24.

ULUSAL PEDİATRİK KARDİYOLOJİ VE PEDİATRİK KALP CERRAHİSİ KONGRESİ

Pine Beach Otel ve Kongre Merkezi

Antalya

2 - 5 Nisan 2026



BİLDİRİ KİTABI

www.pedkarkongre.com



Sayın Meslektaşlarımız,

Çocuk kalp hastalıklarına ve doğuştan kalp hastalıklarına emek veren değerli meslektaşlarımız, 24. Ulusal Pediyatrik Kardiyoloji ve Pediyatrik Kalp Cerrahisi Kongresi'ni 2-5 Nisan 2026 tarihleri arasında Antalya'da Pine Beach Otel ve Kongre Merkezi'nde başarı ile tamamlanmıştır.

Kongremizin ilk gününde birisi çocuk kardiyologlarına, diğeri çocuk kalp cerrahlarına yönelik yarım günlük iki paralel kurs yapılmıştır.

Kongrenin ilerleyen günlerinde çalışma grupları tarafından hazırlanan oturumlar ve bunlara ek olarak bilimsel sekreterlerimiz ve yönetim kurulumuz tarafından planlanan Kardiyoloji ve Cerrahi ortak oturumları düzenlenmiştir. Kongremizde Cerrahi ve Kardiyoloji disiplinlerinden deneyimli hocalarımızın gerek konuşmacı ve gerekse oturum başkanı olarak verecekleri destek ve katkıların yanı sıra uluslararası konuşmacıların katılımlarıyla zengin bir bilimsel içerik sunulmuştur.

Kongremizin başarısında hazırlanmış bilimsel içerik önemli olmakla birlikte, asıl önemlisi çocuk kalp hastalıkları ve doğuştan kalp hastalıkları için "hep daha iyisi" amacıyla yapılan etkileşimli tartışmalar ve bilgi alışverişi olmuştur.

Çocuk Kalbi ve Doğuştan Kalp Hastalıkları için "hep daha iyisi" anlayışıyla ilerleyerek bilimsel ve sosyal açıdan çok verimli ve zengin bir kongre gerçekleştirdik.

Katkılarınızın bu hedefe ulaşmada büyük rol oynamıştır ve değerli katkılarınız için içten teşekkürlerimizi sunuyoruz.

Prof. Dr. Osman Başpınar
Yönetim Kurulu Başkanı

Prof. Dr. İlker Kemal Yücel
Prof. Dr. Oktay Korun
Bilimsel Sekreterler

YÖNETİM KURULU

Başkan
Prof. Dr. Osman BAŞPINAR

Genel Sekreter
Prof. Dr. Atakan ATALAY

Sayman
Prof. Dr. Murat ŞAHİN

Bilimsel Sekreterler
Prof. Dr. Oktay KORUN
Prof. Dr. İlker Kemal YÜCEL

Üyeler
Prof. Dr. Abdullah ERDEM
Prof. Dr. Ayşe İNCİ YILDIRIM
Prof. Dr. Murat Muhtar YILMAZER
Doç. Dr. Nihat ÇİNE

ÇALIŞMA GRUPLARI

ARİTMİ ÇALIŞMA GRUBU

Başkan
Prof. Dr. Şevket BALLI

Başkan Yardımcısı
Prof. Dr. Özlem ELKIRAN

Sekreter
Prof. Dr. İlker ERTUĞRUL

CERRAHİ ÇALIŞMA GRUBU

Başkan
Prof. Dr. Atakan ATALAY

Başkan Yardımcısı
Doç. Dr. Nihat ÇİNE

Sekreter
Prof. Dr. ONUR IŞIK

EDİNSEL KALP HASTALIKLARI VE KORUNMA ÇALIŞMA GRUBU

Başkan
Prof. Dr. Rahmi ÖZDEMİR

Başkan Yardımcısı
Prof. Dr. Özge PAMUKÇU AKAY

Sekreter
Prof. Dr. Abdullah ÖZYURT

ERİŞKİN YAŞTA DOĞUŞTAN KALP HASTALIKLARI ÇALIŞMA GRUBU

Başkan
Prof. Dr. Osman KÜÇÜKOSMANOĞLU

Başkan Yardımcısı
Doç. Dr. Derya AYDIN ŞAHİN

Sekreter
Prof. Dr. Ahmet İRDEM

FETAL KARDİYOLOJİ ÇALIŞMA GRUBU

Başkan
Prof. Dr. Ebru AYPAR

Başkan Yardımcısı
Doç. Dr. Tülay ŞİRİNOĞLU

Sekreter
Doç. Dr. Fatoş ALKAN

GİRİŞİMSEL KARDİYOLOJİ ÇALIŞMA GRUBU

Başkan
Prof. Dr. Alper GÜZELTAŞ

Başkan Yardımcısı
Prof. Dr. İbrahim Cansaran TANIDIR

Sekreter
Prof. Dr. İbrahim ECE

KALP GÖRÜNTÜLEMESİ ÇALIŞMA GRUBU

Başkan
Prof. Dr. Pelin AYYILDIZ

Başkan Yardımcısı
Doç. Dr. Ayşe ŞİMŞEK

Sekreter
Doç. Dr. Elif EROLU KIBRIS

KALP YETERSİZLİĞİ VE KALP NAKLİ ÇALIŞMA GRUBU

Başkan
Prof. Dr. Osman BAŞPINAR

Başkan Yardımcısı
Prof. Dr. Zülal ÜLGER TUTAR

Sekreter
Prof. Dr. Tayfun UÇAR

PEDİATRİK KARDİYAK YOĞUN BAKIM ÇALIŞMA GRUBU

Başkan
Prof. Dr. Bedri ALDUDAK

Başkan Yardımcısı
Uzm. Dr. Emine HEKİM YILMAZ

Sekreter
Doç. Dr. Hacer KAMALI

PULMONER HİPERTANSİYON VE KALP YETERSİZLİĞİ ÇALIŞMA GRUBU

Başkan
Prof. Dr. Serdar KULA

Başkan Yardımcısı
Prof. Dr. Ayşe İNCİ YILDIRIM

Sekreter
Prof. Dr. Cemşit KARAKURT



2 Nisan 2026, Perşembe

SALON A

11.30-13.00	**YETERLİK SINAVI** *Ayşe Deniz Oğuz, Canan Ayabakan, Sevcan Erdem*
14.00-16.05	**KARDİYOLOJİ KURS**
14.00-15.00	**OTURUM I** **Transözofagial Ekokardiyografi Değerlendirilmesi** **Oturum Başkanları:** *Ayşe İnci Yıldırım, Alper Güzeltaş**
14.00-14.15	Transözfagial eko temel prensipler *Sevcan Erdem*
14.15-14.30	Atriyoventriküler kapakların morfolojik ve fonksiyonel TEE değerlendirmesi *Gamze B. Güler*
14.30-14.45	Semilunar kapak ve çıkım yollarının TEE değerlendirilmesi *Pelin Ayyıldız*
14.45-15.00	Tartışma
15.00-15.15	**KAHVE ARASI**



2 Nisan 2026, Perşembe

SALON A

15.15-16.30	**OTURUM II** **Transözofagial Ekokardiyografi Değerlendirilmesi** **Oturum Başkanları:** *Funda Öztunç, İbrahim Halil Demir*
15.15-15.30	AVSD kapağının değerlendirilmesi *Ayşe İnci Yıldırım*
15.30-15.45	Mekanik kapaklarda TEE değerlendirilmesi *Arda Saygılı*
15.45-16.00	TEE ile ASD değerlendirilmesi *İbrahim Halil Demir*
16.00-16.15	TEE ile VSD değerlendirilmesi *Taliha Öner*
16.15-16.30	Tartışma
16.30-16.45	**KAHVE ARASI**
16:45-17:30	**OTURUM III** **Transözofagial Ekokardiyografi Değerlendirilmesi** **Oturum Başkanları:** *Pelin Ayyıldız, Arda Saygılı*
16.45-17.00 ONLINE	Peroperatif TEE değerlendirilmesi *Mattias Müller*
17.00-17.15	İntrakardiyak trombüs/vejetasyon/kitle *Erkut Öztürk*
17.15-17.30	Postoperatif dönemde TEE *Arda Saygılı*
17.30-17.45	Tartışma



2 Nisan 2026, Perşembe — SALON B

14.00-15.50	**CERRAHİ KURS** **Pediyatrik Hipertrofik Obstrüktif Kardiyomiyopatiye Güncel Bakış**
14.00-14.30	**OTURUM I** **Tanısal Temeller** **Oturum Başkanları:** *Ali Kutsal, Tayfun Uçar*
14.00-14.15	Pediatrik HOCM'nin cerrahi anatomisi ve patofizyolojik mekanizmalar *Gökmen Akkaya*
14.15-14.30	Tanısal yaklaşım ve görüntüleme: Cerrah ne bilmek ister? *Elif Erolu Kıbrıs*
15.00-15.15	**KAHVE ARASI**
15.15-16.30	**OTURUM II** **Karar Süreci ve Temel Yaklaşım** **Oturum Başkanları:** *Canan Ayabakan, Nihat Çine*
15.15-15.30	Pediatrik HOCM'de cerrahi endikasyonlar ve zamanlama *Canan Ayabakan*
15.30-15.45 ONLINE	Çocuklarda septal miyektomi: Temel yaklaşım ve ileri teknikler *Ersin Erek*
15.45-16.15	Septal miyektomi model üzerinde canlı gösterimi *Ersin Erek, Yiğit Kılıç*
16.30-16.45	**KAHVE ARASI**
16.45-17.45	**OTURUM II** **İleri Cerrahi Stratejiler ve Aritmi Yönetimi** **Oturum Başkanları:** *Yüksel Atay, Yakup Ergül*
16.45-17.00	Hangi hastaya ICD takılmalı? Aritmi yönetimi *Yakup Ergül*
17.00-17.30	Modifiye Konno model üzerinde canlı gösterimi *Christopher W. Baird, Şafak Alpat*
17.15-17.30	Modifiye Konno: cerrahi teknik ve sonuçlar *Christopher W. Baird*



3 Nisan 2026, Cuma

SALON A

08.00-08.20	**AÇILIŞ KONUŞMASI** ***Osman Başpınar*** *- TPKKCD Başkanı*
08.20-08.50	**AÇILIŞ KONFERANSI** **Oturum Başkanları:** *Atıf Akçevin, Osman Başpınar*
	Kalp hastalıklarında yapay zeka *Halil İbrahim Tanboğa*
09.00-10.00	**Fallot Tetralojisinde Cerrahi Stratejiler** **Oturum Başkanları:** *Öztekin Oto, Ahmet Çelebi*
09.00-09.12	Semptomatik TOF'da transkateter palyasyon seçenekleri *İlker Kemal Yücel*
09.12-09.24	Erken TOF tamiri: endikasyonlar ve teknikler *Christopher W. Baird*
09.24-09.36	Pulmoner kapak koruyucu yaklaşımlar *Rıza Türköz*
09.36-09.48	TOF ve anormal koroner arter: cerrahi planlamada kritik noktalar *Eylem Tunçer*
09.48-10.00 ONLINE	İntraoperatif pulmoner balon valvüloplasti ve bağlantılı stratejiler *Vladimiro Vida*
10.00-10.20	Tartışma
10.20-10.40	**KAHVE ARASI**



3 Nisan 2026, Cuma

SALON A

10.40-11.40	**Transkateter ASD kapatılmasında zorluklar** **Oturum Başkanları:** *N. Kürşad Tokel, Tevfik Karagöz*
10.40-10.52	Rim eksikliklerinde ASD kapatmak mümkün müdür? *Ali Baykan*
10.52-11.04	Multifenestre ASD'yi nasıl kapatırım? *Selman Gökalp*
11.04-11.16	RV hipoplazisinde ve Ebstein anomalisinde ASD, ne zaman-nasıl kapatılmalı? *İbrahim Halil Demir*
11.16-11.28	Pulmoner hipertansiyon varlığında ASD kapatılması *İbrahim Cansaran Tanıdır*
11.28-11.40	Tartışma

SALON B

10.40-11.40	**RVOT Rekonstrüksiyonunda Cerrahi Seçenekler** **Oturum Başkanları:** *Hakan Ceyran, Oktay Korun*
10.40-10.52	Pulmoner Ozaki: Güncel endikasyonlar ve sonuçlar *Fatih Özdemir*
10.52-11.04	RVOT kondüitleri: PTFE Greft, Contegra ve Homograft karşılaştırması *Mehmet Dedemoğlu*
11.04-11.16	Barbero-Marcial yönteminin güncel uygulamaları *Yiğit Kılıç*
11.16-11.28	RA apendajı ile pulmoner kapak rekonstrüksiyonu: ne zaman ve nasıl? *Başak Soran Türkcan*
11.28-11.40	Tartışma



3 Nisan 2026, Cuma — SALON C

10.40-11.40	**Yeni rehberlerin ışığında kardiyomiyopatiler** **Oturum Başkanları:** *Rahmi Özdemir, Özlem M. Bostan*
10.40-10.52	Hipertrofik kardiyomiyopati *Yakup Ergül*
10.52-11.04	Dilate ve inflamatuvar kardiyomiyopatiler *Abdullah Kocabaş*
11.04-11.16	Nadir görülen kardiyomiyopatiler *Birgül Varan*
11.16-11.28	Kardiyomiyopatide tanı ve prognoz değerlendirmede MR'ın yeri *Serçin Özkök*
11.28-11.40	Tartışma
11.40-12.00	**KAHVE ARASI**

SALON A

11.40-12.10	**Uydu Sempozyumu** ABDiİBRAHİM **Oturum Başkanları:** *Osman Başpınar, Tayfun Uçar*
	Diamond 32 mg Dağılabilir Tablet ile Pediatrik PAH Tedavisi *Pelin Ayyıldız*



3 Nisan 2026, Cuma

SALON B

12.00-13.00 **Sözlü Sunumlar 2**
Oturum Başkanları: *Zeynep Eyileten, Erkan İriz*

SS-08 Aort Koarktasyonu ve Arkus Hipoplazisi Olan Bebeklerde Perikart Yamaplasti ve Aortic Arch Advancement Tekniklerinin Karşılaştırmalı Analizi: 37 Hastalık Klinik Deneyim
Erkan Yetmiş, Süleyman Geter, Ezgi Ekin, Nurullah Yılmaz, Mustafa Bıçak, Yiğit Kılıç, Bedri Aldudak

SS-09 Fontan Yetmezliği ile İlişkili Lenfatik Hastalıkta Torasik Kanalın Yeniden Yönlendirilmesi: Olgu Sunumu
Şerif Şerifoğlu, Sezen Ugan Atik, Selman Gökalp, Hacer Kamalı, Okan Yıldız, Sertaç Haydin, Alper Güzeltaş

SS-10 Anormal Orijinli Sağ Koroner Arterde Minimal İnvaziv Yaklaşımla Reimplantasyon
Mehmet Salih Bilal, Halil Sencer Akdeniz, Hikmet Ozer Seval, Murat Saygi

SS-11 Erken Yaş Fontan Cerrahisinde Dilate Edilebilir Greftler: Upsizing Cerrahisine Bir Alternatif mi?
Abdullah Urve Köksal, Mehmet Dedemoğlu, Taliha Oner, Kanat Özişik, Pelin Şen, Can Vuran

SS-12 Yenidoğan Konjenital Aort Kapak Stenozunda Aort Kapak Tamiri: Türkiye'nin İlk Neonatal Serisi
Eymen Recep, Berra Zümrüt Tan Recep, İlknur Şahin Işılay, Selin Sağlam, Behzat Tüzün, İsa Özyılmaz, Erkut Öztürk, Ali Can Hatemi

SS-47 Doğumsal Aortik Kapak Patolojilerinde Cerrahi Tedavi
Abdullah Doğan, Vusal Mahmudov, Ayla Oktay, Canan Ayabakan, Riza Turkoz



3 Nisan 2026, Cuma — SALON C

12.00-13.00 **Sözlü Sunumlar 3**
Oturum Başkanları: *Serdar Epçaçan, Ahmet Sert*

SS-13 Adölesanlarda ve Genç Erişkinlerde VenusP-Valve ile Perkütan Pulmoner Kapak İmplantasyonu: Erken Dönem Tek Merkez Sonuçları
Alper Güzeltaş, Selman Gökalp, Erman Çilsal, Sezen Ugan Atik, Serdar Kertmen, Ensar Duras, Mehmet Akın Topkarcı, Murat Şahin

SS-14 Çoklu Müsküler Ventriküler Septal Defektlerde Transkateter Tedavi Stratejisi: Tek Merkez Deneyimi
Ahmet Burak Şimşek, Muhammed Ali Ekşi, Emine Gülşah Torun, Utku Pamuk, Hazım Alper Gürsu, İbrahim Ece

SS-15 Pulmoner ve Triküspit Pozisyondaki Cerrahi Biyoprotez Kapak Disfonksiyonunda Transkateter Valve-in–Valve İmplantasyonu: Klinik Deneyim ve Sonuçlar
Murat Sürücü, İbrahim Halil Demir, Emine Hekim Yılmaz, Hüseyin Karadağ, Rukiye İrem Yekeler, Chingiz Alasgarlı, Kübra Karanis Öztürk, Ahmet Çelebi

SS-16 Tek Ventrikül Onarım Sürecinde Palyatif Girişimsel Kateterizasyonun Klinik Etkinliği
Cansu Çetin Şentürk, Emine Gülşah Torun, Denizhan Bağrul, Hazım Alper Gürsu, İbrahim Ece

SS-17 Pulmoner Kapak Replasmanı Sonrası Gelişen Paravalvüler Kaçağın Transkateter Kapatılması
Murat Sürücü, İbrahim Halil Demir, Emine Hekim Yılmaz, Hüseyin Karadağ, Rukiye İrem Yekeler, Ayşenur Kardaş Yıldız, Çisen Morgül, Ahmet Çelebi

SS-18 Transkateter VSD kapatılmasında Occlutech Perimembranöz ve Müsküler VSD cihazlarının orta dönem kullanım sonuçları
Osman Başpınar, Derya Aydın Şahin

13.00-14.00 **ÖĞLE YEMEĞİ**



3 Nisan 2026, Cuma

SALON A

14:00-15:00	**Preoperatif ve postoperatif aritmilerin değerlendirilmesi** **Oturum Başkanları:** *Celal Akdeniz, Şevket Ballı*
14.00-14.12	Preoperatif ritim bozuklukları *Özlem Elkıran*
14.12-14.24	Pulmoner kapak replasmanı öncesi elektrofizyolojik çalışma *İlker Ertuğrul*
14.24-14.36	Postoperatif erken dönem aritmiler *Celal Akdeniz*
14.36-14.48	Postoperatif geç dönem aritmiler *Cem Karadeniz*
14.48-15.00	Tartışma

SALON B

14:00-15:00	**Doğuştan kalp hastalıklarında reoperasyonlar** **Oturum Başkanları:** *Memet Salih Bilal, Murat Özkan*
14.00-14.12	Resternotomi: Risklerin yönetimi ve teknik ipuçları *Şafak Alpat*
14.12-14.24	Arteriyel switch sonrası reoperasyon *Sertaç Haydin*
14.24-14.36	AVSD tamiri sonrası gelişen komplikasyonlarda reoperatif stratejiler *Servet Ergün*
14.36-14.48	Fallot cerrahisi sonrası reoperasyon *Murat Çiçek*
14.48-15.00	Tartışma



3 Nisan 2026, Cuma — SALON C

14.00-15.00 **Sözlü Sunumlar 1**
Oturum Başkanları: *Haşim Olgun, Mahmut Gökdemir*

SS-01 Pediyatrik Kalp Cerrahisi Sonrası Postoperatif Tromboz
Ayşen Haksayar, Burcu Çevlik, Hacer Kamali, Erkut Ozturk, Behzat Tüzün, Sertac Haydin, Alper Guzeltas, Ali Can Hatemi

SS-02 Yenidoğanlarda Kardiyak Cerrahiyle İlişkili Persistan Akut Böbrek Hasarının Denetimli Makine Öğrenmesi ile Erken Öngörüsü
İzzet Türkalp Akbaşlı, Jamie Penk, Jeffrey Alten, Alaa Aljiffry, Orkun Baloğlu

SS-03 Yenidoğan Döneminde Konjenital Kalp Hastalığı Nedeniyle Kardiyak Yoğun Bakımda İzlenen Hastalarda Akciğer Serebral ve Abdominal Point-of-Care Ultrasonografinin (POCUS) Klinik Katkısı
Ali Nazım Güzelbağ, Serap Baş, Ahmet Saki Oğuz, Halise Zeynep Genç, Duygu Acar, Erkut Öztürk

SS-04 Konjenital kalp hastalarında eşlik eden bronş basılarının değerlendirilmesi
Mustafa Balbant, Serif Serifoglu, Buse Günyel, Hacer Kamali, Sertac Haydin, Alper Guzeltas

SS-05 Pediatrik Kalp Cerrahisi Sonrası Gelişen Vazoplejik Sendromda Metilen Mavisi Tedavisinin Etkinliği Gerçekten Umut Verici Mi ?
Ozge Korkmaz, İlker Mercan, Muammer Emre Özdaş, Mustafa Enes Özdemir, Burcu Arıcı, Ömer Nuri Aksoy, Utku Arman Örün, Özkan Kaya

SS-06 Pediyatrik ve konjenital kalp cerrahisi sonrası ECMO desteği altında tanısal ve terapötik kardiyak kateterizasyon; 30 hastada tek merkez deneyimi
Emine Hekim Yılmaz, Mehmet Akif Önalan, Ahmet Çelebi



3 Nisan 2026, Cuma

SALON A

15:00 - 15:30 **Uydu Sempozyumu** — Humanis
Oturum Başkanları: *Alper Güzeltaş, Serdar Kula*

Pediatrik kardiyoloji penceresinden TRACTAN 32 Mg
Serdar Kula

SALON B

15.00-15.30 **SP Kardiyoloji**
Oturum Başkanları: *Berna Şaylan, Fatih Şap*

SP-06 Tekrarlayan İnflamatuar Miyokardit Ataklari İle Prezente Olan Adolesanda Desmoplakin İlişkili Aritmojenik Sol Ventrikül Kardiyomiyopatisi: Olgu Sunumu
Yağmur Damla Önal, Merve Maze Aydemir, Celal Akdeniz

SP-07 Doksorubisin Tedavisi Sonrası Pediatrik Lösemili Hastalarda Sol Atriyal Strain Parametrelerinin Sağlıklı Çocuklarla Karşılaştırılması: Kesitsel Olgu–Kontrol Çalışması
Şeyma Şebnem Ön, Hakan Kurt, Eser Doğan, Meral Yılmaz, Burcu Boşra Acar Alkan, Burcugül Karasulu Beci, Zülal Ülger Tutar, Ertürk Levent, Nihal Karadaş, Deniz Yılmaz Karapınar

SP-08 Çocuk Hastada Travmatik Aort Transeksiyonu ve Psödoanevrizma Tedavisinde Balonla Genişletilebilir Stent-Greft Kullanımı
Mehmet Baki Beyter, Hakan Dedecengiz, Berkay Alimoğlu, Rahmi Özdemir, Mustafa Orhan Bulut, Muhammet Akyuz, Onur Işık

SP-09 Çocukluk Çağından Erişkinliğe Uzanan 13 Yıllık Sol Ventrikül Cihaz Desteği ve Sonrasında Kalp Nakli: Nadir Bir Olgu
Zulal Ulger, Burcugul Karasulu Beci, Eser Doğan, Tahir Yagdi, Cagatay Engin, Bülent Karapinar, Erturk Levent, Mustafa Ozbaran, Osman Nuri Tuncer, Sanem Nalbantgil, Mehdi Zoghi

SP-10 Pediatrik kardiyologların pulmoner hipertansiyon hakkındaki bilgi düzeylerinin değerlendirilmesi: Doğru bilinen yanlışlar
Serdar Kula, Gizem Karkin Tozlu, Meliz Yurdaer

15.30-15.50 **KAHVE ARASI**



3 Nisan 2026, Cuma

SALON A

15.50-16.30 **PULSTA "SELF-EXPANDABLE" TPV Uydu Sempzyumu**
Self-Expandable Platformda yeni ve etkin bir çözüm; PULSTA Transkateter Pulmoner Kapak (Taewoong, South Korea)
Oturum Başkanları: *Ahmet Çelebi, Ender Ödemiş, İlker Kemal Yücel*

15.50-16.00 Pulsta TPV özellikleri, hasta seçimi ve kullanıcı dostu implantasyon tekniği
Ender Ödemiş

16.00-16.10 Pulsta SE kapak ile farklı nitelikte RVOT disfonksiyonlarına transkateter çözümler
Ahmet Çelebi

16.10-16.20 Pulsta kapak dayanıklılığı ve devamlılığı; orta ve uzun dönem sonuçlar
İlker Kemal Yücel

16.20-16.30 Tartışma



3 Nisan 2026, Cuma

SALON B

15.50-16.30 **SP Cerrahi**
Oturum Başkanı: *Kanat Özışık*

SP-01 Büyük Arterlerin Transpozisyonunda Arterial Switch Operasyonu: Periferde Mortalitesiz Standartlar Ulaşılabilir Mi?
Abdullah Erincik, Süleyman Geter, Nurullah Yılmaz, Mustafa Bıçak, Yiğit Kılıç, Bedri Aldudak

SP-02 Fallot Tetralojiside Bilgisayarlı Tomografi Anjiografi Volümlerinin Postoperatif Sonuçları Predikte Etmekteki Rolü
Servet Ergün, Serap Baş, Ali Nazım Güzelbağ, Osman Bayrak, Behzat Tüzün, Selin Sağlam, Erkut Öztürk, Ali Can Hatemi

SP-03 Hipoplastik Sol Kalp Sendromu ve Pulmoner Venöz Dönüş Anomalisi Olan Hastada Lateral Tünel Fontan Uygulaması: Olgu Sunumu
İsmail Küçükaslan, Serhat Bahadır Genç, Filiz Coşkun, Ayşe Zorba, Ahmet Şaşmazel, Halil Türkoğlu, Muharrem İmanlı, Serdar Epçaçan, Volkan Tuzcu, Cenap Zeybek

SP- 04 Sol Ventrikül Çıkım Yolu Darliklarinda Cerrahi Strateji: Anatomik Çeşitlilikten Klinik Sonuçlara
Gökmen Akkaya, Nihat Çine, Gamze Vuran, Mehtap Küçük, Cem Doğan, Yusuf İlker Dur, Ozan Hira, Murat Muhtar Yilmazer

SP-05 Sağ Koroner Kusp Fenestrasyonuna Bağlı Ağır Aort Yetmezliğinde Kapak Onarımı: Pediatrik Bir Olgu
Asiye Yıldız, Yasemin Özdemir Şahan, Arif Özbay, Başak Soran Türkcan, Atakan Atalay



3 Nisan 2026, Cuma

SALON A

16.30-17.30	**Kardiyoloji gözü ile adolesan ve erişkinde aort koarktasyonu** **Oturum Başkanları:** *Alpay Çeliker, Osman Küçükosmanoğlu*
16.30-16.42	Endovasküler tedaviler; güncel gelişmeler *Arda Saygılı*
16.42-16.54	Asendan aort anevrizması ve diğer damar sorunları *Erman Çilsal*
16.54-17.06	Stent implantasyonu sonrası izlemde yeniden girişim nedenleri ve yönetimi *Fadli Demir*
17.06-17.18	Rezidüel hipertansiyon ve erken koroner arter hastalığı *Derya Aydın Şahin*
17.18-17.30	Tartışma

SALON B

16.30-17.30	**TGA ve kompleks ventrikülo-arteriyel ilişkilerde cerrahi yaklaşımlar** **Oturum Başkanları:** *Tayyar Sarıoğlu, Atakan Atalay*
16.30-16.42	d-TGA: Arteriyel switch cerrahisinde güncel yaklaşımlar *Murat Özkan*
16.42-16.54	Taussig–Bing anomalisi cerrahi yaklaşımlar *Sertaç Çiçek*
16.54-17.06	Rastelli prosedürü: seçim kriterleri ve orta–uzun dönem sonuçlar *Yusuf Kenan Yalçınbaş*
17.06-17.18	Aortik translokasyon ve varyantları: Endikasyonlar ve cerrahi teknikler *Ahmet Şaşmazel*
17.18-17.30	Tartışma



3 Nisan 2026, Cuma

SALON C

16.30-17.30	**Fetal dönemde konotrunkal anomaliler** **Oturum Başkanları:** *H. Ercan Tutar, Ebru Aypar*
16.30-16.42	Fallot tetralojisi ve varyantları *Nilüfer Çetiner Çine*
16.42-16.54	Büyük arter transpozisyonu (d ve l-TGA) *Tulay Şirinoğlu*
16.54-17.06	Trunkus arteriyozus ve aortopulmoner pencere *Osman Akdeniz*
17.06-17.18	Çift çıkışlı sağ ventrikül ve kesintili arkus aorta *Fatoş Alkan*
17.18-17.30	Tartışma



3 Nisan 2026, Cuma

SALON A

17.30-18.30 **Sözlü Sunumlar 4**
Oturum Başkanları: *Naci Ceviz, Serhat Koca*

SS-19 Hassas Kalpler, Hassas Dozlar: Pediatrik Kardiyak Kateterizasyonda Yeni Bir Dönem: KKH'da İlk TCI (Hedef Kontrollü İnfüzyon)Tabanlı Anestezi Yönetimindeki Deneyimlerimiz
Mehmet Akin Topkarci, Alper Güzeltaş, Murat Şahin, Selman Gökalp

SS-20 Sistemik Lupus Eritematozuslu Hastalarda Endotelyal ve Miyokardiyal Fonksiyonların Değerlendirilmesi
Elif Ozan, Merve Ataman, Selcan Demir, Birsen Uçar, Pelin Köşger

SS-21 Ventriküler Hipertrabekülasyonda Tanısal Zorluklar: Aşırı Tanı mı, Gözden Kaçan Bir Kardiyomiyopati mi?
Hazer Erçan Bozyer, Mehmet Kocabey, Yağmur Damla Önal, Fatma Ceren Sarıoğlu, Semra Gürsoy, Ceren Yılmaz, Handan Güleryüz Uçar, Özlem Giray Bozkaya, Mustafa Kır, Tülay Demircan

SS-22 ASD'ye Eşlik Eden Pulmoner Hipertansiyon: Koinsidental mi, Geri Dönüşümlü mü?
Gözde Nur Yurttaş Kanar, Emine Gülşah Torun, Gökçe Kaya Dinçel, Atakan Atalay, İbrahim Ece

SS-23 Atretik Koarktasyonda Kateter Tabanlı Tedavi: Hemodinamik Başarı ve Uzun Dönem Klinik Sonuçlar
Çisen Morgül, Hüseyin Karadağ, Murat Sürücü, Ahmet Çelebi

SS-24 Doksorubisinin kardiyotoksik etkisine karşı karvakrol ve C vitamininin kardiyoprotektif etkilerinin in vitro ortamda değerlendirilmesi
Bedirhan Günaydın, Dolunay Gürses, Nazlı Çil, Elif Önder, Emine Sayin, Münevver Yılmaz



3 Nisan 2026, Cuma

SALON B

17.30-18.30 **Sözlü Sunumlar 5**
Oturum Başkanları: *Işık Şenkaya Sığnak, Onur Işık*

SS-25 Pediatrik Konjenital Kalp Cerrahisinde Minimal İnvaziv Yaklaşımlar: 15 Yıllık Tek Merkez Deneyimi
Ersin Erek, yakup tire, Bahar Temur, Selim Aydin, Mehmet Bilkan Hayırlıoğlu

SS-26 Bilateral Pulmoner Banding Sonrası Geç Dönem Norwood Prosedürü Uygulanan Olgularda Klinik Deneyimlerimiz ve Cerrahi Sonuçlar
Erkan Yetmiş, İbrahim Arcanlı, Süleyman Geter, Ezgi Ekin, Nurullah Yılmaz, Mustafa Bıçak, Yiğit Kılıç, Bedri Aldudak

SS-27 Hipoplastik Sol Kalp Sendromunda Primer ve Geç Norwood Prosedürü Sonrası Erken ve Orta dönem Sonuçlarımız (2022–2025)
Serhat Bahadır Genç, Ahmet Şaşmazel

SS-28 Çocukluk Çağı Vaskülitinden Genç Erişkin İskemisine: Kawasaki Hastalığında Koroner Bypass Gerektiren İki Olgu
Mahsati Akhundova, Vüsali Kasumovi, Osman Nuri Tuncer, Eser Doğan, Celal Çınar, Yüksel Atay

SS-29 Single sol ventrikül ve ventriküloarteryel diskordans durumunda bulboventriküler foramen restriksiyonu; Klinik ve morfolojik öngörücüler
Servet Ergun, Behzat Tüzün, Eymen Recep, İlknur Şahin Işılay, Kemal Kutanis, Şenay Çoban, Selin Sağlam, Erkut Öztürk, Ali Can Hatemi

SS-30 Pediatrik Dilate Kardiyomiyopatili Hastalarda Ters Yeniden Şekillenme ve Uzun Dönem Klinik Stabilizasyon için Alternatif Bir Strateji Olarak Mitral Kapak Onarımı
Mete Han Kızılkaya, Boran Çakan, Aylin Ardalı, Mehmet Biçer, Murat Tanyıldız, Ömer Özden, Ender Ödemiş



3 Nisan 2026, Cuma

SALON C

17.30-18.30 **Sözlü Sunumlar 6**
Oturum Başkanları: *Birsen Uçar, Ayhan Pektaş*

SS-31 Çocuklarda İleri Evre Kalp Yetersizliğinde Kardiyak Transplantasyona Köprülemek Amacıyla İmplante edilen Sol Ventrikül Destek Cihazlarının(L-VAD) Uzun Dönem Mortalite ve Morbidite Sonuçları. Tek merkezli, 17 yıllık deneyim
Selin Karataş, Zülal Ülger Tutar, Tahir Yağdı, Çağatay Engin, Eser Doğan, Ertürk Levent, Bülent Karapınar, Pınar Yazıcı Özkaya, Osman Nuri Tuncer, Şeyma Şebnem Ön, Burcu Büşra Acar Alkan, Meral Yılmaz, Burcugül Karasulu Beci, Hakan Kurt, Yüksel Atay, Burcu Özbaran, Mustafa Özbaran

SS-32 Tüm Ekzom Dizileme ile Değerlendirilen Çocukluk Çağı İdiyopatik Kardiyomiyopatilerinde Genetik Etiyoloji: Tek Merkez Deneyimi
Begüm Murt, Mehmet Mustafa Yılmaz, Merve Koç Yekedüz, Ece Eken, Engin Köse, Mehmet Gökhan Ramoğlu, Duygu Duman, Hatice Mutlu, Fatma Tuba Eminoğlu, Tayfun Uçar

SS-33 Pediatrik pulmoner hipertansiyon hastalarında egzersiz kapasitesini belirlemede alternatif bir yöntem; bir dakikalık oturma kalkma testi, iki merkezli prospektif bir çalışma
Lazgin Tuncar, Sinem Nur Selçuk, Gizem Karkın Tozlu, Nevin Direk Ünal, Fatma Hayvacı Canbeyli, Utku Arman Örün, Serdar Kula

SS-34 Postoperatif Konjenital Kalp Hastalığında Basamaklı Sakubitril/Valsartan Ve Dapagliflozin Tedavisinin Erken Klinik Sonuçları
Aslıhan Karaman, Fatma Sevinç Şengül, Nujin Uluğ Murt, Pelin Ayyildiz, Alper Güzeltaş

SS-35 Miyokardit Tanılı Çocuk Hastaların Tanı Ve İzleminde Metabolomik Profilleme İle Yeni Biyobelirteçlerin Tanımlanması
Secil Sayin, Özkan Kaya, İlknur Alkan Kuşabbi, Emine Koç, Ozan Kaplan, İlker Ufuk Sayıcı, Sinem Nur Selçuk, Galip Arıcı, Canan Topçuoğlu, Mustafa Çelebier, Utku Arman Örün

SS-36 Dilate Kardiyomiyopati tanılı hastalarda yenilikçi tedavi seçenekleri:Pulmoner arter bandı ve interatriyal girişim uygulaması
Mustafa Nalbant, Buse Günyel, Serif Serifoglu, Nujin Ulug Murt, Erman Cilsal, Sezen Ugan Atik, Hacer Kamali, Thushiha Logeswaran, Sertac Haydin, Alper Guzeltas



3 Nisan 2026, Cuma

SALON A

18.30-18.50	Pediatrik Kardiyak Yoğun Bakım ÇG Toplantısı

SALON B

18.30-18.50	Cerrahi ÇG Toplantısı

SALON C

18.30-18.50	Kalp Görüntülemesi ÇG Toplantısı



4 Nisan 2026, Cumartesi

07.00	**KOŞU ETKİNLİĞİ** **Minik kalpler için büyük adımlar**

SALON A

08.00-08.20	**Pulmoner Hipertansiyon ÇG Toplantısı**

SALON B

08.00-08.20	**Erişkin DKH ÇG Toplantısı**

SALON C

08.00-08.20	**Fetal Kardiyoloji ÇG Toplantısı**

SALON A

08.20-09.20	**Pulmoner hipertansiyon tedavisi** **Oturum Başkanları:** *Serdar Kula, Cemşit Karakurt*
08.20-08.32	Tüm yönleri ile prostosiklinler *Ayşe İnci Yıldırım*
08.32-08.44	Kombinasyon tedavileri *Özge Pamukçu Akay*
08.44-08.56	Gelecek tedavi seçenekleri *Zeynep Eviç Akgün*
08.56-09.08	Palyatif girişimsel işlemler *Hazım Alper Gürsu*
09.08-09.20	Tartışma



4 Nisan 2026, Cumartesi

SALON B

08.20-09.20	**Postop gelişen böbrek hasarı** **Oturum Başkanları:** *Bedri Aldudak, Erkut Öztürk*
08.20-08.32	Patogenez ve belirtiler *Erkut Öztürk*
08.32-08.44 ONLINE	İntraoperatif önleyici tedbirler *Mattias Müller*
08.44-08.56	Postop erken dönem koruyucu yaklaşım *Selman Kesici*
08.56-09.08	Tedavi yönetimi *Dinçer Yıldızdaş*
09.08-09.20	Tartışma

SALON C

08.20-09.20	**Kardiyak kitleler** **Oturum Başkanları:** *Pelin Ayyıldız, Timur Meşe*
08.20-08.32	Kardiyak tümörler *Ayşe Şimşek*
08.32-08.44	Tümör dışı kardiyak kitleler *Murat Deveci*
08.44-08.56	Radyolojik değerlendirme *Serçin Özkök*
08.56-09.08	Tümörlerde cerrahi yönetim *Mehmet Taşar*
09.08-09.20	Tartışma
09.20-09.40	**KAHVE ARASI**



4 Nisan 2026, Cumartesi

SALON A

09.40-10.40	**Sıra dışı transkateter PDA kapatılması (Prof. Dr. Kemal Nişli Anısına)** **Oturum Başkanları:** *Ertürk Levent, Tuğcin B. Polat*
09.40-09.52	Düşük vücut ağırlığı olan çocuklarda geniş PDA *İbrahim Ece*
09.52-10.04	Pulmoner hipertansiyon varlığında PDA *Mustafa Argun*
10.04-10.16	Erişkinde PDA kapatılması *Murat Şahin*
10.16-10.28	PDA kapatılmasında karşılaşılan komplikasyonların yönetimi *Murat Muhtar Yılmazer*
10.28-10.40	Tartışma

SALON B

09.40-10.40	**Aort kapak cerrahisinde güncel stratejiler** **Oturum Başkanları:** *Tufan Paker, Sertaç Çiçek*
09.40-09.52 ONLINE	Aort kapak tamiri: seçim kriterleri ve teknik yaklaşımlar *Ali Can Hatemi*
09.52-10.04	Konjenital aort stenozlarında intraoperatif karar süreci ve cerrahi yaklaşım *Mustafa Yılmaz*
10.04-10.16	Ross prosedürü: cerrahi teknikler ve erken-orta dönem sonuçlar *Mehmet Salih Bilal*
10.16-10.28	Simetrik biküspidizasyon ve ozaki prosedürü karşılaştırması: Güncel durum ve klinik deneyim *Christopher W. Baird*
10.28-10.40	Tartışma



4 Nisan 2026, Cumartesi

SALON D

09.40-10.40 **SP Kardiyoloji**
Oturum Başkanları: *Ayhan Kılıç, Şevket Ballı*

SP-11 Pediatrik Hipertrofik Kardiyomiyopatide Miyektomi Sonrası Sol Dal Bloğunun Mekanik Yansımaları
Merve Maze Aydemir, Aslıhan Karaman, Fatma Sevinç Şengül, Hasan Candaş Kafali, Alper Güzeltaş, Sertaç Haydin, Yakup Ergül, Celal Akdeniz

SP-12 Pediatrik ve Genç Erişkin Hastalarda Kardiyak Resenkronizasyon Tedavisi Sonrası Elektriksel, Mekanik ve Yapısal Yeniden Şekillenme
Hüseyin Ceylan, Merve Maze Aydemir, Fatma Sevinç Şengül, Ayşen Haksayar, Hasan Candaş Kafalı, Sertaç Haydin, Celal Akdeniz, Alper Güzeltaş, Yakup Ergül

SP-13 Kalıtsal Aritmi Sendromlarında Kardiyak Arrest Sonrası Klinik Seyir
Nilay Korgal, İlker Ertuğrul, Hayrettin Hakan Aykan, Tevfik Karagöz

SP-14 Fontan ilişkili karaciğer hastalığına bağlı hepatoselüler karsinom; olgu sunumu
Maharram İmanlı, İsmail Küçükaslan, Ayşe Zorba, Serhat Bahadır Genç, Serdar Epçaçan, Cenap Zeybek, Volkan Tuzcu, Ahmet Şaşmazel

SP-15 Ekstrakorporeal Membran Oksijenasyonu Uygulanan Hastalarda Kateterizasyon Sonuçları: Tek Merkez Deneyimi
Burcu Çevlik, Elnur Karimov, Mehmet Potak, Deniz Cabiri, Şenay Çoban, Kahraman Yakut, Muhammet Hamza Halil Toprak, Berra Zümrüt Tan Recep, Servet Ergün, Yıldıray Kılıççıoğlu, Hatice Dilek Özcanoğlu, İbrahim Cansaran Tanıdır, Abdullah Erdem

10.40-11.00 **KAHVE ARASI**

SALON A

11.00-12.00 **Uydu Sempozyumu**
Oturum Başkanları: *Abdullah Erdem, Alper Akın*

Abbott

Olgu Örnekleri ile kompleks ASD kapatılması
Osman Başpınar



4 Nisan 2026, Cumartesi

SALON B

11.00-12.00 **Sözlü Sunumlar 8**
Oturum Başkanları: *Osman Nejat Sarıosmanoğlu, Hüseyin Hakan Poyrazoğlu*

SS-43 Neo-Pulmoner Arter Rekonstrüksiyonunda Otolog Aort ve Perikard Karşılaştırması
Serkan Secici, Alperen Tosun, Dilşad Amanvermez Şenarslan, Ömer Tetik

SS-44 Florida Sleeve Tekniği ile Kapak Koruyucu Aort Kökü Onarımı, Mitral Kapak Onarımı ve Eş Zamanlı Göğüs Duvarı Rekonstrüksiyonu: Marfan Olgusu
Timucin Sabuncu, Elif Tuzdelen, Ebru Aypar, Serkan Uysal, Murat Güvener

SS-45 Neonat ve İnfant Konjenital Kalp Cerrahisinde Ultrafiltrasyon Stratejileri: Tek Merkez Sonuçları
İlker Mercan, Mehmet Taşar, Muammer Emre Özdaş, Utku Arman Örün, Burcu Arıcı, Ömer Nuri Aksoy, İbrahim Enes Özdemir

SS-46 Kompleks Pulmoner Vasküler Anomalilerde Cerrahi Unifokalizasyon ve Pulmoner Arter Rekonstrüksiyonu: Tek Merkez Deneyimi ve Orta Dönem Sonuçlar
Erkan Yetmiş, İbrahim Arcanlı, Süleyman Geter, Ezgi Ekin, Nurullah Yılmaz, Mustafa Bıçak, Yiğit Kılıç, Bedri Aldudak

SS-07 Gecikmiş Komplet Atrioventriküler Septal Defekt Cerrahisi; Erken Dönem Klinik Ve Kapak Fonksiyonlari
Nihat Çine, Gökmen Akkaya, Nilüfer Çetiner Çine, Mustafa Mertkan Bilen, Muhammed Yaşar Kılıç, Aykut Özön, Mediha Özdaş, Ünal Utku Karaarslan, Timur Meşe

SS-48 Büyük Arter Transpozisyonunda Arteriyel Switch Operasyonu: Merkezimizin İlk Deneyimi ve Erken Klinik Sonuçlar
Khayala Mammadova, Khayala Asgerova, Cabir Gülmalıyev, Elvin Memiyev, Aynur Abbasaliyeva, Lamiya Sultanova, Bahruz Aliyev, Shiraslan Bakhshaliyev



4 Nisan 2026, Cumartesi — SALON C

11.00-12.00 **Sözlü Sunumlar 9**
Oturum Başkanları: *Mustafa Doğan, Abdullah Özyur*

SS-49 Prenatal Aort Koarktasyonu Tanısında Kullanılan Ekokardiyografik Parametrelerin Prediktif Değerlerinin Araştırılması: Tek Merkez Deneyimi
Abdullah Erincik, Osman Akdeniz, Nurullah Yılmaz, Duygu Tunçel, Bedri Aldudak, Rezzan Ezgi Ekin

SS-50 Fetal aritmilerde erken tanı ve transplasental tedavi: Perinatal ve postnatal sonuçlar
Oğuzhan Doğan, Emine Gülşah Torun, Yasemin Özdemir Şahan, Nahide Altuğ

SS-51 Fetal Hayatta Hipoplastik Sol Kalp Sendromu Tanısı Alan Hastalarda Son İki 10 Yılda Seyir ve Sonuç
Ahmed Mahmud Çırakoğlu, Gizem Gürpınar, Gökmen Akgün, Abdulkadir Babaoğlu

SS-52 Polikistik Over Sendromlu Gebelerde Testosteronun Kardiyak Etkilerinin Epikardiyal Yağ Kalınlığı, Modifiye Miyokardiyal Performans İndeksi ve Sol Ventrikül Kitle İndeksi ile Değerlendirilmesi: Ön Sonuçlar
Yağmur Damla Önal, Ezgi Bilicen, Sevinç Rabia Serindağ, Raziye Torun, Hazer Erçan Bozyer, Veysel Çeliktepe, Erkan Çağlıyan, Mustafa Kır, Atalay Ekin, Büşra Albayrak, Tülay Şirinoğlu

SS-53 Fetal Aortik Ark Patolojilerinin Sıklığı ve Postnatal Seyri
Ahmed Mahmud Çırakoğlu, Gökmen Akgün, Abdulkadir Babaoğlu

SS-54 Hipoplastik Sol Kalp Sendromunda Evde İzlem Programının Cerrahi Evreler Arasında Mortalite ve Orta Dönem Sağkalım Üzerine Etkisi
Secil Sayin, Victor Ofoe, Diya Karwa, Amos Wong, Andrew Parry, Serban Stoica, Massimo Caputo, Orhan Uzun

4 Nisan 2026, Cumartesi

SALON A

12.00-12.40 **Uydu Sempozyumu**
Oturum Başkanları: *Ahmet Çelebi, Alper Güzeltaş*

VENUSMEDTECH™

VENUS P - VALVE TM
Geniş Native RVOT'DE " Self-Expandable" Venus P - Valve TM Sistemi (VENUS MEDTECH TM)
Pulmoner kapak replasmanında cerrahiye ihtiyaç kaldı mı?

12.00-12.10 Prosedür öncesi değerlendirme ve hasta seçimi
Selman Gökalp

12.10-12.20 Adım adım Venus P-Valve implantasyonu, prosedürü ve incelikleri
Alper Güzeltaş

12.20-12.30 Uygunsuz morfolojilerde farklı teknikler ile sınırlar zorlanabilir mi?
Ahmet Çelebi

12.30-12.40 Tartışma

SALON B

12.00-12.40 **Konjenital Kalp Cerrahisinde Minimal İnvaziv Yaklaşım**
Oturum Başkanları: *Numan Ali Aydemir, Atakan Atalay*

12.00-12.10 Midaksiller vertikal insizyon cerrahi teknik ve güncel sonuçlar
Ali Dodge-Khatami

12.10-12.20 Minimal invaziv cerrahide alternatif kanülasyon stratejileri
Öztekin Oto

12.20-12.30 Konjenital kalp hastalıklarında robotik cerrahinin güncel yeri
Mehmet Salih Bilal

12.40-13.45 **ÖĞLE YEMEĞİ**

4 Nisan 2026, Cumartesi

SALON A

13.45-14.45	**Pediatrik kalp yetersizliği** **Oturum Başkanları:** *Zülal Ülger Tutar, Tayfun Uçar*
13.45-13.57	Güncel sınıflandırılma, derecelendirme ve klinik bulgular *Reyhan Dedeoğlu*
13.57-14.09	Akut dekompanse kalp yetmezliğinin tedavisi *İlkay Erdoğan*
14.09-14.21	Konjestif yetersizliğin kronik güncel tedavisi *Filiz Ekici*
14.21-14.33	Kalp yetmezliğinde VAD kullanımı *Yüksel Atay*
14.33-14.45	Tartışma

SALON B

13.45-14.45	**AVSD Cerrahisinde Güncel Yaklaşımlar** **Oturum Başkanları:** *Halil Türkoğlu, Mustafa Paç*
13.45-13.57 ONLINE	AVSD tamiri: teknik prensipler ve erken dönem yönetim *Ersin Erek*
13.57-14.09	Semptomatik infantta AVSD: Pulmoner arter banding mi? Erken tamir mi? *Nihat Çine*
14.09-14.21	TOF - AVSD kombinasyonu: Cerrahi yaklaşım ve sonuçlar *Okan Yıldız*
14.21-14.33	Dengesiz AVSD: iki ventrikül - tek ventrikül karar süreci *Mehmet Akif Önalan*
14.33-14.45	Tartışma



4 Nisan 2026, Cumartesi

SALON C

13.45-14.45 **Fetal bilmece oturumu**
Oturum Başkanları: *Nazan Özbarlas, Kadir Babaoğlu*

Olgu 1
Kadir Babaoğlu,
Kocaeli Üniversitesi Tıp Fakültesi Çocuk Kardiyoloji BD

Olgu 2
Erkan Yetmiş,
Sağlık Bilimleri Üniversitesi Dr. Gazi Yaşargil Eğitim ve Araştırma Hastanesi, Çocuk Kardiyoloji Kliniği, Diyarbakır

Olgu 3
Mehmet Uzunoğlu, Akdeniz Üniversitesi Tıp Fakültesi, Çocuk Kardiyoloji BD, Antalya

Olgu 4
Fatih Alparslan Genç, Koşuyolu EAH Çocuk Kardiyoloji Kliniği, İstanbul

14.45-15.00 **KAHVE ARASI**



4 Nisan 2026, Cumartesi

SALON A

15.00-16.00 **Sözlü Sunumlar 10**
Oturum Başkanları: *Barış Güven, Ahmet Vedat Kavurt*

SS-55 Tek Çekim, Düşük Doz, Yüksek Doğruluk: Yenidoğanlarda Kompleks Konjenital Kalp Hastalıklarında Kardiyak BT
Ali Nazım Güzelbağ, Elif Yücel, Burcu Çevlik, İsa Özyılmaz, Selin Sağlam, Hatice Dilek Özcanoğlu, Behzat Tüzün, Serap Baş, Ali Can Hatemi, İbrahim Cansaran Tanıdır, Erkut Öztürk

SS-56 Dolaşımdaki matriks remodelling biyobelirteçleri, biküspit aort kapağı olan çocuklarda aortik elastisite değişikliklerini öngörebilir mi?
Nida Gülderen Kalay Şentürk, Ali Karakaş, Hüseyin Karadağ, Hazal Cansu Çulpan, İlker Kemal Yücel, Reyhan Dedeoğlu

SS-57 Aksesuar Mitral Kapak Dokusu: Tek Merkezli 15 Yıllık Pediatrik Deneyim
Gökmen Akgün, Eviç Zeynep Akgün, Ahmed Mahmud Çırakoğlu, Kadir Babaoğlu

SS-58 Cerrahi Olarak Onarılmış Fallot Tetralojisi Hastalarında Sağ Ventrikülün Değerlendirilmesinde Üç Boyutlu Ekokardiyografi ile Kardiyak Manyetik Rezonans Görüntülemenin Karşılaştırılması
Boran Çakan, Ender Ödemiş, Mete Han Kızılkaya, Terman Gümüş, Batıgül Taş, Ruken Esmer

SS-59 Pediatrik Hipertrofik Kardiyomiyopatide Gizli Disfonksiyonun Ortaya Konulması: Ventriküler ve Atriyal Mekaniklerin Çok Katmanlı Ekokardiyografik Analizi
Fatma Sevinc Sengul, Ayşen Haksayar, CANSU MEHDİZADE, Nujin Uluğ Murt, Pelin Ayyıldız, Alper Guzeltas

SS-60 Konjenital koroner arter anomalilerinde multidisipliner yaklaşım
Elnur Karimov, Ahmet Saki Oğuz, Burcu Çevlik, Halise Zeynep Genç, Serap Baş, Hatice Dilek Özcanoğlu, Ali Can Hatemi, İsa Özyılmaz, İbrahim Cansaran Tanıdır, Abdullah Erdem, Erkut Öztürk



4 Nisan 2026, Cumartesi

SALON B

15.00-16.00 **Sözlü Sunumlar 11**
Oturum Başkanları: *Şevket Baran Uğurlu, Atakan Atalay*

SS-61 Sol Av Kapak Onarım Yöntemlerinin Ex-Vivo Hemodinamik Analizi İçin Bir Simülatör Kullanımı
Ergida Albrahimi, İbrahim Başar Aka, Mhd Homam Alhaj Ali, Oktay Korun, Ender Ödemiş

SS-62 Komplet Atriyoventriküler Septal Defekt Onarımında Cerrahi Tekniklerin Karşılaştırılması ve Genetik Anomalilerin Klinik Sonuçlara Etkisi
Yakup Tire, Bahar Temur, Selim Aydin, Mehmet Bilhan Hayırlıoğlu, Ersin Erek

SS-63 Fallot Tetralojisinde erken cerrahi onarım: Ne kadar erken?
Nihat Cine, Gökmen Akkaya, Nilüfer Çetiner Çine, Mustafa Mertkan Bilen, Gamze Vuran, Cem Doğan, Aykut Özön, Muhammed Yaşar Kılıç, Ozan Hira, Murat Muhtar Yılmazer, Timur Meşe

SS-64 Sağ Ventrikül Çıkım Yolu Rekonstrüksiyonunda Politetrafloroetilen Monocusp Kapak Uygulaması: Tek Merkez Deneyimi ve Orta-Uzun Dönem Sonuçlar
Mehmet Baki Beyter, Mustafa Orhan Bulut, Muhammet Akyuz, Onur Işık

SS-65 Anormal Aortik Orijinli Koroner Arter Hastalığının Yönetimi: Tek Merkez Deneyimi
Denizhan Akpınar, İlkin Hajiyev, Murat Özkan, Niyazi Kürşad Tokel, Birgül Varan, İlkay Erdoğan

SS-66 Pediatrik hastalarda sürekli akım LVAD kullanımı: HeartMate 3, HVAD'a uygun bir alternatif mi?
Mahsati Akhundova, İrem Demiray, Osman Nuri Tuncer, Zülal Ülger, Çağatay Engin, Tahir Yağdı, Yüksel Atay, Mustafa Özbaran



4 Nisan 2026, Cumartesi

SALON C

15.00-16.00 **Sözlü Sunumlar 12**
Oturum Başkanları: *Fahrettin Uysal, Mehmet Türe*

SS-67 Pediatrik Aritmojenik Kardiyomiyopatide Zaman İçinde Fenotipik Evrim
Buse Günyel, Cenk Baykan, Fatma Sevinç Şengül, Merve Maze Aydemir, Hasan Candaş Kafalı, Celal Akdeniz, Alper Güzeltaş, Yakup Ergül

SS-68 Pediatrik Hastalarda Multipl Aksesuar Yolların Elektrofizyolojik Özellikleri ve Ablasyon Sonuçları
Zeynep Ömeroğulları, Asiye Yıldız, Emine Gülşah Torun, Serhat Koca

SS-69 20 Kg Altındaki Çocuklarda Transvenöz Pacemaker Ve ICD İmplantasyonu: 25 Yıllık Deneyim
Nilay Korgal, İlker Ertuğrul, Hayrettin Hakan Aykan, Tevfik Karagöz, Alpay Çeliker

SS-70 Pediatrik Hastalarda Sağ Ventrikül Çıkım Yolu Aritmilerinde Üç Boyutlu Konvansiyonel Haritalama İle Yüksek Yoğunluklu Haritalama Kullanılarak Elde Edilen Ablasyon Sonuçlarının Karşılaştırılması
Pınar Kanlıoğlu, Şevket Ballı, Onur Çağdaş Arıkan, Sultan Bent

SS-72 Çocuklarda Sol Taraflı Ablasyonlarda Transseptal Ponksiyon Güvenliği: 270 Vakalık Tek Merkez Deneyimi
Özgür Uzun, Muhammed Akif Atlan, Berkay Alimoğlu, Sedef Öksüz, Rasit Aktas, Hakan Dedecengiz, Tolga Bacak, Hasan Can Kiliç, Oguz Demıroglu, Engin Gerçeker, Kaan Yıldız, Nazmi Narin, Cem Karadeniz



4 Nisan 2026, Cumartesi

SALON D

15.00-15.30	**Önemli Bilgilendirme Toplantısı: Kritik Doğuştan Kalp Hastalıkları Zorunlu Tarama Programı**
	Osman Başpınar, Nazan Özbarlas

SALON A

16.00-17.10	**Çocuk kardiyolojide az konuşulan konular** **Oturum Başkanları:** *Figen Akalın, Ayşe Güler Eroğlu*
16.00-16.12	Postoperatif kardiyak rehabilitasyon *Işıl Yıldırım Baştuhan*
16.12-16.24	Kardiyogenetik nedir? *Mehmet Karacan*
16.24-16.36	Egzersiz testi yorumlanması *Öykü Tosun*
16.36-16.48	Tansiyon Holter yorumlanması *Pelin Köşger*
16.48-17.00	Olay kaydedicilerin aritmi tespitindeki rolü *Gülhan Tunca Şahin*
17.00-17.10	Tartışma



4 Nisan 2026, Cumartesi

SALON B

16.00-17.00 **Tek ventrikül fizyolojisinde cerrahi stratejiler**
Oturum Başkanları: *Atıf Akçevin, Numan Ali Aydemir*

16.00-16.12 ONLINE
Norwood prosedüründe yolculuğumuz; sonuçları nasıl daha iyi hale getirdik?
Caner Salih

16.12-16.24
Sınırda sol ventrikül: Ventrikül kurtarmada hibrid yaklaşımın rolü
Can Yerebakan

16.24-16.36
Ventriküler switch: Endikasyonlar ve cerrahi teknikler
Christopher W. Baird

16.36-16.48
Fontan Dolaşımında Son Durum: Translasyonel Araştırmalar Bize Ne Söylüyor?
Christopher Breuer

16.48-17.00
Tartışma



4 Nisan 2026, Cumartesi

SALON C

16.00-17.10 **SP**
Oturum Başkanları: *Ahmet İrdem, Nimet Cındık*

SP-16 Kawasaki Hastalığında Koroner Arter Tutulumu ve IVIG direncinin öngörülmesinde İnflamatuar Biyobelirteçlerin Prediktif Değeri
Mürüvvet Gizem Kutlu, Murat Muhtar Yılmazer, Gamze Vuran, Mustafa Mertkan Bilen, Timur Meşe

SP-17 Arteriyel Switch Operasyonu Sonrası d-TGA İzleminde Kardiyak BT Anjiyografinin Tanısal Katkısı
Ali Nazım Güzelbağ, Burcu Çevlik, Mehtap Akbulak, Şenay Çoban, İsa Özyılmaz, Selin Sağlam, Eymen Recep, Serap Baş, Ali Can Hatemi, Erkut Öztürk

SP-18 Transkateter Tübüler PDA Kapatılması-Tek Merkez Deneyimi
Meral Barış Doydu, İbrahim İlker Çetin, İbrahim Ece

SP-20 Egzersizin Fontan Dolaşımına Etkisi
Gülperi Yağar Keskin, Şule Arıcı, Fatih Alparslan Genç, Erkan Taş, Özlem Sürekli Karakuş, Sezin Bayraktar, Aslı Nur Bahar, Bürke Köksalan, Özgür Kasımay, Elif Erolu Kıbrıs, Metin Sungur, Ayşe İnci Yıldırım



4 Nisan 2026, Cumartesi

SALON C

17.10-18.10 **Sözlü Sunumlar 7**
Oturum Başkanları: *Türkay Sarıtaş, Murat Şahin*

SS-37 Sinüs Venosus Defekt Kapatılmasında Sınırları Zorlamak: Pediatrik Olgular, Balon Oklüzyon Testi Sırasında Gelişen Pulmoner Ven Obstrüksiyonları ve Fossa Ovalis'e Uzanan Geniş Defektler
Murat Sürücü, İbrahim Halil Demir, Hüseyin Karadağ, Emine Hekim Yılmaz, Rukiye İrem Yekeler, Ahmet Çelebi

SS-38 Konjenital Kalp Hastalıklarında Embolize Oklüzyon Cihazlarının Transkateter Çıkarılması
Meral Barış Doydu, Gökçe Kaya, Hazım Alper Gürsu, İbrahim İlker Çetin, İbrahim Ece

SS-39 Olumsuz morfolojiler ve aşırı büyük boyutlar dâhil geniş native RVOT'lara implante edilen Venus-P self expandable kapağın erken dönem sonuçları: Türkiye'den çok merkezli bir çalışma
Ahmet Çelebi, Hüseyin Karadağ, Mustafa Orhan Bulut, Mehmet Baki Beyter, Abdullah Erdem, Kahraman Yakut, Muharrem İmanlı, Serdar Epçaçan, Murat Sürücü, İbrahim Halil Demir

SS-40 Aksiller Arter Girişim Yolu ile Gerçekleştirilen Pediatrik Anjiografik ve Girişimsel İşlemlerin Klinik Sonuçları: Tek Merkez Deneyimi
Osman Başpınar, Ayşe Sülü, Derya Aydın Şahin, Mehmet Armağan Alakuş, Mehmet Fatih Alptekin, Mehmet Aşam

SS-41 Pre-Stenting Olmaksızın Native Sağ Ventrikül Çıkım Yoluna Balon expandable Octacor Valve İmplantasyonu; Tek Merkez Deneyimi
Şenay Çoban, Kahraman Yakut, İlker Kemal Yücel, Elnur Karimov, Erkut Öztürk, Abdullah Erdem

SS-42 Pediyatrik Kardiyak Kateterizasyonda Karotis Kullanımı: 8 Yıllık Tek Merkez
Seçkin İlter, Mustafa Biçak, Onur Doyurgan, Bedri Aldudak

SALON A

18.00-19.00 **Genç Akademi Yarışması**

5 Nisan 2026, Pazar

SALON A

08.00-08.20	Girişimsel Kardiyoloji ÇG Toplantısı

SALON B

08.00-08.20	Aritmi ÇG Toplantısı

SALON C

08.00-08.20	Edinsel Kalp Hastalıkları ve Korunma ÇG Toplantısı

SALON D

08.00-08.20	Kalp Yetersizliği ve Kalp nakli ÇG Toplantısı

5 Nisan 2026, Pazar

SALON A

08.20-09.20 **Genç Akademi Seçilmiş Vaka Tartışması**
Oturum Başkanları: *Mehtap Küçük, Harun Terin*

Olgu 1- Üç Aylık Süt Çocuğunda İntermittan Gastrointestinal Kanamanın Nadir Bir Kardiyak Nedeni
Mehtap Akbulak, Ahmet Saki Oğuz, Erkut Öztürk, Ali Can Hatemi
Başakşehir Çam ve Sakura Hastanesi

Olgu 2- Nadir Bir Kardiyak Senkop Nedeni: Aorto-Sağ Atriyal Bağlantı
Saygın Yıldırım, Özkan Kaya, Galip Arıcı, Utku A. Örün
Etlik Şehir Hastanesi

Olgu 3- Epilepsi mi, Refleks Senkop mu, Yoksa Birlikte mi? Pediatrik Bir Hastada İkilemden Tanısal Yolculuğa
Aycan Çelebi, İlker Ertuğrul, Ülkühan Öztoprak, Dilek Yalnızoğlu, Eser Lay Ergün, Tevfik Karagöz
Hacettepe Üniversitesi Tıp Fakültesi

Olgu 4- Rotasyon Anomalisi ve Dekstroversiyonla Birlikte Görülen Trunkus Arteriozus ve Kesintili Arkus Aorta: Olgu Sunumu
Özlem Sürekli Karakuş, Sezin Bayraktar, Şule Arıcı, Gülperi Yağar Keskin, Fatih Alparslan Genç, Erkan Taş, Metin Sungur, Ayşe İnci Yıldırım
Koşuyolu Yüksek İhtisas Eğitim ve Araştırma Hastanesi



5 Nisan 2026, Pazar

SALON B

08.20-09.20 **Lehte ve aleyhte konular**
Oturum Başkanları: *Murat Güvener, Tevfik Karagöz*

08.20-08.50 Tartışma 1. Fontan tüpü yerleştirirken;
Lateral tünel küçük çocuklarda daha uygun bir tekniktir
Can Yerebakan

Ekstrakardiyak tüpü tercih ederim
Mehmet Biçer

08.50-09.20 Tartışma 2. TOF op sonrası çocukluk çağında
PVR uygulanmasında

Erken PVR yapmam; Hastayı tekrarlayan girişim risklerine maruz bırakmam
H. Hakan Aykan

Erken PVR yaparım; RV koruması bu yaştan itibaren gereklidir
Abdullah Erdem

09.30-09.50 **KAHVE ARASI**



5 Nisan 2026, Pazar

SALON A

09.50-11.00 **Kateter laboratuarında kabus olgular**
Oturum Başkanları: *İrfan Levent Saltık, Nazmi Narin*

Olgu 1 - PDA stente bağlı gelişen Sirküler şantın (Ölüm Halkası) transkateter tedavisi
Osman Başpınar, Mehmet Fatih Alptekin,
Mehmet Armağan Alakuş, Ayşe Sülü
Gaziantep Üniversitesi Tıp Fakültesi, Çocuk Kardiyoloji BD, Gaziantep

Olgu 2 - Bir Konduit Kabusu: Stent Kırılması, Distal Migrasyon ve Ciddi RV-PA Konduit Darlığında Perkütan Girişim
Hüseyin Karadağ
SBÜ Dr. Siyami Ersek Göğüs Kalp ve Damar Cerrahisi Eğitim ve Araştırma Hastanesi, Çocuk Kardiyoloji Kliniği, İstanbul

Olgu 3 - Önce Stent mi, önce kapak mı?
Ahmet Saki Oğuz
Sağlık Bilimleri Üniversitesi, İstanbul Çam ve Sakura Şehir Hastanesi, Çocuk Kardiyoloji Kliniği

Olgu 4 - Postoperatif Sağ Atriyal Trombüsün Endovasküler Tedavisi Esnasında Gelişen Komplikasyon ve Yönetimi: Kabus Olgu
Asiye Yıldız
Ankara Bilkent Şehir Hastanesi

Olgu 5 - Transkateter Pulmoner Kapak İmplantasyonu Sırasında Sağ Atriyumda Gelişen Masif Trombüs ve Yönetim
Samet PAKSOY
Sağlık Bilimleri Üniversitesi, İstanbul Mehmet Akif Ersoy Göğüs Kalp Damar Cerrahisi Eğitim ve Araştırma Hastanesi, Çocuk Kardiyoloji Kliniği



5 Nisan 2026, Pazar

SALON B

09.50-11.00 **Cerrahi video oturumu**
Oturum Başkanları: *Yusuf Kenan Yalçınbaş, Mustafa Yılmaz*

VS-01 First Total Beating Heart Norwood Procedure in Türkiye
Yiğit Kılıç, Defne Güneş Ergi, Mustafa Bıçak, Bedri Aldudak

VS-02 Masif Kanamalı İnfant Hastada Aortözofageal Fistülün Cerrahi Onarımı
Eymen Recep, Selin Sağlam, Kemal Kutanis, Ahmet Saki, Erkut Öztürk, Ali Can Hatemi

VS-03 Taussing-bing anomalisi olan hastada kompleks koroner arter anatomisi eşliğinde arteriyel switch operasyonu: Video olgu sunumu
Shiraslan Bakhshaliyev, Bahruz Aliyev, Khayala Mammadova, Khayala Askerova, Cabir Gulmaliyev, Lamiya Sultanova, Ramin Verdixanov

VS-04 Situs İnversus Totalis, Dekstrokardi ve Büyük Arterlerin D-Transpozisyonu Olan Bir Hastada Half-turned Trunkal Switch Operasyonu: Cerrahi Deneyimimiz
Özge Özdemir, Arif Özbay, Atakan Atalay



5 Nisan 2026, Pazar

SALON C

09.50-11.00 **Orjinal EKG-EPS olguları**
Oturum Başkanları: *Senem Özgür, Ayşe Sülü*

Olgu 1. Senning Operasyonlu D-TGA'lıBir Hastada İntraatrial Reenterant Taşikardinin Transbaffle Kateter Ablasyonu
Şevket Ballı, Dr. Siyami Ersek
Göğüs Kalp ve Damar Cerrahisi Eğitim ve Araştırma Hastanesi

Olgu 2. Posteroseptal Ortak Aritmojenik Odaktan Kaynaklanan Manifest Aksesuar Yol ve Atriyal Erken Vuruların Nadir Birlikteliği: Pediatrik Olguda Tek Seans Kateter Ablasyonu
Kaan Yıldız, Raşit Aktaş, Özgür Uzun, Cem Karadeniz
İzmir Şehir Hastanesi

Olgu 3. İdiopatik Vf'de Aile Segregasyonunun Tanısal Gücü: Bir Brugada Sendromu Olgusu
Fatma Başak Burçak, Nermin Balcı, Özlem Sarısoy, Mehmet Karacan
Ümraniye Eğitim ve Araştırma Hastanesi

Olgu 4. Taşikardi İnduced kardiyomiyopatili bir hastada ilaca bağlı Uzun QT ve Ventriküler fibrilasyonun yönetimi
Mehmet Fatih Alptekin, Ayşe Sülü, Osman Başpınar
Gaziantep Üniversitesi Tıp Fakültesi

Olgu 5. AV disosiyasyonu ve Wenckebach periyositesi olan, Tipik ve atipik AVNRT hastası, bir olgu sunumu
Ozan Hakverdi, Tamer Yoldaş, Senem Özgür
Etlik Şehir Hastanesi

SALON A

11.00-11.15 **Akılcı ilaç kullanımı**
Derya Karpuz

11.30 **KAPANIŞ**

SÖZLÜ BİLDİRİLER

SS-01

Pediyatrik Kalp Cerrahisi Sonrası Postoperatif Tromboz

Ayşen Haksayar[1], Burcu Çevlik[2], HACER KAMALI[1], erkut ozturk[2], Behzat Tüzün[3], Sertac Haydin[4], Alper Guzeltas[1], Ali Can Hatemi[3]
[1]Sağlık Bilimleri Üniversitesi, İstanbul Mehmet Akif Ersoy Göğüs Kalp ve Damar Cerrahisi Eğitim ve Araştırma Hastanesi, Çocuk Kardiyoloji Bölümü, İstanbul
[2]Sağlık Bilimleri Üniversitesi, Başakşehir Çam ve Sakura Hastanesi, Çocuk Kardiyoloji Bölümü, İstanbul
[3]Sağlık Bilimleri Üniversitesi, Başakşehir Çam ve Sakura Hastanesi, Çocuk Kalp Damar Cerrahisi Bölümü, İstanbul
[4]Sağlık Bilimleri Üniversitesi, İstanbul Mehmet Akif Ersoy Göğüs Kalp ve Damar Cerrahisi Eğitim ve Araştırma Hastanesi, Çocuk Kalp Damar Cerrahisi Bölümü, İstanbul

GİRİŞ-AMAÇ: Konjenital kalp hastalığı (KKH), doğumdaki en yaygın konjenital malformasyonlardan biridir ve son yıllarda tüm canlı doğumların yaklaşık %1'ini etkilemektedir. Konjenital kalp cerrahisi uygulanan hastalar; kan akımının bozulması, ekstrakorporeal dolaşım desteğine ikincil trombosit aktivasyonu, inflamasyon ve/veya hiperkoagüle durumlar nedeniyle tromboz gelişimi açısından yüksek risk altındadır. Farklı çalışmalarda KKH'lı olan çocuklarda postoperatif dönemde tromboz insidansı %2,9 ile %49 arasında değişmektedir. Bu çalışma, KKH nedeniyle cerrahi uygulanan pediatrik hastalarda postoperatif tromboz veya tromboembolizm ile ilişkili faktörleri değerlendirmeyi amaçlamıştır.
Materyal ve METHOD: Çalışma 1 Aralık 2024 - 1 Aralık 2025 tarihleri arasında iki yüksek volümlü kalp merkezinde KKH'a nedeniyle opere edilmiş pediyatrik olgularda gerçekleştirildi. Ameliyat sonrası ultrason, ekokardiyogram, transözofageal ekokardiyogram, BT veya floroskopi ile venöz ya da arteriyel tromboz tanısı konulan hastalar tromboz grubuna dahil edildi. Trombozu olan hastalar; yaş, STAT mortalite kategorisi ve cinsiyete göre, tromboz saptanmayan kontrol hastaları ile bire iki

oranında eşleştirilmiştir. Tromboz insidansı ve ilişkili risk faktörleri araştırıldı. Bulgular istatistiksel açıdan incelendi.
BULGULAR: Çalışma döneminde 1100 olgu opere edilmiştir. Tromboz insidansı %6.7(n=74) tür. Bunların %72'si venöz sistemde idi. Median gelişim süresi 15 gün (IQR 8-20 gün) idi. Yaş, cinsiyet, STAT mortalite kategorisi, KPB kullanım durumu ve süresi, genetik ya da kromozomal anomalilerin varlığı ve diğer preoperatif komorbiditeler açısından iki kohort arasında istatistiksel olarak anlamlı bir fark gözlenmemiştir. Tek ventrikül fizyolojisi OR 2[%95 CI 1.2-4], yenidoğan yaş grubu OR 1.8 [%95 CI 0.8-6.2], taze donmuş plazma fazla kullanımı(> 30 ml/kg) OR 0.8 [%95 CI 0.6-2.4] ve uzun santral kateter süresi(>14 gün) OR 4.4 [%95 CI 2.4-14] tromboz gelişimini artıran bağımsız risk faktörleri olarak saptandı.
TARTIŞMA: Postoperatif tromboz, pediatrik KKH hastalarında önemli bir risktir. Tek ventrikül fizyolojisi, yenidoğan yaş grubu, taze donmuş plazma fazla kullanımı(>30 ml/kg) ve uzun santral kateter süresi(>14 gün) tromboz gelişimini artıran bağımsız risk faktörleri olarak bulunmuştur.

Anahtar Kelimeler: pediatrik kardiyak cerrahi, postoperatif, tromboz

SS-02

Yenidoğanlarda Kardiyak Cerrahiyle İlişkili Persistan Akut Böbrek Hasarının Denetimli Makine Öğrenmesi ile Erken Öngörüsü

İzzet Türkalp Akbaşlı[1], Jamie Penk[2], Jeffrey Alten[3], Alaa Aljiffry[4], Orkun Baloğlu[5]
[1]Department of Heart, Vascular, and Thoracic, Division of Cardiology and Cardiovascular Medicine, Cleveland Clinic Children's, Cleveland, OH, USA
[2]Department of Pediatrics, Division of Critical Care, University of Maryland Children's Hospital, Baltimore, MD, USA
[3]Department of Pediatrics, Cincinnati Children's Hospital Medical Center, University of Cincinnati College of Medicine, Cincinnati, OH, USA
[4]Department of Pediatrics, Division of Cardiology, Children's Healthcare of Aitlanta, Emory University School of Medicine, Atlanta, GA, USA
[5]Department of Integrated Hospital Care, Division of Critical Care. Children's Institute, Cleveland Clinic Children's, Cleveland Clinic Children's, Cleveland, OH, USA

Arka Plan: Kardiyak cerrahiyle ilişkili akut böbrek hasarı (CS-AKI), konjenital kalp cerrahisi sonrası yenidoğanların (YD) yarısından fazlasında gelişmektedir. Postoperatif 3. günde halen devam eden AKI olarak tanımlanan persistan CS-AKI, daha uzun mekanik ventilasyon süresi, uzamış hastane yatışı ve daha yüksek mortalite ile özellikle ilişkilidir. Perioperatif risk faktörlerinin karmaşık ve doğrusal olmayan etkileşimleri nedeniyle, güvenilir postoperatif öngörü geleneksel istatistiksel yaklaşımlarla güçtür. Denetimli makine öğrenmesi (ML) algoritmaları bu ilişkileri daha etkili biçimde modelleyebilir ve CS-AKI öngörüsünü iyileştirebilir.

YÖNTEMLER: Eylül 2015–Ocak 2018 arasında ABD'deki 22 merkezde konjenital kalp cerrahisi geçiren ardışık 2.240 YD (≤30 gün) oluşan retrospektif bir kohort analiz edildi. Dışlama kriterleri: ilk 24 postoperatif saat içinde ekstrakorporeal membran oksijenasyonu, preoperatif renal replasman tedavisi, preoperatif serum kreatinin >1,5 mg/dL veya 6 gün içinde kardiyopulmoner baypasa yeniden dönüş. Birincil sonlanım noktası; idrar çıkışı veya kreatinin kriterlerine göre persistan CS-AKI'yi tahmin etme modelinde yalnızca kardiyak çocuk yoğun bakıma kabulden ilk postoperatif sabah vizitlerine kadarki dönemdeki (POD0) mevcut olan preoperatif, operatif ve postoperatif değişkenleri kullanılarak model geliştirildi. Toplam 18 preoperatif, operatif ve postoperatif girdi değişkeniyle gradyan artırma algoritmaları (CatBoost, XGBoost, LightGBM) eğitildi. Veri setinin %80'i, on katlı çapraz doğrulama ile ML modeli eğitimi için kullanıldı ve kalan %20'si model performansını test etmek için kullanıldı. Özellik önemi ve model yorumlanabilirliği SHapley Additive exPlanations (SHAP) ile değerlendirildi.

BULGULAR: Persistan CS-AKI, 2.240 YD'ın 263'ünde (%11,8) gelişti. En yüksek ayırt ediciliği CatBoost sağladı: ROC-AUC 0,84 (%95 GA 0,79–0,87), PR-AUC 0,46 (%95 GA 0,42–0,53) ve Brier skoru 0,08 (%95 GA 0,07–0,09). SHAP analizi, model öngörülerine en fazla katkı yapan beş girdi değişkenini şu şekilde belirledi: kreatinin değişim oranı (preoperatif döneme göre POD0 içinde ölçülen postoperatif kreatininin yüzde artışı), POD0 idrar çıkışı (cc/kg/saat), vazoaktif–inotropik skor, POD0 kümülatif sıvı dengesi (cc/kg) ve cerrahi günündeki hasta yaşı.

SONUÇLAR: Gradyan artırmalı ML modellerinden özellikle CatBoost modeli, POD0 sonunda mevcut verilerle persistan CS-AKI için doğru ve iyi kalibre edilmiş öngörüler sağlamıştır. Bu öngörülerin klinik karar destek sistemlerine entegrasyonu, erken nefroprotektif stratejilere rehberlik edebilir ve neonatal kardiyak cerrahi sonrası sonuçları iyileştirebilir.

Anahtar Kelimeler: Kardiyak Cerrahiyle İlişkili Persistan Akut Böbrek Hasarı, neonatal, böbrek hasarı, konjenital kalp hastalığı

Şekil 1

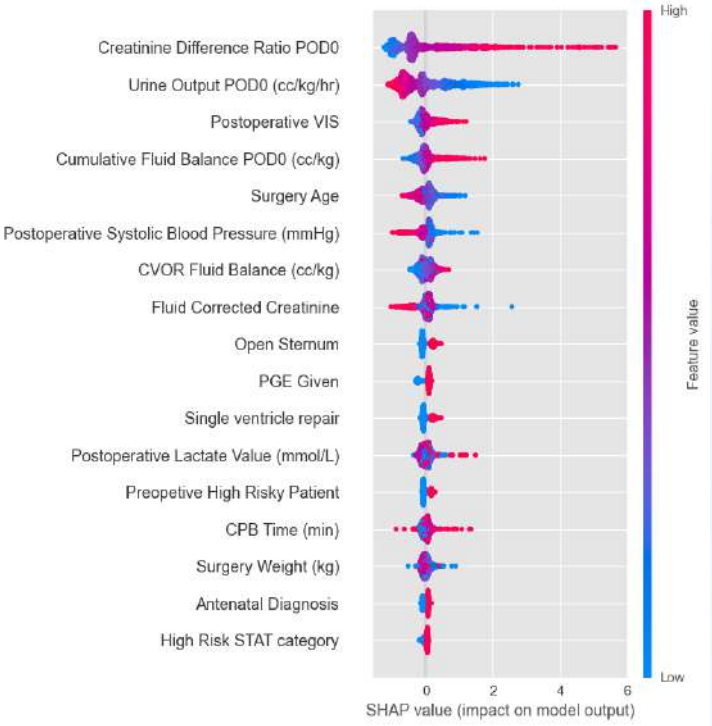

CatBoost Modeli ile Persistan CS-AKI Öngörüsünde Özellik Etkilerinin SHAP Özeti: Persistan CS-AKI'yi öngören CatBoost modeli için Shapley özet grafiği. Y-ekseni, özellikleri önem sırasına göre (en önemli üstte) listeler. Her nokta bir hastayı temsil eder: yatay konum (SHAP değeri) ilgili özelliğin öngörüyü daha yüksek AKI riski yönüne (sağa) veya daha düşük risk yönüne (sola) ne ölçüde ittiğini gösterir; renk, özellik değerini yansıtır (kırmızı = yüksek, mavi = düşük). Örneğin, Kreatinin Değişim Oranı POD0 için sağda yoğunlaşan kırmızı noktalar, kreatinindeki büyük

artışların AKI risk öngörüsünü güçlü biçimde artırdığını; İdrar Çıkışı POD0 için sağda görülen mavi noktalar ise düşük idrar çıkışının öngörülen AKI riskini artırdığını göstermektedir. Creatinine Difference Ratio POD0 (POD0 kreatinin değişim oranı), Urine Output POD0 (cc/kg/hr) (POD0 idrar çıkışı, cc/kg/saat), Postoperative VIS (Postoperatif vazoaktif-inotropik skor), Cumulative Fluid Balance POD0 (cc/kg) (POD0 kümülatif sıvı dengesi, cc/kg), Surgery Age (Cerrahi sırasındaki yaş), Postoperative Systolic Blood Pressure (mmHg) (Postoperatif sistolik kan basıncı, mmHg), CVOR Fluid Balance (cc/kg) (Kardiyovasküler ameliyathane çıkışında sıvı dengesi, cc/kg), Fluid Corrected Creatinine (Sıvı düzeltmeli kreatinin), Open Sternum (Açık sternum), PGE Given (Prostaglandin E uygulanması), Single ventricle repair (Tek ventrikül onarımı), Postoperative Lactate Value (mmol/L) (Postoperatif laktat düzeyi, mmol/L), Preoperative High Risk Patient (Preoperatif yüksek riskli hasta), CPB Time (min) (Kardiyopulmoner baypas süresi, dakika), Surgery Weight (kg) (Cerrahi sırasındaki ağırlık, kg), Antenatal Diagnosis (Antenatal tanı), High Risk STAT category (Yüksek riskli STAT kategorisi)

SS-03

Yenidoğan Döneminde Konjenital Kalp Hastalığı Nedeniyle Kardiyak Yoğun Bakımda İzlenen Hastalarda Akciğer Serebral ve Abdominal Point-of-Care Ultrasonografinin (POCUS) Klinik Katkısı

Ali Nazım Güzelbağ[1], Serap Baş[2], Ahmet Saki Oğuz[1], Halise Zeynep Genç[1], Duygu Acar[1], Erkut Öztürk[1]
[1]Sağlık Bilimleri Üniversitesi Başakşehir Çam ve Sakura Şehir Hastanesi, Çocuk Kardiyoloji Kliniği, İstanbul, Türkiye
[2]Sağlık Bilimleri Üniversitesi Başakşehir Çam ve Sakura Şehir Hastanesi, Radyoloji Kliniği, İstanbul, Türkiye

Giriş ve Amaç: Konjenital kalp hastalığı (KKH) nedeniyle yenidoğan döneminde cerrahi veya palyatif girişim planlanan hastalar, preoperatif dönemde ciddi hemodinamik instabilite, pulmoner komplikasyonlar ve serebral perfüzyon bozuklukları açısından yüksek risk altındadır. Kardiyak tanı ve cerrahi karar süreci çoğu olguda transtorasik ekokardiyografi ile konulmakta olup, yoğun bakım izlemi sırasında kardiyak tanısal belirsizlik nadirdir. Buna karşın, akciğer ve beyin tutulumu sıklıkla sessiz seyretmekte ve standart monitörizasyon ile erken dönemde saptanamayabilmektedir.
Bu çalışmanın amacı, yenidoğan döneminde KKH nedeniyle preoperatif olarak çocuk kardiyak yoğun bakım ünitesinde izlenen hastalarda, akciğer, abdominal ve serebral point-of-care ultrasonografinin (POCUS) uygulanabilirliğini ve klinik katkısını değerlendirmektir.
Yöntemler
Bu prospektif gözlemsel çalışmaya, yenidoğan döneminde (≤28 gün) konjenital kalp hastalığı nedeniyle cerrahi veya palyatif girişim planlanarak preoperatif dönemde çocuk kardiyak yoğun bakım ünitesinde izlenen hastalar dahil edildi. Tüm hastalarda kardiyak tanı ve cerrahi strateji, transtorasik ekokardiyografi ile

kesin olarak belirlenmişti. POCUS değerlendirmeleri preoperatif erken dönemde, yatak başında ve eğitimli klinisyenler tarafından gerçekleştirildi. Akciğer POCUS, BLUE/PLAPS yaklaşımı temel alınarak lung sliding, A ve B çizgileri, B çizgisi paternleri (lung rockets, septal rockets, ground-glass rockets), plevral efüzyon, pnömoni, pnömotoraks ve pulmoner ödem varlığı açısından değerlendirildi.
Serebral POCUS kapsamında Doppler tabanlı serebral kan akım paternleri, pulsatility indeksi, optik sinir kılıf çapı ve germinal matriks/intraventriküler kanama taraması yapıldı. Abdominal POCUS ile karaciğer, dalak ve böbrek parankimleri, portal ve hepatik venöz dolgunluk, intraabdominal serbest sıvı varlığı, barsak duvar kalınlığı ve peristaltizmi sistematik olarak incelendi. Nekrotizan enterokolit açısından pnömatozis intestinalis, portal venöz gaz ve serbest intraperitoneal hava varlığı tarandı.
Bulgular
Toplam 48 yenidoğan çalışmaya dahil edildi. POCUS değerlendirmeleri tüm hastalarda yatak başında başarıyla tamamlandı. Akciğer POCUS değerlendirmesinde pulmoner ödem bulguları %35,4 oranında gözlenirken, plevral efüzyon %18,8 ve pnömoni ile uyumlu konsolidasyon alanları %10,4 oranında saptandı. Pnömotoraks yalnızca 1 hastada (%2,1) izlendi. Lung sliding tüm hastalarda mevcuttu. B-line değerlendirmesinde >3 B-line (lung rockets) %29,2 oranında görülürken, ağır interstisyel tutulum ile uyumlu yaygın patern izlenmedi. Akciğer POCUS bulguları, mekanik ventilasyon gereksinimi ve oksijen ihtiyacı ile uyumlu bulunarak solunumsal yönetimde karar destek aracı olarak kullanıldı. Serebral POCUS değerlendirmesi tüm hastalarda anterior fontanel açıklığı sayesinde gerçekleştirildi. Hastaların büyük çoğunğunda (%85,4) normal serebral ultrasonografi bulguları izlendi. Hafif dereceli germinal matriks veya intraventriküler kanama (Evre I–II) %8,3 oranında saptanırken, serebral ödem lehine bulgular %6,3 hastada gözlendi. Klinik olarak ileri nörolojik müdahale gerektiren ağır intrakraniyal patoloji saptanmadı. Bu bulgular, serebral POCUS'un preoperatif dönemde güvenli bir tarama aracı olarak kullanılabileceğini göstermektedir. Abdominal POCUS değerlendirmesinde hastaların büyük kısmında normal

bulgular izlendi. Serbest intraperitoneal sıvı %8,3 oranında saptanırken, nekrotizan enterokolit şüphesi yalnızca 2 hastada (%4,2) gözlendi. Bu hastalarda abdominal POCUS bulguları, klinik ve laboratuvar verileri ile birlikte değerlendirilerek ileri görüntüleme ve tedavi kararlarını destekledi.

Sonuç
Yenidoğan döneminde konjenital kalp hastalığı nedeniyle kardiyak yoğun bakımda izlenen hastalarda, akciğer ve serebral POCUS, preoperatif dönemde sık görülen ancak klinik olarak sessiz seyredebilen pulmoner ve nörolojik komplikasyonların erken tanınmasını sağlamaktadır. Kardiyak tanının ekokardiyografi ile net olduğu bu hasta grubunda, POCUS'un özellikle akciğer ve beyin değerlendirmesine odaklanması, bütüncül bir yoğun bakım yaklaşımı sunmakta ve yatak başı klinik karar verme sürecini anlamlı şekilde desteklemektedir.

Anahtar Kelimeler: konjenital kalp hastalığı, point-of-care ultrasonografi, akciğer ultrasonografisi, serebral ultrasonografi,

Tablo 2-Akciğer POCUS Bulgularının Ayrıntılı Değerlendirilmesi

Parametre	Alt Değerlendirme	n (%)
Lung sliding	Var	44 (91,7)
	Yok	4 (8,3)
A çizgileri	Var	15 (31,3)
	Yok	33 (68,8)
B çizgileri (genel)	Var	31 (64,6)
	Yok	17 (35,4)
B çizgisi paterni	Lung rockets (>3)	18 (37,5)
	Septal rockets (>4)	9 (18,8)
	Ground-glass rockets (>5)	6 (12,5)
Pulmoner ödem	Var	22 (45,8)
	Yok	26 (54,2)
Plevral efüzyon	Var	11 (22,9)
	Yok	37 (77,1)
Pnömoni / konsolidasyon	Var	6 (12,5)
	Yok	42 (87,5)
Pnömotoraks	Var	2 (4,2)
	Yok	46 (95,8)
Akciğer değerlendirmesi BLUE ve PLAPS noktaları kullanılarak yapılmıştır.		

Tablo 3- Serebral POCUS Bulguları

Bulgular	n (%)
Germinal matriks / intraventriküler kanama (Evre I–II)	4 (8,3)
Serebral ödem lehine bulgular	3 (6,3)
Normal serebral POCUS bulguları	41 (85,4)
Serebral değerlendirme anterior fontanelden B-mod ultrasonografi ile yapılmıştır.	

Tablo 4-Abdominal POCUS Bulguları

Parametre	n (%)
Serbest intraabdominal sıvı	5 (10,4)
Hepatik venöz konjesyon	8 (16,7)
Barsak peristaltizminde azalma	6 (12,5)
Barsak duvar kalınlaşması	4 (8,3)
Nekrotizan enterokolit (NEK) şüphesi	3 (6,3)
Normal abdominal POCUS	22 (45,8)

tablo-1 Hasta Tanı Dağılımı

Tanı	n (%)
Hipoplastik sol kalp sendromu (HLHS)	10 (20,8)
Büyük arterlerin transpozisyonu (d-TGA)	9 (18,8)
Total anormal pulmoner venöz dönüş (TAPVD)	7 (14,6)
Pulmoner atrezi ± VSD	6 (12,5)
Tetraloji of Fallot (kritik)	4 (8,3)
Kritik aort koarktasyonu / sol kalp obstrüksiyonları	7 (14,6)
Kompleks atriyoventriküler septal defekt	5 (10,4)
Toplam	**48 (100)**

SS-04

Konjenital kalp hastalarında eşlik eden bronş basılarının değerlendirilmesi

mustafa nalbant[1], Serif Serifoglu[1], Buse Günyel[1], HACER KAMALI[1], Sertac Haydin[2], Alper Guzeltas[1]
[1]Sağlık Bilimleri Üniversitesi, Mehmet Akif Ersoy Göğüs Kalp ve Damar Cerrahisi Eğitim ve Araştırma Hastanesi, Pediyatrik Kardiyoloji Kliniği, İstanbul
[2]Sağlık Bilimleri Üniversitesi, Mehmet Akif Ersoy Göğüs Kalp ve Damar Cerrahisi Eğitim ve Araştırma Hastanesi, Pediyatrik Kalp ve Damar Cerrahisi Kliniği, İstanbul

GİRİŞ-AMAÇ:Konjenital kalp hastalıkları genellikle yenidoğan veya infant döneminde tanı alan ve sıklıkla kompleks cerrahi ya da girişimsel işlemler gerektiren yapısal kalp anomalileridir. Altta yatan kardiyak anatomi ve postoperatif değişiklikler, hava yollarında dıştan basıya neden olabilir. En sık etkilenen yapılar sol ana bronş ve trakeadır; bu bası genellikle dilate pulmoner arterler, aort ark anomalileri veya yama, greft, stent ya da genişlemiş damarlar gibi postoperatif materyaller nedeniyle oluşur. Bronşiyal kompresyon en sık kontrastlı toraks bilgisayarlı tomografi (BT) ile tanınır ve uzamış entübasyon süresi, tekrarlayan ekstübasyon başarısızlığı, postoperatif atelektazi ve pnömoniye yol açabilir. Tedavi seçenekleri konservatif izlemden bronkoskopik girişimler, stent yerleştirilmesi veya cerrahi düzeltmeye kadar değişkenlik gösterir.Bu çalışmanın amacı, pediatrik kardiyoloji–kalp damar cerrahisi yoğun bakım ünitesinde izlenen konjenital kalp hastalığı (KKH) olan hastalarda bronşiyal kompresyon varlığını ve bunun klinik sonuçlar üzerindeki etkisini değerlendirmektir.

YÖNTEM:
Ocak 2020–Haziran 2025 tarihleri arasında yoğun bakım ünitesine yatırılan hastaların tıbbi kayıtları ve görüntüleme verileri retrospektif olarak incelendi. Toplanan veriler arasında KKH tipi, uygulanan cerrahi işlemler, bronşiyal veya trakeal kompresyonun yeri ve şiddeti, solunum desteği süresi, mekanik ventilasyondan ayrılma zamanı, trakeostomi gereksinimi ve bronkoskopi, stent uygulaması veya cerrahi düzeltme gibi ek girişimler yer aldı.
BULGULAR:
Beş yıllık süre boyunca 3.652 hastanın 59'unda (%1,6) bronşiyal kompresyon saptandı. Kırk üç hastada biventriküler fizyoloji mevcutken, 16 hasta tek ventrikül cerrahi stratejileri ile yönetildi. Beş hastada heterotaksi sendromu vardı (dördü sağ izomerizm, biri sol izomerizm). Kırk hasta preoperatif dönemde BT ile tanı alırken, 19 hasta postoperatif dönemde tanı aldı. Preoperatif tanı alan grupta ortalama entübasyon süresi 23,1 gün olup, 11 hastada (%27) trakeostomi gereksinimi vardı. Postoperatif tanı alan grupta ise ortalama entübasyon süresi daha uzun bulunmuştu (37,3 gün) ve 13 hastada (%68) trakeostomi uygulandı. Bronşiyal kompresyon şiddetindeki artış, daha uzun entübasyon süresi, daha yüksek trakeostomi oranı ve artmış mortalite ile ilişkili bulundu (Tablo 1).
SONUÇ:
Bronşiyal kompresyon, konjenital kalp hastalığı olan pediatrik hastalarda postoperatif solunumsal morbiditenin önemli bir nedenidir. Kompresyon şiddeti arttıkça mekanik ventilasyon süresi uzamakta, trakeostomi gereksinimi ve mortalite oranları yükselmektedir. Konjenital kalp cerrahisi sonrası hava yolu basısının erken tanınması ve dikkatli değerlendirilmesi, solunum yönetiminin optimize edilmesi ve klinik sonuçların iyileştirilmesi açısından kritik öneme sahiptir.

Anahtar Kelimeler: Bronş basısı, konjenital kalp hastalıkları, pediatrik kardiyak yoğun bakım

Bronş Basısı Derecesine Göre Klinik Sonuçların Değerlendirilmesi

yüzdesi	basyon süresi	eostomi yüzdesi	alite
(<%25) 1)	ün (1-40)	sta (%9)	sta (%9)
(%25-50) 3	gün (1-60)	asta (%39)	sta (%32)
(>%50))	gün (2-80)	asta (%60)	asta (%70)

SS-05

Pediatrik Kalp Cerrahisi Sonrası Gelişen Vazoplejik Sendromda Metilen Mavisi Tedavisinin Etkinliği Gerçekten Umut Verici Mi ?

Ozge Korkmaz[1], İlker Mercan[1], Muammer Emre Özdaş[1], Mustafa Enes Özdemir[1], Burcu Arıcı[1], Ömer Nuri Aksoy[1], Utku Arman Örün[2], Özkan Kaya[2]
[1]Etlik Şehir Hastanesi, Çocuk Kalp ve Damar Cerrahisi Bilim Dalı, Ankara
[2]Etlik Şehir Hastanesi, Çocuk Kardiyoloji Bilim Dalı, Ankara

GİRİŞ VE AMAÇ: Vazoplejik sendrom, açık kalp cerrahisi sonrası pediatrik hastalarda görülebilen, sistemik vasküler dirençte belirgin azalma ve buna bağlı hipotansiyon ile seyreden, artmış morbidite ve mortalite ile ilişkili ciddi bir komplikasyondur. Pediatrik yaş grubunda immün sistem immatüritesi ve kardiyopulmoner bypassa bağlı inflamatuvar yanıt, vazopleji gelişiminde önemli rol oynamaktadır. Bu tablo sıklıkla konvansiyonel vazopresör ve volüm replasman tedavilerine yetersiz yanıt göstermektedir. Metilen mavisi, nitrik oksit–guanilat siklaz–siklik guanozin monofosfat yolunu inhibe ederek vazodilatasyonu azaltan bir ajan olarak dirençli vazoplejide potansiyel bir tedavi seçeneği olarak gündeme gelmiştir. Bu çalışmada, kardiyopulmoner bypass sonrası vazoplejik sendrom gelişen pediatrik hastalarda metilen mavisi tedavisinin hemodinamik ve klinik etkilerinin değerlendirilmesi amaçlanmıştır.
YÖNTEM
Mayıs 2023–Aralık 2024 tarihleri arasında kliniğimizde açık kalp cerrahisi uygulanan pediatrik hastalar retrospektif olarak incelendi. Vazopresör ve sıvı tedavisine rağmen hipotansiyonu devam eden ve vazoplejik sendrom tanısı alan hastalar çalışmaya dahil edildi. Metilen mavisi, 1–2 mg/kg/saat dozunda sürekli infüzyon şeklinde

başlandı. Hastaların sistolik, diyastolik ve ortalama arter basınçları, saatlik idrar çıkışları, Vasoactive Inotropic Score (VIS) değişimleri ve böbrek fonksiyon testleri (üre, kreatinin) tedavi öncesi ve sonrası takip edildi.

BULGULAR

Çalışmaya kardiyopulmoner bypass ile opere edilen 241 hasta dahil edildi. Bunların 15'inde (%6,2) vazoplejik sendrom gelişmesi üzerine metilen mavisi tedavisi başlandı. Hastaların ortanca yaşı 22 ay (IQR: 4 ay–10 yıl) idi. Olguların 12'sinde uzamış pompa süresi ve yoğun kan replasmanına, 3'ünde ise sepsise sekonder vazopleji mevcuttu. Metilen mavisi infüzyonunun başlamasından sonraki 2–4 saat içinde sistolik arter basıncında yaklaşık %20, diyastolik arter basıncında %40 ve ortalama arter basıncında %30 artış saptandı. Saatlik idrar çıkışları 1 mL/kg/saat ve üzerine yükseldi. Tedavinin 8–12. saatlerinde VIS skorlarında belirgin düşüş ve vazopresör dozlarında anlamlı azalma gözlendi. Üre ve kreatinin değerlerinde tedaviyi izleyen 8–72 saat içinde düşme eğilimi izlendi. İki hasta sepsise bağlı çoklu organ disfonksiyon sendromu nedeniyle kaybedildi.

SONUÇ

Metilen mavisi, pediatrik açık kalp cerrahisi sonrası gelişen katekolamin dirençli vazoplejik sendromda hızlı hemodinamik düzelme sağlayarak vazopresör gereksinimini azaltabilen etkili bir destek tedavi seçeneği olabilir. Bununla birlikte, rutin kullanımdan önce doz, süre ve hasta seçimine yönelik standart protokollerin tanımlanması ve prospektif kontrollü çalışmalara ihtiyaç vardır.

Anahtar Kelimeler: metilen mavisi, kardiyopulmoner bypss, vazopleji sendromu

SS-06

Pediyatrik ve konjenital kalp cerrahisi sonrası ECMO desteği altında tanısal ve terapötik kardiyak kateterizasyon; 30 hastada tek merkez deneyimi

Emine Hekim Yılmaz[1], Mehmet Akif Önalan[2], Ahmet Çelebi[1]
[1]Sağlık Bilimleri Üniversitesi Dr. Siyami Ersek Göğüs Kalp ve Damar Cerrahisi Eğitim Araştırma Hastanesi Çocuk Kardiyoloji Kliniği
[2]Sağlık Bilimleri Üniversitesi Dr. Siyami Ersek Göğüs Kalp ve Damar Cerrahisi Eğitim Araştırma Hastanesi Çocuk Kalp ve Damar Cerrahisi Kliniği

GİRİŞ-AMAÇ: Kalp cerrahisi sonrası uygulanan ECMO, rezidü kardiyak lezyonların tanımlanıp düzeltilmesine ve kardiyo-respiratuar iyileşme sağlanmasına kadar hayat kurtarıcı geçici bir destek sağlar. ECMO gereksinimi nedeninin ortaya konulamadığı veya netleştirilemediği durumlarda rezidü, ilave veya iatrojenik lezyonların tanımlanması ve bilinen/ortaya konulan lezyonların girişimsel tedavisi için kardiyak kateterizasyon gerekebilir. Bu çalışmada ECMO desteği altında yapılan erken post-operatif tanısal veya girişimsel amaçlı kardiyak kateterizasyonun güvenliği, sonuçları ve klinik yararlarını irdelemeyi amaçladık.
YÖNTEM: Merkezimizde son 10 yılda (Mart 2015-Aralık 2025) konjenital kalp cerrahisi sonrası ECMO desteği alan 404 hastadan otuzuna (%7,4) kardiyak kateterizasyon yapıldı. ECMO altında kateterizasyon yapılanların bütünü, transkateter veya cerrahi girişim yapılanları ve bunların sonuçları retrospektif olarak incelendi.
BULGULAR: ECMO altında kardiyak kateterizasyon-anjiyokardiyografi yapılan olgularımızın bir romatizmal kapak hastası hariç hepsi konjenital kalp hastası olup bunlarda yapılan operasyonlar, 13 biventriküler kalpte düzeltici cerrahi, 8

univentriküler kalpte nihai palyasyon (Fontan), 3 univentriküler hastada birinci aşama palyasyon, 3 biventriküler hastada inisiyal palyasyon ve 2 univentriküler hastada ikinci basamak palyasyon (Glenn) şeklindeydi. Olguların medyan yaşı 19 ay (6 gün–19 yıl), medyan vücut ağırlığı 10 (3–94) kg idi. Kateterizasyon ECMO sonrası 4 hastada saatler içinde, 17 hastada ilk gün dolmadan ve 24 hastada ilk 48 saat içinde yapılmıştır. Tanısal kateterizasyon sonrası aynı seansta 25 hastada (%83) ECMO altında transkateter (n=7) veya cerrahi (n=18) müdahale gerekti. Transport veya kateter ilişkili majör bir komplikasyon saptanmadı. Yedi hastada yapılan transkateter girişimler pulmoner artere (PA) balon anjiyoplasti veya stent (n=7), Fontan fenestrasyonunun rekanalize edilmesi ve/veya genişletilmesi (n=3), Fontan anastomozuna stent, septostomi-septoplasti ve MAPCA kapatılması şeklindeydi. On-sekiz hastada cerrahi revizyonlar en sıklıkla koroner patoloji düzeltilmesi (n=6) ile PA rekonstrüksiyonu (n=5) idi. Yirmi hasta (%67) ECMO'dan ayrılmayı başardı, bunlardan 15'i (%50) hastaneden taburcu edilebildi. ECMO altında kalp kateteri ve girişim yapılan hasta grubu kateter yapılmayan ECMO hastaları ile karşılaştırıldığında kateter grubunda ECMO süresi ve yoğun bakım süresi uzun olmasına karşın mortalite daha düşük, sağ kalım oranı daha yüksek bulunmuştur (Tablo). Hastalarımızda ECMO–kateterizasyon arası geçen süre ile toplam ECMO süresi ya da sağ kalım arasında ilişki saptanmamıştır.

SONUÇ: ECMO desteği altında tanısal veya girişimsel kardiyak kateterizasyonu dikkatli bir şekilde organize edildiğinde oldukça güvenlidir. Hemodinamik instabilite nedeninin ortaya konamadığı durumlarda lezyonu ortaya koymak için tanısal, ortaya konulan lezyonu tedavi etmek için transkateter tedavi amaçlı gecikmeden yapılmalıdır. Transkateter tedaviye uygun olmayan lezyonların gecikmeden cerrahi düzeltilmesinin sağlanmasında da yol göstericidir.

Anahtar Kelimeler: ECMO, Konjenital kalp cerrahisi, Kalp kateterizasyonu, Transkateter girişim

ECMO altında tanısal veya diagnostik kalp kateteri yapılan hastalar (Grup 1) ile yapılmayan hastaların (Grup 2) karşılaştırılması

	1(N=30)	2 (N=374)
O uygulama süresi (gün)	6.6 (2-35)	4.6 (1-33)
n bakım kalış süresi (gün	±30.1 (2-118)	±39.5 (1-300)
kalım oranı	0 (%50)	374 (%35)

SS-07

Gecikmiş Komplet Atrioventriküler Septal Defekt Cerrahisi; Erken Dönem Klinik Ve Kapak Fonksiyonlari

Nihat Çine[1], Gökmen Akkaya[1], Nilüfer Çetiner Çïne[2], Mustafa Mertkan Bïlen[2], Muhammed Yaşar Kılıç[2], Aykut Özön[2], Mediha Özdaş[2], Ünal Utku Karaarslan[3], Timur Meşe[2]
[1]S.B.Ü Dr. Behçet Uz Çocuk Hastalıkları Ve Cerrahisi Eğitim Ve Araştırma Hastanesi, Çocuk Kalp ve Damar Cerrahisi
[2]S.B.Ü Dr. Behçet Uz Çocuk Hastalıkları Ve Cerrahisi Eğitim Ve Araştırma Hastanesi, Çocuk Kardiyolojisi
[3]S.B.Ü Dr. Behçet Uz Çocuk Hastalıkları Ve Cerrahisi Eğitim Ve Araştırma Hastanesi, Çocuk Yoğun Bakım

GİRİŞ-AMAÇ: Gecikmiş komplet atrioventriküler septal defekt (cAVSD) hastaları gerek kapak fonksiyonları gerekse de gelişebilecek pulmoner hipertansiyon (PAH) sebebi ile cerrahi ve de sonrası dönemde çeşitli komplikasyonlarla karşılaşabilmektedir. Bu amaçla, benzer hastaların yönetimine katkı sağlamak amacı ile kendi merkezimizin deneyimini sunmaktayız.
YÖNTEM: Hastanemizde Temmuz 2024 – Aralık 2025 döneminde 6 aydan büyük yaşta biventriküler tamir sebebi ile ameliyat edilen hastaların verisi retrospektif olarak taranmıştır.
BULGULAR: Bir yıl içinde sadece geç dönem cAVSD düzeltme ameliyatı yapılan toplam 7 hastaya (4K, 3E) ait veriler analiz edildi. Hastaların ortalama yaşları 14,7 (6-34) ay ve ağırlıkları 7,25 (4,4-14) kg olarak bulundu. Hastaların tamamı Trizomi 21 idi. Beş (%71) hastada konjestif kalp yetmezliği sebebi ile diüretik ve ACE inhibitörü almakta iken, iki (%28) hasta PHT sebebi ile ikili anti-PAH tedavisi almaktaydı. Üç hasta (%42) preoperatif dönemde hipotirodi sebebi ile replasman tedavisi almakta idi. Ayrıca birer hastada Faktör VII eksikliği, hipogamaglobulinemi, çöliak hastalığı ve bronkomalazi mevcuttu. Bir olguya (%15) öncesinde pulmoner

banding (PB) uygulanmış olup diğer 6 hastada geçirilmiş cerrahi öyküsü bulunmamaktaydı. Hastaların 6 tanesinde orta ve daha fazla seviyede sol AV kapakta yetmezlik mevcuttu. Hastaların 4 tanesi (%57) modifiye tek yama, 2 tanesi (%28) çift yama teknikleri ile opere edilirken bir hastada (%14) ''no-patch'' teknik uygulandı. Modifiye tek yama ugulanan bir hastaya eşlik eden un-roofed koroner sinüs sebebi ile eş zamanlı intrakardiyak tünel onarım uygulandı. Hastaların ortalama kardiopulmoner bypass (CPB) süresi 130 dakika ve kross-klemp süreleri 107 dakika olarak saptandı. Dört (%57) hastaya ameliyathanede fast-track ekstübasyon uygulandı; postop sadece bir tanesinde re-entübasyon gereksinimi oldu. İki hasta (%28) postoperatif sınırda kardiyak fonksiyon sebebi ile "open sternum" olarak yoğun bakım ünitesine alındı. Her iki hasta da postoperatif 2 günde sternum kapatıldı. Postoperatif dönemde tüm hastalarda ılımlı ve daha az seviyede yetmezlik saptandı. Common atriuma sahip bir hastaya ise kalıcı aritmi sebebi ile pace-maker implantasyonu uygulandı. Ortalama yoğun bakım yatış süresi 41,4 (6-171) gün saptandı. İlk 30 gün mortalite izlenmemiştir ancak hipogamaglobulinemili bir hasta uzamış yoğun bakım sürecinde septisemiye sekonder postoperatif 39. günde kaybedildi.

SONUÇ: Gecikmiş cAVSD hastaları eşlik eden genetik anomaliler ve çeşitli hastalıklar göz önüne alınarak dikkatli bir preoperatif hazırlık döneminden geçirilmelidir. Multidisipliner yaklaşım hastaların gerek preoperatif gerekse de postoperatif döneminde gelişebilecek komplikasyonları önlemede hayati öneme haizdir. Bu hastalara yetmezlik tablosunda ve hipotonik olmaları sebebi ile preop ötiroid dahi olsalar tiroid hormon replasmanı başlamaktayız. Erken ekstübasyon önermekle birlikte hipotonik hastalarda erken dönem kalori dengesi artıda olacak şekilde enteral beslenmeye başlanmaktadır. Hastalara CPB çıkışı milrinon 0,5mcg/kg/dk infüzyon başlanmakta ve gerektiğinde inhale-NO desteği sağlanmaktadır. Hastalar günlük transtorasik ekokardiyografi değerlendirmeleri ile takip edilmektedir. Böylesi hastalarda sonuçların iyileştirilmesi ancak hastane kalp ekibinin etkin işbirliği ile sağlanabilmektedir.

Anahtar Kelimeler: atrioventriküler septal defekt, down sendromu, mitral kapak yetmezliği

Grafik 1

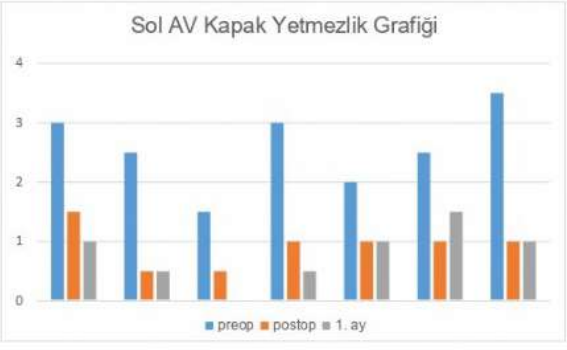

SS-08

Aort Koarktasyonu ve Arkus Hipoplazisi Olan Bebeklerde Perikart Yamaplasti ve Aortic Arch Advancement Tekniklerinin Karşılaştırmalı Analizi: 37 Hastalık Klinik Deneyim

Erkan Yetmiş, Süleyman Geter, Ezgi Ekin, Nurullah Yılmaz, Mustafa Bıçak, Yiğit Kılıç, Bedri Aldudak
Sağlık Bilimleri Üniversitesi Dr. Gazi Yaşargil Eğitim ve Araştırma Hastanesi, Çocuk Kardiyoloji Kliniği, Diyarbakır

GİRİŞ-AMAÇ: Aort koarktasyonu ile birlikte seyreden arkus hipoplazisi, yenidoğan döneminde cerrahi yönetimi en zor anomalilerdendir. Cerrahi strateji, obstrüksiyonun tamamen giderilmesi ve büyüme potansiyelinin korunması üzerine kuruludur. Bu çalışmada, kliniğimizde opere edilen 37 hastanın cerrahi sonuçlarını, perfüzyon stratejilerini ve uzun dönem restenoz, reoperasyon, transkatater girişim ve ekokardiyografik gradientlerini analiz etmeyi amaçladık.

YÖNTEM: Aort koarktasyonu ve arkus hipoplazisi tanısıyla Perikart Yama (n=19) ve Aortic Arch Advancement (n=18) teknikleriyle aynı cerrah tarafından opere edilen 37 hasta retrospektif olarak incelendi. Operasyon günü ortalaması (420 günlük bir hasta hariç), operasyon sırasındaki kilo, boy, BSA; perfüzyon parametreleri (AKK, ASP, CPB süreleri) ve TCA kullanımı kaydedildi. Postoperatif 1, 6 ve 12. ay ekokardiyografik gradientleri 20 mmHg eşik değerine göre sınıflandırıldı. Mortalite oranları ventrikül fizyolojisine (tek vs. çift) göre karşılaştırıldı. Preoperatif kötü kondisyon nedeniyle ECMO desteğiyle ex olan 2 hasta genel mortalite istatistiğinden muaf tutuldu.

BULGULAR: Perikart Yamaplasti Grubu Bulguları: Bu teknikte ameliyat edilen hastaların ortalama yaşı 73,5 (14 -254) gün olarak

saptanırken, operasyon sırasındaki vücut ağırlıkları ortalama 3948 gram (2700-6300) olarak kaydedilmiştir. Cerrahi süreler incelendiğinde; ortalama aortik kros klemp (AKK) süresi 70,7 dakika (30-102), total kardiyopulmoner bypass (CPB) süresi 123,1 dakika (82-163) ve antegrad selektif perfüzyon (ASP) süresi 52,3 dakikadır (26-78).
Arch Advancement Grubu Bulguları: Arch Advancement tekniği uygulanan grupta hastaların ortalama yaşı 53,3(10-420) gün ve operasyon sırasındaki ortalama ağırlıkları 3666 gram (2500-7500) olarak saptanmıştır.
Perikart yamaplasti grubuna kıyasla Arch Advancement grubunda cerrahi sürelerin daha kısa olduğu dikkat çekmektedir; ortalama AKK süresi 56,3 dakika (30-95), CPB süresi 106,6 dakika (37-152) ve ASP süresi 36,1 dakikadır (18-70). TCA'ya totalde 10 hastada girilmiş olup 9'u perikart yamaplasti tekniği ile biri ise arch advancement tekniği uygulanan hastada girilmiştir.

Tüm hastaların ortalama AKK süresi 67.2 dk, ASP süresi 45.4 dk ve CPB süresi 114.3 dk olarak saptandı. On hastada (2 ECMO hastası dahil) TCA uygulanmış (ort. 8.5 dk). Reoperasyon oranı %2.7, majör komplikasyon bir hastada diyafragma paralizisi meydana gelmiş ve komplikasyon oranı %2.7'dir. 1. ay ekokardiyografik kontrollerinde hastaların %94.5'inde gradient <20 mmHg bulunmuş; sadece bir hastada (%2.7) 25 mmHg seviyesinde hafif restenoz izlenmiştir. Hiçbir hastada girişimsel (balon/stent) müdahale gerekmemiştir. Tek ventrikül grubunda mortalite %20 (1/5), çift ventrikül grubunda %3.3 (1/30) olup ölümler sepsis kaynaklıdır.

SONUÇ: Arkus rekonstrüksiyonunda hem perikart yama hem de arch advancement teknikleri, düşük restenoz ve yüksek sağkalım oranlarıyla güvenle uygulanabilir. Tek ventrikül fizyolojisi cerrahi sonuçlardan bağımsız en önemli risk faktörü olmaya devam etmektedir. Postoperatif dönemde enfeksiyon kontrolü, cerrahi başarıyı tamamlayan en kritik unsurdur.

Anahtar Kelimeler: Aort Koarktasyonu, Aortic Arch Advancement, Arcus hipoplazisi, Perikart Yamaplasti

SS-09

Fontan Yetmezliği ile İlişkili Lenfatik Hastalıkta Torasik Kanalın Yeniden Yönlendirilmesi: Olgu Sunumu

Şerif Şerifoğlu[1], Sezen Ugan Atik[1], Selman Gökalp[1], Hacer Kamalı[1], Okan Yıldız[2], Sertaç Haydin[2], Alper Güzeltaş[1]
[1]Sağlık Bilimleri Üniversitesi Mehmet Akif Ersoy Göğüs Kalp ve Damar Cerrahisi Eğitim ve Araştırma Hastanesi, Çocuk Kardiyoloji Kliniği, İstanbul
[2]Sağlık Bilimleri Üniversitesi Mehmet Akif Ersoy Göğüs Kalp ve Damar Cerrahisi Eğitim ve Araştırma Hastanesi, Çocuk Kalp Damar Cerrahisi Kliniği, İstanbul

Giriş
Fontan prosedürü, fonksiyonel olarak tek ventriküllü dolaşıma sahip hastalar için palyasyonun son aşamasını temsil eder. Bu fizyolojide, pasif pulmoner kan akımını sürdürebilmek için sistemik venöz basıncın kronik olarak yüksek olması gerekir; bunun istenmeyen bir sonucu olarak artmış lenfatik üretim ve yükselmiş venöz basınç, torasik kanal basıncının artmasına ve Fontan ile ilişkili lenfatik yetmezliğe katkıda bulunur. Bu kronik venöz hipertansiyon, klinik olarak anlamlı lenfatik komplikasyonları tetikleyebilir; bu durumlarda, özellikle tekrarlayan ya da medikal tedaviye dirençli olgularda, etkili tedavi seçenekleri sınırlı kalmaktadır. Bu patofizyolojik zemin doğrultusunda, torasik kanalın venöz drenajını daha düşük basınçlı bir atriyal boşluğa yönlendirerek lenfatik çıkış basıncını azaltmayı hedefleyen cerrahi torasik kanal dekompresyonu, lenfatik konjesyonu ve buna bağlı sonuçları hafifletmeye yönelik hedeflenmiş bir strateji olarak ortaya konmuştur.
Bu raporda, plastik bronşit ile komplike Fontan ile ilişkili lenfatik yetmezliği bulunan bir Fontan hastasının olgusunu sunarak, refrakter Fontan ilişkili lenfatik hastalıkta cerrahi torasik kanal

dekompresyonunun klinik gerekçesini ve olası rolünü vurgulamayı amaçladık.

Olgu sunumu

Üç yaşında ekstra-kardiyak Fontan tamamlanması öyküsü bulunan 6 yaşında bir erkek çocuk (ağırlık 17,5 kg), öksürük, dispne, siyanoz ve bronşiyal kalıp ekspektorasyonu (Şekil 1a) şikâyetleri ile merkezimize başvurdu. Fizik muayenede siyanoz ve dijital çomaklaşma mevcuttu; istirahat oksijen satürasyonu %80 idi. Akciğer grafisinde, özellikle sağ orta–üst ve perihiler bölgelerde belirgin olmak üzere yaygın hava boşluğu opasiteleri izlendi. Elektrokardiyografide sinüs ritmi saptandı ve transtorasik ekokardiyografi, sınırda sistemik ventrikül sistolik fonksiyonu, Glenn yolunun açık olduğu ve ekstrakardiyak kondüit içinde bir fenestrasyon ile uyumlu görüntünün olduğu Fontan fizyolojisini doğruladı.

Kardiyak Manyetik rezonans görüntülemede(MRG) sistemik ventrikül ejeksiyon fraksiyonu %51 olarak ölçüldü; ekstrakardiyak Fontan kondüitinde daralmaya katkı sağlayan kronik mural trombüs ve Fontan ile ilişkili lenfatik disfonksiyon ile uyumlu tip 4 lenfatik perfüzyon paterni saptandı. Kateterizasyon ve anjiyografi, belirgin derecede yüksek sistemik venöz basınçlar (Vena kava süperior 20 mmHg, Vena kava inferior 21 mmHg ve sağ-sol pulmoner arter basınçları 20 mmHg) ile birlikte distal kondüit darlığını doğruladı (Şekil 1b). Darlık, stent implantasyonu ile kondüit genişletilerek tedavi edildi ve Fontan yolunun dekompresyonunu kolaylaştırmak amacıyla kısıtlı fenestrasyon genişletildi; buna ek olarak pulmoner vazodilatör tedavi başlandı. Semptomlarda geçici bir iyileşme sağlanmasına rağmen, izlemde üçüncü ayda öksürük, siyanoz ve plastik bronşit semptomları yeniden ortaya çıktı; bunun üzerine, sığır perikardiyal greft kullanılarak innominate (brakiyosefalik) venin sağ atriyuma yeniden yönlendirilmesi yoluyla cerrahi torasik kanal dekompresyonu uygulandı (Şekil 1c). Ameliyat sonrası dönemde hastada plastik bronşit semptomları (bronşiyal kalıp ekspektorasyonu) düzeldi ve oksijen satürasyonunda artış gözlendi. Hasta antikoagülan tedavi olarak varfarin kullanmakta olup, son iki yıldır kliniğimizde izlenmektedir.

Sonuç
Sonuç olarak, cerrahi torasik kanal dekompresyonu (innominat/brakiyosefalik venin yeniden yönlendirilmesi), Fontan ile ilişkili lenfatik yetmezliğe bağlı semptomların, özellikle plastik bronşit gibi ağır komplikasyonların hafifletilmesinde değerli bir cerrahi seçenek sunmaktadır. Yaşam kalitesini anlamlı ölçüde artırabilir ve belirgin semptomatik rahatlama sağlayabilir.

Anahtar Kelimeler: fontan dolaşımı, fontan ilişkili lenfatik yetersizlik, plastik bronşit, torasik duktus dekompresyonu, innominate veniin yeniden yönlendirilmesi

GÖRÜNTÜ

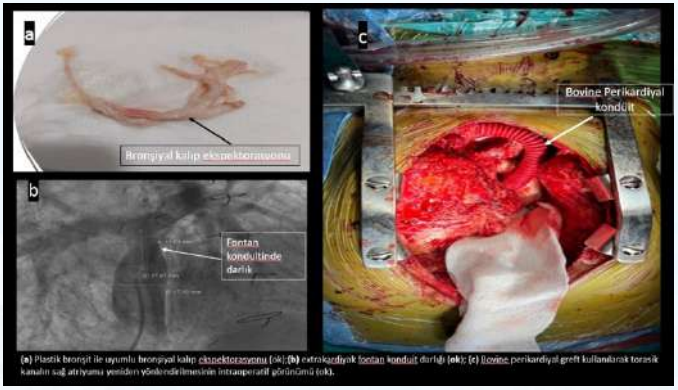

(a) Plastik bronşit ile uyumlu bronşiyal kalıp ekspektorasyonu (ok);(b) extrakardiyak fontan konduit darlığı (ok); (c) Bovine perikardiyal greft kullanılarak torasik kanalın sağ atriyuma yeniden yönlendirilmesinin intraoperatif görünümü (ok).

SS-10

Anormal Orijinli Sağ Koroner Arterde Minimal İnvaziv Yaklaşımla Reimplantasyon

Mehmet Salih Bilal, Halil Sencer Akdeniz, Hikmet Ozer Seval, murat saygi
Medicana Ataşehir Hastanesi, İstanbul

GİRİŞ-AMAÇ: Koroner arter çıkış anomalileri, genç popülasyonda ani kardiyak arrest nedenleri arasında hipertrofik kardiyomiyopatiden sonra ikinci sırada yer almaktadır. Sağ koroner arterin sol sinüsten çıkış anomalisi (AORCA), bu grup içerisinde en sık karşılaşılan ve cerrahi endikasyonları halen tartışılan bir klinik tablodur. Bu çalışmada, bu tanıyla ameliyat ettiğimiz altı hasta içerisinden, minimal invaziv yolla opere ettiğimiz beş hasta sunulmaktadır.

YÖNTEM: Yaşları 7 ile 14 arasında değişen ve dördü aktif spor yapmakta olan biri kız dördü erkek olmak üzere beş hasta, AORCA tanısıyla opere edildi. Ameliyat endikasyonları, BT anjiyografilerinde önemli darlık saptanması veya eforla tipik göğüs ağrılarının olmasıydı. Tüm hastalarda cerrahi yaklaşım olarak 5-6 cm'lik mini üst sternotomi tercih edildi ve kardiyopulmoner bypass kanülasyonlarının tamamı santral olarak gerçekleştirildi. RCA aortadan çıktığı yerden prepare edilerek mobilizasyonu sağlandı ve buradan transekte edildi. Kardiyopulmoner bypassa girilmeden önce işaretlenen noktaya 7/0 ya da 8/0 polypropylene sütür kullanılarak anastomoz edildi.

BULGULAR: Hastaların hiçbiri postoperatif dönemde inotrop ihtiyacı göstermedi. Peroperatif ekokardiyografide RCA'nın patent olduğu ve sağ ventrikül kasılmasının iyi olduğu gözlendi. Ortalama kardiyopulmoner bypass süresi 88.6 (78-104) dakika, kros klemp süresi 64 (56-68) dakika olarak kaydedildi. Hastaların dördü ameliyathanede, biri postoperatif 2. saatte yoğun bakımda ekstübe edildi. Postoperatif yoğun bakım yatış süresi ortalama 18 saat, taburculuk süresi ise ortalama 4 gün olarak belirlendi. Postoperatif transözofageal ekokardiyografi ve postoperatif 1. ay BT anjiyografi kontrollerinde koroner çıkış ve akım paternlerinin doğal olduğu

saptandı. Ortalama 9.5 aylık (1 - 23 ay) takip süresinde tüm hastaların asemptomatik seyrettiği ve kısıtlama olmaksızın aktif hayatlarına döndüğü gözlendi.

SONUÇ: Koroner arter çıkış anomalilerinin cerrahi tedavisinde minimal invaziv yaklaşımla direkt reimplantasyon tekniği etkin ve güvenli bir yaklaşımdır. Mini üst sternotomi yoluyla ve periferik kanülasyona ihtiyaç duymadan gerçekleştirdiğimiz bu yaklaşımla, hastalara daha konforlu ve normal yaşamlarına daha erken dönebilecekleri bir seçenek sunulmaktadır.

Anahtar Kelimeler: Koroner arter anomalileri, AORCA, minimal invaziv cerrahi, koroner reimplantasyon

SS-11

Erken Yaş Fontan Cerrahisinde Dilate Edilebilir Greftler: Upsizing Cerrahisine Bir Alternatif mi?

Abdullah Urve Köksal, Mehmet Dedemoğlu, Taliha Oner, Kanat ÖZIŞIK, PELİN ŞEN, Can Vuran
Sağlık Bilimleri Üniversitesi Ümraniye Eğitim Araştırma Hastanesi, Çocuk Kalp Damar Cerrahisi, İSTANBUL

GİRİŞ-AMAÇ:
Fontan operasyonu, tek ventrikül fizyolojisine sahip hastalarda total kavopulmoner bağlantının sağlanmasında standart palyatif cerrahi yaklaşım haline gelmiştir. Güncel cerrahi pratikte, ventrikül fonksiyonlarının korunması ve uzun dönem hemodinamik sonuçların iyileştirilmesi amacıyla Fontan tamamlanmasının daha erken yaşlarda yapılması tercih edilmektedir. Ancak erken yaşta Fontan uygulaması, özellikle inferior vena kava (IVC) çapının küçük olması nedeniyle ekstrakardiyak konduit seçimini zorlaştırmaktadır. Sabit çaplı konduitlerin zamanla hastanın somatik büyümesine bağlı olarak relatif darlık oluşturma riski bulunmakta ve bu durum ileri dönemde yeniden cerrahi girişim gereksinimine yol açabilmektedir. Bu nedenle, ileride genişletilebilme potansiyeline sahip greftlerin kullanımı, Fontan cerrahisinde dikkat çeken yeni bir yaklaşım olarak öne çıkmaktadır. Bu çalışmada, küçük IVC çapına sahip iki Fontan adayında genişletilebilir PTFE (politetrafloroetilen) ekstrakardiyak konduit kullanımına ilişkin ilk klinik deneyimimizi sunmayı amaçladık.

YÖNTEM:
Tek ventrikül fizyolojisi nedeniyle Fontan operasyonu planlanan ve IVC çapı 14–15 mm arasında ölçülen iki pediatrik hasta çalışmaya dahil edildi. Her iki hastada da ekstrakardiyak total kavopulmoner bağlantı, 18 mm çapında, genişletilebilir özellikte tubular PTFE

exGraft konduit kullanılarak gerçekleştirildi. Konduitlere 4,5 mm çapında fenestrasyon uygulandı. Cerrahi öncesinde, konduitlerin genişletilebilirliği kateter laboratuvarında balon dilatasyon ile in vitro olarak değerlendirildi. Operasyonlar atan kalpte, kardiyopulmoner bypass (KPB) desteği ile gerçekleştirildi ve her iki hastada modifiye ultrafiltrasyon (MUF) uygulandı. Postoperatif dönemde ekstübasyon süresi, yoğun bakım ve hastanede yatış süreleri kaydedildi.

BULGULAR:
Balon dilatasyon testlerinde, konduit çapında yaklaşık %30 oranında genişleme sağlanabildiği gösterildi. İlk hasta (2 yaş 4 ay, 11 kg; IVC çapı 15 mm) için KPB süresi 84 dakika, MUF süresi 10 dakika (yaklaşık 450 mL) idi. Hasta postoperatif 48. saatte ekstübe edildi, 3. günde yoğun bakımdan çıkarıldı ve 4. günde taburcu edildi. İkinci hasta (1 yaş 10 ay, 11,5 kg; IVC çapı 14 mm) için KPB süresi 124 dakika, MUF süresi 10 dakika (yaklaşık 350 mL) idi. Bu hasta postoperatif 1. günde ekstübe edildi, 3. günde yoğun bakımdan çıkarıldı ve 6. günde taburcu edildi. Erken dönemde ciddi komplikasyon izlenmedi.

SONUÇ:
Küçük IVC çapına sahip genç Fontan adaylarında genişletilebilir PTFE ekstrakardiyak konduit kullanımı uygulanabilir ve güvenli görünmektedir. Konduitlerin ileride balon dilatasyon ile genişletilebilme potansiyeli, Fontan tamamlanmasının optimal yaşta yapılmasına olanak sağlarken, geç dönemde yeniden cerrahi gereksinimini azaltabilecek önemli bir avantaj sunmaktadır. Daha geniş hasta serileri ve uzun dönem takip sonuçları, bu yaklaşımın klinik etkinliğini ve güvenilirliğini netleştirmek için gereklidir.

Anahtar Kelimeler: Ekstrakardiyak konduit, Fontan operasyonu, Genişletilebilir PTFE greft, İnferior vena kava, Pediatrik kalp cerrahisi, Tek ventrikül fizyolojisi

hasta 1

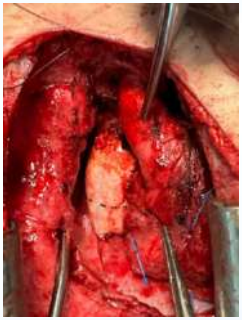

Hasta-1 intraoperatif ex-graft konduit görüntüsü

hasta 2



Hasta-2 intraoperatif ex-graft konduit görüntüsü

SS-12

Yenidoğan Konjenital Aort Kapak Stenozunda Aort Kapak Tamiri: Türkiye'nin İlk Neonatal Serisi

Eymen Recep[1], Berra Zümrüt Tan Recep[1], İlknur Şahin Işılay[1], Selin Sağlam[2], Behzat Tüzün[1], İsa Özyılmaz[3], Erkut Öztürk[3], Ali Can Hatemi[1]
[1]SBÜ Başakşehir Çam ve Saküra Şehir Hastanesi, Çocuk Kalp ve Damar Cerrahisi Kliniği, İstanbul
[2]SBÜ Başakşehir Çam ve Sakura Şehir Hastanesi, Anestezi ve Reanimasyon Kliniği, İstanbul
[3]SBÜ Başakşehir Çam ve Sakura Şehir Hastanesi, Çocuk Kardiyoloji kliniği,İstanbul

AMAÇ:Bu çalışmanın amacı, konjenital aort kapak stenozu nedeniyle aort kapak tamiri uygulanan yenidoğan hastalarda erken ve orta dönem klinik ve ekokardiyografik sonuçların değerlendirilmesidir.

YÖNTEM:Bu retrospektif çalışma, Ocak 2020 – Ocak 2025 tarihleri arasında konjenital aort kapak stenozu tanısıyla cerrahi aort kapak tamiri uygulanan yenidoğan hastaları kapsamaktadır. Demografik veriler, aort kapak morfolojisi, uygulanan cerrahi teknikler ve eşlik eden girişimler kaydedildi. Tüm hastalar preoperatif ve postoperatif dönemde transtorasik ekokardiyografi ile değerlendirildi.

BULGULAR:Çalışmaya 16 yenidoğan hasta (4 kız, 12 erkek) dahil edildi. Median yaş 12,5 gün (IQR: 2–30 gün), median vücut ağırlığı 3,45 kg (IQR: 2,4–4,3 kg) idi. Aort kapak morfolojisi 4 hastada biküspit, 12 hastada unikuspit yapıdaydı. Preoperatif dönemde aort kapak üzerindeki median maksimum gradiyent 90 mmHg (IQR: 65–160 mmHg) olarak ölçüldü.

Cerrahi onarımda tüm hastalarda bikuspidizasyon gerçekleştirildi. Bir hastada (%6,25) tek otojen perikard yama, 15 hastada (%93,75) ise çift otojen perikard yama kullanılarak leaflet augmentasyonu ve neokuspidizasyon uygulandı. Postoperatif dönemde aort kapak üzerindeki median maksimum gradiyent 15 mmHg (IQR: 8–30 mmHg) idi. İki hastada hafif derecede aort

yetersizliği saptandı.

Eşlik eden cerrahi girişimler arasında iki hastada arkus aort rekonstrüksiyonu, bir hastada ventriküler septal defekt kapatılması ile birlikte arkus aort rekonstrüksiyonu ve sekiz hastada aort sinüs genişletme prosedürü yer aldı. Median kardiyopulmoner baypas süresi 123 dakika (IQR: 79–179 dk), aort kros-klemp süresi 96,5 dakika (IQR: 33–164 dk) idi. Hastaların median yoğun bakım yatış süresi 9 gün (IQR: 3–34 gün), median hastane yatış süresi ise 16 gün (IQR: 8–45 gün) olarak saptandı.

Hastane içi ve takip süresince mortalite gözlenmedi. Median takip süresi 28 ay (IQR: 0,5–58,5 ay) idi. Beş hastada (%31,25) tekrar girişim gereksinimi oluştu; bir hastaya balon valvüloplasti, dört hastaya reoperasyon ile yeniden bikuspidizasyon uygulandı. İki cerrahi girişim arasındaki median süre 4 ay (IQR: 3–33 ay) olup, bu süreçte mortalite izlenmedi.

SONUÇ:Yenidoğan konjenital aort kapak stenozunda aort kapak tamiri, uygun hasta seçimi ve deneyimli merkezlerde uygulandığında erken ve orta dönemde düşük mortalite ve kabul edilebilir yeniden girişim oranları ile güvenli ve etkili bir cerrahi seçenek olarak öne çıkmaktadır.

Anahtar Kelimeler: Yenidoğan, konjenital aort stenozu, aort kapak tamiri, bikuspidizasyon

SS-13

Adölesanlarda ve Genç Erişkinlerde VenusP-Valve ile Perkütan Pulmoner Kapak İmplantasyonu: Erken Dönem Tek Merkez Sonuçları

Alper Güzeltaş[1], Selman Gökalp[1], Erman Çilsal[1], Sezen Ugan Atik[1], Serdar Kertmen[1], Ensar Duras[1], Mehmet Akın Topkarcı[2], Murat Şahin[1]

[1]Sağlık Bilimleri Üniversitesi Mehmet Akif Ersoy Göğüs Kalp ve Damar Cerrahisi Eğitim ve Araştırma Hastanesi, Çocuk Kardiyoloji Kliniği, İstanbul
[2]Sağlık Bilimleri Üniversitesi Mehmet Akif Ersoy Göğüs Kalp ve Damar Cerrahisi Eğitim ve Araştırma Hastanesi, Anesteziyoloji ve Reanimasyon Kliniği, İstanbul

AMAÇ:
Perkütan pulmoner kapak implantasyonu (PPVI), sağ ventrikül çıkım yolu (RVOT) disfonksiyonu olan hastalarda cerrahiye yerleşik bir alternatiftir. Kendiliğinden genişleyen VenusP-kapak (Venus Medtech, Şanghay, Çin), geniş ve heterojen RVOT anatomilerini tedavi etmek üzere tasarlanmıştır. Bu çalışmanın amacı, çoğu işlemde kılıfsız (sheathless) yerleştirme tekniği kullanılan adölesan ve genç erişkinlerden oluşan tek merkezli bir kohortta VenusP-kapak implantasyonunun erken dönem girişimsel ve kısa dönem klinik sonuçlarını sunmaktır.

YÖNTEMLER:
Şubat–Kasım 2025 tarihleri arasında VenusP-kapak ile PPVI uygulanan ardışık 30 hasta retrospektif olarak analiz edildi. Tüm hastalarda konjenital kalp hastalığı nedeniyle daha önce RVOT cerrahisi öyküsü ve görüntülemede ciddi pulmoner yetersizlik mevcuttu. Demografik, görüntüleme ve kateterizasyon verileri toplandı. Girişimsel başarı; kapağın hedeflenen pozisyona yerleştirilmesi, trivialden fazla pulmoner yetersizlik olmaması, anlamlı RVOT obstrüksiyonu bulunmaması ve acil cerrahi gereksinimi ya da işleme bağlı ölüm olmaması olarak tanımlandı.

BULGULAR:
Medyan yaş 15,6 yıl (aralık: 9,2–29,8) olup hastaların 23'ü (%76) erkekti. Altta yatan tanılar; düzeltilmiş Fallot tetralojisi (n=25), pulmoner stenozlu ventriküler septal defekt (n=4) ve pulmoner stenozlu atriyal septal defekt (n=1) idi. Kardiyak manyetik rezonans görüntüleme (24 hastada mevcut) ile medyan sağ

ventrikül diyastol sonu hacim indeksi 156 mL/m² (aralık: 131–220) ve medyan regürjitan fraksiyon %47 (aralık: %20–69) olarak saptandı. Bilgisayarlı tomografide medyan RVOT çapı 33 mm (aralık: 25–42) ve anulus çapı 29 mm (aralık: 25–35) idi. İmplante edilen kapak boyutları; 36/25 mm (n=6), 34/25 mm (n=4), 32/25 mm (n=8), 30/25 mm (n=7) ve 28/25 mm (n=5) idi. Yirmi dokuz hastada kapak uzun kılıf kullanılmadan yerleştirildi; bir hastada ise 24F uzun kılıf (DrySeal, Gore Medical, Flagstaff, ABD) gerekli oldu. Girişimsel başarı tüm 30 hastada sağlandı. İki majör komplikasyon gelişti (bir ventriküler fibrilasyon ve bir pulmoner hemoraji); her ikisi de sekel bırakmadan başarıyla yönetildi. Medyan işlem süresi 75 dakika (aralık: 50–100), floroskopi süresi 13,2 dakika (aralık: 7,7–25,1) ve hastanede yatış süresi 3 gün (aralık: 2–7) idi. Medyan 4 aylık (aralık: 1–8) izlemde dört hastada trivial pulmoner yetersizlik saptandı; anlamlı RVOT gradiyenti veya kapak disfonksiyonu izlenmedi ve yeniden girişim ya da infektif endokardit gelişmedi.

SONUÇ:
Adölesan ve genç erişkinlerde pulmoner pozisyonda VenusP-kapak implantasyonu uygulanabilir ve güvenli olup, mükemmel erken dönem hemodinamik sonuçlar ile düşük komplikasyon ve yeniden girişim oranları sağlamaktadır. Bu kohortta kılıfsız yerleştirme tekniğinin baskın olarak kullanılması, kısa işlem ve floroskopi süreleri ile ilişkili bulunmuş olup, basitleştirilmiş implantasyon stratejilerinin ek girişimsel avantajlar sağlayabileceğini düşündürmektedir.

Anahtar Kelimeler: adölesan, konjenital kalp hastalığı, perkütan pulmoner kapak implantasyonu, serbest pulmoner yetersizlik, VenusP-valve

SS-14

Çoklu Müsküler Ventriküler Septal Defektlerde Transkateter Tedavi Stratejisi: Tek Merkez Deneyimi

Ahmet Burak Şimşek, Muhammed Ali Ekşi, Emine Gülşah Torun, Utku Pamuk, Hazım Alper Gürsu, İbrahim Ece
Ankara Bilkent Şehir Hastanesi, Çocuk Kardiyoloji Kliniği, Ankara

GİRİŞ-AMAÇ: Ventriküler septal defekt (VSD), çocukluk çağının en sık konjenital kalp hastalıklarından biridir. Çoklu müsküler VSD'ler, kompleks intraventriküler geometri ve sağ ventrikül trabekülasyonları nedeniyle cerrahi ve perkütan tedavi açısından teknik zorluklar oluşturmaktadır. Özellikle apikal bölgenin cerrahi olarak sınırlı ekspojuru, transkateter yaklaşımı uygun hastalarda önemli bir alternatif haline getirmektedir. Bu çalışmanın amacı, çoklu müsküler VSD nedeniyle transkateter kapatma uygulanan hastalarda işlemsel başarıyı, komplikasyonları ve uygulanan girişimsel stratejileri değerlendirmektir.

YÖNTEM: Bu retrospektif çalışmaya Ocak 2020–Aralık 2025 tarihleri arasında merkezimizde çoklu VSD nedeniyle transkateter kapatma uygulanan hastalar dahil edildi. Tüm hastalar semptomatik olup medikal tedavi gereksinimi mevcuttu. İşlem öncesi transtorasik ekokardiyografi (TTE) ile defekt sayısı, lokalizasyonu, morfolojisi ve hemodinamik önemi değerlendirildi. Girişimsel yaklaşım ve cihaz seçimi, defekt özellikleri ve hastaya özgü anatomik bulgular doğrultusunda belirlendi. İşlemler femoral arter, femoral ven veya gerekli durumlarda juguler ven yoluyla floroskopi ve TTE eşliğinde gerçekleştirildi. Çoklu defektlerde tek seans veya aşamalı kapatma stratejisi defekt boyutu ve hemodinamik etkiye göre planlandı. Teknik başarı, hedef defektlerin cihazla kapatılması ve acil cerrahi gereksinim olmaması olarak tanımlandı. Veriler tanımlayıcı istatistiklerle sunuldu.

BULGULAR: Toplam 12 hasta (9 kız, 3 erkek) çalışmaya dahil edildi. Ortalama yaş 4,4 yıl, ortalama vücut ağırlığı 13,5 kg idi. Tüm hastalarda en az iki VSD bulunmaktaydı ve defektlerin büyük bölümünün apikal yerleşimli müsküler karakterde olduğu izlendi. Olguların çoğunda defektin sol ventrikül tarafında tek bir girişe karşılık sağ ventrikül tarafında çoklu açılımlar gösterdiği kompleks bir geometri mevcuttu. Dört hastada tek seansta, tek cihaz ile transkateter kapatma gerçekleştirildi; eşlik eden ikinci defektin hemodinamik olarak anlamlı olmaması nedeniyle ek girişim planlanmadı. Bu olgularda tüm işlemler retrograd yol ile yapıldı ve kullanılan cihazların tamamı Lifetech™ Konar MFO idi. Çoklu cihaz implantasyonu sekiz hastada gerçekleştirildi; 6 hastada iki ayrı seansta, 2 hastada ise tek seansta uygulandı. Bu hastalarda toplam 18 cihaz implante edildi ve bunların 14'ü antegrad, 4'ü retrograd yaklaşımla yerleştirildi. Kullanılan cihazların dağılımı Lifetech™ Konar MFO (n=15), Amplatzer™ Septal Occluder (n=1) ve Amplatzer™ Muscular VSD Occluder (n=2) şeklindeydi. Ortalama floroskopi süresi 70 ± 36 dakika idi. İşlem öncesi değerlendirmede ortalama Qp/Qs oranı 2,4 ± 0,6 (1,81-3,70), PVR indeksi 1,6 ± 0,5 (1,07-2,42) WU·m², ortalama pulmoner arter basıncı 31 ± 10 (19-49) mmHg olarak hesaplandı. Teknik başarı oranı %91,6 olarak bulundu. 11 hastada işlem sonrası komplikasyon izlenmezken, çoklu cihaz kullanılan bir hastada ikinci kapatma girişimi sonrası gelişen hemoliz nedeniyle yerleştirilen cihazlar cerrahi olarak çıkarıldı. Hiçbir hastada iletim sistemi bozukluğu gözlenmedi.

SONUÇ: Çoklu ve kompleks defekt anatomisine rağmen yüksek teknik başarı ve düşük komplikasyon oranı dikkat çekiciydi. Takipte tüm hastalarda klinik ve hemodinamik açıdan belirgin iyileşme saptandı. Çoklu müsküler VSD'lerin transkateter tedavisinde temel hedef, mutlak anatomik kapanmadan ziyade hemodinamik açıdan yeterli kapatmanın sağlanmasıdır; uygun hasta seçimi yapılan olgularda tek cihaz ile elde edilen parsiyel kapatma, kalan rezidü defektlerin hemodinamik olarak önemsiz olması koşuluyla, güvenli ve etkili bir tedavi stratejisi olarak değerlendirilebilir.

Anahtar Kelimeler: ventriküler septal defekt, müsküler, transkateter

Resim 1: Sağ internal juguler ven yoluyla LifeTech™ Konar MFO 8×6 mm ve sağ femoral ven yoluyla LifeTech™ Konar MFO 9×7 mm cihazların antegrad yaklaşımla defektlere yerleştirilmesi (A) ve her iki cihazın uygun pozisyonda başarıyla serbestleştirilmesi

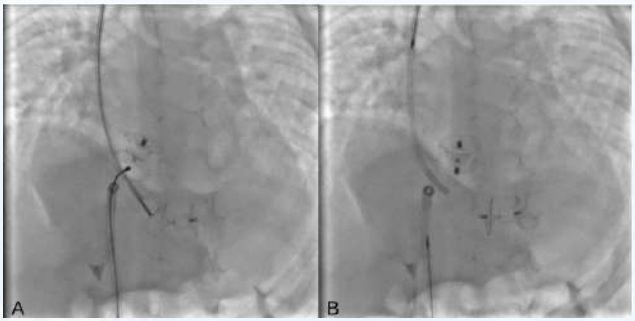

SS-15

Pulmoner ve Triküspit Pozisyondaki Cerrahi Biyoprotez Kapak Disfonksiyonunda Transkateter Valve-in–Valve İmplantasyonu: Klinik Deneyim ve Sonuçlar

Murat Sürücü, İbrahim Halil Demir, Emine Hekim Yılmaz, Hüseyin Karadağ, Rukiye İrem Yekeler, Chingiz Alasgarlı, Kübra Karanis Öztürk, Ahmet Çelebi
Sağlık Bilimleri Üniversitesi, Dr. Siyami Ersek Göğüs Kalp Ve Damar Cerrahisi Eğitim ve Araştırma Hastanesi, Çocuk Kardiyoloji Kliniği, İstanbul

Giriş-
Amaç
Cerrahi biyoprotez Kapaklar (BPV); Fallot tetralojisi olan hastalarda, disfonksiyone sağ ventrikül çıkım yolunda veya triküspid kapak hastalığı nedeniyle cerrahiye alınan kapağın anatomik özellikleri onarıma uygun olmayan hastalarda yaygın olarak kullanılır. Mekanik kapaklarda bu pozisyonda daha yüksek oranlarda gözlenen protez kapak trombozu nedeniyle biyoprotez kapaklar tercih edilmektedir. BPV'lerin ömrü değişkenlik göstermekle birlikte; kalsifikasyon, leaflet kalınlaşması ve subklinik tromboza ikincil olarak gelişen kapak disfonksiyonu kaçınılmazdır. Günümüzde, disfonksiyone biyoprotez kapakların cerrahi yolla değiştirilmesi yöntemi, yerini büyük ölçüde transkateter kapak implantasyonuna bırakmıştır. Bu prosedürde, mevcut BPV çerçevesi landing zone olarak kullanılarak valve-in-valve (VİV) yapılmaktadır. Bu yöntemle elde edilen sonuçlar cerrahi kapak değişimi ile kıyaslanabilir düzeyde oldukça başarılı bir şekilde gerçekleştirilmektedir.
Bu retrospektif çalışmanın amacı, pulmoner ve triküspit pozisyondaki cerrahi biyoprotez kapakta disfonksiyon olması nedeniyle transkateter VİV implantasyonu uygulanan hastaların sonuçlarını, limitasyonlarını ve prosedür ile ilgili teknik bilgileri sunmaktır.

Yöntem
Aralık 2018– Ocak 2026 tarihleri arasında, pulmoner ve triküspit pozisyondaki cerrahi biyoprotez kapakta disfonksiyon olması nedeniyle transkateter VİV yapılan hastalar çalışmaya alındı. Kapak boyutlandırması; BT anjiyografi, mevcut cerrahi kapağın gerçek iç çapı (true ID), dikiş halkası özellikleri baz alınarak planlandı. İşlem genel anestezi veya derin sedasyon altında femoral ven yoluyla yapıldı. Disfonksiyone BPV iç çapı üretici firma tarafından belirlenen true ID yanı sıra kompliyan balon kullanılarak balloon sizing yapılarak belirlendi. VIV implantasyonunun orijinal BPV gerçek iç çapından daha büyük bir çapta gerçekleştirilmesine olanak sağlamak için BPV halkasının kontrollü olarak kırılması işlemi yüksek basınçlı balonlar kullanılarak yapıldı. Transkateter kalp kapağı, biyoprotez kapağın radyopak dikiş halkası referans alınarak konumlandırıldı ve VİV işlemi gerçekleştirildi. İşlem sonrası kapak fonksiyonları anjiyografi ve ekokardiyografi ile değerlendirildi. Prosedürel başarı; malpozisyon veya embolizasyon olmaksızın kapağın başarıyla implantasyonu, gradiyentlerin anlamlı düzeyde azalması ve patolojik kapak yetersizliği olmaması olarak tanımlanmıştır. Hastalar taburculuk öncesinde, 1. ayda ve 6. ayda klinik muayene ve ekokardiyografi ile takip edilmiştir.
Bulgular
Çalışmaya alınan 14 hastada pulmoner kapak, 4 hastada triküspit kapak poziyonundaki biyoprotez kapağa transkateter VİV uygulandı. Pulmoner BPV olan hastaların primer tanısı fallot tetralojisi (TOF), triküspit BPV konulmuş üç hastanın primer tanısı ventriküler septal defekt, bir hastanın ise TOF idi. Median yaş 19.5 (11 - 46) yıl. Pulmoner BPV olan 10 hastada mikst (stenoz +yetersizlik), 4 hastada stenoz, triküspit BPV olan 2 hastada yetersizlik, 1 hastada mikst, 1 hastada ise stenoz nedeniyle VIV uygulandı. BPV disfonksiyonu gelişme süresi median 8 (2- 13) yıl. Pulmoner BPV çapları 18-25 mm, triküspid BPV çapları 25 – 33 mm arasında değişmekteydi. Pulmoner pozisyona 11 hastada Myval, 2 hastada Sapien, 1 hastada Melody kapak, triküspit pozisyona ise Sapien kapak ile VİV işlemi yapıldı. Kapak embolizasyonu, ikinci bir kapak kullanımı gereksinimi yada acil cerrahi müdahele gerekmedi.. İşlem sonrası anlamlı gradiyent ve paravalvular leak

görülmezken, bir hastada TTE'de 2 + pulmoner kapak yetersizliği izlendi. İzlem süresi median 2.5 (1 – 68) ay. İzlemde hiçbir hastada yeniden girişim gerekmedi.

Sonuç

Sonuç olarak, disfonksiyone biyoprotez kapaklarda uygulanan transkateter VİV işlemi güvenli ve etkindir. VIV işleminin komplikasyon riski oldukça düşük olup, hemodinamik düzelme ve semptomatik iyileşme gözlenmiştir. BPV halkasının kontrollü olarak kırılması, daha geniş bir efektif kapak orifisi ve daha iyi hemodinamik sonuçlar sağlar.

Anahtar Kelimeler: Biyoprotez kapak, Transkateter, Valve-in-Valve

SS-16

Tek Ventrikül Onarım Sürecinde Palyatif Girişimsel Kateterizasyonun Klinik Etkinliği

Cansu Çetin Şentürk, Emine Gülşah Torun, Denizhan Bağrul, Hazım Alper Gürsu, İbrahim Ece
Ankara Bilkent Şehir Hastanesi, Çocuk Kardiyoloji Kliniği, Ankara

GİRİŞ
Tek ventrikül fizyolojisine sahip hastalarda uygulanan Glenn ve Fontan operasyonları sonrasında, volüm yüklenmesine yol açan veya hemodinamiyi bozan patolojilerin ortadan kaldırılması ve cerrahiye bağlı komplikasyonların tedavisi amacıyla girişimsel kateterizasyon işlemleri sıklıkla uygulanmaktadır. Bunun yanı sıra, Glenn ve Fontan cerrahisi öncesinde ve sonrasında, operasyonların başarısını ve uzun dönem sürdürülebilirliğini artırmak için oksijen satürasyonunu düşüren ve kalbin iş yükünü artıran rezidüel şantların kapatılması büyük önem taşımaktadır. Bu çalışmada, kliniğimizde tek ventrikül onarımı uygulanan hastalarda gerçekleştirilen palyatif girişimsel kateter anjiyografi işlemlerinin klinik etkinliğinin değerlendirilmesi amaçlanmıştır.

BULGULAR
Merkezimizde 2019–2026 yılları arasında 69 hastaya Glenn, 39 hastaya ise Fontan ameliyatı uygulanmıştır. Yaşları 11 ay ile 32 yıl arasında değişen 51 hastaya, farklı endikasyonlarla toplam 67 seansta 103 girişimsel kateter anjiyografi işlemi yapılmıştır. Altı hastaya hem Glenn hem de Fontan ameliyatları sonrasında, 35 hastaya Glenn ameliyatı sonrası, 10 hastaya ise Fontan ameliyatı sonrası girişim uygulanmıştır.

Glenn ameliyatı sonrası 45 hastada toplam 60 girişimsel işlem uygulanmıştır. Bu işlemler; SVC–pulmoner arter arasındaki Glenn

şantında, anastomoz bölgelerinde ve pulmoner arter ile dallarındaki darlıklara yönelik balon anjiyoplasti, stentleme ve stent redilatasyonu ile volüm veya basınç yükünü azaltmaya yönelik oklüzyon işlemlerini içermektedir.

Fontan ameliyatı sonrası 16 hastada; basınç yükünü azaltmaya yönelik periferik pulmoner arter dallarına balon anjiyoplasti ve stentleme, açık bırakılan pulmoner arter antegrad akımının kapatılması, Fontan konduitinde fenestrasyon açılması; oksijen satürasyonunu artırmaya yönelik Fontan fenestrasyonunun kapatılması ve basınç yükünü azaltmaya yönelik oklüzyon işlemleri uygulanmıştır.

Yapılan işlemlere bağlı mortalite izlenmemiştir. Dört hastada işlem başarısız olmuş, diğer hastaların tamamında klinik semptomlarda gerileme ve belirgin klinik iyileşme sağlanmıştır (ortalama takip süresi:18ay).

SONUÇ
Tek ventrikül fizyolojisine sahip hastalarda Glenn ve Fontan cerrahisi öncesi ve sonrasında gelişen rezidüel lezyonlara ve hemodinamik bozukluklara yönelik uygulanan girişimsel kateter anjiyografi işlemleri, deneyimli merkezlerde düşük komplikasyon oranları ile güvenli ve etkili bir tedavi seçeneği sunmaktadır. Çalışmamızda mortalite izlenmemesi ve hastaların büyük çoğunluğunda klinik iyileşme sağlanması, bu girişimlerin yalnızca semptom kontrolünde değil, aynı zamanda cerrahi sonuçların sürdürülebilirliğinin artırılmasında da önemli rol oynadığını göstermektedir. Bu nedenle, uygun hasta seçimi ile planlanan palyatif girişimsel kateterizasyon işlemlerinin tek ventrikül onarım stratejisinin ayrılmaz bir parçası olarak değerlendirilmesi gerektiği düşünülmektedir.

Anahtar Kelimeler: Tek ventrikül, Glenn, Fontan, girişimsel kateterizasyon, palyatif anjiyografik işlemler

Şekil 1: Fontan ameliyatı olmuş hastada tamamen kapalı olan Fontan konduitine stent implantasyonu

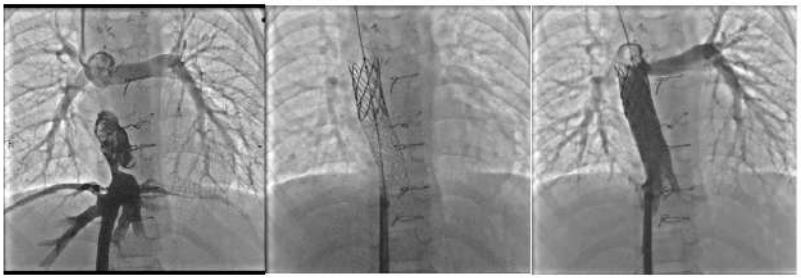

Tablo 1: Glenn ameliyatı sonrası anjiografik girişimler

GLENN AMELİYATI SONRASI YAPILAN ANJİOGRAFİK GİRİŞİMLER (n=60)(n:işlem sayısı)	
	n
SVC-RPA arasındaki Glenn şantındaki darlıklara balon anjioplasti-stent uygulaması	14
Pulmoner arter dallarındaki darlıklara balon anjioplasti-stent uygulaması	15
Arteriyovenöz fistül kapatılması	1
Venövenöz fistül kapatılması	19
MAPCA kapatılması	2
Azygos-hemiazygos-sol SVC kapatılması	9

Tablo 2: Fontan ameliyatı sonrası yapılan anjiografik girişimler

FONTAN AMELİYATI SONRASI YAPILAN ANJİOGRAFİK GİRİŞİMLER
(n=43)(n:İşlem sayısı)

	n
IVC-RPA arasındaki Fontan konduitindeki darlıklara balon anjioplasti-stent uygulaması	20
SVC-RPA arasındaki Glenn şantındaki darlıklara balon anjioplasti-stent uygulaması	2
Pulmoner arter ve dallarına balon anjioplasti-stent uygulaması	11
Fontan fenestrasyonu kapatılması	6
Fontan fenestrasyonu açılması	1
Pulmoner arter antegrad kapatılması	1
Azygos ven kapatılması	1
Venövenöz fistül kapatılması	1

SS-17

Pulmoner Kapak Replasmanı Sonrası Gelişen Paravalvüler Kaçağın Transkateter Kapatılması

Murat Sürücü, İbrahim Halil Demir, Emine Hekim Yılmaz, Hüseyin Karadağ, Rukiye İrem Yekeler, Ayşenur Kardaş Yıldız, Çisen Morgül, Ahmet Çelebi
Sağlık Bilimleri Üniversitesi, Dr. Siyami Ersek Göğüs Kalp Ve Damar Cerrahisi Eğitim ve Araştırma Hastanesi, Çocuk Kardiyoloji Kliniği, İstanbul

Giriş–Amaç
Paravalvüler kaçak (PVL); protez kalp kapağı ile nativ anüler doku arasında oluşan istenmeyen boşluğun, kapak yetmezliğinde olduğu gibi, kanın distal odacıktan proksimal odacığa geri kaçmasına neden olduğu yaygın bir durumdur. PVL; implante edilen mekanik ve biyoprostetik kapaklar için yaygın bir sorun olup, %5-17'sinde görülmektedir. Pulmoner PVL, mitral kapak veya aort kapak kaçaklarına kıyasla daha nadir görülmektedir; ancak bu tablonun yaygınlığı ve klinik önemine dair literatürde yeterli veri mevcut değildir. Pulmoner kapak replasmanını takiben klinik olarak anlamlı PVL gelişimi nadirdir; ancak trabekülasyon gösteren ve dilate sağ ventrikül çıkış yolundaki implantasyon bölgesi ve cerrahi teknik farklılıkları sebebiyle, bu kaçaklar anatomik açıdan sol taraf PVL'lerine kıyasla daha kompleks olabilir. Pulmoner PVL'ye bağlı kalp yetersizliği semptomları aort veya mitral kapakta görülen PVL'ye kıyasla daha hafif seyirlidir. Ancak PVL'nin sağ ventrikül volüm yüküne neden olduğu ve dilatasyona yol açarak kapak replasmanı öncesine benzer klinik tabloya yol açtığı bilinmektedir. PVR uygulanan hastalar genellikle kapak implantasyonu öncesinde uzun süreli PR ile yaşadıklarından PVL kapatma endikasyonları; konjestif kalp yetmezliği semptomlarının ve/veya hemolizin eşlik ettiği anlamlı regürjitasyonu olan hastaları kapsamaktadır. Ayrıca,

pulmoner PVL ile ilişkili hemoliz nadir görülen bir durumdur. Pulmoner PVL'de hemolizin nadir görülmesinin olası bir açıklaması, paravalvüler regürjitan jet akım hızının, sol taraf PVL'lerine kıyasla çok daha düşük olmasıdır.
Transkateter PVL kapama ilk kez 1992'de tanımlanmış ve teknik gelişmelerle birlikte birçok merkezde sol taraflı PVL'ler için ilk seçenek haline gelmiştir. Ancak pulmoner PVL için transkateter kapama ile ilgili ise literatürde vaka raporu şeklinde sınırlı bilgi bulunmaktadır.
Bu çalışmanın amacı, cerrahi ve transkateter pulmoner kapak implantasyonu sonrası gelişen paravalvuler leak nedeniyle transkateter kapama uygulanan hastaların sonuçlarını, limitasyonlarını ve prosedür ile ilgili teknik bilgileri sunmaktır.
Yöntem
Merkezimizde perkütan teknikle pulmoner paravalvüler kaçak kapatma işlemi uygulanan sekiz hasta çalışmaya dahil edildi. Hasta dosyaları retrospektif olarak taranarak demografik ve klinik özellikleri, girişim teknikleri ve erken dönem sonuçları değerlendirildi.
Bulgular
Hastaların yaşları 5.5–25.0 yıl arasında değişmekte olup, ortalama yaş 17.8 yıl idi. Hastaların 5'i (%62,5) kadın, 3'ü (%37,5) erkekti. Hastaların primer tanıları Fallot tetralojisi, Çift çıkışlı sağ ventrikül, Ventriküler septal defekt – pulmoner stenozdu. Sağ ventrikül çıkım yolu disfonksiyonu gelişmesi üzerine 5 hastada transkateter pulmoner kapak ve 3 hastada cerrahi biyoprotez tedavisi uygulanmıştı. Transkateter pulmoner kapak implantasyonu Melody, Edwards Sapien 3, Meril Myval kapaklar ile yapılmıştı. Transkateter PVL kapama işlemi tüm hastalarda Amplatzer vascular plug II kullanılarak yapıldı. 1 hastada transkateter kapama işlemi başarısız olması üzerine cerrahi olarak kapama yapıldı. İşlem sonrası kateter salonunda yapılan değerlendirmede 2 hastada minimal rezidü izlendi. İşleme bağlı komplikasyon, cihaz embolizasyonu veya hemoliz izlenmedi. Hastaların 1. ay kontrol ekokardiyografik incelemelerinde rezidü paravalvüler yetersizlik olmadığı görüldü.
Sonuç
Literatürde aort ve mitral kapak replasmanı sonrasında gelişen

paravalvüler kaçağın perkütan yöntemle kapatılmasına ilişkin kapsamlı veriler mevcut olmakla birlikte, pulmoner kapağa ait deneyim olgu sunumları ile sınırlıdır. Bu çalışma, pulmoner paravalvüler kaçağın perkütan yöntemle başarılı ve güvenli bir şekilde kapatılabileceğini gösteren bir vaka serisi sunarak, bu alandaki sınırlı literatüre önemli bir katkı sağlamaktadır.

Anahtar Kelimeler: Paravalvüler kaçak, Pulmoner Kapak Replasmanı, Pulmoner yetersizlik

SS-18

Transkateter VSD kapatılmasında Occlutech Perimembranöz ve Müsküler VSD cihazlarının orta dönem kullanım sonuçları

Osman Başpınar, Derya Aydın Şahin
Gaziantep Üniversitesi Tıp Fakültesi, Çocuk Kardiyoloji BD, Gaziantep

Occlutech Flex II müsküler ve perimembranöz VSD kapatma cihazları (Occlutech GmbH, Jena, Germany) bioptome yakalama özelliği ve örgü tekniğinden kaynaklanan daha yumuşak olma özelliklere sahiptir. 2015 ve 2019 tarihlerinde CE belgesi almaya hak kazanmışlardır. Kliniğimizde Occlutech VSD oklüder kullanılan hastaların özellikleri değerlendirilmiştir. Materiyal ve METOD: 2016 – 2025 yıllarında, kliniğimizde 98 hastanın VSD kapatılması Occlutech Flex II cihazlar ile yapıldı. Hasta verileri dosyalarından retrospektif olarak değerlendirildi. SONUÇLAR: Hastaların %55.1'i mVSD, %51 hasta ise kadın idi. Ortalama yaş ve ağırlık 6.3±4.6 yıl (2.7 ay-27 yıl) ve 21.1±13.8 (5-68) kg idi. RV VSD çapı (kapatılan anevrizma çıkış delikleri dahil olmak üzere) 6.0±2.1 (3-14) mm olarak ölçüldü. LR şant oranı 1.9±1.5, pulmoner arter ortalama basıncı 28.1±11.8 (12-70), aortik rim 3.3±2.2 (0-7.4) mm, cihaz çapı 6.7±2.2 (4-14) mm, floro süresi 16.3±9.6 (5.3-73.6) dk olarak izlendi. İşlem başarısı %98 olarak belirlendi. Cihaz %84.5 oranından femoral ven yolu ile ilerletildi. %62.2 mVSD cihazı kullanıldı. İlave ASD kapatılması 6 hastada, PDA kapama-pulmoner balon-koarktasyon anjioplasti 1'er hastada yapıldı. Üç hastada op VSD ve rezidüel VSD mevcuttu. İzlem süresi 752.3±678.1 (10-3196) gün idi. Hiç bir hastada komplet AVB gelişmedi, LBBB ve sistolik disfonksiyon gelişen bir hastaya epikardiyal CRT implante edildi. Bir hastada erken dönem hemoliz ve 6 ay sonra endokardit gelişti, MVR op uygulandı. TARTIŞMA: Occlutech VSD kapatma sistemi, yakalama sisteminin avantajı nedeni ile serbestlenmeden

önce sonuç pozisyonunun görülmesine imkan sağlar. LV hub'ının olmaması nedeni ile daha yumuşaktır. Disklerinin daha büyük olması nedeni ile aortic rimin 4 mm civarında olması tercih edilir. Floroskopide görünümü yapısı nedeni ile daha zordur. Çalışmanın eksik yanlarından birisi VSD kapatmanın ardışık hastalarda yapılmaması, daha zor olduğu düşünülen defektlerde alternatif cihazların tercih edilmesidir. Fakat seçili hastalarda yüksek başarı oranı ile Occlutech pm ve mVSD oklüderleri avantajları nedeni ile kullanılabilir.

Anahtar Kelimeler: Occlutech VSD oklüder, Transkateter VSD kapatma, çocukluk çağı

Resim 2. Ağırlığı 6.5 kg olan hastada 12 mm mVSD'nin RIJV yolu ile transkat Occlutech oklüder ile kapatılması

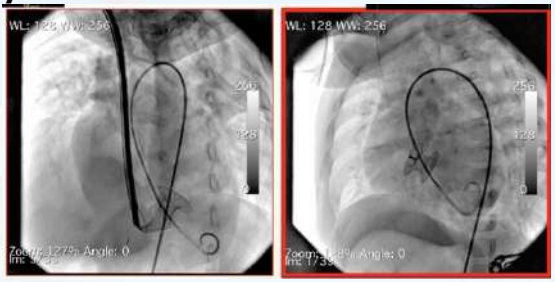

Resim 3. Kardiyak kaşeksisi olan bir hastada perventriküler mVSD'nin Occlutech oklüder ile kapatılma işlemi



Rsim 1. Occlutech pmVSD ve mVSD oklüder



SS-19

Hassas Kalpler, Hassas Dozlar: Pediatrik Kardiyak Kateterizasyonda Yeni Bir Dönem: KKH'da İlk TCI (Hedef Kontrollü İnfüzyon)Tabanlı Anestezi Yönetimindeki Deneyimlerimiz

MEHMET AKIN TOPKARCI[1], Alper Güzeltaş[2], Murat Şahïn[2], Selman Gökalp[2]
[1]İstanbul SBÜ Mehmet Akif Ersoy GKDC Eğitim Araştırma Hastanesi, Anestezi ve Reanimasyon,İstanbul
[2]İstanbul SBÜ Mehmet Akif Ersoy GKDC Eğitim Araştırma Hastanesi,Pediatrik Kardiyoloji,İstanbul

Giriş-Amaç
Hedef Kontrollü İnfüzyon (TCI); karmaşık farmakokinetik modelleri bilgisayar teknolojisiyle birleştiren, ilacın plazma veya beyindeki etki bölgesinde (Effect-site) hedeflenen konsantrasyonda sabit tutulmasını sağlayan yeni nesil bir uygulama tekniğidir. Geleneksel yöntemlerin aksine TCI, anestezi derinliğini milimetrik bir hassasiyetle yönetmemize olanak tanıyarak, farmakodinamik ve hemodinamik yanıtı tamamen öngörülebilir bir hale getirir. "TCI ile Propofol ve Remifentanil: Hassas Dengenin Matematiği"; bu iki ajanın TCI ile kullanımı, pediatrik kardiyak anjiyo laboratuvarında bize "Hızlı Başlangıç - Tam Kontrol - Anında Uyanma" üçlemesini sunar.
Bu sunumda pediatrik anjiyo katater laboratuvarında TCI yöntemiyle anestezi verilen hastaların demografik verileri, işlem süresi, işlem süresince hemodinami ve BIS verileri, TCI sonlandırıldıktan sonrası extübasyon süreleri ve Modifiye Aldrete Skorları (MAS) değerlendirilmiştir.

Yöntem

Hastanemizde, 2 Ocak 2026- 2 Şubat 2026 tarihleri arasında, pediatrik kardiyak kateterizasyon laboratuarında Türkiye'de ilk kez uygulanmaya başlanan, TCI tabanlı anestezi yönetimi uygulanan olgular retrospektif olarak değerlendirildi. Çalışmaya alınan 50 hastada ilaç yönetimi, bilgisayar destekli farmakokinetik model Eleveld kullanılarak, Propofol ve Remifentanil kombinasyonu ile Ce (Etki bölgesi konsantrasyonu) hedefli gerçekleştirildi. Hastalarda anestezi derinliği, yöntemin en kritik bileşenlerinden biri olan BIS (Bispektral İndeks) monitörizasyonu ile işlem boyunca sürekli olarak takip.edildi.

Bulgular
Çalışmaya dahil edilen 50 pediatrik hastanın (33 erkek, 17 kız) ortalama yaşı 105,1±83,7 ay, ortalama vücut ağırlığı 32,1± 23,2 kg olarak saptanmıştır. Girişimsel prosedürlerin ortalama süresi 58,8± 41,5 dakika olarak kaydedilmiştir.
Hava yolu yönetimi stratejilerinde; vakaların %58'inde (n=29) Larengeal Maske (LMA) tercih edilirken, %42'sinde (n=21) endotrakeal entübasyon uygulanmıştır. TCI tabanlı yöntemin farklı yaş gruplarındaki hemodinamik performansını değerlendirmek amacıyla yapılan analiz sonuçları Tablo 1'de sunulmuştur.

Sonuç
Elde ettiğimiz verilerde standart sapma değerlerinin düşüklüğü, TCI tabanlı anestezi yönetimi ile tüm yaş gruplarında hemodinamik profilin stabil seyrettiğini ve farmakolojik hedeflerin milimetrik titrasyonla sağlandığını göstermektedir.
Propofol ve Remifentanil kombinasyonunun TCI ile uygulanması, yalnızca intraoperatif stabiliteyi değil, aynı zamanda hızlı ve güvenli derlenmeyi de beraberinde getirmiştir. İnfüzyonların durdurulmasının ardından hastalarımız ortalama 7,1±1,4 dakikada extübe edilmiş; derlenme odası izleminin 10. dakikasında tüm hastalar sözlü komutlara yanıt verebilir düzeye ulaşmıştır. Bu dönemdeki MAS ortalaması 9,6±0,4 saptanmış olup, bu değer nörolojik derlenmenin tam olduğunu yansıtmaktadır.
Sonuç olarak; TCI tabanlı anestezi yönetimi, sağladığı yüksek hemodinamik stabilite, öngörülebilir hızlı uyanma ve hasta

güvenliği avantajları ile pediatrik konjenital kalp hastalarında 'yeni altın standart' olmaya aday bir yöntemdir. Türkiye'deki ilk vaka serilerinden biri olan bu çalışma, teknolojinin pediatrik anestezi pratiğindeki etkinliğini kanıtlar niteliktedir.

Anahtar Kelimeler: Hedef Kontrollü İnfüzyon (TCI), Pediatrik Kardiyak Anestezi, Pediatrik Kardiyak Kateterizasyon, Konjenital Kalp Hastalıkları, Farmakokinetik Modelleme

Tablo 1

a yaşı	a sayısı		**
yaş		:8,4	4.2
yaş		5,2	3,8
yaş		:4,5	2,4
8 yaş		5,1	3,1
aş ve üzeri		4,2	±5,5
am			

*TCI tabanlı yöntemin farklı yaş gruplarındaki hemodinamik performansını değerlendirmek amacıyla yapılan analiz sonuçları *KTA: Kalp Tepe Atımı ** OAB: Ortalama Arter Basıncı*

SS-20

Sistemik Lupus Eritematozuslu Hastalarda Endotelyal ve Miyokardiyal Fonksiyonların Değerlendirilmesi

Elif Ozan[1], Merve Ataman[2], Selcan Demir[3], Birsen Uçar[1], Pelin Köşger[1]
[1]Eskişehir Osmangazi Üniversitesi, Tıp Fakültesi, Pediatrik Kardiyoloji Bilim Dalı
[2]Eskişehir Osmangazi Üniversitesi, Tıp Fakültesi, Çocuk Sağlığı ve Hastalıkları Ana Bilim Dalı
[3]Eskişehir Osmangazi Üniversitesi, Tıp Fakültesi, Pediatrik Romatoloji Bilim Dalı

GİRİŞ-AMAÇ: Sistemik lupus eritematozus (SLE), kronik sistemik otoimmün bir hastalıktır. Kardiyovasküler tutulum, SLE'de morbidite ve mortalitenin en önemli nedenlerinden biridir. Bu çalışmada, sistemik lupus eritematozus tanılı hastalarda subklinik kardiyak ve vasküler değişikliklerin ekokardiyografik ve arteriyel sertlik parametreleri kullanılarak değerlendirilmesi amaçlanmıştır.YÖNTEM: Eskişehir Osmangazi Üniversitesi Tıp Fakültesi Hastanesi Çocuk Romatoloji Bilim Dalı'nda takip edilen, yaşları 8–21 arasında değişen 20 SLE hastası ile yaş ve cinsiyet açısından benzer 20 sağlıklı kontrol birey çalışmaya dahil edildi. Hastalık aktivitesi, SLE Hastalık Aktivite İndeksi (SLEDAI) ile değerlendirildi. Kardiyak morfoloji ve fonksiyonlar konvansiyonel ekokardiyografi, doku Doppler ve speckle tracking ekokardiyografi (STE) yöntemleriyle analiz edildi. Arteriyel sertlik değerlendirmesi, osilometrik nabız dalga analizi kullanılarak nabız dalga hızı (PWV) ve augmentasyon indeksi (AIx) ölçümleri ile yapıldı. BULGULAR: SLE ve kontrol grupları arasında sol ventrikül global longitudinal strain (GLS) değerleri açısından anlamlı fark saptandı. Miyokardiyal segmental analiz verileri karşılaştırıldığında ise sol ventrikül Mid Anteriyor, Mid Anterolateral ve Apikal İnferior segmentlerinde strain değerleri SLE hastalarında daha düşüktü (Tablo 1). Hasta grubunda interventriküler septum ve rölatif duvar kalınlığı daha yüksek olup, triküspit ve mitral anulus izovolümetrik relaksasyon süresi daha uzun, ejeksiyon süresi daha kısa, sol ventrikül MPI değeri daha yüksek, triküspit anuler sistolik ekskursiyonu daha düşük saptandı (Tablo 2). Nabız dalga hızı ve augmentasyon indexi

değerleri gruplar arasında benzerdi. SONUÇ: SLE'li çocuk hastalarda GLS korunmuş olsa dahi, segmental strain ve miyokardiyal performans parametrelerindeki bozulmalar erken ve subklinik miyokardiyal tutulumun varlığını göstermektedir. Arteriyel sertlikte anlamlı değişiklik saptanmaması, bu kardiyak etkilenmenin vasküler değişikliklerden bağımsız gelişebileceğini düşündürmekte olup, SLE'li hastalarda erken dönemde ileri ekokardiyografik değerlendirme ve strain analizi ile izlem önem taşımaktadır.

Anahtar Kelimeler: Sistemik Lupus Eritematozus, strain analizi, arteriel sertlik

Tablo 1.Longitudinal Strain Verilerinin Karşılaştırılması

şkenler	a Grubu .0)	klı Grup .0)	
	)8 ±2.64	27±1.83	1
	17±2.1	47±2.37	2
	5(-38.1/-8)	25(-28.8/-17.3)	1
	)6±3.73	17±1.96	2

MA;Mid Anterior, MAL; Mid Anterolateral, API; Apikal İnferior, GLS; Global Longutidünal Strain

Tablo 2. M-Mod ve Doku Doppler Ekokardiyografi Verilerinin Karşılaştırılması

şkenler	a Grubu .0)	klı Grup 0)	
d	5.2-9.2)	5-8.2)	4

	5.4-9.4)	5.2-8.4)	4
m	±513.17	±4.91	1
	35±3.05	4±228.5	4
	(0.3-0.65)	(0.26-0.44)	1
t	3±12.87	4±8.31	1
t	(29-100)	(21-69)	4
	2±28.39	2±23.44	1
E	4±3.05	3±3.19	3

IVSDd; interventriküler septum diastole sonu çapı, RWT; rölatif duvar kalınlığı, IVRT; izovolümetrik gevşeme süresi, ET;ejeksiyon süresi, MPI;miyokard performans indexi, IVCT;izovolümetrik kasılma süresi, TAPSE; Triküspit Anüler Düzlem Sistolik Ekskursiyonu

SS-21

Ventriküler Hipertrabekülasyonda Tanısal Zorluklar: Aşırı Tanı mı, Gözden Kaçan Bir Kardiyomiyopati mi?

Hazer Erçan Bozyer[1], Mehmet Kocabey[2], Yağmur Damla Önal[1], Fatma Ceren Sarıoğlu[3], Semra Gürsoy[4], Ceren Yılmaz[5], Handan Güleryüz Uçar[3], Özlem Giray Bozkaya[4], Mustafa Kır[1], Tülay Demircan[1]
[1]Dokuz Eylül Üniversitesi, Çocuk Kardiyoloji Bilim Dalı, İzmir
[2]Dokuz Eylül Üniversitesi, Tıbbi Genetik Anabilim Dalı, İzmir
[3]Dokuz Eylül Üniversitesi, Çocuk Radyoloji Bilim Dalı, İzmir

[4]Dokuz Eylül Üniversitesi, Çocuk Genetik Bilim Dalı, İzmir
[5]Dr Behçet Uz Çocuk Sağlığı ve Hastalıkları ve Cerrahisi Hastanesi, Çocuk Genetik Bilim Dalı, İzmir

GİRİŞ:
Ventriküler hipertrabekülasyon (VHT), görüntüleme tekniklerindeki gelişmelere bağlı olarak günümüzde daha sık tanı almaktadır. Bazı olguların genetik temelli olması nedeniyle, klinik semptomlar ve aile öyküsünün dikkatle değerlendirilmesi büyük önem taşımaktadır. Bu çalışmada, ileri görüntüleme yöntemleri ile VHT tanısı alan hastaların gerçekten kardiyomiyopati açısından risk taşıyıp taşımadığını ya da tanının yalnızca görüntüleme bulgularıyla sınırlı olup olmadığını değerlendirmeyi amaçladık.
GEREÇ-YÖNTEM:
Bu retrospektif çalışmaya 2019–2024 yılları arasında VHT tanısı alan 14 hasta dahil edildi. Hastaların aile öyküsü, klinik semptomları, kardiyak ritim özellikleri, kardiyak manyetik rezonans görüntüleme (MRG) bulguları ve moleküler analiz sonuçları değerlendirildi. Genetik analizler yeni nesil dizileme yöntemi kullanılarak gerçekleştirildi.
BULGULAR:
Toplam 14 hastanın sekizi (%57) rutin tarama sırasında tanı alırken, altı hasta (%43) klinik semptomlarla başvurmuştu. Beş hastada (%36) pozitif aile öyküsü saptandı ve bu grupta en sık bildirilen bulgu açıklanamayan ani ölümlerdi. Hastaların %93'ünde hipertrabekülasyon sol ventrikülde izlenirken, yalnızca bir hastada (%7) sağ ventrikül tutulumu mevcuttu. Tüm hastaların kardiyak MRG bulguları Petersen kriterlerine göre değerlendirildi. Dokuz hastada (%64) moleküler analiz yapıldı. Belirgin klinik semptomları ve pozitif aile öyküsü bulunan bir hastada MRG'de sağ ventriküler VHT saptandı ve bu hastada PKP2 geninde homozigot bir varyant tespit edildi.
SONUÇ:
Çalışmamız, VHT' nin sıklıkla aile öyküsü ve semptomu olmayan hastalarda rutin taramalar sırasında tanı aldığını göstermektedir.

Moleküler analizde patojenik varyant saptanmayan asemptomatik hastalarda, VHT'nin gerçek bir kardiyomiyopati mi yoksa normal bir varyant mı olduğunun belirlenebilmesi için uzun dönem takip gereklidir. Çalışmamızda bir hastada saptanan PKP2 homozigot varyasyonu, literatürde daha önce az sayıda sol ventriküler VHT olgusunda bildirilmiştir. Bildiğimiz kadarıyla, bu varyantı taşıyan ve sağ ventriküler VHT tanısı alan ilk olgu bizim hastamızdır. Bulgularımız, PKP2 homozigot varyasyonunun ağır klinik semptomlarla seyreden geniş bir klinik spektruma sahip olduğunu göstermektedir.

Anahtar Kelimeler: PKP2, Ventriküler Hipertrabekülasyon, Kardiyak MRI, Ekokardiyografi

Figür 1.

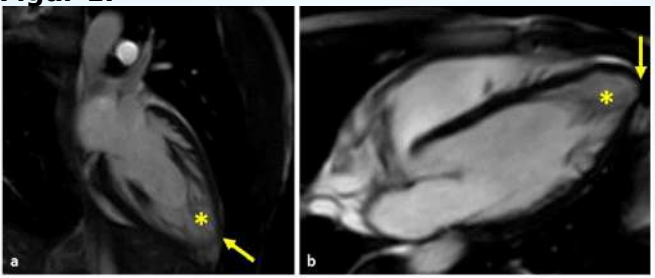

Figür 1. 1a) Uzun aks cine ve 1b) dört boşluk cine görüntülerinde, apeks düzeyinde miyokardiyal incelme (oklar) ve belirgin miyokardiyal trabekülasyonlar (yıldız) izlenmektedir. Nonkompaksiyon/kompaksiyon oranı yaklaşık 10 olarak ölçülmüştür.

SS-22

ASD'ye Eşlik Eden Pulmoner Hipertansiyon: Koinsidental mi, Geri Dönüşümlü mü?

Gözde Nur Yurttaş Kanar[1], Emine Gülşah Torun[1], Gökçe Kaya Dinçel[1], Atakan Atalay[2], İbrahim Ece[1]
[1]Ankara Bilkent Şehir Hastanesi, Çocuk Kardiyoloji Kliniği, Ankara
[2]Ankara Bilkent Şehir Hastanesi, Çocuk Kalp ve Damar Cerrahisi Departmanı, Ankara

GİRİŞ:
Atriyal septal defekt (ASD) varlığında saptanan pulmoner hipertansiyonun (PH), uluslararası kılavuzlarda sıklıkla koinsidental ya da primer pulmoner vasküler hastalıkla ilişkili olabileceği ve bu nedenle defekt kapatılmasının kontrendike kabul edilebileceği belirtilmektedir. Bununla birlikte, geniş ASD'ye mitral kapak prolapsusu (MVP) ve buna bağlı mitral yetmezliğin (MY) eşlik ettiği olgularda farklı bir hemodinamik patern ortaya çıkabilmektedir. Bu olgularda kronik sol-sağ şant ile birlikte MY'ye bağlı artmış sol atriyum ve sol ventrikül (LV) dolum basınçları, LV doluşunu ve aort gelişimini sınırlayarak postkapiller ve şant ilişkili bileşenler içeren mikst tip PH'ye yol açabilmektedir. ASD'nin tamamen kapatılması sol atriyal dekompresyonu ortadan kaldırarak akut pulmoner konjesyon riskini artırırken, fenestrasyonlu kapatma kontrollü rezidüel şant ile daha fizyolojik bir denge sağlayabilir.
Bu çalışmada, sol-sağ şantın baskın olduğu geniş ASD ve MVP'ye bağlı MY bulunan, cerrahi olarak ASD'nin küçültülmesi sonrası PH'nın klinik olarak önemsiz düzeylere gerilediği yedi olgu sunularak, bu hasta grubunda PH'nın primer değil, potansiyel olarak geri dönüşümlü mikst bir patoloji olabileceği tartışılmaktadır.
YÖNTEM:
Bu çalışmada, Ocak 2021-2026 tarihleri arasında ASD'leri

fenestrasyonlu yama ile daraltılan 7 hasta retrospektif olarak analiz edildi. Hastaların operasyon öncesi ve sonrası ekokardiyografik bulguları, demografik verileri ve klinik durumları değerlendirildi.
BULGULAR:
Çalışmaya ortalama yaşı 6,6±4,6 yıl (2–13 yıl) olan toplam 7 pediatrik hasta dahil edildi. ASD çapları 13–45 mm arasında değişmekteydi. Altı hastada sol-sağ şant, bir hastada ise çift yönlü şant izlendi. MVP 5 hastada (%71) saptanmış olup, farklı derecelerde mitral yetmezlik eşlik etmekteydi.
Ekokardiyografide tüm hastalarda sağ ventrikül (RV) dilatasyonu izlendi. Ortalama sağ ventrikül diyastol sonu çapı (RVEDd) 40,1±10,7 mm, ortalama sol ventrikül diyastol sonu çapı (LVEDd) 27,0±5,3 mm olup RVEDd/LVEDd oranı 1,50 idi ve tüm hastalarda RV lehine belirgin kavite dengesizliği mevcuttu. Ortalama RV sistolik basıncı 75,7±15,3 mmHg, ortalama pulmoner arter basıncı (PAB) ise 31,0±8,5 mmHg olarak ölçüldü.
Sağ kalp kateterizasyonunda ortalama Qp/Qs 3,10±0,71, PVR 1,99±1,9 WU·m² ve PVR/SVR oranı 0,18±0,15 olarak bulundu. Ortalama invaziv PAB 36,9±12,6 mmHg idi. Sol atriyum basıncı 8–18 mmHg arasında değişirken, 6 hastada >12 mmHg saptandı; 8 mmHg ölçülen tek hastada ise MVP ve MY izlenmedi.
Tüm hastalara fenestrasyonlu ASD kapatılması uygulanmış olup, mitral kapağa herhangi bir cerrahi müdahalede bulunulmamıştır. Bir hastada pompa çıkışı sırasında gelişen akut akciğer ödemi ve pulmoner kanama, ventilasyon destekli medikal tedaviyle başarıyla yönetildi. Ek komplikasyon izlenmedi. Postoperatif dönemde RV boyutları azalırken LV boyutları arttı ve ventriküller arası denge düzeldi; RVEDd/LVEDd oranı anlamlı olarak geriledi. Buna paralel olarak MY derecesinde azalma ve PAB'de belirgin düşüş saptandı.
SONUÇ:
Geniş ASD'ye MVP ve mitral yetmezliğin eşlik ettiği, sol-sağ şantın baskın olduğu pediatrik hastalarda gelişen PH çoğu zaman primer değil, mikst karakterde ve potansiyel olarak geri dönüşümlüdür. Uygun hasta seçimi ile gerçekleştirilen cerrahi müdahale, yalnızca şantı azaltmakla kalmayıp sol kalp yapılarının yeniden dolumunu ve gelişimini destekleyerek pulmoner basınçların gerilemesine katkı sağlayabilir; buna paralel olarak MVP ve mitral yetmezlik

bulgularında da belirgin azalma gözlenebilir. Bu nedenle, bu hasta grubunda çoğu olguda ek bir mitral kapak cerrahisine gereksinim duyulmayabilir. ASD varlığında PH saptanan hastalarda tedavi kararı verilmeden önce altta yatan hemodinamik mekanizmaların dikkatle ve bütüncül bir yaklaşımla değerlendirilmesi büyük önem taşımaktadır.

Anahtar Kelimeler: Atriyal septal defekt, pulmoner hipertansiyon, mitral kapak prolapsusu, mitral yetmezlik, fenestrasyonlu yama ASD kapatılması

SS-23

Atretik Koarktasyonda Kateter Tabanlı Tedavi: Hemodinamik Başarı ve Uzun Dönem Klinik Sonuçlar

Çisen Morgül, Hüseyin Karadağ, Murat Sürücü, Ahmet Çelebi
Dr. Siyami Ersek Göğüs Kalp ve Damar Cerrahisi Eğitim Araştırma Hastanesi, Çocuk Kardiyoloji, İstanbul

Atretik Koarktasyonda Kateter Tabanlı Tedavi: Hemodinamik Başarı ve Uzun Dönem Klinik Sonuçlar
Giriş ve Amaç
Atretik aort koarktasyonu, arkus aortada istmus düzeyinde segmental tam lümen obliterasyonu ile karakterize, kollateral dolaşım ile kompansasyon gösterebilen nadir bir koarktasyon alt tipidir. Özellikle geç dönemde dirençli hipertansiyon ile tanısı konulmaktadır. Transkateter rekanalizasyon ve stentleme olgularda uygulanabilse de uzun dönem restenoz/reintervensiyon, hipertansiyon ve stent ilişkili komplikasyonlara dair veriler sınırlıdır. Bu çalışmada merkezimizde transkateter rekanalizasyon ile stent implantasyonu uygulanan 18 olgunun girişim özellikleri, uzun dönem hemodinamik ve klinik sonuçlarının değerlendirilmesi amaçlanmıştır.
Yöntem
Olgular retrospektif olarak incelendi. Girişim yolu, stent tipi ve özellikleri, işlem öncesi ve sonrası invaziv basınç farkı, reintervensiyon gereksinimi ve son kontrol ekokardiyografik değerlendirme analiz edildi. Uzun dönem takipte aktif hipertansiyon varlığı ve antihipertansif tedavi kullanımı değerlendirildi. Hipertansiyonun sistemik etkilerinin detaylı değerlendirilmesi amacıyla: oftalmolojik muayene ile hipertansif retinopati, ayrıntılı renal fonksiyon testleri ile glomerüler filtrasyon hızı (GFR), idrar mikroalbumini ve beta-2 mikroglobulin düzeyleri gibi tübüler hasar göstergeleri, ek olarak sol ventrikül hipertrofisi,

BNP düzeyi, kardiyovasküler risk belirteçleri ve nörolojik komplikasyonlar açısından biyokimyasal tetkikler ve klinik değerlendirmeler yapıldı. Takip kayıtları ve mevcut görüntülemeler ile stent bütünlüğü (kırık) ve anevrizma/psödoanevrizma gibi geç dönem komplikasyonlar gözden geçirildi. Ayrıca, bilgisayarlı tomografi ile atretik koarktasyon nedeniyle gelişmiş olan genişlemiş kollateral damarların başarılı rekanalizasyon sonrası regresyonu değerlendirildi.

Bulgular

Toplam 18 olgu değerlendirildi. İşlem yaşı ortalama 24,1±15,1 yıl (medyan 21 yıl, 5,3-52) idi. Medyan izlem süresi 7,8 yıl (1,0-15,8) bulundu. Kateter gradiyenti olgularda işlem sonrası gradiyende belirgin azalma izlendi (medyan 35 mmHg'den 5 mmHg'ye). İzlemde 8 olguda yeniden girişim gereksinimi gelişti. Son kontrol ekokardiyografide rezidü tepe gradiyen medyan 34 mmHg (15-57) idi. İşlem sırasında ve takibinde diseksiyon izlenmedi. Bilgisayarlı tomografi ile yapılan değerlendirmelerde, başarılı rekanalizasyon sonrası gelişmiş kollateral ağın kademeli regresyonu gösterildi. Hastaların uzun dönem hipertansiyon maruziyeti açısından yapılan kapsamlı değerlendirmelerde; oftalmolojik muayenede hipertansif retinopati bulguları, renal fonksiyon testlerinde tübüler hasar belirteçleri (beta-2 mikroglobulin) analiz edildi. Ekokardiyografik değerlendirmede sol ventrikül hipertrofisi gelişimi, biyokimyasal testlerde BNP yüksekliği ve kardiyovasküler risk faktörleri analiz edildi. Bu bulgular, anatomik düzeltmeye rağmen hipertansiyonun bazı olgularda devam ettiğini ve çoklu organ sistemlerinde (kardiyovasküler, renal, oftalmolojik, nörolojik) hasara yol açtığını gösterdi.

Sonuç

Atretik koarktasyonda transkateter rekanalizasyon ve stentleme, seçilmiş olgularda etkin bir yaklaşım olup anlamlı hemodinamik iyileşme sağlayabilmektedir. Uzun dönem izlemi belirleyen temel başlıklar; rezidüel/rekürren daralma nedeniyle reintervensiyon ihtiyacı ve anatomik başarıya rağmen hipertansiyonun devam edebilmesidir. Hipertansiyonun kardiyovasküler sistem (sol ventrikül hipertrofisi, artmış kardiyovasküler olay riski), böbrekler (tübüler hasar, glomerüler filtrasyon kaybı, proteinüri), göz

(hipertansif retinopati) ve santral sinir sistemi (inme riski) üzerindeki kronik ve ilerleyici etkileri kritik önem taşımaktadır. Bu nedenle takipte tansiyonun yakın monitorizasyonu, hipertansiyonun end organ hasarının detaylı değerlendirmesi (oftalmolojik muayene, renal fonksiyon testleri, tübüler hasar belirteçleri, kardiyak fonksiyon değerlendirmesi), ekokardiyografik ayrıntılı izlemi, bilgisayarlı tomografi ile kollateral ağın regresyonunun ve stent morfolojisinin değerlendirilmesi ve stent bütünlüğü/anevrizma açısından yapılandırılmış (3D) görüntüleme yaklaşımı önem taşır.

Anahtar Kelimeler: Atretik koarktasyon, hipertansiyon, rekanalizasyon, stent

SS-24

Doksorubisinin kardiyotoksik etkisine karşı karvakrol ve C vitamininin kardiyoprotektif etkilerinin in vitro ortamda değerlendirilmesi

Bedirhan Günaydın[1], Dolunay Gürses[2], Nazlı Çil[3], ELİF ÖNDER[3], EMINE SAYIN[2], münevver yılmaz[2]
[1]Pamukkale Üniversitesi Tıp Fakültesi, Çocuk Sağlığı ve Hastalıkları Anabilim Dalı, Denizli
[2]Pamukkale Üniversitesi Tıp Fakültesi, Çocuk Sağlığı ve Hastalıkları Anabilim Dalı, Çocuk Kardiyoloji Bilim Dalı, Denizli
[3]Pamukkale Üniversitesi Tıp Fakültesi, Histoloji ve Embriyoloji Anabilim Dalı, Denizli

Doksorubisin (DOX), hematolojik maligniteler ve solid tümörlerin tedavisinde uzun yıllardır kullanılan antrasiklin türevi kemoterapötik ajanlardandır. Kardiyotoksik yan etkileri klinik kullanımını kısıtlamaktadır. Deneysel çalışmalarda C vitamini ve karvakrolün antioksidan etkileri gösterilmiştir. Çalışmamızda, patogenezinde oksidatif stresin rol oynadığı doksorubisin ilişkili kardiyotoksisiteyi H9C2 hücre hattı üzerinde modelleyerek C vitamini ve karvakrolün ayrı ayrı ve sinerjist etkilerini araştırmayı amaçladık.
Karvakrol ve C vitamininin kardiyoprotektif etkilerinin, hem kontrol grubu ile hem de doksorubisine maruz kalan hücreler ile değerlendirebilmek amacıyla hücre hatları yedi gruba ayrıldı. Gruplar; kontrol, karvakrol, C vitamini, DOX, DOX+karvakrol, DOX+C vitamini, DOX+karvakrol+C vitamini şeklindeydi. Böylece hücrelerin %50'sinin canlı kaldığı IC50 dozu 14,71 µM olarak hesaplandı. Değişken dozlarda karvakrol ve C vitamini verilen gruplarda kontrol grubuna göre hücre canlılığı karşılaştırıldı. Hem C vitamini hem de karvakrol verilen grupta hem 24. saatte kontrol grubuna göre hücre canlılığının istatistiksel olarak arttığı saptandı

(p<0,05). IC 50 dozunda DOX ile birlikte çeşitli dozlarda karvakrol ve C vitamini verilen hücreler sadece IC50 dozunda DOX alan grup ile karşılaştırıldığında; hem DOX+ C vitamini hem de DOX+ karvakrol verilen grubun canlılık yüzdesi sadece DOX verilen gruba göre istatistiksel olarak anlamlı şekilde yüksek saptandı (p<0,05). Karvakrol ve C vitamininin etkileşimini değerlendirmek amacıyla IC50 dozunda doksorubisin, 100 µM C vitamini kombinasyonuna 20 mM ve 80 mM karvakrol eklemek; IC 50 dozunda doksorubisin 500 µM C vitamini kombinasyonuna 20 mM, 40 mM ve 80 mM karvakrol eklemek hücre canlılığını istatistiksel anlamlı olarak azalttı (p<0,05). Yara iyileşmesi testinde; karvakrol grubun yara yeri yüzey alanı kontrol grubuna göre anlamlı şekilde küçüktü (p=0,003). Yara iyileşmesi testinin 24.saat analizinde ise kontrol grubuna göre karvakrol ve C vitamini, DOX grubuna göre DOX+karvakrol+C vitamini gruplarına göre yara yeri yüzey alanı daha küçüktü (p<0,05). Doksorubisin uygulanan gruba 40 mM karvakrol, 200 µM C vitamini ve karvakrol+ C vitamini eklenmesinin BAX ekspresyonunda azalma ile birlikte kardiyomiyositlerin şeklinin de korunmuş olduğu ve C vitaminin kaspaz-3 ekspresyonunu azaltarak apoptotik aktiviteyi azalttığı görüldü. Gerçek zamanlı PCR testinde Kaspaz 3 ifadesinde hem karvakrol hem C vitamini; kontrol grubuna göre artış göstermiştir. RT-PCR sonuçlarında ise, gen ekspresyonlarında gruplar arasında anlamlı farklılık bulunmadı (p>0,05). DOX grubu ile; DOX+karvakrol, DOX+ C vitamini, DOX+karvakrol+C vitamini grupları arasında apoptotik indeks açısından anlamlı fark saptanmadı (p>0,05).

Sonuçlarımız, karvakrol ve C vitamininin doksorubisin ilişkili kardiyotoksisite üzerine ayrı ayrı kullanımlarının kardiyoprotektif etki göstererek faydalı olabileceğini desteklemektedir. Sinerjistik etkiyi etkiyi destekleyen veriler yetersizdir.

Anahtar Kelimeler: Doksorubisin, Kardiyotoksisite, Karvakrol, C vitamini, Hücre kültürü

SS-25

Pediatrik Konjenital Kalp Cerrahisinde Minimal İnvaziv Yaklaşımlar: 15 Yıllık Tek Merkez Deneyimi

Ersin Erek[1], yakup tire[1], Bahar Temur[1], Selim Aydin[1], Mehmet Bilkan Hayırlıoğlu[2]
[1]Acıbadem Atakent Hastanesi, kalp ve damar cerrahisi, istanbul
[2]Acıbadem Atakent Hastanesi, anesteziyoloji ve reanimasyon, istanbul

AMAÇ:
Konjenital kalp defektlerinin onarımında kullanılan minimal invaziv teknikler; üstün kozmetik sonuçlar, daha yüksek hasta ve ebeveyn memnuniyeti, daha düşük enfeksiyon oranları ve daha hızlı iyileşme sağlamaları nedeniyle giderek daha fazla tercih edilmektedir. Bu çalışmada, minimal invaziv cerrahi onarım uygulanan pediatrik hastaların sonuçları analiz edilmiştir.
YÖNTEMLER:
2010–2025 yılları arasında minimal invaziv cerrahi teknikler kullanılarak opere edilen 152 hasta değerlendirildi. Ortanca yaş 4,2 yıl idi (dağılım: 4 ay–17 yıl). Cerrahi yaklaşım olguların %93'ünde sağ lateral minitorakotomi olup, kalan hastalarda üst veya alt minisernotomi uygulandı (Tablo 1).
BULGULAR:
Patoloji dağılımı şu şekildeydi: atriyal septal defekt (ASD) (n=76), ASD + parsiyel anormal pulmoner venöz dönüş (PAPVD) (n=23), parsiyel atriyoventriküler septal defekt (AVSD) (n=14), ventriküler septal defekt (VSD) (n=22), VSD + pulmoner stenoz (PS) (n=5), aort darlığı (n=10) ve ASD + PS (n=2). Perioperatif mortalite veya majör komplikasyon izlenmedi. Ortanca hastanede kalış süresi 5 gün idi (dağılım: 5–21 gün). Yalnızca bir hastada yüzeyel yara debridmanı gereksinimi oldu. Takiplerde, kozmetik sonuçlar açısından ebeveyn memnuniyetinin yüksek olduğu bildirildi.

SONUÇ:
Minimal invaziv teknikler, çeşitli konjenital kalp anomalilerinin onarımında güvenli ve etkilidir. Klinik ve kozmetik avantajları göz önüne alındığında, uygun pediatrik olgularda bu yöntemler birincil seçenek olarak değerlendirilmelidir.

Tablo 1. Patoloji Dağılımı

Patoloji	Sayı
Atriyal septal defekt (ASD)	76
ASD + Parsiyel anormal pulmoner venöz dönüş	23
Parsiyel atriyoventriküler septal defekt	14
ASD + Pulmoner stenoz (PS)	2
Ventriküler septal defekt (VSD)	22
VSD + PS	5
Valvüler/Subvalvüler aort darlığı	10
Toplam	152

Anahtar Kelimeler: minimal invaziv, konjenital kalp cerrahisi, atrial septal defekt

SS-26

Bilateral Pulmoner Banding Sonrası Geç Dönem Norwood Prosedürü Uygulanan Olgularda Klinik Deneyimlerimiz ve Cerrahi Sonuçlar

Erkan Yetmiş[1], İbrahim Arcanlı[1], Süleyman Geter[4], Ezgi Ekin[4], Nurullah Yılmaz[1], Mustafa Bıçak[3], Yiğit Kılıç[2], Bedri Aldudak[1]
[1]Sağlık Bilimleri Üniversitesi, Dr. Gazi Yaşargil Eğitim ve Araştırma Hastanesi, Çocuk Kardiyoloji Kliniği, Diyarbakır, Türkiye
[2]Sağlık Bilimleri Üniversitesi Dr. Gazi Yaşargil Eğitim ve Araştırma Hastanesi, Çocuk Kalp Cerrahisi Kliniği, Diyarbakır
[3]Sağlık Bilimleri Üniversitesi Dr. Gazi Yaşargil Eğitim ve Araştırma Hastanesi, Anestezi ve Reanimasyon Kliniği, Diyarbakır
[4]Sağlık Bilimleri Üniversitesi, Dr. Gazi Yaşargil Eğitim ve Araştırma Hastanesi, Çocuk Sağlığı ve Hastalıkları Kliniği, Diyarbakır, Türkiye

Giriş ve Amaç Hipoplastik Sol Kalp Sendromu (HLHS) ve varyantlarında standart cerrahi yaklaşım, yaşamın ilk günlerinde uygulanan Norwood evre 1 prosedürüdür. Ancak, düşük doğum ağırlığı, prematürite veya preoperatif organ disfonksiyonu gibi risk faktörleri varlığında, bilateral pulmoner band (BPB) yaklaşımı bir köprüleme stratejisi olarak öne çıkmaktadır. Literatürde vurgulandığı üzere, hibrid yaklaşım pulmoner yatağı koruyarak Norwood operasyonunun daha ileri bir tarihe (Delayed Norwood) ertelenmesine olanak tanır. Bu stratejinin amacı, hastanın maturasyonuna izin vermek ve sağ ventrikülün volüm yükünü kontrol altında tutarak cerrahi başarıyı artırmaktır. Bu çalışmada, kliniğimizde BPB sonrası geç dönemde Norwood prosedürü uygulanan olguların cerrahi sonuçlarını ve orta vadeli çıktılarını analiz etmeyi amaçladık.
Yöntem Çalışmada, merkezimizde 2023-2025 yılları arasında aynı cerrah tarafından geç Norwood prosedürü uygulanan ve preoperatif dönemde BPB ile takip edilen 9 olgu retrospektif olarak incelendi.

Hastaların 8'ine (%88,8) yenidoğan döneminde, ortalama 3,6. günde (1-6 gün) bilateral pulmoner band uygulandı. Norwood operasyonu ise ortalama 68,7 günlükken (20-120 gün) gerçekleştirildi. Ameliyat sırasında uygulanan cerrahi teknikler (Interdigitasyon, Chimney, Modifiye Birmingham), şant tipleri (Sano, RmBTT), kardiyopulmoner bypass (CPB), aortik kros-klemp (AKK) ve antegrat serebral perfüzyon (ASP) süreleri ile postoperatif mortalite ve morbidite verileri analiz edildi. İstatistiksel değerlendirmeler tanımlayıcı analiz yöntemleri kullanılarak yapıldı.

Bulgular

Çalışma grubundaki hastaların Norwood operasyonu anındaki ortalama ağırlığı 3894 gram (3000-4900 gr) olarak belirlendi. Cerrahi teknik olarak 5 hastada interdigitasyon, 3 hastada Chimney ve 1 hastada modifiye Birmingham yöntemi kullanıldı. Pulmoner kan akımı 8 hastada (%88,8) Sano şantı, 1 hastada ise RmBTT ile sağlandı. Ortalama kardiyopulmoner bypass süresi 256,7 dakika(200-300), AKK süresi 77,1 dakika(0-107) ve ASP süresi 111,3 dakika(55-170) olarak kaydedildi. Bir hastamızda aortik kross klemp kullanılmadan çalışan kalpte ameliyatı yapılmıştır. Tüm vakalarda miyokardiyal koruma amacıyla Del Nido kardiyoplejisi tercih edildi. Postoperatif dönemde 1 hastada (%11,1) düşük kardiyak debi nedeniyle ECMO desteği gerekti. Serimizde toplam sağkalım oranı %77,8 (7/9) olarak gerçekleşti; 2 hasta postoperatif erken dönemde kaybedildi. Hastaların geç Norwood prosedürüne kadar olan izleminde sağ ventrikül fonksiyonlarının stabil olduğu ve pulmoner arter gelişiminin sonraki evre olan Glenn prosedürü için yeterli düzeyde seyrettiği gözlemlendi.

Sonuç Bilateral pulmoner band uygulaması, Norwood prosedürünün daha güvenli bir ağırlık ve maturasyon seviyesinde gerçekleştirilmesine olanak sağlayan etkin bir köprüleme yöntemidir. Çalışmamızın sonuçları, ortalama 68 günlükken opere edilen "Geç Norwood" vakalarında %77,8'lik sağkalım oranının, bu kompleks hasta grubunda bu stratejinin sürdürülebilir bir seçenek olduğunu göstermektedir. BPB'nin ilk 2 gün gibi erken bir dönemde uygulanması, pulmoner vasküler direncin dengelenmesinde ve geç

dönem cerrahide ventrikül performansının korunmasında kritik öneme sahiptir. Sonuç olarak, HLHS vakalarında BPB ile köprüleme sonrası uygulanan Norwood prosedürü, kabul edilebilir mortalite ve başarılı klinik çıktılar sunmaktadır.

Anahtar Kelimeler: Bilateral Pulmoner Band, Hipoplastik Sol Kalp Sendromu, Late Norwood, Yenidoğan

SS-27

Hipoplastik Sol Kalp Sendromunda Primer ve Geç Norwood Prosedürü Sonrası Erken ve Orta dönem Sonuçlarımız (2022–2025)

Serhat Bahadır Genç, Ahmet Şaşmazel
İstanbul Medipol Üniversitesi, Medipol Mega Hastanesi, Çocuk Kalp ve Damar Cerrahisi, İstanbul

Amaç
Hipoplastik sol kalp sendromlu (HLHS) hastalarda Norwood prosedürü sonrası erken ve orta dönem sonuçları değerlendirmek ve primer Norwood ile bilateral pulmoner arter banding (BPB) sonrası geç Norwood stratejilerini karşılaştırmaktır.
Yöntem
2022–2025 yılları arasında merkezimizde HLHS nedeniyle Norwood uygulanan 21 hasta retrospektif olarak incelendi. Hastalar Bilateral Pulmoner Band + Norwood (n=13) ve Primer Norwood (n=8) olarak iki gruba ayrıldı. Demografik veriler, operasyon yaşı ve kilosu, erken ve geç mortalite, Kaplan–Meier sağkalım analizleri ve cerrahi aşama ilerlemesi değerlendirildi. İstatistiksel analizlerde Mann–Whitney U ve Fisher exact testleri kullanıldı.
Bulgular
Band+Norwood grubunda Norwood operasyon yaşı anlamlı olarak daha yüksekti (46 gün [IQR 28–52] vs 3 gün [IQR 2–3.25], $p<0.001$). Operasyon sırasındaki kilo iki grup arasında benzerdi (3.58 kg [IQR 3.27–4.16] vs 3.27 kg [IQR 3.19–3.38], $p=0.12$). 30 günlük erken mortalite Band+Norwood grubunda anlamlı olarak daha düşüktü (%23.1 vs %75, $p=0.032$; OR 0.10, %95 CI 0.01–0.89). Geç mortalite BPB+Norwood grubunda %30 (3/10) iken Primer Norwood grubunda gözlenmedi (%0, 0/2) ve fark anlamlı değildi ($p=0.52$). Kaplan–Meier analizinde 01.01.2026 endpoint sağkalımı BPB+Norwood grubunda daha yüksekti (%76.9 vs %25,

log-rank p=0.028). End point tarihinde dokuz hasta Glenn aşamasını tamamlamış(n= 9) ve her iki grupta da 1'er hasta Fontan operasyonunu tamamlamış (n=2) olarak izlendi.

Sonuç

Merkezimizde Norwood cerrahisi sonrası mortalite özellikle Primer Norwood grubunda yüksek bulunmuştur. Bilateral pulmoner arter banding sonrası Norwood stratejisi, 30 günlük mortalite, interstage sağkalım ve Glenn aşamasına ilerleme açısından daha avantajlı görünmektedir. Yüksek riskli HLHS hastalarında bu strateji, hasta stabilizasyonu ve sonuçların iyileştirilmesi açısından önemli bir alternatif olabilir.

Anahtar Kelimeler: Hipoplastik sol kalp sendromu, Norwood prosedürü, Primer Norwood, Geç Norwood, Bilateral Pulmoner Arter Banding, Sağkalım analizi

Kaplan–Meier Sağkalım Eğrisi

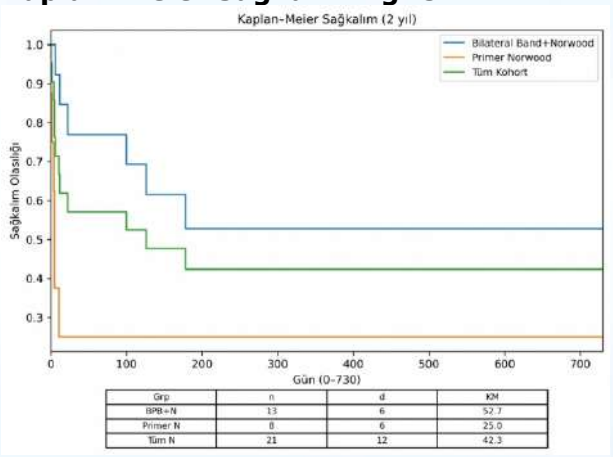

Grp	n	d	KM
BPB+N	13	6	52.7
Primer N	8	6	25.0
Tüm N	21	12	42.3

Kısaltmalar: BPB+N = Bilateral pulmoner arter banding sonrası Norwood; Primer N = Primer Norwood; Tüm N = tüm kohort; n = hasta sayısı; d = ölüm sayısı; KM = Kaplan–Meier tahmini sağkalım.

Tablo 1. Klinik ve Sağkalım Karşılaştırması

metre	-Norwood (n=13)	er Norwood (	
ood yaşı (gün)	QR 28–52)	R 2–3.25)	01
ood kilosu (kg)	(IQR 3.27–4.16)	(IQR 3.19–3	
ünlük mortalite	(%23.1)	%75)	2
ratio (erken ölüm)	(95% CI 0.01–0.		
mortalite	(%30)	%0)	
n aşamasına ulaşan	(%53.8)	%25)	
an tamamlayan			
ağkalım (%)(01.01.2	9		3
sırasında kilo	kg (IQR 2.35–3.		

SS-28

Çocukluk Çağı Vaskülitinden Genç Erişkin İskemisine: Kawasaki Hastalığında Koroner Bypass Gerektiren İki Olgu

Mahsati Akhundova[1], Vüsali Kasumovi[1], Osman Nuri Tuncer[1], Eser Doğan[2], Celal Çınar[3], Yüksel Atay[1]
[1]Ege Üniversitesi Tıp Fakültesi, Çocuk Kalp ve Damar Cerrahisi Bilim Dalı, İzmir
[2]Ege Üniversitesi Tıp Fakültesi, Çocuk Kardiyoloji Bilim Dalı, İzmir
[3]Ege Üniversitesi Tıp Fakültesi, Radyoloji ABD, İzmir

GİRİŞ-AMAÇ:
Kawasaki hastalığı, çocukluk çağında kazanılmış koroner arter hastalığının en önemli nedenlerinden biridir. Özellikle dev ve kalsifiye koroner arter anevrizmaları, miyokardiyal iskemi, tromboz, malign aritmiler açısından ciddi risk oluşturur. Güncel kılavuzlarda, koroner tutulumu olan hastalarda uzun süreli antiagregan ve gerekli olgularda antikoagülan tedavi önerilmekle birlikte, medikal tedaviye rağmen progresyon saptanan seçilmiş hastalarda cerrahi koroner revaskülarizasyon etkili tedavi seçeneği olarak öne çıkmaktadır. Bu bildiride, Kawasaki hastalığına bağlı ileri koroner arter tutulumu nedeniyle koroner arter bypass greftleme (CABG) uygulanan iki olgu sunulmaktadır.
YÖNTEM:
Kawasaki hastalığı öyküsü bulunan ve ileri koroner arter tutulumu nedeniyle cerrahi koroner revaskülarizasyon uygulanan iki hasta retrospektif olarak değerlendirildi. Klinik ve multimodal görüntüleme bulguları, cerrahi teknikler analiz edildi.
BULGULAR:
İlk olgu, çarpıntı şikayeti ile değerlendirilen 18 yaşında kadın hastadır. Özgeçmişinde bir yıl önce perimiyokardit nedeniyle dış merkezde yatış öyküsü mevcuttu. Fizik muayenesi olağan olan hastanın elektrokardiyografisinde sinüs ritmi ile birlikte V1–V3

derivasyonlarında QS paterni ve T dalga negatifliği saptandı. Holter monitorizasyonunda tekrarlayan sustained ventriküler taşikardi atakları görüldü. Miyokard perfüzyon sintigrafisinde apeks, anterior duvar ve septumda irreversible perfüzyon kusuru, anterior duvarda iskemi bulguları saptandı. Geç kontrastlı MRG'de midventriküler ve apikal anterior septal–inferior duvarlarda transmural sol ön inen koroner arter (LAD) enfarktı izlendi; sol ventrikül ejeksiyon fraksiyonu (LVEF) %43 olarak saptandı. Koroner incelemelerde sol ön inen arter distalinde 3 cm uzunluğunda, 12 mm çapa ulaşan, kalsifiye, büyük oranda tromboze dev anevrizmatik dilatasyon izlendi (Şekil 1) Kawasaki hastalığı tanısı konuldu.

Hastanın, literatürde önerilen standart antiagregan tedavileri almasına rağmen malign aritmi ve iskemi bulgularının devam etmesi, lezyonun perkutan girişime uygun olmaması nedeniyle cerrahi koroner revaskülarizasyon kararı alındı. Standart median sternotomi ve kardiyopulmoner bypass altında sol internal mammarian arter (LİMA) kullanılarak LAD bypass uygulandı. Anevrizmanın büyük oranda tromboze olması, distal ligasyonun tartışmalı olması nedeniyle ligasyon yapılmadı. Postoperatif dönem sorunsuz seyretti; hasta beşinci günde taburcu edildi. İzlemde çarpıntı tekrarlamadı, aritmi saptanmadı. Üçüncü yıl BT koroner anjiyografide anevrizmanın tamamen tromboze olduğu, akımın LİMA–LAD grefti ile sürdüğü izlendi. (Şekil 2)

İkinci olgu, üç buçuk aylıkken Kawasaki hastalığı tanısı alan ve infantil dönemden itibaren koroner tutulumu nedeniyle uzun süreli tekli ve ardından çiftli antiagregan tedavi ile izlenen 8 yaşında erkek hastadır. Son kontrollerinde EKG'de V1–V4 derivasyonlarında T dalga negatifliği, ekokardiyografide LVEF %50, anteroseptal duvar hareket kusuru saptandı. Koroner BT ve konvansiyonel anjiyografide sol ana koroner arterde %80–90 darlık oluşturan kalsifik tromboze anevrizma, sağ koroner arterde total oklüzyon izlendi. Belirgin iskemi bulguları üzerine cerrahi revaskülarizasyon kararı alınıp, bifid LAD anatomisi göz önünde bulundurularak LIMA–LAD, sağ internal mammarian arter–sağ koroner arter (RIMA-RCA) ve safen ven grefti ile bifid LAD'nin diğer dalına bypass uygulandı.. (Şekil 3) Postoperatif dönemi sorunsuz seyreden hasta altıncı günde taburcu edildi.

Her iki hastada da ikili antiagregan tedavi, koroner tutulum derecesine göre ek medikal tedavilerle takip edilmektedir.

SONUÇ:

Bu iki olgu, Kawasaki hastalığında standart medikal tedaviye rağmen koroner arter tutulumunun ilerleyebileceğini ve çocukluk çağından genç erişkinliğe uzanan ciddi iskemik tablolarla karşımıza çıkabileceğini göstermektedir. Uygun hasta seçimi ve zamanlamayla uygulanan cerrahi koroner revaskülarizasyon, hem aritmik hem iskemik komplikasyonların kontrolünde güvenli ve etkili bir tedavi seçeneğidir. Bu hasta grubunda uzun dönem, yapılandırılmış yakın takip hayati önem taşımaktadır.

Anahtar Kelimeler: Kawasaki, koroner bypass, koroner anevrizma

Resim 1.

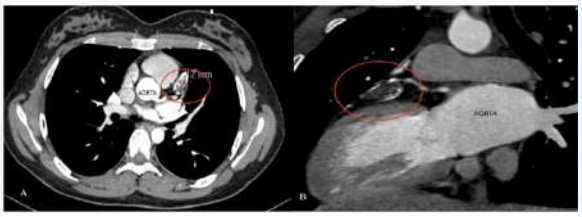

Kontrastlı toraks anjiyografi tetkikinde, aksiyel düzlemde elde edilen görüntüde (A) ve sagittal rekonstrüksiyon kesitinde (B), çıkan aorta komşuluğunda yer alan tromboze anevrizmatik sol anterior desendan koroner arter segmenti kırmızı daire ile gösterilmektedir.

Resim 2.



Operasyondan üç yıl sonra elde edilen kontrastlı toraks BT anjiyografi görüntüsünün rekonstrüksiyonunda, tromboze olmuş sol anterior desendan (LAD) koroner arter segmenti kırmızı daire ile gösterilmektedir. Sol internal mammary arter (LIMA) mavi yıldız ile, LIMA–LAD anastomozu distalinden dolan LAD segmenti ise beyaz yıldız ile işaretlenmiştir.

Resim 3.

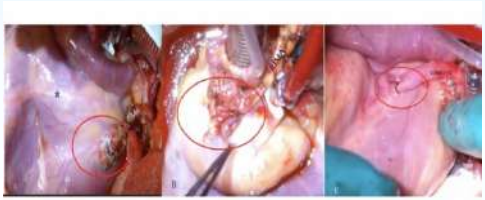

(A) Sol internal mammary arter–sol anterior desendan (LIMA–LAD) anastomozu kırmızı daire ile gösterilmiştir; mavi yıldız bifid LAD'nin ikinci dalını işaret etmektedir. (B) Sağ internal mammary arter–sağ koroner arter (RIMA–RCA) anastomozu kırmızı daire ile gösterilmektedir. (C) Bifid LAD'nin ikinci dalına safen ven grefti ile yapılan distal anastomoz kırmızı daire ile işaretlenmiştir.

SS-29

Single sol ventrikül ve ventriküloarteryel diskordans durumunda bulboventriküler foramen restriksiyonu; Klinik ve morfolojik öngörücüler

Servet Ergun[1], Behzat Tüzün[1], Eymen Recep[1], İlknur Şahin Işılay[1], Kemal Kutanis[1], Şenay Çoban[2], Selin Sağlam[3], Erkut Öztürk[2], Ali Can Hatemi[1]
[1]İstanbul Sağlık Bilimleri Üniversitesi, Başakşehir Çam ve Sakura Şehir Hastanesi, Çocuk Kalp ve Damar Cerrahisi
[2]İstanbul Sağlık Bilimleri Üniversitesi, Başakşehir Çam ve Sakura Şehir Hastanesi, Çocuk Kardiyoloji
[3]İstanbul Sağlık Bilimleri Üniversitesi, Başakşehir Çam ve Sakura Şehir Hastanesi, Anestezi ve Reanimasyon

GİRİŞ: Dominant single sol ventrikül ve ventriküloarteriyel diskordans durumunda bulboventriküler foramen sol (BVF) ventrikül çıkım yolunun bir parçasıdır ve restriksiyona meyillidir. Restriksiyonu öngörmek ve uygun palyasyon seçimi buna göre uygulamak uzun dönem Fontan sirkülasyonu sağlığı ve reoperasyonları engellemek açısından kritik öneme sahiptir.
MATERYAL-METOD: Kliniğimizde Ağustos 2020 Aralık 2025 tarihleri arasında opere edilmiş 17 çift girişli sol ventrikül ya da triküspit atrezisi ile birlikte ventriküloarteriyel diskordans hastası retrospektif olarak incelendi. Ekokardiyografide >20 mmHg ve kateter anjiyografi ölçülen >10 mmHg gradient BVF restriksiyonu olarak tanımlandı.
BULGULAR: Toplam sekiz (%47,05) hastada BVF darlığı gelişti. Hastaların 5' ine (%29,4) pulmoner arter bantlanması (PAB), 9' una (%53) PAB + arkus rekonstrüksiyonu (AR) ve 3' üne (%17,6) Norwood prosedürü uygulanmış idi. PAB + AR uygulanan hastalarda BVF daralması, diğer operasyonlara (Norwood, PAB) kıyasla anlamlı derecede daha sık gözlendi (p = 0.041).

Bidireksiyonel kavopulmoner şant (BCPS) öncesi BVF/Aortik anulus oranı BVF darlığı gelişen grupta 0,6 (IQR 0,5-0,8), gelişmeyen grupta ise 0,8 (IQR 0,67-2,6) olarak saptanmıştır (p=0,02). ROC analizinde, BCPS öncesi BVF/aortik anulus oranı < 0.65 cut-off değeri kullanıldığında BVF darlığı gelişimini öngörmede yüksek ayırt edici güce sahipti (AUC = 0.87, duyarlılık %71, özgüllük %83). Multivaryant penalize lojistik regresyon analizinde, PAB+AR operasyonu, hem de BVF/aortik anulus oranının ≤ 0.65 olması, BVF darlığı gelişimi ile ilişkili bulunmuştur (sırası ile p=0,04, p≈ 0.04–0.06).
SONUÇ: Çalışmamızda PAB+AR uygulanmasının ve ayrıca BCPS öncesi BVF/Aortik anulus oranının <0,65 olmasının BVF darlığı gelişimi için risk faktörü olduğunu gözledik. Riskli hastalarda BCPS sırasında Damus-Kaye-Stansel anastomozu uygulanması BVF genişletme sırasında karşılaşılacak restenoz, atrio-ventriküler blok ve ventrikül disfonksiyonu riskinden kaçınmamızı sağlayacağı kanaatindeyiz.

Anahtar Kelimeler: Tek ventrikül, Ventriküloarteryel diskordans, Bulboventriküler foramen restriksiyonu

Bolboventriküler foramen restriksiyonu için multivaryant analiz

	oranı (C	Confidence Int	eri
syon tipi: PAB+AR vs D		279.4	1
öncesi BVF/Aortik anu		1 – 120.0	04-0,06

SS-30

Pediatrik Dilate Kardiyomiyopatili Hastalarda Ters Yeniden Şekillenme ve Uzun Dönem Klinik Stabilizasyon için Alternatif Bir Strateji Olarak Mitral Kapak Onarımı

Mete Han Kızılkaya[1], Boran Çakan[2], Aylin Ardalı[3], Mehmet Biçer[4], Murat Tanyıldız[5], Ömer Özden[5], Ender Ödemiş[1]
[1]Koç Üniversitesi Hastanesi, Pediatrik Kardiyoloji Ana Bilim Dalı, İstanbul
[2]Koç Üniversitesi, Tıp Fakültesi, İstanbul; Koç Üniversitesi, Biyomedikal Bilimler ve Mühendislik; İstanbul
[3]Koç Üniversitesi, Tıp Fakültesi, İstanbul
[4]Koç Üniversitesi Hastanesi, Konjenital Kalp Cerrahisi, İstanbul
[5]Koç Üniversitesi Hastanesi, Pediatrik Yoğun Bakım, İstanbul

AMAÇ: Pediatrik dilate kardiyomiyopati (DKM), çocuklarda ileri kalp yetmezliği ve kalp nakli gereksiniminin önde gelen nedenlerinden biridir. DKM sıklıkla ciddi fonksiyonel mitral yetersizlik (MY) ile komplike olur; bu durum ventrikül dilatasyonunu artırır, pulmoner venöz konjesyona yol açar, etkili ventriküler ejeksiyonu bozar ve olumsuz yeniden şekillenmeyi hızlandırır. Dünyanın birçok bölgesinde kalp nakli donör yetersizliği nedeniyle sınırlıdır ve köprüleme amacıyla kullanılan uzun süreli ventriküler destek cihazlarına (VAD) erişim yaygın değildir. Bu çalışma, ileri evre DKM ve ciddi fonksiyonel MY'si bulunan çocuklarda mitral kapak onarımının (MVR) uzun dönem klinik, ekokardiyografik ve biyokimyasal sonuçlarını değerlendirmeyi ve kesin ileri kalp yetmezliği tedavileri ile VDC'lerin uygulanamadığı durumlarda MKO'nun bir köprüleme stratejisi olarak kullanımına fizyolojik bir gerekçe sunmayı amaçlamıştır.

YÖNTEMLER: Medikal tedaviye dirençli DKM ve ciddi fonksiyonel MY (≥3+) tanısı olan ve cerrahi MVR uygulanan üç pediatrik hastanın retrospektif analizi yapıldı. Değerlendirmede klinik durum, Z-skoruna göre düzeltilmiş ekokardiyografik parametreler,

natriüretik peptit düzeyleri, cerrahi teknikler, postoperatif sonuçlar ve mevcut genetik veriler incelendi. Tüm hastalar en az 24 ay süreyle takip edildi.

BULGULAR: Tüm hastalar ileri evre kalp yetmezliği (NYHA/Ross sınıf III), ciddi mitral yetersizlik, belirgin sol ventrikül dilatasyonu, azalmış sistolik fonksiyon ve çok yüksek BNP düzeyleri ile başvurdu. Mitral kapak onarımı, tüm olgularda mitral yetersizliği erken dönemde güvenilir şekilde hafif dereceye veya daha altına indirdi. Tüm hastalarda, afterload uyumsuzluğunu düşündüren erken postoperatif sol ventrikül sistolik fonksiyon azalması izlendi; bir hastada geçici ECMO desteği gerekmiş olmakla birlikte, bu fonksiyon bozukluğu geri dönüşlüydü. Uzun dönem izlemde, sol ventrikül indekslenmiş boyutlarında belirgin azalma, sistolik fonksiyonda iyileşme (medyan ejeksiyon fraksiyonu %41'den %55'e yükseldi) ve BNP düzeylerinde %75–97 oranında düşüş saptandı. Klinik olarak tüm hastalar NYHA/Ross sınıf I–II düzeyine geriledi ve hiçbir hastada yeniden cerrahi girişim, mekanik dolaşım desteği veya kalp nakli gereksinimi olmadı. ACTC1 ve MYH7 genlerinde klinik önemi belirsiz varyantlar dahil olmak üzere farklı genetik altyapılara sahip hastalarda da olumlu ventriküler yeniden şekillenme izlendi.

SONUÇ: Seçilmiş pediatrik DKM ve ciddi fonksiyonel MY olgularında mitral kapak onarımı, kalıcı klinik stabilizasyon sağlayabilir ve ters yeniden şekillenmeyi destekleyebilir. Özellikle kalp nakli ve mekanik dolaşım desteğinin uygulanamadığı durumlarda, MVR yüksek riskli veya kaynakların kısıtlı olduğu koşullarda isteğe bağlı bir köprüleme stratejisi olarak değerlendirilmelidir.

Anahtar Kelimeler: Mitral Kapak Onarımı, Dilate Kardiyomiyopati, Mitral Yetersizlik

BNP Grafik

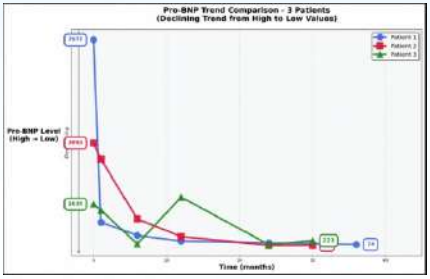

Diğer Parametreler Grafik

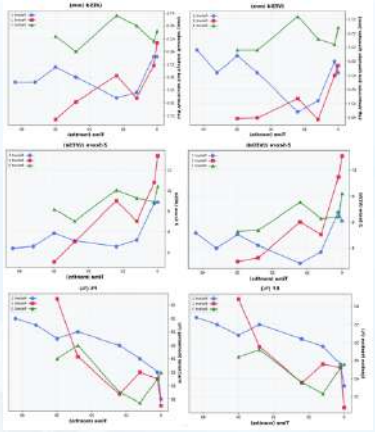

Tablo1

Patient-1(Male, MVR at 3 years old)	Pre-op	Post-op 1 month	Post-op 6 months	Post-op 1 years	Post-op 2 years	Post-op 2.5 years	Post-Op 3 years	Post-Op 3.5 years
Pro-BNP (ng/L)	7977	936	428	208	143	N/A	74	N/A
LVEDd (mm)	48	50	43	41	48	51	48	52
LVESd (mm)	39	39	32	31	35	37	34	34
Z-Score (LVEDd)	6.11	6.76	3.72	2.84	4.2	5.05	3.98	5.17
Z-Score (LVESd)	8.88	8.76	5.18	4.55	5.1	5.86	4.56	4.38
EF (%)	38	44	49	51	55	52	55	57
FS (%)	18	22	24	26.00	28	27	29	30

Tablo2

Patient-2 (Female, MVR at 11 months o	Pre-op	Post-op 1 month	Post-op 6 month	Post-op 1 year	Post-op 2 year	Post-Op 2.5 year	Post-Op 3 year	Post-Op 3.5 years
Pro-BNP	3993	3371	1060	383	44	48	N/A	N/A
LVEDd (mm)	49.3	47.5	39.6	43.40	39.90	39.80	N/A	N/A
LVESd (mm)	41.7	37.3	30.90	35.30	30.20	26.70	N/A	N/A
Z-Score (LVEDd)	11.08	9.46	5.03	6.02	3.26	2.66	N/A	N/A
Z-Score (LVESd)	13.40	10.78	7.01	9.00	5.02	3.06	N/A	N/A
EF (%)	32.00	43.00	44.00	38.9	48.90	62.00	N/A	N/A
FS (%)	17.00	21.00	22.00	18.70	24,30	32.90	N/A	N/A

Tablo3

Patient-3 (Male, MVR at 4 years old)	Pre-op	Post-op 1 month	Post-op 6 month	Post-op 1 year	Post-op 2 year	Post-Op 2.5 year	Post-Op 3 year	Post-Op 3.5 years
Pro-BNP	1635.00	1400.00	97.30	1904.00	73.90	223.40	N/A	N/A
LVEDd (mm)	56.00	53.00	54.00	58.00	52.00	52.00	N/A	N/A
LVESd (mm)	44.00	42.00	45.00	47.00	40.00	43.00	N/A	N/A
Z-Score (LVEDd)	8.22	6.43	6.27	7.52	5.39	5.29	N/A	N/A
Z-Score (LVESd)	10.42	8.90	9.28	10.06	7.05	8.17	N/A	N/A
EF (%)	44.00	43.00	35.80	39.00	48.00	46.00	N/A	N/A
FS (%)	22.00	21.00	17.40	19.00	26.00	24.00	N/A	N/A

SS-31

Çocuklarda İleri Evre Kalp Yetersizliğinde Kardiyak Transplantasyona Köprülemek Amacıyla İmplante edilen Sol Ventrikül Destek Cihazlarının(L-VAD) Uzun Dönem Mortalite ve Morbidite Sonuçları. Tek merkezli, 17 yıllık deneyim

Selin Karataş[1], Zülal Ülger Tutar[1], Tahir Yağdı[2], Çağatay Engin[2], Eser Doğan[1], Ertürk Levent[1], Bülent Karapınar[3], Pınar Yazıcı Özkaya[3], Osman Nuri Tuncer[2], Şeyma Şebnem Ön[1], Burcu Büşra Acar Alkan[1], Meral Yılmaz[1], Burcugül Karasulu Beci[1], Hakan Kurt[1], Yüksel Atay[2], Burcu Özbaran[4], Mustafa Özbaran[2]
[1]Ege Üniversitesi Pediatrik Kardiyoloji Bilim Dalı
[2]Ege Üniversitesi Kalp Damar Cerrahisi Anabilim Dalı
[3]Ege Üniversitesi Pediatrik Yoğun Bakım Blim Dalı
[4]Ege Üniversitesi Çocuk ve Ergen Ruh Sağlığı ve Hastalıkları Anabilim Dalı

GİRİŞ: İleri evre dönem kalp yetersizliği olan pediatrik hastalarda sol ventrikül destek cihazları (LVAD), kardiyak transplantasyona köprü tedavi olarak giderek daha fazla kullanılmaktadır. Ancak bu süreçte gelişen komplikasyonlar, sağkalım ve yaşam kalitesini doğrudan etkilemektedir.
AMAÇ-YÖNTEM: Bu çalışmada, Ege Üniversitesi Tıp Fakültesi'nde LVAD implante edilen çocuk hastaların uzun dönem klinik takiplerinin, mortalite ve morbiditelerinin değerlendirilmesi amaçlanmıştır. Çalışmaya, Ege Üniversitesi Tıp Fakültesi Çocuk Sağlığı ve Hastalıkları Anabilim Dalı Çocuk Kardiyoloji Bilim Dalı tarafından son dönem kalp yetmezliği tanısıyla takip edilen ve Kalp ve Damar Cerrahisi Anabilim Dalı tarafından 2009-2026 tarihleri arasında LVAD implantasyonu yapılan toplam 44 çocuk hasta dahil edilmiştir. Hastaların demografik verileri, kalp yetmezliği etiyolojisi, cihaz tipi ve izlem süresi, PediMACS skorlamaları, eşlik eden

hastalık ve uzun dönem komplikasyonları hasta dosyalarından elde edilmiştir. Komplikasyonlar; serebrovasküler olaylar, tromboembolik komplikasyonlar, kanama, enfeksiyon, solunumsal komplikasyonlar, sağ kalp yetmezliği, aritmiler, cihaz arızaları, renal, hepatik, endokrin ve psikiyatrik komplikasyonlar şeklinde sınıflandırılmıştır. İstatistiksel analizler SPSS 15.0 programı ile yapılmış; uygun testlerle grup karşılaştırmaları, Kaplan–Meier yöntemiyle sağkalım analizi ve lojistik regresyon ile mortalite ilişkili risk faktörleri değerlendirilmiştir.
BULGULAR: Hastaların LVAD takılma anındaki medyan yaşı 12,6 yıl (IQR: 9,8–14,7) idi; %50'si erkekti. En sık başvuru yakınmaları egzersiz intoleransı (%47,7), kas güçsüzlüğü (%38,6) ve iştahsızlıktı (%38,6). LVAD implante edilen 44 olgunun 43'ünde (%97,7) Dilate Kardiyomiyopati (DKMP), 1 hastada (%2,3) ise Büyük Arterlerin Transpozisyonu (BAT), postoperatif anevrizmatik ana pulmoner arterler ve sonrasında gelişen kalp yetmezliği tanısı mevcuttu. Medyan izlem süresi 17 ay (IQR: 9–33) idi. Tüm hastalarda en az bir komplikasyon izlendi (%100). En sık komplikasyonlar pompa dışı enfeksiyonlar (%70,5), sepsis (%47,7), driveline enfeksiyonu (%43,2), plevral efüzyon (%43,2), sağ kalp yetmezliği (%34,1) ve aritmiler (%34,1) idi. Serebrovasküler olay oranı %34,1 olup, hemorajik inme HeartWare grubunda anlamlı olarak daha yüksekti (%30,4; p=0,028). Pompa trombozu %31,8 oranında görülmüş, en sık HeartWare grubunda saptanmıştı (%56,5; p<0,001). Psikiyatrik komplikasyonlar arasında depresyon (%38,6) ve anksiyete (%18,2) öne çıktı. LVAD ile izlenen hastaların 18'i (%40,9) kardiyak transplantasyona köprülenmiş olup; 14'ü (%31,8) halen bekleme listesinde yer almaktaydı. Tüm grupta 1 yıllık sağkalım %89,6, 2 yıllık %71,6, 3 yıllık %59,7, 5 yıllık %51,1 olarak bulundu. Univaryant lojistik regresyonda HeartMate 3 kullanımı, Berlin Excor'a kıyasla mortalite riskini anlamlı olarak azalttı (OR: 0,05; p=0,014).
SONUÇ: LVAD desteği, pediatrik kalp yetmezliği hastalarında kardiyak transplantasyona köprü olarak etkili bir tedavi seçeneği sunmaktadır. Bununla birlikte enfeksiyon, sağ kalp yetmezliği, kanama ve serebrovasküler olaylar en önemli komplikasyonlar olarak öne çıkmaktadır. Bulgularımız, bu hasta grubunda

multidisipliner izlem ve erken komplikasyon yönetiminin prognoz açısından kritik olduğunu göstermektedir

Anahtar Kelimeler: Çocuk, ileri evre kalp yetersizliği, L-VAD, mortalite, morbidite, uzun dönem izlem

SS-32

Tüm Ekzom Dizileme ile Değerlendirilen Çocukluk Çağı İdiyopatik Kardiyomiyopatilerinde Genetik Etiyoloji: Tek Merkez Deneyimi

Begüm Murt[1], Mehmet Mustafa Yılmaz[1], Merve Koç Yekedüz[2], Ece Eken[3], Engin Köse[2], Mehmet Gökhan Ramoğlu[1], Duygu Duman[4], Hatice Mutlu[3], Fatma Tuba Eminoğlu[2], TAYFUN UÇAR[1]
[1]Ankara Üniversitesi Tıp Fakültesi, Çocuk Sağlığı ve Hastalıkları Anabilim Dalı, Çocuk Kardiyolojisi Bilim Dalı, Ankara, Türkiye
[2]Ankara Üniversitesi Tıp Fakültesi, Çocuk Sağlığı ve Hastalıkları Anabilim Dalı, Çocuk Metabolizma Bilim Dalı, Ankara, Türkiye
[3]Ankara Üniversitesi Tıp Fakültesi, Çocuk Sağlığı ve Hastalıkları Anabilim Dalı, Çocuk Genetik Bilim Dalı, Ankara, Türkiye
[4]Ankara Üniversitesi Tıp Fakültesi, Nadir Hastalıklar Uygulama ve Araştırma Merkezi, Ankara, Türkiye

Giriş-Amaç
Çocukluk çağında kardiyomiyopatiler, kalp yetersizliği ve kalp naklinin önde gelen nedenleri arasında yer almakta olup, önemli bir kısmı "idiyopatik" olarak sınıflandırılmaktadır. Son yıllarda genetik kökenin bu hastalıkların etyolojisinde merkezi rol oynadığı gösterilmiş; özellikle tüm ekzom dizileme (Whole-Exome Sequencing, WES) yöntemi, hedef gen panellerine kıyasla daha yüksek tanı oranları sunmuştur. Ancak ülkemizden, genetik ve sosyodemografik özellikleri yansıtan kapsamlı pediatrik veri sınırlıdır. Bu çalışmanın amacı, Ankara Üniversitesi'nde izlenen idiyopatik pediatrik kardiyomiyopati olgularında WES'nin tanısal katkısını değerlendirmek, genotip-fenotip ilişkilerini ortaya koymak ve ileri kalp yetersizliği ile ilişkisini incelemektir.
Yöntem
Bu tek merkezli gözlemsel çalışmaya, Ankara Üniversitesi Çocuk Kardiyolojisi Polikliniği'nde idiyopatik kardiyomiyopati tanısı ile

izlenen 58 hasta dahil edildi. Tüm hastalara WES uygulandı; varyantlar ACMG/AMP kriterlerine göre sınıflandırıldı ve uygun olgularda Sanger doğrulama yapıldı. Hastalar kardiyomiyopati alt tiplerine (dilate, hipertrofik, nonkompaksiyon, aritmojenik ve restriktif) göre sınıflandırıldı. Moleküler yolaklar, kalıtım modelleri ve ileri kalp yetersizliği sonuçları (LVAD, kalp nakli) analiz edildi.

Bulgular

Raporlanabilir genetik bulgular 58 hastanın 37'sinde saptandı ve genel tanı oranı %63,8 olarak bulundu. Hastaların ortalama yaşı 133.4 ± 83.1 aydı, 19'u(%51,4) erkekti. Olguların %51,4'ünde akraba evliliği öyküsü mevcuttu. En sık görülen alt tip dilate kardiyomiyopati (%45,9) olup, bunu hipertrofik (%27,0), nonkompaksiyon (%16,2), aritmojenik (%5,4) ve restriktif kardiyomiyopati (%5,4) izledi. Patolojik veya muhtemel patolojik varyantlar tüm alt tiplerde saptandı; restriktif ve aritmojenik kardiyomiyopatide tanı oranı %100 idi. En sık etkilenen gen grubu sarkomerik genlerdi (özellikle MYH7, MYBPC3, TPM1, TTN). Kalıtım modeli olarak otozomal dominantlık %54,1 ile en sık görülürken, otozomal resesiflik %43,2 oranında saptandı. Varyantların %32,4'ü belirsiz klinik öneme sahipti (VUS) ve klinik-fenotip korelasyonu eşliğinde değerlendirildi.

İleri kalp yetersizliği gelişen olgularda genetik yük belirgindi: LVAD gerektiren hastaların %70'inde, kalp nakli yapılanların ise %75'inde genetik etyoloji saptandı.

Sonuç

WES, idiyopatik olarak sınıflandırılan pediatrik kardiyomiyopati olgularında yüksek tanı oranı sağlayarak altta yatan genetik yükü ortaya koymaktadır. Genetik etyolojiler tüm kardiyomiyopati alt tiplerinde izlenmekte ve özellikle ileri kalp yetersizliği gelişen olgularda daha sık görülmektedir. Erken ve kapsamlı genetik değerlendirme; tanının netleştirilmesi, risk sınıflaması, klinik izlem ve aile temelli yönetim açısından kritik öneme sahiptir. Bulgularımız, WES'in pediatrik kardiyomiyopati pratiğinde rutin değerlendirmeye entegre edilmesinin önemini göstermektedir.

Anahtar Kelimeler: Pediatrik Kardiyomiyopati, Tüm ekzom dizileme, Nadir hastalık, Genotip–fenotip ilişkisi

SS-33

Pediatrik pulmoner hipertansiyon hastalarında egzersiz kapasitesini belirlemede alternatif bir yöntem; bir dakikalık oturma kalkma testi, iki merkezli prospektif bir çalışma

Lazgin Tuncar[1], Sinem Nur Selçuk[2], Gizem Karkın Tozlu[1], Nevin Direk Ünal[1], Fatma Hayvacı Canbeyli[1], Utku Arman Örün[2], Serdar Kula[1]
[1]Gazi Üniversitesi Tıp Fakültesi, Çocuk Kardiyoloji Bilim Dalı, Ankara
[2]Ankara Etlik Şehir Hastanesi, Çocuk Kardiyoloji Bilim Dalı, Ankara

GİRİŞ-AMAÇ: Pulmoner hipertansiyon (PH), yüksek morbidite ve mortalite ile ilişkili nadir bir hastalıktır. Hastalığın erken evrelerinde egzersiz dispnesi en sık görülen semptomdur. Egzersiz kapasitesini belirlemede sıklıkla 6 dakika yürüme testi (6DYT) kullanılır. Erişkin PH hastalarında 1 dakikalık oturma kalkma (1M-STS) testi yapılmış ve 6DYT ile korele sonuçlara ulaşılmıştır. Bu testin uygulama süresi çok daha kısadır, daha az ekipman, daha az alan ihtiyacı vardır. Sağlıklı çocuklarda 1M-STS testi için standart veriler ve güvenilirlik çalışmaları mevcut olsa da literatür taramalarında bildiğimiz kadarıyla PH'sı olan çocuklarla yapılmış çalışma bulunmamaktadır. Çalışmamızda PH'lı çocuklarda 1M-STS testinin egzersiz kapasitesini ölçmek için bir alternatif olup olamayacağını belirlemek amaçlandı.
YÖNTEM: Çalışmada Gazi Üniversitesi Tıp Fakültesi ve Ankara Etlik Şehir Hastanesi Çocuk Kardiyoloji bölümlerinde takip ve tedavisini sürdüren 6-18 yaş arasındaki PH'sı olan 16 hastaya 6DYT ve 1M-STS testi yapıldı. 6DYT için 60 metre uzunluğunda bir koridor, 1M-STS testi için <13 yaş hastalara 39, >13 yaş hastalara 45 cm yüksekliğinde sandalyeler kullanıldı. 6DYT ve 1M-STS öncesi, sonrası ve iki dakikalık dinlenme sonrası (recovery) kalp hızı (KH), oksijen saturasyonu (SPO2) ölçümü yapıldı. 6DYT'de toplam

yürüdükleri mesafe ve beklenen yürüme mesafe yüzdeleri ile 1M-STS testinde yaptıkları oturma kalkma tekrar sayısı ve sağlıklı çocukların oturma kalkma standart tekrar sayılarına göre yüzde değerleri arasında; 6DYT ile 1M-STS testi öncesi, sonrası ve 2 dakikalık dinlenme sonrası KH ve SPO2 değişimleri arasında korelasyon olup olmadığı araştırıldı.
BULGULAR: Hastaların ortalama yaşı 13 yıldı (9-17,5), 11'i (%68,75) kadındı. 6DYT'de Ortalama 414,18(75-600) metre yürüdüler ve 1M-STS'de 24,12 (15-34) tekrar yaptılar. 6DYT'de başlangıç, bitiş, recovery KH/SPO2 ortalamaları sırası ile 90,62/%89,9, 120,6/%82,31, 94,8/%89,31 saptandı. 1M-STS'de başlangıç, bitiş, recovery KH/SPO2 ortalamaları sırası ile 89,25/%91,75, 118/%83,43, 93,31/%90,56 saptandı. 1M-STS tekrar sayısı ile 6DYT yürüme mesafesi arasında orta düzeyde pozitif korelasyon saptandı (r=0,527, p=0,036) ve istatistiksel olarak anlamlı bulundu. Başlangıç ve bitiş kalp hızı değerleri arasında güçlü pozitif korelasyon izlendi (r=0,688, p=0,003; r=0,605, p=0,013). Recovery kalp hızı ise orta düzey korelasyon gösterdi (r=0,575, p=0,02). Başlangıç, bitiş ve recovery SpO_2 değerleri arasında güçlü korelasyon görüldü (r=0,828, p<0,0001; r=0,798, p<0,0001; r=0,85, p<0,0001). Hastaların beklenen yürüme mesafelerine göre yürüdükleri mesafe ile sağlıklı çocukların standart oturma kalkma tekrar sayısına göre tekrar sayısı yüzdeleri arasında istatistiksel olarak fark görülmedi (Tablo 1).
SONUÇ: Çalışmamızda 1M-STS tekrar sayısı ile 6DYT'de yürünen mesafe arasında istatistiksel olarak anlamlı orta düzeyde pozitif korelasyon saptandı. Ayrıca her iki testte egzersize bağlı kalp hızı ve oksijen saturasyonuna bağlı değişimler arasında anlamlı korelasyon saptanması, 1M-STS'nin 6DYT'ye benzer fizyolojik stres oluşturduğunu düşündürmektedir. 6DYT, pediatrik PH hastalarında fonksiyonel kapasite ve prognozun değerlendirilmesinde yaygın olarak kullanılmakla birlikte uygulama süresi ve alan gereksinimi gibi kısıtlılıklara sahiptir. Çalışmamızın sonuçları, 1M-STS'nin kısa sürede uygulanabilen, pratik ve fonksiyonel kapasiteyi yansıtan tamamlayıcı bir test olarak klinik izlemde kullanılabileceğini desteklemektedir. Erişkin PH hastalarında yapılan çalışmalarda 1M-STS ile 6DYT arasında güçlü korelasyonlar bildirilmiş ve testin

geçerliliği desteklenmiştir. Ancak pediatrik PH popülasyonunda 1M-STS'ye özgü veriler oldukça sınırlıdır. Bu yönüyle çalışmamız, 1M-STS'nin pediatrik PH hastalarında pratik ve uygulanabilir bir fonksiyonel değerlendirme aracı olabileceğini göstermesi açısından literatüre katkı sağlamaktadır. Öte yandan risk sınıflandırması, prognoz veya tedavi kararı gerektiren durumlarda 6DYT yerine kullanılması için daha geniş pediatrik çalışmalarla doğrulama gereklidir.

Anahtar Kelimeler: Pulmoner hipertansiyon, Egzersiz kapasitesi, 1 dakikalık oturma kalkma testi

6DYT ve 1M-STS testi sonuçlarının karşılaştırılması

		STS	
Hızı/dk ort.(min.-max.) ngıç very	2 (76-11 68 (90-1 1 (78-12	5 (70-3 (90-175 1 (64-5	0,003 0,013 0,020
2 % ort.(min.-max.) ngıç very	3 (66-98 1 (44-98 1 (56-99	5 (78-9 3 (48-9 5 (73-9	<0,000 <0,000 <0,000
me mesafesi (metre)/ Tekrar sa (min-max)	18 (75-6	2 (15-7	0,036
eklenen yürüme mesafesi / % enen tekrar sayısı ort. (min.-max	5 (22-87	2 (25-9	0,104

6DYT: 6 dakikalık yürüme testi 1M-STS: 1 dakikalık oturma kalkma testi

SS-34

Postoperatif Konjenital Kalp Hastalığında Basamaklı Sakubitril/Valsartan Ve Dapagliflozin Tedavisinin Erken Klinik Sonuçları

Aslıhan Karaman, Fatma Sevinç Şengül, Nujin Uluğ Murt, Pelin Ayyïldïz, Alper Güzeltaş
Sağlık Bilimleri Üniversitesi Mehmet Akif Ersoy Göğüs Kalp ve Damar Cerrahisi Eğitim ve Araştırma Hastanesi Çocuk Kardiyoloji Kliniği

Amaç ve Arka Plan
Konjenital veya edinsel kalp hastalığı olan çocuklar ve genç erişkinler, kılavuzlara dayalı medikal tedaviye rağmen semptomatik kalp yetersizliği yaşamaya devam edebilmektedir. Heterojen postoperatif konjenital kalp hastalığı popülasyonlarında sakubitril/valsartan ve dapagliflozin ile basamaklı ek tedaviye ilişkin gerçek yaşam verileri sınırlıdır. Bu çalışmanın amacı, monoterapiye yetersiz yanıt veren postoperatif pediatrik kalp yetersizliği hastalarında basamaklı sakubitril/valsartan ve dapagliflozin tedavisinin kardiyak fonksiyon, biyobelirteç yanıtı, klinik seyir ve kısa dönem tolere edilebilirliğini değerlendirmektir.
Yöntemler
Bu tek merkezli retrospektif çalışmaya, optimize edilmiş konvansiyonel tedaviye rağmen semptomatik kalan (NYHA/Ross sınıf ≥ II) postoperatif konjenital kalp hastalığı olan 14 pediatrik ve genç erişkin hasta dahil edildi.
Sakubitril/valsartan 0,8–1,6 mg/kg/doz günde iki kez başlandı ve tolere edilebilirliğe göre iki haftada bir titre edilerek maksimum 3,1 mg/kg/doz günde iki kez olacak şekilde artırıldı.
Dapagliflozin 0,1 mg/kg/gün dozunda başlandı ve 0,2 mg/kg/gün'e yükseltildi; ≥30 kg olan hastalara 5–10 mg/gün verildi.
Dapagliflozin, basamaklı tedavi protokolü kapsamında

sakubitril/valsartan başlanmasından 1–2 hafta sonra eklendi. Seri değerlendirmeler; ventriküler fonksiyon parametreleri (LVEF, FAC, TAPSE, ventrikül boyut z-skorları), NT-proBNP düzeyleri, renal fonksiyon, elektrolitler, kan basıncı ve NYHA/Ross fonksiyonel sınıfını içermekteydi.

Bulgular

Tüm hastalar basamaklı ikili tedaviye başlanmadan önce optimize edilmiş kalp yetersizliği monoterapisi almakta olup klinik olarak semptomatikti; hastaların %85,7'si NYHA/Ross sınıf III–IV olarak sınıflandırılmıştı. Medyan yaş 18,5 yıl (IQR 8,5–22,0) idi. Tek ventrikül fizyolojisi (Glenn/Fontan dolaşımı) hastaların %42,9'unda, kardiyomiyopati %35,7'sinde ve sistemik sağ ventrikül %21,4'ünde mevcuttu.

NT-proBNP düzeyleri takip süresince anlamlı olarak azaldı (ortalama 7.777 pg/mL'den 3.973 pg/mL'ye, p = 0,002). Sol ventrikül ejeksiyon fraksiyonu 4 hastada (%30) >%45 düzeyine yükseldi. Renal fonksiyon ve serum potasyum düzeyleri kabul edilebilir sınırlar içinde kaldı.

İki hastada dapagliflozin ile ilişkili yan etkiler gelişti ve ilaç kesilmesini takiben düzeldi. Medyan 3 aylık takip süresi boyunca (aralık 1–6 ay) 3 hasta (%21) klinik kötüleşme nedeniyle hastaneye yatırıldı. Mortalitenin ve sakubitril/valsartanın kalıcı olarak kesilmesinin olmadığı görüldü.

Sonuç

Bu heterojen postoperatif konjenital kalp hastalığı kohortunda, sakubitril/valsartan ve dapagliflozin ile basamaklı ek tedavi uygulanabilir ve genel olarak iyi tolere edilebilir bulunmuş; erken dönemde biyobelirteçlerde iyileşme ve kısa dönemde mütevazı ventriküler fonksiyonel toparlanma sağlanmıştır. Uzun dönem etkinlik ve güvenliliğin belirlenmesi için daha geniş, prospektif çalışmalara ihtiyaç vardır.

Anahtar Kelimeler: Sakubitril/valsartan, dapagliflozin, konjenital kalp hastalığı

Tablo 1. Başlangıç demografik ve klinik özellikler

şkenler	)	ʼan (IQR)
k	57,1)	
n	42,9)	
yıl)		(8,5–22,0)
k (kg)		.9,8–62,0)
ventrikül fizyolojisi	42,9)	
iyomiyopati	35,7)	
bleks sistemik sağ ventrikül	21,4)	
A/Ross ≥ III	%85,7)	
op bağımlılığı	14,3)	
ki kalp cerrahisi/kateterizasyo	%100)	
ngıç Simpson LVEF (%)		
ngıç NT-proBNP (pg/mL)		7 (1.620–10.937

RV: sağ ventrikül; NYHA: New York Heart Association; LVEF: sol ventrikül ejeksiyon fraksiyonu; NT-proBNP: N-terminal pro–B-tipi natriüretik peptid; IQR: interkuartil aralık. Tek ventrikül fizyolojisi, Glenn ve Fontan dolaşımı olan hastaları içermektedir. Değerler uygun şekilde n (%) veya medyan (IQR) olarak sunulmuştur.

Tablo 2. Ventriküler fonksiyon ve biyobelirteçlerdeki değişiklikler

şken	ngıç (Ortala	(Ortalama	ğeri	Büyüklü	
(%)	± 7,2	± 8,1	1		
E (mm)	± 3,2	± 3,5	2		

(%)	± 7,1	± 6,9	9		
roBNP (pg/mL)	7 ± 4.120	3 ± 2.980	2		
A/Ross sınıfı	= 0,4	= 0,5	3		
spitalizasyon (%					

** Rehospitalizasyon, takip süresince klinik kötüleşme nedeniyle hastaneye yatışı ifade etmektedir. LVEF: sol ventrikül ejeksiyon fraksiyonu; TAPSE: triküspit anüler düzlem sistolik ekskürsiyonu; FAC: fraksiyonel alan değişimi; NT-proBNP: N-terminal pro–B-tipi natriüretik peptid; NYHA: New York Heart Association; SD: standart sapma; η^2: parsiyel eta kare; Df: serbestlik derecesi.*

SS-35

Miyokardit Tanılı Çocuk Hastaların Tanı Ve İzleminde Metabolomik Profilleme İle Yeni Biyobelirteçlerin Tanımlanması

Secil Sayin[1], Özkan Kaya[1], İlknur Alkan Kuşabbi[2], Emine Koç[3], Ozan Kaplan[3], İlker Ufuk Sayıcı[1], Sinem Nur Selçuk[1], Galip Arıcı[1], Canan Topçuoğlu[2], Mustafa Çelebier[3], Utku Arman Örün[1]
[1]Ankara Etlik Şehir Hastanesi, Çocuk Kardiyoloji Kliniği, Ankara
[2]Ankara Etlik Şehir Hastanesi, Tıbbi Biyokimya Kliniği, Ankara
[3]Hacettepe Üniversitesi Eczacılık Fakültesi, Analitik Kimya Bölümü, Ankara

GİRİŞ-AMAÇ: Son yıllarda, yeni nesil laboratuvar tanılarının ortaya çıkmasıyla, laboratuvar tıbbının hastalıkların izleminde katkıları giderek daha önemli hale gelmiştir. Genomik devrim insan genomunun tüm diziliminin haritalanmasıyla başlamış ve genomik, transkriptomik, proteomik, metabolomik gibi çeşitli disiplinlere dayanan biyolojik çalışmaların gelişimini hızlandırmıştır. Bu "omikler", rutin biyokimyasal analizlerin yanı sıra gelişmekte olan moleküler teknolojilerin uygulanmasıyla hastalıkların tanı ve tedaviye cevap sürecinin izlenmesinde son derece önemli görünmektedir. Metabolomik, hücre ve biyolojik sıvıların metabolik yollarında yer alan, amino asitler, peptitler, karbonhidratlar, yağ asitleri, lipidler, vitaminler, hormonlar, bakteri ürünleri, ilaçlar, toksinler gibi endojen veya ekzojen kimyasal bileşiklerin kantitatif analizinden oluşur. Miyokarditin laboratuvar bulguları arasında yer alan spesifik olmayan belirteçlerin (lökositoz, yüksek sedimantasyon hızı ve CRP artışı) tanısal değeri sınırlıdır. Troponin yüksekliği miyokard hasarını gösterse de, normal troponin değerleri miyokardit tanısını dışlamaz. Araştırmamız, miyokardit tanılı çocuk hastalarda, hastalık patogenezinde rol alan biyobelirteçleri metabolomik aracılığı ile tanımlamayı

amaçlamaktadır.
YÖNTEM: Araştırmamıza Temmuz 2024- Ocak 2025 tarihleri arasında, Pediatrik Kardiyoloji kliniğimizde takip edilen, 22'si miyokardit tanılı hasta ve 33'ü sağlıklı kontrol grubunda olmak üzere 55 çocuk dahil edildi. Kronik inflamatuar hastalık, ilaç kullanım öyküsü ve/veya yoğun bakım izlemi gerektiren hastalar çalışmaya dahil edilmedi. Vaka grubunun demografik verileri (yaş, cinsiyet), klinik özellikleri (başvuru semptom ve bulguları, hastanede izlem süresi), solunum yolu viral paneli, transtorasik ekokardiyografi bulguları (sol ventrikül diyastol sonu ve sistol sonu çapları, sol ventrikül ejeksiyon ve kısalma fraksiyonu ölçümleri), EKG ve laboratuvar bulguları (Troponin, kan lökosit sayısı, CRP, AST, ALT) ve troponin yüksekliğinin normalleşme süresi kaydedildi. Vaka ve kontrol gruplarından alınan tam kan örneklerinin santrifüjü sonrası elde edilen plazmalarda, sıvı kromatografisi-kuadripol uçuş zamanlı kütle spektrometrisi (LC-QTOF-MS) ile metabolitler tanımlandı. Ardından, projeksiyondaki değişken önem (VIP) değerlerine göre bu metabolitlerin ayırt edici özelliklerini belirlemek için kısmi en küçük kare diskriminant analizi (PLS-DA) ve biyolojik önemlerini aydınlatmak üzere yolak zenginleştirme analizi kullanıldı.
BULGULAR: Metabolomik değerlendirmede Temel Bileşen Analizi (PCA), vaka grubunun ilk başvuru ile taburculuk sırasında kontrol değerlendirmesinde, ayrıca sağlıklı kontrol grubu ile karşılaştırılmasında istatiksel olarak anlamlı bir fark olduğunu gösterdi (Şekil-1). Özellikle, sağlıklı kontrollere kıyasla, miyokardit hastalarında kortizon (294,4 kat), kinürenin (64,6 kat), glikokolik asit (5,34 kat) ve sfinganin 1-fosfat (4,70 kat) seviyelerinde belirgin bir artış ve 3,4-dihidroksifenilglikol (26,5 kat), tetrahidrofolil-L-glutamat (4,29 kat), 4-bromokatekol (1,70 kat) seviyelerinde ise azalma izlendi. Başvuruda tespit edilen metabolitlerden 3α,7β,12α-dihidroksikolanik asitin (6,25 kat) taburculuk döneminde arttığı, tetrahidrofolil-L-glutamatın (11,86 kat) ise anlamlı derecede azaldığı gözlendi (Şekil-2 ve Şekil-3). Yolak zenginleştirme analizi, safra asidi biyosentezinin en önemli ölçüde bozulan yolak olduğunu belirledi ($p = 0,000638$) (Şekil-4). Ayrıca, hem vaka ve kontrol grupları hem de hastaların hastaneye

yatış ile taburculuk karşılaştırmalarında yağ asidi ve triptofan metabolizması yolaklarında da önemli değişiklikler olduğu tespit edildi.
SONUÇ: Miyokardit konusunda yapılan araştırmalarda biyoinformatik yaklaşımların henüz yaygın bir uygulama alanı olmamakla birlikte, miyokarditli çocuklarda yapılan bu metabolomik analiz, safra asidi biyosentezi ve yağ asidi metabolizmasındaki bozuklukların anahtar patofizyolojik mekanizmalar olduğunu ortaya koymuştur. Bulgular ayrıca, kortizon ve kinürenin gibi spesifik metabolitlerin hastalığın tanı ve yeni tedavi yaklaşımlarına ilişkin potansiyel hedefler olabileceğini de göstermektedir.

Anahtar Kelimeler: Biyobelirteç, kütle spektrometri, metabolomik, pediatrik miyokardit

Şekil-1

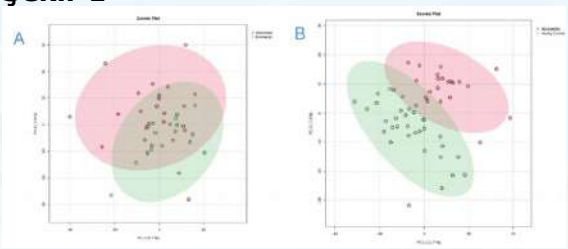

PCA grafikleri. Şekil, metabolomik profillerin iki farklı karşılaştırmada net ayrımını göstermektedir: (a) miyokardit hastalarının ilk başvurusunda (kırmızı) ve taburculuk sırasında (yeşil) metabolomik profilleri ile (b) miyokardit hastalarının hastaneye yatışta (kırmızı) ve sağlıklı kontrol grubunun (yeşil) metabolomik profilleri.

Şekil-2



VIP skor grafikleri, miyokardit hastalarında (a) ilk başvuru ve taburculuk arasında ile (b) miyokardit hastaları ve sağlıklı kontrol grubu arasında en belirgin şekilde ayrım yapan temel metabolitleri göstermektedir. VIP skoru 1,5'i aşan metabolitler, en önemli ayırıcı değişkenler olarak vurgulanmıştır.

Şekil-3



Birleştirilmiş ısı haritası analizleri. Isı haritaları, metabolitlerin değişimlerini görsel olarak göstermekte, (a) ilk başvuru (kırmızı) ve taburculuk gruplarını (yeşil) ile (b) miyokardit (yeşil) ve sağlıklı kontrol gruplarını (kırmızı) ayıran net kümelenmeyi ortaya koymaktadır.

Şekil-4

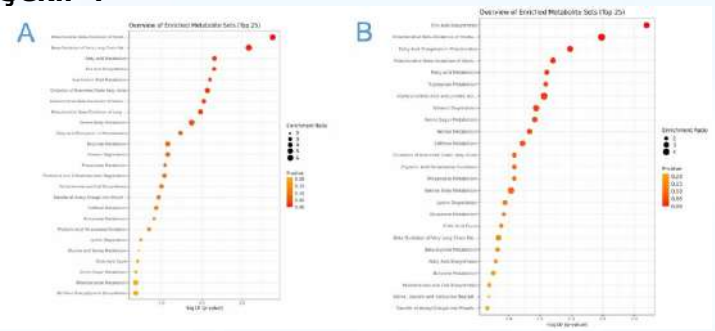

Birleştirilmiş yolak zenginleştirme analizi grafikleri, (a) ilk başvuru ve taburculuk ile (b) miyokardit ve sağlıklı kontrol grupları karşılaştırmasında en belirgin şekilde etkilenen metabolik yolakları göstermektedir (Nokta işaretinin boyutu yolak etkisini, renk yoğunluğu ise istatistiksel anlamlılığı yansıtmaktadır).

SS-36

Dilate Kardiyomiyopati tanılı hastalarda yenilikçi tedavi seçenekleri:Pulmoner arter bandı ve interatriyal girişim uygulaması

mustafa nalbant[1], Buse Günyel[1], Serif Serifoglu[1], Nujin Ulug Murt[1], Erman Cilsal[1], sezen ugan atik[1], HACER KAMALI[1], Thushiha Logeswaran[3], Sertac Haydin[2], Alper Guzeltas[1]
[1]Sağlık Bilimleri Üniversitesi, Mehmet Akif Ersoy Göğüs Kalp ve Damar Cerrahisi Eğitim ve Araştırma Hastanesi, Pediyatrik Kardiyoloji Kliniği, İstanbul
[2]Sağlık Bilimleri Üniversitesi, Mehmet Akif Ersoy Göğüs Kalp ve Damar Cerrahisi Eğitim ve Araştırma Hastanesi, Pediyatrik Kalp ve Damar Cerrahisi Kliniği, İstanbul
[3]Pediatric Heart Center, Justus-Liebig University, Giessen, Germany

GİRİŞ-AMAÇ:
Dilate kardiyomiyopati (DKMP), çocukluk çağında en sık görülen kardiyomiyopati tipi olup kalp transplantasyonunun önde gelen endikasyonlarından biridir. Çocuk hastalarda etiyoloji erişkinlere kıyasla daha heterojen olmakla birlikte, olguların yaklaşık yarısında altta yatan neden saptanamamaktadır. Beş yıllık mortalite veya transplantasyon gereksinimi %40–60 arasında bildirilmektedir. Ülkemizde kalp transplantasyonuna erişimin sınırlı olması, alternatif tedavi stratejilerinin önemini artırmaktadır. Bu çalışmanın amacı, seçilmiş pediatrik DKMP hastalarında pulmoner arter bantlaması (PAB) ve interatriyal girişimlerin ventriküler iyileşme potansiyelini değerlendirmektir.
YÖNTEM:
Son iki yıl içinde kliniğimizde takip edilen, sol ventrikül ejeksiyon fraksiyonu (LVEF) ≤%40 olan ve sağ ventrikül fonksiyonları korunmuş 13 hastaya pulmoner arter bandlama ve interatrial

girişim uygulanmıştır. Tüm hastalara işlem öncesi transtorasik ekokardiyografi ve kardiyak MRI görüntülemeleri yapılmıştır. Etiyolojik değerlendirme için genetik testler, metabolik incelemeler ve viral serolojiler incelenmiştir. Sağ ventrikül fonksiyonları ve interatrial kominikasyonun yeterliliği deneyimli bir ekip tarafından değerlendirilmiştir.
İnteratrial kominikasyon yetersizliği ve yüksek sol atriyum basıncı saptanan hastalarda balon septostomi ve/veya interatrial stent işlemi uygulanmıştır. Tüm hastalar, kateter anjiyografisi ile koroner arter çıkış anomalisi (ALCAPA) ve aort koarktasyonu gibi düzeltilebilir nedenler açısından değerlendirilmiştir. Pulmoner arter bandlama işlemi, interatrial kominikasyon sağlanıp sol atriyum basıncı düşürüldükten sonra gerçekleştirilmiştir. Ameliyat sırasında transözofageal ekokardiyografi ile interventriküler septum pozisyonu, triküspit yetersizliği ve TAPSE değerlendirilmiş, bandlama işlemi sırasında tüm hemodinamik veriler kaydedilmiştir. Hastaların tedavi öncesi ve sonrası şu parametreleri kayıt altına alınmıştır: LVEF, mitral yetersizlik derecesi, TAPSE, RV FAC, RV S', NT-Pro BNP, Troponin düzeyleri, yoğun bakımda kalış süreleri, hastane yatış gereksinimi, inotrop ihtiyacı ve kullanılan anti-konjestif ilaç sayısı.
BULGULAR:
Hastaların yaşları 5 ile 24 ay arasında değişmekteydi. Pulmoner arter bantlaması tüm hastalarda başarıyla uygulandı ve işleme bağlı komplikasyon izlenmedi. Postoperatif yoğun bakım yatış süresi 4–10 gün arasında değişirken, ortalama entübasyon süresi 3,9 gün ve inotropik destek süresi 3,6 gün olarak saptandı. İzlem sırasında iki hasta, maksimal medikal tedaviye rağmen refrakter kalp yetmezliği nedeniyle kaybedildi(Hasta 4-5). Geri kalan 11 hastada sol ventrikül fonksiyonlarında belirgin düzelme, BNP düzeylerinde azalma, mitral yetersizlik derecesinde gerileme ve hastane yatışında azalma gözlendi (Tablo 1).
SONUÇ:
Pulmoner arter bantlaması ve interatriyal girişimler, sağ ventrikül fonksiyonu korunmuş pediatrik DKMP hastalarında etkili bir köprü tedavi seçeneği olarak görünmektedir. Bu yaklaşımlar sol ventrikül fonksiyonlarını iyileştirerek inotropik destek ihtiyacını ve hastanede

yatış süresini azaltabilir, ayrıca kalp transplantasyonu gereksinimini geciktirebilir veya azaltabilir. Bununla birlikte, bu tedavi stratejilerinin uzun dönem sonuçlarının daha iyi anlaşılabilmesi için geniş hasta serilerinde randomize kontrollü çalışmalara ihtiyaç vardır.

Anahtar Kelimeler: Dilate kardiyomiyopati, İnteratriyal girişim, Kalp yetmezliği, Pulmoner arter bantlaması

Pulmoner arter bandı öncesi ve sonrası hasta verilerinin incelenmesi

		Pre-PAB				Post-PAB			
Patient	Age (mo)	LV-EF (CMR)	NT-Pro BNP (ng/L)	Mitral reg.	RV-FAC	LV-EF (CMR)	NT-Pro BNP (ng/L)	Mitral reg.	RV-FAC
1	10	24	26588	severe	30	55	206	mild	24
2	10	20	19732	moderate	35	61	244	mild	47
3	7	40	3747	mild	38	67	71	mild	40
4	18	33	19119	severe	25		9382	severe	25
5	5	25	26867	moderate	35		395	mild	35
6	6	35	5968	severe	48	61	442	mild	40
7	18	38	33391	severe	45	57	1289	moderate	40
8	12	32	11297	mild	38	58	637	mild	38
9	7	38	29479	moderate	37	66	1897	mild	35
10	24	25	11027	mild	56	61	155	mild	48
11	24	29	8839	moderate	35	63	852	moderate	32
12	18	15	11193	severe	30	65	352	mild	40
13	22	28	17470	mild	35	62	2027	mild	24

SS-37

Sinüs Venosus Defekt Kapatılmasında Sınırları Zorlamak: Pediatrik Olgular, Balon Oklüzyon Testi Sırasında Gelişen

Pulmoner Ven Obstrüksiyonları ve Fossa Ovalis'e Uzanan Geniş Defektler

Murat Sürücü, İbrahim Halil Demir, Hüseyin Karadağ, Emine Hekim Yılmaz, Rukiye İrem Yekeler, Ahmet Çelebi
Sağlık Bilimleri Üniversitesi, Dr. Siyami Ersek Göğüs Kalp Ve Damar Cerrahisi Eğitim ve Araştırma Hastanesi, Çocuk Kardiyoloji Kliniği, İstanbul

Giriş-Amaç

Süperior sinüs venosus defektlerinin (SVD) transkateter yöntemle kapatılması, son yıllarda teknik ve ekipman teknolojilerindeki ilerlemelerle birlikte cerrahiye etkili bir alternatif olarak öne çıkmıştır. Bununla birlikte, pediatrik yaş grubu (<16 yaş), küçük superior vena kava (SVC) çapı (<16 mm), fossa ovalis'e uzanan geniş defektler (>25 mm) ve balon oklüzyon testi sırasında pulmoner venöz obstrüksiyon gelişimi gibi bazı faktörler halen bu girişim için kontrendikasyon olarak kabul edilmektedir. Bu çalışmanın amacı, söz konusu zorlayıcı özelliklere sahip hastalarda transkateter girişimin uygulanabilirliğini ve güvenliğini ortaya koyan güncel deneyimleri sunmaktır.
Metod
Aralık 2022– Ocak 2026 tarihleri arasında, BT anjiyografi ve balon interrogasyonu sonrasında, 15 hastada kaplı stent kullanılarak superior SV defektlerinin transkateter düzeltimi gerçekleştirildi. Balon sizing ve interrogasyon testleri, komplïyan ve semi komplïyan balonlar ile yapıldı; uzun kılıf ve kateter, transseptal ponksiyon veya patent foramen ovale yoluyla sağ üst pulmoner vene (RUPV) ilerletildi. Balon testleri sırasında pulmoner venöz obstrüksiyon varlığı, RUPV ve sol atriyumdan (LA) eş zamanlı invaziv basınç ölçümleri ve kontrast enjeksiyonu ile değerlendirildi. Artan deneyim ile birlikte, balon testleri sırasında saptanan pulmoner venöz obstrüksiyon, mutlak kontrendikasyon olarak

değerlendirilmedi.
Kaplı stent implantasyonu, veno-venöz loop oluşturulmasını takiben, ultra-stif kılavuz tel üzerinden transfemoral yaklaşımla gerçekleştirildi. Rezidüel şant ve kaçakların önlenmesi amacıyla, stentin proksimal segmenti daha geniş çaplı balonlar kullanılarak flare edildi. Balon interrogasyonu sırasında parsiyel veya tam pulmoner venöz obstrüksiyon saptanan olgularda, stent implantasyonu ve flare işlemleri esnasında pulmoner ven koruyucu balon kullanıldı. Stent implantasyonu veya flare sonrası pulmoner venöz obstrüksiyon gelişmesi durumunda, RUPV'ye balon dilatasyonu yapıldı.
Bulgular
Tedavi edilen hastaların medyan yaşı 17 yaş (dağılım: 7–52 yıl) olup, yedi hasta 16 yaşın altındaydı. 8 hastada unilateral, 7 hastada bilateral SVC mevcuttu; medyan SVC çapı 14,1 mm (dağılım: 8,7–22,3 mm) olarak ölçüldü. Medyan defekt çapı 17,8 mm (dağılım: 13,1–33 mm) olup, bir hastada defektin 25 mm'yi aştığı ve fossa ovalis'e uzandığı saptandı.
Semi-komplïyan balonlar ile yapılan balon testleri sırasında, tümü bilateral SVC'ye sahip 3 hastada sağ üst pulmoner ven obstrüksiyonu gözlendi. Bu olgularda stent implantasyonu ve flare işlemleri sırasında koruyucu balon dilatasyonları uygulandı. Beş hastada RUPV balon dilatasyonu gerçekleştirildi; bunlardan biri stent implantasyonu sonrasında gelişen parsiyel obstrüksiyon nedeniyleydi. İşlem sonunda hiçbir hastada anlamlı RUPV obstrüksiyonu saptanmadı.
Tüm hastalarda stentin proksimal segmenti geniş çaplı balonlar ile flare edildi; fossa ovalis'e uzanan geniş defekti bulunan bir hastada eş zamanlı iki balon kullanıldı. On beş hastada toplam 19 kaplı stent kullanıldı; bunlar arasında iki ek stent implantasyonu ve bir olguda tek balon üzerine yerleştirilen iki stent yer aldı. İşlem sırasında veya izlem süresince, küçük çaplı SVC'lerde stent içi tromboz dahil olmak üzere majör komplikasyon izlenmedi.
Sonuç
Ön deneyimlerimiz, dar SVC yapısına ve fossa ovalise uzanan büyük defektlere sahip pediyatrik hastalarda SVD'lerin transkateter yolla kapatılmasının güvenli ve uygulanabilir olduğunu

göstermektedir. Balon testi sırasında pulmoner ven obstrüksiyonu gelişen olgularda, protektif balon teknikleri ve gerektiğinde uygulanan RUPV redilatasyonları ile başarılı sonuçlar elde edilebilmektedir.

Anahtar Kelimeler: Kaplı stent, Sinüs venozus defekt, Transkateter

SS-38

Konjenital Kalp Hastalıklarında Embolize Oklüzyon Cihazlarının Transkateter Çıkarılması

Meral Barış Doydu, Gökçe Kaya, Hazım Alper Gürsu, İbrahim İlker Çetin, İbrahim Ece
Ankara Bilkent Şehir Hastanesi, Çocuk Kardiyoloji Kliniği, Ankara

GİRİŞ ve AMAÇ
Atrial septal defekt (ASD), ventriküler septal defekt (VSD), patent duktus arteriozus (PDA) gibi defektler kardiyopulmoner baypass ve olası komplikasyonlardan kaçınmak amacıyla transkateter yöntemle başarıyla kapatılabilmekte, stenotik lezyonlarda balon anjiyoplasti güvenle uygulanabilmektedir. Ancak bu prosedürlerin uygulanmasında cihaz embolizasyonu potansiyel bir risk teşkil etmektedir. Cihaz embolizasyonu; cihaz malpozisyonu, defekt ölçümüne göre yetersiz cihaz seçimi ve defekt rimlerinin yapısal özellikleri ile ilişkili olabilir. Transkateter defekt kapatma işlemlerinde embolizasyon oranı %0.5–4 arasında bildirilmektedir. Bu çalışmada, konjenital kalp hastalıklarında kullanılan oklüzyon cihazlarının embolizasyonu sonrası uygulanan transkateter çıkarma girişimlerine ait teknik yaklaşım ve merkez deneyiminin değerlendirilmesi amaçlanmıştır.
YÖNTEM
Ocak 2020–Aralık 2025 tarihleri arasında kliniğimizde gerçekleştirilen 1782 transkateter oklüzyon işlemi retrospektif olarak incelendi. Cihaz embolizasyonu gelişen 32 hasta (%1.7) çalışmaya dahil edildi. Embolize cihaz nedeniyle transkateter çıkarma işlemi uygulanan hastaların demografik özellikleri, klinik bulguları, embolizasyon lokasyonu, girişimsel işlem verileri incelendi. Sürekli değişkenler ortalama ± standart sapma (minimum–maksimum) olarak ifade edildi.
BULGULAR

Hastaların %59.4'ü(n=19) kız cinsiyette idi. Hastaların ortalama yaşı 2.3 yaş (1 ay-11 yaş), ortalama ağırlığı 12.56 kg(1.14-53 kg) idi. Transkateter kapatmada embolizasyon görülme sıklığı; VSD %43.8(n=14), ASD %12.5(n=4), PDA %34.4 (n=11), fontan fenestrasyon kapatılması %3.1 (n=1), aortikopulmoner pencere (APW) %6.3 (n=2) idi. Embolize cihaz dağılımı; Amplatzer PiccoloTM Occluder %12.5(n=4), AmplatzerTM duct occluder I (ADO I) % 6.3(n=2), AmplatzerTM duct occluder II (ADO II) %15.6(n=5), Lifetech Konar-MFTM VSD Occluder %40.6(n=13), LifetechTM Cera Vascular Plug System %6.3(n=2), MVPTM Micro Vascular Plug 7Q % 3.1(n=1), Amplatzer Septal Occluder %15.6(n=5) idi. Embolizasyon lokasyonları en sık sol pulmoner arter (LPA) distali %37.5(n=12), sağ pulmoner arter (RPA) distali %25 (n=8) idi. Yabancı cisim çıkarılmasında 5–15 mm çapında single-loop snare kateterleri kullanıldı. Cihazın sheath içine alınarak çıkarılmasını sağlamak amacıyla, standart girişimlerde kullanılan sheath boyutundan 1–3 French daha büyük long sheath tercih edildi. %78.1(n=25) hastada embolize cihaz transkateter yöntemle başarıyla çıkarıldı. Embolize cihazın transkateter yöntemle çıkarıldığı 25 hastanın 19'unda defekt aynı seansta yeniden transkateter yöntemle kapatıldı. Altı hastada ise defekt anatomisinin transkateter kapatmaya uygun olmadığı değerlendirilerek elektif cerrahi tercih edildi. Transkateter yöntemle çıkarılamayan %18.7(n=6) hastada embolize cihaz cerrahi olarak çıkarıldı ve eş zamanlı cerrahi defekt kapatılması uygulandı. Embolize cihazı çıkarılamayan ve cerrahi gerektiren hastaların %3.1'i (n=1) VSD kapatılması, %6.3'ü (n=2) ASD kapatılması, %6.3'ü (n=2) PDA kapatılması, %3.1'i (n=1) APW kapatılması idi. Delikli ASD cihazı ile kapatma uygulanan bir hastada cihazın sol ventriküle embolizasyonu görüldü. Düşük vücut ağırlığı ve ASD'nin cerrahi küçültülme gereksinimi nedeniyle primer cerrahi tercih edildi. Fontan fenestrasyon kapatılması uygulanan bir hastada desendan aortaya embolize olan cihaz transkateter snare yöntemi ile başarıyla çıkarıldı.

SONUÇ

Transkateter defekt kapatma işlemleri pediatrik hastalarda yaygın

olarak uygulanan ve yüksek başarı oranlarına sahip girişimlerdir; ancak cihaz embolizasyonu nadir fakat klinik açıdan önemli bir komplikasyon olmaya devam etmektedir. Bu çalışmada, embolize oklüzyon cihazlarının önemli bir bölümünün transkateter yöntemle çıkarılabildiği gözlenmiştir. Embolizasyonun yerleşim yeri ve anatomik özelliklerin, transkateter çıkarma başarısını etkileyen temel faktörler arasında olduğu düşünülmektedir. Pulmoner arter dallarına embolize olan cihazlarda transkateter yaklaşım daha uygulanabilir görünürken, sol kalp boşluklarına embolize olgularda cerrahi gereksinim olasılığı daha yüksek olabilmektedir. Elde edilen bulgular, uygun hasta seçimi ve deneyimli merkezlerde transkateter cihaz çıkarımının yönetim seçenekleri arasında değerlendirilebileceğini düşündürmektedir.

Anahtar Kelimeler: Cihaz embolizasyonu, Konjenital kalp hastalıkları, Oklüzyon cihazları

Tablo 1. Transkateter embolizasyon görülme sıklığı ve embolize cihaz dağılımı

	n	%
VSD kapatılması	14	43.8
ASD kapatılması	4	12.5
PDA kapatılması	11	34.4
Fontan fenestrasyon kapatılması	1	3.1
APW kapatılması	2	6.3
Amplatzer Piccolo™ Occluder	4	12.5
Amplatzer™ duct occluder I (ADO I)	2	6.3
Amplatzer™ duct occluder II (ADO II)	5	15.6
Lifetech Konar-MF™ VSD Occluder)	13	40.6
LifetechTM Cera Vascular Plug System	2	6.3
MVP™ Micro Vascular Plug 7Q	1	3.1
Amplatzer Septal Occluder	5	15.6

Tablo 2. Transkateter yöntemin başarısız olduğu hastalar

Primer tanı	İşlem	Cihaz ismi	Embolizasyon lokasyonu
PDA	PDA kapatılması	Lifetech™ Cera Vascular Plug System 6mm	LPA distali
PDA	PDA kapatılması	Amplatzer™ duct occluder II (ADO II) 6/4mm	LPA distali
RF ile pulmoner antegrad açılması+Duktus'a stent implantasyonu yapılmış IVS intakt PA	ASD kapatılması	Amplatzer Septal Occluder 11mm	Sol ventrikül
ASD	ASD kapatılması	Amplatzer Septal Occluder 14 mm	Sol ventrikül
Opere Interrupted Arkus+Apw tamiri	APW kapatılması	Amplatzer™ duct occluder II (ADO II)	RPA distali
LV-AO tünel+debanding yapılmış DORV	VSD kapatılması	Lifetech Konar-MF™ VSD Occluder 10/8 mm	LPA distali

Olumsuz morfolojiler ve aşırı büyük boyutlar dâhil geniş native RVOT'lara implante edilen Venus-P self expandable kapağın erken dönem sonuçları: Türkiye'den çok merkezli bir çalışma

Ahmet Çelebi[1], Hüseyin Karadağ[1], Mustafa Orhan Bulut[2], Mehmet Baki Beyter[2], Abdullah Erdem[3], Kahraman Yakut[3], Murat Sürücü[1], İbrahim Halil Demir[1]
[1]Dr. Siyami Ersek Göğüs Kalp ve Damar Cerrahisi Eğitim ve Araştırma Hastanesi
[2]İzmir Şehir Hastanesi
[3]Başakşehir Çam ve Sakura Şehir Hastanesi

GİRİŞ:
Dilate nativ sağ ventrikül çıkım yolu (RVOT) disfonksiyonunu tedavi etmek üzere tasarlanmış ve CE işareti ile onaylı self-ekspandabl Venus-P transkateter pulmoner kapak (TPV), ülkemizde de yakın dönemde kullanılabilir hâle gelmiştir. Şiddetli pulmoner arter dal darlığı olan ve piramidal tip RVOT'lu hastalarda uygulama kısıtlılıklarına rağmen, güncel olarak piyasadaki pulmoner kapaklar içinde en geniş çap portföyüne sahiptir. Bununla birlikte, balon sizing çapı 36 mm'nin üzerinde olan çok geniş RVOT'larda implantasyon hâlen önerilmemektedir. Bu çalışmada, dal pulmoner arter darlığı ve geniş ana pulmoner arter (MPA) eşlik eden olgularda kissing balon ile rehabilitasyon sonrası seçilmiş hastalarda high transannüler ve/veya tamamen supraannüler Venus-P implantasyonunun uygulanabilirliği ve kısa dönem sonuçlar sunulmaktadır.
Hastalar ve YÖNTEM:
Eylül 2025–Şubat 2026 arasında, semptomlar ve MR bulgularına göre belirgin pulmoner yetersizliği (PR) olan ve pulmoner kapak replasmanı (PVR) endikasyonu bulunan toplam 17 hasta çalışmaya alındı. Hastaların tanılarının büyük kısmı cerrahi olarak onarılmış Fallot (n=15) olup, diğerleri onarılmış VSD/PS varyantlarıydı

(n=2). RVOT ve ana pulmoner arterin morfolojisi, çapları ve uzunluğu BT anjiyografik analiz ile değerlendirildi. Tüm olgularda hemodinamik ve anjiyografik değerlendirme sonrasında uyumlu balon (34 mm) ile balon sizing ve koroner kompresyon testi yapıldı. Piramidal RVOT'larda görece daha küçük MPA bifurkasyonu ve dal pulmoner arterleri olan seçilmiş hastalarda, MPA bifurkasyonu ve dal pulmoner arterleri genişletmek ve kapağın yüksek implantasyon güvenliğini artırmak amacıyla MPA bifurkasyonuna kissing balon dilatasyonları uygulandı. Sizing bel (waist) çapı 36 mm'yi aşan olgularda, maksimum kapak çapı 36 mm olmasına rağmen distal flared/uncovered segmentin MPA bifurkasyonda tutunması ve proksimal covered flared segmentin 'jumping down' ve paravalvüler kaçak riskini azaltması prensibiyle 36 mm Venus-P, high transannüler ve/veya supraannüler teknik ile implante edildi.

BULGULAR:

Medyan yaş 20 yıl (IQR 17–23), medyan ağırlık 70 kg (IQR 65–79) idi. RVOT morfolojisi BT'de piramidal (N=6), tübüler (N=8), ters piramidal (N=2) ve kum saati (N=1) olarak sınıflandı. Kullanılan kapak boyutları: 36 mm (n=8), 34 mm (n=3), 32 mm (n=1), 30 mm (n=3), 28 mm (n=2) (tüm kapaklarda düz uzunluk 25 mm).Kapak implantasyonlarında 7 vaka supranuleri, 7 vaka high transanuler,3 vakada da standart transanuler implantasyon Tekniği uygulandı. Transkateter PVR tüm olgularda anlamlı veya majör komplikasyon olmaksızın başarılıydı. Kapak fonksiyonları mükemmeldi; PR veya PVL saptanmadı. Kapak üzerinden ve MPA ile dal pulmoner arterler arasında basınç gradiyenti izlenmedi. Medyan izlem 2.49 ay (IQR 2.43–5.20, aralık 0.13–5.23) olup bu sürede anlamlı kapak disfonksiyonu veya infektif endokardit ile karşılaşılmadı.

SONUÇ:

Venus-P kapak ile transkateter pulmoner kapak replasmanı, geniş nativ RVOT'lu olgularda; olumsuz RVOT morfolojileri ve/veya aşırı büyük ölçüler mevcut olsa bile erken dönemde uygulanabilir ve güvenli görünmektedir. Özellikle dal pulmoner arter darlığı eşlik eden hastalarda MPA bifurkasyonunun kissing balon ile rehabilitasyonu ve BT anjiyografinin dikkatli değerlendirilmesi,

uygun implantasyon seviyesinin (transannüler / high transannüler / supraannüler) kişiselleştirilmesini kolaylaştırmaktadır. Erken prosedürel başarı yüksek olup kısa dönem takipte anlamlı kapak disfonksiyonu ve infektif endokardit izlenmemiştir; orta-uzun dönem sonuçlar için yakın takip gereklidir.

Anahtar Kelimeler: Venus-P,transkateter pulmoner kapak, supraannüler implantasyon, kissing balon,pulmoner arter dal darlığı

BT-MPR sağ oblik planda pulmoner arter bifurkasyonu ve dal pulmoner arterler



Pulmoner arter bifurkasyonu ve dal pulmoner arterlerde darlık segmentleri izlenmektedir.

Üç boyutlu BT rekonstrüksiyonunda anevrizmatik genişlemiş ana pulmoner arter ve RVOT morfolojisi.



Pulmoner arter bifurkasyonunda/dal pulmoner arterlerde eşlik eden darlık alanları görülmektedir.

SS-40

Aksiller Arter Girişim Yolu ile Gerçekleştirilen Pediatrik Anjiografik ve Girişimsel İşlemlerin Klinik Sonuçları: Tek Merkez Deneyimi

Osman Başpınar, Ayşe Sülü, Derya Aydın Şahin, Mehmet Armağan Alakuş, Mehmet Fatih Alptekin, Mehmet Aşam
Gaziantep Üniversitesi, Çocuk Kardiyoloji Bilim Dalı, İstanbul

GİRİŞ-AMAÇ: Vasküler erişim yolu, özellikle yenidoğan ve düşük doğum ağırlıklı bebeklerde uygulanan girişimsel kardiyak işlemlerde teknik başarı ve komplikasyon oranlarını doğrudan etkileyen kritik bir faktördür. Aksiller arter yaklaşımı, femoral ve karotis erişime alternatif olarak, özellikle duktus bağımlı pulmoner dolaşım, aort koarktasyonu ve kritik aort kapak darlığı bulunan hastalarda giderek daha fazla tercih edilmektedir. Bu çalışmada, aksiller arter yoluyla gerçekleştirilen anjiografik ve girişimsel işlemlerin klinik özellikleri, işlem başarısı, radyasyon maruziyeti ve komplikasyon profilinin değerlendirilmesi amaçlandı.
Hastalar ve METOD: Gaziantep Üniversitesi Tıp Fakültesi Hastanesi'nde Ağustos 2007–Ocak 2026 tarihleri arasında kateterizasyon laboratuvarında işlem uygulanan hastalar retrospektif olarak tarandı. Aksiller arter yolu ile anjiografi veya girişimsel işlem yapılan olgular çalışmaya dahil edildi. Demografik veriler, işlem türleri, girişimsel özellikler, floroskopi süresi, radyasyon parametreleri [kümülatif hava kerma (KAR) ve doz–alan çarpımı (DAP)] ve komplikasyonlar analiz edildi.
BULGULAR: Belirtilen tarihler arasında duktal stentleme, aort koarktasyonu anjiyografisi ve aort balon valvüloplasti işlemleri uygulanan toplam 1159 hastanın verileri tarandı. Aksiller arter girişimi kullanılan 105 hasta çalışmaya dahil edildi. Hastaların medyan yaşı 0,57 ay (min–maks: 0,032–24,03) ve medyan vücut ağırlığı 3,3 kg (min–maks: 1,6–12) idi. Hastaların %55,2'si erkekti

(tablo 1).
En sık uygulanan işlem duktal stentleme (%49,5) olup, bunu koarktasyon balon anjiyoplasti (%34,3) izledi. 8 hastada aynı seansta balon atrial septostomi, pulmoner balon valvuloplasti, aortik balon valvuloplasti gibi işlemler uygulandı. Girişimler hastaların %61,9'unda sol, %38,1'inde sağ aksiller arterden gerçekleştirildi ve %99'u perkütan teknikle uygulandı. Aortik ark morfolojisi hastaların %85,6'sında sol ark şeklindeydi. Duktal stent uygulanan hastalarda duktus arteriozusun %75'i vertikal kıvrımlı duktus anatomisi mevcuttu. Medyan floroskopi süresi 7,9 dakika (min–maks: 1,6–70,5), ortalama KAR 58,7 mGy (1,48–768) ve DAP 2,351 Gy·cm² (min–maks: 0,103–32,880) olarak ölçüldü. İşlem başarı oranı %98,1 olarak saptandı. Toplam komplikasyon oranı %7,6 idi. Bir hastada işlem sırasında mortalite gelişirken, bir hastada kardiyak arrest nedeniyle resüsitasyon uygulandı. Üç hastada stent embolizasyonu görüldü (birinde cerrahi müdahale gereksinimi oldu). Diğer komplikasyonlar arasında konservatif izlenen perikardiyal efüzyon, aksiller arter diseksiyonu ve geçici hemodinamik instabilite yer aldı.
SONUÇ: Aksiller arter girişimi, özellikle yenidoğan ve düşük kilolu hastalarda yüksek başarı oranı ve kabul edilebilir komplikasyon oranları ile güvenli ve etkili bir alternatif vasküler erişim yolu olarak değerlendirilebilir. Kompleks anatomili ve femoral erişimin zor olduğu olgularda aksiller girişim, pediatrik girişimsel kardiyoloji pratiğinde değerli bir seçenek sunmaktadır.

Anahtar Kelimeler: Aksiller arter, pediatrik kateterizasyon, duktal stent, yenidoğan, vasküler erişim

Tablo 1: Aksiller girişim yapılan hastaların demografik verileri ve işlem özellikleri

Tablo1: Akciğer girişim yapılan hastaların demografik verileri ve işlem özellikleri

Yaş (sy)	0,566 (min- max 0,032-24,03)
Vücut ağırlığı (kg)	3,3 (min- max:1,6-12)
Cinsiyet %	
Erkek	55,2
Kız	44,8
İşlem (n /%)	
Duktal stent	52 (%49,5)
Reduktal stent	8 (%7,6)
Stent re balon	4 (%3,8)
Koarktasyon balon anjioplasti	36 (%34,3)
Balon aortik valvuloplasti	2 (%1,9)
Rekoarktasyon balon anjioplasti	3 (%2,9)
2. işlem (n: 8)	
Aort kapak balon	3 (%2,9)
Diğer	5 (%4,8)
Akciğer girişi	
Sağ (%)	38,1
Sol (%)	61,9
Aortik ark	
Sağ (%)	14,4
Sol (%)	85,6
Akciğer giriş şekli (Perkutan)	%99
Duktus tipi (n: 60)	
Vertikal kıvrımlı (%)	75
Vertikal düz (%)	25
Başarı oranı (%)	98,1
Komplikasyon oranı (%)	7,6
Floro süresi (dk)	7,9 (1,6-70,5)
KAR (mGy)	58,70 (1,48-768)
DAP(Gy.cm2)	2.351(0,103-32.880)

SS-41

Pre-Stenting Olmaksızın Native Sağ Ventrikül Çıkım Yoluna Balon expandable Octacor Valve İmplantasyonu; Tek Merkez Deneyimi

ŞENAY ÇOBAN[1], Kahraman Yakut[1], İlker Kemal Yücel[2], Elnur Karimov[1], Erkut Öztürk[1], Abdullah Erdem[1]
[1]İstanbul Başakşehir Çam ve Sakura Hastanesi Çocuk Kardiyoloji Klniği
[2]İstanbul Cerrahpaşa Tıp Fakültesi Çocuk Kardiyoloji Kliniği

Amaç

Native sağ ventrikül çıkış yoluna (RVOT) transkateter pulmoner valve implantasyonu (TPVI) için 32 mm ye kadar olan balon expandable valvler (BEV) öncelikle prestenting yapılarak veya daha geniş çaplara ulaşabilen self expandable valvler kullanılmaktadır. Az sayıda çalışmada BEV'lerin prestenting yapılmaksızın direkt olarak implante edildiği görülmektedir. Bu çalışmada Octacor (Myval) BEV'in prestenting yapılmadan direkt implantasyonu ile ilgili tecrübemizi paylaşmak istedik.

Yöntemler
Mayıs 2025 ve Şubat 2026 tarihleri arasında klinik, EKG, ekokardiyografi ve kardiyak MRI bulguları ile pulmoner valve replasmanı (PVR) endikasyonu konulan ve prestenting yapılmaksızın TPVI gerçekleştirilen native RVOT yapısına sahip 15 olgunun verileri retrospektif incelendi. Mayıs 2025 tarihinden itibaren native RVOT ye sahip olup PVI endikasyonu konulan ve BEV ler açısından uygun olan hiçbir olguda prestenting işlemi gerçekleştirilmedi. Bu retrospektif tek merkezli çalışmada geniş native RVOT anatomisine sahip ve perkütan pulmoner kapak implantasyonu endikasyonu bulunan toplam 15 hasta dahil edildi.

Tüm hastalarda RVOT çapı ve distansibilitesi, balon ölçümü ve interrogasyon yöntemi kullanılarak değerlendirildi. Anjiyografik görüntüler ve balon sizing işlemi sırasında elde edilen ölçümler doğrultusunda uygun kapak çapları belirlendi.

Bulgular

Hastaların ortalama yaşı 21.9 ± 9.8 yıl olup, medyan yaş 20 yıl (IQR 15–25) idi. Ortalama vücut ağırlığı 61.6 ± 16.8 kg (medyan 63 kg, IQR 47–75) olarak saptandı. İşlem öncesi QRS süresi ort.155m/sn, median:160m/sn idi. Bir hastaya işlem öncesi RVOT VT tanısı konuldu ve ablasyon işlemi yapıldı. Anjiyografik olarak ölçülen ortalama RVOT çapı 27.1 ± 3.1 mm (medyan 28 mm, IQR 25–30) idi. Tüm hastara balon ile ölçme işlemi yapıldı, 9 hastada ayrıca balon interrogasyon yöntemi ile distansibilite sorgulandı. Bu sırada tüm hastalara koroner kompresyon açısından da değerlendirme yapıldı. 8 adet 32, 3 adet 29, bir adet 30.5, 2 adet 27.5 ve bir adet 26 mm kapak implante edildi. İşlem sırasında iki hastada kendi kendini sınırlayan pulmoner hemoraji gelişti. Bir olguda cerrahi gerektirmeyen transkateter olarak sorunu çözülebilen minimal valve deplasmanı oldu. Bu yöntem ile hiçbir olguda mortalite, cerrahiye geçiş veya kalıcı hemodinamik bozulma izlenmedi. Ortalama takip süresi 4.5 ± 2.6 ay (medyan 5 ay, IQR 2–7) olup, takip süresince paravalvüler kaçak saptanmadı. Son kontrollerine göre sadece 3 hastada hafif düzeyde pulmoner yetersizlik saptandı.

Sonuç

Prestenting olmaksızın BEV ile TPVI daha basit, daha kısa sürede ve daha az radyasyon maruziyeti ile gerçekleştirilen bir işlemdir. RVOT ta daha az materyal bulunması da bir avantajıdır. Buna karsın bu teknikte teorik olarak daha çok paravalvar leak beklenmekle birlikte bu süredeki tecrübemizde bununla karşılaşmadık. Bununla birlikte, özellikle native veya yama ile genişletilmiş RVOT anatomilerinde, anatomik heterojenite nedeniyle TPVI teknik açıdan önemli zorluklar içermekle birlikte bu yönteme ilgili erken dönem klinik deneyimimiz bu kapakların geniş

native RVOT anatomisine sahip hastalarda ön stentleme yapılmaksızın güvenli ve etkili bir şekilde uygulanabileceğini göstermektedir.

Anahtar Kelimeler: Prestenting olmaksızın, PPVI, Octacor

SS-42

Pediyatrik Kardiyak Kateterizasyonda Karotis Kullanımı: 8 Yıllık Tek Merkez Deneyimi

Seçkin İLTER[1], Mustafa BIÇAK[2], Onur DOYURGAN[3], Bedri ALDUDAK[1]
[1]Gazi Yaşargil Eğitim ve Araştırma Hastanesi, Çocuk Kardiyoloji Kliniği, Diyarbakır
[2]Gazi Yaşargil Eğitim ve Araştırma Hastanesi, Anesteziyoloji ve Reanimasyon Kliniği, Diyarbakır
[3]Gazi Yaşargil Eğitim Araştırma Hastanesi, Çocuk Kalp-Damar Cerrahisi Kliniği, Diyarbakır

GİRİŞ-AMAÇ: Girişimsel kalp kateterizasyonu işlemleri doğuştan kalp hastalıklarında, özellikle küçük infantlar ve yenidoğanlarda girişim yapılacak vasküler yolların tercihi açısından zorluklar barındırmaktadır. Femoral arter yolu ile yapılan girişimlerden sonra özellikle düşük doğum ağırlığı olan bebeklerde (<4 kg) %30 lara varan vasküler komplikasyon oranı bildirilmektedir. Bu açıdan bakıldığında karotid arter yolu ile yapılan girişimler, yenidoğan ve infantlarda femoral artere göre çapının büyük olması, yapılacak işlemin niteliği, işlem yapılacak bölgeye direk erişim sağlaması gibi nedenlerle (vertikal patent ductus ateriozus(PDA), valvüler Aort Stenozu(AS), Aort koarktasyonu) birçok kateterizasyon işleminde önemli avantajı sağlamaktadır. Bu çalışmada, çocuk kalp merkezimizde 2017-2025 yılları arasında karotis yoluyla gerçekleştirilen kateter girişim işlemlerinin sonuçlarını sunmayı amaçladık.
YÖNTEM: Merkezimizde karotis yoluyla kateter girişimi yapılan 117 hasta retrospektif olarak değerlendirildi. Tüm işlemler anestezi altında, floroskopi eşliğinde gerçekleştirildi. Karotis kanülasyonunda iki farklı teknik kullanıldı; başlangıçta cerrahi cut-down kullanılırken ekip deneyimi geliştikce tamamen ultrason

eşliğinde perkütan kanülasyon yapıldı. Son üç yıla ait hastalarda operatör konforu, alışıldık pozisyon, süre ve başarı üzerine olan olumlu etkilerinden dolayı karotis girişimleri flip tekniği ile combine edildi. Bu çalışmada demografik veriler, tanı grupları, yapılan işlem çeşitliliği ve kullanılan malzeme ve teknikler retrospektif olarak incelendi.
BULGULAR: Toplam 117 hastanın %74,4'üne yaşamın ilk ayında işlem yapıldı. Demografik özellikler, tanı grubu ve yapılan İşlem türleri tablosunda belirtilmiştir.(Tablo-1) İşlem yapılan hastalar tanılarına göre en fazla pulmoner atrezi ve varyantlarından oluşmakla beraber, Common inlet sol ventrikül+Büyük artterlerin transpozisyonu(TGA)+ subvalvüler pulmoner darlık ve hipoplazi, Double inlet sağ ventrikül(DORV)(Fallot tipi) +pulmoner hipoplazi+pulmoner arter dallarında hipoplazi gibi diğer kompleks hastalarımıza da işlemler yapıldı. Tanılarına göre hasta dağılımı şekilde gösterilmiştir.(Şekil-1) En sık yapılan işlem duktus arteriosus stentleme(%63,2, n=74) idi, bunu tanısal kateterizasyon işlemi(%10,2) izledi.(Tablo 1) Ayrıca 1 hastamıza da karotis yolu ile transkateter ventriküler septal defekt(VSD) kapatma işlemi yapıldı. Genel toplamda cut-down%54,7(n=64), perkütan yöntem%45,3(n=53) uygulandı. Çoğunlukla 4 French kateter(%87,2) kullanıldı. Sağ karotis arter%86,3 oranında girişim yeri olarak tercih edildi. Girişim yöntemi açısından zamanla önemli değişiklik gözlendi, ilk dönemlerde sıklıkla cut-down yöntemi kullanılırken, artık son yıllarda perkütan Seldinger yöntemine geçildi. Duktus stentleme yapılan 74 hastanın %90'ında vertikal duktus anatomisi mevcuttu. Son yıllarda merkezimizde karotis yoluyla yapılan girişimlerde, özellikle de sağ arkus aortanın alt yüzeyinden çıkan vertikal duktus yapılarında, literatürde tanımlanan 'flip tekniği' kullanılmıştır.
TARTIŞMA: Yenidoğan döneminde karotisin femoral arterden daha geniş çapa sahip olması, düşük ağırlıklı bebeklerde bu yolun kullanımını avantajlı hale getirmektedir. Literatürde karotis girişimi sonrasında damar açıklığı oranları %94-100 arasında bildirilmekte ve nörolojik sekel görülmemektedir. Merkezimizde cerrahi gerektirmeyen perkütan Seldinger yöntemine geçiş, güncel literatürdeki olumlu verilerle uyumlu olmakla beraber, sıklıkla flip

tekniği uygulanması da daha kısa işlem süresi gibi avantajlar sunmaktadır. Özellikle vertikal duktus anatomisinde karotis yaklaşımı, femoral yaklaşıma göre teknik kolaylık sağlamaktadır. SONUÇ: Karotis girişimi, özellikle yenidoğan ve düşük ağırlıklı bebeklerde güvenli ve etkili bir yöntemdir. Bir çok konjenital kalp hastalığında avantajı ve pulmoner atrezili hastalarda duktus stentleme işlemlerinde teknik kolaylık sağlamakta ve femoral arterden kaçınılması vasküler komplikasyon riskini azaltmaktadır. Güncel literatür ve merkezimizin deneyimi, kardiyak girişimlerde perkütan Seldinger yöntemi ve flip tekniği ile karotis yaklaşımının özellikle yenidoğan kardiyak girişimlerinde belirli endikasyonlarda birinci seçenek olarak düşünülmesi gerektiğini göstermektedir.

Anahtar Kelimeler: Pediyatrik kardiyak kateterizasyon, Duktal stent, Karotis kateterizasyon, Flip tekniği.

Şekil-1.Tanı gruplarına göre hasta dağılımı

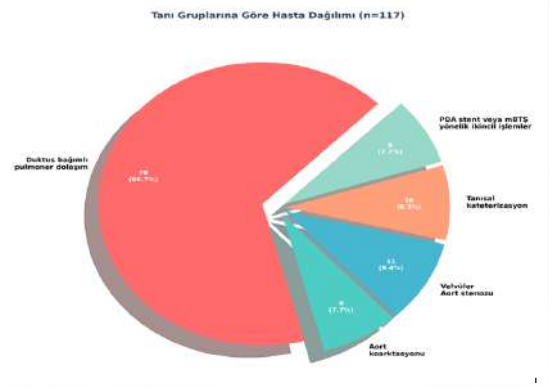

Tablo-1 Demografik Özellikler, Tanı grubu ve Yapılan İşlem Türleri

Demografik Özellikler	Değer
Toplam hasta sayısı	117
Cinsiyet (Erkek/Kız)	63 (%53,8) / 54 (%46,2)
Yaş - Ortanca (aralık)	13 gün (1-450)
Vücut ağırlığı - Ortanca (aralık)	3050 gr (1300-8500)
İlk 30 günde işlem görme oranı	87 (%74,4)

Yapılan İşlem Türü	Hasta Sayısı 117(%)
Duktus arteriosus stentleme	74 (%63,2)
Tanısal kateterizasyon	12 (%10,2)
Aortik balon valvüloplasti	10 (%8,5)
Koarktasyon balon anjioplasti	11 (%9,4)
Stent/Sant oklüzyonlarına müdahale	10 (%8,5)
Tanı Grubu	Hasta Sayısı 117 (%)
Pulmoner atrezi ve varyantları	70 (%59,8)
- VSD + Pulmoner atrezi	40
- IVS + Pulmoner atrezi	7
- AVSD + Pulmoner atrezi	13
- Triküspit atrezi + Pulmoner atrezi	3
- TGA + VA Diskordans	5
- Ağır Triküspit stenozu + Pulmoner atrezi	2
Aort patolojileri	23 (%19,7)
- Kritik aort stenozu	10
- Aort koarktasyonu	11
- Aortik interruption	2
TGA ve kompleks lezyonlar	6 (%5,1)
- DORV + Pulmoner stenoz	3
- TGA + VSD + Pulmoner stenoz	3
Diğer kompleks lezyonlar	7 (%6,0)
Stent/Sant oklüzyonları	11 (%9,4)

SS-43

Neo-Pulmoner Arter Rekonstrüksiyonunda Otolog Aort ve Perikard Karşılaştırması

serkan secici, Alperen Tosun, Dilşad Amanvermez Şenarslan, Ömer Tetik
Celal Bayar Üniversitesi Tıp Fakültesi, Kalp ve Damar Cerrahisi

GİRİŞ-AMAÇ:
Büyük arter transpozisyonu (TGA) için arteriyel switch operasyonu (ASO), günümüzde standart cerrahi tedavi yöntemidir. Bununla birlikte, uzun dönem takipte supravalvüler pulmoner stenoz (SVPS), en sık karşılaşılan komplikasyonlardan biri olmaya devam etmektedir. Neo-pulmoner arter (PA) rekonstrüksiyonunda yaygın olarak kullanılan otolog perikard dokusu; fibrozis, kalsifikasyon ve elastikiyet kaybı gibi nedenlerle geç dönem stenoz gelişimine katkıda bulunabilmektedir. Bu çalışmada, ASO sırasında neo-PA rekonstrüksiyonunda otolog aort dokusu ile perikard yama kullanımının erken ve orta dönem sonuçlarının karşılaştırılması amaçlandı.
YÖNTEM:
Ocak 2017–Aralık 2024 tarihleri arasında tek cerrahi ekip tarafından ASO uygulanan hastalar retrospektif olarak incelendi. Neo-PA rekonstrüksiyonunda kullanılan materyale göre hastalar iki gruba ayrıldı: Grup 1'de otolog aort dokusu (n=26), Grup 2'de taze otolog perikard yama (n=10) kullanıldı. Demografik özellikler, intraoperatif veriler, erken postoperatif sonuçlar ve orta dönem ekokardiyografik bulgular analiz edildi. Sürekli değişkenler ortalama ± standart sapma veya medyan (IQR), kategorik değişkenler sayı ve yüzde olarak sunuldu.
BULGULAR:
Toplam 36 hasta çalışmaya dahil edildi. Gruplar yaş, vücut ağırlığı ve cinsiyet açısından benzerdi. Kardiyopulmoner bypass ve aortik

kros klemp süreleri gruplar arasında anlamlı farklılık göstermedi. Mekanik ventilasyon süresi Grup 1'de anlamlı olarak daha kısa bulundu [2 gün (IQR 2–4) vs. 5 gün (IQR 3–5,5); p=0,04]. Yoğun bakım ve hastanede kalış süreleri otolog aort dokusu kullanılan grupta daha kısa olmasına rağmen istatistiksel anlamlılığa ulaşmadı. Orta dönem takipte ortalama pulmoner arter gradiyenti Grup 1'de daha düşük olmasına rağmen fark anlamlı değildi (20,0 ± 6,3 mmHg vs. 24,6 ± 9,7 mmHg; p=0,75). Otolog aort dokusu kullanılan hastalarda orta veya ağır SVPS izlenmezken, perikard yama grubunda eşlik eden ark rekonstrüksiyonu bulunan bir hastada orta derecede SVPS saptandı.
SONUÇ:
Arteriyel switch operasyonu sırasında neo-pulmoner arter rekonstrüksiyonunda otolog aort dokusu kullanımı, erken ve orta dönemde güvenilir ve tatmin edici klinik sonuçlar sağlamaktadır. Orta-ağır SVPS gelişiminin otolog aort dokusu kullanılan hastalarda izlenmemesi, bu yöntemin biyolojik ve mekanik üstünlüğünü düşündürmektedir. Daha geniş hasta serileri ve uzun dönem takip sonuçları ile bu tekniğin büyüme potansiyeli ve kalıcı avantajları daha net ortaya konmalıdır.

Anahtar Kelimeler: Büyük arter transpozisyonu, arteriyel switch operasyonu, supravalvüler pulmoner stenoz

Figür 1



Neo-pulmoner arter rekonstrüksiyonu için otolog aort dokusunun hazırlanması ve kullanımı. (a) Asendan aortanın transeksiyonunu takiben anüler bir segmentin çıkarılması. (b) Elde edilen segmentin en dar noktasından insize edilerek düz bir vasküler greft oluşturulması. (c) Komissüral hizalanmayı kolaylaştırmak amacıyla santral bir çentik oluşturulması. (d) Neo-pulmoner arterin anastomozu.

Tablo 1. Arteriyel Switch Operasyonunda Neo-Pulmoner Arter Rekonstrüksiyonunun Karşılaştırılması

| | g Aort Dokusu
6) | g Perikard Yama
0) | |
|---|---|---|---|
| gün), medyan (IQR) | -6) | -5) | |
| t ağırlığı (kg), medyan (IQR) | (3,06–3,38) | (2,90–3,20) | |
| süresi (dk), mean ± SD | ± 22 | ± 27 | |
| klemp süresi (dk), mean ± SD | 17 | 17 | |
| basyon süresi (gün), medyan (I | -4) | -5,5) | |
| n bakım süresi (gün), medyan (| -8) | 8–8,8) | |
| alite, n (%) | 3,8) | 20) | |
| radiyenti (mmHg), mean ± SD | ± 6,3 | ± 9,7 | |
| /Ağır SVPS | | | |

CPB: Kardiyopulmoner bypass; PA: Pulmoner arter; SVPS: Supravalvüler pulmoner stenoz.

SS-44

Florida Sleeve Tekniği ile Kapak Koruyucu Aort Kökü Onarımı, Mitral Kapak Onarımı ve Eş Zamanlı Göğüs Duvarı Rekonstrüksiyonu: Marfan Olgusu

Timucin Sabuncu[1], Elif Tuzdelen[1], Ebru AYPAR[2], SERKAN UYSAL[3], MURAT GÜVENER[1]
[1]Hacettepe Üniversitesi Tıp Fakültesi Kalp-Damar Cerrahisi A.D., Ankara
[2]Hacettepe Üniversitesi Pediatrik Kardiyoloji B.D., Ankara
[3]Hacettepe Üniversitesi Göğüs Cerrahisi A.D., Ankara

Giriş

Marfan sendromu, sıklıkla ilerleyici aort kökü dilatasyonu ve fonksiyonel aort yetersizliği ile seyreden, çoğu zaman genç yaşta cerrahi müdahale gerektiren kalıtsal bir bağ dokusu hastalığıdır. Bu hasta grubunda, doğal kapak fonksiyonunun korunması ve uzun dönem protez kapak ilişkili komplikasyonlardan kaçınılması amacıyla kapak koruyucu aort kökü cerrahisi özellikle cazip bir seçenektir. Florida Sleeve tekniği, koroner arter reimplantasyonu gerektirmeden aort kökünün dıştan stabilizasyonunu sağlayan, basitleştirilmiş bir kapak koruyucu yaklaşım olup seçilmiş Marfan hastalarında olumlu sonuçlar bildirilmiştir. Kardiyovasküler tutulumun yanı sıra, pektus ekskavatum gibi iskelet sistemi bulguları Marfan sendromunda sık görülür ve belirgin kardiyak kompresyon ile fonksiyonel bozulmaya yol açarak cerrahi planlamayı zorlaştırabilir.

Olgu Sunumu

Marfan sendromu tanısı ile izlenen 13 yaşında erkek hasta, belirgin ön göğüs duvarı çöküklüğü nedeniyle değerlendirildi. Aile

öyküsünde anne ve anneannede Marfan sendromu mevcuttu. Fizik muayenede ileri derecede pektus ekskavatum saptandı. Bilgisayarlı tomografi anjiyografide Haller indeksi 6,3 olarak ölçüldü; kalbin belirgin şekilde sola deplase olduğu ve sternum tarafından sağ atriyumun kompresyona uğradığı izlendi. Aort kökü, Valsalva sinüsleri düzeyinde 4,0 × 4,2 cm (z indeksi, Aort kökü için 4.53, çıkan aort için 4.62) ölçülürken, aort arkı ve inen aorta normal sınırlardaydı. Transtorasik ekokardiyografide atriyal septal defekt, mitral kapak prolapsusu ve orta derecede mitral yetersizlik saptandı.

İntrakardiyak patoloji, aort kökü dilatasyonu ve ciddi göğüs duvarı deformitesinin birlikte bulunması ve kardiyak kompresyon bulgularının varlığı nedeniyle tek aşamalı cerrahi yaklaşım planlandı. Median sternotomi ve kardiyopulmoner baypas sonrası, sağ atriotomi ve atrial septal defekt yolu ile 34 mm anuloplasti halkası kullanılarak mitral kapak onarımı gerçekleştirildi ve ASD primer olarak kapatıldı. Aortotomi'de aort kapağı trikuspis ve normal yapıdaydı, saline testi ile belirgin kaçak olmadığı görüldü. Ardından, 26 mm Dacron greft kullanılarak Florida Sleeve tekniği ile kapak koruyucu aort kökü onarımı yapıldı ve koroner ostial daralma izlenmedi. Son olarak, göğüs cerrahisi bölümü operasyona dahil olarak modifiye Ravitch prosedürü ve Nuss bar yerleştirilmesi ile göğüs duvarı rekonstrüksiyonunu tamamladı.

Hasta yoğun bakım ünitesine stabil olarak alındı ve perioperatif dönemde komplikasyon gelişmedi. Erken postoperatif iyileşme sorunsuz seyretti. Postoperatif yapılan ekokardiyografide; aort ve mitral kapaklarda yetmezlik olmadığı görüldü.

Tartışma

Marfan sendromunda aort kökü anevrizması ile ciddi pektus ekskavatumun birlikte bulunması; zamanlama, teknik zorluklar ve perioperatif risk açısından önemli cerrahi güçlükler oluşturur. İleri derecede göğüs duvarı deformitesi, kardiyak geometrinin bozulmasına ve fonksiyonel kısıtlılığa yol açabilir; bu durum cerrahi

düzeltmeyi gerekli kılabilir. Florida Sleeve tekniği ile gerçekleştirilen kapak koruyucu aort kökü onarımı, eş zamanlı kardiyak girişim gerektiren genç hastalarda teknik olarak tekrarlanabilir ve basitleştirilmiş bir seçenek sunar. Seçilmiş olgularda, tek aşamalı ve multidisipliner cerrahi yaklaşım; kümülatif cerrahi travmayı ve anestezi maruziyetini azaltarak kompleks kardiyotorasik patolojilerin etkin şekilde tedavi edilmesini sağlayabilir.

Sonuç

Bu olgu, ciddi pektus ekskavatumlu bir Marfan hastasında Florida Sleeve tekniği ile kapak koruyucu aort kökü onarımı ve eş zamanlı göğüs duvarı düzeltmesinin tek aşamada uygulanabilir ve güvenli olduğunu göstermektedir. Uygun hasta seçimi ve multidisipliner planlama ile Marfan sendromunda kompleks kardiyotorasik tutulumun etkin şekilde yönetilmesi mümkün olabilir.

Anahtar Kelimeler: Marfan sendromu, aort kökü, aort anevrizması, mitral kapak tamiri, göğüs duvarı deformiteleri,

SS-45

Neonat ve İnfant Konjenital Kalp Cerrahisinde Ultrafiltrasyon Stratejileri: Tek Merkez Sonuçları

İlker Mercan[1], Mehmet Taşar[1], Muammer Emre Özdaş[1], Utku Arman Örün[2], Burcu Arıcı[1], Ömer Nuri Aksoy[1], İbrahim Enes Özdemir[1]
[1]Etlik Şehir Hastanesi, Çocuk Kalp ve Damar Cerrahisi Bilim Dalı, Ankara
[2]Etlik Şehir Hastanesi, Çocuk Kardiyoloji Bilim Dalı, Ankara

Giriş - Amaç

Kardiyopulmoner baypas (KPB) sırasında uygulanan ultrafiltrasyonun amacı, aşırı sıvı yükünün uzaklaştırılması ve hematokrit, trombosit sayısı ile plazma bileşenlerinin konsantrasyonunun artırılmasını sağlamaktır. Kliniğimizde, 8 kilogram altındaki hastalarda konvansiyonel ultrafiltrasyona (CUF) ek olarak basit modifiye ultrafiltrasyon (MUF) uygulaması rutine alınmıştır. Bu çalışmada, söz konusu uygulama değişikliğinin perioperatif hemokonsantrasyon, transfüzyon gereksinimi ve erken postoperatif sonuçlar üzerindeki etkilerinin değerlendirilmesi amaçlanmıştır.

Methodoloji

Kırk iki aylık bir dönemde toplam 126 hasta retrospektif olarak incelenmiş ve hastalar iki gruba ayrılmıştır: yalnızca CUF uygulanan grup ile CUF+MUF uygulanan grup. Değerlendirilen parametreler; hematokrit düzeyi, kan ürünü transfüzyonu gereksinimi, trombosit sayısı, ultrafiltrat hacmi ve intraoperatif idrar çıkışı ve sağkalım üzerine etkileri olmuştur.

Sonuçlar

Her iki grup arasında demografik ve preoperatif klinik özellikler ile başlangıç hematokrit ve trombosit sayıları açısından istatistiksel olarak anlamlı bir fark saptanmamıştır. Benzer şekilde, uygulanan ultrafiltrat hacmi ve intraoperatif idrar çıkışı da gruplar arasında karşılaştırılabilir bulunmuştur; bu durum gözlenen farklılıkların uygulanan ultrafiltrasyon stratejisinden kaynaklandığını düşündürmektedir. Konvansiyonel ultrafiltrasyona modifiye ultrafiltrasyonun eklendiği (CUF+MUF) grupta, kardiyopulmoner baypas/MUF sonrasında ölçülen hematokrit düzeyi anlamlı olarak daha yüksek saptanmıştır (%43 vs %39, p=0,005).

Buna paralel olarak, konvansiyonel ultrafiltrasyona modifiye ultrafiltrasyonun eklendiği (CUF+MUF) grupta intraoperatif dönemde tekrarlayan eritrosit süspansiyonu (ES) replasmanı gereksinimi anlamlı derecede daha düşük bulunmuştur (%23 vs %42, p<0,001). Benzer şekilde, tekrarlayan taze donmuş plazma (TDP) transfüzyon gereksinimi de CUF+MUF grubunda belirgin olarak azalmıştır (%6 vs %16, p=0,03).

Yoğun bakım ünitesine kabul sırasında değerlendirilen erken postoperatif laboratuvar parametrelerinde de CUF+MUF grubunun üstünlüğü devam etmiş; hematokrit düzeyi anlamlı olarak daha yüksek saptanmıştır (%41 vs %36, p=0,044). Ayrıca trombosit sayısı da CUF+MUF grubunda istatistiksel olarak anlamlı düzeyde daha yüksek bulunmuştur (131×10^3/μL vs 110×10^3/μL, p=0,04). Tüm bunlara rağmen her iki grup arasında sağkalım üzerine belirgin fark saptanmamıştır.

Tartışma

Bu çalışmada, vücut ağırlığı 8 kg'ın altında olan konjenital kalp cerrahisi hastalarında konvansiyonel ultrafiltrasyona modifiye ultrafiltrasyonun eklenmesinin, intraoperatif ve erken postoperatif dönemde daha etkin bir hemokonsantrasyon sağladığı ve kan ürünü transfüzyon gereksinimini anlamlı düzeyde azalttığı ortaya

konmuştur. CUF+MUF grubunda hematokrit ve trombosit düzeylerinin daha yüksek seyretmesi, modifiye ultrafiltrasyonun kardiyopulmoner bypassa bağlı hemodilüsyonu daha etkili biçimde kompanse ettiğini düşündürmektedir. Buna karşın ultrafiltrat hacmi ve intraoperatif idrar çıkışının gruplar arasında benzer bulunması, elde edilen hematolojik farkların sıvı dengesinden ziyade uygulanan ultrafiltrasyon stratejisinin etkisine bağlı olduğunu desteklemektedir.

Sonuç

Konvansiyonel ultrafiltrasyona modifiye ultrafiltrasyonun eklenmesi, düşük vücut ağırlıklı pediatrik hastalarda güvenli ve etkili bir hemokonsantrasyon yöntemi olarak öne çıkmakta ve perioperatif dönemde kan ürünü kullanımını azaltmaktadır. Bu bulgular, söz konusu yaklaşımın pediatrik konjenital kalp cerrahisinde kan yönetimi stratejilerine entegre edilebileceğini düşündürmektedir. Bununla birlikte, uzun dönem klinik sonuçlar ve potansiyel ek kazanımların ortaya konabilmesi için daha geniş hasta serileriyle yapılacak ileri çalışmalara ihtiyaç vardır.

Anahtar Kelimeler: hemofiltrasyon, kardiyopulmoner bypass, konjenital kalp cerrahisi

SS-46

Kompleks Pulmoner Vasküler Anomalilerde Cerrahi Unifokalizasyon ve Pulmoner Arter Rekonstrüksiyonu: Tek Merkez Deneyimi ve Orta Dönem Sonuçlar

Erkan Yetmiş[1], İbrahim Arcanlı[1], Süleyman Geter[4], Ezgi Ekin[4], Nurullah Yılmaz[1], Mustafa Bıçak[3], Yiğit Kılıç[2], Bedri Aldudak[1]
[1]Sağlık Bilimleri Üniversitesi Dr. Gazi Yaşargil Eğitim ve Araştırma Hastanesi, Çocuk Kardiyoloji Kliniği, Diyarbakır
[2]Sağlık Bilimleri Üniversitesi Dr. Gazi Yaşargil Eğitim ve Araştırma Hastanesi, Çocuk Kalp Cerrahisi Kliniği Diyarbakır
[3]Sağlık Bilimleri Üniversitesi Dr. Gazi Yaşargil Eğitim ve Araştırma Hastanesi, Anestezi ve Reanimasyon Kliniği, Diyarbakır
[4]Sağlık Bilimleri Üniversitesi, Dr. Gazi Yaşargil Eğitim ve Araştırma Hastanesi, Çocuk Sağlığı ve Hastalıkları Kliniği, Diyarbakır, Türkiye

Giriş-Amaç
Pulmoner atrezi (PA), ventriküler septal defekt (VSD) ve majör aortopulmoner kollateral arterler (MAPCA) ile karakterize kompleks konjenital kalp anomalileri, pulmoner kan akımının düzenlenmesi açısından cerrahi olarak en zorlayıcı gruplardan birini oluşturmaktadır. Bu spektrumun yanı sıra hemitrunkus ve izole pulmoner arter agenezisi gibi olgular da benzer şekilde pulmoner vasküler yatağın rehabilitasyonunu gerektirmektedir. Tedavide temel strateji, multifokal olan pulmoner kan akımını tek bir merkezde toplamak (unifokalizasyon) ve sağ ventrikül ile pulmoner arter arasında düşük basınçlı bir devamlılık sağlamaktır. Literatürdeki güncel çalışmalarda, pulmoner vasküler direnç kalıcı olarak yükselmeden yapılan erken müdahalelerin sağkalımı anlamlı düzeyde artırdığı vurgulanmaktadır. Bu çalışmanın amacı, merkezimizde unifokalizasyon ve pulmoner arter rekonstrüksiyonu uygulanan kompleks olguların cerrahi tekniklerini ve postoperatif sonuçlarını literatür eşliğinde irdelemektir.
Yöntem
Çalışmaya 2022-2025 tarihleri arasında aynı cerrah tarafından

kompleks pulmoner vasküler anomaliler nedeniyle opere edilen 8 hasta dahil edildi. MAPCA < 2mm olan bir hasta çalışma dışı bırakıldı. Hastaların preoperatif tanıları ekokardiyografi ve multidetektör bilgisayarlı tomografi (MDBT) ile konuldu. Olguların anatomik dağılımı; PA/VSD/MAPCA, hemitrunkus ve pulmoner arter agenezisi olarak çeşitlilik göstermekteydi. Cerrahi prosedür olarak hastaların anatomik uygunluğuna göre tek seans tam unifokalizasyon + Rastelli prosedürü, hemitrunkus tamiri veya modifiye Blalock-Taussig-Thomas (BTT) şant+unifokalizasyon operasyonları uygulandı. Anastomozlarda otojen/ksenogreft perikardiyal yamalar, PTFE greftler (5-7 mm) ve valvüler kondüitler (Contegra, Biointegral) kullanıldı. Postoperatif dönemde hastalar inotropik destek ihtiyacı, ventilasyon süreleri ve komplikasyonlar açısından retrospektif olarak değerlendirildi.

Bulgular

Hastalarda operasyon sırasındaki yaş dağılımı 7 günlük ile 27 aylık (ortalama 11.5 ay) arasında, vücut ağırlıkları ise 3.5 kg ile 10 kg (ortalama 6.2 kg) arasında değişmekteydi. Cerrahi teknik olarak 2 hastaya unifokalizasyon+Rastelli prosedürü, 3 hastaya modifiye BTT şant (unifokalizasyon ile birlikte), 2 hastaya hemitrunkus tamiri ve 1 hastaya pulmoner arter agenezisi nedeniyle RPA-ana pulmoner arter rekonstrüksiyon+tüp greft interpozisyon uygulandı. Ortalama kardiyopulmoner bypass süresi 200.2±68 dk olarak saptandı. Postoperatif yoğun bakım kalış süresi ortalama 19.4 gün (4-52 gün) idi. Hastaların hiçbirinde operasyon sonrası mortalite gözlenmedi (%100 sağkalım). Klinik takipte 2 hastada (%25) postoperatif konvülziyon, 1 hastada şilotoraks ve 1 hastada uzun süreli ventilasyon ihtiyacı nedeniyle trakeostomi gereksinimi gelişti. Diyaliz ihtiyacı olan hasta saptanmadı. Takipteki ekokardiyografik kontrollerde pulmoner arter basınçlarının kabul edilebilir sınırlarda olduğu ve RV fonksiyonlarının korunduğu görüldü.

Sonuç

Kompleks pulmoner arter patolojilerinde unifokalizasyon ve erken cerrahi rekonstrüksiyon, pulmoner vasküler yatağın korunmasında kritik bir role sahiptir. Serimizdeki 8 hastada elde edilen %0 mortalite oranı, bu zorlu hasta grubunda multidisipliner yaklaşım

ve titiz cerrahi tekniğin başarısını kanıtlamaktadır. Özellikle MAPCA'lı olgularda kollaterallerin native sisteme erken entegrasyonu, ileride yapılabilecek tam düzeltme operasyonları için zemin hazırlamaktadır. Sonuç olarak, yüksek morbidite riskine rağmen, bireyselleştirilmiş cerrahi stratejiler ve yoğun postoperatif bakım desteği ile bu hastalarda yüz güldürücü sonuçlar almak mümkündür. Orta ve uzun dönemde oluşabilecek stenozlar açısından perkütan girişimsel yöntemlerin cerrahiyi destekleyici rolü unutulmamalıdır.

Anahtar Kelimeler: Hemitrunkus, MAPCA, Pulmoner Atrezi, Rastelli Prosedürü, Unifokalizasyon,

SS-47

Doğumsal Aortik Kapak Patolojilerinde Cerrahi Tedavi

Abdullah Doğan[1], Vusal Mahmudov[1], Ayla Oktay[2], Canan Ayabakan[2], Riza Turkoz[1]
[1]Acıbadem Bakırköy Hastanesi, Kalp ve Damar Cerrahisi Kliniği, İstanbul
[2]Acıbadem Bakırköy Hastanesi, Çocuk Kardiyolojisi Kliniği, İstanbul

GİRİŞ-AMAÇ: Doğumsal aortik kapak patolojilerine bağlı cerrahi girişimler en sık pediatrik yaş grubunda uygulanmaktadır. Bununla birlikte, daha az oranda olmak üzere bu patolojiler pediatrik dönem sonrasında, genç ve orta yaş grubunda da cerrahi tedavi gereksinimi doğurabilmektedir. Doğumsal aort kapak patolojileri ilerleyen dönemlerde sıklıkla kapak replasmanını gerektirse de günümüzde ideal bir kapak protezinin bulunmaması nedeniyle genç yaş grubunda kapak koruyucu cerrahi yaklaşımlar önemli bir avantaj sağlamaktadır.
YÖNTEM: 2016 ocak–2026 ocak tarihleri arasında, tek bir cerrahi ekip tarafından doğumsal aortik patolojiler nedeniyle aort kapağına uygulanan cerrahi girişimler retrospektif olarak değerlendirildi. Çalışmaya toplam 48 olgu dahil edildi.
BULGULAR: Hastaların yaş ortalaması 7.6 ± 6,8 yıl olup, 29'u erkekti (%61,7). 12 olguya aort kapak replasmanı (AVR) uygulandı. 2 olguya Ross prosedürü gerçekleştirildi. 10 olguda posterior kök genişletilmesi ile birlikte AVR, 2 olguda izole AVR, 1 olguda ise supra-aortik genişletme ile birlikte AVR uygulandı. AVR yapılan 7 olguda daha önce aort kapağına yönelik rekonstrüktif cerrahi girişim öyküsü mevcuttu. Toplam 27 olguda aort kapağına rekonstrüktif cerrahi girişim uygulandı (stenoz, yetmezlik veya miks lezyon nedeniyle). Aort kapağını korumaya yönelik kök cerrahisi 4 olguda gerçekleştirildi; bunların üçünde reimplantasyon (David prosedürü), 1 olguda ise sinüs Valsalva anevrizmasına

yönelik girişim uygulandı. Bir olguda aort kapağı üzerinden tümör eksizyonu yapıldı. Shone kompleksi tanısı olan 17 olgu mevcuttu ve bu olgulara ortalama 1,8±0,7 (1–3) sayıda cerrahi girişim uygulanmıştı. Ventriküler septal defekt ve/veya subaortik darlık ile ilişkili 11 olguda aort kapağına tamir girişimi gerçekleştirildi. Supravalvüler aort darlığı nedeniyle primer 6, sekonder 4 olguya cerrahi girişimde bulunuldu. Rekonstrüktif cerrahi uygulanan 44 olguda ortalama 4,4±2 yıl (0,5-7,1 yıl) takipte reoperasyon gereksinimi olmama oranı %72,7 olduğu saptandı. Sağkalım oranı %97 ve kapak replasmanı gereksinimi olmama oranı %81,8 olarak saptandı.
SONUÇ: Doğumsal aort kapak patolojilerinde cerrahi tedavi gerektiğinde olguların büyük bir kısmında kapak replasmanına gerek kalmadan kapak koruyucu cerrahi yaklaşımlar uygulanabilmektedir. Bu girişimlerin önemli bir bölümü palyatif nitelikte olup ilerleyen dönemlerde replasman gereksinimi doğurabilse de genç yaş grubunda biyolojik ve mekanik kapakların dezavantajları göz önüne alındığında, kapak koruyucu tüm cerrahi yaklaşımlar bu hasta grubunda belirgin bir avantaj sağlamaktadır.

Anahtar Kelimeler: Aort kapak replasmanı, Aort kapak tamiri, Doğumsal aort kapak hastalıkları

SS-48

Büyük Arter Transpozisyonunda Arteriyel Switch Operasyonu: Merkezimizin İlk Deneyimi ve Erken Klinik Sonuçlar

Khayala Mammadova[1], Khayala Asgerova[2], Cabir Gülmalıyev[3], Elvin Memiyev[3], Aynur Abbasaliyeva[4], Lamiya Sultanova[5], Bahruz Aliyev[2], Shiraslan Bakhshaliyev[1]
[1]Liv Bona Dea Hospital, Çocuk Kalp cerrahisi, Bakü
[2]Liv Bona Dea Hospital, Çocuk Kardiyolojisi, Bakü
[3]Liv Bona Dea Hospital, Kalp Damar cerrahisi, Bakü
[4]Liv Bona Dea Hospital, Anestezi ve Renimasyon, Bakü
[5]Liv Bona Dea Hospital, Pediatri Neanotoloji, Bakü

Amaç
Büyük arter transpozisyonu (BAT), yenidoğan döneminde erken cerrahi müdahale gerektiren, morbidite ve mortalitesi yüksek konjenital kalp hastalıklarından biridir.
Bu çalışmanın amacı, 2022–2025 yılları arasında merkezimizde tedavi edilen büyük arter transpozisyonlu (BAT) hastaların klinik özelliklerini, anatomik varyasyonlarını, uygulanan cerrahi stratejileri ve erken dönem postoperatif sonuçlarını değerlendirmektir.
Yöntem
2022–2025 yılları arasında merkezimizde tanı alan ve tedavi edilen 15 büyük arter transpozisyonlu hasta retrospektif olarak incelendi. Hastaların demografik verileri, anatomik alt tipleri, eşlik eden kardiyak anomaliler, koroner anatomi, preoperatif klinik durum, uygulanan girişimler, cerrahi yaklaşımlar ve erken dönem postoperatif sonuçlar değerlendirildi.
Bulgular
Hastaların 2'i (%13) kadın, 13'ü (%86) erkekti. Ortalama vücut ağırlığı 3 kg olarak saptandı. Cerrahi sırasında ortanca yaş 8 gün,

ortalama yaş 35 gündü. Yaş dağılımında çeyrekler arası aralık (İQR) 9 gün olup (Q1: 6 gün, Q3: 15 gün) olarak belirlendi. Hastaların 7'sinde (%46) simple BAT, 5 de BAT VSD (%33), 2 hasta Taussig Bing anomalisi,1 hasda BAT VSD ve arkus aorta hipoplazisi mevcuttu. Eşlik eden kardiyak anomaliler; 5 hastada ventriküler septal defekt (VSD), 1 hastada VSD ile birlikte arcus hipoplazisi ve 1 hastada VSD'ye eşlik eden interrupted aort arkus tip A ve subaortik darlık şeklindeydi. Koroner arter değerlendirmesinde 10 hastada (%66) usual pattern, 5 hastada (%33) ise koroner anomali görüldü. Koroner anomali 2 hastada 1LAD2RCA Cx, 2 hastada 1 LAD RCA 2 Cx(inverted), 1 hastada 2 LAD RCA Cx (tek koroner) şeklindeydi. Hastaların ortalama preoperatif oksijen satürasyonu %76 idi. Palyatif veya köprüleme amacıyla 4 hastaya balon atriyal septostomi, 13 hastaya yenidoğan dönemde arteriyel switch operasyonu (ASO)± VSD kapama, koroner anomali, arkus hipoplazisi olan 2 hastaya iki aşamalı tamir gerçekleştirildi.

Tüm hastalar postoperatif dönemde göğsü açık şekilde yoğun bakıma alındı. Ortalama göğüs açıklık süresi 3 gün, mekanik ventilasyon süresi 4 gün, yoğun bakım yatış süresi 6 gün ve toplam hastanede kalış süresi 16 gün olarak saptandı. İki hastada (%14,3) akciğer enfeksiyonuna bağlı uzamış mekanik ventilasyon gelişti; her iki hasta da uygun antibiyotik tedavisi sonrası klinik iyileşme görüldü. Bir hastada neopulmoner stenoz nedeniyle 1 yıl sonra reoperasyon gereksinimi oldu. Bir hastada postop birinci günde bir hastada mortalite izlendi. Bu hastada inverted koroner anomali paterni mevcutdu.

Sonuç

Merkezimizin erken dönem büyük arter transpozisyonu deneyimi, anatomik varyasyonlar ve kompleks koroner paternlere rağmen, uygun zamanlama ve bireyselleştirilmiş cerrahi stratejiler ile kabul edilebilir morbidite ve mortalite oranları elde edilebileceğini göstermektedir. Yenidoğan döneminde uygulanan arteriyel switch operasyonu, deneyimli ekip ve titiz perioperatif yönetim ile güvenli ve etkili bir tedavi seçeneğidir. Koroner anomalili olgularda ise cerrahi planlamanın ve intraoperatif stratejinin sonuçlar üzerinde belirleyici olduğu görülmektedir.

Anahtar Kelimeler: Büyük arter transpozisyonu, arteriyel switch operasyonu, koroner arter anomalisi, yenidoğan kalp cerrahisi

SS-49

Prenatal Aort Koarktasyonu Tanısında Kullanılan Ekokardiyografik Parametrelerin Prediktif Değerlerinin Araştırılması: Tek Merkez Deneyimi

Abdullah Erincik[1], Osman Akdeniz[1], Nurullah Yılmaz[1], Duygu Tunçel[2], Bedri Aldudak[1], Rezzan Ezgi Ekin[3]
[1]Gaziyaşargil Eğitim Ve Araştırma Hastanesi, Çocuk Kardiyolojisi, Diyarbakır
[2]Gaziyaşargil Eğitim Ve Araştırma Hastanesi, Yenidoğan, Diyarbakır
[3]Gaziyaşargil Eğitim Ve Araştırma Hastanesi, Çocuk Sağlığı Ve Hastalıkları, Diyarbakır

Giriş-Amaç
Aort koarktasyonunun prenatal tanısı doğum sonrası acil müdahale gerektirebilmesi nedeniyle hayati önemdedir. Artan deneyimlere ve görüntüleme tekniklerindeki ilerlemelere rağmen aort koarktasyonunun prenatal tanı doğruluk oranı hala çok düşüktür. Çalışmamızda prenatal aort koarktasyonu tanısında kullanılan parametrelerin prediktif değerlerini araştırmayı amaçladık
Gereç-Yöntem
Çalışmaya Ocak 2023 Ocak 2026 arasında fetal ekokardiyografiyle değerlendirilen ve fetal aort koarktasyonu şüphesiyle takip edilen 64 hasta alındı. Kesintili aortik ark, koarktasyona eşlik eden büyük arter transpozisyonu, atriyoventriküler septal defekt, çift çıkımlı sağ ventrkül ve >4mm VSD si olan hastalar çalışma dışı bırakıldı. Çalışma canlı doğumun gerçekleştiği ve verilerine ulaşılan 48 hastayla yürütüldü. Hastaların 3. Trimesterde bakılan son ekokardiyografik verileri kullanıldı. Hastalar postnatal ekokardiyografik incelemeyle tanısı doğrulanan koarktasyon(+) ve tanısı doğrulanmayan koarktasyon(-) hastalar olarak iki gruba ayrıldı. Fetal aort koarktasyonu tanısı için ölçülen parametreler açısından gruplar arası farklar ve parametrelerin postnatal

koarktasyonu öngörmedeki sensitivite ve spesifite değerleri ve kesme noktaları istatistiksel olarak çalışıldı.
Bulgular
Çalışmaya alınan 48 hastanın 28(%58,3)'inin tanısı postnatal ekokardiyografiyle doğrulandı. Sağ ventrikül mid eptal çap/sol ventrikül midseptal çap (RVms/LVms) pulmoner arter çapı/aort çapı (PA/Ao), Sol karotid arter ile sol subklaviyen arter arası mesafe (LSCA) ve LSCA mesafesinin transvers aort çapına oranı(LSCAİ), isthmus çap z skoru, isthmus/duktus çapı, isthmusta retrograd akım varlığı, isthmusta shelf dokusu varlığı, Mitral kapak(MV) z skoru ve Triküspit kapak anulus çapı/Mitral kapak anulus çapı(TV/MV) parametreleri açısından iki grup arasında anlamlı fark bulundu(Tablo 1). Ölçülen ekokardiyografik parametrelerden sensitivitesi en yüksek olanlar isthmus çapı, MV z skoru, isthmusta retrograd akım varlığı ve shelf dokusu saptanırken, spesifitesi en yüksek parametreler isthmusta shelf dokusu varlığı, MV z skoru ve isthmus/duktus çap oranı olarak saptandı.
Sonuçlar
Prenatal koarktasyon tanısında intrauterin terminasyonlara ve kaynak israfına neden olan aşırı tanı ve morbidite ve mortalitelere yol açacak eksik tanıları önleyecek sensitivite ve spesifiteye sahip basit, kolay uygulanabilir parametre arayışları devam etmektedir. Çalışmamızda isthmus çapı z skoru ve isthmus çapının transvers aortaya indekslenmiş değerleri, isthmusta retrograd akım ve shelf dokusu varlığı bu amaçla kullanılabilecek yüksek sensitivite ve spesifiteye sahip parametreler olarak saptanmıştır. Özellikle ağır aort koarktasyonu olan hastalar prenatal tanı yokluğunda planlı doğum ve erken müdahale şansına sahip olamayacakları için yüksek mortalite ve morbiditeyle karşı karşıya kalabileceklerdir. Bu nedenle fetal koarktasyon tanısında sensitiviteyi yükseltmek için bir miktar spesifite kaybının göze alınabileceğini düşünmekteyiz

Anahtar Kelimeler: Prenatal, Aort Koarktasyonu, Ekokardiyografik Parametreler

Şekil 1



Şekil 1: Üç damar trakea pozisyonunda isthmus hipoplazisi

Şekil 2

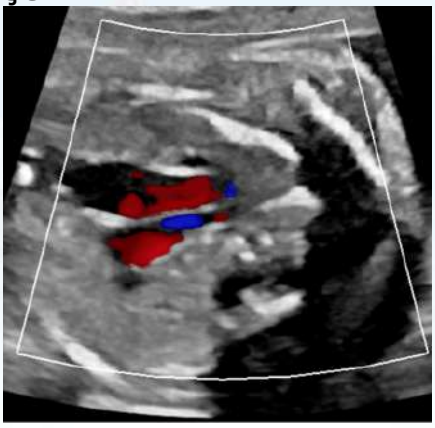

Şekil 2: Arkus aortada retrograd akım görülmekte.

Tablo 1. Fetal Ekokardiyografik Parametrelerin Gruplar Arası Karşılaştırması

	metre	ktasyon(+)	ktasyon(-)	

lik Haftası	3±0,73	5±0,65	
s/LVms, cm	±0,08	±0,05	1
kapak Z Skoru	5±0,24	±0,46	
o	±0,05	±0,05	6
İ	±0,11	±0,07	1
Mesafesi, mm	±0,42	±0,10	1
nus Z Skoru	3±0,42	±0,55	3
nus/Duktus oranı	±0,02	±0,04	1
den-Desnden Aort Açısı	4±1,5	4±2,25	
grad Akım, Var/Yok			1
Dokusu, Var/Yok			1
Skor	±0,33	3±0,35	1
V	±0,07	±0,06	1

Ao: aort, LSCA: sol karotis sol subklavyen arter arası mesafe, LSCAİ: sol karotis sol subklavyen arter arası mesafenin transvers aort çapına oranı, LVms: Sol ventrikül midseptal çap, MV Mitral kapak, PA: pulmoner arter, RVms: Sağ ventrikül midseptal çap,: TV: Triküspit kapak

Tablo 2. Fetal Ekokardiyografik Parametrelerin Aort Koarktasyonunu Öngörmedeki Prediktif Değerleri

metre	itivite (%)	ifite(%)
s/LVms>1,45		
nus<3,05 mm		
nus Z Skore <-3,6		

nus/Duktus<0,54		
den-Desenden Aort Açısı<19,750		
l Kapak Z Skoru<-1,34		
Kapak Z Skoru<0,26		
ɔgrad Akım Varlığı		
Dokusu Varlığı		

LVms: Sol ventrikül midseptal çap, RVms: Sağ ventrikül midseptal çap,

SS-50

Fetal aritmilerde erken tanı ve transplasental tedavi: Perinatal ve postnatal sonuçlar

Oğuzhan Doğan[1], Emine Gülşah Torun[2], Yasemin Özdemir Şahan[2], Nahide Altuğ[2]
[1]Şanlıurfa Mehmet Akif İnan Eğitim ve Araştırma Hastanesi
[2]Ankara Bilkent Şehir Hastanesi

GİRİŞ-AMAÇ:
Fetal aritmiler, fetal kalp hızının normal sınırların dışına çıkması veya ritmin düzensizleşmesiyle ortaya çıkan ve gebeliklerin yaklaşık %1–2'sinde görülebilen klinik durumlardır. Taşiaritminin erken başlaması ve ventrikül hızının yüksek olması fetal hidrops riskini artırırken, bradiaritmilerde çok düşük ventrikül hızı mortalite açısından uyarıcı kabul edilir. Tanı, antenatal ultrasonografide şüphelenilmesini takiben fetal ekokardiyografi (FE) ile konur. M-mod, Color M-mode ve Pulsed Doppler yöntemleriyle aritmi tipi, iletim ilişkileri ve hemodinamik risk değerlendirilebilir. Fetal aritminin erken saptanması, uygun olgularda zamanında başlanan transplasental tedavi ile perinatal sonuçları iyileştirebilir. Bu çalışmada, kurumumuzda izlenen fetal aritmi olgularının klinik özelliklerini, izlem ve tedavi yaklaşımlarını ve doğum sonrası sonuçlarını değerlendirmeyi amaçladık.
YÖNTEM:
Ağustos 2019–Aralık 2025 döneminde fetal aritmi şüphesiyle FE uygulanan olgular retrospektif olarak incelendi. Maternal klinik bilgiler, FE bulguları ve olguların doğum sonrası verileri hastane bilgi sistemi üzerinden değerlendirildi.
BULGULAR:
Çalışma döneminde FE ile değerlendirilen 4862 gebe arasında 151'i aritmi şüphesiyle kliniğimize yönlendirildi ve 76 (%1,6) olguda fetal aritmi doğrulandı. En sık saptanan aritmi supraventriküler

ekstrasistol (SVE) olup 48 olguda (%63,2) izlendi. Ekojenik odak (n=14, %18,4) ve konjenital kalp hastalığı (n=9, %11,8) varlığının fetal aritmi sıklığını artırmadığı görüldü (sırasıyla p=0,59 ve p=0,54). Fetal aritmi saptanan olguların 13'ünde (%17,1) transplasental tedavi uygulandı (Tablo 2).

SVE olgularında aritmi ortalama 29,6±5,6 gebelik haftasında saptandı. İzlemde 18 olguda (%37,5) SVE'lerin ortalama 31,1±4,9. gebelik haftasında spontan düzeldiği görüldü. Postnatal takipte beş olguda SVE'lerin devam ettiği gözlenirken, bir olguda supraventriküler taşikardi (SVT) gelişti.

Beş olguda (%6,8) SVT saptandı. Bu olguların ikisinde hidrops gelişti. Tüm SVT olgularında transplasental antiaritmik tedavi kombinasyonları uygulanarak SVT kontrol altına alındı. Postnatal izlemde iki olguda SVT nüksü görüldü. Atriyal flutter (AF) saptanan iki olguda ise sotalol ve digoksin tedavisiyle sinüs ritmine dönüş sağlandı ve nüks izlenmedi.

Maternal otoimmün hastalık saptanan üç olguda tam atriyoventriküler blok izlendi; bu olguların ikisinde Sjögren sendromu, birinde ise sistemik lupus eritematozus (SLE) mevcuttu. Ekstranodal fibrozisin ilerlemesini sınırlamak ve miyokard fonksiyonlarını korumak amacıyla transplasental deksametazon ve intravenöz immünglobulin (IVIG) tedavileri uygulandı. Bu olgularda hidrops gelişmedi ve canlı doğum sonrası pacemaker implantasyonu yapıldı. İkinci derece AV bloğu olan maternal SLE'li bir olguda IVIG ve deksametazon tedavisiyle düzelme izlendi ve postnatal dönemde birinci derece AV blok ile takip sürdürülmektedir. Maternal Sjögren sendromu olan diğer bir ikinci derece AV blok olgusunda ise tedaviye yanıt alınamadı, aritmi tam bloğa ilerledi ve postnatal dönemde pacemaker implantasyonu yapıldı.

Çift çıkışlı sağ ventrikül ve tam AV blok bulunan bir olgu 26. haftada intrauterin kaybedildi. İkinci derece AV blok ile izlenen bir olguda yenidoğan döneminde uzun QT ve Timothy sendromu saptandı. Ventriküler ekstrasistol ile takip edilen bir olgu ise postnatal dönemde uzun QT sendromu tanısı aldı.

SONUÇ:

Fetal aritmilerin çoğu benign seyirli olup en sık SVE saptanmış ve

olguların önemli bir kısmında spontan düzelme izlenmiştir. Buna karşın SVT ve AV bloklar fetal morbidite ve mortalite ile ilişkili olup, kötü prognoz açısından özellikle hidrops gelişimi belirleyici görünmektedir. Fetal aritminin erken dönemde tanınması, hemodinamik bozulma ve hidrops gelişimi ortaya çıkmadan yakın izlem ile uygun olgularda zamanında başlanan transplasental antiaritmik/immünomodülatör tedaviye olanak sağlayarak perinatal sonuçların iyileşmesine katkıda bulunabilir.

Anahtar Kelimeler: fetal aritmi, fetal ekokardiyografi, hidrops fetalis, transplasental tedavi

Tablo 1. Fetal aritmi tanısı alan olguların maternal özellikleri, aritmi tipleri ve perinatal sonuçları (n=76)

Tablo 1. Fetal aritmi tanısı alan olguların maternal özellikleri, aritmi tipleri ve perinatal sonuçları (n=76)

Değişken	Değer
Maternal yaş (yıl), ortalama ± SS	27,91±4,77
Aritmi tanısında gebelik haftası (hafta), ortalama ± SS	28,70 ± 5,55
Maternal otoimmün hastalık, n (%)	
Sistemik Lupus Eritromatozus	4 (%5,3)
Sjögren hastalığı	3 (%3,9)
Ailesel Akdeniz Ateşi	1 (%1,3)
Behçet hastalığı	1 (%1,3)
Yapısal kalp hastalığı, n (%)	
VSD	6 (%7,9)
Fallot tetrolojisi	1 (%1,3)
HLHS	1 (%1,3)
DORV	1 (%1,3)
Fetal aritmiler, n (%)	
SVE	48 (%63,2)
SVT	5 (%6,6)
Tam AV bok	6 (%7,9)
2. derece AV blok	3 (%3,9)
AF	2 (%2,6)
VES	1 (%1,3)
Sinus bradikardisi	5 (%6,6)
Sinus taşikardisi	6 (%7,9)
Hidrops fetalis, n (%)	4 (%5,3)
İntrauterin ölüm, n (%)	2 (%2,6)
Neonatal ölüm, n (%)	4 (%5,3)
Doğum haftası (hafta), ortalama ± SS	37,17 ± 2,37
Doğum kilosu (g), ortalama ± SS	2970,7 ± 617,9

Kısaltmalar: AF, atriyal flutter; AV, atriyoventriküler; DORV, çift çıkışlı sağ ventrikül; g, gram; HLHS, hipoplastik sol kalp sendromu; SS, standart sapma; SVE, supraventriküler ekstrasistol; SVT, supraventriküler taşikardi; VES, ventriküler ekstrasistol; VSD, ventriküler septal defekt

Tablo 2. Transplasental antiaritmik/immünomodülatör tedavi alan fetal aritmi olgularının klinik seyri ve sonuçları

Tablo 2. Transplasental antiaritmik/immünomodülatör tedavi alan fetal aritmi olgularının klinik seyri ve sonuçları

Olgu	Maternal Hastalık	Ek sorun/ Tanısı (gebelik haftası)	Eşlik Eden Fetal Patoloji	Transplasental Tedavi	Tedaviye Yanıt (gebelik haftası)	Doğum Haftası	Doğum Şekli	Cinsiyet (K/E)	Doğum ağırlığı (gr)	Postnatal Seyir/ Sağkalım
1	—	SVT (27)	—	Digoksin	SVT hastada sıvaşılama (28)	39	C/S	E	3760	Postnatal dönemde aralıklı SVT devam etti Propranolol, flekainid ve amiodaron kullanılmıştır takip edilmiş 3 yaşındaki sorun takibinde izlemede
2	—	SVT (21)	—	Digoksin + Flekainid	Dikanti sinus ritmine dönüş (22)	38	NSVY	K	3460	Postnatal dönemde aritmi yok Sağ, izlemde
3	—	SVT (29)	Hidrops fetalis	Digoksin + Sotalol + Flekainid	Dikanti sinus ritmine dönüş (30), hidrops gerilemiş (32)	35	C/S	K	2740	Postnatal dönemde aritmi yok Sağ, izlemde
4	—	SVT (29)	Hidrops fetalis	Digoksin + Flekainid	Dikanti sinus ritmine dönüş (32), hidrops gerilemiş (34)	35	C/S	E	2920	Postnatal dönemde aritmi yok Sağ, izlemde
5	—	SVT (38)	—	Digoksin + Sotalol + Flekainid	Dikanti sinus ritmine dönüş (21), ardından SVT'ler izlendi (41)	36	C/S	K	2580	Postnatal dönemde aralıklı SVT devam etti Propranolol, flekainid ve amiodaron kullanılmıştır takip edilmiştir Sağ, izlemde
6	—	AF (32)	—	Sotalol + Digoksin	Dikanti sinus ritmine dönüş (34)	34	NSVY	K	2455	Postnatal dönemde aritmi yok Sağ, izlemde
7	—	AF (30)	—	Sotalol + Digoksin	Dikanti sinus ritmine dönüş (34)	37	C/S	E	3090	Postnatal dönemde aritmi yok Sağ, izlemde
8	Sjögren sendromu	Tam AV blok (21)	—	IVIG + Deksametazon + Hidroksiklorokin	Persistan tam AV blok (37)	38	C/S	E	3150	Epikardiyal pacemaker implantasyonu uygulandı Sağ, izlemde
9	SLE	Tam AV blok (23)	—	IVIG + Deksametazon + Hidroksiklorokin + Salbutamol	Persistan tam AV blok (31)	32	C/S	E	1860	Epikardiyal pacemaker implantasyonu uygulandı EDK nedeniyle exitus
10	—	Tam AV blok (22)	Hidrops fetalis	Salbutamol	Persistan tam AV blok (30)	31	C/S	E	2450	Epikardiyal pacemaker implantasyonu uygulandı GİS ve NEK nedeniyle exitus
11	Sjögren sendromu	Tam AV blok (27)	—	IVIG + Deksametazon + Hidroksiklorokin + Salbutamol	Persistan tam AV blok (35)	36	C/S	K	2740	Epikardiyal pacemaker implantasyonu uygulandı KDK nedeniyle exitus
12	Sjögren sendromu	2. derece AV blok (22)	VSD	IVIG + Deksametazon + Hidroksiklorokin	Tam AV blok (33)	36	C/S	K	2860	Epikardiyal pacemaker implantasyonu uygulandı Sağ, izlemde
13	SLE	2. derece AV blok (24)	—	IVIG + Deksametazon + Hidroksiklorokin	1. derece AV blok (35)	38	C/S	K	2790	1. derece AV blok Sağ, izlemde

Kısaltmalar: AF, atriyal flatter; AV, atriyoventriküler; C/S, sezaryen; IVIG, intravenöz immünoglobulin; KDK, kardiyak dekompansasyon; NEK, nekrotizan enterokolit; NSVY, normal sinüs vajinal yol; SLE, sistemik lupus eritematozus; SVE, supraventriküler ekstrasistol; SVT, supraventriküler taşikardi; VSD, ventriküler septal defekt; g, gram.

SS-51

Fetal Hayatta Hipoplastik Sol Kalp Sendromu Tanısı Alan Hastalarda Son İki 10 Yılda Seyir ve Sonuç

Ahmed Mahmud Çırakoğlu[1], Gizem Gürpınar[2], Gökmen Akgün[3], Abdulkadir Babaoğlu[1]
[1]Kocaeli Üniversitesi, Çocuk Sağlığı ve Hastalıkları Anabilim Dalı, Çocuk Kardiyolojisi Bilim Dalı, Kocaeli
[2]Kocaeli Üniversitesi, Çocuk Sağlığı ve Hastalıkları Anabilim Dalı, Kocaeli
[3]Kocaeli Şehir Hastanesi, Çocuk Sağlığı ve Hastalıkları Anabilim Dalı, Çocuk Kardiyolojisi Bilim Dalı, Kocaeli

GİRİŞ-AMAÇ: Hipoplastik sol kalp sendromu perinatal mortalitesi oldukça yüksek bir major kardiyak patolojidir. Son yıllarda gelişen cerrahi tekniklerle sağ kalım süresinin arttırılması hedeflenmektedir. Üçüncü basamak sağlık tesisimizde 20 yıllık süreçte fetal ekokardiyografi ile saptanan hipoplastik sol kalp sendromu tanısının genetik ve ekstrakardiyak patolojiler ile birlikteliğini, bu tanıyla doğumu gerçekleşmiş bebeklerin sağ kalımının yıllar içerisinde değişimini ortaya koymak amaçlandı.
BULGULAR: Kliniğimizde 2005-2025 yılları arasında 78 fetus hipoplastik sol kalp sendromu (HLHS) tanısı aldı. Bu hastaların beşinin ektrakardiyak patolojisi saptandı (brakisefali-hipertelorizm, hdirosefali, kistik higroma, diyafram hernisi, iskelet sistemi anomalisi). Yalnızca dört hastada genetik tarama yapıldı ve ikisinde genetik patoloji saptandı (monozomi 8 ve trizomi 18). 78 gebenin 9'unun takip bilgilerine ulaşılamadı. Kalan 69 hastadan 20'si terminasyon kararı ya da intrauterin eksitus ile sonlandırıldı. Doğumu gerçekleşen 49 bebeğin 37'si kaybedildi (%75), 11 bebek ise halen sağ. İlk 10 yıl içinde canlı doğup opere olma şansı elde eden bebek sayısı 6/20 (%30) olup hayatta kalan bebek sayısı 2/6 (%33,3). 2016 ve sonrasında doğan 29 hastadan 23'ü (%79)

opere oldu. 9/23 (%39,1) halen hayatta olup geri kalan 15/24 hasta operasyon sırasında ya da ilk operasyondan sonraki çok erken dönemde kaybedildi. Fetal ekokardiyografide yaygın endokardiyal fibroelastozis bulgusu olan tüm hastalar kaybedildi. SONUÇ: Merkezimizde HLHS'li hastalarda genel sağkalım oranı düşük olmakla birlikte, zaman içinde cerrahiye erişim ve tedavi sonuçlarında belirgin bir iyileşme olduğu görülmektedir. İlk 10 yıllık dönemde canlı doğan bebeklerin yalnızca üçte biri cerrahi şansına ulaşabilmiş ve bu grupta sağkalım oldukça sınırlı kalmıştır. Buna karşın 2016 sonrası dönemde hastaların büyük çoğunluğu opere edilebilmiş ve cerrahi sonrası sağkalım oranlarında istenilen düzeyde olmasa da hafif bir artış gözlenmiştir. Bununla birlikte, erken postoperatif dönemde mortalitenin halen yüksek olması, HLHS yönetiminde perinatal bakımın, cerrahi zamanlamanın ve postoperatif yoğun bakım koşullarının prognoz üzerindeki kritik belirleyiciler olduğunu göstermektedir.

Anahtar Kelimeler: fetal ekokardiyografi, hipoplastik sol kalp, prognoz

SS-52

Polikistik Over Sendromlu Gebelerde Testosteronun Kardiyak Etkilerinin Epikardiyal Yağ Kalınlığı, Modifiye Miyokardiyal Performans İndeksi ve Sol Ventrikül Kitle İndeksi ile Değerlendirilmesi: Ön Sonuçlar

Yağmur Damla Önal[1], Ezgi Bilicen[2], Sevinç Rabia Serindağ[2], Raziye Torun[3], Hazer Erçan Bozyer[1], Veysel Çeliktepe[1], Erkan Çağlıyan[2], Mustafa Kır[1], Atalay Ekin[3], Büşra Albayrak[4], Tülay Şirinoğlu[1]
[1]Dokuz Eylül Üniversitesi Tıp Fakültesi, Çocuk Kardiyoloji Bilim Dalı, İzmir
[2]Dokuz Eylül Üniversitesi Tıp Fakültesi, Kadın Hastalıkları ve Doğum Anabilim Dalı, İzmir
[3]Tepecik Eğitim ve Araştırma Hastanesi, Kadın Hastalıkları ve Doğum Kliniği, İzmir
[4]İstanbul Üniversitesi, Cerrahpaşa Tıp Fakültesi, Halk Sağlığı Anabilim Dalı, İstanbul

Giriş ve Amaç Polikistik over sendromu (PKOS), hiperandrojenizm, insülin direnci ve kronik inflamasyon ile karakterize olup gebelik sürecinde fetal kardiyovasküler gelişimi etkileyebilecek metabolik ve hormonal değişikliklere yol açabilmektedir. Artmış maternal androjen düzeylerinin plasental geçiş yoluyla fetüsü etkileyebileceği ve intrauterin hormonal çevrenin fetal kardiyak programlamada rol oynayabileceği düşünülmektedir. Deneysel hayvan çalışmalarında intrauterin testosteron maruziyetinin fetal miyokardiyal hipertrofi, kardiyomiyosit proliferasyon ve diferansiyasyonunda değişiklik, miyokardiyal fibrozis artışı ve ventriküler yeniden yapılanma ile ilişkili olduğu gösterilmiştir. Prenatal androjen fazlalığının fetal kardiyak metabolizmayı ve kontraktil fonksiyonları etkileyerek postnatal dönemde kardiyometabolik hastalıklara yatkınlığı artırabileceği de

bildirilmiştir. Bununla birlikte, prenatal androjen maruziyetinin fetal kardiyak gelişim üzerindeki etkileri deneysel modellerde tanımlanmış olmakla birlikte, insan fetüslerinde intrauterin hormonal çevrenin fetal kardiyak yapı ve fonksiyon üzerine etkilerini doğrudan değerlendiren klinik çalışmalar bulunmamaktadır. Bu çalışmada, PKOS'lu gebelerde fetal ekokardiyografi ile değerlendirilen kardiyak yapı ve fonksiyon parametrelerinin sağlıklı gebelerle karşılaştırılması amaçlandı.

Yöntem

Çalışmaya PKOS tanısı bulunan 26 gebe ile 22 sağlıklı kontrol gebe dahil edildi. Tüm olgulara ikinci trimester veya erken üçüncü trimester döneminde fetal ekokardiyografik inceleme yapıldı. Epikardiyal yağ kalınlığı, modifiye miyokard performans indeksi ve sol ventrikül kitle ölçümleri değerlendirildi. Gruplar arasındaki başlangıç farklılıklarını azaltmak amacıyla gestasyonel gün ve fetal ağırlık değişkenleri kullanılarak propensity score matching yöntemi ile 1:1 eşleştirme yapıldı. İstatistiksel analizler eşleştirme öncesi ve sonrası veri setlerinde gerçekleştirildi.

Bulgular

Eşleştirme öncesi analizde PKOS ve kontrol grupları arasında gestasyonel yaş, fetal ağırlık ve fetal kardiyak parametreler açısından anlamlı fark saptanmadı (tüm $p > 0.05$). İzovolumik kontraksiyon zamanı, izovolumik relaksasyon zamanı, ejeksiyon zamanı, epikardiyal yağ kalınlığı, sol ventrikül kitle ve modifiye miyokard performans indeksi değerleri gruplar arasında benzer bulundu.

Gestasyonel gün ve fetal ağırlığa göre yapılan eşleştirme sonrasında da gruplar arasında demografik özellikler ve fetal kardiyak ölçümler açısından istatistiksel olarak anlamlı fark izlenmedi (tüm $p > 0.05$). Sol ventrikül kitle değerleri PKOS grubunda daha yüksek olma eğiliminde olmakla birlikte bu fark istatistiksel anlamlılığa ulaşmadı.

Sonuç

Mevcut ön verilerimizde PKOS'lu gebelerde fetal kardiyak yapı ve fonksiyon parametreleri açısından sağlıklı gebelere kıyasla istatistiksel olarak anlamlı fark saptanmadı. Bununla birlikte, sol ventrikül kitle değerlerindeki artış eğilimi, deneysel çalışmalarda

tanımlanan intrauterin androjen maruziyetine bağlı miyokardiyal hipertrofi ve ventriküler yeniden yapılanma süreçleri ile uyumlu olabilecek erken kardiyak adaptasyonları düşündürmektedir. Çalışmamızın örneklem sayısı artırılarak sürdürülmesi planlanmakta olup, elde edilecek ileri verilerle PKOS'un fetal kardiyovasküler etkilerinin daha net ortaya konması hedeflenmektedir.

Anahtar Kelimeler: polikistik over sendromu, fetal ekokardiyografi, sol ventrikül kitle, miyokard performans indeksi, epikardiyal yağ

Tablo 1:Gestasyonel yaş ve fetal ağırlığa göre eşleştirilmiş PCOS ve kontrol gruplarının karşılaştırılması

	(n:22)	(n:22)	ol (n:22)	ol (n:22)	
	± S.D.	n (Min.-Max.)	± S.D.	n (Min.-Max.)	jeri
ns)		)-40)	±8,07	)-48)	
ns)		?-56)	±5,96	5-56)	
s)	16	140-208)	5±12,33	148-192)	
diyal Yağ (mm)	0,02	0,04-0,09)	0,01	0,04-0,09)	
ss (gr)	0,67	1,19-3,5)	0,68	1,17-3,27)	
IPI	0,07	0,28-0,55)	0,07	0,31-0,59)	
E (cm/sn)	2	15,7-45,6)	±4,56	(16-33)	
A (cm/sn)	9,4	27,7-74,2)	±6,46	29-52,3)	
E/A	0,08	0,4-0,72)	0,05	0,46-0,64)	
pit E (cm/sn)	6,7	17,4-39)	±6,33	(15,2-37,5)	
pit A (cm/sn)	9,8	34,9-64,4)	8,12	(26-58,8)	
pit E/A	0,08	0,45-0,75)	0,08	0,43-0,76)	

SS-53

Fetal Aortik Ark Patolojilerinin Sıklığı ve Postnatal Seyri

Ahmed Mahmud Çırakoğlu[1], Gökmen Akgün[2], Abdulkadir Babaoğlu[1]
[1]Kocaeli Üniversitesi, Çocuk Sağlığı ve Hastalıkları Anabilim Dalı, Çocuk Kardiyolojisi Bilim Dalı, Kocaeli
[2]Kocaeli Şehir Hastanesi, Çocuk Sağlığı ve Hastalıkları Anabilim Dalı, Çocuk Kardiyolojisi Bilim Dalı, Kocaeli

GİRİŞ-AMAÇ: Fetal dönemde arkus aorta patolojilerinin tanınması; eşlik edebilecek olan kardiyak ve ekstrakardiyak patolojilerle genetik bozuklukların taranmasına, tarama sonucunda patoloji saptanan bebeklerin ailelerine danışmanlık verilmesine ve doğum sonrası eylem planı oluşturulmasına olanak sağlamaktadır. Merkezimizde fetal hayatta arkus patolojilerinin görülme sıklığını, bu patolojilere eşlik eden major kardiyak, ekstrakardiyak anomalilerin ve genetik bozuklukların sıklığını, bu fetusların postnatal izleminde mortalite, morbidite ve girişim gerekliliğini ortaya koymaktır.
YÖNTEM: Bu gözlemsel retrospektif çalışma sağlık tesisimizde 2010-2025 yılları arasında fetal ekokardiyografi yapılmış ve fetusta arkus aorta patolojisi bulunan gebelikleri içermektedir. Sağ arkus aorta(RAA), aberan sağ subklaviyen arter (ARSA), kesintili arkus aorta (İAA), çift aortik ark (DAA), hipoplastik arkus aorta (HAA) ve aort koarktasyonu (COA) olan vakalar çalışmaya dahil edildi. Doğumu gerçekleşen bebeklerde izlemde eşlik eden kardiyak, ekstrakardiyak ve genetik patolojilerin varlığı, mortalite ve girişim sıklığı taranmıştır.
BULGULAR: 8672 riskli gebenin fetal ekokardiyografi taramasında 169 fetusta (%1,9) belirtilen arkus patolojilerinden biri saptandı (86 RAA, 44 ARSA, 30 HAA veya CoA, 6 IAA ve 3 DAA). RAA saptanan hastaların 46'sında eşlik eden major kardiyak patoloji görüldü. 144 hastanın 51'i genetik tetkik yaptırmayı kabul etmiş

olup 20'sinde genetik patoloji mevcuttu. Altı hastada DiGeorge sendromu, üç hastada Turner sendromu, üç hastada Trizomi 21, iki hastada Trizomi 18, bir hastada Williams sendromu saptandı. İzole ARSA' lı hiçbir fetusta genetik anomali saptanmadı. İzole ARSA' lı sadece bir bebekte 22Q11.2 mikrodelesyonu saptandı. 166 gebenin 2'si henüz doğmadı, 21'i takiplerine devam etmedi. Kalan 143 gebeden 22'si terminasyon veya intraüterin eksitus ile sonuçlandı, 121 bebek doğum sonrası izlendi. Bu bebeklerden 19'u'i izlemde vefat etti. Kaybedilen 14 bebekte major kardiyak patoloji mevcuttu. Beş bebek diyafram hernisi, santral sinir sistemi patolojileri, respiratuvar distress sendromu, mide perforasyonu, anal atrezi, galen ven anevrizması rüptürü gibi ekstrakardiyak sebeplerle kaybedildi. 6 hastada postnatal dönemde hafif derecede bası semptomları vardı. Yalnızca biri bebek vasküler ring cerrahisi oldu.
SONUÇ: Riskli gebelerin fetal ekokardiyografi taramalarında saptanan arkus patolojilerinden önemli aort koarktasyonu ve hipoplastik arkus aorta tanısı olanların mortal seyredebileceği görüldü. Bununla birlikte sağ arkus aortaya sık major kardiyak patoloji eşlik edebilmekle birlikte ARSA'nın major kardiyak ve ekstrakardiyak patolojilerle sık birlikteliği olmadığı saptandı. İzole ARSA dışındaki arkus patolojisi bulunan fetuslarda genetik taramanın önemli yeri olduğu görüldü.

Anahtar Kelimeler: anormal aortik ark, fetal ekokardiyografi, prognoz

SS-54

Hipoplastik Sol Kalp Sendromunda Evde İzlem Programının Cerrahi Evreler Arasında Mortalite ve Orta Dönem Sağkalım Üzerine Etkisi

Secil Sayin[1], Victor Ofoe[2], Diya Karwa[3], Amos Wong[2], Andrew Parry[4], Serban Stoica[4], Massimo Caputo[4], Orhan Uzun[2]
[1]Ankara Etlik Şehir Hastanesi, Pediatrik Kardiyoloji Kliniği, Ankara
[2]Cardiff Üniversitesi, Pediatrik Kardiyoloji Kliniği, Galler, Birleşik Krallık
[3]Cardiff Üniversitesi, Galler, Birleşik Krallık
[4]Bristol Üniversite Hastanesi, Kalp ve Damar Cerrahisi Kliniği, Bristol, Birleşik Krallık

GİRİŞ-AMAÇ: Hipoplastik sol kalp sendromu (HLHS), sol kalp yapılarının gelişmemesi ile karakterize, nadir bir konjenital kalp hastalığı olup, sol ventrikül ve aortik ark hipoplazisi ile mitral ve aortik kapakların stenoz ve/veya atrezisini içermektedir. HLHS, bebeklik döneminde üç aşamalı cerrahi yolla (Norwood, Glenn, Fontan) yönetilmektedir. Cerrahi evreler arasında özellikle Norwood (Evre I) ve Glenn (Evre II) ameliyatları arasındaki dönem, önemli ölçüde mortalitenin gözlendiği dönemdir. Bu dönemde sağkalım sonuçlarını iyileştirmek için Evde İzlem Programı (HMP) tasarlanmıştır.Araştırmamızın amacı, HMP'nin Güney Galler'de cerrahi evreler arasında ve orta dönem sağkalım üzerindeki etkisini değerlendirmektedir.
YÖNTEM: Bu retrospektif çalışmaya, 2001-2023 yılları arasında Güney Galler'de HLHS tanısı konulan hastalar dahil edildi. Hastalar, 2014 öncesinde tedavi alan ve HMP uygulanmayan grup ile 2014 sonrasında HMP takibine alınan grup olmak üzere iki gruba ayrıldı. Hastaların demografik ve klinik özellikleri, kapak açıklığı ve sol ventrikül morfolojisine göre sınıflandırılan HLHS alt tipleri, eşlik eden genetik ve kromozomal anormallikler ile her cerrahi evredeki

mortalite sonuçları kapsamlı bir şekilde değerlendirildi. HMP kapsamında, hastaneden taburcu edilen HLHS'li hastaların vücut ağırlığı ve oksijen satürasyonları ebeveynleri tarafından düzenli olarak takip edildi. Oksijen satürasyonunda, kilo alımında azalma (oksijen satürasyonu <%75 veya vücut ağırlığı artışı <20 gram/kilogram/gün), ile klinik bulgularda kötüleşme durumlarında pediatrik kardiyoloji ekibine haber verilerek hastaya müdahale süreci başlatıldı. Sağkalım analizi Kaplan-Meier yöntemi ve log-rank testi kullanılarak yapılırken, mortaliteyi etkileyen risk faktörleri ise Cox regresyon modeli ile değerlendirildi.
BULGULAR: HLHS tanısı konulan 210 hastadan, Ulusal Galler Pediatrik Kardiyoloji veritabanından yeterli takip verilerine ulaşılan 58 hasta (42 hasta HMP uygulanmayan grupta ve 16 hasta HMP uygulanan grupta olmak üzere) analize dahil edildi. Tüm cerrahi evrelerde, HMP uygulanmayan gruptaki hastalara kıyasla, HMP izlemindeki hastaların sağ ventrikül fonksiyonlarının daha iyi korunduğu ve orta-ağır şiddetli aort ve triküspit kapak yetmezliğinin daha düşük sıklıkta görüldüğü tespit edildi (Şekil-1). Evre I ve II cerrahi evreler arasındaki mortalite, HMP uygulanmayan kohort ile karşılaştırıldığında HMP uygulanan grupta istatistiksel olarak anlamlı derecede düşük bulundu (0% vs. %16.6, p=0.002) (Tablo). HMP uygulanmayan grupta genel orta dönem sağkalımın, ilk iki yıl içinde belirgin olarak azaldığı, 5 ve 10. yıllarda sabit (yaklaşık %75) kaldığı izlendi. Bununla birlikte, HMP uygulanan grup ilk beş yılda %100 sağkalım ve sonraki beş yılda yaklaşık %85 sağkalım oranı gösterdi (Şekil-2). Preoperatif klinik özellikleri benzer olmasına rağmen, HMP uygulanan grupta sağkalım sonuçlarının daha iyi olduğu ve uzun dönemde komplikasyonların azaldığı saptandı.
SONUÇ: HMP'nin uygulanması, HLHS'nin tedavisinde cerrahi evreler arasındaki mortaliteyi belirgin şekilde azaltmış ve orta dönem sağkalımı anlamlı düzeyde iyileştirmiştir. Bu sonuçlar, son yıllarda kalp cerrahisinde ve cerrahi evreler arası yönetimde kaydedilen ilerlemenin klinik etkinliğini gösterirken, HLHS tanılı pediatrik hastalarda uzun dönem tedavi yaklaşımlarının sürekli olarak iyileştirilmesinin gerekliliğini vurgulamaktadır.

Anahtar Kelimeler: Cerrahi, evde izlem programı, evreler arası mortalite, hipoplastik sol kalp sendromu, pediatrik kardiyoloji

Şekil-1

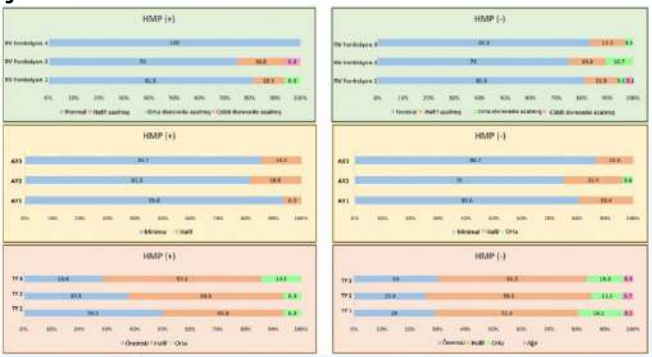

HMP uygulanan ve HMP uygulanmayan grupların her cerrahi aşamadan sonra ekokardiyografi sonuçları

Şekil-2

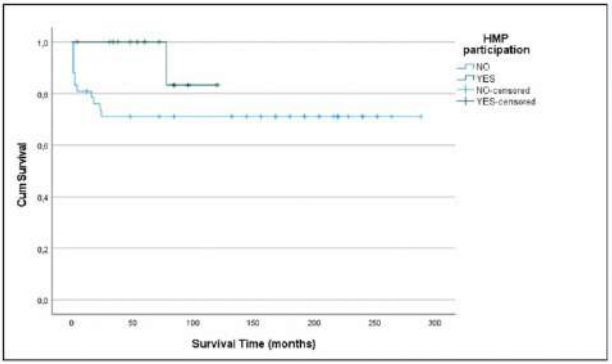

HMP uygulanan ve HMP uygulanmayan gruplar için Kaplan-Meier sağkalım eğrisi

Tablo

Tablo. HMP uygulanan ve HMP uygulanmayan gruplarda cerrahi evreler boyunca mortalite sonuçları

Değişkenler	Evre 1		Evre 2		Evre 3		Toplam	
	HMP (-)	HMP (+)	HMP (-)	HMP (+)	HMP (-)	HMP (+)	HMP (-)	HMP (+)
Preoperatif Dönemdeki Hasta Sayısı	42	16	37	16	36	16	42	16
Postoperatif Dönemde Ölen Hasta Sayısı	7 (%16,6)	0	1 (%2,7)	0	1 (%2,8)	1	9 (%21,4)	1 (%6.2)

SS-55

Tek Çekim, Düşük Doz, Yüksek Doğruluk: Yenidoğanlarda Kompleks Konjenital Kalp Hastalıklarında Kardiyak BT

Ali Nazım Güzelbağ[1], Elif Yücel[2], Burcu Çevlik[1], İsa Özyılmaz[1], Selin Sağlam[3], Hatice Dilek Özcanoğlu[3], Behzat Tüzün[4], Serap Baş[2], Ali Can Hatemi[4], İbrahim Cansaran Tanıdır[1], Erkut Öztürk[1]
[1]Sağlık Bilimleri Üniversitesi Başakşehir Çam ve Sakura Şehir Hastanesi, Çocuk Kardiyoloji Kliniği, İstanbul, Türkiye
[2]Sağlık Bilimleri Üniversitesi Başakşehir Çam ve Sakura Şehir Hastanesi, Radyoloji Kliniği, İstanbul, Türkiye
[3]Sağlık Bilimleri Üniversitesi Başakşehir Çam ve Sakura Şehir Hastanesi,Anesteziyoloji ve Reaminasyon Kliniği,Türkiye
[4]Sağlık Bilimleri Üniversitesi Başakşehir Çam ve Sakura Şehir Hastanesi,Çocuk Kalp Cerrahisi Kliniği,Türkiye

AMAÇ:
Yenidoğanlarda kompleks konjenital kalp hastalıkları, hızlı ve doğru anatomik değerlendirme gerektiren, cerrahi planlamayı doğrudan etkileyen klinik durumlardır. Bu çalışmanın amacı, düşük tüp voltajı (80 kV) ve adaptif iteratif doz redüksiyon algoritması kullanılarak gerçekleştirilen prospektif EKG-senkronize kardiyak bilgisayarlı tomografi anjiyografinin radyasyon dozu, görüntü kalitesi ve cerrahi bulgularla karşılaştırmalı tanısal doğruluğunu değerlendirmektir.

GEREÇ-YÖNTEM:
Bu retrospektif kohort çalışmasına, 1 Ekim 2022–1 Aralık 2024 tarihleri arasında kompleks konjenital kalp hastalığı tanısı ile cerrahi planlama amacıyla kardiyak bilgisayarlı tomografi anjiyografi uygulanan toplam 238 yenidoğan dahil edildi. Tüm hastalar yenidoğan yoğun bakım ünitesinde izlenmekteydi ve cerrahi girişim öncesi değerlendirme sürecinin bir parçası olarak

görüntüleme yapıldı.
Kardiyak bilgisayarlı tomografi anjiyografi incelemeleri, 640 kesitli geniş dedektörlü bilgisayarlı tomografi sistemi kullanılarak prospektif elektrokardiyografi tetiklemeli protokol ile gerçekleştirildi. Görüntüleme sırasında düşük tüp voltajı (80 kV) ve adaptif iteratif doz redüksiyon algoritması kullanıldı. Koroner arterler, aortik ark ve dalları, pulmoner arterler, pulmoner ve sistemik venöz dönüş yolları ile ekstrakardiyak yapılar ayrıntılı olarak değerlendirildi.
Cerrahi sırasında elde edilen intraoperatif bulgular referans standart kabul edildi. Kardiyak bilgisayarlı tomografinin tanısal doğruluğu, duyarlılık ve özgüllük değerleri hesaplanarak belirlendi. Transtorasik ekokardiyografi bulguları ile kardiyak bilgisayarlı tomografi sonuçları karşılaştırıldı. Radyasyon dozu analizi doz-uzunluk ürünü ve etkin doz üzerinden yapıldı.

BULGULAR:
Çalışmaya dahil edilen toplam 238 yenidoğanın ortalama yaşı 7,48 ± 4,12 gün olup, hastaların %56,7'si erkekti. Kardiyak bilgisayarlı tomografi anjiyografi incelemelerinin tümü prospektif EKG-senkronize protokol ile başarıyla tamamlandı ve hiçbir hastada teknik yetersizlik nedeniyle inceleme tekrarı gerekmedi. İncelemeler sırasında sedasyon veya genel anestezi uygulanmadı. Radyasyon doz analizinde, ortalama doz-uzunluk ürünü 17,64 ± 6,21 mGy·cm olarak ölçüldü. Yenidoğanlara özgü dönüşüm katsayısı kullanılarak hesaplanan ortalama etkin radyasyon dozu 1,38 ± 0,42 milisievert idi. Tüm hastalarda etkin doz değerlerinin literatürde yenidoğanlar için bildirilen kabul edilebilir sınırlar içerisinde olduğu saptandı.
Kardiyak bilgisayarlı tomografi anjiyografi, cerrahi bulgular referans alındığında yüksek tanısal doğruluk gösterdi. Koroner arter anomalilerinin saptanmasında duyarlılık %95, özgüllük %98 ve genel doğruluk %97 olarak hesaplandı. Aortik ark hipoplazisi ve arkus anomalilerinde duyarlılık ve özgüllük oranları %100'e ulaştı. Büyük arterlerin transpozisyonu, çift çıkışlı sağ ventrikül ve trunkus arteriozus gibi kompleks konotrunkal anomalilerde kardiyak bilgisayarlı tomografi ile cerrahi bulgular arasında tam uyum

izlendi.
Anormal pulmoner venöz dönüş, majör aortopulmoner kollateral damarlar ve persistan sol superior vena kava gibi ekstrakardiyak vasküler anomalilerin değerlendirilmesinde kardiyak bilgisayarlı tomografi anjiyografi, transtorasik ekokardiyografiye kıyasla daha yüksek tanısal doğruluk sağladı. Bu patolojilerin tamamında cerrahi bulgularla istatistiksel olarak anlamlı uyum saptandı ($p<0,001$). Transtorasik ekokardiyografi ise küçük intrakardiyak defektlerin saptanmasında daha yüksek duyarlılık gösterdi.
Ekstrakardiyak değerlendirmede, pulmoner parankim, mediastinal yapılar, iskelet sistemi ve abdominal organlara ait çok sayıda klinik olarak anlamlı bulgu saptandı. Bu bulgular, kardiyak bilgisayarlı tomografi anjiyografinin tek bir inceleme ile hem kardiyak hem de kardiyak dışı patolojilerin kapsamlı değerlendirilmesine olanak sağladığını gösterdi.

SONUÇ:
Düşük tüp voltajı ve adaptif iteratif doz redüksiyon algoritması ile gerçekleştirilen prospektif EKG-senkronize kardiyak bilgisayarlı tomografi anjiyografi, yenidoğanlarda kompleks konjenital kalp hastalıklarının değerlendirilmesinde düşük radyasyon maruziyeti ile yüksek tanısal doğruluk sağlamaktadır. Koroner arterler, büyük damarlar ve ekstrakardiyak yapıların ayrıntılı anatomik değerlendirilmesine olanak tanıyarak cerrahi planlamaya anlamlı katkı sunan, güvenilir bir tamamlayıcı görüntüleme yöntemidir.

Anahtar Kelimeler: Yenidoğan, konjenital kalp hastalığı, kardiyak bilgisayarlı tomografi, düşük doz görüntüleme, tanısal doğruluk

resim-1 Kompleks Konjenital Kalp Hastalarının Tanısal Dağılımı

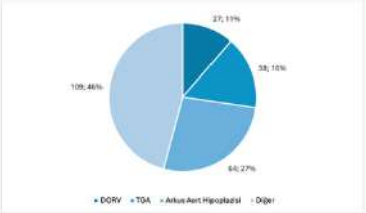

tablo -5 Arkus Aort Hipoplazisi Hastalarında EKO ve BT Bulgularının Cerrahi Bulgularla Karşılaştırılması

	Tanı	Cerrahi Bulgu		Sensitivite (%)	Spesifisite (%)	PPD (%)	NPD (%)	Doğruluk (%)
		(+)	(-)					
EKO	(+)	52	3	81.3	98.3	94.5	93.4	93.7
	(-)	12	171					
BT	(+)	64	0	100	100	100	100	100
	(-)	0	174					

NPD= negatif prediktif değer, PPD= pozitif prediktif değer

tablo-1 Hasta Demografisi ve Klinik Özellikleri (n=238)

Özellikler		Değer
Cinsiyet, n (%)	Erkek	124 (%52,1)
	Kadın	114 (%47,9)
Yaş (gün)		7,48 (1-27)
Ağırlık (kg)		3,12 (1,53-4,5)
Ağırlık (persantil)		38,4 (23,2-57)
Ağırlık (SDS)		-0,22 (-1,9-1,1)
VKİ (kg/m²)		18,2 (12,5-19,8)
VKİ (persantil)		30,4 (24,8-42,4)
VKİ (SDS)		-0,46 (-1,23-1,1)
DLP (mGy·cm)		17,64 (8,8-44,8)
ED (mSv)		1,38 (0,69-3,5)

ED: etkin doz; DLP: doz-uzunluk ürünü SDS: standart deviasyon skoru, VKİ: vücut kitle indeksi

tablo-2 Çift Çıkışlı Sağ Ventrikül (DORV) Hastalarında Görüntüleme Modalitelerinin Diyagnostik Performansının Karşılaştırılması

	Tanı	Cerrahi Tanı (+)	Cerrahi Tanı (-)	Ki-kare (χ2)	p değeri
Koroner arter anomalisi	EKO (+)	4	2	6,8	P <0,01
	EKO (-)	4	17		
	BTA (+)	7	0		
	BTA (-)	1	19		
Aortik ark hipoplazisi	EKO (+)	3	3	5,5	P <0,02
	EKO (-)	3	18		
	BTA (+)	6	0		
	BTA (-)	0	21		
İnterrupted aortik ark	EKO (+)	4	1	0.00	P =1
	EKO (-)	0	22		
	BTA (+)	4	0		
	BTA (-)	0	23		
Aortopulmoner kollateral damarlar	EKO (+)	3	1	1,72	P <0,04
	EKO (-)	2	21		
	BTA (+)	5	0		
	BTA (-)	0	22		
Anormal pulmoner venöz bağlantı	EKO (+)	3	2	27,25	P <0,0001
	EKO (-)	2	20		
	BTA (+)	5	1		
	BTA (-)	0	21		
Persistan sol superior vena cava	EKO (+)	2	2	12,4	P <0,001
	EKO (-)	2	21		
	BTA (+)	4	0		
	BTA (-)	0	23		
Ventriküler septal defekt (minimal <1,5 mm)	EKO (+)	4	1	3,72	P <0,04
	EKO (-)	1	21		
	BTA (+)	3	4		
	BTA (-)	2	18		

(+)= pozitif bulgu, (-)= negatif bulgu

tablo-3 Çift Çıkışlı Sağ Ventrikül (DORV) Hastalarında

Ekokardiyografi ve BT Anjiografinin Sensitivite ve Spesifisitesi

Tanı	Yöntem	Duyarlılık (%)	Özgüllük (%)	PPD (%)	NPD (%)	Doğruluk (%)	EAA	Kappa (κ)
Koroner arter anomalisi	EKO	50.0	89.5	66.7	81.0	79.2	0.70	0.38
	BTA	87.5	100.0	100.0	95.0	97.8	0.94	0.90
Aortik ark hipoplazisi	EKO	50.0	85.7	50.0	85.7	78.3	0.68	0.33
	BTA	100.0	100.0	100.0	100.0	100.0	1.00	1.00
İnterrupted aortik ark	EKO	80.0	95.6	80.0	95.6	95.8	0.88	0.76
	BTA	100.0	100.0	100.0	100.0	100.0	1.00	1.00
Aortopulmoner kollateral damarlar	EKO	60.0	95.5	75.0	91.3	91.7	0.78	0.55
	BTA	100.0	100.0	100.0	100.0	100.0	1.00	1.00
Anormal pulmoner venöz bağlantı	EKO	60.0	90.9	60.0	90.9	87.5	0.76	0.48
	BTA	83.3	95.5	83.3	95.5	91.7	0.89	0.80
Persistan sol süperior vena kava	EKO	50.0	91.3	50.0	91.3	83.3	0.71	0.41
	BTA	100.0	100.0	100.0	100.0	100.0	1.00	1.00
Ventriküler septal defekt (<1.5 mm)	EKO	80.0	95.5	80.0	95.5	91.7	0.88	0.76
	BTA	75.0	90.0	60.0	90.0	82.6	0.83	0.67

BTA= BT anjiografi, EAA= eğri altındaki alan, EKO=ekokardiyografi, NPD= negatif prediktif değer, PPD= pozitif prediktif değer

tablo-4 TGA Hastalarında Koroner Arterler"n Varyasyonları

Koroner Patern	
Normal koroner arterler (1LCx-2R), n (%)	23 (60.5%)
Alışılmadık koroner paternler, n (%)	15 (39.4%)
-1L-2RCx, n (%)	6 (15.7%)
-2LCxR, n (%)	3 (7.8%)
-1R-2LCx, n (%)	3 (7.8%)
-1LR-2Cx, n (%)	1 (2.6%)
-1RCxL, n (%)	2 (5.2%)

Cx: sirkumfleks koroner arter; L: sol anterior desendan koroner arter; R: sağ koroner arter.

tablo-6 Arkus Aort H"poplaz"s" Hastalarının BT Anj"ograf" Ölçümler"

Parametre	BT Anjiyografi (BTA)
Aortik Anulus Çapı (mm)	8.56 (5.05-14.75)
Valsalva Sinüsü Çapı (mm)	10.68 (2.6- 20.7)
STB (mm)	8.33 (1.6- 17.65)
Asendan Aorta Çapı (mm)	9.2 (2.45- 19.5)
Arkus Aorta Çapı- proksimal (mm)	6.58 (2.65- 16.75)
Arkus Aorta Çapı- distal (mm)	5.96 (2.35- 15.6)
İstmus Çapı (mm)	5.09 (1.25- 14.0)
Desendan Aorta Çapı- diafragma düzeyi (mm)	6.75 (3.95- 9.65)

STB: Sinotubuler Bileşke

SS-56

Dolaşımdaki matriks remodelling biyobelirteçleri, biküspit aort kapağı olan çocuklarda aortik elastisite değişikliklerini öngörebilir mi?

Nida Gülderen Kalay Şentürk[1], Ali Karakaş[1], Hüseyin Karadağ[2], Hazal Cansu Çulpan[3], İlker Kemal Yücel[1], Reyhan Dedeoğlu[1]
[1]İstanbul Üniversitesi-Cerrahpaşa, Çocuk Kardiyoloji Bilim Dalı, İstanbul
[2]Sağlık Bilimleri Üniversitesi Dr. Siyami Ersek Göğüs Kalp ve Damar Cerrahisi Eğitim Araştırma Hastanesi, İstanbul
[3]İstanbul Üniversitesi-Cerrahpaşa, Halk Sağlığı Anabilim Dalı, İstanbul

AMAÇ:
Biküspit aort kapağı (BAV) olan çocuklarda aort duvar biyomekaniğinin erken dönemde bozulabildiği bilinmektedir. Bununla birlikte, aortik strain ve distensibilite gibi ekokardiyografik parametrelerin biyobelirteçlerle ilişkisi henüz net değildir. Bu çalışmanın amacı, BAV'lı çocuklarda aortik strain değişikliklerini araştırmak, bu parametreleri serum matriks biyobelirteçleri (MMP-2, MMP-9, TIMP-1/2, MMP2/TIMP1 oranı, endotrofin, TGF-β1, apelin) ile ilişkilendirmek ve klinik uygulamada kullanılabilir potansiyel belirteçleri belirlemektir.
YÖNTEM:
Çalışmaya yaş, cinsiyet ve vücut yüzey alanı açısından eşleştirilmiş 40 sağlıklı kontrol ve 40 BAV'lı olgu dahil edildi. Tüm katılımcılarda standart ekokardiyografi, aortik strain, distensibilite ve stiffness indeksi hesaplandı. Kan örneklerinde MMP-1, MMP-2, MMP-9, TIMP-1, TIMP-2, TGF-β1, apelin ve endotrofin ölçüldü. Ayrıca asendan aort Z skoru ≥2 olanlar "aortopati" olarak değerlendirildi. Vaka-kontrol karşılaştırmaları, alt grup analizleri, korelasyon ve çok değişkenli regresyon testleri uygulandı.

BULGULAR:
Vaka ve kontroller yaş (p=0.046 sınırda), cinsiyet (p=0.264) ve BSA (p=0.124) açısından uyumluydu. Asendan aort Z skoru olgularda anlamlı derecede yüksekti (p<0.001). Aortik strain anlamlı düşük (14.8±2.4 vs 21.0±2.9; p<0.001), stiffness artmış (p=0.009) ve distensibilite azalmıştı (p<0.001). Biyobelirteçler açısından MMP-2, MMP-9 ve MMP2/TIMP-1 oranı hasta grubunda anlamlı olarak yüksekti (sırasıyla p=0.03, p=0.04, p=0.04). Aort yetersizliği olanlarda strain ve distensibilite ek olarak daha belirgin bozulmuştu (p<0.01).
Tüm grupta korelasyon analizinde aortik strain ile MMP-2 (r=–0.51), MMP-9 (r=–0.30) ve MMP2/TIMP1 (r=–0.31) arasında zayıf–orta düzey negatif ilişkiler izlendi. Asendan aort Z skoru ile strain arasında belirgin negatif ilişki vardı (r=–0.51). Yalnızca hasta grubu analizinde bu ilişkiler zayıflasa da asendan aort Z skoru ile strain arasındaki ilişki devam ediyordu (r=–0.37). Çok değişkenli regresyonda hiçbir biyobelirteç aortik strain için bağımsız prediktör olarak saptanmadı (p>0.05). ROC analizlerinde hiçbir biyobelirteç tek başına anlamlı ayırt edici değere ulaşmadı (AUC 0.43–0.65).
SONUÇ:
BAV'lı çocuklarda aortik strain, distensibilite ve stiffness erken dönemde belirgin şekilde bozulmaktadır. Bununla birlikte biyobelirteçler aortopatiyi bağımsız olarak öngörememektedir; ancak MMP-2, MMP-9 ve MMP2/TIMP-1'deki yükseliş, ekstrasellüler matriks yeniden şekillenmesinin erken fazda başladığını düşündürmektedir. Bulgularımız, aortik strain ölçümünün erken risk belirlemede biyobelirteçlere kıyasla daha duyarlı olduğunu göstermektedir. Daha büyük örneklemlerle uzunlamasına çalışmalar gereklidir.

Anahtar Kelimeler: Biküspit aort kapağı, Aortik elastisite, Aortik strain, Ekstrasellüler matriks, Matriks metalloproteinazları, Pediatrik aortopati

Kontrol ve BAV gruplarında ekstrasellüler matriks

biyobelirteçlerinin kutu-grafik (boxplot) ile gösterimi

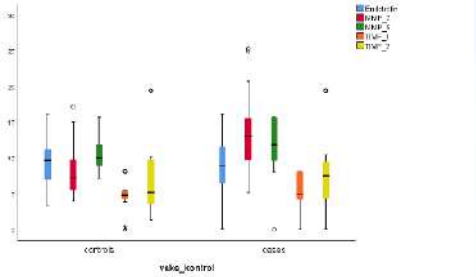

Kutu grafikler sağlıklı kontroller ile biküspit aort kapağı (BAV) olan çocuklarda endotrofin, MMP-2, MMP-9, TIMP-1 ve TIMP-2 düzeylerinin dağılımını göstermektedir.

Sağlıklı kontroller ve biküspit aort kapağı (BAV) olan çocuklarda aortik strain değerlerinin karşılaştırılması

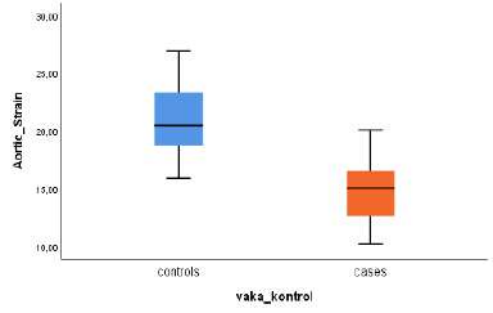

Kutu grafikler kontrol ve BAV gruplarında aortik strain dağılımını göstermektedir. BAV grubunda aortik strain değerleri kontrollere kıyasla anlamlı derecede düşüktür ($p < 0.001$). Kutu içi medyan ve çeyrekler arası aralığı temsil etmektedir.

SS-57

Aksesuar Mitral Kapak Dokusu: Tek Merkezli 15 Yıllık Pediatrik Deneyim

Gökmen Akgün[1], Eviç Zeynep Akgün[2], Ahmed Mahmud Çırakoğlu[2], Kadir Babaoğlu[2]
[1]Kocaeli Şehir Hastanesi, Çocuk Kardiyoloji Kliniği, Kocaeli
[2]Kocaeli Üniversitesi Tıp Fakültesi, Çocuk Kardiyoloji Bilim Dalı, Kocaeli

GİRİŞ: Aksesuar mitral kapak dokusu sol ventrikülde, genellikle mitral aparatusun bir bölümüne tutunan anormal, amorf mitral kapak veya korda benzeri doku varlığıdır. Bu doku sol ventrikül çıkış yoluna doğru uzanarak obstrüksiyon, aort kapak yetersizliği veya mitral kapak disfonksiyonuna neden olabilir. Tarihsel olarak nadir kabul edilse de, ekokardiyografinin yaygın kullanımı tanı sıklığını artırmıştır. Klinik spektrum, insidental bulgulardan semptomatik obstrüksiyona kadar geniş bir yelpazede seyreder. Bu sunum, pediatrik popülasyonda nadir görülen bir konjenital kalp anomalisi olan aksesuar mitral kapak dokusunu konu alan 15 yıllık retrospektif bir çalışmanın özetini içermektedir.
YÖNTEM: Çalışmada, 2010-2025 yılları arasında aksesuar mitral kapak dokusu tanısı alan 47 pediatrik hastanın (30 erkek, 17 kız) verileri retrospektif olarak incelendi. Tanı ve takip transtorasik ekokardiyografiye dayanmaktadır. Çalışma için morfolojik bir sınıflandırma sistemi geliştirildi. Tip 1: Sol ventrikül çıkım yoluna tutunan; kord benzeri yapıları (tip1a), amorf-mobil yaprakçık benzeri yapıları (tip1b) ve fibröz fiks dokuları (tip1c) kapsamaktaydı. Tip 2: Sol ventrikül çıkım yolundan uzakta yerleşik aksesuar mitral aparatus benzeri dokuları içermekteydi.
BULGULAR: Ortalama tanı yaşı 121±53,2 aydı ve en sık başvuru nedeni üfürümdü. Önemli bir oranda (%38.3) hasta eşlik eden konjenital kalp defekti taşıyordu; en sık biküspid aort kapağı (%13) görüldü. Altı hastada (%12.8) sol ventrikül çıkım yolu obstrüksiyonu gözlendi. Darlık gözlenen hastalar mobil (Tip 1b) veya fiks fibröz tip (Tip 1c) morfolojiye sahipti. Önemli bir bulgu olarak, iki infantta darlık gradiyenti yaşamın erken döneminde arttı. Biri şiddetli obstrüksiyon nedeniyle 12 aylıkken cerrahi rezeksiyon geçirdi. Diğer infant orta düzeyde darlık ile klinik olarak

izlenmekteydi. Bir hasta, aksesuar mitral kapak dokusu ve çift orifisli mitral kapak nedeniyle oluşan şiddetli mitral stenoz için cerrahi geçirdi. Aort ve mitral kapak yetersizliklerinin çoğu hafif düzeydeydi. Tip 1 morfolojiye sahip hastalarda aort kapak yetersizliğinde artış eğilimi gözlenmişken Tip 2 hastalarda kapak yetersizliklerinde artış olmadı. Olgular ayrıca hipertrofik kardiyomiyopati ve Ebstein anomalisi ile birliktelik gösterdi. Beş sporcu, spora katılım öncesi taramada insidental olarak tanı aldı ve biri hariç diğerleri Tip 1b morfolojiye sahipti, hiçbirinde hemodinamik bozukluk yoktu.
SONUÇ: Çalışma, literatürde gözlenen erkek cinsiyet baskınlığını ve diğer sol kalp lezyonları ile sık birlikteliği doğrulamaktadır. Kritik bir gözlem olarak; özellikle Tip 1 morfolojiye sahip olanlar bebeklik döneminde saptandığında sol ventrikül çıkım yolu obstrüksiyonu progresif olabilmekte ve yakın takip gerektirmektedir Bununla birlikte, birçok aksesuar mitral kapak olgusu, özellikle sol ventrikül çıkım yolundan uzakta tutunanlar (Tip 2), asemptomatik ve stabil seyretmektedir. Tanı ve klinik takibin temeli ekokardiyografidir. Hasta yönetimi; sol ventrikül çıkım yolu obstrüksiyonuna, kapak yetersizliği gibi komplikasyonların varlığına ve eşlik eden kalp hastalığına göre şekillenir. Cerrahi rezeksiyon, semptomatik hastalarda veya valvuler disfonksiyon sonucu hemodinamik bozukluğu olanlarda gerekebilir.

Anahtar Kelimeler: Aksesuar mitral kapak, pediatrik, subaortik darlık
Figür 1

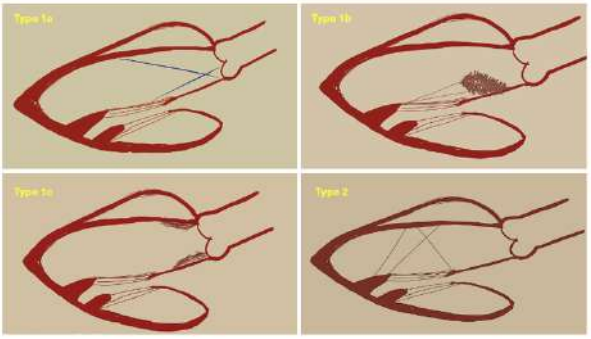

Aksesuar mitral kapak tiplerinin şematik çizimi. Tip 1a: Sol ventrikül çıkış yoluna (LVOT) veya aort kapağına doğru uzanan kordal yapılar. Tip 1b: LVOT'ta yer alan ve ön mitral yaprakçıkla ilişkili amorf AMVT. Tip 1c: LVOT içinde yer alan fibröz faks AMVT. Tip2: LVOT'den uzakta konumlanmış korda benzeri yapılar

Figür 2

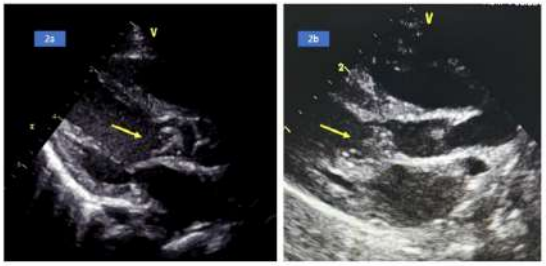

İki bebekte LVOT darlığına neden olan aksesuar doku (oklarla gösterilmiştir) parasternal uzun eksen görüntüleri. Şekil 2a, hareketli aksesuar doku nedeniyle şiddetli LVOT darlığı olan bir bebekten, Şekil 2b ise hareketli aksesuar doku nedeniyle orta derecede LVOT darlığı olan bir bebekten alınmıştır. Şiddetli LVOT darlığı olan bebekte aort kapağı ile aksesuar doku arasındaki mesafenin daha kısa olduğu görülmektedir.

Figür 3

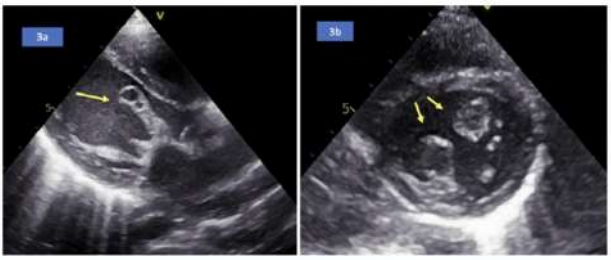

Aksesuar mitral dokunun çift orifisli mitral kapak görünümüne ve LVOT darlığı olmaksızın mitral kapak darlığına neden olduğu parasternal uzun (3a) ve kısa eksen (3b) görüntüler. Aksesuar mitral doku aort kapağından uzakta konumlanmıştır

SS-58

Cerrahi Olarak Onarılmış Fallot Tetralojisi Hastalarında Sağ Ventrikülün Değerlendirilmesinde Üç Boyutlu Ekokardiyografi ile Kardiyak Manyetik Rezonans Görüntülemenin Karşılaştırılması

Boran Çakan[1], Ender Ödemiş[2], Mete Han Kızılkaya[2], Terman Gümüş[3], Batıgül Taş[2], Ruken Esmer[4]
[1]Koç Üniversitesi, Tıp Fakültesi, İstanbul; Koç Üniversitesi, Biyomedikal Bilimler ve Mühendislik; İstanbul
[2]Koç Üniversitesi Hastanesi, Pediatrik Kardiyoloji Ana Bilim Dalı, İstanbul
[3]Amerikan Hastanesi; Radyoloji Ana Bilim Dalı, İstanbul
[4]Koç Üniversitesi, Biyomedikal Bilimler ve Mühendislik; İstanbul

AMAÇ: Pulmoner yetersizlik (PY), Fallot Tetralojisi (ToF) nedeniyle yapılan cerrahi onarım sonrasında sık görülen bir komplikasyon olup, uzun dönemde sağ ventrikül dilatasyonu ve yetmezliğine yol açabilmektedir. Bu nedenle PY'yi ortadan kaldırmak amacıyla uygun zamanda pulmoner kapak replasmanı (PKR) endikasyonu doğmaktadır. Kardiyak manyetik rezonans görüntüleme (MRG), özellikle asemptomatik hastalarda optimal zamanlamanın belirlenmesinde güncel altın standart olmakla birlikte, sınırlı erişilebilirliği ve işlem gereksinimleri, üç boyutlu ekokardiyografi (3BE) gibi daha basit ve uygulanabilir alternatif görüntüleme yöntemlerine olan ihtiyacı ortaya koymaktadır.

YÖNTEMLER: Orta–ileri derecede PY'si bulunan ve cerrahi olarak onarılmış ToF tanılı 32 hasta incelendi. Tüm hastalara 3 aylık bir süre içinde hem 3BE hem de MRG uygulandı. Sağ ventrikül end-diyastolik hacmi (RVEDV), end-sistolik hacmi (RVESV), ejeksiyon fraksiyonu (RVEF) ve atım hacmi (RVSV) ile vücut yüzey alanına

indekslenmiş değerler (RVEDVI, RVESVI ve RVSVI) analiz edildi. İstatistiksel değerlendirmede normallik testleri, eşleştirilmiş karşılaştırmalar, Pearson korelasyon analizi ve Bland–Altman analizi kullanıldı. Tüm 3BE ve kardiyak MRG görüntüleri aynı iki hekim (sırasıyla E.O. ve T.G.) tarafından elde edildi ve yorumlandı.

BULGULAR: Ortalama RVEDVI değerleri 3BE ve MRG ile sırasıyla 93,4 ± 22,9 mL/m² ve 107,8 ± 29,6 mL/m² olarak saptandı. Benzer şekilde, RVESVI değerleri 3BE ve MRG ile sırasıyla 48,4 ± 15,0 mL/m² ve 60,7 ± 22,6 mL/m² idi. 3BE ve MRG ile elde edilen ortalama RVEF değerleri sırasıyla %47,9 ± 10,5 ve %46,3 ± 9,1 olup, iki yöntem arasında istatistiksel olarak anlamlı fark bulunmadı. Üç boyutlu ekokardiyografi, MRG'ye kıyasla tüm indekslenmiş sağ ventrikül hacim parametrelerini sistematik olarak daha düşük ölçtü; RVEDVI için ortalama yanlılık −14,36 mL/m² (p=0,009) ve RVESVI için −12,27 mL/m² (p=0,005) olarak saptandı ve bu farklar istatistiksel olarak anlamlıydı. Ayrıca, RVSV farklarının normal dağılım göstermediği ve Wilcoxon testi ile anlamlı bulunmadığı görüldü (p=0,190); RVSVI için de anlamlı fark saptanmadı (p=0,526). RVEF için küçük ve istatistiksel olarak anlamlı olmayan pozitif bir ortalama fark (+%3,21; p=0,179) izlenirken, Bland–Altman analizi bireysel hasta düzeyinde geniş uyum sınırları göstererek yöntemler arasında sınırlı değiştirilebilirliğe işaret etti.

SONUÇ: Üç boyutlu ekokardiyografi, sağ ventrikül hacimlerini MRG'ye kıyasla sistematik olarak düşük ölçmekte ve bireysel hasta düzeyinde sınırlı uyum göstermektedir. Buna karşın, ortalama RVEF değerlerinin iki yöntem arasında benzer olması, fonksiyonel uyumun korunduğunu düşündürmektedir. Pulmoner kapak replasmanı endikasyonunun belirlenmesi başta olmak üzere klinik karar süreçlerinde MRG referans yöntem olmaya devam etse de, 3BE uzun dönem izlemde pratik, yaygın, erişilebilir ve uygulanabilir bir alternatif sunmaktadır. Bu nedenle, MRG'nin erişilemediği veya uygulanmasının güç olduğu klinik koşullarda, onarılmış ToF hastalarının uzun dönem takibinde 3BE uygun bir görüntüleme yöntemi olabilir.

Anahtar Kelimeler: Fallot Tetralojisi, Pulmoner Yetersizlik, Üç Boyutlu Ekokardiyografi, Kardiyak Manyetik Rezonans Görüntüleme, Sağ Ventrikül Fonksiyonu

3D

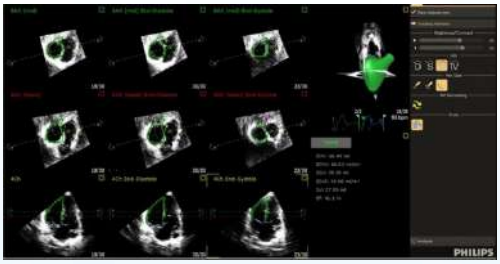

Grafik

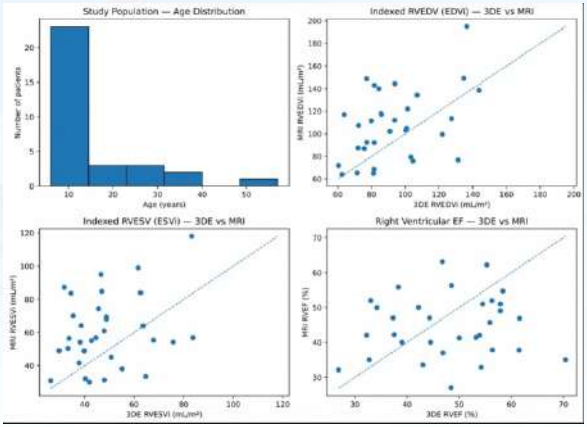

MRI

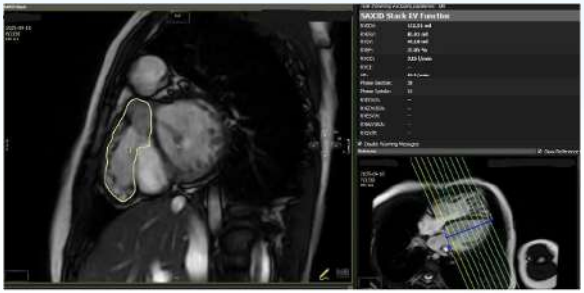
SAXED Stack EF Function

SS-59

Pediatrik Hipertrofik Kardiyomiyopatide Gizli Disfonksiyonun Ortaya Konulması: Ventriküler ve Atriyal Mekaniklerin Çok Katmanlı Ekokardiyografik Analizi

Fatma Sevinc Sengul, Ayşen Haksayar, CANSU MEHDİZADE, Nujin Uluğ Murt, Pelin Ayyıldız, Alper Guzeltas
Sağlık Bilimleri Üniversitesi Mehmet Akif Ersoy Göğüs Kalp ve Damar Cerrahisi Eğitim ve Araştırma Hastanesi Çocuk Kardiyoloji Kliniği, İstanbul

GİRİŞ-AMAÇ: Pediatrik hipertrofik kardiyomiyopatili (HKM) hastalarda semptom şiddeti, diyastolik yük, aritmi riski ve sol ventrikül fonksiyonunun yalnızca ejeksiyon fraksiyonu ile değerlendirilmesi çoğu zaman güçtür. Bu çalışmada, görece küçük ancak ayrıntılı bir pediatrik HKM hasta grubunda sol ventrikül (SV) ve sol atriyuma (SA) ait strain özelliklerinin tanımlanması ve bu parametrelerin klasik ekokardiyografik bulgular ile implante edilebilir kardiyoverter defibrilatör (ICD) varlığı arasındaki ilişkinin araştırılması amaçlanmıştır.
YÖNTEMLER: Çocukluk çağından itibaren izlenen 20 hipertrofik kardiyomiyopati hastası retrospektif olarak analiz edildi. Tüm hastalara ayrıntılı transtorasik ekokardiyografik inceleme uygulandı. İki boyutlu speckle-tracking ekokardiyografi kullanılarak üç apikal pencereden sol ventrikül global longitudinal strain (GLS) ölçümleri ile sol atriyuma ait rezervuar (LASr), iletim (conduit) ve kontraktil strain değerleri elde edildi. Doku Doppler görüntüleme (TDI) hızları septal ve lateral mitral anulus düzeyinden kaydedildi. Diyastolik fonksiyonlar, nabız dalga Doppler ile ölçülen E/A oranı ve E/e' indeksi kullanılarak değerlendirildi. Sol ventrikül ejeksiyon fraksiyonu (LVEF), çift düzlemli Simpson yöntemi kullanılarak hesaplandı.
BULGULAR: Son ekokardiyografi sırasında medyan yaş 16,2 yıl idi

(IQR 9,0–18,8). Medyan vücut ağırlığı 53,5 kg olarak saptandı (IQR 25,8–66,0; ortalama 49,5±22,7 kg). Hastaların 15/20'sinde (%75) patojenik mutasyon tespit edilirken, 7/20 (%35) hastaya implante edilebilir kardiyoverter defibrilatör (ICD) yerleştirilmişti. Çoğu hastada sol ventrikül ejeksiyon fraksiyonu (LVEF) normal sınırlar içinde kalmasına rağmen (ortalama %65,4±7,9; aralık %50–84), ortalama sol ventrikül global longitudinal strain (LV GLS Avrg) −%19,2±4,5 (aralık −%10 ile −%24,9) olarak ölçüldü ve hafif-orta derecede bozulma gösterdi. Daha geniş sol atriyum alanına sahip hastalarda (p=0,005) ve daha yüksek medial E/e' değerleri olanlarda (p=0,008) sol atriyum global rezervuar strainin (LASr Global) belirgin olarak daha düşük olduğu gözlendi; bu ilişki, LASr Global için LV GLS'ye kıyasla daha güçlüydü (p=0,027). ICD takılmış çocuklarda sol atriyum rezervuar straini, ICD'si olmayanlara göre anlamlı derecede daha düşüktü (medyan %25'e karşı %41), buna karşın LV GLS gruplar arasında anlamlı farklılık göstermedi. Bu bulgular, yüksek aritmi riski nedeniyle ICD implantasyonu gereken hipertrofik kardiyomiyopati hastalarında sol atriyal mekanik bozulmanın, sol ventrikül sistolik strain anormalliklerine kıyasla daha belirgin olduğunu düşündürmektedir.
SONUÇ: Sol ventrikül ejeksiyon fraksiyonunun büyük ölçüde korunduğu pediatrik hipertrofik kardiyomiyopatide, sol atriyum rezervuar strainin belirgin şekilde bozulduğu ve bu bozulmanın sol ventrikül sistolik strainden ziyade sol atriyal genişleme ve artmış dolum basınçları ile yakından ilişkili olduğu görülmektedir. Azalmış LASr, daha yüksek aritmi riski taşıdığı düşünülen çocuklarda ileri düzey atriyal yeniden yapılanmayı yansıtabilir ve bu bulgunun daha geniş hasta serilerinde doğrulanması gerekmektedir.

Anahtar Kelimeler: Hipertrofik kardiyomiyopati, pediatri, strain, ekokardiyografi

Tablo 1

Tablo 1. Hipertrofik kardiyomiyopatili çocuklarda sol atriyum strain'i dahil olmak üzere klinik ve ekokardiyografik özellikler		
Klinik profil		
	İlk başvuru yaşı (yıl)	Ortalama 8,9 ± 5,9; medyan 9,0; IQR 3,0–13,8; aralık 0,08–19
	Son ekokardiyografideki yaş (yıl)	Medyan 16,2; IQR 9,0–18,8
	Son kontroldeki vücut ağırlığı (kg)	Ortalama 49,5 ± 22,7; medyan 53,5; IQR 25,8–66,0; aralık 12–99
	Patojenik / muhtemelen patojenik sarkomerik varyant	15 (%75)
	Kardiyomiyopati (KM) veya ani kardiyak ölüm (AKÖ) açısından pozitif aile öyküsü	5 (%25)
	ICD implantasyonu yapılmış	7 (%35)
Sol ventrikül sistolik fonksiyonu		
	LV ejeksiyon fraksiyonu, % (Simpson'un iki planlı yöntemi)	65,4 ± 7,9 (aralık 50–84)
	LV GLS Ortalama, %	−19,2 ± 4,5 (aralık −24,9 ile −10,0)
	LV GLS A4C, %	−20,2 ± 5,1
	LV GLS A2C, %	−19,6 ± 5,4
	LV GLS A3C, %	−17,8 ± 4,3
	MAPSE, mm	12,1 ± 3,9 (aralık 5,3–20,0)
Sol atriyum yapısı ve diyastolik indeksler		
	LA alan, cm^2	12,1 ± 4,1 (aralık 6,5–21,0)
	LA uzun-eksen, mm	28,0 ± 5,8 (aralık 18–41)
	Mitral PWD E/A	1,62 ± 0,45
	Mitral PWD E hız, cm/s	78,2 ± 30,0
	Medial E/e' (TDI)	12,1 ± 5,6
	Lateral E/e' (TDI)	9,6 ± 8,1
Sol atriyum strain'i (2D speckle tracking)		
	LASr Global, %	35,4 ± 11,3 (aralık 12,2–54,5)
	LAScd Global, %	−25,4 ± 9,4 (aralık −39,7 ile −10,9)
	LASct Global, %	−10,1 ± 3,9 (aralık −15,8 ile −0,9)

Tablo 1. Hipertrofik kardiyomiyopatili çocuklarda sol atriyum strain'i dahil olmak üzere klinik ve ekokardiyografik özellikler

SS-60

Konjenital koroner arter anomalilerinde multidisipliner yaklaşım

Elnur Karïmov[1], Ahmet Saki Oğuz[1], Burcu Çevlik[1], Halise Zeynep Genç[1], Serap Baş[2], Hatice Dilek Özcanoğlu[3], Ali Can Hatemi[4], İsa Özyılmaz[1], İbrahim Cansaran Tanıdır[1], Abdullah Erdem[1], Erkut Öztürk[1]
[1]Sağlık Bilimleri Üniversitesi Başakşehir Çam ve Sakura Şehir Hastanesi, Çocuk Kardiyoloji Kliniği, İstanbul, Türkiye
[2]Sağlık Bilimleri Üniversitesi Başakşehir Çam ve Sakura Şehir Hastanesi, Radyoloji Kliniği, İstanbul, Türkiye
[3]Sağlık Bilimleri Üniversitesi Başakşehir Çam ve Sakura Şehir Hastanesi Anesteziyoloji ve Reanimasyon Kliniği, Türkiye
[4]Sağlık Bilimleri Üniversitesi Başakşehir Çam ve Sakura Şehir Hastanesi, Çocuk Kalp Cerrahisi Kliniği, Türkiye

GİRİŞ-AMAÇ: Konjenital koroner arter anomalileri (KKAA), nadir ancak ani kardiyak ölüm riski taşıyan önemli bir patoloji grubudur. Çocukluk çağında tanı ve tedavi yaklaşımı, anomalinin tipine, hemodinamik önemine ve eşlik eden patolojilere göre farklılık göstermektedir. Çok modlu görüntüleme yöntemlerinin gelişmesi ile tanı oranları artmış olsa da optimal tedavi stratejisi hala tartışmalıdır. Bu çalışmada, tek merkez deneyimimizdeki KKAA olgularının klinik özellikleri, tanısal yaklaşımları ve tedavi sonuçlarının sunulması amaçlanmıştır.
YÖNTEM: Ocak 2021-Şubat 2026 tarihleri arasında Başakşehir Çam ve Sakura Şehir Hastanesi Çocuk Kardiyoloji ve Kalp Damar Cerrahisi kliniklerinde KKAA tanısı ile izlenen 23 hastanın verileri retrospektif olarak incelendi. Hastaların demografik özellikleri, başvuru semptomları, tanısal görüntüleme bulguları, konsey kararları, uygulanan tedaviler ve takip sonuçları değerlendirildi. Tüm hastalara transtorasik ekokardiyografi (TTE) ve çok kesitli bilgisayarlı tomografi (BT) anjiyografi (640 kesitli Canon Aquilion)

uygulandı. Ek olarak miyokard perfüzyon sintigrafisi (MPS), kardiyak manyetik rezonans (MR) görüntüleme, efor testi, Holter elektrokardiyografi (EKG) monitörizasyonu, selektif koroner anjiyografi, fraksiyonel akım rezervi (FFR) ve intravasküler ultrason (IVUS) ihtiyaca göre kullanıldı.
BULGULAR: Hastaların 19'u (%82,6) erkek, 4'ü (%17,4) kızdı. Tanı yaşı yenidoğan döneminden 29 yaşa kadar değişmekteydi. Anomaliler dört ana grupta sınıflandırıldı: koroner orijin anomalileri (n=11, %47,8), koroner fistüller (n=4, %17,4), miyokardiyal bridging (n=4, %17,4) ve diğer anomaliler (n=4, %17,4; sol koroner agenezi/hipoplazi, sol ana koroner arter osteal patolojisi, retroaortik seyir). Koroner orijin anomalileri alt grupları; aortadan anomal çıkışlı koroner arter ile interarterial seyir (AORCA, n=6), pulmoner arterden anomal çıkışlı sol koroner arter (ALCAPA, n=3), pulmoner arterden anomal çıkışlı sağ koroner arter (ARCAPA, n=1) ve tek orifisten çıkış (AOLCA, n=1) olarak dağılım gösterdi. Koroner fistül grubunda sağ koroner arter-sağ ventrikül kamaral fistülü (n=1), çoklu koroner-pulmoner arter fistülleri (n=2) ve sol ön inen arter-pulmoner arter fistülü (n=1) saptandı. Miyokardiyal bridging olgularının tümünde sol ön inen arter tutulumu mevcuttu; Tip I (yüzeyel, n=2), Tip II (derin, n=1) ve Tip III (derin, n=1) bridging tespit edildi.
Tanısal değerlendirmede TTE ve BT anjiyografi hastaların tamamında (%100) kullanılırken, efor testi 15 (%65,2), MPS 13 (%56,5), selektif koroner anjiyografi 11 (%47,8), kardiyak MR ve Holter EKG 7'şer (%30,4), FFR ve IVUS 2'şer (%8,7) hastada uygulandı. Tedavi yaklaşımı olarak 11 hastaya (%47,8) cerrahi girişim, 1 hastaya (%4,3) transkateter girişim uygulandı ve 11 hasta (%47,8) medikal tedavi ile klinik izleme alındı. Cerrahi girişimler; koroner reimplantasyon (n=3), unroofing-marsupializasyon (n=2), koroner osteoplasti (n=2) ve koroner arter bypass greftleme (n=1) olarak gerçekleştirildi. Transkateter girişim olarak bir olguda koroner kamaral fistül Amplatzer Duct Occluder-II cihazı ile başarıyla kapatıldı. Takip süresinde mortalite saptanmadı.
SONUÇ: KKAA, geniş bir spektrumda ortaya çıkabilen ve multidisipliner yaklaşım gerektiren nadir patolojilerdir. Çok modlu

görüntüleme ile doğru tanı konulması, çocuk kardiyoloji ve kalp damar cerrahisi ortak konsey kararı ile bireyselleştirilmiş tedavi stratejisi belirlenmesi, bu hasta grubunda olumlu sonuçların elde edilmesinde belirleyici rol oynamaktadır. Serimizde cerrahi ve transkateter girişimlerin güvenle uygulandığı ve mortalite gözlenmediği saptanmıştır.

Anahtar Kelimeler: Konjenital koroner çıkış ve seyir arter anomalileri, çocuk kardiyoloji, kalp damar cerrahisi, koroner reimplantasyon, miyokardiyal bridging, koroner fistül

SS-61

Sol Av Kapak Onarım Yöntemlerinin Ex-Vivo Hemodinamik Analizi İçin Bir Simülatör Kullanımı

Ergida Albrahimi[1], İbrahim Başar Aka[2], Mhd Homam Alhaj Ali[3], Oktay Korun[4], Ender Ödemiş[5]
[1]KOÇ ÜNİVERSİTESİ HASTANESİ, KALP VE DAMAR CERRAHİSİ, ISTANBUL
[2]ISTANBUL BİLGİ ÜNİVERSİTESİ, MEKATRONİK MÜHENDİSLİĞİ, İSTANBUL
[3]İSTANBUL MEDİPOL ÜNİVERSİTESİ, BİOMEDİKAL MÜHENDİSLİĞİ, ISTANBUL
[4]CERRAHPAŞA TIP FAKÜLTESİ, KALP VE DAMAR CERRAHİSİ, ISTANBUL
[5]KOÇ ÜNİVERSİTESİ HASTANESİ, PEDİATRİK KARDİYOLOJİ, ISTANBUL

INTRODUCTION: Congenital mitral valve anomalies, particularly parachute mitral valve (PMV) and papillary muscle fusion, represent challenging subvalvular pathologies in terms of surgical repair. This study aimed to evaluate the hemodynamic effects of papillary muscle splitting surgery in an ex vivo model of isolated papillary fusion.
METHODS: In this study, mitral valves obtained from eight lamb hearts were prepared ex vivo. A papillary fusion model was created by placing three pledgeted sutures between the papillary muscles. This model was then tested using the ViVitro Pulse Duplicator System (PDS), and a stepwise suture release protocol (P0, P1, P2, P3) was applied to evaluate the hemodynamic effects of papillary muscle splitting. At each phase, transmitral gradients were recorded using both PDS pressure measurements and simultaneous echocardiographic imaging.
RESULTS: e weights of the eight lamb hearts used in the experiment ranged from 195 to 239 g, with a mean of 216.6 g and

a standard deviation of 15.4 g. The mean anteroposterior (AP) diameter of the mitral annulus was 31.4 mm, while the mediolateral (ML) diameter was 24.1 mm; both parameters demonstrated normal distribution. The median percentage of mitral regurgitation was 21.4% at the Base phase, measured as 15.8% in P0, 21.2% in P1, 19.6% in P2, and 16.3% in P3. The median stroke volume was 37.3 mL in the Base phase, 16.2 mL in P0, 9.3 mL in P1, 10.1 mL in P2, and 57.7 mL in P3. The mean left ventricular pressure was calculated as 84.1 mmHg at Base, 97.8 mmHg in P0, 90.2 mmHg in P1, 95.7 mmHg in P2, and 90.5 mmHg in P3. Mean aortic pressure was 48.3 mmHg at Base, increasing to 55.7 mmHg in P0, 49.5 mmHg in P1, 55.1 mmHg in P2, and 50.7 mmHg in P3.
Transmitral gradients measured via the pulsatile system were 0.46 mmHg at Base, 0.51 mmHg in P0, 1.00 mmHg in P1, −1.01 mmHg in P2, and −0.37 mmHg in P3. This variation was found to be statistically significant using the Friedman test ($p = 0.031$). Post-hoc analysis revealed significant differences between P1 and P2 ($p = 0.033$), P3 and P1 ($p = 0.009$), and P3 and P0 ($p = 0.018$). Echocardiographic transmitral gradient measurements were 5.61 mmHg at Base, 5.78 in P0, 6.79 in P1, 6.62 in P2, and 5.55 in P3; however, these differences were not statistically significant
CONCLUSION: Papillary muscle splitting may improve mitral stenosis physiology when performed at a level that is anatomically limited but functionally effective. However, this effect appears to be more related to functional improvement rather than complete anatomical correction, and full separation may not be necessary in every case.

Anahtar Kelimeler: Papillary muscle fusion, papillary muscle splitting, mitral stenosis, ex vivo model, pulsatile system, transmitral gradient.

SS-62

Komplet Atriyoventriküler Septal Defekt Onarımında Cerrahi Tekniklerin Karşılaştırılması ve Genetik Anomalilerin Klinik Sonuçlara Etkisi

yakup tire[1], Bahar Temur[1], Selim Aydin[1], Mehmet Bilhan Hayırlıoğlu[2], Ersin Erek[1]
[1]Özel Acıbadem Atakent Hastanesi, Kalp ve Damar Cerrahisi, İstanbul
[2]Özel Acıbadem Atakent Hastanesi, Anesteziyoloji ve Reanimasyon, İstanbul

AMAÇ:
Bu çalışmanın amacı, komplet atriyoventriküler septal defektin (KAVSD) cerrahi tedavisinde kullanılan modifiye tek yama ve iki yama onarım tekniklerinin erken ve orta–uzun dönem klinik sonuçlarını karşılaştırmak ve Down sendromunun cerrahi başarı üzerindeki etkisini değerlendirmektir.
YÖNTEMLER:
Ocak 2010 ile Aralık 2022 tarihleri arasında tek merkezde KAVSD nedeniyle cerrahi onarım yapılan 83 hastanın verileri retrospektif olarak analiz edildi. Hastalar, uygulanan cerrahi tekniğe (modifiye tek yama ve iki yama) ve genetik anomali varlığına (Down sendromu) göre gruplandırıldı. Preoperatif özellikler, intraoperatif değişkenler ve postoperatif sonuçlar, ortalama 115,78±48,4 aylık takip süresi boyunca karşılaştırıldı.
BULGULAR:
Hastaların ortalama yaşı 8,03±11,28 ay, ortalama vücut ağırlığı 5,86±2,81 kg idi. Hastaların %32,5'ine modifiye tek yama onarımı, %67,5'ine ise iki yama onarımı uygulandı. Down sendromu hastaların %63,8'inde mevcuttu. Hastane içi mortalite 5 hastada (%6,0) görüldü. Modifiye tek yama grubunda hastane içi mortalite oranı, iki yama grubuna kıyasla anlamlı derecede daha yüksekti (p=0,034). Down sendromu olan hastalarda iki yama onarımı daha sık uygulandı (p=0,002). Yoğun bakımda kalış süresi, hastanede

kalış süresi ve postoperatif komplikasyonlar açısından gruplar arasında anlamlı fark saptanmadı. Takip süresinde toplam 6 hasta kaybedildi (her iki grupta 3'er hasta). İki yama grubunda, tamamı Down sendromlu olan 3 hastada mitral yetersizlik nedeniyle yeniden ameliyat gerekti. Diğer hastalarda son kontrolde <2+ mitral yetmezlik mevcuttu.

SONUÇ:

KAVSD'nin cerrahi tedavisinde iki yama onarımı, modifiye tek yama onarımına kıyasla daha düşük hastane içi mortalite ve daha iyi postoperatif mitral kapak sonuçları ile ilişkilidir. İki yama onarımı, özellikle Down sendromlu hastalarda güvenli ve etkili bir seçenek olarak görünmektedir. Cerrahi teknik seçimi, hastaya özgü özellikler ve kapak morfolojisi dikkate alınarak yapılmalıdır.

Anahtar Kelimeler: atriyovientriküler septal efekt, iki yama, down sendromu, modifiye tek yama

SS-63

Fallot Tetralojisinde erken cerrahi onarım: Ne kadar erken?

Nihat Cine[1], Gökmen Akkaya[1], Nilüfer Çetiner Çine[2], Mustafa Mertkan Bilen[2], Gamze Vuran[2], Cem Doğan[2], Aykut Özön[2], Muhammed Yaşar Kılıç[2], Ozan Hira[2], Murat Muhtar Yılmazer[2], Timur Meşe[2]
[1]S.B.Ü İTF İzmir Dr. Behçet Uz Çocuk Kalp Hastalıkları ve Cerrahisi Eğitim ve Araştırma Hastanesi Çocuk Kalp ve Damar Cerrahisi
[2]S.B.Ü İTF İzmir Dr. Behçet Uz Çocuk Kalp Hastalıkları ve Cerrahisi Eğitim ve Araştırma Hastanesi Çocuk Kardiyolojisi

GİRİŞ-AMAÇ:

Siyanotik konjenital kalp hastalıkları arasında en sık rastlanan patoloji olan Fallot Tetralojisi (TOF), her 10.000 canlı doğumda yaklaşık 4 vakada görülmekte ve tüm doğumsal kalp anomalilerinin %5-7'sini teşkil etmektedir. Günümüzde cerrahi tecrübe ve teknolojik imkanlardaki artış, her ne kadar ideal zamanlama üzerindeki tartışmalar sürse de, total onarım zamanlamasının giderek daha erken dönemlere çekilmesini sağlamıştır. Erken cerrahi müdahale; sağ ventrikül fonksiyonlarının korunması, sistemik hipoksinin eliminasyonu ve palyatif şantlara bağlı gelişebilecek tromboz veya pulmoner arter (PA) distorsiyonu gibi komplikasyonların önlenmesi açısından kritiktir. En büyük kazanım ise pulmoner yatağın erken gelişimidir. Öte yandan, immatür organ sistemleri üzerindeki kardiyopulmoner baypas yükü nedeniyle erken yaşta cerrahinin morbidite ve mortalite riskleri halen tartışma konusudur. Bu çalışmada, infant dönemindeki TOF hastalarında tek aşamalı düzeltme cerrahisinin zamanlaması ile postoperatif morbidite ve mortalite arasındaki ilişkiyi değerlendirmeyi amaçladık.

YÖNTEM:
Hastaların verileri retrospektif olarak incelendi. Çalışma grubunu, bir yaşın altında primer total onarım yapılan TOF hastaları oluştururken, palyasyon uygulanan vakalar dışlanma kriteri olarak belirlendi. Tanı aşamasında ekokardiyografi ve kateter anjiyografi verileri esas alındı. Cerrahi prosedürde standart kardiyopulmoner baypas altında VSD onarımı ile RVOT ve pulmoner arter rekonstrüksiyonu sağlandı. Uygun olgularda kapak koruyucu yaklaşımlar tercih edildi, uygun vakalarda pulmoner anulus rekonstrüksiyonu sırasında 0.1 mm PTFE yama ile kapakçık oluşturuldu ve varsa eşlik eden periferik PA darlıkları giderildi. İşlem bitiminde RV/LV basınç oranları ölçülerek, kaydedildi. Postoperatif izlem süreci ise periyodik ekokardiyografik değerlendirmelerle sürdürüldü.

BULGULAR:
TOF tanısıyla bir yaş altında cerrahi onarım uygulanan 81 hasta retrospektif olarak incelendi. Olguların ortalama yaşı 8,0±2,4 aydır, ortalama ağırlığı ise 7,7±1,4kg'dır olarak saptanmıştır. Hastaların %20'si (n=16) altı ayın, %7'si (n=6) ise dört ayın altındaydı. Preoperatif dönemde ortalama pulmoner anulus çapı 7,1 mm ve hematokrit değeri %37,2 olarak ölçüldü. Beş olguda (%6) koroner arter anomalisi eşlik etmekteydi. Miyokardiyal korumada del Nido kardiyopleji tercih edildi. Cerrahi teknik olarak 19 hastada (%23) kapak koruyucu yaklaşım uygulanabilirken, 19 hastada (%23) 0,1 mm PTFE yama ile neokasp oluşturuldu. Postoperatif RV/LV basınç oranı ortalaması 0,56±0,12, RVOT-PA gradienti ise 23,0±7,3 mmHg olarak kaydedildi. İki hastada (%2,4) ECMO desteği gerekmiş; toplam mortalite oranı %2,4 (n=2) olarak gerçekleşmiştir. Ortalama yoğun bakımda kalış süresi 7,2 gündür.

SONUÇ:
Serimizde elde ettiğimiz veriler, bir yaş altı TOF cerrahisinin başarıyla ve güvenle gerçekleştirilebileceğini göstermektedir. İnfant döneminde yapılan düzeltme ameliyatları; miyokardın korunması, daha kısıtlı ventrikülotomi ihtiyacı ve vasküler yatağın

erken gelişimi gibi fizyolojik üstünlüklere sahiptir. Erken onarımın, hastaları siyanotik komplikasyonlardan ve palyatif cerrahilerin getireceği ek risklerden koruyan en rasyonel seçenek olduğu düşünülmektedir.

Anahtar Kelimeler: Fallot Tetralojisi, Cerrahi zamanlama, İnfant, Sağ Ventrikül Çıkım Yolu, Pulmoner arter

Hasta Verileri

	ama	viation
ay)	3,5-11,5)	
yet Erkek / Kadın	33	
k	g	
oon		9
nnulus (mm)		7
LV ratio		2
n Bakım Kalış (gün)		0
T ort. gradient (mmHg)		3
alite	2,4)	
iyat Öncesi Hct		

Sağ Ventrikül Çıkım Yolu Rekonstrüksiyonunda Politetrafloroetilen Monocusp Kapak Uygulaması: Tek Merkez Deneyimi ve Orta-Uzun Dönem Sonuçlar

Mehmet Baki Beyter[1], Mustafa Orhan Bulut[1], Muhammet Akyuz[2], Onur Işık[2]
[1]T.C. Sağlık Bakanlığı İzmir Şehir Hastanesi, Çocuk Kardiyolojisi, İzmir
[2]T.C. Sağlık Bakanlığı İzmir Şehir Hastanesi, Çocuk Kalp ve Damar Cerrahisi, İzmir

GİRİŞ-AMAÇ: Fallot Tetralojisi (TOF) gibi sağ ventrikül çıkım yolu (RVOT) obstrüksiyonu olan hastaların cerrahi onarımında transannüler yama kullanımı sıklıkla ciddi pulmoner yetersizliğe yol açar. Bu durum erken dönemde sağ ventrikül hacim yüklenmesine ve düşük kalp debisine neden olabilir. Politetrafloroetilen (PTFE) monocusp kapaklar, bu akut komplikasyonları önlemek ve erken postoperatif dönemde sağ ventrikül fonksiyonlarını korumak amacıyla geliştirilmiştir. Bu çalışmanın amacı, PTFE monocusp uygulanan hastaların orta-uzun dönem sonuçlarını, kapak fonksiyonlarını ve yeniden cerrahi gereksinimlerini retrospektif olarak değerlendirmektir.

YÖNTEM: 2015-2025 yılları arasında TOF, çift çıkışlı sağ ventrikül ve pulmoner stenoz (DORV ve PS) tanılarıyla transannüler yama ve 0.1 mm PTFE monocusp onarımı yapılan 12 hasta değerlendirildi. Takiplerini düzenli sürdürülen ve verilerine eksiksiz ulaşılan 10 hasta çalışmaya dahil edildi. Hastaların demografik verileri, yeniden operasyon süreleri ve nedenleri ile yeniden operasyon ihtiyacı olmayan hastaların izlem sonundaki ekokardiyografik pulmoner kapak bulguları kaydedildi.

BULGULAR: Çalışma grubundaki hastaların 6'sı (%60) kız, 4'ü (%40) erkek olup; ilk operasyon anındaki medyan yaş 13.5 ay (3-

43 ay), medyan vücut ağırlığı 9.5 kg (5.6-14.3 kg) idi. Yedi hasta DORV ve PS (%70) ve 3 hasta TOF (%30) tanılıydı. İki hastada eşlik eden genetik sendrom (Down ve DiGeorge Sendromu) mevcuttu. Takip süresince hastaların %50'sinde (n=5) ortalama 29±22 ay (4-51 ay) sonra yeniden operasyona ihtiyaç duydu. Tüm hastalarda ikinci operasyonda pulmoner pozisyona sığır juguler ven kondüiti (BJC; Contegra) implante edildi (No: 14-18 mm). Yeniden operasyon nedenleri; pulmoner stenoz (n=3), ciddi pulmoner yetersizlik (n=1) ve her ikisinin birlikteliği (n=1) olarak saptandı. Yeniden cerrahi ihtiyacı henüz oluşmayan 5 hastanın ortalama izlem süresi 7.0±1.7 yıl (dağılım: 4-8 yıl) olup; son kontrollerinde tümünde hafif derecede pulmoner stenoz saptandı. Bu gruptaki pulmoner yetersizlik dereceleri ise 3 hastada orta, 1 hastada ağır ve 1 hastada hafif olarak değerlendirildi. Ağır pulmoner yetersizliği olan bir hastaya transkateter pulmoner kapak replasmanı yapılması planlandı.

SONUÇ: PTFE monocusp kapak cerrahisi, RVOT rekonstrüksiyonu sonrası erken dönemde pulmoner kapak fonksiyonlarını iyileştirmek amacıyla uygulanabilir, düşük maliyetli ve kolay bir yöntemdir. Ancak literatürdeki geniş serilerin aksine, çalışmamızda hastaların yarısında ortalama 2.5 yıl içinde yeniden cerrahi gereksinimi ortaya çıkmıştır. PTFE monocusp, erken postoperatif dönemdeki sağ ventrikül hacim yükünü azaltsa da uzun dönemde kapak yetersizliği ve stenoz gelişimi riski nedeniyle geçici bir çözüm olarak değerlendirilmeli ve bu hastalar yakın ekokardiyografik takiple izlenmelidir.

Anahtar Kelimeler: PTFE monocusp kapak, sağ ventrikül çıkım yolu rekonstrüksiyonu, fallot tetralojisi, pulmoner yetersizlik

Hastaların Demografik Özellikleri, Klinik Tanıları ve Takip Verileri

	Ayet	t A	tik T	erasyo acı	erasyo (Ay)	erasyor r Geçer	erasyo ni	üit	erasyons n Süresi (	oner K siyonla Kontro
				r						PS, Or
V										
V	<		orge romu	r						PS, Ağ
V				r						PS, Or
							S			
V			n romu	r						PS, Or
V	<			r						PS, Ha
V	<									
	<									
V										

TOF: Fallot Tetralojisi; DORV ve PS: Çift Çıkışlı Sağ Ventrikül ve Pulmoner Stenoz; PS: Pulmoner Stenoz; PY: Pulmoner Yetersizlik

SS-65

Anormal Aortik Orijinli Koroner Arter Hastalığının Yönetimi: Tek Merkez Deneyimi

Denizhan Akpınar[1], İlkin Hajiyev[3], Murat Özkan[2], Niyazi Kürşad Tokel[3], Birgül Varan[3], İlkay Erdoğan[3]

[1]Başkent Üniversitesi Tıp Fakültesi, Kalp ve Damar Cerrahisi Anabilim Dalı, Ankara
[2]Başkent Üniversitesi Tıp Fakültesi, Kalp ve Damar Cerrahisi Anabilim Dalı, Çocuk Kalp ve Damar Cerrahisi Bilim Dalı, Ankara
[3]Başkent Üniversitesi Tıp Fakültesi, Çocuk Sağlığı ve Hastalıkları Anabilim Dalı, Çocuk Kardiyolojisi Bilim Dalı, Ankara

GİRİŞ-AMAÇ: Anormal Aortik Orijinli Koroner Arter (AAOCA), koroner arterlerin orijininde ve/veya seyrinde anomalilerle karakterize, nadir görülen, geniş bir anatomik ve klinik spektruma sahip, ölümcül seyredebilen bir hastalıktır. Nadir görülmesi, lezyonların geniş anatomik çeşitliliği ve klinik semptomların değişkenliği sebebiyle bu hastalığın klinik ve cerrahi yönetimine dair kesin bir görüş birliği bulunmamaktadır. Bu çalışmada, Başkent Üniversitesi Ankara Hastanesi'nde 2010-2026 yılları arasında AAOCA tanısı alan hastaların perioperatif cerrahi yönetimi ele alınmıştır.
YÖNTEM: Başkent Üniversitesi Ankara Hastanesi'nde 2010-2026 yılları arasında AAOCA tanısı alan 8 hasta retrospektif olarak incelenmiştir.
BULGULAR: AAOCA tanısı alan 8 hastanın 5'ine (%62.5) cerrahi uygulanmıştır. 4 (%80) hasta preoperatif dönemde çeşitli klinik semptomlarla başvurmuştur (anjina, senkop, kardiyak arrest öyküsü). 1 (%20) hasta ise preoperatif dönemde asemptomatik iken insidental olarak tanı konulmuştur. Hastaların tümünün tanısı preoperatif konvansiyonel koroner anyijografi ve/veya Koroner BT Anjiyografi ile konulmuştur. Cerrahi teknikler incelendiğinde 3 hastaya koroner unroofing, 1 hastaya cerrrahi olarak stent implantasyonu, 1 hastaya da safen patchplasti ile koroner reimplantasyon uygulanmıştır. 5 hastanın hiçbirinde (%0) hastane yatışı sırasında herhangi bir komplikasyon gelişmemiştir, hepsi şifa ile taburcu edilmiştir. 5 hastanın da postoperatif kontrollerinde kontrol amaçlı konvansiyonel koroner anyijografi ve/veya Koroner BT Anjiyografi uygulanmış olup hiçbirinde rezidü/tekrarlayan koroner anomali ve/veya darlık saptanmamıştır. Semptomatik tüm

hastalar ameliyat sonrası semptomsuz bir biçimde egzersiz kısıtlaması olmadan hayatlarına devam etmektedir. 8 hastanın 3'ü (%37.5) için cerrahi onarım şeklinde konsey kararı alınmış olmasına karşın takibimizden çıktıkları için verileri incelenememiştir.
SONUÇ: AAOCA çok çeşitli anatomik varyasyonlara ve geniş bir klinik yelpazeye sahip, nadir görülen, ölümcül seyredebilen bir konjenital anomalidir. Hastalığın nadir görülmesi, lezyonların ve klinik seyrin geniş çeşitliliği sebebiyle hastalığın klinik ve cerrahi yönetimi konusunda literatürde ve kılavuzlarda kesin bir görüş birliği bulunmamaktadır. Bu sebeple hastalık değil hasta bazlı yaklaşım ön plana çıkmaktadır. İlerleyen dönemlerde daha yüksek hasta sayılı, çok merkezli, randomize kontrollü prospektif çalışmalara ihtiyaç bulunmakla birlikte hastalığın nadirliği göz önünde bulundurulduğunda işbu çalışma gibi düşük hasta sayılı tek merkez deneyimlerinin literatüre katkısı yadsınamaz bir öneme sahip olmaya devam etmektedir.

Anahtar Kelimeler: Anormal Aortik Orijinli Koroner Arter, AAOCA, AAOLCA, AAORCA, Unroofing

SS-66

Pediatrik hastalarda sürekli akım LVAD kullanımı: HeartMate 3, HVAD'a uygun bir alternatif mi?

Mahsati Akhundova[1], İrem Demiray[2], Osman Nuri Tuncer[1], Zülal Ülger[3], Çağatay Engin[2], Tahir Yağdı[2], Yüksel Atay[1], Mustafa Özbaran[2]
[1]Ege Üniversitesi Tıp Fakültesi, Çocuk Kalp ve Damar Cerrahisi Bilim Dalı, İzmir
[2]Ege Üniversitesi Tıp Fakültesi, Kalp ve Damar Cerrahisi Anabilim

Dalı, İzmir
[3]Ege Üniversitesi Tıp Fakültesi, Çocuk Kardiyoloji Bilim Dalı, İzmir

GİRİŞ-AMAÇ:
Pediatrik ileri evre kalp yetersizliği hastalarında sürekli akım sağlayan sol ventrikül destek cihazları (LVAD), kalp nakline köprü veya destek altında yaşamın sürdürülmesi amacıyla giderek daha yaygın kullanılmaktadır. Ancak pediatrik popülasyonda, özellikle hasta boyutunun küçük olması nedeniyle kullanılabilecek intrakorporeal LVAD'lerinin sayısı sınırlıdır ve cihaz seçimi çoğunlukla anatomik uygunluk ile belirlenmektedir. Bu çalışmanın amacı, tek merkezli pediatrik LVAD deneyimimizi sunmak ve sürekli akım sağlayan HVAD ve HeartMate 3 implante edilen hastaların demografik özelliklerini, klinik seyirlerini ve komplikasyon profillerini karşılaştırmaktır.

YÖNTEM:
Bu çalışma, tek merkezde pediatrik hastalarda uygulanan sürekli akım sağlayan kalıcı LVAD implantasyonlarının değerlendirildiği retrospektif, gözlemsel bir çalışmadır. İleri evre kalp yetersizliği nedeniyle HVAD veya HeartMate 3 implante edilen, 18 yaş altı tüm ardışık hastalar çalışmaya dahil edildi. Hastaların demografik özellikleri, kalp yetersizliği etiyolojileri, preoperatif klinik durumları ve INTERMACS profilleri hasta dosyaları ve elektronik kayıtlar üzerinden geriye dönük olarak incelendi. Yoğun bakım ve hastane yatış süreleri ile takip sürecindeki klinik sonuçlar ve komplikasyonlar kaydedildi. Sürekli değişkenler medyan (minimum–maksimum) olarak sunuldu ve gruplar arası karşılaştırmalarda Mann–Whitney U testi kullanıldı. Kategorik değişkenler sayı ve yüzde olarak ifade edilerek Fisher'ın kesin testi ile karşılaştırıldı. İstatistiksel anlamlılık için $p<0,05$ değeri esas alındı.

BULGULAR:
Çalışmaya toplam 34 pediatrik hasta dahil edildi. Hastaların

demografik ve bazal klinik özellikleri Tablo 1'de özetlenmiştir. Hastaların 22'sine (%64,7) HVAD, 12'sine (%35,3) HeartMate 3 implante edildi. HVAD ve HeartMate 3 grupları arasında yaş, vücut ağırlığı ve vücut yüzey alanı açısından istatistiksel olarak anlamlı fark saptanmadı. Yoğun bakım yatış süresi HeartMate 3 grubunda daha uzun olup, bu fark istatistiksel olarak anlamlıydı ($p = 0,01$); buna karşın hastane yatış süreleri gruplar arasında benzerdi. Komplikasyonlar açısından değerlendirildiğinde, pompa trombozu ve iskemik inme yalnızca HVAD grubunda gözlenmiş ve bu farklılıklar istatistiksel olarak anlamlı bulunmuştur. Hemorajik inme yalnızca HVAD grubunda izlenmiş olup, hasta sayısının sınırlı olması nedeniyle bu değişken için istatistiksel karşılaştırma yapılmamıştır. Driveline enfeksiyonu her iki grupta da görülmüş ve gruplar arasında anlamlı fark saptanmamıştır. Diğer komplikasyonların ayrıntılı dağılımı Tablo 2'de özetlenmiştir. Medyan takip süresi 821 gün (10–4590 gün) olan hasta grubunda, 10 hasta (%29,4) kalp nakline ulaşmış, 13 hasta (%38,2) cihaz desteği altında yaşamını sürdürmekte olup, 11 hasta (%32,4) takip süresi içerisinde kaybedilmiştir.

SONUÇ:

Günümüzde kullanılan kalıcı sol ventrikül destek cihazlarının büyük çoğunluğu erişkin hasta popülasyonu için geliştirilmiş olup, pediatrik hastalarda kullanım önemli teknik ve anatomik sınırlamalar içermektedir. HVAD'ın 2021 yılında FDA tarafından kullanımının durdurulmasının ardından, pediatrik hastalarda intrakorporeal sürekli akım sağlayan cihaz seçenekleri belirgin şekilde azalmış ve klinik pratikte HeartMate 3 tek intrakorporeal seçenek hâline gelmiştir. Mevcut çalışmada elde edilen bulgular, HeartMate 3'ün seçilmiş pediatrik hastalarda HVAD'a uygun ve güvenli bir alternatif olabileceğini göstermektedir. Bununla birlikte, her iki cihazın da erişkinler için tasarlanmış olması nedeniyle, özellikle küçük çocuklar ve düşük vücut ağırlıklı hastalar için intrakorporeal bir LVAD seçeneği hâlen bulunmamaktadır. Bu durum, pediatrik popülasyona özgü, boyut ve fizyolojiye uygun yeni nesil mekanik dolaşım destek cihazlarına olan ihtiyacın devam ettiğini açıkça ortaya koymaktadır.

Anahtar Kelimeler: Pediatrik, LVAD, HVAD, HeartMate3

Tablo 1.

yıl, medyan (min–maks)	5 (7–17)
yet, n (%)	
n	51,8)
k	38,2)
t ağırlığı, kg, medyan (min–maks)	(19–78)
cm, medyan (min–maks)	5 (117–183)
t yüzey alanı (BSA), m², medyan (min–ma	(0,81–1,92)
yetersizliği etiyolojisi, n (%)	
e kardiyomiyopati	35,3)
kardit	9)
nojenik sağ ventrikül displazisi	9)
er musküler distrofi	9)
enne musküler distrofi	9)
enital kalp hastalığı, n (%)	,8)
ilmiş kardiyak cerrahi öyküsü, n (%)	9)
RMACS profili, n (%)	
1	),6)
2	52,9)
3	5,5)
peratif kreatinin, mg/dL, medyan (min–mak	(0,32–2,52)

peratif total bilirubin, mg/dL, medyan (min-s)	(0,18–3,53)
ante edilen cihaz, n (%)	
D	64,7)
tMate 3	35,3)

Çalışma popülasyonunun demografik ve bazal klinik özellikleri. INTERMACS: Interagency Registry for Mechanically Assisted Circulatory Support; LVAD: Sol ventrikül destek cihazı.

Tablo 2.

şken	D (n = 22)	(n = 12)	ğeri
ografik özellikler			
yıl, medyan (min–maks)	(7-16)	(7-17)	
t ağırlığı, kg, medyan (min–r	9-78)	(20-63)	
m², medyan (min–maks)	(0,81-1,92	(0,86-1,79	
atış,gün medyan (min-maks)	88)	3-150)	*
ane yatış,gün medyan (min-r	1-215)	7-485)	
RMACS profil 1–2, n (%)	%72,7)	75)	000
olikasyonlar			
pa trombozu, n (%)	%50)	0)	3*
mik inme, n (%)	27,3)	0)	6*
orajik inme, n (%)	18,2)	0)	
eline enfeksiyonu, n (%)	27,3)	50)	

HVAD ve HeartMate 3 implante edilen hastaların demografik özellikleri, klinik parametreleri ve komplikasyon profillerinin

karşılaştırılması. LVAD: Sol ventrikül destek cihazı; INTERMACS: Interagency Registry for Mechanically Assisted Circulatory Support.

SS-67

Pediatrik Aritmojenik Kardiyomiyopatide Zaman İçinde Fenotipik Evrim

Buse Günyel[1], Cenk Baykan[1], Fatma Sevinç Şengül[1], Merve Maze Aydemir[1], Hasan Candaş Kafalı[1], Celal Akdeniz[1], Alper Güzeltaş[1], Yakup Ergül[2]
[1]Sağlık Bilimleri Üniversitesi Mehmet Akif Ersoy Göğüs Kalp ve Damar Cerrahisi Eğitim ve Araştırma Hastanesi Çocuk Kardiyoloji Kliniği, İstanbul
[2]Al Jalila Children's Specialty Hospital, Dubai, Birleşik Arap Emirlikleri

Giriş:Aritmojenik kardiyomiyopati (ACM), kalp yetmezliği ve ventriküler aritmilere yatkınlık oluşturan, iskemik olmayan miyokardiyal skar ile karakterize bir kardiyomiyopatidir. Hastalık; sağ ventrikül dominant (ARVC), biventriküler (ABVC) ve sol ventrikül dominant (ALVC) fenotipler olarak sınıflandırılmaktadır. Pediatrik olgular, çoğunlukla ventriküler morfolojinin korunduğu subklinik elektriksel fazda başvurmaları nedeniyle tanısal açıdan özellikle zorluk oluşturmaktadır. Bu çalışmada, subklinik hastalık dahil olmak üzere ACM spektrumundaki çocuklarda genotip–fenotip ilişkisi ve fenotipik dönüşümün zaman içindeki seyri değerlendirilmiştir.
Yöntemler: 2010–2025 yılları arasında, tek merkezde ACM şüphesiyle değerlendirilen çocuk hastalar retrospektif olarak incelendi ve 2024 Task Force terminolojisine göre sınıflandırıldı. Tanılar; ARVC, ABVC, ALVC ve subklinik ACM (yapısal veya morfo-fonksiyonel bozukluk olmaksızın elektriksel ve/veya genetik kriterleri karşılayan olgular) olarak gruplandırıldı. Longitudinal izlemde, hastaların kesin ACM'ye fenotipik dönüşümü değerlendirildi.
Bulgular: Toplam 38 hasta ACM için kesin tanı veya şüphe için

tanısal eşik değerleri karşıladı: ABVC (n=21, %55), ARVC (n=10, %26), ALVC (n=1, %3) ve subklinik ACM (n=6, %16).
Tanı anındaki medyan yaş 14,7 yıl (IQR: 10,5–15,9), medyan takip süresi ise 27 ay (IQR: 9,7–59,6) idi.
ARVC olgularının %60'ında (n=6) sol ventrikül (LV) tutulumu saptanırken, %10'unda (n=1) morfo-fonksiyonel bozulma olmaksızın LV için bir majör kriter mevcuttu. Tek ALVC olgusunda ise, korunmuş morfolojiye rağmen sağ ventrikül için majör ve minör yapısal olmayan kriterler saptandı; bu durum erken biventriküler elektriksel tutulum düşündürdü.
Takip süresince ABVC'ye fenotipik dönüşüm; kesin ARVC'li hastaların %25'inde (2/8) ve sınırda ALVC olgusunun %100'ünde (1/1) gözlendi. Bu hastaların tamamında, başlangıçta karşı ventrikül için morfo-fonksiyonel/yapısal olmayan alanlarda majör veya minör kriterler mevcuttu.
Subklinik ACM grubundaki 6 hastanın 2'si (%33) yapısal ACM'ye ilerledi: ABVC (n=1, %16,6) ve ALVC (n=1, %16,6).
Sonuç: Çocukluk çağında ACM'nin erken subklinik fazı; patojenik genetik varyantlar, ventriküler taşiaritmiler ve repolarizasyon/depolarizasyon bozuklukları ile karakterizedir; bu bulgular ventriküler morfoloji ve fonksiyon korunmuşken ortaya çıkmaktadır. Hastalık ilerledikçe fenotipik dönüşüm belirgin hale gelmektedir. Zorunlu morfo-fonksiyonel veya yapısal kriterlerin bulunmadığı durumlarda tanısal yorumlama sınırlı kalmaktadır. Bu nedenle sistematik ve uzun dönemli izlem, pediatrik ACM'nin doğru sınıflandırılması açısından kritik öneme sahiptir. Bulgularımız, çocuklarda karşı ventriküle ait tanı kriterlerinin ve subklinik ACM'nin, yapısal hastalığa dönüşüm riski nedeniyle yapılandırılmış uzun dönem görüntüleme takibi için güçlü bir endikasyon oluşturduğunu göstermektedir.

Anahtar Kelimeler: aritmojenik kardiyomiyopati, subklinik faz, fenotipik dönüşüm, tanı, pediatrik

SS-68

Pediatrik Hastalarda Multipl Aksesuar Yolların Elektrofizyolojik Özellikleri ve Ablasyon Sonuçları

Zeynep Ömeroğulları, Asiye Yıldız, Emine Gülşah Torun, Serhat Koca
Ankara Bilkent Şehir Hastanesi, Çocuk Kardiyoloji Kliniği, Ankara

Giriş ve Amaç: Çocuklarda birden fazla aksesuar yolun birlikte bulunması (multipl aksesuar yollar, MAP) ve buna bağlı olarak birden fazla ablasyon hedefinin ortaya çıkması nadir görülen bir durumdur. Bu hasta grubuna ilişkin literatürdeki veriler sınırlıdır. Bu çalışmanın amacı, Ankara Bilkent Şehir Hastanesi'nde ablasyon uygulanan pediatrik hastalar arasında MAP saptanan olguların elektrofizyolojik özelliklerini tanımlamak ve bu hastalarda uygulanan ablasyon tedavisinin etkinliğini ve sonuçlarını değerlendirmektir.
Yöntem: Kasım 2019–Şubat 2026 tarihleri arasında gerçekleştirilen ablasyon işlemleri retrospektif olarak incelendi ve MAP saptanan pediatrik hastalar çalışmaya dahil edildi. Hastaların demografik özellikleri, aksesuar yol sayısı ve lokalizasyonu, eşlik eden aritmojenik odak ve kardiyak patoloji varlığı, ablasyonun teknik özellikleri ile işlem sonuçları değerlendirildi.
Bulgular: Çalışmaya 29 hasta dahil edildi; 14'ü kız (%48,3), 15'i erkekti (%51,7). Ortalama yaş 12,0±3,6 yıl, ortalama vücut ağırlığı 43,9±9,5 kg idi. Hastaların %24,1'inde (n=7) eşlik eden konjenital veya yapısal kalp hastalığı saptandı; en sık Ebstein anomalisi (%17,2, n=5) görülürken, biküspit aort kapağı ve hipertrofik kardiyomiyopati birer hastada (%3,4) tespit edildi. Hastalarda toplam 61 aksesuar yol saptandı; bir hastada dört, bir hastada üç, diğer 27 hastada ise iki aksesuar yol mevcuttu. Dört aksesuar yolu bulunan hastada Ebstein anomalisi mevcuttu. Hastalardan birinde, aksesuar yollardan bağımsız ek bir aritmojenik odak olarak tipik AVNRT saptanmış ve bu hastaya aksesuar yol ablasyonuna ek olarak tipik AVNRT ablasyonu uygulanmıştır.
Toplam 61 aksesuar yolun anatomik dağılımı incelendiğinde en sık

yerleşimin sağ posteroseptal bölge olduğu ve tüm yolların %26,2'sini oluşturduğu görüldü. Bunu sağ lateral ve sol lateral yerleşimler (her biri %13,1) ile sağ posterolateral lokalizasyon (%11,5) izledi. Sağ anterior yerleşim %6,6 oranında saptanırken, sağ anteroseptal ve sağ anterolateral lokalizasyonların her biri %4,9 oranında bulundu. Midseptal yerleşim %3,3 oranında gözlendi. Sol kalp yerleşimleri değerlendirildiğinde, sol posteroseptal lokalizasyon %4,9; sol posterior ve sol posterolateral yerleşimler %3,3'er oranında saptandı. Sol anterior ve sol anterolateral bölgeler ise en nadir lokalizasyonlar olup her biri %1,6 oranında tespit edildi. Aksesuar yolların 42'si manifest, 19'u gizli olarak saptandı. Toplam 61 aksesuar yol için uygulanan ablasyon yöntemleri birlikte değerlendirildiğinde; 24'ünde non-irrigated RF (%39,3), 26'sında irrigated RF (%42,6) ve 11'inde kriyoablasyon (%18,0) kullanıldığı görüldü. Aksesuar yol ablasyonlarına ek olarak gerçekleştirilen tipik AVNRT ablasyonunda ise kriyoablasyon tercih edildi.
MAP ablasyonuna ait toplam 61 aksesuar yolun 58'inde (%95,1) tam başarı sağlanmış, 2'sinde (%3,3) kısmi başarı elde edilmiş, 1'inde (%1,6) ise ablasyon başarısızlıkla sonuçlanmış ve ilgili olgu izleme alınmıştır. Hiçbir işlem sırasında veya sonrasında işleme bağlı komplikasyon saptanmamıştır.
Sonuç: Pediatrik yaş grubunda MAP varlığı nadir görülmekle birlikte, uygun elektrofizyolojik değerlendirme ve bireyselleştirilmiş ablasyon stratejileri ile yüksek oranda akut başarı elde edilebilmekte ve işlemler güvenli bir şekilde gerçekleştirilebilmektedir. Bu bulgular, MAP saptanan çocuk hastalarda kateter ablasyonunun etkili ve güvenilir bir tedavi seçeneği olduğunu desteklemektedir.

Anahtar Kelimeler: Aksesuar yol, Kateter ablasyonu, Multipl aksesuar yollar, Pediatrik elektrofizyoloji

SS-69

20 Kg Altındaki Çocuklarda Transvenöz Pacemaker Ve ICD İmplantasyonu: 25 Yıllık Deneyim

Nilay Korgal[1], İlker Ertuğrul[1], Hayrettin Hakan Aykan[1], Tevfik Karagöz[1], Alpay Çeliker[2]
[1]Hacettepe Üniversitesi İhsan Doğramacı Çocuk Hastanesi Çocuk Kardiyoloji Bilim Dalı, Ankara
[2]Koç Üniversitesi Hastanesi Çocuk Kardiyoloji Bilim Dalı, İstanbul

Giriş ve Amaç
Çocuklarda kardiyak cihaz kullanımı her zaman yöntem seçimi açısından tartışmalıdır. Vücut ölçüleri küçük olan çocuklarda epikardiyal sistemler öncelikli olarak kullanılsa da transvenöz sistemler de tercih edilebilir. Ancak, küçük damar çapı, devam eden büyüme süreci ve uzun dönemli lead sorunları; güvenlik ve dayanıklılık açısından endişe uyandırmaktadır. Bu spesifik popülasyonda uzun dönemli komplikasyonları ve yönetim stratejilerini tanımlayan veriler oldukça sınırlıdır.
Yöntem
2000-2025 yılları arasında transvenöz yöntem ile kardiyak cihaz implantasyonu yapılan (kalp pili veya kardiyoverter defibrilatör), ağırlığı 20 kg'ın altındaki pediyatrik hastalar retrospektif olarak incelendi. Demografik veriler, implantasyon endikasyonları, altta yatan hastalık, cihaz tipi, lead ömrü, komplikasyonlar, yönetim stratejileri ve izlem sonuçları analiz edildi.
Bulgular
Çalışmaya dahil olan 15 hastanın implantasyon anındaki vücut ağırlıkları 9 ile 19 kg arasında değişmekteydi. Hastaların üçüne ICD, 12 hastaya ise kalp pili implantasyonu gerçekleştirildi. Kalp pili implantasyonu yapılan hastaların 7 si Konjenital AV tam blok, 5 tanesi ise postoperatif AV tam blok idi. ICD implantasyonu ise 2 Uzun QT sendromu hastasına ve Brugada Sendromu olan bir

hastaya gerçekleştirildi. Cihaz implantasyon endikasyonları; 7 hastada konjenital tam atriyoventriküler (AV) blok, 5 hastada postoperatif tam AV blok ve 3 hastada kalıtsal aritmi sendromları (2 Uzun QT sendromu, 1 Brugada sendromu) olarak saptandı. Medyan lead ömrü 14.25 yıl (1.9–24 yıl) olarak bulundu. Dört hastada lead disfonksiyonu gelişti. Bir ICD hastasında uygunsuz şok tedavisine yol açan lead kırılması gözlendi ve tüm sistem ekstrakte edildi. Bir başka hastada, lead disfonksiyonu cerrahi triküspit kapak replasmanı gerektiren ciddi triküspit kapak hasarı ile ilişkiliydi ve bu vakada leadin tam ekstraksiyonu mümkün olmadı.

Lead disfonksiyonu olan diğer iki hastada, venöz komplikasyonlar nedeniyle leadler ekstrakte edilemedi: Bir hastada süperior vena kava (SVC) oklüzyonu saptanırken, diğerinde leadin innominat vene sıkıca yapışık olduğu görüldü. Her iki hastada da mümkün olan durumlarda sistem revizyonunu içeren bireyselleştirilmiş yönetim stratejileri uygulandı. Takip süresince cihaz ilişkili mortalite gözlenmedi.

Sonuç

Kalp İçi cihaz implantasyonlarında vücut ölçüleri küçüldükçe komplikasyonların arttığı bir gerçek olsa da nadir durumlarda bir gereklilik olarak karşımıza çıkabilmektedir. Klinik olarak önemli lead komplikasyonlarına yol açabilmekte ve vasküler hasar verebilmekte, ekstraksiyon gereksinimi doğurabilmektedir. Bu popülasyonda transvenöz sistemler kullanılması gerektiğinde olası komplikasyonlar göz önünde bulundurulmalıdır.

Anahtar Kelimeler: pacemaker implantasyonu, ICD implantasyonu,

SS-70

Pediatrik Hastalarda Sağ Ventrikül Çıkım Yolu Aritmilerinde Üç Boyutlu Konvansiyonel Haritalama İle Yüksek Yoğunluklu Haritalama Kullanılarak Elde Edilen Ablasyon Sonuçlarının Karşılaştırılması

Pınar Kanlıoğlu, Şevket Ballı, Onur Çağdaş Arıkan, Sultan Bent
SBU Dr. Siyami Ersek Göğüs Kalp ve Damar Cerrahisi Eğitim ve Araştırma Hastanesi

AMAÇ: Sağ ventrikül çıkım yolu ablasyonlarında konvansiyonel elektroanatomik haritalama (EnSite™ precision system (Abbott, St Paul, MN, USA) ile yüksek yoğunluklu haritalamanın sonuçlarını karşılaştırdık.

GEREÇ-YÖNTEM: 2014-2024 yılları arasında elektroanatomik haritalama sistemi kullanılarak toplam 92 hastaya ablasyon uygulandı.

BULGULAR: Çalışmamız toplam 92 hastadan oluşan iki grubu içermekteydi. Bunların 45'ine konvansiyonel üç boyutlu haritalama, 47'sine ise Advisor™ HD Grid Catheter (Abbott Technologies, Minneapolis, MN) kullanılarak yüksek yoğunluklu üç boyutlu haritalama uygulandı. Her iki grupta da üç hastada non-sustained ventriküler taşikardi ve iki hastada sustained ventriküler taşikardi mevcuttu; ventriküler erken atım sıklığı açısından gruplar arasında istatistiksel olarak anlamlı fark yoktu. Yüksek yoğunluklu haritalama grubunda dört, konvansiyonel grupta dört hastada sistolik disfonksiyon vardı. Yüksek yoğunluklu haritalama grubunda işlem süresi anlamlı olarak daha kısaydı. Floroskopi süresinde belirgin azalma saptandı. Toplam lezyon süresi ve lezyon sayısı da yüksek yoğunluklu haritalama grubunda anlamlı derecede daha

düşüktü. En erken aktivasyon zamanı bu grupta anlamlı olarak daha uzundu. İşlem başarısı yüksek yoğunluklu haritalama grubunda %97,9, konvansiyonel haritalama grubunda ise %93,4 olarak bulundu. Her iki grupta da parahisiyen lokalizasyonda birer ventriküler extrasistol başarılı şekilde ablate edildi; diğer tüm olgularda soğutmalı tip radyofrekans katater kullanıldı.

SONUÇ: Sağ ventrikül çıkım yolu aritmileri olan çocuklarda yüksek yoğunluklu haritalama, yüksek başarı oranlarına sahiptir ve güvenle uygulanabilir.

Anahtar Kelimeler: Yüksek yoğunluklu haritalama, sağ ventrikül çıkım yolu, ventriküler aritmi

Figur 1

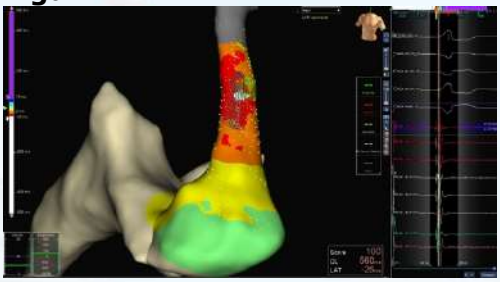

Ensite X haritalama sistemi kullanılarak, Advisor HD grid kateteriyle sadece 3 dakika gibi oldukça kısa bir sürede toplam 2560 nokta elde edildi. HD grid kateterinin konumunda bulunan beyaz alan, erken aktivasyon bölgesini göstermektedir. Dikkat çekici bir şekilde, en erken alanın ventriküler ektopik atımdan yaklaşık 26 milisaniye önce gerçekleştiği görülmektedir.

Figur 2

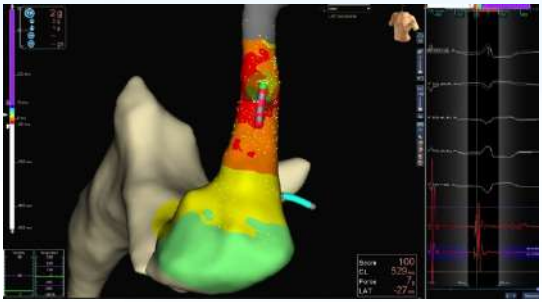

Yüksek yoğunluklu kateter ile belirlenen erken aktivasyon bölgesinde Tacticath kateteri kullanılarak ablasyon işleminin gerçekleştirildiği gösterilmiştir. Ablasyon noktaları oklarla, Tacticath kateteri ise yıldızla gösterilmiştir.

Tablo

	ansiyonel Haritala u	ek Yoğunluklu alama Grubu	
yıl)	±4,5	±4,9	
yet (E/K)	5	1	
k (kg)	±26.3	±23,2	
n Süresi (dakika)	: 36	: 32	
skopi Süresi(dk)	:1,1	:0,8	
lezyon sayısı (ad	:2,4	2,3	
lezyon süresi (sa			
rken ventriküler asyon (ms)	± 21,3	± 22,3	
ni kaybolma zama	1.3	1,3	

Başarı (%)			
ter Tip RF			

Hasta karekteristikleri ve İşlemle İlgili Bulgular

SS-71

Pediatrik Hastalarda İndüklenemeyen Atrioventriküler Nodal Reentran Taşikardide Yavaş Yol Modifikasyonunun Uzun Dönem Etkinliği

Merve Maze Aydemir[1], Aslıhan Karaman[1], Sinan Işık[1], Hasan Candas Kafali[1], Yakup Ergul[2], Celal Akdeniz[1]
[1]Sağlık Bilimleri Üniversitesi Mehmet Akif Ersoy Göğüs Kalp ve Damar Cerrahisi Eğitim ve Araştırma Hastanesi Çocuk Kardiyoloji Kliniği, İstanbul
[2]Al Jalila Çocuk Hastanesi, Çocuk Kardiyoloji Bilim Dalı, Dubai, Birleşik Arap Emirlikleri

Giriş ve Amaç
Atrioventriküler nodal reentran taşikardi (AVNRT) tedavisinde yavaş yol modifikasyonu (YYM) sıklıkla kulanılan yöntemlerdendir. Elektrofizyolojik çalışma (EFÇ) sırasında AVNRT'nin indüklenemediği olgularda ise ampirik ablasyon bir seçenek olarak değerlendirilebilmektedir. Bu çalışma, indüklenemeyen AVNRT'li pediatrik hastalarda YYM'nin uzun dönem etkinliğini değerlendirmeyi amaçlamıştır.
Yöntem
Ocak 2019–Ekim 2024 döneminde toplam 3.209 AVNRT ablasyon işlemi retrospektif olarak incelendi. Yalnızca AVNRT ile uyumlu elektrokardiyografik SVT kaydı olan ve en az 12 aylık takip süresine sahip hastalar çalışma kapsamına alındı. Bu işlemler arasından, EFÇ sırasında sustained supraventriküler taşikardi (SVT) indüklenebilirliği gösterilemeyen ancak dual atriyoventriküler (AV) nodal fizyoloji (ör. jump, eko vuru veya crossover fenomenleri) saptanan ve daha önce SVT dokümantasyonu bulunan hastalar çalışmaya dahil edildi. Tüm olgularda EnSite Precision® Haritalama Sistemi (Abbott/St. Jude Medical, ABD) ile üç boyutlu elektroanatomik haritalama gerçekleştirildi. SVT

indüklenemediğinde yavaş yol sinyalleri elektroanatomik olarak işaretlendi ve "low voltage bridge" haritalaması yapıldı (A sinyalleri için <0,1 mv ventriküler side, 0,1-0,8 mV low voltaj alan, >0,8 mV normal atrial doku). Sonrasında Radyofrekans (RF) yada kriyoablasyon kateteri ile ablasyon uygulandı.

Bulgular

Çalışmaya toplam 33 pediatrik hasta dahil edildi. Ortalama yaş 13,2 ± 3,3 yıl (aralık: 6,8–17,8) olup, hastaların 14'ü (%42,4) kızdı. Tüm hastalarda AVNRT ile uyumlu SVT'nin EKG dokümantasyonu mevcuttu. Üç hasta dışında tümünde genel anestezi uygulandı. Ortalama vücut ağırlığı 49,0 ± 16,0 kg (aralık: 21–82) idi. Yirmi bir hastada (%63,6) kriyoablasyon, 11 hastada (%33,3) RF ablasyon yapıldı; bir hastada ise her iki yöntem birlikte kullanıldı (%3,0). Kateter seçimi operatörün klinik deneyimine ve anatomik özelliklere göre belirlendi. Üç hasta dışında tümünde sıfır floroskopi yaklaşımı ile ablasyon başarıyla tamamlandı. Ortalama işlem süresi 139,3 ± 47,8 dakika (aralık: 60–325) idi. Tüm hastalarda akut işlem başarısı (%100) sağlandı ve kalıcı majör komplikasyon izlenmedi. Medyan 32,8 aylık (aralık: 12–82,9) takip süresinde iki hastada (%6,1) nüks saptandı.

Sonuç

İndüklenemeyen AVNRT'li pediatrik hastalarda yavaş yol modifikasyonunun, uygulanabilirliği ve düşük nüks oranları, bu yaklaşımın klinik pratikte tercih edilebilirliğini desteklemektedir.

Anahtar Kelimeler: Atriyoventriküler nodal reentry taşikardi, elektrofizyolojik çalışma, supraventriküler taşikardi, Yavaş yol modifikasyonu

SS-72

Çocuklarda Sol Taraflı Ablasyonlarda Transseptal Ponksiyon Güvenliği: 270 Vakalık Tek Merkez Deneyimi

Özgür UZUN[1], Muhammed akif Atlan[1], Berkay Alimoğlu[1], SEDEF ÖKSÜZ[1], Rasit Aktas[1], HAKAN DEDECENGİZ[1], Tolga Bacak[1], HASAN CAN KILIÇ[1], Oguz Demıroglu[1], engin gerçeker[1], Kaan Yıldız[1], Nazmi Narin[2], Cem Karadeniz[2]
[1]İZMİR ŞEHİR HASTANESİ, ÇOCUK KARDİYOLOJİ, İZMİR
[2]KATİP ÇELEBİ ÜNİVERSİTESİ, ÇOCUK KARDİYOLOJİ, İZMİR

GİRİŞ: Transseptal ponksiyon (TSP), pediatrik hastalarda sol taraflı aritmojenik substratlara erişimde standart yaklaşımdır. Ancak çocuklar, iyonize radyasyonun sitokastik etkilerine karşı özellikle hassastır. Bu nedenle, radyasyon maruziyetini işlem başarısından ödün vermeden mümkün olan en düşük seviyede tutmayı hedefleyen ALARA (As Low As Reasonably Achievable) prensibine bağlı kalmak büyük önem taşır. Bu çalışma, geniş bir pediatrik kohortta, özellikle ALARA standartlarıyla uyumlu bir iş akışına odaklanarak TSP'nin güvenliğini, etkinliğini ve prosedürel özelliklerini değerlendirmeyi amaçlamaktadır.
YÖNTEM: Merkezimizde TSP gerektiren elektrofizyolojik çalışma ve radyofrekans (RF) kateter ablasyonu uygulanan 270 pediatrik hasta retrospektif olarak incelendi. Tüm prosedürler, toplam radyasyon maruziyetini en aza indirmek amacıyla 3 boyutlu (3D) elektroanatomik haritalama rehberliğinde gerçekleştirildi. Bununla birlikte, transseptal ponksiyonun kendisi konvansiyonel tekniklerle yalnızca floroskopi rehberliğinde yapıldı.
BULGULAR: Çalışma popülasyonunun ortalama yaşı 12,1±4,0 yıl, ortalama vücut ağırlığı 48,1±19,8 kg idi. Vakaların %98,9'unda yapısal olarak normal kalp mevcuttu. Birincil endikasyonlar aşikar aksesuar yollar (%54,4) ve gizli aksesuar yollar (%37,8) idi. TSP, hastaların %99,3'ünde (268/270) başarıyla gerçekleştirildi. TSP'nin

başarısız olduğu iki vakada transaortik yaklaşım kullanıldı ve ablasyon başarıyla tamamlandı. Ortalama toplam ablasyon işlem süresi 96,07±38,8dakikaydı. Dikkat çekici şekilde, ortalama floroskopi süresi 56,69±85,19 saniye olarak saptandı ve bu durum ultra düşük radyasyonlu iş akışını yansıtmaktaydı. Genel akut ablasyon başarısı %97,0 olarak kaydedildi. Tüm kohortta perikardiyal efüzyon veya tamponad gibi majör veya minör komplikasyon gözlenmedi.
SONUÇ: Bulgularımız, pediatrik popülasyonda transseptal ponksiyonun %99'u aşan başarı oranı ve sıfır komplikasyon ile son derece güvenli ve etkili bir prosedür olduğunu göstermektedir. Ayrıca bu çalışma, 3D elektroanatomik haritalama desteği ile yalnızca floroskopi rehberliğinde yapıldığında bile TSP'nin rutin olarak ultra düşük floroskopi süreleri (ortalama <1 dakika) ile uygulanabileceğini kanıtlamaktadır. Bu sonuçlar, ALARA prensibinin pediatrik elektrofizyolojideki başarılı bir gerçek dünya uygulamasını temsil etmektedir.

Anahtar Kelimeler: ALARA prensibi, Floroskopi azaltma, Pediatrik elektrofizyoloji, Transseptal ponksiyon, Kateter ablasyonu, 3D elektroanatomik haritalama

VİDEO BİLDİRİLER

VS-01

First Total Beating Heart Norwood Procedure in Türkiye

Yiğit Kılıç[1], Defne Güneş Ergi[1], Mustafa Bıçak[2], Bedri Aldudak[3]
[1]Sağlık Bilimleri Üniversitesi, Dr. Gazi Yaşargil Eğitim ve Araştırma Hastanesi, Çocuk Kalp ve Damar Cerrahisi Kliniği, Diyarbakır
[2]Sağlık Bilimleri Üniversitesi, Dr. Gazi Yaşargil Eğitim ve Araştırma Hastanesi, Anestezi ve Reanimasyon Kliniği, Diyarbakır
[3]Sağlık Bilimleri Üniversitesi, Dr. Gazi Yaşargil Eğitim ve Araştırma Hastanesi, Çocuk Kardiyoloji Kliniği, Diyarbakır

Tamamı çalışan kalpte tüm vücut perfüzyonu ile gerçekleştirilen deferred/delayed Norwood tecrübesi paylaşılmıştır. Literatür taramalarında Türkiye'de ilk vaka tecrübesi olarak değerlendirilmiştir.

Anahtar Kelimeler: Sustained Total All-Region (STAR) Perfusion, Deferred Norwood, Hypoplastic left heart syndrome

VS-02

Masif Kanamalı İnfant Hastada Aortözofageal Fistülün Cerrahi Onarımı

Eymen Recep[1], Selin Sağlam[2], Kemal Kutanis[1], Ahmet Saki[3], Erkut Öztürk[3], Ali Can Hatemi[1]
[1]SBÜ Başakşehir Çam ve Saküra Şehir Hastanesi, Çocuk Kalp ve Damar Cerrahisi Kliniği, İstanbul
[2]SBÜ Başakşehir Çam ve Saküra Şehir Hastanesi, Anestezi ve Reanimasyon Kliniği, İstanbul
[3]SBÜ Başakşehir Çam ve Saküra Şehir Hastanesi, Çocuk Kardiyoloji kliniği, İstanbul

İnfant döneminde aortoezofageal fistül (AEF), son derece nadir ve fatal seyreden bir durumdur. Masif gastrointestinal (Gİ) kanamaya ve hemodinamik kollapsa yol açar. Erken tanı ve acil cerrahi müdahale sağkalım açısından kritik öneme sahiptir. Bu çalışmada, ani hematemez ve kardiyovasküler instabilite ile başvuran, çift aort arkı bulunan 4 aylık kız infantta başarılı cerrahi tedavi sunulmaktadır.
Hasta, 38 +1 gebelik haftasında sezaryen ile 2880 g doğum ağırlığında idi. Doğumdan itibaren tekrarlayan solunum sıkıntısı nedeniyle çok sayıda hastane yatışı ve bir ay önce başlayan aralıklı hematemez ve melena öyküsü vardı. Trakeomalazi saptanmıştı ve 3 başarısız ekstübasyon sonrası trakeostomi kararı alınmıştı. Endoskopisi normal olan hastanın Torasik bilgisayarlı tomografik anjiyografide (BT), trakea ve özofagusu çevreleyen çift aort arkı saptanması üzerine kliniğimize sevki yapıldı. KBB, Çocuk cerrahisi ve Gastroenteroloji tarafından değerlendirildi patoloji saptanmadı. Anjiyografide ekstravazasyon saptanmadı ancak klinik durumunda kötüleşme ve aktif kanama nedeniyle BT görüntülerin yeniden değerlendirilmesinde, nazogastrik tüp ile minör aort arkı arasında anormal yakınlık fark edildi. Hasta olası trakeosefageal fistül

nedeniyle acil operasyona alındı
İlk aşamada periton diyaliz kateteri yerleştirildi; periton sıvısı asitik ve berraktı. Ardından median sternotomi uygulandı. Timusun retraksiyonu ve perikardın açılmasını takiben, asendan aorta ve dalları mobilize edildi; ligamentum arteriosum bağlanarak kesildi. Özofagus komşuluğunda yoğun inflamatuvar adezyonlar izlendi ve trakeosefageal fistüle bağlı masif aktif kanama odağı saptanarak sütüre edildi. Desendan aorta ile özofagus arasındaki fistül traktı disseke edilerek ayrıldı ve rezeke edildi. Özofagus primer olarak 7/0 polidioksanon (PDS) sütürlerle onarıldı. Onarım hattını güçlendirmek amacıyla timusun sol lobundan elde edilen vaskülarize timik flep posteriora döndürülerek özofagus onarımının üzerine tespit edildi. Postoperatif 5. günde yapılan baryumlu pasaj grafisi ve 7. günde gerçekleştirilen endoskopide kaçak veya darlık saptanmadı.Hasta postoperatif 8. günde ekstübe edildi, 10. günde enteral beslenmeye başlandı ve sorunsuz bir iyileşme sürecinin ardından postoperatif 19. günde taburcu edildi.
İnfantlarda aortoesofageal fistül son derece nadir ancak yaşamı tehdit eden bir tablodur ve sıklıkla hematemez ile hemodinamik kollaps şeklinde prezente olur. Pediyatrik AEF olgularının çoğu, özellikle düğme pil olmak üzere yabancı cisim yutulmasına sekonder ya da vasküler ring gibi konjenital anomalilerle ilişkilidir. Bu olguda altta yatan etiyoloji, bir vasküler ring tipi olan çift aort arkıydı; bu anatomik yapı özofagus duvarı üzerine kronik bası uygulayarak iskemiye, erozyona ve nihayetinde fistül oluşumuna yol açmış olabilir.
Chiari tarafından tanımlanan klasik klinik triad (orta torasik ağrı, uyarıcı kanama ve fatal hemoraji) infantlarda sıklıkla eksik ya da tamamen yoktur ve bu durum erken tanıyı güçleştirir. Hastamız haftalar boyunca progresif hematemez ve melena ile başvurmuş, tekrarlayan kan transfüzyonlarına ihtiyaç duymuştur. Anjiyografi tanıya yardımcı olabilse de, özellikle aralıklı veya geçici kanamaların görüldüğü pediyatrik olgularda tanısal değeri sınırlı olabilir. Pediatrik AEF tedavisinde cerrahi girişim temel yaklaşımdır. Neonatal ve küçük infantlarda anatomik kısıtlılıklar nedeniyle endovasküler yöntemlerin uygulanabilirliği sınırlıdır. Bu nedenle median sternotomi veya torakotomi yoluyla açık cerrahi onarım

tercih edilir. Bizim olgumuzda fistül traktı intraoperatif olarak minör aort arkı ile özofagus bileşkesinde tanımlanmış ve başarıyla rezeke edilmiştir. Özofagus primer kapatılması sağlanmıştır.
Bu olgu, vasküler anomalisi olan ve Gİ kanama ile başvuran infantlarda yüksek klinik şüphe gerekliliğini vurgulamakta ve kompleks mediastinal onarımlarda timik doku flebi ile güçlendirme gibi cerrahi stratejilerin önemini ortaya koymaktadır.

Anahtar Kelimeler: Aortoözüfagyel fistül, Masif Kanama, Acil müdahale

VS-03

Taussing-bing anomalisi olan hastada kompleks koroner arter anatomisi eşliğinde arteriyel switch operasyonu: video olgu sunumu

Shiraslan Bakhshaliyev[1], Bahruz Aliyev[2], Khayala Mammadova[1], Khayala Askerova[2], Cabir Gulmaliyev[3], Lamiya Sultanova[5], Ramin Verdixanov[4]
[1]Liv Bona Dea Hospital, Çocuk Kalp cerrahisi, Bakü
[2]Liv Bona Dea Hospital, Çocuk Kardiyolojisi, Bakü
[3]Liv Bona Dea Hospital, Kalp Damar cerrahisi, Bakü
[4]Liv Bona Dea Hospital, Anestezi ve Renimasyon, Bakü
[5]Liv Bona Dea Hospital, Pediatri Neanotoloji, Bakü

GİRİŞ-AMAÇ:
Taussing-Bing anomalisi, çift çıkışlı sağ ventrikül spektrumunda yer alan ve sıklıkla geniş subpulmonik ventriküler septal defekt (VSD), arkus aorta patolojileri ve koroner arter anomalileri ile birlikte seyreden kompleks bir konjenital kalp hastalığıdır. Bu olgularda cerrahi tedavinin başarısı, anatomik varyasyonların doğru değerlendirilmesine ve özellikle koroner arter transferinin güvenli şekilde gerçekleştirilmesine bağlıdır. Bu video bildirinin amacı, yenidoğan döneminde arkus aorta rekonstrüksiyonu ve pulmoner arter banding uygulanmış Taussing-Bing anomalili bir hastada, kompleks koroner arter anatomisi eşliğinde gerçekleştirilen arteriyel switch operasyonunun cerrahi teknik ayrıntılarını ve erken dönem sonuçlarını sunmaktır.

OLGU:
On bir ay yirmi üç günlük, 8 kg ağırlığında kız hastada Taussing-Bing anomalisi, geniş subpulmonik VSD, geniş sekundum atriyal septal defekt (ASD), büyük arterlerin side-by-side yerleşimi ve kompleks koroner arter anomalisi mevcuttu. Hastaya yenidoğan

döneminde arkus aorta rekonstrüksiyonu, pulmoner arter banding ve atriyal septektomi uygulanmıştı. Cerrahi planlama sonrası arteriyel switch operasyonu için uygun olduğu değerlendirildi. Redo median sternotomi ve kardiopulmoner baypas altında, koroner arterlerin dikkatli mobilizasyonu sonrası arteriyel switch (Jatene) prosedürü gerçekleştirildi. Koroner anatomide sağ koroner arter ve sol ön inen arterin sinüs 1'den, sirkumfleks arterin ise sinüs 2'den çıktığı, sağ koroner arterin sağ ventrikül çıkım yolunu çaprazladığı double-loop varyantı saptandı. VSD ksenoperikardiyal yama ile kapatıldı, pulmoner arter bandı eksize edildi ve ASD ksenoperikardiyal yama ile küçük rezidüel açıklık bırakılarak onarıldı. İntraoperatif epikardiyal ekokardiyografide sağ ventrikül çıkım yolunda 35 mmHg gradiyent saptandı, ventrikül fonksiyonlarının iyi olduğu ve aort ile pulmoner çıkışlarda ek patoloji olmadığı raporlandı. Hasta stabil hemodinami ile yoğun bakıma alındı.

SONUÇ:
Taussing-Bing anomalisi olan ve kompleks koroner arter varyasyonları eşlik eden hastalarda arteriyel switch operasyonu, detaylı preoperatif değerlendirme ve titiz cerrahi teknikle güvenli şekilde uygulanabilir. Video sunum, redo cerrahi, koroner transfer stratejileri ve eşlik eden onarımların teknik basamaklarını görsel olarak ortaya koyarak benzer kompleks olgular için öğretici bir kaynak sunmaktadır.

Anahtar Kelimeler: taussing-bing anomalisi, çift çıkışlı sağ ventrikül, arteriyel switch operasyonu, kompleks koroner arter anomalisi



SUNULU POSTER BİLDİRİLER

SP-01

Büyük Arterlerin Transpozisyonunda Arterial Switch Operasyonu: Periferde Mortalitesiz Standartlar Ulaşılabilir Mi?

Abdullah Erincik[1], Süleyman Geter[1], Nurullah Yılmaz[1], Mustafa Bıçak[1], Yiğit Kılıç[2], Bedri Aldudak[1]
[1]Gaziyaşargil Eğitim Ve Araştırma Hastanesi, Pediatrik Kardiyoloji, Diyarbakır
[2]Gaziyaşargil Eğitim Ve Araştırma Hastanesi, Pediatrik Kalp Ve Damar Cerrahisi, Diyarbakır

GİRİŞ:
Büyük arterlerin transpozisyonu (TGA), yenidoğan döneminde erken cerrahi müdahale gerektiren ve tedavi edilmediğinde yüksek mortalite ile seyreden siyanotik konjenital kalp hastalıklarından biridir. Günümüzde arterial switch operasyonu, anatomik ve fizyolojik düzeltme sağlaması nedeniyle standart cerrahi yaklaşım olarak kabul edilmektedir. Ancak bu kompleks cerrahi girişimin, özellikle perifer merkezlerde mortalitesiz standartlarla uygulanabilirliği tartışma konusu olmaya devam etmektedir.
AMAÇ:
Bu çalışmanın amacı, periferik konumda hizmet veren bir çocuk kalp cerrahisi merkezinde TGA tanısı ile arterial switch operasyonu uygulanan hastaların son bir yıllık sonuçlarını değerlendirmek ve perifer merkezlerde mortalitesiz cerrahi standartların ulaşılabilir olup olmadığını ortaya koymaktır.
YÖNTEM:
Bu retrospektif, tek merkezli çalışmaya Ocak 2025 – Ocak 2026 tarihleri arasında TGA tanısı ile arterial switch operasyonu uygulanan ve tamamı aynı cerrah tarafından opere edilen toplam 14 hasta dahil edildi. Hastaların demografik özellikleri, preoperatif klinik durumları, eşlik eden kardiyak anomaliler, intraoperatif

cerrahi veriler ve postoperatif sonuçları analiz edildi.
BULGULAR:
Hastaların ortalama gebelik haftası 38 hafta, cerrahi yapıldı esnada ortalama vücut ağırlığı 3,4 (2,6-3,8) kg idi. Olguların çoğunluğu simple TGA tanısına sahip olup, en sık eşlik eden kardiyak lezyon ventriküler septal defekt idi. 8 hastaya preoperatif dönemde balon atriyal septostomi uygulanmış, arterial switch operasyonu ortalama 8.gün(3-83) postnatal günde gerçekleştirilmiştir. Ortalama aortik cross-klemp süresi 123 dk, kardiyopulmoner bypass süresi 166 dk, operasyon süresi 270 dk olarak saptandı. Postoperatif dönemde ortalama entübasyon süresi 4 gün, yoğun bakım yatış süresi 13 gün, hastanede kalış süresi 24 gün idi. Postoperatif dönemde hiçbir hastada ECMO ihtiyacı gelişmedi. Preoperatif ECMO desteği altında olan bir hasta cerrahi sonrası dönemde ECMO'dan başarıyla ayrıldı. 10 hastada koroner arter anomalisi mevcuttu. Postoperatif dönemde en sık izlenen ritim bozukluğu, sinüs taşikardisi ve geçici supraventriküler ritim düzensizlikleri gibi basit ve hemodinamik olarak stabil aritmiler olup, bu bulguların bazı hastalarda preoperatif dönemde de mevcut olduğu görüldü. Aritmiler medikal tedavi ile kontrol altına alınmış, cerrahi girişime bağlı kalıcı bir ritim problemi izlenmemiştir. 3 hastada periton diyalizi gerekti. İki hastada konvülziyon gelişti. Mortalite saptanmadı ve tüm hastalar taburcu edildi.
SONUÇ:
Bu çalışma, uygun hasta yönetimi, cerrahi süreklilik, deneyimli ekip ve etkin yoğun bakım desteği sağlandığında, perifer merkezlerde de arterial switch operasyonunun mortalitesiz standartlarla güvenle uygulanabileceğini göstermektedir.

Anahtar Kelimeler: Büyük Arterlerin Transpozisyonu, Arterial Switch Operasyonu, Perifer Merkez

SP-02

24. ULUSAL PEDİATRİK KARDİYOLOJİ VE PEDİATRİK KALP CERRAHİSİ KONGRESİ
Pine Beach Otel ve Kongre Merkezi Antalya 2 - 5 Nisan 2026

Fallot Tetralojiside Bilgisayarlı Tomografi Anjiografi Volümlerinin Postoperatif Sonuçları Predikte Etmekteki Rolü

Servet Ergün[1], Serap Baş[2], Ali Nazım Güzelbağ[3], Osman Bayrak[2], Behzat Tüzün[1], Selin Sağlam[4], Erkut Öztürk[3], Ali Can Hatemi[1]
[1]İstanbul Sağlık Bilimleri Üniversitesi Başakşehir Çam ve Sakura Şehir Hastanesi, Çocuk Kalp ve Damar Cerrahisi
[2]İstanbul Sağlık Bilimleri Üniversitesi Başakşehir Çam ve Sakura Şehir Hastanesi, Radyoloji
[3]İstanbul Sağlık Bilimleri Üniversitesi Başakşehir Çam ve Sakura Şehir Hastanesi, Çocuk Kardiyoloji
[4]İstanbul Sağlık Bilimleri Üniversitesi Başakşehir Çam ve Sakura Şehir Hastanesi, Anestezi ve Reanimasyon

GİRİŞ: Fallot tetralojisinde geleneksel olarak bilgisayarlı tomografi (BT) ya da konvansiyel anjiografi ile elde edilen veriler ile McGoon ya da Nakata endeksi kullanılarak palyasyon ya da total tamir kararı verilmekte idi. Ancak son dönemlerde bu indeksler önemini yitirmeye başlamış ve pulmoner arterlerin distal arborizasyonu yeterli ise bu indeksler düşük de olsa total tamir uygulama trendine girilmiştir. Ancak distal arborizasyon değerlendirilmesi çoğu zaman subjektif olmaktatır. Aynı katater verileri farklı cerrahlar tarafından değerlendirildiğinde palyasyon ya da total tamir açısından farklı kararlar verilebilmektedir. Çalışmamızda BT anjiografi ile elde edilen total akciğer volümlerinin postoperatif sonuçlar üzerine etkisini irdelemek ve mümkün ise arborizasyon için daha objektif kriterler belirlemeyi amaçladık.
Materyal ve METHOD: Eylül 2022 ile Ocak 2024 arasında kliniğimizde BT anjiografi çekilmiş ve opere edilmiş 49 hasta retrospektif olarak incelenmiştir. Spearman ve Pearson korelasyon testleri, grup karşılaştırmalarai Mann-Whitney U testi, kullanılarak inceleniştir. Hastalar McGoon indekisne göre (McGoon <1,8 vs McGoon>1,8) ve sol akciğer volüm yüzdelerine göre (<%50 vs >%50) iki gruba ayrılarak, sol akciğer volüm oranının öngörücü

etkinliği, klasik olarak kullanılan McGoon indeksi ile karşılaştırıldı.
BULGULAR: Hastaların ortalama yaşı 180 (IQR 142-255) gün, ortalama vücut ağırlığı 7,32±149 kg, ortalama vücut yüzey alanı 0,32±0,5 m2 idi. Ortalama Mcgoon indeksi 2,16±0,5, puulmoner anulus z skoru -3,17±1,6 idi. Ortalama sağ akciğer volümü 6,7±3,4, ortalama sol akciğer volümü 6,63±3,7, ortalama total volüm 13,35±6,6, ortanca total volüm/kg 1,49 (IQR 1,1-2,3), ortanca total volüm/BSA 34 (IQR 23-49,5) idi. Postoperatif sağ/sol ventrikül basınç oranı ortanca 0,57 (IQR 0,5-0,63) idi. Total volüm/kg, total volüm/BSA parmetreleri McGoon ile zayıf-orta korelasyon göstermekte idi (sırası ile r=0,391 p=0,005 ve r=0,343 p=0,016). Sol akciğer volüm yüzdesi sağ ventrikül/sol ventrikül basınç oranı ile korelasyon göstermekte idi (r=0,472, p=0,001). Ayrıca total volüm/kg, total volüm/BSA parmetreleri operasyon sırasındaki en düşük hasta ısısı ile zayıf-orta korelasyon göstermekte idi (sırası ile r=0,343 p=0,016 ve r=0,293 p=0,041). McGoon <1,8 olan ve >1,8 olan iki grup arasında preoperatif, operatif ve postoperatif hiçbir parametre arasında istatistiksel anlamlı fark saptanmazken, sol akciğer volüm oranı <%50 olan ve >%50 olan hastalara arasında operasyon çıkışı sağ ventrikül/sol ventrikül basınç oranları arasında istatistiksel anlamlı fark saptandı (p=0,012).
SONUÇLAR: Çalışmamızda volüm indekslerinin beklenildiği gibi Mcgoon indeksi ile korele olduğu saptanmıştır. Ayrıca sol akciğer volüm oranlarının McGoon indeksinin aksine postoperatif sağ ventrikül basınçlarını öngörebildiği gösterilmiştir. Pulmoner arter çapları ve volümleri dışında akım dağılımlarının da sağ ventrikül basınç oranları üzerinde etkisi olabileceği kanaatindeyiz. Elde ettiğimiz ilk bulgular BT anjiografi volümlerinin postoperatif sonuçları öngörebileceği yönündedir.

Anahtar Kelimeler: Fallot Tetralojisi, Bt anjiografi, Mortalite, SAğ ventrikül basıncı

Volüm parametreleri ile korelasyonu gözlenen veriler

	on		V basıncı
volüm/kg	005 r=0,391	016 r= -0,343	
volüm/BSA	016 r=0,343	041, r= -0,293	
volüm	033 r= 0,305		
olüm	002 r= 0,428		
üzde	001 r= 0,472		029 r= 0,312
yüzde	001 r= -0,472		029 r= -0,312

Volüm parametreleri ile korelasyonu gözlenen veriler

SP-03

Hipoplastik Sol Kalp Sendromu ve Pulmoner Venöz Dönüş Anomalisi Olan Hastada Lateral Tünel Fontan Uygulaması: Olgu Sunumu

İsmail Küçükaslan[1], Serhat Bahadır Genç[2], Filiz Coşkun[3], Ayşe Zorba[2], Ahmet Şaşmazel[2], Halil Türkoğlu[2], Muharrem İmanlı[1], Serdar Epçaçan[1], Volkan Tuzcu[1], Cenap Zeybek[1]
[1]İstanbul Medipol Üniveristesi, Çocuk Kardiyoloji Bilim Dalı
[2]İstanbul Medipol Üniversitesi, Çocuk Kalp ve Damar Cerrahisi Biilim Dalı
[3]İstanbul Medipol Üniversitesi, Anestezi ve Reanimasyon Anabilim Dalı

GİRİŞ:
Hipoplastik sol kalp sendromun (HSKS), üçüncü ve son aşama cerrahi prosedürü olan Fontan ameliyatı, farklı teknikler kullanılarak yapılabilir. Bunlar lateral tünel, ekstrakardiyak konduit ve intra-ekstrakardiyak conduit teknikleridir. Bu yazıda, Norwood stage 1 ve stage 2 aşamaları tamamlanmış olan parsiyel anormal pulmoner venöz dönüşlü bir HSKS olgusunda lateral tünel tekniği sunulmaktadır.
Olgu Sunumu
Güncel yaşı 3 yaş 2 ay olan olgu, postnatal 1. günde hipoplastik sol kalp sendromu tanısı almış ve 3 günlük iken Norwood Evre 1 ameliyatı (6mm sano şantı, ASD genişletilmesi. pulmoner arter rekonstrüksiyonu), 6 aylıkken Bidirectional Glenn ameliyatı (Sano şant eksizyonu, RPA–LPA plasti, sağ pulmoner venlerin RA'ya ağızlaştırılması) uygulanmıştı. Fontan öncesi yapılan değerlendirmelerde ekstrakardiyak konduit'in pulmoner venlere bası yapması ve venöz dönüşü bozma ihtimali olacağı görüldü. Bu anatomik uygunsuzluktan dolayı hastamıza perikard yama kullanılarak lateral tünel Fontan tekniği uygulandı. Psotoperatif

gözlenen JET, destek tedavileri medikal tedavi ile kontrol alındı. Postoperatif 15. günde taburcu edildi ve ayaktan takiplerinde sorunsuz izlenmektedir.

Tartışma ve SONUÇ:

Hipoplastik sol kalp sendromu varyantlarında Fontan tekniği seçimi hasta anatomisine, yaşına ve merkez deneyimine göre bireyselleştirilmelidir. Olgumuzda pulmoner venöz dönüş anomalasinden kaynaklı anatomik uygunsuzluktan kaynaklanan ekstrakardiyak fontan yapılamayan bir hastada lateral tünel fontan tekniği tercih edildi. Bu tekniğin seçiminde özellikle küçük yaş ve büyüme potansiyeli, fenestrasyonun teknik olarak daha kolay kontrol edilebilmesi, pulmoner arter anatomisine daha fizyolojik akım yönlendirmesi sağlaması ve literatürde erken dönem komplikasyon oranlarının görece düşük bildirilmiş olmasıdır. Ekstrakardiyak konduit Fontan, atriyal aritmi riskinin daha düşük olması açısından avantajlı olsa da, bu hasta özelinde lateral tünel Fontan'ın klinik ve hemodinamik faydaları ön planda değerlendirilmiştir. Anatomik uygunsuzluktan dolayı ekstrakardiyak Fontanın uygun olmadığı hastalarda lateral tünel tekniği erken dönem hemodinamik stabilite, büyüme potansiyeli ve pulmoner arter anatomisine uyumu nedeniyle başarılı bir seçenek olarak düşünülebilir.

Anahtar Kelimeler: Hipoplastik sol kalp, fontan, lateral tünel

Sol Ventrikül Çıkım Yolu Darliklarinda Cerrahi Strateji: Anatomik Çeşitlilikten Klinik Sonuçlara

Gökmen Akkaya[1], Nihat Çïne[1], Gamze Vuran[2], Mehtap Küçük[2], Cem Doğan[2], Yusuf İlker Dur[2], Ozan Hïra[2], Murat Muhtar Yïlmazer[2]
[1]S.B.Ü Dr. Behçet Uz Çocuk Hastalıkları Ve Cerrahisi Eğitim Ve Araştırma Hastanesi, Çocuk Kalp ve Damar Cerrahisi
[2]S.B.Ü Dr. Behçet Uz Çocuk Hastalıkları Ve Cerrahisi Eğitim Ve Araştırma Hastanesi, Çocuk Kardiyolojisi

GİRİŞ-AMAÇ: Çocukluk döneminde sol ventrikül çıkım yolu darlıkları (SVÇD) subvalvüler, valvüler ve supravalvüler düzeylerde görülebilmekte olup, sol ventrikülde basınç yüklenmesine bağlı olarak ilerleyici ventriküler disfonksiyona yol açabilmektedir. Cerrahi tedavi, darlığın derecesi ve eşlik eden anatomik patolojilere göre planlanmakta ve uygun zamanda yapılan girişimler klinik sonuçlar açısından kritik önem taşımaktadır. Ayrıca burası reoperasyonların da sık yapıldığı bir anatomik bölgedir. Bu çalışmada, benzer hastaların yönetimine katkı sağlamak amacıyla merkezimizin cerrahi deneyiminin sunulması amaçlanmıştır.
YÖNTEM: Hastanemizde Temmuz 2024–Aralık 2025 tarihleri arasında SVÇD tanısı ile opere edilen veya bu patolojinin eşlik ettiği hastaların verileri retrospektif olarak incelendi.
BULGULAR: Toplamda 7 hastaya (6E,1K) ait veriler analiz edildi. Hastaların ortalama yaşları 12,5 (6-17) yıl ve ağırlıkları 50,4 (20-100) kg olarak bulundu. Hastaların hepsinde farklı derecelerde darlığa yol açan subaortik darlık mevcuttu. Ortalama gradient 50,1 (13-82) mmHg olarak ölçüldü. Bununla birlikte cerrahi endikasyonlara yol açan patolojiler arasında asendan aorta dilatasyonu, aort kapak darlığı ve/veya yetmezliği, ventriküler septal defekt mevcuttu. Hastaların hepsine membran eksizyonuna ek olarak myektomi uygulandı. Biri üçüncü kez olmakla birlikte 3 (%42) hastada re-do cerrahi uygulandı. Ek olarak 3 (%42) hastaya aort kapak onarımı, bir hastaya Ross prosedürü, bir hastaya

asendan aorta plikasyonu ve bir hastaya VSD kapatılması uygulandı. Ortalama CPB süresi 133 (46-290) dk olmakla birlikte kross-klemp süresi 106,2 (28-253) dk idi. Ross prosedürü uygulanan hasta hariç diğer altı (%85) hasta ameliyathanede ekstübe edildikte sonra yoğun bakım izlemine alındı. Ross uygulanan hasta open sternum olarak yoğun bakıma alındıktan birinci gün sonra sternumu kapatıldı. Kanama sebebi ile bir hasta postop birinci gün revizyona alındı. Hastalarda ortalama yoğun bakım yatış süresi 2,28 (1-6) gündü. Bir hastada ise dren çekilmesi sonrası 5. günde perikardial effüzyon izlenmesi sebebi ile perikardiyosentez uygulandı. Çalışmada mortalite izlenmedi. Postop 3. ay kontrollerinde 2 hasta dışında (mean 22 ve 10 mmHg) sol ventrikül çıkım yolunda rezidü darlık saptanmadı. SONUÇ: Çocukluk çağında sol ventrikül çıkım yolu darlıklarının cerrahi tedavisi membran eksizyonunda Ross prosedürüne kadar değişebilen geniş bir yelpazeye sahiptir. Ancak eşlik eden anatomik patolojiler dikkate alınarak planlandığında güvenli ve etkili sonuçlar sağlamaktadır. Uygun cerrahi tekniklerin seçimi ve zamanında müdahale ile düşük morbidite ve mortalite oranları elde edilebilmekte, erken dönem hemodinamik sonuçlar tatmin edici olmaktadır. Merkezimizin deneyimi, pediatrik SVÇD olgularında cerrahinin bireyselleştirilmiş yaklaşımla başarılı şekilde uygulanabileceğini göstermektedir.

Anahtar Kelimeler: Ross prosedürü, subaortik diskret membran, aort kapak onarımı, sol ventrikül çıkım yolu

Figür 1

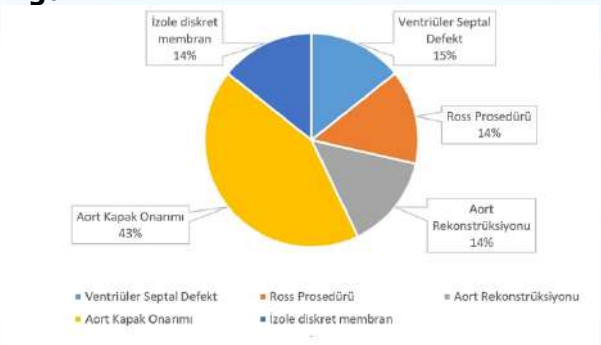
İzole diskret membran 14%
Ventriüler Septal Defekt 15%
Ross Prosedürü 14%
Aort Rekonstrüksiyonu 14%
Aort Kapak Onarımı 43%
Ventriüler Septal Defekt
Ross Prosedürü
Aort Rekonstrüksiyonu
Aort Kapak Onarımı
İzole diskret membran

SP-05

Sağ Koroner Kusp Fenestrasyonuna Bağlı Ağır Aort Yetmezliğinde Kapak Onarımı: Pediatrik Bir Olgu

Asiye Yıldız[1], Yasemin Özdemir Şahan[1], Arif Özbay[2], Başak Soran Türkcan[2], Atakan Atalay[2]
[1]Ankara Bilkent Şehir Hastanesi, Çocuk Kardiyoloji Kliniği, Ankara, Türkiye
[2]Ankara Bilkent Şehir Hastanesi, Çocuk Kalp ve Damar Cerrahisi Kliniği, Ankara, Türkiye

GİRİŞ:

Aort kapak yetmezliği (AY), pediatrik yaş grubunda nadir görülmekle birlikte progresif sol ventrikül dilatasyonu ve uzun dönemde ventrikül fonksiyon bozukluğuna yol açabilen önemli bir patolojidir. Çocukluk çağında izole aort kapak fenestrasyonları oldukça seyrek olup, ağır AY ile prezente olmaları literatürde sınırlı sayıda olgu ile bildirilmiştir. Kapak replasmanına alternatif olarak kapak onarımı, büyüme çağındaki hastalarda kapak dokusunun korunmasına olanak sağlaması açısından önem taşımaktadır. Bu bildiride, aort kapak fenestrasyonuna bağlı ağır AY nedeniyle cerrahi kapak onarımı uygulanan pediatrik bir olgu sunulmaktadır.
OLGU:
On iki yaşında erkek hasta, yaklaşık bir ay önce çarpıntı şikâyeti ile dış merkeze başvurusunda, yapılan transtorasik ekokardiyografide orta derecede aort yetmezliği, hafif aort darlığı ve sol ventrikülde hafif dilatasyon saptaması sonrası merkezimize yönlendirilmiş. Fizik muayenesinde vücut ağırlığı 29 kg (3 persentil), aort odağında duyulan ve karotislere yayılan 2/6 sistolik üfürüm saptandı. Yapılan transtorasik ekokardiyografide sol ventrikül hafif dilate olup ejeksiyon fraksiyonu korunmuştu. Mitral kapağa yönlenen ekzentrik ağır AY görüldü. Kapak triküspit yapıda idi. Aort

kapakta sağ koroner kusp üzerinde yaklaşık 4 mm'lik fenestrasyon izlendi. Desendan ve abdominal aortada diyastolik ters akım mevcuttu. Klinik ve ekokardiyografik bulgular doğrultusunda hasta cerrahi konseyde değerlendirilerek cerrahi kapak onarımına karar verildi.
Kardiyopulmoner by pass altında aortotomi sonrası sağ koroner kuspta belirgin defekt izlendi. Defekt, glutaraldehit ile muamele edilmiş otolog perikard yama kullanılarak onarıldı
İntraoperatif olarak cerrahi girişim tamamlandıktan sonra yapılan transözefajiyal ekokardiyografide kapakta belirgin darlık izlenmezken yalnızca eser derecede aort yetmezliği saptandı ve ventrikül fonksiyonları normaldi. Postoperatif transtorasik ekokardiyografide sağ koroner kuspa yerleştirilen perikard yama net olarak izlendi, yamadan rezidüel kaçak saptanmadı. Santralden eser aort yetmezliği mevcuttu

SONUÇ:
Pediatrik hastalarda fenestrasyonuna bağlı ağır aort yetmezliği nadir görülmekle birlikte, uygun hasta seçimi ve deneyimli merkezlerde uygulanan cerrahi kapak onarımı kapak koruyucu bir tedavi seçeneği sunmaktadır. Bu olgu, erken dönemde gerçekleştirilen cerrahi müdahalenin kapak fonksiyonlarının korunmasına olanak sağladığını ve kapak replasmanına olan gereksinimi geciktirebileceğini göstermektedir.

Anahtar Kelimeler: Aort kapak fenestrasyonu, Cerrahi kapak onarımı, Pediatrik aort yetmezliği,

Şekil 1.

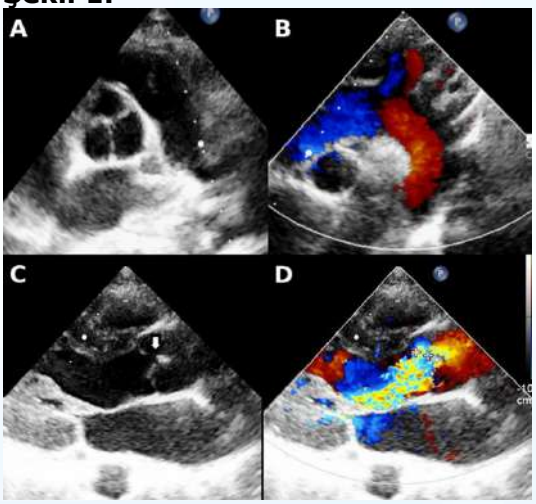

Preoperatif transtorasik ekokardiyografi görüntüleri: A) Parasternal kısa aks düzleminde triküspit yapıda aort kapak görünümü. Sağ, sol ve non-koroner kusplar ayırt edilebilmekte olup, sağ koroner kusp düzeyinde kapak yapısında düzensizlik izlenmektedir. B) Renkli Doppler görüntülemede desendan aortada diyastolik dönemde belirgin revers akım izlenmekte olup, ağır derecede aort yetmezliğini desteklemektedir. C) 2D görüntülemede aort kapak üzerinde fenestrasyon alanı (ok) izlenmektedir. D) Renkli Doppler incelemede aynı seviyeden kaynaklanan belirgin ekzentrik aort yetmezliği jeti saptanmıştır.

ŞEKİL 2

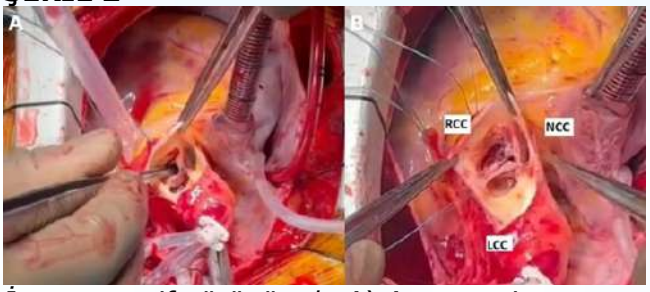

İntraoperatif görünümde A) Aortotomi sonrası sağ koroner kusp üzerinde yer alan fenestrasyonun, onarım öncesi direkt cerrahi görüntüsü. B) İntraoperatif olarak aortotomi sonrası, sağ koroner kusptaki fenestrasyonun otolog perikard yama ile onarımını takiben elde edilen aort kapak görünümü. Sağ (RCC), sol (LCC) ve non-koroner (NCC) kusplar belirgin olup, kapak koaptasyonunun yeterli olduğu izlenmektedir.

ŞEKİL 3



Postoperatif transtorasik ekokardiyografide 2D ve renkli Doppler incelemede aort kapak görünümü. Kapak yapısı korunmuş olup, renkli Doppler değerlendirmede santralden hafif derecede aort yetmezliği izlenmektedir.

Tekrarlayan İnflamatuar Miyokardit Ataklari İle Prezente Olan Adolesanda Desmoplakin İlişkili Aritmojenik Sol Ventrikül Kardiyomiyopatisi: Olgu Sunumu

Yağmur Damla Önal[1], Merve Maze Aydemir[2], Celal Akdeniz[2]
[1]Siirt Eğitim ve Araştırma Hastanesi, Çocuk Kardiyoloji, Siirt
[2]Sağlık Bilimleri Üniversitesi Mehmet Akif Ersoy Göğüs Kalp ve Damar Cerrahisi Eğitim ve Araştırma Hastanesi, Çocuk Kardiyolojisi Bilim Dalı, İstanbul

GİRİŞ VE AMAÇ
Tekrarlayan miyokardit atakları, özellikle çocuk ve adolesan yaş grubunda, altta yatan genetik kardiyomiyopatilerin inflamatuar fenotipi olarak ortaya çıkabilir. Son yıllarda desmoplakin (DSP) gen mutasyonlarının, sol ventrikül baskın aritmojenik kardiyomiyopati ile birlikte seyreden ve "hot phase" olarak adlandırılan inflamatuar miyokardit benzeri ataklara yol açtığı gösterilmiştir. Bu ataklar sıklıkla viral miyokardit ile karışmakta, ancak enfeksiyöz nedenlerden ziyade genetik zeminde gelişen inflamatuar miyokard hasarını yansıtmaktadır. Bu bildiride, üst solunum yolu enfeksiyonlarını takiben gelişen tekrarlayan inflamatuar miyokardit atakları ile başvuran ve DSP gen mutasyonu saptanan adolesan bir olgu sunulmaktadır.
OLGU
On beş yaş altı ay erkek hasta, ilk miyokardit atağını bir yıl önce geçirmiş olup, toplam dört kez tekrarlayan miyokardit atağı nedeniyle değerlendirildi. Tüm atakların öncesinde üst solunum yolu enfeksiyonu öyküsü mevcuttu. Ataklar, en az 30 dakika süren baskı tarzında göğüs ağrısı ile prezente oldu ve ataklar sırasında kardiyak troponin düzeylerinde üst sınırın üç katını aşmayan hafif–orta derecede yükselmeler izlendi. Akut dönemde inflamatuar semptomlara yönelik nonsteroid antiinflamatuar ilaç tedavisi uygulanmış ve göğüs ağrısında klinik düzelme sağlanmıştı. Hastaya intravenöz immünglobulin veya kortikosteroid tedavisi verilmedi.

Son atak iki ay önce göğüs ağrısı ile gelişmiş olup, bu başvuruda elektrokardiyografi ve troponin düzeyleri normal saptandı. Senkop öyküsü yoktu. Koroner bilgisayarlı tomografi anjiyografide patoloji saptanmamış, ataklar arasında yapılan efor testi normal bulunmuştu.

Aile öyküsünde babada tekrarlayan miyokardit nedeniyle kolşisin kullanımı ve dedede ejeksiyon fraksiyonu %30 olan dilate kardiyomiyopati öyküsü mevcuttu. Yapılan genetik analizde DSP geninde heterozigot splice-site varyant (c.1575-1G>T) ve heterozigot missense varyant (c.1594G>T) saptandı.

Hastanın en son ekokardiyografisinde sol ventrikül hafif dilate, septal duvar hareketleri azalmış ve sol ventrikül ejeksiyon fraksiyonu %52 olarak ölçüldü. Kardiyak manyetik rezonans görüntülemede sağ ventrikül normal olup, sol ventrikülde ejeksiyon fraksiyonu %52, mid-inferior segmentte hipokinezi ve sol ventrikül miyokardının yaklaşık %20'sini tutan noniskemik paternde mid-miyokardiyal ve subepikardiyal geç gadolinyum tutulumu saptandı. Bu bulgular inflamatuar aritmojenik sol ventrikül kardiyomiyopatisi ile uyumlu olarak değerlendirildi.

Yirmi dört saatlik holter izleminde %1 sıklıkta polimorfik ventriküler erken vuru ve 43 adet ikili ventriküler erken vuru izlenmiş, ventriküler taşikardi saptanmamıştı. Senkop ve ventriküler aritmi olmaması nedeniyle güncel kılavuzlara göre implantable kardiyoverter defibrilatör endikasyonu bulunmayan hastaya egzersiz kısıtlaması yapıldı. Anjiyotensin dönüştürücü enzim inhibitörü ve beta bloker tedavisi ile izlemine devam edilmekteyken son iki haftadır iki günde bir olan baskı tarzında göğüs ağrıları nedeniyle hastaya kolşisin tedavisi başlandı.

SONUÇ

Tekrarlayan miyokardit atakları ile başvuran adolesan hastalarda, özellikle aile öyküsü eşlik ediyorsa, DSP ilişkili aritmojenik kardiyomiyopati ayırıcı tanıda mutlaka düşünülmelidir. Kardiyak manyetik rezonans görüntüleme ve genetik analiz, tanının konulmasında ve aritmi riskinin sınıflamasında kritik öneme sahiptir.

Anahtar Kelimeler: aritmojenik kardiyomiyopati, desmoplakin, inflamatuvar miyokardit

Resim 1

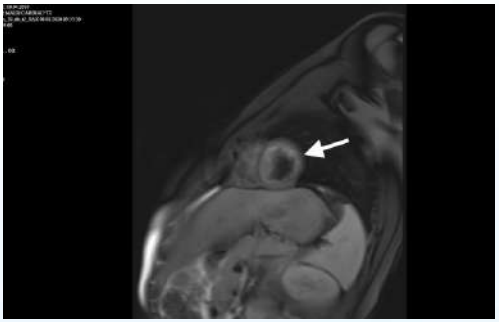

Kardiyak MR görüntülemede mid-miyokardiyal ve subepikardiyal geç gadolinyum tutulumu (beyaz ok)

SP-07

Doksorubisin Tedavisi Sonrası Pediatrik Lösemili Hastalarda Sol Atriyal Strain Parametrelerinin Sağlıklı Çocuklarla Karşılaştırılması: Kesitsel Olgu–Kontrol Çalışması

Şeyma Şebnem Ön[1], Hakan Kurt[1], Eser Doğan[1], Meral Yılmaz[1], Burcu Boşra Acar Alkan[1], Burcugül Karasulu Beci[1], Zülal Ülger Tutar[1], Ertürk Levent[1], Nihal Karadaş[2], Deniz Yılmaz Karapınar[2]
[1]Ege üniversitesi Çocuk Kardiyoloji Bilim Dalı, İzmir
[2]Ege üniversitesi Çocuk Hematolojisi Bilim Dalı, İzmir

AMAÇ:
Bu çalışmanın amacı, doksorubisin tedavisi almış pediatrik lösemili hastalarda sol atriyal strain parametrelerini (rezervuar, kondüit ve kontraksiyon fazları) yaş ve cinsiyet açısından eşleştirilmiş sağlıklı çocuklarla karşılaştırmak ve erken subklinik kardiyotoksisitenin saptanmasında sol atriyal strainin potansiyel değerini değerlendirmektir.
Gereç ve YÖNTEMLER:
Bu tek merkezli, kesitsel olgu–kontrol çalışmasına, tedavi protokolüne göre kümülatif 240 mg/m² doksorubisin dozu almış, akut lenfoblastik lösemi tanılı 22 pediatrik hasta ile 25 sağlıklı kontrol dâhil edildi. Tüm katılımcılara sol ventrikül yapısal parametrelerini ve ejeksiyon fraksiyonunu değerlendirmek amacıyla iki boyutlu, M-mod, renkli ve Doppler ekokardiyografik inceleme yapıldı. Sol ventrikül global longitudinal strain (GLS) ile sol atriyal rezervuar, kondüit ve kontraksiyon fazlarına ait strain değerleri, iki boyutlu speckle-tracking ekokardiyografi kullanılarak hesaplandı. Gruplar arası karşılaştırmalar için uygun istatistiksel testler uygulandı. Strain parametreleri ile kümülatif doksorubisin dozu, takip süresi, GLS ve ejeksiyon fraksiyonu arasındaki ilişkiler Spearman korelasyon analizi ile değerlendirildi.
BULGULAR:

Gruplar yaş açısından benzer olmakla birlikte, vücut ağırlığı lösemi grubunda anlamlı olarak daha düşüktü. Sol atriyal rezervuar, kondüit ve kontraksiyon strain değerleri ile sol ventrikül GLS açısından iki grup arasında istatistiksel olarak anlamlı fark saptanmadı. Sol atriyal rezervuar strain ortalaması hasta grubunda %39,4 ± 7,8, kontrol grubunda %48,9 ± 6,5 idi (p = 0,353). Kondüit strain ortalamaları sırasıyla %25,1 ± 6,3 ve %32,4 ± 7,1 olup, anlamlılığa eğilim gösterdi (p = 0,078). Kontraksiyon strain ortalamaları hastalar ve kontroller arasında benzerdi (%14,3 ± 4,5 vs. %16,4 ± 3,8; p = 0,325). Sol ventrikül GLS ortalama ölçümleri de gruplar arasında karşılaştırılabilirdi (−%19,1 ± 2,2 vs. −%20,4 ± 2,0; p = 0,983). Korelasyon katsayıları sol atriyal rezervuar strain için r = 0,02, kondüit strain için r = 0,20 ve kontraksiyon strain için r = −0,19 olarak bulundu. Sol ventrikül GLS ile tedavi tamamlanmasından geçen süre arasındaki korelasyon katsayısı r = 0,04 idi.

İki boyutlu ekokardiyografik parametreler karşılaştırıldığında, sol ventrikül duvar kalınlığı (LVWD) ortalaması hasta grubunda 0,50 ± 0,10 cm, kontrol grubunda 0,63 ± 0,13 cm olup istatistiksel olarak anlamlı fark saptandı (p = 0,0006). Sol ventrikül diyastol sonu çapı (LVDd) ortalaması hastalarda 3,65 ± 0,45 cm, kontrollerde 3,92 ± 0,42 cm idi ve bu fark da istatistiksel olarak anlamlıydı (p = 0,039). Sol ventrikül ejeksiyon fraksiyonu (2D EF) ortalama değerleri ise gruplar arasında benzerdi (%68,1 ± 3,8 vs. %68,0 ± 4,9; p = 0,93).

SONUÇ:

Kümülatif 240 mg/m² doksorubisin dozu sonrasında ortalama 48 aylık takipte, pediatrik lösemi sağ kalanları ile sağlıklı kontroller arasında sol atriyal strain parametreleri ve GLS'nin benzer bulunması, bu doz düzeyinde belirgin subklinik sistolik veya diyastolik disfonksiyon olmadığını düşündürmektedir. Bununla birlikte, daha yüksek doksorubisin dozları alan hastalarda sol atriyal ölçümlerde gözlenen azalma, antrasiklinlere bağlı kardiyak yapısal etkileri işaret edebilir ve uzun dönem strain temelli izlemin önemini vurgulamaktadır.

Anahtar Kelimeler: Lösemi, doksorubisin, sol atriyal strain, global longitudinal strain, kardiyotoksisite.

Şekil 1A. İki boyutlu speckle-tracking ekokardiyografiye ait temsili örnekler.



Şekil 1. İki boyutlu speckle-tracking ekokardiyografiye ait temsili örnekler. (A) Sol ventrikül global longitudinal strain (LV GLS) değerleri korunmuş olan ve rezervuar, kondüit ve kontraksiyon fazları net olarak ayırt edilebilen normal sol atriyal strain eğrileri gösteren sağlıklı kontrol olgusu. (B) Doksorubisin tedavisi sonrası lösemi tanılı pediatrik hastada, aynı görüntüleme ve analiz protokolü kullanılarak elde edilen sol ventrikül ve sol atriyal strain analizini gösteren örnek. Sunulan görüntüler, miyokardiyal deformasyon değerlendirme yöntemini ve fazların tanımlanmasını göstermek amacıyla verilmiş olup, nicel karşılaştırma amacı taşımamaktadır.

Şekil 1B:Doksorubisin tedavisi sonrası lösemi tanılı pediatrik hastada, aynı görüntüleme ve analiz protokolü kullanılarak elde edilen sol ventrikül ve sol atriyal strain analizini gösteren örnek.

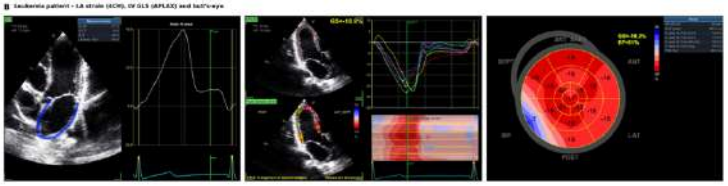

(B) Doksorubisin tedavisi sonrası lösemi tanılı pediatrik hastada, aynı görüntüleme ve analiz protokolü kullanılarak elde edilen sol ventrikül ve sol atriyal strain analizini gösteren örnek. Sunulan görüntüler, miyokardiyal deformasyon değerlendirme yöntemini ve fazların tanımlanmasını göstermek amacıyla verilmiş olup, nicel karşılaştırma amacı taşımamaktadır.

Şekil 2. Pediatrik lösemi sağ kalanları ile sağlıklı kontroller arasında sol atriyal strain bileşenleri ve sol ventrikül global longitudinal strain (GLS) değerlerinin karşılaştırılması.

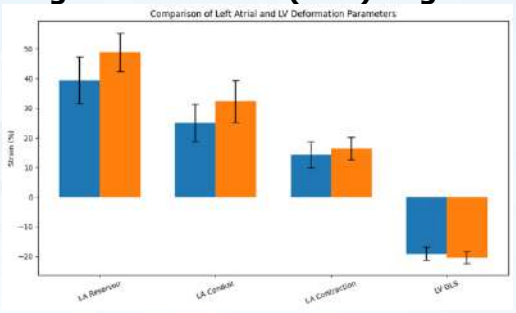

Şekil 2. Pediatrik lösemi sağ kalanları ile sağlıklı kontroller arasında sol atriyal strain bileşenleri ve sol ventrikül global longitudinal strain (GLS) değerlerinin karşılaştırılması. Çubuklar ortalama ± standart sapmayı temsil etmektedir. Sol atriyal kondüit strain değeri lösemi grubunda sayısal olarak daha düşük olmakla birlikte istatistiksel anlamlılığa ulaşmamıştır.

Şekil 3. Doksorubisin tedavisi sonrası pediatrik lösemi sağ kalanlarında kardiyak yapısal ve fonksiyonel profil.

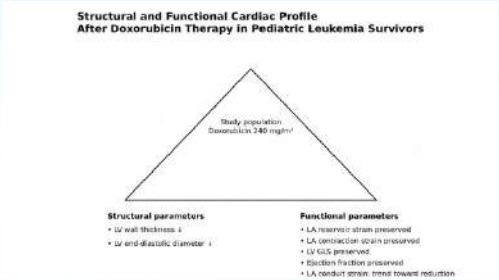

Şekil 3. Doksorubisin tedavisi sonrası pediatrik lösemi sağ kalanlarında kardiyak yapısal ve fonksiyonel profil. Bu şematik şekil, kümülatif 240 mg/m² doksorubisin dozu ile tedavi edilen pediatrik lösemi sağ kalanlarında kardiyak yapısal ve fonksiyonel bulgular arasındaki ayrışmayı özetlemektedir. Sol ventrikül duvar kalınlığı ve diyastol sonu çapında azalma izlenirken, sol atriyal strain bileşenleri ve sol ventrikül global longitudinal strain (GLS) büyük ölçüde korunmuştur. Sol atriyal kondüit strain değerinde sayısal bir azalma gözlenmiş olmakla birlikte bu fark istatistiksel anlamlılığa ulaşmamıştır.

Tablo 1. Çalışma Popülasyonunun Başlangıç Demografik ve Klinik Özellikleri

şken	mi Grubu (n	klı Kontroller (n	ğeri
yıl	± 2,7	± 2,7	
< cinsiyet, n (%)	%63,6)	%56,0)	
t ağırlığı, kg	± 10,3	± 16,9	5
ülatif doksorubisin doz n²	(n:20) (n:1) (n:1)		
ek risk protokolü, n			
ı süresi, yıl	= 2,6		

Tablo 1, lösemi tanılı pediatrik hastalar ile sağlıklı kontrol grubunun başlangıç demografik özelliklerini özetlemektedir.

Tablo 2. Sol Atriyal ve Sol Ventriküler Miyokardiyal Deformasyon Parametrelerinin Karşılaştırılması

metre	mi Grub	klı Kontroll	ama Fark	jeri
triyal rezervuar strain,	± 7,8	± 6,5		3
triyal kondüit strain, %	± 6,3	± 7,1		3
triyal kontraksiyon str	± 4,5	± 3,8		5
entrikül GLS, %	1 ± 2,2	± 2,0		3

Tablo 2, lösemi grubu ile sağlıklı kontrol grubu arasında sol atriyal strain bileşenlerinin (rezervuar, kondüit ve kontraksiyon fazları), sol ventrikül global longitudinal strain (GLS) değerlerinin ve konvansiyonel iki boyutlu ekokardiyografik parametrelerin [sol ventrikül duvar kalınlığı (LVWD), sol ventrikül diyastol sonu çapı (LVDd) ve sol ventrikül ejeksiyon fraksiyonu (EF)] karşılaştırmasını sunmaktadır.

Tablo 3. Konvansiyonel İki Boyutlu Ekokardiyografik Parametrelerin Karşılaştırılması

metre	mi Grubu	klı Kontroller	geri
entrikül duvar kalınlığı, cm	± 0,10	± 0,13	06
entrikül diyastol sonu çapı, c	± 0,45	± 0,42	9
entrikül ejeksiyon fraksiyonu	± 3,8	± 4,9	
ventriküler septum kalınlığı,	± 0,08	± 0,09	
entrikül sistol sonu çapı, cm	± 0,35	± 0,33	
siyonel kısalma (FS), %	± 4,5	± 4,1	

Tablo 3, çalışma gruplarında konvansiyonel ekokardiyografik ölçümleri özetlemektedir. Lösemi grubunda sol ventrikül duvar kalınlığı ve diyastol sonu çapı daha düşük saptanırken, interventriküler septum kalınlığı, ejeksiyon fraksiyonu ve fraksiyonel kısalma açısından gruplar arasında fark bulunmamış olup sistolik fonksiyonların korunduğu izlenmiştir.

Tablo 4. Takip Süresi ile Miyokardiyal Deformasyon Parametreleri Arasındaki Korelasyon

metre	lasyon katsayısı (r)
triyal rezervuar strain	
triyal kondüit strain	
triyal kontraksiyon strain	9
entrikül GLS	

Tablo 4. Takip süresi ile sol atriyal strain bileşenleri ve sol ventrikül global longitudinal strain (GLS) arasında istatistiksel olarak anlamlı bir korelasyon saptanmamıştır.

Çocuk Hastada Travmatik Aort Transeksiyonu ve Psödoanevrizma Tedavisinde Balonla Genişletilebilir Stent-Greft Kullanımı

Mehmet Baki Beyter[1], Hakan Dedecengiz[1], Berkay Alimoğlu[1], Rahmi Özdemir[1], Mustafa Orhan Bulut[1], Muhammet Akyuz[2], Onur Işık[2]
[1]T.C. Sağlık Bakanlığı İzmir Şehir Hastanesi, Çocuk Kardiyolojisi, İzmir
[2]T.C. Sağlık Bakanlığı İzmir Şehir Hastanesi, Çocuk Kalp ve Damar Cerrahisi, İzmir

GİRİŞ-AMAÇ: Çocuklarda travmatik aort yaralanmaları oldukça nadir görülmekle birlikte, yüksek mortalite oranları nedeniyle acil ve etkin yaklaşım gerektiren klinik durumlardır. Travma sonrası gelişen aort transeksiyonu ve psödoanevrizmaların tedavisinde cerrahi yaklaşım sıklıkla tercih edilse de transkateter tedavi yöntemleri güvenli bir alteratiftir. Erişkinlerde altın standart olan kendinden genişleyebilen endogreftlerin büyük profil yapıları pediatrik popülasyonda önemli teknik kısıtlılıklardır. Balonla genişletilebilir kaplı stentler, düşük yerleştirme profilleri ve ileride tekrar genişletilebilir olmaları nedeniyle çocuklarda güvenilir bir alternatif sunmaktadır. Bu sunumda, künt travma sonrası gelişen aort transeksiyonu ve geniş aort psödoanevrizmasının teleskop tekniği ile başarılı transkateter tedavisi tartışılmaktadır.

OLGU: 12 yaş erkek, kan basıncı yüksekliği nedeniyle polikliniğimize yönlendirildi. Daha öncesinde bilinen hastalığı olmayan olgunun başvurudan 3 ay önce araç dışı trafik kazası sonucu sol akciğerde kontüzyon, kot fraktürü ve sol ön kol fraktürü nedeniyle başka bir sağlık kuruluşunda tedavi gördüğü öğrenildi. Hastanın soy geçmişinde özellik saptanmadı. Sağlıklı ve aralarında akrabalık bağı bulunmayan ebeveynlerin tek çocuğuydu. Fizik muayenesinde; vücut ağırlığı 77 kg (>97p) (+2.43 SD), boyu 160

cm (75-90p), vücut kitle indeksi 30 kg/m²'ydi. Vital bulguları olağan saptandı. Periferik nabızları alt ve üst ekstremitede bilateral olağandı. Elektrokardiyografisi normal sinüs ritmindeydi. Ekokardiyografide ventrikül boyutları ve fonksiyonları olağandı. Aortada distal arkustan torasik aortaya uzanan anevrizmatik dilatasyon saptandı. Anevrizma en geniş yerinde 30 mm, uzunluğu 46 mm olarak ölçüldü. Anevrizma içerisinde transeksiyona ait olduğu düşünülen hareketli doku görüldü. Doppler ile anevrizma proksimalindeki en dar yerinde 26 mmHg gradient ölçüldü. Hastaya bilgisayarlı tomografi anjiyografi tetkiki yapıldı. Distal arkustan torasik aortaya uzanan 30x38 mm boyutlarında psödoanevrizma saptandı. Genel anestezi altında, pediatrik kalp cerrahisi ekibi tarafından sağlanan femoral arteriyotomi aracılığıyla 14F uzun kılıf desendan aortaya yerleştirildi. Tanısal sineanjiyografide; distal arkus aortada sol subklavyen arter (LSA) çıkışından başlayan, desendan torasik aortaya uzanan transeksiyon hattı ve en geniş yerinde 35 mm çapa ulaşan, 55 mm uzunluğunda psödoanevrizma saptandı. Femoral arter çapının kendinden genişleyebilen endogreftler için uygun olmaması nedeniyle, proksimal segmentin kapatılması amacıyla balonla genişletilebilir kaplı stent, LSA çıkışının distaline yerleştirildi. İşlem sonrası anevrizmanın proksimal girişinin kapandığı, ancak distalden retrograd kontrast geçişinin devam ettiği görüldü. Bunun üzerine teleskop tekniği uygulanarak distal segmentin kapatılmasına karar verildi. Ardından, kademeli olarak ikinci bir stent ve anevrizma distalini tam olarak izole etmek amacıyla üçüncü bir stent yerleştirildi. Kontrol anjiyografide; stentlerin birbirini ve vasküler yapıları tam kavradığı, anevrizma içerisine kontrast geçişinin tamamen kesildiği ve LSA orifisinin açık olduğu görüldü. İşlem öncesi ve sonrasında asendan ve desendan aorta arasında basınç farkı saptanmadı. İşlem sonrası hemodinamik olarak stabil seyreden olgu taburcu edildi. Takiplerinde stentlerin pozisyonunun korunduğu, lümen içi akımın doğal olduğu ve psödoanevrizmanın küçüldüğü gözlendi. Fizik muayenesinde normotansif seyreden hasta, ayaktan takiplerine sorunsuz şekilde devam etmektedir.

SONUÇ: Pediatrik travmatik aort psödoanevrizmalarında

transkateter tedavi, cerrahi morbiditeyi azaltan etkin bir yöntemdir. Balonla genişletilebilir kaplı stentlerin kullanımı hem düşük yerleştirme profili sağlamakta hem de hastanın somatik büyümesine paralel olarak ileride tekrar genişletilebilme imkânı sunmaktadır. Bu vaka, uzun segment ve kompleks yaralanmalarda teleskop tekniği ile tam vasküler oklüzyonun güvenle sağlanabileceğini göstermekte olup, literatürdeki benzer pediatrik olguları desteklemektedir.

Anahtar Kelimeler: travmatik aort transeksiyonu, aortik psödoanevrizma, balonla genişletilebilir kaplı stent, pediatrik girişimsel kardiyoloji

Psödoanevrizmanın Bilgisayarlı Tomografi Görüntüsü



Bilgisayarlı tomografi, sagittal eksende aort psödoanevrizması görülmektedir.

Psödoanevrizmanın Sineanjiyografi Görüntüsü

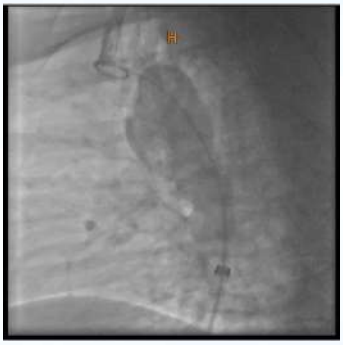

Transkateter İşlem Sonrası Stent Görüntülemesi



Çocukluk Çağından Erişkinliğe Uzanan 13 Yıllık Sol Ventrikül Cihaz Desteği ve Sonrasında Kalp Nakli: Nadir Bir Olgu

Zulal Ulger[1], Burcugul Karasulu Beci[1], Eser Doğan[1], Tahir Yagdi[2], Cagatay Engin[2], Bülent Karapinar[3], Erturk Levent[1], Mustafa Ozbaran[2], Osman Nuri Tuncer[2], Sanem Nalbantgil[4], Mehdi Zoghi[4]
[1]Ege Üniversitesi, Çocuk kardiyoloji Bilim Dalı, İzmir
[2]Ege Üniversitesi, Kalp Damar Cerrahisi Anabilim Dalı, İzmir
[3]Ege Üniversitesi, Çocuk Yoğun Bakım Bilim Dalı, İzmir
[4]Ege Üniversitesi, Kardiyoloji Anabilim Dalı, İzmir

Giriş ve Amaç: Pediatrik hastalarda uzun süreli sol ventrikül destek cihazı (VDC) kullanımı nadirdir ve çocukluktan erişkinliğe sürekli mekanik dolaşım desteği ile ulaşan olgular literatürde son derece sınırlıdır. Bu bildiride, çocukluk çağında VDC takılan ve kalp nakli öncesinde 13 yıl boyunca mekanik destek altında izlenen nadir bir olgu sunulmaktadır. Bu bildirinin amacı, bu uzun klinik süreci tanımlamak ve çocukluktan erişkinliğe uzanan uzun dönem VDC yönetiminde karşılaşılan temel zorlukları, izlem gereksinimlerini ve klinik karar noktalarını vurgulamaktır.
Olgu

Dilate kardiyomiyopati tanısı olan yedi yaşındaki kız olguya, ilerleyici ve tedaviye dirençli kalp yetmezliği gelişmesi üzerine 2012 yılında kalp nakline köprüleme amacıyla VDC takıldı. Operasyon sonrası erken dönemde gelişen pnömoni ve plevral efüzyon uygun tedavi ile tamamen geriledi ve olgu oral antikoagülasyon altında stabil şekilde uzun dönem takibe alındı.

On üç yıllık VDC desteği süresince olguda yirmi dört kez VDC çıkış yeri enfeksiyonu gelişti ve tümü etkene yönelik antibiyotik tedavisi ile başarıyla kontrol altına alındı. İzlem sırasında ayrıca iki geçici iskemik atak ve iki pompa trombozu atağı meydana geldi; bu komplikasyonların hiçbiri kalıcı sekel bırakmadı ve cerrahi girişim

gerektirmeden tedavi edildi. Bu uzun klinik seyir, çocuklukta başlanan VDC tedavisinin hem cihaz dayanıklılığı hem de hasta uyumu açısından sürdürülebilir olabileceğini, ancak yakın ve multidisipliner bir izlem gerektirdiğini göstermektedir.

Sürekli VDC desteğinin on üçüncü yılında olgu karın ağrısı nedeniyle başvurdu ve sol over endometrioması ile ilişkili endometriozis odakları için olguya cerrahi girişim uygulandı. Ameliyat sonrası üçüncü günde uygun bir donör bulunması üzerine ortotopik kalp nakli gerçekleştirildi. Ameliyat sonrası seyir sorunsuzdu ve olgu otuz beşinci günde taburcu edildi. Nakilden sekiz ay sonra olgı klinik olarak stabil şekilde, iyi greft fonksiyonu ile izlenmektedir.
Sonuç

Bu olgu, çocukluk çağında başlanan VDC desteğinin, tekrarlayan enfeksiyonlar ve tromboembolik komplikasyonlara rağmen on yıldan uzun süre etkin biçimde sürdürülebileceğini göstermektedir. Çok uzun destek süresine rağmen, titiz multidisipliner izlem ve uygun zamanlama ile transplantasyon uygunluğu korunmuş ve erişkin dönemde başarılı bir kalp nakli gerçekleştirilmiştir. Bu istisnai klinik seyir, modern VDC tedavisinin gerçek dayanıklılığını ve pediatrik hastaları güvenli şekilde erişkin kalp nakline köprüleyebilme potansiyelini güçlü biçimde ortaya koymaktadır.

Anahtar Kelimeler: Kalp yemezliği, Sol ventrikül destek cihazı, Kalp transplantasyonu

SP-10

Pediatrik kardiyologların pulmoner hipertansiyon hakkındaki bilgi düzeylerinin değerlendirilmesi: Doğru bilinen yanlışlar

Serdar Kula[1], Gizem Karkïn Tozlu[2], Meliz Yurdaer[3]
[1]Gazi Üniversitesi Tıp Fakültesi, Çocuk Kardiyoloji, Ankara; Gazi Üniversitesi Bilişim Enstitüsü, Ankara
[2]Gazi Üniversitesi Tıp Fakültesi, Çocuk Kardiyoloji, Ankara
[3]Gazi Üniversitesi Tıp Fakültesi, Ankara

AMAÇ: Bu çalışma, pediatrik kardiyologların pulmoner hipertansiyon (PH) konusunda doğru olduğunu düşündükleri yanlışları belirlemek amacıyla yapılmıştır.
YÖNTEM: PH alanında doğru bilinen yanlışlarla ilgili olarak çocuk kardiyologlarına verilecek bir eğitim öncesinde Jotform platformu üzerinden 10 sorudan oluşan çevrim içi bir test uygulanmıştır. Sorular, pulmoner hipertansiyon konusunda ulusal ve uluslararası çalışmalara sahip deneyimli bir pediatrik kardiyolog tarafından hazırlanmış olup ve pulmoner hipertansiyon alanında deneyimli iki pediatrik kardiyolog tarafından incelenmiştir. Testte çoktan seçmeli, boşluk doldurmalı ve doğru–yanlış türünde sorular yer almıştır. Sorular pulmoner hipertansiyonun tanı kriterleri, tedavi yaklaşımları ve ilaç kullanımı gibi temel konuları kapsamaktadır. Katılımcıların cevapları analiz edilerek doğru ve yanlış yanıt oranları belirlenmiştir.
BULGULAR: Çalışmaya 66 pediatrik kardiyolog katılmıştır. Genel doğru cevap oranı %43,6 olarak bulunmuştur. En çok yanlış cevaplanan sorular arasında 'Bosentan tabletlerinin sulandırıldıktan sonra saklama süresi ne kadardır?' (%80,3 yanlış) ve 'Pediatrik pulmoner hipertansiyonda risk değerlendirme için üç katmanlı bir risk değerlendirme tablosu önerilmiştir.' (%80,3 yanlış) soruları yer almıştır. Katılımcıların %49,5'i 'Akut vazoreaktivite testi (AVT) pozitif olan bir idiyopatik pulmoner hipertansiyon (IPAH)/herediter pulmoner hipertansiyon (HPAH) hastasında ilk tercih edilecek ilaç hangisi olmalıdır? 'sorusuna yanlış cevap vermiştir. Doğru yanıt oranı en yüksek olan sorular 'Çocuklarda akut vazoreaktivite testi yapmak için hangi ajan kullanılmaz' (%86,3) ve 'Fonksiyonel sınıfı 2 ve üzeri olan bir yaşından büyük bir hastada tedaviye ikili (bosentan + sildenafil) kombinasyon tedavisi ile başlanılabilir.' (%81,8 doğru) olmuştur.
SONUÇ: Bu çalışma, pediatrik kardiyologlar arasında pulmoner

hipertansiyon yönetiminde bazı temel kavramların, doğru olduğu düşünülen yanlışlar olduğunu göstermektedir. Bu konulardaki yanılgıların hedefe yönelik eğitim programlarıyla giderilmesi, hasta bakım kalitesini arttırmakla birlikte tedavilerin doğru şekilde yürütülmesi ile ülke ekonomisine de katkı sağlanacaktır.

Anahtar Kelimeler: Akut vazoreaktivite testi, Pediatrik kardiyoloji, Pediatrik pulmoner hipertansiyon,

Test sorularının doğru yanlış oranları

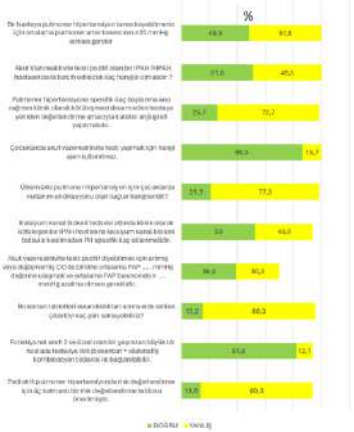

SP-11

Pediatrik Hipertrofik Kardiyomiyopatide Miyektomi Sonrası Sol Dal Bloğunun Mekanik Yansımaları

Merve Maze Aydemir[1], Aslıhan Karaman[1], Fatma Sevïnç Şengül[1], Hasan Candaş Kafali[1], Alper Güzeltaş[1], Sertaç Haydin[2], Yakup Ergül[3], Celal Akdeniz[1]
[1]Sağlık Bilimleri Üniversitesi Mehmet Akif Ersoy Göğüs Kalp ve Damar Cerrahisi Eğitim ve Araştırma Hastanesi Çocuk Kardiyoloji

Kliniği, İstanbul
[2]Sağlık Bilimleri Üniversitesi Mehmet Akif Ersoy Göğüs Kalp ve Damar Cerrahisi Eğitim ve Araştırma Hastanesi, Çocuk Kalp ve Damar Cerrahisi Kliniği, İstanbul
[3]Al Jalila Children's Hospital,Çocuk Kardiyoloji Kliniği

Amaç ve Arka Plan
Septal miyektomi, pediatrik hipertrofik kardiyomiyopatide (HKM) sol ventrikül çıkım yolu obstrüksiyonunu (LVOTO) gidermek için etkili bir cerrahi stratejidir. Bununla birlikte, postoperatif sol dal bloğu (LBBB) sık görülür ve mekanik dissenkroni ile birlikte olabilir. Çocuklarda miyektomi sonrası LBBB'nin mekanik "imzasını" tanımlayan veriler sınırlıdır. Bu çalışmanın amacı, septal miyektomi sonrası LBBB gelişen pediatrik HKM hastalarında mekanik dissenkroninin ekokardiyografik belirteçlerini karakterize etmektir.
Yöntemler
Septal miyektomi uygulanmış ve sonrasında LBBB gelişmiş olan 13 pediatrik ve genç erişkin obstrüktif HKM hastası retrospektif olarak değerlendirildi. Ekokardiyografik değerlendirme, interventriküler ve intraventriküler mekanik dissenkroniyi içermekteydi.
İnterventriküler mekanik gecikme (INTER-VD), pulsatil dalga Doppler kullanılarak pulmoner arter ve sol ventrikül çıkım yolu preejeksiyon intervalleri arasındaki fark ölçülerek değerlendirildi.
İntraventriküler mekanik gecikme (INTRA-VD), M-mod ekokardiyografi ile değerlendirildi.
Anlamlı dissenkroni, INTER-VD >40 ms ve INTRA-VD >130 ms olarak tanımlandı.
Ek parametreler arasında Simpson yöntemi ile sol ventrikül ejeksiyon fraksiyonu (LVEF), mitral inflow ve doku Doppler dolum indeksleri ile ventrikül duvar kalınlığı ve kavite boyutlarının z-skorları yer aldı. Cerrahi ile ekokardiyografik değerlendirme arasındaki süre kaydedildi.
Bulgular
Çalışma grubunda 6 erkek (%46,2) ve 7 kadın (%53,8) hasta yer aldı. Değerlendirme anındaki medyan vücut ağırlığı 51,5 kg (IQR

28–63) ve medyan vücut yüzey alanı 1,50 m² (IQR 0,99–1,69) idi. Cerrahi ile ekokardiyografik değerlendirme arasındaki medyan süre 60 ay (IQR 7–70; aralık 3–136) idi.
Medyan INTER-VD 40 ms (IQR 31–50; aralık 3–66) olup, 6/13 hastada (%46,2) >40 ms eşik değeri aşıldı.
Medyan INTRA-VD 82 ms (IQR 58–115; aralık 13–365) idi ve 3/13 hastada (%23,1) belirgin intraventriküler dissenkroni (INTRA-VD >130 ms) saptandı.
Mekanik gecikme bulgularına rağmen, global sistolik fonksiyon büyük ölçüde korunmuştu: medyan Simpson LVEF %70 (IQR 63–72; aralık 50–78) olup, yalnızca bir hastada LVEF %50 idi.
Septal kalınlık artmış olarak devam etmekteydi (IVSD z-skoru medyan 5,9; IQR 4,8–6,2), sol ventrikül kavite boyutları ise genel olarak normal sınırlar içindeydi (LVIDd z-skoru medyan 0,2; IQR −0,69 ile 0,8).
Sonuç
Miyektomi sonrası LBBB gelişen pediatrik HKM hastalarında mekanik dissenkroni ölçülebilir düzeydedir; hastaların yaklaşık yarısında anlamlı interventriküler gecikme, bir alt grupta ise belirgin intraventriküler dissenkroni (INTRA-VD >130 ms) saptanmıştır. Global sistolik fonksiyon hastaların çoğunda korunmuştur. Sistematik dissenkroni izlemi, daha yakın uzun dönem takip gerektiren hastaların belirlenmesine katkı sağlayabilir.

Anahtar Kelimeler: Pediatrik hipertrofik kardiyomiyopati, sol dal bloğu, interventriküler dissenkroni, intraventriküler dissenkroni, septal miyektomi

Figure 1

Parametre	Medyan (Min–Maks)	Yorum
İnterventriküler gecikme (ms)	32 (-55 – 66)	Elektriksel ve mekanik heterojenite
İntraventriküler gecikme (ms)	82 (13 – 365)	Belirgin dissenkroni
MAPSE (mm)	10.7 (3 – 17.8)	Longitudinal fonksiyon etkilenmiş
Medial S' (cm/sn)	4.8 (3 – 7.8)	Septal sistolik disfonksiyon
Lateral S' (cm/sn)	6.7 (4.7 – 10.5)	Relatif kompansasyon
Medial E/e'	19.7 (1.5 – 26)	Artmış dolum basıncı
Lateral E/e'	17.5 (6.2 – 21.7)	Diyastolik disfonksiyon
EF (%)	70 (50 – 78)	Korunmuş global fonksiyon

Veriler medyan (min–maks) olarak sunulmuştur. Bulgular, korunmuş ejeksiyon fraksiyonuna rağmen belirgin mekanik dissenkroni, azalmış longitudinal sistolik fonksiyon ve artmış dolum basınçlarını göstermektedir.

SP-12

Pediatrik ve Genç Erişkin Hastalarda Kardiyak Resenkronizasyon Tedavisi Sonrası Elektriksel, Mekanik ve Yapısal Yeniden Şekillenme

Hüseyin Ceylan[1], Merve Maze Aydemir[1], Fatma Sevinç Şengül[1], Ayşen Haksayar[1], Hasan Candaş Kafalı[1], Sertaç Haydin[2], Celal Akdeniz[1], Alper Güzeltaş[1], Yakup Ergül[3]
[1]Sağlık Bilimleri Üniversitesi Mehmet Akif Ersoy Göğüs Kalp ve Damar Cerrahisi Eğitim ve Araştırma Hastanesi Çocuk Kardiyoloji Kliniği, İstanbul
[2]Sağlık Bilimleri Üniversitesi Mehmet Akif Ersoy Göğüs Kalp ve Damar Cerrahisi Eğitim ve Araştırma Hastanesi, Çocuk Kalp ve Damar Cerrahisi Kliniği, İstanbul
[3]Al Jalila Çocuk Hastanesi, Çocuk Kardiyoloji Bilim Dalı, Dubai, Birleşik Arap Emirlikleri

Amaç ve Arka Plan
Kardiyak resenkronizasyon tedavisi (CRT), konjenital kalp hastalığı (KKH) olan ve kalp yetersizliği gelişen pediatrik ve genç erişkin hastalarda giderek daha sık uygulanmaktadır. Ancak bu hasta grubunda kalp anatomisinin heterojenliği ve altta yatan ileti bozukluklarının çeşitliliği nedeniyle CRT yanıtları değişkenlik göstermektedir. Bu çalışmanın amacı, CRT sonrası elektriksel, mekanik ve yapısal yeniden şekillenmeyi değerlendirmek ve yanıt paternlerini ortaya koymaktır.
Yöntemler
Ocak 2010–Aralık 2025 tarihleri arasında merkezimizde CRT implantasyonu yapılan pediatrik ve genç erişkin hastalar retrospektif olarak incelendi. Demografik veriler, 12 derivasyonlu EKG bulguları, ekokardiyografik ölçümler, klinik başvuru özellikleri, tedavi yaklaşımları ve sonuçlar hasta dosyalarından elde edildi. Elektriksel yeniden şekillenme QRS süresindeki değişim ile;

mekanik ve yapısal yeniden şekillenme ise sistemik ventrikül ejeksiyon fraksiyonu (EF) ve kardiyotorasik oran (KTO) kullanılarak değerlendirildi. CRT yanıtı önceden tanımlanmış kriterlere göre çok iyi yanıtlı, yanıtlı ve yanıtsız olarak sınıflandırıldı.

Bulgular

Toplam 34 hasta analiz edildi; hastaların %73,5'i erkekti. CRT implantasyonu sırasında medyan yaş 9,5 yıl (1,67–34,42), medyan vücut ağırlığı 30 kg (10–85) idi. Hastaların %88,2'sinde konjenital kalp hastalığı mevcuttu. Sistemik ventrikül morfolojisi olguların %82,4'ünde sol ventrikül, %14,7'sinde sağ ventrikül ve %2,9'unda tek ventrikül fizyolojisi şeklindeydi. CRT endikasyonları sırasıyla; pacemaker ile indüklenmiş dissenkroni (%58,8), sol dal bloğuna bağlı dissenkroni (%23,5), sistemik ventrikül disfonksiyonu (%11,7) ve konjenital düzeltilmiş büyük arter transpozisyonu (ccTGA) (%5,8) idi. En sık implantasyon yöntemi epikardiyal yaklaşımdı (%73,5). Medyan izlem süresi 118 ay idi (Tablo 1). CRT sonrası QRS süresi anlamlı olarak kısaldı (≈155 ms'den ≈127 ms'ye; $p<0,001$). KTO belirgin şekilde azaldı (0,65'ten 0,55'e; $p<0,001$). Sistemik ventrikül EF'si ise %30 civarından %50'nin üzerine yükseldi ($p<0,001$). Yanıt sınıflamasına göre hastaların %58,8'i çok iyi yanıtlı, %29,4'ü yanıtlı, %11,8'i yanıtsız olarak değerlendirildi (Tablo 2).

Sonuç

Elektromekanik dissenkroni ve kalp yetersizliği bulunan pediatrik ve genç erişkin hastalarda, özellikle pacemaker ile indüklenmiş disfonksiyonu olan olgularda CRT; belirgin elektriksel, mekanik ve yapısal iyileşme sağlamaktadır. Bulgular, uygun hasta seçiminin optimize edilmesinin CRT yanıtını artıracağını ve optimal medikal tedavinin yetersiz kaldığı durumlarda CRT'nin güçlü bir tedavi alternatifi olduğunu desteklemektedir.

Anahtar Kelimeler: Kardiyak resenkronizasyon terapi, konjenital kalp hastalığı, dissenkroni, çocuk, genç erişkin

Tablo-1: Hasta Özellikleri (n=34)

Değişken	Değer
CRT implantasyon yaşı	Ortalama 9.5 yıl (1.67–34.42)
İlk başvuru yaşı	Ortalama 6.17 yıl (0–34.17)
CRT implantasyonu sırasında vücut ağırlığı	Ortalama 30 kg (10–85)
Cinsiyet	Erkek 73.5% (n=25); Kız 26.5% (n=9)
Konjenital kalp hastalığı varlığı	88.2% (n=30)
Sistemik ventrikül morfolojisi	LV 82.4% (n=28); RV 14.7% (n=5); Tek ventrikül 2.9% (n=1)
CRT endikasyonu	Pacemaker ilişkili dissenkroni 58.8% (n=20); Sol dal bloğu (LBBB) ilişkili 23.5% (n=8); sistemik ventrikül disfonksiyonu 11.7% (n=4); ccTGA 5.8% (n=2)
Cihaz tipi	CRT-P 50% (n=17); CRT-D 50% (n=17)
İmplant yaklaşımı	Epikardiyal 73.5% (n=25); Hibrit 17.6% (n=6); Transvenöz 8.8 (n=3)
Önceden takılmış kalp pili öyküsü	61.8% (n=21)
Toplam takip süresi	Ortalama 118 ay (1–194)

Tablo-2: CRT Öncesi ve Sonrası Elektriksel ve Mekanik Sonuçlar

Parametre	Pre-CRT	Post-CRT	p değeri
QRS süresi, ms	156.4 ± 36.0	128.1 ± 27.8	**<0.001**
Kardiyotorasik indeks	0.649 ± 0.076	0.549 ± 0.074	**<0.001**
Sistemik ventrikül EF, %	30.9 ± 7.2	51.0 ± 9.5	**<0.001**

SP-13

Kalıtsal Aritmi Sendromlarında Kardiyak Arrest Sonrası Klinik Seyir

Nilay Korgal, İlker Ertuğrul, Hayrettin Hakan Aykan, Tevfik Karagöz
Hacettepe Üniversitesi İhsan Doğramacı Çocuk Hastanesi Çocuk Kardiyoloji Bilim Dalı, Ankara

Giriş ve Amaç: Kalıtsal aritmi sendromları, sağlıklı çocuklar ve adölesanlarda ani kardiyak arrestin önemli bir nedenini oluşturmaktadır. Hayatta kalan hastaların tedavisi ve seyrinde bireyselleştirilmiş yaklaşımlar gerektirir; ancak pediatrik merkezlerden elde edilen gerçek yaşam verileri sınırlıdır. Bu çalışmada, kardiyak arest geçiren kalıtsal aritmi sendromu tanılı hastaların klinik özellikleri ve takip sonuçları sunulmaktadır.

Yöntemler: 2017–2025 yılları arasında resüsitasyon uygulanmış kardiyak arrest sonrası ünitemizde değerlendirilen tüm hastalar retrospektif olarak incelendi. Kalıtsal aritmi tanısı alan toplam 16 hasta çalışmaya dahil edildi. Demografik özellikler, altta yatan tanılar, önceki takip durumu, tedavi yaklaşımları (medikal tedavi, sempatektomi, implante edilebilir kardiyak defibrilatör (ICD) implantasyonu, kateter ablasyonu) ve sonuçlar analiz edildi. Birincil sonlanım noktası sağkalım; ikincil sonlanım noktaları ise ventriküler aritmi rekürrnsi, uygun veya uygunsuz ICD şokları ve ek girişim gereksinimi olarak belirlendi.

Bulgular: Medyan yaş 15,5 yıl (aralık: 1,6–25,8 yıl) idi. Altta yatan etiyolojiler; katekolaminerjik polimorfik ventriküler taşikardi (CPVT, n=9), uzun QT sendromu (n=3), Brugada sendromu (n=2) ve diğer genetik olarak şüpheli aritmi sendromları (n=2) idi. Yedi hastaya kardiyak sempatik denervasyon uygulandı. ICD implantasyonu yapılan 6 hasta arasında, bir Brugada hastasında

bir adet uygun ICD şoku görülürken, CPVT'li bir hastada uygunsuz ICD şoku saptandı. Takip süresince, düzenli takibini aksatmış ve medikal tedaviye uyumsuz olan tek bir hasta kaybedildi. Diğer tüm hastalar, optimize edilmiş medikal tedavi altında klinik olarak stabil seyretti.

Tartışma
Kalıtsal aritmi sendromlarına bağlı kardiyak arrest ile başvuran pediatrik hastalar, multidisipliner bakım gerektiren heterojen ancak yüksek riskli bir grubu oluşturmaktadır. Cihaz tedavisi, sempatektomi ve optimize edilmiş farmakolojik tedavi, hastaların çoğunda stabil sonuçlara katkı sağlamıştır. CPVT ve uzun QT sendromunda, yakın takip ve iyi ilaç uyumu sayesinde ICD implantasyonunun ertelenmesi mümkün olabilir ve bu durum zamanlama ile cihaz seçimine daha bireyselleştirilmiş bir yaklaşım sağlar. Bu bulgular, bu hassas hasta grubunda sonuçların iyileştirilmesi için yapılandırılmış takip yollarına ve uyum odaklı bakım modellerine duyulan gereksinimi vurgulamaktadır.

Anahtar Kelimeler: kardiyak arrest, kalıtsal aritmi, sekonder profilaksi, sempatektomi, icd implantasyonu

ETİYOLOJİK DAĞILIM



KLİNİK SEYİR

ICD İMPLANTE EDİLEN

N=7

Tanı Dağılımı: 3 LQTS, 3 CPVT, 1 Brugada Sendromu.

Temsil Dönüşüm: LQT2 tanısıyla izlenen bir kasta, ailesi sonrası yaptır **genetik testik sonrasında** CPVT tanısı almıştır.

Tedavi & İzlem: 1 uygun (Brugada), 1 uygunsuz (SVT/VT) şok saptandı. 1 LQTS hastasında cidi ve batarya değişimi yapıldı; cihazla ilişkili komplikasyon görülmedi.

İzlem Durumu: 2 hasta takipten çıktı ancak hayatta olduğu teyit edildi.

Mortalite: %0 (Kayıp gözlenmedi)

ICD İMPLANTE EDİLMEYEN

N=0

Tanı Dağılımı: 7 CPVT, 1 Brugada, 1 İdiyopatik VF.

Engel Faktörleri: 2 ICD reddi ve 4 Sempatektomi reddi mevcuttur; bu hastalar medikal tedavi ile izlenmiştir.

İzlem Durumu: 2 hasta takipten çıktı ancak hayatta olduğu teyit edildi.

Mortalite: n=1 (CPVT)

Nedeni: Medikal tedavi uyumsuzluğu sonucu gelişen aritmik arrest.

SP-14

Fontan ilişkili karaciğer hastalığına bağlı hepatoselüler karsinom; olgu sunumu

Maharram İmanlı[1], İsmail Küçükaslan[1], Ayşe Zorba[2], Serhat Bahadır Genç[2], Serdar Epçaçan[1], Cenap Zeybek[1], Volkan Tuzcu[1], Ahmet Şaşmazel[2]
[1]Medipol Üniversitesi Tıp Fakültesi, Pediatrik Kardiyoloji BD
[2]Medipol Üniversitesi Tıp Fakültesi, Pediatrik Kalp ve Damar Cerrahisi BD

GİRİŞ: Fontan dolaşımı, kompleks tek ventrikül fizyolojisine sahip hastalarda uzun dönem sağkalımı artırsa da kronik sistemik venöz hipertansiyon ve düşük kardiyak debi nedeniyle çoklu organ morbiditesine yol açabilir. Fontan ilişkili karaciğer hastalığı (FALD), progresif fibrozis, siroz, portal hipertansiyon ve hepatoselüler karsinom (HCC) gelişimi açısından klinik önemi yüksek bir tablodur. Düzenli takipten çıkan Fontan hastalarında kardiyak semptomlar minimal olsa dahi karaciğer komplikasyonları ileri evrede ortaya çıkabilir.
OLGU: Karaciğer sirozu ve HCC tanıları ile karaciğer nakli planlanan, konjenital kalp hastalığı öyküsü nedeniyle kliniğimize refere edilen genç erişkin hasta değerlendirildi. Öyküsünde 7 aylık iken pulmoner banding, 3 yaşında Glenn anastomozu ve 6 yaşında fenestre ekstrakardiyak Fontan operasyonu olduğu, son 5–6 yıldır takiplerini aksattığı ve aspirin kullandığı öğrenildi. Başvuruda genel durumu iyi, KTA 70/dk, KB 112/75 mmHg, SpO_2 %90, NYHA I–II idi. Çomak parmak ve masif splenomegali mevcuttu. Laboratuvarda INR 1.78, aPTT 44.5 sn, fibrinojen 188 mg/dl, PLT 46.000/μL, AST 35 U/L, ALT 21 U/L, GGT 148 U/L, total bilirubin 2.1 mg/dl (direkt 0.9 mg/dl), albumin 4.7 g/dL, NT-proBNP 97.8 pg/ml, AFP 338 IU/mL saptandı, hepatit markerları negatifti. Ekokardiyografide DORV, geniş VSD, side-by-side büyük damar

ilişkisi, patent Glenn anastomozu, normal Fontan yolakları, hafif sağ AV kapak yetersizliği ve pulmoner antegrat akım üzerinde 95 mmHg gradiyent izlendi, fenestrasyon görülmedi, kardiyak fonksiyonlar normaldi. Hepatik görüntülemede USG'de portal hipertansiyon bulguları, splenomegali ve karaciğerde 4 cm solid lezyon, dinamik BT/MR'da siroz lehine bulgular ve sol lobda HCC lehine kitle saptandı. PET-CT'de 18F-FDG tutulumu izlenmedi. Biyopside iyi diferansiye HCC doğrulandı. Kateter anjiyografide Glenn-Fontan yolakları normal, pulmoner vasküler yatak iyi, pulmoner antegrat akım mevcut, IVC ve innominate venden köken alan venöz kollateraller izlendi. Ortalama pulmoner arter basıncı 18 mmHg ölçüldü. Pulmoner antegrat akım AVPII ile kapatıldı; kapama sonrası ortalama PAB 16–17 mmHg oldu. HCC'yi besleyen sol hepatik arter dalı mikrokateter ile selektif kateterize edilerek Yttrium-90 ile radyoembolizasyon uygulandı. Altı aylık izlemde nüks bulgusu saptanmadı. İzlemde venöz kollaterallere balon oklüzyon testi yaparak Fontan yolağında basıncın düşmesi durumunda kollaterallerin transkateter kapatılması planlandı. SONUÇ: Bu olgu, Fontan, Glenn yolakları patent ve kardiyak fonksiyonlar korunmuş görünse dahi FALD'nin ileri evre siroz ve HCC'ye ilerleyebileceğini, özellikle uzun süre takip dışı kalan hastalarda portal hipertansiyon bulguları (masif splenomegali, trombositopeni) ve AFP yüksekliğinin uyarıcı olması gerektiğini göstermektedir. Fontan fizyolojisinde hemodinamik optimizasyon (pulmoner antegrat akımın kapatılması) ile eş zamanlı, multidisipliner yaklaşım (kardiyoloji, hepatoloji, girişimsel radyoloji) sayesinde Y-90 radyoembolizasyon gibi tedaviler güvenle uygulanabilir. Fontan hastalarında yapılandırılmış karaciğer taraması ve HCC açısından düzenli izlem, morbiditeyi azaltmak için kritik önem arz etmektedir.

Anahtar Kelimeler: Fontan operasyonu, karaciğer hastalığı, hepatoselüler karsinom

Resim-1

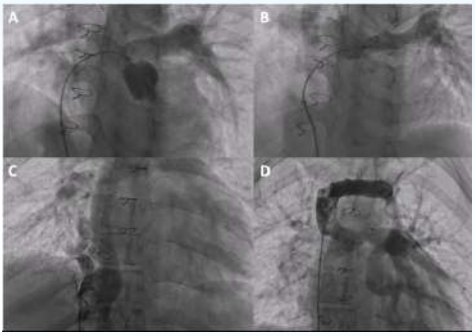

A)Pulmoner antegrad akımı gösteren ana pulmoner arter enjeksiyonu B) Antegrad akımın AVP II ile kapatıldıktan sonra kontrol enjeksiyon C) IVC'den köken alan venöz kollateraller ve IVC-konduit arasındaki çap farkı. D) Persistan sol superior vena kava ile uyumlu venöz yapıyı gösteren innominate ven enjeksiyonu.

Tablo-1

k	ç
	l Hipertansiyon bulguları, Splenomegali, ciğerde 4 cm çapında solid lezyon
mik BT ve	lehine bulgular ve KC sol lobta HCC lehine ki
CT	FDG tutulumu yok, splenomegali
si	fferansiye hepatoselüler karsinom

Karaciğer görüntüleme ve biyopsi sonuçları

Ekstrakorporeal Membran Oksijenasyonu Uygulanan Hastalarda Kateterizasyon Sonuçları: Tek Merkez Deneyimi

Burcu Çevlik[1], Elnur Karimov[1], Mehmet Potak[1], Deniz Cabiri[1], Şenay Çoban[1], Kahraman Yakut[1], Muhammet Hamza Halil Toprak[1], Berra Zümrüt Tan Recep[2], Servet Ergün[2], Yıldıray Kılıççıoğlu[3], Hatice Dilek Özcanoğlu[3], İbrahim Cansaran Tanıdır[1], Abdullah Erdem[1]
[1]Sağlık Bilimleri Üniversitesi Başakşehir Çam ve Sakura Şehir Hastanesi, Çocuk Kardiyoloji Kliniği, İstanbul,Türkiye
[2]Sağlık Bilimleri Üniversitesi Başakşehir Çam ve Sakura Şehir Hastanesi,Çocuk Kalp Cerrahisi Kliniği,istanbul,Türkiye
[3]Sağlık Bilimleri Üniversitesi Başakşehir Çam ve Sakura Şehir Hastanesi,Anesteziyoloji ve Reaminasyon Kliniği,Türkiye

Giriş ve Amaç
Ekstrakorporeal membran oksijenasyonu (ECMO), solunum ve/veya kardiyovasküler yetmezliği olan pediatrik hastalarda hayat kurtarıcı bir destektir. Kalp kateterizasyonu, ECMO'daki konjenital kalp hastalığı olanlarda rezidüel lezyonları, hemodinamik olarak önemli anatomik sorunları ve nedeni anlaşılamayan ECMO desteği ihtiyacını değerlendirmek için son derece önemlidir. Bunun yanında bazı durumlarda rezidüe lezyonları girişimsel olarak düzeltme olanağına da sahiptir. Bu çalışmada, ECMO ile desteklenen pediatrik hastalarda kardiyak kateterizasyonun endikasyonlarını, yapılan girişimsel işlemleri ve prosedürlerin güvenliğini değerlendirmeyi amaçladık.
Yöntem
Bu tek merkezli, retrospektif çalışmaya Ocak 2022 ve Aralık 2025 tarihleri arasında ECMO desteği altında kalp kateterizasyonu yapılan, 18 yaş ve altı 40 çocuk hasta dahil edildi. Hastaların verileri geriye dönük incelendi.
Bulgular
Çalışmaya yirmi bir hasta kadın olmak üzere 40 hasta dahil edildi.

Hastaların yaş ortalaması 81 ay (aralık, 6 gün-180 ay) ve ağırlık ortalamaları 4,4 kg (aralık, 2,8-65 kg) idi. En sık tanılar %20 (n=8) ventriküler septal defekt-pulmoner atrezi ve %15 (n=6) büyük arterlerin transpozisyonu idi. Kateterizasyon endikasyonu, 26 hastada (%65) ECMO'ya alınma nedenini araştırmak idi. Hastaların ECMO desteğine alındıktan sonra kateterizasyon yapılmaya kadarki medyan süre 1 gün (aralık, 1-5 gün) idi. Hastaların %15'ine kateterizasyon sırasında girişimsel işlem uygulanmıştı; miyokardit tanılı bir hastaya endomyokardiyal biyopsi, fenestre Fontan operasyonu yapılan bir hastanın fenestrasyonundaki darlığa stent konulması, bir hastaya sol pulmoner arter (LPA) stenti, bir hastaya LPA ve sağ pulmoner arter (RPA) stenti, bir hastaya balon atriyal septostomi ve duktus arteriozus stenti ve bir hastaya da aortopulmoner kollateral arter (APCA) kapatılması uygulandı. Girişimsel işlem yapılanlarda kontrast madde kullanım oranının daha yüksek olduğu görüldü ($p<0,05$). Kateterizasyon sırasında 3 olguda (%7,5) komplikasyon gelişti. Olguların %32,5'i (n=13) kateterizasyon sonrası tekrar opere edildi.

Sonuç

Ekstrakorporeal membran oksijenizasyonu desteğindeki hastalarda hemodinamik instabilite, rezidüe defekt şüphesi, uzun süren ECMO desteği gibi durumlarda kateterizasyon gecikmeden yapılmalıdır. Diagnostik olarak rezidüe defektleri, ECMO gerekliliği nedenini belirlemek yanında gereği halinde girişimsel olarak mevcut patoloji tedavi edilebilir. Bu sebeple ECMO desteği altındaki hastalarda işler yolunda gitmediğinde kateterizasyon hep akılda kalmalıdır.

Anahtar Kelimeler: ekstrakorporeal membran oksijenizasyonu, kataterizasyon, girişimsel, tanısal

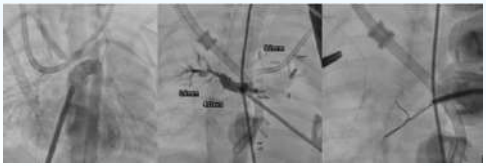

Şekil 1: 1A- HLHS hastasında duktus arteriozus stenti prosedürü. 1B-C: VSD-PA tanılı hastada MAPCA enjeksiyonu ve MAPCA stent yerleştirme sonrası enjeksiyon.

Tablo 1: Hastaların demografik özellikleri

Hasta özellikleri	n	%	Median	Range
Cinsiyet				
Erkek	19	48.8		
Kadın	20	51.2		
Median Yaş (ay).			2.5	0.2-180
Median vücut ağırlığı (kg)			4.2	2.8-57
Median boy (cm)			54	47-158
Tanı				
VSD-PA	8	20.5		
TGA	6	15.3		
TOF	4	10.2		
HLHS	3	7.7		
DORV-PA	3	7.7		
CAVSD	3	7.7		
Tavsiğ-Ebng	2	5.1		
CTGA	2	5.1		
Trunkus arteriozus	1	2.5		
IVS-PA	1	2.5		
Aort menzis.	1	2.5		
DOBV	1	2.5		
Kesintili sistik ark	1	2.5		
DORV	1	2.5		
TGA-VSD	1	2.5		
TA-VA diskordans	1	2.5		
STAT skorları				
STAT 2	5	12.8		
STAT 3	10	25.6		
STAT 4	11	28.2		
STAT 5	13	33.3		
Median ECMO zamanı			6	3-26
Median ECMO-kateterizasyon arası süre (gün)			1	0-5
Kateterizasyon endikasyonları				
ECMO nedenini araştırmak	26	66.7		
Postop koroner değerlendirme	9	23.2		
Desatürasyon	2	5.1		
Girişimsel prosedür ihtiyacı	1	2.5		
ECMO süresinin uzaması.	1	2.5		
Median işlem zamanı (dk)			25	10-135
Median floroskopi zamanı (s)			264	84-864
Median radyasyon dozu (mGy)			398	105-952
Median radyasyon dozu (cGycm²)			3226	1076-8900
Median kontrast madde miktarı (ml)			25	5-100
İşlem sırasında komplikasyon	3	7.6		

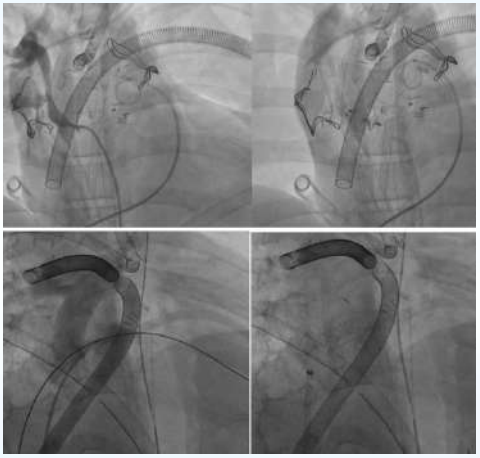

Şekil 2: 2A-B: VSD-PA tanılı bir hastada MAPCA görüntüsü ve MAPCA kapanış sonrası enjeksiyon. 2C-D: Fontan ameliyatı geçiren cTGA tanısı konmuş bir hastada Fontan fenestrasyon stenozu ve stent yerleştirme sonrası görüntüsü.

Tablo 2: STAT ölüm kategorilerinin dağılımı ve genel ameliyat sonrası ECMO kohortu ile kateterize alt grupta hayatta kalma

STAT Kategori	Tüm ECMO Kohortu (n=190)			Katheterize Subgrup (n=39)		
	Toplam n	Yaşayan n (%)	Ex n(%)	Toplam n	Yaşayan n (%)	Ex n(%)
STAT 4-5	76	24 (%31,6)	52 (%68,4)	23	3 (%13)	20 (%87)
STAT 1-3	114	55 (%48,2)	59 (%51,8)	16	2 (%12,5)	14 (%87,5)
Toplam	190	79 (%41,6)	111 (%58,4)	39	5 (%12,8)	34 (%87,2)

STAT: Toraks Cerrahları Derneği-Avrupa Kardiyo-Toraks Cerrahisi Derneği Konjenital Kalp Cerrahisi Ölüm Kategorileri (STAT 4-5 oranı: p=0.01, sağkalma bileşimi: p<0.001) (p değerleri Ki-kare testi kullanılarak hesaplandı).

Kawasaki Hastalığında Koroner Arter Tutulumu ve IVIG direncinin öngörülmesinde İnflamatuar Biyobelirteçlerin Prediktif Değeri

Mürüvvet Gizem Kutlu, Murat Muhtar Yılmazer, Gamze Vuran, Mustafa Mertkan Bilen, Timur Meşe
İzmir Dr.Behçet Uz Çocuk Hastalıkları ve Cerrahisi Eğitim ve Araştırma Hastanesi

Giriş ve Amaç

Kawasaki hastalığı (KH), çocukluk çağında görülen akut bir vaskülit olup edinilmiş kalp hastalıklarının önde gelen nedenlerinden biridir. Tanıda özgül bir test bulunmadığından, klinik, laboratuvar ve ekokardiyografik değerlendirme esas alınmaktadır. Son yıllarda, hastalık şiddetini yansıtabilen hematolojik ve inflamatuvar belirteçlere yönelik çalışmalar yoğunlaşmıştır. Sistemik immün-inflamasyon indeksi (SII), sistemik inflamatuvar yanıt indeksi (SIRI), nötrofil/lenfosit oranı (NLR), trombosit/lenfosit oranı (PLR), monosit/lenfosit oranı (MLR) ve C-reaktif protein/albümin oranı (CRP/ALB) gibi indekslerin, koroner arter anomalileri (KAA) ve intravenöz immünoglobulin (IVIG) direncinin öngörülmesinde prediktif olabileceği ileri sürülmüştür. Bu çalışmada, söz konusu biyobelirteçlerin KAA ve IVIG direnci ile ilişkisini değerlendirmek amaçlanmıştır.

Yöntem

Bu retrospektif kesitsel çalışmaya, Ocak 2012–Aralık 2024 tarihleri arasında Sağlık Bilimleri Üniversitesi Dr. Behçet Uz Çocuk Hastanesi'nde IVIG tedavisi alan 150 Kawasaki hastası (28 gün–18 yaş) dâhil edildi. Klinik, laboratuvar ve ekokardiyografik verileri eksiksiz olan hastalar analiz edildi. Demografik özellikler, KH alt tipi (tipik/atipik), ateş süresi, IVIG yanıtı ve KAA varlığı kaydedildi.

IVIG öncesi laboratuvar değerleri kullanılarak SII, SIRI, NLR, PLR, MLR ve CRP/ALB hesaplandı.

Bulgular

Hastaların %48'i tipik, %52'si atipik Kawasaki hastalığı tanısı aldı. Tipik KH grubunda ortalama yaş daha yüksek ve tanı gecikmesi daha kısa idi ($p<0,05$). IVIG direnci %10,7 oranında saptandı ve daha uzun izlem süresi ile ilişkili bulundu ($p<0,001$). IVIG dirençli olgularda NLR ve SII değerleri anlamlı olarak daha yüksek, lenfosit yüzdesi ise daha düşüktü ($p<0,05$). ROC analizinde IVIG direncini öngörmede en uygun eşik değerler NLR >4,02 ve SII >1850,9 olarak belirlendi. Hastaların %25,3'ünde KAA gelişti. Beklenmedik şekilde, KAA gelişen hastalarda NLR, SII ve PLR değerleri anlamlı olarak daha düşüktü ($p<0,05$). Bu grup için prediktif eşik değerler NLR <2,95, SII <838,7 ve PLR <112,5 olarak saptandı. SIRI, MLR ve CRP/ALB ile IVIG direnci veya koroner tutulum arasında anlamlı bir ilişki bulunmadı.

Sonuç

Kolay erişilebilir hematolojik biyobelirteçler arasında NLR ve SII, IVIG direncini öngörmede güçlü prediktörler olup dirençli olgularda belirgin olarak yüksek bulunmuştur. Buna karşılık, düşük NLR, SII ve PLR düzeyleri koroner arter anomalileri ile ilişkili olup, koroner tutulumla ters bir ilişki göstermektedir. Bu zıt eğilimler, söz konusu indekslerin Kawasaki hastalığında farklı risk profillerini ayırt etmede potansiyel değerini ortaya koymaktadır. Düşük maliyetli ve kolay uygulanabilir olmaları, klinik değerlendirme ve izlem stratejilerine dâhil edilmelerini desteklemektedir. Bulguların doğrulanması için prospektif, çok merkezli çalışmalara ihtiyaç vardır.

Anahtar Kelimeler: IVIG direnci, Kawasaki hastalığı, Koroner arter anomalileri, Nötrofil/lenfosit oranı, Sistemik immün-

inflamasyon indeksi

Tablo 1-Çalışmada değerlendirilen inflamatuvar indeksler

İndeks	Formül
NLR	Nötrofil / Lenfosit
PLR	Trombosit / Lenfosit
MLR	Monosit / Lenfosit
SII	Trombosit × Nötrofil / Lenfosit
SIRI	Monosit × Nötrofil / Lenfosit
CRP/Alb	C-reaktif protein / Albümin

Tablo 2. Çalışmaya dahil edilen hastaların demografik ve klinik özellikleri

Parametre	Tüm hastalar (n=150)
Yaş (yıl)	2,83 (0,17–14,28)
Erkek cinsiyet n (%)	92 (62)
Tipik Kawasaki hastalığı n (%)	72 (48)
Ateş süresi (gün)	7 (4–21)
Tanı günü (gün)	2 (1–20)
Takip süresi (gün)	9 (3–56)
IVIG direnci n (%)	16 (10,7)
Koroner arter anomalisi n (%)	38 (25,3)

Tablo 3. İnflamatuvar indekslerin IVIG direnci ve koroner arter anomalisi ile ilişkisi

Parametre	IVIG yanıtlı	IVIG dirençli	P değeri	KAA yok	KAA var	P değeri
NLR	3.21 (0.11–19.77)	5.84 (0.01–65.36)	**0.010**	3.88 (0.01–19.77)	2.34 (0.11–65.36)	**0.024**
SII	1214.84 (18.59–5975.83)	2235.34 (0.49–13853.24)	**0.014**	1439.82 (0.49–5975.83)	824.96 (18.59–13853.24)	**0.030**
SIRI	2393.36 (189–21750)	5109.46 (0.48–20200)	0.099	2693.62 (0.48–21750)	1786.0 (189–19686)	0.097
PLR	128.08 (6.14–733.33)	166.89 (16.23–727.59)	0.151	139.20 (9.43–591.67)	107.87 (6.24–733.33)	**0.032**
MLR	0.27 (0.01–7.50)	0.40 (0.02–1.13)	0.283	0.28 (0.01–7.50)	0.27 (0.05–1.07)	0.409
CRP(Alb	2.70 (0.09–11.94)	4.47 (0.83–10.84)	0.109	2.70 (0.26–11.94)	3.27 (0.09–9.44)	0.887

SP-17

Arteriyel Switch Operasyonu Sonrası d-TGA İzleminde Kardiyak BT Anjiyografinin Tanısal Katkısı

Ali Nazım Güzelbağ[1], Burcu Çevlik[1], Mehtap Akbulak[1], Şenay Çoban[1], İsa Özyılmaz[1], Selin Sağlam[2], Eymen Recep[3], Serap Baş[4], Ali Can Hatemi[3], Erkut Öztürk[1]
[1]Sağlık Bilimleri Üniversitesi Başakşehir Çam ve Sakura Şehir Hastanesi, Çocuk Kardiyoloji Kliniği, İstanbul, Türkiye
[2]Sağlık Bilimleri Üniversitesi Başakşehir Çam ve Sakura Şehir Hastanesi, Anesteziyoloji ve Reanimasyon Kliniği,Türkiye
[3]Sağlık Bilimleri Üniversitesi Başakşehir Çam ve Sakura Şehir Hastanesi,Çocuk Kalp Cerrahisi Kliniği,Türkiye
[4]Sağlık Bilimleri Üniversitesi Başakşehir Çam ve Sakura Şehir Hastanesi, Radyoloji Kliniği, İstanbul, Türkiye

GİRİŞ VE AMAÇ
Arteriyel switch operasyonu (ASO), dektro-transpozisyonu (d-TGA) olan hastalarda standart cerrahi tedavi yöntemi olmakla birlikte, postoperatif dönemde pulmoner arter darlıkları, neo-aortik kök dilatasyonu ve koroner arter anomalileri gibi önemli anatomik ve fonksiyonel sorunlar gelişebilmektedir. Bu patolojilerin erken ve doğru şekilde değerlendirilmesi, uzun dönem izlem ve girişim planlaması açısından kritik öneme sahiptir. Transtorasik ekokardiyografi ilk basamak görüntüleme yöntemi olmakla birlikte, özellikle kompleks vasküler ve koroner anatomilerin değerlendirilmesinde sınırlılıklar gösterebilmektedir.
Bu çalışmanın amacı, ASO sonrası d-TGA hastalarının izleminde düşük doz kardiyak bilgisayarlı tomografi anjiyografinin tanısal katkısını, ekokardiyografi ile karşılaştırmalı olarak değerlendirmek ve cerrahi sonrası anatomik değişikliklerin ayrıntılı analizini sunmaktır.

YÖNTEM
Bu tek merkezli retrospektif çalışmaya, Ocak 2023–Haziran 2025 tarihleri arasında d-TGA tanısı ile ASO uygulanmış ve en az altı ay izlem süresi bulunan pediatrik hastalar dahil edildi. Tüm hastalar rutin izlem kapsamında transtorasik ekokardiyografi ve elektrokardiyografi senkronize kardiyak bilgisayarlı tomografi anjiyografi ile değerlendirildi.
Kardiyak bilgisayarlı tomografi incelemeleri, 640 dedektörlü bilgisayarlı tomografi sistemi kullanılarak, prospektif EKG tetiklemeli ve hastanın kilosuna göre ayarlanmış düşük doz protokollerle gerçekleştirildi. Pulmoner arter dalları, neo-aortik kök ve dalları, koroner arter anatomisi ve ekstrakardiyak vasküler yapılar sistematik olarak değerlendirildi. Görüntüleme yöntemlerinin anatomik değerlendirme yeterliliği karşılaştırıldı. Radyasyon dozu parametreleri kaydedildi ve istatistiksel analizlerde korelasyon ve uyum testleri kullanıldı.

BULGULAR
Çalışmaya toplam 47 hasta dahil edildi ve hastaların %66'sı erkekti. İzlem sırasında medyan yaş 37,2 ay (çeyrekler arası aralık: 8,4–128,8) olarak saptandı. Kardiyak bilgisayarlı tomografi anjiyografi tüm hastalarda (%100) eksiksiz anatomik değerlendirme sağladı. Buna karşın transtorasik ekokardiyografi ile pulmoner arterlerin %23,4'ünde ve koroner arter anatomisinin %27,6'sında değerlendirme yetersizliği izlendi. Pulmoner arter darlığı 31 hastada (%65,9) saptandı; olguların %25,5'inde bilateral, %40,4'ünde unilateral darlık mevcuttu. Neo-aortik kök dilatasyonu hastaların %65,9'unda izlenirken, aort anülüs dilatasyonu %55,3 ve sinotübüler bileşke tutulumu %46,8 oranında saptandı. Atipik koroner arter anatomisi 19 hastada (%40,5) tespit edildi ve bu olguların tamamında koroner seyir kardiyak bilgisayarlı tomografi ile net olarak değerlendirildi. Sol pulmoner arter bükülme açısı ile sinüs Valsalva çapı arasında istatistiksel olarak anlamlı pozitif korelasyon saptandı ($r = 0,65$; $p = 0,016$). Tanısal performans analizlerinde kardiyak bilgisayarlı tomografinin duyarlılık ve özgüllük değerleri pulmoner arter ve koroner arter patolojileri için %95'in üzerinde bulundu.

Transtorasik ekokardiyografi ile karşılaştırmalı analizlerde, kardiyak bilgisayarlı tomografinin kompleks vasküler anatomilerin değerlendirilmesinde istatistiksel olarak anlamlı üstünlük sağladığı gösterildi ($p<0,001$).İzlem sürecinde hastaların %21,3'ünde kardiyovasküler girişim gereksinimi ortaya çıktı. Kardiyak bilgisayarlı tomografi ile elde edilen ayrıntılı anatomik bilgiler doğrultusunda, bu olguların %38,1'inde tanısal kardiyak anjiyografi planından vazgeçilerek doğrudan girişimsel veya cerrahi stratejiye geçildi. Medyan etkin radyasyon dozu 2,68 mSv (çeyrekler arası aralık: 1,5–4,6) olarak hesaplandı ve hiçbir hastada kontrast ilişkili komplikasyon izlenmedi.

SONUÇ
Arteriyel switch operasyonu sonrası d-TGA hastalarının izleminde düşük doz kardiyak bilgisayarlı tomografi anjiyografi, pulmoner arterler, neo-aortik kök ve koroner arter anatomisinin kapsamlı ve güvenilir değerlendirilmesini sağlamaktadır. Düşük radyasyon maruziyeti ile uygulanabilmesi ve ekokardiyografinin sınırlı kaldığı anatomik alanlarda ayrıntılı bilgi sunması sayesinde, kardiyak bilgisayarlı tomografi anjiyografi postoperatif izlemde tamamlayıcı ve değerli bir görüntüleme yöntemi olarak öne çıkmaktadır.

Anahtar Kelimeler: o-TGA (d-transpozisyonu), Arteriyel switch operasyonu, Kardiyak BT anjiyografi

Figure 3a: Axial MPA stenosis, Figure 3b: Axial coronary artery origin, Figure 3c: Sagittal LPA stenosis, Figure 3d: 3D LPA stenosis, Figure 3e: 3D PA and branches MPA: Main Pulmonary Artery, LPA: Left Pulmonary Artery, PA: Pulmonary Artery, 3D: Thre

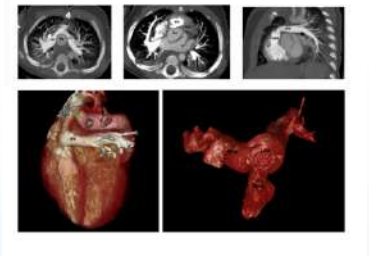

Şekil 1a: Aksiyel planda sol ve sağ pulmoner arter darlığı, Şekil 1b: Üç boyutlu sağ pulmoner arter darlığı, Şekil 1c: Üç boyutlu sol pulmoner arter darlığı, Şekil 1d–e: Üç boyutlu ana pulmoner arter darlığı.

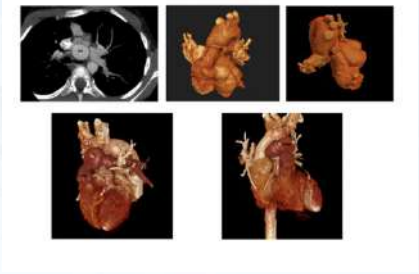

Şekil 2a: Dilate aort kökü, Şekil 2b: Aortanın posteriorundan seyreden koroner arter, Şekil 2c: Tek kök koroner arter anomalisi.



tablo-1 Hasta Demografik Özellikleri ve Klinik Karakteristikleri

Parameter	Value
Demographics	
Sex (male), n (%)	31 (66%)
Age at follow-up (months)	37.2 (8.4-128.8)
Weight (kg)	14.7 (7.4-36.2)
Weight (percentile)	32.1 (22.3-47.1)
Weight (SDS)	-0.29 (-1.07-1.16)
Height (cm)	97.8 (73.6-128.9)
Height (percentile)	35.10 (24.9-51.6)
Height (SDS)	0.11 (-0.89-1.24)
BMI (kg/m²)	17.6 (12.1-19.4)
BMI (percentile)	28.75 (23.9-41.12)
BMI (SDS)	-0.33 (-1.24-0.87)
Surgical Variables	
ASO Age (days)	9 (5-14)
Pre-operative septostomy, n (%)	12 (25.5%)
Imaging Parameters	
Contrast agent (cc/kg)	4.5 (3.2-6.9)
Radiation dose (mSv)	2.684 (1.5-4.6)

Data presented as median (IQR) or n (%). SDS: Standard Deviation Score, BMI: Body Mass Index, ASO: Arterial Switch Operation

tablo-2 Kardiyak BT Anjiyografi Bulguları

Parameter	Value
Pulmonary Arteries	
Pulmonary Annulus (mm)	14.7 (8.1-16.7)
Pulmonary Annulus Z Score	0.26 (-1.12-0.79)
Main PA Diameter (mm)	11.5 (7.9-15.9)
Main PA Diameter Z Score	-1.62 (-0.68 to -2.12)
RPA Diameter (mm)	7.12 (4.91-9.8)
RPA Diameter Z score	-1.29 (-0.79 to -2.27)
LPA Diameter (mm)	6.08 (4.32-8.5)
LPA Diameter Z score	-1.79 (-0.62 to -2.51)
RPA area (mm^2/m^2)	91.87 (49.56-120.94)
LPA area (mm^2/m^2)	74.19 (42.71-101.35)
Main PA axial Angle (degree)	2.1 (-12.1-6.6)
RPA bending Angle (degree)	98.45 ± 19.82
LPA bending Angle (degree)	92.45 ± 16.89
Pulmonary Stenosis	
Branch PA stenosis, n (%)	31 (65.9%)
Bilateral PAs stenosis, n (%)	12 (25.5%)
Unilateral PA stenosis, n (%)	19 (40.4%)
Unilateral RPA stenosis, n (%)	11 (23.4%)
Unilateral LPA stenosis, n (%)	8 (17.0%)
Main PA stenosis, n (%)	11 (23.4%)
Aortic Measurements	
Aortic annulus Diameter (mm)	17.3 (13.5-23.9)
Aortic annulus Z score	2.95 (1.78-3.86)
SOV Diameter (mm)	22.4 (18.1-32.5)
SOV Z score	2.56 (1.56-3.11)
SOV area (mm^2/m^2)	594.25 (467.25-723.53)
STJ Diameter (mm)	18.5 (15.1-25.8)
STJ Z score	2.47 (1.65-3.04)
STJ area (mm^2/m^2)	496.26 (412.20-547.89)
Ascending aorta Diameter (mm)	16.2 (14.9-24.1)
Ascending aorta Z score	1.03 (-0.12-1.65)
Ascending aorta area (mm^2/m^2)	275.49 (241.12-329.86)
Transverse Arch (mm)	15.5 (11-21.29)
Transverse Arch Z score	1.09 (-0.67-1.92)
Distal Arch (mm)	11.2 (8.1-15.2)
Distal Arch Z score	0.76 (0.12-1.71)
Isthmus Diameter (mm)	10.8 (8.3-15.4)
Isthmus Z score	0.75 (0.19-1.58)
Aortic Abnormalities	
Dilated Aortic annulus, n (%)	26 (55.3%)
Dilated Aortic Root, n (%)	31 (65.9%)
Dilated STJ, n (%)	22 (46.8%)
Dilated Ascending aorta, n (%)	19 (40.4%)
Supravalvular aortic stenosis, n (%)	3 (6.5%)
Aortic coarctation/arch abnormalities, n (%)	2 (4.3%)
APCAs or MAPCAs, n (%)	6 (12.7%)
Coronary Patterns	
Normal coronary artery (1LCx-2R), n (%)	28 (59.5%)
Unusual coronary patterns, n (%)	19 (40.5%)
- 1L-2RCx, n (%)	8 (17.0%)
- 2LCxR, n (%)	4 (8.5%)
- 1R-2LCx, n (%)	3 (6.4%)
- 1LR-2Cx, n (%)	2 (4.3%)
- 1RCxL, n (%)	1 (2.1%)

Data presented as median (IQR), mean ± SD, or n (%). SOV: Sinus of Valsalva, STJ: Sinotubular junction, RPA: Right Pulmonary Artery, LPA: Left Pulmonary Artery, APCA: Anomalousmany Collateral Artery, MAPCA: Major Anomalousmany Collateral Artery

tablo-3 Arteriyel switch operasyonu sonrası majör komplikasyonların prevalansı.



Complication	Prevalence (%)	95% CI
Branch PA Stenosis	**65.9**	52.1–77.8
Aortic Root Dilatation	**65.9**	52.1–77.8
Dilated Aortic Annulus	**55.3**	41.2–68.8
Unusual Coronary Pattern	**40.5**	27.0–55.0
Main PA Stenosis	**23.4**	12.8–37.5

tablo-4 Transtorasik Ekokardiyografik Bulgular

Parameter	Value
Pulmonary Assessment	
Neo-pulmonary valve pressure gradient (mmHg)	14.7 (11.4-31.6)
Neo-pulmonary stenosis, n (%)	
- Trivial	14 (29.7%)
- Mild	16 (34.0%)
- Moderate	4 (8.5%)
- Severe	6 (12.8%)
Neo-pulmonary regurgitation, n (%)	
- Trivial	16 (34.0%)
- Mild	7 (14.9%)
- Moderate	2 (4.3%)
- Severe	1 (2.1%)
RPA pressure gradient (mmHg)	15.2 (12.9-26.8)
LPA pressure gradient (mmHg)	18.9 (14.2-31.5)
Pulmonary Annulus (mm)	15.1 (7.9-17.1)
Pulmonary Annulus Z Score	0.34 (-1.01-0.65)
Main PA Diameter (mm)	11.8 (7.7-15.3)
Main PA Diameter Z score	-1.45 (-0.78 to -2.27)
RPA Diameter (mm)	6.95 (4.57-10.23)
RPA Diameter Z score	-1.09 (-0.68 to -2.37)
LPA Diameter (mm)	5.37 (4.29-8.96)
LPA Diameter Z score	-1.46 (-0.57 to -2.64)
Pulmonary not evaluated, n (%)	11 (23.4%)
Aortic Assessment	
Neo-aortic valve pressure gradient (mmHg)	9.2 (4.5-14.3)
Neo-aortic Regurgitation, n (%)	
- Trivial	16 (34.0%)
- Mild	4 (8.5%)
- Moderate	4 (8.5%)
- Severe	3 (6.4%)
Neo-aortic stenosis, n (%)	
- Trivial	9 (19.1%)
- Mild	4 (8.5%)
- Moderate	2 (4.3%)
- Severe	3 (6.4%)
Aortic coarctation/abnormalities, n (%)	5 (10.6%)
Aortic annulus Diameter (mm)	16.9 (12.1-25.6)
Aortic annulus Z score	2.62 (1.65-3.65)
SOV Diameter (mm)	21.6 (16.9-34.5)
SOV Z score	2.32 (1.45-3.21)
STJ Diameter (mm)	17.9 (14.1-26.8)
STJ Z score	2.35 (1.52-3.24)
Ascending aorta Diameter (mm)	15.2 (13.9-23.1)
Ascending aorta Z score	0.89 (-0.24-1.55)
Transverse Arch (mm)	14.9 (11.3-20.12)
Transverse Arch Z score	0.98 (-0.57-1.72)
Distal Arch (mm)	12.1 (7.9-16.1)
Distal Arch Z score	0.94 (0.32-1.96)
Isthmus Diameter (mm)	11.7 (7.8-16.9)
Isthmus Z score	0.82 (0.21-1.63)
Aortic Abnormalities	
Dilated Aortic annulus, n (%)	21 (44.6%)
Dilated Aortic Root, n (%)	24 (51.0%)
Dilated STJ, n (%)	19 (40.4%)
Dilated Ascending aorta, n (%)	17 (36.2%)
Supravalvular aortic stenosis, n (%)	4 (8.5%)
Aortic coarctation/arch abnormalities, n (%)	3 (6.4%)
APCAs or MAPCAs, n (%)	8 (17.0%)
Coronary Assessment	
Normal coronary artery, n (%)	14 (29.7%)
Unusual coronary artery, n (%)	20 (42.5%)
Not evaluated, n (%)	13 (27.6%)
Ventricular Function	
LV FS (%)	34.12 (32.19-39.65)

Data presented as median (IQR) or n (%). SOV: Sinus of Valsalva, STJ: Sinotubular junction, LV FS: Left Ventricular Fractional Shortening, RPA: Right Pulmonary Artery, LPA: Left Pulmonary Artery, APCA: Aortopulmonary Collateral Artery, MAPCA: Major Aortopulmonary Collateral Artery

tablo-5 BT ve Ekokardiyografi Ölçümlerinin Karşılaştırılması

Parameter	CT	Echocardiography	P value
Pulmonary Measurements			
Pulmonary Annulus (mm)	14.7 (8.1-16.7)	15.1 (7.9-17.1)	0.44
Pulmonary Annulus Z Score	0.26 (-1.12-0.79)	0.34 (-1.01-0.65)	0.53
Main PA Diameter (mm)	11.5 (7.9-15.9)	11.8 (7.7-15.3)	0.31
Main PA Diameter Z Score	-1.62 (-0.68 to -2.12)	-1.45 (-0.78 to -2.27)	0.67
RPA Diameter (mm)	7.12 (4.91-9.8)	6.95 (4.57-10.23)	0.76
RPA Diameter Z score	-1.29 (-0.79 to -2.27)	-1.09 (-0.68 to -2.37)	0.54
LPA Diameter (mm)	6.08 (4.32-8.5)	5.37 (4.29-8.96)	0.27
LPA Diameter Z score	-1.79 (-0.62 to -2.51)	-1.46 (-0.57 to -2.64)	0.46
Aortic Measurements			
Aortic annulus Diameter (mm)	17.3 (13.5-23.9)	16.9 (12.1-25.6)	0.39
Aortic annulus Z score	2.95 (1.78-3.86)	2.62 (1.65-3.65)	0.54
SOV Diameter (mm)	22.4 (18.1-32.5)	21.6 (16.9-34.5)	0.47
SOV Z score	2.56 (1.56-3.11)	2.32 (1.45-3.21)	0.13
STJ Diameter (mm)	18.5 (15.1-25.8)	17.9 (14.1-26.8)	0.32
STJ Z score	2.47 (1.65-3.04)	2.35 (1.52-3.24)	0.49
Ascending aorta Diameter (mm)	16.2 (14.9-24.1)	15.2 (13.9-23.1)	0.17
Ascending aorta Z score	1.03 (-0.12-1.65)	0.89 (-0.24-1.55)	0.29
Transverse Arch (mm)	15.3 (11-21.29)	14.9 (11.3-20.12)	0.52
Transverse Arch Z score	1.09 (-0.67-1.92)	0.98 (-0.57-1.72)	0.73
Distal Arch (mm)	11.2 (8.1-15.2)	12.1 (7.9-16.1)	0.61
Distal Arch Z score	0.76 (0.12-1.71)	0.94 (0.32-1.96)	0.59
Isthmus Diameter (mm)	10.8 (8.3-15.4)	11.7 (7.8-16.9)	0.37
Isthmus Z score	0.75 (0.19-1.58)	0.82 (0.21-1.63)	0.53

Data presented as median (IQR). SOV: Sinus of Valsalva, STJ: Sinotubular junction, RPA: Right Pulmonary Artery, LPA: Left Pulmonary Artery

tablo-6 Pulmoner Arter Bükülme Açıları ile Aort Ölçümleri Arasındaki Korelasyonlar

Parameter	RPA Bending Angle		LPA Bending Angle	
	Rho	P	Rho	P
Aortic annulus (mm)	-0.37	0.08	0.21	0.49
Aortic annulus Z score	-0.28	0.56	0.11	0.72
SOV (mm)	-0.19	0.33	0.65	**0.016**
SOV Z score	0.05	0.47	0.69	**0.021**
STJ (mm)	0.13	0.67	0.53	**0.038**
STJ Z score	0.16	0.31	0.42	**0.042**
Ascending Aorta (mm)	-0.11	0.32	0.36	0.23
Ascending Aorta Z score	0.24	0.34	0.53	0.06
Transverse Arch (mm)	0.19	0.21	0.42	0.05
Transverse Arch Z score	0.06	0.38	0.38	0.42
Isthmus (mm)	0.09	0.65	0.54	0.11
Isthmus Z score	0.31	0.43	0.64	0.19

SOV: Sinus of Valsalva, STJ: Sinotubular junction, RPA: Right Pulmonary Artery, LPA: Left Pulmonary Artery. Bold values indicate statistical significance after Benjamini-Hochberg correction for multiple comparisons ($q < 0.05$)

tablo-7 Klinik Girişimler ve Görüntüleme Değerlendirmesi

Parameter	CT Assessment	TTE Assessment	Total
Aortic Valve Interventions			
- Complete pre-intervention assessment	3 (100%)	3 (100%)	3
- Valve repair	2	2	2
- Valve replacement	1	1	1
Pulmonary Artery Interventions			
- Complete pre-intervention assessment	7 (100%)	0 (0%)	7
- Percutaneous balloon angioplasty	6	-	6
- Surgical intervention	1	-	1
Intervention sites			
- RPA + LPA + MPA	2	0 (0%)	2
- LPA only	2	0 (0%)	2
- RPA only	1	0 (0%)	1
- LPA + RPA	1	0 (0%)	1
- Surgical PA intervention	1	0 (0%)	1
High-risk anatomy identification			
- Coronary-PA proximity (surgical indication)	1 (100%)	0 (0%)	1
Total patients requiring intervention	**10 (21.3%)**	**3 (30%)**	**10**

SP-18

Transkateter Tübüler PDA Kapatılması-Tek Merkez Deneyimi

Meral Barış Doydu, İbrahim İlker Çetin, İbrahim Ece
Ankara Bilkent Şehir Hastanesi, Çocuk Kardiyoloji Kliniği, Ankara

GİRİŞ ve AMAÇ
Çocukluk çağında patent duktus arteriozus'un (PDA) transkateter yöntemle kapatılması semptomların azaltılması ve infektif endokardit riskinin önlenmesi amacıyla öncelikli tedavi seçeneği olarak kabul edilmektedir. PDA morfolojisine göre farklı oklüzyon cihazları kullanılabilmektedir. Bununla birlikte, tübüler veya Krichenko tip C PDA'lar, ampulla yapısının belirgin olmaması ve uzun segmentli anatomileri nedeniyle cihaz stabilitesi açısından teknik zorluklar ve görece daha yüksek komplikasyon riski taşıyabilmektedir. Bu çalışmada, tübüler PDA tanısı ile transkateter kapatma uygulanan hastaların klinik özellikleri, kullanılan cihazlar ve işlem sonuçlarının değerlendirilmesi amaçlanmıştır.
YÖNTEM
Ocak 2020–Aralık 2025 tarihleri arasında kliniğimizde transkateter PDA kapatma işlemi uygulanan hastalar retrospektif olarak incelendi. Tübüler PDA morfolojisi saptanan 15 hasta çalışmaya dahil edildi. Hastaların demografik ve klinik özellikleri, ekokardiyografik ve anjiyografik ölçümleri, kullanılan cihaz tipleri ve işlemle ilişkili komplikasyonlar değerlendirildi. Sürekli değişkenler otalama ± standart sapma (SD) (minimum–maksimum) olarak ifade edildi.
BULGULAR
Transkatater PDA kapatılması uygulanan 386 hastanın 15'i tübüler morfoloji göstermekte idi. Hastaların %46.7'si (n=7) kız cinsiyette idi. Hastaların ortalama yaşı 16.1 ay (1 ay-4 yıl), ortalama ağırlığı 7.52 kg (3.7-18.5 kg) idi. Ortalama PDA ampullası 7.88±2.11 mm (4.5-11 mm), uzunluğu 9.62±3.59 mm (3.1-18.3 mm), çapı

4.18±1.49 mm (2.5-8.7 mm) idi. Ortalama pulmoner arter basıncı 32.80±9.72 mmHg (15-52 mmHg), ortalama aort basıncı 55.80±12.24 mmHg (40-80 mmHg) idi. PDA anatomisi ve çapına göre transkatater kapatma işlemlerinde; Amplatzer PiccoloTM Occluder %6.7 (n=1), AmplatzerTM duct occluder I (ADO I) %26.7 (n=4), AmplatzerTM duct occluder II (ADO II) %13.3 (n=2), Lifetech Konar-MFTM VSD Occluder %13.3 (n=2), LifetechTM Cera Vascular Plug System %33.3 (n=5), MVPTM Micro Vascular Plug 7Q %6.7 (n=1) cihazları kullanıldı. İki hastada (%13.3) rezidüel şant izlendi. Bu hastalarda kullanılan cihazlar ADO II ve Lifetech Konar-MF™ VSD Occluder idi. ADO II ile kapatılan bir hastada, izlemde hemodinamik anlamlı rezidüel PDA saptanması üzerine sekiz ay sonra Amplatzer Piccolo™ Occluder ile yeniden girişim uygulandı. AmplatzerTM duct occluder I (ADO I) ve Micro Vascular Plug 7Q kullanılan üç hastada cihaz embolizasyonu görüldü. Embolizasyon görülen iki hastada cihaz transkateter snare yöntemi ile geri alındı. Bir hastada ise embolize cihazın distal pulmoner arter dallarına ilerlemesi ile güvenli cihaz yakalama şansının düşük olması nedeniyle cerrahi yaklaşım tercih edildi. Lifetech Konar-MFTM VSD Occluder kullanılan bir hastada (%6.7) sol pulmoner arterde cihaza bağlı darlık görüldü.

SONUÇ

Tübüler morfolojiye sahip PDA olgularında transkateter kapatma işlemi, uygun hasta ve cihaz seçimi ile yüksek oranda başarıyla uygulanabilmektedir. Bununla birlikte, rezidüel şant, cihaz embolizasyonu ve vasküler darlık gibi komplikasyonlar görülebilmektedir. Bu nedenle, ampullası olmayan, uzun ve paralel duktus yapısına sahip olgularda cihaz seçiminin anatomik özellikler dikkate alınarak yapılması önem taşımaktadır. Elde edilen bulgular, tübüler PDA olgularında bireyselleştirilmiş yaklaşım ve dikkatli teknik uygulamanın işlem başarısı ve komplikasyon riskinin yönetiminde belirleyici olduğunu düşündürmektedir. Transkateter yöntemin, uygun olgularda ve deneyimli merkezlerde tedavi seçenekleri arasında değerlendirilebileceği düşünülmektedir.

Anahtar Kelimeler: Patent duktus arteriozus, Transkateter kapatma, tübüler PDA

Tablo 1. Cihaz dağılımı ve işlem sonuçları

	n	%
Cihaz seçimi		
Amplatzer Piccolo™ Occluder	1	6.7
Amplatzer™ duct occluder I (ADO I)	4	26.7
Amplatzer™ duct occluder II (ADO II)	2	13.3
Lifetech Konar-MF™ VSD Occluder	2	13.3
Lifetech™ Cera Vascular Plug System	5	33.3
MVP™ Micro Vascular Plug 7Q	1	6.7
Rezidü görülen cihazlar		
ADO II 4/5 mm	1	6.7
Lifetech Konar-MF™ VSD Occluder 4/6 mm	1	6.7
Komplikasyon		
* Cihaz embolizasyonu		
Amplatzer™ duct occluder I (ADO I)	2	13.3
MVP™ Micro Vascular Plug 7Q 9mm	1	6.7
*Sol pulmoner arter darlığı		
Lifetech Konar-MF™ VSD Occluder	1	6.7

SP-19

PDA stente bağlı gelişen Sirküler şantın (Ölüm Halkası) transkateter tedavisi

Osman Başpınar, Mehmet Fatih Alptekin, Mehmet Armağan Alakuş, Ayşe Sülü
Gaziantep Üniversitesi Tıp Fakültesi, Çocuk Kardiyoloji BD, Gaziantep

IVS-PA, bipartiate RV hipoplazisi, ağır triküspit yetmezliği, küçük sekundum ASD'si olan yenidoğana transkateter pulmoner kapak perforasyonu ve 8x20 mm balon ile pulmoner balon valvüloplasti işlemi yapıldı. Kapak iyi açılması antegrad akım olmasına rağmen satürasyon yükselmemesi üzerine 1 mm çapında olan PDA'dan girilerek 3.5 mm çapında koroner stent yerleştirildi, sat %82'ye yükseldi. Hasta yenidoğan servisine alındı, entübe hastanın 7 gün boyunca genel durum kötüleşmesi, hipotansiyon geliştiği, yüksek doz ventilasyon ayarları ve inotrop tedaviye ihtiyaç duyması üzerine yapılan değerlendirmede duktal stent akımının ağır PY ve ağır TY nedeni ile RL ASD akımına ve aorta atıldığı, sirküler şant geliştiği ama halen RV kısmen küçük olduğu için PDA tamamen kapamanın riskli olduğu düşünüldü. Stent akımının azaltılmasına karar verildi. Stent çapı 3.8 mm olarak ölçüldü, sıra ile 4x8 mm, 4x8 mm ve 3.5x16 mm çaplarında 3 stent önceki stenti dilate etmeyecek kadar nominal basınçların altında şişirildi. Stent akımının belirgin azaldığı görüldü. İnotrop ihtiyacı azalan, ventilatör ayarları azaltılan hasta kısa sürede ekstübe edildi. Sirküler şant (ölüm halkası, kısır şant) çok nadir görülen katastrofik bir durumdur. Ebstein ve geniş PDA varlığı bu durumun görülmesine dair bir örnektir. Hastamızda Aorta-PDA stent-MPA-Ağır PY ile RV-ASD ile LR şant-Aorta şeklinde görülen şantın kırılması ama aynı zamanda duktal akımın devamı gerekirdi. Bu nedenle mevcut stent içine diğer stentler çap artışı sağlamayacak şekilde yerleştirildi. Literatürde sirküler şanta ait nadir örnekler olmasına rağmen re-re-re PDA stenting işlemi yapılmasına dair bir örnek tespit edilemedi. Hastanın halen genel durum iyi sat %85 olarak ayaktan klinik izlemi yapılmaktadır.

Anahtar Kelimeler: PDA stent, sirküler şant, IVS-PA

SP-20

Egzersizin Fontan Dolaşımına Etkisi

Gülperi Yağar Keskin[1], Şule Arıcı[1], Fatih Alparslan Genç[1], Erkan Taş[1], Özlem Sürekli Karakuş[1], Sezin Bayraktar[1], Aslı Nur Bahar[2], Bürke Köksalan[3], Özgür Kasımay[2], Elif Erolu Kıbrıs[4], Metin Sungur[1], Ayşe İnci Yıldırım[1]
[1]Koşuyolu Yüksek İhtisas Eğitim ve Araştırma Hastanesi, Çocuk Kardiyoloji Kliniği, İstanbul
[2]Marmara Üniversitesi Tıp Fakültesi, Fizyoloji Anabilim Dalı, İstanbul
[3]Marmara Üniversitesi Sağlık Bilimleri Enstitüsü, Hareket ve Antrenman Bilimleri, İstanbul
[4]Etlik Şehir Hastanesi, Çocuk Kardiyoloji Kliniği, Ankara

Giriş-AMAÇ: Fontan dolaşımı, biventriküler tamire uygun olmayan kompleks doğumsal kalp hastalıklarının son basamak cerrahi tedavisidir. Fontan dolaşımına sahip hastalarda egzersiz, venöz dönüşü ve pulmoner kan akımını artırarak hemodinamik verimliliği destekler. Düzenli fiziksel aktivite; egzersiz kapasitesinin korunması, periferik kas fonksiyonlarının iyileştirilmesi ve çoklu organ etkilenmesinin yavaşlatılması ile ilişkilidir. Çalışmamızın amacı, Fontan dolaşımlı hastalarda 12 haftalık alt ekstremite odaklı direnç egzersizinin vücut kompozisyonu, kas kuvveti, anaerobik güç, aerobik kapasite ve kardiyak fonksiyonlar üzerindeki etkilerini değerlendirmektir.
YÖNTEM: Kliniğimizde Fontan cerrahisi geçirmiş ve düzenli takip edilen 25 hastanın verileri incelendi. Hastaların tartı, boy, vücut kitle indeksi hesaplandı. Oksijen satürasyonları, hemogram, biyokimyasal parametreleri, vitamin düzeyleri, Troponin T ve pro-BNP değerleri bakılarak EKG ve ekokardiyografik özellikleri kaydedildi. Kalp MRG ve kateter anjiyografileri yapıldı. Egzersiz programına düzenli olarak 19 hastamız katılım sağladı. Egzersiz

programı öncesi ve sonrasında Alfa-2-makroglobulin (A2M), Sistatin-C (Cys-C), Kidney injury molecule-1 (KIM-1), N-asetil-β-D-glukozaminidaz (NAG) ve Nötrofil jelatinaz-ilişkili lipokalin (NGAL) biyobelirteçlerine bakıldı, kardiyopulmoner egzersiz testleri yapıldı. Hastalara haftada 3 gün çevrimiçi, direnç bantlarıyla uygulanan, üç fazda oluşan alt ekstremite egzersiz programı sunuldu. Vücut kompozisyonu 5 farklı bölgeden biyoelektrik empedans analiziyle, el kavrama kuvveti, anaerobik güç (Wingate testi), aerobik kapasite bisiklet ergometrisi kullanılarak yapılan egzersiz testinde metabolik analizörle değerlendirildi. Verilerin dağılım özelliklerine göre uygun parametrik (Paired t-testi, Pearson) veya non-parametrik (Wilcoxon, Spearman) analizler uygulanmıştır.
BULGULAR: Egzersiz programına düzenli katılan 19 hastamızın yaş ortalaması 14±2,14 (7-24) idi. Vücut kitle indeksleri ortalaması 20±1,81 (14-29) idi. Fontan dolaşımı ortalama süresi 9±2,12 (4-20) yıldı. 4 (%21) hastanın sistemik ventrikül morfolojisi sağ ventrikül ile uyumlu olup 15 (%79) hastanın sistemik ventrikül morfolojisi sol ventrikül ile uyumluydu. Ekokardiyografide atriyoventriküler kapak yetersizliği ağır olan iki hasta vardı, Hastaların KPET VO_2 max değeri ortalaması 1047,6±324,1ml/dk, VO_2 max/kg ortalaması 21,8±6,1 ml/dk/kg idi. Kardiyak MRG'de sistemik ventrikül stroke volüm indeks ortalaması 51,4±17 ml/m², sistemik ventrikül EF ortalaması %51,9±7,5 idi. Egzersiz uygulamaları sonrası vücut ağırlığı ($p<0.001$) ve boy artışı ($p<0.001$) gözlendi. BMI anlamlı olarak değişmedi. Bölgesel empedans ve yağ kütlesi artmış ($p<0.05$), yağsız vücut kütlesinde (FFM) anlamlı değişiklik izlenmemiştir ($p>0.05$). Egzersiz sonrası kas kuvveti (handgrip) ve anaerobik güç (patlayıcı ve ortalama güç) anlamlı şekilde artmıştır ($p<0.001$). Sağ-sol kol, bacaklar ve gövdeye ait bölgesel FFM ile anaerobik güç parametreleri arasında yüksek düzeyde pozitif korelasyon bulunmaktadır ($p<0.001$). Egzersiz sonrasında bakılan biyobelirteçler stabil seyretmiştir. VO_2 değişkeninde anlamlılık sınırında artış gözlenmiştir ($p:0.059$), diğer parametrelerde anlamlı fark izlenmemiştir.
Sonuç-TARTIŞMA: Fontan palyatif bir operasyon olup mortalite ve morbiditesi yüksektir. Düzenli fiziksel aktivite, sistemik ventrikül

fonksiyonunun korunması, egzersiz sırasında hemodinamik toleransın iyileştirilmesi ve kronik kardiyak stresin azaltılması ile ilişkilidir. Bu nedenle egzersiz, Fontan hastalarında kardiyak fonksiyonların korunmasına yönelik önemli bir tamamlayıcı tedavi yaklaşımıdır. Egzersizin biyobelirteçler ve klinik sonuçlar üzerindeki etkilerini netleştirmek için daha geniş örneklemli ve prospektif çalışmalara ihtiyaç vardır.

Anahtar Kelimeler: Aerobik kapasite, Anaerobik güç, Direnç egzersizi, Fontan dolaşımı, Kas kuvveti,

POSTER BİLDİRİLER

PP-001

Before and After the Switch: A 2023 Single-Center Audit of St. Thomas and del Nido Cardioplegia in Pediatric Cardiac Operations

İbrahim Enes Özdemir, İlker Mercan, Ömer Nuri Aksoy, Muharrem Emre Özdaş, Mehmet Tasar
Etlik Şehir Hastanesi, Çocuk Kalp ve Damar Cerrahisi, Ankara

Introduction and Aim
Institutional changes in myocardial protection strategies may affect perioperative course and early outcomes in pediatric cardiac surgery. This retrospective cross-sectional study aimed to screen for differences in operative characteristics and clinical outcomes before and after an within-year transition from St. Thomas to del Nido cardioplegia, and to assess the relationships between cardiopulmonary bypass (CPB) and aortic cross-clamp (X-clamp) durations with extracorporeal membrane oxygenation (ECMO) requirement and hospital outcome.

METHODS: All pediatric cardiac surgical procedures performed between January and December 2023 were retrospectively reviewed. During the first half of 2023, St. Thomas cardioplegia was routinely used; following a clinical decision, del Nido cardioplegia was adopted in the second half of 2023. A total of 116 patients were included: 40 received St. Thomas cardioplegia and 76 received del Nido cardioplegia. Variables analyzed were cardioplegia type, sex, diagnostic category, CPB duration, X-clamp duration, ECMO requirement, and hospital outcome (discharge/survival vs in-hospital mortality). Normality was assessed using the Shapiro–Wilk test. Continuous variables were compared using the Mann–Whitney U test (two groups) and the Kruskal–Wallis test (across diagnostic categories). Categorical

variables were analyzed using the chi-square test. A two-sided p value <0.05 was considered statistically significant.
RESULTS: Across diagnostic categories, CPB and X-clamp durations differed significantly between groups (p<0.001). CPB and X-clamp durations were significantly associated with ECMO requirement (p<0.001) and with hospital outcome (discharge/survival vs in-hospital mortality) (p<0.001). In contrast, CPB and X-clamp durations did not differ significantly by cardioplegia type or sex (p>0.05). Moreover, when categorical outcomes were evaluated, cardioplegia type was not associated with ECMO requirement or discharge/survival (p>0.05).

CONCLUSION: In this January–December 2023 retrospective cross-sectional cohort, an institutional mid-year transition from St. Thomas to del Nido cardioplegia was not associated with differences in ECMO requirement or discharge/survival. Operative durations varied by diagnostic category, and longer CPB and X-clamp times were strongly associated with ECMO use and hospital outcome. These findings suggest that early outcomes in this cohort were more closely related to operative complexity than to cardioplegia strategy, prospective and risk-adjusted studies are warranted to further evaluate cardioplegia-related effects.

Anahtar Kelimeler: Heart Arrest, Induced, Del Nido cardioplegia solution, potassium cardioplegic solution,

PP-002

Trunkus Arteriozus Onarımında Barbero-Marcial ve Konduit Teknikleri: Erken ve Orta Dönem Sonuçlarımız

Erkan Yetmiş, Süleyman Geter, Mustafa Bıçak, Yiğit Kılıç, Bedri Aldudak
Dr. Gazi Yaşargil Eğitim ve Araştırma Hastanesi, Çocuk Kardiyoloji Kliniği, Diyarbakır, Türkiye

Özet (Abstract)
AMAÇ:
Trunkus arteriozus (TA), yenidoğan döneminde erken cerrahi müdahale gerektiren, nadir ancak yüksek mortalite ve morbidite riski taşıyan bir konotrunkal anomalidir. Günümüzde standart tedavi tek aşamalı tam onarım olmakla birlikte, sağ ventrikül–pulmoner arter (RV-PA) devamlılığının sağlanmasında kullanılan cerrahi teknikler erken ve orta dönem sonuçlar üzerinde belirleyici olmaktadır. Bu çalışmanın amacı, merkezimizde trunkus arteriozus tanısı ile opere edilen hastalarda Barbero-Marcial (BM) tekniği ile klasik konduit kullanımının erken ve orta dönem sonuçlarını karşılaştırmaktır.
YÖNTEM:
Çalışmaya 2022–2025 yılları arasında trunkus arteriozus tanısı ile opere edilen toplam 13 hasta dahil edildi. Tüm ameliyatlar aynı cerrah tarafından gerçekleştirildi. Hastaların 8'ine Barbero-Marcial tekniği, 5'ine ise klasik RV-PA konduit rekonstrüksiyonu uygulandı. Konduit grubunda tüm hastalarda bovine jugular ven konduiti (Contegra®) kullanıldı. Hastaların demografik verileri, trunkus tipleri, operasyon yaşları, aortik kros-klemp (AKK) ve kardiyopulmoner baypas (KPB) süreleri, postoperatif kapak fonksiyonları ve ek girişim gereksinimleri retrospektif olarak analiz edildi.
BULGULAR:
Barbero-Marcial grubunda ortalama operasyon yaşı 36,8 gün (15–61), klasik konduit grubunda ise 46 gün (36–59). Klasik gruptaki

bir hasta aşamalı, bilateral pulmoner band sonrası, 272 günlükken opere edildiğinden yaş ortalamasına dahil edilmedi. BM grubunda kilogram ortalaması 3250 gram (2700-3750), konduit grubunda ise geç dönemde opere olan hasta 7500 gram iken diğer dört hastanın kilogram ortalaması 3412 gram (3200-3800) olarak saptandı. BM grubundaki tüm hastalar trunkus arteriozus Tip 1 iken, konduit grubunda iki hasta Tip 2 olup bunlardan birine Tip B aortik interruption eşlik etmekteydi. Postoperatif mortalite BM grubunda %25 (2/8), konduit grubunda %20 (1/5) olarak kaydedildi. Konduit grubunda mortal seyreden hasta postnatal 80. gününde idi. Mortal seyreden tüm hastalarda postoperatif dönemde laktat düzeylerinde düşüş izlenmedi. AKK süreleri BM grubunda daha kısa bulundu (129,8 dk [118–142] vs 144,8 dk [132–158]), benzer şekilde KPB süreleri de BM grubunda daha avantajlıydı (188,1 dk [172–205] vs 198,4 dk [185–212]). Postoperatif poliklinik takiplerinde BM grubunda %37,5 oranında hafif-orta pulmoner arter darlığı ve %25 oranında pulmoner yetmezlik saptanırken, konduit grubunda konduit yetmezliği oranı %80 olarak belirlendi. Aort yetmezliği her iki grupta da benzer oranlarda ve hafif derecede izlendi (yaklaşık %40). Ek girişim gereksinimi BM grubunda %25 (2/8), konduit grubunda %40 (2/5) olarak saptandı ve tüm girişimler kateter temelli yöntemlerle yönetildi. BM Grubunda 1 hastaya LPA anjioplasti ve 1 hastaya da RPA anjioplasti, konduit grubunda ise 2 hasta, LPA/RPA balon anjioplasti ile tedavi edilmiştir.

SONUÇ:
Barbero-Marcial tekniği, trunkus arteriozus onarımında özellikle yenidoğan ve küçük bebeklerde konduit bağımlılığını azaltması, daha kısa cerrahi süreler sağlaması ve büyüme potansiyeli sunması nedeniyle etkili bir alternatif olarak öne çıkmaktadır. Bununla birlikte, bu hastalar pulmoner arter darlıkları açısından yakından izlenmelidir. Klasik konduit yaklaşımı anatomik olarak öngörülebilir olmakla birlikte, özellikle bovine jugular ven konduitlerinde erken ve orta dönemde yüksek yetmezlik riski taşımaktadır.

Anahtar Kelimeler: Trunkus Arteriozus, Barbero-Marcial, Klasik Konduit Tekniği

PP-003

Yüksek riskli yenidoğanlarda bilateral pulmoner arter bandingi için alternatif bir teknik olarak fizyoloji-kılavuzlu bir yaklaşım

Ahmet Kuddusi İrdem[1], Yiğit Kılıç[2], Onur Doyurgan[2], Mustafa Yılmaz[1], Ata Niyazi Ecevit[1], Hasan Balık[3], Osman Akdeniz[3], Bedri Aldudak[3]
[1]Ankara Bilkent Şehir Hastanesi, Pediyatrik Kalp Cerrahisi, Ankara
[2]Diyarbakır Gazi Yaşargil Eğitim ve Araştırma Hastanesi, Pediyatrik Kalp Cerrahisi, Diyarbakır
[3]Diyarbakır Gazi Yaşargil Eğitim ve Araştırma Hastanesi, Pediyatrik Kardiyoloji, Diyarbakır

Amaç
Bilateral pulmoner arter bandingi (biPAB), kompleks konjenital kalp hastalığı olan yüksek riskli yenidoğanlarda pulmoner kan akımını düzenlemek ve sistemik dolaşımı stabilize etmek amacıyla sık kullanılan palyatif bir yaklaşımdır. Geleneksel banding teknikleri genellikle hasta kilosu veya damar çapına dayalı sabit anatomik varsayımlarla uygulanmakta ve bireyler arası fizyolojik değişkenliği yeterince dikkate alamamaktadır. Bu durum, uygunsuz band sıkılığına bağlı pulmoner aşırı dolaşım, sistemik hipoperfüzyon veya erken band revizyonu gereksinimiyle sonuçlanabilmektedir. Anatomik hedefler ile gerçek zamanlı fizyolojik geri bildirimi entegre eden fizyoloji-kılavuzlu bir yaklaşım, pulmoner kan akımının daha kontrollü ve kişiselleştirilmiş şekilde kısıtlanmasına olanak sağlayabilir. Bu bildiride, fizyoloji-kılavuzlu biPAB yaklaşımına ilişkin teknik prensipler ve erken fizyolojik gözlemler sunulmaktadır.

Yöntem
Bu çalışmada, fizyoloji-kılavuzlu biPAB stratejisinin teknik

gerekçesi ve erken fizyolojik sonuçları, ardışık 24 yüksek riskli yenidoğanda değerlendirildi. Band kalibrasyonu başlangıçta yenidoğanın vücut ağırlığına göre hesaplanan dal pulmoner arter z-skorları temel alınarak yapılmış, her bir pulmoner arter için hedef z-skor −2 olacak şekilde anatomik olarak ayarlanmış ve ardından gerçek zamanlı fizyolojik geri bildirim kullanılarak ince ayar yapılmıştır.Bu sayede band sıkılığı sabit ölçülere dayalı olmaksızın bireyselleştirilmiştir.
İntraoperatif ve erken postoperatif dönemde end-tidal karbondioksit ($etCO_2$), yakın kızılötesi spektroskopi (NIRS) ile ölçülen serebral ve somatik bölgesel oksijen satürasyonu (rSO_2), arteriyel oksijen satürasyonu (SaO_2) ve sistemik hemodinamik parametreler sürekli olarak izlenmiştir. Band ayarlaması, $etCO_2$'de hedeflenen düşüş sağlanırken kabul edilebilir SaO_2–rSO_2 ilişkilerinin ve genel fizyolojik dengenin korunması esas alınarak kademeli biçimde yapılmıştır. Postoperatif dönemde Doppler ekokardiyografi ile bilateral pulmoner arter akım hızları değerlendirilerek bandingin dengesi objektif olarak incelenmiştir. İnterstage dönemde duktal açıklığın korunması ve yeterli sistemik ve koroner perfüzyonun sağlanması amacıyla tüm hastalarda kurum protokolüne uygun olarak prostaglandin E1 (PGE1) infüzyonu uygulanmıştır. Bu özet, yalnızca fizyoloji-kılavuzlu gruba ait verileri içermekte olup konvansiyonel banding teknikleri ile karşılaştırmalı analiz sunmamaktadır.

Bulgular
Hastaların banding sırasındaki ortalama vücut ağırlığı 2669 ± 407 g idi. Fizyoloji-kılavuzlu biPAB tüm hastalarda başarıyla uygulanmış olup erken dönemde band revizyonu gereksinimi izlenmemiştir (0/24). Kontrollü pulmoner akım kısıtlanması, band ayarlamasını takiben $etCO_2$'de 3,88 ± 0,80 mmHg'lik azalma ile gözlenmiş, bu düşüş postoperatif 3. günde 6,17 ± 0,87 mmHg'ye ulaşmıştır. Erken postoperatif izlemde banda bağlı akut fizyolojik instabilite saptanmamıştır.
Postoperatif SaO_2–rSO_2 farkları sistemik ölçümlerde ortalama 15,0 ± 5,5, serebral ölçümlerde ise 11,5 olarak kaydedilmiştir. Doppler ekokardiyografide sağ pulmoner arterde 3,15 ± 0,22 m/sn, sol

pulmoner arterde 3,03 ± 0,27 m/sn akım hızlanması izlenerek dengeli bilateral akım sağlandığı gösterilmiştir. Erken mortalite 3 hastada görülmüş, 4 hasta interstage dönemde kaybedilmiş olup değerlendirme anında 17 hasta yaşamaktaydı.

Sonuç
Fizyoloji-kılavuzlu yaklaşım, bilateral pulmoner arter bandingi için uygulanabilir ve tekrarlanabilir bir alternatif teknik olarak görünmektedir. Anatomik hedeflerin gerçek zamanlı fizyolojik parametrelerle birlikte kullanılması, sabit band ölçülerine dayalı yaklaşımlar yerine kişiselleştirilmiş pulmoner akım kısıtlanmasına olanak sağlamaktadır. Erken fizyolojik gözlemler, banda bağlı akut fizyolojik bozulma olmaksızın kontrollü pulmoner akım kısıtlaması elde edilebildiğini göstermektedir. Konvansiyonel banding teknikleri ile karşılaştırmalı sonuç analizleri devam etmektedir.

Anahtar Kelimeler: Bilateral pulmoner arteryel banding, borderline sol ventrikül, duktus bağımlı dolaşım, end tidal karbondioksit, hipoplastik sol kalp sendromu, near infrared spektroskopi

Şekil 1. Fizyoloji-kılavuzlu pulmoner kan akımı kısıtlamasının kavramsal şeması



Pulmoner kan akımı kısıtlaması, sabit anatomik ölçüler yerine anatomik hedefler ve fizyolojik geri bildirim birlikte kullanılarak gerçekleştirilir. Band sıkılığı, yenidoğanın bireysel özelliklerine göre ayarlanmakta ve pulmoner dolaşımın kontrollü biçimde sınırlandırılması amaçlanmaktadır.

Şekil 2. Pulmoner arter bandinginde z-skor temelli kişiselleştirme ve fizyolojik akım ilişkisi

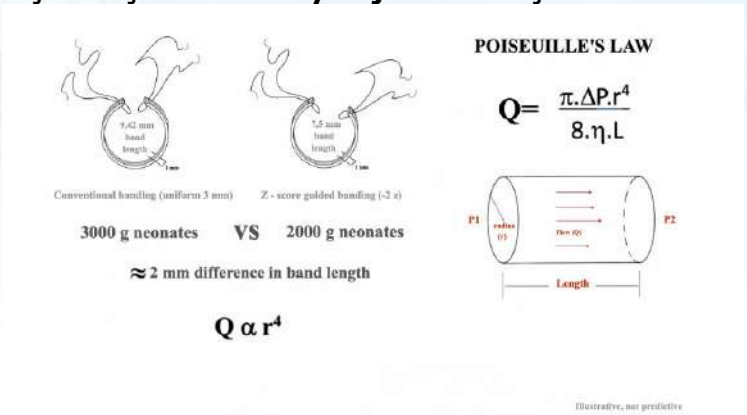

Bu şekil, pulmoner arter bandinginde z-skor temelli anatomik hedeflemenin ve akım–çap ilişkisine dayalı fizyolojik yaklaşımın

kavramsal temelini göstermektedir. Şema kavramsal amaçlıdır; klinik sonuç veya karşılaştırmalı veri sunmamaktadır.

PP-004

Prematüre Bebeklerde Sol Anterior Mini Torakotomi ile PDA Ligasyonu: Klinik Deneyimimiz

Serkan Seçici, Mehmet Can Nohutçu, Funda Yıldırım, Ömer Tetik
Celal Bayar Üniversitesi Tıp Fakültesi, Kalp ve Damar Cerrahisi, Manisa

GİRİŞ-AMAÇ:
Patent duktus arteriyozus (PDA), prematüre ve çok düşük doğum ağırlıklı yenidoğanlarda solunum yetmezliği, kalp yetersizliği ve ciddi sistemik komplikasyonlara yol açabilen önemli bir klinik sorundur. Medikal tedaviye yanıtsız olgularda cerrahi ligasyon etkin ve kalıcı bir tedavi seçeneği olarak kabul edilmektedir. Son yıllarda minimal invaziv yaklaşımlar, özellikle anterior mini torakotomi, doku travmasının azaltılması ve daha hızlı iyileşme potansiyeli nedeniyle ön plana çıkmaktadır. Bu çalışmada, PDA ligasyonu uygulanan prematüre bebeklerin klinik özellikleri ve erken dönem sonuçlarının değerlendirilmesi amaçlandı.
YÖNTEM:
2020 Ocak – 2025 Mayıs tarihleri arasında PDA tanısı ile cerrahi ligasyon uygulanmış hastalar retrospektif olarak incelendi. Hastaların cinsiyet, postnatal yaş, vücut ağırlığı, gestasyonel yaş, cerrahi yaklaşım, operasyon yeri (ameliyathane veya yenidoğan yoğun bakım ünitesi [NICU]), postoperatif morbidite ve mortalite verileri kaydedildi. Mini torakotomi uygulanan hastalar için ayrıca alt grup analizi yapıldı. Sürekli değişkenler mean ± standart sapma, kategorik değişkenler sayı ve yüzde olarak sunuldu.
BULGULAR:
Çalışma döneminde toplam 86 hastada PDA ligasyonu yapıldı. Tüm kohortta 53 hasta (%61,6) erkekti. Ortalama postnatal yaş 36,9 ± 27,6 gün, ortalama vücut ağırlığı 1454 ± 772 g ve ortalama gestasyonel yaş 27,5 ± 3,1 hafta idi. Cerrahi yaklaşım olarak 69

hastada (%80,2) anterior mini torakotomi, 15 hastada (%17,4) sol posterolateral torakotomi ve 2 hastada (%2,3) sternotomi uygulandı. Operasyonların 59'u (%68,6) ameliyathanede, 27'si (%31,4) NICU'da gerçekleştirildi. Erken postoperatif dönemde yaşamı tehdit eden majör cerrahi komplikasyon izlenmedi. Üç hastada preoperatif dönemde nekrotizan enterokolit gelişimini takiben bağırsak perforasyonu meydana gelmiş ve kolostomi uygulanmıştı.
Mini torakotomi alt grubunda (n=69) ortalama postnatal yaş 31,4 ± 16,6 gün, ortalama vücut ağırlığı 1214 ± 381 g ve ortalama gestasyonel yaş 27,0 ± 2,8 hafta idi. Operasyonların 44'ü (%63,8) ameliyathanede, 25'i (%36,2) NICU'da gerçekleştirildi. Bu grupta cerrahiye bağlı morbidite izlenmezken, iki hastada preoperatif dönemde mevcut olan akut böbrek yetmezliği nedeniyle mortalite gelişti. Üç hastada frenik sinir hasarına bağlı diyafragma elevasyonu saptandı; bir hastada spontan düzelme izlenirken, ventilatörden ayrılamayan iki hastaya diyafragma plikasyonu uygulandı.
SONUÇ:
Anterior mini torakotomi ile PDA ligasyonu, prematüre bebeklerde düşük komplikasyon oranı ve tatmin edici erken dönem klinik sonuçlar ile güvenle uygulanabilmektedir. Mortalite olgularının tamamında ağır preoperatif sistemik komorbidite bulunması, yöntemin cerrahi güvenilirliğini desteklemektedir. Uygun hasta seçimi ve deneyimli ekip varlığında NICU'da gerçekleştirilen yatak başı girişimler, ameliyathaneye transfer gereksinimini azaltarak güvenli bir alternatif sunmaktadır. Bulgularımız, minimal invaziv mini torakotomi yaklaşımının prematüre PDA olgularında etkin ve güvenilir bir cerrahi yöntem olduğunu göstermektedir.

Anahtar Kelimeler: Patent Duktus Arteriosus, Prematür, Yenidoğan Yoğun Bakım, Mini-torakotomi



Cilt insizyonu için işaretleme

Figür 2



İntraoperatif görüntü (a) akciğer ekartasyonu olmadan pulmoner artere erişim (b) cilt insizyonunun kapatılması sonrası postoperatif görüntü.

PDA nedeniyle ameliyat edilen tüm hastaların demografik ve klinik özellikleri

k cinsiyet, n (%)	51,6)
natal yaş (gün), mean ± SD	± 27,6
t ağırlığı (g), mean ± SD	± 772
asyonel yaş (hafta), mean ± SD	± 3,1
asyon yeri – Ameliyathane n (%)	58,6)
asyon yeri – NICU, n (%)	31,4)
alite, n (%)	3)
rsak perforasyonu, n (%)	5)

Tablo 1

k cinsiyet, n (%)	51,6)
natal yaş (gün), mean ± SD	± 27,6
t ağırlığı (g), mean ± SD	± 772
asyonel yaş (hafta), mean ± SD	± 3,1
asyon yeri – Ameliyathane n (%)	58,6)
asyon yeri – NICU, n (%)	31,4)
alite, n (%)	3)
rsak perforasyonu, n (%)	5)

PDA nedeniyle ameliyat edilen tüm hastaların demografik ve klinik özellikleri

Tablo 1. PDA nedeniyle ameliyat edilen tüm hastaların demografik ve klinik özellikleri

k cinsiyet, n (%)	1,6)
natal yaş (gün), n ± SD	± 27,6
t ağırlığı (g), m	± 772
asyonel yaş (ha n ± SD	± 3,1

asyon yeri – iyathane n (%)	8,6)
asyon yeri – NI	1,4)
alite, n (%)	3)
rsak perforasyo	5)

Anterior-mini torakotomi ile ameliyat edilen hastaların demografik özellikleri

k cinsiyet, n (%)	9,4)
natal yaş (gün), mean ± SD	± 16,6
t ağırlığı (g), mean ± SD	± 381
asyonel yaş (hafta), mean ± SD	± 2,8
asyon yeri – Ameliyathane, n (%)	3,8)
asyon yeri – NICU, n (%)	6,2)
alite, n (%)	9)

Tablo 2. Anterior-mini torakotomi ile ameliyat edilen hastaların demografik özellikleri

k cinsiyet, n (%)	9,4)
natal yaş (gün), mean ± SD	± 16,6

t ağırlığı (g), mean ± SD	± 381
asyonel yaş (hafta), mean ± SD	± 2,8
asyon yeri – Ameliyathane, n (%)	53,8)
asyon yeri – NICU, n (%)	36,2)
alite, n (%)	9)

PP-005

Pediatrik hastalarda küçük mitral anülüs olgularında Regent aort kapağının mitral pozisyonda kullanımı: Tek merkez deneyimi

Dilek Suzan[1], Volkan Yazicioglu[1], İsmail Balaban[2], Özgür Yıldırım[1]
[1]İstinye Üniversitesi Gaziosmanpaşa Hastanesi Çocuk Kalp ve Damar Cerrahisi
[2]İstinye Üniversitesi Gaziosmanpaşa Hastanesi Çocuk Kardiyolojisi

GİRİŞ-AMAÇ:
Pediatrik hastalarda küçük mitral anülüs (<25 mm) varlığında mitral kapak replasmanı teknik olarak zorlayıcıdır ve komplikasyon riski yüksektir. Standart mekanik mitral kapaklarının sınırlı orifis alanı, özellikle küçük çocuklarda rezidüel stenoz ve yetersiz hemodinamik performansa neden olabilir. St. Jude Regent (St. Jude Medical, St. Paul, MN, ABD) protezi, azaltılmış dikiş halkası boyutu ve küçültülmüş gövde çapı sayesinde belirli bir anüler boyutta daha geniş efektif orifis alanı sağlamaktadır. Bu çalışmada, küçük mitral anülüsü olan pediatrik hastalarda Regent aort kapağının mitral pozisyonda kullanımının erken ve orta dönem sonuçlarının değerlendirilmesi amaçlanmıştır.

MATERYAL-METOD:
2021-2025 yılları arasında kliniğimizde küçük mitral anülüs nedeniyle Regent mekanik aort kapağı ile mitral kapak replasmanı uygulanan 12 pediatrik hasta retrospektif olarak incelendi. Hastaların demografik özellikleri, ameliyat öncesi ekokardiyografik verileri, cerrahi teknik, perioperatif parametreler ve komplikasyonlar kaydedildi. Ortalama yaş 9.2±4.1 yıl (2-15 yaş arası), ortalama vücut yüzey alanı 1.04±0.37 m² (0.43-1.60 m²) idi. Hastaların %58.33'ü (n=7) reoperasyon olgusuydu. En sık endikasyonlar arasında önceki mitral kapak tamiri sonrası

yetersizlik veya darlık (n=5), konjenital mitral patolojiler (n=4) ve kompleks kardiyak anomaliler (n=3) yer almaktaydı.

Cerrahi yaklaşım olarak tüm olgularda median sternotomi, bikaval kanülasyon ve antegrat kan kardiyoplejisi kullanıldı. Mitral kapağa transeptal yaklaşımla sol atriyumdan ulaşıldı. Anterior leaflet rezeksiyonu sonrası mümkün olduğunca posterior leaflet ve kordalar korundu. Minimal anüler debridman uygulandı. Regent aort kapağı tutucusundan çıkarılarak ters çevrilerek mitral pozisyona implante edildi. Anüler pledgetli sütürler tercih edildi.

BULGULAR:
En sık kullanılan kapak boyutu 25 mm (n=9, %75) idi. Diğer kapak boyutları 19 mm (n=1), 23 mm (n=1) ve 27 mm (n=1) şeklindeydi. Ortalama kardiyopulmoner bypass süresi 131±32 dakika, ortalama kros-klemp süresi 86±20 dakika olarak kaydedildi. Hastaların %33.3'ünde (n=4) ultrafiltrasyon uygulandı (ortalama 1000±250 mL). Eş zamanlı cerrahi prosedürler arasında triküspit plasty (n=5), pulmoner banding (n=1), LVOT darlık giderilmesi (n=1), arkus aorta rekonstrüksiyonu (n=1) ve supramitral ring rezeksiyonu (n=1) yer aldı.

İki hasta (%16.7) ECMO desteği gerektirdi. Perioperatif dönemde bir hasta (n=1, %8.3) ECMO desteğinden ayrıldıktan sonra persistan malign ventriküler aritmi nedeniyle uzamış yoğun bakım takibi sonrası kaybedildi. Komplikasyonlar arasında tam AV blok gelişimi ve kalıcı pacemaker implantasyonu gereksinimi (n=1), trakeostomi gereksinimi (n=2) ve uzamış mekanik ventilasyon (n=3) yer aldı. Perivalvüler kaçak veya kapak disfonksiyonu izlenmedi. Ortalama 18±8 aylık takip süresinde (2-36 ay) sağ kalan tüm hastalarda reoperation gerekmedi.
SONUÇ:
Pediatrik hastalarda küçük mitral anülüs varlığında Regent aort kapağının ters pozisyonda mitral replasmanında kullanımı, standart mekanik mitral kapaklara göre daha geniş efektif orifis alanı sağlamaktadır. Minimal anüler debridman gereksinimi ve kabul edilebilir perioperatif komplikasyon oranı ile bu yaklaşım teknik

olarak zorlayıcı bu hasta grubunda alternatif bir seçenek olarak değerlendirilebilir. Yüksek riskli bu hasta grubunda, dikkatli hasta seçimi ve perioperatif yönetim kritik öneme sahiptir. Uzun dönem takip sonuçları ile bu bulguların desteklenmesi gerekmektedir.

Anahtar Kelimeler: Regent kapak, mitral kapak replasmanı, pediatrik, küçük anülüs, konjenital kalp hastalığı, ECMO

Tablo 1. Hasta Demografik ve Preoperatif Özellikleri (n = 12)

ik	:r
yıl	= 4.4 (2–15)
cm	9 ± 25.7
kg	± 16.2
t yüzey alanı (BSA), m²	± 0.37 (0.43–1.60)

TAPVD Tamiri Sonrası Pulmoner Venöz Obstrüksiyon: Postoperatif Risk Skorlaması Klinik Sonuçları Öngörebilir mi?

İlknur Şahin Işılay[1], Erkut Öztürk[2], Ali Can Hatemi[1]
[1]İstanbul Sağlık Bilimleri Üniversitesi Başakşehir Çam ve Sakura Şehir Hastanesi, Çocuk Kalp ve Damar Cerrahisi
[2]İstanbul Sağlık Bilimleri Üniversitesi Başakşehir Çam ve Sakura Şehir Hastanesi, Çocuk Kardiyoloji

AMAÇ:
Total anormal pulmoner venöz dönüş (TAPVD) tamiri sonrası gelişen pulmoner venöz obstrüksiyon (PVO), geç dönem morbidite, tekrarlayan girişimler ve uzamış hastane yatışı ile yakından ilişkilidir. Son yıllarda postoperatif PVO ve pulmoner vene tekrar girişimi öngörmeye yönelik risk skoru tanımlanmıştır. Bu çalışmanın amacı, kurumumuzda TAPVD tamiri yapılan hastalarda postoperatif PVO gelişimini değerlendirmek ve literatürde tanımlanan risk skorlamasının postoperatif PVO'yu öngörmedeki etkinliğini kendi hasta verilerimiz üzerinde incelemektir.

YÖNTEM:
Kurumumuzda TAPVD tanısı ile cerrahi onarım uygulanan 49 hasta retrospektif olarak analiz edildi. Primer sonlanım noktası, taburculuk sonrası gelişen pulmoner venöz obstrüksiyon ve buna bağlı cerrahi veya transkateter pulmoner vene tekrar girişim olarak belirlendi. Hastalar, taburculuk öncesi ekokardiyografik değerlendirmeye göre pulmoner ven rezidüel stenoz varlığı açısından sınıflandırıldı. Sengupta ve ark. tarafından tanımlanan risk skoru hasta verilerimize uyarlandı: taburculuk öncesi minör veya majör pulmoner ven rezidüel stenoz varlığı 3 puan, cerrahi sırasında yaş <1 yıl 2 puan ve preoperatif pulmoner venöz obstrüksiyon varlığı 1 puan olarak kabul edildi. Toplam risk skoru 0–6 arasında hesaplandı ve hastalar düşük (0–2), orta (3–4) ve

yüksek risk (5–6) gruplarına ayrıldı. Sürekli ve kategorik değişkenler karşılaştırıldı; sonuçlar medyan (IQR) veya oran (%) olarak sunuldu.

BULGULAR:
Toplam 49 hasta çalışmaya dahil edildi. Hastaların 15'inde (%30,6) preoperatif pulmoner venöz obstrüksiyon mevcuttu. Takip süresi boyunca 7 hastada (%14,3) postoperatif pulmoner venöz obstrüksiyon (PVO) gelişti ve bu hastalara 5'ine (%71,4) cerrahi olarak pulmoner vene tekrar girişim gerekti. Hiçbir hastaya kateter bazlı girişim uygulanmadı. Postoperatif PVO gelişen hastaların 5 tanesinde(%71,4) preoperatif pulmoner venöz obstrüksiyon mevcuttu.
Risk skoru dağılımı değerlendirildiğinde 29 hasta (%59,2) düşük risk (0–2 puan), 17 hasta (%34,7) orta risk (3–4 puan) ve 3 hasta (%6,1) yüksek risk (5–6 puan) grubunda yer aldı.
Risk gruplarına göre potoperatif PVO gelişim oranları düşük risk grubunda %10,3 (3/29), orta risk grubunda %17,6 (3/17) ve yüksek risk grubunda %33,3 (1/3) olarak saptandı. Düşük risk grubuna kıyasla pulmoner venöz obstrüksiyon gelişme olasılığı orta risk grubunda yaklaşık iki kat (OR=1,86), yüksek risk grubunda ise yaklaşık dört kat artmış olarak saptandı (OR=4,33)
Klinik sonuçlar açısından postoperatif PVO gelişen hastalarda yoğun bakım ve toplam hastane yatış süreleri, postoperatif PVO gelişmeyen hastalara kıyasla belirgin olarak daha uzundu (medyan YBÜ: 36,5 [IQR 17,3–49] gün vs 7 [IQR 4–12] gün; medyan hastane yatışı: 43,5 [IQR 24,8–51,8] gün vs 13 [IQR 10–20] gün).

SONUÇ:
Kurumumuz verilerinde TAPVD tamiri sonrası PVO gelişimi %14,3 oranında izlenmiş olup, postoperatif PVO gelişen hastalarda yoğun bakım ve hastane yatış süreleri anlamlı derecede daha uzundur. Literatürde tanımlanan risk skoru, özellikle yüksek risk grubunda postoperatif PVO gelişimini öngörmede klinik olarak anlamlı bir ayırt edicilik göstermektedir. Hasta sayısının sınırlı olması nedeniyle bazı analizlerde istatistiksel anlamlılık sınırda kalsa da, bu skorun taburculuk öncesi risk sınıflaması, yakın izlem stratejileri

ve erken müdahale planlamasında yararlı bir araç olabileceği düşünülmektedir.

Anahtar Kelimeler: Total Anormal Venöz Dönüş Anolamisi, Pulmoner Venöz Obstrüksiyon, Risk Skorlaması

PP-007

Hipoplastik Sol Kalp Sendromlu Bir Olguda Norwood Take-Down, Re-Norwood Ve Ekstrakardiyak Fontan Operasyonu

Mehmet Salih Bilal, Halil Sencer Akdeniz, Hikmet Ozer Seval, Murat Saygı
Medicana Ataşehir Hastanesi, İstanbul

GİRİŞ-AMAÇ: Hipoplastik Sol Kalp Sendromu (HSKS), palyatif cerrahi aşamaları yüksek risk taşıyan kompleks bir konjenital kalp hastalığıdır. Bu sunumda, yenidoğan döneminde modifiye Norwood stage-1 operasyonu uygulanan, takiplerinde aort yetersizliği, suprapulmoner darlık, sol pulmoner arter (LPA) darlığı ve sol bronş basısı gelişen bir HSKS olgusunda, Norwood revizyonu (take-down), sistemik ve pulmonik akımın yeniden yapılandırılması ve Fontan aşamasına tamamlanmasına dair cerrahi tekniğin sunulması amaçlanmıştır.

OLGU: 4 yaşındaki erkek hastaya doğum sonrası 1. gün, HSKS tanısıyla modifiye Norwood operasyonu ve 5. ayda bidireksiyonel Glenn prosedürü uygulanmıştı. Takiplerinde aort yetersizliği, suprapulmoner darlık, LPA darlığı, orta düzeyde pulmoner kapak yetmezliği, sol bronş basısı ve neoaorta ile pulmoner arter arasındaki komünikasyon saptanan hasta, mevcut problemlerin çözülmesi ve uygun görülürse Fontan aşamasının tamamlanması amacıyla operasyona alındı. Anestezi indüksiyonunun ardından bronkoskopi yapıldı. Sol bronş basısı teyit edildi. Bronkoskopide darlığın pulsatil olduğu gözlendi. Juguler ven kanülasyonu, femoral arter ve ven hazırlığını takiben sternotomi yapıldı. İnnominate arter, juguler ven kanülasyonu ve inferior vena kava kanülasyonu ile kardiyopulmoner bypass (CPB) başlatıldı. Hasta 20°C'ye soğutuldu. TCA altında (28 dakika), kısa olması nedeniyle arkasındaki dokulara baskı yapan pulmoner arter dokusu,

supravalvüler seviyeden arkusa kadar eksize edilerek çıkartıldı ve 18 mm Dacron greft interpoze edilerek yeni sistemik outflow oluşturuldu. RPA başından sol pulmoner arter hiler bölgeye kadar sığır perikardı kullanılarak genişletme yapıldı. Sistemik outflow ile pulmoner arter arasındaki fenestrasyon kapatıldı. Kardiyopulmoner bypass sonrasında pulmoner arter basıncının 9 mmHg bulunması üzerine ekstrakardiyak Fontan aşamasına geçildi. Çalışan kalpte 18 mm PTFE tüp greft kullanılarak ekstrakardiyak Fontan prosedürü uygulandı. Hasta CPB'den minimal inotrop desteğiyle sorunsuz çıktı. Postoperatif dönemde geçici nörolojik sorun yaşayan hasta, 10. ay takibinde problemsiz olarak izlenmektedir.

SONUÇ: Norwood stage-1 sonrasında sol pulmoner arter darlığı ve sol bronş basısı bazı hastalarda görülebilmektedir. Hastaya başarılı bir Fontan operasyonu yapılabilmesi için önceki operasyonlardan kalan anatomik sorunların düzeltilmesi büyük önem taşır.

Anahtar Kelimeler: Norwood, Hipoplastik Sol Kalp Sendromu, Varyant, Norwood take down, Re-Norwood, Fontan

PP-008

Arteriyel Switch Operasyonu Erken Dönem Sonuçlar: Koroner Anomali Halen Risk Faktörü mü?

Berra Zümrüt Tan Recep[1], Eymen Recep[1], Behzat Tüzün[1], Selin Sağlam[2], Muhammed Hamza Halil Toprak[3], Erkut Öztürk[3], Ali Can Hatemi[1]
[1]Sağlık Bilimleri Üniversitesi, Başakşehir Çam ve Sakura Şehir Hastanesi, Çocuk Kalp Cerrahisi Kliniği, İstanbul
[2]Sağlık Bilimleri Üniversitesi, Başakşehir Çam ve Sakura Şehir Hastanesi, Anestezi ve Reanimasyon Kliniği, İstanbul
[3]Sağlık Bilimleri Üniversitesi, Başakşehir Çam ve Sakura Şehir Hastanesi, Çocuk Kardiyoloji Kliniği

GİRİŞ-AMAÇ: Koroner anomali varlığının Arteryel switch operasyonunu (ASO) komplike hale getirdiği ve sonuçları olumsuz etkilediği kabul edilmektedir. Çalışmamızda ASO yapılan hastalar tanı, koroner pattern ve cerrahi teknik açısından erken ve orta dönem sonuçlara etkisi incelendi.
YÖNTEM: Kliniğimizde 2020-2025 yılları arasında ASO yapılan 182 hasta incelendi. Bunlardan simple TGA olan 108'i çalışmaya dahil edildi. Koroner pattern Leiden sınıflandırmasına göre gruplandırıldı. Hastaların %39.8'inde (n=43) koroner anomali mevcuttu. Bunların %37.2 si tek kök (n=16; Tek kök 1: 6, Tek kök 2: 8), %30.2'si inverted (n=13) ve %32.5'i L1RCx2 (n=14) idi. Koroner anastomozlar hastaların anatomisine göre; reimplantasyon, reiplantasyon+trap door, trap door ve perikardial hoods teknikleri ile gerçekleştirildi. Hastalar mortalite, koroner olay, reoperasyon ve postoperatif valvüler fonksiyon açısından değerlendirildi.
BULGULAR: Takip süresi ortalama 28.8 ±10.5 aydır. Erken dönem mortalite %1.8 (n=2), koroner olay %1.8 'ünde (n=2) görüldü. Mortalite görülen hastalardan biri preoperatif sepsis ön tanısı vardı ve nonkardiyak nedenlerle kaybedildi. Diğer hasta Tek kök 1

koroner pattern mevcuttu ve kardiyopulmoner bypass çıkışlı gelişen dirençli VF nedeniyle LIMA-LAD bypass yapıldı. Ektrakorporeal membran oksijenatörü (ECMO) ihtiyacı oldu ve hastalar multiorgan yetmezliği nedeniyle postoperatif çoklu günlerinde kaybedildi. Tek kök olanlarda erken dönem mortalite ve koroner olay insidansı artmış gibi gözükse de istatistiksel olarak anlamlı farklılık saptanmadı ($p>0.05$). Reoperasyon oranı %1.8 (n=2) idi. Bunların hepsi pulmoner stenoz nedeniyleydi. Koroner pattern ve cerrahi teknik açısından farklılık saptanmadı.
SONUÇ: Koroner anomali varlığı özellikle tek kök koroner patern, ASO için halen risk faktörü olarak gözükse de günümüzde cerrahi tecrübede ve tekniklerde gelişmeler sayesinde sonuçlar optimal hale gelmiştir.

Anahtar Kelimeler: Tek kök, inverted, koroner anomali, Arteryel switch operasyonu

PP-009

Yenidoğanda candida sepsisi sonrası gelişen non-fungal sağ atrial kitle yönetimi: Nadir görülen bir santral venöz kateter komplikasyonu

Konul Ahmadova[1], Yasemin Şenel[5], Ceren Tuğce Erden[3], Ceren Aygün Muçuoğlu[4], Osman Küçükosmanoğlu[2], Tufan Paker[1]
[1]Başkent Üniversitesi İstanbul Hastanesi Kalp ve Damar Cerrahisi Anabilim Dalı
[2]Başkent Üniversitesi İstanbul Hastanesi Çocuk Kardiyolojisi Anabilim Dalı
[3]Başkent Üniversitesi İstanbul Hastanesi Çocuk Sağlığı ve Hastalıkları Anabilim Dalı
[4]Başkent Üniversitesi İstanbul Hastanesi Anesteziyoloji ve Reanimasyon Anabilim Dalı
[5]Başkent Üniversitesi İstanbul Hastanesi Neonatoloji Kliniği

GİRİŞ

Candida sepsisi, özellikle preterm yenidoğanlarda trombotik komplikasyonlar için iyi bilinen bir risk faktörüdür. Candida türleri, endotel hasarı, koagülasyon aktivasyonu ve inflamatuvar yanıt üzerinden tromboz gelişimini tetikleyebilir. İntrakardiyak trombüslerde sıklıkla fungal elementlerin saptanması beklenirken, nadiren fungal yapı içermeyen trombotik kitleler de görülebilmektedir. Bu olgu sunumunda, Candida sepsisi sonrasında gelişen, fungal yapı içermeyen ve yaşamı tehdit eden sağ atriyal trombotik kitlenin tedavisi sunulmaktadır.

AMAÇ

Bu olgu sunumunun amacı, yenidoğanlarda Candida sepsisi sonrası intrakardiyak tromboz gelişebileceğini hatırlatmak, tedavi seçeneklerini tartışmak ve santral venöz kateterizasyon sırasında ortaya çıkabilen nadir bir komplikasyonun yönetimini paylaşmaktır.

OLGU
Prematür membran rüptürü nedeniyle 29+1 gebelik haftasında, 1620 g ağırlığında kız bebek sezaryen ile doğdu. Prematüriteye bağlı solunum sıkıntısı nedeniyle doğum sonrası entübe edilerek tek doz surfaktan tedavisi uygulandı. Postnatal 1. günde sol pnömotoraks gelişmesi üzerine toraks tüpü yerleştirildi. Hasta Candida sepsisi tanısıyla yenidoğan yoğun bakım ünitesinde izleme alındı.
Postnatal 13. günde yapılan ekokardiyografide küçük perimembranöz ventriküler septal defekt (VSD) saptandı. İzlemde postnatal 10. günde VSD'nin kapandığı, ancak sağ atriyumda östakian valv ile ilişkili, 13×5 mm boyutlarında mobil bir kitle geliştiği görüldü. Kitle trombüs lehine değerlendirilerek antikoagülan tedavi başlandı.
On günlük antikoagülan tedaviye rağmen kontrol ekokardiyografisinde kitle boyutlarında küçülme izlenmemesi, mobil karakter göstermesi ve embolik komplikasyon riski nedeniyle cerrahi eksizyon kararı alındı. Ameliyatta açık kalp cerrahisi için kullandığımız rutin kateterizasyon yapıldı. Santral venöz kateterizasyon sırasında sağ internal juguler ven kateterize edilemediğinden sol internal juguler ven kullanıldı. Üst kısmi-sternotomi ile kardiyopulmoner bypass altında sağ atriyal kitle total olarak eksize edildi.
Postoperatif erken dönemde drenaj izlenmedi ve hasta hemodinamik olarak stabil seyretti. Ancak izlemde sternum insizyon hattından sürekli berrak sıvı akışı gözlendi. Artmış perikardiyal efüzyon olabileceği düşünüldü. Sık pansuman değişikliği yapıldı. Kontrol posteroanterior akciğer grafisinde santral venöz kateterin innominate ven seviyesinde damar dışına çıktığı ve verilen intravenöz sıvıların mediasten yoluyla cilt insizyonundan dışarı aktığı saptandı. Kateterden verilen tüm infüzyonlar durduruldu. İnsizyondaki drenaj kayboldu. Kateter kullanılmadı. Kanama riskini azaltmak amacıyla cerrahi yapışıklıkların oluşması için beklendi ve postoperatif 10. günde çekildi. Sonrasında ek bir komplikasyon gelişmedi. Hasta postnatal 98. günde taburcu edildi. Takiplerinde iyi olduğu ve normal gelişim gösterdiği görüldü. Patolojik incelemede kitlenin fungal element

içermeyen trombotik yapıda olduğu bildirildi.
SONUÇ
Candida sepsisi sırasında veya sonrasında, fungal invazyon olmaksızın sağ atriyal tromboz gelişebileceği akılda tutulmalıdır. Seri ekokardiyografik incelemeler, bu yaşamı tehdit eden komplikasyonların erken tanısında kritik öneme sahiptir. Medikal tedaviye yanıt alınamayan olgularda cerrahi eksizyon da etkili bir tedavi seçeneği olarak değerlendirile bilir.

Anahtar Kelimeler: candida, kalp, kateter, tromboz, yenidoğan

Kitlenin ekokardiyografik görüntüsü



Sol internal juguler venöz kateter ucunun innominat ven dışında yer aldığını gösteren akciğer grafisi.

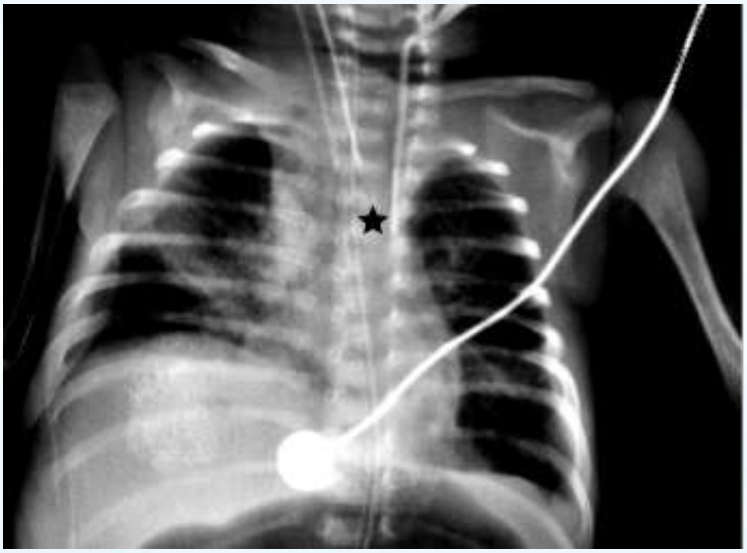

PP-010

Parsiyel Atriyoventriküler Septal Defektlerde Geç Cerrahi Onarım ve Sonuçları

Ilkin Hajiyev[1], Orkun Alperan Colak[1], Denizhan Akpınar[2], Murat Özkan[2], İlkay Erdoğan[1], Birgul Varan[1], Niyazi Kürşad Tokel[1]
[1]Başkent Üniversitesi Tıp Fakültesi, Çocuk Sağlığı ve Hastalıkları Anabilim Dalı, Çocuk Kardiyolojisi Bilim Dalı, Ankara
[2]Başkent Üniversitesi Tıp Fakültesi, Kalp ve Damar Cerrahisi Anabilim Dalı, Çocuk Kalp ve Damar Cerrahisi Bilim Dalı, Ankara

GİRİŞ: Parsiyel Atriyoventriküler Septal Defektin (pAVSD), pulmoner vasküler hastalık ve atriyoventriküler kapak bozulmasını önlemek amacıyla erken çocukluk döneminde onarılması gereklidir. Ancak; geç tanı, asemptomatik ilerleme veya maddi yetersizlikler nedeniyle bazı hastalarda cerrahi ileri yaşlarda yapılmaktadır. Cerrahinin pediatrik sonuçları iyi tanımlanmış olsa da, gecikmiş onarımın hemodinamik sonuçları ve uzun dönem etkileri hakkında halen soru işaretleri mevcuttur. Bu çalışmada bu faktörlerin araştırılması, erişkin yaşta tedavi edilen doğumsal kalp hastalığı popülasyonunda risk sınıflandırması, ameliyatların sonuçlarını öngörmek amaçlanmıştır.
YÖNTEM: Bu çalışmada, 1998 ile 2025 yılları arasında Başkent Üniversitesi Ankara Hastanesi'nde parsiyel AVSD nedeniyle 10 yaşından daha geç ameliyat edilen hastaların klinik, cerrahi ve yatışla ilgili sonuçları retrospektif olarak değerlendirilmiştir. Demografik özellikler, kateterizasyon hemodinamikleri, cerrahi süreler ve ekokardiyografik parametreler hastane veri tabanından ve hasta dosyalarından elde edilmiştir. İstatistiksel analizde, anlamlı ilişkileri belirlemek için Pearson/Spearman korelasyonları, lineer regresyon ve multivariate regresyon kullanılmış olup, $p<0,05$ anlamlı kabul edilmiştir. Kapak fonksiyonundaki iyileşme (Delta), Post-op Derece – Pre-op Derece olarak hesaplanmıştır.

BULGULAR: Çalışmaya dahil edilen 20 hastanın ameliyat sırasında yaş ortalaması 34±15,7 (10–52) yıl idi. Bu hastaların %60'ını kadınlar oluşturmakta olup, ortalama vücut ağırlığı 56,7±17,2 kg idi. Ameliyat sonrası izlem süresi 12 - 28 ay arasındaydı. Hastaların 17'sine cerrahi öncesinde kalp kateterizasyonu uygulanmış ve altısında (%35) ameliyat öncesinde hafif pulmoner hipertansiyon (PHT) saptanmıştı.
Ameliyat sonrası mekanik ventilasyon süresi 0-20 saat ve yoğun bakımda kalış süresi 1-6 gün oldu. Cerrahi sırasındaki yaş arttıkça mekanik ventilasyon süresi ve yoğun bakım kalış süresi arasında güçlü bir pozitif korelasyon gösterildi.
Ameliyat sonrası hiçbir hastada atriyoventriküler blok ve sol ventrikül çıkım yolu darlığı gelişmemiştir.
Preoperatif dönemde RAVV kapak yetersizlik derecesi 3 olan 5 hasta, yetersizlik derecesi 4 olan 1 hasta, LAVV kapak yetersizlik derecesi 3 olan ise 5 hasta mevcuttu.
Postoperatif dönemde RAVV kapak yetersizliği derecesi 3 olan hiç bir hastaya rastlanmadı. LAVV kapak yetersizliği derecesi 4 olan yalnızca bir hasta mevcuttu ve bu hastaya ameliyattan üç yıl sonra mıtral kapak replasmanı uygulandı.
Cerrahi yaşı, preoperatif AV kapak yetmezliği dereceleri ile orta düzeyde negatif korelasyon göstermiştir.
Ameliyat sonrası hastalarla telefonla yapılan anket sonuçlarına göre hastaların % 95 klinik olarak cerrahi olarak fayda gördüğünü belirtmiştir.
SONUÇ: Erişkinlerde pAVSD onarımı pediatrik yaş grubundan farklılık gösterir. İlerleyen yaş daha yüksek pulmoner basınçlar, uzamış ventilasyon ve YBÜ gereksinimleri ile bağlantılıdır. Sağ AV kapak yeniden şekillenme kapasitesinin de yaşla birlikte azaldığı düşünülmüştür. Erişkin yaşa kalmış atriyoventriküler septal defektin iyi bir hemodinamik değerlendirme sonrasında ameliyatının çocuklarda olduğu gibi başarılı ve komplikasyonlarının düşük olduğu bizim en önemli gözlemimiz olmuştur. Sonuç olarak hastaların ameliyat sonrası klinik olarak fayda gördüklerini ifade etmeleri ve komplikasyonla karşılaşılmaması sebebiyle erişkin yaşta da ameliyatların yapılması gerekliliği anlaşılmıştır. Gecikmiş hastalarda da ameliyattan çekinilmemesi gerektiğini

vurgulayabiliriz.
Postoperatif başarı da yaşa bağımlı bulunmuştur.

Anahtar Kelimeler: Parsiyel atriyoventriküler septal defekt, Erişkin doğumsal kalp hastalığı, Geç cerrahi onarım, Atriyoventriküler kapak yetmezliği

PP-011

Pediatrik Hastada Nadir Görülen Primer Aort Koarktasyonunun Ekstra-Anatomik Tamiri

Bahri Can Çilek, Ali Umut Güler, Şafak Alpat, Mustafa Yılmaz
Hacettepe Üniversitesi, Kalp Damar Cerrahisi Ana Bilim Dalı

GİRİŞ:
Aort koarktasyonu (AK) çoğunlukla aort isthmusunda lokalize olmakla birlikte, nadir durumlarda isthmus dışı segmentlerde yerleşim gösterebilir. Bu olgular literatürde "atipik aort koarktasyonu" olarak adlandırılmaktadır.
Bu olgu sunumunda, primer, atipik yerleşimli ve uzun segment aort koarktasyonu bulunan pediatrik bir hastada uygulanan ekstra-anatomik bypass tekniği ve erken dönem sonuçları sunulmaktadır.
VAKA:
9 aylıkken hipertermi nedeniyle başvurduğu medikal merkezde AK tanısı alan ve 20 aylıkken dış merkezde uygulanan başarısız balon anjiyoplasti yapılmasını takiben hasta tarafımıza başvurdu. Ek konjenital kalp patolojisi saptanmadı. Alt - üst ekstremite arasındaki tansiyon farkı 69 mmHg olan hastanın BT anjiyografisinde 3. ve 6. İKA arasında 4,6 cm'lik segment boyunca darlık gösteren koarkte segment izlendi. Bunun üzerine hasta ameliyata alındı ve sol PL torakotomi ile 5. İKA'dan sol toraksa girildi. Torakal uzun segment hipoplazik aort görüldü (Fotoğraf 1). Koarkte segmentin uzun segment natürü nedeni ile #10 mm greft ile kranyal-kaudal bypass uygulandı (Fotoğraf 2). Deklempajı takiben sağ kol radial arter ile sağ femoral arter arasında sistolik 4 mmHg gradient kaldığı gözlendi. Postoperatif izlemi sorunsuz olan hasta 2. Gün servise alındı ve 7. Gün taburcu edildi. Hastanın 5. ay poliklinik kontrolünde abdominal aortada max 10 mmHg gradient ve abdominal aortada pulsatil akım olduğu görüldü.
SONUÇ:

Atipik yerleşimli ve uzun segment aort koarktasyonu, özellikle pediatrik yaş grubunda nadir görülmesi ve heterojen anatomik özellikleri nedeniyle tanı ve cerrahi tedavi açısından önemli zorluklar içermektedir. Standart cerrahi onarım teknikleri bu hasta grubunda her zaman uygun değildir ve yüksek gerilimli anastomoz ya da rekoarktasyon riski göz önünde tutulmalıdır. Sunulan olguda, başarısız balon anjiyoplasti öyküsü bulunan ve primer, atipik yerleşimli ve uzun segment koarktasyonu olan pediatrik hastada ekstra-anatomik bypass tekniği güvenli ve etkili bir alternatif olarak uygulanmıştır. Literatürde primer koarktasyon tedavisinde sınırlı sayıda bildirilen bu cerrahi stratejinin, özellikle uzun segment tutulum ve atipik anatomisi olan hastalarda akılda tutulması gerektiği kanaatindeyiz.

Anahtar Kelimeler: Aort koarktasyonu, Atipik aort koarktasyonu, Ekstra-anatomik bypass, Konjenital kalp hastalığı, Pediatrik kalp cerrahisi

(Fotoğraf 1)

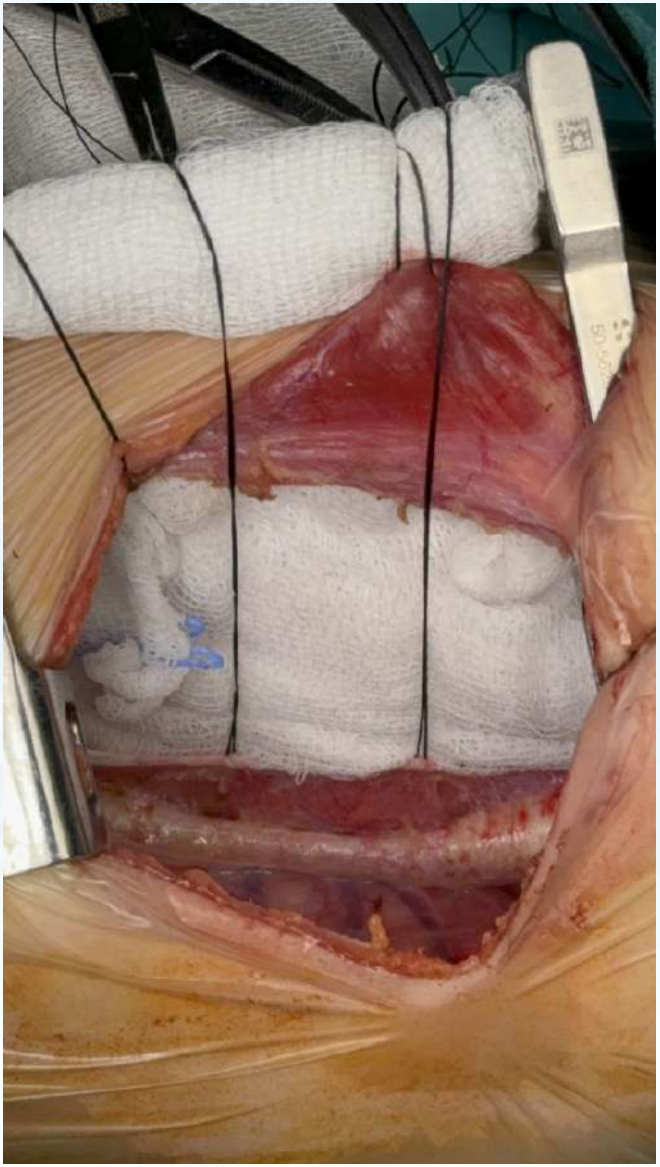

Torakal uzun segment hipoplazik aort

Fotoğraf 2



10 mm greft ile kranyal-kaudal uç-yan bypass

PP-012

D- TGA, VSD ve LVOTO olan 13 günlük yenidoğanda erken Rastelli prosedürü

Dilek Suzan[1], İsmail Balaban[2], Özgür Yıldırım[1]
[1]İstinye Üniversitesi Gaziosmanpaşa Hastanesi Çocuk Kalp ve Damar Cerrahisi
[2]İstinye Üniversitesi Gaziosmanpaşa Hastanesi Çocuk Kardiyolojisi

AMAÇ: Bu çalışmanın amacı, dekstro-transpozisyon (d-TGA), ventriküler septal defekt (VSD) ve sol ventrikül çıkış yolu obstrüksiyonu (LVOTO) bulunan 13 günlük yenidoğanda uygulanan Rastelli prosedürünün teknik uygulanabilirliğini ve erken dönem sonuçlarını sunmaktır. Bu vaka, yenidoğan döneminde uygulanan Rastelli prosedürlerine ilişkin sınırlı literatürde en erken yaştaki olgulardan birini temsil etmektedir.

YÖNTEM: Gian Carlo Rastelli tarafından 1969 yılında ilk kez tanımlanan Rastelli prosedürü, d-TGA/VSD/LVOTO onarımında sol ventrikülü sistemik ventrikül olarak konumlandıran ilk prosedürdür. VSD'nin aorta yönünde tünelizasyonu ve RV-PA homogreft kondüit bağlantısından oluşan yöntem, arterial switch operasyonu tanımlanana kadar bu patolojinin standart tedavisi olmuş ve kullanım alanı DORV gibi diğer TGA varyantlarını da içerecek şekilde genişletilmiştir. Optimal cerrahi zamanlama, yeterli kondüit boyutu (16-20 mm) implantasyonuna olanak tanıyan 6-24 aylık dönemdir; ancak ciddi siyanoz ve ilerleyici kalp yetmezliği gibi durumlar erken girişimi gerektirebilmektedir.
On üç günlük, 3.94 kg ağırlığındaki yenidoğan hasta; d-TGA, geniş subaortik VSD (7 mm, hafif malalignment), ciddi subvalvüler ve valvüler LVOTO (30 mmHg gradyan), restriktif patent duktus arteriyozus (2.3 mm) ve patent foramen ovale (PFO) (3 mm restriktif) tanılarıyla ameliyata alındı. Preoperatif BT anjiyografi

incelemesinde, büyük damarların anterior-solda aorta, posterior-sağda pulmoner arter şeklinde yerleşim gösterdiği belirlendi. Cerrahi prosedür, glutaraldehid ile hazırlanan otolog perikardiyal yama kullanılarak intraventriküler baffle kullanılarak VSD'nin LV-Ao yönünde tünelizasyonu, 6-0 polipropilen sütürlerle kapatılması, ana pulmoner arter transeksiyonu ve hipoplazik pulmoner anülüsün primer kapatılması, ardından 12 mm çapında Contegra kondüit ile sağ ventrikül ve pulmoner arter bifurkasyon arasında devamlılığın sağlanması şeklinde gerçekleştirildi. Sağ ventriküler dekompresyon amacıyla 3 mm PFO açık bırakıldı.

BULGULAR: Total kardiyopulmoner bypass süresi 113 dakika, aortik kros-klemp süresi 84 dakika idi. Ameliyat orta derece hipotermi (28°C) altında gerçekleştirildi ve antegrad kan kardiyoplejisi toplam 300 mL (5 doz) olarak uygulandı (modifiye ultrafiltrasyon: 100 mL). Erken Po. dönemde başlanan dopamin (7.5 µg/kg/dk) ve milrinon (0.5 µg/kg/dk) tedavisi kademeli olarak azaltılarak toplam 120 saat sonra kesildi. Mekanik ventilasyon desteği Po. 5. günde sonlandırılarak hasta ekstübe edildi ve Po. 8. günde hemodinamik stabilite sağlanarak hasta servise alındı. Po. 14. günde yapılan ekokardiyografide VSD yaması intakt izlendi ve rezidü şant saptanmadı. Sol ventrikül çıkış yolu açık olup obstrüksiyon gözlenmedi. Sağ ventrikül-pulmoner arter kondüiti stenoz olmaksızın açıktı (akım hızı 1 m/sn). Biventriküler sistolik fonksiyonlar korunmuş (sol ventrikül ejeksiyon fraksiyonu %70), ortalama pulmoner arter basıncı 10 mmHg, sağ ventrikül sistolik basıncı 25-30 mmHg olarak tespit edildi ve Po. 16. günde oral diüretik tedavisi (furosemid ve spironolakton) ile taburcu edildi.

SONUÇ: Uygun VSD anatomisi ve yeterli somatik büyümeye sahip yenidoğanlarda Rastelli prosedürü güvenle uygulanabilmektedir. Neonatal dönemde sınırlı intrakardiyak alan ve kondüit yerleşiminde sternal kompresyon riski prosedürün majör limitasyonlarını oluşturmaktadır. Bu vaka, literatürdeki en genç Rastelli olgularından biri olarak, kompleks transpozisyon fizyolojisinde neonatal dönemde teknik olarak uygulanabilirliğini ortaya koymaktadır.

Anahtar Kelimeler: Rastelli prosedürü, Büyük arter transpozisyonu, Sol ventrikül çıkış yolu obstrüksiyonu

PP-013

Prematüre Yenidoğanlarda Yatak Başı PDA Kapatmanın Klinik Sonuçları

Ozerdem Ozcalıskan[1], Hakan Poyrazoglu[2], Abdullah Ozyurt[1]
[1]VM Medical Park Mersin Hastanesi
[2]Adana Medline Hastanesi

Giriş ve Amaç
Patent duktus arteriozus (PDA), proksimal inen torasik aortayı ilgilendiren konjenital bir anomalidir ve prematüre bebeklerde artmış morbidite ve mortalite ile ilişkilidir. Farmakolojik tedavinin kontrendike olduğu ya da başarısız kaldığı durumlarda cerrahi ya da girişimsel kapatma gereklidir. Cerrahi PDA kapatma işlemi, kliniğimizde rutin olarak uygulanmakta ve yeni doğan yoğun bakım ünitesinde yatak başında güvenle gerçekleştirilmektedir. Bu çalışmada, yatak başı PDA kapatma uygulamalarına ait deneyimimizi ve klinik sonuçlarımızı sunmayı amaçladık.
Yöntem
Ocak 2024 ile Ocak 2026 tarihleri arasında, sekiz prematüre yenidoğana cerrahi klips kullanılarak yatak başı PDA kapama işlemi uygulandı. Hastalara ait veriler retrospektif olarak toplandı. Preoperatif ve postoperatif ekokardiyografik değerlendirmeler aynı pediatrik kardiyolog tarafından yapıldı ve tüm cerrahi işlemler aynı cerrahi ekip tarafından gerçekleştirildi. Hastalar sağ lateral dekübit pozisyonunda yatırıldı ve sol posterolateral torakotomi uygulandı. PDA'nın test oklüzyonunun ardından, duktusun tüm uzunluğu boyunca orta boy cerrahi klips nazikçe yerleştirildi.
Bulgular
Çalışma grubunu beş kız ve üç erkek hasta oluşturdu. Ortalama postnatal yaş 32,3 gün (aralık: 24–53 gün) idi. Operasyon sırasında ortalama vücut ağırlığı 1.242 g (aralık: 715–1.850 g) olarak saptandı. Cilt insizyonundan kapamaya kadar geçen süre

olarak tanımlanan ortalama operasyon süresi 48,6 dakika (aralık: 30–72 dakika) idi. Yatak başı girişimler sırasında işleme bağlı komplikasyon ya da intraoperatif hemodinamik instabilite gözlenmedi. Tüm hastalar preoperatif dönemde entübe olup postoperatif takipte başarıyla ekstübe edildi. Ortalama postoperatif mekanik ventilasyon süresi 76,2 saat (aralık: 26–125 saat) idi. Cerrahi alan enfeksiyonu izlenmedi. Postoperatif hastanede yatış süresinin medyan değeri 23,3 gün (aralık: 12–34 gün) olup mortalite görülmedi.

Sonuç

Yatak başı PDA ligasyonu, kırılgan prematüre yenidoğanların yenidoğan yoğun bakım ünitesinden (YYBÜ) ameliyathaneye transferine bağlı potansiyel riskleri ortadan kaldırmaktadır. YYBÜ ekibi, anesteziyoloji ve kalp-damar cerrahisi ekibinden oluşan iyi koordine edilmiş multidisipliner bir ekip tarafından uygulandığında, yatak başı PDA kapatma işlemi güvenli ve etkili bir tedavi yöntemi olarak görünmektedir. Bununla birlikte, bu bulguların doğrulanabilmesi için daha geniş hasta serilerine ihtiyaç vardır.

Anahtar Kelimeler: PDA, Yatakbaşı kapama, Prematür

PDA'nın Kliplenmesi



Medium Klip ile PDA'nin Kliplenmesi

PP-014

Prematürlerde Yatakbaşı Anterior Mini Torakotomi ve Posterolateral Torakotomi ile Yapılan PDA Ligasyonlarının Kısa Dönem Sonuçlarının İncelenmesi

Muharrem Emre Özdaş[1], Ömer Nuri Aksoy[1], Burcu Arıcı[1], İbrahim Enes Özdemir[1], Özge Korkmaz[1], Dilek Dilli[2], Mehmet Taşar[1]
[1]Etlik Şehir Hastanesi, Çocuk Kalp ve Damar Cerrahisi, Ankara
[2]Etlik Şehir Hastanesi, Yenidoğan Yoğunbakım, Ankara

GİRİŞ: Patent duktus arteriyozus (PDA), prematüre bebeklerde yaygın olarak görülen ve morbidite ile mortalite üzerinde önemli bir yeri olan konjenital damar hastalığıdır. Posterolateral torakotomi ile PDA ligasyonubirçok klinikte rutin bir yaklaşım olarak yerini almaktadır. Anterior torakotomi ile minimal invaziv cerrahi ligasyon, çok düşük doğum ağırlıklı prematüre bebeklerde PDA kapatma için alternatif, yatak başı bir tekniktir. Çalışmamız, anterior mini torakotomi ve posterolateral torakotomi ile PDA kapatma arasında kısa ve orta vadeli morbidite ve mortaliteyi karşılaştırmayı amaçlamıştır.

YÖNTEMLER: 2022-2025 yılları arasında, yenidoğan yoğun bakım takibinde 41 bebek tek merkezde yatakbaşı PDA kapatma işlemine tabi tutuldu. Bu hastalardan 9'u sol anterior mini-torakotomi ve 32'si ise posterolateral torakotomi yoluyla PDA ligasyonu operasyonu uygulandı.

SONUÇLAR: Eğilim eşleştirmesi sonrasında her iki grupta da ameliyat öncesi özellikler benzer olarak izlendi. Anterior minitorakotomi grubunda ortalama ağırlık IQR 1980 (1890-2250) gr, posterolateral torakotomi grubunda ortalama ağırlık IQR 1950 (1890-1985) gr olarak bulunmuş olup gruplar arası fark izlenmedi (p=0.098). Ekstübasyona kadar geçen ortalama süre benzerdi:

anterior minitorakotomi grubunda (IQR): 9 (6-12) gün, posterolateral torakotomi grubunda (IQR): 9 (7-12) gün (p > 0.506). Sol anterior mini-torakotomi ile PDA ligasyonu yapılan hastalarda %11.1 (n=1) şilotoraks izlendi, posterolateral torakotomi yapılan hastalarda %3.1 (n=1) şilotoraks izlendi ve istatistiksel olarak anlamlı bulunmadı (p=0,601). Sol anterior mini-torakotomi ile PDA ligasyonu yapılan hastalarda %22.2 (n=2) pnömotoraks izlendi, posterolateral torakotomi yapılan hastalarda %12.5 (n=4) pnömotoraks izlendi ve istatistiksel olarak anlamlı bulunmadı (p=0,65). Sol anterior mini-torakotomi ile PDA ligasyonu yapılan hastalarda hemotoraks izlenmezken, posterolateral torakotomi yapılan hastalarda %9.4 (n=3) hemotoraks izlendi ve istatistiksel olarak anlamlı bulunmadı (p=0,465). Sol anterior mini-torakotomi ile PDA ligasyonu yapılan hastalarda %33,3 (n=3) frenik sinir hasarı izlendi, posterolateral torakotomi yapılan hastalarda %6,3 (n=2) frenik sinir hasarı izlendi ve istatistiksel olarak anlamlı bulunmadı;fakat hasta daha fazla hasta sayısında istatiksel anlamlı bulunabilir (p=0,061). Sol anterior mini-torakotomi ile PDA ligasyonu yapılan hastalardan %11,1(n=1) exitus izlenirken, posterolateral torakotomi yapılan hastalardan %1,6 (n=1) exitus izlendi ve istatistiksel olarak anlamlı bulunmadı (p=0,391).

SONUÇ: Yenidoğan yoğun bakım takibindeki bebeklerde sol anterior mini-torakotomi ve posterolateral torakotomi ile PDA ligasyon yöntemlerinin eşdeğer etkinliği ve güvenliği, merkezlerin olanaklarına ve yetkinliklerine göre bu alternatif tekniklerin uygulanmasını desteklemektedir.

Anahtar Kelimeler: patent duktus arteriozus, prematür, anterior minitorakotomi, Posterolateral torakotomi

PP-015

Portal Vene Drene Olan İnfrakardiyak Total Anormal Pulmoner Venöz Dönüş Olgusu

Arife Sancaktar, Yunus Emre Gürhopur, Fïlïz Ekïcï, Firat Kardelen, Mehmet Uzunoğlu, Emel Uzunoglu
Akdeniz Üniversitesi Hastanesi Çocuk Kardiyoloji Kliniği, Antalya

GİRİŞ-AMAÇ: Total anormal pulmoner venöz dönüş (TAPVD), tüm pulmoner venlerin sol atriyum yerine sağ atriyuma veya sağ atriyumla ilişkili sistemik venöz yapılara drene olması ile karakterize nadir ancak yaşamı tehdit eden bir konjenital kalp hastalığıdır. Konjenital kalp hastalıkları arasındaki sıklığı %0,7–1,5 arasında bildirilmekte olup, prenatal tanı oranları düşüktür ve kesin tedavisi cerrahidir. Burada postnatal 19. günde tanı alan izole infrakardiyak TAPVD olgumuzu sunmayı amaçladık.

OLGU: On dokuz günlük kız bebek evde beslenme sonrasında ani morarma nedeniyle başvurduğu dış merkezden besin aspirasyonu düşünülerek hastanemiz yenidoğan yoğun bakım ünitesine sevk edilmişti. Öyküsünden 22 yaşında bilinen hastalığı olmayan bir annenin dördüncü gebeliğinden, ilk yaşayan bebek olarak 37. gebelik haftasında sezaryen ile 2205 g ağırlığında doğduğu öğrenildi. Olgumuz doğum sonrası anne yanında izlenmiş ve postnatal 2.gün taburcu edilmişti. Gebelik süresince yapılan rutin takiplerin normal olduğu öğrenildi. Annede doğuştan kalp hastalığı ve açık kalp cerrahisi öyküsü vardı. Hastamızın postnatal 18. güne kadar yakınmasının olmadığı öğrenildi. Yoğun bakım kabulünde genel durumu iyi, vital bulguları stabil olup oksijen satürasyonu %97, kalp hızı 132/dk olarak ölçülmüştür. Fizik muayenesinde vücut ağırlığı 2400 gr, boyu 47 cm idi ve patolojik bulgu veya üfürüm saptanmamıştı. Kan gazı normaldi (ph:7.40, pO2: 41.5, pCO2: 38.4 ve laktat:2.2). Akciğer grafisinde bilateral pulmoner konjesyon bulguları saptanan hastada RDS düşünülmüş, sürfaktan tedavisi verilmişti. Nazal oksijen desteği altında izlenirken solunum

sıkıntısı artan hasta entübe edilmişti. Bu nedenle yapılan ekokardiyografik incelemede: sağ kalp boşluklarının belirgin geniş olduğu, ciddi triküspit yetersizliği (vel: 4,1 m/sn) bulunduğu saptandı. Sol atriyumun (SA) küçük olduğu görüldü, SA posteriorunda pulmoner venöz kese ile uyumlu yapı izlendi. Subkostal pencerede, karaciğer portal hilusunda yaklaşık 14×11 mm boyutlarında dilate bir venöz kese dikkati çekti (Şekil 1). Total pulmoner venöz dönüş anomalisi düşünüldü. Kardiyak bilgisayarlı tomografide; sağ ve sol akciğerden gelen tüm pulmoner venlerin SA arkasında birleştiği ancak SA'a açılmadığı, geniş vertikal venöz yapı aracılığıyla hiatal açıklıktan geçerek vena portaya drene olduğu ve bu düzeyde yaklaşık 18 mm çapında dev anevrizmatik dilatasyon bulunduğu gösterildi. Bulgular infrakardiyak tip TAPVD ile uyumlu olarak değerlendirildi. Hasta cerrahi tedavi amacıyla pediatrik kalp ve damar cerrahisi merkezine sevk edildi. Operasyonda pulmoner venöz kese ile SA arasında anastomoz yapıldı ve vertikal ven açık bırakıldı.

SONUÇ: İnfrakardiyak tip TAPVD, tüm TAPVD olgularının yaklaşık %15-20'sini oluşturur. TAPVD olgularında pulmoner venöz obstrüksiyon nadir olup en sık infrakardiyak tipte gözlenir ve kötü prognoz beklenir. İnfrakardiyak tipte pulmoner venlerin drene olduğu vertikal venin en sık bağlantı noktaları portal ven, duktus venozus, hepatik ven veya inferior vena kava olup, özellikle diyafragma seviyesinde veya portal venöz sistemle birleşim noktasında gelişen darlıklar ciddi pulmoner venöz obstrüksiyona yol açabilmektedir. Literatürde infrakardiyak TAPVD olgularının büyük çoğunluğunda erken yenidoğan döneminde ağır pulmoner hipertansiyon, metabolik asidoz ve düşük kardiyak debi bulguları ile acil cerrahi gereksinim bildirilmektedir. Sunulan olgumuzda, infrakardiyak TAPVD'ye rağmen postnatal dönemin ilk iki haftasında belirgin semptomların olmaması dikkat çekicidir. Olgumuz yenidoğan ve erken infant döneminde açıklanamayan solunum sıkıntısı, pulmoner konjesyon veya sağ kalp yüklenmesi bulguları olan hastalarda pulmoner venöz dönüş anomalilerinin mutlaka ayırıcı tanıda akılda tutulması gerektiğini desteklemektedir.

Anahtar Kelimeler: infrakardiyak, portal ven, total pulmoner venöz dönüş anomalisi

Şekil 1

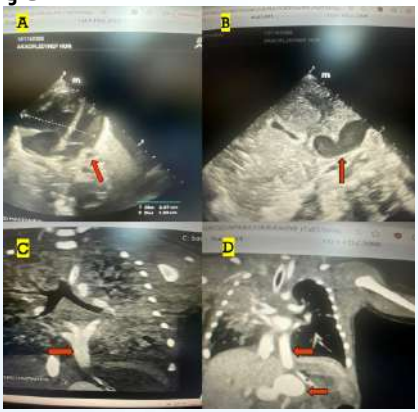

Şekil 1A: Transtorasik ekokardiyografi apikal dört boşluk görüntülemede sağ boşlukların dilatasyonu ve sol atrium arkasında pulmoner venöz kese (kırmızı ok) 1B: Transtorasik ekokardiyografi subkostal görüntülemede karaciğerde görüntülenen venöz kese (kırmızı ok) 1C: Kardiyak bilgisayarlı tomografide pulmoner venlerin birleştiği vertikal ven (kırmızı ok) 1D: Kardiyak bilgisayarlı tomografide vertikal ven ve vertikal venin portal sisteme drene olmasıyla oluşan venöz kese (kırmızı oklar)

PP-016

Minimal İnvaziv Sağ Vertikal İnfra-Aksiller Torakotomi ile Sinüs Venozus Tip Atrial Septal Defekt Onarımı

Abdullah Doğan[1], Ayla Oktay[2], Vusal Mahmudov[1], Canan Ayabakan[2], Riza Turkoz[1]
[1]Acıbadem Bakırköy Hastanesi, Kalp ve Damar Cerrahisi Kliniği,

İstanbul
[2]Acıbadem Bakırköy Hastanesi, Çocuk Kardiyolojisi Kliniği, İstanbul

GİRİŞ-AMAÇ: Sinüs venozus tip atriyal septal defekt (SVASD), sıklıkla parsiyel anormal pulmoner venöz dönüş ile birlikte görülen, tanı ve cerrahi onarım açısından teknik özellikler içeren atriyal septal defekt alt tipidir. Geleneksel median sternotomi yaklaşımı etkili sonuçlar sağlamakla birlikte son yıllarda sağ vertikal infra-aksiller torakotomi (RVIAT), kozmetik üstünlük ve daha hızlı iyileşme ve kısa hastane yatışı gibi avantajları nedeniyle alternatif bir yaklaşım olarak öne çıkmaktadır. Bu çalışmada, merkezimizde RVIAT yaklaşımı ile opere edilen SVASD olgularının klinik ve cerrahi sonuçlarının sunulması amaçlandı.
YÖNTEM: Ocak 2018 – Ocak 2026 tarihleri arasında minimal invaziv RVIAT yaklaşımı ile opere edilen 22 ardışık SVASD hastası retrospektif olarak değerlendirildi. 19 hastada superior tip, 3 hastada inferior tip SVASD vardı. Tüm hastalarda santral arteriel ve bi-kaval kanülasyonlar yapıldı. Tüm hastalarda otojen perikardiyal yama kullanıldı.
BULGULAR: Hastaların ortalama yaşı 5,4 ± 3,6 yıl olup %68,2'i kadın idi. Tüm hastalarda cerrahi onarım RVIAT yaklaşımı ile başarıyla tamamlandı; sternotomiye geçiş ve periferik kanülasyon gereksinimi olmadı.
Ortalama kardiyopulmoner bypass süresi 79,5 ± 24,8 dk, aort klemp süresi 52,2 ± 21,7 dakika olarak saptandı. Tüm olgularda gluteraldehidli (GA) otojen perikard kullanıldı. SVASD yama ile kapatıldıktan sınra 14 (%63,6) olguda süperior vena kava (SVK) insizyonu ikinci bir perikard yaması kullanılarak genişletildi. 8(%36,4) olguda ise SVK genişletilme ihtiyacı olmadı. Drenlerden ortalama kanama miktarı 76,1±21,0 ml idi. Tüm hastalar erken postoperatif dönemde ekstübe edildi. Ortalama entübasyon süreleri 2,4 ± 0,6 saat idi. Yoğun bakım kalış süresi tüm olgularda 1 gündü. Ortalama hastanede kalış süresi 5,0 ± 0,6 gün olarak bulundu. Sinüs nodu disfonksiyonu veya perikardial effüzyon izlenmedi. Ortalama takip süresi 4,3 ± 2,9 yıl (aralık: 0,1–8,2,0

yıl) idi. En son takiplerinde yapılan ekokardiyografi sonuçlarına göre hiçbir hastada vena kava veya pulmoner venöz obstrüksiyon saptanmadı. Erken veya geç mortalite izlenmedi.
SONUÇ: Minimal invaziv RVIAT insizyonu, sinüs venozus tip ASD ve eşlik eden PAPVD onarımında güvenli ve etkin bir cerrahi seçenek sunmakla beraber üstün kozmetik sonuçlar ve daha kısa hastanede kalış süresi sunmaktadır. Orta dönem sonuçlarımız, bu yaklaşımın pediatrik hastalarda konvansiyonel sternotomiye iyi bir alternatif olduğunu düşündürmektedir.

Anahtar Kelimeler: Minimal invaziv kardiyak cerrahi, Sinüs venozus tip atriyal septal defekt, Parsiyel anormal pulmoner venöz dönüş

PP-017

Pediatrik Dönemde Tedavi Edilemeyen Gecikmiş Konjenital Kalp Hastalarında Erişkin Yaşta Primer Cerrahi Deneyimi

Ismail Balaban[1], Dilek Suzan[2], Özgür Yıldırım[2]
[1]İstinye Üniversitesi Tıp Fakültesi Gaziosmanpaşa Hastanesi, Çocuk Kardiyoloji Bilim Dalı
[2]İstinye Üniversitesi Tıp Fakültesi Gaziosmanpaşa Hastanesi, Kalp ve Damar Cerrahisi Anabilim Dalı

Giriş ve Amaç
Konjenital kalp hastalıklarında cerrahi ve girişimsel tedavilerdeki gelişmeler sayesinde hastaların büyük çoğunluğu çocukluk çağında tanı almakta ve uygun zamanda tedavi edilmektedir. Ancak sağlık hizmetlerine erişimdeki kısıtlılıklar, sosyoekonomik nedenler ve coğrafi faktörler nedeniyle bazı hastalarda cerrahi tedavi pediatrik dönemde gerçekleştirilememekte ve bu hastalar erişkin yaşa kadar tedavisiz kalabilmektedir. Erişkin yaşta konjenital kalp hastalığı cerrahisine yönelik literatürün büyük bölümü reoperasyonlara veya erişkin konjenital kalp hastalığı merkezlerinde izlenen hasta gruplarına odaklanmaktadır. Buna karşın, pediatrik dönemde cerrahi tedavi alamamış ve ilk tedavi edici cerrahisi erişkin yaşta gerçekleştirilen hastalara ait veriler sınırlıdır. Bu çalışmanın amacı, cerrahi tedavisi gecikmiş ve ilk kez erişkin yaşta konjenital kalp hastalığı nedeniyle ameliyat edilen hastalarda, deneyimli bir merkezde uygulanan cerrahilerin erken dönem klinik sonuçlarını değerlendirmektir.

Yöntem
Bu retrospektif, tek merkezli çalışmada, İstinye Üniversitesi Tıp Fakültesi Gaziosmanpaşa Hastanesi'nde 1 Ocak 2019 – 31 Aralık 2025 tarihleri arasında konjenital kalp hastalığı nedeniyle cerrahi başvurusu olan hastalar incelendi. Ameliyat günü itibarıyla 18 yaşını doldurmuş, daha önce konjenital kalp hastalığı nedeniyle cerrahi öyküsü bulunmayan ve ilk kez tedavi edici cerrahi uygulanan hastalar çalışmaya dahil edildi. Çocukluk çağında cerrahi geçirmiş, aşamalı cerrahi sürecinde olan, erişkin dönemde reoperasyon gereksinimi bulunan veya izole kapak hastalığı nedeniyle ameliyat edilen hastalar çalışma dışı bırakıldı. Demografik ve klinik veriler hasta dosyaları ve elektronik kayıtlar üzerinden retrospektif olarak değerlendirildi.

Bulgular
Çalışmaya toplam 21 hasta dahil edildi. Hastaların 12'si erkek

(%57,1) ve 9'u kadın (%42,9) idi. Ameliyat sırasındaki ortalama yaş 23,6±6,4 yıl (18,0–36,6) olarak saptandı. Ortalama postoperatif hastane yatış süresi 15,2±6,7 gün idi.

Hastaların tanı dağılımı incelendiğinde; Fallot tetralojisi en sık tanı olup 6 hastada (%28,6) izlendi. Bunu çift çıkışlı sağ ventrikül (DORV) (4 hasta, %19,0), atrial ve ventriküler septal defektler (ASD/VSD) (4 hasta, %19,0), konjenital düzeltilmiş büyük arter transpozisyonu (ccTGA) (3 hasta, %14,3), endokardiyal yastık defektleri (2 hasta, %9,5) ve total anormal pulmoner venöz dönüş anomalisi (TAPVD) (2 hasta, %9,5) izledi.

Uygulanan cerrahi işlemler; Fallot tetralojisi olgularında total düzeltme ve gerekli olgularda pulmoner kapak onarımı veya replasmanı, DORV olgularında konduitli veya konduitsiz tam düzeltme, ccTGA olgularında düzeltici cerrahi ve/veya triküspit kapak cerrahisi, septal defektlerde defekt onarımı ± kapak onarımı, AVSD olgularında parsiyel veya komplet onarım ve TAPVD olgularında TAPVD onarımı şeklindeydi.

Erken postoperatif dönemde 3 hastada (%14,3) perikardiyal efüzyon veya cerrahi alan hematomu nedeniyle yeniden girişim gerekti. Erken dönem mortalite izlenmedi.

Sonuç
Pediatrik dönemde cerrahi tedavi alamamış ve ilk kez erişkin yaşta konjenital kalp hastalığı nedeniyle ameliyat edilen seçilmiş hastalarda, deneyimli merkezlerde cerrahi tedavinin kabul edilebilir erken dönem sonuçlarla uygulanabildiği gösterilmiştir. Bu bulgular, cerrahi kararın yaş temelinde değil, bireysel klinik ve hemodinamik değerlendirme doğrultusunda verilmesi gerektiğini desteklemektedir.

Anahtar Kelimeler: Erişkin konjenital kalp hastalığı, Gecikmiş cerrahi tedavi, Primer cerrahi onarım

PP-018

Komplet atriyoventriküler septal defekt onarımında erken sonuçlar ve sol av kapak yetmezliğini belirleyen faktörler

Kemal Kutanis[1], Erkut Öztürk[2], Ali Can Hatemi[1]
[1]İstanbul Başakşehir Çam ve Sakura Şehir Hastanesi, Çocuk Kalp ve Damar Cerrahisi
[2]İstanbul Başakşehir Çam ve Sakura Şehir Hastanesi, Çocuk Kardyolojisi

AMAÇ: Komplet atriyoventriküler septal defekt (AVSD) onarımı sonrası mortalite, reoperasyon ve sol atriyoventriküler kapak yetmezliği (LAVVR) sonuçlarını değerlendirmek; bu sonlanımların yaş, demografik özellikler ve cerrahi teknik (yama tipi) ile ilişkisini incelemek.

GEREÇ-YÖNTEM: Merkezimizde komplet AVSD tanısı ile cerrahi onarım uygulanan 96 ardışık hasta retrospektif olarak incelendi. Down sendromu (T21) varlığı, yaş (ay), kilo, vücut yüzey alanı (BSA), cerrahi teknik ile peroperatif ve postoperatif LAVVR dereceleri kaydedildi. Primer sonlanım noktası mortalite; sekonder sonlanım noktaları reoperasyon ve ≥2 derece LAVVR gelişimi olarak belirlendi. İntraoperatif ve postoperatif 1. ayda ölçülen LAVVR derecelerindeki değişimler sınıflandırıldı. Cerrahi teknik ile sonlanımlar arasındaki ilişkiler Fisher exact testi ile analiz edildi.

BULGULAR: Hastaların medyan yaşı 4 ay (IQR 3-6 ay), medyan vücut ağırlığı 4.7 kg (IQR 4.1-5.85 kg) idi ve %75'inde Down sendromu mevcuttu.16 hastaya anterior leaflet augmentasyonu, 68 hastaya çift yama tekniği, 3 hastaya tek yama, 7 hastaya modifiye tek yama tekniği uygulandı. 1 hasta yamasız olarak tamir edildi. Erken mortalite oranı %4.2, reoperasyon oranı %8,3 olarak saptandı. Preoperatif ≥2 derece LAVVR varlığı reoperasyon oranını

artırma eğilimi göstermesine rağmen istatistiksel anlamlılığa ulaşmadı (OR 4,2; p=0,103). Buna karşılık peroperatif ≥2 derece LAVVR, reoperasyon gereksinimi ile güçlü ve anlamlı şekilde ilişkili bulundu (OR 26,3; p<0,001)
Erken mortalite gelişen hastalarda yaş, kilo ve vücut yüzey alanı (BSA) değerleri daha düşük olma eğilimi göstermekle birlikte, bu değişkenler ile mortalite arasında istatistiksel olarak anlamlı bir ilişki saptanmadı.
Cerrahi tekniğe göre yapılan analizlerde, mortalite, reoperasyon gereksinimi ve postoperatif ≥2. derece LAVVR gelişimi açısından gruplar arasında istatistiksel olarak anlamlı fark saptanmadı.
İntraoperatif post-by-pass ölçümden postoperatif 1. aya kadar olan LAVVR değişimi yönlü olarak değerlendirildiğinde, LAVVR'de kötüleşme oranı tek yama grubunda daha yüksek izlenmesine rağmen, yama tipi ile LAVVR'de kötüleşme gelişimi arasında istatistiksel olarak anlamlı bir ilişki saptanmadı (p=0,56).
SONUÇ: İntraoperatif post-by-pass ≥2 derece LAVVR, reoperasyon gereksinimi ile güçlü şekilde ilişkilidir. Preoperatif LAVVR derecesi, yaş, kilo ve vücut yüzey alanı erken sonuçlar üzerinde belirleyici görünmemektedir. Cerrahi teknik ile erken klinik sonlanımlar ve LAVVR progresyonu arasında anlamlı bir ilişki saptanmamıştır

Anahtar Kelimeler: cerrahi teknik, mortalite, reoperasyon

Sankey diyagramı

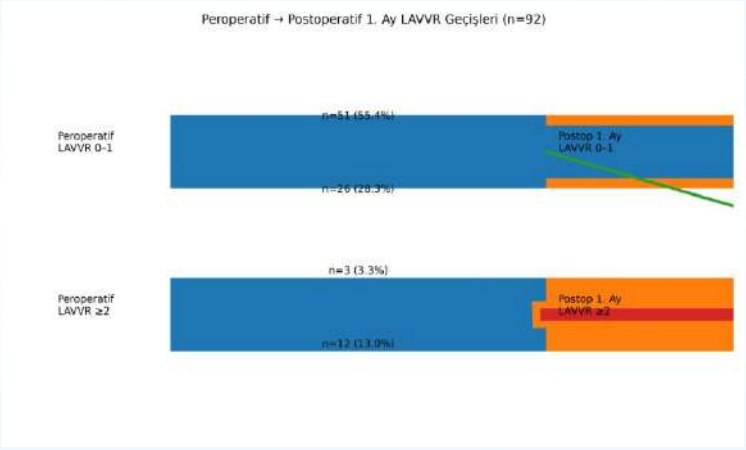

peroperatif- postop 1. ay LAVVR geçişleri

PP-019

Fenestre Ekstrakardiyak Fontan ve Kapak Cerrahisi Sonrası Hemolitik Anemi: Olgu Sunumu

Ayse Zorba, Serhat Bahadır Genç, Ahmet Sasmazel
Medipol Mega Üniversite Hastanesi, Pediatrik ve Konjenital Kalp ve Damar Cerrahisi, İstanbul

GİRİŞ-AMAÇ:
Hipoplastik sol kalp sendromlu (HSKS) hastalar için tamamlayıcı son basamak cerrahi, günümüzde birçok merkezde uygulanan Fenestre Ekstra Kardiyak (EK) Fontan yöntemidir. Triküspid kapakta orta ve üzeri yetmezlik durumlarında EK Fontan cerrahisine ek olarak triküspid kapak tamiri de eş zamanlı olarak yapılmaktadır. EK Fontan ve triküspit kapak onarımından sonra gelişen hemolitik anemi ise oldukça nadir bir durumdur.
OLGU:
HSKS öyküsü olan ve 5 yaşında fenestre EK Fontan prosedürü ile birlikte AV kapak onarımı geçirmiş hastada operasyondan iki ay sonra anemi semptomları gelişmiştir. Laboratuvar incelemelerinde anemi, yüksek laktat dehidrogenaz düzeyi, artmış indirekt bilirubin, retikülositoz ve düşük haptoglobin düzeyleri saptanmıştır. Direkt antiglobulin testi negatif olan hasta yaklaşık 7 ay boyunca yüksek doz steroid kullanmış. Anemide düzelme olmaması üzerine tekrar değerlendirilen hastada egzantrik hafif-orta triküspit kapak yetersizliği (resim 1) olarak yorumlanmış, fakat belirgin akım türbülansı nedeniyle bu durum mekanik bir etiyolojiyi düşündürmüştür. Triküspid kapak fonksiyonuna müdahale amacıyla hasta yeniden cerrahiye alınmıştır. Triküspit kapak cerrahisi sonrası hemoliz tamamen düzelmiştir (resim 2).
SONUÇ:
HSKS'da EK Fontan prosedürü ve triküspit kapak onarımına bağlı mekanik hemoliz son derece nadir bir komplikasyondur.

Açıklanamayan anemi ile başvuran bu tip hastalarda kapak yetersizliği mekanik hemolizi düşündürmeli ve tanı için detaylı ekokardiyografik değerlendirme yapılmalıdır.

Anahtar Kelimeler: fontan, hemolitik anemi, kapak yetmezliği

postoperatif ekokardiyografi



postoperatif ekokardiyografik değerlendirme

preoperatif ekokardiyografi

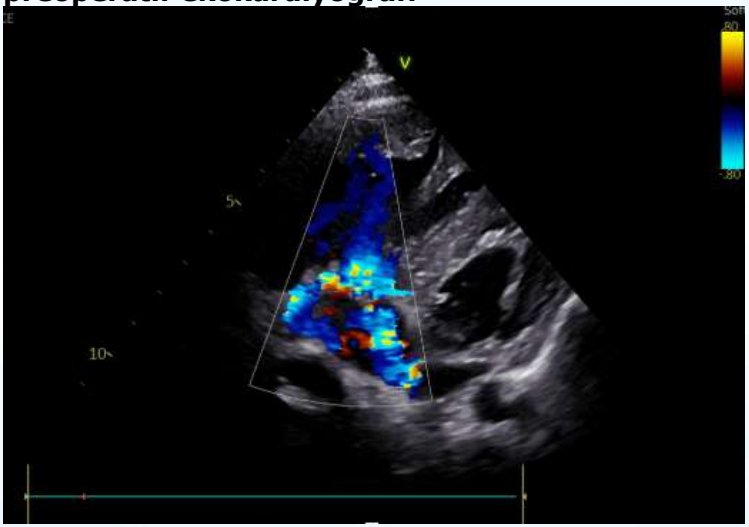

preoperatif ekokardiyografik değerlendirme

PP-020

Yenidoğan döneminde kritik doğuştan kalp hastalıkları için erken cerrahi tedavi sonuçlarımız

Lamiya Sultanova[1], Bahruz Aliyev[2], Shiraslan Bakhshaliyev[3]
[1]Liv Bona Dea Hospital, Pediatri Neanotoloji, Bakü
[2]Liv Bona Dea Hospital, Çocuk Kardiyolojisi, Bakü
[3]Liv Bona Dea Hospital, Çocuk Kalp cerrahisi, Bakü

GİRİŞ-AMAÇ:
Doğuştan kalp hastalıkları (DKH), yenidoğan döneminde önemli morbidite ve mortalite nedenleri arasında yer almakta olup, özellikle kritik DKH olgularında erken cerrahi veya girişimsel tedavi uygulanmadığında yaşamı tehdit eden sonuçlara yol açabilmektedir. Kritik DKH tanısı alan yenidoğanların yaklaşık dörtte birinin yenidoğan döneminde müdahale edilmediği takdirde yüksek ölüm riski taşıdığı bildirilmektedir. Bu çalışmanın amacı, üçüncü basamak sağlık merkezimizde izlenen kritik DKH tanılı yenidoğanlarda uygulanan cerrahi tedavi yaklaşımlarını ve erken dönem klinik sonuçları değerlendirmektir.

YÖNTEM:
Bu tek merkezli, retrospektif çalışmada Ekim 2022–Ocak 2025 tarihleri arasında yaşamın ilk 30 günü içinde cerrahi müdahale uygulanan doğuştan kalp hastalığı tanılı yenidoğanlar incelendi. Hastaların demografik özellikleri, ekokardiyografik tanıları, eşlik eden kardiyak ve kardiyak olmayan anomalileri hasta dosyalarından elde edildi. Ameliyat öncesi klinik durum, postoperatif yoğun bakım süreci, inotropik destek ihtiyacı, entübasyon süresi, yoğun bakım ve hastanede kalış süreleri ile taburculuk ve mortalite oranları değerlendirildi.

BULGULAR:

Çalışmaya toplam 42 yenidoğan (16 kız, 26 erkek) dahil edildi. Hastaların %92,8'i dış merkezlerden sevk edilirken, %7,1'i merkezimizde doğmuştu. Tanı olguların %14,2'sinde prenatal, %85,7'sinde postnatal dönemde konuldu. Hastaların %92,8'i normal doğum ağırlığında, %7,1'i düşük doğum ağırlığında idi. Düşük doğum ağırlığı; doğum odasında resüsitasyon gereksinimi, yatışta inotropik destek ihtiyacı, daha uzun entübasyon süresi, yoğun bakım ve hastanede kalış süresi ile ilişkili bulundu. Ameliyat sonrası hastaların %21,4'ü ilk 7 gün içinde taburcu edilirken, %23,8'inde hastanede kalış süresi 14 günü aştı. Hastaların %97,6'sı sağ kalımla taburcu edilirken, D-transpozisyonlu büyük arterler tanısı olan bir hasta (%2,4) postoperatif dönemde kaybedildi.

SONUÇ:
Kritik doğuştan kalp hastalığı olan yenidoğanlarda erken dönemde ortaya çıkan hemodinamik instabilite, postoperatif morbiditeyi ve hastanede kalış süresini belirgin şekilde etkilemektedir. Prenatal tanı oranlarının artırılması, yüksek riskli doğumların donanımlı merkezlerde gerçekleştirilmesi ve multidisipliner yaklaşımla zamanında cerrahi müdahale uygulanması, bu hasta grubunda sağ kalımı artırmak ve komplikasyonları azaltmak açısından kritik öneme sahiptir.

Anahtar Kelimeler: yenidoğan, kritik doğuştan kalp hastalıkları, erken cerrahi tedavi, postoperatif sonuçlar, yoğun bakım süreci, mortalite ve morbidite

PP-021

Anterograd Pulmoner Akımın Bidirectional Glenn Operasyonu Üzerine Etkisi: Tek Merkezli Çalışma

Muharrem Emre Özdaş, İlker Mercan, Özge Korkmaz, İbrahim Enes Özdemir, Utku Arman Örün, Mehmet Taşar
Etlik Şehir Hastanesi, Çocuk Kalp ve Damar Cerrahisi, Ankara

GİRİŞ-AMAÇ: Tek ventrikül fizyolojisinin palyatif tedavisinde önemli bir basamak olan bidirectional Glenn şantı sonrasında anterograd pulmoner kan akımının (AAPF) devam ettirilmesi veya ligature edilmesi konusunda merkezler arasında görüş ayrılıkları mevcuttur. Bu çalışmanın amacı, bidirectional Glenn şantı sonrasında korunan ek anterograd pulmoner kan akışının klinik sonuçlar üzerindeki etkisini araştırmaktır.

YÖNTEMLER: Bu retrospektif çalışmaya 2022-2025 yılları arasında fonksiyonel tek ventrikül fizyolojisi nedeniyle bidirectional Glenn şantı uygulanan hastalar dahil edildi. Daha önce Kawashima ameliyatı veya Norwood prosedürü geçirmiş hastalar çalışma dışında bırakıldı. Bidirectional Glenn şantı öncesinde mevcut anterograd pulmoner kan akışı olan toplam 42 hasta çalışma populasyonunu oluşturdu. Anterograd pulmoner kan akışı 15 hastada ortadan kaldırıldı (anterograd pulmoner kan akışı olmayan grup) ve 27 hastada korundu (anterograd pulmoner kan akışı olan grup). Bidirectional Glenn şantında anterograd pulmoner kan akışının kısa-orta dönem vadeli sonuç üzerindeki etkisi incelendi.

BULGULAR: Bidirectional Glenn şantı sırasındaki ortalama yaş ve vücut ağırlığı sırasıyla 23(13-37) ay ve 12(9-15.75) kg idi. Bidirectional Glenn şantından sonra hasta kalış süreleri anterograd pulmoner akımı olan grup 9(8-24.5) gün, anterograd pulmoner akımı olmayan grup 9(6.5-10.5) gün olarak izlenmiş olup gruplar arası fark izlenmedi (p=0.156). Anterograd akımın korunduğu grupta yaş 28 (22.5-48) ay korunmadığı grupta ise 10(9-14) ay

olarak izlenmiş olup istatiksel olarak anlamlı fark izlendi(p<0,05). Anterograd akımın korunduğu grupta kilo15.0 (12.0-17.0) kg, korunmadığı grupta ise 9.0 (7.0-9.5) kg olarak izlendi ve istatiksel olarak anlamlı farklar izlendi(p<0,05). Anterograd akımın korunduğu grupta 1 (%3.7)(n=27) exitus, korunmadığı grupta 4 (%26,7) (n=15) exitus izlenmiş olup istatistiksel olarak fark izlenmiştir (p=0,047).

SONUÇLAR: Bidirectional Glenn şantı sırasında anterograd pulmoner kan akışının korunması Fontan operasyonuna geçiş açısından umut verici olsa da, çalışmamızdaki gruplar arasındaki yaş ve kilo farklılıkları sonuçların yorumlanmasını sınırlamaktadır. Hastaların demografik ve klinik özelliklerinin kontrol edildiği daha kapsamlı randomize kontrollü çalışmalara ihtiyaç bulunmaktadır.

Anahtar Kelimeler: Anterograd pulmoner akım, Glenn Şantı, bidirectional kavopulmoner anastomoz

PP-022

Perikardiyosentez uygulanan 252 Kardiyak Tamponad Olgusunun Yaş ve Etiyolojik Dağılımı; Tek Merkez Deneyimi

Münevver Tugba Temel[1], Osman Başpınar[2]
[1]Gaziantep Şehir Hastanesi, Çocuk Kardiyoloji, Gaziantep
[2]Gaziantep Üniversitesi Tıp Fakültesi, Çocuk Kardiyoloji, Gaziantep

AMAÇ:
Kardiyak tamponad (KT), çocuklarda nadir görülmekle birlikte yaşamı tehdit eden ve genellikle acil perikardiyosentez gerektiren bir klinik tablodur. Klinik önemine rağmen, pediatrik kardiyak tamponada ilişkin kapsamlı veriler sınırlıdır.

YÖNTEMLER:
Kasım 2003 ile Mayıs 2025 tarihleri arasında acil perikardiyosentez uygulanan kardiyak tamponadlı 252 hasta (0–18 yaş) retrospektif olarak incelendi. Etiyolojik dağılım, yaş grupları ve ilişkili klinik durumlar değerlendirildi. Tanı, hemodinamik bozulmayı gösteren ekokardiyografik kriterlere dayandırıldı. Hastalar yaş gruplarına, altta yatan etiyolojiye ve yakın dönem kardiyak girişim öyküsüne göre sınıflandırıldı.

BULGULAR:
Yapısal kalp hastalıkları, özellikle yenidoğan ve infantlarda olmak üzere, kardiyak tamponadın en sık nedeni olarak saptandı (%51,6). Perikardiyosentez en sık 6–12 yaş arası çocuklarda uygulandı (%28,2). Kardiyomiyopatiler ileri yaş gruplarında daha sık görüldü. Enfeksiyöz nedenler ikinci en sık etiyolojik grup olup %11,5 oranında saptandı. Kardiyak tamponad, kateter temelli girişimlere kıyasla kardiyak cerrahi sonrasında daha sık gelişti (%12,3). İyatrojenik tamponad altı hastada tespit edildi ve en sık yüksek riskli transkateter girişimler sırasında ortaya çıktı. Otuz

hastada genetik sendrom mevcuttu; bunlar arasında en sık Down sendromu yer aldı.

SONUÇ:
Bildiğimiz kadarıyla bu çalışma, perikardiyosentez gerektiren pediatrik kardiyak tamponadın değerlendirildiği en büyük tek merkezli kohortu temsil etmektedir. Kardiyak nedenler, özellikle yapısal kalp hastalıkları, tüm yaş gruplarında en sık etiyolojiyi oluşturmaktadır; bu nedenle ilgili semptomlarla başvuran bu hastalarda kardiyak tamponad açısından hızlı ve dikkatli değerlendirme yapılmalıdır.

Anahtar Kelimeler: Kardiak Tamponad, Perikardiyosentez, Etiyoloji, Girişimsel Kardiyoloji

Perikardiyal tamponadı olan hastaların etiyolojilerine göre yaş dağılımı

Characteristics	Pericardiocentesis Number	Prevalence(%)
Age groups		
All age group	252	
Neonates (<1 month)	24	9.5
Infants (1–12 months)	66	26.2
Preschool (1–5 years)	38	15.1
Child (6–12 years)	71	28.2
Teen (13–18 years)	53	21
Sex		
Female	132	52.4
Male	120	47.6

Perikardiyosentez uygulanan çocukların demografik özellikleri

Diagnosis	Newborn(%)	Infants (1-12 months)(%)	Preschool (1-5 years)(%)	Child (6-12 years)(%)	Teen (13-18 years)(%)	Total
Cardiac	17(13.1)	40 (30.8)	20 (15.4)	31 (23,8)	22 (16.9)	130 (51,6)
Infectious	4(13.8)	10(34.5)	3(10.3)	7(24.1)	5(17.2)	29(11.5)
Nephrological	0(0)	1(4.2)	5(20.8)	10(41.7)	8(33.3)	24(9.5)
Malignencies	1(4.3)	3(13)	4(17.4)	7(30.4)	8(34.8)	23(9.1)
Rheumatological	0(0)	0(0)	0(0)	2(66.7)	1(33.3)	3(1.2)
Others	2(4.7)	12(27.9)	6(14)	14(32.6)	9(20.9)	43(17.1)
Total	24(9.5)	66(26.2)	38(15.1)	71(28.2)	53(21)	252

PP-023

Aortik kapak replasmanı olan hastanın ortopedik operasyon esnasında antikoagülasyonda köprüleme stratejisi

Turgut Ürey
Sincan Eğitim ve Araştırma Hastanesi, Pediatrik Kardiyoloji, Ankara

AMAÇ: Mekanik kalp kapağı taşıyan hastalarda tromboembolik komplikasyon riski yüksek olduğundan, cerrahi girişimler öncesi ve sonrası antikoagülasyon yönetimi kritik öneme sahiptir. Çocuk ve adölesan yaş grubunda bu hasta popülasyonu nadir görülmekte olup, perioperatif antikoagülasyon köprüleme stratejilerine ilişkin veriler sınırlıdır. Bu olgu sunumunda, mekanik aort kapaklı adölesan bir hastada ortopedik cerrahi öncesinde uygulanan başarılı antikoagülasyon köprüleme yaklaşımının paylaşılması amaçlanmıştır.
OLGU: On yedi yaşında erkek hasta, altı ay önce ciddi aort yetersizliği nedeniyle mekanik aort kapak replasmanı geçirmiş ve INR hedefi 2,5–3 olacak şekilde warfarin tedavisi ile izlenmekteydi. Sağ ayak bileğinde malunion nedeniyle osteotomi ve fiksasyon planlandı. Cerrahi öncesi warfarin beş gün önce kesildi ve INR takibi başlandı . Ameliyattan üç gün önce terapötik doz düşük molekül ağırlıklı heparin (enoksaparin 1 mg/kg, 12 saatte bir) ile köprüleme yapıldı ve ameliyattan 24 saat önce enoksaparin kesildi. Cerrahi komplikasyonsuz tamamlandı. Postop eratif dönemde kanama saptanmadı. Birinci günde profilaktik doz enoksaparin (0,5 mg/kg, günde iki doz) başlandı ve eş zamanlı olarak warfarin yeniden düzenlendi. INR değeri 2,3'e ulaştığında köprüleme sonlandırıldı. İzlemde tromboembolik olay, kanama komplikasyonu ya da yara iyileşme sorunu gelişmedi. Postoperatif ikinci haftada INR



stabil (2,6) olup, ekokardiyografide kapak fonksiyonları normaldi. SONUÇ: Mekanik kapaklı çocuk ve adölesan hastalarda planlı cerrahi öncesinde antikoagülasyonun bireyselleştirilmiş ve dikkatli yönetimi hayati öneme sahiptir. Düşük molekül ağırlıklı heparin ile uygulanan köprüleme yaklaşımı, hasta seçimi ve yakın izlem ile güvenli ve etkili bir seçenek olarak değerlendirilebilir.

Anahtar Kelimeler: warfarin. heparin, köprüleme

Perioperatif Antikoagülasyon Yönetimi

	koagülasyon Yönetimi	ır

ün	arin kesildi	akibi başlatıldı
ün	saparin 1 mg/kg subcutan, 12 s erapötik doz)	üleme başlatıldı
ün	saparin kesildi	iyata 24 saat kala
ın (cerra	oagülan almıyor bedik operasyon yapıldı	ma olmadı
gün	saparin 0.5 mg/kg, 2 doz	operatif kanama kor dı
gün	arin yeniden başlandı	nedefi 2.5–3.0
gün	saparin kesildi	2.3, köprüleme mlandı

Tablo 1: Perioperatif Antikoagülasyon Yönetimi

PP-024

Arteriyel Switch Operasyonu Uygulanan Yenidoğanlarda Akut Böbrek Hasarı İçin Öngörücü Bir Modelin Geliştirilmesi ve Doğrulanması

Hatice Zeliha Kılıç[1], Mehtap Akbulak[1], Mehmet Potak[1], Karim Fatalov[1], Hatice Nur Eroğlu[1], Dilek Yavuzcan Öztürk[2], Şerife Özalp[3], Berra Zümrüt Tan Recep[4], Servet Ergün[4], Ali Can Hatemi[4], Erkut Öztürk[1]
[1]Sağlık Bilimleri Üniversitesi Başakşehir Çam ve Sakura Şehir Hastanesi, Çocuk Kardiyolojisi Kliniği, Türkiye
[2]Sağlık Bilimleri Üniversitesi Başakşehir Çam ve Sakura Şehir Hastanesi, Neonatoloji Kliniği, Türkiye
[3]Sağlık Bilimleri Üniversitesi Başakşehir Çam ve Sakura Şehir Hastanesi, Anesteziyoloji ve Reaminasyon Kliniği, Türkiye
[4]Sağlık Bilimleri Üniversitesi Başakşehir Çam ve Sakura Şehir Hastanesi, Çocuk Kalp Cerrahisi Kliniği, Türkiye

GİRİŞ: Akut böbrek hasarı (ABH), arteriyel switch operasyonu (ASO) uygulanan yenidoğanlarda %50'ye varan sıklığı ile önemli bir komplikasyondur. ABH; artmış morbidite, uzamış hastane yatışı ve daha yüksek mortalite oranları ile ilişkilidir. Yüksek ABH riski taşıyan yenidoğanların erken dönemde tanımlanması, hedefe yönelik girişimlerin uygulanmasına olanak sağlayarak olumsuz sonuçların azaltılmasına katkıda bulunabilir.Bu çalışmada ASO uygulanan yenidoğanlarda ABH için öngörücü bir modelin geliştirilmesi ve doğrulanması amaçlanmıştır
YÖNTEM: ASO uygulanan 30 yenidoğanın retrospektif analizi yapıldı. Gebelik haftası, doğum ağırlığı, kardiyopulmoner baypas (CPB) süresi, preoperatif ekstrakorporeal membran oksijenasyonu (ECMO) kullanımı, erken postoperatif sıvı yüklenmesi, postoperatif kreatinin değişimleri ve enfeksiyon varlığına ait veriler toplanmıştır. ABH tanımı, Kidney Disease: Improving Global

Outcomes (KDIGO) kriterlerine göre yapılmıştır.Serum kreatinin düzeyinde 48 saat içinde ≥0,3 mg/dL artış veya yedi gün içinde başlangıç değerine göre ≥%50 artış ya da altı saatten uzun süreyle idrar çıkışının <0,5 mL/kg/saat olması ABH olarak kabul edilmiştir. Öngörücü model, yorumlanabilirliği ve orta büyüklükteki örneklemlerdeki sağlam performansı nedeniyle lojistik regresyon yöntemi kullanılarak oluşturulmuştur.
BULGULAR: Model performans ölçütleri; %76,3 doğruluk, %78,5 duyarlılık, %74,2 özgüllük ve alıcı işletim karakteristiği eğrisi altında kalan alan (ROC-AUC) için 0,82 olarak saptanmıştır. Uzamış CPB süresi (>120 dakika), cerrahi sürenin uzamasına bağlı artmış renal stresin bir göstergesi olarak ABH için en güçlü öngördürücü değişken olarak belirlenmiştir. Postoperatif kreatinin düzeylerinde %50'yi aşan artışlar da ABH ile güçlü şekilde ilişkili bulunmuş ve renal fonksiyon bozulmasının önemli bir biyokimyasal göstergesi olarak değerlendirilmiştir. Daha düşük gebelik haftası ve doğum ağırlığı, prematür veya düşük doğum ağırlıklı yenidoğanların ABH'ye daha duyarlı olduğunu ortaya koymuştur. Postoperatif enfeksiyonlar ABH riskini orta düzeyde artırarak enfeksiyon kontrol protokollerinin önemini vurgulamıştır. Ayrıca, postoperatif ilk 24 saat içinde gelişen erken sıvı yüklenmesi renal disfonksiyona katkıda bulunmuş ve perioperatif sıvı yönetiminin titizlikle yapılması gerektiğini göstermiştir. Model performansı, duyarlılık ve özgüllük arasında dengeli bir ayrım gücünü ortaya koyan belirgin bir ROC eğrisi ile görselleştirilmiştir. Özellik önem sıralamasında CPB süresi, postoperatif kreatinin artışı ve gebelik haftası en üst sıralarda yer almış ve bu değişkenlerin klinik önemini desteklemiştir.
SONUÇ: ASO sonrası ABH gelişme riski yüksek olan yenidoğanların klinisyenler tarafından erken dönemde tanımlanmasına olanak sağlayan pratik bir araç sunmaktadır. Bulgular; CPB süresinin azaltılmasına yönelik stratejilerin uygulanması, erken renal fonksiyon izlemi, perioperatif sıvı yönetiminin optimize edilmesi ve sıkı enfeksiyon önleme önlemlerinin hayata geçirilmesi gibi klinik olarak uygulanabilir yaklaşımlar önermektedir.

Anahtar Kelimeler: Arteryel switch operasyonu,akut böbrek hasarı,yenidoğan

PP-025

Hematolojik parametreler çocukluk çağı romatizmal kapak hastalığında hastalık evresinin bağımsız belirteçleri olabilir mi?

Nida Gülderen Kalay Şentürk[1], Sevim Aslı Ehlil[2], Ali Karakaş[1], Samed Cihad Çelik[1], İlker Kemal Yücel[1], Reyhan Dedeoğlu[1]
[1]İstanbul Üniversitesi-Cerrahpaşa, Çocuk Kardiyoloji Bilim Dalı, İstanbul
[2]İstanbul Üniversitesi-Cerrahpaşa, Çocuk Sağlığı ve Hastalıkları Anabilim Dalı, İstanbul

GİRİŞ-AMAÇ:
Romatizmal kalp hastalığı (RKH), akut romatizmal ateş (ARA) sonrası çocukluk ve adölesan dönemde önemli morbiditeye yol açan, kronik fibro-inflamatuvar bir süreçtir. Kolay ulaşılabilir hematolojik parametrelerin RKH evresini ve kapak tutulum şiddetini yansıtıp yansıtmayacağı tam olarak aydınlatılamamıştır. Bu çalışmanın amacı, RKH'li çocuklarda başvuru anındaki tam kan parametreleri (özellikle eritrosit dağılım genişliği (RDW), ortalama trombosit hacmi (MPV), trombosit dağılım genişliği (PDW)] ve türetilmiş inflamatuvar indeksler [nötrofil/lenfosit oranı (NLR), trombosit/lenfosit oranı (PLR), sistemik immün-inflamasyon indeksi (SII), sistemik inflamasyon yanıt indeksi (SIRI)]) ile aort/mitral kapak tutulum şiddeti ve persistan RKH evresi (A–B–C) arasındaki ilişkiyi değerlendirmek ve ileri evre RKH'yi öngören bağımsız belirteçleri belirlemektir.
YÖNTEM:
Tek merkezli, retrospektif çalışmaya ARA öyküsü sonrası ekokardiyografik olarak RKH tanısı konan 45 çocuk dahil edildi. Hastalar persistan RKH evresine göre evre A (n=23), evre B (n=14) ve evre C (n=8) şeklinde sınıflandırıldı. Aort ve mitral yetersizlik hafif–orta–ağır olarak derecelendirildi ve sırasıyla 0–3

arası şiddet skorlarına dönüştürüldü. Başvuru anındaki ASO, CRP, sedimentasyon, tam kan parametreleri ve türetilmiş indeksler (NLR, PLR, MLR, SII, SIRI) kaydedildi. NLR nötrofil/lenfosit, PLR trombosit/lenfosit oranı olarak; SII nötrofil×trombosit/lenfosit ve SIRI nötrofil×monosit/lenfosit formülleriyle hesaplandı. Gruplar arası karşılaştırmalarda Kruskal–Wallis ve Mann–Whitney U testleri, ilişkilerin değerlendirilmesinde Spearman korelasyon analizi kullanıldı. Evre B/C RKH'yi (evre A'ya karşı) öngören bağımsız değişkenler lojistik regresyon ile analiz edildi.

BULGULAR:

RKH evresi A'dan C'ye doğru ilerledikçe RDW, MPV ve PDW'de anlamlı ve kademeli artış izlendi (tümü için $p<0.05$). Kruskal–Wallis analizinde RDW ($p\approx1.6\times10^{-5}$), MPV ($p\approx2.8\times10^{-4}$) ve PDW ($p=0.036$) evreler arasında en belirgin farklılık gösteren parametrelerdi; post-hoc analizde RDW ve MPV için tüm evre çiftleri (A–B, A–C, B–C) arasında anlamlı fark saptandı. Aort yetersizliği şiddet skoru RDW ($\rho=0.35$, $p=0.018$) ve PDW ($\rho=0.31$, $p=0.036$) ile anlamlı korelasyon gösterirken, mitral skorla anlamlı ilişki yoktu. Spearman analizinde persistan RKH evre sayısı ile en güçlü korelasyon PDW ve MPV için saptandı ($\rho\approx0.59$, $p<0.001$). Çok değişkenli lojistik regresyon modelinde RDW (OR 2.11; %95 GA 1.13–3.93; $p=0.018$) ve MPV (OR 2.86; %95 GA 1.13–7.26; $p=0.027$) evre B/C RKH varlığını bağımsız olarak öngören iki parametre olarak bulundu; PDW ve aort skoru bağımsız prediktör değildi. NLR, PLR, SII ve SIRI, evre veya kapak şiddetiyle anlamlı ilişki göstermedi.

SONUÇ:

Bu çalışma, pediatrik RKH'de RDW ve MPV'nin, hem RKH evresiyle kademeli artış göstermesi hem de çok değişkenli analizde bağımsız kalması nedeniyle, ileri evre RKH için kolay erişilebilir prognostik biyobelirteçler olabileceğini göstermektedir. Bulgularımız, çocukluk çağında RKH'li olgularda RDW, MPV ve PDW'nin yüksek bulunduğu önceki çalışmaları desteklemektedir.

NLR, PLR ve MLR'nin özellikle akut ARA döneminde tanısal/prognostik değer taşıdığı, ancak kronik RKH şiddetini yansıtmada daha sınırlı olduğu yönündeki verilerle uyumlu sonuçlar elde edilmiştir. Prospektif, daha geniş örneklemli çalışmalarla RDW ve

MPV'nin uzun dönem RKH progresyonu ve valvüler remodelling üzerindeki prognostik değerinin doğrulanması gerekmektedir

Anahtar Kelimeler: Romatizmal kalp hastalığı, Akut romatizmal ateş, Hematolojik parametreler, İnflamatuvar indeksler, Pediatrik valvüler hastalık

Persistan romatizmal kalp hastalığı evrelerine (A, B, C) göre RDW (%) ve MPV (fL) değerlerinin kutu grafikleri ile gösterimi.

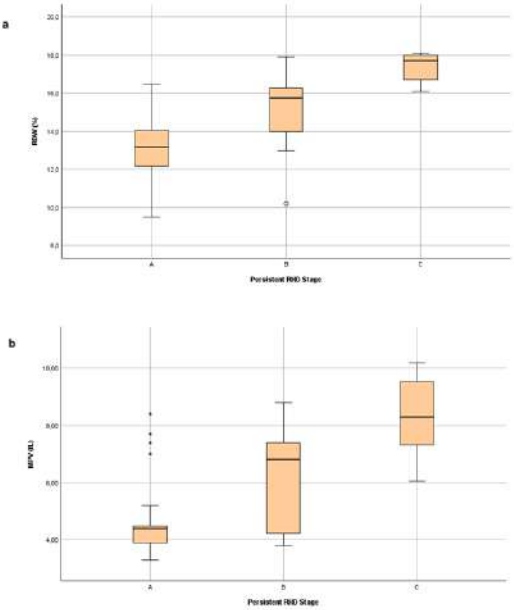

Kutu grafikleri medyan, çeyrekler arası aralık ve minimum–maksimum değerleri göstermektedir.

PP-026

ARA ve Tam AV Blok: Nadir ama Reversibl!

Nida Gülderen Kalay Şentürk[1], Berfin Aktağ[2], Ali Karakaş[1], Samed Cihad Çelik[1], Reyhan Dedeoğlu[1], İlker Kemal Yücel[1], Ayşe Güler Eroğlu[1]
[1]İstanbul Üniversitesi-Cerrahpaşa, Çocuk Kardiyoloji Bilim Dalı, İstanbul
[2]İstanbul Üniversitesi-Cerrahpaşa, Çocuk Sağlığı ve Hastalıkları Anabilim Dalı, İstanbul

Giriş ve Amaç
Akut romatizmal ateş (ARA), gelişmekte olan ülkelerde pediatrik yaş grubunda edinsel kalp hastalığının en önemli nedenlerinden biri olmaya devam etmektedir. Hastalığın kardiyak tutulumu genellikle pankardit şeklinde ortaya çıkar ve çoğunlukla kapak tutulumuyla karakterizedir. Ancak iletim sistemi etkilenimi daha nadirdir ve özellikle üçüncü derece atriyoventriküler (AV) blok, ARA'nın beklenmeyen fakat klinik açıdan önemli bir komplikasyonudur. ARA'ya bağlı tam AV blok gelişmesi, ani klinik kötüleşme ve pacemaker ihtiyacı açısından kritik bir durum olup literatürde sınırlı sayıda olgu ile bildirilmiştir. Bu olgu sunumunda, tonsillofarenjit sonrası ARA düşündüren klinik tablo ile başvuran ve kısa süre içinde tam AV blok gelişimi gösteren 13 yaşındaki bir hastayı sunmayı amaçladık.
Olgu
On üç yaşında erkek hasta, epigastrik bölgede başlayıp sol skapulaya yayılan baskı tarzında göğüs ağrısı ve eforla artan nefes darlığı yakınmaları ile başvurdu. Hastanın bilinen ek hastalığı yoktu; iki yıldır düzenli spor yapan sağlıklı bir çocuk iken başvurudan yaklaşık 15 gün önce tonsillofarenjit, sonrasında ise beş gün süren diz ve ayak bileği ağrıları tarifliyordu. Fizik muayenesinde nabız 75/dk, kan basıncı 110/60 mmHg, ateş 37°C idi. Oskültasyonda mezokardiyak odakta 2/6 sistolik üfürüm duyuldu. EKG'de 75/dk hızda üçüncü derece AV blok mevcuttu. Laboratuvar incelemelerinde hemoglobin 13,2 g/dL, lökosit 8,29 ×

10^9/L idi. Sedimentasyon 43 mm/saat, CRP 14,5 mg/dL olup inflamasyonu destekliyordu. Troponin T 0,014 ng/mL, CK-MB 1,14 ng/mL ile miyokardiyal hasar bulgusu yoktu. Pro-BNP hafif yüksek (109 pg/mL) saptandı. ASO titresi belirgin yüksek (770 IU/mL) olup yakın zamanda streptokokal enfeksiyonu destekledi. Akciğer grafisi normaldi. Ekokardiyografide sistolik fonksiyonları korunmuş, hafif mitral ve hafif aort yetersizliği mevcuttu.

Ritim Holteri, tam AV blokla uyumlu epizotlar yanında ikinci derece AV blok dönemleri de gösterdi. Hasta hemodinamik stabil olduğundan yakın monitorizasyon ve yatak istirahati sağlandı. Aktif artrit bulgusu olmadığından NSAİİ başlanmadı. Antimikrobiyal tedavi amacıyla intramüsküler penisilin uygulandı. Valvülit ve iletim sistemi tutulumu birlikte değerlendirilerek sistemik kortikosteroid tedavisi başlandı.

Tedavinin 18. saatinde tam AV bloktan birinci derece AV bloğa gerileme izlendi. Yedinci günde EKG tamamen normale dönerek sinüs ritmi sağlandı. Kontrol ekokardiyografide aort yetersizliğinin tamamen düzeldiği, mitral yetersizliğinde ise belirgin gerileme olduğu görüldü.

Sonuç

Bu olgu, ARA'da tam AV blok gelişiminin nadir ancak ciddi bir klinik tablo olduğunu ve steroid tedavisinin iletim sistemi tutulumu üzerinde hızlı ve dramatik bir iyileşme sağlayabileceğini göstermektedir. Hastamızda hem ritim bozukluğunun hem de valvülitin kısa sürede gerilemesi, ARA'ya bağlı kardiyak tutulumu düşündüren olgularda erken tanı ve zamanında tedavinin önemini vurgulamaktadır. Benzer klinik tablolarda agresif ve yakın monitorizasyon ile uygun antiinflamatuvar tedavi, pacemaker gereksinimini azaltabilmektedir.

Anahtar Kelimeler: Akut romatizmal ateş, Atriyoventriküler blok, Valvulit, Kortikosteroid

Akut romatizmal ateşe bağlı gelişen tam atriyoventriküler bloklu hastanın başvuru elektrokardiyografisi

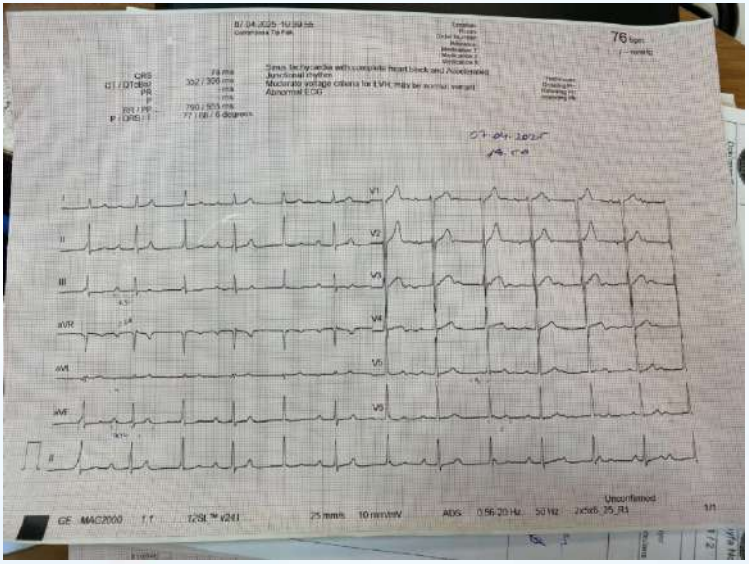

Başvuru anında çekilen 12 derivasyonlu elektrokardiyografide, atriyal aktivite ile ventriküler yanıt arasında ilişki olmaksızın üçüncü derece (tam) atriyoventriküler blok izlenmektedir.

PP-027

Hipertiroidinin ventriküler repolarizasyon üzerine etkisi: Adölesan bir olgu sunumu

Nida Gülderen Kalay Şentürk[1], Ali Karakaş[1], Samed Cihad Çelik[1], Elvan Bayramoğlu[2], Reyhan Dedeoğlu[1], Ayşe Güler Eroğlu[1], İlker Kemal Yücel[1]
[1]İstanbul Üniversitesi-Cerrahpaşa, Çocuk Kardiyoloji Bilim Dalı, İstanbul
[2]İstanbul Üniversitesi-Cerrahpaşa, Çocuk Endokrinoloji Bilim Dalı, İstanbul

Giriş ve Amaç
Düzeltilmiş QT aralığının (QTc) uzaması, malign ventriküler aritmiler ve ani kardiyak ölüm riski ile ilişkilidir. Hipotiroidinin QT uzamasına neden olabildiği iyi bilinmekle birlikte, hipertiroidinin ventriküler repolarizasyon üzerindeki etkileri pediatrik yaş grubunda yeterince tanımlanmamıştır. Hipertiroidiye bağlı QT uzaması çocuklarda nadir görülmesine rağmen klinik açıdan önemlidir; çünkü bu hastalar sıklıkla QT uzamasına yol açabilecek ilaçlara maruz kalmakta ve yanlış tanı gereksiz tetkik ve kısıtlamalara yol açabilmektedir. Bu olgu sunumunda, Graves hastalığına bağlı ağır tirotoksik tabloda belirgin QTc uzaması gelişen ve ötiroidi sağlandığında tamamen düzelen bir adölesan hastayı sunmayı amaçladık. Ayrıca, açıklanamayan QT uzaması olan adölesanlarda tiroid fonksiyonlarının değerlendirilmesinin önemini vurgulamayı hedefledik.
Olgu
On yedi yaşında erkek hasta; baş dönmesi, kilo kaybı ve çarpıntı yakınmaları ile başvurdu. Fizik muayenede sinüs taşikardisi dışında patolojik bulgu saptanmadı. Serum elektrolit düzeyleri ve transtorasik ekokardiyografi normaldi. Elektrokardiyografide QTc süresi belirgin şekilde uzamış olup 560 ms olarak ölçüldü. Tiroid fonksiyon testleri ağır tirotoksik tablo ile uyumlu bulundu ve Graves hastalığı tanısı doğrulandı. Tedavi olarak metimazol ve propranolol başlandı.
Klinik bulgular hızla gerilemesine rağmen, erken dönemde yapılan 24 saatlik Holter monitorizasyonunda QTc uzamasının devam ettiği, ancak ventriküler aritmi saptanmadığı görüldü. Dört aylık

izlem sonunda hastanın iki haftadır biyokimyasal olarak ötiroid olduğu belirlendi. Kontrol elektrokardiyografisinde QTc süresi 440 ms'ye gerilemişti ve tekrar edilen Holter incelemesinde ritim bozukluğu izlenmedi. Anne ve babanın elektrokardiyografilerinin normal olması ve QTc'nin tamamen düzelmesi, konjenital uzun QT sendromu olasılığını dışladı. Bulgular, hipertiroidiye sekonder gelişen geri dönüşümlü kazanılmış QT uzamasını desteklemekteydi.

Sonuç

Hipertiroidi, adölesanlarda QTc uzamasının nadir ancak geri dönüşümlü bir nedeni olarak akılda tutulmalıdır. Bu ilişkinin gözden kaçırılması; yanlış konjenital uzun QT tanısına, gereksiz genetik incelemelere, spor kısıtlamalarına ve ailelerde kaygıya yol açabilir. Tirotoksik dönemde seri EKG izlemi yapılması ve QT uzamasına yol açabilecek ilaçlardan kaçınılması önemlidir. Bu olgu, açıklanamayan QT uzaması ile başvuran adölesan hastalarda tiroid fonksiyon testlerinin tanısal değerlendirmeye mutlaka dahil edilmesi gerektiğini vurgulamaktadır.

Anahtar Kelimeler: Uzamış QT aralığı, Hipertiroidi, Graves, Ventriküler repolarizasyon, Elektrokardiyografi

Tedavi süresince QTc intervali ile serbest T4 (FT4) düzeylerinin zamana bağlı değişimi.

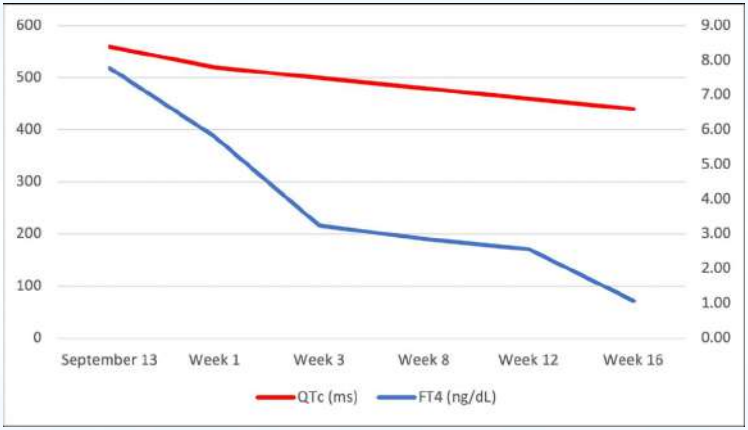

Hipertiroidi tedavisi sırasında QTc intervali (kırmızı çizgi) ve serbest T4 (FT4) düzeylerinin (mavi çizgi) izlem boyunca değişimi gösterilmektedir. Antitiroid tedavi ile FT4 düzeylerinde kademeli düşüş izlenirken QTc intervalinde paralel olarak belirgin bir kısalma gözlenmiştir. Ötiroid durum sağlandığında QTc değeri normal sınırlara gerilemiştir.

PP-028

Bir Pediatrik Kardiyak Yoğun Bakım Ünitesinde Santral Kateterle İlişkili Kan Dolaşımı Enfeksiyonu Oranları: Çok Yıllık Bir Değerlendirme

Ahmet Saki Oğuz[1], Elnur Karimov[1], Burcu Çevlik[1], Gülhan Tunca Şahin[1], Selin Sağlam[2], İlknur Şahin Işılay[3], Eymen Recep[3], Ali Can Hatemi[3], Erkut Öztürk[1]
[1]Sağlık Bilimleri Üniversitesi Başakşehir Çam ve Sakura Şehir Hastanesi,Çocuk Kardiyolojisi Kliniği
[2]Sağlık Bilimleri Üniversitesi Başakşehir Çam ve Sakura Şehir Hastanesi,Anestezi ve Reaminasyon Kliniği
[3]Sağlık Bilimleri Üniversitesi Başakşehir Çam ve Sakura Şehir Hastanesi,Çocuk Kalp Cerrahisi Kliniği,Türkiye

GİRİŞ: Santral Kateterle İlişkili Kan Dolaşımı enfeksiyonları(CLABSI) pediatrik kardiyak yoğun bakım ünitelerinde önemli bir morbidite ve mortalite nedenidir. Önleme paketleri aracılığıyla bu enfeksiyon oranlarında başlangıçta düşüşler genellikle sağlanabilse de, yüksek riskli ve dinamik bir ortamda bu çabaları zaman içinde sürdürmek sürekli zorluklar oluşturmaktadır. Bu çalışmada 1 Ocak 2023 ile 1 Ocak 2026 arasındaki dönemde ünitemizde santral kateterle İlişkili kan dolaşımı enfeksiyonlarını önleme çabalarının uzun dönem sürdürülebilirliğini değerlendirmek ve oranlarındaki değişimleri belirlemek amaçlanmıştır.
YÖNTEM: Toplanmış santral kateter ilişkili kan dolaşımı enfeksiyon verilerinin retrospektif analizi yapıldı. Aylık oranları (1.000 santral kateter günü başına) analiz edilerek kurum içi mali yıl ortalama hedefleri ve dış Pediatrik Kardiyak Kritik Bakım kıyaslama verileri ile karşılaştırıldı. Veriler, üç yıllık süreçte önleme sonuçlarının tutarlılığını değerlendirmek amacıyla grafiksel olarak sunuldu.
BULGULAR: Pediyatrik Kardiyak yoğun bakımda CLABSI enfeksiyon oranları, gözlem süresi boyunca belirgin dalgalanmalar gösterdi. Özellikle 2024 CLABSI oranlarının birkaç ay boyunca sıfıra yakın



veya sıfır düzeyinde başarıyla sürdürüldüğü ve bu dönemlerde hem kurum içi mali yıl ortalama hedeflerin hem de dış kıyaslama değerlerinin karşılandığı görüldü. Bu başarılı dönemler çoğunlukla güçlendirilmiş eğitim faaliyetleri ve personel istikrarının sağlandığı zamanlarla örtüşmekteydi.Bununla birlikte, 2023 ve 2025 erken dönemlerinde CLABSI oranlarında belirgin artışların görüldüğü saptandı. Bu dalgalanmaların, devam eden eğitim girişimlerine rağmen önleme paketlerinin tutarlı uygulanmasını olumsuz etkilemiş olabilecek artmış hemşire personel devir hızı gibi zorluklarla ilişkili olduğu düşünüldü.
SONUÇ: Pediyatrik kardiyak yoğun bakım ünitesinde CLABSI oranlarını sıfıra yakın düzeylerde sürdürülebilir kılmak karmaşık ve süreklilik gerektiren bir süreçtir. Hedefe yönelik önleme çabaları geçici olarak anlamlı düşüşler sağlayabilse de, veriler bu kazanımların özellikle dinamik personel yapısı ve en iyi uygulamaların sürekli pekiştirilmesi gereksinimi nedeniyle uzun yıllar boyunca tutarlı şekilde korunmasının zor olduğunu ortaya koymaktadır. Personel dağılımının etkisi ve farklı eğitim yöntemlerinin etkinliği dâhil olmak üzere katkıda bulunan faktörlerin incelenmesi önleme stratejilerini geliştirecektir.

Anahtar Kelimeler: Pediyatrik Kardiyak Yoğun Bakım,santral kateter,kan dolaşım enfeksiyonu

PP-029

Diyabetli annelerin asemptomatik bebeklerinde ekokardiyografik bulguların üçüncü trimesterdeki maternal glisemik kontrol ile ilişkisi

Mustafa Aperen Kaya[1], Özkan İlhan[2], Ulviye Kırlı[3], Fatih Pirinçci[4], Candan Kartal[5], Murat Ata Aydınbeyli[6], Gulshan Humbatova[2], Ipek Kocaoğlu[2], Nilay Hakan[2], Haşim Olgun[3]
[1]Rize Kalkandere Şaban Cengiz Devlet Hastanesi, Acil Servis Kliniği, Rize
[2]Muğla Sıtkı Koçman Üniversitesi Tıp Fakültesi, Yenidoğan Bilim Dalı, Muğla
[3]Muğla Sıtkı Koçman Üniversitesi Tıp Fakültesi, Çocuk Kardiyoloji Bilim Dalı, Muğla
[4]Muğla Sıtkı Koçman Üniversitesi Tıp Fakültesi, Kadın Hastalıkları ve Doğum Anabilim Dalı, Muğla
[5]Ege Üniversitesi Tıp Fakültesi, Çocuk Sağlığı ve Hastalıkları Anabilim Dalı, İzmir
[6]Eskişehir Şehir Hastanesi, Çocuk Sağlığı ve Hastalıkları Kliniği, Eskişehir

GİRİŞ-AMAÇ: Tüm gebeliklerin yaklaşık %6-12'si pregestasyonel diyabet (PDM) ve gestasyonel diyabet (GDM) ile ilişkilidir. Gebelik sırasında diyabet (DM), yapısal ve fonksiyonel kardiyovasküler bozukluklar dahil olmak üzere çeşitli neonatal komplikasyon riskini artırır. Diyabetli annelerin bebeklerinde kalp anomalilerinin görülme oranları yaklaşık %3-6'dır. Bu çalışmada amaç, üçüncü trimesterdeki maternal glisemik kontrolün, asemptomatik diyabetli annelerin bebeklerindeki ekokardiyografik bulgular ile ilişkisini belirlemektir.

YÖNTEM: Bu prospektif tek merkezli çalışmaya, gebelik haftası ≥34 hafta olan gestasyonel diyabetli ve pregestasyonel diyabetli (tip 1 veya tip 2 diyabet) annelerin bebekleri dahil edildi. Annelerin glikozile hemoglobin (HbA1c) ölçümleri ve bebeklerin transtorasik

ekokardiyografik değerlendirmeleri doğumdan sonraki ilk 48 saat içinde yapıldı. Ventriküllerin sistolik ve diyastolik işlevleri iki boyutlu (2D), M-mod, nabız dalga (PW) Doppler ve doku Doppler ekokardiyografi ile ölçüldü. Hastalar, anne HbA1c düzeylerine göre iki gruba ayrıldı: iyi kontrol grubu: HbA1c düzeyleri %6,0'nın altında olan annelerden doğan bebekler; kötü kontrol grubu: HbA1c düzeyleri %6,0 veya daha yüksek olan annelerden doğan bebekler. Ekokardiyografik bulgular, iyi kontrol grubu ve kötü kontrol grubu arasında karşılaştırıldı. Ek olarak, ekokardiyografik bulgular, anne diyabetinin türüne (GDM veya PDM) ve gebelik sırasında annenin insülin kullanımına göre karşılaştırıldı. HbA1c düzeyi ile doğum ağırlığı Z skoru ve ekokardiyografi bulguları arasındaki korelasyona bakıldı.

BULGULAR: Çalışmaya, gebelik yaşı 35 - 42 hafta olan ve doğum ağırlığı 2140 - 5130 gr olan 59 bebek dahil edildi. Bu 59 bebekten 13'ü kötü kontrol edilen, 46'sı ise iyi kontrol edilen grupta yer almaktaydı. 47 annede GDM, 12 annede PDM mevcuttu. 23 annenin diyabeti diyetle regüle iken, 38 anne gebeliği esnasında insülin kullanmıştı. Çalışmaya alınan 12 bebekte ASD sekundum, 4 bebekte VSD ve bir bebekte biküspit aortik kapak saptandı. İyi kontrol edilen grup ile kötü kontrol edilen grup arasında doğumsal kalp hastalığı açısından anlamlı farklılık saptanmadı ($p>0.99$). Kötü kontrol edilen gruptaki IVSd, LVPWd ve IVSd/LVPWd oranı değerleri, iyi kontrol edilen gruptakilere göre anlamlı olmayan derecede daha yüksekti. PW Doppler incelemesi, kötü kontrol edilen grupta triküspit kapak (TV) A değerinin anlamlı derecede arttığını ($p=0.009$) ve TV E/A ile mitral kapak E/A değerlerinin anlamlı olmayan bir şekilde azaldığını ortaya koymuştur. Doku Doppler görüntülemesi, interventriküler septum, sol ventrikül ve sağ ventrikül için E', A' ve E'/A' değerlerinin iki grup arasında anlamlı farklılık göstermediğini ortaya koymuştur. HbA1c düzeyi, TV A değeri ile anlamlı ve pozitif bir korelasyon gösterdi ($r = 0,297$; $p = 0,022$). Benzer şekilde, doğum ağırlığı Z-skoru da LVDd ile anlamlı ve pozitif bir korelasyon gösterdi ($r = 0,277$; $p = 0,034$). HbA1c düzeyi ve vücut ağırlığı Z skoru diğer ekokardiyografik parametreler ile anlamlı bir korelasyon

göstermemiştir.

SONUÇ: Çalışmamız üçüncü trimesterde yetersiz glisemik kontrolün, asemptomatik diyabetli annelerin bebeklerinde her iki ventrikülde de diyastolik fonksiyonu hafifçe azalttığını ancak interventriküler septal hipertrofi, ventriküler hipertrofi veya konjenital kalp hastalığı riskini arttırmadığını ortaya koymaktadır.

Anahtar Kelimeler: Diyabetli anne bebeği, ekokardiyografi, HbA1c, kardiyak fonksiyon

İyi kontrol edilen ve kötü kontrol edilen gruplardaki bebeklerin ekokardiyografik bulgularının karşılaştırılması

	.c <%6 46)	.c ≥ %6 13)	
enital kalp hastalığı n (%	8.3)	.8)	9
(mm)	± 0.76	± 0.87	5
Vd (mm)	± 0.72	± 0.85	5
l (mm)	± 2.2	± 1.5	9
d (mm)	6-11.3)	5 – 10)	2
%)	± 4.7	± 4.5	3
%)	± 4.2	± 4.3	9
IPI	(0.3 – 0.64)	(0.48 - 0.7)	7
PI	(0.36 – 0.67)	(0.38 – 0.52)	3
E (mm)	= 1.5	= 1.8	3

(cm/s)	± 10.7	± 12.1	3
(cm/s)	(51 – 57.8)	(51.1 – 65.7)	3
/A (cm/s)	0.86 – 1.2)	0.9 – 1.25)	1
(cm/s)	(39.2 – 49.9)	(39.7 – 54.1)	9
(cm/s)	(51.5 – 64.6)	(58.5 – 72.3)	9
/A (cm/s)	(0.65 – 0.83)	(0.62 – 0.77)	5
E' (cm/s)	(4.79 – 6.30)	(4.25 – 5.65)	2
A' (cm/s)	(4.02 – 5.7)	(4.43 – 5.68)	3
(cm/s)	(5.68 – 7.82)	(5.60 – 8.77)	1
(cm/s)	(5.4 – 7.71)	5.82 – 8.31)	3
(cm/s)	(5.46 – 7.52	5.6 – 9.14)	0
(cm/s)	± 1.6	= 2.43	7

İyi kontrol edilen ve kötü kontrol edilen gruplardaki bebeklerin ekokardiyografik bulgularının karşılaştırılması

	.c <%6 6)	.c ≥ %6 13)	
enital kalp hastalığı n (%	8.3)	.8)	9
(mm)	± 0.76	± 0.87	5
Vd (mm)	± 0.72	± 0.85	5
l (mm)	± 2.2	± 1.5	9
d (mm)	6-11.3)	5 – 10)	2



%)	± 4.7	± 4.5	8
%)	± 4.2	± 4.3	9
PI	(0.3 – 0.64)	(0.48 - 0.7)	7
PI	(0.36 – 0.67)	(0.38 – 0.52)	8
E (mm)	= 1.5	= 1.8	3
(cm/s)	± 10.7	± 12.1	3
(cm/s)	(51 – 57.8)	(51.1 – 65.7)	8
/A (cm/s)	0.86 – 1.2)	0.9 – 1.25)	1
(cm/s)	(39.2 – 49.9)	(39.7 – 54.1)	9
(cm/s)	(51.5 – 64.6)	(58.5 – 72.3)	9
/A (cm/s)	(0.65 – 0.83)	(0.62 – 0.77)	5
E′ (cm/s)	(4.79 – 6.30)	(4.25 – 5.65)	2
A′ (cm/s)	(4.02 – 5.7)	(4.43 – 5.68)	3
E′/A′	± 0.29	± 0.34	9
(cm/s)	(5.68 – 7.82)	(5.60 – 8.77)	1
(cm/s)	(5.4 – 7.71)	5.82 – 8.31)	8
/A′	± 0.32	± 0.47	1
(cm/s)	(5.46 – 7.52)	5.6 – 9.14)	0
(cm/s)	± 1.6	= 2.43	7

PP-030

Mekanik Aort Kapaklı ve Warfarin Kulanan Hastada Benzatin Penisilin ile Yapılan Başarılı Profilaksi: Olgu Sunumu

Turgut Ürey
Sincan Eğitim ve Araştırma Hastanesi

GİRİŞ-AMAÇ:
Akut Romatizmal Ateş (ARA) geçiren hastalarda rekürrensin

önlenmesi amacıyla uzun süreli antibiyotik profilaksisi önerilmektedir. Mekanik kapak replasmanı uygulanmış hastalarda ise ömür boyu antikoagülasyon tedavisi zorunludur. Bu hasta grubunda, intramüsküler (i.m.) benzatin penisilin G (BPG) uygulaması, kanama ve hematom gelişme riski nedeniyle klinisyenler açısından tereddüt yaratabilmektedir. Bu olgu sunumunda, mekanik aort kapak replasmanı sonrası warfarin kullanan ve ARA profilaksisi amacıyla i.m. BPG uygulanan bir hastanın izlem sonuçlarının paylaşılması amaçlanmıştır.

OLGU:

On yedi yaşında erkek hasta, ARA öyküsü nedeniyle kronik dönemde gelişen ciddi aort yetmezliği sonrası mekanik aort kapak replasmanı uygulanması nedeniyle izlenmekteydi. Tromboembolik komplikasyonlardan korunmak amacıyla düzenli warfarin tedavisi almakta olan hastaya, mitral kapağın korunması ve ARA rekürrensinin önlenmesi amacıyla başlangıçta oral fenoksimetilpenisilin profilaksisi başlanmıştı. Ancak takipte oral tedaviye uyumsuzluk, karın ağrısı ve kusma şikâyetleri gelişmesi üzerine profilaksi i.m. BPG'ye çevrildi. Enjeksiyon öncesinde INR değeri 2,2 olarak saptandı ve aileden yazılı onam alındı. Derin gluteal kas içine uygun teknikle i.m. BPG uygulandı. Enjeksiyon sonrası hasta 30 dakika klinik gözlem altında tutuldu. İzlemde lokal kanama, hematom veya sistemik komplikasyon gelişmedi. Sonraki üç ay boyunca düzenli i.m. BPG uygulamaları sorunsuz şekilde sürdürüldü, INR değerleri hedef aralıkta seyretti ve hasta uyumunun belirgin şekilde arttığı gözlendi.

Tartışma ve SONUÇ:

Literatürde, uygun hasta seçimi, enjeksiyon öncesi INR değerlendirmesi ve doğru uygulama teknikleri ile warfarin kullanan hastalarda i.m. BPG uygulamasının güvenli olabileceği bildirilmektedir. Bu olgu, mekanik kapak replasmanı sonrası antikoagülan tedavi alan hastalarda ARA sekonder profilaksisi için i.m. BPG'nin dikkatli bir yaklaşım ile uygulanabileceğini göstermektedir. Daha geniş hasta serileri ile yapılacak çalışmalar, bu yaklaşımın güvenilirliğini destekleyecektir.

Anahtar Kelimeler: Warfarin, i.m. enjeksiyon, penG

Olguya ait profilaksi akış şeması

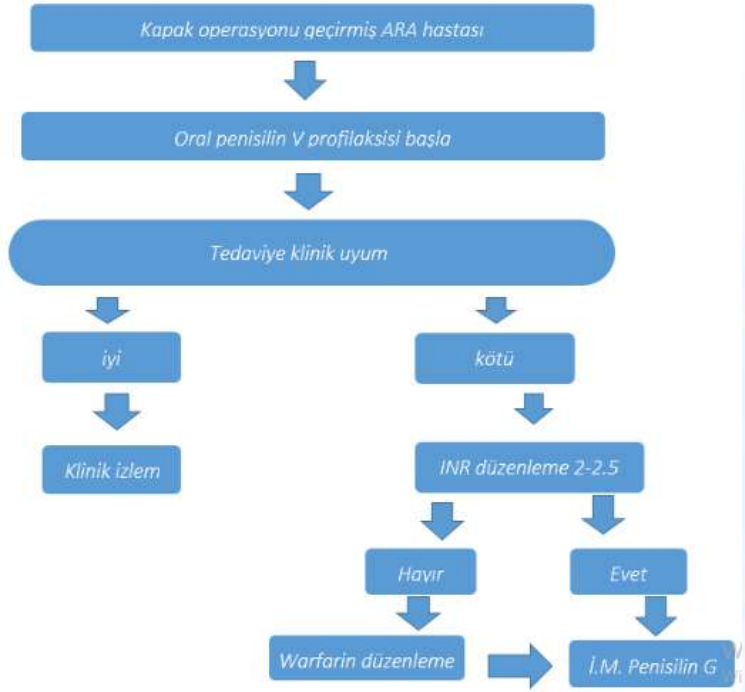

Olguya ait profilaksi akış şeması

PP-031

Çocuklarda Primer Junctional Ektopik Taşikardi: 15 Yıllık Tek Merkez Deneyimi

Şerif Şerifoğlu[1], Merve Maze Aydemir[1], Cansu Mehdizade[1], Hasan Candaş Kafali[1], Celal Akdeniz[1], Yakup Ergül[1]
[1]Sağlık Bilimleri Üniversitesi Mehmet Akif Ersoy Göğüs Kalp ve Damar Cerrahisi Eğitim ve Araştırma Hastanesi, Çocuk Kardiyoloji Kliniği, İstanbul
[2]Al Jalila Çocuk Hastanesi, Çocuk Kardiyolojisi Bölümü, Dubai, Birleşik Arap Emirlikleri

GİRİŞ:
Junctional ektopik taşikardi (JET), önceden kardiyak cerrahi öyküsü olmaksızın ortaya çıkan, tıbbi tedaviye dirençli olabilen ve anlamlı morbidite ile ilişkili nadir bir aritmidir. Primer JET, konjenital ve idiyopatik formları içerir ve postoperatif JET'e kıyasla çok daha nadir bildirilmiştir. Bu çalışmanın amacı, merkezimizde primer JET deneyimini gözden geçirmek ve klinik özellikleri, yönetimi ve sonuçları sunmaktır.

YÖNTEMLER:
2010–2025 yılları arasında kurumumuzda izlenen ve primer JET (konjenital veya idiyopatik) tanısı alan hastalar retrospektif olarak incelendi. Demografik veriler, Holter parametreleri, ekokardiyografik ölçümler, medikal tedaviler, elektrofizyolojik işlemler ve izlem sonuçları analiz edildi. İzlem bilgilerine ulaşılamayan hastalar çalışmadan dışlandı.

BULGULAR:
Primer JET tanılı on yedi hasta çalışmaya dahil edildi; sekizi konjenital JET, dokuzu idiyopatik JET idi. Hastaların on ikisi (%70,5) erkekti. Medyan yaş 180 ay (42–288), tanı anındaki medyan yaş 72 ay (1–192) ve medyan izlem süresi 48 ay (7–144) idi. Tanı anındaki ortalama kısalma fraksiyonu konjenital JET'te (%26 ± 3,4), idiyopatik JET'e (%40 ± 3,1) göre anlamlı derecede daha düşüktü. Medikal tedavi açısından, hastaların %29,4'ü (n=5) dörtlü, %11,8'i (n=2) üçlü, %35,3'ü (n=6) ikili ve %23,5'i (n=4) tek ajanlı tedavi aldı. Ortalama kalp hızı tedavi öncesi 117 atım/dk'dan tedavi sonrası 89 atım/dk'ya düştü (P=0,003). Hastaların %29,4'ünde (n=5) elektrofizyolojik çalışma yapıldı ve bir hastada başarılı JET ablasyonu gerçekleştirildi. İzlem sırasında hastaların %41'inde (n=7) kür sağlandı (Tablo 1).

SONUÇ:
Primer JET nadir olmakla birlikte, özellikle konjenital olgularda belirgin kardiyak disfonksiyon ile prezente olabilir. Tanı anında daha düşük kısalma fraksiyonu, daha ağır bir fenotipi düşündürmektedir. Birden fazla antiaritmik ajana sık gereksinim duyulması, aritminin potansiyel olarak refrakter doğasını yansıtırken, kalp hızındaki anlamlı azalma tedavinin etkinliğini göstermektedir. İzlem sırasında gözlenen olumlu kür oranı, uygun medikal yönetim ve izlem ile iyi uzun dönem sonuçlara ulaşılabileceğini desteklemektedir. Primer JET için standart yönetim stratejilerinin geliştirilmesi amacıyla daha geniş kohort çalışmalarına ihtiyaç vardır.

Anahtar Kelimeler: Junctional ektopik taşikardi(JET), konjenital ve idiyopatik aritmi, antiaritmik tedavi

Tablo-1

Parametreler	Değerler
Cinsiyet, erkek/kadın, n	12 / 5
Toplam hasta sayısı	17
JET türü, n (%)	Konjenital: 8 (%47,0) İdiopatik: 9 (%53,0)
Ortanca yaş, ay (min–max)	180 (42–288)
Ortanca tanı yaşı, ay (min–max)	72 (1–192)
Ortanca takip süresi, ay (min–max)	48 (7–144)
Tanı anı KF, % (mean ± SS)	Konjenital: 26 ± 3,4, İdiopatik: 40 ± 3,1
Medikal tedavi sayısı, n (%)	Tek ajan: 4 (%23,5) İkili: 6 (%35,3) Üçlü: 2 (%11,8) Dörtlü: 5 (%29,4)
Tedavi öncesi–sonrası kalp hızı farkı	Anlamlı (P = 0,003)
Kür sağlanan hasta sayısı, n	7

PP-032

Erişkin Konjenital Kalp Hastalarında Metabolik Sendrom Sıklığı: Siyanotik ve Asiyanotik Hastaların Kesitsel Analizi

Şerif Şerifoğlu, Ömer Faruk Dönek, Mustafa Nalbant, Fatma Sevinç Şengül, Pelin Ayyıldız, Alper Güzeltaş
Sağlık Bilimleri Üniversitesi Mehmet Akif Ersoy Göğüs Kalp ve Damar Cerrahisi Eğitim ve Araştırma Hastanesi, Çocuk Kardiyoloji Kliniği, İstanbul

GİRİŞ:
Erişkin konjenital kalp hastaları (GUCH), artan yaşam süresiyle birlikte kardiyovasküler ve metabolik komorbiditelere daha yatkın hale gelmektedir. Oksijen satürasyonunun düşük olması, kronik hipoksemi, sedanter yaşam tarzı ve vücut kompozisyonundaki farklılıklar metabolik sendrom gelişimini etkileyebilir. Bu çalışmada GUCH hastalarında metabolik sendrom prevalansının belirlenmesi ve siyanotik–asiyanotik alt gruplar arasında karşılaştırılması amaçlanmıştır.
YÖNTEM:
Kesitsel tasarımla yürütülen çalışmaya 50 GUCH hastası dahil edildi. Hastalar doğumsal kalp hastalıkları sınıflamasına göre siyanotik ve asiyanotik olarak iki gruba ayrıldı. Metabolik sendrom tanısı uluslararası kriterlere göre konuldu. Vücut kitle indeksi (BMI), bel çevresi, sistolik ve diyastolik kan basıncı, açlık glikozu, trigliserit (TG) ve HDL kolesterol düzeyleri kaydedildi. Tanımlayıcı istatistikler ve gruplar arası dağılımlar analiz edildi.
BULGULAR:
Çalışmaya alınan hastaların yaş ortalaması 27,3±6,3 yıl, tanı yaşı ortalaması 10,3±22,8 aydı. Hastaların %74'ü siyanotik (n=37), %26'sı asiyanotik (n=13) idi. Tüm kohortun ortalama BMI'si 24,1±4,1 kg/m², bel çevresi 84,0±13,0 cm, SKB 123,2±14,1 mmHg, DKB 70,6±11,8 mmHg olarak saptandı. Ortalama TG düzeyi 102,1±48,8 mg/dL, HDL düzeyi 47,8±10,1 mg/dL, açlık glikozu 94,6±30,4 mg/dL idi.

Hastaların %12'sinde (n=6) metabolik sendrom mevcuttu. Metabolik sendrom sıklığı siyanotik hastalarda %13,5 (5/37) iken asiyanotik hastalarda %7,7 (1/13) idi. Siyanotik hastalar, metabolik sendrom tanısı olan olguların çoğunluğunu oluşturmasına rağmen gruplar arasındaki fark belirgin değildi(Tablo 1).

SONUÇ:

GUCH hastalarında metabolik sendrom sıklığı yaklaşık %12 olup bu oran aynı yaş grubunda sağlıklı bireylerde yapılmış çalışmalara göre nispeten daha yüksektir. Siyanotik hastalarda metabolik sendrom oranı daha yüksek görünse de örneklem büyüklüğü sınırlıdır. Bulgular, GUCH popülasyonunda düzenli metabolik taramanın önemini vurgulamaktadır. Daha geniş örneklemli, çok merkezli çalışmalar metabolik risklerin daha net ortaya konmasına yardımcı olacaktır.

Anahtar Kelimeler: Erişkin konjenital kalp hastalığı, GUCH, metabolik sendrom, siyanotik hastalar, asiyanotik hastalar

Tablo-1

Tablo 1. Çalışma popülasyonunun demografik, klinik ve biyokimyasal özellikleri (n=50)

Parametre	*Değer*
Yaş, yıl (ortalama ± SS)	27,3 ± 6,3
Tanı yaşı, ay (ortalama ± SS)	10,3 ± 22,8
Siyanotik hasta, n (%)	37 (%74)
Asiyanotik hasta, n (%)	13 (%26)
BMI, kg/m² (ortalama ± SS)	24,1 ± 4,1
Bel çevresi, cm (ortalama ± SS)	84,0 ± 13,0
Sistolik KB, mmHg (ortalama ± SS)	123,2 ± 14,1
Diyastolik KB, mmHg (ortalama ± SS)	70,6 ± 11,8
Trigliserit, mg/dl (ortalama ± SS)	102,1 ± 48,8
HDL-kolesterol, mg/dl (ortalama ± SS)	47,8 ± 10,1
Açlık glikozu, mg/dl (ortalama ± SS)	94,6 ± 30,4
Metabolik sendrom varlığı, n (%)	6 (%12)
-Siyanotik	5/37 (%13,5)
- Asiyanotik	1/13 (%7,7)

Tablo 1. Çalışma popülasyonunun demografik, klinik ve biyokimyasal özellikleri (n=50)

Viral Miyokardit Sonrası Gelişen Atriyoventriküler İleti Bozuklukları: İki Olgu Sunumu

Buse Günyel, Merve Maze Aydemir, Hasan Candaş Kafalı
Sağlık Bilimleri Üniversitesi, Mehmet Akif Ersoy Göğüs Kalp ve Damar Cerrahisi Eğitim ve Araştırma Hastanesi, Pediyatrik Kardiyoloji Kliniği, İstanbul

Giriş
Miyokarditte supraventriküler ve ventriküler taşikardiler sıklıkla görülebilmekle birlikte atriyoventriküler (AV) iletim bozuklukları daha nadir görülmektedir. Daha çok viral olmayan miyokarditlerde AV iletim bozuklukları görülebilmekte olup, takibi ve ne zaman pacemaker takılması gerektiği tartışmalıdır.

Olgu 1
Dört yaşında kız hasta, dış merkezde pnömoni ön tanısıyla yatırılmış ve solunum yetmezliği nedeniyle entübe edilmiş. Viral solunum panelinde rinovirüs pozitifliği tespit edilmiş. İzlem sırasında troponin yüksekliği saptanmış olup miyokardit tanısı ile izlenirken birinci derece AV blok ve aralıklı 2:1 AV blok gelişmesi üzerine pacemaker ihtiyacı açısından merkezimize yönlendirilmiştir. Servis izlemlerinde belirgin semptom izlenmemiştir. Yatışı sırasında prednizolon ve IVIG tedavileri uygulandı. Ekokardiyografik incelemelerinde fonksiyonları korunmuş olan hastanın kardiyak manyetik rezonans görüntülemede sol ventrikül bazal ve midventriküler anterolateral ve inferolateral segmentlerde subepikardiyal–midmiyokardiyal yerleşimli, non-iskemik paternde geç kontrastlanma izlendi. 24 saatlik Holter monitorizasyonlarında birinci derece AV blok (PR:180-240 msn) zemininde sık 2:1 AV blok saptanmış olup, ortalama kalp hızı 60/dk olarak izlenmiştir. Klinik olarak stabil seyretmesi üzerine aile bilgilendirilerek yakın takip planıyla taburcu edilmiştir.
En son 6. ay kontrolünde 24 saatlik Holter incelemesinde PR

mesafesinin belirgin uzadığı (380–420 msn), aralıklı Mobitz tip 1 ve Mobitz tip 2 AV bloklar ile zaman zaman 2:1 AV blok izlendiği görüldü. Tam AV blok saptanmadı. En uzunu 2,1 saniye olan toplam 10 adet pause tespit edildi. Ortalama kalp hızı 65/dk (minimum 34/dk, maksimum 131/dk) idi. Hasta aralıklı Holter ve ekokardiyografilerle izlenmeye devam edilmektedir.

Olgu 2
İki yaşında erkek hasta, iki hafta önce üst solunum yolu enfeksiyonu öyküsü sonrası kontrol muayenesinde bradikardi fark edilmesi üzerine merkezimize yönlendirildi. Hasta yatırılarak miyokardit ilişkili ileti bozukluğu düşünülerek metilprednizolon tedavisi başlandı. Ventrikül fonksiyonları korunmuş olmasına rağmen ritim izlemlerinde özellikle efor sırasında 3:1 ve zaman zaman 4:1 ileri derece AV blok geliştiği saptandı. Efora bağlı yüksek dereceli AV blok ve yetersiz kronotropik yanıt nedeniyle hastaya kalıcı pacemaker implantasyonu yapıldı.

Sonuç

Viral miyokardit sonrası gelişen AV iletim bozuklukları ventrikül fonksiyonları korunmuş olsa dahi kalıcı ve ilerleyici seyredebilir. Bu olgular, miyokardit sonrası uzun dönem ritim takibinin ve eforla ileti değerlendirmesinin gerekliliğini vurgulamaktadır.

Anahtar Kelimeler: Miyokardit, atriyoventriküler blok, pacemaker

PP-034

Biküspit Aort Kapak ile Ventriküler Septal Defekt–Pulmoner Atrezinin Nadir Bir Birlikteliği: Olgu Sunumu

Buse Günyel, Fatma Sevinç Şengül, Alper Güzeltaş
Sağlık Bilimleri Üniversitesi, Mehmet Akif Ersoy Göğüs Kalp ve Damar Cerrahisi Eğitim ve Araştırma Hastanesi, Pediyatrik Kardiyoloji Kliniği, İstanbul

GİRİŞ:
Konotrunkal anomaliler ve biküspit aort kapak (BAV), çocukluk çağında aort dilatasyonu ile ilişkili olabilen konjenital kalp hastalıklarıdır. Bu hastalarda aort duvarının yapısal özellikleri ve anormal hemodinamik yüklenme, zaman içinde progresif aort genişlemesine yol açabilmektedir. Her iki patoloji tek başına aortopati riskini artırırken, birlikte görüldüklerinde bu riskin daha erken yaşta ve daha şiddetli seyredebileceği öne sürülmektedir. Ventriküler septal defekt–pulmoner atrezi (VSD-PA) ile BAV birlikteliği ise literatürde son derece nadir olarak bildirilmektedir. Bu nedenle bu hasta grubunda aort dilatasyonunun klinik özellikleri ve izlem stratejileri net olarak tanımlanmamıştır.
OLGU:
On yaşında kız hasta, VSD-PA tanısı ile cerrahi değerlendirme amacıyla merkezimize yönlendirildi. Hasta bir aylıkken tanı almış, başka bir merkezde izlenmiş ve daha önce herhangi bir cerrahi ya da girişimsel işlem uygulanmamıştı. Başvuru sırasında vücut ağırlığı 17 kg (−3,5 SDS), boyu 128 cm (−1,5 SDS) idi. Arteriyel oksijen satürasyonu %95 olup, pulmoner aşırı dolaşıma bağlı erken kalp yetmezliği bulguları mevcuttu. Siyanoz belirgin değildi. Transtorasik ekokardiyografide, çok sayıda majör aortopulmoner kollateral arter (MAPCA) ile beslenen VSD-PA izlendi. Sol ventrikül fonksiyonları korunmuştu. Ek olarak tip 0 biküspit aort kapak saptandı (Şekil 1). Aort kapakta orta derecede darlık (maksimum gradiyent 46 mmHg, ortalama 26 mmHg) ve orta derecede yetersizlik mevcuttu. Aort kökü ve çıkan aorta belirgin derecede dilateydi. Aort ölçümleri şu şekildeydi: aort anülüsü 29 mm (+7,1 SDS), sinüs Valsalva 31,5 mm (+4,9 SDS), sinotübüler bileşke 23 mm (+3,6 SDS) ve çıkan aorta 44 mm (+9,8 SDS) (Şekil 2). Bilgisayarlı tomografi anjiyografi ile nativ pulmoner arterlerin

konfluensi ve kollateral damarlar doğrulandı; aort çapları ekokardiyografik ölçümlerle uyumluydu.
SONUÇ:
VSD-PA ve BAV birlikteliği son derece nadir olup, her iki patoloji de farklı mekanizmalarla aort dilatasyonuna katkıda bulunabilir. BAV'de intrinsik aort duvar anomalileri ve anormal akım paterni ön plandayken, pulmoner atrezili olgularda cerrahi öncesi dönemde aorta üzerine binen kronik volüm yükü aort mediyasında dejenerasyona yol açabilmektedir. Bu olguda özellikle çıkan aortta saptanan ileri derecede dilatasyonun, her iki patolojinin eklenmiş etkisine bağlı olduğu düşünülmüştür. Önceki yıllara ait görüntüleme verilerinin bulunmaması, aort dilatasyonunun başlangıç zamanı ve progresyonunu değerlendirmeyi sınırlamaktadır.
BAV ve VSD-PA birlikteliği olan hastalarda aortopati riski artmış olabilir. Bu nedenle bu hasta grubunda aort çaplarının erken dönemden itibaren düzenli ve yakın izlenmesi büyük önem taşımaktadır. Nadir görülen bu birliktelik, aort dilatasyonu açısından bireyselleştirilmiş takip ve tedavi stratejilerinin gerekliliğini vurgulamaktadır.

Anahtar Kelimeler: ventriküler septal defekt-pulmoner atrezi, biküspit aort kapağı, aortopati

Şekil 1

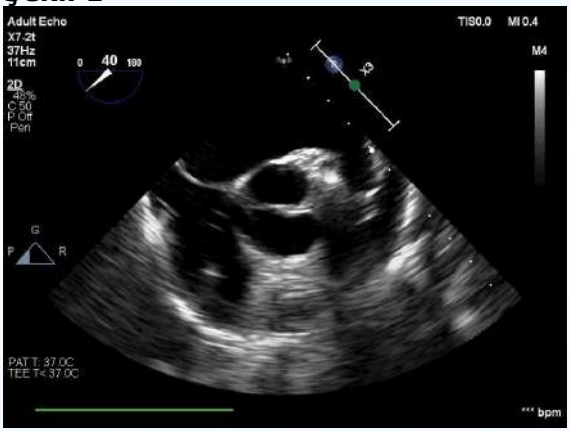

Hastanın transözafageal ekokardiyografisinde biküspit aorta görüntüsü

Şekil 2



Hastanın transözofageal ekokardiyografisinde asendan aorta görüntüsü

PP-035

Double Outlet Both Ventricle (DOBV) Olgu Sunumu: Tanısal Güçlükler ve Multimodal Görüntüleme ile Doğru Tanı

Buse Günyel[1], Fatma Sevinç Şengül[1], Okan Yıldız[2], Pelin Ayyıldız[1], Alper Güzeltaş[1]
[1]Sağlık Bilimleri Üniversitesi, Mehmet Akif Ersoy Göğüs Kalp ve Damar Cerrahisi Eğitim ve Araştırma Hastanesi, Pediyatrik Kardiyoloji Kliniği, İstanbul
[2]Sağlık Bilimleri Üniversitesi, Mehmet Akif Ersoy Göğüs Kalp ve Damar Cerrahisi Eğitim ve Araştırma Hastanesi, Pediyatrik Kalp ve Damar Cerrahisi Kliniği, İstanbul

Giriş

Double outlet right ventricle (DORV), her iki büyük arterin ağırlıklı olarak sağ ventrikülden çıktığı konotrunkal anomaliler spektrumudur. Klinik tablo ve cerrahi yaklaşım, büyük arterlerin uzaysal ilişkisi ve ventriküler septal defektin (VSD) lokalizasyonuna bağlıdır.

Double outlet both ventricle (DOBV) ise son derece nadir görülen bir ventriküloarteriyel bağlantı varyantıdır ve hem aorta hem de pulmoner arter her iki ventrikülden çıkış alır. Atipik morfolojisi nedeniyle tanısal olarak sıklıkla yanlış sınıflandırılabilir. Ancak doğru tanı, cerrahi planlama açısından kritik öneme sahiptir.

Bu olguda, antenatal dönemde izole VSD tanısı alan ve postnatal dönemde yapılan ayrıntılı incelemeler sonucunda DOBV tanısı konulan bir infant sunulmaktadır.

Olgu Sunumu

Otuz sekiz haftalık gebelikten 2500 gram olarak doğan kız hasta, antenatal ultrasonografide VSD saptanması üzerine doğum sonrası kliniğimize yönlendirildi. Fizik muayenesinde oksijen satürasyonu %98 idi. Taşipne ve akciğer oskültasyonunda ral mevcuttu. Transtorasik ekokardiyografide büyük arterlerin ventriküllerle olan ilişkisi farklı pencerelerde değişken görünüm sergilemekteydi (Şekil 1). VSD'nin doubly committed olduğu izlendi (Şekil 2). Bu nedenle

ayrıcı tanıda DOBV düşünüldü. Kardiyak tomografi ve 3 boyutlu modelleme ile tanı doğrulandı.
Hasta dört aylıkken total düzeltici cerrahi uygulandı. Sol ventrikül-aorta ve sağ ventrikül-pulmoner arter akımını sağlamak amacıyla iki yama kullanıldı. Postoperatif ikinci günde ekstübe edildi ve bir hafta sonra sorunsuz taburcu edildi.
Tartışma
DOBV, klasik konotrunkal anomalilerden farklı olarak her iki ventrikülün her iki büyük artere katkı sağladığı son derece nadir bir morfolojidir. Bu nedenle prenatal ve erken postnatal ekokardiyografide tanısal güçlükler yaşanabilmektedir.
Prenatal ekokardiyografi konjenital kalp hastalıklarının erken tanısında çok değerli olmakla birlikte, ventriküloarteriyel bağlantıların detaylı değerlendirilmesinde sınırlılıkları bulunmaktadır. Bizim olgumuzda da antenatal dönemde izole VSD olarak değerlendirilen hasta, postnatal dönemde yapılan seri ekokardiyografilerde tanısal belirsizlik göstermiş ve multimodal görüntüleme ile kesin tanıya ulaşılmıştır.
DOBV'nin cerrahi onarımı klasik DORV onarımından farklıdır. Genellikle iki yama kullanılması gerekir; tek yama kullanımı ventriküler çıkım yolu obstrüksiyonuna yol açabilir. Bu nedenle doğru anatomik tanımlama, cerrahi başarı açısından hayati önemdedir.
Sonuç
Bu olgu, prenatal ve erken postnatal dönemde nadir konotrunkal anomalilerin olduğundan daha basit değerlendirilebileceğini göstermektedir. Tanısal belirsizlik durumlarında multimodal görüntüleme yöntemleri kullanılmalı ve DOBV gibi nadir varyantlar akılda tutulmalıdır. Doğru ve zamanında tanı, uygun cerrahi planlama ve optimal klinik sonuçlar için esastır.

Anahtar Kelimeler: Double outlet both ventricle, doubly-committed VSD, multimodal görüntüleme

Şekil 1

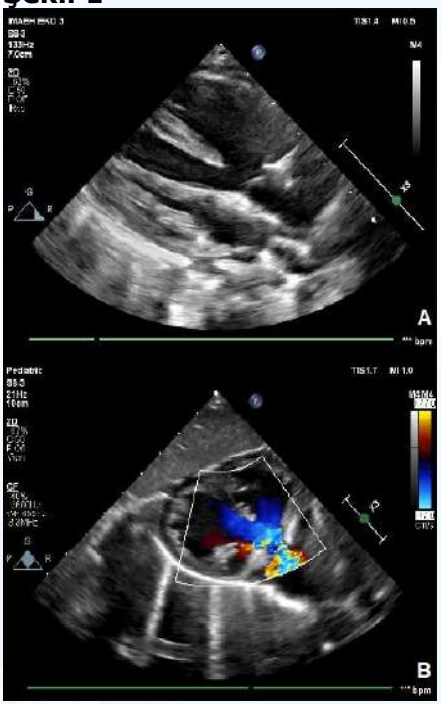

Farklı ekokardiyografik pencerelerde çelişkili ventriküloarteriyel bağlantı görünümü Farklı pencerelerde büyük damarların septumla olan ilişkisi değişken görünmekte ve ventriküloarteriyel bağlantının tanımlanmasını güçleştirmektedir. A: Parasternal uzun eksen görüntüsünde aortanın ventriküler septum üzerinde overriding olarak izlendiği kesit B: Subkostal pencereden alınan görüntüde pulmoner arterin ventriküler septum ile ilişkili izlendiği kesit

Şekil 2

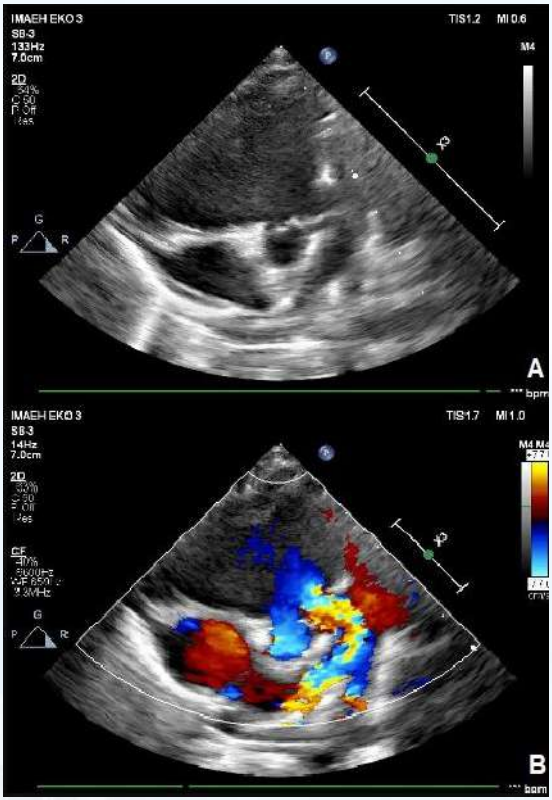

Parasternal kısa eksende doubly committed ventriküler septal defektin ekokardiyografik değerlendirilmesi A: İki boyutlu ekokardiyografide doubly committed VSD görünümü B: Renkli Doppler incelemede defekt üzerinden geçen şant akımı

PP-036

İzole Ventriküler Septal Defektli İnfantlarda Aort Kapak Prolapsusu ve Aort Yetmezliği İçin Erken Ekokardiyografik Risk Sınıflaması

Buse Günyel[1], Sinan Işık[1], Fatma Sevinç Şengül[1], Okan Yıldız[2], Nujin Uluğ Murt[1], Pelin Ayyıldız[1], Alper Güzeltaş[1]
[1]Sağlık Bilimleri Üniversitesi, Mehmet Akif Ersoy Göğüs Kalp ve Damar Cerrahisi Eğitim ve Araştırma Hastanesi, Pediyatrik Kardiyoloji Kliniği, İstanbul
[2]Sağlık Bilimleri Üniversitesi, Mehmet Akif Ersoy Göğüs Kalp ve Damar Cerrahisi Eğitim ve Araştırma Hastanesi, Pediyatrik Kalp ve Damar Cerrahisi Kliniği, İstanbul

Giriş
Perimembranöz outlet ventriküler septal defektler (PM-VSD), aort kapağı ile yakın anatomik komşuluk gösterir ve bu durum aort kapak prolapsusu (AVP) ile bunu izleyen aort yetmezliğine (AY) zemin hazırlayabilir. Kapak deformasyonunu açıklamak için Venturi mekanizması öne sürülmüş olmakla birlikte, erken yaşam döneminde AVP gelişimini öngörebilecek güvenilir ekokardiyografik belirteçler yeterince tanımlanmamıştır. Bu çalışmanın amacı, izole PM-VSD'li bebeklerde 2 yaşından önce gelişen AVP ve AY için erken dönem ekokardiyografik belirleyicileri ortaya koymaktır.
Yöntemler
Bu retrospektif, tek merkezli kohort çalışmaya 2010–2025 yılları arasında izole PM-VSD tanısı alan ve 0–24 ay arasında başlangıç transtorasik ekokardiyografisi yapılan bebekler dahil edildi. Hastalar 0–6, 6–12, 12–18 ve 18–24 ay olmak üzere dört standart zaman aralığında değerlendirildi. Ekokardiyografik parametreler; vücut yüzey alanına indekslenmiş 2D ve renkli Doppler ile ölçülen VSD çapları ile maksimum Doppler kaynaklı transdefekt gradiyentini içeriyordu. AVP ve AY, herhangi bir derecede kapak prolapsusu veya yetmezliğinin ilk görüntüleme ile saptanması olarak tanımlandı. Tek değişkenli analizde $p<0,10$ olan değişkenler

çok değişkenli lojistik regresyon modeline alındı. Model performansı ROC analizi ile değerlendirildi.
Bulgular
Toplam 96 bebek analiz edildi (59 erkek, %61,5; 37 kız, %38,5). İlk ekokardiyografi sırasında medyan yaş 3,3 ay (IQR 1,2–9,3), medyan takip süresi 52,5 ay (IQR 22,7–95,2) idi. AVP %39,6 (38/96), AY ise %30,2 (29/96) oranında saptandı.
AVP için oluşturulan modelde, daha düşük maksimum gradiyent tek bağımsız belirleyici olarak bulundu (OR 0,97/mmHg; %95 GA 0,94–0,99; p=0,013); çap temelli indeksler prediktif değildi. Modelin ayırt ediciliği sınırlıydı (AUC 0,66).
Gradiyente dayalı modelde olasılık değeri ≥0,38 olan hastalar yüksek riskli grup olarak tanımlandı ve bu grupta AVP (%53,1'e karşı %25,5; OR 3,3; p=0,006) ve AY (%44,9'a karşı %14,9; OR 4,7; p=0,001) anlamlı derecede daha sık izlendi.
AY için oluşturulan model mükemmel ayırt edicilik gösterdi (AUC 0,94) ve AVP tek bağımsız belirleyici olarak saptandı (OR ≈164; p<0,001). Gradiyent ile ilişki dikkatle yorumlanmalıdır: büyük, gerçekten non-restriktif ve çok düşük gradiyentli defektlere sahip bebekler erken cerrahiye yönlendirildiği için analize dahil edilmemiştir. Bu nedenle bulgular Venturi mekanizmasıyla çelişmekten ziyade, küçük-orta boy PM-VSD'lerin hemodinamik davranışını yansıtmaktadır.
Sonuç
Küçük-orta boy PM-VSD spektrumunda, gradiyente dayalı risk sınıflaması erken dönemde AVP ve AY gelişme riski yüksek olan bebeklerin belirlenmesini sağlamaktadır. Bu yaklaşım, geri dönüşsüz kapak deformasyonu gelişmeden önce daha yakın izlem ve zamanında cerrahi müdahaleyi desteklemektedir.

Anahtar Kelimeler: Ventriküler septal defekt, perimembranöz-outlet, aort kapak prolapsusu (AVP), aort yetmezliği

PP-037

Büyük Arterlerin Transpozisyonu Tanılı Yenidoğanlarda Persistan Pulmoner Hipertansiyonun Klinik Etkileri

Halise Zeynep Genç[1], Hüseyin Ceylan[2], Hacer Kamalı[2], Eymen Recep[3], Erkut Öztürk[1], Sertaç Haydin[4], Ali Can Hatemi[3], Alper Güzeltaş[2]
[1]Sağlık Bilimleri Üniversitesi, Başakşehir Çam ve Sakura Hastanesi, Çocuk Kardiyoloji Bölümü, İstanbul
[2]Sağlık Bilimleri Üniversitesi, İstanbul Mehmet Akif Ersoy Göğüs Kalp ve Damar Cerrahisi Eğitim ve Araştırma Hastanesi, Çocuk Kardiyoloji Bölümü, İstanbul
[3]Sağlık Bilimleri Üniversitesi, Başakşehir Çam ve Sakura Hastanesi, Çocuk Kalp Damar Cerrahisi Bölümü, İstanbul
[4]Sağlık Bilimleri Üniversitesi, İstanbul Mehmet Akif Ersoy Göğüs Kalp ve Damar Cerrahisi Eğitim ve Araştırma Hastanesi, Çocuk Kalp Damar Cerrahisi Bölümü, İstanbul

GİRİŞ: Büyük arterlerin transpozisyonu (TGA) yenidoğanın kritik konjenital kalp hastalıklarından birisidir. Bu olguların fetal yaşamdan postnatal döneme geçiş süreci karmaşıktır ve bu dönemde gözlenen yenidoğanın persistan pulmoner hipertansiyonu (PPHN) operasyon sonuçlarını etkileyebilir. Otonomik fonksiyonları değerlendirmek bu adaptasyon sürecini değerlendirmek için yararlı olabilir. Bu çalışma TGA hastalarında PPHN'nin perioperatif morbidite ve mortalite üzerindeki etkisini değerlendirmeyi amaçlamaktadır.
Materyal ve METHOD: Çalışma 1 Aralık 2024 -1 Aralık 2025 tarihleri arasında iki yüksek volümlü kalp merkezinde TGA tanısı almış yenidoğan olgularda gerçekleştirildi. Hastalar klinik ve ekokardiyografik bulgulara göre PPHN grubu ve PPHN olmayan grup olarak ikiye ayrıldı. PPHN, %100 oksijen altında spontan veya mekanik ventilasyonla solurken, transkutanöz oksijen

satürasyonunda (DSO_2; sağ kol ve bacak arasında ölçülen) pre-duktal ve post-duktal değerler arasında %5'ten fazla fark olan hastalarda mevcut kabul edildi. Gruplar erken dönem (ilk 30 gün) mortalite ve morbidite açısından incelendi. Bulgular istatistiksel açıdan incelendi.
BULGULAR: 48 yenidoğan TGA olgusu (%60'ı erkek) mevcuttu. Median operasyon yaşı 5 gün (IQR 3-7), median ağırlık 3100 gram (IQR 2900-3400) ve preop median satürasyon 76 (IQR 70-82) idi. Sekiz olguda ASO öncesi balon atriyal septostomi yapıldı. On üç olguda (%27) PPHN saptandı. Postoperatif komplikasyon oranları (vazopressör kullanımı süresi, sedatif ilaç kullanımı ve hastanede kalış süresi, mekanik ventilasyon süresi) PPHN olan grupta daha yüksekti ($p< 0.05$). Toplam mortalite %10,4 olup, PPHN ve PPHN olmayan hastalar arasında fark yoktu (%15.3'e karşı %8,5; $p=0,60$).
SONUÇ: TGA'lı yenidoğanlarda, PPHN'nın eşlik etmesi daha yüksek postoperatif komplikasyon oranlarıyla ilişkili olmakla mortaliteyi anlamlı şekilde etkilememiştir. Burada yoğun bakım ve tedavi koşullarındaki iyileşmelerin rolü olabilir.

Anahtar Kelimeler: büyük arter transpozisyonu, pulmoner hipertansiyon, yenidoğan

PP-038

Tip I Trunkus Arteriyozus ve Mitral Kapak Atrezisinin Birlikteliğine Bağlı Gelişen Univentriküler Kalp Hastalığı: Olgu Sunumu

Ayşen Haksayar, Fatma Sevinc Sengul, Alper Guzeltas
Sağlık Bilimleri Üniversitesi Mehmet Akif Ersoy Göğüs Kalp ve Damar Cerrahisi Eğitim ve Araştırma Hastanesi Çocuk Kardiyoloji Kliniği, İstanbul

GİRİŞ:
Trunkus arteriyozus, kalp tabanından köken alan tek bir arteriyel trunkus varlığı ile tanımlanan, tek bir semilunar anülüs içeren ve koroner, pulmoner ve sistemik dolaşımları sağlayan nadir bir konjenital kalp hastalığıdır. Semilunar kapak yaprakçık sayısı iki ile altı arasında değişkenlik gösterebilir. Bu kompleks defektlere mitral veya triküspit kapak hipoplazisi ya da atrezisi gibi atriyoventriküler kapak anomalileri eşlik edebilir.
Bu çalışmada, mitral kapak atrezisi ve sol ventrikül hipoplazisi ile birlikte bulunan, fonksiyonel olarak univentriküler kalp hastalığına yol açan Tip I trunkus arteriyozus tanılı son derece nadir bir olgu sunulmaktadır. Bu ender görülen konjenital defekt birlikteliğinin klinik sonuçları ve cerrahi yönetimde karşılaşılan zorluklar tartışılmaktadır.
Olgu Özeti:
İki aylık, 4,2 kg ağırlığında erkek hasta siyanoz nedeniyle çocuk kardiyoloji merkezimize refere edildi. Fizik muayenede oksijen satürasyonu %65 olup yaygın siyanoz ve 2–3/6 derecede sistolik üfürüm mevcuttu. Transtorasik ekokardiyografide situs solitus–levokardi, mitral kapak atrezisi, hipoplastik sol ventrikül ve morfolojik sağ ventrikülden köken alan Tip I trunkus arteriyozus saptandı. Pulmoner arterlerin asendan aortadan çıktığı, periferik pulmoner darlık olmadığı ve trunkal kapağın triküspit yapıda, fonksiyonel olarak normal olduğu izlendi. Ek olarak persistan sol superior vena kava, iki restriktif sekundum ASD, hafif triküspit

yetersizliği ve sağ aortik ark mevcuttu. Tanı bilgisayarlı tomografi ile doğrulandı. Mitral kapak atrezisi ve hipoplastik sol ventrikül ile morfolojik sağ ventrikülden kaynaklanan ortak arteriyel trunkus, restriktif sekundum atriyal septal defektler ve aorta ile pulmoner arterlerin ortak çıkışı görüntüleme yöntemleriyle gösterildi (Şekil 1A–D). Hasta için atriyal septostomi ve 5 mm sistemik–pulmoner şant içeren erken palyatif cerrahi planlandı.

TARTIŞMA:

Ortak arteriyel trunkus (OAT), nadir görülen ve sınıflaması ile eşlik eden anomalileri uzun süredir tartışılan kompleks bir konjenital kalp hastalığıdır. Mitral kapak atrezisi veya sol ventrikül hipoplazisi ile birlikte bulunduğunda, fonksiyonel olarak univentriküler fizyolojiye yol açarak sağkalım ve cerrahi planlama açısından önemli klinik sonuçlar doğurur. Univentriküler fizyolojide, neonatal dönemde pulmoner vasküler direncin azalması pulmoner aşırı dolaşıma ve erken hemodinamik instabiliteye neden olabilir. Sunulan olguda, Tip I OAT'nin mitral kapak atrezisi ve sol ventrikül hipoplazisi ile birlikteliği, fonksiyonel univentriküler dolaşımla sonuçlanmış ve erken evreli palyatif cerrahi gereksinimi doğurmuştur. Literatürde bildirilen sınırlı sayıda olgu, uygun cerrahi evreleme ve bireyselleştirilmiş yönetim ile Fontan dolaşımına ulaşılabileceğini göstermektedir. 2021 yılına kadar bildirilen tüm olgu sunumlarını içeren derleme dikkate alındığında, sunulan vaka Tip I ortak arteriyel trunkus ile mitral kapak atrezisinin birlikte görüldüğü literatürde bildirilen beşinci olgu olup, bu son derece nadir klinik tabloya özgün bir katkı sağlamaktadır.

SONUÇ:

Bu olgu, trunkus arteriyozus ile fonksiyonel olarak univentriküler fizyolojinin birlikteliğini göstermesi açısından dikkat çekicidir ve bu nadir kombinasyonun ayırıcı tanılar arasında mutlaka göz önünde bulundurulması gerektiğini vurgulamaktadır. Bu tür kompleks konjenital kalp hastalıklarında, erken tanı, ayrıntılı anatomik değerlendirme ve bireyselleştirilmiş cerrahi stratejiler, klinik sonuçların iyileştirilmesinde kritik öneme sahiptir.

Anahtar Kelimeler: Trunkus arteriyozus, mitral atrezisi, univentriküler kalp hastalığı

Şekil 1.

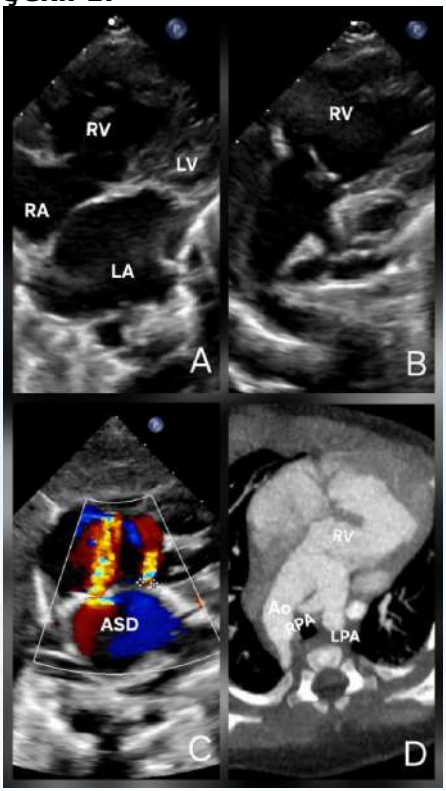

Şekil 1. (A) Transtorasik ekokardiyografide mitral kapak atrezisi ve hipoplastik sol ventrikül görünümü. (B) Ekokardiyografide, morfolojik sağ ventrikülden kaynaklanan ortak arteriyel trunkus ve pulmoner arterlerin asendan aortadan köken aldığı yapı. (C) Renkli Doppler incelemede, soldan sağa şantın izlendiği iki adet restriktif sekundum atriyal septal defekt. (D) Aksiyel kesit bilgisayarlı tomografide ortak arteriyel trunkus ile aorta ve pulmoner arterlerin çıkışı.

PP-039

Pediatrik Popülasyonda Kardiyak Kitlelerde Tespitten Yönetime: Güncel Bir Analiz

Ayşen Haksayar[1], Samet Paksoy[1], Pelin Ayyıldız[1], Fatma Sevinc Sengul[1], Hacer Kamalı[1], Alper Guzeltas[1], Sertaç Haydin[2]
[1]Sağlık Bilimleri Üniversitesi Mehmet Akif Ersoy Göğüs Kalp ve Damar Cerrahisi Eğitim ve Araştırma Hastanesi Çocuk Kardiyoloji Kliniği, İstanbul
[2]Sağlık Bilimleri Üniversitesi Mehmet Akif Ersoy Göğüs Kalp ve Damar Cerrahisi Eğitim ve Araştırma Hastanesi, Çocuk Kalp ve Damar Cerrahisi Kliniği, İstanbul

GİRİŞ-AMAÇ: Primer kardiyak tümörler, tesadüfen saptanan asemptomatik hastalardan yaşamı tehdit eden klinik tablolara kadar değişen geniş bir klinik spektruma sahip, nadir klinik durumlardır. Tümörün patolojisi, lokalizasyonu ve boyutu; klinik davranışı ve tedavi yaklaşımını belirleyen temel faktörlerdir. Bu çalışmanın amacı, kardiyak kitle saptanan pediatrik hastaların tanısal özelliklerini ve izlem sonuçlarını değerlendirmek ve potansiyel olarak yaşamı tehdit eden komplikasyonlarla ilişkili risk faktörlerini belirlemektir.
YÖNTEMLER: Kliniğimizde 2010–2025 yılları arasında kardiyak kitle tanısı ile izlenen hastaların tıbbi kayıtları retrospektif olarak incelendi. Demografik özellikler, tümör özellikleri, klinik başvuru bulguları, tedavi yaklaşımları ve izlem verileri analiz edildi.
BULGULAR: Çalışmaya, tanı anındaki medyan yaşı 22 ay (aralık: 1–207 ay) olan 27 hasta dahil edildi; hastaların 13'ü erkek (%48), 14'ü kız (%52) idi. En sık saptanan tümör tipi rabdomiyomdu (n=14). Tümör yükü 14 hastada tek, 13 hastada ise multipl idi. Tümör lokalizasyonu en sık sol ventrikül (n=11) olup, bunu sağ atriyum (n=5) ve sağ ventrikül (n=5) izledi; iki hastada tümörler birden fazla kardiyak bölgede yerleşim göstermekteydi.

Cerrahi veya medikal girişim endikasyonları arasında malignite şüphesi, bası veya obstrüksiyona bağlı semptomlar, emboli riski, kardiyak disfonksiyon, aritmi ve eforla ilişkili semptomlar yer almaktaydı. Beş hastaya cerrahi rezeksiyon uygulandı. On hasta, everolimus, kalp yetersizliği tedavisi ve antiaritmik ilaçları içeren medikal tedavi gereksinimi gösterdi. Altı hastaya antiaritmik tedavi verildi; özellikle fibrom tanılı iki hastada, tedavi gerektiren ventriküler ekstrasistol veya ventriküler taşikardi saptandı. Bir hastaya kalp yetersizliği nedeniyle medikal tedavi başlandı. Literatürle uyumlu olarak, rabdomiyom tanılı seçilmiş üç hastada everolimus kullanılmış ve tümör boyutunda küçülme veya stabilizasyon sağlanmıştı. İzlem süresince mortalite gözlenmedi. Ayrıntılı veriler Tablo 1 ve Tablo 2'de özetlenmiştir.
SONUÇ: Pediatrik kardiyak kitleler heterojen bir klinik profil sergilemekte olup, en sık saptanan tümör tipi rabdomiyomdur. Tümörün lokalizasyonu ve yükü ile birlikte, özellikle aritmi ve hemodinamik etkiler başta olmak üzere eşlik eden komplikasyonlar, tedavi kararlarında merkezi bir rol oynamaktadır. Seçilmiş hastalarda everolimus tedavisinin tümör regresyonu veya stabilizasyonu ile ilişkili olması, bu tedavinin etkili bir seçenek olduğunu desteklemektedir. Bu bulgular, pediatrik kardiyak tümörlerde bireyselleştirilmiş değerlendirme ve hastaya özgü tedavi yaklaşımlarının önemini vurgulamaktadır.

Anahtar Kelimeler: hemanjiyom, miksoma,pediatrik kardiyak tümörler, rabdomiyom

Şekil 1.



Şekil 1. Transtorasik ekokardiyografide sol ventrikül kavitesinin anteriyorunda, anteroseptal–anterolateral yerleşimli, 42×40 mm boyutlarında, miyokard ile benzer ekojenitede kardiyak kitle

Şekil 2.

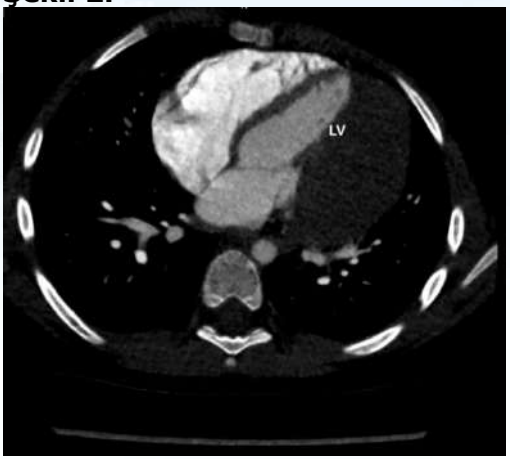

Şekil 2. Kontrastlı toraks BT'de sol ventrikül kavitesinde, atriyoventriküler sulkustan apeks seviyesine uzanan, posterolateral

duvar ile sınırları net seçilemeyen 74×40×48 mm boyutlarında hipodens kitle

Şekil 3.



Şekil 3. Kardiyak MRG'de sol ventrikül kavitesine uzanan, 36×47 mm boyutlarında, heterojen kontrastlanan intrakaviter kitle

Tablo 1

Tablo.1. Tüm Hastaların Özellikleri (n:27)	Değişkenler	n(%)
Tanılar	Rabdomiyom	14
	Fibrom	5
	Miksoma	2
	Teratom	2
	Hemanjiyom	2
	Papiller fibroelastom	1
	İğsi hücreli lezyon	1
Tanı Yöntemleri	Patoloji	5
	MR+Ekokardiyografi (patoloji yok)	15
	Sadece Ekokardiyografi	7
Kitle Sayısı	Tek kitle:14 hasta	14
	Multipl kitle:13 hasta	13
Kitle Lokalizasyonu	Sağ atriyum	5
	Sol atriyum	2
	Sağ ventrikül	3
	Sol ventrikül	11
	Perikard	1
	Aort kapağı	1
	Multipl yerleşim	2

Tablo.1. Tüm Hastaların Özellikleri (n:27)

Tablo 2

Tablo.2. Tedavi Gerektiren Hastaların Özellikleri (n: 8/27)	Değişkenler	n(%)
Tanılar (n=8)	-Cerrahi olarak tedavi edilenler	5
	Hemanjiyom	2
	Fibrom	2
	İğsi hücreli lezyon	1
	-Everolimus tedavisi	3
	Rabdomiyom	3
Everolimus alan hastalarda lokalizasyon	Sağ ventrikül	2
	Multipl yerleşim	1
Cerrahi tedavi edilen hastalarda lokalizasyon	Sağ atriyum	3
	Sol ventrikül	2
Cerrahi tedavi edilenlerde kitle sayısı	Tek kitle	100%
Perikardiyal efüzyon	Miksoma, Hemanjiyom, Fibrom, Rabdomiyom	4

Tablo.2. Tedavi Gerektiren Hastaların Özellikleri (n: 8/27)

PP-040

İzole persistan sol superior vena kava bulunan çocuklarda benign bir varyantın ötesinde elektrofizyolojik risk

Şule Arıcı, Gülperi Yağar Keskin, Özlem Sürekli Karakuş, Fatih Alparslan Genç, Erkan Taş, Sezin Bayraktar, Metin Sungur, Ayşe İnci Yıldırım
Koşuyolu Yüksek İhtisas Eğitim ve Araştırma Hastanesi, Çocuk Kardiyoloji Kliniği, İstanbul

GİRİŞ VE AMAÇ
İzole persistan sol superior vena kava (PLSVC), eşlik eden yapısal kalp hastalığı bulunmadığında genellikle benign bir venöz varyant olarak kabul edilmektedir. Ancak PLSVC'ye sıklıkla eşlik eden belirgin koroner sinüs (KS) dilatasyonunun kardiyak elektrofizyoloji üzerindeki olası etkileri tam olarak aydınlatılamamıştır. Çocukluk çağında izole PLSVC varlığında ventriküler repolarizasyon bozuklukları ve kardiyak elektrofizyolojik dengeye ilişkin veriler sınırlıdır. Bu çalışmada, izole PLSVC tanısı olan çocuklarda ventriküler repolarizasyon parametreleri ve kardiyak elektrofizyolojik denge indekslerinin değerlendirilmesi ve bu bulguların koroner sinüs boyutları ile ilişkisinin araştırılması amaçlanmıştır.
YÖNTEM
Bu olgu-kontrol çalışmasına izole PLSVC tanısı bulunan 26 çocuk hasta ile yaş ve cinsiyet açısından eşleştirilmiş 26 sağlıklı kontrol dahil edildi. Tüm olgulara standart transtorasik ekokardiyografi ve 12 derivasyonlu elektrokardiyografi uygulandı. Koroner sinüs çapı, apikal dört boşluk görüntüsünde probun hafif posterior angulasyonu ile elde edilen kesitte ve ayrıca parasternal uzun eksen görüntüsünde ölçüldü. Tüm ölçümler diyastol sonunda yapıldı ve vücut yüzey alanına göre indekslendi. Elektrokardiyografik değerlendirmede P dalga dispersiyonu, QTc dispersiyonu, Tp-e dispersiyonu, Tp-e/QT, Tp-e/QTc, QT/QRS ve QTc/QRS oranları analiz edildi. Tüm elektrokardiyografik ölçümler,

12 derivasyonlu elektrokardiyogramlar üzerinden Adobe Photoshop yazılımı kullanılarak %400 büyütmede manuel olarak gerçekleştirildi. Gruplar arası karşılaştırmalar ve korelasyon analizleri uygun istatistiksel yöntemlerle yapıldı.
BULGULAR
Demografik özellikler ile sol ventrikül boyutları, z-skorları ve sistolik fonksiyonlar açısından gruplar arasında anlamlı fark saptanmadı (tüm $p>0,05$). İzole PLSVC grubunda P dalga dispersiyonu, QTc dispersiyonu ve Tp-e dispersiyonu kontrol grubuna göre anlamlı olarak yüksek bulundu (tümü için $p<0,001$). Kardiyak elektrofizyolojik dengeyi yansıtan QT/QRS ve QTc/QRS oranları da PLSVC grubunda belirgin olarak artmıştı (her ikisi için $p<0,001$). Koroner sinüs çapı ve indekslenmiş ölçümler PLSVC grubunda anlamlı derecede yüksek saptandı ($p<0,001$). Parasternal uzun eksen görüntüsünde ölçülen indekslenmiş koroner sinüs çapı ile QTc/QRS oranı arasında pozitif ve anlamlı bir ilişki bulundu. İzlem sırasında bir izole PLSVC hastasında supraventriküler taşikardi atağı gelişti.
SONUÇ
İzole PLSVC bulunan çocuklarda, kardiyak yapı ve sistolik fonksiyonlar korunmuş olsa dahi ventriküler repolarizasyon ve kardiyak elektrofizyolojik denge parametrelerinde anlamlı bozulmalar izlenmektedir. Koroner sinüs dilatasyonu ile QTc/QRS oranı arasındaki ilişki, izole PLSVC'nin her zaman tamamen benign bir varyant olarak değerlendirilmemesi gerektiğini düşündürmektedir. Seçilmiş olgularda ritim odaklı daha yakın izlem yararlı olabilir.

Anahtar Kelimeler: çocuk, elektrokardiyografi, kardiyak elektrofizyoloji, persistan sol superior vena kava, ventriküler repolarizasyon

İzole persistan sol superior vena kava (PLSVC) bulunan

çocuklar ile kontrol grubunda elektrokardiyografik bulgular ve koroner sinüs ölçümlerinin karşılaştırılması

ECG findings in Isolated PLSVC group and control group

	Isolated PLSVC (n=26) Mean ± SD / Median (Min–Max)	Control group(n=26) Mean ± SD / Median (Min–Max)	p-value
P wave dispersion	62.15 ± 14.78 / 57.14 (36–100)	35.59 ± 10.02 / 35.30 (22.22–70.59)	<0.001**
QTc dispersion	99.66 ± 30.10 / 99.40 (51.91–167.76)	40.45 ± 10.78 / 40.34 (22.98–61.68)	<0.001**
Tp-e dispersion	67.29 ± 19.10 / 62.67 (40–114.28)	38.42 ± 7.13 / 35.60 (22.22–55.56)	<0.001**
Tp-e/QT ratio	0.237 ± 0.029 / 0.234 (0.190–0.291)	0.218 ± 0.024 / 0.218 (0.176–0.270)	0.013*
Tp-e/QTc ratio	0.189 ± 0.027 / 0.182 (0.140–0.240)	0.181 ± 0.022 / 0.178 (0.151–0.230)	0.195*
QT/QRS ratio	4.33 ± 0.59 / 4.29 (3.25–5.50)	3.78 ± 0.36 / 3.77 (3.22–4.62)	<0.001**
QTc/QRS ratio	5.48 ± 0.91 / 5.58 (3.55–7.23)	4.61 ± 0.36 / 4.64 (3.61–5.23)	<0.001**

*Student's t-test **Mann Whitney U Test

Coronary Sinus Measurements

	Isolated PLSVC (n=26) Mean ± SD / Median (Min–Max)	Control group(n=26) Mean ± SD / Median (Min–Max)	p-value
CS diameter (A4C), mm	9.01 ± 2.30 / 8.75 (4.5–13.3)	3.42 ± 0.99 / 3.30 (2.0–5.0)	<0,001**
CS index (A4C), mm/m²	9.50 ± 3.39 / 8.97 (4.10–18.60)	3.57 ± 1.29 / 3.54 (1.39–6.75)	<0,001**
CS diameter (PLAX), mm	8,73 ± 2,12 / 8,20 (5,10–13,30)		
CS index (PLAX) mm/m²	9,26 ± 3,31 / 8,54 (3,88–15,40)		

Elektrokardiyografik parametreler P dalga dispersiyonu, QTc dispersiyonu, Tp-e dispersiyonu, Tp-e/QT, Tp-e/QTc, QT/QRS ve QTc/QRS oranlarını içermektedir. Koroner sinüs çapı apikal dört boşluk görüntüsünde hafif posterior angulasyon ile ve parasternal uzun eksen görüntüsünde diyastol sonunda ölçülmüş ve vücut yüzey alanına göre indekslenmiştir. Veriler ortalama ± standart sapma ve medyan (minimum–maksimum) olarak sunulmuştur. p-değerleri Student's t-testi veya Mann–Whitney U testi kullanılarak hesaplanmıştır.

İzole persistan sol superior vena kava (PLSVC) bulunan

çocuklar ile kontrol grubunda QT/QRS ve QTc/QRS oranlarının karşılaştırılması

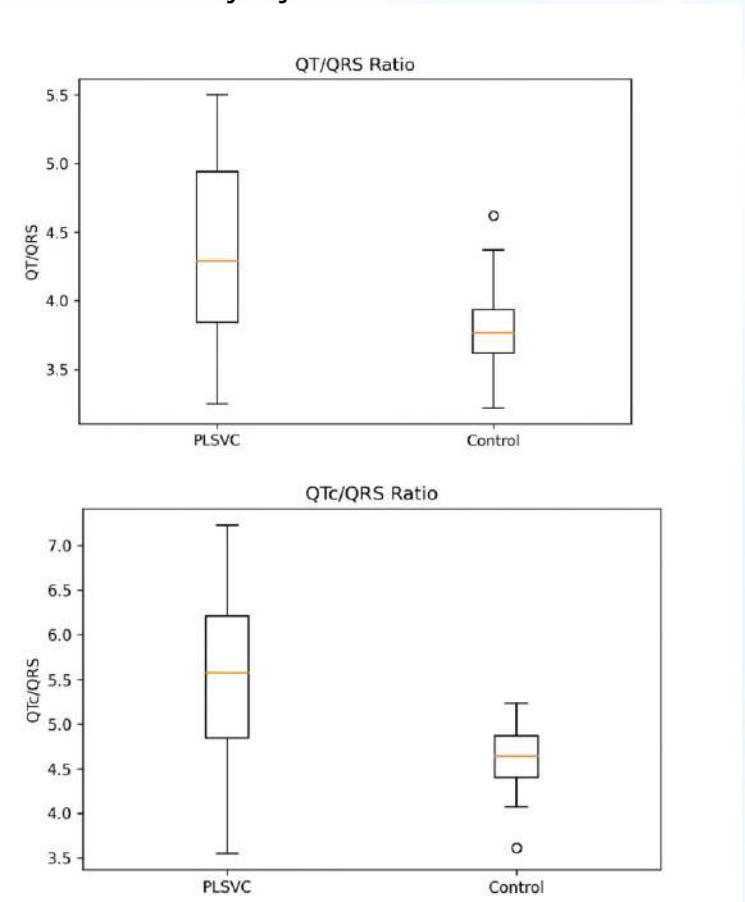

Kutu grafikleri medyan, çeyrekler arası aralık ve minimum–maksimum değerleri göstermektedir. PLSVC grubunda hem QT/QRS hem de QTc/QRS oranlarının kontrol grubuna göre anlamlı olarak arttığı izlenmektedir.

PP-041

Septalı Perikardiyal Efüzyonla Gelen İnkomplet Kawasaki Olgusunun Atipik Seyri

Derya Aydın, Güllü Eken Kahraman
Çanakkale Mehmet Akif Ersoy Devlet Hastanesi

GiRİŞ
Uzamış ateş ve septalı perikardiyal efüzyonla gelen, inkomplet Kawasaki olarak değerlendirilerek IVIg tedavisi alan ve tedaviye yanıt veren, ancak 1 ay sonra nüks yaşanması sebebiyle ailede FMF öyküsü de mevcut olduğundan kolşisin başlanan, buna rağmen 6 hafta sonra tekrar atak yaşaması sebebiyle çocuk romatoloji ile konsülte edilerek IL-1 reseptör antagonisti tedavisi eklenen bir olgu sunulmuştur.

OLGU SUNUMU
3,5 yaş kız hasta
9 gündür olan >38.5 derece antibiyoterapiye rağmen düşmeyen ateş yüksekliği, bilateral konjonktival ve oral mukozada hiperemi ve irritabilite nedeniyle başvurdu. Bakılan rutin tetkiklerinde Wbc:17790/mm3 Hb:11.7 gr/dl Plt:829000/mm3 Crp:95,6 mg/l Sedim:72 idi, belirgin ateş odağı yoktu. EKG si sinüs taşikardisi ile uyumlu olan hastanın yapılan ekokardiyografisinde LV etrafında 1,2 cm septalı perikardiyal efüzyon saptandı. Bilateral koroner arter boyutları olağan, ancak perivasküler ekojenite artışı mevcuttu.İnkomplet kawasaki düşünülerek hastaya 2 gr/kg IVIg infuzyonu verildi, antiagregan dozda aspirin tedaviye eklendi. IVIg tedavisinin 24-48.saatinde olgunun ateşi düştü ve akut faz reaktanları geriledi. Kontrol ekokardiyografisinde perikardiyal efüzyonun da belirgin şekilde gerilediği görüldü. Koroner lezyon izlenmedi. Yaklaşık 4 hafta sorunsuz izledikten sonra hastanın ateş ve göğüs ağrısı yakınmaları nüksetti. Ekokardiyografisinde bu kez

yine LV etrafında septalı 8-9 mm perikardiyal efuzyon izlendi. Babada da FMF öyküsünün olması nedeniyle FMF gen analizi gönderilerek kolşisin 0.5 mg/gün p.o. başlandı ve ateş ile perikardiyal efüzyona yanıt alındı. FMF gen analizi sonucunda M680I heterozigot mutasyonu saptandı. Kolşisin tedavisinin 6.haftasında tekrar perikardiyal efuzyonun nüks etmesi ve ateş yüksekliğinin başlaması üzerine çocuk romatoloji ile konsülte edilerek IL-1 reseptör antagonisti başlandı ve genetik analiz genişletilerek otoinflamatuar hastalık paneli gönderildi. Ateş ve efuzyona IL-1 reseptör antagonistinin 6.saatinde yanıt alındı. Hasta halen kolşisin ve IL-1 reseptör antagonisti tedavileri ile ataksız olarak izlenmeye devam etmektedir.

TARTIŞMA VE SONUÇ
Pankardit yapması nedeniyle uzamış ateş ve perikardiyal tutulum ile gelen hastalarda inkomplet Kawasaki akla gelmeli, ancak özellikle nüks yaşanması veya tedaviye dirençli durumlarda altta yatan FMF ya da otoinflamatuar hastalıklar da olabileceği unutulmamalıdır.

Anahtar Kelimeler: FMF, inkomplet kawasaki, septalı perikardiyal efüzyon

IVIG öncesi ekokardiyografik görüntü



Sol ventrikül etrafında septalı perikardiyal efüzyon izleniyor.

IVIG sonrası ekokardiyografik görüntü



Sol ventrikül etrafındaki efüzyonun belirgin olarak gerilediği görülüyor.

PP-042

Pediyatrik hastalarda Fontan tamamlama operasyonu öncesinde kollateral damarların multimodal görüntüleme ile değerlendirilmesi

Burcu Çevlik[1], Demet Kangel[1], Elnur Karimov[1], Mehmet Potak[1], Serap Baş[2], Selin Sağlam[3], Hatice Dilek Özcanoğlu[3], Behzat Tüzün[4], Ali Can Hatemi[4], Abdullah Erdem[1], Erkut Öztürk[1]
[1]Sağlık Bilimleri Üniversitesi Başakşehir Çam ve Sakura Şehir Hastanesi,Çocuk Kardiyolojisi Kliniği
[2]Sağlık Bilimleri Üniversitesi Başakşehir Çam ve Sakura Şehir Hastanesi, Radyoloji Kliniği, İstanbul, Türkiye
[3]Sağlık Bilimleri Üniversitesi Başakşehir Çam ve Sakura Şehir Hastanesi,Anesteziyoloji ve Reaminasyon Kliniği,Türkiye
[4]Sağlık Bilimleri Üniversitesi Başakşehir Çam ve Sakura Şehir Hastanesi,Çocuk Kalp Cerrahisi Kliniği,Türkiye

Giriş ve Amaç
Fonksiyonel tek ventrikül fizyolojisine sahip hastalar, konjenital kalp hastalığı spektrumunun en kompleks grubunu oluşturmakta ve aşamalı palyasyon cerrahisi gerektirmektedir. Aşamalar arası dönemde gelişebilen sistemik ve pulmoner kollateral damarlar, cerrahi planlamayı ve uzun dönem sonuçları olumsuz yönde etkileyebilen önemli prognostik faktörlerdir. Transtorasik ekokardiyografi (TTE) intrakardiyak değerlendirmede birinci basamak yöntem olmakla birlikte, ekstrakardiyak yapıların değerlendirilmesindeki sınırlılıkları kardiyak bilgisayarlı tomografi anjiyografisi (CTA) ve konvansiyonel anjiyografi (CCA) gibi ileri görüntüleme yöntemlerine olan gereksinimi ortaya koymaktadır. Bu çalışmanın amacı, aşamalı palyasyon uygulanan tek ventrikül hastalarında kardiyak CTA ile kollateral gelişim insidansını ve özelliklerini belirlemek, kollateral varlığının cerrahi strateji ve klinik sonuçlar üzerindeki etkisini Fontan tamamlama operasyonu



öncesinde değerlendirmektir.

Yöntem
Bu tek merkezli, retrospektif çalışmaya üç aşamalı palyasyon uygulanmış tek ventrikül tanısı almış 30 pediyatrik hasta dahil edildi. Kollateral gelişimi TTE'ye ek olarak CTA ve/veya CCA ile değerlendirildi. Görüntüleme yöntemlerinin bulguları karşılaştırıldı.

Bulgular
Çalışmaya 17'si (%56,6) erkek olmak üzere 30 hasta alındı. Hastaların yaş ortalaması 57±31,3 ay idi. En sık tanılar triküspit atrezisi-ventriküloarteryal konkordans (TA-VA konkordans), çift girişli sol ventrikül-ventriküloarteryel diskordans (DILV-VA konkordans) ve büyük arter transpozisyonu-ventriküler septal defekt-pulmoner stenoz (TGA-VSD-PS) idi. Fontan tamamlama operasyonu öncesi hastaların %71,9'u (n=23) kardiyak CTA, tümü CCA ile değerlendirildi. Kardiyak CTA ile hastaların %52'sinde (n=12), CCA ile ise %66'sında (n=20) aşamalar arası kollateral ve/veya fistül varlığı saptandı. Kollateral ve fistülleri göstermede CCA ile kardiyak CTA arasında istatistiksel olarak anlamlı fark izlenmedi ($p>0,05$). Palyasyon aşamaları arası kollateral gelişen hastalarda daha çok fenestre fontan operasyonu yapıldığı görüldü ($p<0,05$). Kolateral gelişimi özellikle ventriküler septal defekt-pulmoner atrezi (VSD-PA) ve DILV-VA diskordans tanılı hastalarda daha sık izlendi. Kardiyak CTA ve CCA klinik olarak anlamlı kollateralleri saptamada güvenilir ve tanısal açıdan etkili yöntemlerdir.

Sonuç
Tek ventrikül fizyolojisine sahip hastalarda aşamalar arası kollateral gelişimi sık görülen ve cerrahi stratejiyi etkileyebilen önemli bir klinik bulgudur. Kardiyak CTA ve CCA bu konuda benzer şekilde tanısal olarak yol göstermektedir.

Anahtar Kelimeler: Tek ventrikül, Fontan prosedürü, kollateral damarlar

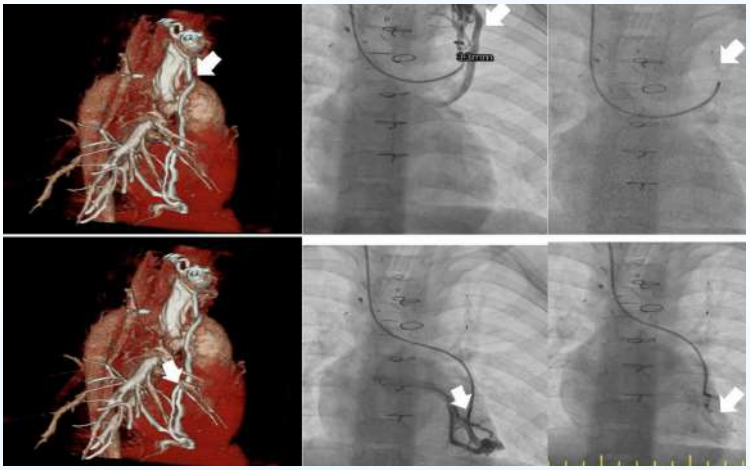

Şekil 1: VSD-PA teşhisi konmuş 5 yaşında bir hastada CCA ve CTA kullanılarak transkateter kapanmasından önce ve sonra LPA'nın altından çıkan AV fistülün ve sol innominat venden çıkan VV kollateral gösterilmesi. 2A-C) VV teminatının CTA ve CCA ile gösterilmesi. 2D-F) AV fistülün CTA ve CCA ile görüntülemesi.

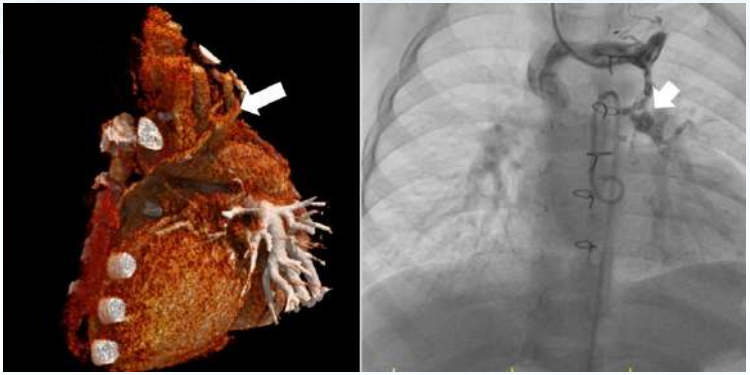

Şekil 2: Fontan ameliyatı sırasında IVS-PA teşhisi konmuş bir

hastada, kardiyak CTA ve kateterizasyon ile sol innominate venden kaynaklanan ve cerrahi olarak lügate edilen VV kolateralının görselleştirilmesi. 2A) VV teminatının CTA ile görselleştirilmesi 2B) VV teminatının CCA ile görselleştirilmesi.

PP-043

Pediyatrik hastalarda Fontan tamamlama operasyonu öncesi multimodal görüntülemenin tamamlayıcı rolü

Burcu Çevlik[1], Demet Kangel[1], Ahmet Saki Oğuz[1], Muhammed Hamza Halil Toprak[1], Serap Baş[2], Abdullah Erdem[1], İbrahim Cansaran Tanıdır[1], İncila Ali Kahraman[3], Eymen Recep[4], Ali Can Hatemi[4], Erkut Öztürk[1]
[1]Sağlık Bilimleri Üniversitesi Başakşehir Çam ve Sakura Şehir Hastanesi,Çocuk Kardiyolojisi Kliniği
[2]Sağlık Bilimleri Üniversitesi Başakşehir Çam ve Sakura Şehir Hastanesi, Radyoloji Kliniği, İstanbul, Türkiye
[3]Sağlık Bilimleri Üniversitesi Başakşehir Çam ve Sakura Şehir Hastanesi,Anesteziyoloji ve Reaminasyon Kliniği,Türkiye
[4]Sağlık Bilimleri Üniversitesi Başakşehir Çam ve Sakura Şehir Hastanesi,Çocuk Kalp Cerrahisi Kliniği,Türkiye

Giriş ve Amaç
Tek ventrikül fizyolojisine sahip konjenital kalp hastalarında aşamalı palyasyon yapmak gerekmektedir. Fontan tamamlama prosedürü öncesi doğru anatomik ve hemodinamik değerlendirme, cerrahi planlamayı ve uzun dönem sonuçları doğrudan etkileyen kritik bir basamaktır. Transtorasik ekokardiyografi birinci basamak görüntüleme yöntemi olmakla birlikte, sınırlılıkları kardiyak bilgisayarlı tomografi anjiyografi (CTA) ve konvansiyonel anjiyografi (CCA) gibi ileri görüntüleme yöntemlerine olan ihtiyacı ortaya koymaktadır. Çalışmamız, aşamalı palyasyon yapılan tek ventrikül hastalarının üçüncü evre palyasyon olan Fontan tamamlama prosedürü öncesi üç boyutlu rekonstrüksiyonlar dahil olmak üzere kardiyak CTA ve CCA'nın tanısal ve pratik rolünü değerlendirmek için tasarlanmıştır.

Yöntem



Bu tek merkezli, retrospektif çalışmaya aşamalı palyasyon uygulanmış ve Fontan tamamlama operasyonu geçirmiş 32 tek ventrikül hastası dahil edildi. Tüm hastalar transtorasik ekokardiyografi (TTE) ve konvansiyonel kateter anjiyografi (CCA) ile değerlendirildi. Yirmi üç hastada ek olarak bilgisayarlı tomografi anjiyografi (CTA) uygulandı. Kardiyak CTA ve CCA'nın görüntüleme bulguları analiz edildi ve iki yöntem karşılaştırıldı.

Bulgular
Çalışmaya %56,3'ü (n=18) erkek olmak üzere 32 hasta dahil edildi. Hastaların güncel yaş ortalaması 52±30,4 ay, Fontan operasyonu sırasındaki yaş ortalaması 41,5±30,5 aydır. Tek ventrikül fizyolojisine sahip hastalarda en fazla tanı triküspit atrezisi-ventriküloarteryal konkordans (TA-VA konkordans) idi. Üçüncü aşama palyasyon öncesi tüm olgular CCA ile, %71,9'u (n=23) kardiyak CTA ile değerlendirildi. İntrakardiyak anatomik yapıları değerlendirmede kardiyak CTA ve CCA arasında istatistiksel olarak anlamlı fark bulunamadı (p>0,05). Hemodinamik değerlendirmenin CCA ile, ekstrakardiyak yapıların ise CTA ile daha ayrıntılı değerlendirilebildiği görüldü.

Sonuç
Fontan tamamlama prosedürü öncesi tek ventrikül tanılı hastalarda multimodal görüntüleme yaklaşımı cerrahi planlamayı desteklemektedir. Kardiyak CTA, düşük radyasyon dozu, kısa çekim süresi ve üç boyutlu rekonstrüksiyon olanakları ile ekstrakardiyak yapıların değerlendirilmesinde önemli avantajlar sağlamaktadır. Bununla birlikte, hemodinamik değerlendirme için CCA günümüzde önemini korumaktadır. Bu bulgular, Fontan operasyonu öncesi değerlendirmede CTA ve CCA'nın tamamlayıcı kullanımının klinik karar verme sürecini güçlendirdiğini göstermektedir.

Anahtar Kelimeler: Fontan operasyonu, tek ventrikül fizyolojisi, multimodal görüntüleme, bilgisayarlı tomografi anjiyografisi, konvansiyonel anjiyografi



Şekil 1: IVS-PA ve Glenn şantında stenoz olan 4 yaşındaki hasta. 1A-B) Glenn şantındaki stenozun CTA ve 3D CTA ile gösterilmesi. 1C) Glenn şantındaki stenozun kateterizasyonla gösterilmesi.

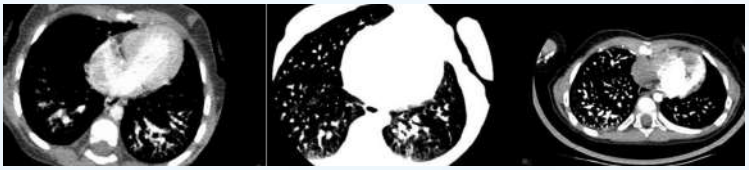

Şekil 2: CTA kullanılarak yapılan vakalarda akciğer parenkimal anormalliklerinin görüntüleri. 2A) TA-VA konkordans tanılı bir hastanın akciğer parankiminde sentral nodüller ve buzlu cam görünümü. 2B) DILV-VA diskordans tanısı konmuş bir hastanın akciğer parankiminde sekeller ve amfetamatöz değişiklikleri. 2C) DILV-DORV tanısı konmuş bir hastanın akciğer parankiminde hava hapsi görüntüsü.

PP-044

Sessiz Yükü Açığa Çıkartmak: Multimodal Görüntüleme İle Çocukluk Çağı Başlangıçlı Takayasu Arteritinde Subklinik Myokardiyal ve Vasküler Hasarın Değerlendirilmesi

Berkcan Hasan Dilaver[1], Hayrettin Hakan Aykan[2], Umut Berk Mercan[2], Tevfik Karagoz[2], Hülya Ercan Emreol[3], Yelda Bilginer[3], Seza Özen[3]
[1]Hacettepe Üniversitesi, Çocuk Sağlığı ve Hastalıkları Ana Bilim Dalı, Ankara
[2]Hacettepe Üniversitesi, Çocuk Sağlığı ve Hastalıkları Ana Bilim Dalı, Çocuk Kardiyolojisi Bilim Dalı, Ankara
[3]Hacettepe Üniversitesi, Çocuk Sağlığı ve Hastalıkları Ana Bilim Dalı, Çocuk Romatolojisi Bilim Dalı, Ankara

GİRİŞ-AMAÇ: Çocukluk çağı başlangıçlı Takayasu arteriti (ç-TA), önemli kardiyovasküler morbidite ile ilişkilidir. Bu çalışmada, "speckle-tracking" (benek izleme) ekokardiyografi kullanarak subklinik miyokardiyal disfonksiyonu değerlendirmeyi ve hastaları yaş uyumlu sağlıklı kontrollerle karşılaştırarak osilometrik arteriyel sertlik analizinin non-invaziv bir tanısal tarama aracı olarak yararlılığını araştırmayı amaçladık.

YÖNTEM: Bu tek merkezli, retrospektif olgu-kontrol çalışmasına, EULAR/PRINTO/PReS Ankara 2008 kriterlerine göre 18 yaşından önce ç-TA tanısı alan 25 hasta dahil edildi. Vasküler tutulum Numano sınıflamasına göre kategorize edildi. Standart ekokardiyografiye ek olarak, sessiz miyokardiyal hasarı saptamak amacıyla Sol Ventrikül Global Longitudinal Strain (LV-GLS) analizi yapıldı. Arteriyel sertlik, Nabız Dalga Hızı (PWV) ve Augmentasyon İndeksi'ni (AIx) hesaplayan osilometrik nabız dalga analizi cihazı ile ölçüldü. Somatik büyümeyi standardize etmek için tüm parametreler yaşa ve cinsiyete özgü Z-skorları kullanılarak hesaplandı.

BULGULAR: Semptom başlangıcındaki ortalama yaş 11,8 ± 3,9 yıldı. Konvansiyonel Sol Ventrikül Ejeksiyon Fraksiyonu (LVEF) korunmuş olmasına rağmen (ortalama %69,9), LV-GLS anlamlı derecede bozuk bulundu (ortalama -%16,0; Z-skoru: +2,1) ve bu durum subklinik disfonksiyonun varlığını gösterdi. Vasküler

taramada, sağlıklı kontrollerle (-0,13) karşılaştırıldığında hastalarda belirgin arteriyel sertleşme (ortalama PWV Z-skoru: +1,21) saptandı; bu bulgu yöntemin patolojik remodelingi (yeniden şekillenme) ayırt etmedeki etkinliğini doğruladı. Hipertansiyon, aort yetmezliği ve kalp yetmezliği temel prognostik faktörler olarak belirlendi. Mortalite oranı %18,2 olarak gözlendi; dikkat çekici şekilde, bu ölümlere ağır kalp yetmezliği olan 5 yaşında bir hasta dahildi ve ölümlerin yarısı erişkin bakımına geçişten sonraki ilk 5 yıl içinde gerçekleşti. Bu durum, sessiz kardiyak tutulumun yarattığı kritik riski vurgulamaktadır.

SONUÇ: ç-TA, ciddi bir hemodinamik yük oluşturarak LVEF normal olduğunda bile konsantrik hipertrofiye ve subklinik disfonksiyona yol açmaktadır. Strain görüntüleme sessiz miyokardiyal progresyonu takip ederken, osilometrik analiz vasküler remodeling için etkili bir non-invaziv tarama aracı işlevi görmektedir. Özellikle erişkin takibine geçiş sürecindeki yüksek mortalite oranı, inflamasyon kontrolünün ötesinde, agresif kardiyovasküler korumaya odaklanan multidisipliner bir yaklaşımı zorunlu kılmaktadır.

Anahtar Kelimeler: arteriyel sertlik, nabız dalga hızı, global longitudinal strain, pediatrik başlangıçlı, takayasu arteriti,

Tablo 1. Sol Ventrikül Strain Analizi ve Subklinik Miyokardiyal Disfonksiyon Bulguları (n=12)

Tablo 1. Sol Ventrikül Strain Analizi ve Subklinik Miyokardiyal Disfonksiyon Bulguları (n=12)

Değişkenler	Strain Alt Grubu (n=12)
Konvansiyonel Değerlendirme	
Normal Ejeksiyon Fraksiyonu (EF ≥%60), n (%)	12 (%100)
Miyokardiyal Deformasyon Parametreleri (Strain)	
Genel Global Longitudinal Strain (GLS, %)	-16,0 ± 5,7
Genel GLS (Z-skoru)	2,1 ± 2,0
Apikal 4-boşluk GLS (Z-skoru)	2,0 ± 2,3
Apikal 3-boşluk GLS (Z-skoru)	1,8 ± 2,0
Apikal 2-boşluk GLS (Z-skoru)	2,5 ± 1,9
Subklinik Disfonksiyon Tespiti (Z ≥ 2,0), n (%)	
Genel GLS'de Bozulma	5 (%41,7)
A4C GLS'de Bozulma	6 (%50,0)
A3C GLS'de Bozulma	5 (%41,7)
A2C GLS'de Bozulma	6 (%50,0)
En az bir segmental GLS Z-skoru ≥ 2,0	8 (%66,7)

EF, Ejeksiyon fraksiyonu; GLS, Global longitudinal strain; A4C, Apikal dört boşluk; A3C, Apikal üç boşluk; A2C, Apikal iki boşluk

Tablo 2. Arteriyel Sertlik Parametrelerinin Hastalar ve Kontroller Arasında Karşılaştırılması

Tablo 2. Arteriyel Sertlik Parametrelerinin Hastalar ve Kontroller Arasında Karşılaştırılması

Parametreler	Hastalar (n=12)	Kontroller (n=9)	p-değeri
Vasküler Ölçümler (Ortalama ± SS)			
Nabız Dalga Hızı (PWV, m/s)	5,13 ± 0,39	4,87 ± 0,39	0,148
PWV Z-skoru	1,24 ± 1,60	-0,13 ± 1,13	**0,042***
Augmentasyon İndeksi (AIx@75, %)	36,38 ± 12,96	25,72 ± 8,92	**0,048***
Subklinik Bozulma Tespiti, n (%)			
PWV Z-skoru ≥ +1,0 SD	9 (%75,0)	1 (%11,1)	**0,007****
PWV Z-skoru ≥ +2,0 SD	3 (%25,0)	0 (%0,0)	0,229

* p ≤ 0,05 istatistiksel olarak anlamlı
** p ≤ 0,01 ileri derecede anlamlı
PWV Z-skorları, Elmenhorst ve ark. (32) tarafından oluşturulan pediatrik referans veri tabanına göre hesaplanmıştır.

PP-045

Aberran Sol Subklavyen Arter(ALSA)'li U-Sign Olgusu

Fatih Alparslan Genç, Sule Arıcı, Gülperi Yağar Keskin, Erkan Taş, Özlem Sürekli Karakuş, Sezin Bayraktar, Ayşe İnci Yıldırım, Metin Sungur
Koşuyolu Yüksek İhtisas Eğitim ve Araştırma Hastanesi

Son adet tarihine göre 32 haftalık, birinci gebeliği olan 29 yaşındaki anne perinatoloji tarafından sağ arkus aorta saptanması nedeniyle fetal ekokardiyografi yapılması amacıyla hastanemize yönlendirilmiş. Fetal ekokardiyografide 4 boşluk görüntü ve büyük arter çıkışları normal saptandı. Üç damar trakeal incelemede sağ arkus aorta, sol duktus arteriozus(U-Sign) ve aberran sol subklavyen arter saptandı. Aileye sağ arkus aorta ve ALSA ile ilgili bilgi verildi ve takibe alındı

Anahtar Kelimeler: Sağ, arkus, aorta, ALSA

3VT pencere, sağ arkus aorta-sol posterior duktus arteriosus B Mode



3VT pencere, U-sign colour mode simultane

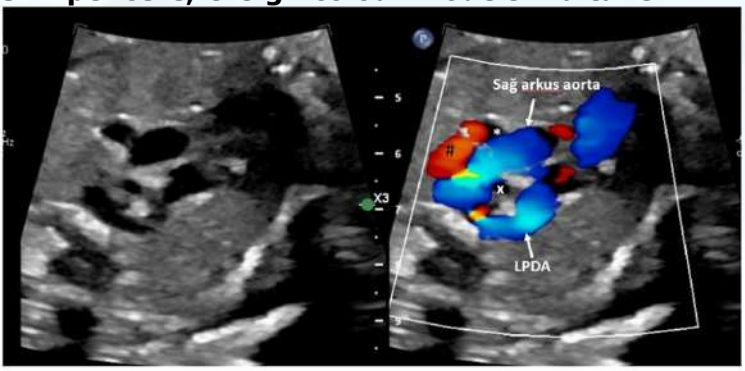

*: SVC, x: trakea,#: azigos ven

3 damar(3V) pencere ALSA görünümü

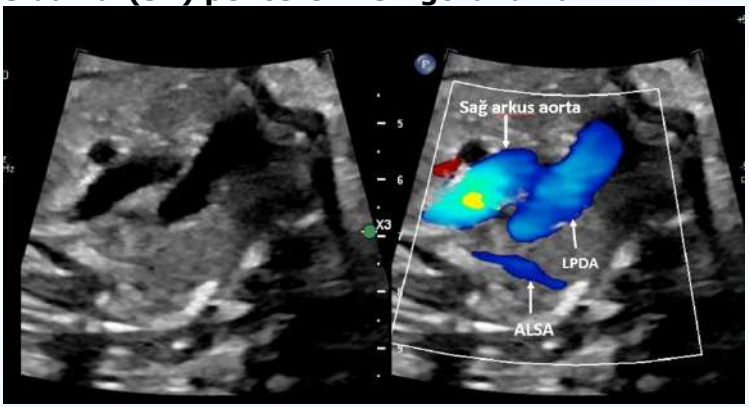

Lateral 4 boşluk görüntü B Mode



Lateral 4 boşluk görüntü VSD

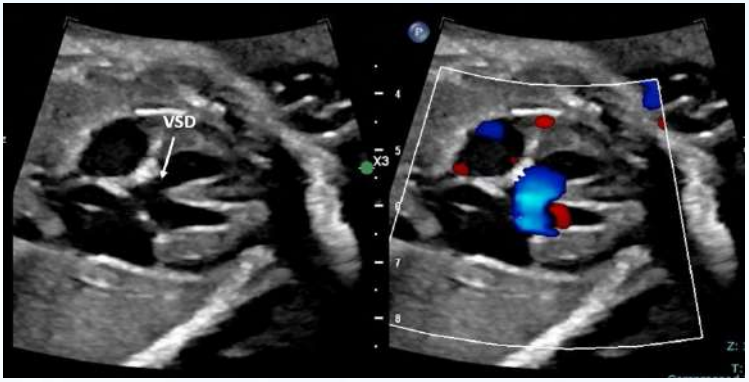

LVOT ve VSD

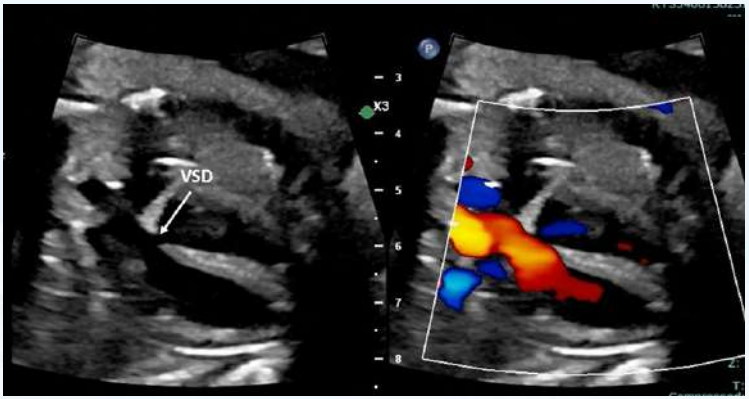

Sagittal eksen arkus aorta

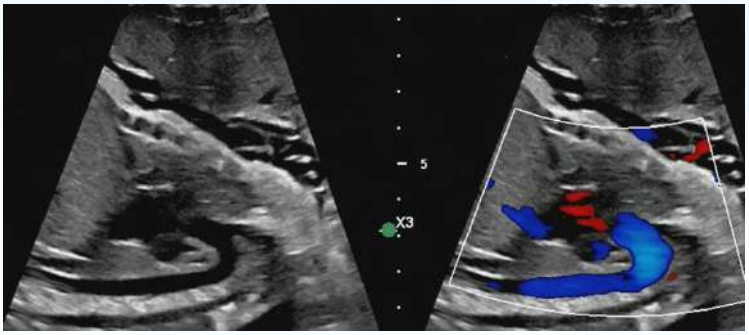

PP-046

Hipoplazik arkus aortalı Ebstein Anomalisi

Fatih Alparslan Genç, Şule Arıcı, Gülperi Yağar Keskin, Erkan Taş, Özlem Sürekli Karakuş, Sezin Bayraktar, Ayşe İncî Yıldırım, Metin Sungur
Koşuyolu Yüksek İhtisas Eğitim ve Araştırma Hastanesi

Son adet tarihine göre 28 haftalık olan 29 yaşında gebe, fetal kalpte anomali saptanması üzerine kadın doğum uzmanı tarafından hastanemize sevkedilmiş. Fetal ekokardiyografide; ağır Ebstein anomalisi, 3 adet VSD(ikisi musküler, biri perimembranöz outlet VSD) ve hipoplazik arkus aorta saptandı. Pulmoner arterde ve

duktus arteriozusta antegrad akım vardı. Kardiyomegali vardı fakat hidrops bulguları yoktu. Sinüs ritmi mevcuttu. Kalp hızı 172/dk ölçüldü. Takibe alındı.

Anahtar Kelimeler: Ebstein anomalisi, VSD, Hipoplazik Arkus aorta

apikal 4 boşluk görüntü

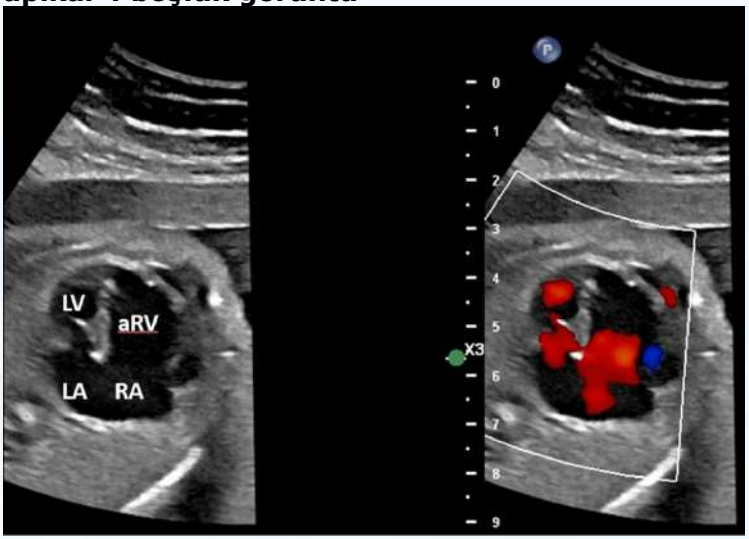

Lateral 4 boşluk görüntü



MPA ve dalları

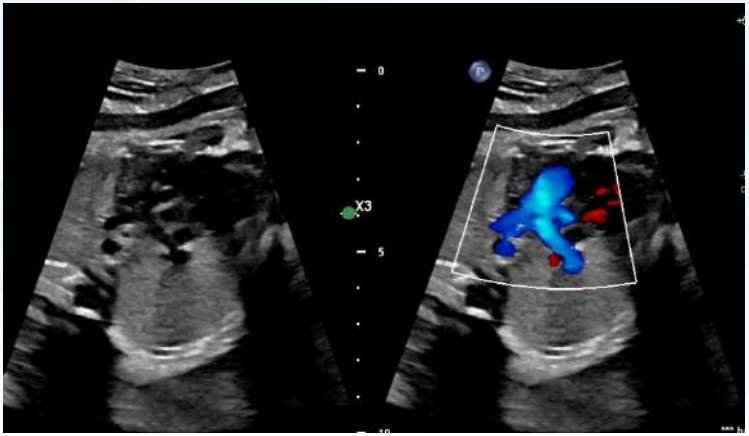

vsd 4 boşluk görünüm



multipl sol sağ şantlı VSD'ler

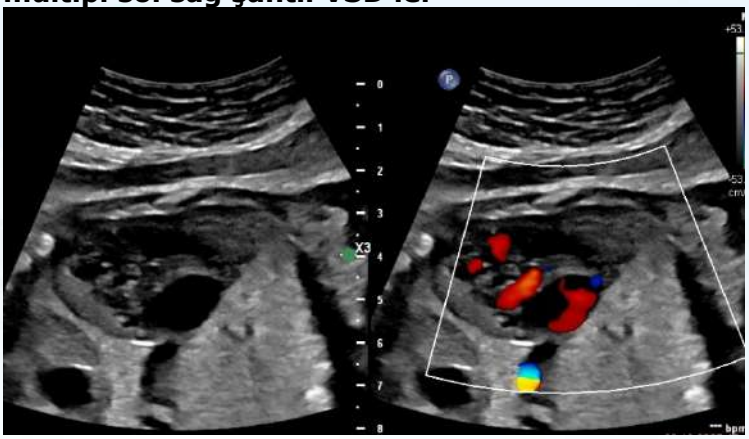

VSD ve asendan aorta

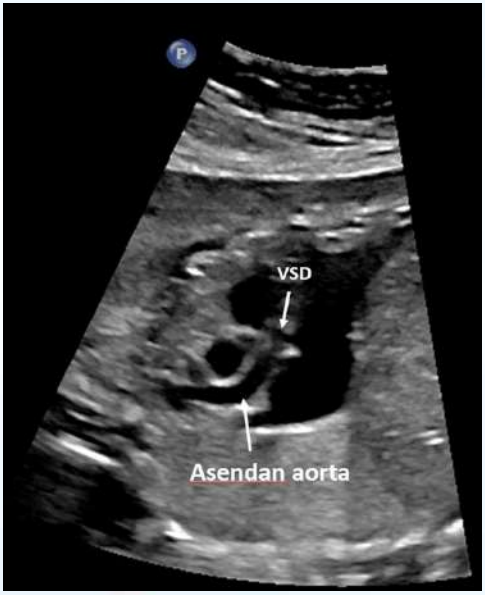

Duktal ark

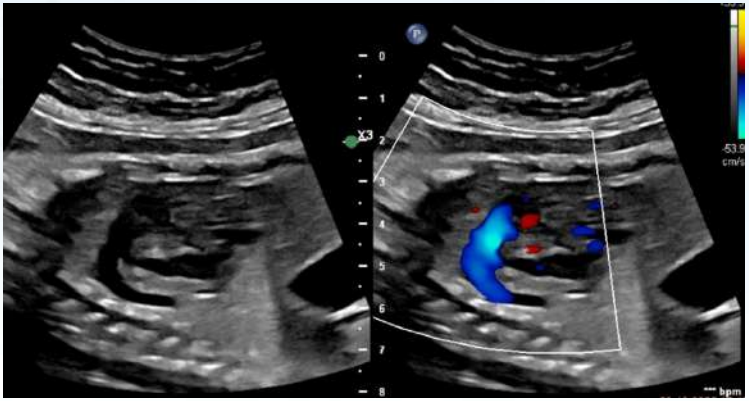

sagittal eksen arkus aorta

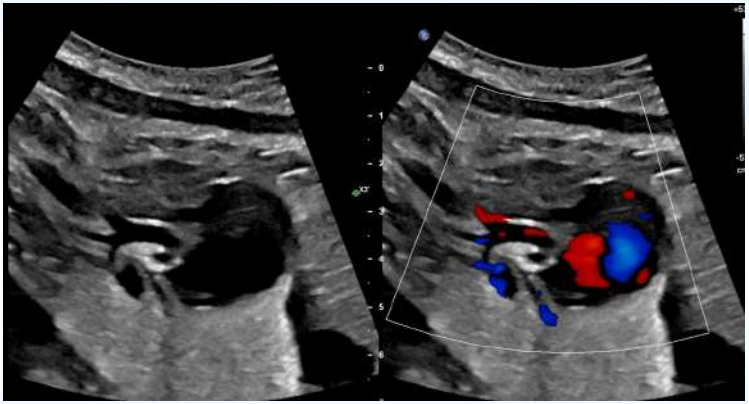

arkus aorta transvers eksen

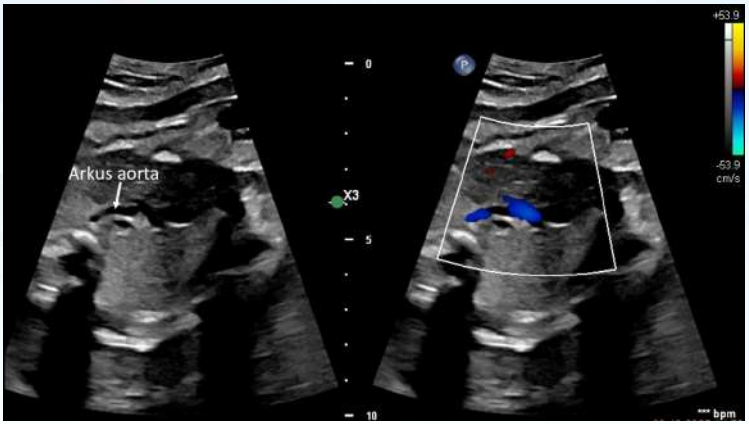

Kalp ritmi

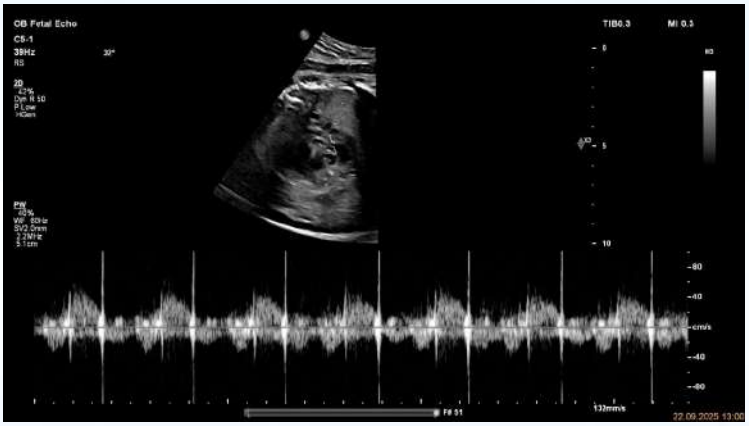

PP-047

Kawasaki Hastalığında Yeni Nesil Trombosit Ve Lökosit Parametrelerinin Klinik Önemi

Esin Saraç Koçoğlu[1], Fatma Hayvacı Canbeyli[2], Semiha Tokgöz[2], Serdar Kula[2], Ayşe Deniz Oğuz[2]
[1]Gazi Üniversitesi Tıp Fakültesi Çocuk Sağlığı ve Hastalıkları
[2]Gazi Üniversitesi Tıp Fakültesi Çocuk Kardiyolojisi Bilim Dalı

GİRİŞ-AMAÇ: Kawasaki hastalığı (KH) sistemik inflamasyonla seyreden çocukluk çağı edinsel kalp hastalıklarının önemli nedenlerinden biridir. Çalışmamızda; immatür granülosit (IG) ve yüksek floresans lenfosit sayısı (HFLC) gibi yeni nesil hemogram parametreleri ile nötrofil/lenfosit oranı (NLR) ve trombosit/lenfosit oranı (PLR) gibi inflamatuvar parametrelerin KH tanı ve izlemindeki klinik değerinin belirlenmesi amaçlanmıştır.

YÖNTEM: Şubat 2018–Nisan 2021 yılları arasında KH tanısı alan 21 çocuk ve 21 sağlıklı kontrol çalışmaya dahil edilmiştir. Hastaların verileri retrospektif olarak dosyalarından elde edilmiştir. Hastaların ilk tanı anındaki (akut dönem) trombosit sayısı (PLT), beyaz küre sayısı (WBC), immatür granülosit (IG), yüksek floresans lenfosit sayısı (HFLC), ortalama trombosit hacmi (MPV), platelet dağılım genişliği (PDW), lenfosit sayısı, nötrofil sayısı, nötrofil/lenfosit oranı (NLR) ve trombosit/lenfosit oranı (PLR), platelet large cell ratio (PLCR), platekrit (PCT) gibi hemogram parametreleri; C-reaktif protein (CRP) ve eritrosit sedimentasyon hızı (ESR) değerleri kontrol grubuyla karşılaştırılmıştır. Bununla birlikte yukarıda belirtilen parametreler hasta grubunda ilk 2 hafta (akut dönem), 2–4. hafta (subakut dönem) ve 4–12. hafta (kronik dönem) olmak üzere üç ayrı dönemde karşılaştırılmıştır. Ayrıca bu parametrelerin komplet–inkomplet KH'de farklılık gösterip göstermediği ve intravenöz immünglobulin (IVIG) direncinin belirlenmesinde rol oynayıp oynamadığı değerlendirilmiştir.
BULGULAR: KH grubunun yaş ortalaması 5,07±2,81 yıldır, %66,7'si erkektir. Yaş ve cinsiyet açısından kontrol grubuyla anlamlı fark saptanmamıştır.
Akut dönemde hasta grubunda WBC,nötrofil sayısı, IG, HFLC, NLR ve PLR değerleri kontrol grubuna göre daha yüksek bulunmuştur ($p<0,05$). Buna karşılık MPV ve PDW değerleri hasta grubunda daha düşük olduğu görülmüştür (sırasıyla $p=0,044$; $p=0,008$). PLT ve lenfosit sayısında gruplar arasında fark saptanmamıştır ($p>0.05$) (Tablo 1).
Hasta grubunda WBC, nötrofil sayısı ve NLR değerleri akut dönemde, subakut ve kronik dönemle karşılaştırıldığında yüksek bulunmuştur ($p<0,05$). IG değerlerinde ise akuttan subakut döneme ve subakuttan kronik döneme doğru anlamlı olarak azalma olduğu görülmüştür. Ayrıca PLR'nin kronik dönemde akut döneme göre anlamlı olarak azalmıştır ($p=0,014$) (Tablo 2). ESR ve CRP değerlerinde akut dönemden kronik döneme doğru belirgin bir düşüş izlenmiştir.
İnkomplet ve komplet KH karşılaştırıldığında, inkomplet olgularda lenfosit sayısı daha yüksek iken ($p=0,013$); komplet olgularda NLR ve PLR daha yüksek bulunmuştur ($p=0,006$; $p=0,024$). Diğer

parametrelerde iki grup arasında fark saptanmamıştır.
Altı olguda IVIG direnci (%28,6) saptanmıştır. IVIG dirençli olan ve olmayan gruplar karşılaştırıldığında; değerlendirilen parametrelerde anlamlı fark görülmemiştir.
Ekokardiyografide iki hastada koroner arter dilatasyonu (Z skoru: 2,6 ve 2,8), bir hastada LV disfonksiyonu saptanmıştır.
SONUÇ: Son yıllarda literatürde inflamatuvar hastalıklarda IG, HFLC, NLR ve PLR gibi yeni nesil hemogram parametreleri öne çıkmaktadır. Çalışmamızda yeni nesil hemogram parametrelerinin KH'nin akut dönem inflamatuvar yükünü yansıttıkları ve izlemde hastalık aktivitesi ile uyumlu değişim gösterdikleri görülmüştür. Ayrıca inkomplet olgularda lenfosit oranı daha yüksek bulunurken; IG, HFLC, MPV ve PDW değerlerinde komplete benzer şekilde yükseklik görülmüştür. Bu durum yeni nesil parametrelerin inkomplet Kawasaki tanısında da yardımcı olabileceğini düşündürmektedir. Çalışmamızda IVIG dirençli olgularda bu parametrelerde fark görülmemekle birlikte, literatürde IVIG direnci ve koroner arter tutulumu ile ilişkileri gösterilmiştir. Hastaların risk skorlarının oluşturulmasında ve prognozlarının belirlenmesinde bu parametrelerden yararlanılabilir. Ancak KH'nın izlemindeki yerlerinin netleşmesi için daha geniş ve çok merkezli çalışmalara ihtiyaç vardır.

Anahtar Kelimeler: Kawasaki hastalığı, immatür granülosit, yüksek floresans lenfosit sayısı, NLR, PLR.

Tablo 1: Hastaların akut dönem tam kan sayımlarının kontrol grubu ile karşılaştırılması

şkenler (Birim)	a Grubu	rol Grubu	
(×10³/μL)	± 7,5	= 1,6	1
×10³/μL)	6 ± 164,4	7 ± 60,3	9

(fL)	= 1,08	= 0,8	4
(fL)	± 2,6	± 1,5	3
(%)	± 6,3	± 6,1	9
%)	± 0,14	= 0,06	4
ofil Sayısı (×10³/μL)	= 7,1	= 1,6	01
sit Sayısı (×10³/μL)	= 2,01	= 0,9	2
×10³/μL)	= 0,3	± 0,01	01
(×10³/μL)	± 0,05	± 0,02	2
	= 7,4	= 0,55	01
	35 ± 114,55	± 23,7	1

**WBC: Beyaz küre sayısı; PLT: Trombosit sayısı; MPV: Ortalama trombosit hacmi; PDW: Trombosit dağılım genişliği; PLCR: Platelet large cell ratio; PCT: Plateletcrit; IG: İmmatür granülosi sayısı; HFLC: Yüksek floresans lenfosit sayısı; NLR: Nötrofil/lenfosit oranı; PLR: Trombosit/lenfosit oranı * Yüzdeler, hasta grubu toplamı (n=21) üzerinden hesaplanmıştır. *Sürekli değişkenler ortalama±standart sapma olarak verilmiştir. * p<0.05 istatistiksel olarak anlamlı kabul edilmiştir*

Tablo 2: Kawasaki hasta grubunda dönemler arası laboratuvar karşılaştırmaları

şkenler	dönem	kut döner	ik dönem	-Suba	-Kro	kut-Kr
(×10³/μL	±7,5	2,4	2,3	0	0	3
×10³/μL)	6±164,4	7±151,0	9±141,3	4	1	3
(fL)	1,1	0,9	±0,9	1	5	4

(fL)	±2,6	±1,5	1,6	9	0	1
(%)	±6,3	,3	±6,4	3	7	9
(%)	0,14	0,13	0,12	7	1	4
ofil Sayısı ³/µL)	7,1	±2	±11,65	3	3	4
osit Sayısı ³/µL)	2,01	1,4	1,4	0	3	4
×10³/µL)	0,26	±0,13	±0,01	1	01	3
(×10³/µL	±0,05	±0,03	±0,04	4	7	5
	7,4	1,3	3,0	2	5	5
	3±114,5	3±64,8	7±35,2	5	4	2

**WBC: Beyaz küre sayısı; PLT: Trombosit sayısı; MPV: Ortalama trombosit hacmi; PDW: Trombosit dağılım genişliği; PLCR: Platelet large cell ratio; PCT: Plateletcrit; IG: İmmatür granülosi sayısı; HFLC: Yüksek floresans lenfosit sayısı; NLR: Nötrofil/lenfosit oranı; PLR: Trombosit/lenfosit oranı * p1: Akut–Subakut karşılaştırması, p2: Akut–Kronik karşılaştırması, p3: Subakut–Kronik karşılaştırması * Yüzdeler, hasta grubu toplamı (n=21) üzerinden hesaplanmıştır. *Sürekli değişkenler ortalama±standart sapma olarak verilmiştir * p<0.05 istatistiksel olarak anlamlı kabul edilmiştir*

PP-048

Tek Ventriküllü Konjenital Kalp Hastalığında Aşamalı Cerrahi Tedavide Kardiyak BT'nin Klinik Karar Süreçlerine Etkisi

Ali Nazım Güzelbağ[1], Osman Nuri Bayrak[2], Ahmet Saki Oğuz[1], Karim Fatalov[1], Kahraman Yakut[1], Selin Sağlam[3], İlknur Şahin Işılay[4], Servet Ergün[4], Serap Baş[2], Erkut Öztürk[1], Ali Can Hatemi[4]
[1]Sağlık Bilimleri Üniversitesi Başakşehir Çam ve Sakura Şehir Hastanesi, Çocuk Kardiyoloji Kliniği, İstanbul, Türkiye
[2]Sağlık Bilimleri Üniversitesi Başakşehir Çam ve Sakura Şehir Hastanesi, Radyoloji Kliniği, İstanbul, Türkiye
[3]Sağlık Bilimleri Üniversitesi Başakşehir Çam ve Sakura Şehir Hastanesi,Anesteziyoloji ve Reaminasyon Kliniği,Türkiye
[4]Sağlık Bilimleri Üniversitesi Başakşehir Çam ve Sakura Şehir Hastanesi,Çocuk Kalp Cerrahisi Kliniği,Türkiye

GİRİŞ VE AMAÇ
Tek ventrikül fizyolojisine sahip hastalarda cerrahi başarı, yalnızca doğru tekniğe değil; doğru hastada, doğru zamanda, doğru cerrahi basamağın seçilmesine bağlıdır. Bu süreçte eksik veya hatalı anatomik değerlendirme, gereksiz invaziv girişimlere, cerrahi plan değişikliklerine ve artmış morbiditeye yol açabilmektedir.

Transtorasik ekokardiyografi (TTE) temel değerlendirme aracı olmakla birlikte, özellikle cerrahi öncesi kritik anatomik detayların ve ekstrakardiyak patolojilerin gösterilmesinde sınırlı kalabilmektedir. Kardiyak Bilgisayarlı Tomografi (KBT), kısa çekim süresi ve yüksek uzaysal çözünürlüğü ile bu hasta grubunda cerrahi karar verme sürecini doğrudan etkileyebilecek bir modalite olarak öne çıkmaktadır. Bu çalışmada, KBT'nin tek ventrikül fizyolojisine sahip pediatrik hastalarda cerrahi planlama, cerrahi zamanlama ve invaziv girişim ihtiyacına etkisi klinik açıdan değerlendirilmiştir.

YÖNTEM

Eylül 2022–Mart 2025 tarihleri arasında tek ventrikül fizyolojisi tanısı ile izlenen ve aşamalı cerrahi palyasyon sürecinde bulunan 169 pediatrik hastaya ait toplam 244 kardiyak bilgisayarlı tomografi (KBT) incelemesi retrospektif olarak analiz edildi. Çalışmaya dahil edilen hastalar, uygulanan cerrahi basamaklara göre Evre 1, Evre 2 ve Evre 3 öncesi ve sonrası dönemler şeklinde sınıflandırıldı.KBT incelemelerinin cerrahi planlama sürecine katkısı; sistemik ve pulmoner vasküler yapıların değerlendirilmesi, venöz dönüş yollarının tanımlanması, cerrahi yaklaşımda değişiklik gereksinimi ve tanısal amaçlı invaziv kateterizasyon ihtiyacına etkisi açısından değerlendirildi. Her bir incelemede görüntü kalitesi subjektif ve objektif parametreler kullanılarak analiz edildi; sedasyon gereksinimi kaydedildi.KBT'nin tanısal doğruluğu, intraoperatif cerrahi bulgular referans alınarak hesaplandı. Ayrıca KBT'nin kardiyak ve vasküler patolojileri saptamadaki performansı, transtorasik ekokardiyografi (TTE) bulguları ile karşılaştırmalı olarak değerlendirildi.

BULGULAR

Çalışmaya, tek ventrikül fizyolojisi nedeniyle aşamalı cerrahi palyasyon sürecinde izlenen 169 pediatrik hasta dahil edildi ve toplam 244 kardiyak bilgisayarlı tomografi (KBT) incelemesi değerlendirildi. Hastalar cerrahi evrelere göre Evre 1, Evre 2 ve Evre 3 öncesi ve sonrası dönemler şeklinde sınıflandırıldı. KBT incelemeleri tüm cerrahi evrelerde yeterli görüntü kalitesi ile gerçekleştirildi. İncelemelerin %81,1'i sedasyon gerektirmeden tamamlandı. Cerrahi bulgular referans alındığında, KBT'nin genel

tanısal doğruluğu %98,8 olarak hesaplandı. Değerlendirilen 14 ana tanı kategorisinin 12'sinde KBT %100 duyarlılık ve özgüllük gösterdi. KBT ile transtorasik ekokardiyografinin (TTE) karşılaştırmalı analizinde; koroner arter anomalileri, aort arkus patolojileri ve pulmoner venöz dönüş anomalilerinin saptanmasında KBT'nin tanısal performansı TTE'ye kıyasla daha yüksek bulundu ($p<0,001$).Ekstrakardiyak değerlendirmede, hastaların %31,1'inde solunum sistemi patolojileri, %14,3'ünde situs anomalileri ve çeşitli vasküler varyasyonlar saptandı. Bu bulgular, cerrahi evrelere göre yapılan sınıflandırmada tüm gruplarda izlendi. Kardiyak bilgisayarlı tomografi incelemelerinde medyan etkin radyasyon dozu 1,52 milisievert olarak saptanmıştır. Radyasyona en duyarlı hasta grubunu oluşturan yenidoğanlarda medyan etkin doz 1,31 milisievert düzeyinde ölçülmüştür. Bu doz değerleri ile tüm cerrahi evrelerde tanısal değerlendirmeye olanak sağlayan yeterli görüntü kalitesi elde edilmiştir.

SONUÇ

Bu çalışmada, tek ventrikül fizyolojisine sahip pediatrik hastalarda kardiyak bilgisayarlı tomografinin (KBT), aşamalı cerrahi palyasyon sürecinde kritik anatomik yapıların ve ekstrakardiyak bulguların değerlendirilmesinde yüksek tanısal doğruluk sağladığı gösterilmiştir. KBT, tüm cerrahi evrelerde sistemik ve pulmoner vasküler yapıların, venöz dönüş yollarının ve eşlik eden patolojilerin kapsamlı biçimde değerlendirilmesine olanak tanımıştır. Elde edilen bulgular, cerrahi planlama sürecinde karar verilmesini destekleyen ayrıntılı anatomik bilgi sağlamış ve tanısal amaçlı invaziv kateterizasyon gereksiniminin azaltılmasına katkı sunmuştur.

Anahtar Kelimeler: Tek ventrikül fizyolojisi, Kardiyak bilgisayarlı tomografi, Aşamalı cerrahi palyasyon, Konjenital kalp hastalığı, Düşük radyasyon dozu

resim-1

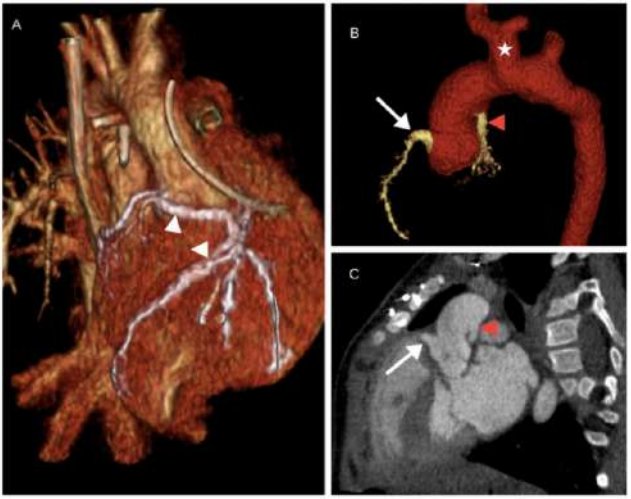

Kardiyak BT bulguları. (A) Tek koroner arter anomalisi (beyaz ok başları). (B) Bovin aortik ark varyasyonu (beyaz yıldız), yüksek çıkışlı sol ana koroner arter (LMCA) (kırmızı ok başı) ve normal çıkışlı sağ koroner arter (RCA) (beyaz ok). (C) Yüksek LMCA ve normal RCA çıkışının sagittal planda multiplanar reformat (MPR) görünümü (beyaz ok ve kırmızı ok başı).

resim-2

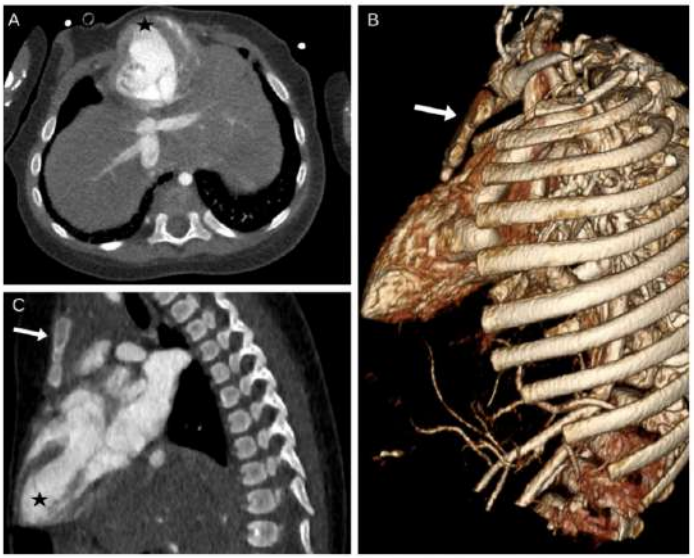

Kardiyak BT bulguları. (A) Aksiyel, (C) Sagittal ve (B) 3D rekonstrüksiyon (VR) kesitlerinde, pentalojinin temel bulguları olan ektopia kordis (siyah yıldızlar) ve sternum hipoplazisi (beyaz oklar) görülmektedir.

resim-3

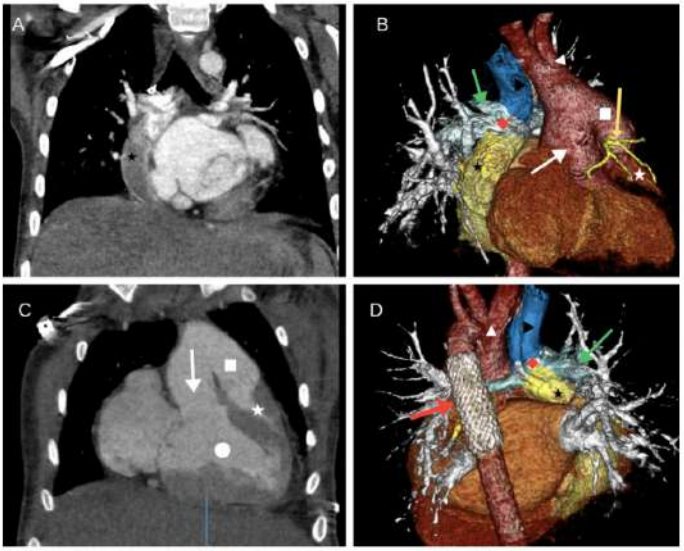

Kardiyak BT bulguları. Konduit/ekstrakardiyak Fontan siyah yıldızlarla, hipoplazik sağ ventrikül beyaz yıldızlarla ve sol ventrikül beyaz daire ile gösterilmiştir. Aort beyaz oklarla, pulmoner arterler beyaz karelerle, superior vena kava (SVK) siyah ok başlarıyla ve bovin arkus aorta beyaz ok başlarıyla işaretlenmiştir. Aort koarktasyonuna yönelik yerleştirilen aort stenti kırmızı ok, sağ pulmoner arter yeşil oklar ve Fontan anastomoz düzeyi kırmızı kare ile belirtilmiştir. Tek koroner arter sarı ok ile gösterilmiştir.

resim-4

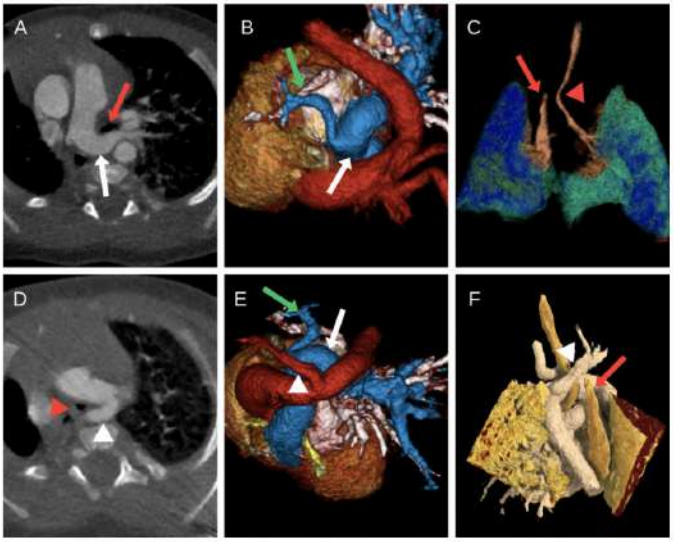

Kardiyak BT bulguları. Beyaz oklar: Pulmoner Sling ile uyumlu olarak sol pulmoner arterin trakea etrafındaki anormal seyri. Kırmızı oklar: pulmoner sling basısı nedeniyle kesintiye uğrayan sağ ana bronş. Beyaz ok başları: aberrant sağ subklavian arter. Kırmızı ok başları: aberrant arter basısına bağlı daralan sol ana bronş. Yeşil oklar: hipoplazik sağ pulmoner arter.

tablo-1 Şekil 1. Çalışmaya Dahil Edilen Hastalara Ait Akış Şeması (Flow Chart)

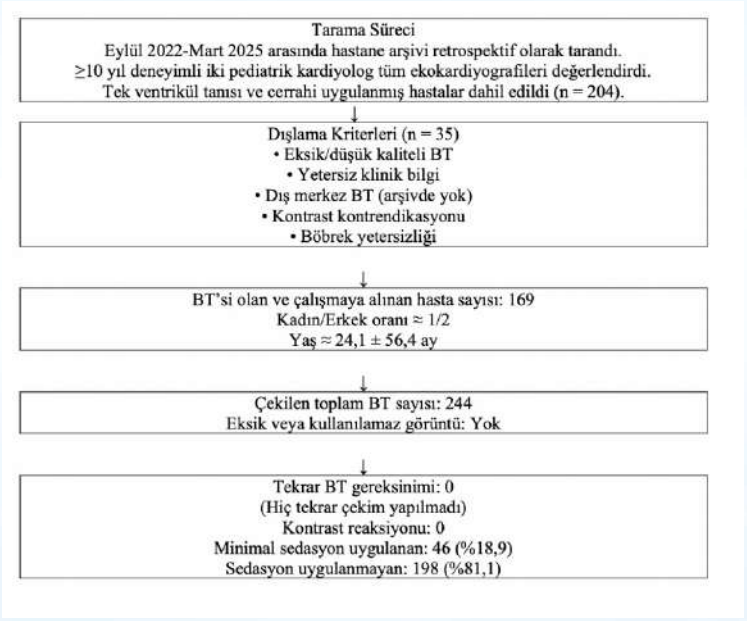

tablo-2 Kardiyak Bilgisayarlı Tomografi Uygulanan Tek Ventrikül Hastalarının Temel Klinik Özellikleri

Ana Kategori	Değişken	Değer
Cinsiyet Dağılımı (n=169)	Kız	58 (%34,3)
	Erkek	111 (%65,7)
Tek Ventrikül Yapısına Sahip Hastaların Tanı Alt Tipleri (n=169)	Sağ Ventrikül Hipoplazi	56 (%33,14)
	PA	53 (%31,36)
	Sol Ventrikül Hipoplazi	53 (%31,36)
	ÇÇSV/DORV	39 (%23,08)
	Arkus Hipoplazisi	32 (%18,93)
	BAT	29 (%17,16)
	Sol PA Hipoplazisi	26 (%15,38)
	TA	25 (%14,79)
	Sağ PA Hipoplazisi	24 (%14,2)
	HSKS/HLHS	20 (%11,83)
	MA	15 (%8,88)
	ÇGSV/DILV	15 (%8,88)
	AA	14 (%8,28)
	ÇGSV/DIRV	5 (%2,96)
Ağırlık (kg) (n=244)	Mean ± SD	8,48 ± 10,25
	Median (IQR)	5,3 (4,7)
	Min–Max	2-68
Yaş (gün) (n=244)	Mean ± SD	723,65 ± 1692,54
	Median (IQR)	150 (344)
	Min-Max	1-10185
Sedasyon (n=244)	Sedasyon yok	198 (%81,1)
	Minimal sedasyon	46 (%18,9)
Kontrast Reaksiyonu (n=244)	Var	0
	Yok	244 (%100)

tablo-3 Cerrahi Evrelere Göre Kardiyak Bilgisayarlı Tomografi İncelemelerinde Yaş Dağılımı

Evre	<1 yıl	1-5 yıl	5-10 yıl	10+ yıl	Mean ± SS (gün)	Median (IQR)
Evre 1 Öncesi (n=87)	85	2	0	0	52,31 ± 107,47	5 (2-30)
Evre 1 Sonrası (n=11)	11	0	0	0	56,91 ± 52,43	30 (17,5-76)
Evre 2 Öncesi (n=96)	68	24	3	1	444,95 ± 1003,72	205 (150-365)
Evre 2 Sonrası (n=8)	7	0	1	0	501,25 ± 831,33	217,5 (172,5-255)
Evre 3 Öncesi (n=38)	0	24	5	9	2666,95 ± 2682,66	1140 (1095-3193,75)
Evre 3 Sonrası (n=4)	0	0	0	4	5831,25 ± 3080,63	4745 (3650-6926,25)
Toplam (n=244)	171	50	9	14	723,65 ± 1692,54	150 (21-365)

Gruplar arası karşılaştırmada Kruskal-Wallis testi kullanılmış olup, istatistiksel anlamlılık düzeyi $p < 0,001$ olarak saptanmıştır. SS: Standart sapma; IQR: Çeyrekler arası aralık; Min-Max: Minimum-Maksimum; n: Sayı (BT sayısı)
Yaş verileri gün cinsinden hesaplanmıştır. Cerrahi evreleme şu şekilde tanımlanmıştır: Evre 1: Norwood ameliyatı (sistemik–pulmoner bağlantı) veya Hibrid Prosedürü, Evre 2: Çift yönlü üst kavopulmoner bağlantı (*Glenn*), Evre 3: Total kavopulmoner bağlantı (*Fontan*).

tablo-4 Kardiyak Bilgisayarlı Tomografinin Cerrahi Bulgularla Tanısal Uyumunun Değerlendirilmesi

Tanı			Cerrahi		Fisher Testi
			+	-	*P*
Sağ Ventrikül Hipoplazisi	KBT	+	56	2	*P<0,001*
		-	0	111	
PA	KBT	+	53	0	*P<0,001*
		-	0	116	
Sol Ventrikül Hipoplazisi	KBT	+	52	0	*P<0,001*
		-	1	116	
ÇÇSV/DORV	KBT	+	39	0	*P<0,001*
		-	0	130	
Arkus Hipoplazisi	KBT	+	32	0	*P<0,001*
		-	0	137	
BAT	KBT	+	29	0	*P<0,001*
		-	0	140	
Sol PA Hipoplazisi	KBT	+	26	0	*P<0,001*
		-	0	143	
TA	KBT	+	25	0	*P<0,001*
		-	0	144	
Sağ PA Hipoplazisi	KBT	+	24	0	*P<0,001*
		-	0	145	
HSKS/HLHS	KBT	+	20	0	*P<0,001*
		-	0	149	
MA	KBT	+	15	0	*P<0,001*
		-	0	154	
ÇGSV/DILV	KBT	+	15	0	*P<0,001*
		-	0	154	
AA	KBT	+	14	0	*P<0,001*
		-	0	155	
ÇGSV/DIRV	KBT	+	5	0	*P<0,001*
		-	0	164	

KBT: Kardiyak Bilgisayarlı Tomografi, PA: Pulmoner Atrezi, ÇÇSV/DORV: Çift Çıkışlı Sağ Ventrikül, BAT: Büyük Arter Transpozisyonu, TA: Triküspit Atrezisi, HSKS/HLHS: Hipoplastik Sol Kalp Sendromu, MA: Mitral Atrezi, ÇGSV/DILV: Çift Girişli Sol Ventrikül, ÇGSV/DIRV: Çift Girişli Sağ Ventrikül, AA: Aort Atrezisi, Sol/Sağ PA: Sol/Sağ Pulmoner Arter. Not: Tüm tanılar için KBT ve cerrahi sonuçlar arasında istatistiksel olarak ileri düzeyde anlamlı ilişki saptanmıştır ($p < 0.001$).

tablo-5 Kardiyak Bilgisayarlı Tomografinin Cerrahi Bulgulara Göre Tanısal Performans Analizi

Tanı	GP	YP	YN	GN	PPV	NPV	Sensitivite	Spesifite	Doğruluk
Sağ Ventrikül Hipoplazi	56	2	0	111	96,6	100,0	100,0	98,2	98,8
PA	53	0	0	116	100,0	100,0	100,0	100,0	100,0
Sol Ventrikül Hipoplazi	52	0	1	116	100,0	99,1	98,1	100,0	99,4
ÇÇSV/DORV	39	0	0	130	100,0	100,0	100,0	100,0	100,0
Arkus Hipoplazisi	32	0	0	137	100,0	100,0	100,0	100,0	100,0
BAT	29	0	0	140	100,0	100,0	100,0	100,0	100,0
Sol PA Hipoplazisi	26	0	0	143	100,0	100,0	100,0	100,0	100,0
TA	25	0	0	144	100,0	100,0	100,0	100,0	100,0
Sağ PA Hipoplazisi	24	0	0	145	100,0	100,0	100,0	100,0	100,0
HSKS/HLHS	20	0	0	149	100,0	100,0	100,0	100,0	100,0
MA	15	0	0	154	100,0	100,0	100,0	100,0	100,0
ÇGSV/DILV	15	0	0	154	100,0	100,0	100,0	100,0	100,0
AA	14	0	0	155	100,0	100,0	100,0	100,0	100,0
ÇGSV/DIRV	5	0	0	164	100,0	100,0	100,0	100,0	100,0

GP: Gerçek Pozitif, YP: Yalancı Pozitif, YN: Yalancı Negatif, GN: Gerçek Negatif, PPV: Pozitif Prediktif Değer, NPV: Negatif Prediktif Değer, PA: Pulmoner Atrezi, ÇÇSV/DORV: Çift Çıkışlı Sağ Ventrikül, BAT: Büyük Arter Transpozisyonu, HSKS/HLHS: Hipoplastik Sol Kalp Sendromu, ÇGSV/DILV: Çift Girişli Sol Ventrikül, ÇGSV/DIRV: Çift Girişli Sol Ventrikül, AA: Aort Atrezisi.
Not: Değerler %95 güven aralığında hesaplanmıştır. Sensitivite, spesifite ve doğruluk oranlarının yüksekliği, yöntemin cerrahi ile olan uyumunu göstermektedir.

tablo-6 Kardiyak Bilgisayarlı Tomografi ve Ekokardiyografinin Cerrahi Bulgularla Tanısal Uyumunun Karşılaştırılması

Tanı			Cerrahi +	Cerrahi -	Ki-kare (χ2)	P
Koroner Arter Anomalisi	TTE	+	17	11	15,3	<0,01
		-	31	110		
	KBT	+	47	1	154,5	<0,001
		-	1	120		
Arkus Aorta Hipoplazisi	TTE	+	16	12	24,4	<0,001
		-	17	124		
	KBT	+	32	1	150,4	<0,001
		-	1	135		
Bovine Arkus Aorta	TTE	+	3	2	2,69	>0,05
		-	32	132		
	KBT	+	35	0	162,9	<0,001
		-	0	134		
Aortopulmoner Kollateral Damarlar	TTE	+	13	4	57,7	<0,001
		-	10	142		
	KBT	+	21	1	136,2	<0,001
		-	2	145		
Anormal Pulmoner Venöz Bağlantı	TTE	+	7	8	14,45	<0,01
		-	14	140		
	KBT	+	21	1	151,58	<0,001
		-	0	147		
Persistan Sol Süperior Vena Kava	TTE	+	11	13	38,3	<0,001
		-	5	140		
	KBT	+	16	0	157,5	<0,001
		-	0	153		

TTE: Transtorasik Ekokardiyografi, KBT: Kardiyak Bilgisayarlı Tomografi, χ2: Ki-kare test istatistiği, *P*: İstatistiksel anlamlılık değeri. Not: Tabloda görüntüleme yöntemlerinin cerrahi sonuçlarla olan uyumu analiz edilmiştir. KBT'nin χ2 değerlerinin TTE'ye göre belirgin yüksekliği, cerrahi ile olan uyumun (korelasyonun) çok daha güçlü olduğunu göstermektedir.

PP-049

Dev Koroner Fistül Yenidoğan Olgu Sunumu

Emel Uzunoglu, Filiz Ekici
Akdeniz Üniversitesi, Çocuk Sağlığı ve Hastalıkları Ana Bilim Dalı, Çocuk Kardiyoloji Bilim Dalı, Antalya

Koroner arter fistülleri (KAF), koroner arter ile kalbin dört odacığından biri ya da büyük bir damar arasında anormal bir bağlantıdır. Konjenital koroner arteriyovenöz fistüller nadir görülen doğumsal kalp hastalıklarıdır: 50.000 canlı doğumda bir görülür. Koroner fistüller en sık sağ kalp boşluklarına bağlanırlar. Literatürde sağ ventriküle (%41), sağ atriyuma (%21), pulmoner artere (%17), koroner sinüse (%7) fistülize oldukları bildirilmiştir. Sol atriyum (%5) ve sol ventriküle (%3) bağlanma ise nadir görülür.
Burada 12 günlük bir bebekte, sağ koroner arterde dev anevrizma gelişimine yol açan obstruksiyonlu koroner arter fistül olgusu sunulmuştur. Bu vaka ile üfürüm duyulan yenidoğan bebeklerde KAF' ın ayırıcı tanıda düşünülmesi gerektiği vurgulamak istedik.
OLGU
12 günlük yenidoğan üfürüm duyulması nedeniyle kliniğimize yönlendirilmişti. Yakınması yoktu. Öykü: 31 yaşında anneden fetal distres nedeniyle 36. gestasyon haftasında 3020 gr olarak C/S ile doğan erkek bebek anne yanında izlendikten sonra taburcu edilmişti.
Fizik muayenede Kalp hızı: 143/dk SS: 30 /dk pulmoner odakta belirgin, 3/6 şiddetinde sistolik ve diyastolik devamlı üfürüm duyuldu.
Ekokardiyografik incelemede: sağ koroner arter (RCA) çıkış yerinden itibaren belirgin genişlemiş (5 mm z skoru: +13,8) ve anevrizmatik idi (Resim 1A). RCA dev anevrizması koroner sinüse yakın sağ atriyum (SA) tabanına açıldığı görüldü, fistülün SA tabanına açılış yerinde belirgin darlık mevcuttu, bu bölgede CW Doppler ile devamlı akım alındı ve 110 mmHg gradient ölçüldü.(Resim1 B) Diğer koroner arterler normal çıkış yerlerinde ve çapta ölçüldü. Eşlik eden doğuştan kalp hastalığı veya defekt yoktu. Kalp boşlukları dengeli ve sol ventrikül sistolik fonksiyonları

normal idi, eser triküspit kapak yetmezliği dışında, kapak yetmezliği saptanmadı. EKG sinüs ritminde ve iskemi bulgusu yoktu. Kardiyak markerler (Troponin T: 75.4 ng/L ve pro-BNP: 8338 ng/l) hafif yüksekti. Üç boyutlu koroner bilgisayarlı tomografi (BT) incelemede RCA seyri boyunca dilate, distalde koroner sinüsün sağ atriuma açıldığı yerde fistülize izlendi (Resim 1C). Hastanın 1 ay sonraki muayenesinde beslenme güçlüğü veya kalp yetmezliği semptomları gelişmedi. EKG'de iskemi bulgusu yoktu. Troponin ve Pro BNP değerlerlerinde hafif yükseklik devam etti. Ekokardiyografik incelemede; koroner anevrizma/ fistül çapı aynı idi, kalp boşlukları dengeli (LVEDD: 22 mm) ve sol ventrikül fonksiyonları (EF %67) normal saptanan hasta katater ile kapama veya cerrahi için sevk edildi.

SONUÇ

KAF'lar asemptomatik olan hastalarda üfürüm nedeniyle veya semptomlar nedeniyle tetkik edilirken saptanabilir. Akut koroner sendrom veya kronik miyokardiyal iskemi, aritmi, ani kalp durması, kalp yetmezliği, kardiyomiyopati, pulmoner hipertansiyon, endokardit, tromboz ve fistül yırtılması gibi komplikasyonlar da nadiren gelişebilir. Ekokardiyografik inceleme ve Koroner BT KAF'ları değerlendirmek için ilk basamak tanı aracıdır. Hastamızda fistülün distal açılma yerinde ciddi darlık olması, iskemi ve volüm yüklenmesinden korumuştur. Ayırıcı tanıda sinus valsalva anevrizması, aortiko ventrıkuler tünel, patent duktus arteriyozus düşünülmelidir.

Tedavi fistülün lokalizasyonuna, büyüklüğüne, hastanın semptomlarına, komplikasyon varlığına, ve hastanın yaşına göre belirlenir. Tedavi yaklaşımıyla ilgili net bir görüş birliği olmamakla birlikte, küçük fistüller kapatılmadan klinik izlemle takip edilebilir,buna karşın semptomatik veya fistüle bağlı komplikasyonlar gelişen hastalarda fistül cerrahi olarak veya perkütan yolla kapatılmalıdır. Spontan KAF lar her yaşta görülebilir,üfürüm nedeniyle başvuran yenidoğan bebeklerde KAF' ın ayırıcı tanıda düşünülmesi gerektiği vurgulamak istedik.

Anahtar Kelimeler: fistül, üfürüm, yenidoğan

RESİM

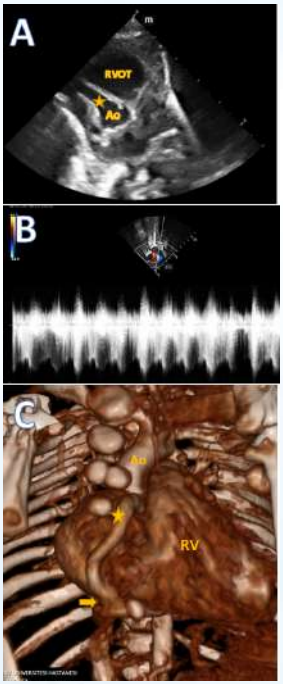

A: Kısa aks ekokardiyografik görüntülemede saat 11 hizasında sağ sinüs valsalvadan ayrılan sağ koroner arter fistülü (RCA, yıldız ile işaretlidir) nedeniyle RCA dev anevrizması gelişmiştir (RCA çapı 5 mm olup z skoru: +13,8) B: RCA dev anevrizması sağ atrium (RA) içinde koroner sinüse yakın sağ atriyum tabanına açıldığı görüldü, fistülün RA açılış yerinde belirgin darlık mevcuttu bu bölgede Doppler ile devamlı akım alındı ve 110 mmHg gradient ölçüldü. C: Üç boyutlu bilgisayarlı tomografik incelemede sağ oblik bakışta sağ sinüs valsalvadan ayrılan dev sağ koroner arter (RCA, yıldız ile işaretlidir) sağ atriyum tabanında koroner sinüse yakın bölgede sağ atriyuma açıldığı gösterilmiştir (ok işareti). (Ao: aort RV: sağ ventrikül)

PP-050

Pulmoner Hipertansiyon Tanısında Kardiyak BT Anjiyografi Kullanılabilir mi?

Ali Nazım Güzelbağ[1], Elnur Karimov[1], Demet Kangel[1], Gizem Sarı[1], İsa Özyılmaz[1], Serap Baş[2], Erkut Öztürk[1]
[1]Sağlık Bilimleri Üniversitesi Başakşehir Çam ve Sakura Şehir Hastanesi, Çocuk Kardiyoloji Kliniği, İstanbul, Türkiye
[2]Sağlık Bilimleri Üniversitesi Başakşehir Çam ve Sakura Şehir Hastanesi, Radyoloji Kliniği, İstanbul, Türkiye

GİRİŞ VE AMAÇ
Pulmoner hipertansiyon (PH), çocukluk çağında nadir görülmesine rağmen, erken tanı konulmadığında sağ ventrikül yetmezliği ve artmış mortalite ile seyreden ciddi bir klinik tablodur. Klinik bulguların çoğu non-spesifik olduğundan, tanısal süreçte görüntüleme yöntemleri önemli rol oynamaktadır. Transtorasik ekokardiyografi ilk basamak değerlendirme aracı olmakla birlikte, kesin tanı invaziv sağ kalp kateterizasyonu ile konulmaktadır. Kateterizasyonun invaziv yapısı ve komplikasyon riski nedeniyle, non-invaziv ve güvenilir görüntüleme belirteçlerine olan ihtiyaç giderek artmaktadır.Bu çalışmanın amacı, pediatrik PH tanısında bilgisayarlı tomografi anjiyografi (BTA) ile ölçülen ana pulmoner arterin asendan ve desendan aorta çaplarına oranlarının (MPA/AA ve MPA/DA) tanısal değerini değerlendirmek ve bu oranların klinik kullanım potansiyelini ortaya koymaktır.

YÖNTEM
Bu retrospektif olgu-kontrol çalışmasına, Ocak 2022–Ocak 2025 tarihleri arasında sağ kalp kateterizasyonu uygulanmış ve üç ay öncesi veya sonrasında toraks BTA yapılmış 0–18 yaş arası hastalar dahil edildi. Ortalama pulmoner arter basıncı ≥25 mmHg olan hastalar PH grubunu, <25 mmHg olanlar kontrol grubunu oluşturdu. PH gelişimine neden olabilecek ek kardiyak anomalileri bulunan hastalar çalışma dışı bırakıldı.BTA incelemeleri 640 kesitli BT cihazı ile, prospektif EKG tetiklemeli ve hastaya özgü düşük doz protokoller kullanılarak gerçekleştirildi. Ana pulmoner arter, asendan aorta ve desendan aorta çapları aksiyel planda, damar uzun eksenine dik olacak şekilde ölçüldü. Bu ölçümlerden MPA/AA

ve MPA/DA oranları hesaplandı. Tüm ölçümler, diğer görüntüleme ve kateterizasyon bulgularına kör olan deneyimli bir radyolog tarafından yapıldı.İstatistiksel analizlerde sürekli değişkenler için medyan ve çeyrekler arası aralıklar kullanıldı. Gruplar arası karşılaştırmalar Mann–Whitney U testi ile yapıldı. Tanısal performansın değerlendirilmesi için ROC analizi uygulanarak duyarlılık, özgüllük, pozitif prediktif değer ve eğri altı alan (AUC) hesaplandı. $p<0,05$ istatistiksel olarak anlamlı kabul edildi.

BULGULAR

Toplam 76 pediatrik hasta çalışmaya dahil edildi; bunların 41'i PH grubunda, 35'i kontrol grubundaydı. Demografik özellikler, vücut ölçümleri ve radyasyon doz parametreleri açısından gruplar arasında anlamlı fark saptanmadı. Asendan ve desendan aorta çapları iki grup arasında benzerken, ana pulmoner arter çapı PH grubunda anlamlı olarak daha büyük bulundu ($p=0,04$). MPA/DA oranı PH grubunda 2,3 iken kontrol grubunda 1,58 olarak ölçüldü ($p=0,0027$). Benzer şekilde MPA/AA oranı da PH grubunda anlamlı olarak daha yüksekti ($p=0,0116$). Yaş alt gruplarına göre yapılan analizlerde, özellikle MPA/DA oranının tüm yaş gruplarında PH tanısını ayırt etmede tutarlı ve güçlü bir performans gösterdiği izlendi. ROC analizinde MPA/DA oranı için 1,85 eşik değeri %78,5 duyarlılık, %94 özgüllük ve 0,927 AUC ile yüksek tanısal doğruluk sağladı. MPA/AA oranı için 1,25 eşik değeri %76,5 duyarlılık ve %95 özgüllük ile güçlü performans gösterdi. Bulgular, MPA/DA oranının pediatrik PH tanısında daha üstün bir ayırt edici belirteç olduğunu ortaya koydu.

SONUÇ

Bu çalışma, BTA ile ölçülen MPA/AA ve özellikle MPA/DA oranlarının pediatrik pulmoner hipertansiyon tanısında güvenilir, non-invaziv ve klinik olarak uygulanabilir belirteçler olduğunu göstermektedir. Yüksek tanısal doğrulukları sayesinde bu oranlar, invaziv kateterizasyon gereksinimini azaltabilecek etkili tarama araçları olarak klinik pratiğe entegre edilebilir.

Anahtar Kelimeler: Pulmoner hipertansiyon, kardiyak BT anjiyografi, ana pulmoner arter, pulmoner arter–aorta oranı, non-invaziv tanı

şekil-1 MPA/DA ve MPA/AA oranlarının tanısal performansının karşılaştırıldığı ROC analizi

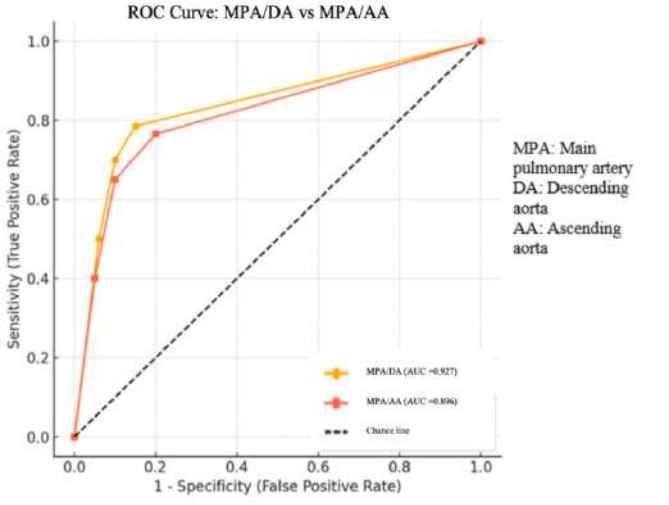

tablo-1 Pulmoner hipertansiyonu olan ve olmayan pediatrik hastaların demografik ve klinik özellikleri

			p-Value
Sex (male)	Non-PHT group	%54 male (n = 19/35)	0.672
	PHT group	%66 male (n = 27/41)	
Age (month)	Non-PHT group	42.1 (15.2–136.4)	0.789
	PHT group	49.3 (14.9–152.1)	
Weight (kg)	Non-PHT group	14.3 (11.2–18.3)	0.543
	PHT group	16.4 (12.3–19.1)	
Weight (percentile)	Non-PHT group	29.12 (20.8–44.6)	0.234
	PHT group	35.2 (21.4–52.4)	
Weight (SDS)	Non-PHT group	−0.49 (−1.11–0.32)	0.098
	PHT group	−0.38 (−0.89–0.21)	
Height (cm)	Non-PHT group	97.8 (80.2–112.4)	0.275
	PHT group	105.2 (84.3–115.6)	
Height (percentile)	Non-PHT group	41.2 (26.4–50.8)	0.765
	PHT group	43.2 (24.2–48.9)	
Height (SDS)	Non-PHT group	−0.19 (−1.12–0.87)	0.389
	PHT group	−0.12 (−0.96–0.79)	
BMI kg/m^2	Non-PHT group	14.95 (11.82–17.4)	0.654
	PHT group	14.82 (10.98–16.5)	
BMI (percentile)	Non-PHT group	33.36 (20.8–45.4)	0.432
	PHT group	27.82 (22.5–42.8)	
BMI (SDS)	Non-PHT group	−0.43 (−1.32–0.08)	0.685
	PHT group	−0.51 (−1.25–0.32)	
Saturation (spo2)	Non-PHT group	99.4 (98.2–99.1)	0.145
	PHT group	98.8 (98.7–99.3)	
CTDIvol (mGy)	Non-PHT group	9.08 (7.65–16.78)	0.346
	PHT group	9.96 (8.12–15.65)	
DLP (mGycm)	Non-PHT group	35.18 (28.65–48.32)	0.295
	PHT group	43.92 (31.28–52.4)	
ED (mSv)	Non-PHT group	1.98 (1.62–2.32)	0.543
	PHT group	2.01 (1.88–2.68)	
Contrast (cc)	Non-PHT group	15.65 (12.1–25.3)	0.278
	PHT group	14.82 (11.9–28.2)	

ED: Effective Dose, DLP: Dose-Length Product, CTDIvol: Computed Tomography Dose Index Volume, BMI: Body Mass Index, PHT: Pulmonary Hypertension, Non-PHT: Without Pulmonary Hypertension.

tablo-2 Pulmoner hipertansiyonu (PHT) olan ve olmayan çocuklarda ana pulmoner arter (MPA), desendan aorta (DA) ve asendan aorta (AA) çapları ile ana pulmoner arterin desendan aortaya (MPA/DA) ve asendan aortaya (MPA/AA) oranları.

	Non-PHT (n = 35)	PHT (n = 41)	p-Value
Pulmonary artery pressure	16 (13.75–19.0)	35.5 (28.0–42.5)	0.0508
Ascending aorta (mm)	14.25 (11–19)	15.85 (12.8–17.62)	0.37
Descending aorta (mm)	10.1 (8.2–12.69)	10.5 (8.52–12.92)	0.46
Main pulmonary artery (mm)	16.2 (11.6–18.4)	19.8 (16.4–22.1)	0.04
MPA/DA ratio	1.58 (1.36–1.67)	2.3 (1.88–2.40)	0.0027
MPA/AA ratio	1.16 (0.86–1.50)	1.38 (1.25–1.52)	0.0116

MPA: main pulmonary artery, DA: descending aorta, AA: ascending aorta, PHT: pulmonary hypertension, Non-PHT: without pulmonary hypertension.

tablo-3 Pediatrik pulmoner hipertansiyonda pulmoner arter–aorta oranlarının yaşa göre karşılaştırılması

Years				p-Value
0–2	MPA/AA ratio	Non-PHT group (n = 11)	1.14 (0.96–1.42)	0.0347
		PHT group (n = 13)	1.32 (1.21–1.48)	
	MPA/DA ratio	Non-PHT group (n = 11)	1.64 (1.36–1.78)	0.0089
		PHT group (n = 13)	2.17 (1.76–2.30)	
2–7	MPA/AA ratio	Non-PHT group (n = 9)	1.09 (0.84–1.31)	0.0316
		PHT group (n = 11)	1.25 (1.18–1.37)	
	MPA/DA ratio	Non-PHT group (n = 9)	1.62 (1.26–1.87)	0.0137
		PHT group (n = 11)	2.04 (1.78–2.36)	
7–12	MPA/AA ratio	Non-PHT group (n = 7)	1.21 (0.98–1.62)	0.078
		PHT group (n = 8)	1.34 (1.21–1.44)	
	MPA/DA ratio	Non-PHT group (n = 7)	1.68 (1.23–1.93)	0.0097
		PHT group (n = 8)	2.32 (1.89–2.45)	
12–18	MPA/AA ratio	Non-PHT group (n = 8)	1.23 (0.99–1.43)	0.0416
		PHT group (n = 9)	1.33 (1.19–1.42)	
	MPA/DA ratio	Non-PHT group (n = 8)	1.68 (1.32–1.91)	0.0087
		PHT group (n = 9)	2.24 (1.84–2.48)	
>12	MPA/AA ratio	Non-PHT group (n = 35)	1.16 (0.86–1.50)	0.0116
		PHT group (n = 41)	1.38 (1.25–1.52)	
	MPA/DA ratio	Non-PHT group (n = 35)	1.58 (1.36–1.67)	0.0027
		PHT group (n = 41)	2.2 (1.88–2.40)	

MPA: main pulmonary artery (mm), DA: descending aorta (mm), AA: ascending aorta (mm), PHT: pulmonary hypertension, Non-PHT: without pulmonary hypertension.

PP-051

Tanı Kriterlerini Zorlayan 2 Atipik Olgu, Kawasaki Hastalığı

Arife Sancaktar, Filiz Ekici, Yunus Emre Gürhopur, Mehmet Uzunoğlu, Emel Uzunoglu, Firat Kardelen

Akdeniz Üniversitesi Hastanesi Çocuk Kardiyoloji Kliniği, Antalya

Giriş–AMAÇ: Kawasaki Hastalığı (KH), orta çaplı damarları tutan çocukluk çağı sistemik bir vaskülitidir. KH'da en önemli komplikasyon koroner arter anevrizması gelişimidir, bu nedenle hastalığın erken tanı ve tedavisi gereklidir. Bu sunumda, başvuruda klasik tanı kriterleri olmayan, ancak izlemde ekokardiyografik bulgular ile atipik KH tanısı alan iki çocuk olgu sunulmuştur.

Olgu 1: Beş yaşında erkek hasta, karın ağrısı nedeniyle başvurduğu dış merkezde karaciğer fonksiyon testlerinde belirgin yükseklik (AST: 1116 U/L, ALT: 380 U/L) saptanması üzerine acil servisimize yönlendirilmişti. Öyküsünde beş gündür devam eden yüksek ateş, karın ağrısı ve kusma tarifliyordu. Batın ultrasonografisinde akalkülöz kolesistit saptanan hasta, çocuk gastroenteroloji kliniğinde yatırılarak izlenmekteydi. Antibiyotik tedavi başlanan hasta yüksek ateş yakınmasının devam etmesi üzerine uzamış ateş etiyolojisi açısından ekokardiyografik inceleme için kliniğimize yönlendirilmişti. Fizik muayenede oral mukoza değişikliği dışında KH bulgusu saptanmadı. Ekokardiyografide sol koroner arterde 3,5 mm çapında küçük anevrizma (z skoru: +4,65) ve eser mitral yetersizlik izlendi. Laboratuvar incelemeleri; beyaz küre sayısı:14300, hemoglobin:10,5, trombosit:423bin, ALT:210, Alb:2.9, CRP:184 idi. Hastamız atipik KH olarak değerlendirildi. Hastaya intravenöz immünoglobulin (IVIG, 2 g/kg) ve yüksek doz asetilsalisilik asit başlandı. Tek doz IVIG sonrası ateşi gerileyen hastanın asetilsalisilik asit dozu izlemde azaltılarak taburcu edildi.

Olgu 2: Üç buçuk yaşındaki kız hasta, 20 gündür aralıklı yüksek ateş (38–39 °C), baş ağrısı, eklem ağrısı ve karın ağrısı yakınması ile acil servisimize başvurdu. Özgeçmişinde Ailevi Akdeniz Ateşi (FMF) tanısı ile 2 yıldır kolşisin tedavisi aldığı öğrenildi. Dirençli baş ağrısı nedeniyle yapılan lomber ponksiyonda BOS'ta silme hücre ve BOS basıncında artış saptanmıştı. Menenjit ön tanısıyla seftriakson başlanan hastanın BOS kültüründe üreme saptanmadı ancak

aseptik menenjit tanısı ile izlemine devam edilmekteydi. Süreğen yüksek ateş nedeniyle yapılan ekokardiyografik incelemede: sol koroner arter distalinde 5,1 mm çapında dev sakküler anevrizma (z skoru: +10,16), sağ koroner arter ostiumunda darlık ve proksimal segmentinde 5 × 6,3 mm boyutlarında dev sakküler anevrizma (z skoru: +11,76) saptandı (Şekil 1). Labotatuvar bulguları ile birlikte atipik KH düşünülerek IVIG (2 g/kg), sistemik steroid, yüksek doz asetilsalisilik asit, enoksaparin ve takipte propranolol başlandı. Koroner BT anjiyografide; sağ koroner arterde proksimal sakküler (≈5 mm) ve orta-distal segmentlerde en büyüğü 6,5 mm olan çoklu fuziform anevrizmalar, LAD ve Cx trasesinde ise çoklu fuziform anevrizmatik dilatasyonlar izlendi. Tek doz IVIG sonrası ateşi düştü, takipte asetilsalisilik asit antiagregan doza düşüldü, steroid tedavisi azaltılarak kesildi. Çoklu dev koroner anevrizmaları nedeniyle enoksaparinden apiksabana (oral faktör Xa inhibitörü) geçildi. Tek doz IVIG sonrası ateşi düşen hastaya çocuk romatolojisi önerisiyle anakinra tedavisi başlandı. Dördüncü ay kontrolünde koroner anevrizma boyutlarında anlamlı değişiklik izlenmeyen hasta klinik olarak asemptomatik olup medikal tedavisi devam etmektedir.
SONUÇ: Bu iki olgu, ateş dışında klasik klinik kriterleri olmayan atipik KH olan hastalarda tanıda gecikmenin ciddi koroner arter komplikasyonlarına yol açabileceğini göstermektedir. Uzamış ve odağı saptanamayan ateşle başvuran çocuklarda, gastrointestinal veya nörolojik bulgular ya da eşlik eden inflamasyon belirteçleri varsa atipik KH akla gelmelidir. Kawasaki hastalığında erken ekokardiyografik değerlendirme gecikmeden yapılmalıdır.

Anahtar Kelimeler: Atipik Kawasaki Hastalığı, dev koroner arter, koroner arter anevrizması

Şekil 1

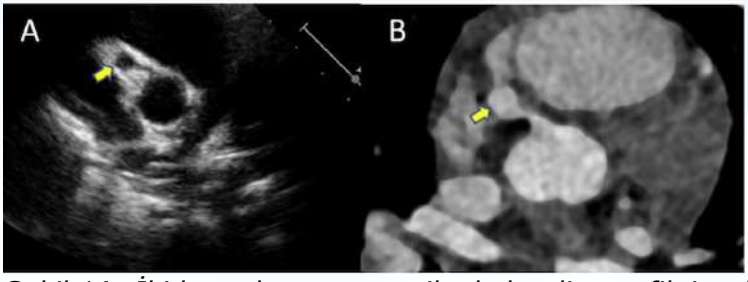

Şekil 1A: İki boyutlu transtorasik ekokardiyografik incelemede kısa aks görüntülemede RCA trasesinde yaklaşık 5 mm (z skoru+11.7) sakküler anevrizmatik dilatasyon (sarı ok) 1B: Kardiyak bilgisayarlı tomografik incelemede RCA trasesi boyunca anevrizmatik dilatasyonlar gösterilmiştir (sarı ok)

PP-052

Konjenital Kalp Hastalığında Düşük Kalp Debisi Sendromunun (LCOS) Başlangıcını Öngören Preoperatif, Operatif ve Erken Postoperatif Belirteçler

İzzet Türkalp Akbaşlı[1], Animesh Tandon[1], Amy Cassedy[3], Catherine K. Allan[1], Sarah Dickey[4], Nikhil Madugula[4], Sherry Du[2], Gabriel

Nemer[2], Gülnur Bora[5], Anirudha Das[6], Raquel Norel[7], Nick Barra[7], Hani Najm[8], Bradley S. Marino[1], Samir Q. Latifi[9], Orkun Baloğlu[9]
[1]Department of Heart, Vascular, and Thoracic, Division of Cardiology and Cardiovascular Medicine, Cleveland Clinic Children's, Cleveland, OH, USA
[2]Cleveland Clinic Children's Center for Artificial Intelligence (C4AI), Cleveland, OH, USA
[3]Division of Biostatistics and Epidemiology, Cincinnati Children's Hospital, University of Cincinnati, Cincinnati, OH, USA
[4]Case Western Reserve University School of Medicine. Cleveland, OH, USA
[5]Department of Computer Engineering, Case Western Reserve University School of Engineering. Cleveland, OH, USA
[6]Division of Neonatology, Children's Institute, Cleveland Clinic Children's Hospital. Cleveland, OH, USA
[7]IBM research, Yorktown Heights, NY, USA
[8]Pediatric and Congenital Heart Surgery, Heart, Vascular and Thoracic Institute, Cleveland Clinic, Cleveland, OH, USA
[9]Department of Integrated Hospital Care, Division of Critical Care. Children's Institute, Cleveland Clinic Children's, Cleveland, OH, USA

Arka Plan: Düşük kardiyak debisi sendromu (DKDS), konjenital kalp hastalığı (KKH) cerrahisi sonrası erken dönemde sistemik oksijen sunumu ile dokuların oksijen tüketimi arasında klinik olarak anlamlı bir dengesizlik gelişmesiyle ortaya çıkar ve pediatrik hastalarda önemli morbidite ve mortalite nedenlerinden biridir. Literatürde DKDS insidansı tanım farklılıklarına bağlı olarak geniş bir aralıkta bildirilmiştir ve klinik uygulamada kardiyak indeks düşüklüğü, laktat yüksekliği, arteriyovenöz oksijen farkında artış, periferik perfüzyon bozulması, oligüri/AKI ve artan vazoaktif-inotrop gereksinimi gibi göstergelerle izlenir. Yoğun bakım kabulünde erken ve şeffaf risk tahmini, izlem yoğunluğu ve kaynak/ekip planlamasının rasyonel şekilde düzenlenmesine katkı sağlayabilir.

AMAÇ: Rutin olarak erişilebilen preoperatif, intraoperatif ve erken postoperatif değişkenlerle DKDS gelişme riskini yoğun bakım kabulü sırasında öngören, yorumlanabilir bir çok değişkenli model geliştirmek ve performansını değerlendirmek.

YÖNTEMLER: Tek merkezli retrospektif gözlemsel kohort çalışmasında, Şubat 2023–Kasım 2024 arasında KKH nedeniyle kardiyotorasik cerrahi geçiren ve pediatrik kardiyak yoğun bakıma kabul edilen ≤18 yaş hastalar dahil edildi. DKDS tanımı PC4 (Pediatric Cardiac Critical Care Consortium) kriterlerine göre yapıldı: (i) herhangi bir zamanda VIS>15, (ii) 48 saat içinde VIS'te üç kat artışla birlikte VIS≥10, (iii) invaziv veya NIRS ile ölçülen AVO_2 farkı >%40 veya (iv) hekim notunda DKDS kaydı. Aday belirleyiciler tek değişkenli analizlerle tarandı; bağımsız ilişkiler çok değişkenli lojistik regresyon ile değerlendirildi ve geriye doğru eleme ile en yalın model elde edildi.

BULGULAR: Toplam 191 hastanın 46'sında (%24) DKDS gelişti. Nihai modelde DKDS riskini bağımsız olarak artıran faktörler; daha yüksek cerrahi karmaşıklık (RACHS-1 ≥4; AOR 3,69; %95 GA 1,38–9,81), preoperatif inotrop kullanımı (AOR 2,75; 1,02–7,43), daha uzun kardiyopulmoner baypas süresi (dakika başına AOR 1,01; 1,00–1,02) ve önceki kardiyak operasyon sayısının fazla olmasıydı (operasyon başına AOR 2,00; 1,34–2,97). Operasyon sırasında daha yüksek kilo koruyucu bulunmuştur (kg başına AOR 0,92; 0,87–0,97). Modelin ayırt ediciliği yüksekti (AUROC 0,879; AUPRC 0,706). Önceden belirlenmiş karar eşiğinde doğruluk 0,817, PPV 0,657, duyarlılık 0,50, F1 0,568 ve NPV 0,853 olarak saptandı.

SONUÇ: Rutin klinik verilerle oluşturulan yalın ve yorumlanabilir model, yoğun bakım kabulünde DKDS açısından yüksek riskli çocukları belirleyebilir ve erken müdahale ile personel/kaynak planlamasını destekleyebilir. Bulguların çok merkezli prospektif doğrulama ile test edilmesi ve sürekli postoperatif fizyolojik verilerle dinamik güncellenmesi gereklidir.

Anahtar Kelimeler: Konjenital kalp hastalığı, düşük kardiyak debi sendromu, pediatrik kardiyak cerrahi

Şekil 1

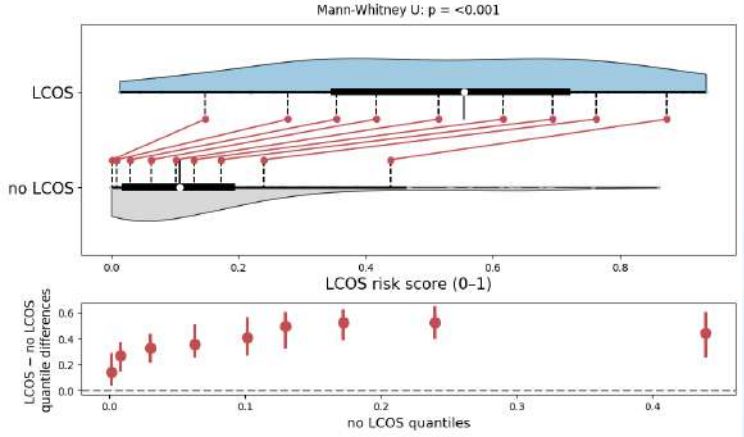

Üst panelde, DKDS (mavi - LCOS) ve DKDS olmayan (gri - no LCOS) gruplar için propensity skorlarının dağılımları gösterilmektedir; medyan ve çeyrekler arası aralık (IQR, siyah çubuklar), bıyıklar (siyah çizgiler) ve desil-eşleştirilmiş kantiller (Harrell–Davis kantil tahmincisi kullanılarak hesaplanan kırmızı çizgiler) yer almaktadır. Alt panelde ise DKDS–DKDS olmayan gruplar arasındaki kantil farkları (noktalar) ve bootstrap %95 güven aralıkları (hata çubukları) sunulmakta olup, değerler intrinsik fiziksel birimi olmayan, modele dayalı risk skorlarını temsil etmek üzere keyfi birimler (a.u.) cinsinden ifade edilmiştir.

PP-053

Makine öğrenmesiyle yenidoğanlarda kardiyotorasik cerrahi sonrası düşük kardiyak debi sendromu gelişiminin erken tahmin edilmesi

İzzet Türkalp Akbaşlı[1], Baloğlu Orkun[2], Xiaofeng Wang[3], Marino S. Bradley[1], Ayşe Morca[4], Samir Q Latifi[2], Alex Klaben[4], Animesh Tandon[1]
[1]Children's Institute Department of Heart, Vascular & Thoracic, Division of Cardiology & Cardiovascular Medicine, Cleveland Clinic Children's, Cleveland Clinic Children's Center for Artificial Intelligence (C4AI), Cleveland, OH.
[2]Division of Pediatric Critical Care, Department of Integrated Hospital Care, Children's Institute, Cleveland Clinic Children's. Cleveland Clinic Children's Center for Artificial Intelligence (C4AI),

Cleveland, OH.
[3]Department of Quantitative Health Sciences, Lerner Research Institute. Cleveland Clinic Lerner College of Medicine of Case Western Reserve University. Cleveland, OH.
[4]Cleveland Clinic Children's Center for Artificial Intelligence (C4AI), Cleveland, OH.

AMAÇ: Düşük kardiyak debi sendromu (DKDS), yenidoğanlarda kardiyotorasik cerrahi sonrası erken dönemde mortalite ve morbiditenin en önemli belirleyicilerinden biridir. Klinik tanı çoğu zaman geç konulmakta ve geri dönüşü zor fizyolojik bozulmalar ortaya çıkabilmektedir. Bu çalışmanın amacı, kardiyotorasik cerrahi geçiren yenidoğanlarda ameliyat sonrası ilk 48 saat içinde gelişebilecek DKDS'yi 2, 4, 6 ve 12 saat önceden öngörebilen, yorumlanabilir ve klinik olarak uygulanabilir bir makine öğrenmesi modeli geliştirmektir.

METOD: Bu retrospektif gözlemsel çalışmaya, Ocak 2012–Nisan 2023 tarihleri arasında kardiyotorasik cerrahi sonrası pediatrik kardiyak yoğun bakım ünitesine kabul edilen ≤28 günlük yenidoğanlar dahil edildi. Ameliyat sonrası ilk 48 saate ait saatlik klinik ve laboratuvar verileri kullanılarak çok değişkenli zaman serisi veri seti oluşturuldu. DKDS; vazopresör-inotrop skoru >15, idrar çıkışı <0,5 mL/kg/saat ve serum laktat ≥3 mmol/L kriterlerinin aynı anda en az bir kez karşılanması olarak tanımlandı.

Modelleme için ağaç tabanlı gradyan artırma algoritması kullanıldı ve DKDS gelişimi 2, 4, 6 ve 12 saat öncesinden tahmin edilmeye çalışıldı. Zaman gecikmeli (lag) değişkenler eklenerek fizyolojik trendlerin modele yansıması sağlandı. Aşırı uyumu önlemek amacıyla iç içe geçmiş çapraz doğrulama ve hiperparametre optimizasyonu uygulandı. Model performansı AUROC, AUPRC ve klinik açıdan anlamlı ek metriklerle değerlendirildi. Klinik yorumlanabilirlik için SHAP analizi kullanıldı.

BULGULAR: Toplam 181 yenidoğanın yaklaşık 8400 saatlik gözlem verileri analiz edildi; hastaların %14,9'unda DKDS gelişti. Model, tüm tahmin ufuklarında yüksek ayırt edici performans gösterdi (AUROC 0,91–0,98). Nadir olay yapısına rağmen pozitif olguları yakalama başarısı yüksekti (AUPRC 0,60–0,80). En güçlü belirleyiciler; artmış vazopresör-inotrop skoru, azalmış idrar çıkışı ve yükselen serum laktat düzeyleri olarak saptandı. Ayrıca bu parametrelerin son 1–2 saatlik eğilimleri DKDS riskini anlamlı biçimde öngördü. Model, tanısal eşiklere ulaşmadan önce fizyolojik bozulmayı yakalayabildi.

SONUÇ: Bu çalışma, yenidoğanlarda kardiyotorasik cerrahi sonrası DKDS'nin saatler öncesinden güvenilir biçimde öngörülebileceğini göstermektedir. Yüksek performans ve yorumlanabilirlik sunan bu yaklaşım, klinisyenlere erken uyarı sağlayarak hemodinamik yönetimin zamanında optimize edilmesine olanak tanıyabilir. Bulgular, çok merkezli doğrulama ve gerçek zamanlı klinik entegrasyon çalışmalarının önünü açmaktadır.

Anahtar Kelimeler: düşük kardiyak debi sendromu, makine öğrenmesi, yenidoğan, konjenital kalp hastalığı, kardiyotorasik cerrahi

Şekil 1

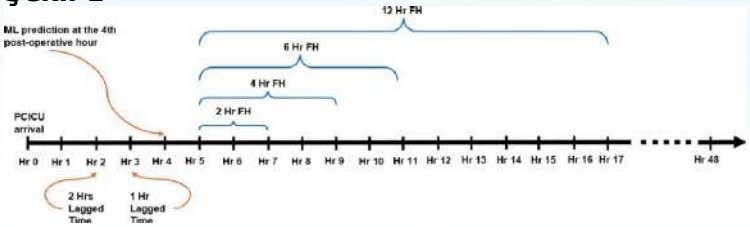

Pediatrik kardiyak yoğun bakım ünitesine kabulden 4 saat sonra makine öğrenmesi (ML) modelinin yaptığı bir tahmin örneği; giriş değişkenlerinin nasıl kullanıldığını ve öngörü ufkunun (FH) 2, 4, 6

ve 12 saate nasıl uzandığını göstermektedir. n Hr FH (n saatlik tahmin penceresi), Lagged Time (geçmiş verinin eklenmesiyle tanımlanan veri bilimi tanımı)

Şekil 2 ML modlinin açıklayıcı analizi

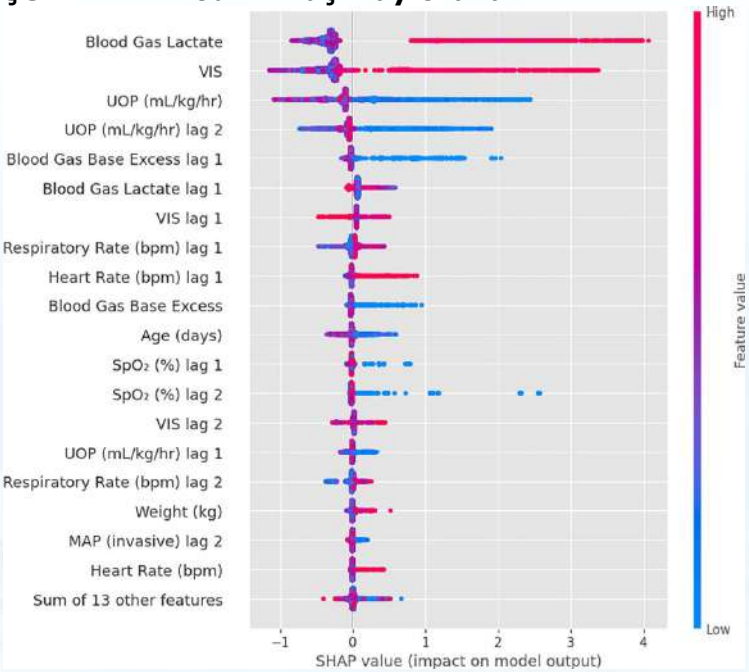

Makine öğrenmesi modelinde kullanılan giriş değişkenlerinin SHapley Additive exPlanations (SHAP) analizi. Dikey eksende, değişkenler önem derecelerine göre yukarıdan aşağıya doğru sıralanmıştır; burada "lag 1" ilgili değişkenin 1 saat önceki, "lag 2" ise 2 saat önceki değerlerini temsil etmektedir. Yatay eksende, kırmızı noktalar daha yüksek değişken değerlerini göstermekte olup, daha büyük pozitif SHAP değerleri, düşük kardiyak debi sendromunun öngörülmesine daha güçlü katkıyı ifade etmektedir. MAP = invaziv ortalama arter basıncı, SpO_2 = nabız oksimetresi ile ölçülen arteriyel oksijen satürasyonu, UOP = mL/kg/saat cinsinden

idrar çıkışı, VIS = vazopresör-inotrop skoru.

Tablo 1

GBM	at öncesinde in, (95% CI	at öncesinde in, (95% CI	at öncesinde in, (95% CI	aat öncesinde in, (95% CI
OC	(0,96-0,99)	(0,96-0,99)	(0,88-0,98)	(0,85-0,96)
RC	(0,58-0,86)	(0,72-0,87)	(0,62-0,83)	(0,44-0,77)
sion	(0,32-0,76)	(0,59-0,89)	(0,61-0,89)	(0,06-0,51)
ll	(0,23-0,55)	(0,39-0,62)	(0,34-0,57)	(0,03-0,38)
skoru	(0,01-0,01)	(0,01-0,01)	(0,01-0,01)	(0,01-0,02)
koru	(0,24-0,61)	(0,46-0,71)	(0,43-0,67)	(0,04-0,40)
koru	(0,23-0,57)	(0,41-0,65)	(0,37-0,60)	(0,04-0,38)
uluk	(0,61-0,78)	(0,69-0,81)	(0,67-0,79)	(0,51-0,69)

LightGBM modelinin tahminleyici performans metrikleri

PP-054

Dirençli CRP Yüksekliği İle Seyreden İnkomplet Kawasaki Hastalığı

Abdullah Erincik, Osman Akdeniz
Gaziyaşargil Eğitim ve Araştırma Hastanesi, Çocuk Kardiyolojisi, Diyarbakır

GİRİŞ
Kawasaki hastalığı, özellikle 5 yaş altı çocuklarda görülen, akut, sistemik bir vaskülit olup orta çaplı damarları tutan edinilmiş kalp hastalıklarının en sık nedenlerinden biridir.Tedavi edilmediği takdirde koroner arter anevrizması gelişme riski %25 civarındadır.İnkomplet kawasaki hastalığında klasik tanı kriterlerinin tamamı bulunmadığından tanı gecikebilmekte ve koroner komplikasyon riski artmaktadır.Bu nedenle atipik bulgularla başvuran olguların dikkatle değerlendirilmesi büyük önem taşımaktadır.
AMAÇ
Dirençli CRP yüksekliği sebebiyle servise yatışı yapılan ekokardiyografide koroner arter dilatasyonu saptanan inkomplet kawasaki hastalık olgusu sunulmuştur.Uygulanan intravenöz immünoglobulin ve pulse steroid tedavisi ile klinik ve laboratuvar bulgularında belirgin düzelme sağlanmıştır.Bu olgu, dirençli akut faz yüksekliği olan çocuklarda inkomplet kawasaki hastalığının akılda tutulması gerektiğini vurgulamaktadır
OLGU
5 ay 11 ay kız hasta,genel pediatri kliniğinde CRP yüksekliği araştırılması için yatarken tarafımıza konsülte edildi.Hastanın özgeçmişinde 15 gün önce 2 gün süren 39,5 C bulan ateş,

huzursuzluk, gövdesinde ve sırtında görülen sonrasında kendiliğinden kaybolan basmakla solmayan makülopapüler döküntü şikayeti olmuş.İlk başvuruda bakılan laboratuvar incelemelerinde;CRP:75 mg/dL, wbc:15.300/mm³, hgb:12,4 g/dL, plt:352.000/mm³, albumin:3,3 g/dL'idi. Hastaya amoksisilin ve klavulanik asit başlanmış.Hastanın 3. ve 5. günlerinde CRP düzeylerinin artması nedeniyle (sırasıyla 94/120 mg/dL) tedavisine oseltamivir ve klaritromisin eklenmiş. Ancak hastanın 7.gününde bakılan CRP:132 mg/dL gelmesi üzerine çocuk servisine yatışı yapılmış.Yapılan FM'de;vücut ısısı 36,7°C, KTA:115/dk, SS:30/dk,sat:%96,non-pürülan konjonktivit yok, dudaklarda çatlama ve hiperemi yok, çilek dili yok, döküntü yok, servikal LAP ve ekstremitelerde ödem yok.Solunum viral panel ve TORCH paneli negatif.Kan ve idrar kültürlerinde üreme yok. Bakılan transtorasik ekokardiyografide sol ön inen koroner arterde 8x4 mm çapında saküler anevrizma, sağ koroner arterde 12x8 mm çapında sakküler anevrizma izlendi.Bu bulgularla hastaya inkomplet kawasaki hastalığı tanısı konuldu.Hastaya İVİG(2 g/kg) 12 saatlik infüzyon olacak şekilde tek doz, asetilsalisilik asit (50 mg/kg/gün) ve metilprednizolon 3 gün boyunca (30 mg/kg/gün) tedavisi başlandı.Tedavi sonrası kontrol laboratuvarlarında inflamatuvar belirteçlerinde belirgin düşüş saptandı.Asetilsalisilik asit (5 mg/kg/gün), klopidogrel (1mg/kg/gün), metilprednizolon (2 mg/kg/gün) doza düşürülüp taburcu edildi ve çocuk kardiyoloji poliklinik takibine alındı.

SONUÇ

İnkomplet Kawasaki: kawasaki hastalığının klasik bulguların tam karşılanmadığı destekleyici laboratuvar ve ekokardiyografi bulgularının varlığıyla tanı alır.Hastalık özellikle küçük yaş grubunda tanı güçlüğü yaratmaktadır.Literatürde tanı gecikmesinin koroner arter tutulum riskini anlamlı şekilde artırdığı bildirilmektedir(1).Amerikan Kalp Birliği(AHA) 2024 yönergesinde yüksek riskli grupta tedavide IVIG ve steroid tedavisinin birlikte kullanması gerektiği vurgulanmıştır.Ayrıca aynı yönergede CRP≥30 mg/L olması inkomplet vakalarda tanıyı destekleyen kriter olarak olarak kabul edilmektedir.Başka bir çalışmada CRP yüksekliği koroner arter lezyonu gelişimi ile ilişkili bulunmuştur(2).Persistan

CRP yüksekliği inkomplet kawasaki vakalarında IVIG tedavisine yanıt vermeyebilir ve sistemik inflamasyon devam ettiği için komplikasyon riski artar bu sebeple steroid gibi ek anti inflamatuar tedaviler gerekebilir(3).Sunulan olgumuzda, dirençli CRP yüksekliği(CRP≥30) olması atipik kawasaki hastalığını düşündürmüş ve yapılan ekokardiyografi tanının konulmasında belirleyici olmuştur.Ayrıca hastamızın 6 ay altı olması sebebiyle IVIG+steroid tedavisi birlikte başlanmıştır.İnkomplet Kawasaki hastalığının zamanında tanısı ve tedavisi ile koroner hasarın ilerlemesi önlenmiştir.İnfantlarda ve atipik klinik ile başvuran olgularda dirençli CRP yüksekliği mevcutsa inkomplet kawasaki hastalığı ve özellikle koroner arter tutulumu mutlaka akılda tutulmalıdır.Bizim olgumuzda olduğu gibi ateş 5 günü geçmese bile 1 haftadan sonra dirençli CRP yüksekliği halen devam ediyorsa ve başka bir enfeksiyon odağı bulunamıyorsa inkomplet kawasaki hastalığı düşünülmedir.Erken tanı ve uygun tedavi koroner arter komplikasyonlarının önlenmesinde kritik öneme sahiptir

Anahtar Kelimeler: dirençli CRP yüksekliği, koroner arter dilatasyonu, inkomplet kawasaki hastalığı,

koroner arter bt anjio görüntüsü



koroner bt anjio; koroner arter dilatasyonu ve anevrizma görünümü

sağ koroner arter dilatasyonu



sağ koroner arterde 12x8 mm çapında sakküler anevrizma

sol koroner arter anevrizması

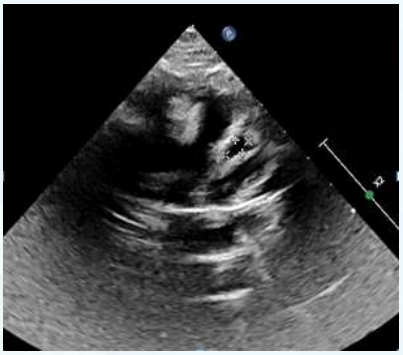

sol ön inen koroner arterde 8x4 mm çapında saküler anevrizma

PP-055

Fetal Ekokardiyografi Endikasyonları, Risk Faktörleri, Eşlik Eden Ekstrakardiyak Anomaliler ve Tanısal İnceleme: Tek Merkez Deneyimi

Osman Akdeniz[1], Erkan Yetmiş[1], Bedri Aldudak[1], Nilüfer Matur Okur[2], Nurullah Yılmaz[1], Canan Ünal Aydın[3], Süleyman Geter[4], Hasan Balık[1]
[1]Sağlık Bilimleri Üniversitesi Gazi Yaşargil Eğitim ve Araştırma Hastanesi Çocuk Kardiyoloji Kliniği, Diyarbakır
[2]Sağlık Bilimleri Üniversitesi Gazi Yaşargil Eğitim ve Araştırma Hastanesi Yenidoğan Kliniği, Diyarbakır
[3]Sağlık Bilimleri Üniversitesi Gazi Yaşargil Eğitim ve Araştırma Hastanesi Perinatoloji Kliniği, Diyarbakır
[4]Sağlık Bilimleri Üniversitesi Gazi Yaşargil Eğitim ve Araştırma Hastanesi Çocuk Sağlığı ve Hastalıkları Kliniği, Diyarbakır

Giriş ve amaç
Fetal ekokardiyografi; erken tanı, genetik danışmanlık ve özellikle kritik vakalarda uygun merkezlerde doğum planlaması sağlayarak sağkalım oranlarını doğrudan iyileştirmektedir. Çalışmamızda fetal ekokardiyografi endikasyonları, fetal kardiyak patolojilere eşlik eden anne ve fetüse ait risk faktörleri ve ekstrakardiyak patolojiler analiz edilmiştir.
Yöntem
Çalışmamıza 01 ocak 2023 ile 31 Aralık 2025 tarihleri arasında fetal ekokardiyografik inceleme için merkezimize başvuran hastalar alındı. Hastaların başvuru anındaki yaşı, gebelik haftası, fetal eko endikasyonu, annede kronik hastalık varlığı, kronik ilaç kullanımı, ailede konjenital kalp hastalığı varlığı, fetusta kromozom anomalisi, ektra kardiyak patolojiler, prenatal tanılar retrospektif olarak kaydedildi. Endikasyonlara göre kardiyak patoloji görülme sıklığı, kardiyak patolojilerle birlikteliği olan ekstrakardiyak patolojiler analiz edildi.
Bulgular

Çalışmamızda 4801 hastaya toplam 5868 fetal ekokardiyografik inceleme yapılmıştır. Hastaların ortalama yaşı 29.50 ± 6,1(15-54) ve ilk başvuru anındaki ortalama gebelik haftası 23.8±3.9 (15-38). Hastaların 10'u üçüz ve 163'ü ikiz olmak üzere 173'i(%3.60) çoğul gebelikti. Hastaların 781'i primipardı. fetusların 11'inde kromozom anomalisi mevcuttu, en sık diabetes mellitus ve hipotiroidi olmak üzere 146 hastanın kronik bir hastalığı vardı, en sık insülin ve metil dopa olmak üzere 97 hasta gebeliği boyunca ilaç kullanıyordu. Hastaların demografik verileri Tablo 1 de verilmiştir.

Fetal ekokardiyografi endikasyonu olarak en sık ileri yaş, obstetrik USG'de kardiyak patoloji şüphesi, çoğul gebelik saptanırken, hastaların 2675'i(%55,7) kendi isteği, görüntü elde edilememesi veya endikasyonsuz olarak kadın hastalıkları uzmanı tarafından yönlendirilmişti. Endikasyonsuz olarak fetal ekokardiyografik inceleme yapılanlarda kardiyak patoloji görülme oranı %0,89 olarak görülürken, obstetrik USG'de kardiyak patoloji şüphesiyle yönlendirilen hastalarda %55,7 olarak saptandı. Hastaların fetal ekokardiyografi endikasyonları ve endikasyonlara göre kardiyak patolojilerin görülme sıklığı tablo 2'de verilmiştir.

Hastaların 96(%1,99)'sında ekstrakardiyak anomali vardı. Ekstrakardiak anomali olan hastaların 36(%37,5)'sında kardiyak patoloji de mevcuttu. Kardiyak patolojilere en sık eşlik eden ektrakardiyak anomaliler gastrointestinal sistem(GIS) santral sinir sistemi((SSS) ve Renal anomalilerdi(Tablo 3).

Hastaların tanısal dağılımı incelendiğinde en sık ventriküler septal defekt (VSD) saptanırken, diğer sık görülen patolojiler ise arkus aorta patolojileri, atriyoventriküler septal defekt(AVSD), Fallot Tetralojisi(TOF), Hipoplastik sol kalp sendromu(HLHS), Büyük Arterlerin Transpozisyonu(TGA) olarak saptandı(Tablo 4).

Sonuçlar

Konjenital kalp hastalıklaırı canlı doğanların %0,8'inde görülmetedir. Çalışmamız endikasyonsuz olarak yapılan fetal eko incelemelerinde prenatal kardiyak tanı oranının %0,89 ile bu orandan farklı olmadığını ve bu hastalarda incelemenin gereksizliğini göstermiştir. Fetal kalpte hiperekojen odak ve ileri anne yaşı prenatal kardiyak patoloji açısından düşük riskli olarak saptanırken, özellikle obstetrik USG'de kardiyak patoloji şüphesi ve

ekstrakardiyak patoloji görülmesi perinatal yönetim için dikkatli değerlendirme yapılması gereken endikasyonlar olarak öne çıkmaktadır. Özellikle SSS, GİS ve renal anomali saptanan hastalarda yüksek kardiyak patoloji sıklığı bu hastalarda fetal ekokardiyografik incelemenin önemini ortaya koymuştur. Fetal tanı olarak en sık VSD saptanırken perinatal mortalite ve morbidteyi arttıran TGA, HLHS, TOF, Pulmoner atrezi(PA), Triküspit atrezisi(TA) gibi kompleks kardiyak patolojiler azımsanmayacak sıklıkta görülmüştür.

Anahtar Kelimeler: Endikasyon, Ekstrakardiyak Patoloji, Fetal Ekokardiyografi, Konjenital Kalp Hastalığı

Fetal Ekokardiyografi yapılan hastaların demografik özellikleri

metre	
ort±sd(min-max)	3 ± 6,12(15-54)
lik haftası, ort±sd(min-max)	8±3.89 (15-38)
par/Multipar, n(%)	16.26)/ 4020(83,74)
l gebelik, n(%)	%3.60)
eme sayısı, ortalama(min-max)	(1-9)
sta Kromozom anomalisi, n(%)	,22)
de kronik hastalık, n(%)	3,04)
de kronik ilaç kullanımı, n(%)	,02)

Fetal ekokardiyografi endikasyonları ve kardiyak patoloji sıklığı

Ekokardiyografi Endikas		diyak patoloji	diyak patoloji
kasyonsuz	1		
Yaş	0		
yak patoloji şüphesi			0
l gebelik			
oligohidramnioz			
ekojen odak			
lik öncesi diabet asyonel diabet			
akardiyak Patoloji			
ni			
e Kalp Hastalığı			
eşte Genetik Anomali			
likte ilaç radyasyon			
ops			
sta Genetik anomali			
jen Doku Hastalığı			
am			

**Küçük muskuler VSD, izole PSSVC, izole ARSA, İzole dekstrokardi, izole sağ arkus aorta, izole septal hipertrofi gibi patolojiler kardiyak patoloji verilerine dahil edilmemiştir*

Fetal ekokardiyografi yapılan hastaların ekstrakardiyak patoloji dağılımı

AKARDİYAK SİST	MALİ SAYIS	K EDEN KARDİYAK ANOMA IĞI, n,(%)
		6,6)
		9,3)
AL		,5)
LET SİSTEMİ		
JNUM SİSTEMİ		)
ATOLOJİ		)
TİPL ANOMALİ		,5)
AM		7,5)

GIS: gastrointestinal sistem, SSS: santral sinir sistemi

Fetal Ekokardiyografik Tanıların Dağılımı

MAL		
TRİKÜLER SEPTAL DEFEKT		
YOVENTRİKÜLER SEPTAL DEFEKT(AVSD)		
JK ARTERLERİN TRANSPOZİSYONU(TGA) mple TGA A+VSD A+VSD+PS		
ÇIKIMLI SAĞ VENTRİKÜL		
JS AORTA PATOLOJİLERİ*		



MONER ATREZİ(PA) S-PA D-PA		
PLASTİK SOL KALP SENDROMU		
Mİ iyal ekstrasistol praventriküler taşikardi Tam Blok		
ÜSPİT ATREZİSİ		
ERLERİ**		
OT TERALOJİSİ		
ALHİPERTROFİ		
E AORT STENOZU		
E PULMONER STENOZ		
KARDİYAL EFFÜZYON		
ÜSPİT KAPAK PATOLOJİSİ		
ENİŞLEMESİ		
E HETEROTAKSİ		
DİYAK KITLE		
TEİN ANOMALİSİ		
DİYOMİYOPATİLER		
NKUS ARTERİOZUS		
TİKOPULMONER PENCERE		

VENTRİKÜL		
LAM		

**Aort Koarktasyonu, arkus hipoplazisi, kesintili aortik ark, double aortik ark, arkus aortanın anatomik varyasyonları, **İzole PSSVC, izole ARSA, İzole dekstrokardi, izole sağ arkus aorta, izole septal hipertrofi*

PP-056

Arteriyel Switch Operasyonu Uygulanan Yenidoğanlarda Uzamış Yatış Süresi, Yeniden Entübasyon Gereksinimi ve Ventilatör Bağımlılığı için Klinik Risk Faktörlerinin Belirlenmesi

Mehtap Akbulak[1], Hatice Zeliha Kılıç[1], Deniz Cabiri[1], Hatice Nur Eroğlu[1], Karim Fatalov[1], Duygu Acar[1], İncila Ali Kahraman[2], Kemal Kutaniş[3], İlknur Şahin Işılay[3], Ali Can Hatemi[3], Erkut Öztürk[1]
[1]Sağlık Bilimleri Üniversitesi Başakşehir Çam ve Sakura Şehir Hastanesi, Çocuk Kardiyoloji Kliniği, İstanbul, Türkiye
[2]Sağlık Bilimleri Üniversitesi Başakşehir Çam ve Sakura Şehir Hastanesi,Anesteziyoloji ve Reanimasyon Kliniği;istanbul,Türkiye

[3]Sağlık Bilimleri Üniversitesi Başakşehir Çam ve Sakura Şehir Hastanesi,Çocuk Kalp Cerrahisi Kliniği, İstanbul, Türkiye

GİRİŞ: Arteriyel switch operasyonu (ASO) uygulanan yenidoğanlarda uzamış hastane yatışı, yeniden entübasyon gereksinimi ve uzun süreli ventilatör desteği gibi postoperatif komplikasyonlar önemli klinik sorunlar olmaya devam etmektedir. Bu sonuçlarla ilişkili klinik ve girişimsel faktörlerin belirlenmesi; perioperatif bakımın iyileştirilmesi, kaynak kullanımının optimize edilmesi ve hasta sonuçlarının geliştirilmesi açısından kritik öneme sahiptir. Bu çalışma, ASO uygulanan yenidoğanlarda demografik, klinik ve girişimsel faktörler ile postoperatif komplikasyonlar arasındaki ilişkiyi incelemek için planlanmıştır.
YÖNTEM: ASO uygulanan 30 yenidoğanın retrospektif analizi yapıldı. Değerlendirilen değişkenler; gebelik haftası, doğum ağırlığı (<2.500 gram düşük doğum ağırlığı olarak tanımlandı), cerrahi sırasındaki yaş, doğum şekli, konjenital anomaliler, CPB süresi, ekstrakorporeal membran oksijenasyonu (ECMO) kullanımı, enfeksiyonlar, nörogelişimsel sekeller, preoperatif ve postoperatif laboratuvar değerleri ve BAS uygulanıp uygulanmadığını içeriyordu. Uzamış yatış süresi, yeniden entübasyon gereksinimi ve uzun süreli ventilatör desteği için risk faktörlerini belirlemek amacıyla çok değişkenli lojistik regresyon ve Cox orantısal risk modelleri kullanıldı. Alt grup analizleri ile öngördürücüler arasındaki etkileşimler değerlendirildi.
BULGULAR: Çok değişkenli analiz, olumsuz sonuçlarla ilişkili çeşitli anlamlı öngördürücüleri ortaya koydu. Uzamış LOS için; düşük doğum ağırlığı (OR 2,3; p<0,01), konjenital anomaliler (OR 1,9; p=0,02), ASO sırasında ek cerrahi girişim uygulanması (OR 3,1; p<0,001) ve uzun CPB süresi (>180 dakika) (OR 2,8; p<0,01) ile güçlü ilişki saptandı.Yeniden entübasyon gereksinimi; 48 saati aşan uzamış preoperatif ventilasyon (OR 2,5; p=0,01), ECMO kullanımı (OR 3,8; p<0,001), postoperatif enfeksiyonlar (OR 2,7; p=0,03) ve uzun CPB süresi (OR 2,4; p=0,02) ile bağımsız olarak ilişkili bulundu.Uzamış ventilatör desteği ise prematürite (OR 2,2;

p=0,04), yüksek preoperatif kreatinin düzeyleri (OR 1,5; p=0,03), preoperatif ECMO kullanımı (OR 3,5; p<0,001), ileri cerrahi yaşı (>10 gün) (OR 1,8; p=0,04) ve uzun CPB süresi (OR 2,6; p=0,01) ile ilişkiliydi.Dikkat çekici olarak, BAS'nin uzamış LOS, yeniden entübasyon gereksinimi veya ventilatör bağımlılığı ile anlamlı ilişkisi saptanmadı (p>0,05); bu durum BAS'nin etkisinin postoperatif iyileşmeden ziyade preoperatif stabilizasyona daha özgül olabileceğini düşündürmektedir.
SONUÇ: Farklı klinik faktörler sonuçlar üzerinde etkilidir. Erken cerrahi girişim, CPB süresini en aza indirmeye yönelik dikkatli perioperatif planlamanın ve yüksek riskli yenidoğanlar için multidisipliner bakımın bu olgularda önemli olduğu görülmüştür.

Anahtar Kelimeler: Arteryel switch operasyonu,uzamış yatış,yenidoğan

PP-057

HeartMate 3 Cihazı İmplante Edilen Pediatrik Popülasyonda Troponin T ve NT-proBNP Düzeylerinin Postoperatif Seyri

Şeyma Şebnem Ön[1], Zülal Ülger Tutar[1], Eser Doğan[1], Meral Yılmaz[1], Burcu Büşra Acar Alkan[1], Hakan Kurt[1], Burcugül Karasulu Beci[1], Pınar Yazıcı[3], Kübra Cebeci Cebeci[3], Ertürk Levent[2], Osman Nuri Tuncer[2], Çağatay Engin[2], Tahir Yağdı[2], Mustafa Özbaran[2]
[1]Ege Üniversitesi, Çocuk Kardiyoloji Bilim Dalı, İzmir
[2]Ege Üniversitesi, Kalp Damar Cerrahisi Anabilim Dalı, İzmir
[3]Ege Üniversitesi, Çocuk Yoğun Bakım Bilim Dalı, İzmir

AMAÇ: Kardiyak troponin T (cTnT) ve NT-proBNP, kalp yetmezliğinde veya kardiyak cerrahi sonrasında miyokardiyal hasarı ve hemodinamik yükü yansıtan temel biyobelirteçlerdir. Ancak, pediatrik HeartMate 3 alıcılarında bu belirteçlerin

postoperatif seyrine ilişkin veriler sınırlıdır. Bu retrospektif olgu serisi, postoperatif dönemde bu biyobelirteçlerdeki değişimlerin klinik önemini değerlendirmeyi amaçlamıştır.
YÖNTEMLER: Bu retrospektif olgu serisine, merkezimizde 2022–2024 yılları arasında LVAD implantasyonu yapılan pediatrik hastalar dâhil edildi. Klinik ve laboratuvar verileri tıbbi kayıtlardan geriye dönük olarak elde edildi.
BULGULAR: Dilate kardiyomiyopati tanılı (PEDIMACS profilleri 1–3) on hasta çalışmaya alındı. Medyan preoperatif cTnT düzeyi 98,5 ng/L [IQR 42,5–236,5] idi. Medyan postoperatif cTnT düzeyleri 1. ayda 182,6 ng/L [IQR 88,3–342,9], 6. ayda 54,0 ng/L [IQR 32,0–92,0] ve 12. ayda 43,2 ng/L [IQR 25,8–71,4] olarak saptandı. Medyan BNP düzeyleri preoperatif dönemde 7.510 ng/L [IQR 5.350–10.850], 1. ayda 4.122 ng/L [IQR 2.963–7.288], 6. ayda 954,8 ng/L [IQR 520,3–1.426,0] ve 12. ayda 1.041 ng/L [IQR 619,8–1.524,0] idi. Ortalama yoğun bakımda kalış süresi 24,1 ± 16,3 gün olarak bulundu. Troponin düzeyleri iki hasta dışında tüm hastalarda postoperatif 6. ayda normal değerlere döndü. Spearman analizinde preoperatif cTnT düzeyi ile yoğun bakımda kalış süresi arasında anlamlı pozitif korelasyon saptandı (ρ = 0,687; p = 0,028).
SONUÇ: Pediatrik HeartMate 3 alıcılarında cTnT ve NT-proBNP düzeyleri postoperatif miyokardiyal iyileşmeyi yansıtmakta ve yoğun bakım süresinin güvenilir göstergeleri olarak kullanılabilmektedir.

Anahtar Kelimeler: HeartMate 3, sol ventrikül destek cihazı, troponin T, NT-proBNP, pediatrik kalp yetmezliği, dilate kardiyomiyopati

Şekil 1. Hastaların kardiyak troponin T (cTnT) düzeylerinin postoperatif 1 yıllık seyri.

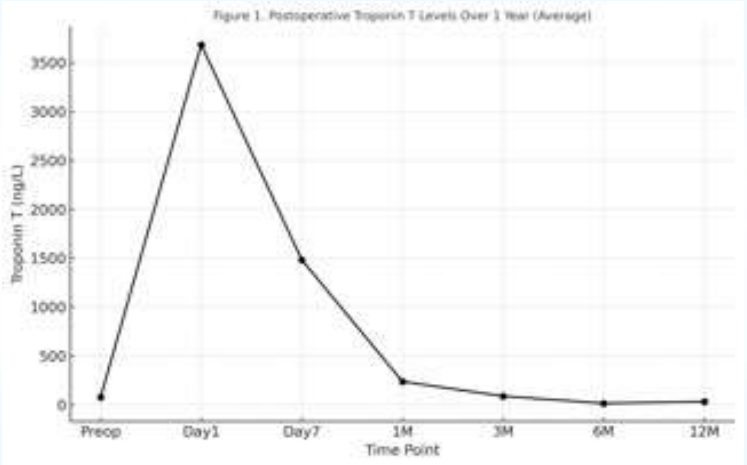

Şekil 1. Hastaların kardiyak troponin T (cTnT) düzeylerinin postoperatif 1 yıllık seyri. (Bu şekil, postoperatif ilk yıl boyunca serum troponin T konsantrasyonlarındaki zamansal değişimi göstermektedir.)

Şekil 2. Preoperatif troponin T düzeyleri ile yoğun bakım ünitesinde (YBÜ) kalış süresi arasındaki ilişki.

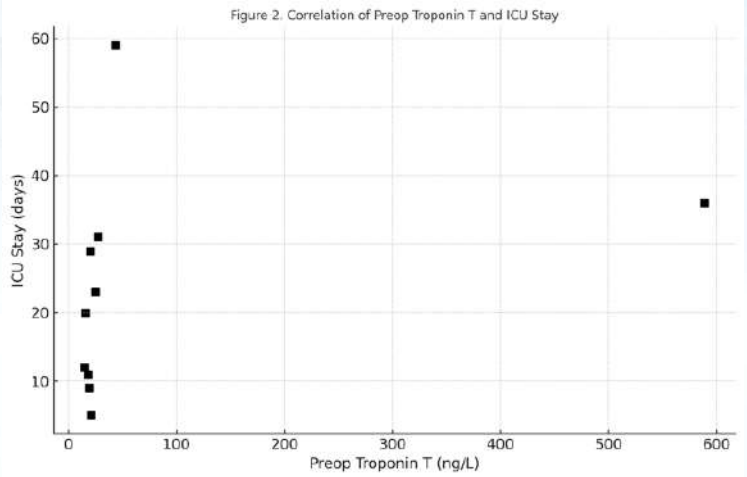

Şekil 2. Preoperatif troponin T düzeyleri ile yoğun bakım ünitesinde (YBÜ) kalış süresi arasındaki ilişki. (Saçılım grafiği, preoperatif cTnT değerleri ile postoperatif YBÜ yatış süresi arasındaki ilişkiyi göstermekte olup, regresyon/LOWESS çizgisi genel eğilimi yansıtmaktadır.)

Şekil 3. Hastaların NT-proBNP düzeylerinin postoperatif 1 yıllık seyri.

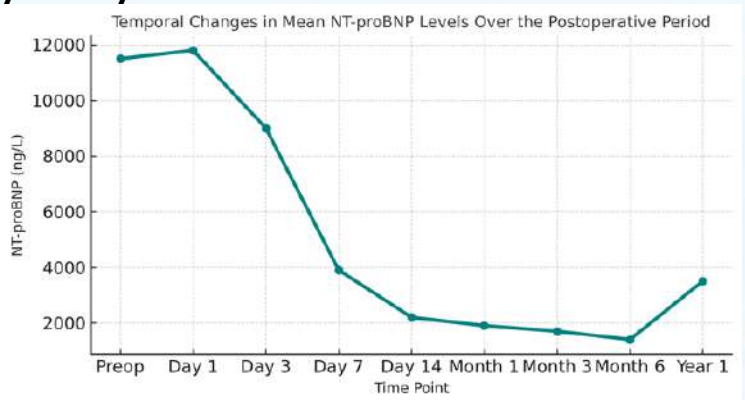

Şekil 3. Hastaların NT-proBNP düzeylerinin postoperatif 1 yıllık seyri. (Bu şekil, NT-proBNP konsantrasyonlarının postoperatif ilk yıl boyunca azaldığını ve yaklaşık 6. ay civarında en düşük düzeylere ulaştığını göstermektedir.)

Şekil 4. Postoperatif 1. gün NT-proBNP düzeyleri ile yoğun bakım ünitesinde (YBÜ) kalış süresi arasındaki ilişki.

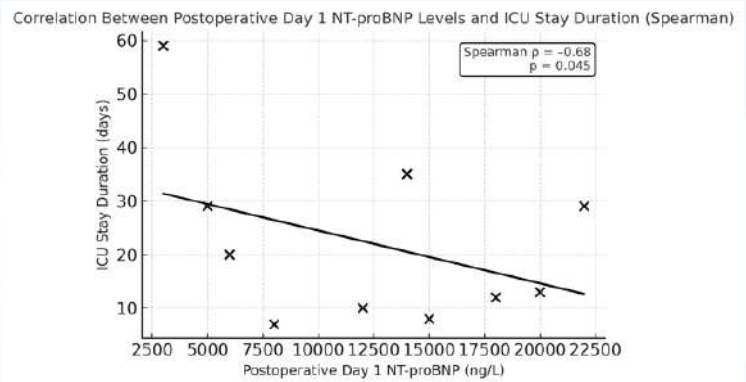

Şekil 4. Postoperatif 1. gün NT-proBNP düzeyleri ile yoğun bakım ünitesinde (YBÜ) kalış süresi arasındaki ilişki. (Saçılım grafiği, postoperatif 1. gün ölçülen NT-proBNP düzeyleri ile YBÜ'de kalış süresi arasındaki ilişkiyi göstermektedir. Spearman korelasyon analizinde iki değişken arasında istatistiksel olarak anlamlı olmayan bir ilişki saptanmıştır.)

Tablo 2

metreler -)	1	2	3	4	5	6	7	8	9	10
perative Tro						0				
perative Da onin T	0	0	0	.0	.0	4.0	0	.0	.0	.0
perative Da onin T	0	0	0	.0	.0	.0	0	.0	0	.0
perative M ponin T										ased
perative M ponin T										vailab

perative M ponin T										vailab
perative M roponin T						0			vaila	vailab
erative NT NP	.0	.0	.0	7.0	.0	.0	.0	8.0	.0	2.0
perative Da roBNP	.0	.0	1.0	3.0	0.0	3.0	.0	1.0	.0	.0
perative Da roBNP	.0	.0	.0	.0	.0	.0	1.0	.0	.0	.0
perative M -proBNP	.0	.0	.0	0	.0	.0	.0	0	.0	vailab
perative M -proBNP	.0	.0	0	0	.0	.0	0	0	.0	vailab
perative M -proBNP	.0	.0	0	0	0	.0	.0	0	0	vailab
perative M T-proBNP	.0	.0	0	0	.0	8.0	.0	0	vaila	vailab

Tablo 2:Hastaların Troponin T ve NT-proBNP Düzeylerinin Postoperatif Zaman İçindeki Değişimi

Tablo 3.

	rman rho	ğeri	m
hastalar (n = 17		3	mlı pozitif korelasyon
YBÜ yatışı (≥ 2 n = 5)	2	4	ü pozitif korelasyon, sınırd stiksel anlamlılık
YBÜ yatışı (< 2 n = 5)	00	7	ü negatif korelasyon, stiksel olarak anlamlı

Tablo 3. Kısa ve Uzun Yoğun Bakım Ünitesinde Kalış Süresi Olan Hasta Alt Gruplarında Preoperatif Troponin T Düzeyleri ile YBÜ Kalış Süresi Arasındaki Spearman Korelasyon Analizi

Tablo 1: Hastaların demografik özellikleri, tanıları ve YBÜ kalış süreleri

	1	2	3	4	5	6	7	8	9	10
(KG)										
İYET	<				<		<			<
KALIŞ SÜRESİ(										
	Gierdl Mus ofi	P	P	P	P	/AJAL OROMU	P	P	P	P

Hastaların demografik özellikleri, tanıları ve YBÜ kalış süreleri

PP-058

"Sol Ventrikül Destek Cihazı (LVAD) ile Yüzme: Deniz Suyuna Maruziyet Sonrası Pediatrik Bir LVAD Olgusunda Gelişen Kritik Olay"

Şeyma Şebnem Ön[1], Zülal Ülger Tutar[1], Eser Doğan[1], Meral Yılmaz[1], Burcu Büşra Acar Alkan[1], Hakan Kurt[1], Burcugül Karasulu Beci[1], Ertürk Levent[1], Pınar Yazıcı Özkaya[3], Osman Nuri Tuncer[2], Yüksel Atay[2], Çağatay Engin[2]
[1]Ege Üniversitesi Çocuk Kardiyoloji Bilim Dalı, İzmir
[2]Ege Üniversitesi, Kalp Damar Cerrahisi Anabilim Dalı, İzmir
[3]Ege Üniversitesi, Çocuk Yoğun Bakım Bilim Dalı, İzmir

GİRİŞ: Sol ventrikül destek cihazları (LVAD), son dönem kalp yetmezliği olan pediatrik hastalarda giderek daha yaygın kullanılmaktadır. Bu cihazlar sağkalımı ve fonksiyonel kapasiteyi artırmakla birlikte, ciddi komplikasyonlara da yol açabilmektedir.
OLGU: Kalp transplantasyonuna köprü tedavisi olarak LVAD (HeartMate 3) ile desteklenen, dilate kardiyomiyopati tanılı 11 yaşında bir kız hasta sunulmaktadır. LVAD kullanımına ilişkin periyodik eğitimler verilmiş olmasına rağmen, hastanın denize girmesi sonucunda driveline ve bataryanın deniz suyuna maruz kaldığı öğrenildi. Hasta cihaz alarmları ile başvurmuş olup başlangıçta hemodinamik olarak stabildi. Korozyon riski nedeniyle, yoğun monitörizasyon ve inotropik destek altında acil batarya ve kablo değişimi yapıldı. LVAD'nin geçici olarak durdurulması sırasında hastada kısa süreli hipotansiyon gelişti ancak sorunsuz şekilde toparladı.

SONUÇ: Bu olgu, pediatrik popülasyonda LVAD'nin deniz suyuna maruziyetini bildiren ilk vaka niteliğindedir. Olgu, tekrarlayan eğitimin, psikolojik desteğin ve yüksek riskli girişimlere hazırlıklı olmanın önemini vurgulamaktadır. Ayrıca deniz suyuna maruziyet sonrası ortaya çıkabilecek potansiyel enfeksiyöz ve korozif risklere dikkat çekmektedir.

Anahtar Kelimeler: Sol ventrikül destek cihazı, LVAD, pediatrik kalp yetmezliği, deniz suyuna maruziyet, cihaz komplikasyonları, kalp transplantasyonuna köprü

Şekil 1: Heart Mate3 Cihazı sistem bileşenleri.

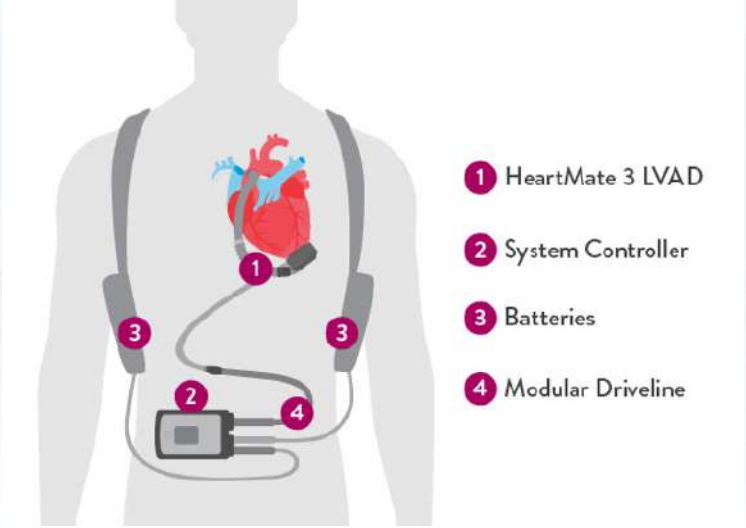

Şekil 1: Pompa gövdesi, modüler driveline, kontrol ünitesi ve harici bataryaları içeren HeartMate 3 sistem bileşenleri. Sistem, kesme stresini ve trombotik riski en aza indiren, tamamen manyetik olarak levite edilen bir rotora sahiptir.

PP-059

Transkateter ASD Kapama İşlemi Sırasında Gelişen Serebral Tromboemboli ve Aynı Senasta Yapılan Trombektomi: Kabus Vaka

Çağdaş Vural[1], Ali Baykan[1], Erhan Sönmez[1], Cemile Zeynep Küçükaydın Yılmaz[1], Alper Doğan[2]
[1]Erciyes Üniversitesi Tıp Fakültesi Çocuk Kardiyolojisi Bilim Dalı
[2]Eskişehir Şehir Hastanesi Çocuk Kardiyolojisi Bölümü

GİRİŞ:
Atrial septal defektin (ASD) transkateter yolla kapatılması yıllar içinde daha az invazif olması nedeniyle cerrahinin önüne geçmiştir (1). Edinilen deneyimler ile başarı oranı artmış olsa da literatürde cihaz veya işlemin kendisiyle ilgili çeşitli komplikasyonlar tanımlanmıştır. ASD kapama sonrası gelişen komplikasyonlar arasında femoral arteriyovenöz fistüller, cihaz embolizasyonu, kardiyak erozyon, yeni gelişen aort yetmezliği, yeni başlayan migren, geçici veya kalıcı aritmiler, serebral tromboembolizm, sol ventrikül disfonksiyonu, dahil olmak üzere çeşitli komplikasyonlar iyi bilinmektedir (2). ASD veya semptomatik PFO'nun transkateter kapatılmasından sonra gelişen ve MR görüntülemesi ile tespit edilen serebral mikroembolilerin sıklığı çeşitli çalışmalarda %3,3 ila %4,8 arasında bildirilmiştir (3,4).
Bu yazımızda transkateter ASD kapama işlemi sırasında serebral tromboemboli gelişen olgu ve aynı seansta gerçekleştirilen trombektomi işleminin sunulması amaçlanmıştır.
OLGU:
Yenidoğan döneminde ağır pulmoner valvüler stenoz nedeniyle pulmoner valvüloplasti ve balon atriyal septostomi öyküsü olan 2,5 yaşında erkek hasta, sağ atrium büyümesi ve belirgin TY olması nedeniyle iatrojenik ASD'nin transkateter kapatılması amacıyla anjiyografiye alındı. İAS de sekundum bölgedeki defektin çapı

transözofageal ekokardiyografi (TEE) ile 15 mm, balon sizing ile stop flow yapıldığında 16 mm olarak ölçüldü. Defekt içerisine 16 mm Lifetech Ceraflex cihazı konumlandırıldı. Cihaz serbest bırakılmadan önce TEE ile kontrol edildiği sırada, cihazın sol atrium tarafındaki diskin üzerinde hiperekojen, hareketli membran şeklinde görülen şüpheli doku izlendi (Figür 1). Bunun üzerine okluder cihaz serbest bırakılmadan önce introducer içine çekilerek membran sağ atriuma veya uzun kılıf içerisine alınmak istendiğinde mevcut hareketli yapının bağlı olduğu yerden koparak kaybolduğu TEE vasıtasıyla görüldü, muhtemelen sol atriumdan sol ventriküle ve buradan da aortaya embolize olduğu düşünüldü. Serebral tromboemboli açısından acil olarak nöroradyoloji bilim dalı ile görüşüldü, serebral anjiografi yapılması planlandı. Bu sırada ASD kapama cihazı defekte tekrar konumlandırılıp kontrol TTE ve TEE ile cihaz pozisyonu uygun bulunduktan sonra serbest bırakıldı. Nöroradyoloji ekibi tarafından aynı seansta yapılan serebral anjiyografide sol MCA'da (Middle cerebral artery- Orta serebral arter) dolum defekti ve sulama alanında yetersiz perfüzyon izlendi ve embolizasyon olduğu görüntülendi (Figür 2a). Bunun üzerine acil olarak buraya yönelik trombektomi işlemi yapıldı. Siyah, yaklaşık 2-2,5 cm uzunluğunda, ince, geç trombus olarak düşünülen yapı çıkarıldı (Figür 3) İşlem sırasında emboli olan trombüsün siyah, organize olmuş, eski trombüs olması nedeniyle yenidoğan döneminde yapılan balon atrial septostomi işlemi sırasında interatrial septumdaki psödoseptumda 2,5 yıl sessiz bir şekilde kaldığı, ASD kapatılması sırasında yerinden oynadığı ve serebral emboliye neden olduğu düşünüldü. Kontrol serebral anjiyografide serebral dolaşım yeterli olarak değerlendirildi (Figür 2b). İşlem sonrası serebral arterlerde vazospazm olabileceğinden gliseril-trinitrat uygulandı. Hastanın takiplerinde nörolojik bir defisit gelişmedi ve çekilen kontrol MR görüntülemesinde iskemik alan tespit edilmedi.

TARTIŞMA:

Bu vaka sunumunun amacı, transkateter ASD kapama sırasında, geçmişte yapılan girişimsel işleme sekonder olarak gelişmiş ve yıllar içinde organize olmuş sessiz trombüsün embolizasyonunu ve

bu komplikasyonun sıradışı bir trombektomi yaklaşımıyla sekel gelişmeden tedavi edilebildiğini göstermektir.

Anahtar Kelimeler: Transkateter ASD kapama, Trombüs, Serebral Emboli, Trombektomi, psödomembran, geçirilmiş invazif işlem

Figür 1

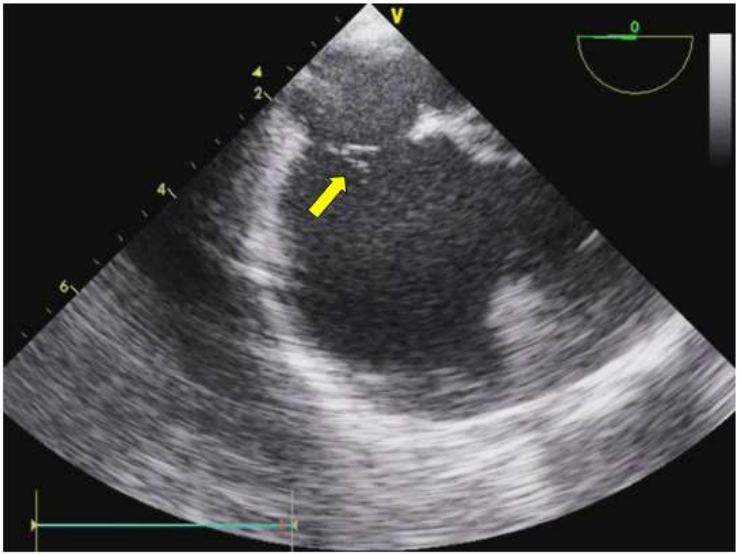

Transkateter yolla ASD kapama sırasında bazı hastalarda İAS'de defektin rimlerinin yanında görülebilen psödomembran örneği - Başka bir hastadan alınan psödomembran görünümü (TEE görüntüsü)

Figür 2a

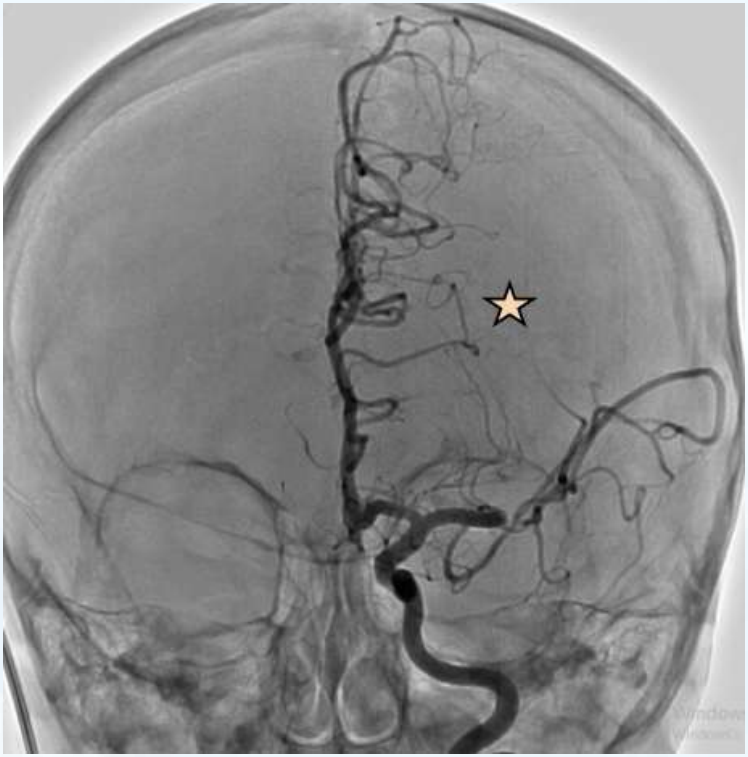

Trombektomi işleminden önce sol orta serebral arter (MCA) dolum defekti ve sulama alanında yetersiz perfüzyon [yıldızlı alan] (Anjiografi görüntüsü)

Figür 2b

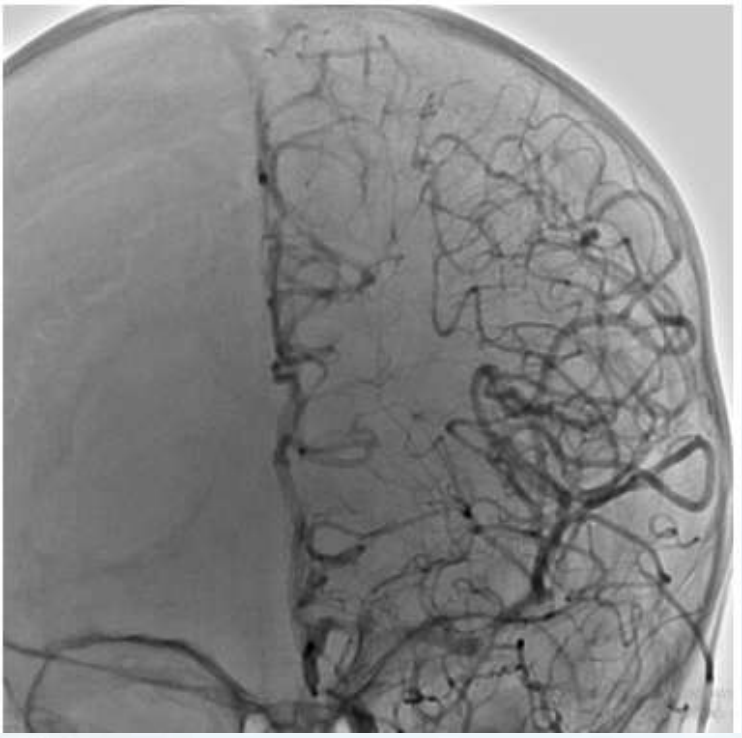

Trombektomi işleminden sonra sol orta serebral arter (MCA). (Anjiografi görüntüsü)

Figür 3



Trombektomi sonrası çıkarılan trombüsün makroskopik görünümü

Transkateter ASD Kapama Sonrası Geç Dönemde Gelişen Nadir Komplikasyon: Travmaya Bağlı Perforasyon

Çağdaş Vural[1], Ali Baykan[1], Erhan Sönmez[1], Cemile Zeynep Küçükaydın Yılmaz[1], Yunus Emre Kum[2]
[1]Erciyes Üniversitesi Tıp Fakültesi Çocuk Kardiyolojisi Bilim Dalı
[2]Aksaray Üniversitesi Eğitim Araştırma Hastanesi Çocuk Kardiyolojisi Bilim Dalı

GİRİŞ:
Atriyal septal defekt (ASD), tüm doğuştan kalp defektlerinin yaklaşık %10'unu oluşturan yaygın bir kalp hastalığı türüdür. Yıllar içinde ASD'nin transkateter yolla kapatılması, daha az invazif olması, hızlı iyileşme ve kardiyopulmoner bypass'tan kaçınma nedenleri ile cerrahinin önüne geçmiştir (1). Edinilen deneyimler ile başarı oranı artmış olsa da literatürde cihaz veya işlemin kendisiyle ilgili çeşitli komplikasyonlar tanımlanmıştır. ASD kapama sonrası gelişen komplikasyonlar arasında femoral arteriyovenöz fistüller, cihaz dislokasyonu ve embolizasyonu, kardiyak erozyon, hemoperikardiyum, yeni gelişen aort yetmezliği, yeni başlayan migren, geçici veya kalıcı aritmiler, serebral tromboembolizm, sol ventrikül disfonksiyonu, dahil olmak üzere çeşitli komplikasyonlar iyi bilinmektedir (2). Bu komplikasyonlar arasında occluder cihazın dislokasyonunun tahmini insidansı <%1'dir (3,4). ASD occluder cihaz embolizasyonun veya dislokasyonun büyük oranda transkateter kapama işlemi esnasında olduğu; az bir oranı ise halen hastanede yatarken ya da taburculuğun çok erken safhalarında gerçekleştiği bildirilmiştir (5). Yazımızda transkateter ASD kapamadan 7 yıl sonra gerçekleşmiş travmaya sekonder perforasyon olgusu bildirilmiştir.

OLGU:
On yaşında erkek hasta, 2017 yılında 3 yaşında iken ünitemizde ASD'si transkateter yolla kapatılma amacıyla anjiografiye alınmış. İşlem sırasında balon sizing yapılarak defektin çapı 21,5 mm olarak

ölçülmüş ve 21 mm Figulla Flex occluder cihazı ile başarılı bir şekilde defekt kapatılmış (Figür 1). Hastanın aralıklı takiplerinde yapılan ekokardiyografilerinde rezidü şanta rastlanılmamış. Klinik şikayeti ve ekokardiyografide rezidü şantı olmayan hasta 10 yaşındayken bisikletten sert bir şekilde göğüs üzerine düşme ve yuvarlanma sonrası ailenin endişe etmesi nedeniyle pediatrik kardiyoloji polikliniğine başvurdu. Yapılan ekokardiyografisinde cihazın yerinde olduğu ancak cihazın altından ve arkasından minimal düzeyde soldan sağa rezidü şant olduğu görüldü. Hasta transözafageal ekokardiyografi ile incelendiğinde cihazın inferior, posterior kenarında ve cihazın içinden şant olduğu tespit edildi (Figür 2). Rezidü şantın hemodinamik anlamı olmadığı için klinik takip önerildi. Takipte tekrardan endotelize olup kapanabileceği düşünüldü, bu bakımdan takip edilmektedir.

TARTIŞMA:

ASD cihazı gibi intrakardiyak yerleştirilen cihazların endotelizasyonu genellikle 6 ay sürmektedir ve ilk 6 ay antiagregasyon tedavi (asetil salisilik asit) önerilmektedir (6). Ender olarak ilk 6 ay içinde yetersiz endotelizasyona bağlı trombüs gelişen veya cihazın deplase olduğu olgular bildirilse de genel kanı olarak, cihazın etrafını saran endotel yapısı ve cihazı tutan rimler sayesinde çok geç dönemde cihazın dislokasyonu son derece nadirdir (7,8). Olgu bazında çok geç dönem (ASD kapatılmasından 2 yıl sonra) cihaz embolizasyonuna sekonder iskemik atak geçiren nadir vakalar bildirilmiştir (9).

Bu yazımızda 7 yıl sonra da olsa ciddi künt travma sonrası oluşmuş ASD cihazının çevresinde perforasyonu olan olgu sunularak gerekli şartlar oluştuğunda yıllar sonra da cihaz çevresinden rekanalizasyon/ perforasyonun mümkün olduğunu vurgulamayı amaçladık.

Anahtar Kelimeler: Transkateter ASD kapama, Geç Komplikasyon, Künt Travma, Perforasyon, Rezidü Şant

Figür 1

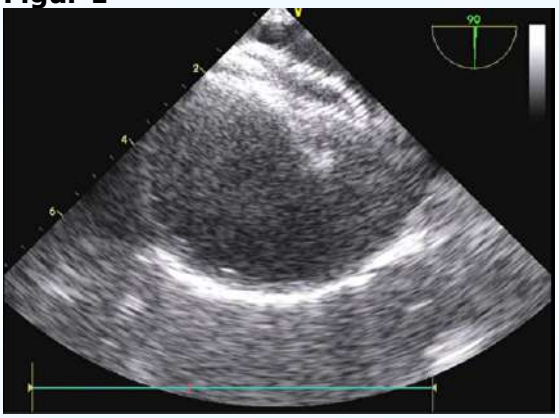

Olgunun 2017 yılındaki transkateter kapama sırasındaki ASD cihazının konumu (TEE görüntüsü)

Figür 2

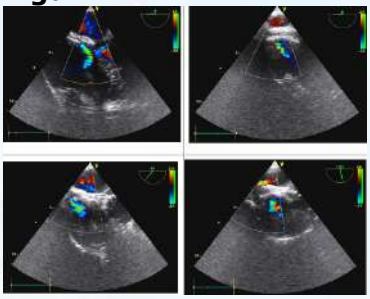

Olgunun travma sonrası cihaz etrafında görülen perforasyona bağlı rezidü şantlar (TEE görüntüsü - 2025)

PP-061

Girişimsel çocuk kardiyoloji açısından Suri göçmen krizi; 14 yıllık deneyim, 2500 hasta, 2900 girişim, en az 3 milyon dolar bütçe - retrospektif tanımlayıcı çalışma

Osman Başpınar[1], Derya Aydın Şahin[1], Ayşe Sülü[1], Münevver Tuğba Temel[1], Davut Kayak[1], Mehmet Fatih Alptekin[1], Mehmet Aşam[2], Arif Selçuk[2], Fatih Tomrukçu[2], Gökalp Güzel[2], Metin Kılınç[1], Mehmet Kervancıoğlu[1], Mehmet Adnan Celkan[2]
[1]Gaziantep Üniversitesi Tıp Fakültesi, Çocuk Kardiyoloji BD, Gaziantep
[2]Gaziantep Üniversitesi Tıp Fakültesi, Pediatrik Kalp Cerrahisi, Gaziantep

Suriye iç savaşı başlaması ve Suriye vatandaşlarının ülkemize göç etmeye başladığı 2012 yılından durumun stabilize olduğu 2026 yılına kadar olan 14 yıl süresince en çok göç alan şehirlerimizden biri olan Gaziantep ilimizde göçmen çocukların kalp sağlığı girişimsel kardiyoloji alanında değerlendirilmiştir. METOD: 14 yıl süresince girişimsel kardiyoloji işlemi yapılan Suri hastalar dosya kayıtlarından belirlenmiş. Ekokardiyografik, anjiografik tanıları dosyalardan kayıt sisteminden temin edilmiştir. Geri dönüşün teşvik edildiği, ücretsiz sağlık hizmetlerinin sonlandırıldığı 31 Aralık 2025 tarihine kadar olan sürede dosya taramaları tamamlanmış, anjiografik masrafları işlem başı maliyet hesabından yapılarak dolar cinsinden dövize çevrilmiştir (Dolar kuru 38 tl – 04.2025). Sadece ekokardiyografi yapılarak tanı konulan, izlem yapılan, başka merkezlere operasyon için gönderilen hastalar çalışma dışında bırakılmıştır. Doğumsal kalp hastalığı sınıflandırılması JACC 20191 yılında hastalıkları basite indirgeyerek hafif-orta-ağır şeklinde yapılmıştır; örnek olması amacı ile Fallot tetralojisi alt tipleri belirtilmiş, VSD sıklığının belirlenmesi için izole ve kompleks olarak ayrılmıştır. İstatistik: Tüm veriler sıklık, ortalama, standart sapma olarak verilmiştir. Maliyet ve hasta sayısı analizi Nonparametrik çoklu grup karşılaştırılması Kruskal-Wallis ile yapılmıştır. $P<0.05$ anlamlı olarak kabul edilmiştir. BULGULAR: 14 yılda 2534 hastada 2929 kalp kateterizasyonu ve girişimsel kardiyoloji işlemi yapılmıştır. 395 (%13.5) işlem tekrarlayan sayıda olmuştur. Hastaların 1354'i erkek (%53.3), yaşları 4.0±4.8 yıl (1 gün – 44 yaş, median 2 yaş); ağırlıkları 14.3±13.1 (1.1-96.5,

median 10.2) kg, kontrolü yapılabilen 1505 hastada izlem süresi 574.3±806.1 gün, maliyet ise ort 1058.3±802.4 (min 50 – maks 10.000), toplam ise 3.100.005 dolar olarak saptanmıştır. Hastalarda en sık rastlanılan sendromlar Down sendromu 118 (%4.6), LAİ 52 (%2), RAİ 32 hastada (%1.2) saptanmıştır. Doğumsal kalp hastalıkları 806 hastada (%31.8) ağır, 1663 hastada (%65.5) orta, 69 hastada (%2.7) hafif olarak sınıflandırılmıştır. VSD, 1227 hastanın, 492'sinde (%40.1) diğer kompleks hastalıkların parçası olmadan mevcuttu. Pulmoner atrezi 249 hastada (%9.8) mevcut olup, sınıflandırıldıklarında en sık VSD-PA 144 (%57.8), IVS-PA 59 (%23.6) ve TOF-PA ise 49 hastada (%19.6) saptanmıştır. TOF, 267 hastada (%10.5) hastada mevcut olup, 212 hastada (%79.4) standart tip, 49 hastada (%18.3) PA'lı, 4 (%1.4) pulmoner kapak yokluğu, 2 hastada (%0.7) ise AVSD birlikteliği mevcuttu.
Aynı anda 4 işlem yapılan 2 hasta olmak üzere toplam 2042 girişimsel işlem yapıldı. En sık yapılan işlemler transkateter PDA kapatılması 354, pulmoner balon valvüloplasti 319, ASD kapatılması 266, duktal stent ile ilgili işlemler 195, koarktasyon balon anjioplasti 158, VSD kapatılması 153 kez yapılmıştır. Hastaların bizim kliniğimizde veya dışmerkezler de cerrahi geçirenlerden takip edilebilenler 588 hastadır. 423 hasta (%71.9) küratif, 165 hasta (%28.1) ise izlem sonunda palyatif cerrahi geçirmiştir. Takip edilen grupta girişimsel işlemler, cerrahi veya izlem sırasında kaybedilen hasta sayısı 124 hastadır (%4.2). Yıllara göre vaka sayısı 2012 yılında 15 hasta, 2013 yılında 73 hasta iken hızla artmış, 2022 yılında ise 392 girişim yapılmıştır. ($p<0.000$) Grafikte yıllara göre değişim verilmektedir. Maliyet hesabı ise tablo ve grafikte verilmiştir, yıllara göre anlamlı bir fark olduğu görülmektedir ($p<0.000$)
TARTIŞMA: Suri göçmenlerde kompleks ve ağır hastalık sıklığı oldukça yüksektir, içe kapalı bir toplum olan Suri toplumunun genetik hastalık yoğunluğunun fazla oluşu, çocuk sayısının fazla olması, antenatal tanı konulamaması, kalp hastalıklı çocuk sahibi olan ebeveynlerin başka çocuk sahibi olmak istemeleri, merkezimize selektif sevk fazlalığı bunun nedeni olabilir. Göçmenlerin ülke içindeki hareketliliğinin de bir göstergesi olarak

ilk 7 gün harici kontrol sıklığı oldukça düşük bulundu. Bunun bir nedeni de çevre yerleşim merkezlerinden kabul edilen hastaların daha sonraki kontrollerini sıklıkla buralarda devam ettirmesi, ülke içinde yoğun iş-barınak gibi sorunlar nedeni ile yoğun hareketlilik yaşamalarıdır. İzlemin eksik olması, çoğu kardiyak hastalık için ölümcül olabilmekte, antikoagülan alması gereken, cerrahi olması gereken hastalar yeterince izlenememektedir. Kısa sürede beklenenden fazla kardiyak hasta sayısı herkes için bekleme süresinin uzamasına ve risklerin artmasına neden olmaktadır. Kriz kurbanı bu çocuklara ülkemizin sağladığı tüm olanaklara karşın halen geç tanı konulmakta, geç müdahale edilmektedir. Ölüm sayısı beklenen oranlarda olmasına rağmen, hastaların azımsanmayacak kısmının işlem sonrası dahi başka merkezlerde izlenmesi nedeni ile net sayıya ulaşamadığımızı düşündürmektedir. Doğumsal kalp hastalığı gibi devamlı izlem gerektiren kronik kalp hastalığı olan çocukların izlemi için bir sistem kurulması, gittikleri yeni yerleşim yerlerinde takibi de önerilir. Çalışmamızın sınırlayıcı yanı eko ile tanınan ya basit ve hafif hastalıklarda veya çok ağır HLHS gibi durumlarda sıklıkla kalp kateteri yapılmadığından, ayrıca kalp kateteri yapılmadan direkt cerrahiye verilen hastalarda olduğundan bu durum verilere yansımamıştır. Ve son söz olarak ülkemizin sadece sağlık alanında altına girdiği mali yükün göstermesi açısından bu verilerin görünür olmasının önemli olduğunu düşünmekteyiz.

Anahtar Kelimeler: Suri göçmen krizi, doğumsal kalp hastalığı, girişimsel kardiyoloji, maliyet hesabı

Resim 1. Yıllara göre kalp kateteri yapılan Suri göçmen doğumsal kalp hastalığı sayısı

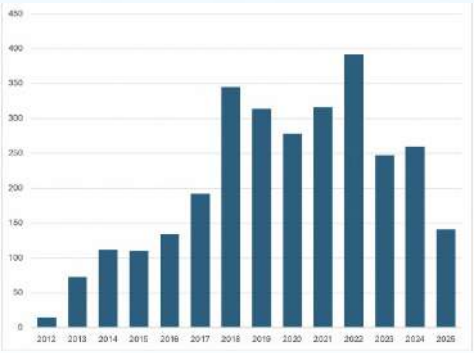

Resim 2. Yıllara göre Suri göçmen kalp hastalıklarının dolar cinsinden maliyet değerlendirilmesi

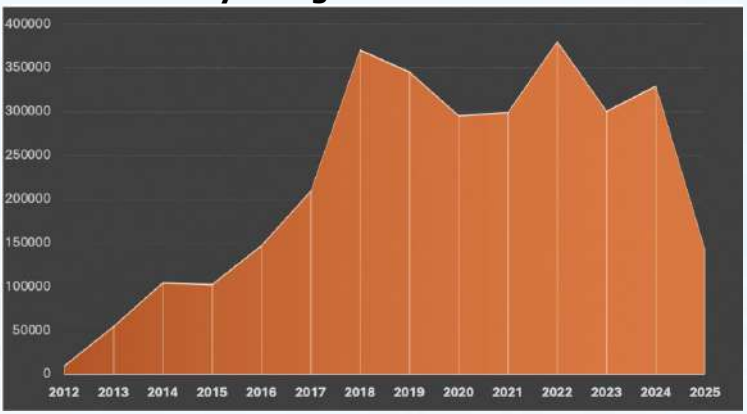

PP-062

Elektrokardiyografide PR Uzaması ile Tanı Alan Bir Akut Romatizmal Ateş Olgusu

Okan Zengin, Umut Berk Mercan, Ebru Aypar
Hacettepe Üniversitesi, Çocuk Kardiyoloji, Ankara

Giriş ve Amaç

Akut romatizmal ateş (ARA), A grubu beta-hemolitik streptokok (AGBHS) enfeksiyonunu takiben gelişen, otoimmün mekanizmaların rol oynadığı sistemik inflamatuvar bir hastalıktır. Klinik tablo geniş bir spektrum göstermekte olup, ARA tanısı modifiye Jones kriterlerine göre majör ve minör klinik bulguların, geçirilmiş streptokok enfeksiyonu kanıtı ile değerlendirilmesiyle konur. Özelikle kardiyak tutulum sonucu gelişebilen romatizmal kalp hastalığı önemli bir morbidite ve mortalite nedenidir. Bu yazıda, kardit bulgusu olmaksızın, yalnızca PR uzaması eşliğinde tanı alan bir ARA olgusu sunulmuştur.

Olgu

On yaşında erkek hasta, iki gündür devam eden ateş, gezici eklem ağrısı şikâyetleriyle çocuk acil polikliniğine başvurdu. Eklem ağrılarının sol kalçada başladığı, sağ kalça, sağ ayak bileğine yer değiştirdiği öğrenildi. Başvurudan yaklaşık üç hafta önce boğaz ağrısı ve ateşle seyreden, bir üst solunum yolu enfeksiyonu geçirdiği öğrenildi.

Fizik muayenede genel durumu iyi, bilinci açıktı. Vücut sıcaklığı 36,6°C, kalp hızı 110/dk, kan basıncı 115/80mmHg idi. Kardiyak oskültasyonda özelik saptanmadı. Eklem muayenesinde bilateral kalça ve sağ ayak bileğinde hassasiyet, şişlik, hareket kısıtlılığı mevcuttu. Direkt grafilerinde patoloji saptanmadı. Laboratuvar incelemelerinde CRP: 190 mg/L, eritrosit sedimentasyon hızı: 82 mm/saat, ASO: 532 IU/mL olarak saptandı. Elektrokardiyografide PR aralığının uzamış olduğu saptandı (200 msn) (Şekil 1). Ekokardiyografide kardit bulgusu, kapak patolojisi saptanmadı. Hastada gezici poliartrit majör kriter olarak değerlendirilirken; yükselmiş akut faz reaktanları, PR uzaması minör kriterler olarak kabul edildi. Yakın zamanda geçirilmiş streptokok enfeksiyonunu destekleyen yüksek ASO düzeyi varlığıyla modifiye Jones kriterlerine göre ARA tanısı konuldu.

Tek doz benzatin penisilin G IM ve antiinflamatuar dozda (100 mg/kg/gün) aspirin başlandı. Yatak istirahati önerildi. Servise

yatırılarak izlemine devam edildi. Tedavi sürecinde ateş ve eklem bulgularının hızla gerilediği gözlendi. İzlemde kardiyak tutulum gelişmedi ve PR uzaması tedavisinin 5. gününde gerileyerek 150 msn olarak ölçüldü (Şekil 2). Akut faz reaktanları gerileyen hasta penisilin proflaksisi, aspirin azaltma planıyla taburcu edildi.

Sonuç

Elektrokardiyografide PR uzaması, ARA'da sık karşılaşılan bir minör kriterdir. Literatürde sıklığı %34,2 olarak bildirilmiştir. Genellikle atriyoventriküler iletimde yavaşlamayı yansıtır. Olgumuzda PR uzamasının bulunması, tanının konulmasına katkı sağlamıştır. Streptokok enfeksiyonu öyküsü olan ve gezici eklem ağrısı ile başvuran çocuklarda, kapak patolojisi olmasa da ARA tanısı mutlaka akılda tutulmalı, fizik muayene ve diğer tetkiklerin yanında elektrokardiyografi de dikkatle incelenmelidir. Erken tanı, uygun tedavi, düzenli sekonder profilaksiyle hastalığın uzun dönem komplikasyonları büyük ölçüde önlenebilmektedir.

Anahtar Kelimeler: Akut romatizmal ateş, Elektrokardiyografi, Uzun PR

Şekil 1

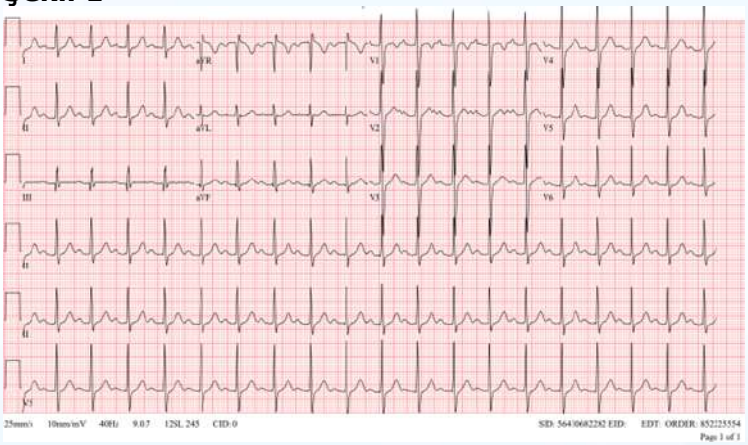

Şekil 2

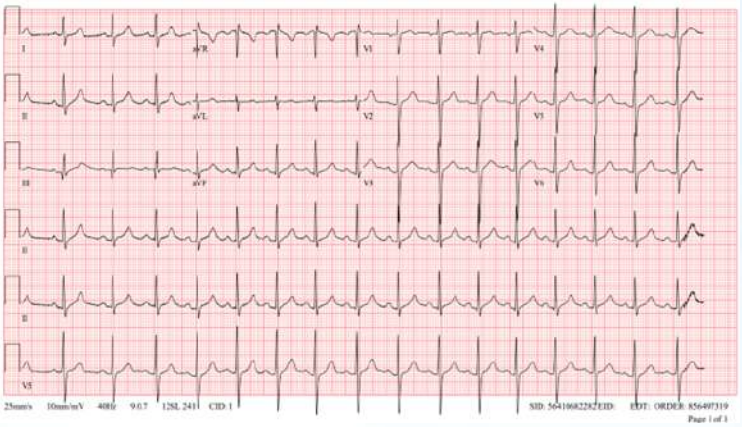

PP-063

Çocukluk çağında Biküspit Aorta nedeni ile takip edilen hastalarda arteriyel damar sertliğinin değerlendirilmesi

Mohamad Alzalek[1], Mehmet Söğütçü[1], Osman Başpınar[2]
[1]Gaziantep Üniversitesi Tıp Fakültesi, Pediatri ABD, Gaziantep
[2]Gaziantep Üniversitesi Tıp Fakültesi, Çocuk Kardiyoloji BD, Gaziantep

AMAÇ: Bu çalışmada amacımız brakiyal nabız dalga hızını ölçen basit, noninvaziv Mobile-O-Graph cihazı ve dört boyutlu ekokardiyografi kullanarak çocukluk çağı biküspit aort kapağı hastalarında arteriyal damar sertliğinin değerlendirilmesini sağlamaktır.
GEREÇ-YÖNTEM: Gaziantep Üniversitesi Tıp Fakültesi Hastanesi Çocuk Kardiyoloji Polikliniğinde, biküspit aort kapağı ile takipli 40 hasta ve kontrol grubu olarak bilinen bir hastalığı olmayan çocuk sağlığı ve hastalıkları polikliniğine başvuran 34 sağlam çocuk çalışmaya dahil edildi. Tüm olgularda Mobil-O-Graph cihazı ile nabız dalga hızı ölçümü yapıldı. Tüm olgulara aynı çocuk kardiyoloji uzmanı tarafından ekokardiyografik değerlendirme ve EKG çekimi yapıldı. Hasta ve kontrol gruplarındaki tüm değişkenlerin karşılaştırılması için IBM SPSS Statistics 23 yazılımı kullanıldı.
BULGULAR: Arteriyel sertlik değerlendirmesinde yansıtma büyüklüğü ve augmentasyon indeksi, BKA grubunda istatistiksel olarak anlamlı düzeyde daha yüksek bulundu (sırasıyla p=0.033, p=0.000), ancak nabız dalga hızı (PWV) açısından fark izlenmedi (p=0.338). Strain ekokardiyografi parametreleri gruplar arasında anlamlı fark göstermedi. 2D ekokardiyografi sonuçlarında, BKA grubunda sferisite indeksi, end-diyastolik ve end-sistolik kitle indeksleri anlamlı şekilde yüksek bulundu. M-mode verilerinde ise EF, FS ve SV değerleri hasta grubunda daha yüksek saptandı. Aort darlığı bulunan hastalarda, yansıtma büyüklüğü ve PWV değerleri anlamlı şekilde yüksek bulunmuştur. Aort yetmezliği, sol ventrikül hipertrofisi ve koarktasyon gibi komplikasyonlarla arteriyel sertlik

arasında anlamlı bir ilişki saptanmadı. Cinsiyet karşılaştırmalarında ise, kadın katılımcılarda yansıtma büyüklüğü ve augmentasyon indeksi anlamlı düzeyde daha yüksek bulundu.
SONUÇ: Çalışmamızda, BKA tanılı hastalarda arteriyel sertlik parametrelerinden augmentasyon indeksi ve yansıtma büyüklüğü değerlerinin, kontrol grubuna göre anlamlı düzeyde yüksek olduğu belirlenmiştir. Buna karşılık, nabız dalga hızı açısından iki grup arasında anlamlı bir fark saptanmamıştır. Elde edilen veriler, BKA'lı bireylerde sol ventrikül fonksiyonlarında bozulmaların mevcut olabileceğini ve bu durumun kardiyak yapı ve fonksiyonlar üzerinde etkili olabileceğini göstermektedir.

Anahtar Kelimeler: Biküspit aort kapağı, Arteriyel Damar Sertliği, Nabız Dalga Hızı,

Resim 1. Osilometrik teknikle gerçekleştirilen ölçümler sonucunda nabız dalga hızı ve diğer parametreler

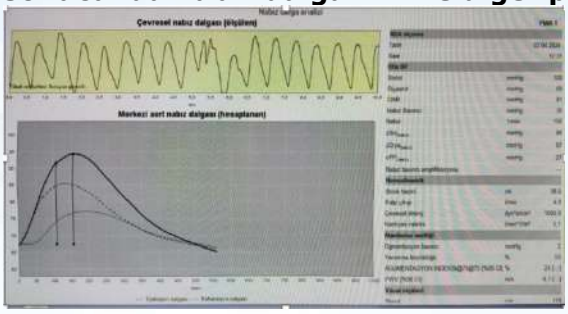

PP-064

Tedavi edilmiş Aort Koarktasyonlu hastalarda arteriyel sertliğin değerlendirilmesi

Mehmet Söğütçü[1], Mohamad Alzalek[1], Osman Başpınar[2]
[1]Gaziantep Üniversitesi Tıp Fakültesi, Pediatri ABD, Gaziantep
[2]Gaziantep Üniversitesi Tıp Fakültesi, Çocuk Kardiyoloji BD, Gaziantep

AMAÇ: Aort koarktasyonu, tedavi edilmesine rağmen hastalarda uzun dönemde arteriyel sertlik ve buna bağlı kardiyovasküler komplikasyon riskinin devam edebildiği bir konjenital kalp hastalığıdır. Bu çalışmanın amacı, tedavi edilmiş aort koarktasyonu olan hastalarda arteriyel sertliği değerlendirmek, eş zamanlı 3B/4B strain ekokardiyografi ile olası miyokardiyal hasarı incelemek ve bulguları sağlıklı kontrol grubu ile karşılaştırarak arteriyel damar sertliğinin klinik önemini ortaya koymaktır.
GEREÇ-YÖNTEM: Bu çalışma, Gaziantep Üniversitesi Tıp Fakültesi Hastanesinde tedavi edilmiş aort koarktasyonu ile takip edilen 41 hasta ile yaş ve cinsiyet açısından benzer, 34 sağlıklı bireyden oluşan kontrol grubunu kapsamaktadır. Çalışmaya dahil edilen tüm olgulara arteriyel sertlik parametrelerinin değerlendirilmesi amacıyla Mobil-O-Graph cihazı ile ölçüm yapılmış ve tüm olgulara standart 2B, M-mod, 3B/4B strain ve doku Doppler ekokardiyografi uygulanmıştır. Hasta grubundaki olgulara, ek olarak elektrokardiyografi (EKG) kaydı alınmıştır. Hasta ve kontrol gruplarındaki tüm istatistiksel değerlendirmeler için IBM SPSS Statistics 27 yazılımı kullanılmıştır.
BULGULAR: Arteriyel sertlik parametreleri değerlendirildiğinde, nabız dalga hızı açısından gruplar arasında anlamlı farklılık izlenmedi. Ancak, hasta grubunda yansıtma büyüklüğü (p=0.017) ve augmentasyon indeksi (p=0.004) belirgin olarak yüksek bulundu. Strain ekokardiyografi parametrelerinde gruplar arasında anlamlı fark saptanmadı (p>0.05). Sol ventrikül ejeksiyon fraksiyonu benzerdi, ancak hasta grubunda kardiyak output

anlamlı olarak düşük (p=0.012), end-diyastolik ve end-sistolik kitle ile bunların indeks değerleri ise anlamlı düzeyde yüksek bulundu (p<0.05). M-mod ekokardiyografi ölçümleri büyük ölçüde benzerdi; ancak EF (Teich) ve fraksiyonel kısalma hasta grubunda anlamlı olarak daha yüksekti (p=0.010 ve p=0.008). Ek patolojilerden, biküspit aort kapağı %73.2 oranında, sol ventrikül hipertrofisi ise %90.2 oranında gözlendi. Kalıcı hipertansiyon %21.9 oranında gözlendi. Rezidüel gradiyent 23.0 ± 15.0 mmHg bulundu.
SONUÇ: Bu çalışmada, tedavi edilmiş aort koarktasyonu (AK) tanılı hastalarda sağlıklı kontrollere kıyasla boy kısalığı, sol ventrikül hipertrofisi ve vasküler fonksiyon bozuklukları sık görülmeye devam etmektedir. Kalıcı hipertansiyon oranı düşük saptanmış olmakla birlikte, bu hastalarda yaşam boyu tansiyon takibinin gerekli olduğu gösterilmiştir. Alt ekstremite kan basınçlarının üst ekstremiteye göre daha yüksek bulunması, tedavi sonrası perfüzyon artışını düşündürmektedir. Bulgular, AK hastalarının uzun dönem multidisipliner izlem gereksinimini vurgulamaktadır.

Anahtar Kelimeler: Aort koarktasyonu, arteriyel damar sertliği, nabız dalga hızı

PP-065

Otolog Kök Hücre Nakli Sonrası Gelişen Solunum Yetmezliği, Hipoksi: Busulfan İlişkili Pulmoner Hipertansiyon Olan Nadir İki Olgu Sunumu

Çağdaş Vural[1], Ali Baykan[1], Erhan Sönmez[1], Cemile Zeynep Küçükaydın Yılmaz[1], Ebru Yılmaz[2]
[1]Erciyes Üniversitesi Tıp Fakültesi Çocuk Kardiyolojisi Bilim Dalı
[2]Erciyes Üniversitesi Tıp Fakültesi Çocuk Hematoloji ve Onkoloji Bilim Dalı

GİRİŞ:
Pulmoner hipertansiyon (PH), çocuklarda pulmoner dolaşımın artmış basınca maruz kalması sonucu gelişen; sağ ventrikül yüklenmesi, kardiyak output azalması ve sağ kalp yetmezliğine ilerleyebilen, yüksek mortalite ve morbiditeye sahip bir kardiyopulmoner sendromdur. Klinik ve etyolojik olarak beş grupta sınıflandırılmakta olup, tedavinin etkinliği açısından altta yatan nedenin doğru belirlenmesi esastır. Yazımızda otolog kök hücre nakli (ASCT) sonrası kemoterapi alan ve izlemde PH gelişen iki olgu sunulmaktadır.
Olgu 1:
Bir yaş 9 aylık kız hasta, karında sertlik ve ateş yakınmalarıyla başvurduğu sağlık kuruluşunda yapılan batın USG'de sağ böbrekte kitle saptanması üzerine alınan biyopsi sonucu "nöroblastom" tanısı aldı; yatırılarak kemoterapi başlandı. Takiplerinde sağ nefrektomi ve sağ adrenal bezdeki tümöre parsiyel rezeksiyon, ardından ASCT uygulandı. Nakil sonrası gelişen solunum sıkıntısı nedeniyle çekilen toraks BT'de plevral efüzyon saptanarak tekrarlayan plevral drenaj yapıldı. Önceki EKO'ları hafif perikardiyal effüzyon dışında normal olan hastanın, nakilden üç ay sonraki kontrol EKO'sunda sağ kalp boşluklarında genişleme ve 1–2. derece TY saptandı, TY'nin hızı 4,1 m/sn (tahmini RV basıncı 70 mmHg) artmış olarak ve TAPSE azalmış olarak ölçüldü. Solunum sıkıntısı, inatçı plevral efüzyon ve PH bulguları nedeniyle sağ kalp yetmezliği etiyolojisi açısından sağ kalp kateterizasyonu planlandı. Anjiyografide pulmoner arter çapının genişlediği, pulmoner arter basıncının (54/27 ortalama 38 mmHg) ve PVR'nin 4,96 WU·m² artmış olduğu, vazoreaktivite testinin negatif olduğu saptanarak PH tanısı konuldu (Figür 1).
Olgu 2

Yedi yaşında erkek hasta 2020 yılında iştahsızlık, kilo kaybı ve idrar yapamama şikayeti ile gittiği sağlık kuruluşunda üriner sistem USG sonucunda mesane içinde kitle tespit edildi. Kitleden alınan biyopsi sonucu "embriyonel rabdomiyosarkom" olan hasta kemoterapi tedavilerine başlandı. Takiplerinde tekrarlayan mesane-üriner sistem operasyonları uygulanan, kür sağlanan ancak relaps gelişen hastaya ASCT uygulandı. Daha önceki EKO incelemeleri normal olan hastanın solunum sıkıntısı olması, oksijenden ayrılamaması nedeniyle EKO'su tekrar edildi; sağ yapılarının genişlemiş, TY'nin 2.-3. derece, TY hızının 4,4 m/sn (tahmini RV basıncı 80 mmHg) artmış ve TAPSE'nin azalmış olduğu belirlendi. Mevcut bulgularla sağ kalp yetmezliği ve PH bulguları olması nedeniyle hemodinamisinin değerlendirilmesi amacığla anjiografi yapılmasına karar verildi. Sağ kalp kateterizasyonu yapıldığında pulmoner arter çapının genişlemiş olduğu, pulmoner arter basıncının (98/48 ortalama 67 mmHg) ve PVR'nin (10,9 WU.m2) artmış olduğu tespit edilmesi ve vazoreaktivite testi negatif saptanması nedeniyle PH tanısı konuldu (Figür 2).

SONUÇ:

PH etyolojisi açısından değerlendirildiğinde, her iki hastada da konjenital kalp hastalığı, bağ doku hastalığı, portal hipertansiyon, kronik tromboembolik hastalık, akciğer tümör tutulumu, pnömoni veya akciğer radyoterapisi öyküsü saptanmadı; ancak ASCT sırasında busulfan tedavisi aldıkları belirlendi. Toraks tomografilerinde patoloji izlenmemesine rağmen, busulfanın pulmoner fibrozis ve vasküler hasar yoluyla PH gelişimine neden olabilmesi nedeniyle olgular "Busulfana bağlı PH" olarak değerlendirildi. Bosentan tedavisi sonrası TY'nin gerilemesi ve oksijen gereksiniminin ortadan kalkması üzerine hastalar antipulmoner hipertansif tedavi ile taburcu edildi.

TARTIŞMA:

Otolog kök hücre nakli, hematolojik maligniteler ve solid tümörlerin tedavisinde sık kullanılan bir yöntemdir. Nakil hazırlık sürecinde yaygın olarak kullanılan alkilleyici ajanlardan biri olan busulfanın; pulmoner toksisite, kronik interstisyel fibroz, akut alveoler kanama ve akut pulmoner endotel hasarı yoluyla PH gelişimine neden olabildiği bilinmektedir. Bu nedenle ASCT uygulanan hastaların PH

açısından yakından izlenmesi, PH tanısı konulduğunda etiyolojide busulfan maruziyetinin göz önünde bulundurulması gerekmektedir.

Anahtar Kelimeler: Otolog Kök Hücre Nakli, Busulfan, Pulmoner Hipertansiyon, Sağ Kalp Kateterizasyonu, İlaç Kaynaklı Pulmoner Hipertansiyon

Figür 1

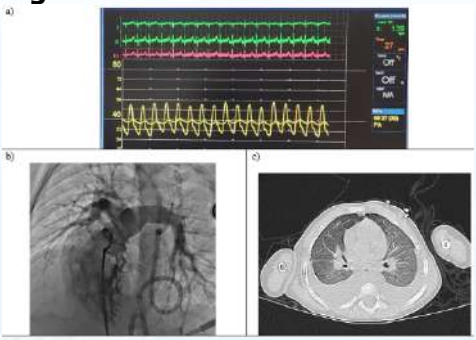

Olgu 1 a) Sağ kalp kateterizasyonunda artmış pulmoner arter basıncı b) Anjiografik olarak genişlemiş pulmoner arterin görüntülenmesi c) Toraks BT kesiti

Figür 2

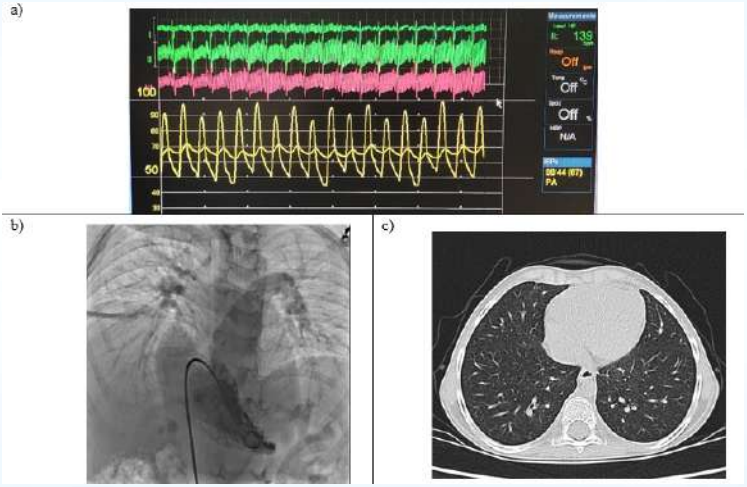

Olgu 2 a) Sağ kalp kateterizasyonunda artmış pulmoner arter basıncı b) Anjiografik olarak genişlemiş pulmoner arterin görüntülenmesi c) Toraks BT kesiti

PP-066

Ani kardiyak arrest ile başvuran hastada nadir görülen bir kanalopati tablosu: Triadin Knockout Sendromu

Miraç Ünlü, Tamer Yoldaş, Senem Özgür
Etlik Şehir Hastanesi, Çocuk Kardiyoloji, Ankara

Triadin (TRDN), sarkoplazmik retikulumda yer alan ve ryanodin, kalsekestrin ve junctin ile birlikte kalsiyum salınım kompleksinin stabilitesinde rol oynayan bir proteindir. TRDN gen mutasyonlarının insanlarda malign aritmi fenotipi ile ilişkisi 2012 yılında tanımlanmıştır. Çocukluk çağında egzersiz veya emosyonel stresle tetiklenen polimorfik ventriküler aritmiler ve ani kardiyak ölüm riskiyle seyreden klasik katekolaminerjik polimorfik ventriküler taşikardi (CPVT) spektrumundan daha ağır seyir gösteren bu klinik tablo ortaya konulmuştur. Bildirilen TRDN mutasyonları halen son derece nadirdir ve hasta sayısı düşüktür. Bu bağlamda egzersizle tetiklenen senkop veya kardiyak arrestle başvuran çocukluk çağı hastalarında TRDN ilişkili olguların raporlanması hem klinik farkındalık hem de genotip–fenotip ilişkisinin daha iyi anlaşılması açısından önem taşımaktadır. Bu olgu sunumunda egzersizle tetiklenen kardiyak arrest sonrası exitus olan TRDN gen mutasyonu saptanan hastayı sunmayı amaçladık.
Öncesinde bilinen hastalığı olmayan iki yaşında hasta, kardeşiyle koşarak oyun oynadığı sırada ani bilinç kaybı sonrası kardiyak arrest gelişmesi üzerine resüsitasyon uygulanarak merkezimizde yoğun bakım ünitesine yatırıldı. Ekokardiyografide yapısal kalp hastalığı görülmedi. Başlangıç yüzeyel elekotrokardiyogramda (EKG) sinüs ritmi izlenirken, QT aralığı uzun olarak değerlendirildi. Olgunun ritim Holter incelemesinde polimorfik ventriküler erken atımlar (VES) görüldü. VES'lerin bir kısmı couplet ve triplet şekilde görüldü ayrıca non-sustained ventriküler taşikardi izlendi. Özellikle kalp hızının artışıyla ortaya çıkan "bidirectional" VES'lerin varlığı dikkat çekiciydi. Bu bulgularla birlikte özellikle kalp hızı bağımlı, polimorfik ve "bidirectional" ventriküler aritmilerin varlığıyla ön

planda CPVT düşünüldü. Bununla birlikte seri EKG kayıtlarında QT süresinin değişkenlik gösterdiği izlendi. Bu değişkenliğin, yoğun bakım koşullarında metabolik düzensizlikler ve medikal tedaviye bağlı QT etkileriyle ilişkili olabileceği düşünüldü. Olgu başvurunun beşinci gününde çoklu organ yetmezliği sonucunda exitus oldu. Olgudan gönderilen genetik aritmi paneli TRDN geninde c.85G>T, p.(Gly29)* varyantı homozigot olarak saptandı. Anne, baba ve kardeşte yapılan doğrulama analizinde aynı varyant heterozigot taşıyıcılık şeklinde bulundu. Aile taraması kapsamında olgunun kardeşine uygulanan ekokardiyografi, EKG, ritim holter incelemesi ve efor testinde patolojik bulguya rastlanmadı. Bu olguda saptanan TRDN genine ait c.85G>T(p.Gly29) varyantı, literatürde daha önce bildirilmemiştir.

Triadin (TRDN) mutasyonları ile ilişkili aritmiler, klasik CPVT spektrumu içinde yer almakla birlikte, özellikle erken çocukluk döneminde daha ağır ve malign bir klinik seyirle karakterizedir. Literatürde bildirilen olguların büyük kısmında yapısal kalp hastalığı olmaksızın egzersiz veya emosyonel stresle tetiklenen polimorfik ventriküler aritmiler, senkop ve ani kardiyak arrest öne çıkan bulgulardır. Sunulan olguda kardeşiyle koşarak oyun oynadığı sırada gelişen ani bilinç kaybı ve bunu takiben kardiyak arrest gelişmesi, TRDN ilişkili aritmi fenotipinin tipik tetikleyici ve klinik paternini yansıtmaktadır. Ritim holter incelemesinde özellikle yüksek kalp hızlarında "bidirectional" ekstra atımların varlığı, TRDN mutasyonları için tanımlanan karakteristik elektrokardiyografik bulgularla uyumludur. Anne, baba ve kardeşte heterozigot taşıyıcılığın gösterilmiş olması, otozomal resesif kalıtım paternini desteklemekte ve bu olguyu Triadin Knockout Sendromu tanımı ile uyumlu hale getirmektedir. Daha önce bildirilen serilerde, homozigot TRDN mutasyonlarının, heterozigot taşıyıcılara kıyasla çok daha ağır ve erken başlangıçlı bir fenotip ile ilişkili olduğu gösterilmiştir. Olgunun, herhangi bir öncül semptom olmaksızın egzersiz sırasında ani kardiyak arrest ile başvurması, TRDN ilişkili aritmi fenotipinin erken çocukluk döneminde malign ve öngörülemez bir seyir gösterebileceğini ortaya koymaktadır. Ayrıca olgunun exitus olmasına karşın genetik tanının konulması ailede

taşıyıcılığın saptanmasına ve gelecek gebelikler için genetik danışmanlık alınmasına olanak sağlamıştır.

Anahtar Kelimeler: Triadin Knockout Sendromu, Ani kardiyak arrest sonrası sağkalım, CPVT

EKG

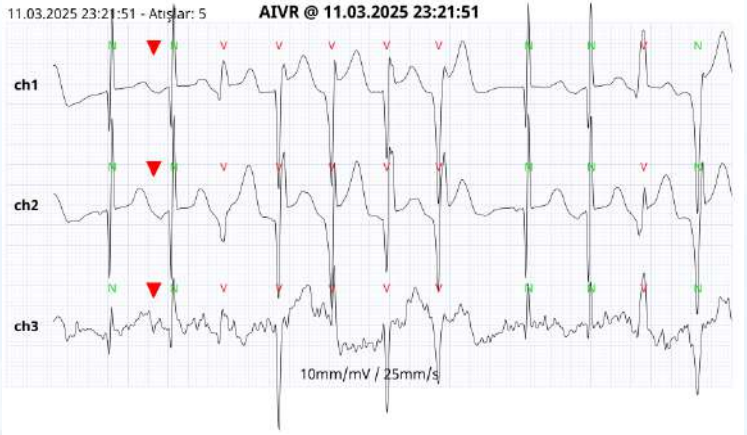

TRDN mutasyonu saptanan hastanın EKG bulguları

EKG

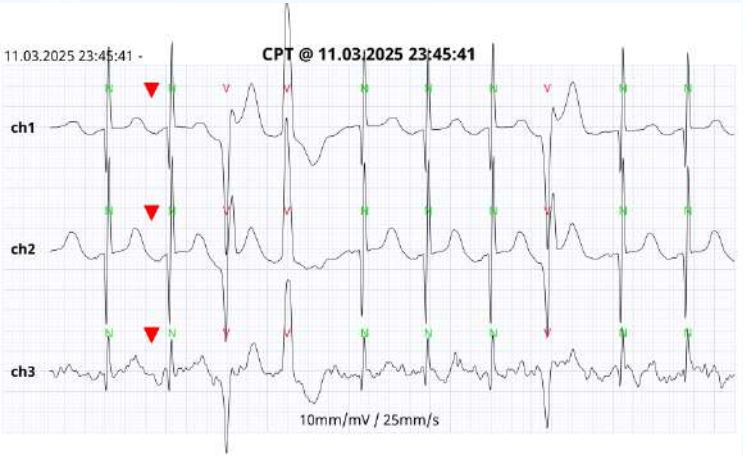

TRDN mutasyonu saptanan hastanın EKG bulguları

Sol Ana Koroner Arter Sağ Ventrikül Arası Anevrizmatik Ve Kıvrıntılı Fistülün Başarılı Transkateter Koil Oklüzyonu Ve Komplikasyon Yönetimi: Bir Vaka Raporu

Asiye Yıldız[1], Yunus Emre Kum[2], Ahmet Vedat Kavurt[1], Hazım Alper Gürsu[3]
[1]Ankara Bilkent Şehir Hastanesi, Çocuk Kardiyoloji Kliniği, Ankara
[2]Aksaray Eğitim ve Araştırma Hastanesi, Çocuk Sağlığı ve Hastalıkları Kliniği, Çocuk Kardiyoloji Bölümü, Aksaray
[3]Sağlık Bilimleri Üniversitesi, Ankara Bilkent Şehir Hastanesi Çocuk Kardiyoloji Kliniği, Ankara

Giriş ve Amaç
Koroner arter fistülü (KAF), bir veya daha fazla koroner arter ile kalp odacığı veya büyük bir damar arasında doğrudan bir bağlantıdır. Tanısal kateterizasyon sırasında KAF insidansı yaklaşık %0.3-0.8 dir. KAF ların % 90'nından fazlası sağ kalp boşluklarına direne olur. KAF girişim endikasyonları arasında kalp yetmezliği kliniği yapan geniş sol sağ şantın varlığı, rüptür ya da tromboz riski ile anevrizmal fistül olması sayılabilir.
Olgu
Oniki yaşında 41 kg ağırlığında erkek çocuk, hafif yorgunluk ve egzersizle terleme şikayetleriyle merkezimize başvurdu. Fizik muayenede strenumun sağ kenarında devamlı üfürüm mevcuttu. Satürasyonu %98, kan basıncı: 100/59 mm Hg, kalp hızı: 75 atım/dk, Laboratuvar testleri normal sınırlardaydı. Elektrokardiyografide (EKG) patolojik bulgu yoktu. Transtorasik ekokardiyografide (TTE) sol kalp boşluklarının genişlemiş olduğu, *Left main coronary artery* (*LMCA*) genişlemiş olduğu (6 mm) ve LMCA dan ayrılan sağ ventrikül inlet posteriorunda bir anevrizma oluşturan bu bölgeden sağ ventriküle drene olan fistül görüldü. Üç boyutlu Koroner BT anjiografi TTE tanısını doğruladı, LMCA 'nın genişlemiş olduğu buradan ayrılan kıvrımlı bir seyir izleyen en geniş yerinde 6 mm olan fistülün distal kısımda,

uzunlamasına çapı 34 mm, enine çapları proksimalde 16 mm ve distalde 9 mm olan iki loblu anevrizmal bir genişleme gösterdiği ve sağ ventriküle posterior drenajı olduğu görüldü (Resim 1). Anevrizma rüptürü riski ve kalp yetersizliği kliniği olması nedeniyle transkateter fistül kapatılması kararı ile hasta kateter salonuna alındı. İşlem laringeal maske ile genel anestezi altında yapıldı. Ultrason kılavuzluğunda kısa eksen *out off plan* başlanıp *in-plan* devam edilerek 5 *french* (F) iki arter ve 6 F bir venöz femoral kılıflar yerleştirildi. Heparinizasyon sonrası (100 ünite /kg) LMCA' ya yapılan selektif koroner enjeksiyon ile tanı doğrulandı. Fistülün kıvrıntlı olması nedeniyle Arterovenöz-loop oluşturularak sağ ventrikül tarafından fistül oklüzyonunun mümkün olmadığı düşünüldü. Sol koroner arter 5F sol judkins kılavuz kateter yerleştirildi. Mikrokateter (*Terumo; Somerset, NJ, USA*) ve 0.014 kılavuz koroner tel yardımı ile anevrizmaya ulaşıldı. Mikrokateter ile Koil (*ConcertoTM Helix and detachable coil systems*, 16×40 mm 3 adet, 4×10 mm, 3×8 mm) kullanılarak başarıyla kapatıldı. İlk yerleştirilen 16x40 mm koilin yaklaşık 20-25 mm lik kısmı sağ ventriküle ve pulmoner artere migrate oldu. Diğer koiller ile ilk koilin arkasından hızlıca yerleştirilerek kontrol enjeksiyonlar ile akımın kesildiği doğrulandı. Ardından ilk konulan koil pulmoner arter *snare* yardımı ile yakalanarak dikkatli bir şekilde geri alındı. Kontrol enjeksiyonlarda fistülün tam oklüzyonunun sağlandığı ve rezidü akım olmadığı görüldü (Resim 2). İşlem sırasından ve sonrasında EKG değişikliği olmadı, komplikasyon izlenmedi. İşlem günü asetil salisilik asit 100 mg ve klopidogrel 37.5 mg oral başlandı. İşlem sonrası 4. ay kontrolünde komplikasyon izlenmedi, TTE ile ölçülen LMCA z-skoru 6.2 den 2.56 ya geriledi. TTE ile rezidü fistül akımı görülmedi.

Sonuç

Arterovenöz loop oluşturmanın güç olduğu kıvrıntlı ve anevrizmatik KAF'larda mikrokateter yardımı ile anevrizmanin içinin koil ile doldurularak tıkanma sağlanması uygulanabilir bir yöntemdir. Ancak ilk koil kullanılırken fistül akımına bağlı olarak koilin migrasyon ve embolizasyon riski mevcuttur bu açıdan dikkatli olunmalıdır. Bu durumda hızlı akışın kesilmesi için koil ile fistülün tıkanmasına hızla devam edilmesi, fistül akımın tam kesilmesi

ardından migrate koilin alınması komplikasyon yönetimi açısından bu vakada başarıyla uygulanmıştır.

Anahtar Kelimeler: Koroner arter fistül, anevrizma, koil

Resim 1. Koroner arter fistülü üç boyutlu koroner anjiografik bilgisayarlı tomografi görüntüsü

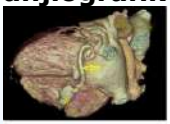

**: Koroner arter anevrizması, Sarı ok: Koroner arter fistülü*

Resim 2. Koroner arter fistülü kapatılması kateter anjiografi görüntüleri

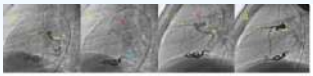

*a) Sol koroner arter tanısal kateterizasyonu, b) ve c) Migrate olmuş ilk koil ve anevrizmanın içinin diğer koiller ile doldurulması sonrası kontrol enjeksiyonda fistül akımının kesildiği sol koroner anjiogram görüntüsü. d) Migrate koilin alınmış olduğu, koroner arter fistül içi akımının tamamen kesildiği ve koroner arter akımlarının belirgin artmış olduğunu gösteren koroner anjiogram. *: Koroner arter anevrizması, Cx: Circumflex artery, Kırmızı ok: Pulmoner arterdeki migrate koil ucu, LAD: {left anterior descending artery}, Mavi ok: Mikrokateter, Sarı ok: Koroner arter fistülü*

PP-068

24. ULUSAL PEDİATRİK KARDİYOLOJİ VE PEDİATRİK KALP CERRAHİSİ KONGRESİ
Pine Beach Otel ve Kongre Merkezi Antalya 2 - 5 Nisan 2026

Göğüs Duvarı Deformitesi Olan Hastalarda Oftalmolojik Tarama Sonuçlarının Değerlendirilmesi

Enes Uyar[1], Yunus Emre Kum[2]
[1]Aksaray Üniversitesi Eğitim Araştırma Hastanesi Oftalmoloji Bilim Dalı
[2]Aksaray Üniversitesi Eğitim Araştırma Hastanesi Çocuk Kardiyoloji Birimi

GİRİŞ-AMAÇ: Göğüs duvarı deformiteleri (GDD) olan hastalarda rutin kardiyak muayene bilinen bir uygulamadır. Bununla birlikte, hastalığın etiolojisi düşünüldüğünde rutin oftalmolojik muayene sonuçları ilgi çekici olabilir. Bu çalışma, GDD olan pediatrik hastaların göz muayeneleri yapılarak kornea özelliklerini ve ön segment parametrelerini değerlendirmeyi amaçlamıştır.
YÖNTEM: Çalışmaya 68 GDD hastası (Grup 1) ve yaş ve cinsiyet açısından eşleştirilmiş 66 sağlıklı kontrol grubu (Grup 2) dahil edildi. Keratometri, santral kornea kalınlığı (CCT), keratokonus verteks (KV), yüzey asimetri indeksi (SI) ve Baiocchi-Calossi-Versaci (BCV) indeksini içeren kornea parametreleri Scheimpflug görüntüleme yöntemiyle değerlendirildi. Kornea hacmi, ön kamara derinliği (ACD), ön kamara hacmi (ACV) ve iridokorneal açı değerlendirildi. Speküler mikroskopi ile endotel hücre yoğunluğu (CD), varyasyon katsayısı (CV) ve hexagonal hücre oranı (HEX) elde edildi. Aksiyal uzunluk (AL) ve lens kalınlığı (LT) düşük koheranslı optik biyometri ile ölçüldü.
BULGULAR: Toplam 68 hastada GDD vardı; bunların 40'ında (%58,8) pektus ekskavatum, 13'ünde (%19,1) ise pektus karinatum mevcuttu. Beş (%22,0) hastada miks tipte GDD mevcuttu. Onsekiz hastada (%26,4) hafif-orta dereceli mitral kapak prolapsusu ve hafif yetmezlik gözlendi. Ayrıca 1 hastada prolapsus olmaksızın orta derecede triküspit yetmezlik izlendi. Bir hastada küçük musküler ventriküler septal defekt tespit edildi. Geri kalan 48 hastanın kardiyovasküler bulguları tamamen normaldi.

Ortalama yaş 11,7 ± 3,6 yıldı. Grup 1 ve 2 arasında refraktif değerler ve tanılar karşılaştırılabilir düzeydeydi (p değeri: 0,175-0,966). Scheimpflug emisyonunda (keratometri, CCT, KV, SI, BCV, kornea hacmi, ACD, ACV ve iridokorneal açı dahil), speküler mikroskopi değerlerinde (CD, CV, HEX) veya biyometrik sonuçlarda (AL, LT) gruplar arasında anlamlı bir fark bulunmadı (p değeri: 0,087-0,939). Bununla birlikte iki GDD hastasının Scheimpflug görüntüsünde şüpheli keratokonus belirtisi kaydedildi.
SONUÇ: Pediatrik GDD hastalarında refraktif, biyometrik veya kornea parametrelerinde önemli bir anormallik bulunmamıştır. Bununla birlikte, iki vakada şüpheli topografik değişikliklerin varlığı, bu popülasyonda oftalmolojik takibin uygun olabileceğini düşündürmektedir.

Anahtar Kelimeler: Göğüs duvarı deformiteleri, Mitral kapak prolapsusu, Kornea topografisi, Pektus karinatum, Pektus ekskavatum,

PP-069

Jatene Operasyonu Sonrası Dirençli Aritmi Ve Kalp Yetersizliğinin Transkateter Koil İle Major Aortopulmoner Kollateral Arter Kapatılması İle Tedavisi; Bir Olgu Sunumu

Asiye Yıldız[1], Ömer Ertekin[2], Ahmet Vedat Kavurt[1]
[1]Ankara Bilkent Şehir Hastanesi, Çocuk Kardiyoloji Kliniği, Ankara
[2]Ankara Bilkent Şehir Hastanesi, Yenidoğan Kliniği, Ankara

Giriş ve Amaç
Büyük arterlerin *dektro transpozisyonu* (d-TGA), yenidoğan döneminde arteriyal *switch* operasyonu (ASO) ile cerrahi olarak tedavi edilen en yaygın kritik konjenital kalp defektidir. Bu hasta grubunda major aortopulmoner kollateral (MAPCA) bulunabilir ve erken postoperatif dönemi komplike edebilir. Transkateter MAPCA kapatılması, özellikle kalp ve solunum yetmezliği, pulmoner kanama gibi komplike postoperatif hastalarda başarıyla uygulanmıştır. Bize burada ASO sonrası kalp yetmezliği kliniğinin yanı sıra dirençli supraventriküler taşikardi (SVT) atakları olan ve başarılı transkateter koil ile MAPCA kapatılması yaptığımız hastamızı sunuyoruz.
Olgu
İki günlük erkek bebek d-TGA, atriyal septal defekt (ASD) patent duktus arteriozus (PDA) ön tanıları ile hastanemize cerrahi amaçlı sevk alındı. Prostoglandin E1 infüzyonu 0.03 mcg/kg/dk almakta olan hastanın oksijen saturasyonu %90 (FiO2 %21 ile) kalp tepe atımı 160/dk kan basıncı 95/58 mmHg idi. Preoperatif transtorasik ekokardiyografide (TTE) d-TGA, ASD (*nonrestriktif*) PDA (geniş) tespit edildi. Altı günlük iken ASO yapıldı. Post-operatif TTE'de, ASO yapılmış d-TGA, supravalvuler neoaortik darlık, pulmoner yetersizlik (2. derece), bilateral periferik pulmoner stenoz (hafif) ve yeni tespit edilen geniş MAPCA saptandı. Postoperatif pozitif inotrop ve yüksek basınçlı oksijen desteği gerektiren kalp ve solunum yetersizliği bulguları ve tekrarlayan ilaçla kontrol altına alınamayan (adenozin, propranolol, amiodaron infüzyonu) ve tekrarlayan kardiyoverisyonlar ile sinüs ritmine döndürülebilen tekrarlayan dirençli SVT atakları olması üzerine transkateter MAPCA kapatma kararı alındı. İşlem bebek (13 günlük) entübe edilerek genel anestezi altında yapıldı. Ultrason kılavuzluğunda kısa eksen *out off plan* başlanıp uzun eksen *in-plan* devam edilerek

4 *French* (F) radial kılıf sağ femoral artere yerleştirildi. Heparinizasyon (100 ünite /kg) ardından desenden aortaya yapılan kontrast madde enjeksiyonunda desenden aortadan ayrılıp sağda daha belirgin olmak üzere her iki akciğer damar yatağını besleyen en geniş yerinde 2,2 mm olan MAPCA olduğu görüldü. Diagnostik 4F kateter, mikrokateter (*RebarTM micro catheter*) ve 0.014 koroner kılavuz tel yardımı ile, inen aortadan çıkarak sağ akciğere giden MAPCA koiller ile (*ConcertoTM Helix and detachable coil systems*,3 adet 2x4 mm ve bir adet 3x8 mm) tıkandı. Kontrol enjeksiyonunda aynı kaynaktan sol akciğere giden MAPCA' nın daha fazla kontrast madde alarak belirginleştiği görüldü. Yine aynı koil sistemi ile (üç adet 2x4 mm) ile bu MAPCA ya da tıkama yapıldı (Resim 1). İşlem sonrası dirençli SVT'ler tekrar etmedi kalp yetersizliği bulguları geriledi, amiodaron infüzyonu kesildi. Girişimsel işlem sonrası 6. gününde (bebek 19 günlük) olduğunda 1 mg /kg/gün propranolol tedavisi ile hasta iyilik hali ile taburcu edildi. İşlem sonrası 4. ay dış merkez kontrolünde bebeğin klinik olarak iyi olduğu 7 kg' a ulaştığı propranolol tedavisinin devam ettiği öğrenildi.

Sonuç

Jatene operasyonu yapılmış d-TGA hastalarının postoperatif dönemde kalp yetersizliği ve beraberinde dirençli aritmi, ekstübasyonda gecikmeye yol açan solunum yetersizliği bulguları tespit edilirse, TTE ile MAPCA mutlaka aranmalıdır. Bu hasta gruplarında preoperatif dönemde geniş duktus açıklığı, MAPCA'nın TTE'de gözden kaçmasına neden olabileceği akılda tutulmalıdır. Bu olgu, transkateter koil ile MAPCA kapatılması işleminin postoperatif erken dönemde başarıyla uygulanabilir olduğunu desteklemektedir. Ayrıca bu girişim ile kalp ve solunum yetmezliğinin düzelmesi sonucu SVT'de de iyileşmenin sağlanabileceğini gösteren literatüre bir katkı sunmaktadır.

Anahtar Kelimeler: arteriyal {switch} operasyonu, major aortopulmoner kollateral, koil

Resim 1 Transkateter koil ile major aortopulmoner kollateral kapatılması anjiografik görüntüler



a) ve b) İnen aortaya yapılan kontrast madde enjeksiyonunda sağ akciğere giden major aortopulmoner kollateral arterin anjiografik görüntüsü, sağ MAPCA'nın tam tıkanması ve sol MAPCA'nın belirginleşmesi, c) Sol MAPCA'nın mikrokateter aracılığı ve koiller ile tıkanması d) İnen aortaya yapılan kontrast madde enjeksiyonunda sağ MAPCA' nın tam tıkanması, solda üstte çok ince rezidü MAPCA görüntüsü. MAPCA: Major aortopulmoner kollateral arter, Ao: İnen aorta

PP-070

VSD Kapatılmasına Yenilikçi Bir Yaklaşım: Daha Düşük Radyasyon ve Azaltılmış Radyopak Madde Kullanımı

Nazmi Narin[1], Raşit Aktaş[2], Onur Taşcı[3], Sedef Öksüz[4], Abdullah Özyurt[5], Serkan Fazlı Çelik[6], Kaan Yıldız[2], Cem Karadeniz[1]
[1]Katip Çelebi Üniversitesi, Çocuk Kardiyoloji Bilim Dalı, İzmir
[2]İzmir Şehir Hastanesi, Çocuk Kardiyoloji Bilim Dalı, İzmir
[3]Tepecik Eğitim ve Araştırma Hastanesi, Çocuk Kardiyoloji Bilim

Dalı, İzmir
[4]Hitit Üniversitesi Çorum Erol Olçok Eğitim ve Araştırma Hastanesi, Çocuk Kardiyoloji Bilim Dalı, Çorum
[5]VM Medical Park Hastanesi, Çocuk Kardiyoloji Bilim Dalı, Mersin
[6]Adnan Menderes Üniversitesi, Çocuk Kardiyoloji Bilim Dalı, Aydın

Giriş ve Amaç

Transkateter ventriküler septal defekt (VSD) kapatma işlemi, açık kalp cerrahisine göre daha az invaziv bir alternatif olması nedeniyle son yıllarda giderek daha yaygın biçimde uygulanmaktadır. Bununla birlikte, işlem sırasında kullanılan floroskopi hem hastaların hem de anjiyografi laboratuvarında görev yapan sağlık personelinin iyonizan radyasyona maruz kalmasına neden olmaktadır. Özellikle pediatrik hastalarda kümülatif radyasyon dozları, uzun dönemde malignite ve diğer radyasyon ilişkili komplikasyon riskini artırabilmektedir. Buna ek olarak, işlem esnasında kullanılan kontrast maddeler; alerjik reaksiyonlar, böbrek fonksiyon bozukluğu gibi istenmeyen etkilere yol açabilmektedir. Bu nedenle, transkateter girişimlerde radyasyon süresi ve kontrast madde miktarının azaltılmasına yönelik yeni yaklaşımların geliştirilmesi büyük önem taşımaktadır. Bu çalışmanın amacı, perkütan VSD kapatma işlemi sırasında ekokardiyografi rehberli farklı bir teknik kullanarak radyasyon maruziyetini ve kontrast madde kullanımını azaltmanın mümkün olup olmadığını değerlendirmektir.

Yöntem

Bu retrospektif çalışmada, Ocak 2023 ile Mart 2025 tarihleri arasında hemodinamik olarak anlamlı VSD'si bulunan ve transkateter kapatma işlemi uygulanan toplam 55 hasta incelenmiştir. Hastalar uygulanan yönteme göre iki gruba ayrılmıştır: klasik floroskopi ve kontrast madde kullanımına dayalı teknik uygulanan 30 hasta ve ekokardiyografi destekli yeni teknik

uygulanan 25 hasta.

Yeni teknik grubunda defektin lokalizasyonu ile kılavuz tel ve kateterin kalp içindeki konumları, floroskopi süresi ve kontrast ihtiyacını azaltmak amacıyla esas olarak transtorasik ekokardiyografi ile doğrulanmıştır. Defekt geçişi yalnızca floppy kılavuz tel kullanılarak gerçekleştirilmiş, kontrast madde ise sadece cihazın yerleştirilmesinden hemen önce sınırlı miktarda uygulanmıştır. Tüm hastalarda kapatma işlemi için Konar-MF VSD Oklüder tercih edilmiştir.

Bulgular

Klasik teknik grubunda hastaların 17'si kadın, 13'ü erkekti; yeni teknik grubunda ise 14 hasta kadın, 11 hasta erkekti. Her iki grupta da işlem başarısı %100 olarak saptanmış ve VSD tiplerinin dağılımı açısından gruplar arasında anlamlı fark bulunmamıştır.

Klasik yöntemle işlem yapılan bir hastada, cihaz yerleştirildikten sonra daha önce mevcut olmayan hafif aort yetersizliği gelişmiş; ancak bir aylık izlemde bu durumun tamamen düzeldiği görülmüştür. Azaltılmış kontrast kullanılan grupta aort yetersizliği izlenmemiştir. Ayrıca her iki grupta da birer hastada işlem sırasında geçici sol dal bloğu gelişmiş ve kendiliğinden düzelmiştir.

Sonuç

Radyasyon ve kontrast madde maruziyetinin azaltılması, hem hastaların hem de anjiyografi ekibinin uzun dönem sağlık risklerinin azaltılması açısından kritik öneme sahiptir. Çalışmamız, yüksek operatör deneyimi ve etkin ekokardiyografik rehberlik sayesinde, tüm VSD tiplerinde transkateter kapatmanın klasik yöntemle benzer başarı oranı ile, daha düşük floroskopi süresi ve minimal kontrast kullanılarak güvenle uygulanabileceğini göstermektedir. Bu yaklaşımın etkinliğini ve güvenliğini doğrulamak için daha geniş hasta serileriyle yapılacak prospektif çalışmalara ihtiyaç vardır.

Anahtar Kelimeler: kontrast madde, radyasyon, ventriküler septal defekt

Tablo1

	Ay)	k (k	rifis	Orifi	s	edür Sü	skopi Sü	(mGy)	rast Ma
k Yön	1,0 - 1	(8,0	5,9	4,1	1,9-	(60,8-	(18,8-4	5 (109	(15,8-
Yönt	5,5-86	(10,	5,2	3,8	2,2-	(37,5-	(9,4-28,	(26,8	(8,0-1
	5	9	4	7	1*	001*	1*	001*	001*

Hastaların Demografik ve İşlem Verileri

PP-071

Kadın LVAD Hastalarında Karın Ağrısı ve Hipotansiyonun Nadir Bir Etiyolojisi Olarak Over Kisti Rüptürü: Üç Olgu Serisi

Burcu Büşra Acar[1], Zulal Ulger[1], Cagatay Engin[2], Eser Doğan[1], Seyma Sebnem On[1], Meral Yılmaz[1], Hakan Kurt[1], Burcugul Karasulu Beci[1], Pınar Yazıcı Özkaya[3], Tulay Ozturk[4], Erturk Levent[1]
[1]Ege Üniversitesi Pediatrik Kardiyoloji Bilim Dalı
[2]Ege Üniversitesi Kalp Damar Cerrahisi Bilim Dalı
[3]Ege Ünivesitesi Pediatrik Yoğun Bakım Bilim Dalı
[4]Ege Üniversitesi Radyoloji Bilim Dalı

Giriş ve Amaç
Over kisti rüptürü, sol ventrikül destek cihazı (LVAD) taşıyan kadın hastalarda nadir görülen ancak potansiyel olarak yaşamı tehdit eden bir komplikasyondur. Sürekli antikoagülasyon tedavisi kanama riskini artırmakta ve bu durum jinekolojik kanamaları özellikle tehlikeli hâle getirmektedir. Bu çalışmada, hemorajik over kisti rüptürüne bağlı karın ağrısı ve hipotansiyon ile başvuran üç adölesan kadın LVAD hastasının klinik özellikleri, tanısal zorlukları ve tedavi yaklaşımları sunulmuştur.
Yöntemler
Akut abdominal semptomlar ve hemodinamik instabilite ile başvuran LVAD destekli üç adölesan kız hasta retrospektif olarak incelendi. Klinik bulgular, laboratuvar sonuçları, görüntüleme yöntemleri, uygulanan tedavi stratejileri ve klinik sonuçlar analiz edildi. Tanı ultrasonografi ve bilgisayarlı tomografi (BT) ile konuldu; süreçte pediatrik kardiyoloji, kalp damar cerrahisi, jinekoloji ve yoğun bakım ekiplerinin multidisipliner yaklaşımı benimsendi.
Bulgular
Tüm hastalarda akut karın ağrısı ve belirgin hemoglobin düşüşü gelişti.
Olgu 1:
On yedi yaşında hasta ventriküler fibrilasyon ve derin şok tablosu ile başvurdu. Ultrasonografide yalnızca gerilemekte olan bir adneksiyal hematom saptandı; ancak persistan semptomlar nedeniyle çekilen BT'de sınırlı hemoperitoneuma ek olarak ikinci bir kanama odağı izlendi: mesaneyi yer değiştiren, sol pelvik ekstraperitoneal hematom ve içinde sınırlı arteriyel kanamayı düşündüren yüksek dansiteli alanlar mevcuttu. Her iki odak da kendini sınırlayan kanama olarak değerlendirildi. Konservatif tedavi ile hasta tamamen iyileşti.
Olgu 2:
On sekiz yaşında, hızla düşen hemoglobin düzeyleri olan hastanın BT'sinde aktif kanama gösteren 6 cm'lik hemorajik adneksiyal kitle saptandı. Acil laparotomi ile 1,5 litre hemoperitoneum boşaltıldı ve rüptüre kist onarıldı. Hasta stabilize oldu; izlemde gelişen küçük rektus kılıfı hematomu konservatif olarak geriledi.

Olgu 3:
On altı yaşındaki hasta başlangıçta büyük hemorajik over kisti nedeniyle laparoskopik drenaj geçirdi. Üç yıl sonra, tekrarlayan rüptür ve hemoperitoneum ile yeniden başvurdu; laparoskopik bilateral kistektomi ve 1 litre kanın boşaltılması uygulandı. Hasta hormonal supresyon tedavisini kabul etmedi ancak sorunsuz şekilde iyileşti.
Tüm olgularda akut kanama, ciddi intravasküler volüm kaybına, LVAD preload'unda azalmaya ve hemodinamik bozulmaya yol açtı; bir hastada LVAD suction'a bağlı ventriküler fibrilasyon gelişti.
Sonuç
Karın ağrısı, baş dönmesi veya açıklanamayan hipotansiyon ile başvuran her kadın LVAD hastasında hemorajik over kisti rüptürü mutlaka akılda tutulmalıdır. Sürekli antikoagülasyon kanama riskini belirgin şekilde artırmakta, tanıda gecikme ise katastrofik hipovolemiye veya aritmik kardiyak arrest gelişimine yol açabilmektedir. Özellikle BT olmak üzere erken görüntüleme ve koordineli multidisipliner yaklaşım, sağkalım açısından kritik öneme sahiptir.

Anahtar Kelimeler: Akut jinekolojik acil, Antikoagülasyon,Hemorajik over kisti, Hemoperitoneum, Sol ventrikül destek cihazı (LVAD), Vasküler komplikasyonlar

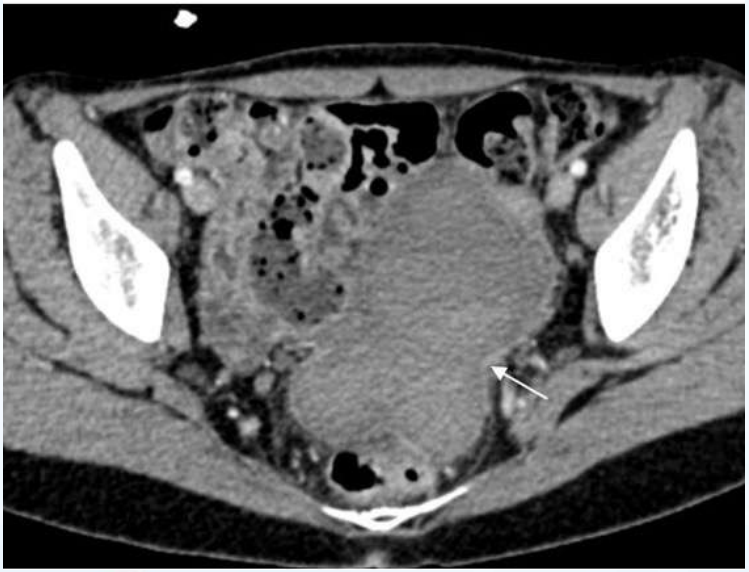

Olgu 1'e ait kontrastlı abdomen–pelvis bilgisayarlı tomografi görüntüleri; Sol adneksiyel lojda hemorajik over kisti (ok).

10



Olgu 3'e ait kontrastlı abdomen–pelvis bilgisayarlı tomografi görüntüleri; Pelviste Douglas poşunda hemoperitoneum ile uyumlu yüksek dansiteli serbest sıvı (yıldız)

2



Olgu 1'e ait kontrastlı abdomen–pelvis bilgisayarlı tomografi görüntüleri; Sol hemorajik ovarian kist (ok), sebest sıvı (yıldız), ekstraperitoneal abdomen duvarı hematomu (kesikli ok)

3

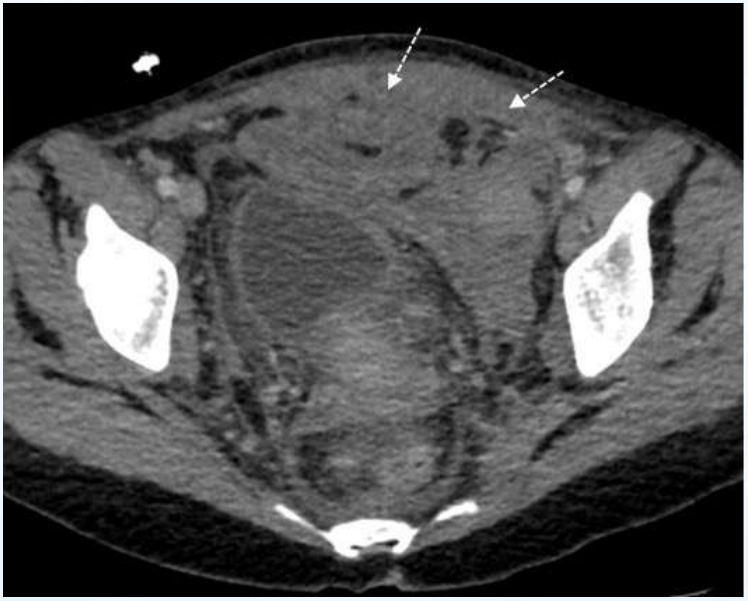

Olgu 1'e ait kontrastlı abdomen–pelvis bilgisayarlı tomografi görüntüleri; Ekstraperitoneal abdomen duvarı hematomu (kesikli ok)

4



Olgu 1'e ait kontrastlı abdomen–pelvis bilgisayarlı tomografi görüntüleri; Ekstraperitoneal abdomen duvarı hematomu (kesikli ok), hemorajik ovarian kist (yıldız)

5



Olgu 2'ye ait kontrastlı abdomen–pelvis bilgisayarlı tomografi görüntüleri; Sağ hemorajik ovarian kist (ok), hemoperitoneum ile uyumlu yüksek dansiteli yaygın serbest sıvı (yıldız)

6

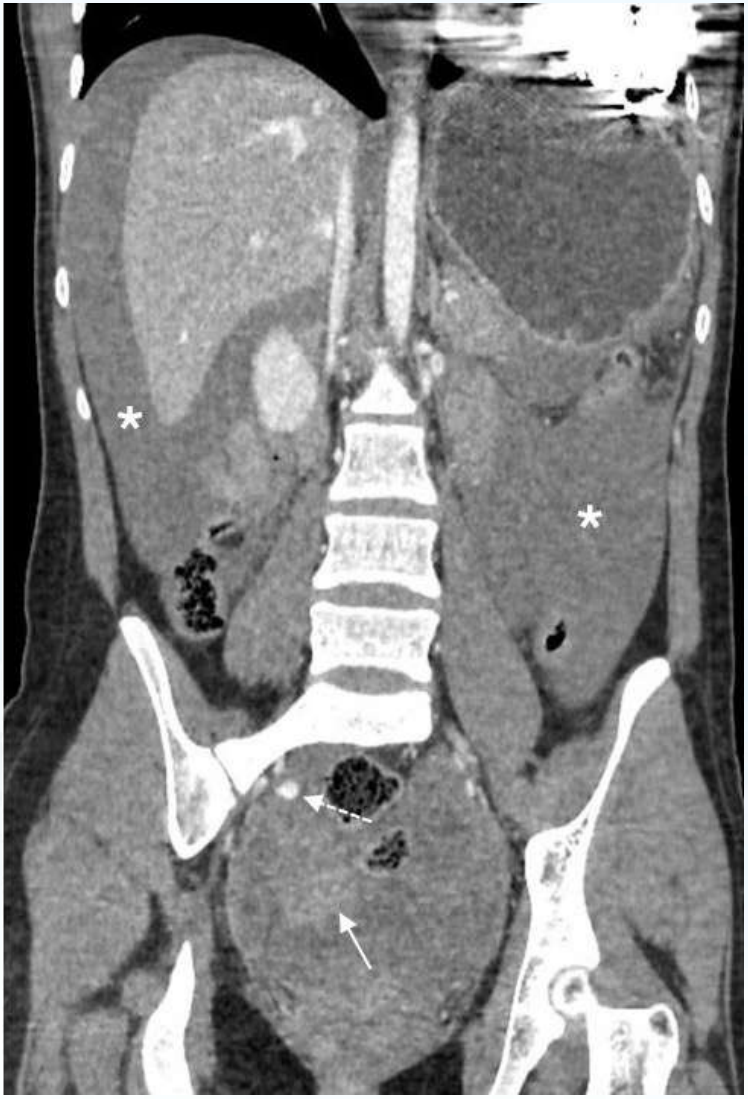

Olgu 2'ye ait kontrastlı abdomen–pelvis bilgisayarlı tomografi görüntüleri; Sağ hemorajik ovarian kist (ok), kist superoposterior kesiminde aktif kanamaya ait hiperdansite (kesikli ok)

hemoperitoneum ile uyumlu yüksek dansiteli yaygın serbest sıvı (yıldız)

7



Olgu 2'ye ait kontrastlı abdomen–pelvis bilgisayarlı tomografi görüntüleri; Rektus kılıf hematomu (ok)

8

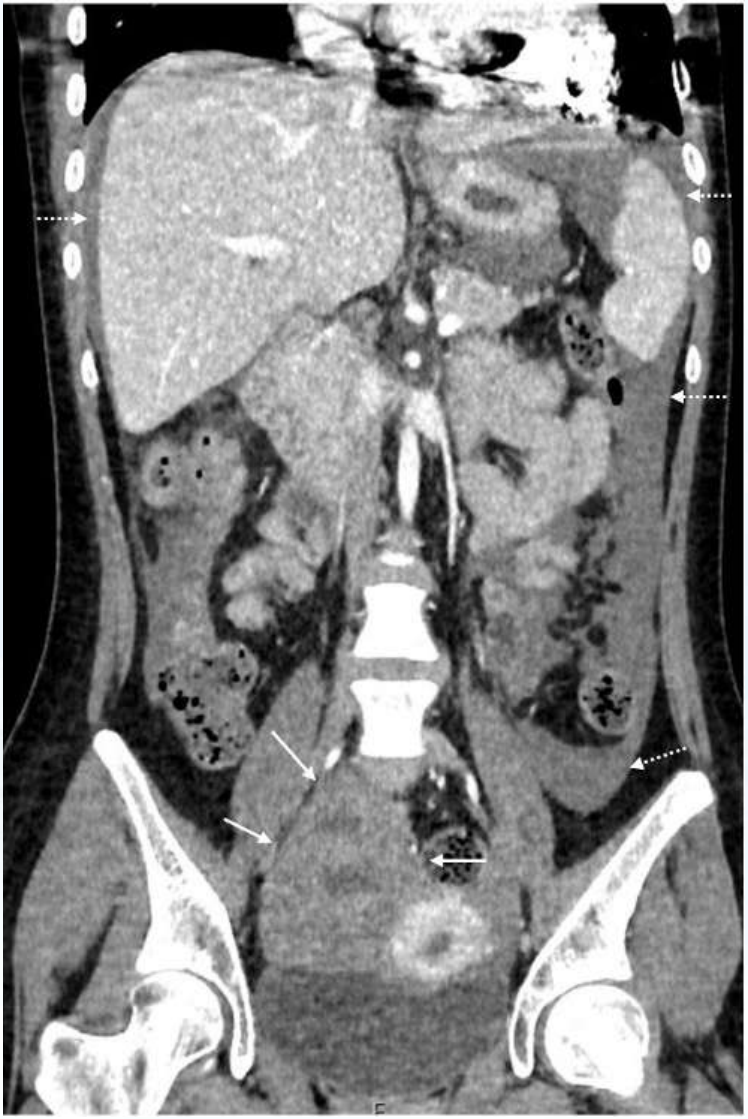

Olgu 3'e ait kontrastlı abdomen-pelvis bilgisayarlı tomografi görüntüleri; Sağ overde kistik alanlar ve hemoraji ürünleri içeren

kist (ok), batın içi serbest sıvı (kesikli oklar)

9



Olgu 3'e ait kontrastlı abdomen–pelvis bilgisayarlı tomografi görüntüleri; Sağ hemorajik ovarian kistin içinde aktif kanamaya ait hiperdansite (ok)

PP-072

Kawasaki Hastalığında Nötrofil-Lenfosit Oranı ve Sistemik İnflamasyon Yanıt İndeksinin Klinik Kullanımı

Burcu Büşra Acar, Seyma Sebnem On, Meral Yılmaz, Hakan Kurt, Burcugul Karasulu Beci, Eser Doğan, Zulal Ulger, Erturk Levent
Ege Üniversitesi Pediatrik Kardiyoloji Bilim Dalı

Arka Plan ve Amaç
Kawasaki hastalığı, çocukluk çağında görülen akut sistemik bir vaskülit olup gelişmiş ülkelerde edinilmiş kalp hastalığının önde gelen nedenlerinden biridir. İntravenöz immünoglobulin (IVIG) tedavisine rağmen bazı hastalarda IVIG direnci ve koroner arter tutulumu gelişmekte olup, bu durum basit inflamatuvar biyobelirteçlere olan gereksinimi ortaya koymaktadır. Nötrofil-lenfosit oranı (NLR) ve sistemik inflamasyon yanıt indeksi (SIRI), sistemik inflamasyonu yansıtan göstergeler olmakla birlikte, Kawasaki hastalığındaki klinik kullanımları henüz net değildir. Bu çalışmada, Kawasaki hastalığı tanısı alan çocuklarda başvuru anındaki NLR ve SIRI değerlerinin hastalık tipi, IVIG yanıtı ve koroner arter tutulumu ile ilişkisi değerlendirilmiştir.
Yöntemler
Bu retrospektif gözlemsel çalışmaya, 2011–2025 yılları arasında üçüncü basamak bir pediatrik kardiyoloji merkezinde izlenen Kawasaki hastalığı tanılı çocuklar dâhil edildi. Demografik, klinik, laboratuvar, ekokardiyografik ve tedaviye ilişkin veriler geriye dönük olarak toplandı. Kawasaki hastalığı, Amerikan Kalp Derneği (American Heart Association) kriterlerine göre sınıflandırıldı. Başvuru anındaki nötrofil, lenfosit ve monosit sayıları kullanılarak nötrofil-lenfosit oranı (NLR) ve sistemik inflamasyon yanıt indeksi (SIRI) hesaplandı. IVIG direnci, IVIG infüzyonundan ≥36 saat sonra persistan veya tekrarlayan ateş varlığı olarak tanımlandı. Koroner arter tutulumu, Z-skoruna dayalı ekokardiyografi ile değerlendirildi ve karşılaştırmalar non-parametrik testler kullanılarak yapıldı.

Bulgular
Toplam 85 Kawasaki hastalığı tanılı çocuk çalışmaya dâhil edildi. Ekokardiyografik olarak koroner arter tutulumu 21 hastada (%24,7) saptanırken, intravenöz immünoglobulin (IVIG) direnci 8 hastada (%9,4) gözlendi. Başvuru anındaki nötrofil-lenfosit oranı (NLR) ve sistemik inflamasyon yanıt indeksi (SIRI) değerleri normal dağılım göstermedi. Medyan NLR ve SIRI değerleri hastalık tipi veya IVIG yanıtına göre anlamlı farklılık göstermese de (tüm $p > 0,05$), her iki indeks de ekokardiyografik koroner arter tutulumu olan hastalarda, olmayanlara kıyasla anlamlı derecede daha yüksek bulundu (NLR için $p = 0,003$; SIRI için $p = 0,002$).
Sonuç
Bu Kawasaki hastalığı tanılı çocuk kohortunda, başvuru anındaki NLR ve SIRI değerleri hastalık tipi veya IVIG direnci ile ilişkili bulunmamış; ancak koroner arter tutulumu olan hastalarda anlamlı olarak daha yüksek saptanmıştır. Bu bulgular, her iki indeksin vasküler inflamasyonu yansıtabileceğini ve koroner arter tutulumu açısından artmış risk taşıyan hastaların belirlenmesinde erişilebilir yardımcı belirteçler olarak kullanılabileceğini düşündürmektedir. Bununla birlikte, tek başına öngörücü olarak kullanılmamaları ve daha geniş, prospektif çalışmalarla doğrulanmaları gerekmektedir.

Anahtar Kelimeler: İntravenöz immünoglobulin direnci, Kawasaki hastalığı, Koroner arter tutulumu, Nötrofil-lenfosit oranı, Pediatrik vaskülit, Sistemik inflamasyon yanıt indeksi

Şekil 1. ROC eğrileri

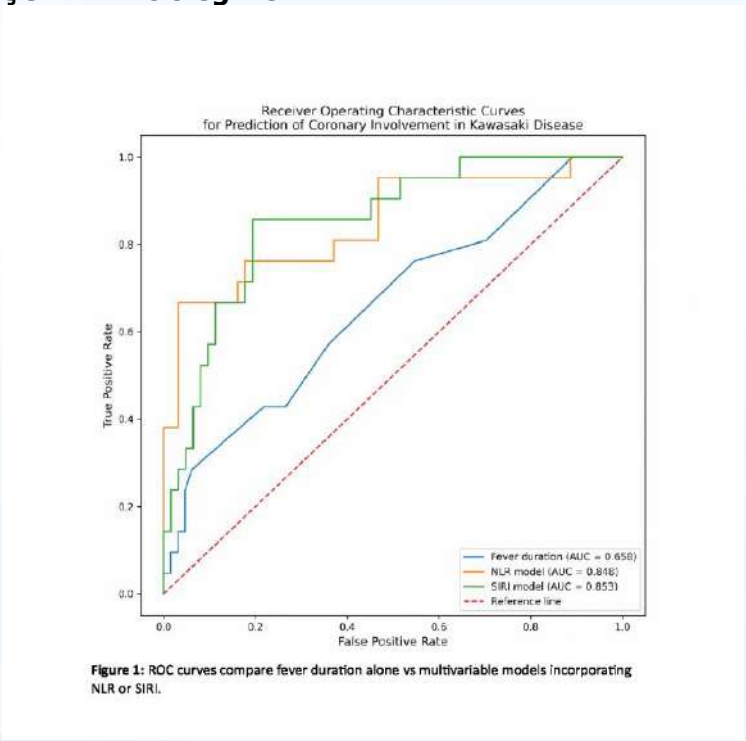

Figure 1: ROC curves compare fever duration alone vs multivariable models incorporating NLR or SIRI.

ROC eğrileri, yalnızca ateş süresini içeren model ile NLR veya SIRI içeren çok değişkenli modelleri karşılaştırmaktadır.

Tablo 1. Koroner arter tutulumu olan ve olmayan hastaların başlangıç özellikleri

Tablo 1. Koroner arter tutulumuna göre başlangıç özellikleri

Değişkenler	Koroner tutulum var (n=21)	Koroner tutulum yok (n=64)	p değeri	Etki Büyüklüğü
Yaş, yıl	3.5 (2.0–5.0)	3.0 (2.0–4.5)	0.861	r=0.02
Erkek cinsiyet (%)	11 (52.4)	37 (57.8)	0.801	OR 0.80
Ateş süresi,gün	8 (7–11)	7 (5–9)	0.029	r=0.23
CRP, mg/L	118 (100–138)	95 (48–127.5)	0.048	r=0.22
ESR, mm/h	96 (58.5–113)	77 (50–100)	0.213	r=0.14
NLR	4.92 (2.32–10.82)	2.21 (1.44–3.39)	0.003	r=0.32
SIRI, $10^3/\mu L$	6.17 (2.38–8.73)	2.39 (1.42–3.53)	0.008	r=0.29
IVIG direnci, n (%)	4 (19.0)	4 (6.2)	0.099	OR 3.53
İnkomplet Kawasaki Hastalığı, n (%)	16 (76.2)	51 (79.7)	0.763	OR 0.82

Veriler aksi belirtilmedikçe medyan (çeyrekler arası aralık) veya sayı (%) olarak sunulmuştur. Etki büyüklüğü r, Mann–Whitney U testi için $z/\sqrt{N}$ formülü ile; odds oranı (OR) ise Fisher exact testi ile hesaplanmıştır. Kısaltmalar: CRP, C-reaktif protein; ESH, eritrosit sedimentasyon hızı; IVIG, intravenöz immünoglobulin; KH, Kawasaki hastalığı; NLR, nötrofil/lenfosit oranı; OR, odds oranı; SIRI, sistemik inflamasyon yanıt indeksi

Şekil 2. NLR ve SIRI modellerinin kalibrasyon grafiği

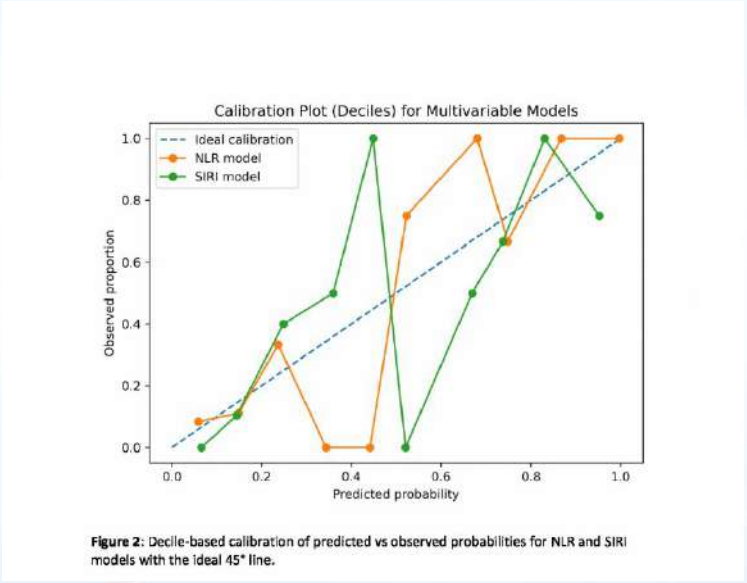

Figure 2: Decile-based calibration of predicted vs observed probabilities for NLR and SIRI models with the ideal 45° line.

NLR ve SIRI modelleri için tahmin edilen ve gözlenen olasılıkların ideal 45° referans çizgisine göre desil bazlı kalibrasyon grafiği

TABLO 2. Koroner arter tutulumunu öngören çok değişkenli lojistik regresyon modelleri

Model A (NLR modeli): NLR, ateş süresi ve CRP (10 mg/L birim artış)

Yordayıcı Değişken	Düzeltilmiş OR	95% CI	p değeri
NLR (1 birimlik artış için)	1.56	1.23–1.99	<0.001
Ateş süresi (1 günlük artış içim)	1.44	1.13–1.82	0.003
CRP (her 10 mg/L artış için)	0.99	0.88–1.11	0.888

Model B (SIRI modeli): SIRI (10^3/µL), ateş süresi ve CRP (10 mg/L birim artış)

Yordayıcı Değişken	Düzeltilmiş OR	95% CI	p değeri
SIRI (1 birimlik artış için)	1.28	1.07–1.53	0.008
Ateş süresi (1 günlük artış için)	1.33	1.07–1.65	0.009
CRP (her 10 mg/L artış için)	1.04	0.94–1.14	0.455

Model A'da NLR, ateş süresi ve CRP; Model B'de ise SIRI, ateş süresi ve CRP yer almaktadır. Odds oranları (OR), diğer değişkenler için düzeltme yapıldıktan sonra elde edilen düzeltilmiş tahminleri göstermektedir. Kısaltmalar: GA, güven aralığı; CRP, C-reaktif protein; NLR, nötrofil/lenfosit oranı; OR, odds oranı; SIRI, sistemik inflamasyon yanıt indeksi.

Tablo 3. Koroner arter tutulumunu öngörmede artımlı ayırt edicilik

Tablo 3. Koroner arter tutulumunu öngörmede artımlı ayırt edicilik

Model	Predictors included	AUC
Model 1	Sadece ateş süresi	0.658
Model 2	Ateş süresi + CRP (her 10 mg/L artış için)	0.732
Model 3	Ateş süresi + CRP(her 10 mg/L artış için) + NLR	0.848
Model 4	Ateş süresi + CRP (her 10 mg/L artış için) + SIRI ($10^3/\mu L$)	0.853

Kısaltmalar: AUC, alıcı işletim karakteristiği eğrisi altında kalan alan; CRP, C-reaktif protein; NLR, nötrofil/lenfosit oranı; SIRI, sistemik inflamasyon yanıt indeksi.

PP-073

Transseptal İşlemi sırasında transtorasik ekokardiyografi intrakardiyak ekokardiyografiye alternatif bir yöntem olabilir mi?

Ozan Hakverdi, Tamer Yoldaş, Senem Özgür
Etlik Şehir Hastanesi Çocuk Kardiyoloji Kliniği

Amaç
Sol taraflı aksesuar yolu olan Wolff Parkinson White (WPW) hastalarında transseptal veya transaortik yaklaşımla müdahale yapılmaktadır. Transaortik yaklaşımın da transseptal yaklaşımın da belli başlı artıları ve eksileri mevcuttur. Transseptal yaklaşımda radyasyon maruziyetini sıfıra indirmek amacıyla erişkin elektrofizyologlar tarafından intrakardiyak ekokardiyografi(ICE) kullanımı sıklaşmıştır. İntrakardiyak ekokardiyografinin ek vasküler girişim gereksinimi, yerleşim ve kalibrasyon gibi işlemler sebebiyle uzaması, manipülasyon sırasında yaratabileceği mekanik riskler ve ülkemizde henüz kullanılamaması sebepleriyle; transtorasik ekokardiyografinin(TTE), transseptal yaklaşıma, floroskopiye ek olarak sağladığı katkıyı ve güvenilirliğini çalışmamızda inceledik1.

Metod
Çalışmaya 01.11.2022 ile 20.01.2026 tarihleri arasında Ankara Etlik Şehir Hastanesine başvuran ve transseptal kateter ablasyon tedavisi uygulanmış 6-18 yaş arasında hastalar dahil edildi. Toplamda 47 hasta incelendi. Hastaların demografik bilgileri, aksesuar yol riski, lezyon konumu, komplikasyonlar, nüks, akut ve kronik başarı, transseptal geçiş başarısı gibi parametreler incelendi.

Bulgular
Hastaların 30'u (%63.8) erkek, 17'si (%36.2) kızdı. Hastaların 29'u (%61.7) çarpıntı, 12'si (%25.5) insidental (spora katılım veya kardiyak ilişkisiz semptomlar ile başvuru sırasında), 2'si (%4.3)

göğüs ağrısı, 1'i (%2.1) presenkop, 1'i (%2.1) senkop 1'i (%2.1) terleme şikayeti, 1 hasta (%2.1) ise göğüs ağrısı ve çarpıntı şikayeti ile başvurdu. Hastaların 22'sinde (%46.8) SVT öyküsü varken 25'inde (%53.2) SVT öyküsü yoktu. İşlem yapılan hastaların AP risk değerlendirilmesi yapıldığında hastaların 15'ünde (%32) yüksek risk, 23'sinde (%49) orta, 9'unda (%19) düşük risk belirlendi. Lezyon verilen hastalarda işlem 42'sinde (%89,3) başarılı, 5'inde (%10,7) başarısız oldu. Median işlem süresi 150 (Shapiro-Wilk testinde $p=0.003$) dakika olarak hesaplandı. Bu süre TTE kullanılmadan önceki işlem ortalamasından daha kısaydı. Ek olarak superior vena cavadan long sheat ile düşme sayısı azaldı. 3 hastada, yaşlarına uygun standart pozisyon ile düşülmesine rağmen, iğnenin septuma göre uygun pozisyonda olmadığı fark edilerek; transseptal iğnesine rotasyon yaptırılabildi. Tüm hastalarda transtorasik ekokardiyografi ile transseptal geçiş başarılı oldu. Bir hastada transaortik yaklaşıma dönüldü. Komplikasyon sadece bir hastada izlendi. Binominal Test ile komplikasyon durumu incelendiğinde istatistiksel olarak anlamlı şekilde ($p<0.001$) TTE yapılan hastalarda komplikasyon sıklığının daha az olabileceği ön görüldü.

Sonuç

Literatürde ICE ile ilgili Žižek ve arkadaşlarının yaptığı çalışmada 949 transseptal ablasyon yapılan 949 hasta incelenmiş bu hastalardan sadece 2 tanesinde işlemin başarısız olduğu (%99.2) görülmüştür2. Örneklem kümemiz küçük olmakla beraber, TTE eşliğinde transseptal puncture yaptığımız tüm hastalarda işlem başarılı oldu. TTE katkısı, işlem süresi ve SVC den düşme sayısını azalttı. İğnenin septuma göre pozisyonunu güvenilir bir şekilde göstererek değişiklik yapılmasını sağladı. İstatistiksel anlamlı olarak komplikasyon oranlarının da daha düşük saptanması;TTE'nin, ICE kadar başarılı olabileceğini düşündürtmüştür. Literatürde, transtorasik ekokardiyografi ile transseptal puncture işlemi ile ilgili bir çalışma olmadığı için, çalışmamız bu açıdan yenilikçidir.

Anahtar Kelimeler: EPS, WPW, transseptal puncture, catheter ablation

Figür 1



Transseptal puncture sırasında ajite salin ile puncture işleminin başarısının kontrolü

PP-074

Rutin pediatrik ekokardiyografide median arkuat ligaman sendromunun tesadüfi saptanması: Olgu Sunumu

Muhammet Bulut
Alanya ALKÜ Eğitim ve Araştırma Hastanesi, Çocuk Kardiyolojisi, Antalya

Giriş

Median arkuat ligaman sendromu (MALS), diyaframın median arkuat ligamanının çölyak artere dıştan bası yapması sonucu gelişen nadir bir vasküler kompresyon sendromudur. Karın ağrısı, kilo kaybı ve postprandiyal şikâyetler gibi özgül olmayan semptomlarla seyrettiğinden, özellikle çocukluk çağında tanı sıklıkla gecikmektedir.[1]

Son yıllarda yapılan pediatrik çalışmalarda, rutin ekokardiyografik inceleme sırasında subkostal pencereden çölyak arterin Doppler ile değerlendirilmesinin, MALS'nin erken tanısında yardımcı olabileceği vurgulanmıştır.[2] Doppler ultrasonografide sağlıklı bireylerde çölyak arter pik sistolik hızının genellikle <200 cm/sn olduğu, MALS varlığında ise özellikle ekspiryumda bu değerin >200–250 cm/sn üzerine çıktığı ve inspiryumda belirgin azalma gösterdiği bildirilmektedir. Ayrıca türbülans, aliasing ve poststenotik akım paternleri tanıyı destekleyen bulgular arasında yer almaktadır.[3]

Amaç

Bu olgu sunumunun amacı, pediatrik hastada rutin transtorasik ekokardiyografik değerlendirme sırasında çölyak arter Doppler incelemesinin median arkuat ligaman sendromunun tanısına katkısını vurgulamaktır.

Olgu Sunumu

Dokuz yaşında hasta, üfürüm saptanması üzerine pediatrik kardiyoloji polikliniğine yönlendirildi. Özgeçmişinde bilinen kronik hastalık bulunmuyordu. Ayrıntılı sorgulamada zaman zaman yemek

sonrası hafif karın ağrısı tariflediği öğrenildi. Fizik muayenesinde genel durumu iyi, vital bulguları stabildi. Kardiyak oskültasyonda pulmoner odakta 1–2/6 derecesinde sistolik üfürüm mevcuttu.

Transtorasik ekokardiyografide kalp boşlukları ve sistolik fonksiyonlar normal olarak değerlendirildi. Sol pulmoner arterde hafif derecede periferik pulmoner darlık izlendi. Rutin subkostal değerlendirme sırasında abdominal vasküler yapılar da incelendi. Çölyak arter düzeyinde renkli Doppler incelemede belirgin türbülans ve aliasing saptandı. Sürekli dalga Doppler ile yapılan ölçümde çölyak arterde pik sistolik akım hızının belirgin arttığı ve hesaplanan pik sistolik gradiyentin yaklaşık 40 mmHg olduğu görüldü. İnspiryum sırasında akım hızında belirgin azalma, ekspiryumda ise artış izlendi.

Bu bulgular median arkuat ligaman sendromu açısından anlamlı kabul edilerek ileri görüntüleme planlandı. Bilgisayarlı tomografi anjiyografide çölyak arter proksimalinde dıştan basıya bağlı fokal daralma ve karakteristik morfolojik görünüm saptandı. Bulgular literatürde tanımlanan MALS kriterleri ile uyumlu bulundu.[3]

Sonuç

Pediatrik hastalarda yapılan rutin transtorasik ekokardiyografik incelemeye çölyak arter doppler değerlendirmesinin eklenmesi, median arkuat ligaman sendromunun erken tanısında yararlı, noninvaziv ve erişilebilir bir yöntem olabilir. Bu yaklaşım, özgül olmayan semptomlarla seyreden hastalarda tanı gecikmesini azaltmaya katkı sağlayabilir.

Kaynaklar

1-)Mak GZ, Speaker C, Anderson K, et al. Median arcuate ligament syndrome in the pediatric population. J Pediatr Surg. 2013;48(11):2261–2270. PMID: 24210197.

2-)Kakavand B, et al. Median arcuate ligament syndrome in

children: A single-center experience. J Pediatr. 2024. PMID: 38681309.

3-)Horton KM, Talamini MA, Fishman EK. Median arcuate ligament syndrome: evaluation with CT angiography. Radiographics. 2005;25(5):1177–1182.

Anahtar Kelimeler: median arkuat ligaman sendromu, ekokardiyografi, karın ağrısı

Figür-1)

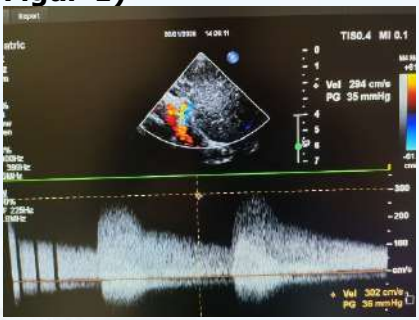

Doppler ekokardiyografik değerlendirmede çölyak arterde sistolik gradient artışı

Figür-2)

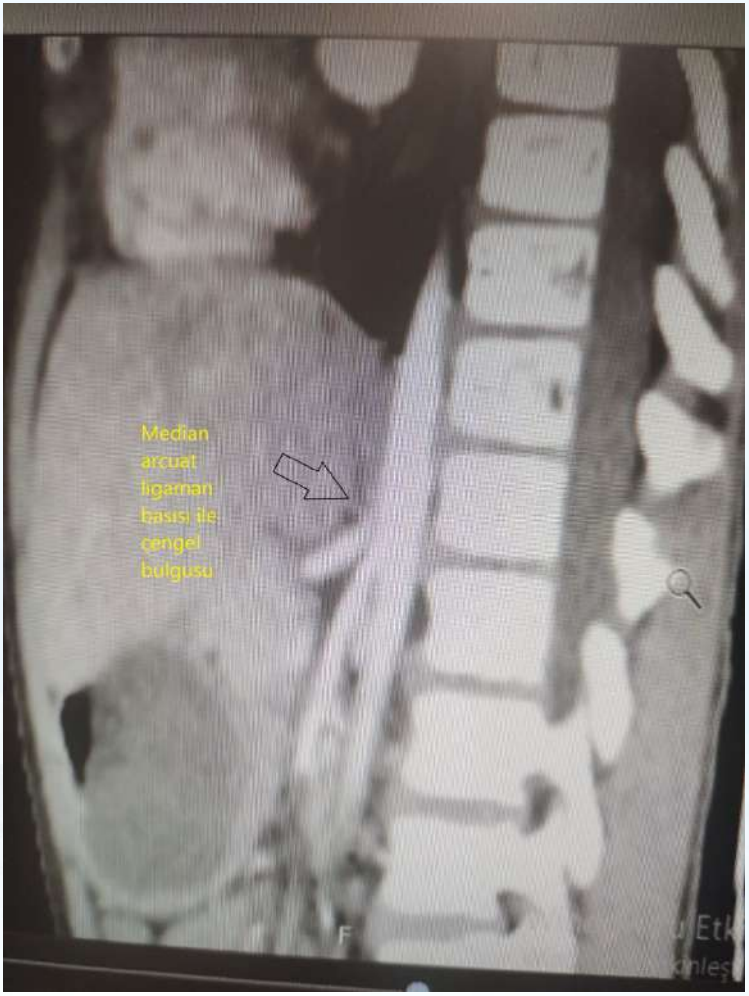

MALS'da çölyak artere bası ''çengel '' bulgusu

Resim-1

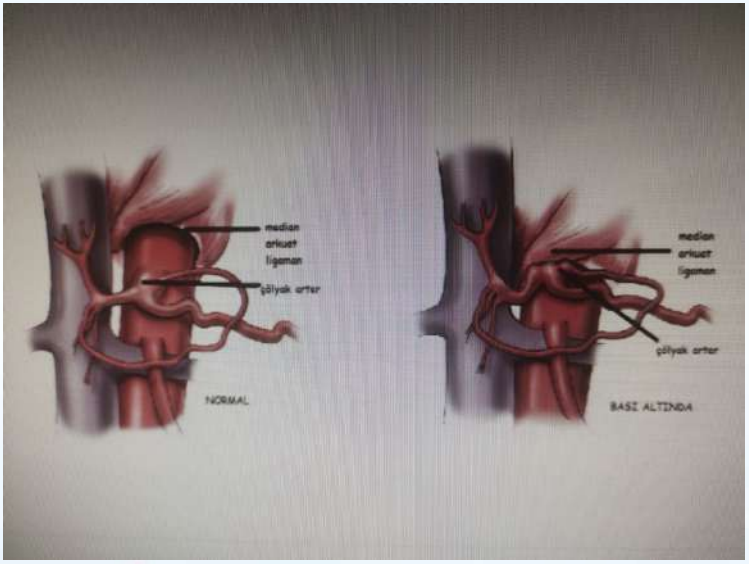

Normal çölyak arter seyri ve MALS bası görüntüsü

PP-075

Septal Defektlerde İnovatif Perkütan Yaklaşımlar: Üç Olgu Sunumu

Nazmi Narin[1], Raşit Aktaş[2], Onur Taşcı[3], Serkan Fazlı Çelik[4], Abdullah Özyurt[5], Kaan Yıldız[2], Cem Karadeniz[1]
[1]Katip Çelebi Üniversitesi, Çocuk Kardiyoloji Bilim Dalı, İzmir
[2]İzmir Şehir Hastanesi, Çocuk Kardiyoloji Bilim Dalı, İzmir
[3]Tepecik Eğitim ve Araştırma Hastanesi, Çocuk Kardiyoloji Bilim Dalı, İzmir
[4]Adnan Menderes Üniversitesi, Çocuk Kardiyoloji Bilim Dalı, Aydın
[5]VM Medical Park Hastanesi, Çocuk Kardiyoloji Bilim Dalı, Mersin

Giriş ve Amaç

Septal defektlerin tedavisinde cerrahi onarım uzun süre altın standart kabul edilmiş,ancak görüntüleme,cihaz teknolojisi ve girişimsel kardiyolojideki gelişmelerle transkateter kapama yöntemleri güvenli ve etkili bir alternatif haline gelmiştir. Bu bildirinin amacı, cerrahi tedavi adayı olarak değerlendirilebilecek düzeyde kompleks anatomik özellikler taşıyan üç farklı septal defekt olgusunu sunarak, yenilikçi perkütan kapama stratejilerinin uygulanabilirliğini ve güvenilirliğini ortaya koymaktır. Bu bildiride, cerrahiye aday olarak değerlendirilebilecek ancak yenilikçi perkütan yaklaşımlar ile başarıyla tedavi edilen üç farklı ve kompleks septal defekt olgusu sunulmaktadır.

Olgular

İlk olgu, on üç aylık, 8 kg ağırlığında erkek hasta olup son bir yıl içinde iki kez yatış gerektiren alt solunum yolu enfeksiyonu, belirgin büyüme geriliği ve kilo alamama şikâyeti ile başvurdu. Fizik muayenede sol sternal kenarda 3/6 derecesinde holosistolik üfürüm saptandı. Transtorasik ekokardiyografide, en dar yerinde yaklaşık 4 mm ölçülen, perimembranöz outlet yerleşimli, uzamış ve

oblik seyirli, sol-sağ şantlı tünel tipi malalignment VSD izlendi. Sol ventrikül hacim yüklenmesi mevcuttu ve pulmoner/sistemik akım oranı (Qp/Qs) 2.1 olarak hesaplandı. Aort kapakta prolapsus veya yetmezlik izlenmedi. Hemodinamik olarak anlamlı şant, tekrarlayan enfeksiyonlar ve büyüme geriliği nedeniyle transkateter kapatma kararı alındı ve AVP II–10 mm cihaz ile defekt başarıyla kapatıldı. İşlem sonrası renkli Doppler incelemede rezidüel şant saptanmadı ve kapak fonksiyonları korundu.
İkinci olguda iki yaşında kız hasta; çabuk yorulma, kilo alamama ve sık alt solunum yolu enfeksiyonu şikayetleri ile başvurdu. Fizik muayenede boy ve vücut ağırlığı 3–10 persentil aralığında olup, sol 2. interkostal aralıkta 2/6 sistolik üfürüm saptandı. Elektrokardiyografide sağ ileti gecikmesi izlendi.Transtorasik ekokardiyografide sağ kalp boşluklarında genişleme, sol persistan vena cava süperior varlığı ve koroner sinüsün terminal bölümünde sol atriyum ile bağlantılı 13 mm'lik unroofed alan izlendi. Toraks BT anjiyografi bulguları ile Tip 3a koroner sinüs tip ASD olarak değerlendirildi. Konvansiyonel anjiyografi ve balon ölçümünde defekt çapı 15 mm olarak belirlendi ve 16,5 mm Figulla Flex II ASD occluder ile başarıyla kapatıldı. İşlem sonrası kontrollerde koroner sinüs ostiumunda obstrüksiyon veya rezidüel şant izlenmedi.
Üçüncü olgu, eforla artan dispne şikâyeti ile başvuran 15 yaşında erkek hasta idi. Ekokardiyografide sağ atriyum ve sağ ventrikülde belirgin genişleme ile birlikte interatriyal septumda dört ayrı defekt saptandı. Renkli Doppler incelemede soldan sağa belirgin şant mevcuttu. Balon sizing sonrasında defektlerin tek cihazla kapatılmaya uygun olduğu değerlendirildi ve 40 mm Lifetech ASD occluder kullanılarak tüm defektler tek girişimle kapatıldı. İşlem sonrası ekokardiyografik kontrollerde rezidüel şant izlenmedi ve cihazın çevre yapılarla ilişkisi normal bulundu.

Sonuç

Sunulan üç olgu, kompleks septal defekt anatomilerinde dikkatli preoperatif değerlendirme, uygun cihaz seçimi ve deneyimli bir ekip tarafından uygulandığında, yenilikçi perkütan kapama yöntemlerinin yüksek başarı oranları ile gerçekleştirilebildiğini

göstermektedir. Tünel tipi malalignment VSD, unroofed koroner sinüs ve multipl interatriyal defekt gibi cerrahiye yönlendirilmesi muhtemel olgularda, transkateter yaklaşımlar ile rezidüel şant, kapak disfonksiyonu veya defekte komşu yapılarda obstrüksiyon olmaksızın olumlu sonuçlar elde edilmiştir.
Bu deneyimler, perkütan kapama yöntemlerinin yalnızca basit septal defektlerle sınırlı kalmayıp, seçilmiş kompleks olgularda da güvenli ve etkin bir tedavi alternatifi olduğunu desteklemektedir. Sonuç olarak, artan cihaz çeşitliliği ve deneyim ile birlikte, bireyselleştirilmiş perkütan yöntemlerin gelecekte cerrahiye olan ihtiyacı daha da azaltacağı ve klinik pratiğin önemli bir parçası haline geleceği öngörülmektedir.

Anahtar Kelimeler: inovatif, perkütan, septal defekt

Figür 1



Perimembranöz Outlet VSD ekokardiyografi görüntüsü

Figür 2



Figür 2a: Transtorasik ekokardiyografide modifiye subkostal/ bikaval görüntülemede renkli doppler ile koronersinüs tip ASD defektinden soldan sağa şantın görüntülenmesi Figür 2b: Konvansiyonel anjiografide solpersistan vena cava enjeksiyonu ile koroner sinüs ilişkisinin görüntülenmesi

Figür 3

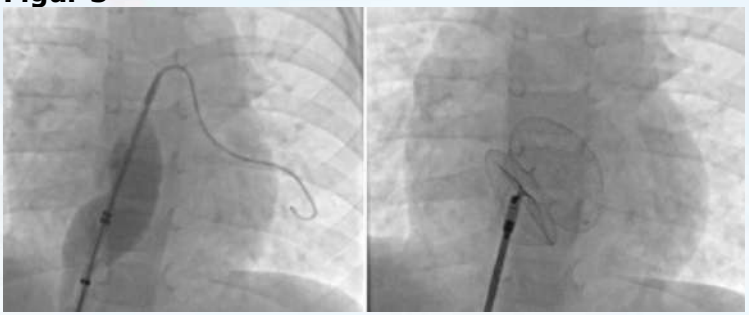

Figür 3a: Balon sizing ile defekt çapının belirlenmesi Figür 3b: ASD occluder cihazının defekte konumlandırılması

Figür 4

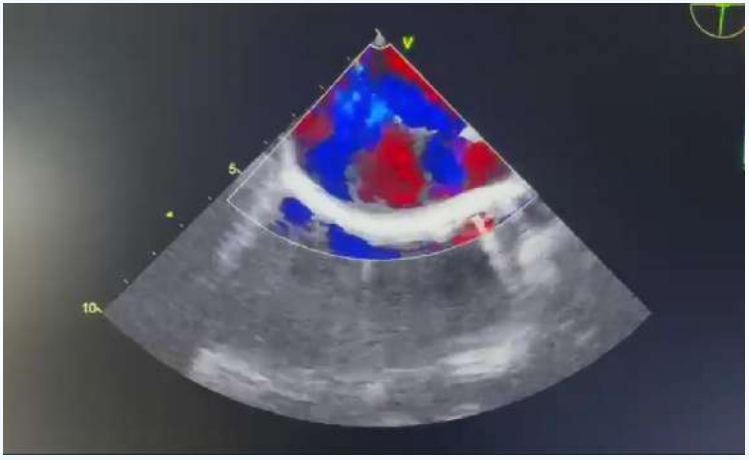

Geniş ASD ekokardiyografide renkli geçiş imajı

Figür 5

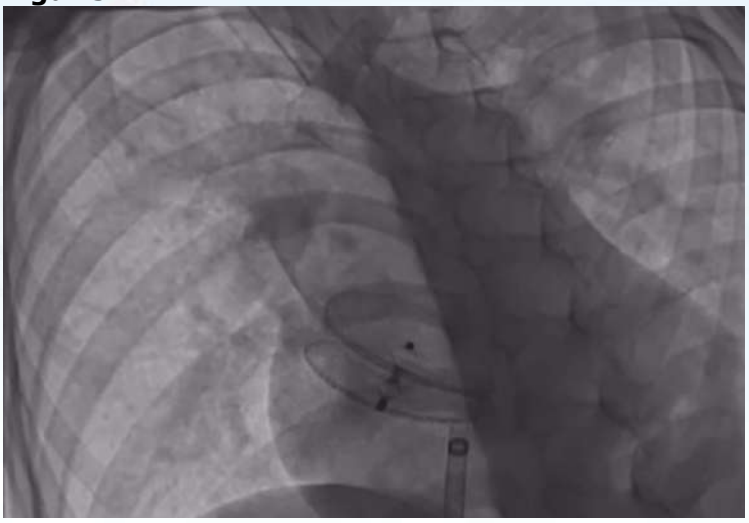

Geniş ASD transkateter kapatılması sonrası flouroskopi görüntüsü

PP-076

Konjenital Uzun QT Sendromu; Fetal Dönemde Tanısı ve Perinatal Dönem İzlemi ile Bir Olgu Sunumu

Mehmet Uzunoğlu, Filiz Ekïcï, Fırat Kardelen, Arife Sancaktar
Akdeniz Üniversitesi Hastanesi, Çocuk Kardiyolojisi, Antalya

GİRİŞ ve AMAÇ
Konjenital uzun QT sendromu (LQTS), kalp iyon kanalı proteinlerini kodlayan genlerdeki mutasyonlardan kaynaklanan bir iyon kanalı hastalığıdır. Fetal bradikardinin nadir bir nedeni uzun QT sendromudur (LQTS).. LQTS'nin fetal başlangıcı, yaşamı tehdit eden AV blok ve taşiaritmi nedeniyle ani kardiyak ölüm riskini artırır. Burada, fetal dönemde 2:1 atriyoventriküler (AV) blok ve non-sustained VT atakları saptanan ve doğum sonrası LQTS tanısı alan bir hastada; fetal dönemdeki LQTS ile ilişkili ekokardiyografik bulguları ve postnatal erken dönem yönetimi sunulmuştur.
OLGU
33 yaşında gebe hastamız fetal bradikardi nedeniyle gebeliğin 32. haftasında hastanemize sevk edimişti. İlk fetal ekokardiyografik incelemede bebeğin kardiyak anatomisi ve ventrikül fonksiyonları normal idi. Bununla birlikte kalp hızı gestasyonel yaşına göre belirgin düşüktü: M mod incelemede ventrikül hızı 55/dk, atrium hızı 110/dk olması nedeniyle 2:1 atriyoventriküler blok düşünüldü (Resim 1A). Anneden bakılan anti-SS-A ve SS-B antikorlar düzeyi negatifti. Annedede ve diğer aile bireylerinde senkop atağı, ani ölüm, aritmi veya LQTS öyküsü bulunmamaktaydı. Hasta perinatoloji bölümünde yatırılarak hidrops gelişimi yönünden günlük ekokardiyografi ile izleme alındı. Fetal EKG/ magnetokardiyografi imkanımız olmadığı için LQTS tanısı için aort-mitral kapakta pulse wave Doppler eko ile IVRT (95 msn) ve RR (505ms) ölçümü yapıldı, bu hesaplamada IVRT/RR: %18 olarak değerlendirildi (Resim 1B) (LQTS için gestasyonel haftaya göre üst sınır %14 olarak bildirilmiştir). Ayrıca M mode ekokardiyografi ile aralıklı non sustained (10-15 atım) ventriküler taşiaritmi (VT)

atakları tespit edildi. M mod incelemede aralıklı kısa süreli atriyum hızı 110/dk iken, ventrikül hızı: 230/dk ulaştığı tespit edildi (Resim 1C). Hastamızda süreğen fetal bradikardi ve nadir kısa süreli VT atakları nedeniyle LQTS 3 olabileceği düşünüldü. Gebelik haftasına göre uzun QT olarak değerlendirildi. Fetal bradikardi nedeniyle hastaya fetal dönemde medikal tedavi uygulanamadı. 37 haftada C/S ile doğum gerçekleşti. Bebeğin APGAR skoru: 8-9-10 idi. Doğum sonrası çekilen EKG'de 2:1 geçişli AV blok ve kalp hızı 60-80/dk idi (Resim 2A), ancak hemodinamik bozukluk yoktu. Bir saat içinde kalp hızı 100- 120 atım /dk yükseldi ve normal sinuzal ritm izlendi, ilk EKG'lerde T dalgası P dalgasının hemen önünde, QTc=610 ms olarak hesaplandı (Resim 2B). Yüzeyel EKG ile uzun QT sendromu tanısını doğruladık. Hastaya VT riski nedeniyle mexiletin temin edilemediği için düşük doz lidokain infüzyonu başlandı. Propranolol 2 mg/ kg/ gün dozda başlandı. Asemptomatik olan hasta genetik tanı ve ICD takılması için ileri merkeze sevk edildi. Genetik testi henüz sonuçlanmadı. Postnatal 2. Ayda poliklinik kontrolünde asemptomatikti, kilo alımı iyi idi., kalp hızı 124/ dk, QT: 0.52 idi (Resim 2C). Aile ev tipi defibrilatör temin etmiş ve eğitim verilmişti.

SONUÇ

Fetal AV blok veya fetal taşikardilerde uzun QT tanısını dışlamak önemlidir. Doğum öncesi VT genellikle AV blok, kalp tümörleri, akut miyokardit ve kalıtsal iyon kanalopatilerine bağlı olarak ortaya çıkar. Sürekli taşikardi, fetal hidropsa, erken doğuma ve yüksek perinatal morbidite ve mortaliteye neden olabilir. Bu nedenle, AV blok ve VT'nin doğum öncesi tanısı ve yönetimi çok önemlidir. Fetal dönemde VT saptanan hastalarda LQTS varlığında, sotalol, amiodaron ve flekainid gibi QT uzatma potansiyeli olan ilaçlardan kaçınılmalıdır çünkü bunlar taşikardiyi şiddetlendirebilir. Fetal AV blok ve VT ile prezente olan hastalarda nadiren görülen konjenital LQTS akılda tutulmalıdır.

Anahtar Kelimeler: AV blok, Uzun QT, Ventriküler Taşikardi

Resim 1



Resim 1A: İlk fetal ekokardiyografide M mod incelemede ventrikül hızı 55/dk, atrium hızı 110/dk; 2:1 atriyoventriküler blok ile uyumlu Resim 1B: Aort-mitral kapakta pulse wave Doppler eko ile IVRT (95 msn) ve RR (505ms) ölçümü yapıldı, bu hesaplamada IVRT/RR: %18 olarak değerlendirildi. Resim 1C: M mode ekokardiyografi ile aralıklı non sustained (10-15 atım) ventriküler taşiaritmi (VT) atakları tespit edildi. M mod incelemede atriyum hızı 110 iken, ventrikül hızı: 230/dk ulaşıyordu.

Resim 2

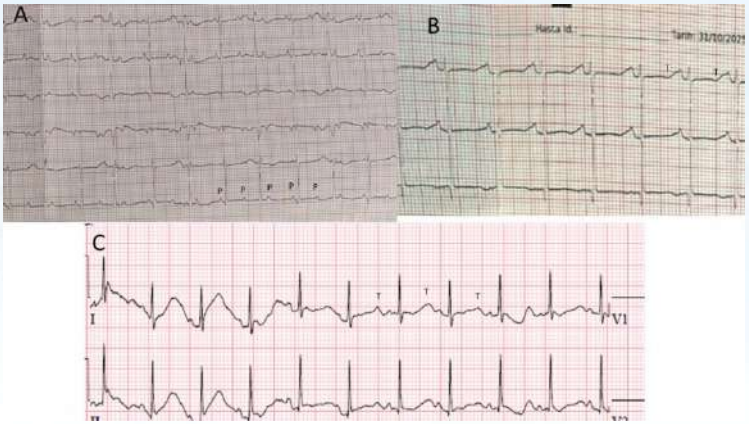

Resim 2A: Postnatal ilk saatte çekilen EKG; aralıklı 2'ye 1 AV blok Resim 2B: Postnatal 0-24 saatlik izlemde çekilen EKG (QTc: 0.61 sn) Resim 2C: Postnatal ayaktan izlem sırasında oral dideral ve mexiletin alıyorken çekilen EKG (QTc: 0.52 sn)

PP-077

Çocuklarda Senkop: Kardiyak mı? Nonkardiyak mı?

Begüm Murt, Mehmet Balcı
Hatay Eğitim ve Araştırma Hastanesi

Giriş Amaç
Çocukluk çağında senkop, pediatrik kardiyoloji polikliniklerine sık başvuru nedenlerinden biridir. Olguların büyük kısmı benign nedenlere bağlı olmakla birlikte, az bir kısmında potansiyel olarak yaşamı tehdit edici kardiyak etyolojiler söz konusu olabilir. Klinik pratikte en büyük güçlük, bu geniş hasta grubunda hangi olguların ileri kardiyolojik inceleme gerektirdiğini doğru şekilde ayırt edebilmektir. Ayrıntılı anamnez ayırıcı tanının temelini oluştururken; EKG, ekokardiyografi ve ritim izlemi kardiyak nedenlerin saptanmasında kritik rol oynar. Bununla birlikte, anemi, demir eksikliği ve vitamin yetersizlikleri gibi kolay düzeltilebilir

faktörlerin de senkop etiyolojisinde rol oynayabileceği bilinmektedir.
Bu çalışmanın amacı, çocuk kardiyolojisi polikliniğine senkop ile başvuran hastalarda kardiyak ve non-kardiyak etyolojilerin dağılımını ortaya koymak; anamnez, fizik muayene, kardiyak tetkikler ve laboratuvar bulgularının ayırıcı tanıdaki katkısını değerlendirmektir.
Yöntem
Şubat 2025-Ocak 2026 tarihleri arasında çocuk kardiyolojisi polikliniğine senkopla başvuran 5-18 yaş arası hastalar çalışmaya dahil edildi. Travmaya bağlı bilinç kaybı, bilinen epilepsi tanısı, intoksikasyon, hipoglisemi gibi acil/metabolik sebepli senkop geçiren hastalar çalışmadan dışlandı. Tüm hastalardan ayrıntılı anamnez alındı. Tetikleyici faktör, prodromal semprom, postiktal dönem, nörojenik belirtiler, psikojenik belirtiler, aile öyküsü sorgulandı. Fizik muayene sonrası tüm hastaların EKG, ekokardiyografisi incelendi. Holter planlandı. Hastaların hemogram, demir parametreleri, B12 değerleri, d-vitaminleri ve troponin değerleri kaydedildi.
Bulgular
Çalışmaya 106 hasta dahil edildi. Hastaların yaş ortalaması 11.1 ± 4.7 yıl olup (5 yıl- 17,7 yıl) olguların %56.6'sı kızdı. Hastaların %58.5'inde prodromal semptomlar (baş dönmesi, gözlerde kararma, bulantı, terleme) mevcuttu. Etiyolojik değerlendirmede en sık neden vazovagal senkop olarak saptandı (n=62, %58.5). Nörojenik nedenler 37 hastada (%34.9), psikojenik nedenler 4 hastada (%3,7), kardiyojenik nedenler 3 hastada (%2.8) belirlendi. Hastaların tamamının ekokardiyografisi yapıldı. 88 hastaya (%83) holter takıldı. Bu hastaların 6'sında bulgu (gezici atriyal pacemaker, %1 VES, %3 VES, Long QT, Gezici Atriyal Pacemaker, 2'ye 1 geçişli AV blok) saptandı.
Vazovagal senkobu olan hastaların 17'sinde (%27.4) ferritin düşüklüğü, 3'ünde (%4.8) B12 düşüklüğü 36'sında (%58) D vitamini düşüklüğü vardı. Hastaların sadece 1'inde troponin yüksekliği vardı. Bu hasta ateş sonrası miyoperikardit geçiren bir hastaydı. Vazovagal senkobu olmuştu. Hastaların üçünde kardiyojenik sebep saptanmıştı. Bu hastaların birinde 2'ye 1 geçişli

yüksek dereceli AV blok saptanmıştı. Kalp hızı 35 idi. İleri merkezde kalp pili takıldı. Diğer hasta senkop sonrası Long QT saptanan ve 3. Basamakta long QT sebebi ile tetkik ve tedaviye alınan bir hastaydı. Bir diğerinin ise eforla senkobu olmuştu. Kardiyak tetkiklerinde etyolojik sebep bulunamadı ancak 3. basamak ritm merkezinde takibe alındı.

Sonuç

Bu çalışmada senkop ile başvuran çocukların büyük çoğunluğunda non-kardiyak, özellikle vazovagal etyoloji saptanmıştır. Kardiyojenik nedenler nadir olmakla birlikte, yaşamı tehdit edici sonuçlara yol açabilme potansiyeli nedeniyle dikkatle dışlanmalıdır. Ayrıca vazovagal senkoplu hastaların önemli bir kısmında ferritin ve D vitamini düşüklüğünün saptanması, senkop değerlendirmesinde basit laboratuvar testlerinin özellikle non-kardiyak olgularda anlamlı bilgiler sağlayabileceğini göstermektedir. Çalışmamızın yapıldığı bölgenin beslenme alışkanlığı et ağırlıklı olması sebebi ile B12 düşüklüğü nadir saptanmıştır. Yapılandırılmış bir değerlendirme algoritması ile gereksiz ileri tetkiklerin önüne geçilirken, kardiyak açıdan riskli hastaların zamanında tanınması mümkün olabilir. Bu yaklaşım hem hasta güvenliğini artıracak hem de klinik kaynakların daha etkin kullanılmasına katkı sağlayacaktır.

Anahtar Kelimeler: Senkop, Çocuk, Vazovagal, Kardiyojenik

PP-078

Doğumsal Kalp Hastalığı Cerrahisi Geçiren Çocuk Hastalarda Perioperatif Dönemde Epoprostenol Kullanımı

Samet Paksoy, Pelin Ayyıldız, Cenk Baykan, Ömer Faruk Dönek, Hacer Kamalı, Alper Güzeltaş
Sağlık Bilimleri Üniversitesi Mehmet Akif Ersoy Göğüs Kalp ve Damar Cerrahisi Eğitim ve Araştırma Hastanesi Çocuk Kardiyoloji Kliniği

Giriş ve Amaç
Doğumsal kalp hastalığı olan ve ameliyat sonrası kalp yetmezliği, pulmoner hipertansiyon, siyanoz gibi sebeplerle uzun süreli pediatrik kardiyovasküler yoğun bakım ünitesi (PKYBU) takibi gereken çocuk hastalarda intravenöz epoprostenol tedavisinin etkinliğini ve güvenliğini değerlendirmek amaçlanmıştır. Ana hedef, epoprostenolün dozajının ve hedef doza ulaşma süresinin PKYBU taburculuğu üzerindeki etkisini incelemektir. İkincil hedef ise, hedef doza farklı zaman aralıklarında ulaşmanın etkinliği ve tolere edilebilirliğini değerlendirmektir.

Method
Bu retrospektif çalışmaya, doğumsal kalp hastalığı olan ve ameliyat

sonrası dönemdePKYBU'da intravenöz epoprostenol tedavisi alan çocuk hastalar dahil edilmiştir. Klinik parametreler olarak arteriyel oksijen satürasyonu, sistemik kan basıncı, vazoakif inotrop skorları (VIS), epoprostenol süresi, pik doz, pik doza ulaşma süresi ile tedavi öncesi ve sonrası NTpro BNP düzeyleri kaydedilmiştir. Ayrıca, gerçekleştirilen operasyonlar ve STAT skorları kaydedilmiştir. Birincil sonuç ölçütü PKYBU'dan taburculuk iken, ikincil sonuç ölçütleri mortalite, yan etki izlemi ve tedaviye toleranstır.

Bulgular
Toplam 25 hasta analiz edildi; %60'ı erkekti. Medyan yaş 9 aydı (minimum: 0 – maksimum: 132 ay) ve ortalama vücut ağırlığı 7.3 ± 4.6 kg (min: 3 – max: 24 kg) idi. Epoprostenolün hedef dozu medyan olarak 20 ng/kg/dk (min–max: 6–45 ng/kg/dk) idi. Bu verilerin detayı Tablo 1'de sunulmuştur.
Hastalar, hedef doza ulaşma süresine göre gruplandırıldığında ise, 15–25 ng/kg/dk doza 24–60 saat içinde ulaşan grupta PKYBU'dan taburculuk oranı en yüksekti (%80). Hedef doza <24 saatte ulaşan hastaların %73'ü taburcu oldu. Ancak, doz artışının 60 saati aşması, daha uzun PKYBU kalış süresi ve artmış mortalite ile ilişkiliydi. Hedef doza geç ulaşım, daha yüksek exitus (ölüm) oranlarıyla bağlantılıydı. Epoprostenol tedavisi genel olarak iyi tolere edildi ve ilaçla ilişkili ciddi yan etki görülmedi.

Sonuç ve Tartışma
Doğumsal kalp hastalığı olan ve ameliyat sonrası PKYBU tedavisi gereken çocuk hastalarda, intravenöz epoprostenol tedavisi, uygun şekilde doz ayarlandığında güvenli ve uygulanabilir görünmektedir. 15–25 ng/kg/dk hedef dozuna 24–60 saat içinde ulaşılması, toleransı bozmadan PKYBU'dan taburculuk oranlarını artırabilir. Hedef doz aralığına çıkarken özellikle önemli hemodinamik yan etki görülmemesi hekimlere güven aralığı sunması açısından kritiktir.

Anahtar Kelimeler: Epoprostenol, yoğun bakım, perioperatif

dönem

Tablo 1

Tablo 1. Exitus ve Yoğunbakımdan Taburcu Olabilen Hastaların Karşılaştırılması

Parametre	Exitus (n=6)	Taburculuk (n=19)	p-değeri
Vücut ağırlığı (kg)	6.56 ± 3.7	8.86 ± 5.9	**0.18**
Hasta yaşı (ay)	15.9 ± 18.6	26.7 ± 38.2	**0.79**
Epoprostenol kullanım süresi (gün)	10.3 ± 6.1	9.5 ± 5.4	**0.59**
Pik doz (ng/kg/dk)	27.0 ± 9.1	19.0 ± 10.7	**0.083**
Pik doza ulaşma süresi (gün)	2.67 ± 1.2	2.93 ± 3.4	**0.35**
Epoprostenol öncesi vazoaktif inotrop skoru (VIS_0)	18.1 ± 17.9	16.9 ± 18.5	**0.88**
Epoprostenol sonrası vazoaktif inotrop skoru (VIS_1)	19.1 ± 19.8	16.8 ± 15.4	**0.98**
Epoprostenol öncesi NT-ProBNP (pg/mL)	9,655 ± 7,214	6,535 ± 8,940	**0.23**
Epoprostenol sonrası NT-Pro BNP (pg/mL)	5,120 ± 4,620	7,735 ± 10,980	**0.79**
PCICU yatış süresi (gün)	24.9 ± 13.2	43.8 ± 53.0	**0.33**

Tablo 1. Exitus ve Yoğunbakımdan Taburcu Olabilen Hastaların Karşılaştırılması

PP-079

Wolff Parkinson White Sendromunda Nadir Bir Durum; Sol Ventrikül Disfonksiyonu, Dilatasyonu ve Septal Bouncing Olan Dört Farklı Olgu

Galip Arıcı, Tamer Yoldaş, Senem Özgür
Etlik Şehir Hastanesi Çocuk Kardiyoloji Kliniği

GİRİŞ-AMAÇ: Wolff Parkinson White (WPW) tanırıyla izlenen ve azalmış sol ventrikül fonksiyonları, sol ventrikül dilatasyonu, sol ventrikülün dissenkron kasılması ve septal bouncing bulgularıyla kliniğimize başvuran dört farklı hastayı sunmaktayız.
Olgu 1: Öncesinde bilinen hastalığı olmayan ve kusma nedeniyle hastane başvurusunda sol ventrikül fonsiyonlarında azalma, sol boşluklarda dilatasyon saptanan ve brain natriüretic peptid (BNP) yüksekliği olan 5 yaş kız hasta, EKG'de anterior, anterolateral kaynaklı manifest WPW paterni bulunması üzerine ilki başarısız ikincisi başarılı krioablasyon yapıldı. Başarılı ablasyon sonrasında WPW paterni kaybolan ve septum hareketleri normale dönen hastanın sol ventrikül fonksiyonları düzeldi.
Olgu 2: 5 yaşında kız hasta, üfürüm nedeniyle hastane başvurusunda WPW paterni saptanan ve sol ventrikül disfonksiyonu da olması sebebi ile başka bir merkezde 3 yıl öncesinde EPS/ablasyon yapılan ancak başarısız olunan hasta takip amaçlı tarafımıza başvurdu. Hastanın enalapril, propofenon ve asetil salisilik asit tedavisiyle bir yıllık izlemi sonrası sol ventrikül fonsiyonlarında azalması, sol boşluklarda dilatasyonu ve septal bouncing devam etmesi ve EKG'de anterolateral kaynaklı manifest WPW paterni bulunması üzerine 2. defa EPS/ablasyon işlemi yapıldı ancak başarı sağlanmadı ve preeksitasyonu devam etmekte.

Hastanın güncel EF'si %40-45 arasında enelapril, propofenon ve asetil salisilik asit tedavisi ile yakın klinik izlemi devam etmektedir.
Olgu 3: 2 yaş erkek hasta, RSV nedenli hastaneye yatışı sırasında sol kalp boşluklarında hafif dilatasyon, septal bouncing saptanan ve EKG'de preeksiyason saptanan hasta 5 aylıkken tarafımıza yönlendirildi. Ritim holterde pre-eksitasyonun aralıklı kaybolduğu anterior, anterolateral kaynaklı intermittan WPW paterni saptanması, sol ventrikül fonksiyonlarının sınırda azalmış olması nedeniyle enalapril ve propofenon tedavileri ile izleme alındı. Hastanın son iki kontrolünde sol ventrikül sistolik fonksiyonlarının normal olması, SVT atağı olmaması ve hastanın ilaç uyumunun zor olması nedeniyle mevcut tedavileri kesildi. Hasta 2 yaşında, ilaçsız yakın klinik izlemine devam edilmektedir.
Olgu 4: 15 yaş erkek hasta, taşikardi nedeniyle acile başvurusunda kalp tepe atımı 250/dk ve SVT ile uyumlu olması nedeniyle amiadoron uygulanmış ve sinüs ritmi sağlandıktan sonra tarafımıza 112 aracılığı ile sevk edilmiş. 6 yıl önce AVNRT krioablasyonu yapıldığı öğrenilen hastanın başvurusunda; ekokardiyografide aort kök dilatasyonu, septal bouncing ve sol ventrikül dilatasyonu, ritim Holter incelemesinde pre-eksitasyonun aralıklı kaybolduğu anterolateral kaynaklı intermittan WPW saptandı. Hastaya propofenon ve enalapril tedavisi başlandı ve EPS/ablasyon işlemi planlandı. Başarılı ırrıgated RF yapılan hastanın septum hareketleri normal, sol ventrikül sistolik fonksiyonları normal ve aort kök ölçümlerinin z skorları normal sınırlarda olması nedeniyle ilaçsız klinik izlemine devam edilmektedir.
SONUÇ: Septal bouncingin kardiyak sebepleri arasında sol dal blokları, septal iskemi, mitral darlık ve sıklıkla da perikardiyal hastalıklar (konstriktif perikardit ve tamponad) yer almaktadır. Aksesuar yolu sağ taraflı olan WPW hastalarında rölatif sol dal bloğuna bağlı dissenkronizasyon ve septal bouncing; azalmış sol ventrikül fonksiyonuna, sol ventrikül dilatasyonuna ve hatta dilate kardiyomiyopatiye neden olabilmektedir. Anterior-anterolateral preeksitasyonu bulunan dört farklı WPW olgusundan ikisinde başarılı ablasyon sonrası WPW paterni kayboldu ve hastaların ventrikül duvar hareketleri ve sol ventrikül sistolik fonksiyonları normale dönebildi. Bir olguda başarısız ablasyon sonrası sol

ventrikül fonksiyonlarında azalma ve dilatasyon devam etmesi nedeniyle izlemine medikal tedaviler ile devam edilmekte. Son olguda ise izlemde sistolik fonksiyonlarının korunması ve ilaç uyumunun zor olması nedeniyle ilaçsız yakın izlemine devam edilmektedir.

Anahtar Kelimeler: Wolff Parkinson White (WPW), septal bouncing, sol ventrikül disfonksiyonu

şekil 1

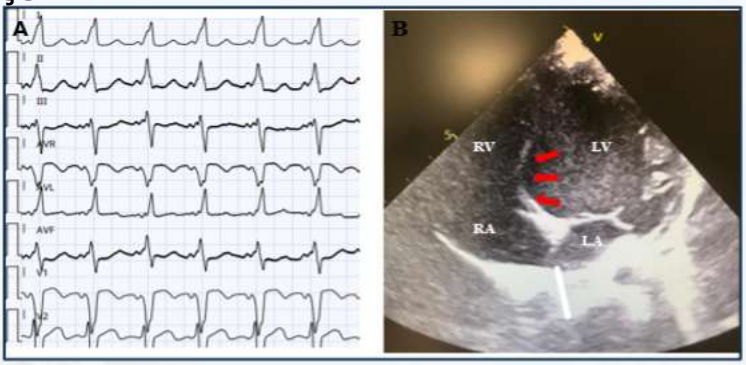

A) Wolff Parkinson White sendromunun özelliklerini gösteren EKG
B) Sistol sırasında interventriküler septumun sağ ventriküle doğru hareketini (septal bouncing) gösteren apikal 4 odacıklı görünüm (ok)

PP-080

Fontan Sirkülasyonu Olan Çocuklarda Koku Fonksiyonu: NT-ProBNP ve Oksijen Satürasyonu ile İlişkisi

Aslıhan Karaman[1], Samet Paksoy[1], Mürüvvet Paksoy[2], Sezen Ugan Atik[1], Alper Güzeltaş[1]
[1]Sağlık Bilimleri Üniversitesi Mehmet Akif Ersoy Göğüs Kalp ve Damar Cerrahisi Eğitim ve Araştırma Hastanesi Çocuk Kardiyoloji Kliniği
[2]İstanbul Atlas Üniversitesi, Kulak Burun Boğaz ve Baş Boyun Cerrahisi Anabilim Dalı

Fontan prosedürü, tek ventriküllü kalp fizyolojisine sahip doğuştan kalp hastalığı olan çocuklarda uygulanan kompleks bir cerrahi müdahaledir ve bu hastalar genellikle sistemik hipoksi, venöz konjesyon ve sınırlı kardiyak debi gibi uzun vadeli fizyolojik etkilerle yaşamlarını sürdürmektedir. Bu durumlar, sinir sistemi dahil olmak üzere çoklu organ sistemlerini etkileyebilir.
Bu çalışmanın amacı, Fontan prosedürü uygulanmış çocuk hastalarda koku fonksiyonu ile hipoksi ve kalp yetmezliği parametrelerinin arasındaki ilişkiyi araştırmaktır.

GEREÇ-YÖNTEM:
Koku fonksiyon bozukluğuna neden olabilecek anatomik ve fonksiyonel nazal obstruksiyonlu çocuklar, allerjik rinit tanılı hastalar, aktif enfeksiyon durumu olan, kanıtlanmış COVID-19 enfeksiyonu geçirmiş olan veya nörolojik hastalığa sahip hastalar çalışmaya alınmadı. Fontan sirkülasyonuna sahip ve dahil edilme kriterlerine uyan toplam 24 çocuk çalışmaya dahil edildi. Koku fonksiyonu, 12 maddelik Sniffin' Sticks tarama testi kullanılarak değerlendirildi ve hastalar koku bozukluğu olanlar (n=15) ve olmayanlar (n=9) şeklinde iki gruba ayrıldı. Yaş, cinsiyet, vücut ağırlığı, arteriyel oksijen satürasyonu (SaO_2), beyin natriüretik peptid (NT-proBNP) düzeyleri, AAT-1 durumu, Fontan ameliyatı yaşı, sistemik ventrikül morfolojisi, heterotaksi varlığı ve

fenestrasyon gibi klinik değişkenler gruplar arasında karşılaştırıldı. İstatistiksel analizlerde bağımsız t-testi, ki-kare testi, ROC analizi ve lineer regresyon kullanıldı.

BULGULAR:
Hastaların %66,7'sinde koku bozukluğu gözlendi. Koku bozukluğu olan grupta NT-proBNP düzeyleri anlamlı derecede daha yüksekti (453,3 ± 309,6 pg/mL) ve normal koku fonksiyonuna sahip grupla karşılaştırıldığında (93,7 ± 63,2 pg/mL) fark istatistiksel olarak anlamlıydı ($p = 0.002$). SaO_2 düzeyi, bozukluk olan grupta (94,8 ± 0,9%) daha düşüktü ve bu da anlamlıydı (koku bozukluğu olmayan grup: 95,7 ± 0,7%; $p = 0.005$). Yaş, vücut ağırlığı, cinsiyet, AAT-1 durumu, Fontan cerrahisi yaşı, sistemik ventrikül tipi, heterotaksi ya da fenestrasyon açısından gruplar arasında anlamlı fark bulunmadı ($p > 0.05$)(Tablo1). ROC analizinde, BNP düzeylerinin koku bozukluğunu öngörmede güçlü bir belirteç olduğu saptandı (AUC = 0.812). Lineer regresyon analizinde ise NT-proBNP, koku fonksiyonunun tek bağımsız belirleyicisi olarak bulundu ($p = 0.0053$); SaO_2 ise anlamlılığını yitirdi.

SONUÇ:
Fontan sirkülasyonuna sahip çocuklarda artmış BNP düzeyleri ve azalmış oksijen satürasyonu koku bozukluğu ile ilişkilidir. Bununla birlikte, NT-proBNP düzeyleri sistemik konjesyonu daha doğru yansıttığı için koku fonksiyonunun tek bağımsız öngörücüsü olarak öne çıkmaktadır. Bu bulgular, bu hasta grubunda uzun dönem takiplerinde koku değerlendirmesinin de dikkate alınması gerektiğini desteklemektedir.

Anahtar Kelimeler: koku fonksiyonu, Fontan sirkülasyonu, Sniffin's Stick testi

Tablo 1. Olfaktor Disfonksiyonu Olan ve Olmayan Fontan Hastalarının Karşılaştırılması

Tablo 1. Olfaktor Disfonksiyonu Olan ve Olmayan Fontan Hastalarının Karşılaştırılması

Değişken	Koku disfonksiyonu olmayan (n = 9)	Koku disfonksiyonu olan (n = 15)	p-değeri
Yaş (yıl)	14.0 ± 4.4	14.2 ± 4.6	0.89
Vücut ağırlığı (kg)	45.1 ± 11.9	45.9 ± 16.6	0.89
Oksijen Saturasyonu (SaO_2 %)	95.7 ± 0.7	94.8 ± 0.9	**0.005**
NT pro BNP (pg/mL)	93.7 ± 63.2	453.3 ± 309.6	**0.002**
Alfa-1 Antitripsin düzeyi durumu (yüksek %)	55.6% (5/9)	80.0% (12/15)	0.25
Fontan ameliyatı olma yaşı(ay)	85.0 ± 52.4	104.7 ± 58.5	0.43
Sistemik ventrikül tipi (sol ventrikül %)	55.6% (5/9)	53.3% (8/15)	0.91

PP-081

Yenidoğanlarda Karotid-Femoral Nabız Dalga Hızı ve Strain Ekokardiyografi: Gestasyonel Diyabetes Mellitus ve Hipertansiyonunun Etkisi

Umut Berk Mercan[1], Tevfik Karagöz[1], Şule Yiğit[2], Hayrettin Hakan Aykan[1]
[1]Hacettepe Üniversitesi, Çocuk Kardiyoloji Bilim Dalı, Ankara
[2]Hacettepe Üniversitesi, Neonataloji Bilim Dalı, Ankara

GİRİŞ-AMAÇ: Arteriyel sertlik, hipertansiyon, hiperglisemi ve kronik inflamasyon gibi kardiyovasküler hastalık risk faktörlerine uzun süreli maruziyet sonucunda artış göstermektedir. Epidemiyolojik çalışmalar, maternal faktörlerin yanı sıra demografik ve klinik özelliklerin arteriyel sertlik ve ekokardiyografik bulgular üzerinde etkili olabileceğini göstermektedir. Bu çalışmanın amacı, gestasyonel diyabet veya hipertansiyonu olan annelerden doğan yenidoğanlarda arteriyel sertlik ve ekokardiyografik bulgular ile maternal, demografik ve klinik özellikler arasındaki ilişkiyi değerlendirmektir.

YÖNTEMLER: Çalışmaya 12–29 günlük toplam 67 yenidoğan dahil edildi. Bunların 15'i hipertansif annelerin bebekleri, 26'sı diyabetik annelerin bebekleri ve 26'sı kontrol grubunu oluşturdu. Arteriyel sertliğin bir göstergesi olarak karotis–femoral nabız dalga hızı (cfPWV) kullanıldı ve ölçümler ekokardiyografi ile gerçekleştirildi. Standart ekokardiyografik değerlendirmelerin yanı sıra atriyal ve ventriküler strain analizleri yapıldı.

BULGULAR: Diyabetik annelerin bebeklerinde ortalama cfPWV değeri (6,34 m/s), hipertansif annelerin bebekleri (4,65 m/s) ve kontrol grubu (4,56 m/s) ile karşılaştırıldığında anlamlı derecede yüksek bulundu ($p < 0,001$). Çok değişkenli doğrusal regresyon analizinde artan maternal yaş ve maternal diyabet varlığı cfPWV değerlerini öngören bağımsız faktörler olarak saptandı. Sağ ventrikül serbest duvar longitudinal strain z-skorları hipertansif annelerin bebeklerinde daha yüksek bulunurken, diğer strain parametreleri açısından gruplar arasında anlamlı fark saptanmadı.

SONUÇ: Yenidoğanlarda artmış arteriyel sertliğin özellikle ileri

maternal yaş ve maternal diyabet ile ilişkili olduğu gösterilmiştir. Bu bulgular, maternal metabolik durumun neonatal dönemde vasküler fonksiyon ve kardiyak mekanikler üzerinde etkili olabileceğini düşündürmektedir. Diyabetik annelerin bebeklerinde saptanan artmış arteriyel sertliğin ilerleyen yaşlarda devam edip etmediğinin ve uzun dönem kardiyovasküler sonuçlara etkisinin değerlendirilmesi için ileri çalışmalara ihtiyaç vardır.

Anahtar Kelimeler: Yenidoğan, Gestasyonel Diyabetes Mellitus (GDM), Gestasyonel Hipertansiyon, Arterial stiffness, Strain Ekokardiyografi, Relative Wall Thickness

Şekil 1:Karotid-Femoral Nabız Dalgası Hızı Ölçüm Şeması ve Ekokardiyografi Kullanılarak EKG Destekli cfPWV Hesaplaması

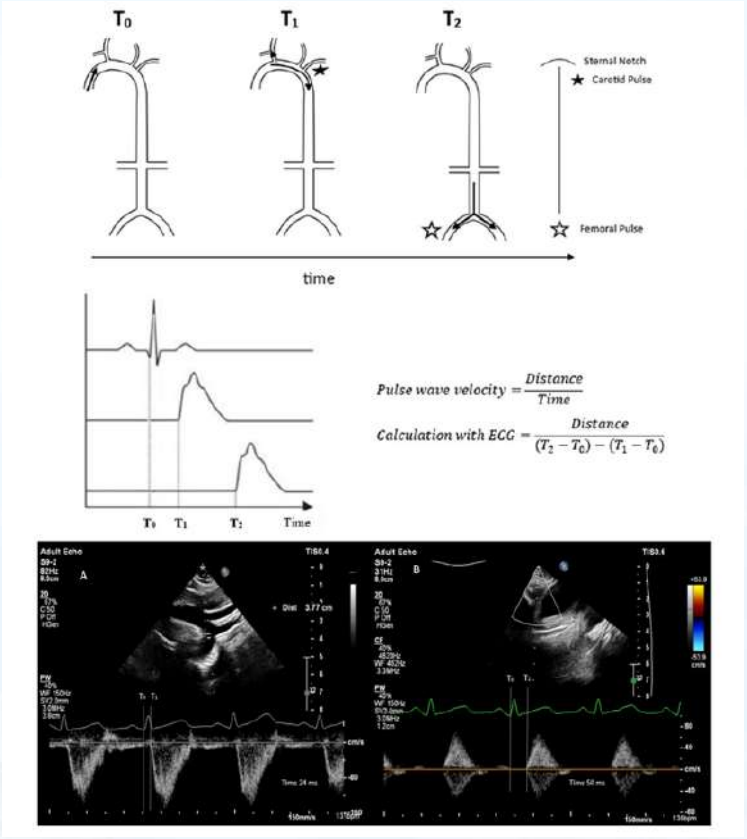
T0
T1
T2
Stornal Notch
Carotid Pulse
Femoral Pulse
time
T0 T1 T2 Time
Pulse wave velocity = Distance / Time
Calculation with ECG = Distance / (T2 − T0) − (T1 − T0)
Adult Echo
A
B

Grafik Özet

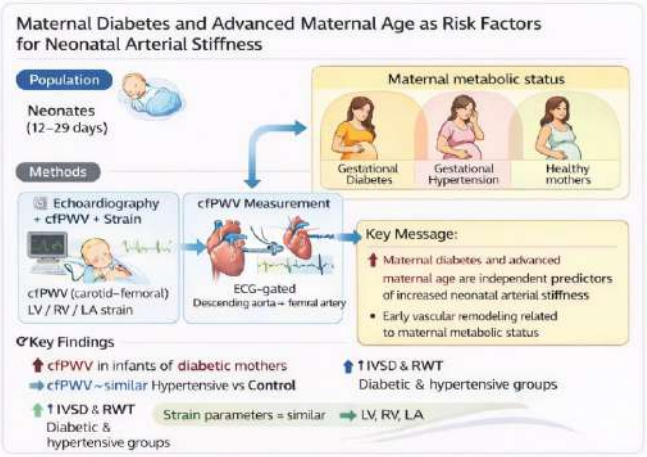
Maternal Diabetes and Advanced Maternal Age as Risk Factors for Neonatal Arterial Stiffness
Population
Neonates (12–29 days)
Maternal metabolic status
Gestational Diabetes
Gestational Hypertension
Healthy mothers
Methods
Echoardiography + cfPWV + Strain
cfPWV (carotid–femoral)
LV / RV / LA strain
cfPWV Measurement
ECG-gated
Descending aorta→ femral artery
Key Message:
Maternal diabetes and advanced maternal age are independent predictors of increased neonatal arterial stiffness
Early vascular remodeling related to maternal metabolic status
Key Findings
↑ cfPWV in infants of diabetic mothers
⇒ cfPWV ~ similar Hypertensive vs Control
↑ IVSD & RWT
Diabetic & hypertensive groups
↑ IVSD & RWT
Diabetic & hypertensive groups
Strain parameters = similar
LV, RV, LA

Tablo 1:Çalışmaya dahil edilen bebeklerin ve annelerin genel özellikleri

Tablo 1. Çalışmaya dahil edilen bebeklerin ve annelerin genel özellikleri

	$\bar{X}$ ± SD / n (%)
Bebek	
Yaş, gün	21,5±5,0 (12-29)
Cinsiyet	
Erkek	28(41,8%)
Kız	39(58,2%)
Doğum Ağırlığı, gram	3231±484 (2070-4240)
Doğum Haftası	38,1±0,9 (37-40)
Doğum Yöntemi	
C/S	45(67,2%)
NVYD	22(32,8%)
Tüp Bebek (IVF)	9(13,4%)
Anne	
Yaş, yıl	31±6 (21-42)
BKİ, kg/m^2	29,8±4,5 (19,7-42,9)
Parite	2,2±1,4 (1-9)
Hemoglobin, gr/dl	11,3±1,5 (7,3-14,9)
HbA1c, %	5,48±0,48 (4,5-6,5)
Ek Hastalıklar	
Preeklampsi	4 (6,0%)
Hipertansiyon	21 (31,3%)
Pre-gestasyonel DM	4 (6,0%)
Gestasyonel DM	21 (31,3%)

BKİ: beden kitle indeksi; C/S: sezaryen seksiyon; IVF: in vitro fertilizasyon; NVYD: Normal spontan vajinal doğum

Tablo 2.Gruplar arasında bebekler ve annelerin demografik özellikler açısından karşılaştırma sonuçları

Tablo 2. Bebeklerin ve annelerin demografik özellikler açısından gruplar arası karşılaştırma sonuçları

	Kontrol Grubu (n:26)	Hipertansif Anne Bebekleri (n:15)	Diyabetik Anne Bebekleri (n:26)	p-değeri
Bebek				
Yaş, gün	22,58±4,66	21,13±5,79	20,65±5,10	0,382
Cinsiyet				
Erkek	12(46,2%)	7(46,7%)	9(34,6%)	0,638
Kız	14(53,8%)	8(53,3%)	17(65,4%)	
Doğum Ağırlığı, gram	3198±451	3139±459	3317±533	0,483
Doğum Haftası	38,6±0,9	37,6±0,7	37,9±0,9	**0,001** [a, b]
Doğum Yöntemi				
S/S	11(42,3%)	13(86,7%)	21(80,8%)	**0,002** [a, b]
NVYD	15(57,7%)	2(13,3%)	5(19,2%)	
IVF	3(11,5%)	1(6,7%)	5(19,2%)	0,659
Anne				
Yaş, yır)	29±4	28±4	34±7	**0,005** [b, c]
BKİ, kg/m^2	29,02±4,30	31,67±5,36	29,66±4,17	0,198
Parite	2(1-9)	2(1-4)	2(1-5)	0,678
Hemoglobin, gr/dl	11,2±1,6	10,9±1,4	11,5±1,3	0,410
HbA1c, (%)	5,09±0,34	5,58±0,51	5,60±0,45	**0,025** [a, b]

Normal dağılım gösteren sürekli veriler: Aritmetik Ortalama ± SD: Standart Sapma; Normal dağılım göstermeyen sürekli veriler medyan (minimum değer - maksimum değer) ile, kategorik veriler ise sayı (yüzde) ile değerlendirildi. Sürekli veriler tek yönlü anova testi veya Kruskal Wallis testi ile, kategorik veriler ise ki-kare veya Fisher exact testi ile karşılaştırıldı.

BKİ: beden kitle indeksi; S/S: sezaryen seksiyon; IVF: in vitro fertilizasyon; NVYD: Normal vajinal yolla doğum

[a]; Kontrol ve hipertansif anne bebek gruplarının karşılaştırılması, [b]; Kontrol ve diyabetik anne bebek gruplarının karşılaştırılması, [c]; Hipertansif anne bebek ve diyabetik anne bebek gruplarının karşılaştırılması

Tablo 3. Gruplar arasındaki bebeklerin ekokardiyografik özellikler açısından karşılaştırma sonuçları

Tablo 3. Gruplar arasındaki bebeklerin ekokardiyografik özellikler açısından karşılaştırma sonuçları

	Kontrol Grubu(n:26)	Hipertansif Annelerin Bebekleri(n:15)	Diyabetik Annelerin Bebekleri(n:26)	p
cfPWV, m/s	4,56±1,04	4,65±1,10	6,34±1,00	**<0,001[b,c]**
LV GLPS	-20,28±2,27	-20,40±1,51	-19,64±2,26	0,442
RV free wall strain longitudinal	-21,05±4,39	-25,55±6,85	-23,08±3,88	**0,029[a]**
RV global longitudinal peak strain	-18,96±3,01	-21,09±2,28	-20,46±2,80	0,057
LA reservoir strain	46,64±10,63	48,46±10,75	48,80±12,04	0,774
LA conduct strain	-30,04±10,70	-35,49±12,26	-30,26±8,33	0,230
LA contraction strain	-15,4(-27,2- -0,9)	-14,4(-25,2- -1)	-15,1(-39,4- -7,8)	0,749
IVSD, mm	4,32±0,59	4,84±0,53	4,94±1,03	**0,014[a,b]**
LVM, gram	11,41±2,65	11,23±2,05	11,54±2,84	0,932
LVMI, gr/m^2	45,54±9,33	48,25±7,18	48,27±10,32	0,510
RWT	0,42±0,06	0,44±0,08	0,49±0,12	**0,015[b]**

Normal dağılım gösteren sürekli veriler şu şekilde değerlendirildi: Aritmetik Ortalama ± SS: Standart Sapma ve normal dağılım göstermeyen sürekli veriler medyan (minimum değer-maksimum değer) ile değerlendirildi. Sürekli veriler tek yönlü anova testi veya kruskal wallis testi ile karşılaştırıldı.

cfPWV: karotid-femoral nabız dalga hızı; IVSD: interventriküler septum kalınlığı; LA: sol atriyum; LV GLPS: sol ventrikül global longitudinal pik strain; LVM: Sol ventrikül kütlesi; LVMI: Sol ventrikül kütle indeksi; RV: sağ ventrikül; RWT: Göreceli duvar kalınlığı;

a: Kontrol ve hipertansif anne grubu bebeklerinin karşılaştırılması, b: Kontrol ve diyabetik anne grubu bebeklerinin karşılaştırılması, c: Hipertansif anne ve diyabetik anne grubu bebeklerinin karşılaştırılması

Şekil 2. Hipertansif annelerin, diyabetik annelerin ve kontrol grubunun cfPWV değerlerinin kutu grafiği

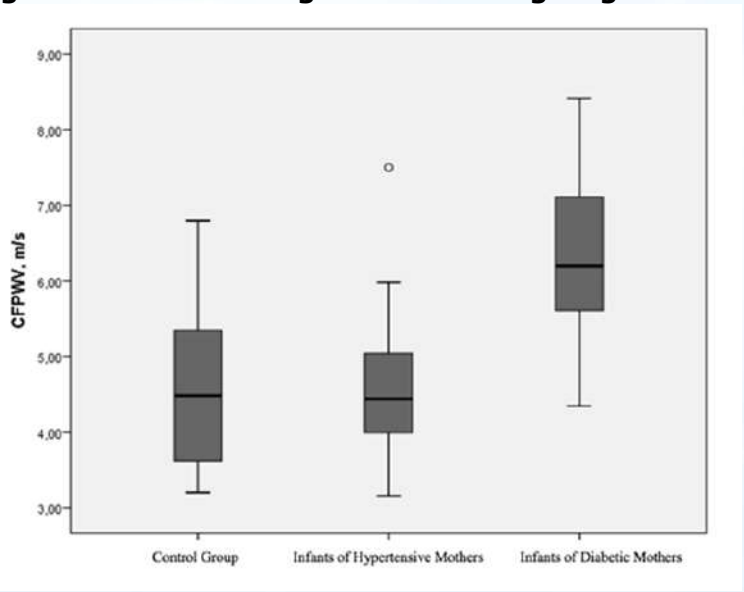

Tablo 4. cfPWV'yi etkileyen faktörler için tek değişkenli ve çok değişkenli doğrusal regresyon analizi

Tablo 4. cfPWV etkileyen faktörler için tek değişkenli ve çok değişkenli lineer regresyon analizi

	Tek değişkenli lineer regresyon analizi			Çok değişkenli lineer regresyon analizi		
	t	p	β (%95,0 Güven Aralığı)	t	p	β (%95,0 Güven Aralığı)
Anne Yaşı	2,527	**0,014**	0,299(0,014-0,117)	2,289	**0,031**	0,318(0,006-0,122)
Maternal VKİ	-1,868	**0,066**	-0,227(-0,137-0,005)	-1,929	0,066	-0,268(-0,164-0,006)
Parite	0,745	0,459	0,092(-0,138-0,303)			
Doğum Yöntemi (ref: NVY)	1,790	**0,078**	0,217(-0,070-1,291)	0,363	0,720	0,051(-0,766-1,093)
Cinsiyet (ref: Erkek)	2,933	**0,005**	0,342(0,293-1,541)	0,327	0,746	0,043(-0,640-0,881)
Doğum Ağırlığı	0,851	0,398	0,105(0,001-0,010)			
Maternal Hemoglobin	-0,885	0,379	-0,110(-0,317-0,122)			
IVF	0,815	0,418	0,101(-0,566-1,346)			
HbA1c	1,476	**0,149**	0,242(-0,263-1,668)	-0,228	0,822	-0,032(-0,937-0,751)
Grup (ref :Kontrol Grubu)						
Maternal Hipertansiyon	0,263	0,794	0,042(-0,605-0,786)			
Maternal Diyabet	6,279	**<0,001**	0,664(1,206-2,341)	4,418	**<0,001**	0,635(1,046-2,880)

t: test istatistiği, β: standartlaştırılmış lineer regresyon katsayısı, β için %95,0 Güven Aralığı: Güven aralığı

Çok değişkenli lineer regresyon; R:0,797, R^2:0,635, Düzeltilmiş R^2:0,543

Yüksekten Düşme Sonrası Gelişen Pediatrik Künt Travma ilişkili Kardiyak Yaralanma: Olgu Sunumu

Umut Berk Mercan[1], Merve Nur Manav[2], Selman Kesici[2], Hayrettin Hakan Aykan[1]
[1]Hacettepe Üniversitesi, Çocuk Kardiyoloji Bilim Dalı, Ankara
[2]Hacettepe Üniversitesi, Çocuk Yoğun Bakım Bilim Dalı, Ankara

Giriş ve Amaç
Künt travma ilişkili kardiyak yaralanma (Blunt Cardiac Injury, BCI), künt toraks travması sonrası miyokard, perikard, kapak yapıları veya kardiyak iletim sistemini etkileyebilen ve geniş bir klinik spektrum gösteren bir durumdur. Pediatrik yaş grubunda nadir bildirilmekle birlikte, göğüs kafesinin daha esnek olması nedeniyle ciddi kardiyak yaralanmalar dıştan belirgin travma bulguları olmaksızın gelişebilir ve tanı gecikebilir. Bu olgu sunumunda, yüksekten düşme sonrası künt travma ilişkili kardiyak yaralanma gelişen bir pediatrik hastada tanısal yaklaşım ve kardiyak manyetik rezonans görüntülemenin (MRG) rolü tartışılmıştır.
Olgu
On yedi yaşında, bilinen kronik hastalığı olmayan erkek hasta, üçüncü kattan asansör boşluğuna düşme sonrası kafa ve göğüs travması ile acil servise başvurduğu, Beyin bilgisayarlı tomografisinde subdural hematom ve pnömosefali saptanarak yoğun bakıma yatırıldığı, izleminde dar QRS'li taşikardi gelişmesi ve kardiyak troponin düzeylerinde yükselme saptanması üzerine çocuk kardiyolojiye danışıldığı, ekokardiyografide ejeksiyon fraksiyonu (EF) %30 olarak değerlendirildiği öğrenildi. Hipotansiyon, göğüs ağrısı, troponin yüksekliği ve sistolik fonksiyonlarda azalma nedeniyle fulminan perimiyokardit düşünülerek intravenöz immünoglobulin ve vazopresör tedavisi başlanmış ve klinik seyrinde hipotansiyonun devam etmesi üzerine hasta ECMO gereksinimi olasılığı nedeniyle merkezimize sevk edildi. Merkezimizde yapılan ekokardiyografide EF %30, sol

ventrikül boşluklarında genişleme, septal hipokinezi ve perikardiyal sıvı saptandı. Başvuru EKG'sinde QTc 500 msn idi. Koroner bilgisayarlı tomografi anjiyografide koroner arterlerin patent olduğu, pulmoner kontüzyon bulunduğu görüldü.

Travma öyküsünün ön planda olması, enfeksiyon bulgularının olmaması ve görüntüleme sonuçları doğrultusunda künt travma ilişkili kardiyak yaralanma düşünüldü. Noradrenalin tedavisi azaltılarak kesildi ve levosimendan, enapril ve destek tedavileri uygulandı. İzlemde yatışının 10. gününde kontrol ekokardiyografisinde EF'nin %70'e yükseldiği ve sol ventrikül hipertrofisi geliştiği, yapılan kardiyak MRG görüntülemesinde kontrast tutulumu olmadığı miyokardda düffüz kalınlaşma olduğu izlendi. Kontrol EKG'sinde normal sinüs ritmi ve QTC 450 msn olarak saptandı. Hastanın künt travma ilişkili kardiyak yaralanma şüphesi MRG ile de doğrulandı.

Sonuç

Künt travma ilişkili kardiyak yaralanmalar pediatrik travma hastalarında nadir görülmekle birlikte, potansiyel olarak ciddi morbidite ve mortalite riski taşımaktadır. Yüksekten düşme sırasında meydana gelen ani deselerasyon ve toraksın sert bir yüzeye çarpması, doğrudan miyokardiyal hasara neden olabilmektedir.

BCI tanısında aritmiler en sık bildirilen bulgular arasındadır. Ekokardiyografi, perikardiyal efüzyon, duvar hareket kusurları ve global ventrikül fonksiyonlarını değerlendirmede önemli bir araçtır. Ancak literatürde, ekokardiyografisi normal olup daha ileri görüntüleme yöntemleriyle miyokardiyal hasar saptanan pediatrik olgular bildirilmiştir.

Kardiyak MRG, miyokardiyal ödemi T2 ağırlıklı sekanslarda, fibrozis ve nekrozu ise geç gadolinyum tutulumu ile gösterebilmesi sayesinde BCI tanısında yüksek duyarlılığa sahiptir. Ayrıca MRG, iskemik ve non-iskemik miyokard hasarının ayırt edilmesine olanak tanıyarak ayırıcı tanıda önemli katkı sağlamaktadır. Hastamız kalp yetmezliğinin olduğu BCI olarak değerlendirildi, Amerikan Travma Cerrahisi Derneği Organ Yaralanma Ölçeği: kardiyak yaralanmalara göre grade 3 olarak değerlendirildi (şekil 1). Grade 3 yaralanma için literatürde %10 ile %30 arası mortalite bildirilmiş olup prognoz

açısından ilk 5 gün önem taşımaktadır. Bu süreçte uygun yönetim yapılan hastaların 10-14 gün içerisinde düzelme gösterdiği bildirilmiştir.
Tedavi yaklaşımı hastanın klinik durumuna göre değişmekte olup, hemodinamik olarak stabil olgularda çoğunlukla destekleyici tedavi ve yakın kardiyak monitörizasyon yeterli olmaktadır. Aritmi gelişimi açısından ilk 24–72 saatlik izlem kritik öneme sahiptir.

Anahtar Kelimeler: Künt travma ilişkili kardiyak yaralanma, pediatrik travma, miyokardiyal kontüzyon

Amerikan Travma Cerrahisi Derneği Organ Yaralanma Ölçeği: kardiyak yaralanmalar

Grade*	Yaralanmanın Tanımı
I	Minör EKG anormalliğiyle birlikte künt kalp hasarı (spesifik olmayan ST veya T dalgası değişiklikleri, erken atriyal veya ventriküler kasılma veya kalıcı sinüs taşikardisi)
	Kardiyak yaralanma, kalp tamponadı veya kalp herniasyonu olmaksızın künt veya delici perikart hasarı
II	Kalp bloğu veya kalp yetmezliği olmayan iskemik değişikliklerle birlikte künt kalp hasarı
	Tamponadsız, endokardiyuma kadar uzanan ancak endokarda kadar uzanmayan penetran yüzeysel kalp hasarı
III	Sürekli veya çok odaklı ventriküler kasılmalarla birlikte künt kalp hasarı
	Septal rüptür, pulmoner veya triküspit yetmezlik, papiller kas disfonksiyonu veya kalp yetmezliği olmaksızın distal koroner arter tıkanıklığı ile birlikte künt veya penetran kalp yaralanması
	Kardiyak herniasyonla birlikte künt perikardiyal laserasyon
	Kalp yetmezliği ile birlikte künt kalp yaralanması
	Tamponatlı, endokardiyuma kadar uzanan ancak içinden geçmeyen penetran yüzeysel miyokard yarası
IV	Septal rüptür, pulmoner veya triküspit yetmezlik, papiller kas disfonksiyonu veya kalp yetmezliğine neden olan distal koroner arter tıkanıklığı ile birlikte künt veya penetran kalp yaralanması
	Aort veya mitral yetersizliğin eşlik ettiği künt veya delici kalp yaralanması
	Sağ ventrikül, sağ veya sol atriyumun künt veya delici kalp yaralanması
V	Proksimal koroner arter tıkanıklığı ile künt veya delici kalp yaralanması
	Künt veya delici sol ventriküler perforasyon
	Satellit yaralanmalar, sağ ventrikül, sağ veya sol atriyumda <%50 doku kaybına neden olan
VI	Kalbin künt avülsiyonu
	Penetran yara, bir kalp boşluğunda >%50 doku kaybına neden olan

Kardiyak MRG

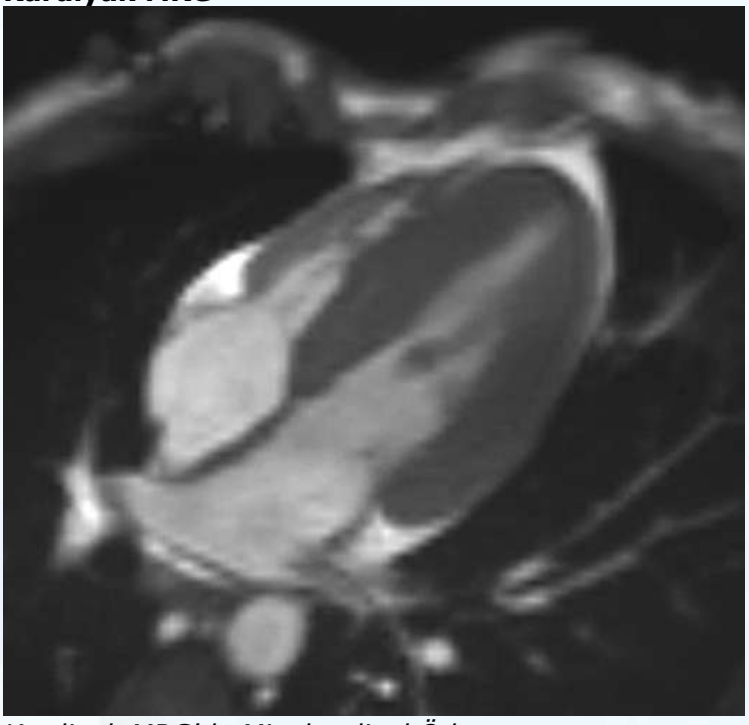

Kardiyak MRG'de Miyokardiyal Ödem

Çocuklarda MIS-C'de kardiyovasküler tutulumun hastalık şiddeti ve iyileşme sürecine etkisi

Uğur Saraç[1], Ayşe Büşra Paydaş[1], Mustafa Gençeli[2], Ozge Metin Akcan[2], Mehmet Burhan Oflaz[1], Fatih Şap[1], Tamer Baysal[1]
[1]Necmettin Erbakan Üniversite Tıp Fakültesi, Çocuk Kardiyoloji Bilim Dalı, Konya
[2]Necmettin Erbakan Üniversite Tıp Fakültesi, Çocuk Enfeksiyon Bilim Dalı, Konya

Giriş/AMAÇ: Çocuklarda multisistem inflamatuvar sendrom (MIS-C), SARS-CoV-2 enfeksiyonunu takiben ortaya çıkan ve sıklıkla kardiyovasküler tutulumla seyreden ağır bir klinik tablodur. Bu çalışmada MIS-C tanılı çocuklarda kardiyovasküler tutulumun sıklığı ve spektrumu ile bunun klinik şiddet, biyobelirteç profilleri ve iyileşme sonuçlarıyla ilişkisi değerlendirildi.

YÖNTEM: Haziran 2020–Aralık 2023 arasında MIS-C tanısı alan 54 çocuk çalışmaya dahil edildi. Klinik özellikler, laboratuvar parametreleri, elektrokardiyografik ve ekokardiyografik bulgular, uygulanan tedaviler ve sonuçlar analiz edildi. Klinik şiddet hafif, orta veya ağır olarak sınıflandırıldı. İyileşme seyrini değerlendirmek ve bağımsız öngördürücüleri belirlemek için Kaplan–Meier ve Cox regresyon analizleri kullanıldı.

BULGULAR: Hastaların %37'sinde kardiyovasküler tutulum saptandı. En sık bulgular mitral yetersizlik (%50), sol ventrikül disfonksiyonu (%20,4) ve perikardiyal efüzyon (%18,5) idi. Kardiyovasküler tutulumu olan hastalar daha büyük yaştaydı ve dispne, göğüs ağrısı, taşikardi, takipne ve hipotansiyonla başvurma olasılıkları daha yüksekti (tümü $p<0,01$). Bu grupta CRP, IL-6, BNP, üre ve kreatinin düzeyleri anlamlı olarak daha yüksek; lenfosit sayıları daha düşüktü ($p<0,05$). Orta-ağır olgularda, hafif olgulara kıyasla sol ventrikül disfonksiyonu (%44), mitral

yetersizlik (%100), perikardiyal efüzyon (%36), aritmiler (%16), hipotansiyon (%44) ve inotrop gereksinimi (%44) belirgin olarak daha yüksekti (tümü p≤0,001). İyileşme süresi kardiyovasküler tutulum varlığında (medyan 12,5 vs 8,0 gün; p=0,008) ve orta-ağır olgularda (14,0 vs 7,5 gün; p<0,001) anlamlı şekilde uzamıştı. Cox regresyon analizinde gecikmiş iyileşmenin bağımsız öngördürücüleri; kardiyovasküler tutulum (HR: 0,48), CRP >200 mg/L (HR: 0,52), lenfosit sayısı <1000/μL (HR: 0,41), BNP >10.000 ng/L (HR: 0,35) ve IL-6 >100 pg/mL (HR: 0,44) olarak saptandı.

SONUÇ: MIS-C'de kardiyovasküler tutulum, ağır hastalık, artmış sistemik inflamasyon ve uzamış iyileşme ile güçlü biçimde ilişkili önemli bir belirteçtir. Ekokardiyografik anormallikler ile CRP, IL-6 ve BNP yüksekliğinin birlikte değerlendirilmesi, prognoz ve risk sınıflandırması açısından değerli bilgi sağlar.

Anahtar Kelimeler: MIS-C, kardiyovasküler tutulum, klinik şiddet, risk sınıflandırması

Tablo 1. MIS-C hastalarında kardiyovasküler tutulum ve klinik şiddete göre seçilmiş klinik bulguların karşılaştırılması

şken	iyovasküler um var	iyovasküler um yok			-Ağır	
ay)	20 ± 44.85	24 ± 44.41	5	48 ± 4	44 ± 0	2
ne, n (%)	55)	..8)	1	).3)	48)	2
ıs ağrısı, n (%)	)	9)	7		))	1
ne, n (%)	50)	..8)	1	).3)	52)	1

kardi, n (%)	5)	8)	2	9)	40)	4
tansiyon, n (%	5)		1		4)	01
yetmezliği, n	5)		1		4)	01
iyovasküler um, n (%)				9)	79.4	01
op desteği, n	0)		1	4)	4)	1
inra kullanımı	0)	.6)	1	.3)	6)	1
am yatış süres)	5 ± 12.03	± 2.52	4	± 22	±	3

Veriler ortalama ± SS veya n (%) olarak verilmiştir. p: Kardiyovasküler tutulum var/yok karşılaştırması. p: Hafif ve orta-ağır klinik gruplar arası karşılaştırma. İstatistiksel anlamlılık p<0.05 olarak kabul edilmiştir.*

Tablo 2. MIS-C hastalarında kardiyovasküler tutulum ve klinik şiddete göre seçilmiş laboratuvar ve prognoz göstergeleri

şken	iyovasküler um var	iyovasküler tutu	-A
osit (10³/μL)	5 ± 0.388	3 ± 1.065	26 00 7
mg/dL)	4 ± 21.27	9 ± 11.15	78 36 5
tinin (mg/dL)	±± 0.19	4	±±5
(mg/L)	20 ± 83.08	91 ± 89.80	276 12 2

(pg/mL)	.75 ± 1240	.19 ± 598.22	2 1	.4 .2
onin (µg/L)	± 0.14	± 0.32	5	±
(ng/L)	4.72 ± 1444	.09 ± 6553.84	5	90 .50
an klinik iyileşme süresi)			3	0
KV tutulum	.48		1	
CRP >200 mg/L	.52		4	
Lenfosit <1000/µL	.41		3	
BNP >10000 ng/L	.35		3	
IL-6 >100 pg/mL	.44		3	

Veriler ortalama ± SS veya n (%) olarak verilmiştir. p: Kardiyovasküler tutulum var/yok karşılaştırması. p: Hafif ve orta-ağır klinik gruplar arası karşılaştırma. HR: Hazard oranı (Hazard Ratio). Cox regresyon analizi ile klinik iyileşme süresini etkileyen bağımsız değişkenler değerlendirilmiştir. İstatistiksel anlamlılık p<0.05 olarak kabul edilmiştir.*

PP-084

Son Dönem Böbrek Yetmezliği ve Kronik Tromboembolik Pulmoner Hipertansiyon (KTEPH) Olan Bir Çocukta Macitentan Tedavisiyle Böbrek Transplantasyonuna Hazırlık

Umut Berk Mercan[1], Ebru Aypar[1], Fatih Özaltın[2], Bora Gülhan[2], Ali Düzova[2]

[1]Hacettepe Üniversitesi, Çocuk Kardiyoloji Bilim Dalı, Ankara
[2]Hacettepe Üniversitesi, Çocuk Nefroloji Bilim Dalı, Ankara

GİRİŞ-AMAÇ:
Son dönem böbrek yetmezliği(SDBY), renal fonksiyon kaybıyla sınırlı kalmayıp, sistemik komplikasyonlarla seyreden ciddi bir klinik tablodur.Kardiyovasküler hastalıklar, bu hasta grubunda morbidite/mortalitenin başlıca nedenleridir.Pulmoner hipertansiyon (PH), özellikle diyaliz tedavisi gören hastalarda görülmekte, sağ ventrikül(RV) fonksiyonlarında bozulma, azalmış yaşam süresiyle ilişkilidir,PH gelişiminde kronik hacim yükü, arteriyovenöz fistül akımı, anemi, endotelyal disfonksiyon, santral venöz kateter varlığına bağlı gelişen venöz tromboemboli önemli rol oynamaktadır.Kronik tromboembolik pulmoner hipertansiyon (KTEPH), pulmoner arter ve dallarında organize tromboembolik materyal birikimi sonucu gelişen, çocukluk çağında nadir görülen ancak ciddi morbiditeye yol açabilen bir hastalıktır.Bu olguda, SDBY ve KTEPH olan, böbrek transplantasyonu planlanan, macitentan monoterapisiyle PH'ı azalan ve başarılı transplantasyon yapılabilen bir çocuk hasta sunulmuştur.

Olgu Sunum:
On üç yaşında erkek hasta, fokal segmental glomeruloskleroz ve SDBY nedeniyle hemodiyaliz programında izlenmekteyken böbrek transplantasyonu planı ile merkezimize yönlendirildi. Dış merkezde 9 yaşında diyaliz kateterinde trombüs, toraks bilgisayarlı tomografisinde (BT) akut pulmoner tromboemboli (PTE) saptandığı, cerrahiye uygun bulunmadığı, enoksaparin sonrası KTEPH tanısıyla bosentan başlandığı, ancak fayda görmediği, bosentanın kesildiği öğrenildi. Başvuruda oksijen satürasyonu %92, kalp hızı:112/dk, diğer fizik muayene bulguları doğaldı. Ekokardiyografide sağ kalp boşluklarında genişleme, ana pulmoner arter (PA)çapında artış, PA basınçlarında belirgin yükselme saptandı(Tablo).Sağ kalp kateterizasyonunda PA ortalama basıncı, pulmoner vasküler direnç (PVR) yüksek, vazoreaktivite testi

negatifdi(Tablo ve Resim).Akciğer BT'de akut PTE izlenmedi, kronik PTE ile uyumlu bulgular saptandı(Resim).Çocuk Kardiyoloji ve Göğüs Cerrahisi Konseyinde endarterektomiye uygun bulunmadı, SDBY nedeniyle riociguat ve fosfodiesteraz-5 inhibitörleri kontrendike olduğundan macitentan(10 mg/gün, PO) monoterapisi başlandı. Tedavinin altıncı ayında PA basıncı,PVR'de belirgin azalma, sağ ventrikül fonksiyonlarında iyileşme, BNP düzeyinde düşüş ve 6 dakikalık yürüme testinde anlamlı artış gözlendi(Tablo). Klinik ve hemodinamik düzelme sonrası hastaya canlı donörden başarılı böbrek transplantasyonu yapılabildi, post-op 1.gününde ekstübe oldu, iki gün yoğun bakım, daha sonra serviste sorunsuz izlendi.

SONUÇ:
KTEPH, çocuklarda nadir görülmekle birlikte ciddi morbiditeye yol açabilen, tedavi edilmediğinde yaşam süresini kısaltan bir tablodur.Cerrahi endarterektomi, uygun hastalarda tedavi sağlayabilir, ancak distal yerleşimli, komorbiditesi yüksek olgularda cerrahi uygulanamaz, bu hastalarda medikal tedavi verilir.KTEPH tedavisinde riociguat güncel kılavuzlarda ilk seçenek önerilmekle birlikte SDBY olan, diyalize girenlerde farmakokinetiği nedeniyle kontrendikedir.Bu hastalarda endotelin reseptör antagonistleri alternatiftir.Hastamızda bosentanla fayda sağlanmadığı için macitentan tedavisi verildi, 6. ayda klinik, hemodinamik parametrelerde belirgin düzelme gözlendi, yan etki saptanmadı, tranplantasyona onay verilebildi.Literatürde çocuk hastalarda olgu bildirimleri nadirdir.Erişkinlerde macitentan monoterapisi veya macitentan ve sildenafil kombinasyonları bildirilmiştir.Hastamızda hipotansiyona neden olmaması açısısından sadece macitentan monoterapisi tercih edilmiştir. Bu olgu sunumu, çocukluk çağında SDBY ve KTEPH birlikteliğinde macitentan kullanımının güvenli ve etkili olduğunu, macitentanla PH'nu etkin düzelterek hastaları transplantasyona hazırlayabileceğimizi göstermektedir.

Anahtar Kelimeler: Son dönem böbrek yetmezliği, kronik

tromboembolik pulmoner hipertansiyon, pediatrik pulmoner hipertansiyon, böbrek transplantasyonu

BT ve Anjiyografi Görüntüsü

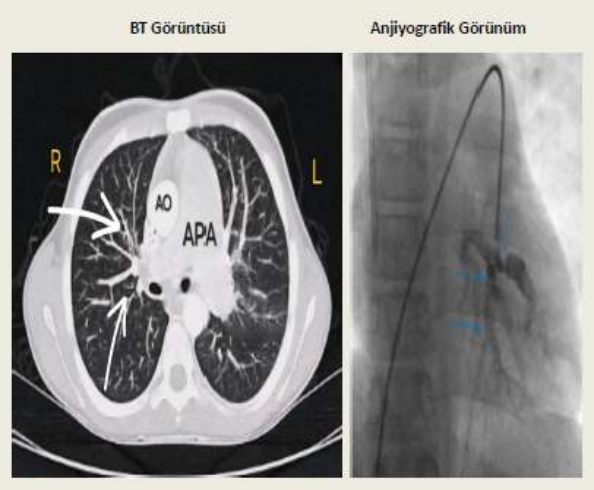

Macitentan Tedavisi Öncesi ve Sonrası Sonuçlar

	vi Başlang	Kontrolü
-FS		
(pg/mL)		
(m)		
ter APA basınçları (mmHg)	5/39	9/27
ter Aorta basınçları (mmHg)	6/61	70/80
(Wood Ünitesi·m²)		

ardiyografide TY'den hesaplanan PA lik basıncı (mmHg)		

6DYT: 6 dakika yürüme testi; BNP: Brain natriüretik peptid; RVSP: Sağ ventrikül sistolik basıncı; WHO-FS: Dünya Sağlık Örgütü fonksiyonel sınıfı; PVR: pulmoner vasküler direnç

PP-085

Meandering Pulmoner Ven; Nadir Bir Vaka Sunumu ve Ayrıcı Tanısı

Umut Berk Mercan, Hayrettin Hakan Aykan
Hacettepe Üniversitesi, Çocuk Kardiyoloji Bilim Dalı, Ankara

GİRİŞ-AMAÇ:
Meandering pulmoner ven (MPV), pulmoner venin sol atriyuma normal drenajını sürdürmesine rağmen akciğer parankimi içerisinde anormal, uzamış ve tortiyöz bir seyir izlemesi ile karakterize, nadir görülen bir pulmoner vasküler anomalidir.

Literatürde psödoscimitar ven veya anormal tek taraflı pulmoner ven olarak da tanımlanmaktadır. MPV, görüntüleme yöntemlerinde sıklıkla pulmoner arteriovenöz malformasyon (AVM) ve scimitar sendromu gibi daha sık karşılaşılan vasküler anomaliler ile karıştırılabilmektedir. Bu yanlış tanı, özellikle asemptomatik hastalarda gereksiz invaziv girişimlere yol açabilmektedir. Bu olgu sunumunda, pnömoni atağı sırasında yapılan görüntüleme tetkiklerinde pulmoner AVM şüphesi ile değerlendirilen ancak ileri incelemeler sonucunda MPV tanısı alan asemptomatik bir pediatrik hastanın tanısal süreci ve ayırıcı tanısı tartışılmıştır.

OLGU:
Dokuz yaşında, bilinen alerjik astımı olan erkek hasta, geçirdiği akciğer enfeksiyonu nedeniyle çekilen kontrastlı toraks bilgisayarlı tomografide sağ üst lob pulmoner arter ile pulmoner ven arasında arteriovenöz fistül şüphesi saptanması üzerine çocuk kardiyoloji polikliniğine yönlendirildi. Hastanın başvuru sırasında vital bulguları stabil olup oksijen satürasyonu %98 olarak ölçüldü. Fizik muayenesinde patolojik bulgu saptanmadı. Elektrokardiyografide normal sinüs ritmi izlendi. Transtorasik ekokardiyografide yapısal kalp hastalığına veya pulmoner hipertansiyona ait bulgu saptanmadı. Pulmoner AVM ekartasyonu amacıyla yapılan kontrast ekokardiyografide sağdan sola şant lehine geçiş izlenmedi. Ancak mevcut bilgisayarlı tomografi bulgularının pulmoner AVM ile uyumlu olarak raporlanması üzerine hastaya tanısal ve gerekirse tedavi amaçlı kardiyak kateterizasyon planlandı. Yapılan konvansiyonel anjiyografide pulmoner AVM lehine besleyici arter veya anormal arteriovenöz bağlantı izlenmedi. Sağ üst lob pulmoner arterine selektif enjeksiyonların venöz dönüş fazında, sağ üst pulmoner venin akciğer parankimi içerisinde uzamış ve tortiyöz bir seyir izledikten sonra sol atriyuma drene olduğu saptandı. Bu bulgular ile hastaya meandering pulmoner ven tanısı konuldu. Asemptomatik olması ve ek patoloji saptanmaması nedeniyle hastaya girişimsel tedavi uygulanmadan klinik izlem kararı alındı.

SONUÇ:

Meandering pulmoner ven, nadir görülmesi ve radyolojik görüntüleme bulgularının pulmoner arteriovenöz malformasyon ve scimitar sendromu gibi daha sık karşılaşılan vasküler anomalilerle benzerlik göstermesi nedeniyle tanısal güçlükler yaratabilmektedir. Özellikle kontrastlı bilgisayarlı tomografide pulmoner venin uzamış ve tortiyöz seyri, kontrastın geç boşalmasına yol açarak arteriyel ve venöz fazların örtüşmesine neden olabilmekte ve bu durum yanlışlıkla pulmoner AVM tanısı konulmasına zemin hazırlayabilmektedir. Bu olgu, yalnızca görüntüleme bulgularına dayanarak yapılan değerlendirmelerin yanıltıcı olabileceğini ve klinik, ekokardiyografik ve hemodinamik verilerle birlikte bütüncül bir yaklaşımın gerekliliğini ortaya koymaktadır.

Klinik olarak asemptomatik, oksijen satürasyonu normal olan ve kontrast ekokardiyografide sağdan sola şant saptanmayan hastalarda pulmoner AVM tanısı dikkatle sorgulanmalıdır. Bu gibi durumlarda konvansiyonel pulmoner arter anjiyografisi, özellikle venöz dönüş fazının ayrıntılı değerlendirilmesi, besleyici arterlerin varlığının ve anormal arteriovenöz bağlantıların ekarte edilmesi açısından tanı koydurucu olmaktadır. Normal pulmoner kapiller yatağın varlığı ve anormal seyirli pulmoner venin sol atriyuma drenajının gösterilmesi, MPV tanısını destekleyen temel bulgulardır.

İzole ve asemptomatik MPV olgularında cerrahi ya da girişimsel tedavi gereksinimi bulunmamakta olup bu hastalar güvenle klinik izlem altında tutulabilmektedir. Doğru tanının konulması, gereksiz invaziv işlemlerin ve olası komplikasyonların önlenmesi açısından büyük önem taşımaktadır. Bu olgu sunumu, nadir görülmesine rağmen meandering pulmoner venin ayırıcı tanıda mutlaka akılda tutulması gerektiğini ve çelişkili klinik ve görüntüleme bulgularının varlığında konvansiyonel anjiyografinin tanısal süreçte önemli bir rol oynadığını vurgulamaktadır.

Anahtar Kelimeler: Meandering pulmoner ven, pulmoner ven anomalileri,Konvansiyonel anjiyografi, Pediatri

Akciğer Grafisi

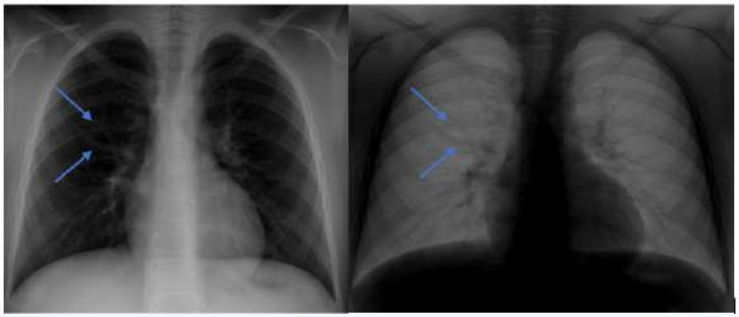

Akciğer grafisi, sağ üst lobun drenajını sağlayan ve sol atriyuma boşalan anormal kıvrımlı veni (oklar) göstermektedir.

Bilgisayarlı Tomografi Görüntüsü

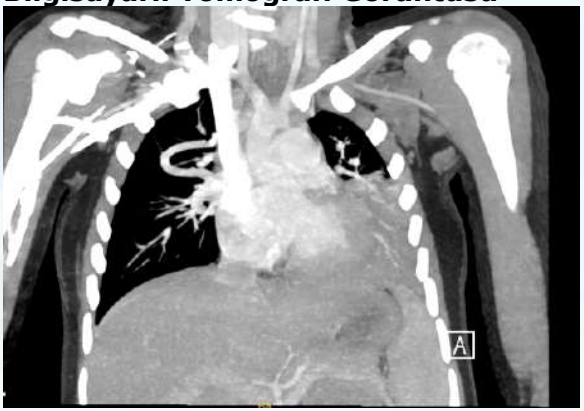

Bilgisayarlı tomografi görüntüsü, sağ üst lobun drenajını sağlayan ve sol atriyuma boşalan anormal kıvrımlı veni (oklar) göstermektedir.

Kateterizasyon Görüntüleri

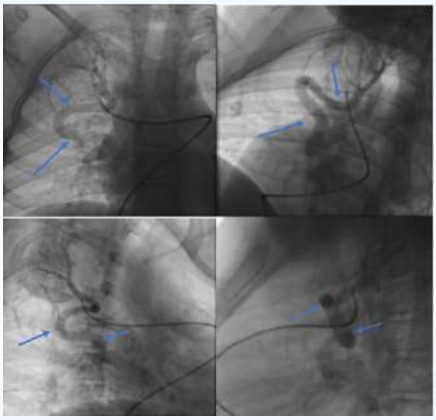

Selektif olarak sağ pulmoner arterin üst distal dalına yapılan kontrast madde enjeksiyonlarında sağ üst lobun drenajını sağlayan ve sol atriuma açılan tortiyoze meandering pulmoner ven (oklar) görülmektedir.

PP-086

Hemanjiom Nedeniyle Propranolol Tedavisi Alan İnfantlarda Tedavi Öncesi Kardiyak Değerlendirme

Fatma Hayvacı Canbeyli[1], Özge Vural[2], Arzu Okur[2], Semiha Tokgöz[1], Faruk Güçlü Pınarlı[2], Serdar Kula[1]
[1]Gazi Üniversitesi, Çocuk Kardiyoloji Bilim Dalı, Ankara
[2]Gazi Üniversitesi, Çocuk Onkoloji Bilim Dalı, Ankara

Giriş ve Amaç
İnfantil hemanjiomlar vasküler endotel hücrelerinin proliferasyonu sonucu oluşan çocukluk çağındaki en sık bening tümörlerdir. Tedavide oral propranolol birinci basamak tedavi olarak önerilmektedir. Tedavi öncesinde ve sonrasında detaylı kardiyak değerlendirme ile ilgili farklı veriler mevcuttur. Bu çalışmada amacımız hemanjiomlu çocuklarda propronalol tedavisi öncesindeki

kardiyak bulguları değerlendirerek ayrıntılı kardiyak taramanın gerekli olup olmadığını tartışmak ve verilerimizi literatür ile karşılaştırmaktır.

Yöntem

İnfantil hemanjiom nedeniyle Aralık 2014- Aralık 2024 tarihleri arasında propronalol tedavisi başlanan 47 hasta çalışmaya dahil edilmiştir. Hastaların tedavi öncesi bakılan elektrokardiyografi, ekokardiyografi bulguları, kalp hızı ve kan basıncı değerleri tedaviye bağlı görülen yan etkiler retrospektif olarak değerlendirilmiştir. Tedavinin 24. saatinde ve 1. ayında kalp hızı ve kan basıncı değerleri tedavi öncesi değerler ile karşılaştırılmıştır.

Bulgular

Çalışmaya dahil edilen 47 hastanın yaş ortalaması 8,4 ± 9,6 aydı, hastaların %68'i kızdı. Tedavi öncesi yapılan EKO'da dört hastada ASD sekundum, bir hastada VSD, bir hastada PDA ve yedi hastada PFO saptanmıştır. EKG ve EKO'da tedaviye engel oluşturacak bir patoloji görülmemiştir. Propranolol başlangıç dozu 0.5 mg/kg olup bir hafta içinde kademeli olarak 2 mg/kg a çıkılmıştı. Tedavi süresi ortalama 10± 6,6 ay, takip süresi ortalama 18,9 ± 11,8 aydı. Kalp hızı tedavinin 24. saatinde (116,9 ± 14,8) ve 1. ayında (114.8 ± 11) tedavi öncesi (127 ± 11.9) değere göre anlamlı azalma göstermişti ($p<0.05$). Ayrıca tedavinin 24. saati ile 1. ayı arasında da anlamlı azalma vardı (p:0.005). Sistolik kan basıncında tedavi öncesi ile tedavinin 24. saatinde ve 1. ayında fark saptanmazken diyastolik kan basıncında tedavinin 1. ayında (47,7 ± 7,28) tedavi öncesine (50,3 ± 7,9) göre anlamlı azalma vardı (p:0.014). Bir hastada tedavinin 3. gününde gelişen bradikardi ve apne nedeniyle propranolol tedavisi kesildi.

Sonuç

Propranolol infantil hemanjiomların tedavisinde oldukça etkin olmakla birlikte tedavi öncesi temel kardiyak değerlendirmenin içeriği ve tedavi sırasında hasta izlemi ile ilgili protokoller netleşmemiştir. Çalışmamızda rutin kardiyak tarama sırasında EKG ve EKO'da propranolol tedavisi için kontrendikasyon saptanmamıştır. Tedavi ile kalp hızında ve diyastolik kan basıncında değişkenlik görülmesi özellikle erken dönemde bu

hastaların kalp hızı ve kan basıncı değerlerinin izlenmesi gerekliliğini vurgulamaktadır.

Anahtar Kelimeler: Hemanjiom, propranolol, kalp hızı

Tablo 1. Kalp hızı ve kan basıncının tedavi öncesi ve propranolol tedavisi sonrası değerleri

	vi önce	vinin 24. Saati	vinin 1. ayın			
hızı atım/	± 11,9	± 14,8	: 11	05	05	5
mmHg	± 9	± 7,8	± 8,3			
mmHg	± 7,9	± 6,8	± 7,28			

PP-087

Büyüme Hormonu eksikliği Olan Hastaların Kardiyak Aritmi Riskinin Kardiyo-Elektrofizyolojik Balans İndeksi ile Hesaplanması

Mert Pak[1], Fatoş Alkan[1], Onur Bircan[1], Betül Ersoy[2]
[1]Manisa Celal Bayar Üniversitesi, Çocuk Kardiyoloji, Manisa
[2]Manisa Celal Bayar Üniversitesi, Çocuk Endokrinoloji ve Metabolizma, Manisa

GİRİŞ: Büyüme hormonu (GH) kalbin gelişimi, yapısının korunması ve fonksiyonları üzerinde önemli etkilere sahiptir. Büyüme hormonu eksikliği (GHD) olan çocuklarda kardiyak yapının etkilendiği, sistolik-diyastolik fonksiyonların bozulduğu ve ventriküler aritmi riskini gösteren Tp-e, Tp-e/QTc gibi parametrelerin bozulduğu bilinmektedir. Bu çalışmanın amacı, ventriküler depolarizasyon ve repolarizasyon arasındaki dengeyi ifade eden ve ölümcül ventriküler aritmileri (torsades de pointes, VT, VF) öngörmede kullanılan yeni bir non-invaziv belirteç olan Kardiyo-Elektrofizyolojik Balans İndeksi'nin (iCEB), GHD tanılı çocuklarda aritmi riskini saptamadaki yerini belirlemektir.

GEREÇ-YÖNTEM: Çalışmamız 1 hasta ve 1 kontrol gurubu olarak belirlendi. Hasta grubuna Ocak 2017- Temmuz 2025 tarihleri arasında boy kısalığı şikâyeti ile Celal Bayar Üniversitesi Hafsa Sultan Hastanesi (CBU-HSF) Çocuk Endokrinoloji polikliniğine başvuran yapılan tetkikler sonunda GHD tanısı alan hastalar dahil edildi. Retrospektif olarak tarandıktan sonra belirlenen kriterlere uyan 108 olgu hasta grubu olarak belirlendi. Aynı zaman aralığında CBU-HSF Çocuk Kardiyoloji polikliniğine non-spesifik nedenlerle başvuran dahil edilme kriterlerine uyan yaşa ve cinsiyete göre 1-1 eşleştirilmiş 108 olgu kontrol grubu olarak belirlendi. Dahil edilen tüm olguların demografik bilgileri ve rutinde çekilmiş olan EKG sonuçları hastane bilgi sisteminden ve hasta dosyalarından tarandı. EKG de dakikada kalp tepe atımı, PR aralığı, QRS aralığı, QT aralığı, QTc, QT dispersiyonu, Tp-e, Pmax, Pmin, P dispersiyonu, Tp-e/QTc oranı, ICEB, ICEBc hesaplandı. İstatistiksel veri analizi için SPSS 22.0 programı kullanıldı.
BULGULAR: Çalışmaya katılan hastaların minimum yaşı 9 maksimum yaşı 14 olup ortalama yaş 11.36 ± 1,51 olarak bulundu. Çalışmaya katılan toplam 216 hastanın 124'ü erkek (%57,4) 92'si kız (%42,6) olarak saptandı. Hasta grubu ve kontrol karşılaştırıldığında kalp tepe atımı, QT dispersiyonu, Tp-e süresi, Tp-e/QTc oranı, ICEBc parametrelerinde anlamlı farklılıklar saptandı. EKG parametreleri hem hasta hem kontrol grubunda çocuk hastalar için belirlenen normal aralıklar ile karşılaştırıldığında QTc, QTd, Pmax (sınırda), Tp-e/QTc, ICEBc (sınırda) anlamlı farklılıklar saptandı.
SONUÇ: GHD olan hastalarda ventriküler elektrofizyolojiyi gösteren parametreler (QTc, Tp-e, Tp-e/QTc) bozulmuştur. Bu parametrelerdeki değişiklikler GHD'nin aritmojenik potansiyelini göstermektedir. Depolarizasyon ve repolarizasyon arasındaki dengeyi gösteren yeni bir non-invaziv belirteç olan iCEB ventriküler aritmi riskini göstermede rutinde kullanılan parametrelerden daha hassas bir parametre olarak kullanılabilir. Bu çalışma GHD hastalarda ICEB ve ICEBc parametrelerinin önemini vurgulamaktadır.

Anahtar Kelimeler: Büyüme hormonu eksikliği, elektrokardiyografi, ventriküler aritmi, Kardiyo-Elektrofizyolojik Balans İndeksi, kardiyak dalga boyu

Hasta ve Kontrol Gruplarının EKG Parametrelerinin Çocuklardaki Normal Aralıklar ile Karşılaştırılması

metre	ç	rol Grubu (n=108)	a Grubu (n=108)	ğeri
c	nal	%88,9)	%76,9)	3
	k	4,6)	%10,2)	
	ek	6,5)	%13,0)	
	nal	%88,9)	%80,6)	9
	k	8,3)	%12,0)	
	ek	2,8)	7,4)	
	ek	2,8)	%13,9)	3
	nal	(%97,2)	%86,1)	
	nal	%63,9)	%47,2)	4
	ek	%36,1)	%52,8)	
	nal	%100)	%98,1)	7
	ek	0)	1,9)	
/ QTc	nal	›39,8)	›75,9)	01
	k	›60,2)	›39,8)	
	ek	)	)	
ıx	nal	%62,0)	%49,1)	5
	ek	%38,0)	%50,9)	
	nal	%28,7)	%24,1)	0
	ek	%71,3)	%75,9)	

n	nal	%35,2)	%29,6)	4
	ek	%35,2)	%34,3)	
	k	%29,6)	%36,1)	
	nal	%94,4)	91,7)	2
	ek	5,6)	3,3)	
	k	))	))	

Tablo-1

metreler	rol Grubu (n=108))	a Grubu (n=108) (O	ğeri
(atım/dk)	8 ± 15,31	7 ± 13,62	5
ns)	89 ±11.08	93± 14.29	7
(ms)	3 ± 8,94	7 ± 10,14	5
ms)	26 ± 31,12	75 ± 31,21	7
(ms)	51 ± 18,50	00 ± 30,01	7
(ms)	5 ± 14,74	2 ± 20,26	3
(ms)	9 ± 9,14	9±10,78	01
‹ (ms)	53 ± 11,63	50 ± 16,69	2
(ms)	8 ± 13,11	1 ± 18,27	5
ns)	5 ± 15,30	3 ± 16,31	9
/ QTc	± 0,02	±0,03	01
(QT/QRS)	± 0,52	± 0,72	4

-c (QTc/QRS	± 0,59	± 0,86	4

Hasta ve Kontrol Gruplarının EKG Parametreleri

PP-088

Kalp Yetmezlikli Süt Çocuklarının Değerlendirilmesinde Nt-Probnp Troponin Ve 2012 Ross Sınıflamasının Yeri

Beyza Ayhan[1], Dolunay Gürses[2], Eyüp Aslan[2], Merve Korkut Oğuz[2], Emine Sayin[2], Serkan Mutlu[2], Münevver Yılmaz[2]
[1]Pamukkale Üniversitesi Tıp Fakültesi, Çocuk Sağlığı ve Hastalıkları Anabilim Dalı, Denizli
[2]Pamukkale Üniversitesi Tıp Fakültesi, Çocuk Sağlığı ve Hastalıkları Anabilim Dalı, Çocuk Kardiyoloji Bilim Dalı, Denizli

Çocuklarda kalp yetmezliği, önemli bir morbidite ve mortalite nedenidir. Vakaların çoğunda kalp yetmezliği, doğumsal kalp hastalıkları veya miyokardit/kardiyomiyopatilerin bir sonucudur. Çocukluk çağında kalp yetmezliği yönetiminde bir fikir birliği yoktur. Bu çocukların önemli bir kısmındaki ek hastalıklar tedaviyi daha da zorlaştırmaktadır. Bu çalışmada, kalp yetmezliği tanısı ile hastaneye yatırılan bebeklerde NT-proBNP ile troponin düzeylerinin ve 2012 Ross sınıflamasının tedavinin ve prognozun belirlenmesindeki etkiniğinin değerlendirilmesi amaçlandı. HASTALAR VE METODLAR: Çalışmaya; Ocak 2018 ile Ağustos 2025 tarihleri arasında Pamukkale Üniversitesi Tıp Fakültesi Pediatrik Kardiyoloji Servisi'nde kalp yetmezliği tanısı konulmuş olan ve yaşları 1 ay ile 24 ay arasında değişen 36 hasta alındı. Kalp yetmezliği tanısı klinik bulgular, elektrokardiyografi, telekardiyografi ve ekokardiyografi sonuçları dikkate alınarak konuldu. Hastalarda NT-proBNP ve troponin düzeyi hastaneye başvurularının ilk 24 saati içinde kaydedildi. BULGULAR: Hastaların yaş ortalaması 6,3±6,7 ay ve kız erkek oranı 24/12 idi. Hastalarda en sık neden 21 hastada (%58) ventriküler septal defekt olarak bulundu. Ortalama yatış süresi 14,3±16,6 idi ve 12 (%33,3) hasta çocuk yoğun bakım ünitesinde takip edildi. Hastaların tümü diüretik tedavisi aldı. İzlemde 12 (%33,3) hastaya furosemid infüzyon tedavisi verildi. Ortalama troponin düzeyi 69±148 ng/L, NT-proBNP düzeyi 6527±9147 ng/L ve 2012 Ross skoru 10,5±2,9

bulundu. Furosemid infüzyon tedavisi alan ve almayan hastalarda ortalama troponin düzeyi ve 2012 Ross skoru benzer bulundu (p>0,05). Yoğun bakım ihtiyacı olan hastalarda NT-proBNP düzeyi ve 2012 Ross skoru daha yüksekti (sırası ile p: 0,033 ve p:0,02). Sadece NT-proBNP düzeyi furosemid infüzyon tedavisi alan çocuklarda daha yüksekti (p:0,014) ve NT-proBNP ile yatış süresi arasında pozitif korelasyon vardı. SONUÇ: Sonuçlarımız, çocukluk çağında kalp yetmezliğinin yönetiminde 2012 Ross skoru ve NT-proBNP kullanılabileceğini desteklemektedir. Ancak prognozun ve tedavinin belirlenmesinde kullanılabilecek daha iyi sınıflamalar için yeni çalışmalara ihtiyaç vardır.

Anahtar Kelimeler: kalp yetmezliği, Ross sınıflaması, troponin, BNP

Çalışma grubunun demografik özellikleri ve laboratuvar verileri

	Kalp yetmezliği n: 36
Yaş (Ay)	6,3±6,7 (1-24)
Cinsiyet, Erkek/kız	12/24
Tanı, VDS	4,9±2,38 (2,4-11,9)
Genetik sendrom (n.%)	59,1±9,5 (47-80)
Vücut ağırlığı (kg)	19,3±3,9 (4-17)
Boy (cm)	6527±9147 (359-35000)
Ross skoru	69±148 (7-748)
NT-proBNP (ng/L)	2,5±0,65 (15-4,5)
Troponin (ng/L)	66,7±13 (29-80)
LVed (mm)	14,3±16,6 (1-86)
LVEF (%)	6,3±6,7 (1-24)
Hastanede yatış süresi (gün)	12/24

Çalışma grubunun tanıları ve altta yatan hastalıkları

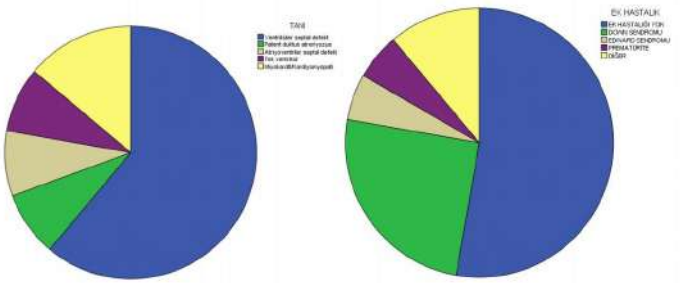

Furosemid infüzyon tedavisi alan ve almayan hastaların karşılaştırılması

	İnfüzyon tedavisi alan (n: 12)	İnfüzyon tedavisi almayan (n: 24)	p
Yaş (Ay)	6,6±6,2	6,8±7	>0,05
Cinsiyet, Erkek/kız	5/7	12/12	>0,05
Tanı, VDS	5 (%41,7)	17 (%70,8)	>0,05
Genetik sendrom (n.%)	1 (%8,3)	9 (%37,5)	>0,05
Vücut ağırlığı (kg)	5,1±2,9	4,9±2,1	>0,05
Boy (cm)	59,7±11,9	58,9±8,5	>0,05
Ross skoru	11,7±2,9	9,9±2,7	>0,05
NT-proBNP (ng/L)	11706±14205	3938±3136	**0,014**
Troponin (ng/L)	108,5±58,2	269±278	>0,05
LVed (mm)	2,7±0,8	2,3±0,5	>0,05
LVEF (%)	58,8±20	70,2±6,6	**0,025**
Hastanede yatış süresi (gün)	34,3±27,1	7,3±4,6	**0,006**

Yoğun bakım ihtiyacı olan ve olmayan hastaların karşılaştırılması

	Yoğun bakım ihtiyacı olan (n: 12)	ogun bakım ihtiyacı olmayan (n: 12)	p
Yaş (Ay)	6,5±4,5	6,8±7,6	>0,05
Cinsiyet, Erkek/kız	5/7	12/12	>0,05
Tanı, VDS	6 (%50)	16 (%66,7)	>0,05
Genetik sendrom (n.%)	2 (%16,7)	8 (%33,3)	>0,05
Vücut ağırlığı (kg)	5,2±3	4,8±1,9	>0,05
Boy (cm)	59,6±12,2	59±8,8	>0,05
Ross skoru	12,5±2,4	9,5±2,8	**0,02**
NT-proBNP (ng/L)	11077±14556	4253±3132	**0,033**
Troponin (ng/L)	143,7±53,3	202,9±260,6	>0,05
LVed (mm)	2,5±0,9	2,3±0,5	>0,05
LVEF (%)	61,4±17,8	69,5±9,3	>0,05
Hastanede yatış süresi (gün)	34,±27,5	7,5±4,6	**0,001**

NT-proBNP ile hastanede yatış süresi ve Ross sınıflaması korelasyonu

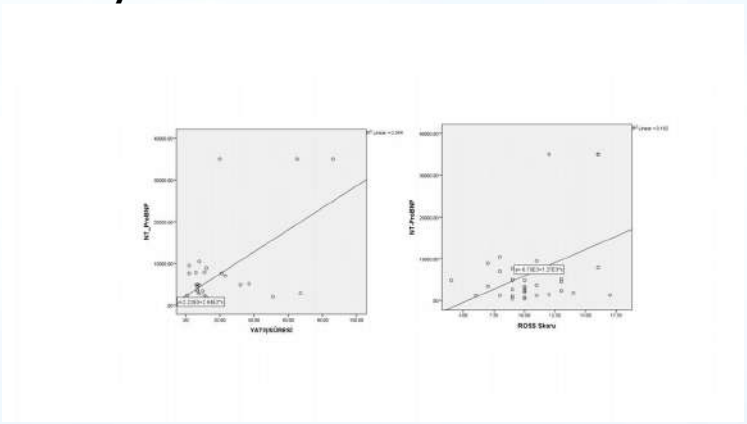

PP-089

Düşük Kilolu Hastalarda Aort Koarktasyon Tedavisinde Güncel Stratejik Yaklaşım

Abdullah Erincik, Bedri Aldudak
Gazi Yaşargil Eğitim Ve Araştırma Hastanesi, Çocuk Kardiyolojisi, Diyarbakır

GİRİŞ
Aort koarktasyonu,pediatrik yaş grubunda sık görülen konjenital kalp hastalıklarından biridir.Tedavisinde cerrahi, balon anjiyoplasti ve transkateter stentleme gibi farklı yaklaşımlar mevcuttur.Bebeklerde cerrahi düzeltme altın standarttır.Fakat başarılı cerrahi geçiren hastaların%5-24'ünde takipte rekoarktasyon geliştiği bildirilmiştir.Balon anjiyoplasti,özellikle küçük çocuklarda rekoarktasyon ve anevrizma gelişimi nedeniyle sınırlı bir seçenek olarak kabul edilmektedir.Stentleme yöntemi ise genellikle büyük çocuklar ve adölesanlarda tercih edilmektedir.Bununla birlikte stent implantasyonu nispeten büyük kılıf boyutları ve somatik büyümeden sonra yetişkin damar boyutlarına uyum sağlayamaması nedeniyle 25kg altındaki hastalarda tartışmalı bir strateji olmaya devam etmektedir.25kg altında ki hastalarda tedavi seçimi,hastanın kilosundan ziyade aort çapları,lezyonun morfolojisi ve klinik stabiliteye göre bireyselleştirilmelidir.Bu çalışmada 17kg ağırlığındaki pediatrik olguda,kilo-aort çapı-stent çapı algoritması doğrultusunda uygulanan koarktasyon stentleme vakası sunulmuştur.
AMAÇ
Düşük kiloya sahip aort koarktasyonu gelişen seçilmiş olgularda balon ile genişletilebilir stentlemenin cerrahiye alternatif olarak uygulanabileceğini vurgulamak
OLGU
8 yaş,17kg,115cm erkek hasta;1 yaş civarı dış merkezde ADOII cihazı ile transkatater PDA kapama işlemi yapılmış.Hastanın işlem sonrası ekokardiyografi ile yapılan değerlendirmede isthmusta hafif

hipoplazi olduğu ve bu bölgede 18mmHg sistolik gradyent olduğu görülmüş.Hasta takibe alınmış.Hastanın başvurusunda fmde sol infraklavikular alanda 3/6sistolik ejeksiyon üfürümü mevcuttu.Üst ekstremite nabızlar simetrik ve dolgun,alt ekstremite nabızları bilateral zayıf olarak alınıyordu.4ekstremite tansiyon:sağ kol:130/92mmHg,sol kol:134/85 sağ ayak:108/75mmhg,sol ayak:114/78mmhg ölçüldü.Ekokardiyografide;Aort isthmus dar segment çapı 6mm(zskoru:–3.54) olup diastolik uzanımı olan 35mmHg gradyent alındı ve aort koarktasyon tanısı konuldu.Koarktasyon komşuluğunda PDA cihazı görüldü.Koarktasyonun PDA cihazına bağlı olmadığı daha öncede varolan isthmus hipoplazisine sekonder geliştiği düşünüldü.İzole aort koarktasyonu tanısıyla anjiyografik değerlendirme yapıldı.Transvers aort:10,2mm isthmus:5,8mm ve diyafram desendan aort çapı:10,6mm olarak ölçüldü.7Fr sheath ile 10x30mm çapında Cook marka formula stent koarktasyon bölgesine yerleştirildi.İşlem sonrası anlamlı gradient farkı kalmadı ve erken dönemde komplikasyon izlenmedi.Hasta ileri yaş ve kilo artışıyla birlikte planlı redilatasyon programına alındı.
İşlem öncesi:Asendan aorta basıncı:117-75-90mmhg,desenden aorta:85/40/60mmhg\Gradyent farkı:32mmHg
İşlem sonrası:Asendan aorta basıncı:108-69-87mmHg,desendan aort basıncı:107-51-68mmhg\Gradyent farkı:1mmHg
SONUÇ
Pediatrik stent implantasyonu genellikle ≥25kg ve adölesan hastalar için önerilse de,son yıllarda düşük kilolu hastalarda balonla genişletilebilir stentlerin güvenli kullanımına dair çok sayıda çalışma mevcuttur.Özellikle Cook Formula gibi aşırı genişletilebilir çıplak metal stentler,küçük çapta implante edilip hastanın büyümesiyle birlikte aşamalı olarak genişletilebilmesi sayesinde önemli bir avantaj sunmaktadır.Bu stentleme işlemi erken dönemde yeterli hemodinamik düzelme sağlarken,ilerleyen yaşlarda erişkin aort çaplarına uyum olanağı tanımaktadır.Hastalarda diyafram seviyesindeki desendan aort çapının referans alınması,stent çapının bu değeri aşmaması ve aşamalı dilatasyon stratejisinin benimsenmesi gerektiği vurgulanmaktadır.Sunulan olgumuzda da hastanın kilosu tek

başına dışlayıcı kriter olarak kabul edilmemiş;aort çapı,lezyonun lokalizasyonu ve klinik stabilite göz önünde bulundurularak stentleme kararı verilmiştir.Düşük profili Cook Formula stent 17 kg pediatrik hastada 7F sheath ile güvenli implantasyon ve yeterli hemodinamik düzelme sağlamıştır.İlk seansta hedefin altında yapılan stentleme ile aort duvar hasarı riskini azaltırken anlamlı gradient düşüşü sağlanmış ve erken dönemde komplikasyon izlenmemiştir.Bu yaklaşım,literatürle uyumlu olarak düşük kilolu seçilmiş hastalarda stentlemenin etkin ve güvenli bir seçenek olabileceğini desteklemektedir.Sonuç olarak;25kg altındaki hastalarda dikkatli planlama ve uzun dönem takip ile stentleme etkili ve güvenli bir seçenektir.Pediatrik koarktasyon tedavisinde stentleme kararı sadece kilo merkezli değil,aort çapları,lezyon morfolojisi,klinik gereklilik,eşlik eden patolojiler ve ekip deneyimide dikkate alınarak verilmelidir.Balonla genişletilebilir ve aşırı dilate edilebilen çıplak metal stentler,aşamalı redilatasyon ve stent içinde stent kırma stratejileri sayesinde,somatik büyümeye uyum sağlayarak cerrahiye alternatif bir yaklaşım sunmaktadır

Anahtar Kelimeler: Aort koarktasyonu, Stentleme, Düşük kilo

resim 1

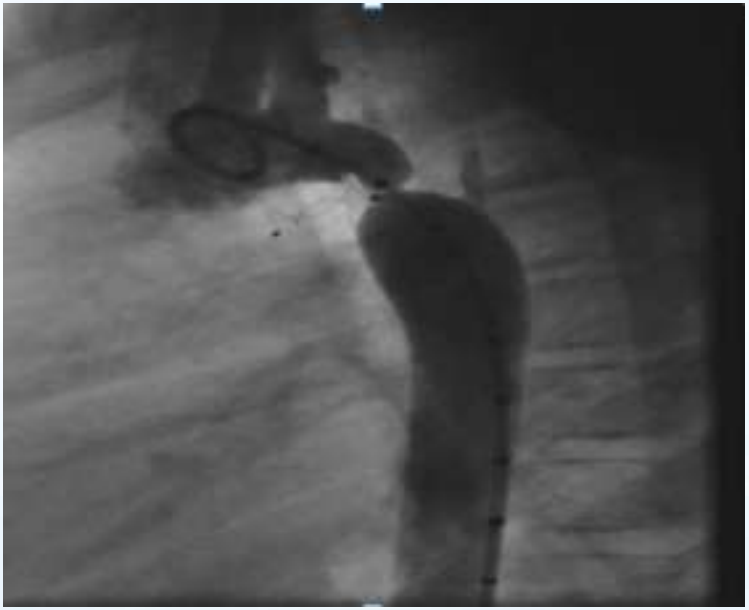

Aort koarktasyon stentleme öncesi anjiografik görüntü

resim 2

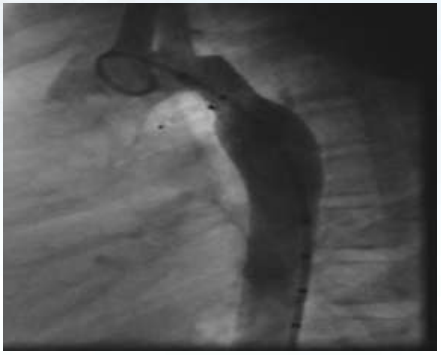

Aort koarktasyon stentleme sonrası anjiografik görüntü

PP-090

24. ULUSAL PEDİATRİK KARDİYOLOJİ VE PEDİATRİK KALP CERRAHİSİ KONGRESİ
Pine Beach Otel ve Kongre Merkezi Antalya 2 - 5 Nisan 2026

Kronik öksürük ile kardiyoloji kliniğine başvuran hastada unilateral pulmoner ven agenezisi, bir olgu sunumu

Ozan Hakverdi[1], Saygın Yıldırım[1], Sinem Nur Selçuk[1], Hasibe Gökçe Çïnar[2], Vehbi Doğan[1]
[1]Etlik Şehir Hastanesi Çocuk Kardiyoloji Kliniği
[2]Etlik Şehir Hastanesi Çocuk Radyolojisi Kliniği

Tek taraflı pulmoner ven atrezisi nadir görülen bir anomalidir. Hastalar sıklıkla tekrarlayan pnömoni ve hemoptizi nedeniyle başvururlar. Tipik olarak tanı bebeklik ve erken çocukluk döneminde konulurken adolesan ve erişkin olgular da nadiren bildirilmektedir. Bu anomali, ortak pulmoner venin sol atriyuma dahil edilememesinden kaynaklanır ve %50'si konjenital kalp anomalileriyle ilişkilidir. Pulmoner kanama ve pulmoner hipertansiyon riski nedeniyle morbidite ve mortaliteye neden olabilmektedir. Tedavide amaç eşlik edebilecek durumları önlemek ve akciğer fonksiyonunu korumaktır. Tedavi yaklaşımları içinde konservatif izleme, uygun olan hastalarda cerrahi anastomoz veya pnömektomi yer alır. Bu bildiride; kliniğimize öksürük ve eforla nefes darlığı yakınması nedeniyle yönlendirilen ve ekokardiyografi, toraks BT-anjiografi ve kardiyak kateterizasyon ve anjiografi ile, sağ pulmoner venlerin atrezisi, sağ pulmoner arter hipoplazisi, sağ akciğer hipoplazisi ve aksesuar sağ trakeal bronş saptanan ve konservatif izlem planlanan 15 yaşında kız hasta sunulmuştur.

Anahtar Kelimeler: pulmoner ven atrezisi, pulmoner arter hipoplazisi, akciğer hipoplazisi

Figür 1

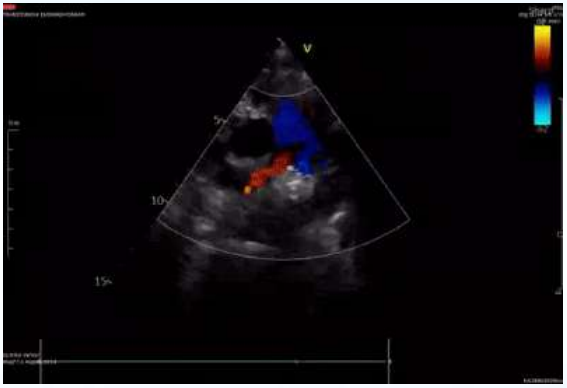

Ekokardiyografide sağ pulmoner arter hipoplazisi ve retrograd akım

Figür 2

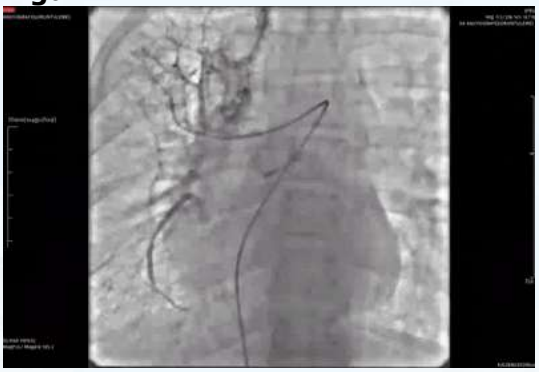

Sağ üst pulmoner arter wedge selektif enjeksiyonunda, venöz dönüş fazında pulmoner venin izlendiği, pulmoner ven atrium bağlantısının olmadığı, ince collateraller yoluyla SVC ve azigos sisteme bağlandığı izlenmektedir.

PP-091

Adölesan Erkek Güreşçilerin Yüzeyel Elektrokardiyografilerinde P-Dalga ve QT Dispersiyonlarının Değerlendirilmesi

Eyüp Aslan
Pamukkale Üniversitesi, Çocuk Kardiyolojisi, Denizli

Giriş
Düzenli ve yoğun fiziksel aktivite, çocukluk ve adölesan dönemde kardiyovasküler sistemde yapısal ve fonksiyonel adaptasyonlara yol açmaktadır. Özellikle kuvvet ve direnç ağırlıklı spor dallarında sol ventrikül kütlesi ve duvar kalınlığında artış olduğu bilinmektedir. Bu fizyolojik remodelinge eşlik eden elektrokardiyografik değişikliklerin değerlendirilmesi, olası aritmi riskinin belirlenmesi açısından önemlidir. P dispersiyonu ve QT dispersiyonu, sırasıyla atriyal iletim ve ventriküler repolarizasyon heterojenitesini yansıtan, noninvaziv ve kolay uygulanabilir elektrokardiyografik göstergelerdir. Artmış değerleri, atriyal ve ventriküler aritmilere yatkınlık ile ilişkilendirilmiştir. Hipertansiyon, doğuştan kalp hastalıkları, hipertiroidi, metabolik sendrom gibi durumlarda kardiyak remodelinge eşlik eden P ve QT dispersiyonlarda değişiklikler gösterilmiştir.
Bu çalışmanın amacı, güreş sporuyla ilgilenen adölesanlarda P dispersiyonu ve QT dispersiyonunu değerlendirmek ve bu parametrelerin klinik ve ekokardiyografik özelliklerle ilişkisini incelemektir.
YÖNTEM: Çalışmamıza, spor raporu almak için polikliniğimize başvuran, en az bir yıldır güreş sporuyla ilgilenen adölesan erkek sporcular ve herhangi bir spor dalıyla ilgilenmeyen sağlıklı adölesan erkekler dahil edildi.
Sonuçlar
Çalışmaya güreşçi (n=22) ve kontrol (n=22) grupları dahil edildi. Gruplar arasında yaş, vücut ağırlığı, boy, sistolik ve diyastolik kan basıncı, kalp hızı, LVIDd, LVIDs, LVPWd, EF, FS, BSA, LA/Ao ve

RVWT açısından istatistiksel olarak anlamlı fark saptanmadı (tümü p>0,05). Buna karşın interventriküler septum kalınlığı (IVSd) ve sol ventrikül kütle indeksi (LVMI) güreşçilerde kontrol grubuna kıyasla daha yüksek bulundu (p=0,007 ve p=0,041, sırasıyla). Elektrokardiyografik ölçümlerde P minimum, P maksimum, P dispersiyonu, QT maksimum ve QT dispersiyonu değerleri güreşçilerde kontrol grubuna göre anlamlı derecede daha yüksek saptandı (tümü p<0,05). Tablo 1

Korelasyon analizinde, P dispersiyonu ile yaş, vücut ağırlığı ve LA/Ao oranı arasında pozitif; kalp hızı ile negatif yönde anlamlı ilişkiler bulundu. Ayrıca P dispersiyonu; P minimum, P maksimum, QT minimum ve QT maksimum değerleri ile güçlü pozitif korelasyon gösterdi. Ekokardiyografik parametreler açısından P dispersiyonu; LVPWd, LVM, LVMI ve RWT ile anlamlı pozitif korelasyonlar sergiledi (tümü p<0,05). P dispersiyonu ile klinik ve ekokardiyografik parametreler arasındaki korelasyon analizi sonucunda; yaş (r=0,251, p=0,031), vücut ağırlığı (r=0,331, p=0,013), kalp hızı (r=-0,654, p<0,001), P minimum (r=0,816, p<0,001), P maksimum (r=0,723, p<0,001), QT minimum (r=0,985, p<0,001), QT maksimum (r=0,907, p<0,001), sol ventrikül posterior duvar kalınlığı (LVPWd) (r=0,503, p<0,001), sol ventrikül kütlesi (LVM) (r=0,438, p=0,004), sol ventrikül kütle indeksi (LVMI) (r=0,412, p=0,007), relatif duvar kalınlığı (RWT) (r=0,389, p=0,012) ve LA/Ao oranı (r=0,525, p<0,001) arasında istatistiksel olarak anlamlı korelasyonlar saptandı.

QT dispersiyonu ile yapılan analizde ise yaş ile pozitif yönde anlamlı bir ilişki saptandı. QT dispersiyonu ayrıca P minimum ve P maksimum değerleri ile anlamlı pozitif korelasyon gösterirken, diğer klinik ve ekokardiyografik parametreler ile istatistiksel olarak anlamlı bir ilişki izlenmedi. QT dispersiyonu ile yapılan korelasyon analizinde ise yaş (r=0,404, p=0,007), P minimum (r=0,325, p=0,035) ve P maksimum (r=0,425, p=0,004) ile anlamlı pozitif korelasyonlar bulundu. Diğer klinik, elektrokardiyografik ve ekokardiyografik parametreler ile QT dispersiyonu arasında istatistiksel olarak anlamlı bir ilişki izlenmedi. Tablo2

Sonuç olarak, özellikle kuvvet ve direnç ağırlıklı egzersiz yapan güreşçilerdeki kardiyak hipertrofi, elektriksel etkilenmeye de sebep

olabilmektedir. Bu çalışmada P ve QT dispersiyonlarının kontrol grubuna göre anlamlı derecede yüksek çıkması ve LV kas kütlesiyle pozitif korelasyon olması, bu tür spor yapanları değerlendirirken ve önerilerde bulunurken aritmi açısından dikkat edilmesi gerektiğini göstermektedir.

Anahtar Kelimeler: Adölesan, elektrokardiyografi, güreş, P dispersiyonu, QT dispersiyonu

Tablo 1. Güreşçiler ve Kontrol Grubunun Demografik, Ekokardiyografik ve Elektrokardiyografik Özelliklerinin Karşılaştırılması

Tablo 1. Güreşçiler ve Kontrol Grubunun Demografik, Ekokardiyografik ve Elektrokardiyografik Özelliklerinin Karşılaştırılması

Değişken	Güreşçiler (n:22)	Kontrol (n:22)	p
Yaş (yıl)	15,31 ± 14,13	16,24 ± 14,76	0,808
Ağırlık (kg)	50,85 ± 15,38	46,76 ± 11,64	0,617
Boy (cm)	158,24 ± 9,41	159,74 ± 11,45	0,643
Sistolik TA (mmHg)	118,86 ± 8,68	114,86 ± 6,74	0,115
Diyastolik TA (mmHg)	62,00 (59-79)	68,50 (56-79)	0,232
Kalp hızı (dk^{-1})	75,86 ± 12,42	79,77 ± 14,23	0,279
LVIDd (cm)	4,53 ± 0,51	4,38 ± 0,39	0,270
LVIDs (cm)	28,94 (± 0,32)	27,1 ± 0,34	0,093
IVSd (cm)	0,80 (0,70-1,00)	0,70 (0,50-0,80)	**0,022***
LVPWd (cm)	0,70 ± 0,13	0,71 ± 0,08	0,390
EF (%)	66,89 ± 7,39	72,95 ± 16,26	0,130
FS (%)	36,83 ± 3,16	40,50 ± 10,83	0,174
LVM (g)	112,61 ± 39,86	95,08 ± 22,94	0,083
LVMI (g/m^2)	75,09 ± 18,55	64,97 ± 12,40	**0,041***
DSA (m^2)	1,48 ± 0,26	1,43 ± 0,22	0,790
LA/Ao	1,26 ± 0,09	1,24 ± 0,08	0,105
RWT (cm)	0,33 (0,30-0,43)	0,32 (0,24-0,41)	0,415
P min (ms)	81,9 ± 6,0	77,8 ± 5,3	**0,014***
P max (ms)	100,0 (90-115)	90,0 (70-95)	**<0,001***
P disp (ms)	15,0 (10-25)	10,0 (5-15)	**<0,001***
QT min (ms)	334,1 ± 13,0	330,6 ± 2,2	0,552
QT max (ms)	360,0 (320-380)	342,5 (310-390)	**0,013***
QT disp (ms)	24,30 ± 7,6	13,60 ± 3,8	**<0,001***

Normal dağılan veriler ortalama ± standart sapma, normal dağılmayan veriler medyan (minimum–maksimum) olarak sunulmuştur. p<0.05 istatistiksel olarak anlamlı kabul edilmiştir.

Tablo 2. P dispersiyonu ve QT dispersiyonunun klinik, elektrokardiyografik ve ekokardiyografik parametrelerle korelasyonu

Tablo 2. P dispersiyonu ve QT dispersiyonunun klinik, elektrokardiyografik ve ekokardiyografik parametrelerle korelaayonu

Değişken	P dispersiyonu (r)	p	QT dispersiyonu (r)	p
Yaş (yıl)	0,251	**0,031***	0,404	**0,007***
Ağırlık (kg)	0,331	**0,013***	0,144	0,545
Boy (cm)	0,208	0,160	0,144	0,545
Sistolik TA (mmHg)	0,218	0,143	0,248	0,112
Diyastolik TA (mmHg)	-0,147	0,345	-0,175	0,263
Kalp hızı (dk^{-1})	-0,654	**<0,001***	-0,142	0,179
LVIDd (cm)	0,274	0,075	0,118	0,452
LVIDs (cm)	0,105	0,561	-0,020	0,862
IVSd (cm)	0,216	0,144	0,180	0,278
LVPWd (cm)	0,503	**<0,001***	0,074	0,642
LVM (g)	0,438	**0,004***	0,061	0,689
LVMI (g/m^2)	0,412	**0,007***	0,086	0,574
RWT	0,210	0,177	0,054	0,732
EF (%)	-0,077	0,588	0,096	0,548
LA/Ao	0,525	**<0,001***	0,017	0,939
P (min)	0,187	0,230	0,272	**0,038***
P (maks)	0,739	**<0,001***	0,460	**0,002***
P dispersiyonu	-	-	0,409	**0,006***
QT (min)	0,090	0,564	0,016	0,917
QT (maks)	0,171	0,272	0,337	**0,027***
QT dispersiyonu	0,409	**0,006***	-	-

Değişkenler arasındaki korelasyonlar, dağılım özelliklerine göre Pearson veya Spearman korelasyon analizi ile değerlendirildi. * p<0,05 istatistiksel olarak anlamlı kabul edilmiştir.

PP-092

Pediatrik Atriyal Septal Defektlerde Transkateter Kapatma Sonrası Elektrokardiyografik Remodeling

Ayşe Büşra Paydaş, Uğur Saraç, Fatih Şap, Tamer Baysal, Mehmet Burhan Oflaz
Necmettin Erbakan Üniversitesi Tıp Fakültesi Çocuk Kardiyoloji Bilim Dalı

GİRİŞ:
Transkateter kapatma, sekundum tip atriyal septal defekt (ASD) olgularının büyük çoğunluğu için iyi belgelenmiş hemodinamik yararları nedeniyle tercih edilen tedavi yöntemi haline gelmiştir. Ancak, cihaz temelli kapatmanın erken dönem sonrasındaki atriyal elektriksel remodeling üzerindeki etkileri henüz tam olarak aydınlatılamamıştır. Bu çalışmada, transkateter ASD kapatılmasını takiben pediatrik hastalarda elektrokardiyografik (EKG) değişiklikler; özellikle atriyal iletim ve repolarizasyon belirteçleri değerlendirilmiştir.
YÖNTEMLER:
Başarılı transkateter ASD kapatılması uygulanmış; kapatma öncesi ve sonrası eşleştirilmiş 12 derivasyonlu EKG kayıtları bulunan 43 pediatrik hasta (ortalama yaş: 11,4 ± 2,8 yıl) retrospektif olarak analiz edildi. EKG'ler, medyan 6,0 aylık (IQR: 3,0–9,0 ay) takip süresinde karşılaştırıldı. Minimum ve maksimum P dalga süresi, P dalga dispersiyonu (Pd), PR aralığı, QRS süresi ve QT/QTc dispersiyonu gibi temel parametreler incelendi. İstatistiksel karşılaştırmalar bağımlı örneklemler t-testi kullanılarak yapıldı.
BULGULAR:
Cihazla kapatma sonrasında anlamlı düzeyde reverse remodeling bulguları saptandı. PR aralığında belirgin bir kısalma (134,8 ± 18,8 ms'den 128,2 ± 15,2 ms'ye; p = 0,001) ve QRS süresinde azalma (91,5 ± 14,4 ms'den 86,1 ± 10,8 ms'ye; p = 0,010) gözlendi.

P dalga morfolojisi değerlendirildiğinde, minimum P dalga süresinin anlamlı şekilde uzadığı (58,9 ± 13,0 ms'den 67,4 ± 11,5 ms'ye; p = 0,001) ve bunun sonucunda P dalga varyansının daraldığı saptandı. Buna paralel olarak, elektriksel heterojenite göstergelerinde belirgin iyileşme izlendi: P dalga dispersiyonu (23,7 ± 13,7 ms'den 15,3 ± 8,9 ms'ye; p = 0,003) ve QTc dispersiyonu (27,1 ± 16,8 ms'den 20,2 ± 10,8 ms'ye; p = 0,026) anlamlı olarak azaldı. Kalp hızında ise anlamlı bir değişiklik gözlenmedi (p = 0,511).
SONUÇ:
Transkateter ASD kapatılması, orta dönem takipte belirgin ve olumlu elektriksel remodeling ile sonuçlanmaktadır. Bu durum; atriyoventriküler iletimde iyileşme ve atriyal elektriksel dispersiyonun anlamlı derecede azalması ile karakterizedir. Bulgular, cihazla kapatma yoluyla sağlanan hemodinamik yük azalmasının, pediatrik hastalarda aritmojenik substratları etkin biçimde geriye çevirdiğini düşündürmektedir.

Anahtar Kelimeler: atrial septal defekt, çocuk, elektrokardiyografi, elektriksel remodeling, transkateter kapatma

Transkateter ASD Kapatma Öncesi ve Sonrası Elektrokardiyografik Parametrelerin Karşılaştırılması

	skateter kapatma ö 3)	skateter kapatma s 3)	
hızı (atım/dk	± 11,7	± 14,0	1
nimum (ms)	± 13,0	± 11,5	1*
ximum (ms)	± 14,3	± 11,2	5
ga dispersion	± 13,7	± 8,9	3*

ralığı (ms)	3 ± 18,8	2 ± 15,2	1*
süresi (ms)	± 14,4	± 10,8	0*
ispersionu (m	± 13,1	± 9,0	3*
dispersionu (r	± 16,8	± 10,8	6*

*Veriler ortalama ± standart sapma olarak sunulmuştur. İstatistiksel karşılaştırmalar bağımlı örneklemler t-testi ile yapılmıştır. *p < 0,05 istatistiksel olarak anlamlı kabul edilmiştir.*

PP-093

Sağ Akciğer Agenezisi ve Sol Pulmoner Arter Sling Birlikteliği Olan Yenidoğan Olgu Takdimi

Orhun Safa Kurt, Mehmet Küçük, Emre Usta, Gökçe Kaş
Samsun Eğitim ve Araştırma Hastanesi, Çocuk Kardiyoloji, Samsun

GİRİŞ-AMAÇ:
Akciğer agenezisi; ana bronkus, pulmoner parankim, pulmoner damarlar ve normal bronşiyal dallanmanın olmadığı bir durumu ifade eder. Akciğer agenezisi, 10.000 otopside 1 rastlanan nadir bir konjenital anomalidir. İzole olabileceği gibi, hastaların %60'ında kardiyovasküler sistem, iskelet sistemi, genitoüriner ve gastrointestinal sistem ve bronkopulmoner damarlarda malformasyonlarla birlikte görülebilir. Her iki cinsiyet eşit etkilenir. Akciğerlerin agenezisi, her iki hemitoraksı da etkileyebilir. Bu olgu takdiminde, unilateral sağ akciğer agenezisi olan ve sol pulmoner arterin anormal seyir gösterdiği bir vakayı sunmayı amaçladık.
OLGU:
23 yaşında G2P1 sağlıklı anneden dekolman plasenta nedeniyle acil sezaryen yoluyla 30 hafta ve 905 gr doğan tek canlı kız bebek. Doğum sonrası doğum salonunda spontan solunum ve kalp atımı olmaması nedeniyle kalp masajı ve pozitif basınçlı ventilasyon uygulandı, entübe edilerek YDYBÜ'de takibe alındı. Surfaktan uygulandı. FM'de sağ hemitoraksta solunum seslerinin az olduğu farkedildi. Sol üst sternal kenarda 2/6 sistolik üfürüm mevcuttu. Sol göğüs duvarı sağa göre daha belirgindi. PAAC'de sol akciğerin hiperinflasyonu, mediasten yapılarının ve kalbin sağa doğru itildiği görülmekteydi. Sağ akciğer parenkimi seçilemiyordu. (Resim-1) EKO incelemesinde; kalp dekstropozeydi. sol pulmoner arterin ana pulmoner arterin sağ tarafından kaynaklandığı, anormal bir seyir göstererek trakeayı arkadan ve özofagusu önden çaprazlayarak sol akciğere ulaştığı görüldü. Sağ sol şantlı PDA ve 5 mm genişliğinde sekundum ASD saptandı. Sağ pulmoner venler izlenmedi. Toraks USG; Sağ AC havalanması izlenmemiştir, parankim kollabe olup sağ hemitoraksa mediastinal yapıların kısmen yer değiştirdiği izlenmektedir, sağ ana bronş seçilememiştir, sol ana bronş ve sol AC parankim havalanması tabidir, bilateral diafragmalar intakttır, plevral alanlarda effüzyon saptanmadı şeklinde raporlandı. Hastaya

toraks BT anjiyografi planlandı ancak genel durumunun kötü olması nedeniyle yapılamadı. Hastanın oksijen saturasyonu mekanik ventilatörde yüksek inspiratuar basınç ve %100 FiO2'ye rağmen düşük seyretti. Postnatal 4.gününde kardiyak arrest gelişen hasta ex oldu.

SONUÇ:

Nadir bir birliktelik olan sağ akciğer agenezisi ve sol pulmoner arter sling ileri yaşlara kadar bulgu vermeyebileceği gibi, bazı hastalarda, özellikle ek hastalıkların varlığı ile yenidoğan döneminde bulgu verebilir ve ölümcül seyredebilir. Bu nedenle, akciğer agenezisi izlenen olgularda, özellikle EKO incelemede pulmoner arterlerin seyrinin detaylı değerlendirilmesi, gereği durumunda toraks BT anjiyografi gibi ek görüntüleme tetkiklerinin planlanması uygun olacaktır.

Anahtar Kelimeler: agenezi, sling, pulmoner arter

Sağ Akciğer Agenezisi ve Sol Pulmoner Arter Slingi



PP-094

Yenidoğan döneminde Wolff-Parkinson-White Sendromuna bağlı yaşamı tehdit eden taşikardi ve geri dönüşümlü taşikardiyomiyopati: Olgu sunumu

Yunus Emre Sari[1], Merve Tutal[2], Hakan Tokbay[3], Cem Karadeniz[4]
[1]Manisa Şehir Hastanesi, Çocuk Kardiyoloji, Manisa
[2]Manisa Şehir Hastanesi, Neonatoloji, Manisa
[3]Manisa Şehir Hastanesi, Çocuk Sağlığı ve Hastanesi, Manisa
[4]İzmir Şehir Hastanesi, Çocuk Kardiyoloji Kliniği, İzmir

GİRİŞ VE AMAÇ
Wolff–Parkinson–White (WPW) sendromu yenidoğan ve infant döneminde nadir görülmekle birlikte, kontrolsüz taşikardi atakları ciddi hemodinamik bozulma, taşikardiyomiyopati ve ani kardiyak ölüm riski taşıyabilir. Bu yaş grubunda erken tanı ve uygun akut-kronik tedavi stratejileri prognozu belirleyici olmaktadır. Bu olgu sunumunda, yaşamı tehdit eden tablo ile başvuran ve WPW sendromuna bağlı taşikardi ile taşikardiyomiyopati gelişen bir yenidoğanın başarılı klinik yönetimi sunulmaktadır.
OLGU
Hipotiroidi dışında bilinen ek hastalığı olmayan otuz yedi yaşındaki annenin dördüncü gebeliğinden, 39+4 gebelik haftasında 3200 gram ağırlığında spontan vajinal yolla doğan erkek bebek, doğum sonrası solunum sıkıntısı olması nedeniyle yenidoğan yoğun bakım ünitesine yatırıldı. Postnatal 2. günde yapılan elektif kardiyak değerlendirmede elektrokardiyografisinde (EKG) WPW triadı (kısa PR mesafesi, geniş QRS süresi ve delta dalgası) saptandı. Transtorasik ekokardiyografisinde (TTE) küçük perimembranöz-outlet ventriküler septal defekt (VSD) ve küçük sekundum atriyal septal defekt (ASD) dışında ek patoloji izlenmedi. Yapılan ritim Holter ve yatış süresince kardiyak monitörizasyonunda aritmi gözlenmeyen asemptomatik hasta, poliklinik kontrolü planlanarak taburcu edildi.
Postnatal 26. günde huzursuzluk, solukluk, inlemeli solunum ve

beslenme reddi ile acil servise başvuran hastanın taşikardik olduğu saptandı. Kardiyak monitörizasyonunda 260–280/dk hızında, dar QRS'li ve düzenli taşikardi saptandı. Entübe edilen hastada adenozinin ilk dozuna yanıt alınamazken, ikinci doz sonrası sinüs ritmi sağlandı. Hasta yenidoğan yoğun bakım ünitesine yatırıldı. Başvuru sırasında ciddi derin metabolik asidoz (pH: 6,95), yüksek laktat (23 mmol/L) ve hipoglisemi saptandı.
TTE'de biventriküler sistolik disfonksiyon (Simpson yöntemi ile sol ventrikül EF %45–50), biatriyal ve biventriküler dilatasyon ile orta derecede triküspit ve hafif-orta derecede mitral kapak yetersizlikleri izlendi. WPW sendromuna bağlı taşikardiyomiyopati düşünülen hastaya yoğun destek tedavisi ile birlikte antiaritmik olarak oral sotalol, antikonjestif tedavi ve inotropik destek amacıyla milrinon infüzyonu başlandı. Takip sırasında hem sürekli (sustained) hem de süreksiz (non-sustained) ortodromik atriyoventriküler reentran taşikardi (AVRT) atakları gelişti. Hemodinamisi stabil olmayan hastada toplamda 2 defa elektriksel CV ile ritim sinüse döndürüldü. Oral sotalol tedavisinin ilk dozundan yaklaşık 6 saat sonra hemodinamik durumu daha stabil hâle gelmesi üzerine, taşikardiye adenozin ile müdahale edildi ve ritim sinüse döndürüldü. Sekiz saat sonraki kan gazı değerlendirmesinde metabolik asidozun düzeldiği ve laktat düzeyinin 10 mmol/L'ye gerilediği görüldü. Oral sotalol tedavisinin ikinci dozundan yaklaşık 3 saat sonra yeniden taşikardi atağı izlenmedi. Yirmi dört saat sonraki TTE kontrolünde sistolik fonksiyonların belirgin olarak toparladığı, kapak yetersizliklerinin ve kalp boşluklarındaki dilatasyonun gerilediği saptandı. On bir günlük yoğun bakım yatışı sonrasında hasta antiaritmik tedavi altında, stabil kardiyak bulgularla taburcu edildi. Postnatal 70. gününde hasta nörolojik sekelsiz ve kardiyak olarak stabil şekilde izlenmektedir.

SONUÇ

Yenidoğan döneminde WPW sendromu, başlangıçta asemptomatik seyredebilmesine rağmen, ani ve yaşamı tehdit eden taşikardi atakları ile ağır hemodinamik bozulmaya yol açabilir. Bu olgu, erken tanı, hızlı ritim kontrolü, uygun antiaritmik tedavi ve yakın

izlem ile taşikardiyomiyopatinin geri dönüşümlü olabileceğini göstermektedir. Yenidoğan ve infantlarda WPW sendromunun dikkatli izlenmesi ve gerektiğinde agresif tedavi yaklaşımı hayat kurtarıcı olabilir.

Anahtar Kelimeler: WPW, Yenidoğan, Taşikardi, Taşikardiyomiyopati

PP-095

Pediatrik ve Konjenital Kalp Hastalıklarında Optimus Stent Kullanımı: Tek Merkez Deneyimi Hemodinamik Etkinlik, Güvenlik Profili ve Orta Dönem Klinik Sonuçların Analizi

Derya Aydin Şahin, Osman Başpınar
Gaziantep Üniversitesi Tıp Fakültesi, Çocuk Sağlığı Ve Hastalıkları Anabilim Dalı, Çocuk Kardiyoloji Bilim Dalı, Gaziantep

GİRİŞ-AMAÇ: Pediatrik ve konjenital kalp hastalıklarında rezidüel vasküler obstrüksiyonlar, uzun dönem morbidite ve tekrar girişim gereksiniminin başlıca nedenlerinden biridir. Küçük çocuklarda damar boyutlarının sınırlı olması ve hızlı büyümeleri nedeniyle stent implantasyonu zorluklar yaratmaktadır. Bu hasta grubunda stent tedavisinden beklenen temel özellikler; yüksek radyal dayanıklılık, elastik recoil'a direnç, geniş çaplara güvenli redilatasyon ve büyüme potansiyeline uyum sağlayabilme kapasitesidir. Optimus stentler bu gereksinimlere yönelik geliştirilmiş yeni nesil, yüksek radyal kuvvetli platformlar olup özellikle çocuk ve adölesan hastalarda teorik ve pratik avantajlar sunmaktadır. Bu çalışmada merkezimizin Optimus stent deneyimi; endikasyon spektrumu, teknik başarı oranı, hemodinamik kazanımlar ve orta dönem klinik sonuçlar açısından kapsamlı biçimde değerlendirilmiştir.
YÖNTEM: Tek merkezli retrospektif kohort çalışmasına, Optimus stent implantasyonu uygulanan 64 ardışık hasta (toplam 71 girişim) dahil edildi. Demografik özellikler, stent endikasyonları ve implantasyon bölgeleri, prosedürel teknik olaylar, seri Doppler ekokardiyografik ölçümler, yeniden girişimler ve klinik sonlanımlar analiz edildi. Hemodinamik etkinlik, işlem öncesi ve sonrası maksimum akım hızı değişimi üzerinden değerlendirildi.
BULGULAR: Hastaların medyan yaşı 153 ay (IQR 108-204) olup %36,6'sı kız idi. Bu hastaların 15'i 18 yaşın üzerinde idi. 4 hasta

sendromik, 2 hastada tek ventrikül, bir hasta ise kardiyak sarkoma olup pulmoner arterlere bası mevcuttu. En sık stent endikasyonları aort koarktasyonu 28 hasta (%39,4) ve pulmoner arter dal darlıkları 21 hasta (%29,5) idi; bunu RVOT/pre-TPVR hazırlığı 12 hasta (%16,9) izledi. İmplantasyonların büyük çoğunluğu (iyatrojenik aorta rüptürü ile birlikte) aorta (%41) idi. Sekiz hastada stenotik vasküler lezyon yoktu. Stent implantasyonu sonrası medyan damar çapları 6,9 mm'den (IQR, 1,3-22) 15,2 mm'ye (IQR, 5,8–30) yükseldi (P<0,001). On üç hastada işlem sırasında stent recoil meydana geldi. On hastaya ikinci stent gerek oldu, bunların nedeni 6 hastada stent migrasyonu, 2 hastada darlık gradiyentlerinin yeterli düşmemesi ve bir hastada tümör basısına bağlı uzun segment darlık olması idi. Stent implantasyonu sonrası belirgin ve kalıcı hemodinamik iyileşme gözlendi.
Medyan doppler Vmax değerleri ise bazal; 4.0 m/s, taburculuk; 2.0 m/s ve son kontrolde 2.2 m/s idi. Bu azalma, hedef lezyonda klinik olarak anlamlı ve sürdürülebilir obstrüksiyon giderildiğini göstermektedir. Teknik açıdan yüksek basınçla redilatasyon gereksinimi oranı %33,8, stent recoil oranı %18,3 ve ikinci stentleme oranı %14 saptandı. Medyan 1.36 yıllık izlemde yeniden girişim oranı %11.2 olup mortalite düşük düzeyde (%1.4, n=1) saptandı; bu hastada ölüm nedeni ise kapak endokarditi idi. Genel olarak yüksek prosedürel başarı ve düşük majör komplikasyon oranı saptandı.
SONUÇ: Optimus stentler, pediatrik ve konjenital kalp hastalarında özellikle yüksek dirençli, fibrotik ve kompleks vasküler darlıklarda güçlü radyal destek sağlayarak anlamlı ve kalıcı hemodinamik düzelme oluşturan, güvenli ve etkili bir tedavi seçeneği olarak öne çıkmaktadır. Kabul edilebilir yeniden girişim oranları ve düşük mortalite, stentin olumlu güvenlik profiline işaret etmektedir. Ayrıca yeniden genişletilebilir tasarımının, büyüyen çocuk hastalarda uzun dönem revaskülarizasyon stratejileri açısından belirgin bir avantaj sağladığı düşünülmektedir. Bu bulgular Optimus stentlerin pediatrik girişimsel kardiyolojide güvenilir bir alternatif olarak klinik pratiğe entegrasyonunu desteklemekte olup, sonuçların prospektif ve çok merkezli çalışmalarla doğrulanması gereklidir.

Anahtar Kelimeler: Optimus stent, pediatrik girişimsel kardiyoloji, konjenital kalp hastalığı, koarktasyon, pulmoner arter darlığı

Tablo 1. Hastaların demografik özellikleri, prosedürel veriler ve klinik sonuçlar

edür sayısı	
a sayısı	
ay (medyan, IQR)	(108-204)
l SpO2, % (medyan, IQR)	95-98)
süresi, yıl (medyan, IQR)	(0.82-2.26)
kaplı stent, n (%)	9.7)
t recoil, n (%)	8.3)
ek basınç redilatasyon, n (%)	33.8)
i stentleme, n (%)	.4)
ıtervansiyon, n (%)	..3)
alite, n (%)	4)
l Vmax, m/sn (medyan, IQR)	3.2- 4.5)
rculuk Vmax, m/sn (medyan, IQR)	1.5- 2.5)
takip Vmax, m/sn (medyan, IQR)	2.0- 2.7)

PP-096

Rekürren perikardiyal efüzyon ile giden diffüz lenfanjiomatozis vakası ve sirolimus yanıtı

Erhan Sönmez, Çağdaş Vural, Ali Baykan, Cemile Zeynep Küçükaydın Yılmaz, İbrahim Halil Tangüner
Erciyes Üniversitesi Tıp Fakültesi, Çocuk Sağlı ve Hastalıkları Ana Bilim Dalı, Çocuk Kardiyoloji Bilim Dalı, Kayseri, Türkiye

GİRİŞ-AMAÇ:
Diffüz lenfanjiomatozis, lenfatik kanalların yaygın ve anormal proliferasyonu ile karakterize, nadir ve multisistemik bir hastalıktır. Kardiyotorasik tutulum varlığında klinik seyir ağır seyretmekte ve perikardiyal efüzyon, nadir ancak tanı ve tedavi açısından yönetimi güç bir komplikasyon olarak ortaya çıkmaktadır. Konvansiyonel antienflamatuvar ve immünsüpresif tedavilere sınırlı yanıt veren, kortikosteroid tedavisine yanıtlı ancak doz azaltımı veya kesilmesini takiben nüks eden olgularda optimal tedavi yaklaşımı konusunda literatürde sınırlı veri bulunmaktadır. Bu bildiride, diffüz lenfanjiomatozis zemininde gelişen tekrarlayan perikardiyal efüzyonlu bir olgunun klinik, laboratuvar ve ekokardiyografik özelliklerini ayrıntılı olarak sunmayı ve mammalian target of rapamycin (mTOR) inhibitörü olan sirolimusun, patofizyolojiye ve hedefe yönelik bir tedavi seçeneği olarak etkinliğini ve güvenilirliğini değerlendirmeyi amaçladık. Ayrıca, bu olgunun mevcut literatürde bildirilen benzer vakalarla karşılaştırılarak, cerrahi girişim gereksinimini azaltabilecek medikal yaklaşımlara katkı sunması hedeflenmiştir.

OLGU:
On altı yaşında erkek hasta, diffüz lenfanjiomatozis ve herediter sferositoz tanıları ile takip edilmekte iken göğüs ağrısı şikayeti ile acil servise başvurdu. Fizik muayenede alt ekstremitelerde belirgin

lenfödem, skrotal ödem ve masif splenomegali saptandı. Laboratuvar incelemelerinde akut faz reaktanlarında belirgin yükseklik ve lenfopeni mevcuttu. Ekokardiyografide perikardiyal efüzyon izlenmiş olup kardiyak tamponad bulguları saptanmadı (Şekil 1). Kortikosteroid, kolşisin ve propranolol tedavileri ile geçici klinik ve ekokardiyografik yanıt elde edilmesine rağmen, kortikosteroid dozunun azaltılması ve kesilmesini takiben kısa sürede rekürrens gelişti. Klinik seyri boyunca tekrarlayan perikardiyal ve plevral efüzyon, yaygın ödem ve lenfödem bulguları izlendi. Çekilen lenfosintigrafi evre-3a lenfödem olarak raporlandı (Şekil 2). Yaygın lenfatik disfonksiyon, asit ve sistemik ödem varlığı nedeniyle perikardiyoperitoneal pencere gibi cerrahi girişimler uygun bulunmadı. Hedefe yönelik tedavi kapsamında mTOR inhibitörü olan sirolimus başlandı. Terapötik ilaç düzeylerine ulaşıldıktan sonra perikardiyal ve plevral efüzyonların tamamen gerilediği görüldü. İzlem sürecinde ilaç ilişkili belirgin bir yan etki gözlenmedi. Alt ekstremite ve skrotal bölgede mevcut olan lenfödem bulgularının büyük ölçüde sebat ettiği görülse de hastanın sirolimus monoterapisi altında yedinci ay takibinde asemptomatik olduğu, perikardiyal efüzyonun devam etmediği, laboratuvar ve klinik olarak remisyonda seyrettiği görülmüştür.

SONUÇ:
Diffüz lenfanjiyomatozis ile ilişkili, tekrarlayan, konvansiyonel tedavilere dirençli ya da kortikosteroid tedavisine yanıtlı ancak doz azaltımı veya kesilmesini takiben nüks eden perikardiyal efüzyon olgularında sirolimus, etkili ve iyi tolere edilen bir tedavi seçeneği olarak öne çıkmaktadır. mTOR yolunun inhibisyonu, altta yatan patofizyolojik mekanizmalara doğrudan etki ederek yalnızca semptomatik iyileşme sağlamakla kalmayıp hastalık kontrolüne de anlamlı katkı sunabilmektedir. Bu bulgular, özellikle yaygın lenfatik disfonksiyon ve eşlik eden asit varlığında, invaziv cerrahi yaklaşımlara geçilmeden önce moleküler hedefli tedavilerin sistematik biçimde değerlendirilmesi gerektiğini düşündürmektedir. Bununla birlikte, optimal dozlama stratejilerinin, tedavi süresinin ve uzun dönem güvenlilik profilinin belirlenebilmesi amacıyla daha

geniş hasta serilerini içeren prospektif ve çok merkezli çalışmalara ihtiyaç vardır.

Anahtar Kelimeler: Diffüz lenfanjiomatozis, Perikardiyal efüzyon, Sirolimus, mTOR inhibitörü.

Şekil 1: Ekokardiyografi.



Şekil 2: Lenfosintigrafi.



PP-097

Fetal Dönemde Duktus Arteriyozusun Bulunmadığı Aortopulmoner Pencere

Yasemin Özdemir Şahan, Cansu Çetin Şentürk
Ankara Bilkent Şehir Hastanesi, Çocuk Kardiyoloji Kliniği, Ankara

Giriş–AMAÇ: Aortopulmoner pencere (APP), çıkan aorta ile ana pulmoner arter arasında, semilunar kapakların hemen üzerinde yer alan nadir bir konjenital kalp hastalığıdır ve tüm konjenital kalp defektlerinin %0,2–0,6'sını oluşturur. Prenatal tanı, erken neonatal dönemde cerrahi planlamaya olanak sağlayarak pulmoner aşırı akıma bağlı kalp yetmezliği ve mortaliteyi azaltmaktadır. Bu olguda, prenatal dönemde duktus arteriyozus yokluğundan şüphelenilerek tanı konulan olgumuzu sunmayı ve prenatal tanının postnatal yönetimdeki önemini vurgulamayı amaçladık.
OLGU: Otuz iki yaşında, primipar gebe, 34. gebelik haftasında polihidramnios, fetal anal atrezi ve Fallot tetralojisi ön tanısıyla fetal kardiyolojiye yönlendirildi. Fetal ekokardiyografik incelemede; dört boşluk görüntüleme normal, beş boşluk görüntülemede perimembranöz outlet yerleşimli 3-4 mm VSD ve overriding aorta saptandı. Standart üç-damar-trakea pozisyonunda duktus arteriyozus görülmedi, ana pulmoner arter ile asendan aorta arasında bağlantı izlendi, aortopulmoner pencere düşünüldü. İlave olarak geniş koroner sinüse açılan persistan sol vena cava superior izlendi.
Gebeye 36 hafta + 2 günde erken membran rüptürü, oligo-anhidramniyoz, baş prolapsusu nedeniyle acil sezaryen uygulandı. Canlı, erkek bebek, SGA, 1725 gr (0,5 p), 45 cm (15p) 1. dakika APGAR skoru 6/8 idi. Yapılan fizik muayene ve görüntülemeler sonucunda anal atrezi, özefagus atrezisi saptandı. Takipne ve interkostal çekilmesi olan hasta solunum sıkıntısı nedeniyle yenidoğan yoğun bakım ünitesine alındı ve non-invaziv ventilatör

desteği sağlandı. Yapılan postnatal ekokardiyografide, sağ kalp boşlukları hafif geniş izlendi. Perimembranöz outlet bölgede VSD izlendi. Aorta interventriküler septum üzerinde overriding göstermekteydi. Pulmoner kapaktan distal yerleşimli, bifurkasyon hizasında, asendan aortanın distalinde 5-6 mm'lik sol sağ şantlı APP görüldü. Koroner sinüs geniş izlendi, buraya direne olan persistan sol SVC görüldü.
Anal atrezi ve özefagus atrezisi saptanan hasta, çocuk cerrahisi tarafından opere edildi. Kardiyak cerrahi için uygun koşulların sağlanması amacıyla yenidoğan yoğun bakım ünitesinde izlenmektedir.
SONUÇ: APP'nin prenatal tanısı fetal ekokardiyografi ile mümkündür. Özellikle duktus arteriyozus yokluğunun dikkatle değerlendirilmesi, bu nadir anomalinin tanınmasında yol gösterici olabilir. Erken prenatal tanı, doğumun üçüncü basamak merkezde planlanmasına ve cerrahi tedavinin zamanında uygulanmasına katkı sağlar.

Anahtar Kelimeler: Feta ekokardiyografi, aorto-pulmoner pencere, duktus arteriyozus

Şekil A: Fetal ekokardiyografide APW Şekil B: Fetal ekokardiyografide VSD yerleşimi, aorta interventriküler septum üzerinde overriding gösteriyor.

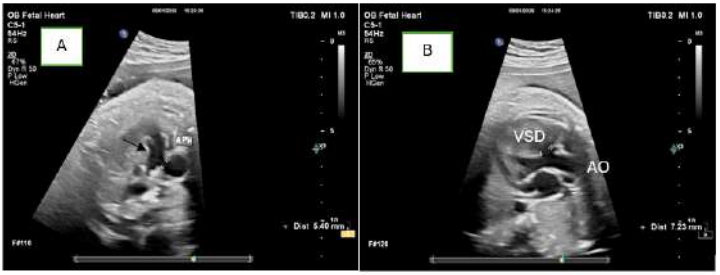

Şekil C: Postnatal 3 boyutlu BT anjiografide APW görünümü



Şekil D: Postanatal transtorasik ekokardiyografide APW görünümü

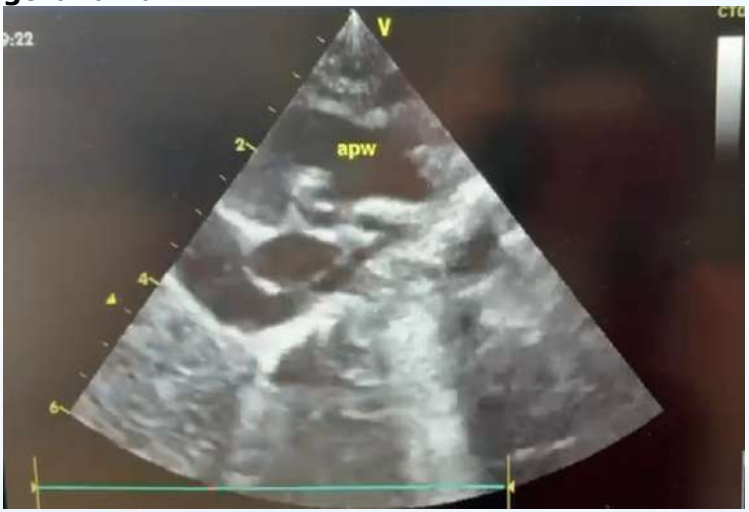

PP-098

Valvüler aort darlığı nedeniyle aort balon valvüloplasti işlemi yapılan hastaların retrospektif olarak değerlendirilmesi

Melek Şendağ[1], Çağla Nur Doğan[2], Fadli Demir[2], Hasan Demir[2], Çağla Bayergi[2], Tuğçe Çabuk[2], Anıl Atmış[2], Sevcan Erdem[2], Nazan Özbarlas[2]
[1]Çukurova Üniversitesi Tıp Fakültesi Çocuk Sağlığı ve Hastalıkları Anabilim Dalı
[2]Çukurova Üniversitesi Tıp Fakültesi Çocuk Kardiyoloji Bilim Dalı

AMAÇ: Valvüler aort darlığı, çocukluk çağında en sık görülen sol ventrikül çıkış yolu darlığıdır. Aort balon valvüloplasti (ABV), bu hastalarda birçok merkezde ilk basamak tedavi yöntemi olarak tercih edilmektedir. Bu çalışmada, valvüler aort darlığı nedeniyle ABV uygulanan hastaların klinik özellikleri, işlem sonuçları ve komplikasyonlarının retrospektif olarak değerlendirilmesi amaçlanmıştır.
GEREÇ-YÖNTEM: Kliniğimizde 1993–2023 yılları arasında valvüler aort darlığı tanısı ile ABV uygulanan 18 yaş altındaki hastaların demografik, klinik, girişimsel ve takip verileri retrospektif olarak incelendi. Hastalar işlem sırasındaki yaşlarına göre gruplandırıldı. İşlem başarısı; transvalvüler gradiyentteki azalma ve aort yetersizliği (AY) gelişimine göre başarılı, kısmen başarılı ve başarısız olarak sınıflandırıldı. İşlem sonuçları ve komplikasyonlar kapak morfolojisi ile ilişkili olarak değerlendirildi.
BULGULAR: Toplam 71 hastaya 80 ABV işlemi uygulandı. Hastaların % 78,9'u erkekti. Ortalama başvuru yaşı 66,1 ± 62,7 ay olup,). ABV sırasında hastaların 10'u (% 12,5) 0 ile 1 ay arasında, 30'u (% 37,5) 1 ay ile 1 yaş arasında, 26'si (%32,5) 1 yaş ile 10 yaş arasında ve 14''ü (% 17,5) ise 10 yaşından büyüktü. En sık başvuru nedeni fizik muayenede üfürüm saptanmasıydı. Aort

kapağı hastaların % 85,5'inde biküspit yapıdaydı. ABV sonrası ortalama transvalvüler gradiyent 69,6 ± 28,0 mmHg'dan 27,8 ± 16,2 mmHg'ya geriledi. Ortalama balon/anulus oranı 1,05 ± 0,1 idi. İşlemlerin % 43,8'i başarılı, % 46,6'sı kısmen başarılı, % 9,6'sı başarısız olarak değerlendirildi. İşlem sonrası işlem öncesine görehastaların %49'unda (n=37) aort yetersizliği derecesinde artış görüldü. ABV işlemi sonrası aort yetersizliği artışı ile aort kapak yapısı arasında istatistiksel olarak anlamlı bir ilişki bulunmadı. Beş hastada femoral ater trombüsü, 4 hastada ise aritmi gelişti. Sol ventrikül ejeksiyon fraksiyonunda anlamlı değişiklik saptanmadı. ABV işlemi sonrası hastalarda ortalama izlem süresi 65,2 ± 61,6 ay (min-max: 1-222 ay) idi. İzlemde iki hasta (% 2,6) kaybedilirken, 14 hastada aort kapak replasmanı (AVR) gerekti. Aort kapak replasmanı yapılan hastalarda AVR ile ABV işlemi arasındaki süre ortalama 84,5 ± 74,0 ay (min-max:3 gün-15,8 yıl) idi.
SONUÇ: Aort balon valvüloplasti, çocuklarda valvüler aort darlığı tedavisinde etkili ve güvenli bir yöntemdir. En sık komplikasyon AY olmakla birlikte, cerrahi gereksinimin düşük olması ABV'yi uygun hastalarda ilk basamak tedavi seçeneği olarak desteklemektedir.

Anahtar Kelimeler: Aort darlığı, aort balon valvüloplasti, konjenital kalp hastalıkları, komplikasyon, aort yetersizliği

Şekil 2

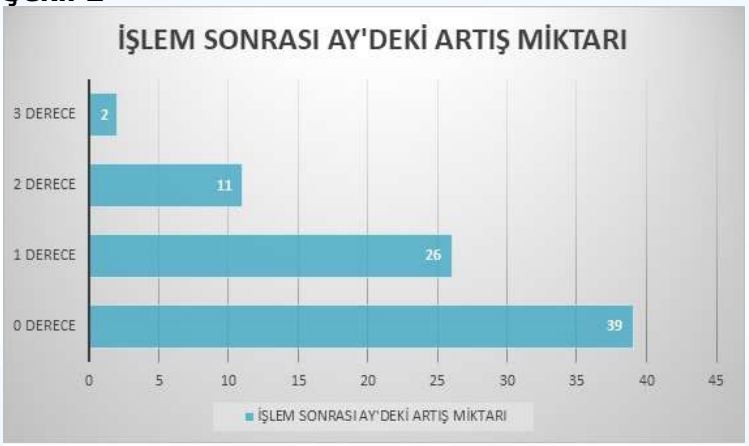

ABV sonrası aort yetmezliği derecesinde görülen artış miktarı

Şekil 1

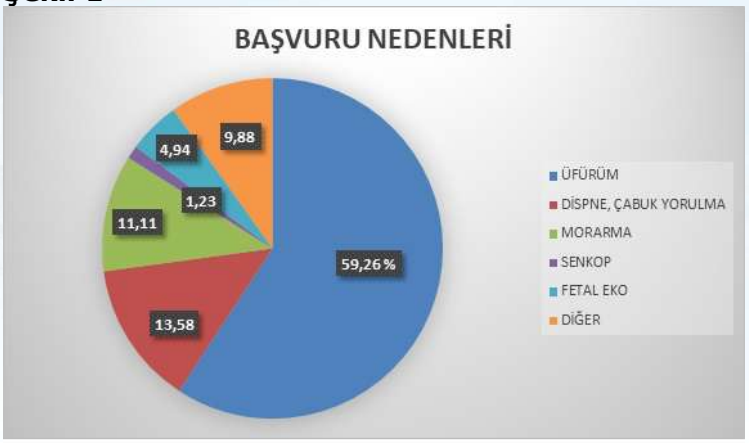

ABV yapılan hastaların başvuru nedenlerine göre dağılımı

PP-099

Adölesan Bir Olguda Türbüşon (Corkscrew) Aortik Ark: Koarktasyonu Taklit Eden Nadir Bir Arkus Anomalisi

Aslıhan Karaman, Selman Gokalp, Alper Güzeltaş
Sağlık Bilimleri Üniversitesi Mehmet Akif Ersoy Göğüs Kalp ve Damar Cerrahisi Eğitim ve Araştırma Hastanesi Çocuk Kardiyoloji Kliniği, İstanbul

Amaç
Türbüşon (corkscrew) aortik ark, koarktasyonu taklit edebilen nadir bir konjenital vasküler anomalidir ve yanlış tanı gereksiz invaziv girişimlere yol açabilir. Bu olgu sunumunda, aort koarktasyonu ön tanısı ile invaziv anjiyografi amacıyla yönlendirilen, ancak türbüşon aortik ark tanısı konulan adölesan bir hastayı sunmayı amaçladık.
Olgu Sunumu
On üç yaşında erkek hasta, yaklaşık bir yıldır aralıklı göğüs ağrısı ve eforla artan çabuk yorulma şikâyetleri ile değerlendirilmiş, aort koarktasyonu öntanısı ile girişimsel tedavi yapılması amacıyla merkezimize yönlendirilmişti. Fizik muayenede sol kolda 105/73 mmHg, sağ kolda 123/73 mmHg, sol bacakta 161/113 mmHg ve sağ bacakta 166/118 mmHg, sürekli üfürüm izlenmedi. Transtorasik ekokardiyografide sol yerleşimli aortik arkın elonge seyri psödokoarktasyon izlenimi alındı. CW Doppler ile maksimum 12 mmHg gradient ölçüldü. Arkus ve desendan aort boyunca türbülans izlenmedi. Suprasternal pencerede alışılmış arkus görüntüsünün net olarak elde edilememesi dikkat çekti. Arkus anatomisinin netleştirilmesi amacıyla çekilen kontrastlı torasik BT anjiyografi incelemesinde aortik arkın servikal seviyeye kadar uzandığı, belirgin elongasyon ve tortiyozite göstererek süperior–inferior–süperior yönlü seyir izlediği ve türbüşon (corkscrew) benzeri yapı oluşturduğu saptandı. Koarktasyon veya istmus hipoplazisi lehine bulgu izlenmedi. Bu bulgularla klinik izlem kararı alındı.

Sonuç
Türbüşon aortik ark koarktasyon şüphesi olan hastalarda dikkatli ekokardiyografik değerlendirme ve uygun ileri görüntüleme seçiminin klinik karar sürecindeki belirleyici rolü vurgulanmıştır.

Anahtar Kelimeler: Türbüşon aortik ark, aort koarktasyonu, arkus anomalisi, pediatrik kardiyoloji, bilgisayarlı tomografi

Türbüşon aortik ark



Kontrastlı BT anjiografiye ait üç boyutlu görüntüde, türbüşon konfigürasyonlu aortik ark.

PP-100

NSUN3-ilişkili Mitokondriyal Hastalıkta Saptanan Yeni Bir Fenotipik Özellik- Hipertrofik Kardiyomiyopati: Olgu Sunumu

Ayşe Şenol Ersak[1], Tuğçe Çağıran[1], Ayşen Koçyiğit[1], Kısmet Çıkı[1], Yilmaz Yildiz[1], Ebru Aypar[2], Serap Ketenci Işlek[3], Pelin Ozlem Simsek Kiper[3], Göknur Haliloğlu[4], Ali Dursun[1]
[1]Hacettepe Üniversitesi İhsan Doğramacı Çocuk Hastanesi, Çocuk Metabolizma ve Beslenme Bilim Dalı, Ankara
[2]Hacettepe Üniversitesi İhsan Doğramacı Çocuk Hastanesi, Çocuk Kardiyoloji Bilim Dalı, Ankara
[3]Hacettepe Üniversitesi İhsan Doğramacı Çocuk Hastanesi, Genetik Bilim Dalı, Ankara
[4]Hacettepe Üniversitesi İhsan Doğramacı Çocuk Hastanesi, Çocuk Nöroloji Bilim Dalı, Ankara

GİRİŞ-AMAÇ: Mitokondriler, hücre sağlığı ve yaşamı için önemli organellerdir. Mitokondriyal DNA transkriptlerindeki bozukluklar, multisistemik tutulumla giden oksidatif fosforilasyon defektlerine neden olan mekanizmalardan biridir.Bu hastalıklar en sık görülen metabolik hastalıklardan olan primer mitokondriyal hastalıkların bir kısmını oluşturur.NSUN3 kromozom 3q11.2 bölgesinde yer alan bir gendir,NSUN3, mitokondriyal RNA metilltransferazı kodlar.Bu enzim tRNA'daki sitozin metilasyonundan ve mitokondriyal translasyon düzenlemesinden sorumludur.NSUN3'deki mutasyonlar oksidatif fosforilasyonun bozulması ve multisistemik tutuluma neden olur.Literatürdeki şu ana kadar sunulan 10 olguda gelişimsel gerilik, hipotoni, optik atrofi, ve diğer nörolojik bulgular bildirilmiştir.NSUN3 eksikliğine bağlı kardiyak bulgu olarak ASD ve biküspid aort kapağı bildirilmiştir.Bu olguda NSUN3-ilişkili hastalığın yeni bir klinik bulgusu olan hipertrofik kardiyomiyopati varlığı sunulmuştur.OLGU: 18 yaşında kız hasta görme kaybı, yorgunluk, kas güçsüzlüğü ve HKMP tanılarıyla hastanemize başvurdu.Öyküsünde, bebeklik döneminde başlayan hipotoni, global gelişimsel gerilik, görme keskinliğinde azalma mevcuttu. 15 yaşında eforla göğüs ağrısı alan hasta dış merkezde HKMP tanısı almıştı.Elektrokardiyogramda sol ventrikül(LV) hipertrofisi, göğüs derivasyonlarında T dalgası negatifliği mevcuttu.Ekokardiyografisinde LV'de konsantrik hipertofi,

septum:20 mm, sol ventrikül çıkış yolunda 20 mmHg sistolik gradient, mitral kapakta sistolik anterior hareket, orta derecede mitral yetmezlik saptandı (Figür) Holterde aritmi saptanmadı.Kardiyak manyetik rezonans görüntülemede LV'de konsantrik hipertrofi, septum kalınlığı:20 mm, LV ejeksiyon fraksiyonu %70 idi, fibrozisi destekleyen bulgular saptandı, miyokardiyal ödem saptanmadı.Hastaya oral propranolol (3 mg/kg/gün) başlandı. Anne,baba ve kardeşlerin ekokardiyografileri normaldi.Tüm ekzon sekanslama incelemesinde NSUN3 geninde homozigot olası patojenik variant saptandı: NM_022072.5: c.465dup (p.Gly1ArgfsTer6).Anne ve babanın genetik incelemelerinde heterozigot taşıyıcı oldukları görüldü. Üç yıllık izlemde septum kalınlığı 30 mm'ye ulaşan hasta septal miyektomiye uygun bulunmadı, ani kardiyak ölüm riski %5.4 (normali< %4) hesaplanınca implantable kardiyak defibrillator takıldı, tedavisine oral kalsiyum kanal blokör tedavisi eklendi Tartışma ve SONUÇLAR: Bu olguda saptanan HKMP literatürde NSUN3-ilişkili miyokondriyal hastalıkta ilk defa bildirilmektedir. Önceki olgularda HKMP bildirilmemesi, kardiyomiyopatinin daha geç yaşta prezente etmesine ve önceki hastaların bebeklikte kaybedilmesine bağlı olabilir. Primer mitokondriyal hastalıklarda mutlaka aralıklı kardiyak değerlendirme yapılmalıdır. Literatürdeki olgu bildirimleri klinik fenotip ve genotip-fenotip ilişkisinin daha iyi anlaşılmasına katkı sağlayacaktır.

Anahtar Kelimeler: kardiyomiyopati, hipertrofik kardiyomiyopati, mitokondriyal hastalık, NSUN3

FİGÜR

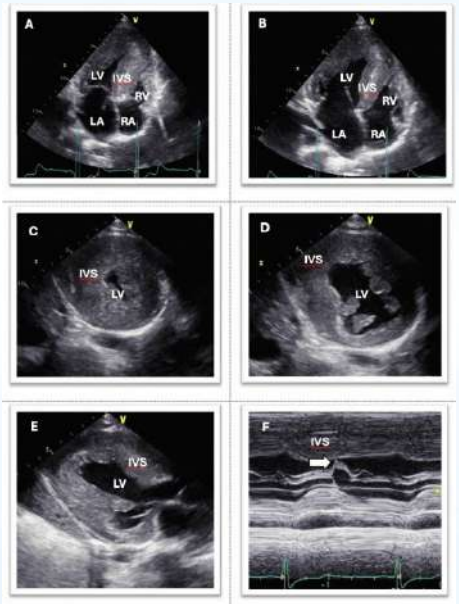

Hipertrofik kardiyomiyopati saptanan hastanın 2D ve M-mod ekokardiyografik görüntüleri. A: Apikal 4-boşluk görüntü (sistol) B: Apikal 4-boşluk görüntü (diyastol) C: Kısa eksen görüntü (sistol) D: Kısa eksen görüntü (diyastol)E: uzun eksen görüntü F: Mitral kapakta sistolik anterior hareket. (ok). IVS: interventriküler septum. LA: sol atriyum LV: sol ventrikül RA: sağ atriyum RV: sağ ventrikül.

PP-101

İdiyopatik Pulmoner Arteriyel Hipertansiyon ile Konjenital Kalp Hastalığına Sekonder Pulmoner Arteriyel Hipertansiyonlu Pediatrik Hastaların Klinik Özelliklerinin Karşılaştırılması

Mustafa Mertkan Bilen, Gamze Vuran
Sağlık Bilimleri Üniversitesi, Dr. Behçet Uz Çocuk Hastalıklar ve Cerrahisi Eğitim ve Araştırma Hastanesi, Çocuk Kardiyoloji, İzmir

Giriş ve Amaç
Pediatrik pulmoner arteriyel hipertansiyon (PAH), farklı etiyolojik mekanizmalara bağlı gelişebilen ve klinik seyri değişkenlik gösterebilen ciddi bir hastalıktır. Çocukluk çağında PAH'ın en sık nedenlerinden biri konjenital kalp hastalıklarına (KKH) sekonder pulmoner vasküler hastalık iken, bazı hasta grubunda altta yatan belirgin bir neden olmaksızın idiyopatik pulmoner arteriyel hipertansiyon (IPAH) görülmektedir. IPAH ve KKH'ye sekonder PAH arasında patofizyolojik süreçler farklılık göstermekte olup, bu farklılıkların klinik tabloya yansıması beklenmektedir. Ancak pediatrik yaş grubunda bu iki etiyolojik alt grubun klinik özelliklerini doğrudan karşılaştıran çalışmalar sınırlıdır. Bu çalışmanın amacı, pediatrik PAH hastalarında IPAH ile konjenital kalp hastalığına sekonder PAH (KKH-PAH) gruplarının klinik, fonksiyonel ve hemodinamik özelliklerini karşılaştırmaktır.
Yöntem
Bu çalışmaya pulmoner hipertansiyon tanısı ile izlenen 12 yaş ve üzeri toplam 21 pediatrik hasta dahil edildi. Hastalar etiyolojiye göre IPAH (n=6) ve KKH-PAH (n=15) olmak üzere iki gruba ayrıldı. Değerlendirilen klinik parametreler yaş, N-terminal pro-B tipi natriüretik peptid (NT-proBNP) düzeyi, altı dakika yürüme testi (6DYT) mesafesi, Dünya Sağlık Örgütü fonksiyonel sınıfı (WHO-FS) ve transtorasik ekokardiyografi ile ölçülen sistolik pulmoner arter basıncı (sPAP) idi. Sürekli değişkenler medyan olarak sunuldu. Gruplar arası karşılaştırmalarda Mann–Whitney U testi kullanıldı ve $p<0,05$ istatistiksel olarak anlamlı kabul edildi.
Bulgular
Toplam 21 hastanın 6'sı (%28,5) IPAH, 15'i (%71,5) KKH-PAH tanısına sahipti. IPAH grubunda yaş daha küçük olma eğiliminde olmakla birlikte fark anlamlı değildi (medyan 13 vs 16 yıl, $p=0,0569$). NT-proBNP düzeyleri IPAH grubunda anlamlı derecede

daha yüksekti (2059,5 [1551,8–4104,0] pg/mL vs 430 [102,0–1027,0] pg/mL; p=0,0184). Egzersiz kapasitesini gösteren 6DYT mesafesi IPAH grubunda anlamlı derecede daha düşüktü (352,5 [325,0–406,3] m vs 450 [430,0–480,0] m; p=0,0206). Hemodinamik yük göstergesi olan sPAP IPAH hastalarında daha yüksekti (86,5 [74,3–93,5] mmHg vs 65 [45,5–69,0] mmHg; p=0,0080). WHO fonksiyonel sınıf dağılımı açısından gruplar arasında anlamlı fark saptanmadı (p>0,05).

Sonuç

Bu çalışma, pediatrik PAH hastalarında etiyolojinin klinik şiddet üzerinde belirleyici olduğunu göstermektedir. IPAH hastaları, KKH'ye sekonder PAH hastalarına kıyasla daha yüksek NT-proBNP düzeyleri, daha düşük egzersiz kapasitesi ve daha yüksek pulmoner arter basınçları ile daha ağır bir klinik ve hemodinamik profile sahiptir. WHO fonksiyonel sınıf dağılımında fark saptanmamış olmakla birlikte, parametre değerlendirmeleri IPAH grubunda hastalık yükünün daha fazla olduğu fikrini ortaya çıkarmaktadır. Bu bulgular, IPAH hastalarının daha yakın izlem ve daha erken dönemde yoğun tedavi yaklaşımlarına ihtiyaç duyabileceğini düşündürmektedir.

Anahtar Kelimeler: Pulmoner Hipertansiyon, Pediyatrik, İdiyopatik, Konjenital Kalp Hastalıkları

IPAH ve KKH-PAH Hastalarının Klinik Özelliklerinin Karşılaştırılması

metre	(n=6)	PAH (n=15)	ğeri
yıl)	.3 – 15,25)	.5 – 17)	69
roBNP (pg/mL)	,5 (1551,8 – 41(	102,0 – 102	34
kika Yürüme Mesafes	5 (325,0 – 406,3	430,0 – 480,0	06

(mmHg)	(74,3 – 93,5)	45,5 – 69,0)	30

Kısaltmalar: IPAH: İdiyopatik pulmoner arteriyel hipertansiyon; KKH-PAH: Konjenital kalp hastalığına sekonder pulmoner arteriyel hipertansiyon; sPAP: Sistolik pulmoner arter basıncı

PP-102

Büyük Arter Transpozisyonlu Bir Yenidoğanda Dirençli Fokal Atriyal Taşikardi Kontrolünde İvabradin: Olgu Sunumu

Tolga Bacak[1], Mehmet Oğuz Demiroğlu[1], Engin Gerçeker[1], Sedef Öksüz[1], M. Akif Atlan[1], Berkay Alimoğlu[1], Hakan Dedecengiz[1], Özgür Uzun[1], Hasan Can Kılıç[1], Raşit Aktaş[1], Kaan Yıldız[1], Cem Karadeniz[2]
[1]Sağlık Bilimleri Üniversitesi, Çocuk Kardiyolojisi, İzmir Şehir Hastanesi
[2]SBÜ Katip Çelebi Üniversitesi, Çocuk Kardiyolojisİ, Pediatrik Aritmi ve Elektrofizyolojisi, İzmir Şehir Hastanesi

GİRİŞ: Büyük arter transpozisyonu (d-TGA), yenidoğan döneminde hemodinamik dengenin hassas olduğu kompleks bir anomalidir. Bu hastalarda gelişen fokal atriyal taşikardi (FAT), konvansiyonel tedavilere (adenozin, kardiyoversiyon) dirençli seyri ve miyokardiyal oksijen tüketimini artırması nedeniyle yönetimi güç bir tablodur. İvabradin, sinoatriyal düğümdeki If kanallarını selektif olarak inhibe eden ve negatif inotropik etkisi olmayan bir ajandır. Bu sunumda, çoklu antiaritmik tedaviye dirençli FAT gelişen d-TGA'lı bir yenidoğanda ivabradin deneyimimizi paylaşmayı amaçladık.
OLGU: Fetal d-TGA tanılı, 33 haftalık, 2300 gram olarak doğan kız bebeğe, postnatal ciddi hipoksemi ve restriktif interatriyal geçiş nedeniyle acil balon atriyal septostomi (BAS) uygulandı. Postnatal 18. günde 230/dk hızında taşikardi saptanan hastada; tekrarlayan adenozin dozlarına, esmolol infüzyonuna, amiodaron, digoksin ve senkronize kardiyoversiyona yanıt alınamadı. Hemodinamik instabilite riski nedeniyle fokal atriyal taşikardi (FAT) olarak değerlendirilen hastaya oral ivabradin (2×0,1 mg/kg/doz) başlandı. Tedavinin 2. saatinde kalp hızında düşüş gözlendi; 12. saatte ise tam sinüs ritmi sağlandı. İzlemde bradikardi veya QT

uzaması gibi bir yan etki gözlenmedi. İvabradin ve digoksin tedavisi altında stabil seyreden hasta, arteriyel switch operasyonu (ASO) hazırlığına alındı.
TARTIŞMA: d-TGA'lı yenidoğanlarda perioperatif aritmiler morbiditeyi ciddi şekilde artırır. FAT tedavisinde kullanılan beta-blokerler ve amiodaron, özellikle duktus bağımlı veya BAS yapılmış kompleks olgularda negatif inotropik etkileri nedeniyle risk taşıyabilir. İvabradin, ventrikül fonksiyonlarını koruyarak hızı kontrol etmesiyle bu yaş grubunda güvenli bir alternatif sunmaktadır. Literatürde yenidoğan verisi sınırlı olsa da, olgumuz ivabradinin dirençli FAT vakalarında hızlı ve etkin bir seçenek olabileceğini göstermektedir. Özellikle cerrahi öncesi hemodinamik stabilizasyon sağlamadaki rolü umut vericidir.
SONUÇ: Çoklu antiaritmik tedaviye ve elektriksel kardiyoversiyona yanıtsız yenidoğan FAT olgularında ivabradin, d-TGA gibi kompleks konjenital kalp hastalıklarında bile güvenle kullanılabilir ve cerrahi öncesi hayat kurtarıcı bir köprü tedavi seçeneği olabilir.

Anahtar Kelimeler: FAT, İvabradin, TGA, Yenidoğan, Aritmi, BAT

Figür 1: Fokal Atriyal Taşikardi

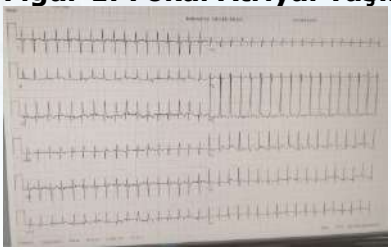

Fokal Atriyal Taşikardi, p dalgası yok, Kalp tepe atımı: 250/dk

Figür 2: İvabradin başlandıktan sonra

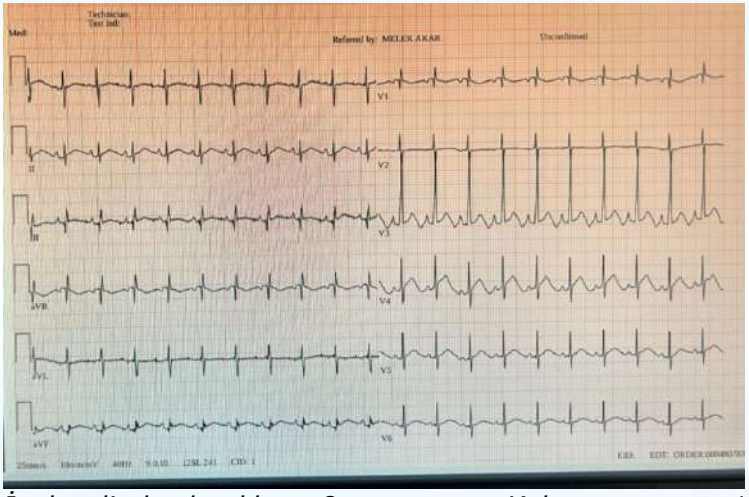

İvabradin başlandıktan 8 saat sonra, Kalp tepe atımı: 124/dk, sinüs ritminde

PP-103

Transkateter Atriyal Septal Defekt Kapatılması Sırasında Gelişen Tromboemboliye Bağlı Akut İskemik İnmenin Mekanik Trombektomi ile Başarılı Tedavisi: Olgu Sunumu

Halil Ay[1], Derya Aydin Şahin[2], Osman Baspinar[2]
[1]Gaziantep Üniversitesi Tıp Fakültesi, Nöroloji Anabilim Dalı, Gaziantep
[2]Gaziantep Üniversitesi Tıp Fakültesi, Çocuk Sağlığı Ve Hastalıkları Anabilim Dalı, Çocuk Kardiyoloji Bilim Dalı, Gaziantep

Giriş
Pediatrik akut iskemik inme nadir görülmekle birlikte yüksek morbidite ve mortalite ile ilişkilidir. Akut iskemik inme uzun dönemde nörolojik defisitlere, tekrarlayan inmelere ve azalmış yaşam kalitesine yol açar. Özellikle girişimsel kardiyak işlemler sırasında gelişen tromboembolik komplikasyonlar son derece nadir olup erken tanı ve hızlı müdahale prognoz açısından kritik öneme sahiptir. Bu olguda transkateter ASD kapatma işlemi sırasında gelişen trombüs ilişkili akut iskemik inmenin mekanik trombektomi ile başarılı tedavisi sunulmuştur.

Olgu
Çarpıntı şikâyeti ile başvuran 5 yaşındaki kız hastada 19 mm sekundum atriyal septal defekt (ASD) nedeniyle transkateter kapatma planlandı. Anjiyo işlemi sırasında cihazın sol atriyal diski üzerinde trombüs formasyonu saptandı. Ek doz heparin uygulanmasına rağmen takipte trombüs gerilemeyince cihaz geri alındı ve temizlenip yeniden yerleştirildi. İşlem komplikasyonsuz tamamlandı.
İşlemden yaklaşık 4 saat sonra hastada sağ üst ekstremitede fokal konvülsiyon, sağ fasiyal asimetri ve bilinç değişikliği gelişti. Kraniyal BT ve difüzyon MRG'de sol orta serebral arter (MCA)

sulama alanında akut iskemi ile uyumlu bulgular saptandı. Acil endovasküler girişim kararı alındı. Semptom başlangıcından 6 saat sonra yapılan anjiyografide sol MCA M1 segment oklüzyonu saptandı, aspirasyon tekniği ile mekanik trombektomi uygulanarak tam re-kanalizasyon sağlandı. İşlem sonrası nörolojik bulgularda belirgin düzelme gözlendi. On günlük antikoagülan tedavi ve rehabilitasyon sonrası hasta sekelsiz olarak taburcu edildi.

Sonuç

Transkateter ASD kapatma işlemleri sırasında tromboembolik komplikasyonlar nadir olmakla birlikte ciddi nörolojik sonuçlara yol açabilir. Pediatrik akut iskemik inmede erken tanı ve hızlı endovasküler tedavi, nörolojik hasarın azaltılmasında belirleyicidir. Mekanik trombektomi, uygun pediatrik olgularda güvenli ve etkili bir tedavi seçeneği olarak uygulanabilir.

Anahtar Kelimeler: Pediatrik inme, atriyal septal defekt, transkateter kapatma, tromboemboli, mekanik trombektomi

Figür 1: Anjiyografide sol MCA M1 segment oklüzyonu

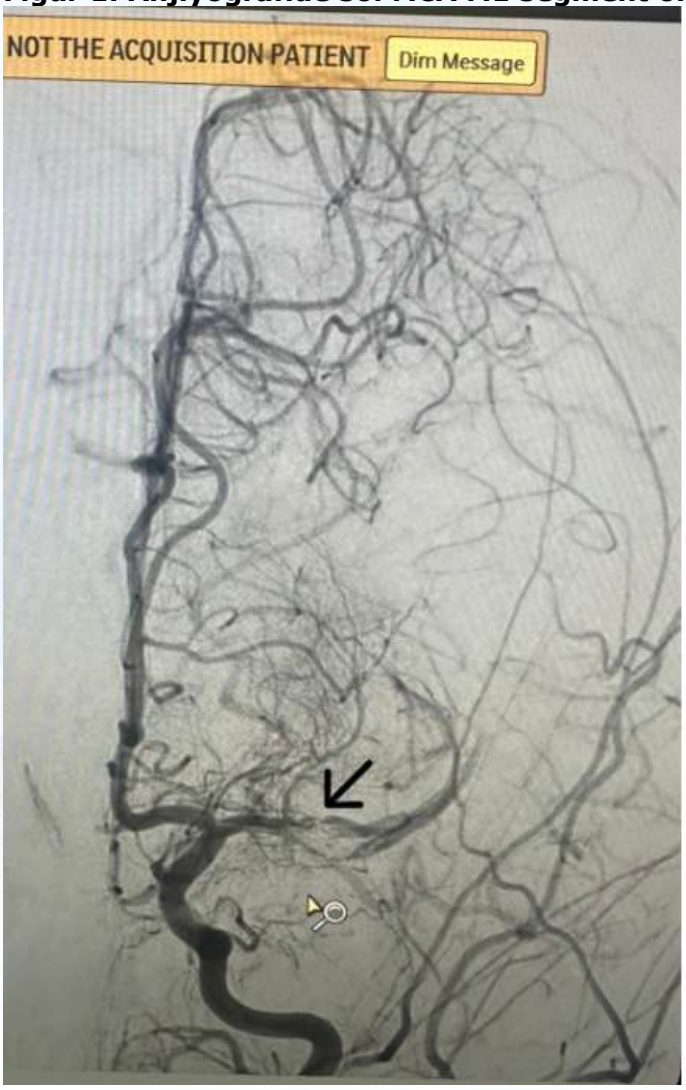

Figür 2: Anjiyografide sol MCA M1 segmentin

rekanalizasyonu



PP-104

Ablasyon Tedavisi Uygulanan Çocuklarda Dikkat Eksikliği Ve Hiperaktivite Belirtileri

Tuğba Doğaç[1], Özlem Elkıran[2], Serdar Akin Maras[3], Mehmet Öncül[2], Özlem Doğan[4]
[1]Malatya Turgut Özal Üniversitesi, Çocuk ve Ergen Ruh Sağlığı ve Hastalıkları AD, Malatya
[2]İnönü üniversitesi, Çocuk Kardiyoloji AD, Malatya
[3]Malatya Eğitim ve Araştırma Hastanesi, Çocuk Kardiyoloji AD, Malatya
[4]Malatya Eğitim ve Araştırma Hastanesi, Çocuk ve Ergen Ruh Sağlığı ve Hastalıkları

Amaç

Kateter ablasyon, pediatrik aritmilerin tedavisinde sık kullanılan etkili bir girişimdir. Ancak invaziv tıbbi işlemlerin çocukların psikolojik ve nörobilişsel işlevleri üzerinde etkileri olabileceği bilinmektedir. Bu çalışmanın amacı, ablasyon tedavisi uygulanmış çocuklarda dikkat eksikliği ve hiperaktivite bozukluğu (DEHB) ile ilişkili belirtilerin sıklığını değerlendirmek ve bu belirtilerin yaş ve cinsiyet ile ilişkisini incelemektir.

Yöntem

Bu kesitsel gözlemsel çalışmaya, ablasyon tedavisi uygulanmış 59 çocuk (34 kız, %57,6; 25 erkek, %42,4) dahil edilmiştir. Katılımcıların ortalama yaşı 12,41 ± 3,12 yıl olup yaş aralığı 10–15 yıl olarak belirlenmiştir. Önceden tanı almış nörogelişimsel ya da psikiyatrik hastalığı olan çocuklar çalışma dışı bırakılmıştır. DEHB ile ilişkili belirtiler, ebeveyn tarafından doldurulan davranış değerlendirme formu kullanılarak değerlendirilmiştir. Ölçek; dikkatsizlik, hiperaktivite, karşıt gelme ve davranım sorunları alt ölçeklerinden oluşmaktadır. Dikkatsizlik ve hiperaktivite için ≥10 puan klinik eşik değer olarak kabul edilmiştir. İstatistiksel analizlerde Mann–Whitney U testi ve Spearman korelasyon analizi

kullanılmış, $p < 0,05$ değeri istatistiksel olarak anlamlı kabul edilmiştir.

Bulgular

Katılımcıların ortalama dikkatsizlik puanı 4,31 ± 3,64, ortalama hiperaktivite puanı ise 4,05 ± 3,98 olarak saptanmıştır. Erkek çocukların dikkatsizlik puanları kızlara göre anlamlı düzeyde daha yüksek bulunmuştur ($p = 0,008$). Hiperaktivite, karşıt gelme ve davranım sorunları açısından cinsiyetler arasında anlamlı fark saptanmamıştır ($p > 0,05$). Yaş ile dikkatsizlik puanları ($r = 0,373$; $p = 0,004$) ve davranım sorunları ($r = 0,301$; $p = 0,021$) arasında pozitif yönde anlamlı korelasyon bulunmuştur. Klinik eşik değerin üzerinde dikkatsizlik belirtileri çocukların %13,6'sında ($n = 8$), hiperaktivite belirtileri ise %10,2'sinde ($n = 6$) saptanmış olup bu oranlar cinsiyetler arasında anlamlı farklılık göstermemiştir.

Sonuç

Ablasyon tedavisi uygulanan çocuklarda DEHB belirtilerinin sıklığı genel pediatrik popülasyon ile benzer bulunmuştur. Ancak erkek çocuklarda dikkatsizlik düzeylerinin daha yüksek olması ve yaş arttıkça dikkatsizlik ile davranım sorunlarının artış göstermesi dikkat çekicidir. Bu bulgular, pediatrik kardiyak girişimler sonrası çocukların nöropsikiyatrik açıdan da izlenmesinin önemini vurgulamaktadır.

Anahtar Kelimeler: Ablasyon, Aritmi, Dikkat Eksikliği, Hiperaktivite, Pediatrik Kardiyoloji

PP-105

Yenidoğanda Büyük Arterlerin Transpozisyonu ile Birlikte Son Derece Nadir Triküspit ve Aortik Atrezi Kombinasyonu: Multimodal Görüntüleme

Hüseyin Ceylan[1], Fatma Sevinç Şengül[1], Okan Yıldız[2], Alper Güzeltaş[1]
[1]Sağlık Bilimleri Üniversitesi Mehmet Akif Ersoy Göğüs Kalp ve Damar Cerrahisi Eğitim ve Araştırma Hastanesi Çocuk Kardiyoloji Kliniği, İstanbul
[2]Sağlık Bilimleri Üniversitesi Mehmet Akif Ersoy Göğüs Kalp ve Damar Cerrahisi Eğitim ve Araştırma Hastanesi, Çocuk Kalp ve Damar Cerrahisi Kliniği, İstanbul

Triküspit ve aortik atrezisi ile büyük arter transpozisyonu bulunan yenidoğan, karmaşık tek ventrikül fizyolojisi nedeniyle doğumdan itibaren kritik dolaşım desteği ve acil cerrahi değerlendirme gerektirir. Biz bu yazıda; triküspit ve aortik atrezisi, büyük arter transpozisyonu, geniş atrial septal defekt (ASD) ve patent ductus arteriosusu (PDA)olup ventriküler septal defekti (VSD) olmayan oldukça nadir bir vakayı sunuyoruz.
Fetal tanısı mevcut olup 38.gestasyonel haftada 3000 gr olarak dünyaya gelen kız bebeğin doğumdan hemen sonra yapılan transtorasik ekokardiyografisinde (TTE); triküspit kapak atrezisi, sağ ventrikül hipoplazisi, aortik atrezi, büyük arter transpozisyonu, geniş PDA, geniş ASD, orta derecede pulmoner kapak yetmezliği ve pulmoner hipertansiyon tespit edildi ve VSD görülmedi (Şekil-1). Doğumdan kısa süre sonra belirgin siyanoz ve düşük satürasyon değerleri nedeniyle alprostadil infüzyonu açıldı. Alprostadil infüzyonu sonrası satürasyon değerleri %95 civarında seyretti. Hastaya bilateral pulmoner arter bantlanması işlemi planlandı ve öncesinde bilgisayarlı tomografi(BT) çekildi. BT'sinde; asendan aortanın belirgin hipoplazik olduğu izlendi, sinüs valsalva

düzeyinde 4 mm, orta kesimde 3 mm, distalde 2mm çapında ölçüldü ve sistemik dolaşım PDA aracılığıyla ana pulmoner arter üzerinden sağlanıyordu (Şekil-2). Postnatal 4.gününde hastaya gore-tex greft ile bilateral pulmoner arter banding işlemi uygulandı. FiO2 %100 iken ölçülen oksijen satürasyon değerleri %80-85 aralığındaydı. Takibinde tekrarlayan hipoksi(oksijen satürasyonu %60-65), beslenme intoleransı, renal perfüzyon bozukluğu ve ventrikül fonksiyonlarında kötüleşme gelişmesi üzerine hastaya postnatal 23.gününde norwood stage I (3,5 mm politetrafloroetilen materyalden sağ modifiye Blalock-Taussig şant) prosedürü uygulandı. Takibinde hipoksisi devam eden, idrar çıkışı olmayan, inotroplara dirençli hipotansiyonu olan ve kademeli laktat artışı görülen hasta acil şartlarda venoarteriyel ekstrakorporeal membran oksijenasyonu (ECMO) desteğine alındı. ECMO desteği altında idrar çıkışı olmayan hastaya hemodiyafiltrasyon başlandı. ECMO desteğine rağmen düşük kardiyak output, karaciğer ve böbrek fonksiyon bozukluğu, laktat seviyelerindeki tedrici artış devam etti. Postnatal 36.gününde çoklu organ yetmezliği nedeniyle hasta exitus kabul edildi. 2023 yılında Jimenez-Vargas ve arkadaşları tarafından sunulan vaka bizim vakamıza benzerdi ancak temel sorun aortik ark interrupsiyonu ve sol ventrikül çıkış yolu obstrüksiyonu olmasıydı (1). Bizim vakamızda ise aortik atrezi olması nedeniyle norwood prosedürü tek seçenekti. Vakamız son derece nadir görülmekle birlikte bilateral pulmoner arter bantlanması sonrası norwood prosedürü uygulanan literatürdeki tek vakadır.

Anahtar Kelimeler: Aortik atrezi, triküspit atrezisi, büyük arter transpozisyonu, neonatal görüntüleme

Şekil-1

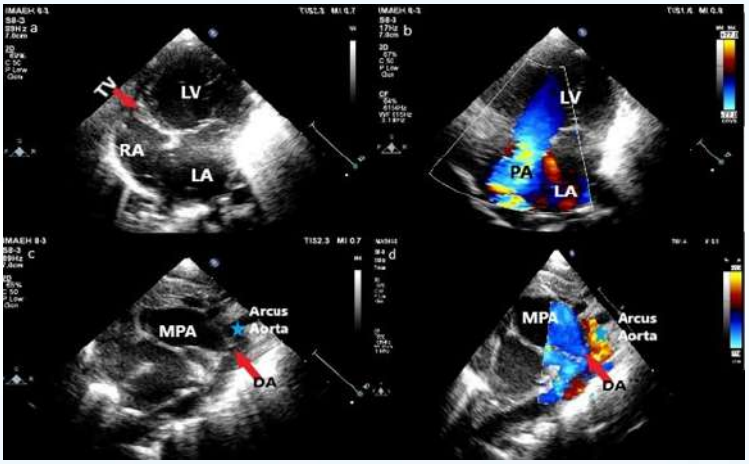

Transtorasik ekokardiyografi (a) Apikal dört boşluk iki boyutlu görüntü, triküspit kapağın atrezisini (kırmızı ok) ve hipoplazik bir sağ ventrikül ile dominant bir sol ventrikülü göstermektedir. (b) Apikal beş boşluk renkli doppler görüntüsü, sol ventrikülden çıkan ana pulmoner arteri göstermektedir. (c) ve (d) Supra-sternal görüntüler, aortik ark (mavi yıldız işareti), ana pulmoner arter ve sistemik dolaşımı besleyen büyük bir duktus arteriosus (kırmızı ok) arasındaki ilişkiyi göstermektedir. TV: Triküspit kapak, RA: Sağ atriyum, LA: Sol atriyum, LV: Sol ventrikül, PA: Pulmoner arter, MPA: Ana pulmoner arter; DA: Duktus arteriosus.

Şekil-2

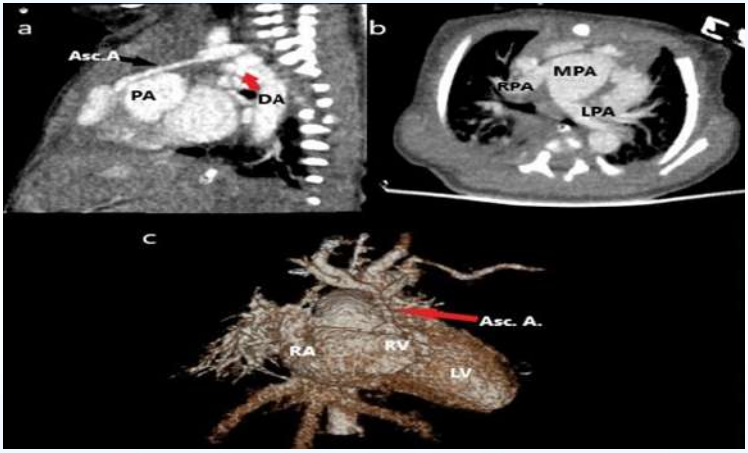

Bilgisayarlı tomografi (a) Sagital görünümde ciddi hipoplazik asendan aort (siyah ok), duktus arteriosus (DA, kırmızı ok) ve ana pulmoner arter (PA) görülmektedir. (b) Aksiyal görünümde ana pulmoner arter ile sağ ve sol pulmoner arterlerin ilişkisi görülmektedir. (c) Büyük arterlerin transpozisyonu durumunda hipoplastik sağ ventrikülden çıkan asendan aort (kırmızı ok) ile sağ atriyum (RA), sağ ventrikül (RV) ve sol ventrikülü (LV) gösteren üç boyutlu modelleme. Asc.A: Asendan aort; DA: Duktus arteriosus, PA: Pulmoner arter, LPA: Sol pulmoner arter, RPA: Sağ pulmoner arter, LV: Sol ventrikül, RA: Sağ atriyum, RV: Sağ ventrikül.

PP-106

Adolesan Bir Hastada Amiodaron Kullanımına Bağlı Gelişen İzole Görsel Halüsinasyon: Nadir Bir Nöropsikiyatrik Yan Etki

Hüseyin Ceylan, Merve Maze Aydemir, Hasan Candas Kafali
Sağlık Bilimleri Üniversitesi Mehmet Akif Ersoy Göğüs Kalp ve Damar Cerrahisi Eğitim ve Araştırma Hastanesi Çocuk Kardiyoloji Kliniği, İstanbul

Amiodaron, pediatrik kardiyoloji pratiğinde özellikle ventriküler taşikardi (VT) ve ventriküler fibrilasyon tedavisinde yaygın olarak kullanılan sınıf III antiaritmik bir ajandır. İlacın biyoyararlanımı değişken olup bifazik eliminasyon profiline sahiptir. Erken eliminasyon fazında plazma düzeyi 2,5–10 gün içinde yaklaşık %50 azalırken, terminal yarı ömrü ortalama 53 gün, aktif metaboliti için ise yaklaşık 61 gündür. Eliminasyonu esas olarak hepatik metabolizma ve biliyer atılım yoluyla gerçekleşir. Çocuk ve adolesanlarda genellikle 2–5 mg/kg/gün (maksimum 1600 mg/gün) dozunda kullanılır. Yüksek etkinliğine rağmen, amiodaronun kullanımı kümülatif ve doza bağlı gelişen çok sayıda yan etki nedeniyle sınırlıdır. Bildirilen nöropsikiyatrik yan etkiler arasında deliryum, katatonik depresyon, paranoid belirtiler ve ajitasyon yer almakta olup, deliryum olmaksızın izole halüsinasyonlar son derece nadirdir.
Bu yazıda, amiodaron tedavisi sonrası izole görsel halüsinasyon gelişen adolesan bir hasta sunulmaktadır. Daha önce bilinen bir hastalığı olmayan 17 yaşındaki erkek hasta, ateş, baş ağrısı ve göğüs ağrısı şikâyetleri ile acil servise başvurmuş, kısa süre sonra senkop öyküsü gelişmiştir. Tetkiklerinde; troponin yüksekliği ve transtorasik ekokardiyografide sol ventrikül sistolik disfonksiyonu saptanması üzerine merkezimize sevk edilmiştir. Aile öyküsünde; annede intrakardiyak defibrilatör (ICD) ve abisinde ani kardiyak

ölüm öyküsü mevcuttu. Fizik muayenesi normal olan hastanın elektrokardiyografisinde sinüs ritmi, QTc 402 ms, V4–V6 derivasyonlarında T dalga negatifliği ve ekstremite derivasyonlarında düşük voltaj saptandı. Ekokardiyografide sol ventrikül hafif dilate ve sistolik fonksiyonlar azalmış olup ejeksiyon fraksiyonu %45 olarak ölçüldü. Kardiyak MRG noniskemik dilate kardiyomiyopati ile uyumluydu.
Yatışı sırasındaki holter monitorizasyonunda idiyoventriküler ritim ve ventriküler erken atımlar saptanması üzerine bisoprolol başlandı ancak takip holterlerinde monomorfik nonsustained VT atakları izlenmesi nedeniyle bisoprolol kesilerek sotalol ve metoprolol tedavileri denendi. Aritmojenik kardiyomiyopati tanısı, pozitif aile öyküsü, ciddi ventriküler disfonksiyon ve aritmojenik senkop varlığı nedeniyle primer koruma amacıyla transvenöz tek odacıklı ICD implante edildi. ICD sonrası VT ataklarının devam etmesi üzerine sotalol kesilerek oral amiodaron 400 mg/gün başlandı.
Amiodaron tedavisinin dördüncü gününde hastada halsizlik, anhedoni ve evde otururken kaplan boyutunda kedi gördüğünü ifade ettiği görsel halüsinasyonlar gelişti. Yapılan laboratuvar incelemeleri (tam kan sayımı, biyokimya, TSH, serbest T4) normaldi; başka bir etiyolojik neden saptanmadı. Amiodaron kesilmesini takiben görsel halüsinasyonlar ve depresif duygu durum tamamen düzeldi ve dört aylık izlemde tekrarlamadı.
Bu olgu, adolesan yaş grubunda amiodarona bağlı izole görsel halüsinasyon gelişimini bildiren literatürdeki ilk vaka olup, amiodaron tedavisi sırasında nadir ancak ciddi nöropsikiyatrik yan etkilerin akılda tutulması gerektiğini vurgulamaktadır.

Anahtar Kelimeler: Amiodaron, halüsinasyon, adolesan, aritmi

PP-107

Supraventriküler Taşikardili Çocuklarda Katater Ablasyon Sonrası Yaşam Kalitesi Ve Psikiyatrik Sonuçlar

Tuğba Doğaç[1], Ozlem Elkiran[2], Serdar Akin Maras[3], Mehmet Öncül[2], Özlem Doğan[4]
[1]Malatya Turgut Özal Üniversitesi, Çocuk ve Ergen Ruh Sağlığı ve Hastalıkları AD, Malatya
[2]İnönü üniversitesi, Çocuk Kardiyoloji AD, Malatya
[3]Malatya Eğitim ve Araştırma Hastanesi, Çocuk Kardiyoloji AD, Malatya
[4]Malatya Eğitim ve Araştırma Hastanesi, Çocuk ve Ergen Ruh Sağlığı ve Hastalıkları

Amaç

Supraventriküler taşikardi (SVT), çocukluk çağında sık görülen aritmilerden biri olup kateter ablasyon tedavisi ile yüksek başarı oranlarıyla tedavi edilebilmektedir. Ancak bu hastalarda girişim sonrası yaşam kalitesi ve psikiyatrik durumun değerlendirilmesine yönelik veriler sınırlıdır. Bu çalışmanın amacı, SVT nedeniyle kateter ablasyon uygulanan çocuk ve ergenlerde ablasyon sonrası izlem döneminde sağlıkla ilişkili yaşam kalitesi (SYK) ve psikiyatrik sonuçları değerlendirmektir.

Yöntem

Bu retrospektif–prospektif gözlemsel kohort çalışmaya, Ocak 2022 ile Aralık 2025 tarihleri arasında SVT nedeniyle başarılı kateter ablasyon uygulanmış 4–17 yaş arası pediatrik hastalar dahil edilmiştir. Demografik ve kardiyolojik veriler hasta dosyalarından retrospektif olarak elde edilmiştir. Ablasyon öncesi SYK verileri, rutin işlem öncesi değerlendirmeler ve bakım veren bildirimleri aracılığıyla retrospektif olarak toplanmıştır. Ablasyon sonrası psikiyatrik değerlendirme ve SYK ölçümleri, işlemden yaklaşık altı

ay sonra yapılan tek bir izlem ziyaretinde prospektif olarak gerçekleştirilmiştir. SYK, Pediatrik Yaşam Kalitesi Ölçeği (PedsQL™ 4.0) kullanılarak değerlendirilmiştir. Psikiyatrik tanılar, Okul Çağı Çocukları İçin Duygulanım Bozuklukları ve Şizofreni Görüşme Çizelgesi – Şimdi ve Yaşam Boyu Versiyonu (K-SADS-PL) ile konulmuş; depresif ve anksiyete belirtileri yaşa uygun standart ölçeklerle değerlendirilmiştir. Ablasyon öncesi ve sonrası SYK puanları karşılaştırılmış ve SYK değişimi ile ilişkili faktörler analiz edilmiştir.

Bulgular

Çalışmaya ortalama yaşı 12,41 ± 3,12 yıl olan, %57,6'sı kız olmak üzere toplam 59 çocuk ve ergen dahil edilmiştir. Ablasyon sonrası dönemde, SYK'nin tüm alt alanlarında ablasyon öncesine kıyasla anlamlı artış saptanmıştır (tüm karşılaştırmalar için $p < 0,001$). Psikiyatrik değerlendirme sonucunda katılımcıların %30,5'inde en az bir DSM-5 psikiyatrik tanı belirlenmiş olup, en sık anksiyete ve depresif bozukluklar saptanmıştır. Başlangıç SYK puanlarının daha düşük olması, ablasyon sonrası dönemde daha yüksek duygusal SYK puanları ile anlamlı şekilde ilişkili bulunmuştur.

Sonuç

SVT nedeniyle kateter ablasyon uygulanan çocuk ve ergenlerde, işlem sonrası izlem döneminde sağlıkla ilişkili yaşam kalitesinin belirgin şekilde arttığı, ancak önemli bir oranda psikiyatrik morbiditenin devam ettiği görülmüştür. Bu bulgular, ablasyon sonrası izlem sürecinde psikiyatrik değerlendirmenin pediatrik kardiyoloji pratiğine entegre edilmesinin önemini vurgulamaktadır. Çalışmanın gözlemsel tasarımı ve sistematik preoperatif psikiyatrik değerlendirmenin bulunmaması nedeniyle sonuçlar nedensel değil, ilişkisel olarak yorumlanmalıdır.

Anahtar Kelimeler: Supraventriküler taşikardi, Kateter ablasyon,

Pediatrik kardiyoloji, Yaşam kalitesi, Psikiyatrik değerlendirme

PP-108

Adolesanda Erken Başlangıçlı Kalp Yetmezliğinin Nadir Bir Nedeni: Agresif ARVC'ye Yol Açan Homozigot DSG2 Mutasyonu

Çağla Nur Doğan[1], Fatma Efe[2], Ferhat Can Pişkin[2], Fadli Demir[1]
[1]Çukurova Üniversitesi Tıp Fakültesi, Çocuk Sağlığı ve Hastalıkları Anabilim Dalı,Çocuk Kardiyolojisi Bilim Dalı, Adana
[2]Çukurova Üniversitesi Tıp Fakültesi, Radyoloji Anabilim Dalı

Aritmojenik Sağ Ventrikül Kardiyomiyopatisi (ARVC), miyokardın progresif fibroyağlı infiltrasyonu, ventriküler disfonksiyon ve hayatı tehdit eden aritmilerle karakterize kalıtsal bir miyopatidir (1). Hastalık patogenezinde desmozomal proteinleri kodlayan genlerdeki mutasyonlar kritik rol oynamaktadır. Genellikle otozomal dominant (heterozigot) kalıtım gösteren ARVC'de semptomlar tipik olarak üçüncü veya dördüncü dekatta ortaya çıkar. Ancak desmozomal mutasyonların nadir görülen homozigot formları, "gen-doz etkisi" yaratarak fenotipik ekspresyonu çocukluk çağına kaydırmakta ve agresif bir klinik seyir izlemektedir (2). Literatürde çocukluk çağında saptanan ağır ARVC olguları sıklıkla Naxos Hastalığı veya Carvajal Sendromu gibi kardiyokutanöz tutulumlu resesif formlarla ilişkilendirilse de, bu sunumda kutanöz stigmata eşlik etmeksizin masif sağ kalp yetmezliği ile prezente olan nadir bir "izole homozigot DSG2" vakası ve ailesel kaskad taramanın hayati rolü sunulmaktadır (3).
OLGU: On beş yaşında kız hasta, son altı aydır progresyon gösteren efor dispnesi, çabuk yorulma ve egzersiz intoleransı şikayetleriyle başvurdu. Fizik muayenesinde triküspit odakta 3/6 şiddetinde pansistolik üfürüm saptandı ve karaciğer kosta altında 2 cm palpabl olarak değerlendirildi. Hastanın dermatolojik bakısında Naxos veya Carvajal sendromlarını düşündürecek yünlü saç veya palmoplantar keratoderma (el içi-ayak tabanı deri kalınlaşması)

izlenmedi. Elektrokardiyografide (EKG) prekordiyal derivasyonlarda (V1-V4) T dalga inversiyonları ve V1 derivasyonunda patognomonik Epsilon dalgası (2010 Task Force major kriteri) saptandı (1). Ekokardiyografik incelemede sağ ventrikülün (RV) tüm segmentlerde ileri derecede dilate olduğu ve triküspit anulus dilatasyonuna sekonder "severe" santral triküspit yetmezliği geliştiği görüldü. Triküspit kapağın normal anatomik lokalizasyonu Ebstein anomalisini ekarte ettirirken, RV serbest duvarındaki belirgin akinezi bulguları primer bir miyokardiyal sürece işaret etti. 24 saatlik Holter EKG'de >8.000 PVC/gün ve non-sustained ventriküler taşikardi (NSVT) atakları kaydedildi. Kardiyak MR'da (CMR) RV diyastol sonu hacmi 155 mL/m² ölçüldü; serbest duvarda anevrizmatik keseleşmeler ve transmural geç gadolinyum tutulumu (LGE) ile yapısal ARVC tanısı kesinleştirildi (4). Genetik analizde literatürde oldukça nadir rapor edilen patojenik homozigot DSG2 (Desmoglein-2) mutasyonu tanımlandı (3, 5). Ailesel kaskad tarama kapsamında değerlendirilen ebeveynlerin heterozigot taşıyıcı olduğu belirlenirken, 13 yaşındaki asemptomatik kız kardeşinde de homozigot mutasyon saptandı ve ekokardiyografik olarak erken evre RV dilatasyonunun başladığı tespit edildi. Hastaya medikal kalp yetmezliği tedavisi başlanarak, yüksek ani kardiyak ölüm riski nedeniyle implante edilebilir kardiyoverter defibrilatör (ICD) implantasyonu kararı alındı. SONUÇ: ARVC vakalarının büyük çoğunluğu heterozigot mutasyonlar nedeniyle erişkin yaşlarda tanı alırken, bu vakayı özgün kılan, homozigot mutasyonun nadirliği ve yarattığı genetik yükün fenotipi adolesan dönemine kaydırarak malign bir sağ kalp yetmezliği yaratmasıdır (2, 4). Olgumuz, pediatrik ARVC tanısında kutanöz bulguların yokluğunun resesif ve ağır seyri dışlamayacağını; aksine "izole homozigot" varyantların Naxos benzeri bir agresiflik sergileyebileceğini vurgulamaktadır. Ailesel kaskad tarama, bu sinsi genetik paternin pre-semptomatik evrede saptanmasında ve fatal olayların önlenmesinde en temel stratejidir.

Anahtar Kelimeler: ARVC, Homozigot DSG2 Mutasyonu, Gen-Doz

Etkisi, Erken Başlangıçlı Kalp Yetmezliği, Kaskad Tarama.

Şekil 1

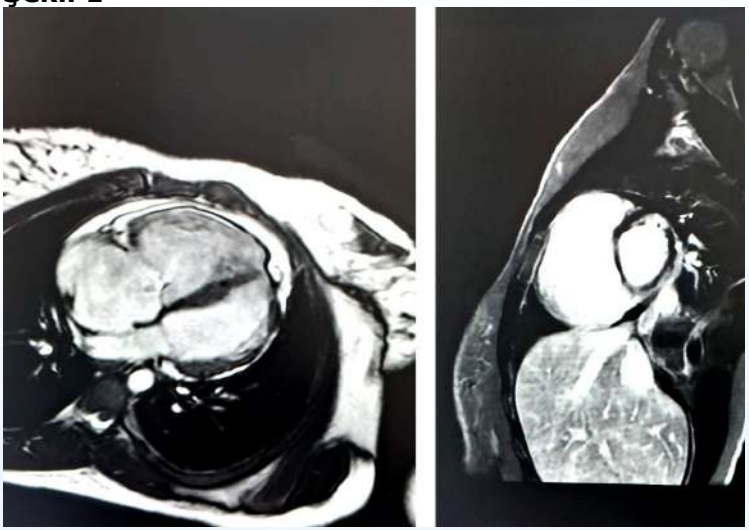

Kardiyak MR görüntülerinde aritmojenik sağ ventrikül kardiyomiyopatisi ile uyumlu sağ ventrikül dilatasyonu ve sağ ventrikül serbest duvarında yapısal değişiklikler.

Şekil 2

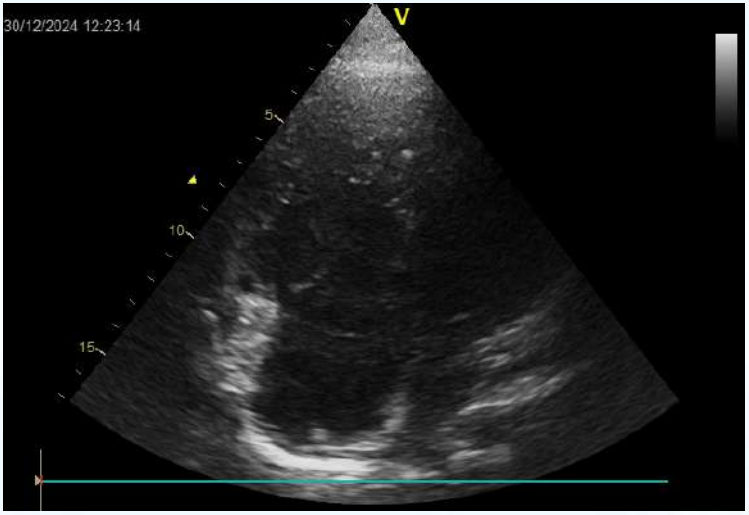

Apikal dört boşluk ekokardiyografi kesitinde sağ ventrikül serbest duvarında belirgin trabekülasyon artışı ve miyokardiyal düzensizlik izlenmektedir.

PP-109

Prematüre Yenidoğanlarda Hemodinamik Olarak Anlamlı Patent Duktus Arteriozus'un Makine Öğrenmesi Kullanılarak Tahmini Mümkün Mü? Öncü Bir Bakış

Oğuzhan Ay[1], Sezgin Günes[2]
[1]İzmir Demokrasi Üniversitesi, Çocuk Kardiyoloji Kliniği, Buca Seyfi Demirsoy Eğitim ve Araştırma Hastanesi
[2]Yenidoğan Yoğun bakım, İzmir Şehir Hastanesi

Prematürelerde hemodinamik olarak anlamlı patent duktus arteriozus (hPDA), önemli morbidite ve mortalite ile ilişkili yaygın bir konjenital kalp anomalisidir (1,2,3,4). Bu durum kronik akciğer hastalığı, BPD ve artan mortalite gibi ciddi sistemik sonuçlara yol açabilir. Mevcut altın standart tanı yöntemi olan ekokardiyografi, uzmanlık gerektirmesi ve sınırlı erişilebilirliği sürekli izlemi zorlaştırmaktadır. Bu kısıtlamalar, invaziv olmayan, objektif ve güvenilir alternatif yöntemlere olan ihtiyacı artırmaktadır (5,6,7,8,9).
Bu çalışmanın amacı, prematüre bebeklerde hemodinamik olarak anlamlı PDA'yı doğru bir şekilde tahmin etmek için Random Forest modelinin etkinliğini araştırmaktır. Çalışmamız, doğum öncesi, doğum sırası ve doğum sonrası klinik verilerle birlikte fizik muayene bulgularını içeren kapsamlı bir veri setini kullanarak mevcut tanısal sınırlamaların üstesinden gelmeyi ve daha erken, daha hedefli müdahaleleri kolaylaştırmayı hedeflemektedir.
METOD:
Bu retrospektif çalışma, 2014-2019 yılları arasında İzmir Medical Point Hastanesi Yenidoğan Yoğun Bakım Ünitesi'nde prematürite tanısıyla yatışı yapılan 657 hastanın verileriyle oluşturulmuştur. İki gruba ayrıldı: TND rehberine göre hPDA tanısı konan prematüre bebekler ve PDA tespit edilmeyen, spontan kapanan veya tıbbi/cerrahi tedavi gerektirmeyen hastalar alındı. (10).

Modelin performansını optimize etmek için, pre-postnatal veriler analiz edildi. İstatistiksel analizler ve makine öğrenimi metodolojileri, açık kaynaklı JASP 0.95.2 yazılımı kullanılarak gerçekleştirildi (11). Veri seti %65 eğitim, %20 doğrulama ve %15 test olmak üzere ayrıldı. Doğruluk, Kesinlik, Duyarlılık, F1 Skoru, Matthews Korelasyon Katsayısı ve AUC gibi temel performans metrikleri kaydedildi.

BULGULAR:

Toplam 657 prematüre vakanın, 487 vakada aPDA varken, 170 vakada hPDA mevcuttu. hPDA kohortunda gestasyonel yaş (26.8±2.5 hafta) ve doğum ağırlığı (1101±297.8 g) aPDA grubuna göre anlamlı derecede düşüktü. hPDA vakalarında hastanede yatış süresi ve mekanik ventilasyon süresi belirgin şekilde uzundu. Doğumda CPR ihtiyacı hPDA açısından istatistiksel olarak anlamlıydı. Anne sigara öyküsü ve bronkopulmoner displazi de hPDA grubu ile anlamlı ilişkiliydi.

Random Forest sınıflandırma modelinin test setinde %91.7'lik bir doğruluk oranı elde edildi. Confusion matrixde, mevcut 10 hPDA vakasının tamamı doğru bir şekilde tahmin edilirken, 45 aPDA vakasının 42'si doğru sınıflandırıldı ve 3'ü yanlışlıkla hPDA olarak sınıflandırıldı. Modelin duyarlılığı hPDA için %100, aPDA için %93.3 idi. Kesinlik değerleri hPDA negatif için %100 ve hPDA pozitif için %76.9 olarak bulundu. F1 skorları sırasıyla 0.947, 0.800 ve ortalama 0.923 idi. AUC değeri %95 olarak kaydedildi. Özellik önemliliği analizlerinde, doğum ağırlığı ve gestasyonel hafta model içinde en etkili faktörler olarak öne çıktı.

SONUÇ:

Bu çalışma, Random Forest modelinin prematüre bebeklerde hemodinamik olarak anlamlı PDA riskini değerlendirmedeki etkinliğini vurgulayarak klinik kullanıma önemli katkılar sunmaktadır. Yapılan analizler, düşük doğum ağırlığı, düşük gestasyonel yaş ve doğumda CPR ihtiyacını PDA gelişimi için temel öngörücüler olarak tanımlamıştır. Bu bulgular, risk altındaki yenidoğanların zamanında tespiti ve uygun tedavi stratejilerinin belirlenmesi için büyük önem taşımaktadır. Random Forest modelinin yüksek doğruluk ve duyarlılık oranları, özellikle hPDA vakalarını başarılı bir şekilde tespit etme yeteneği, bu alandaki

mevcut tanısal sınırlamaların üstesinden gelinmesinde değerli bir araç olduğunu göstermektedir. Bu model, yenidoğan yoğun bakım ünitelerinde erken risk değerlendirmesine olanak tanıyarak, hedefli müdahalelerin oluşturulmasını ve hasta prognozunun iyileştirilmesini kolaylaştıracaktır. Yapay zeka ve makine öğrenimi alanları ilerledikçe, bu tür modellerin klinik karar destek sistemlerine dahil edilmesi, yapay zekanın hem araştırma hem de klinik uygulamalardaki rolünü önemli ölçüde artıracaktır.

Anahtar Kelimeler: Patent ductus artesiosus, Preterm, Makine öğrenmesi, Random forest, F1 skoru

Model Özeti; Random Forest

s	ures per split	ain)	st)	Accuracy	Accuracy
				7	0

Random Forest Data Split

	ation		

Confusion Matrix

		cted	
		\	\
rved	\		

	\		

Confusion Matrix. hPDA(hemodinamik anlamlı patent ductus arteriosus), aPDA(semptomatik patent ductus arteriosus).

Random Forest Performance sonuçları

el performance ics	\	\	ama/Toplam
ort			
racy	7	7	7
sion	0	9	4
ll	3	0	6
positive Rate	0	0	0
discovery rate	0	1	5
core	7	0	3
news correlation coefficient	5	5	5
under curve (AUC)	0	0	0
tive predictive value	7	0	3
negative rate	0	0	0
negative rate	0	0	0
omission rate	3	0	7
at score	0	0	0
stical parity	0	0	0

PP-110

Sağ Atriyal Kitle/trombüsü Taklit Eden Krista Terminalis- Tek Merkezli Klinik Çalışma Sonuçları

Melih Er, Bilge Atlı, Abdullah Gündüz, Derya Duman, Derya Karpuz
Mersin Üniversitesi Hastanesi Çocuk Kardiyoloji Bölümü

Özet Giriş Krista terminalis (KT) kalpte sağ atriyum süperior vena kava bileşkesine yakın, üst kısımda görülen normal bir anatomik yapıdır. Sinus venosusa ait sağ atriyal kapağın gerilemesiyle oluşur. KT normal ekokardiyografik incelemede genellikle görülmez. Nadir durumlarda, KT belirginleşerek trombüs veya kardiyak kitle gibi yanlış bir tanıya neden olabilir. Bu çalışma ile kliniğimizde 2022-2024 yılları arasındaki 2 yıllık süreçte krista terminalisi belirgin olan hastaları incelemeyi amaçladık.
Metod 2022-2024 tarihleri arasında ayaktan başvuran ve/veya yatarak takip edilen hastalardaki crista terminalis belirginliği, hastane sistemindeki kayıtlar incelenerek geriye dönük olarak tarandı. Krista terminalisin çocuklardaki normal boyutları net olarak bilinmese de, erişkinlerde de kullanılan eşik değer olan 6x8 mm'den daha fazla boyutlar olduğu durumlarda KT'de büyüme olarak kaydedildi. Sonuçlar Belirtilen süreç içinde ekokardiyografi yapılan hastalardan 11 hastada KT boyutları ortalama 9,5 x7 mm ölçüldü ve boyut normalden belirgin fazlaydı (minimum: 7x8 mm – maksimum: 13x 14 mm). Bu 23 hastanın yaş ortalaması 87,5 ay ±48,7; median yaş: 83 ay, 5-204 ay) idi. Hastaların 8'i yatarak serviste takip edilen hastalardı. 5'inde santral kateter mevcuttu. 3 hasta ise pnömoni, idrar yolu enfeksiyonu, gastroenterit nedeni ile serviste takip edilmekte olan hastalardı. 3 hasta ise rutin kontrol amaçlı ayaktan başvurmuş hastalardı. Yoğun bakım ve serviste takip edilen, uzamış ateş öyküsü (>5 gün ateş) olan 5 hastada infektif endokardit şüphesi mevcuttu. Anatomik lokalizasyon, doku heterojinitesinin miyokardla aynı olması ve yuvarlak bir sınırdan

ziyade, üçgen şekline benzer görünüm olması nedeni ile ön planda bu hastalarda KT düşünüldü. Ayrıca bu hastalardan 3'ünde klinik şüphenin de olması nedeni ile bilgisayarlı tomografi (BT) çekildi ve trombüs ile uyumlu sonuç gelmedi. Yakın ve uzun 1 yıllık takiplerde ise bu 11 hastada saptanan KT çapında artış olmadı ve ek bir klinik sorun yaşanmadı.
Tartışma ve SONUÇ: KT nadir de olsa ekokardiyografide belirgin olarak karşımıza çıkabilir. Serviste veya yoğun bakımda takip edilen hastalarda ayırıcı tanıda trombüs akla gelmelidir. Anatomik lokalizasyon, şekil, heterojenite ve ekokardiyografik takip ile bu hastalarda ayrım yapılabilir. BT ve kardiyak MRI gerekli durumlarda kesin tanı için çekilebilir.

Anahtar Kelimeler: Krista Terminalis, Trombüs, Ekokardiyografi

Krista Terminalis

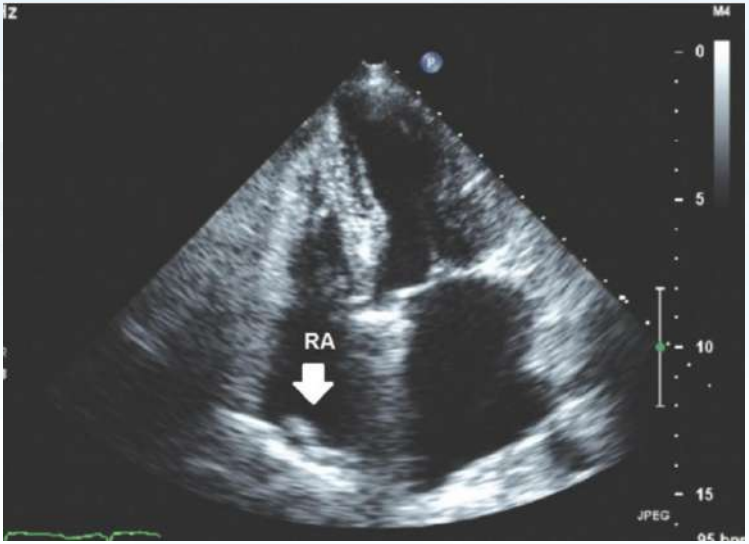

Krista Terminalis Ekokardiyografik Görüntüsü

PP-111

Kritik Kalp Hastalarında Balon Atriyal Septostomi İşleminde Hayat Kurtaraci Yol; Umblikal Ven

Abdullah Erincik, Bedri Aldudak
Gaziyaşargil Eğitim Ve Araştırma Hastanesi, Çocuk Kardiyolojisi, Diyarbakır

GİRİŞ

Balon atriyal septostomi(BAS), özellikle büyük arterlerin transpozisyonu(TGA) başta olmak üzere kritik siyanotik konjenital kalp hastalıklarında atriyal düzeyde yeterli şant sağlamak amacıyla uygulanan hayat kurtarıcı acil bir girişimdir.
Femoral ven BAS işlemi için standart ve en çok tercih edilen yoldur. Bu yaklaşım teknik olarak iyi tanımlanmış olup yaygın

şekilde kullanılmaktadır. Özellikle prematüre ve düşük doğum ağırlıklı yenidoğanlarda femoral ven çapının küçük olması nedeniyle tromboz, hematom vasküler spazm, ve rüptür gibi komplikasyonlar görülebilir. Ayrıca hemodinamik instabil olan yenidoğanlarda femoral ven erişiminin zaman alıcı olması, işlemin gecikmesine, vasküler komplikasyonların artmasına ve klinik instabiliteye yol açabilmektedir. Bu nedenle umblikal ven, doğum sonrası ilk 24-48 saatlerde kolay ulaşılabilir olması, hızlı yatak başı uygulanabilir olması, geniş lümeni ve santral venöz sisteme doğrudan bağlantısı olması nedeniyle BAS için alternatif bir giriş yolu olarak düşünülebilir.

AMAÇ

Bu çalışma, balon atriyal septostomi işleminin umblikal ven yoluyla uygulanmasının klinik etkinliğini ve komplikasyon oranlarını değerlendirmeyi elde edilen bulguları femoral ven yaklaşımı ile karşılaştırarak literatüre katkı sağlamayı amaçlamaktadır.

YÖNTEM

Bu çalışmaya 2017-2026 yılları arasında kliniğimizde umblikal ven veya femoral ven yoluyla balon atriyal septostomi işlemi yapılmış tüm hastalar dahil edilmiştir.Sürekli değişkenler medyan(minimum-maksimum) olarak sunulmuş ve iki grup karşılaştırmalarında Mann-Whitney U testi kullanılmıştır.

BULGULAR

Genel olarak pediatrik anjiyografi ve kateterizasyon prosedürlerinde erişim yolu; postnatal yaş, kilo, hemodinamik durum, anatomik yapı ve operatör deneyimi gibi çok sayıda faktöre bağlı olarak değişebilir. Literatürde umblikal ven kateterizasyonun neonatal popülasyonda güvenilir bir alternatif yol olduğu ve özellikle tromboz gibi ciddi komplikasyonları azalttığı gösterilmiştir. Aiyagari ve ark. çalışmasında umblikal venöz kateterler yerleştirilmesinin femoral kateterlere kıyasla daha düşük tromboz ve iliofemoral ven oklüzyon ile ilişkili olduğu rapor edilmiştir. Bizim çalışmamızda umblikal venöz girişim yaptığımız hiçbir hastada tromboz görülmedi. 3 hastada kardiak arrest, 1 hastada perikardiyal effüzyon gelişti. Umblikal venöz kateterizasyon komplikasyon oranı femoral girişimlere göre daha yüksek oranda görüldü. Bu sonucun girişim yolundan ziyade umblikal venöz

girişim yapılan hasta grubunun düşük doğum ağırlığı ve hemodinamik olarak instabil olan hastalarda tercih edilmesidir. Çalışmamızda umblikal venöz girişim yapılan hasta grubunun işlem öncesi oksijen satürasyon değerlerinin daha düşük olması hipotezimizi desteklemektedir.

Çalışmamızda umblikal ven ve femoral ven ile yapılan balon atriyal septostomi işlemi sonrası oksijen satürasyon değerleri arasında istatistiksel olarak anlamlı farkın olmaması umblikal ven ile yapılan balon atriyal septostomi işleminin atriyal düzeyde yeterli şant sağlayabildiğini göstermektedir. Bu bulgu literatürde umblikal venin özellikle acil girişim gerektiren periferik venöz erişimin zor olduğu yenidoğanlarda hızlı ve etkili bir yol olduğunu bildiren çalışmalarla uyumludur.

Umblikal venöz girişim yapılan hastalarda işlem öncesi ASD boyutlarının daha küçük olması ve işlem sırasında kullanılan balon çaplarının daha sınırlı olması bu hasta grubunun anatomik ve klinik olarak daha zorlayıcı özelliklere sahip olduğunu göstermektedir.

SONUÇ

Sonuç olarak balon atriyal septostomi işlemi umblikal venöz yol ile erken neonatal dönemde ve hemodinamik instabil olan hastalarda hedef oksijen satürasyonuna ulaşmak için güvenli ve etkin alternatif giriş yolu olarak kullanılabilir.

Anahtar Kelimeler: Balon Atriyal Septostomi, Umblikal Ven, Femoral Ven

Umblikal ven ve femoral ven yoluyla gerçekleştirilen BAS işlemine ait bulgular

Değişken	Umblikal Ven (n=7)	Femoral Ven (n=68)	p değeri
Cinsiyet E, n (%)	6 (%85,7)	50 (73,5)	0.428
Doğum ağırlığı (kg)*	3071±361	3231±564	0.44
Postnatal gün**	1.00 (1.00–3.00)	1.00 (1.00–120.00)	0.116
İşlem öncesi satürasyon (%)**	**52.50 (40.00–68.00)**	**65.00 (45.00–75.00)**	**0.048**
İşlem sonrası satürasyon (%)**	81.00 (75.00–90.00)	80.00 (70.00–95.00)	0.967
İşlem süresi (dk)**	24.00 (16.00–25.00)	12.00 (6.00–35.00)	0.062
ASD boyutu – işlem öncesi (mm)**	**2.00 (1.00–3.00)**	**3.00 (1.50–5.00)**	**0.015**
ASD boyutu – işlem sonrası (mm)**	5.75 (5.00–8.00)	7.00 (4.50–11.00)	0.114
Kullanılan balon çapı (mm)**	**9.50 (9.50–13.50)**	**13.50 (9.50–13.50)**	**0.001**
Komplikasyon, n (%)	**4 (%66,7)**	**3 (%4,4)**	**<0,01**

Umblikal ven ve femoral ven yoluyla gerçekleştirilen BAS işlemine ait değişkenlerin istatistiksel karşılaştırılması ve p değerleri

PP-112

Nadir Görülen Olgu: Perikardiyal Kist

Mehmet Armağan Alakuş, Mehmet Fatih Alptekin, Ayşe Sülü, Derya Aydın Şahin, Osman Başpınar
Gaziantep Üniversitesi Tıp Fakültesi, Çocuk Kardiyoloji BD, Gaziantep

GİRİŞ VE AMAÇ

Perikardiyal kist nadir görülen konjenital anomalidir. Tüm yaş gruplarında 1/100000 oranında görülmekle birlikte çocuklarda yirmi civarı vaka bildirilmiştir. Çoğunlukla asemptomatiktir ve tesadüfen saptanır. Semptomatik olan %20'lik kısmı ise göğüs ağrısı, dispne, taşipne gibi nonspesifik şikayetler ile başvurmaktadır. Tanıda ekokardiyografi (EKO), bilgisayarlı tomografi (BT) ve manyetik rezonans (MR) görüntüleme kullanılmaktadır. Perikardiyal kistte tedavi asemptomatik hastalarda konservatif yaklaşım, semptomatik hastalarda ise cerrahi rezeksiyondur. Biz de burada perikardiyal kist saptadığımız iki olguyu sunmayı amaçladık.

OLGU

Olgu 1
2.5 aylık kız hasta üfürüm şikayeti ile başvurduğu dış merkez ekoda cor triatriatum sinistra? ön tanısı ile tarafımıza yönlendirildi. Bakılan eko incelemesinde sol atriyumu ikiye ayıran membranöz yapı izlendi (Resim 1a). Eko değerlendirilmesinde pulmoner venlerle ilişkisi görülememesi üzerine kardiyak BT istendi. Pulmoner ven süperior posterior kesiminde 26 x 23 mm boyutunda kontrastlı serilerde yumuşak doku dansitesinde ancak belirgin hipodens düzgün sınırlı lezyon dikkati çekmiş olup özofagusla şüpheli ilişkisi görülmesi nedeniyle kardiyak MR planlandı. Yapılan MR incelemede sol atriyum posterior komşuluğunda sol atriumu bir miktar basılayan 27 x 21 mm boyutunda T2 sekansta hiper, T1

sekansta hipointens IVKM sonrası patolojik kontrastlanma göstermeyen yer kaplayıcı lezyon perikardiyal kist ile uyumludur. Pulmoner venler ve arterler açık olarak izlendi (Resim 1b). Hastanın asemptomatik olması, ekokardiyografide pulmoner ven akımlarının normal izlenmesi nedeniyle yakın takibe devam etmektedir.

Olgu 2
14 yaş erkek hasta dış merkezden perikardiyal kitle nedeniyle yönlendirildi. Ekokardiyografide sol ventrikül perikard komşuluğunda 25x74 mm boyutunda yapı izlendi (Resim 2a). Perikardiyal kist ön tanısı ile kardiyak MR istendi. MR sonucu sol ventrikül mid- apeks düzeyinde lateral duvar komşuluğunda kalp kası ile herhangi bir ilişkisi bulunmayan perikardiyal yağlı plan yerleşimli yaklaşık 10 cm'lik bir segmentte en kalın yerinde 2 cm boyutunda sıvı lokülasyonu, perikardiyal kist ile uyumlu olabilecek görünüm izlendi. Geç faz görüntülerde patolojik kontrastlanma izlenmedi (Resim 2b). Hastaya perikardiyal kist eksizyonu kararı alındı. Kalp damar cerrahisi tarafından operasyonu planlandı.

SONUÇ
Perikardiyal kist çocuklarda oldukça nadir görülen bir durumdur. Klinik duruma göre takip ve cerrahi eksizyonu planlanmalıdır. İlk hastamızda olduğu gibi perikardiyal kistin yerleşim yerine göre cor triatriatum gibi diğer kardiyak anomalilerin ayırıcı tanısında akla gelmelidir.

Anahtar Kelimeler: ekokardiyografi, perikardiyal kist, görüntüleme

Resim 1

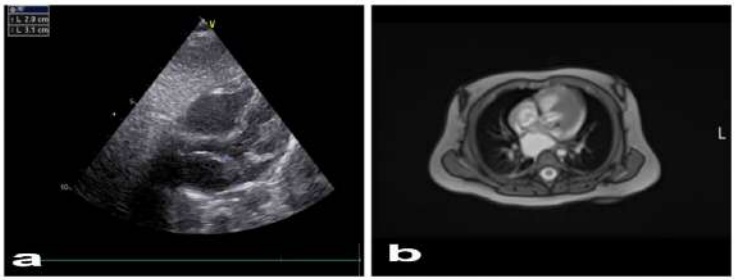

2.5 aylık kız hastada sol atriyum komşuluğunda 2x3.1 cm boyutunda perikardiyal kistin EKO(a) ve MR (b) görünümü.

Resim 2

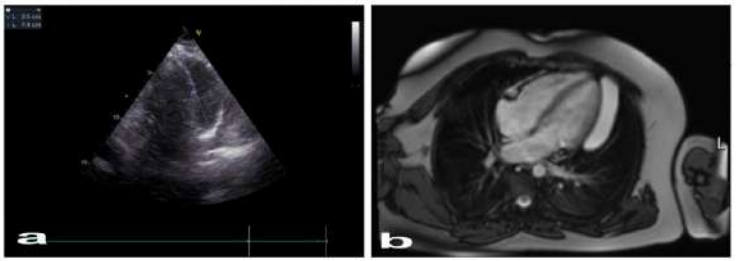

14 yaş erkek hastanın sol ventrikül komşuluğunda 2.5x7.4 cm boyutunda perikardiyal kistin EKO(a) ve MR(b) görünümü.

PP-113

Yenidoğanın Nadir Bir Siyanotik Konjenital Kalp Hastalığı

Berkay Alimoğlu, Mehmet Baki Beyter, Hakan Dedecengïz, Tolga Bacak, Mehmet Oğuz Demïroğlu, Özgür Uzun, Hasan Can Kılıç, Rahmi Özdemir, Mustafa Orhan Bulut
İzmir Bayraklı Şehir Hastanesi, Çocuk Kardiyoloji Kliniği, İzmir

Giriş
Atriyoventriküler diskordans ile ventriküloarteriyal konkardans, diğer adıyla izole ventriküler inversiyon (IVI), son derece nadir görülen bir konjenital kalp hastalığıdır. Bu anomali D-transpozisyon fizyolojisine sahiptir ve arteriyal switch prosedürü uygulanırsa konjenital düzeltilmiş büyük arter transpozisyonu fizyolojisi gelişir. Bu nedenle tercih edilen düzeltici cerrahi prosedür atrial switch'tir. Bu anomali ve düzeltici cerrahi
prosedür karmaşık ve zordur ve hakkında literatür bilgisi azdır.

Amaç
Bu yazıda situs inversus morfolojili IVI tanılı yenidoğan hastaya palyatif amaçla uyguladığımız balon atrial septostomi ve duktal stentleme işlemini ve hastanın sonrasındaki takibini sunuyoruz.

Vaka
Antenatal tanısı olmayan term kız bebeğe yenidoğan döneminde ekokardiyografik inceleme ve sonrasında yapılan tanısal kalp kateterizasyonu ile IVI tanısı kondu. İzlemde satürasyon düşüklüğü ve ASD'nin restrikte olması nedeniyle hastaya balon atriyal septostomi yapılması planlandı. Balon atrial septostomi sonrası kateter laboratuvarında istenen satürasyon artışı olmayan ve kan gazında parsiyel oksijen değeri düşük olan hastaya duktal stent implante edildi. İşlem sonrası şikayeti olmayan, oda havasında satO2 %84 olan, oral beslenen hasta taburcu edilerek ayaktan takiplerine başlandı.

Sonuç
Hastaya yenidoğan döneminde başarılı bir şekilde palyatif amaçlı balon atrial septostomi ve duktal stentleme işlemini yapıp hastanın

ayaktan takip edilmesini sağladık. Takiplerinde atrial switch prosedürüyle birlikte yapılacak cerrahi yaklaşıma sağ ventrikül gelişimine bakılarak karar verilecek.

Anahtar Kelimeler: Konjenital kalp hastalığı, Izole ventriküler inversiyon, atriyoventriküler diskordans, ventrikülоarteriyal konkardans, atrial switch

EKOKARDİYOGRAFİ GÖRÜNTÜLERİ

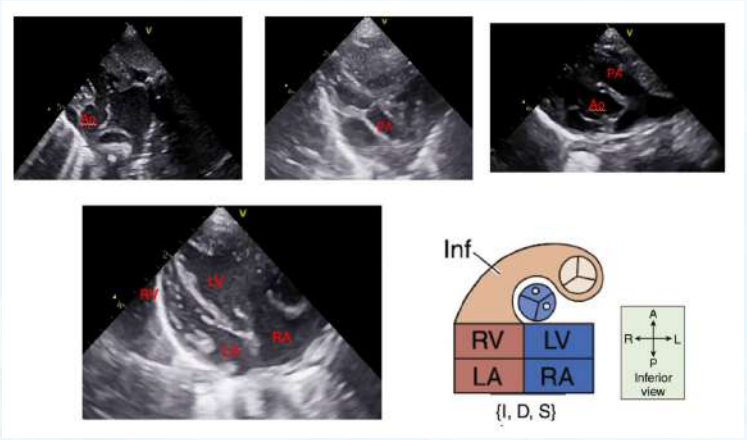

TANISAL KALP KATETERİZASYONU

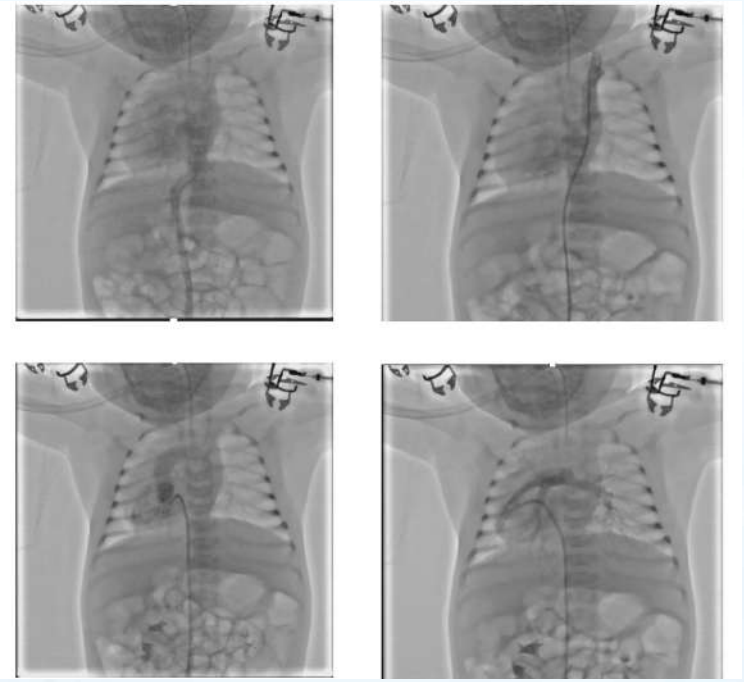

BALON ATRİYAL SEPTOSTOMİ VE DUKTAL STENT İMPLANTASYONU

PP-114

Akut Miyokardit tanısında yeni bir belirteç olarak Elektromekanik Pencere

Mustafa Nalbant, Sinan Işık, Serif Serifoglu, Nujin Ulug Murt, Fatma Sevinc Sengul, Pelin Ayyıldız, Alper Guzeltas
Sağlık Bilimleri Üniversitesi Mehmet Akif Ersoy Göğüs Kalp ve Damar Cerrahisi Eğitim ve Araştırma Hastanesi, Çocuk Kardiyoloji Kliniği, İstanbul

GİRİŞ-AMAÇ:
Akut miyokardit, çocukluk çağında sık görülen bir kardiyak hastalık olup klinik seyri asemptomatik tablodan ciddi kardiyak disfonksiyon ve malign aritmilere kadar geniş bir spektrum gösterir. Prognozun öngörülmesi halen güçtür. Elektromekanik pencere (EMW), miyokardiyal elektriksel repolarizasyon ile mekanik sistol arasındaki ilişkiyi yansıtan ekokardiyografik bir parametre olup aritmi riski ile ilişkili bulunmuştur. Bu çalışmanın amacı, ekokardiyografi ile ölçülen EMW ile pediatrik miyokarditli hastalardaki klinik bulgular arasındaki ilişkiyi değerlendirmektir.
YÖNTEM:
Bu prospektif çalışmada, miyokardit tanısı alan 20 pediatrik hastanın klinik verileri, elektrokardiyografik kayıtları ve transtorasik ekokardiyografik görüntüleri, yaş uyumlu 40 sağlıklı çocuk ile karşılaştırıldı. Elektromekanik pencere, eş zamanlı EKG kaydı ile sürekli dalga Doppler kullanılarak QRS başlangıcından aort kapak kapanışına kadar olan süre (QAoC) ile QT aralığı arasındaki fark olarak hesaplandı (EMW = QAoC − QT) (Görsel 1). Kalp hızı değişkenliğini dikkate almak amacıyla düzeltilmiş EMW (EMWc = EMP/√RR) de değerlendirildi. EMW değerleri ile PR, QRS ve QTc aralıkları, kısalma fraksiyonu (SF) ile değerlendirilen sol ventrikül sistolik fonksiyonu, global longitudinal strain (GLS), ventriküler aritmi varlığı ve klinik seyir arasındaki ilişkiler analiz edildi.
BULGULAR:
Miyokardit erkek hastalarda daha sık gözlendi. Miyokardit

grubunda EMW ve EMWc değerleri sağlıklı kontrol grubuna kıyasla anlamlı derecede daha negatifti. EMW'de artmış negatifliğe rağmen QTc uzaması saptanmadı. EMW ile sol ventrikül kısalma fraksiyonu arasında istatistiksel olarak anlamlı bir korelasyon bulunmadı. PR ve QRS aralıkları miyokardit grubunda kontrol grubuna göre daha uzundu. Bu bulgular, EMW'nin QTc süresinden bağımsız olarak prognostik bilgi sağlayabileceğini düşündürmektedir. Holter izlemi yapılan 20 miyokardit hastasından ikisinde non-sustained ventriküler taşikardi, ikisinde ise sık ventriküler erken atımlar saptandı; bu hastalarda EMW değerleri −2 ile −32 ms arasında değişen belirgin negatiflik göstermekteydi. Olay sayısının sınırlı olması nedeniyle istatistiksel analiz yapılmadı (Tablo 1).

SONUÇ:

Elektromekanik pencere, miyokarditli hastalarda miyokardiyal elektromekanik uyumsuzluğu yansıtan, non-invaziv ve kolay uygulanabilir bir ekokardiyografik parametredir. Artmış EMW negatifliği, daha yüksek aritmik yük ile ilişkili bulunmuştur. Uzamış PR ve QRS aralıkları, kardiyak ileti sisteminin eşlik eden tutulumu açısından fikir verebilir. Bu bulgular, EMW'nin pediatrik miyokarditte risk sınıflandırmasında yardımcı bir araç olarak kullanılabileceğini düşündürmektedir.

Anahtar Kelimeler: Akut miyokardit, Ekokardiyografi, Elektromekanik pencere

Elektromekanik Pencere ölçümü

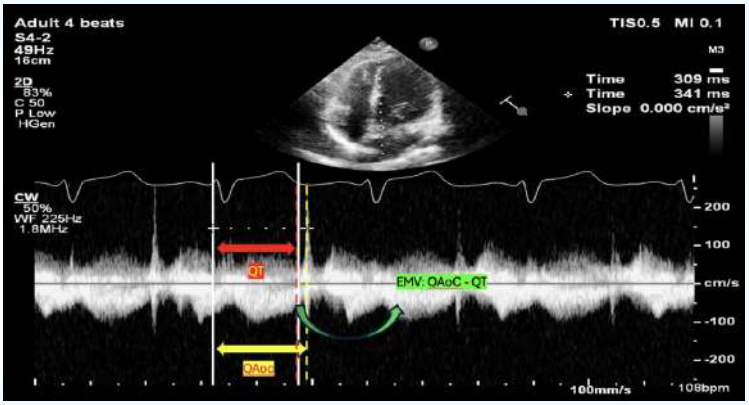

Miyokardit ve sağlıklı grup arasında EMW ve diğer kardiyak parametlerin karşılaştırılması

	kardit (n:20)	rol grubu (n: 4(	
yet	%80)	%50)	9
	[IQR 11,6–17,1]	[IQR 9,1–16,3]	
hızı	(IQR 70,0–99,5)	(IQR 80,3–95,4	
%)	(IQR 35.0–41.5)	(IQR 35.0–42.3	
%)	30 (IQR −23,88/−1		
onin T (ng/L) (Baş	IQR 54.65–480.80]		
onin T (ng/L) (En ek)	7 [IQR 56.61–639.0		
roBNP (ng/L)	2 [IQR 36.32–754.5		
(mg/L)	[IQR 0.60–59.52]		
esafesi (ms)	IQR 128–143)	(IQR 122–134)	2

mesafesi (ms)	QR 78,5–91,5)	QR 74–82)	9
(ms)	(IQR 406,8–432,0)	(IQR 409,5–437	7
(ms)	±24,10	3±8,91	3
c (EMW/√RR)	10 (IQR −0,798–0,	0 (IQR 0,206–0	5

PP-115

Nadir ve Ölümcül Bir Koroner Arter Anomalisi: Koroner Arterlerin Tamamının Pulmoner Arterden Köken Alması

Umut Berk Mercan, İlker Ertuğrul
Hacettepe Üniversitesi, Çocuk Kardiyoloji Bilim Dalı, Ankara

GİRİŞ-AMAÇ:
Koroner arterlerin pulmoner arterden köken aldığı anomaliler (ACAPA spektrumu), nadir görülmelerine rağmen yüksek mortalite riski nedeniyle pediatrik kardiyolojide büyük klinik önem taşımaktadır. En sık tanımlanan form olan anomal sol koroner arterin pulmoner arterden kökeni (ALCAPA; Bland–White–Garland sendromu) daha sık görülse de tüm koroner arterlerin pulmoner arterden köken aldığı "total anormal pulmoner koroner arter çıkışı" (ATCAPA / TCAPA) son derece nadir ve en ağır varyanttır. Bu anomalide miyokard perfüzyonu tamamen düşük basınçlı ve düşük oksijen içerikli pulmoner arter sistemine bağımlıdır. Doğum sonrası pulmoner vasküler direncin hızla düşmesiyle birlikte yaygın miyokard iskemisi, sol ventrikül disfonksiyonu ve erken dönemde kalp yetmezliği gelişir. Literatürde ATCAPA olgularının çoğunun neonatal dönemde semptomatik olduğu ve prognozun son derece kötü seyrettiği bildirilmektedir.

OLGU:
İki aylık kız hasta, anorektal malformasyon nedeniyle çocuk cerrahisi bölümüne başvurdu. Operasyon öncesi olası ek anomalilerin araştırılması amacıyla hasta çocuk kardiyoloji polikliniğine yönlendirildi.
Poliklinik değerlendirmesinde fizik muayenesi normal saptanan hastanın yapılan transtorasik ekokardiyografisinde; sol kalp boşluklarında genişleme, orta derecede mitral yetmezlik, papiller adelelerde hiperekojen görünüm ve ejeksiyon fraksiyonu %46

olarak değerlendirildi. Aortadan koroner arter çıkışı izlenmemesi üzerine tanısal amaçlı kardiyak kateterizasyon planlandı.
Yapılan kardiyak kateterizasyonda her iki koroner arterin pulmoner arterden çıktığı izlendi ve hastaya total anormal pulmoner koroner arter çıkışı (TCAPA) tanısı konuldu. İşlem sonrası izlem amacıyla pediatri servisine yatırılan hasta, izlemin 2. saatinde bradikardi ve solunum sıkıntısı gelişmesi üzerine kardiyak arrest olması üzerine E-CPR uygulanarak ameliyathaneye alındı ve venoarteriyel ECMO desteğine başlandı. ECMO izleminin 10. gününde periferik dolaşım bozukluğu gelişen ve yeterli ECMO akımı sağlanamayan hasta ileri yaşam destek girişimlerine rağmen hasta kaybedildi.

SONUÇ:
ATCAPA son derece nadir görülmesine rağmen yüksek mortalite ile seyreden bir koroner arter anomalisi olup, infantlarda açıklanamayan sol ventrikül disfonksiyonu varlığında mutlaka ayırıcı tanıda düşünülmelidir. Erken tanı, dikkatli ekokardiyografik değerlendirme ve ileri görüntüleme yöntemlerinin zamanında kullanılması prognozu belirleyen en önemli faktörlerdir.

Anahtar Kelimeler: Total anormal pulmoner koroner arter çıkışı (ATCAPA / TCAPA), Sol ventrikül disfonksiyonu, Miyokard iskemisi, İnfant

Aort Kökü Enjeksiyonu



Pulmoner Arter Enjeksiyonu



PP-116

Venus P-Valve İmplantasyonunda Gelişen Yetersiz Ekspansiyonun Başarılı Yönetimi

Erkan Yetmiş[1], Bedri Aldudak[1], Alper Güzeltaş[2]
[1]Sağlık Bilimleri Üniversitesi, Dr. Gazi Yaşargil Eğitim ve Araştırma Hastanesi, Çocuk Kardiyoloji Kliniği, Diyarbakır, Türkiye
[2]Sağlık Bilimleri Üniversitesi Mehmet Akif Ersoy Göğüs Kalp ve Damar Cerrahisi Eğitim ve Araştırma Hastanesi Çocuk Kardiyoloji Kliniği

Giriş ve Amaç
Fallot Tetralojisi (TOF) cerrahisi sonrası uzun dönemde en sık karşılaşılan sorun, ağır pulmoner yetersizlik (PY) ve buna bağlı gelişen sağ ventrikül (RV) dilatasyonudur. Geniş ve nativ sağ ventrikül çıkış yolu (RVOT) anatomisine sahip hastalarda, cerrahiye alternatif olarak geliştirilen self-expanding Venus P-Valve (Venus Medtech, Çin) güvenli ve etkili bir tedavi seçeneği olarak kullanılmaktadır. Ancak pulmoner kapak implantasyonu sırasında, anatomik özelliklere bağlı olarak protezde içe katlanma ve buna bağlı yetersiz ekspansiyon gelişebilmekte; bu durum kapak hemodinamiğini ve stabilitesini olumsuz etkileyebilmektedir. Bu sunumda, Venus P-Valve implantasyonu sırasında gelişen içe katlanma ve yetersiz ekspansiyonun başarılı yönetimini sunmayı amaçladık.
Olgu
Otuz altı yaşında kadın hasta, çarpıntı şikâyeti ile kliniğimize başvurdu. Öyküsünde 6 yaşında Fallot Tetralojisi (TOF) nedeniyle opere edildiği ve takiplerine düzensiz olarak devam ettiği öğrenildi. Fizik muayenesinde genel durumu iyi olup, 65 kg ağırlığında idi. Erken diyastolik üfürüm dışında patolojik bulgu saptanmadı. Elektrokardiyografisinde kalp hızı 85/dk, QRS süresi 380 msn olarak ölçüldü. Ekokardiyografik incelemede sağ atriyum ve sağ

ventrikülün ileri derecede geniş olduğu, hafif triküspit kapak yetersizliği ve serbest pulmoner yetersizlik bulunduğu saptandı. Pulmoner kapak anülüsü 24 mm, bifurkasyon bölgesi 26 mm olarak ölçüldü. Bilgisayarlı tomografi incelemesinde RVOT Tip II morfolojisi izlendi; en geniş RVOT çapı 32 mm, pulmoner anülüs çapı ise 25 mm olarak ölçüldü. İşlem öncesi gerçekleştirilen elektrofizyolojik çalışmada aritmi odağı saptanmadığından ablasyon işlemi uygulanmadı.
Hasta genel anestezi altında işleme alındı. RAO, LAO ve lateral projeksiyonlarda sağ ventrikül çıkış yolu, ana pulmoner arter ve dalları görüntülenerek ölçümler yapıldı. 34 mm Amplatzer sizing balon (Abbott Vascular, ABD) ile ölçümler tekrarlandı ve koroner kompresyon testi uygulandı. Yapılan değerlendirmeler sonucunda hastaya 28 × 25 mm Venus P-Valve implantasyonuna karar verildi. Kapak implantasyonu sırasında kapağın açılma süresinin uzadığı ve yeterli şekilde ekspande olmadığı gözlendi. Kapak açılımı tamamlandıktan sonra yapılan ekokardiyografik değerlendirmede orta derecede pulmoner yetersizlik izlendi. Skopi altında kaudal sol oblik projeksiyonda kapağın standart yuvarlak görünümünü almadığı, asimetrik olduğu ve posterior bölümünde içe katlanma bulunduğu saptandı.(Figür-1) Bunun üzerine kapak içine balon ile post-dilatasyon yapılmasına karar verildi. 6F JR4 kateter ve hidrofilik tel yardımıyla kapaktan geçilerek, sağ pulmoner arter distaline geçildi. Amplatzer stiff guide-wire üzerinden 24 × 60 mm VACS® II balon (OSYPKA AG, Almanya) kapak içine ilerletilerek şişirildi. Post-dilatasyon sonrası kapağın tam ve simetrik olarak ekspande olduğu gözlemlendi.(Figür-2) İşlem sonunda rezidüel pulmoner kapak yetersizliği izlenmedi. Hastanın bir ay sonraki kontrol ekokardiyografisinde pulmoner kapak fonksiyonlarının normal olduğu saptandı.(Figür-3)

Sonuç

Sonuç olarak, Venus P-Valve implantasyonu sonrası anatomik faktörler, kapak mimarisi ve mekanik gerilime bağlı olarak içe katlanma ve buna eşlik eden kapak distorsiyonu nadir bir komplikasyon olarak gelişebilmektedir. Olgumuzda, uygun balon seçimi ile gerçekleştirilen kontrollü post-dilatasyon sayesinde

kapak geometrisi başarıyla düzeltilmiş ve pulmoner kapak yetersizliği gelişmeden kapak fonksiyonu korunmuştur.

Anahtar Kelimeler: Balon Anjioplasti, Fallot Tetralojisi, Venus P valve, Yetersiz Expansiyon

Figür-1



Kapak açıldıktan sonra yetersiz expanse olduğu ve kapağın içe doğru bel yaptığı görüldü.

Figür-2

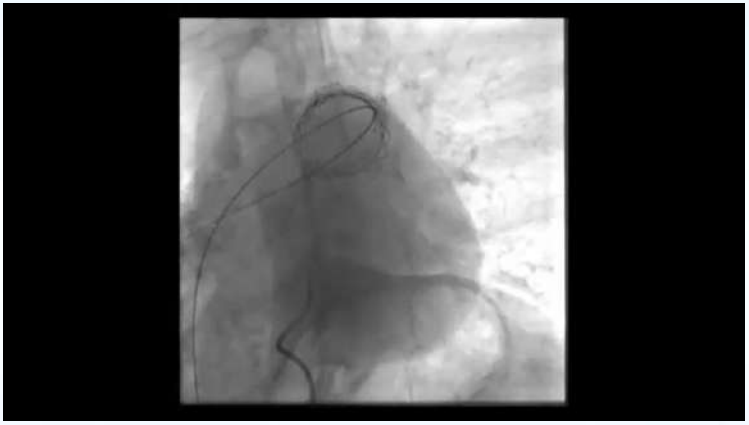

Venüs P valvin, Balon ile Post-dilatasyon sonrası tam ve simetrik olarak ekspande olduğu gözlemlendi.

Figür-3

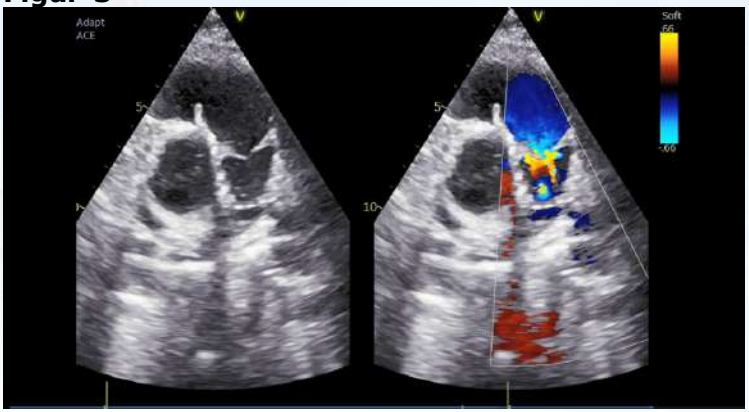

Hastanın birinci ay kontrolünde kapak yetmezliğinin olmadığı görüldü.

PP-117

Arteriyel Switch Operasyonu Olan Hastada Postop Dönemde Sağ Portal Vene İatrojenik Olarak Göç Eden Umbilikal Katater Parçasının Hibrid Trans-Umbilikal Yaklaşımla Başarılı Kurtarılması

Erkan Yetmiş[1], Özgür Zülfükar Ertuğrul[2], Süleyman Geter[1], Nurullah Yılmaz[1], Bedri Aldudak[1]
[1]Sağlık Bilimleri Üniversitesi Dr. Gazi Yaşargil Eğitim ve Araştırma Hastanesi, Çocuk Kardiyoloji Kliniği, Diyarbakır
[2]Sağlık Bilimleri Üniversitesi Dr. Gazi Yaşargil Eğitim ve Araştırma Hastanesi, Girişimsel Radyoloji, Diyarbakır

GİRİŞ-AMAÇ: Umbilikal venöz kataterler (UVC), TGA gibi majör kardiyak cerrahi geçiren yenidoğanların yönetiminde vazgeçilmezdir. Katater fraktürü ve embolizasyonu nadir (%1<) fakat ciddi bir komplikasyondur. Kopan parçalar akım yönünde genellikle sol portal vene (LPV) veya sistemik dolaşıma göç eder. Sağ portal vene (RPV) migrasyon ise anatomik açı zorluğu nedeniyle son derece nadirdir. Bu olgu sunumunda, başarısız bir cerrahi girişim sonrası RPV'ye itilen ve hibrid (cerrahi + girişimsel) yöntemle çıkarılan bir katater fraktürü sunulmaktadır. Amacımız, nadir bir yerleşimdeki yabancı cismin, femoral damarları koruyan minimal invaziv bir teknikle nasıl yönetildiğini vurgulamaktır.
OLGU: D-TGA nedeniyle Arteriyel Switch Operasyonu (ASO) uygulanan bir yenidoğanda, postoperatif dönemde UVC çekilirken yaklaşık 6 cm'lik distal kısım koparak ven içinde kaldı.(Figür-1) Direkt grafide parça teyit edildi. İlk seansta pediatrik cerrahi tarafından göbek altı (infra-umbilikal) kesi ile eksplorasyon yapıldı. Ancak manipülasyon sırasında parça proksimale kaçtı ve kontrol görüntülemede RPV içinde olduğu saptandı; ven bağlanarak işlem sonlandırıldı.(Figür-2) İkinci seansta hibrid yaklaşım planlandı. Pediatrik cerrahi tarafından göbek üstü (supra-umbilikal) vertikal

kesi ile umbilikal ven, ligasyonun proksimalinden bulunup açıldı. Pediatrik kardiyoloji ekibi tarafından venotomi hattından gönderilen kılavuz tel, floroskopi altında portal sinüsten RPV'ye yönlendirildi. Tel üzerinden gönderilen snare katateri ile 6 cm'lik parça RPV içinden yakalandı ve trans-umbilikal yolla vücut dışına alındı. İşlem komplikasyonsuz tamamlandı.(Figür-3,4) İşlemden sonra yapılan ultrasonunda portal vende tromboz saptanması üzerine enoksaparin sodyum tedavisi başlandı. Takiplerinde tromboz geriledi.
Sonuç ve TARTIŞMA: Normalde akım dinamiği ile LPV'ye yönelen katater parçaları, bu vakada olduğu gibi körlemesine yapılan cerrahi manipülasyonlarla iatrojenik olarak RPV gibi ulaşılması zor alanlara itilebilir. TGA'lı hastalarda femoral venlerin gelecekteki girişimler için korunması elzemdir. Duktus venozusun kapalı olduğu durumlarda femoral yolla portal sisteme ulaşmak imkansızdır. Bu vakada uygulanan supra-umbilikal cut-down destekli trans-umbilikal snare tekniği, hem direkt erişim sağlaması hem de majör laparotomiyi önlemesi açısından, portal venöz sistemdeki yabancı cisimler için altın standart bir kurtarma yöntemi olarak literatüre katkı sağlamaktadır.

Anahtar Kelimeler: Hibrid girişim, Katater fraktürü, Sağ portal ven, Umbilikal venöz katater, TGA.

Figür-1

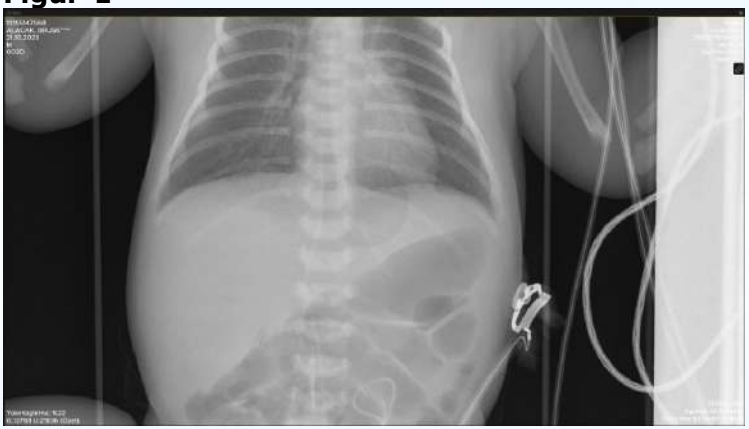

Umblikal kataterin yaklaşık 6 cm'lik distal kısımı koparak ven içinde kaldı.

Figür-2



Çocuk Cerrahisi tarafından ilk perkütan çıkarma işleminde katater sağ portal vene ilerledi.

Figür-3

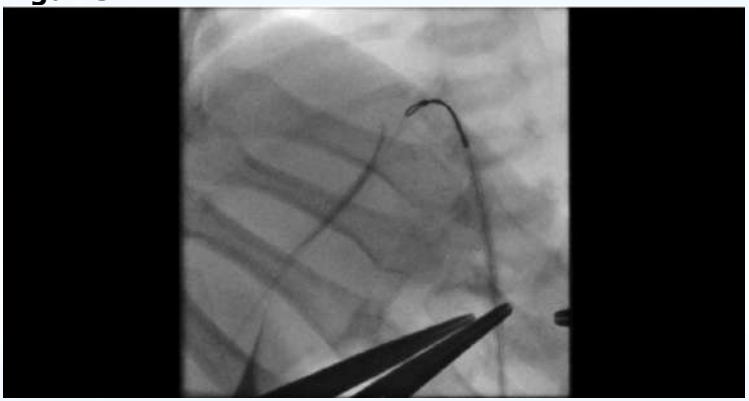

Katater parçası, snare katateri ile sağ portal ven içinde yakalandı ve trans-umbilikal yolla vücut dışına alındı.

Figür-4

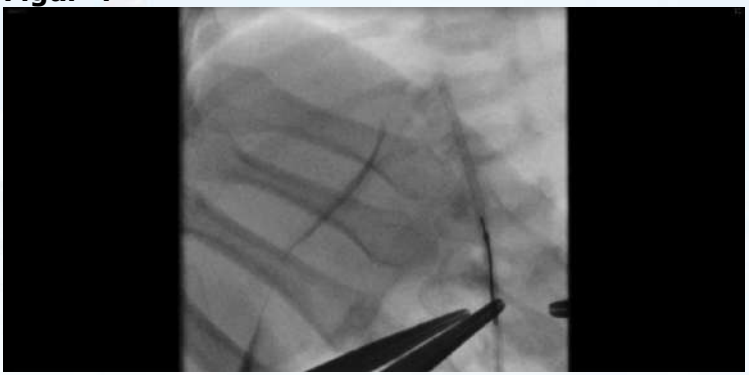

Katater parçası, snare katateri ile sağ portal ven içinde yakalandı ve trans-umbilikal yolla vücut dışına alındı.

Pediatrik Yaş Grubunda Perkütan Patent Foramen Ovale Kapatma: Teknik Ve Klinik Yönler

Cansu Çetin Şentürk, Hazım Alper Gürsu, Utku Pamuk, Emine Azak, İbrahim İlker Çetin
Ankara Bilkent Şehir Hastanesi, Çocuk Kardiyoloji Kliniği, Ankara

GİRİŞ: Foramen ovale fetal canlılık için gerekli olan interatriyal bir şanttır; tipik olarak doğumdan sonra septum primumun, septum secundum'a füzyonu ile kapanır. Ancak her dört yetişkinden birinde eksik kalabilir. Otopsiyle belirlenen, Patent Foramen Ovale (PFO) prevalansı yaklaşık %27 olup, yaşamın her on yılında sıklığı azalmaktadır. Çeşitli tıbbi durumlar, PFO varlığıyla ilişkilendirilmiştir; bunlar platipne-ortodeoksi sendromu, auralı migren, dalgıçlardaki dekompresyon hastalığı ve en önemlisi de kriptojenik inmedir Açık foramen ovale (PFO)'nin perkütan transkateter kapatılması geçici iskemik atak/inme ve migren tedavisinde rol oynar.
AMAÇ: Amacımız PFO'nun girişimsel tedavisindeki deneyimlerimizi sunmak ve perkütan kapatılmış PFO' lu hastalarda kısa ve orta dönem sonuçlarını değerlendirmektir.
YÖNTEM: Kliniğimizde 2024-2026 tarihleri arasında perkütan PFO kapatma prosedürü uygulanan serebral iskemik olay, migren öyküsü olan 18 yaş altındaki hastaların sonuçları analiz edildi.
BULGULAR: Onbir hastaya işlem gerçekleştirildi (median yaş:12,5 yıl). Sekiz foramen ovale geçici iskemik atak veya inme sonrası, üçü auralı migren nedeniyle tedavi amacıyla kapatıldı. Hastaların hepsine tanı amacıyla transtorasik ve transözefageal ekokardiyografi yapıldı (Şekil 1). Bir hastada atrial septal anevrizma mevcuttu. Kullanılan görüntüleme yöntemleriyle östakian valv saptadığımız hasta yoktu. PFO’ nun kapatılması için farklı cihazlar (Amplatzer™ Talisman™ PFO Occluder, Amplatzer™ Septal Occluder, Lifetech CeraFlex PFO Occluder) kullanıldı (Şekil 2). İşlemlerin hepsi venöz yoldan ve genel anestezi altında yapıldı.

Başarı oranı %100' dü. Postoperatif dönemde hastaların hastaların tümüne antikoagülan tedavi başlandı (Tablo 1). Takip sırasında iki hastada erken dönemde geçici iskemik atak gelişti, yapılan son hasta vizitlerinde nörolojik yakınma tekrarı görülmedi (median takip süresi:448 gün).
SONUÇ: Bugüne kadar yayınlanan tüm verilere göre PFO kapatılması erişkinlerde serebral iskemik olayların tekrarlama insidansını azaltır. Perkütan transkateter PFO kapatılması, nörolojik semptomlarda orta vadeli rahatlama ve migren semptomlarında önemli azalma gösteren güvenli ve etkili bir prosedürdür. Ancak çocuk yaş grubunda bu tedavi yöntemi açısından bir netlik yoktur. Yaptığımız çalışmada çocuklarda PFO kapatılması güvenli ve etkin görülmekle birlikte bu konuda uzun vadeli takip sonuçlarını gösteren yeni çalışmalara ihtiyaç vardır.

Anahtar Kelimeler: Patent foramen ovale, pediatrik, geçici iskemik atak/inme, migren, tedavi

Şekil 1:Transtorasik ekokardiyografide PFO görüntüsü



Şekil 2: PFO' nun transözefageal ekokardiyografi eşliğinde cihazla kapatılması



Tablo 1: Hastaların demografik ve klinik özellikleri

Parametreler	n (%)
Yaş (yıl) mean±SD	12,54±4,86
Cinsiyet	
Kız	6 (%54,5)
Erkek	5 (%45,5)
PFO kapatılma sebebi	
Geçici iskemik atak	8 (%72,7)
Auralı migren	3 (%27,3)
Kranial MRI görüntülemede iskemi	4 (%36,4)
Hiperkoagülopati	3 (%27,3)
EKO bulguları	
Atriyal septal anevrizma	1 (%9,1)
PFO şant boyutu	
<3 mm	10 (%90,9)
3-5 mm	1 (%9,1)
Kullanılan cihaz	
Amplatzer™ Talisman™ PFO Occluder	5 (%45,5)
Lifetech CeraFlex PFO Occluder	1 (%9,1)
Amplatzer™ Septal Occluder	5 (%45,5)
Postoperatif antikoagülan tedavi	
ASA	11 (%100)

Oksijene Dirençli Hipoksemisi Olan Bir Bebekte Pnömoniyi Taklit Eden Pulmoner Arteriovenöz Malformasyon; Çok Modlu Görüntülemenin Tanısal Değeri ve Vasküler Plug ile Embolizasyonu

Erkan Yetmiş[1], Özgür Zülfükar Ertuğrul[2], Sadullah Şimşek[2], Bedri Aldudak[1]
[1]Sağlık Bilimleri Üniversitesi Dr. Gazi Yaşargil Eğitim ve Araştırma Hastanesi, Çocuk Kardiyoloji Kliniği, Diyarbakır
[2]Sağlık Bilimleri Üniversitesi Dr. Gazi Yaşargil Eğitim ve Araştırma Hastanesi, Radyoloji, Diyarbakır

Giriş ve Amaç
Pulmoner arteriyovenöz malformasyonlar (PAVM), pulmoner arter ve venler arasında kapiller yatak olmaksızın doğrudan bağlantı ile karakterize nadir vasküler anomalilerdir. Bu lezyonlar; besleyici arter, nidus ve drenaj veninden oluşarak yüksek akımlı, düşük dirençli sağdan sola şant oluşturur. Literatürde PAVM prevalansı 100.000'de 2-3 olarak tahmin edilmekte olup, vakaların büyük çoğunluğu Herediter Hemorajik Telenjiektazi (HHT) ile ilişkilidir. Ancak sporadik olgular, özellikle yenidoğan ve süt çocukluğu döneminde son derece nadir görülmektedir. Süt çocuklarında PAVM, sıklıkla pnömoni benzeri bulgular veya solunum sıkıntısı sendromu gibi nonspesifik tablolarla prezante olduğu için tanıda ciddi gecikmeler yaşanabilir. Tedavi edilmeyen lezyonlar; paradoksal emboli, inme, beyin apsesi, pulmoner hemoraji ve rüptür gibi hayatı tehdit eden komplikasyonlara yol açarak yüksek morbidite ve mortaliteye neden olur. Amacımız, oksijen tedavisine dirençli hipoksemisi olan bir süt çocuğunda başlangıçta pnömoni olarak takip edilen nadir bir sporadik PAVM olgusunu sunmak, radyolojik görüntülemenin çok modlu görüntülemenin tanısal değerini vurgulamak ve Amplatzer vasküler plug ile yapılan endovasküler embolizasyonun etkinliğini kanıtlamaktır.
Olgu Sunumu

Otuz beş hafta beş günlükken sezaryen ile 2.750 g olarak doğan kız bebek, doğum sonrası siyanoz nedeniyle acil resüsite edilmiştir. Prematüre, RDS ve konjenital akciğer anomalisi ön tanılarıyla izlenen hasta, oksijen desteğine rağmen persistan seyreden ciddi hipoksemi nedeniyle postnatal 34. günde merkezimize sevk edilmiştir. Başvuru anında oda havasında oksijen saturasyonu %60-70 olan hastanın, bu belirgin hipoksemiye rağmen cilt rengi normaldi. Solunum sıkıntısı mevcuttu ancak oskültasyonda ek ses saptanmadı. Laboratuvar analizinde normal asit-baz durumu görülürken, ekokardiyografide sadece küçük bir patent duktus arteriozus ve atrial septal defekt izlendi. Göğüs radyografisi ve kontrastsız BT'de sağ orta lobda hava bronkogramları içeren konsolidasyon alanları saptandı; bu bulgular başlangıçta pnömoni olarak yorumlanarak antibiyotik tedavisi başlandı.(Figür-1) Tedaviye yanıt alınamaması üzerine çekilen kontrastlı toraks BT'de sağ orta lobda belirgin kontrast tutulumu görüldü ve PAVM şüphesi uyandı.(Figür-1) İleri değerlendirme için yapılan toraks ultrasonografisinde, lezyon içinde çapı 3,7 mm'ye ulaşan kıvrımlı vasküler yapılar ve Doppler'de düşük dirençli akım (RI <0,5) saptandı.(Figür-2) Kesin tanı için yapılan pulmoner anjiyografi, sağ orta lob düzeyinde 3 mm'lik besleyici artere sahip, sağdan sola şantlı PAVM'yi doğruladı. Besleyici artere Amplatzer vasküler plug yerleştirildi ve tam oklüzyon sağlandı.(Figür-3) İşlem sonrası saturasyon %95'in üzerine çıktı, mekanik ventilatörden başarıyla ayrılan hasta sorunsuz taburcu edildi. Üç aylık takipte rekürrens izlenmedi.

Sonuç

PAVM'ler, nadir görülmeleri nedeniyle pediatrik popülasyonda önemli bir tanısal zorluk teşkil eder. Oksijen tedavisine dirençli hipoksemi varlığında, radyolojik olarak pnömoni benzeri konsolidasyon alanları olsa dahi intrapulmoner sağdan sola şantlar ve vasküler anomaliler mutlaka ayırıcı tanıda düşünülmelidir. Bu olguda vurgulandığı üzere, deoksijenize hemoglobin konsantrasyonu 5 g/dL'yi geçmediğinde derin hipoksemiye rağmen siyanozun görülmemesi hekimde sahte bir güven oluşturabilir; bu nedenle objektif saturasyon takibi kritiktir. Tanıda kontrastlı BT altın standart kadar hassasken, akciğer ultrasonografisi ve Doppler

değerlendirmesi tanıyı hızlandıran radyasyonsuz, non-invaziv ve değerli bir araçtır. Güncel kılavuzlar, 3 mm'den büyük besleyici arteri olan lezyonlarda serebral komplikasyon riskini azaltmak için embolizasyonu önermektedir. Endovasküler tedavide Amplatzer vasküler plug kullanımı, koillere oranla daha düşük kalıcılık ve nüks oranları sunmaktadır. Sonuç olarak, bu olgu süt çocuklarında dirençli hipoksemi durumunda PAVM'nin akılda tutulmasını ve Amplatzer plug ile yapılan endovasküler yaklaşımın güvenilirliğini, etkinliğini ve kalıcılığını ortaya koymaktadır.

Anahtar Kelimeler: Anjiografi, BT, doppler USG, infant, Pulmoner arteriyovenöz malformasyon, Vascüler Plug

Figür-1

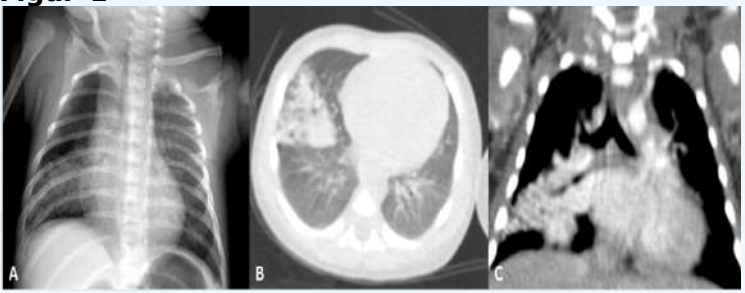

(a) Ön-arka göğüs röntgeni, sağ orta lobun projeksiyonunda alveoler tipte bir konsolidasyon göstermektedir. (b) Aksiyal kontrastsız göğüs BT'si, sağ orta lobun lateral segmentinde hava bronkogramları ile birlikte konsolidasyon ve çevresinde buzlu cam opasiteleri göstermektedir; başlangıçta pnömoni olarak yorumlanmıştır. (c) Koronal yeniden biçimlendirilmiş kontrastlı göğüs BT'si, sağ orta lobda belirgin kontrast artışı gösteren bir konsolidasyon alanı ortaya koymaktadır; belirgin bir besleyici arter veya boşaltıcı ven açıkça tanımlanamamaktadır.

Figür-2

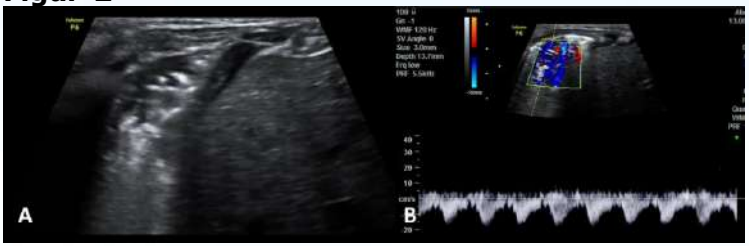

Akciğer ultrasonografisi bulguları. (a) Gri tonlamalı ultrasonografi, sağ hemitoraksın alt kısmında plevral yüzeye uzanan parankimal konsolidasyon içinde tüp şeklinde, kıvrımlı, anekoik vasküler yapılar göstermektedir. (b) Aynı bölgeden elde edilen renkli ve spektral Doppler ultrasonografi, düşük dirençli spektral dalga formu ile belirgin lezyon içi akış göstermekte olup, bu bulgular pulmoner arteriyovenöz malformasyonu düşündürmektedir.

Figür-3

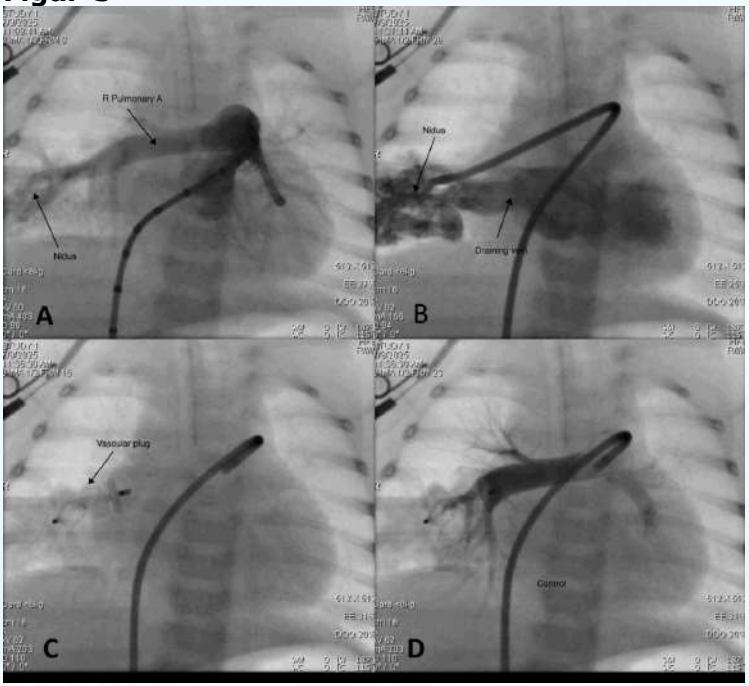

Pulmoner anjiyografi ve endovasküler tedavi. (a) Seçici sağ pulmoner arter anjiyografisi, afferent besleyici arter tarafından beslenen bir odak da dahil olmak üzere, sağ orta lob seviyesindeki vasküler yapıların opaklaşmasını göstermektedir. (b) Lezyonun büyütülmüş görünümü, odak ve ilişkili drenaj venini göstermektedir. (c) Endovasküler tedavi için besleyici arter seviyesinde bir Amplatzer vasküler tıkaç yerleştirildi. (d) Kontrol anjiyografisi, odak ve drenaj veninde kontrast opaklaşmasının olmaması ve sağdan sola şantın çözülmesi ile lezyonun tamamen tıkanmasını doğrulamaktadır.

PP-120

24. ULUSAL PEDİATRİK KARDİYOLOJİ VE PEDİATRİK KALP CERRAHİSİ KONGRESİ
Pine Beach Otel ve Kongre Merkezi Antalya 2 - 5 Nisan 2026

Sevofluran ile Genel Anestezi Sonrası PDA'da Geçici Şant Akımı Kaybı: Olgu Sunumu

Cansu Çetin Şentürk[1], Utku Pamuk[1], Emine Azak[1], Hazım Alper Gürsu[1], Muhsin Selçuk Yavuz[2]
[1]Ankara Bilkent Şehir Hastanesi, Çocuk Kardiyoloji Kliniği, Ankara
[2]Ankara Bilkent Şehir Hastanesi, Çocuk Anestezi Kliniği, Ankara

GİRİŞ-AMAÇ: Patent duktus arteriyozus (PDA), en sık görülen asiyanotik doğumsal kalp hastalıklarından biridir. PDA'nın perkütan kapatılması, nispeten düşük komplikasyon oranları ve hızlı hasta iyileşmesi sağlaması nedeniyle güncel kılavuzlarda önerilen etkili bir tedavi yöntemidir. Çocuklarda kalp kateterizasyonu sırasında, inhalasyon anesteziği olarak sevofluran ve intravenöz ajanlar (örneğin propofol), sedasyon sağlamak, venöz erişimi kolaylaştırmak ve güvenli anestezi indüksiyonu amacıyla yaygın olarak kullanılmaktadır.
Anestezi indüksiyonu sırasında gelişebilen hemodinamik değişiklikler, özellikle büyük sol-sağ şantlı lezyonlarda, şant akımının dinamiklerini ve buna bağlı olarak anjiyografik değerlendirmeyi geçici olarak etkileyebilir. Bu yazıda, PDA kapatılması amacıyla kateter anjiyografi laboratuvarına alınan bir hastada, anestezi indüksiyonunu takiben PDA anatomik olarak izlenmesine rağmen pulmoner artere şant akımının geçici olarak gösterilemediği anjiyografik bir durum sunulmaktadır.
OLGU: Yedi yaşında kız hasta, rutin çocuk sağlığı muayenesinde üfürüm saptanması üzerine kliniğimize yönlendirildi. Fizik muayenesinde sol klavikula altında devamlı üfürüm mevcuttu. Ekokardiyografik incelemede sol kalp boşluklarının geniş olduğu (LVDd: 38.2 mm,Z-skoru:2,4), pulmoner arter ucunda en dar çapı 3,1 mm (renkli Doppler ile yaklaşık 4 mm) sol-sağ şantlı geniş PDA saptandı.
Hasta perkütan PDA kapatılması planıyla kateter anjiyografi laboratuvarına alındı. Anestezi indüksiyonu öncesinde yapılan

transtorasik ekokardiyografide geniş PDA'dan sol-sağ şant olduğu görüldü. Sevofluran ve propofol kullanılarak genel anestezi indüksiyonunu takiben, PDA'ya tel veya kateter ile fiziki bir müdahale edilmeden, pigtail kateter ile desendan aortaya yapılan kontrast enjeksiyonunda PDA anatomik olarak izlenmekle birlikte, PDA'dan pulmoner artere kontrast geçişi izlenmedi. Bu durum, anestezi indüksiyonuna eşlik eden geçici hemodinamik değişikliklere bağlı olabileceği düşünüldü. Bunun üzerine, kılavuz tel ile retrograd olarak duktustan pulmoner artere rahatlıkla geçildi ve cihazın taşıyıcı sistemi de kolaylıkla aortadan pulmoner artere ilerletildi ve Amplatzer Piccolo Occluder 5×6 mm cihaz PDA içerisine yerleştirildi. Cihaz serbestleştirilerek işlem sorunsuz ve başarılı şekilde tamamlandı.

SONUÇ: Sevofluran, sistemik vasküler dirençte azalma ve arteriyel basınçta geçici düşüşe yol açabilen bir inhalasyon anesteziğidir. Yapılan bir çalışmada, anestezi indüksiyonu sırasında farklı konjenital kalp hastalıkları olan çocuklarda ketamin ve sevofluran karşılaştırılmış; ketaminin arteriyel basıncı ve kalp hızını daha iyi koruduğu, sevofluranın ise arteriyel basınçta geçici bir düşüşe neden olduğu gösterilmiştir.

Bu olguda, işlemden hemen önce yapılan ekokardiyografide PDA'dan pulmoner artere kontrast geçişinin belirgin olduğu doğrulanmış olmasına rağmen, anestezi indüksiyonunu takiben yapılan ilk desendan aorta enjeksiyonunda PDA anatomik olarak izlenmesine karşın PDA'dan pulmoner artere kontrast geçişinin (şant akımının) izlenmemesi, duktusun gerçek anatomik kapanmasından ziyade, anesteziye eşlik eden geçici hemodinamik değişikliklere bağlı olarak şant akımının geçici olarak baskılanması şeklinde değerlendirilmiştir. Aynı seansta tel ve cihazın taşıyıcı sisteminin PDA'dan pulmoner artere rahatlıkla geçişinin izlenmesi bu yorumu desteklemektedir.

Bu nedenle, anestezi indüksiyonu sonrasında PDA'nın anjiyografide şant akımı açısından geçici olarak baskılanması durumunda, işlemin iptali veya anatomik yanlış yorumdan kaçınmak için sistemik kan basıncı, ventilasyon parametreleri ve görüntüleme koşullarının yeniden değerlendirilmesi uygun bir yaklaşım olacaktır.

Sevofluran kullanımı sırasında hemodinamik değişikliklerin dikkatle izlenmesi bu açıdan önem taşımaktadır.

Anahtar Kelimeler: Patent duktus arteriyozus, anestezi, sevofluran, non-opasifikasyon, kalp kateterizasyonu

Şekil 1: Pulmoner arter içine PDA şantı



Şekil 2A: Desendan aortaya pigtail ile yapılan enjeksiyon Şekil 2B: Yerleştirilen PDA cihazı Şekil 2C: Cihaz bırakılmadan yapılan PDA enjeksiyonu

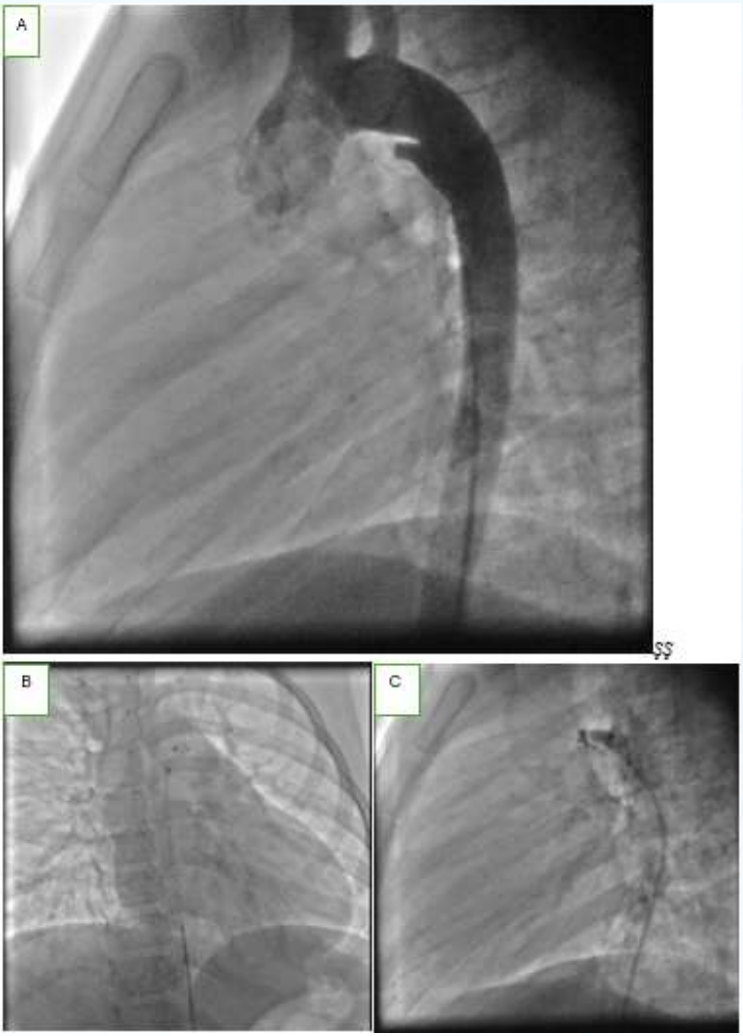

PP-121

Geri Alınamayan Deforme Myval Transkateter Kapağın Vena Cava Inferior'da Numed Stent ile Fiksasyonu ve Sonrasında Body-Wire Tekniği Kullanılarak Başarılı Pulmoner Kapak İmplantasyonu

Erkan Yetmiş[1], Bedri Aldudak[1], Abdullah Erdem[2]
[1]Sağlık Bilimleri Üniversitesi Dr. Gazi Yaşargil Eğitim ve Araştırma Hastanesi, Çocuk Kardiyoloji Kliniği, Diyarbakır
[2]Sağlık Bilimleri Üniversitesi Başakşehir Çam ve Sakura Şehir Hastanesi,Çocuk Kardiyolojisi Kliniği

GİRİŞ-AMAÇ: Geniş ve native sağ ventrikül çıkış yollarına (RVOT) sahip hastalarda, aslında aort kapak için geliştirilmiş oldukça büyük çaplara ulaşabilen balon expandable kapaklar transkateter pulmoner kapak implantasyonu (TPVR) içinde tedavi olanağı sunmaktadır. Ancak bu büyük profilli cihazların implantasyon yerine taşınması sırasında gelişebilecek geri alınamama veya kapağın damar içinde açılması gibi komplikasyonlar, acil ve farklı kurtarma stratejileri gerektiren durumlardır. Bu olgu sunumunda, RVOT'u geçemeyen ve deforme olduğu için geri alınamayan 32 mm'lik bir kapağın Vena Cava Inferior'a (VCİ) "park edilmesi" ve sonrasında işlemin "Body-Wire" tekniği ile başarıyla tamamlanmasını içeren bir kurtarma stratejisinden bahsedilmektedir.

OLGU: Opere TOF tanılı ve serbest PY saptanan 15 yaşında (52 kg) kız hastaya, sağ ventrikül dilatasyonu endikasyonuyla TPVR planlandı. İşlem öncesi görüntülemelere dayanarak 32 mm Myval (Meril Life Sciences) kapak seçildi. Femoral ven yoluyla ilerletilen 32 mm kapak, kalsifik proksimal RVOT anatomisinden geçemedi. Kapağı geri alma manevraları sırasında, kapağın metal iskeletinin sheath ucuna takılmaya bağlı ciddi distorsiyon ve balondan sıyrılma gözlendi. Deforme olan kapak sheath içerisine geri alınamayınca, kapağın güvenli bir bölgeye embolizasyonunu önlemek amacıyla

VCİ'ye çekilmesine karar verildi. Hemodinamik stabilite altında, deforme kapak VCİ'nin infra-renal segmentine park edildi.(Figür-1) Kapağın migrasyonunu önlemek ve leaflet fonksiyonlarını iptal ederek venöz akımı korumak amacıyla, Myval kapağın içerisine 22 mm Numed CP (kapsız) stent implante edildi.(Figür-2) Bu "stent-içinde-valv" manevrasıyla kapak VCİ duvarına sabitlendi. Ardından, RVOT geçiş zorluğunu aşmak için sisteme ikinci sert bir "kılavuz tel" (Body-Wire) eklendi. Bu teknikle sağlanan ekstra destek sayesinde 32 mm Myval kapak sorunsuz şekilde ilerletilerek pulmoner pozisyona implante edildi. İşlem sonu anjiyografide pulmoner kapağın normal çalıştığı ve yetersizlik olmadığı (Figür-3) ve VCİ'deki park edilmiş segmentin açık olduğu görüldü. (Figür-4)

SONUÇ: Balon-expandable Transkateter kapakların implantasyonu sırasında kapağın istenilen yere taşınamaması, cihaz deformasyonu ve embolizasyon riskleri vardır. Bu tür kapağın vücut dışına alınamaması durumlarında, kapağın VCİ gibi güvenli bir vasküler yatağa kontrollü park edilmesi ve "kapak içine stent'' tekniği ile stabilize edilmesi makul bir stratejidir. Ayrıca, iletim zorluğu yaşanan bazı vakalarda "Body-Wire" tekniği, yüksek profilli kapakların başarılı implantasyonunu sağlayan etkili bir yöntemdir.

Anahtar Kelimeler: PVR Komplikasyon, PVR, Stent, VCi

Figür-1

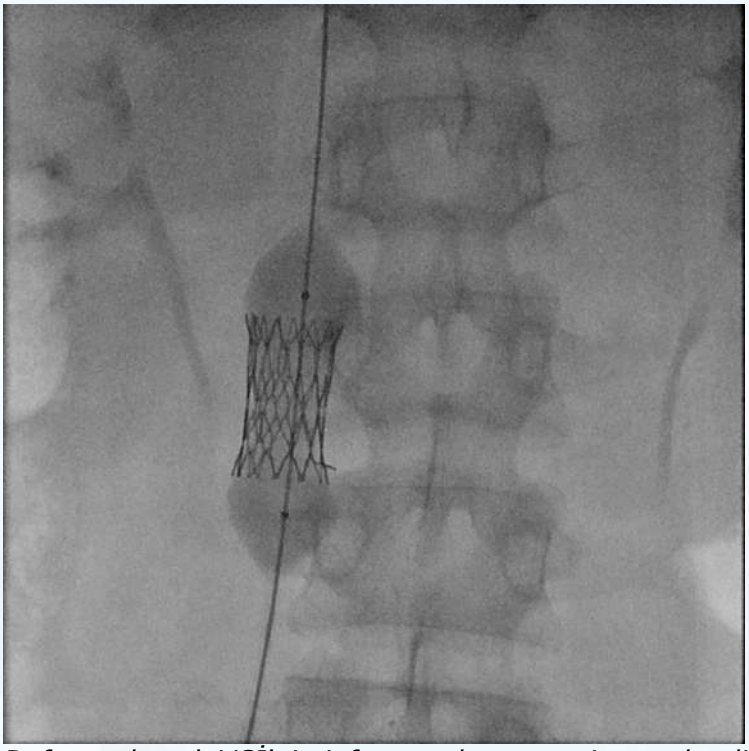

Deforme kapak VCİ'nin infra-renal segmentine park edildi.

Figür-2



Myval kapağın içerisine 22 mm Numed CP (kapsız) stent implante edildi.

Figür-3



İşlem sonu anjiyografide pulmoner kapağın normal çalıştığı ve yetersizlik olmadığı görüldü.

Figür-4



işlem sonu anjiografide VCİ'deki park edilmiş segmentin açık olduğu görüldü.

PP-122

Yenidoğanda Nadir Bir Kardiyovasküler Acil: İdiyopatik Bilateral Masif Pulmoner Arter Trombozu

Lamiya Sultanova[1], Bahruz Aliyev[2], Shiraslan Bakhshaliyev[3], Selime Aydoğdu[4]
[1]Liv Bona Dea Hospital Neonatoloji
[2]Liv Bona Dea Hospital Çocuk Kardioloji
[3]Liv Bona Dea Hospital Çoocuk Kalp Damar Cerrahisi
[4]Liv Bona Dea Hospital Çocuk Hematoloji

Giriş
Spontan neonatal masif pulmoner arteriyel tromboz (NPAT), yenidoğan döneminde son derece nadir görülen, tanısı zor ve mortalite riski yüksek bir vasküler acildir. Hızlı gelişen hemodinamik instabilite nedeniyle, erken tanı ve agresif tedavi stratejileri hayati öneme sahiptir. Bu sunumda, masif NPAT tanısıyla başarılı bir şekilde trombolitik tedavi uygulanan bir olgu sunulmaktadır.

Olgu Sunumu
Postnatal süreci sorunsuz geçen, dokuz günlük term bebek; ani klinik kötüleşme, derin metabolik asidoz ve kardiyorespiratuvar arrest öyküsü ile entübe olarak kabul edildi. Ekokardiyografide sağ kalp boşluklarında belirgin dilatasyon, suprasistemik pulmoner hipertansiyon ve sol pulmoner arter distalinde akım kaybı saptandı. BT anjiyografide; sol pulmoner arteri tam oklüde eden, sağ pulmoner arter distalinde ise alt lob segmentlerine uzanan masif tromboemboli izlendi. Konvansiyonel heparin tedavisine yanıt alınamaması üzerine hastaya doku plazminojen aktivatörü (tPA) infüzyonu başlandı. tPA tedavisi sürecinde spesifik veriler klinik, laboratuvar, ultrasonografi ve ekokardiografi ile belli aralıklarla takip edildi. Sonuçlara göre tPA dozu titre edilerek arttırıldı. 36 saatlik kombine (tPA ve heparin) tedavi sonucunda trombüslerin tamamen rezorbe olduğu, pulmoner basıncın normale döndüğü ve

sağ kalp fonksiyonlarının düzeldiği görüldü. Etiyolojik incelemede herhangi bir protrombotik risk faktörü saptanmayan hasta, postnatal 16. günde şifa ile taburcu edildi. Bir yıllık izleminde komplikasyon izlenmedi.

Sonuç
NPAT, yenidoğanlarda ani kardiyovasküler kollapsın nadir fakat tedavi edilebilir bir nedenidir. Tanı aşamasında BT anjiyografi kritik öneme sahipken; tedavi yönetiminde zamanında uygulanan tPA, cerrahi veya girişimsel riskleri ortadan kaldıran hayat kurtarıcı bir seçenektir. Bu olgu, spesifik kılavuzların eksik olduğu bu alanda, trombolitik tedavinin etkinliğini ve güvenliğini destekleyen önemli bir örnektir.

Anahtar Kelimeler: neonatal pulmoner arter trombozu, tPA, pulmoner hipertansiyon, neonatal resüsitasyon, ekokardiografi, BT anjiografi

NPAT BT



NPAT EKO

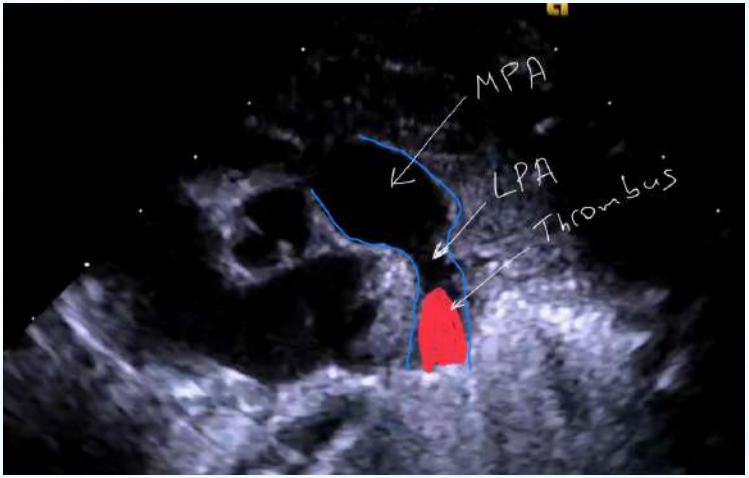

PP-123

Kateterizasyon Esnasında Patent Duktus Arteriyozusun Spazmı

Elif Ozan, Birsen Uçar, Pelin Kösger
Eskişehir Osmangazi Üniversitesi, Çocuk Sağlığı ve Hastalıkları Anabilim Dalı, Pediatrik Kardiyoloji Bilim Dalı

Hemodinamik olarak önemli patent duktus arteriyozus (PDA) preterm bebeklerde 1000 canlı doğumda 0,3 - 4 oranında görülebilir. Preterm olguların yaşam beklentilerinin artmasıyla transkateter PDA kapatılması ihtiyacı da artmaktadır. Transkateter PDA kapatılması cerrahi ligasyona alternatif başarı oranı yüksek bir tedavi yöntemidir. Duktal spazm, transkateter kapatma işlemi sırasında gelişebilen, preterm doğumun önemli bir risk faktörü olduğu, nadir ancak ciddi bir komplikasyondur. Fark edilmemesi işleminin başarısız olmasına, cihazın uygunsuz boyutlandırılmasıyla suboptimal kapatmaya veya işlemden sonra spazmın gerilemesiyle implante edilen cihazın embolizasyonuna neden olabilir (2). Burada preterm doğum öyküsü olan 18 aylık kız bir hastada transkateter PDA kapatma işlemi esnasında gelişen ve prostoglandin infüzyonu ile gerileyen duktal spasm olgusu sunulmuştur.

18 aylık, 8 kg ağırlığında, 31 gestasyonel hafta preterm doğum öyküsü olan kız hastaya hemodinamik anlamlı geniş PDA nedeniyle transkateter kapatma işlemi planlandı. Genel anestezi altında entübe edilen hastanın arkus aortada lateral pozisyonda yapılan ilk opak madde enjeksiyonunda 1.7x3.2 mm boyutlarında konik yapıda ince duktus arteriyozusdan pulmoner artere minimal şant olduğu gözlendi (Şekil 1). Ekokardiyografik ölçümlerle anjiyografik duktus boyutlarının uyumsuz olması nedeniyle duktus arteriyozusta vazospazm geliştiği düşünüldü. İnhaler oksijen fraksiyonu (FiO2) % 21' e düşürülerek, 0,05 mcg/kg/dk dozunda

prostoglandin E1 infüzyonu 10 dakika süre ile verildi. İnfüzyon sonrasında tekrarlanan enjeksiyonda spasmın gerilediği ve duktus boyutunun 3,5 x 6 mm olarak artmış olduğu saptandı (Şekil 2). Transkateter kapatma işlemi antegrad yolla, 6x4 mm Amplatzer Duct Occluder II cihazı kullanılarak tamamlandı. Kontrol enjeksiyonda cihazın uygun yerleşimde olduğu ve rezidüel şantın olmadığı gözlendi (ŞEKİL 3). İşlem komplikasyonsuz olarak sonlandırıldı.

Transkateter PDA kapatılması esnasında duktal spazm gelişimi preterm olgularda daha sık gözlenen bir komplikasyon olup fark edilmemesi önemli sonuçlar doğurabilir. Operatörün PDA' nın mevcut olmadığını düşünmesine ve hemodinamik anlamlı bir PDA'nın kapatılmamasına, kısmi spasm ise uygunsuz boyutlu cihaz seçilmesi sonucu suboptimal bir oklüzyon yapılmasına veya cihazın embolizasyonuna neden olabilir. (3)
Duktal spasm pretermlerde daha sık görülse de prevalansı oldukça düşüktür. Batlivala ve ark.'nın (3) 2001 – 2014 yılları arasında uyguladığı 331 transkateter PDA kapatma olgusunun 7'sinde (%2,1) duktal spasm gelişmiştir. Galeczka ve ark. (4) 1036 vakadan oluşan serilerinde duktal spazm bildirmemişlerdir. İnhaler anesteziklerin kullanılması, yüksek FiO2 oranı ve duktusun kateter ya da tel ile fiziksel uyarılması spazmın gelişimine katkıda bulunmaktadır (2). Anjiyografik boyutların ekokardiyografik ölçümlere kıyasla belirgin küçük olduğu durumlarda duktal spasm düşünülmeli, sonrasında anestezi prosedürünün değiştirilmesi, inhaler O2 seviyesinin azaltılması ve kısa süreli prostoglandin infüzyonu verilmesi ile spasmın giderilebilceği akılda bulundurulmalıdır.

Anahtar Kelimeler: patent duktus arteriyozus, duktal vazospazm, konjenital, amplatzer ocluder device

Resim 1



Lateral pozisyonda duktus arteriyozusun ölçümleri

Resim 2

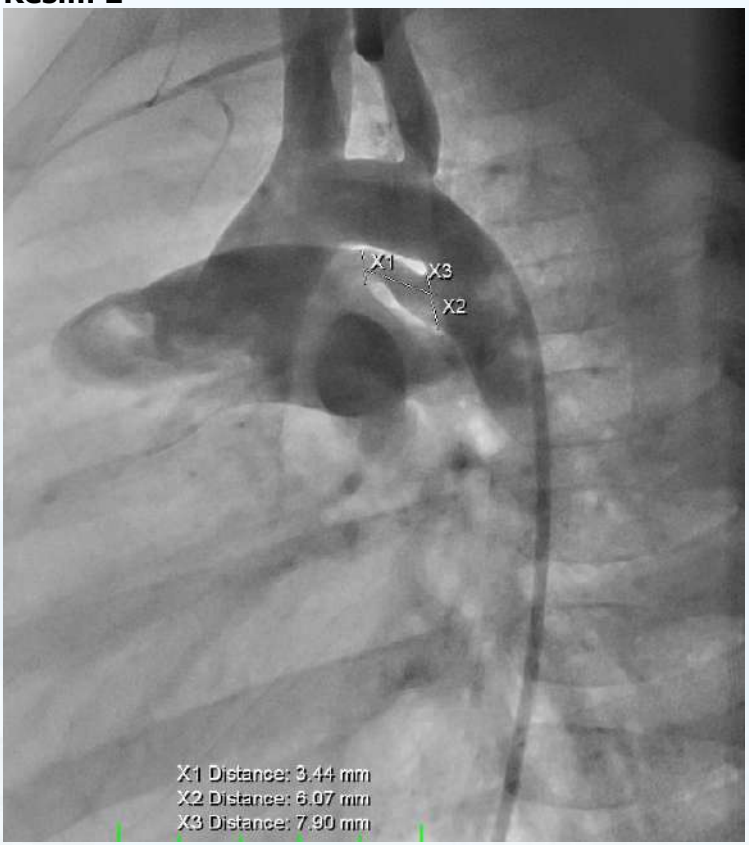

Prostaglandin E1 infüzyonu sonrası lateral pozisyonda duktus arteriyozusun ölçümleri

Resim 3



Lateral pozisyonda patent duktus arteriyozusun Amplatzer Duct Occluder device ile kapatıldıktan sonraki görünümü

PP-124

Yüksek Çıkışlı Sağ Koroner Arterde Malign Seyir: Preoperatif Tanının Cerrahiye Etkisi

Nevin Direk Ünal[1], Lazgin Tuncar[1], Gizem Karkın Tozlu[1], İsmail Akdulum[2], Fatma Hayvacı Canbeyli[1], Serdar Kula[1]
[1]Gazi Üniversitesi Tıp Fakültesi, Çocuk Kardiyolojisi Bilim Dalı, Ankara
[2]Gazi Üniversitesi Tıp Fakültesi, Çocuk Radyolojisi Bilim Dalı, Ankara

GİRİŞ-AMAÇ: Koroner arter anomalileri, koroner arterlerin kökeni ve seyri ile ilişkili nadir görülen konjenital varyasyonlardır ve çoğu zaman tesadüfen saptanırlar. Genel popülasyonda sıklığı %0,3' ten azdır. Fallot teralojisinde ve çift çıkışlı sağ ventrikül hastalarında koroner arter anomalisi genel popülasyona göre daha sık görülür. Sağ koroner arterin yüksek çıkışı (high take-off RCA), klasik olarak sinotübüler kavşağın (STJ) üzerinde yer alan anormal bir koroner köken olarak tanımlanmaktadır. Bu tanım için kullanılan eşik değer literatürde değişkenlik göstermektedir. Pediatrik ve doğuştan kalp hastalıklarına odaklanan çalışmalarda, özellikle anormal proksimal seyir veya cerrahi önem taşıdığında, RCA'nın STJ'nin ≥ 5 mm üzerindeki yerleşimler high take-off RCA olarak değerlendirilmektedir.
Bu yazıda, çift çıkışlı sağ ventrikül anomalisi ile birlikte malign seyirli high take-off RCA tanısı bulunan bir olgu sunulmaktadır. Literatürde çoğunlukla tesadüfen saptanan ve benign klinik seyir gösteren high take-off RCA anomalilerinin aksine, bu olgu malign seyri ile dikkat çekmektedir. Sunulan vaka, cerrahi müdahale planlaması öncesinde koroner arter anatomisinin ayrıntılı olarak değerlendirilmesinde koroner bilgisayarlı tomografi (BT) anjiyografinin kritik önemini vurgulamaktadır.
OLGU: Dört aylık kız hastanın antenatal dönemde yapılan fetal

ekokardiyografisinde çift çıkışlı sağ ventrikül saptanmış olup doğum sonrası hastanemiz çocuk kardiyolojisi bölümünde düzenli takipleri yapıldı. Vücut ağırlığı 5780 gr (50p), boyu 60 cm (50-75p), oksijen saturasyonu %88, pulmoner odakta 3/6 sistolik üfürümü olan hastaya doğum sonrası yapılan ekokardiyografide çift çıkışlı sağ ventrikül, subaortik geniş ventriküler septal defekt, %60 dekstropoze aort, valvüler pulmoner stenoz, atrial septal defekt görüldü. Ekokardiyografide ve katater anjiyografisinde, koroner arterlerin sol sinüs valsalvadan tek kök olarak çıktığı görüldü. Tıbbi genetik testinde 22q11.2 duplikasyonu saptandı.
Erken dönemde cerrahi düzeltme planlanan hastanın koroner arter çıkış ve seyrini ayrıntılı olarak incelemek için koroner BT anjiyografisi çekildi. Sol koroner arterin normal olarak sol sinüs valsalvadan çıktığı, sağ koroner arterin ise soldan sinotübüler kavşağın 5 mm üzerinden çıktığı, interarteriyal seyir gösterdiği ayrıca RCA'dan aksesuar bir koroner arter dalı çıktığı ve bu dalın sağ ventrikül çıkım yolu önünde uzandığı görüldü. Sonuç olarak RCA'nın yüksek çıkışlı olduğu ve aort ile pulmoner arter arasında malign bir seyir gösterdiği görüldü.
SONUÇ: Yüksek çıkışlı koroner arterler çoğu zaman benign seyir göstermekle birlikte, özellikle cerrahi veya girişimsel işlem planlanan hastalarda dikkatli değerlendirilmelidir. Sunduğumuz olgu, literatürde bildirilen en genç olgulardan biri olması nedeniyle dikkat çekicidir; yalnızca yüksek çıkışlı RCA varlığıyla değil, aynı zamanda RCA'nın interarteriyal seyir göstermesi ve RCA ile aynı sinüsten köken alan aksesuar bir koroner arterin sağ ventrikül çıkım yolunu çaprazlaması nedeniyle özgün özellikler taşımaktadır. Sonuç olarak bu olgu, yüksek çıkışlı koroner arterlerin malign seyrinin cerrahi planlamayı doğrudan etkileyebileceğini ve preoperatif değerlendirmede koroner BT anjiyografinin vazgeçilmez rolünü ortaya koymaktadır.

Anahtar Kelimeler: high take-off RCA, çift çıkışlı sağ ventrikül, koroner BT anjiyografi

Şekil 1

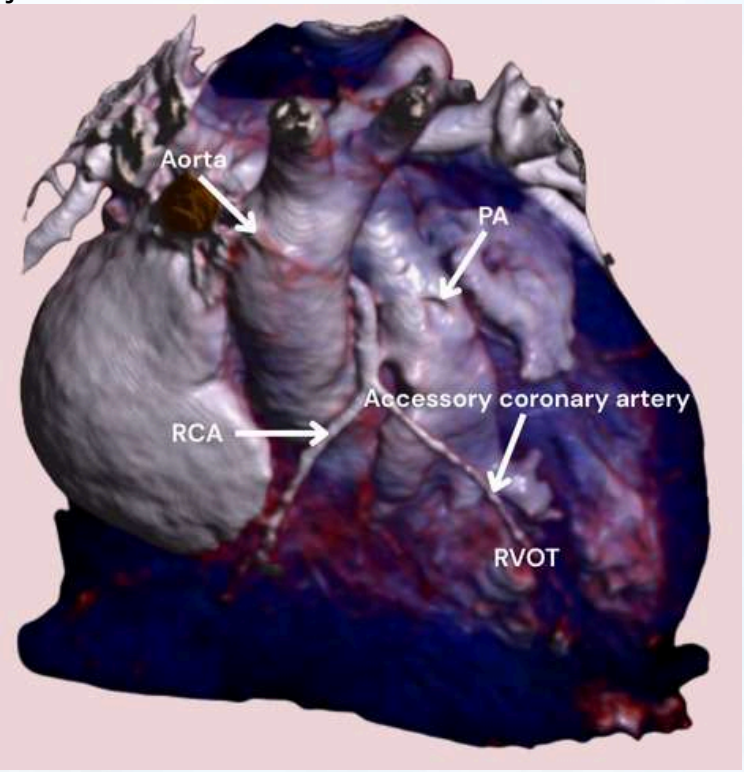

Üç boyutlu BT görüntüsü. Sağ koroner arterin soldan yüksek çıkışlı olduğu, aort ile pulmoner arter arasında seyrettiği, RCA'dan aksesuar bir koroner arter dalının çıktığı ve bu aksesuar dalın RVOT ile ilişkisi görülmektedir. RCA: Right coronary artery, PA: Pulmoner arter, RVOT: Right ventricular outflow tract.

PP-126

Sessiz Bir Komplikasyon: Pediatrik Kardiyak Cerrahi Sonrası Diyafram Paralizisinin Klinik Yükü

Cenk Baykan, Hacer Kamali, Alper Güzeltaş
Sağlık Bilimleri Üniversitesi, İstanbul Mehmet Akif Ersoy Göğüs, Kalp ve Damar Cerrahisi Eğitim ve Araştırma Hastanesi, Çocuk Kardiyolojisi Bilim Dalı, İstanbul

GİRİŞ:
Konjenital kalp hastalığı nedeniyle kardiyak cerrahi uygulanan çocuklarda cerrahi sonrası gelişen frenik sinir hasarı nadir ancak klinik açıdan önemli bir sorundur. Diyafram paralizisi gelişen hastaların yönetiminde erken tanı, hızlı değerlendirme ve multidisipliner yaklaşım büyük önem taşımaktadır. Bu çalışmanın birincil amacı, diyafram paralizisi gelişimi için risk faktörlerini belirlemektir. İkincil amaçlar ise bu zorlu komplikasyonun klinik seyri ve uygulanan tedavi yaklaşımlarını değerlendirmektir.

GEREÇ-YÖNTEM:
Ocak 2020 ile Ocak 2025 tarihleri arasında, kardiyak cerrahi sonrası postoperatif dönemde diyafram paralizisi tanısı alan hastalar (n=21) çalışmaya dahil edildi. Hastalara ait veriler arşivlenmiş tıbbi kayıtlardan retrospektif olarak toplandı. İstatistiksel analizler Statistical Package for the Social Sciences (SPSS) sürüm 21.0 kullanılarak gerçekleştirildi.

BULGULAR:
Çalışmaya 21 hasta (erkek n=7, kız n=14) dahil edildi. Hastaların ortanca yaşı 5,37 ay (0,1–36,03 ay) idi. En sık uygulanan cerrahi işlem Fallot tetralojisi için yapılan total düzeltme operasyonu (n=5) olup, bunu arkus rekonstrüksiyonu ve bidireksiyonel Glenn anastomozu (her biri n=3) izledi. Hastaların %55'i konservatif olarak izlendi ve diyafram plikasyonu gereksinimi olmadı. On hastada trakeostomi açılması ve uzamış mekanik ventilasyon ihtiyacı gelişti. Beş hastada mortalite görüldü; bu hastaların ikisi pediatrik yoğun bakım ünitesinde erken postoperatif dönemde kaybedilirken, üç hasta taburculuk sonrası dönemde evde kaybedildi. Diyafram plikasyonu cerrahisi veya trakeostomi

uygulanması ile mortalite arasında istatistiksel olarak anlamlı bir ilişki saptanmadı.

SONUÇ:
Diyafram paralizisi, kardiyak cerrahi sonrası morbiditeyi artıran önemli bir faktördür. Klinik şüphe oluştuğu anda erken değerlendirme ve multidisipliner bir tedavi yaklaşımı benimsenmelidir. Her ne kadar konservatif izlem ve spontan iyileşme mümkün olsa da, bazı hastalarda diyafram plikasyonu ve/veya trakeostomi gerekebilmektedir. Diyafram paralizisi, taburculuk sonrasında dahi konjenital kalp hastalığı olan çocuklar için klinik bir yük oluşturmaya devam etmektedir

Anahtar Kelimeler: Konjenital Kalp Hastalıkları, Konjenital Kalp Cerrahisi, Diyafram Paralizisi, Frenik Sinir Hasarı, Plikasyon

PP-127

Transkateter Patent Duktus Arteriyozus Kapatılmasının Nadir bir Komplikasyonu

Ayşen Haksayar, Cenk Baykan, Hacer Kamali, Fatma Sevinç Şengül, Alper Güzeltaş
Sağlık Bilimleri Üniversitesi, İstanbul Mehmet Akif Ersoy Göğüs, Kalp ve Damar Cerrahisi Eğitim ve Araştırma Hastanesi, Çocuk

Kardiyolojisi Bilim Dalı, İstanbul

AMAÇ: Bu vaka raporunda, Patent Duktus Arteriozus (PDA) kapatılması sonrası gelişen nadir komplikasyonların klinik seyrinin ve yönetiminin sunulması amaçlandı.
OLGU: Altı aylık kız hasta, dış merkezde 40 günlükken tanı almış olup kliniğimize sevk edildi. Transtorasik ekokardiyografide geniş PDA'ya eşlik eden küçük sekundum atriyal septal defekt, çok küçük perimembranöz–outlet ventriküler septal defekt, hafif aort kapak yetersizliği ve sol kalp boşluklarında belirgin dilatasyon saptandı. Sol ventrikül diyastol sonu çapı 33 mm (Z skoru +4,07) olarak ölçüldü. Geniş PDA, transkateter yöntemle 8 mm Lifetech vasküler plug kullanılarak başarıyla kapatıldı. İşlem sonrası kontrol ekokardiyografide rezidüel PDA akımı veya pulmoner arter dallarında darlık izlenmedi. İzlemde hastada aralıklı sinüs bradikardisi ve ekstübasyon sonrası inspiratuar stridor gelişti. Kulak burun boğaz değerlendirmesinde bilateral vokal kordların hareketli olduğu, ancak subglottik stenoz ile uyumlu daralma bulunduğu bildirildi ve elektif balon dilatasyon planlandı. Holter elektrokardiyografide kalp hızı 53–161 atım/dk arasında değişmekte olup ortalama QTc 470 ms, bradikardik dönemlerde ise 550 ms'ye kadar uzama izlendi. Klinik olarak anlamlı taşiaritmi veya uzun pause saptanmadı. Klinik iyilik hali sağlanan hastanın, ekokardiyografi, kulak burun boğaz ve aritmi polikliniği kontrolleri planlanarak taburculuğu gerçekleştirildi.
SONUÇ: Transkateter PDA kapatılması sonrası gelişen bradikardi ve solunum yolu bulguları multidisipliner yaklaşımla başarılı şekilde yönetilebilir. Bu olgu, PDA kapatılması sonrası nadir post-girişimsel komplikasyonların ayırıcı tanısında dikkatli izlem ve koordineli değerlendirmenin önemini vurgulamaktadır.

Anahtar Kelimeler: Patent Duktus Arteriyozus, Girişimsel Kardiyoloji, Bradikardi, Stridor

Şekil 1



Şekil 1. Transtorasik ekokardiyografide patent duktus arteriozusun görüntülenmesi ve duktus çapının ölçümü.

Şekil 2

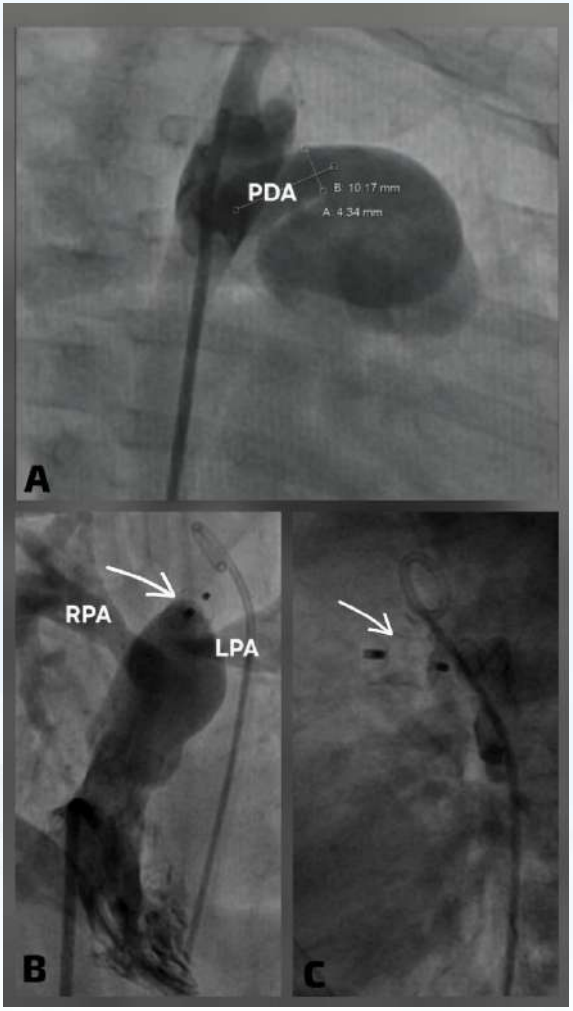

Şekil 2. Patent duktus arteriozusun anjiyografik görüntüsü ve transkateter kapatılması. Şekil 2A: Anjiyografide patent duktus arteriozusun görüntülenmesi ve duktal çap ölçümü. Şekil 2B: Transkateter PDA kapatılması sonrası oklüder cihazın yerleşimi ve pulmoner arter dalları ile ilişkisi. Şekil 2C: İşlem sonrası kontrol anjiyografisinde oklüder cihazın stabil pozisyonu ve rezidüel akım

izlenmemesi.

Şekil 3

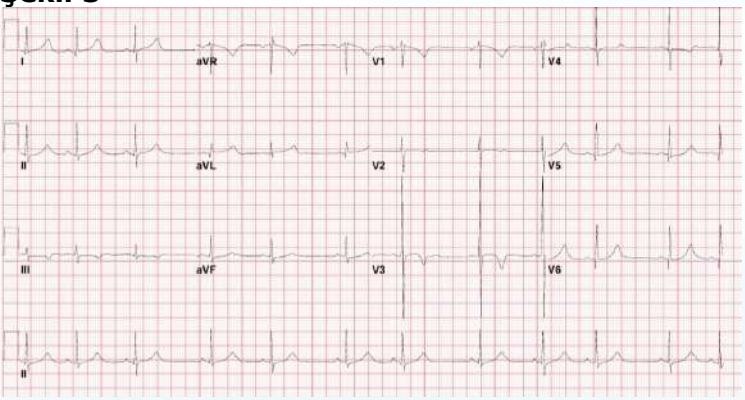

Şekil 3. Transkateter PDA kapatılması sonrası gelişen sinüs bradikardisini gösteren 12 derivasyonlu elektrokardiyografi.

Şekil 4

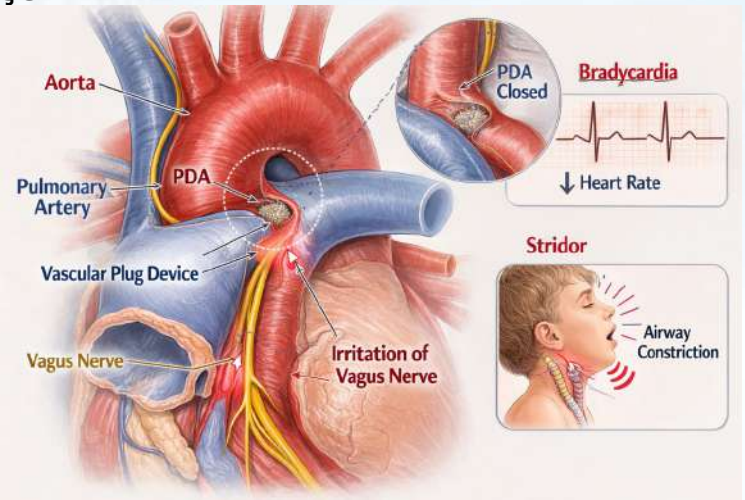

Şekil 4. Patent duktus arteriozus (PDA) kapatma cihazının vagus siniri ile anatomik ilişkisini ve olası irritasyon mekanizmasını gösteren şematik çizim. Yapay zekâ destekli görsel üretim aracı kullanılarak oluşturulmuştur.

PP-128

Doğuştan Kalp Hastalığı Olan Pediatrik Hastalarda Akıllı Saatler ve Standart 12 Lead EKG Cihazı İle Elde Edilen Kayıtların Karşılaştırılması

Tolga Han Akkuş, Tuğçe Çabuk, Anıl Atmış, Hasan Demir, Fadli Demir, Nazan Özbarlas, Sevcan Erdem
Çukurova Üniversitesi Tıp Fakültesi, Çocuk Sağlığı ve Hastalıkları Anabilim Dalı, Çocuk Kardiyolojisi Bilim Dalı

AMAÇ: Giyilebilir teknolojilerin sağlık alanındaki kullanımı giderek yaygınlaşmakta olup, bu cihazların doğuştan kalp hastalığı olan çocukların izleminde ne derece güvenilir olduğu bilinmemektedir.

Bu nedenle, akıllı saatlerin elektrokardiyografi (EKG) ölçümlerinin geleneksel yöntemlerle karşılaştırılarak doğruluk ve güvenilirliğinin belirlenmesi büyük önem taşımaktadır. Bu çalışma, doğuştan kalp hastalığı tanısı almış çocuk hastalarda akıllı saatlerden elde edilen tek derivasyonlu EKG kayıtlarının, standart 12 derivasyonlu EKG ile kıyaslandığında tanısal doğruluğunu ve güvenilirliğini değerlendirmeyi amaçlamaktadır.

GEREÇ-YÖNTEM: Bu prospektif, tek merkezli çalışma, Çukurova Üniversitesi Tıp Fakültesi Çocuk Kardiyolojisi Bölümü'nde, 01 Ocak 2023 – 23 Aralık 2023 tarihleri arasında yürütülmüştür. Çalışmaya, doğuştan kalp hastalığı tanısı almış ve takipte olan 0-18 yaş arası çocuk hastalar dahil edilmiştir. Katılımcıların ebeveynlerinden yazılı onam alınarak, hem standart 12 derivasyonlu EKG hem de akıllı saatler ile tek derivasyonlu EKG kayıtları elde edilmiştir. Standart 12 derivasyonlu EKG ölçümleri Schiller AT 102 Cardiovit cihazı kullanılarak gerçekleştirilmiştir. Akıllı saat EKG kayıtları ise Apple Watch Series 8 ve Samsung Galaxy Watch 5 cihazları ile D1, D2 ve D3 derivasyonlarından alınmıştır. Ölçülen elektrokardiyografik parametreler arasında kalp hızı, P dalga süresi, PR aralığı, QRS süresi, QT ve QTc süreleri, ST segment süresi ve T dalga süresi gibi temel değerler bulunmaktadır. QTc hesaplamaları Bazett formülü kullanılarak yapılmıştır. İstatistiksel analizler IBM SPSS Statistics 27.0 (IBM Corp., Armonk, NY, ABD) yazılımı ile gerçekleştirilmiştir.

BULGULAR: Çalışmaya toplam 109 hasta dahil edilmiştir. Standart 12 derivasyonlu EKG ile akıllı saatlerden elde edilen tek derivasyonlu EKG kayıtları karşılaştırıldığında, kalp hızı ($r=0.92$, $p<0.001$), PR aralığı ($r=0.88$, $p<0.001$) ve QRS süresi ($r=0.81$, $p=0.002$) açısından yüksek korelasyon saptanmıştır. Özellikle kalp hızı ölçümlerinde Apple Watch Series 8 ve Samsung Galaxy Watch 5 cihazları ile standart EKG arasında anlamlı bir uyum gözlenmiştir (Apple Watch: 78.5±12.3 bpm, Standart EKG: 79.1±11.8 bpm, $p=0.87$). Bununla birlikte, QT süresi (Apple Watch: 398.2±24.6 ms, Standart EKG: 412.9±22.1 ms, $p=0.032$) ve QTc süresi (Apple Watch: 422.3±27.8 ms, Standart EKG: 438.6±25.3 ms, $p=0.041$)

açısından akıllı saatler ile standart EKG arasında istatistiksel olarak anlamlı farklılıklar saptanmıştır. T dalga amplitüdü de akıllı saatlerde daha düşük ölçülmüş olup, iki yöntem arasındaki fark istatistiksel olarak anlamlı bulunmuştur (p=0.018).

SONUÇ: Bu çalışma, akıllı saatlerin doğuştan kalp hastalığı olan çocuklarda kalp hızı ve bazı temel elektrokardiyografik parametreleri doğru bir şekilde ölçebildiğini göstermektedir. Ancak, QT ve QTc süreleri gibi kritik ölçümler açısından akıllı saatler ile standart EKG arasında istatistiksel olarak anlamlı farklılıklar bulunmuştur. Bu durum, akıllı saatlerin doğuştan kalp hastalığı olan çocukların klinik takibinde tam anlamıyla güvenilir bir alternatif olması için daha ileri çalışmalar yapılması gerektiğini göstermektedir. Giyilebilir teknolojilerin gelişmesiyle birlikte, gelecekte bu cihazların kardiyolojik değerlendirmelerde daha yaygın olarak kullanılabileceği düşünülmektedir.

Anahtar Kelimeler: Doğuştan kalp hastalığı, elektrokardiyografi, akıllı saat, giyilebilir teknoloji, çocuk kardiyolojisi

Hastaların Kardiyak Patolojilerinin Dağılımı

	N (%)
VSD	37 (%28,6)
ASD	26 (%20,1)
AVSD	14 (%10,8)
Pulmoner Darlık	13 (%10)
Aort Darlığı	7 (%5,4)
Büyük Arter Transpozisyonu	7(%5,4)
PDA	7 (%5,4)
Aort Koarktasyonu	5 (%3,8
Fallot Tetralojisi	5 (%3,8)
Triküspit Atrezisi	5 (%3,8)
Pulmoner Atrezi	1 (%0,7)
Trunkus Arteriozus	1 (%0,7)
TAPVDA	1 (%0,7)

Hastaların Standart EKG D1 Derivasyonu ve Apple Watch D1 ve Samsung Watch

	EKG1 (Ort ± S.D.) (min-maks)	AP1 (Ort ± S.D.) (min-maks)	SAM1 (Ort ± S.D.) (min-maks)	P değeri
Kalp Hızı (atım/dk)	89.6 ± 21.4 (43-149)	89.9 ± 20.1 (44-149)	88.0 ± 20.5 (45-149)	0.781
P dalga süresi (ms)	69.5 ± 21.3 (40-120)	73.4 ± 23.5 (40-120)	66.9 ± 22.9 (40-120)	0.117
PR mesafesi (ms)	131.0 ± 41.9 (80-280)	113.4 ± 44.7 (40-240)	110.3 ± 56.5 (40-280)	**0.004**
RR Süresi (ms)	707.2 ± 167.0 (440-1360)	706.1 ± 163.8 (440-1360	725.1 ± 174.4 (440-1320)	0.644
QRS Süresi (ms)	92.5 ± 32.1 (40-160)	93.2 ± 36.5 (40-160)	92.5 ± 35.6 (40-200)	0.984
QT İntervali (ms)	342.8 ± 37.9 (280-440)	348.3 ± 41.6 (280-480)	348.3 ± 41.9 (280-480)	0.512
ST Süresi (ms)	122.6 ± 76.6 (0-320)	122.9 ± 83.0 (0-400)	124.8 ± 76.3 (0-320)	0.975
T dalga süresi (ms)	132.5 ± 42.8 (20-240)	142.8 ± 43.0 (10-240)	132.8 ± 50.4 (20-320)	0.169
QTc	0.41 ± 0.03 (0.31-0.5)	0.42 ± 0.04 (0.33-0.53)	0.41 ± 0.04 (0.34-0.55)	0.327
P Amplitüdü (mV)	0.09 ± 0.03 (0.08-0.16)	0.09 ± 0.03 (0.08-0.24)	0.09 ± 0.03 (0.08-0.32)	0.753
Q Amplitüdü (mV)	0.03 ± 0.09 (0-0.6)	0.04 ± 0.09 (0-0.6)	0.04 ± 0.10 (0-0.6)	0.413
R Amplitüdü (mV)	0.52 ± 0.35 (0-2.1)	0.58 ± 0.41 (0-2.4)	0.59 ± 0.41 (0-2.0)	0.417
S Amplitüdü (mV)	0.22 ± 0.27 (0-1.1)	0.24 ± 0.30 (0-1.1)	0.25 ± 0.27 (0-1.1)	0.789
T Amplitüdü (mV)	0.20 ± 0.13 (-0.24-0.28)	0.24 ± 0.21 (-0.20-1.1)	0.21 ± 0.13 (-0.3-0.7)	0.192

PP-129

Aortopulmoner pencere + VSD kapatılması

Yiğit Kiliç
Sağlık Bilimleri Üniversitesi, Dr. Gazi Yaşargil Eğitim ve Araştırma Hastanesi, Çocuk Kalp ve Damar Cerrahisi Kliniği, Diyarbakır

GAA median sternotomi yapıldı. Timus eksize edildi. Perikard çıkarıldı. Aortobikaval kanülasyonla KPB'ye geçildi. PDA çift klipslendi. 32 °C'ye soğutuldu. Del Nido KP verildi. Sağ atriotomi yapıldı. Transseptal yol kondu. APW üzerinden insizyon yapılıp insizyon parsiyel aort ve pulmoner artere doğru genişletildi. APW, otojen perikard yama ile kapatıldı. Pulmoner kapak 8 buji rahat geçti (Z0:10). Ana pulmoner arter otojen perikard yama ile rekonstrükte edilerek insizyon kapatıldı. VSD, otojen perikard yama ile kapatıldı. 5 mm PFO bırakıldı. Sağ atriotomi kapatıldı. Klemp alındı. Spontan sinüs çalıştı. KPB'den ayrıldı. MUF yapıldı. RV/LV: 0.5, PAB: 28 mmHg ölçüldü. Dekanüle edildi. Drenler yerleştirildi. Sternotomi kapatıldı.

Anahtar Kelimeler: Aortopulmoner pencere, Ventriküler septal defekt, Pulmoner Hipertansiyon

PP-130

Fontan hastalarının ovaryen fonksiyonlarının değerlendirilmesi

Mustafa Nalbant[1], Cenk Baykan[1], Buse Günyel[1], Serif Serifoglu[1], Nujin Ulug Murt[1], Sezen Ugan Atik[1], Nevin Tüten[2], Alper Guzeltas[1]
[1]Sağlık Bilimleri Üniversitesi, Mehmet Akif Ersoy Göğüs Kalp ve Damar Cerrahisi Eğitim ve Araştırma Hastanesi, Pediyatrik Kardiyoloji Kliniği, İstanbul
[2]Kadın Hastalıkları ve Doğum Anabilim Dalı, Kanuni Sultan Süleyman Eğitim ve Araştırma Hastanesi, İstanbul, Türkiye

GİRİŞ-AMAÇ:
Konjenital kalp hastalıklarında tek ventrikül fizyolojisindeki hastalıklar önemli bir grubu oluşturmaktadır. Bu hastalar doğumdan sonra başta siyanoz olmak üzere birçok hayati sorunla karşılaşmaktadır. Bu nedenle bu grup hastalar doğumdan itibaren birçok aşamalı cerrahi ve anjiografik işlemden geçmeleri gerekmektedir. Bu sürecin sonunda fontan prosedürü denen operasyon sonrası hastalarda siyanozun önüne geçilebilmesi hedeflenmektedir. Ancak bu ağır cerrahi ve anjiografik operasyonlar sonrası hastalarda başta solunum sistemi, gastrointestinal sistem olmak üzere uç organ hasarları sıklıkla görülmektedir. Bu çalışmada da ovaryen fonksiyonlarındaki olası uç organ hasarına yönelik değerlendirmesi amaçlandı. Bu sebeple kliniğimizde takipli ve opere olmuş, 16 yaşın üzerindeki kadın fontan hastalarının ovaryen fonksiyonları değerlendirilerek uzun dönemde fertilizasyon durumlarının değerlendirilmesi planlandı.
YÖNTEM:
Kliniğimizde takipli Fontan operasyonu yapılan 16 yaş ve üzeri kadınlar rutin olarak Kadın Hastalıkları ve Doğum polikliniklerine yönlendirilerek ovaryen fonksiyon rezervinin değerlendirilmesine amacıyla FSH, LH, Östradiol (E2), AMH(anti-müllerian hormon), Prolaktin ve ultrason ile her iki over antral folikül sayısının değerlendirilmesi yapılmaktadır. Ayrıca hastalar fontan kliniği

açısından Ekokardiyografi, Kardiyak MR, Holter, Katater anjiografi, NT-pro BNP, gaitada alfa-1 antitripsin, albümin, immunglubulin düzeyleri ile birlikte uzun dönem fontan komplikasyonları açısından değerlendirildi. Özellikle AMH 1.5 ng/dL altında ve antral folikül sayısı toplam 8 ve altında olan hastalar düşük over rezervi olarak kabul edildi.

BULGULAR:

Çalışma kapsamında 17 hasta değerlendirildi. Hasta yaş grupları 16 ila 30 arasında değişmekteydi. Hastaların 4'sinde AMH değeri 1.5 ng/dL altında saptanırken, 2 hastada antral folikül sayısı 8 olarak sınırda izlendi. Sınırda over rezervine sahip hastalar ve gebelik planlayan hastalar düzenli kadın doğum polikliniği ve Çocuk kardiyoloji polikliniği ortaklığında izleme alındı. Gebelik planlayan hastalar arasında 1 hasta 37. gestasyonel haftada sağlıklı bir yenidoğan dünyaya getirdi ve normal ekokardiyografik bulgulara sahipti. 2 hastanın gebelik süreçleri devam ederken, 1 hastanın da 7.gestasyonel haftada aborts öyküsü mevcuttur.

SONUÇ:

Opere Fontan hastaları geçirdikleri komplike işlemlerin yanısıra fontan sirkülasyonu nedeniyle düşük kardiyak debi ve kronik venöz konjesyonun, overlerin kanlanmasını bozarak ovaryen fonksiyon kaybına zemin hazırladığı düşünülmektedir. Özellikle AMH seviyelerindeki düşüş, bu hastalarda erken ovaryen yetmezlik riskini teyit etmektedir. Ayrıca, azalan ovaryen fonksiyonların sadece fertiliteyi etkilemekle kalmayıp, erken östrojen kaybı yoluyla kardiyovasküler sistem üzerinde ek bir dejeneratif yük oluşturabileceği göz ardı edilmemelidir. Fontan hastalarında gebelik her ne kadar mümkün ve iyi tolere edilebilir olsa da, yüksek düşük riski ve obstetrik komplikasyonlar göz önüne alındığında, bu hastaların üreme sağlığı açısından erken dönemden itibaren multidisipliner bir yaklaşımla takip edilmesi hayati önem taşımaktadır.

Anahtar Kelimeler: Fontan, Gebelik, Ovaryen fonksiyon

Fontan hastalarının kardiyak ve overyen fonksiyonlarının değerlendirilmesi

HASTA	YAŞ	Primer Tanı	LV-EF (MR)	NT-Pro BNP (ng/L)	MR lenfanjiografi paterni	Uzun dönem Fontan Komplikasyonu	AMH düzeyi (ng/dL)	Antral Folikül sayısı (bilateral)	Fertilite Durumu
1	28	DILV	55	91	Tip 1	-	2.21	11	G1P0 (26.gh)
2	29	VSD-PA RV hip.	60	73	Tip 3	PLE, Tromboz	1.83	14	-
3	25	Triküspid atrezi	64	10	Tip 2	PLE	2.13	8	G1P0A1 (7.gh'da abort)
4	27	Triküspid atrezi	60	80	Tip 2	PLE	5.81	13	G1P1 (37. gh sağlıklı yenidoğan/ eko: normal)
5	19	Unbalaced KAVSD	46	281	Tip 4	PB, aritmi	2.0	9	-
6	20	Triküspid atrezi	52	161	Tip 1	PLE	3.41	12	-
7	20	DORV-remote VSD	62	42	Tip 2	Erken evre Siroz	1.38	9	-
8	30	Triküspid atrezi	62	77	Tip 2	-	1.20	8	-
9	23	Unbalaced KAVSD	55	85	Tip 3	Erken evre Siroz, aritmi	3.0	11	-
10	28	Triküspid atrezi	61	39	Tip 1	-	5.17	13	G1P0 (6.gh'da FK +)
11	25	DILV	63	47	Tip 2	PLE	3,37	12	-
12	24	DORV-remote VSD	40	228	Tip 3	PLE	2,12	10	-
13	16	IVS-PA (nonpartial)	64	167	Tip 3	PLE	1,29	10	-
14	24	Triküspid atrezi	52	100	Tip 3	PLE	1,47	12	-
15	19	Unbalaced KAVSD	55	491	Tip 3	-	1,57	10	-
16	21	Ce-TGA-VSD (genig)-PS	49	17,63	Tip 2	PLE	4,67	10	-
17	16	DILV	50	84	Tip 3	-	2.21	12	-

PP-131

Arterial switch-Autologous aortic tissue transfer for neoPA reconstruction

Yiğit Kılıç
Sağlık Bilimleri Üniversitesi, Gazi Yaşargil Eğitim ve Araştırma Hastanesi, Çocuk Kalp ve Damar Cerrahisi Kliniği, Diyarbakır

GAA median sternotomi yapıldı. Timus eksize edildi. Perikard çıkarıldı. Aorta sağ atrial kanülasyonla kpb'ye geçildi. RUPV sump kondu. 32 C'ye soğutuldu. delNidokp verildi. Asendan aorta transekte edildi. Distal kısmı parsiyel doku eksize edilip kısaltıldı. Koroner butonlar çıkarıldı. 1LCx, 2R. Pulmoner arter transekte edildi. LeCompte manevrası yapıldı. Neo-aortik anastomoz posterioru yapıldı. Koroner translokasyon yapıldı. Neoaortik anastomoz tamamlandı. Neopulmonik kök otojen aort dokusu ile rekonstrükte edildi. Klemp alındı. Spontan sinüs çalıştı. Neopulmoner anastomoz yapıldı. KPB'den ayrıldı. MUF yapıldı. Dekanüle edildi. Drenler yerleştirildi. Sternum kapatıldı.

Anahtar Kelimeler: TGA, otojen doku transferi, neoPA stenoz

PP-132

Sekundum atriyal septal defekt ve idiyopatik tam atriyoventriküler blok birlikteliğinde aşamalı hibrit yaklaşım: olgu sunumu

Elnur Karïmov[1], Şenay Çoban[1], Ahmet Saki Oğuz[1], Burcu Çevlïk[1], Gizem Sarï[1], Kahraman Yakut[1], Hatice Dilek Özcanoğlu[2], Gülhan Tunca Şahïn[1], Erkut Öztürk[1], Abdullah Erdem[1]

[1]Sağlık Bilimleri Üniversitesi Başakşehir Çam ve Sakura Şehir Hastanesi, Çocuk Kardiyoloji Kliniği, İstanbul, Türkiye
[2]Sağlık Bilimleri Üniversitesi Başakşehir Çam ve Sakura Şehir Hastanesi, Anesteziyoloji ve Reaminasyon Kliniği, Türkiye

Giriş ve Amaç
Transvenöz pacemaker implantasyonu gerektiren hastalarda atriyal septal defekt (ASD) veya patent foramen ovale varlığı, paradoks emboli açısından önemli bir risk faktörü oluşturmaktadır. Literatürde, transvenöz pacemaker taşıyan ve intrakardiyak şantı olan hastalarda kardiyoembolik inme riskinin 3 kattan fazla arttığı bildirilmiştir. Pacemaker leadleri üzerinde oluşan trombüsler, interatriyal şant yoluyla sistemik dolaşıma geçerek paradoks emboliye yol açabilmektedir. Bu olgu sunumunda, idiyopatik komplet atriyoventriküler (AV) blok ve eşlik eden sekundum ASD tanılı pediatrik bir hastada uygulanan aşamalı hibrit yaklaşım sunulmaktadır.
Olgu
On üç yaşında kız hasta (55 kg, 165 cm), çarpıntı şikayeti ile dış merkez başvurusunda EKG'de komplet AV blok saptanması üzerine kliniğimize refere edildi. EKG'de komplet AV blok (kalp hızı: 50/dk, QRS: 119 ms) mevcuttu. Ekokardiyografide sekundum tip küçük ASD, hafif mitral ve aort yetersizliği saptandı. Yirmi dört saatlik Holter monitörizasyonunda ortalama kalp hızı 45/dk, en uzun pause 3,5 saniye olarak ölçüldü ve tüm kayıt boyunca AV tam blok izlendi.
Hastaya idiyopatik komplet AV blok tanısıyla kalıcı pacemaker endikasyonu konuldu ve Çocuk Kardiyoloji Konseyi'nde aritmiye yaklaşım ve invaziv girişimler açısından değerlendirildi; transvenöz pacemaker sonrası lead üzerinde oluşabilecek trombüsün ASD yoluyla sistemik emboliye yol açma riski göz önünde bulundurularak, önce ASD'nin transkateter kapatılmasına, ardından pacemaker implantasyonuna karar verildi.
İlk işlem olarak transkateter ASD kapatılması gerçekleştirildi ve Amplatzer ASD Occluder cihazı başarıyla implante edildi. Bir gün

sonra transvenöz çift odacıklı (DDD) pacemaker implantasyonu yapıldı.. Her iki işlem komplikasyonsuz tamamlandı. Hasta asetilsalisilik asit tedavisi ile taburcu edildi.

Sonuç

İdiyopatik komplet AV blok ve eşlik eden ASD tanılı bu olguda, önce transkateter ASD kapatılması ardından transvenöz pacemaker implantasyonu şeklinde aşamalı hibrit yaklaşım başarıyla uygulanmıştır. Güncel literatür, transvenöz pacemaker varlığında intrakardiyak şantın paradoks emboli riskini önemli ölçüde artırdığını göstermektedir. ASD kapatılmasının pacemaker öncesi yapılması, lead üzerinde trombüs oluşmadan önce şantın ortadan kaldırılmasını sağlayarak riski minimize etmektedir. Bu yaklaşım ayrıca ömür boyu antikoagülasyon ihtiyacını ortadan kaldırmakta olup, benzer olgularda multidisipliner değerlendirme ve bireyselleştirilmiş tedavi planlaması önerilmektedir.

Anahtar Kelimeler: Atriyal septal defekt, tam atriyoventriküler blok, transkateter anjiografi, transvenöz pacemaker, paradoks emboli

İlk EKG

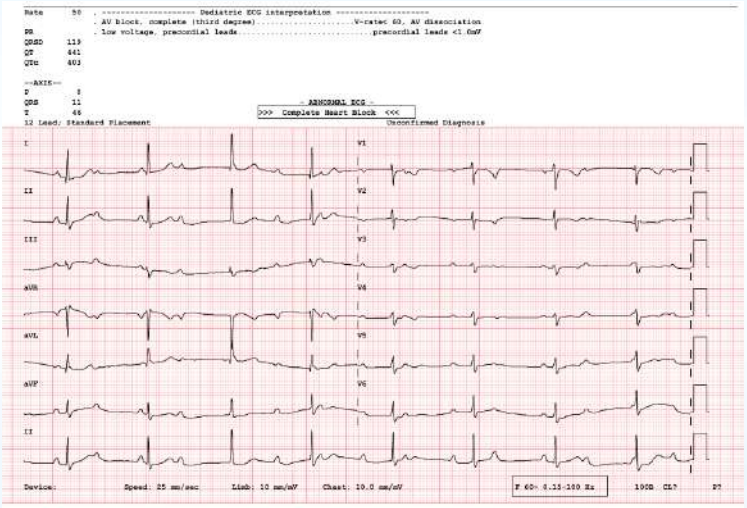
Rate 50
. AV block, complete (third degree)
. low voltage, precordial leads
QRSD 119
QT 441
QTc 403
P 9
QRS 11
T 46
- ABNORMAL ECG -
>>> Complete Heart Block <<<
12 Lead; Standard Placement
Unconfirmed Diagnosis
I
II
III
aVR
aVL
aVF
II
V1
V2
V3
V4
V5
V6
Device:
Speed: 25 mm/sec
Limb: 10 mm/mV
Chest: 10.0 mm/mV
F 60- 0.15-100 Hz
100Hz CL?

PAAC

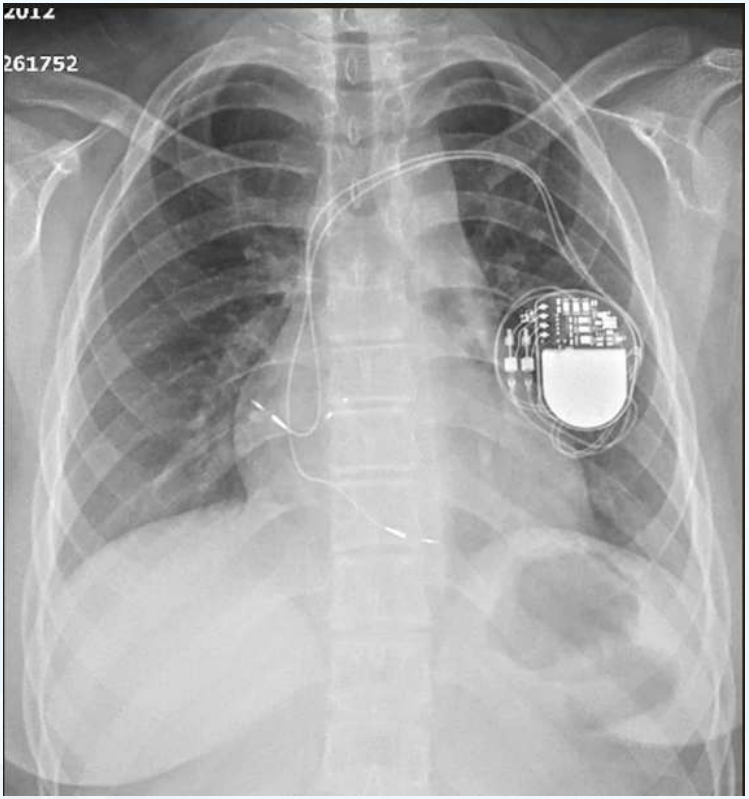

Pace sonrası PAAC

Son EKG

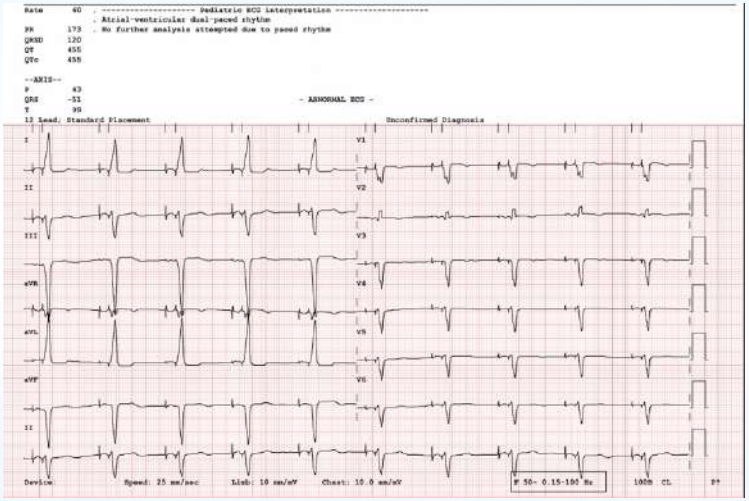

Pace sonrası EKG

PP-133

Adolesan hastada tip III miyokardiyal bridging ve miyokardit birlikteliğinde FFR rehberliğinde tedavi kararı: cerrahi mi medikal takip mi?

Elnur Karïmov[1], Burcu Çevlik[1], Ahmet Saki Oğuz[1], Kemal Kutanis[4], Şenay Çoban[1], Kahraman Yakut[1], Serap Baş[2], Hatice Dilek Özcanoğlu[3], Alev Kılıçgedik[5], Ali Can Hatemi[4], Abdullah Erdem[1], Erkut Öztürk[1]
[1]Sağlık Bilimleri Üniversitesi Başakşehir Çam ve Sakura Şehir Hastanesi, Çocuk Kardiyolojisi Kliniği,Türkiye
[2]Sağlık Bilimleri Üniversitesi Başakşehir Çam ve Sakura Şehir Hastanesi, Radyoloji Kliniği, İstanbul, Türkiye
[3]Sağlık Bilimleri Üniversitesi Başakşehir Çam ve Sakura Şehir Hastanesi Anesteziyoloji ve Reanimasyon Kliniği, Türkiye
[4]Sağlık Bilimleri Üniversitesi Başakşehir Çam ve Sakura Şehir Hastanesi, Çocuk Kalp Cerrahisi Kliniği, Türkiye
[5]Sağlık Bilimleri Üniversitesi Başakşehir Çam ve Sakura Şehir Hastanesi, Kardiyoloji Kliniği, İstanbul, Türkiye

Giriş ve Amaç
Miyokardiyal bridging (MB), epikardiyal koroner arterin miyokard içinden seyrettiği konjenital bir anomalidir. Genellikle benign kabul edilmekle birlikte, genç sporcularda ani kardiyak ölümün (AKÖ) önemli nedenlerinden biri olarak tanımlanmaktadır. Literatürde MB'ye bağlı egzersiz ilişkili miyokard enfarktüsü (MI), ventriküler aritmi ve AKÖ vakaları bildirilmiştir. Fraksiyonel akım rezervi (FFR) ≤0,80 hemodinamik anlamlılık için eşik değer olarak kabul edilmektedir; ancak MB'nin dinamik doğası nedeniyle istirahat FFR'ı egzersiz sırasındaki riski tam yansıtmayabilir. Bu olgu sunumunda, anatomik olarak ciddi Tip III MB tespit edilen ancak FFR hemodinamik olarak anlamsız bulunan adolesan bir hastada tedavi kararı sürecindeki klinik ikilem tartışılmaktadır.

Olgu
On yedi yaşında erkek hasta, 2 gündür devam eden ve gece artan göğüs ağrısı ile başvurdu. Özgeçmişinde üst solunum yolu enfeksiyonu, sigara veya enerji içeceği kullanımı yoktu. Laboratuvar incelemesinde troponin 1542 ng/L (pik: 2162), CRP 65 mg/L, CK-MB 127 U/L yüksek saptandı. EKG'de yaygın ST elevasyonu izlendi.
Ekokardiyografide ejeksiyon fraksiyonu (EF) %65 ölçüldü. Kardiyak BT anjiyografide left anterior descending (LAD) arter distalinde 26 mm uzunluğunda, 5 mm derinlikte Tip III bridging saptandı (CAD-RADS 0). Kardiyak MR'da sol ventrikül bazal-midventriküler posterior duvarda midwall non-iskemik paternde kontrast tutulumu izlendi; EF %62, kontrast tutulum oranı <%5 ölçüldü. Miyokard perfüzyon sintigrafisinde (MPS) anterior duvar apikal-mid segmentlerde iskemi saptandı (<%10). Selektif koroner anjiyografide LAD'de sistolde hafif kalibrasyon incelmesi görüldü. FFR ölçümünde bazal değer 0,89; intrakoroner adenozin sonrası en düşük değer 0,87 bulundu.
Çocuk Kardiyoloji Konseyi'nde değerlendirilen hastaya FFR >0,80 olması nedeniyle cerrahi müdahale yerine medikal tedavi ile takip kararı verildi. Beta-bloker (metoprolol 50 mg/gün) ve asetilsalisilik asit (150 mg/gün) başlandı. Efor kısıtlaması önerildi ve 1 ay sonra stres testi ile kontrol planlandı.
Tartışma
Bu olguda temel klinik ikilem, FFR hemodinamik olarak anlamsız bulunmasına rağmen hastanın efor sırasında MI veya AKÖ riski taşıyıp taşımadığıdır. Literatürde benzer endişeleri doğrulayan vakalar mevcuttur: European Heart Journal'da (2024) yayınlanan vakada, 14 yaşında kompetitif kürekçi bir erkek hastada MB'ye bağlı egzersiz ilişkili non-obstrüktif koroner arterli miyokard enfarktüsü (MINOCA) gelişmiştir. Hasta beta-bloker tedavisi altında stres ekokardiyografi ile iskemi dışlandıktan sonra spora dönmüştür. Başka bir yayında (2020), 42 yaşında bir erkeğin futbol oynarken ani ölümünü bildirmiş; otopside tek patoloji olarak LAD'de MB saptanmıştır. Benzer şekilde, 30 yaşında maratonda kollaps gelişen vakada üç eşzamanlı MB tespit edilmiştir.
FFR'ın MB değerlendirmesindeki limitasyonları bilinmektedir. MB

dinamik bir lezyon olup, sempatik aktivasyon sırasında taşikardi ve artmış miyokard kontraktilitesi iskemiyi provoke edebilir. Adenozin ile yapılan standart FFR, dobutamin provokasyonuna göre daha az sensitiftir. Bu nedenle 2020 ESC kılavuzları, MB hastalarında egzersiz testi sırasında indüklenebilir iskemi veya ventriküler aritmi yokluğunda kompetitif spora katılıma izin vermektedir.

Sonuç

Anatomik olarak ciddi Tip III MB (26 mm, 5 mm derinlik) varlığında FFR anlamsız bulunsa bile, egzersiz ilişkili kardiyak olay riski tamamen ekarte edilemez. Bu hastada eşlik eden miyokardit bulguları tabloyu daha da karmaşıklaştırmaktadır. Medikal tedavi altında maksimal efor testi ile indüklenebilir iskemi değerlendirilmeli; iskemi saptanırsa cerrahi seçenekler (miyotomi veya CABG) yeniden gündeme alınmalıdır. MB yönetiminde FFR tek başına yeterli olmayıp, klinik tablo, anatomik özellikler ve fonksiyonel testlerin birlikte değerlendirildiği multidisipliner yaklaşım gerekmektedir.

Anahtar Kelimeler: Miyokardiyal bridging, fraksiyonel akım rezervi, ani kardiyak ölüm, miyokardit, genç sporcu

Ekg

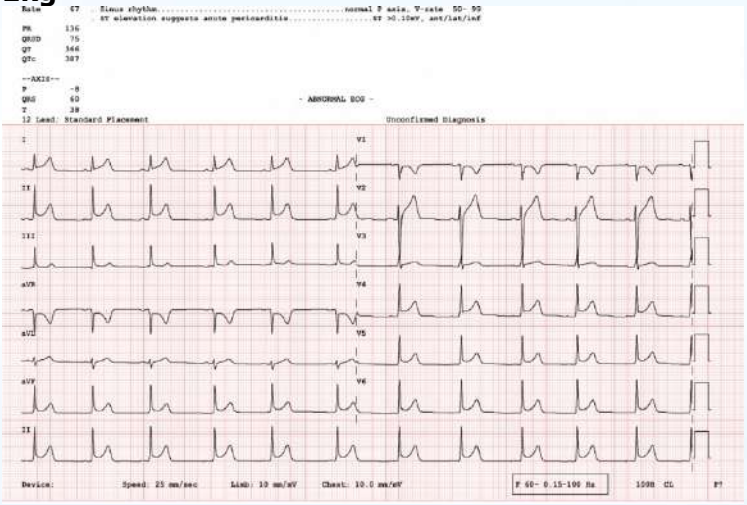
Rate 67
PR 136
QRSD 75
QT 366
QTc 387
--AXIS--
P -8
QRS 60
T 38
- ABNORMAL ECG -
12 Lead: Standard Placement
Unconfirmed Diagnosis
I
II
III
aVR
aVL
aVF
II
V1
V2
V3
V4
V5
V6
Device:
Speed: 25 mm/sec
Limb: 10 mm/mV
Chest: 10.0 mm/mV
F 60- 0.15-100 Hz
150B CL
PT

PP-134

Büyüme Hormonu Tedavisi Öncesi Kardiyolojik Değerlendirme Gerekli mi? Biküspit Aort Kapağına Eşlik Eden Asendan Aortapati Olgusu

Özlem Bayram[1], Ayça Ergür[2]
[1]Ufuk Üniversitesi Tıp Fakültesi, Çocuk Kardiyolojisi, Ankara, Türkiye
[2]Ufuk Üniversitesi Tıp Fakültesi, Çocuk Endokrinolojisi, Ankara, Türkiye

Giriş
Biküspit aort kapağı çocukluk çağında en sık görülen doğuştan kapak anomalisidir. Aort kapağındaki morfolojik bozukluk, darlık ya da yetersizlik ile sonuçlanan kapak disfonksiyonuna yol açabilir ve/veya aort dilatasyonuna, nadiren aort diseksiyonuna neden olabilir. Büyüme Hormonu (BH) tedavisinin kardiyak output artışı, sol ventrikül kütlesinde artış ve vasküler duvar stresinde artış gibi iyi bilinen etkileri bulunmaktadır.
Amaç
Bu olguda, boy kısalığı nedeni ile çocuk endokrinoloji polikliniğine başvuran 6 yaşında bir erkek hastada, BH tedavisi öncesinde kardiyolojik değerlendirme sırasında saptanan biküspit aort kapağı ve belirgin çıkan aorta dilatasyonu nedeniyle, BH tedavisinin güvenliğini ve kardiyolojik değerlendirmenin kapsamını tartışmayı amaçladır.
Olgu
Çocuk sağlığı izlemleri sırasında boy kısalığı ve büyüme geriliği nedeniyle çocuk endokrinoloji polikliniğine yönlendirilen 6 yaşındaki erkek hastanın izlemde yetersiz büyüme hızının olması ve L-DOPA testi ve insülin tolerans testi sonuçları doğrultusunda parsiyel büyüme hormonu eksikliği tanısı saptanması nedeniyle BH tedavisi planlandı; tedavi öncesinde çocuk kardiyoloji bölümüne

danışıldı. Hastanın fizik muayenesinde vital bulguları normal sınırlarda olup, sistemik muayenelerinde patolojik bir bulguya rastlanmadı. Elektrokardiyografik değerlendirmesi normal olarak izlendi. Ekokardiyografide, aort kapağının biküspit olduğu (sağ ve sol non-koroner kusp füzyonu) saptandı; aort darlığı veya aort kapağı yetersizliği izlenmedi. Aort ölçümlerinde çıkan aortanın geniş olduğu (22,5 mm; z skoru: 3,6) belirlendi. Noonan sendromu açısından, ayrıca çıkan aortadaki belirgin dilatasyon nedeniyle eşlik edebilecek bağ dokusu hastalıkları yönünden genetik değerlendirme yapıldı; patolojik bir bulgu saptanmadı. Aort ölçümleri açısından hasta izleme alındı. Ekokardiyografik değerlendirmede, çıkan aorta çapının 24,1 mm'ye ulaştığı ve z skorunun 3,97'ye yükseldiği görüldü. Hastanın uzamasının önceki değerlere göre daha iyi olması ve IGF-1 düzeyinde düzelme saptanması ile birlikte, kardiyolojik değelendirmede aorta çapında artış izlenmesi nedeniyle BH tedavisi başlanmaksızın izlem yapılması planlandı.

Sonuç

Bu olgu, boy kısalığı ve parsiyel büyüme hormonu eksikliği nedeniyle izlenen bir hastada, büyüme hormonu tedavisi öncesinde saptanan kardiyak anomalinin tedavi karar sürecindeki rolünü ve multidisipliner yaklaşımın önemini tartışma fırsatı sunmaktadır. Turner sendromu (biküspit aort kapağı, aortopati), Noonan sendromu (pulmoner darlık, hipertrofik kardiyomiyopati) gibi BH tedavisi sık kullanılan ve konjenital kardiyovasküler anomalilerin de sık görüldüğü hastalıklarda klinik sessiz seyredebilmektedir. Bizim hastamızda sendromik bir görünümünün olmaması ile birlikte kardiyolojik değerlendirme ile insidental olarak biküspit aorta ve aort dilatasyonu saptandı. Bu nedenle BH tedavisinin güvenli bir şekilde uygulanabilmesi için başlangıçta kardiyak görüntüleme yapılması ve kardiyoloji tarafından yakın izlem sağlanması büyük önem taşımaktadır.

Anahtar Kelimeler: Biküspit aorta, konjenital valvüler anomali, aort dilatasyonu, büyüme hormonu tedavisi

Assendan Aorta



Hasta



PP-135

İntrakardiyak Port Kateter Parçasının Perkütan Snare-Loop Yöntemi ile Başarılı Çıkarılması

Elif Ozan, Pelin Köşger, Birsen Uçar
Eskişehir Osmangazi Üniversitesi, Çocuk Sağlığı ve Hastalıkları Anabilim Dalı, Çocuk Kardiyoloji Bilim Dalı, Eskişehir

GİRİŞ

Santral venöz ve tamamen implante edilebilen port kateterler, pediatrik hastalarda özellikle hematolojik ve onkolojik maligniteler ile kronik hastalıkların tedavisinde güvenilir ve uzun süreli vasküler erişim sağlamaları nedeniyle yaygın olarak kullanılmaktadır. Ancak bu kateterlerin artan kullanımına paralel olarak mekanik ve tromboembolik komplikasyonların görülme sıklığı da artmaktadır. Kateter kırılması sonucu intravasküler veya intrakardiyak yabancı cisim gelişimi, sepsis, tromboz, aritmi ve nadiren ani ölüm gibi ciddi klinik sonuçlara yol açabilen önemli bir komplikasyondur. Bu nedenle kırılmış kateter parçalarının erken dönemde çıkarılması önerilmektedir. Tedavi seçenekleri arasında açık cerrahi ve perkütan yöntemler yer almakta olup, cerrahi yaklaşımların yüksek morbidite riski nedeniyle günümüzde perkütan çıkarma teknikleri ön plana çıkmaktadır. Bu poster sunumunda, port kateterine ait kırık bir parçanın sağ atriyuma embolize olduğu 4 yaşındaki bir pediatrik hastada, perkütan snare–loop tekniği ile başarılı şekilde çıkarılması sunulmaktadır.

OLGU SUNUMU

Tay–Sachs hastalığı tanısı ile izlenen 4 yaşındaki kız hastaya, kısıtlı periferik damar yolu erişimi nedeniyle tedavinin sürdürülebilmesi amacıyla sağ brakiyosefalik ven yoluyla port kateter yerleştirildi. İzlemde port kateterin tıkanması üzerine çekilen direkt radyografide, kateterin kopan bir parçasının sağ atriyum içerisinde kıvrılmış şekilde yerleştiği saptandı (Şekil 1). İntrakardiyak yabancı cisim varlığı nedeniyle hasta acil olarak kardiyak kateterizasyona alındı. Ketamin ve midazolam sedasyonu altında, Seldinger tekniği kullanılarak sağ ana femoral venden girildi ve 6F sheath yerleştirildi. Floroskopik incelemede yabancı cismin sağ atriyum içerisinde serbest halde olduğu izlendi. Kateter parçası, 6F sheath içerisinden ilerletilen 10 mm loop çapına sahip multisnare sistemi

kullanılarak önce proksimal ucundan yakalanıp vena kava inferiora doğru kontrollü şekilde çekildi, ardından distal ucundan tutularak perkütan yolla başarıyla çıkarıldı (Şekil 3). İşlem sırasında ve sonrasında herhangi bir komplikasyon gelişmedi. Çıkarılan kateter parçasının uzunluğu 12 cm olarak ölçüldü (Şekil 3).

TARTIŞMA

İntrakardiyak kateter embolizasyonu, intravasküler kateter uygulamalarının nadir ancak potansiyel olarak yaşamı tehdit eden bir komplikasyonudur. Embolize kateter parçaları; kardiyak aritmi, miyokardiyal perforasyon, perikardiyal efüzyon, sepsis, tromboembolik olaylar ve büyük venöz obstrüksiyonlar gibi ciddi sonuçlara yol açabilmektedir. Bu nedenle intrakardiyak yabancı cisimlerin erken tanı ve zamanında çıkarılması klinik açıdan büyük önem taşımaktadır. Sunulan olguda erken dönemde müdahale edilmesi sayesinde yabancı cisme bağlı klinik komplikasyon gelişmemiştir. Son yıllarda kardiyovasküler sistemdeki yabancı cisimlerin çıkarılmasında perkütan teknikler cerrahi yaklaşımlara güçlü bir alternatif olarak öne çıkmıştır. Snare-loop başta olmak üzere farklı perkütan yakalama teknikleri, yüksek başarı oranları ve düşük komplikasyon riskleri ile cerrahi gereksinimini belirgin şekilde azaltmaktadır. Literatürde bildirilen geniş serilerde perkütan yöntemlerle %90'ın üzerinde başarı ve son derece düşük komplikasyon oranları elde edilmiştir. Bizim olgumuzda da snare-loop tekniği ile intrakardiyak kateter parçası komplikasyonsuz olarak başarıyla çıkarılmıştır. Sonuç olarak, intrakardiyak ve intravasküler yabancı cisimlerin perkütan yolla çıkarılması, etkinliği ve güvenilirliği kanıtlanmış bir yöntem olup, pediatrik hastalarda cerrahi girişim gereksinimini azaltması nedeniyle ilk tercih edilmesi gereken tedavi yaklaşımıdır.

Anahtar Kelimeler: intrakardiyak yabancı cisim, santral port kateter, perkütanöz transkateter çıkarma, snare-loop kateter

Resim 1



Sağ atriyum içinde kıvrılmış port kateter parçası

Resim 2



Snare-loop kateter ile intrakardiyak yabancı cismin çıkarılması

Resim 3



Snare-loop kateter ile intrakardiyak yabancı cismin çıkarılması

Resim 4



Perkütan yolla çıkarılan ve 12 cm ölçülen kateter parçası

PP-136

A Novel Staged (After Bilateral Pulmonary Artery Banding) Repair of Type B Aortic Interruption in a 1,9 kg Newborn Using Carotico-Subclavian Bypass for Tension-Free Anastomosis and Retrograde Lower Body Perfusion Technique

Yiğit Kiliç
Sağlık Bilimleri Üniversitesi, Gazi Yaşargil Eğitim ve Araştırma Hastanesi, Çocuk Kalp ve Damar Cerrahisi Kliniği, Diyarbakır

Ameliyat: Aortik interruption tamiri (Tip B), Bilateral pulmoner debanding, Ana pulmoner arter banding (PTFE greft ile pulmoner balon ile açılabilir band), Karotikosubklavyen by-pass (uç-yan anastomoz)

GAA median resternotomi yapıldı. Perikard çıkarıldı. Interruption tip B. Innominate arter ve pulmoner arter kanülasyonu + sağ atrial kanülasyonla kpb'ye geçildi. Bilateral pulmoner arter debanding yapıldı. 28 C'ye soğutuldu. delNidokp verildi. Antegrade serebral perfüzyona geçildi. PDA divize edildi. Alt vücut perfüzyonu başlatıldı. Sol subklavyen arter parsiyel divize edildi. Desendan aort tarafı flep olarak kullanılarak asendan aorta posterior native, anterior otojen perikard yama olacak şekilde anastomoz edildi. Sol subklavyen arter distal sol carotid artere uç yan anastomoz edildi. Klemp alındı. Spontan sinüs çalıştı. KPB'den ayrıldı. MUF yapıldı. Pulmoner banding yapıldı. Dekanüle edildi. Drenler yerleştirildi. Sternotomi kapatıldı.

Bilateral band kilosu:1,9 kg
2.operasyon kilosu: 3.3 kg

Anahtar Kelimeler: Low birth weight, Interrupted aortic arch, carotico-subclavian bypass, staged repair, perfusion techniques

PP-137

Fenilketonüri ve Kistik Fibrozisli Bir Çocukta Wolff–Parkinson–White Sendromu: TBX3 Gen Varyantının Olası Rolü

Hasan Türkmen[1], Oğuzhan Yaralı[2], Hazer Erçan Bozyer[1], Sezai Arslan[3], Zeynep İlkşen Hocoğlu[4]
[1]Sağlık Bilimleri Üniversitesi, Erzurum Şehir Hastanesi, Çocuk Kardiyoloji Bilim Dalı, Erzurum
[2]Sağlık Bilimleri Üniversitesi, Erzurum Şehir Hastanesi, Tıbbi Genetik Anabilim Dalı, Erzurum
[3]Sağlık Bilimleri Üniversitesi, Erzurum Şehir Hastanesi, Çocuk Metabolizma Hastalıkları Bilim Dalı, Erzurum
[4]Sağlık Bilimleri Üniversitesi, Erzurum Şehir Hastanesi, Çocuk Göğüs Hastalıkları Bilim Dalı, Erzurum

Giriş ve Amaç
Wolff–Parkinson–White (WPW) sendromu, aksesuar atriyoventriküler iletim yollarının varlığı ile karakterize bir preeksitasyon sendromu olup prevalansı %0.1-0.3 arasındadır. WPW sendromlu çocuklarda hayatı tehdit edici aritmi sıklığı 1000'de 0.8-1.9 olarak bildirilmiştir. Olguların %90'ı sporadik olmakla birlikte, sendromik veya metabolik hastalıkların eşlik ettiği olgularda genetik altyapının rolü giderek daha fazla dikkat çekmektedir. Literatürde hipertrofik kardiyomiyopati (PRKAG2), glikojen depo hastalıkları, Danon hastalığı (LAMP2), Ebstein anomalisi ve bazı genetik sendromlar ile WPW birlikteliği bildirilmiş olup, bu olgularda iletim sistemi gelişimini etkileyen genetik mekanizmalar ön plana çıkmaktadır. On ikinci kromozomda yer alan ve kardiyak iletim sisteminin embriyolojik gelişiminde rol oynayan TBX3 geni, aksesuar yol oluşumunun baskılanmasında önemli bir transkripsiyon faktörü olarak işlev görür. Fenilketonüri (FKU) ve kistik fibrozis (KF); birlikte görülmesi son derece nadir

olan iki hastalık olup eşlik eden WPW sendromu ve olası genetik ilişkileri literatürde tanımlanmamıştır. Bu olgu sunumunda, FKU ve KF tanıları olan bir çocuk hastada saptanan WPW sendromu ve TBX3 gen varyantının olası klinik öneminin vurgulanması amaçlanmıştır.

Olgu
Altı yaşında kız hasta, aralıklı çarpıntı şikâyeti ile çocuk kardiyoloji polikliniğine başvurdu. Doğumdan itibaren FKU ve KF tanıları ile takipli olan hastanın tanıları, genetik analiz ile doğrulanmıştı. Ailede akraba evliliği, kalp hastalığı, aritmi veya ani ölüm öyküsü yoktu. Fizik muayene ve ekokardiyografik inceleme normaldi. Elektrokardiyografide kısa PR aralığı ve delta dalgası ile uyumlu Wolff–Parkinson–White paterni görüldü ve Arruda algoritmasına göre aksesuar yolun sağ posterior veya posteroseptal yerleşimli olduğu düşünüldü (Resim-1). Yirmi dört saatlik ritim Holter incelemede preeksitasyonun devamlı olduğu görüldü. Efor testinde preeksitasyon baskılanmadı, supraventriküler taşikardi ya da diğer aritmiler izlenmedi. Semptomatik olan hastanın elektrofizyolojik çalışma ile değerlendirilmesi ve aksesuar yol ablasyonu planlandı. Etiyolojik değerlendirme kapsamında yapılan tüm ekzom analizinde PAH ve CFTR genlerinde patojenik mutasyonlar ile birlikte TBX3 geninde heterozigot, klinik önemi belirsiz (VUS) c.1219C>T (p.Arg407Trp) varyantı saptandı.

Sonuç
Bu olgu, fenilketonüri, kistik fibrozis ve Wolff–Parkinson–White sendromunun birlikte görüldüğü literatürde bildirilen ilk vakadır. WPW sendromu çoğu olguda sporadik olmakla birlkte, genetik ve metabolik açıdan kompleks hastalarda iletim sistemi gelişimini etkileyen genetik faktörlerin rolü göz ardı edilmemelidir. TBX3 geninin kardiyak iletim sistemi gelişimindeki bilinen rolü dikkate alındığında, saptanan varyantın klinik önemi belirsiz olsa da, bu tür hastalarda aritmiler açısından dikkatli ve bütüncül bir değerlendirme yapılması önemlidir.

Anahtar Kelimeler: fenilketonüri, genetik aritmi, kistik fibrozis, preeksitasyon, TBX3 geni, Wolff–Parkinson–White sendromu

Resim-1

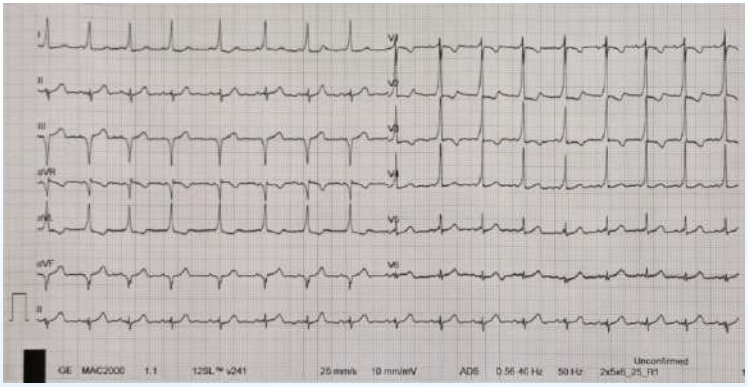

EKG'de Kısa PR ve delta dalgası ile karakterize Wolff-Parkinson-White paterni görülmektedir.

İnfrakardiyak Tip Total Anormal Pulmoner Venöz Dönüş Onarımı Sonrası Şüpheli Enfektif Endokardit ve Nörolojik Komplikasyonlarla Birlikte Ölümcül Pseudomonas Aeruginosa Bakteriyemisi

Meral Yılmaz[1], Hakan Kurt[1], Eser Doğan[1], Zulal Ulger[1], Erturk Levent[1], Osman Nuri Tuncer[2], Zumrut Sahbudak Bal[3], Coşkun Ekemen[3], Pınar Yazıcı Özkaya[4]
[1]Ege Üniversitesi Tıp Fakültesi Çocuk Kardiyoloji
[2]Ege Üniversitesi Tıp Fakültesi Kalp-Damar Cerrahisi
[3]Ege Üniversitesi Tıp Fakültesi Çocuk Enfeksiyon Hastalıkları
[4]Ege Üniversitesi Tıp Fakültesi Çocuk Yoğun Bakım

Özet
Bebeklik döneminde enfektif endokardit (İE) nadirdir, ancak özellikle konjenital kalp hastalığı (KKH) olan hastalarda önemli morbidite ve mortalite ile ilişkilidir. Ameliyat sonrası yoğun bakım maruziyeti, invaziv işlemler ve uzun süreli hastanede kalış, bakteriyemi ve sonrasında İE riskini artırır. Pediatrik İE en sık gram-pozitif organizmalar tarafından neden olsa da pseudomonas aeruginosa gibi hastane kaynaklı gram-negatif patojenler, hızla ilerleyen ve şiddetli hastalığa yol açarak önemli tanı ve tedavi zorlukları oluşturabilir.
Vaka
4,5 aylık erkek bebek, infrakardiyak tip total anormal pulmoner venöz dönüş (TAPVD) için tam düzeltici cerrahi geçirdi. Ameliyat sonrası dönemde tekrarlayan ateş atakları ve yaygın deri lezyonları gelişti. Kan kültürlerinde tekrarlayan pseudomonas aeruginosa saptandı ve transtorasik ekokardiyografi, ameliyat öncesinde mevcut olmayan yeni gelişen kapak yetmezliğini gösterdi. Geniş spektrumlu ve hedefli antimikrobiyal tedaviye rağmen, klinik seyir kalıcı bakteriyemi, sepsis ve nörolojik tutulumla komplike oldu. Takip sırasında hastada fokal nöbetler ve cerrahi drenaj gerektiren bilateral subdural efüzyonlar gelişti. Seri ekokardiyografi, belirgin

bir vejetasyon görülmemesine rağmen, kötüleşen kapak yetmezliği ile birlikte ilerleyici sağ kalp dilatasyonunu gösterdi. Hastanın durumu, dirençli hipotansiyon, metabolik asidoz ve çoklu organ yetmezliği ile hızla kötüleşti ve maksimum destekleyici ve yoğun bakım tedavisine rağmen hayatını kaybetti.

Sonuç

Bu vaka, konjenital kalp hastalığı olan bir bebekte, şüpheli enfektif endokardit ile birlikte erken postoperatif p. aeruginosa bakteriyemisinin agresif klinik seyrini, nöbetler ve bilateral subdural efüzyonlar dahil olmak üzere ciddi nörolojik tutulum ve ölümcül sepsis ile komplike olduğunu göstermektedir.

Anahtar Kelimeler: Total Anormal Pulmoner Venöz Dönüş, Pseudomonas aeruginosa Endokarditi, Subdural Efüzyon,

Resim 1

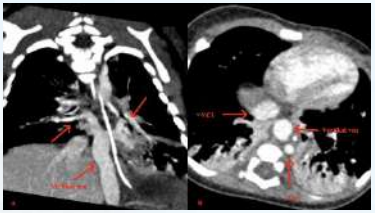

İnfrakardiyak tip TAPVD Toraks Anjio BT Görüntüleri A. Koronal kesitte pulmoner venlerin vertikal ven ile birleşmesi. B. Aksiyel kesitte vertikal ven, VCI ve aortun konumlanması, sağ ventrikül dilatasyonu

Resim 2



Döküntüler A. Subkutan eritamatoz nodüler lezyon B. Eritematoz papüller C. Eritemztoz papüler ve yer yer büllöz lezyon D. Merkezinde koyulaşmanın başladığı eritematoz papüller

Resim 3

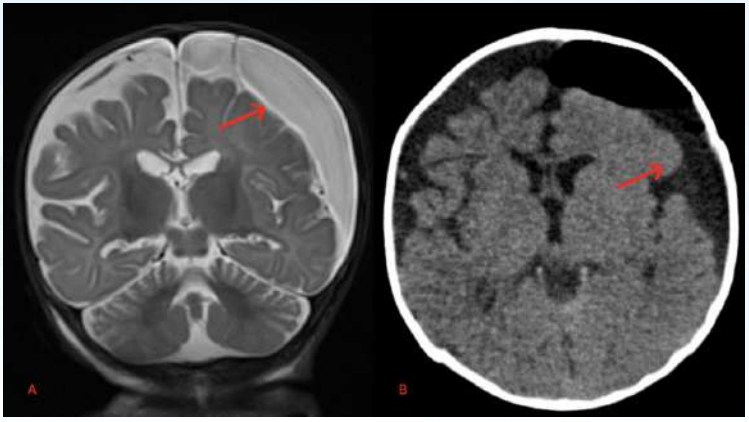

Subdural efüzyon A.Kranial MR koronal kesit B. Kraniyal BT aksiyel kesit

PP-139

24. ULUSAL PEDİATRİK KARDİYOLOJİ VE PEDİATRİK KALP CERRAHİSİ KONGRESİ
Pine Beach Otel ve Kongre Merkezi Antalya 2 - 5 Nisan 2026

Transvenöz İmplante Edilebilir Kardiyak Cihaz Uygulanan Pediyatrik Hastalarda Venöz Obstrüksiyonların Uzun Dönem İzlemi

Mustafa Nalbant[1], Şerif Şerifoğlu[1], Merve Maze Aydemir[1], Hasan Candas Kafali[1], Yakup Ergul[2], Celal Akdeniz[1]
[1]Sağlık Bilimleri Üniversitesi Mehmet Akif Ersoy Göğüs Kalp ve Damar Cerrahisi Eğitim ve Araştırma Hastanesi Çocuk Kardiyoloji Kliniği, İstanbul
[2]Al Jalila Çocuk Hastanesi, Çocuk Kardiyoloji Bilim Dalı, Dubai, Birleşik Arap Emirlikleri

GİRİŞ-AMAÇ: Kalp ritim bozuklukları, pediyatrik yaş grubunda nadir görülmekle birlikte ciddi vakalarda implante edilebilen elektronik kardiyak cihaz (ICED) uygulanması gerekmektedir. Transvenöz yol ile implante edilen ICED'ler, çocuk hastalarda cerrahi girişimin minimal invaziv olması nedeniyle tercih edilebilmektedir. Bununla birlikte transvenöz elektrotların uzun süreli varlığı venöz sistemde yapısal değişikliklere yol açarak venöz stenoz ve tromboz gibi komplikasyonlara neden olabilir. Bu amaçla, çocuk hastalarda transvenöz ICED implantasyonu sonrası gelişen venöz obstrüksiyonların sıklığını, risk faktörlerini ve klinik sonuçlarının değerlendirilmesi amaçlandı. Elde edilen veriler, pediyatrik hasta yönetiminde venöz komplikasyonların önlenmesine yönelik stratejilerin geliştirilmesine katkı sağlaması hedeflenmiştir.
YÖNTEM: Merkezimizde transvenöz yolla ICED implantasyonu yapılan hastaların verileri 1 Ocak 2015 ile 31Aralık 2025 tarihleri arasındaki çocuk aritmi polikliniği başvuruları üzerinden retrospektif olarak değerlendirildi. Bu hastalardan takiplerde pil değişimi, lead değişimi veya ICED'in yerleştirildiği üst ekstremitede ağrı/şişlik şikayeti üzerine venografi yapılmış olan hastaların görüntüleri PACS ® sistemi üzerinden iki pediyatrik kardiyolog tarafından incelendi.

BULGULAR: Çalışma kapsamında venografi yapılmış olan 41 hastanın sonuçları incelendiğinde; ICED takılma yaşı ortanca 12 yaş (4-27 yıl), ICED takılma kilosu ortanca 38,5 kg (15-84kg), hastaların ICED takip süreleri ortanca 7 yıl (1-15 yıl) saptandı. Toplam 41 hastanın 5'inde (%12,1) venöz obstrüksiyon saptandı; bunun 1'i (%2,4) tama yakın, 4'ü (%9,7) parsiyeldi (Şekil 1-2). Tama yakın obstrüksiyon izlenen hasta 7 yaş-20 kg ağırlığındayken konjenital AV tam blok nedeniyle tek odacık ventriküler pacemaker (PM) takılıp takibinin ikinci yılında obstrüksiyon gözlendi. Parsiyel obstrüksiyon izlenen hastalardan ilki 14 yaş- 50 kg ağırlığında bilinen Emery-Dreifuss Musküler Distrofi tanılı ve eşlik eden sinüs nod disfonksiyonu nedeniyle çift odacık PM takılıp implantasyon sonrası 4.yılda obstrüksiyon saptandı. İkinci hasta 8 yaş- 40 kg ağırlığında konjenital AV tam blok nedeniyle tek odacık ventriküler PM takılıp takibinin altıncı yılında; üçüncü hasta 17 yaş- 48 kg ağırlığında miyokardite sekonder advanced AV blok ve kardiyak arrest öyküsü nedeniyle çift odacık İCD takılıp takibinin ikinci yılında, dördüncü hasta ise 6 yaş-15 kg ağırlığında konjenital AV tam blok nedeniyle tek odacık ventriküler PM takılıp 3. yılında parsiyel obstrüksiyonları saptandı.

SONUÇ: Erişkinlerde transvenöz ICED sonrası venöz obstrüksiyon sıklığının literatürde yaklaşık %34 civarında izlendiği çalışmalar bulunmaktadır(1). Ancak çocuk hasta popülasyonunda bu komplikasyonun insidansı, risk faktörleri ve klinik sonuçları hakkında yeterli veri bulunmamaktadır. Özellikle 10 kilogramın altındaki bebeklerde işlem güvenilir olsa da uzun dönemde obstrüksiyon riski yüksek bulunmuştur (2). Çocuklarda venöz sistemin anatomik olarak daha küçük olması ve büyüme sürecinin devam etmesi, herhangi klinik bulgu vermemesi nedeniyle bu komplikasyonların pediyatrik popülasyonda farklı seyredebilme olasılığını gündeme getirmektedir. Sonuç olarak, pediyatrik hastalarda transvenöz ICED implantasyonu güvenli bir yöntem olmakla birlikte, venöz komplikasyonların saptanması için uzun dönem vasküler izlem klinik açıdan önem taşımaktadır.

Anahtar Kelimeler: implante edilebilir kardiyak cihaz, pediatri, transvenöz implantasyon, venöz obstrüksiyon

Resim 1

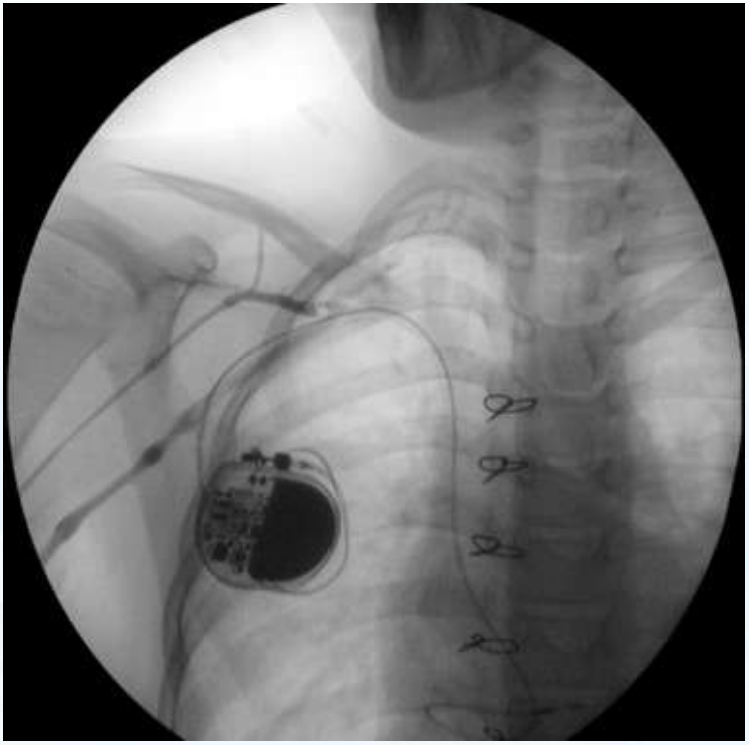

Sağ üst ekstremiteden yapılan kontrast enjeksiyonunda sağ subklavyen vende tama yakın obstrüksiyon izlenmektedir.

Resim 2

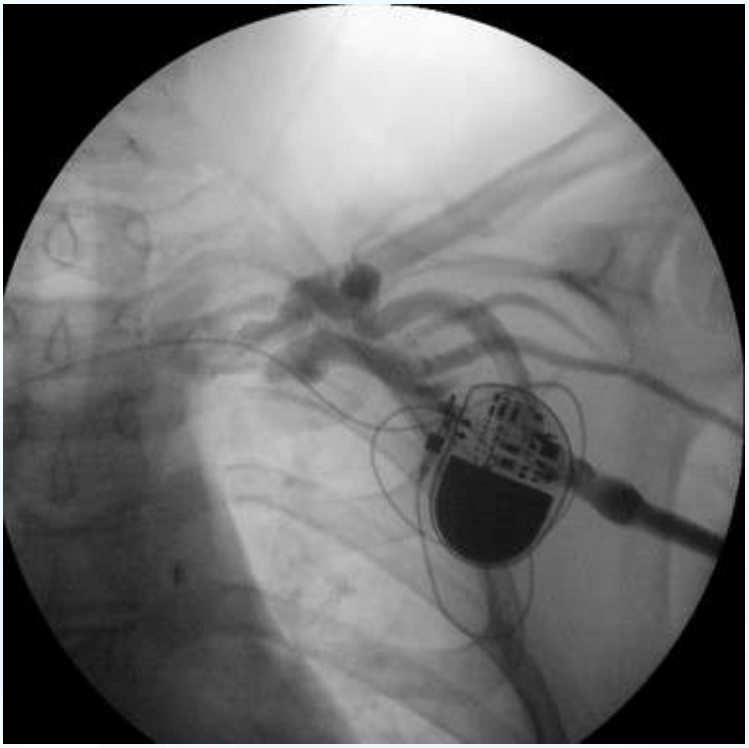

Sol subklavyen ven segmentinde parsiyel daralma ile uyumlu geçiş kusuru ve buna sekonder gelişmiş kollateral venöz akım paterni görülmektedir.

PP-140

İnfluenza A Enfeksiyonunda Junctional Kaçış Ritmine Eşlik Eden Geçici Sol Dal Bloğu: Sporcu Adölesan Olgu

Mehmet Gümüştaş
İstanbul Başakşehir Çam ve Sakura Şehir Hastanesi

Giriş
Viral enfeksiyonlar sırasında gelişen ritim ve iletim bozuklukları, pediatrik hastalarda başta miyokardit olmak üzere çok sayıda ayırıcı tanıyı düşündürerek klinik yönetimi zorlaştırabilir. Özellikle sporcu çocuklarda kardiyak semptomla birlikte geniş QRS'li ritimler ve yeni gelişen dal blokları, miyokardit başta olmak üzere tanısal ileri incelemelere ve spor kısıtlamasına yol açabilir. Bu olgu, influenza A enfeksiyonu sırasında miyokardiyal hasar bulgusu olmaksızın izlenen junctional kaçış ritmi ve yalnızca junctional ritim sırasında ortaya çıkan geçici sol dal bloğunun tanısal yaklaşım ve spora dönüş kararlarına etkisini sunmaktadır.

Olgu Sunumu
On üç yaş on bir aylık, lisanslı futbolcu erkek hasta; influenza A enfeksiyonu sırasında ateş, üst solunum yolu enfeksiyonu bulguları ve birkaç dakika süren, tekrarlamayan sıkıştırıcı göğüs ağrısı ile başvurdu.Egzersizle ilişkili semptom veya senkop öyküsü yoktu; aile öyküsü ve fizik inceleme bulguları normaldi. Başvuru elektrokardiyografisinde junctional ritim izlendi (Şekil 1). Laboratuvar incelemelerinde akut faz reaktanları yüksek, kardiyak enzimler ve proBNP düzeyi normaldi. Klinik olarak uyumlu pozitif influenza A antijen testi saptandı. Ekokardiyografi, ventrikül yapısı ve fonksiyonlarının normal olduğunu doğruladı ve perikardiyal/miyokardiyal tutulum lehine bulgu göstermedi. Başvuru ve izleyen günlerde istirahat koşullarındaki yüzeyel EKG kontrollerinde junctional ritim epizotlarının belirgin olduğu, başvurudaki 24 saatlik Holter izlemiyle bu epizotların toplam atımların yaklaşık %20'sini oluşturduğu saptandı. Holter ve yüzeyel EKG değerlendirmelerinde junctional kaçış ritminin gece ve gündüz dönemlerinde, hem düşük hem de nispeten daha yüksek kalp hızlarında ortaya çıktığı izlendi (Şekil 2). Sol dal bloğu, kalp hızından ve gün içi dağılımından bağımsız olarak yalnızca junctional

aktivasyon sırasında izlendi; sinüs ritmi sırasında hiç saptanmadı ve kayıt süresinin sınırlı bir bölümünde ortaya çıktı. Kardiyak manyetik rezonans görüntüleme normaldi. Klinik tabloda iletim bozukluğu, aktif enfeksiyon döneminde olduğu; antiviral tedavi ve yakın izlem altında birkaç gün içinde ritmin kademeli olarak dar QRS'li ve dal bloğu olmayan sinüs ritmine döndüğü izlendi (Şekil 3). Bu bulgular birlikte değerlendirildiğinde, iletim bozukluğunun yapısal miyokardiyal hasar olmaksızın, aktif enfeksiyon döneminde ortaya çıkan geçici bir iletim değişikliği olduğu düşünüldü.

Sonuç

Bu olgu, influenza A enfeksiyonu sırasında sporcu adölesanlarda ortaya çıkan junctional kaçış ritmi ve yalnızca junctional aktivasyonla ilişkili geçici sol dal bloğu, başlangıçta potansiyel olarak ciddi bir klinik tablo oluşturabileceğini ve kapsamlı etyolojik değerlendirme gerektirdiğini göstermektedir.

Yeni gelişen geniş QRS'li ritimler ve dal blokları, özellikle sporcu çocuklarda doğumsal kalp hastalıkları, inflamatuvar miyokardiyal tutulum, elektrolit bozuklukları ve primer ileti sistemi hastalıkları açısından ayrıntılı değerlendirme gerektirir. Spora dönüş kararları, ancak bu tür ayrıntılı değerlendirme tamamlandıktan ve ritmin stabil sinüs ritmine döndüğü gösterildikten sonra, bireyselleştirilmiş ve kontrollü bir yaklaşımla verilmelidir.

Anahtar Kelimeler: İnfluenza A,Junctional kaçış ritmi,Sol dal bloğu,Geçici iletim bozukluğu,Sporcu adölesan

Şekil 2.



Holter EKG bulguları, sol dal bloğunun yalnızca junctional aktivasyonla ilişkili olarak geliştiğini ve sinüs ritmi sırasında izlenmediğini göstermektedir.

Şekil 3.



İzlemde çekilen kontrol 12 derivasyonlu EKG.

Şekil 1



Başvuru sırasında çekilen 12 derivasyonlu yüzeyel EKG.

PP-141

Aortik Balon Valvüloplasti Sonrası Nadir Bir Komplikasyon: Sol Ventrikül Psödoanevrizması

Mehmet Oguz Demıroglu, Mehmet Baki Beyter, Mustafa Orhan Bulut, Rahmi Ozdemir, Muhammet Akyuz, Onur Işık
İzmir Şehir Hastanesi, İzmir

Giriş
Konjenital aort darlığı, konjenital kalp hastalıklarının yaklaşık %3–6'sını oluşturmaktadır. Kritik aort darlığı olan yenidoğan ve infantlarda, sol ventrikül basıncını azaltmak ve sistemik perfüzyonu iyileştirmek amacıyla perkütan aortik balon valvüloplasti (PABV) yaygın olarak uygulanmaktadır. PABV sonrası sol ventrikül psödoanevrizması (LVPA) son derece nadir bir komplikasyon olup, pediatrik literatürde sınırlı sayıda olgu bildirilmiştir. Bu yazıda, PABV sonrasında LVPA gelişen ve cerrahi olarak başarıyla tedavi edilen 1 aylık bir infant sunulmaktadır.

Olgu Sunumu
Bir aylık kız infant, ilerleyici solunum sıkıntısı ve kritik aort darlığı tanısıyla hastaneye yatırıldı. Özgeçmiş ve soygeçmişinde özellik yoktu. Fizik muayenede periferik nabızlar zayıf olup, apeks bölgesinde 3/6 derecede sistolik üfürüm mevcuttu. Akciğer grafisinde kardiyomegali ve pulmoner ödem, elektrokardiyografide sol ventrikül hipertrofisi saptandı.
Transtorasik ekokardiyografide, orta derecede azalmış sistolik fonksiyonla birlikte konsantrik sol ventrikül hipertrofisi, displastik biküspit aort kapağı (anülüs çapı 6 mm, Z skoru −2,05), ciddi aort darlığı, orta–ileri mitral ve triküspit yetmezlik ile ciddi pulmoner hipertansiyon izlendi. Kardiyak kateterizasyonda sol ventrikül sistolik basıncı 125 mmHg ve peak gradiyent 60 mmHg olarak ölçüldü. PABV, 5/20 mm balon ile gerçekleştirildi; yetersiz

gradiyent azalması nedeniyle 6/20 mm balonla tekrar dilatasyon yapıldı. İşlem sonrası sol ventrikül basıncı 86 mmHg'ye geriledi, rezidüel gradiyent 16 mmHg olarak ölçüldü ve hafif aort yetmezliği gelişti.
Erken dönemde komplikasyon izlenmedi ve hastanın klinik durumu hızla düzeldi. Bir hafta sonraki rutin kontrolde yapılan ekokardiyografide sol ventrikül serbest duvarında psödoanevrizma ve hafif perikardiyal efüzyon saptandı; bulgular bilgisayarlı tomografi ile doğrulandı. Hasta asemptomatik olmasına rağmen, yüksek rüptür riski nedeniyle cerrahi onarım planlandı. Kardiyopulmoner baypas altında, sol ventrikül posterior duvarındaki 3 × 3 cm'lik defekt ksenoperikardiyal yama ile onarıldı. Postoperatif seyir sorunsuzdu ve takipte nüks izlenmedi.

Tartışma ve Sonuç
PABV, kritik konjenital aort darlığında etkili ve güvenli bir tedavi yöntemi olmakla birlikte, nadir fakat ciddi komplikasyonlar görülebilir. LVPA genellikle işlemden günler veya haftalar sonra ortaya çıkmakta ve klinik olarak sessiz seyredebilmektedir. Bu nedenle, PABV sonrası yakın ve dikkatli ekokardiyografik izlem büyük önem taşımaktadır. Erken tanı ve cerrahi tedavi ile mükemmel sonuçlar elde edilebilir.

Anahtar Kelimeler: Aort Stenozu, Aortik Balon Valvüloplasti, Sol Ventrikül Psödoanevrizması

psödoanevrizma görüntüleri

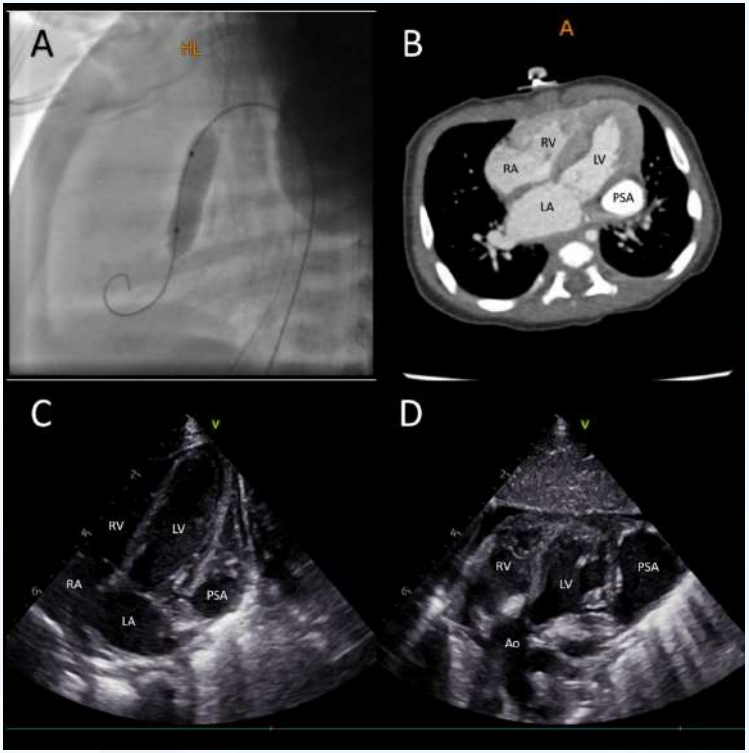

A) Perkütan balon aort valvüloplasti sırasında aort kapağı seviyesindeki balonu gösteren floroskopik görüntü. (B) Sol ventrikülden (LV) köken alan geniş psödoanevrizmayı (PSA) gösteren aksiyel BT anjiyografi kesiti. (C) Apikal dört boşluk ve (D) subkostal ekokardiyografi görünümlerinde, LV ile PSA kavitesi arasındaki ilişkinin izlenmesi. Ao: Aort; LA: Sol atriyum; LV: Sol ventrikül; PSA:Psödoanevrizma; RA: Sağ atriyum; RV: Sağ ventrikül.

Psödoanevrizma intraoperatif görüntü

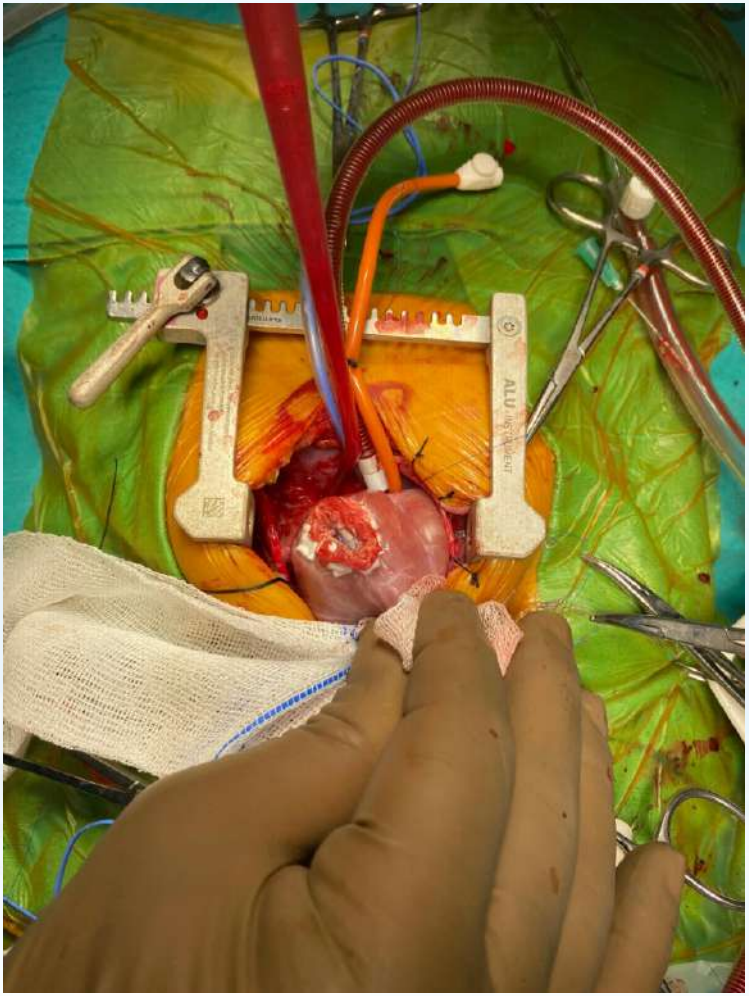

PP-142

Umblikal Venöz Dönüş Anomalisi Olan Bir Fetal Olgu Sunumu

Çagla Büyükbozat, Hasan Demir, Nazan Özbarlas
Çukurova Üniversitesi Tıp Fakültesi, Çocuk Kardiyoloji Anabilim Dalı, Adana

Umblikal venöz dönüş anomalileri fetal venöz sistemin nadir görülen anomalilerindendir. İntrahepatik tip genellikle iyi prognozlu olmakla birlikte, eşlik eden kardiyak veya major konjenital anomaliler, genetik bozukluklar, intrauterin büyüme geriliği veya portal sistemik şantlar fetal ve postnatal prognozu olumsuz etkileyebilir. Burada müsküler ventriküler septal defektin eşlik ettiği intrahepatik tip umblikal venöz dönüş anomalisi olan bir fetal olgu sunulmaktadır.
İlk kez 23 haftalık iken perinatalog tarafından umblikal ven varis şüphesi ile refere edilen 31 yaşındaki gebenin fetal ekokardiyografik değerlendirilmesi yapıldı. Fetal kardiyak ölçümleri gebelik haftası ile uyumlu bulundu. Umblikal venin inferıor vena kava ile bağlantısı olmadığı, sol hepatik vene açıldığı ve açıldığı bölgede darlık olduğu (3.2mm) görüldü. Transvers abdominal kesitte umblikal venin göbekten girdiği bölgenin 15 mm distalindeki çapı 4.7mm ölçüldü, portal vene yakın kısmında çap 6.7mm idi. Vena cava inferıor suprahepatik segment çapı geniş değildi(2.8mm) ayrıca sol ventrikülde hiperekojen fokus, apikal müsküler defekt ve hafif triküspit kapak regürgitasyonu kaydedildi. Gebelik boyunca 5 kez seri fetal ekokardiyografi yapıldı, hidrops fetalis veya ciddi kalp yetmezliği bulguları izlenmedi. Bebeğin başka bir merkezde 38 haftalıkken sezeryanla 3500gr doğduğu ve hastane yatışı olmadığı öğrenildi. Postnatal 2.5 aylık iken yapılan ekokardiyografisinde apikal müsküler ventriküler septal defekt dışında patoloji saptanmadı.
Umblikal venöz dönüş anomalileri, fetal kalp dışı anomaliler olmakla birlikte tiplerine göre fetal kalpte volüm yüküne yol

açabilmeleri ve ayrıca eşlik eden kromozom ve/veya kalp anomalileri sıklığının yüksek olması nedeni ile pediatrik kardiyologların da bu konuda farkındalık ve bilgisinin olması gerekmektedir.

Anahtar Kelimeler: Fetal ekokardiyografi, Umblikal venöz dönüş anomalisi, Ventriküler septal defekt

resim 1

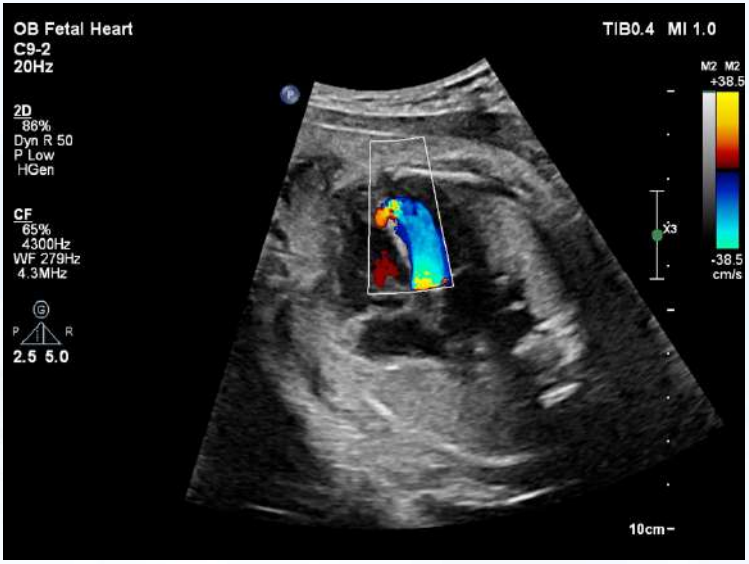

Dört boşluk kesitte apikal muskuler ventriküler septal defekt görülmektedir.

resim 2

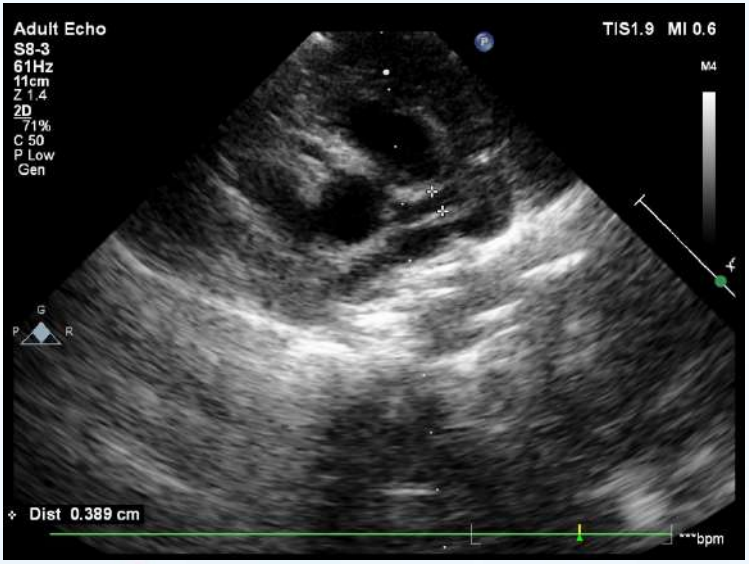

Postnatal 5.ayda bakılan transtorasik ekokardiografisinde aortik kısa eksende sol koroner arterin 10mm trase boyunca geniş olduğu görüldü (3.8).

resim3

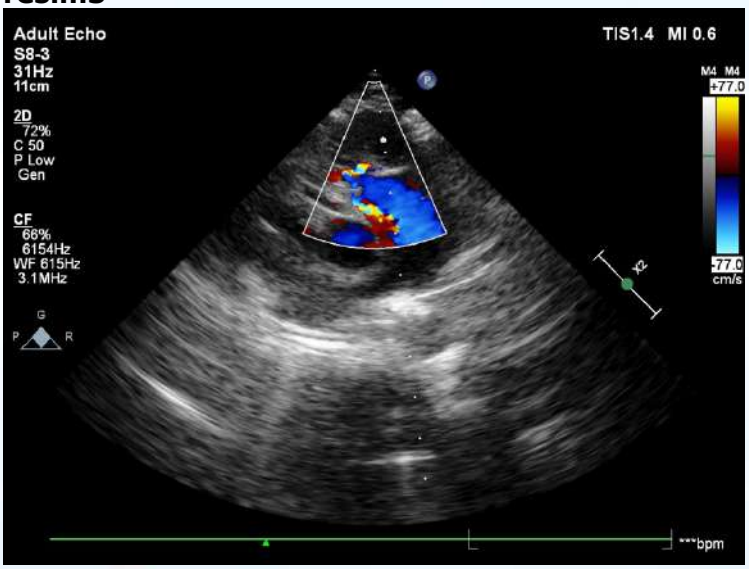

Postnatal 5.ayda bakılan transtorasik ekokardiografisinde aortik kısa eksen kesitte fistül traktının sağ ventrikül ön duvarından ilerleyerek pulmoner artere açıldığı ve açılma yerinin dar olduğu(1.1) izlendi.

video 1



Umblikal venin hepatik seviyede genişlemiş olduğu ve buradan sol hepatik venle daralmış bir bağlantısı olduğu izlenmektedir.

video2



Modifiye transvers üst abdominal kesitte genişlemiş umblikal venin hepatik vene açılışı ve bu kısmın görece dar olduğu izlenmektedir.

PP-143

Metilfenidat Kullanan Çocuk Ve Adölesanlarda 24 Saatlik Ekg Holter Monitörizasyonu Değerlendirilmesi

Yagut Jalilli, Çagla Büyükbozat, Nazan Özbarlas
Çukurova Üniversitesi Tıp Fakültesi, Çocuk Kardiyoloji Anabilim Dalı, Adana

GİRİŞ VE AMAÇ

Dikkat eksikliği ve hiperaktivite bozukluğu (DEHB), çocuk ve adölesanlarda en sık tanı alan nörogelişimsel bozukluklardan biridir ve tedavisinde psikostimülan ajanlar yaygın olarak kullanılmaktadır. Metilfenidat, DEHB tedavisinde etkinliği iyi bilinen bir ilaç olmakla birlikte, kardiyovasküler güvenliğine ilişkin literatürde farklı sonuçlar bildirilmiştir. Bu çalışmada, metilfenidat kullanan çocuk ve adölesanlarda 24 saatlik elektrokardiyografi (EKG) Holter monitörizasyonu ile kalp ritmi ve iletimine olası etkilerin değerlendirilmesi amaçlanmıştır.

YÖNTEM

Bu tek merkezli, prospektif çalışma; 1 Ocak 2022–1 Nisan 2024 tarihleri arasında Çukurova Üniversitesi Tıp Fakültesi Çocuk Kardiyoloji Bölümünde yürütüldü. Çalışmaya, 6–18 yaş aralığında DEHB tanısı ile metilfenidat tedavisi alan 73 hasta dahil edildi. Olguların demografik özellikleri, fizik muayene bulguları, kan basıncı ölçümleri, standart EKG ve 24 saatlik Holter EKG kayıtları değerlendirildi. Metilfenidat kullanım süresi ortanca 24 ay (4–120 ay) olarak saptandı.

BULGULAR

Olguların 18'i Medikinet, 2'si Ritalin ve 53'ü Concerta kullanmaktaydı. Tedavi süresince hastaların %79,4'ünde kardiyak

semptom izlenmezken, %8,2'sinde çarpıntı, %4,1'inde göğüs ağrısı ve %8,2'sinde çarpıntı ile göğüs ağrısı birlikte bildirildi. Holter EKG incelemesinde ortalama, minimum ve maksimum kalp hızı sırasıyla 58–128, 38–121 ve 123–191 atım/dakika aralığında saptandı. Dokuz hastada (%12,5) ventriküler ekstrasistol, beş hastada (%6,8) supraventriküler ekstrasistol, iki hastada (%2,7) her ikisi ve üç hastada (%4,1) gezici atriyal pacemaker tespit edildi. Ekstrasistol sayılarının toplam 24 saatlik kalp atım sayısına oranı tüm olgularda %1'in altında bulundu; bu bulgu literatürde bildirilen benign ritim varyasyonları ile uyumlu olarak değerlendirildi.

SONUÇ

Metilfenidat kullanan DEHB'li çocuk ve adölesanlarda ortanca 24 aylık izlem süresince, klinik olarak anlamlı kalıcı ritim veya iletim bozukluğu saptanmamıştır. Bulgularımız, mevcut literatürle uyumlu olarak, metilfenidat tedavisinin kardiyak açıdan ciddi advers olay riski oluşturmadığını; ancak bireysel risk faktörleri bulunan olgularda klinik ve elektrokardiyografik izlemin önemini desteklemektedir.

Anahtar Kelimeler: Anahtar Sözcükler: Dikkat eksikliği ve hiperaktivite bozukluğu, EKG Holter monitörizasyonu, Kardiyovasküler sistem, Metilfenidat

tablo 1

GU	J SAYISI	DE %
		,5
		3
-SVE		7

ci Atriyal Pacemake		

Holter EKG monitorizasyonunda saptanan ritim iletim ile ilgili bulgular

PP-144

Unifocalization+BT shunt(native tissue)

Yiğit Kılıç
Sağlık Bilimleri Üniversitesi, Gazi Yaşargil Eğitim ve Araştırma Hastanesi, Çocuk Kalp ve Damar Cerrahisi Kliniği, Diyarbakır

GAA mediansternotomi yapıldı. Timus eksize edildi. Perikard çıkarıldı. Aortosağ atrialkanülasyonlakpbye geçildi. MAPCA proksimalleri klemplendi ve divize edildi. 28 C'ye soğutuldu. sağ ve sol MAPCA'ya bovine perikard yama ile kompleks pulmoner rekonstruksiyon yapıldı ve unifokalize edildi. Sol subklavyen arterden çıkan MAPCA parçası otojen perikard yama ile rekonstrükte edilerek sol BT shunt yapıldı. KPBden ayrıldı. Dekanüle edildi. Drenler yerleştirildi. Sternotomi kapatıldı.

Anahtar Kelimeler: VSD-PA-MAPCA, Unifocalization, BT shunt(native)

PP-145

Kompleks fallot tetralojisi olgusunda sağ atriyal apendajdan neopulmoner kapak oluşturularak tam düzeltme: video olgu sunumu

Shiraslan Bakhshaliyev[1], Bahruz Aliyev[2], Khayala Mammadova[1], Elvin Memiyev[3], Aynur Abbasaliyeva[4], Lamiya Sultanova[5]
[1]Liv Bona Dea Hospital, Çocuk Kalp cerrahisi, Bakü
[2]Liv Bona Dea Hospital, Çocuk Kardiyolojisi, Bakü
[3]Liv Bona Dea Hospital, Kalp Damar cerrahisi, Bakü
[4]Liv Bona Dea Hospital, Anestezi ve Renimasyon, Bakü
[5]Liv Bona Dea Hospital, Pediatri Neanotoloji, Bakü

GİRİŞ-AMAÇ:
Tetraloji of Fallot (TOF) olgularında pulmoner anulus hipoplazisi ve pulmoner arter darlıkları cerrahi tam düzeltmeyi zorlaştıran önemli faktörlerdir. Transanüler yama sıklıkla kullanılmakla birlikte, uzun dönem pulmoner yetersizlik riski oluşturmaktadır. Otolog dokulardan yapılan neovalvüler rekonstrüksiyonlar pulmoner yetersizliğin azaltılması açısından alternatif bir yaklaşım olarak öne çıkmaktadır. Bu video bildirinin amacı, kompleks anatomiye sahip bir TOF olgusunda sağ atriyal apendaj (RAA) kullanılarak pulmoner kapak rekonstrüksiyonu ile gerçekleştirilen tam düzeltme ameliyatının cerrahi teknik aşamalarını ve erken dönem sonuçlarını sunmaktır.

OLGU:
İki yaş dokuz aylık, 8,6 kg ağırlığında erkek hastada TOF, geniş outlet ventriküler septal defekt (VSD), pulmoner anulus hipoplazisi, vertikal patent ductus arteriosus (PDA) ve sol pulmoner arter (LPA) proksimalinde ciddi darlık mevcuttu. Sağ ventrikül kontrast enjeksiyonunda yalnızca sağ pulmoner arterin dolduğu izlendi ve McGoon indeksi 1,7 olarak hesaplandı. Median sternotomi ve

kardiyopulmoner baypas altında PDA ligasyonu, bilateral pulmoner arter rekonstrüksiyonu, otolog perikard ile VSD kapatılması ve transanüler genişletme uygulandı. Sağ atriyal apendajdan hazırlanan greft ile pulmoner pozisyonda biküspid neokapak oluşturuldu. İntraoperatif epikardiyal ekokardiyografide pulmoner kapak üzerinden maksimum 20 mmHg gradiyent saptandı. Hasta ameliyat sonrası dönemde stabil hemodinami ile yoğun bakıma alındı.

SONUÇ:
Kompleks TOF olgularında sağ atriyal apendaj dokusundan pulmoner neokapak rekonstrüksiyonu, transanüler yama ile birlikte uygulandığında erken dönemde kabul edilebilir pulmoner gradiyentler ve tatmin edici hemodinamik sonuçlar sağlayabilir. Video sunum, bu tekniğin cerrahi uygulama basamaklarını ayrıntılı olarak göstererek benzer olgular için öğretici ve uygulanabilir bir seçenek sunmaktadır.

Anahtar Kelimeler: tetraloji of fallot, kompleks konjenital kalp hastalığı, transanüler yama, sağ atriyal apendaj, pulmoner kapak rekonstrüksiyonu

PP-146

Deferred Norwood(Modified Birmingham Technique)

Yiğit Kiliç
Sağlık Bilimleri Üniversitesi, Gazi Yaşargil Eğitim ve Araştırma Hastanesi, Çocuk Kalp ve Damar Cerrahisi Kliniği, Diyarbakır

GAA median resternotomi yapıldı. İnnominate arter sağ atrial kanülasyonla KPB'ye geçildi. Bilateral pulmoner debanding takiben sağ ve sol pulmoner arter snearlendi. 20 C'ye soğutuldu. PDA snearlendi. APA divize edildi. LPA 5, RPA 7 buji ile dilate edildi. Pulmoner güdük bovine perikard yama ile rekonstrükte edildi. Sano shunt proksimali Dunk tekniği ile sağ ventrikülotomiye anastomoz yapıldı. PDA divize edildi. Del Nido KP verildi. TCA'ya geçildi. Descendan aorta PDA dokusu eksize edilerek arcus ve assendan aorta insizyonu yapıldı (TCA:14 dk). Antegrad serebral perfüzyona geçildi. Femoral arter kanülü ile alt vücut perfüzyona geçildi. Modifiye Birmingham tekniği ile arcus rekonstrükte edildi. Cross klemp alındı. Sano shunt distal anastomozu tamamlandı. KPB'den ayrıldı. MUF yapıldı. Dekanüle edildi. Drenler yerleştirildi. Cilt kapatıldı.

Anahtar Kelimeler: Modified Birmingham technique, Deferred Norwood, Sano, Lower body perfusion,

PP-147

Asemptomatik Ama Masum Değil: Erken İnfant Döneminde Geniş Sağ Koroner Arter - Sağ Ventrikül Fistülü

Hakan Dedecengiz, Kaan Yıldız, Onur Işık, Muhammet Akyuz, Tolga Bacak, Berkay Alimoğlu, Oguz Demıroglu, Özgür Uzun, Hasan Can Kiliç, Mehmet Baki Beyter, Raşit Aktaş, Mustafa Orhan Bulut, Engin Gerçeker, Cem Karadeniz, Rahmi Özdemir
İzmir Şehir Hastanesi

GİRİŞ: Koroner arteriyovenöz (AV) fistüller, konjenital kalp hastalıklarının %0,2–0,4'ünü oluşturan nadir anomalilerdir. Çoğu olgu ileri yaşlarda veya insidental olarak saptanırken, erken infant dönemde belirgin koroner arter dilatasyonu ve tortiyozite ile seyreden geniş fistüller oldukça nadirdir. Bu olgular, klinik olarak asemptomatik olsalar dahi ilerleyici koroner çalma, volüm yüklenmesi, tromboz ve geç dönem miyokard iskemisi açısından yüksek risk taşır. Bildirimizde, 50 günlük infantta sağ koroner arterden sağ ventriküle uzanan koroner fistüllü olguyu sunmayı amaçladık.
OLGU: Yirmi yedi yaşındaki annenin ikinci gebeliğinden, 38+5 gebelik haftasında sezaryen ile doğan 50 günlük erkek bebek, yenidoğan döneminde saptanan üfürüm nedeniyle değerlendirilmek üzere kliniğimize yönlendirildi. Fizik muayenede 2/6 şiddetinde devamlı üfürüm dışında patolojik bulgu saptanmadı. Transtorasik ekokardiyografide; sağ koroner arterin belirgin dilate olduğu ve sağ ventriküle drene olan koroner arter fistülü izlendi. Eşlik eden 1–2 mm apikal musküler VSD ve PFO mevcuttu, kardiyak boşluklar dengeliydi. Elektrokardiyografide iskemi bulgusu yoktu. Koroner BT anjiyografide, yüksek kalp hızına (ortalama 167/dk) bağlı teknik kısıtlılıklara rağmen, sağ koroner arterin normalden belirgin geniş, tortiyöz yapıda olduğu ve sağ AV oluk boyunca seyrederek sağ ventriküle drene olduğu net olarak gösterildi. Fistülün çapı ve koroner arterdeki belirgin yapısal değişiklikler nedeniyle, hasta asemptomatik olmasına rağmen multidisipliner konsey kararıyla cerrahi tedavi planlandı.
Tartışma ve SONUÇ: Erken infant dönemde saptanan geniş ve tortiyöz koroner AV fistüller son derece nadirdir. Bu olgu, minimal klinik bulgulara rağmen belirgin anatomik risk taşıyan koroner

fistüllerde, erken dönemde ileri görüntüleme yöntemlerinin ve anatomik değerlendirmeye dayalı tedavi kararının önemini vurgulamaktadır. Asemptomatik hastalarda dahi, belirgin koroner dilatasyon ve tortiyozitenin varlığı erken cerrahi yaklaşımı gerektirebilir.

Anahtar Kelimeler: koroner, arteriyovenöz, fistül

resim1



RCA'nın geniş çıkışının parasternal kısa eksende ekokardiyografik görünümü

resim2



RCA çıkışı ve tortiyoz seyrinin parasternal kısa eksende ekokardiyografik görünümü

resim3



RCA çıkışının parasternal uzun eksende ekokardiyografik görünümü

resim4

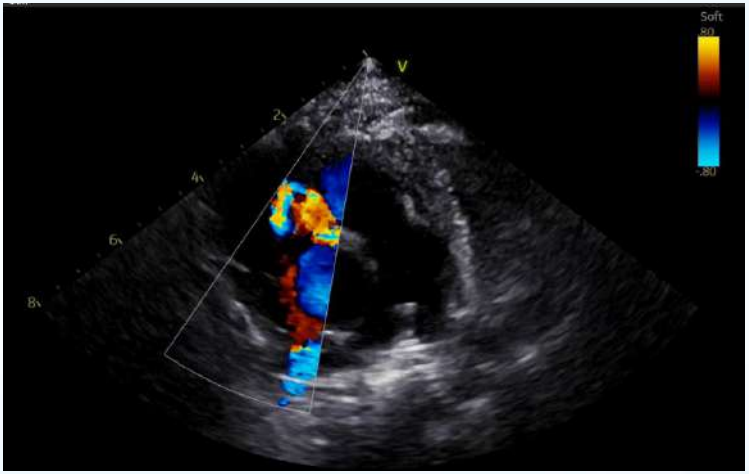

RCA çıkışı ve tortiyöz seyrinin parasternal kısa eksen renkli Doppler ekoakrdiyografik görünümü

resim5

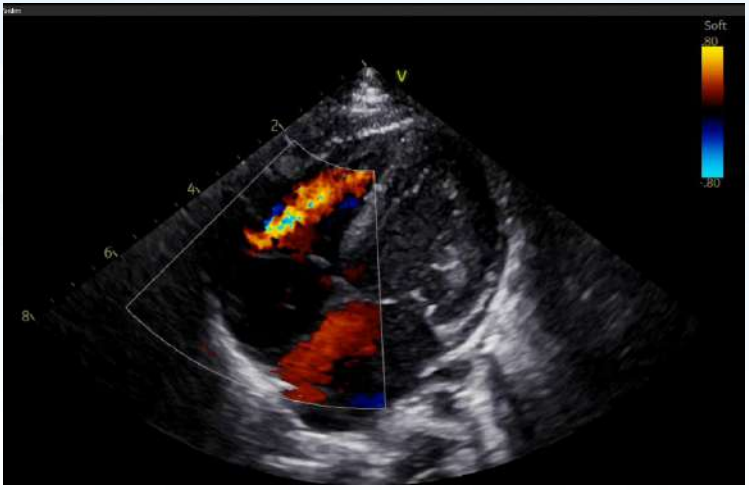

Koroner fistülün RV açılım bölgesinin apikal dört boşluk renkli Doppler ekokardiyografik görünümü

resim6

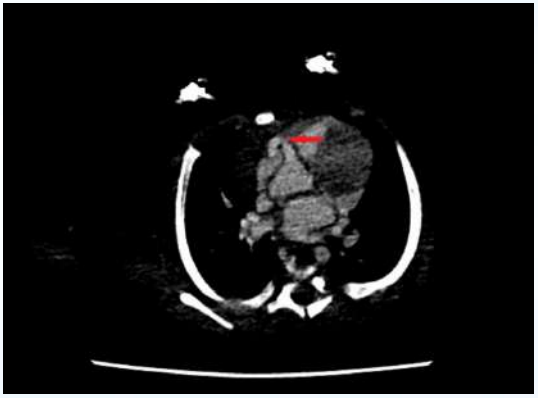

Aortadan RCA'nın çıkışıve tortiyöz seyrini gösteren BT anjiyografi aksial kesit görünümü

resim7

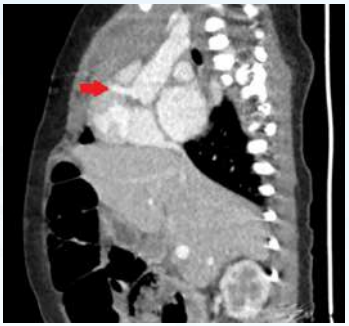

Aortadan RCA'nın çıkışını gösteren BT anjiyografi sagittal kesit görünümü

PP-148

Trankatater Stent ile Tedavi Edilmiş Aort Koarktasyonu Olgusunda Travma Sonrası Fatal Seyir: Stentin Rolü Olabilir mi?

Leyla Yücel, Suleyman Sunkak, Mustafa Argun, Türker Göker, Oğuzhan Kayar, Gülçin Kayan Kaşıkçı
Sağlık Bilimleri Üniversitesi Tıp Fakültesi, Pediatrik Kardiyoloji BD, Kayseri

GİRİŞ
Aort koarktasyonu, genellikle sol subklaviyan arterin distalinde, duktus arteriyozus seviyesinde yerleşim gösteren konjenital bir aort darlığıdır (1). Tedavi seçenekleri arasında cerrahi onarım, balon anjiyoplasti ve transkateter stent implantasyonu bulunmaktadır (2). Stent implantasyonu sırasında stent migrasyonu, anevrizma oluşumu, aort diseksiyonu ve aort rüptürü gibi komplikasyonlar bildirilmiştir (3). Takip sürecinde ise yeniden dilatasyon gereksinimi, anevrizma gelişimi ve stent kırığı gibi geç dönem komplikasyonlar tanımlanmıştır (3). Anatomik düzeltme sonrası hastaların sportif aktivitelere dönüşü öncesinde genellikle en az 6 aylık kısıtlama önerilmekte; özellikle ilk yıl boyunca yüksek yoğunluklu egzersizler ve temas sporlarından kaçınılması tavsiye edilmektedir (4,5).
AMAÇ
Bu olguda, aort koarktasyonu nedeniyle transkateter stent implantasyonu yapılan pediatrik bir hastada, travma sonrası gelişen fatal klinik seyir sunulmaktadır. Olgu üzerinden, işlem sonrası dönemde travmaya yol açabilecek aktivitelerin ve tekvando, güreş gibi temas sporlarının kısıtlanma süresinin öneminin tartışılması amaçlanmıştır.
OLGU
Dokuz yaşındaki erkek hasta, okulda yapılan rutin tansiyon taramasında hipertansiyon saptanması üzerine kliniğimize yönlendirildi. Yapılan ekokardiyografik incelemede postduktal aort

koarktasyonu tanısı kondu. Koarktasyon bölgesine 8 ZIG, 34 mm CP stent, 15×3 Z-MED II balon üzerinde implante edildi ve işlem komplikasyonsuz şekilde tamamlandı. Hasta düzenli aralıklarla takip edildi. Ancak işlemden yaklaşık bir yıl sonra araç dışı trafik kazası geçirdiği ve hastanın exitus olduğu öğrenildi. Yapılan bilgisayarlı tomografi incelemesinde multiple patolojiler saptandı. Major bulgular arasında stent ilişkili aort rüptürü, mediastinal amfizem ve akciğer parankiminde yaygın hasar yer almaktaydı. Bu bulgular içerisinde en dikkat çekici patoloji, stent seviyesinde gelişen aort rüptürü idi. Ölümün kesin nedeni net olarak ortaya konulamamakla birlikte, stent ilişkili aort rüptürünün travmaya bağlı majör ölüm nedenlerinden biri olduğu düşünülmüştür.

SONUÇ

Bu olgu, stent ile tedavi edilmiş aort koarktasyonu hastalarında travma sırasında stent ilişkili aort rüptürü gibi ciddi fatal komplikasyonların gelişebileceğini göstermektedir. Olgumuzda, stentin mevcut olmaması durumunda aynı travmanın ölüme yol açıp açmayacağı belirsizdir. Ancak yine de işlem sonrası ilk yıllarda yüksek yoğunluklu egzersizler ve temas sporlarına dönüş süresinin dikkatle planlanması gerektiği ve bu konuda daha net klinik rehberlere ihtiyaç duyulduğu düşünülmektedir.

Anahtar Kelimeler: Aort koarktasyonu, Aort rüptürü, Stent, Travma

Şekil 1

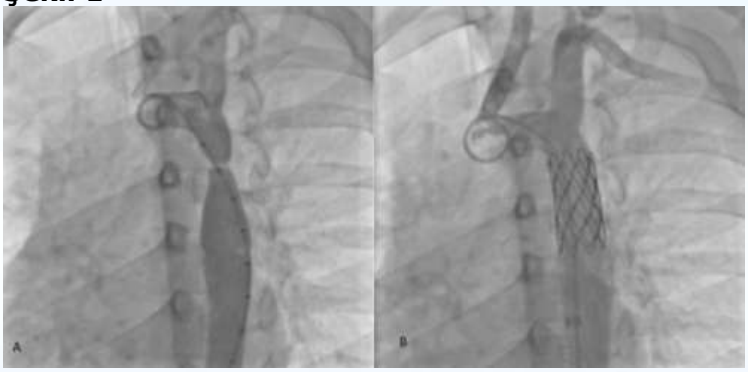

Hastanın anjiyografi görseli

Şekil 2



Travma sonrası BT anjiyografide tespit edilen aort rüptürü ve hava-sıvı seviyesi

PP-149

Sol Ventrikül Çıkım Yolundaki Darlığın Nadir Nedeni: Aksesuar Mitral Kapak

Cansu Çetin Şentürk[1], Emine Azak[1], Hazım Alper Gürsu[1], Utku Pamuk[1], İbrahim İlker Çetin[1], Atakan Atalay[2], Nuri Hakan Aydın[2]
[1]Ankara Bilkent Şehir Hastanesi, Çocuk Kardiyoloji Kliniği, Ankara
[2]Ankara Bilkent Şehir Hastanesi, Çocuk Kalp Damar Cerrahisi Kliniği, Ankara

GİRİŞ: Aksesuar mitral kapak dokusu (AMVT), endokardiyal yastıkların gelişimindeki anomaliden kaynaklanan, çocukluk çağında tesadüfen saptanan sol ventrikül çıkış yolu (LVOT) darlığının nadir nedenidir. Sıklıkla diğer kardiyak ve vasküler konjenital malformasyonlarla birliktedir. Nadiren izole bir lezyon olarak bulunur.
OLGU 1: Rutin muayenesinde kardiyak üfürüm duyulan ve kliniğimize yönlendirilen asemptomatik 4 yaşında erkek hastanın muayenesinde 3/6 sistolik üfürüm, EKG'sinde sol ventrikül hipertrofi(VHT) bulguları saptandı. Hastanın ekokardiyografik (EKO) incelemesinde sol ventrikül geniş ve hipertrofik (LVDd:30 mm Z SKORU: 0,86) izlendi. İnterventriküler septum (IVS) posterior malaligment göstermekteydi, küçük VSD görüldü. Aort kapağı biküspit yapıda ve kapağa 14,8 mm uzaklıkta, 10 mm uzunluğunda kolar tarzda membran dokusu saptandı. Subaortik bölgede CW Doppler ile 120 mmHg gradient alındı. Sol subklaviyen arter distalindeki koarktasyon bölgesinde CW Doppler ile diyastolik uzanımı olan 60 mmHg gradient alındı. Konseyde ameliyat kararı alınan hastanın intraoperatif değerlendirmesinde mitral kapak üzerinde AVMT olduğu görüldü. Subaortik membran dokusu ve mitral kapak koaptasyonunu bozmayacak şekilde AVMT rezeksiyonu ve koarktasyon tamiri yapıldı. Postoperatif EKO incelemesinde LVOT'da CW Doppler ile gradient 20 mmHg ölçüldü. Opere koarktasyon bölgesinde darlık saptanmadı.
OLGU 2: 17 günlükken kardiyak üfürüm duyularak yönlendirilen

hastanın fizik muayenesinde 3/6 sistolik üfürüm saptandı. EKO'sunda biküspit aortik kapak, aort koarktasyonu, arkus aorta hipoplazisi saptandı. Mitral kapakta türbülans görüldü ve CW Doppler ile ortalama 4 mmHg diastolik gradient alındı. Konseyde ameliyat kararı alınan hastaya koarktasyon tamiri yapıldı. Postoperatif 10. ay kontrolünde yapılan EKO incelemesinde subaortik bölgede görülen türbülans üzerinde CW Doppler ile 30 mmHg gradient alındı. Opere koarktasyon bölgesi açık izlendi. Ameliyat kararı alınan hastaya Modifiye Konno operasyonu ve aortik komissurotomi yapıldı. Postoperatif EKO'da LVOT açık izlendi. 1 yıl sonra yapılan EKO'da LVOT'da CW Doppler ile 40 mmHg gradient alındı. Mitral kapak anterior leaflet kordasında anevrizmatik oluşum görüldü, bu oluşumun LVOT'a doğru prolabe olmaktaydı. Yapılan kontrol EKO'sunda LVOT darlığının arttığı görüldü. Ameliyat kararı alındı. İntraoperatif değerlendirmede aortik kapak kalınlaşmış, subaortik bölgede diskret membran ve AVMT olduğu görüldü. Subaortik membran ve mitral kapak koaptasyonunu bozmayacak şekilde AVMT rezeksiyonu yapıldı. Kontrolde şikayeti olmayan hastanın EKO'sunda LVOT'ta ve mitral kapak üzerinde gradient saptanmadı.

OLGU 3: Göğüs ağrısı, nefes darlığı ve presenkop şikayetleri ile başvuran 15 yaşında kız hastanın muayenesinde 2/6 sistolik üfürüm, EKG'sinde sağ aks, inkomplet sağ dal bloğu ve sağ VHT bulguları mevcuttu. EKO'sunda sağ kalp boşluklarında genişleme, geniş sekundum ASD ve sol ventrikülde hafif hipertrofi saptanDI. LVOT'ta hareketli bir yapı ve bu bölgede CW Doppler'de 30 mmHg gradient olduğu görüldü. 3D-TEE incelemede LVOT'ta mitral kapak anterior leafletİ ile ilişkili büyük, hareketli anormal bir dokunun sistol sırasında LVOT'a sarkarak darlık oluşturduğu ve hafif aort yetersizliği görüldü. Transaortik yaklaşım ile AVMT yapıldı ve geniş ASD kapatıldı. Kontrol EKO'da mitral kapakta ve LVOT'ta patoloji saptanmadı.

TARTIŞMA: AVMT, çocukluk çağında uzun yıllar asemptomatik kalabilen, LVOT obstrüksiyonuna sebep olan nadir patolojilerdendir. Mitral kapağın endokardiyal yastıklardan anormal ayrılmasıyla oluştuğu bildirilmiştir. Klinik, lokalizasyonuna ve eşlik eden kardiyak anomalilere bağlıdır. Önemli LVOT gradiyenti

(ortalama ≥25 mmHg) olan semptomatik izole AVMT ve ek kardiyak patoloji için cerrahi planlanan hastalarda bu dokunun rezeksiyonu önerilir. Ekojenitesi endokardiyal yapılarınkine benzediği için cerrahi öncesi ve sırasında tanısı zor olabilir.

Anahtar Kelimeler: Aksesuar mitral kapak, subaortik darlık, sol ventrikül çıkım yolu darlığı

Şekil 2 (A) Anterior mitral yaprakçığın ventriküler tarafına tutunmuş AVMT dokusunun iki boyutlu TTE görüntüsü; (B,C) AMVT'nin iki boyutlu TEE görüntüsü; (D) Sekundum ASD'nin iki boyutlu TEE görüntüsü.

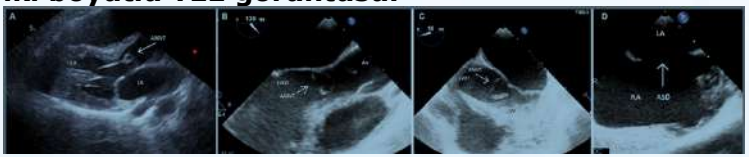

Şekil 3 (A,B) AMVT'nin üç boyutlu TEE görüntüsü; (C) Rezeke edilen AMVT'nin makroskopik görüntüsü

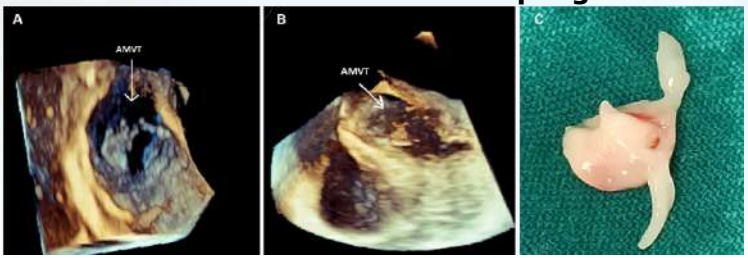

Şekil A-B: Olgu 1;Aksesuar mitral kapak dokusu Şekil C: Olgu 1;Sol ventrikül çıkım yolundaki diskret membran


A
B
C

PP-150

Yenidoğanlarda PDA Stent İmplantasyonu: Tek Merkez İlk Deneyimlerimiz

Bahruz Aliyev, Shiraslan Bakhshaliyev, Khayala İsmayilova, Lamiya Sultanova
Liv Bona Dea Hospital

AMAÇ:
Duktus bağımlı pulmoner kan akımı olan yenidoğan olgularda uyguladığımız Patent Duktus Arteriozus (PDA) stentleme işlemlerinin teknik sonuçlarını ve klinik seyirlerini değerlendirmektir.
YÖNTEM:
Kasım 2022 - Ocak 2026 tarihleri arasında PDA stentlemesi planlanan toplam 9 yenidoğan hasta (5 Fallot Tetralojisi/Pulmoner Atrezi, 3 İntakt Ventriküler Septum/Pulmoner Atrezi, 1 D-TGA/VSD/PS) retrospektif olarak incelendi. Çalışmada hastaların demografik verileri, tanıları, vasküler erişim yolları ve işlem sonrası klinik takip parametreleri analiz edildi.
BULGULAR:
Hastaların yaş dağılımı 5-61 gün, vücut ağırlıkları 2300-3700 g arasındaydı. Vasküler erişim; femoral arter (n=5), sol aksiller arter (n=2) ve sol eksternal karotis arter (n=2, cut-down) yollarıyla sağlandı.İşlem öncesi prostaglandin desteği titre edilerek azaltıldı. Sadece bir vakada PGE1 tedavisine stent implantasyonu gerçekleştirilene kadar yüksek dozda devam edildi. Toplam 11 kateterizasyon prosedürü gerçekleştirildi.Prosedür öncesi TOF/PA olgularının hepsine BT anjio çeilerek değerlendirildi ve vasküler giriş yerine karar verildi. Dokuz hastanın sekizinde (%88,8) teknik başarı sağlandı. Bir TOF/PA olgusunda uygun stent pozisyonu sağlanamaması üzerine hasta cerrahi modifiye Blalock-Taussig (mBT) şant operasyonuna yönlendirildi. Başarılı vakalarda tek stent

(çap: 3-4 mm) kullanıldı. Prosedür sonrası ortalama ventilatör süresi 33 saat olarak kaydedildi. Bir hasta, başarılı PDA stentleme işleminden 4 gün sonra gelişen nekrotizan enterokolit (NEK) nedeniyle kaybedildi. Diğer hastalar prosedür sonrası ortalama 6,3 gün yatış sonrası ikili antiagregan tedavi ile taburcu edildi.
SONUÇ:
PDA stentlemesi, kompleks siyanotik yenidoğanlarda cerrahi riskleri azaltan etkili bir palyatif seçenektir. Duktus morfolojisine göre karotis ve aksiller gibi alternatif vasküler giriş yollarının kullanımı teknik başarıyı artırmaktadır. NEK gibi non-kardiyak komplikasyonlar, bu hassas hasta grubunda postnatal izlemde akılda tutulması gereken önemli morbidite ve mortalite nedenleridir.

Anahtar Kelimeler: Pulmoner atrezi, siyanotik yenidoğan, PDA stent implantasyonu, kritik konjenital kalp hastalığı, sıyanotik kalp hastalığı

PP-151

Beklenmedik Bir Yolculuk: Genç Bir Kızda Epikardiyal Lipomatozis Sonucu Ortaya Çıkan Feokromasitom

Özge Doğan[1], Mehmet Burak Özkan[2], Kezban Aslı Bala[3], Vehbi Doğan[1]
[1]Ankara Etlik Şehir Hastanesi, Çocuk Kardiyoloji Kliniği, Ankara
[2]Ankara Etlik Şehir Hastanesi, Radyoloji Kliniği, Ankara
[3]Ankara Etlik Şehir Hastanesi, Çocuk Endokrinoloji Kliniği, Ankara

GİRİŞ VE AMAÇ
Epikardiyal lipomatozis, epikardiyal yağ dokusunda artış ile seyreden ve pediatrik yaş grubunda nadir görülen bir durumdur. Kesin etiyolojisi bilinmemektedir, ancak obezite ve ilerleyen yaşla ilişkili olabilir. Genellikle iyi huyludur, ancak nadiren kardiyak tamponad gibi komplikasyonlara neden olabilir. Ekokardiyografik değerlendirmede ventrikül duvarlarında hipertrofi izlenimi oluşturabilmesi, ayırıcı tanıda güçlük yaratabilmektedir. Multipl nöroendokrin neoplazi (MEN) sendromları ise birden fazla endokrin organın tutulumu ile karakterize, erken tanı ve yakın izlem gerektiren kalıtsal hastalıklardır.
Bu olgu sunumunda ekokardiyografi ve kardiyak MR ile epikardiyal lipomatozis saptanan ve etiyolojiye yönelik çalışmada adrenal kitle ve MEN sendromu tanısı alan asemptomatik bir çocuk hasta sunulmuştur.
OLGU
Aktif yakınması olmayan ve rutin kontrollerde üfürüm duyulan 11 yaşında kız hasta çocuk kardiyoloji polikliniğine yönlendirildi. Fizik muayenesi 1/6 kısa sistolik üfürüm dışında normal idi. Elektrokardiyografisinde D2-3 ve aVF'de T negatifliği ve transtorasik ekokardiyografide; sağ ventrikül duvar kalınlıklarının ve ekojenitesinin artmış olması sağ ventrikül serbeste duvar kalınlığının 11,3 mm olarak ölçülmesi nedeniyle etiyolojiyi

aydınlatmak amacıyla kardiyak manyetik rezonans görüntüleme (MRG) planlandı. Kardiyak MRG incelemesinde, tüm kalbi çevreleyen ve sağ ventrikül çevresinde daha belirgin olmak üzere, en kalın yerinde sağ ventrikül serbest duvar komşuluğunda 12 mm'ye ulaşan yağ infiltrasyonu saptandı. Bulgular epikardiyal lipomatozis ile uyumlu olarak değerlendirildi.
Hastanın özgeçmişinde yenidoğan döneminde hipoglisemi nedeniyle 50 gün süreyle yenidoğan yoğun bakım ünitesinde yatış öyküsü bulunduğu ve bu dönemde hiperinsülinemik hipoglisemi düşünüldüğü öğrenildi. Bu bulgular doğrultusunda hasta, olası intrabdominal adenomlar ve sendromik hastalıklar açısından değerlendirilmek üzere çocuk endokrinoloji bölümüne yönlendirildi. Hastanın abdominal ultrasonografi ve abdominal MRG incelemesinde bilateral feokromasitoma ve pankreatik nöroendokrin tümör saptandı. Bu bulgularla hastanın multipl nöroendokrin neoplazi sendromları (MEN tip 2 ve MEN tip 5) açısından genetik ve biyokimyasal inceleme süreci devam etmektedir. Hastanın asemptomatik olması, ekokardiyografi ve 24 saat Holter EKG monitörizasyonunda ek bulgu olmaması nedeniyle klinik olarak izlenmesine karar verildi.
SONUÇ
Bu olgu, ekokardiyografide sağ ventrikül hipertrofisini taklit eden epikardiyal yağlanmanın varyasyonlarının farkındalığının önemini göstermekte, ayrıca BT veya kardiyak MRG gibi ileri görüntülemenin ayırıcı tanıdaki önemini ortaya koymaktadır. Ayrıca, genel olarak benign kabul edilen ve nadiren komplikasyona neden olan epikardial lipomatosis saptanan hastaların eşlik edebilecek patolojiler açısından değerlendirilmesi faydalı olacaktır.

Anahtar Kelimeler: Sağ ventrikül hipertrofisi, Kardiyak lipomatozis, Hipoglisemi, Feokromasitoma

Ekokardiyografide sağ ventrikül hipertrofisini taklit eden epikardiyal yağ dokusu artışı.



Kardiyak MRG'de miyokardiyal hipertrofiden ayırt edilen epikardiyal lipomatozis görünümü.

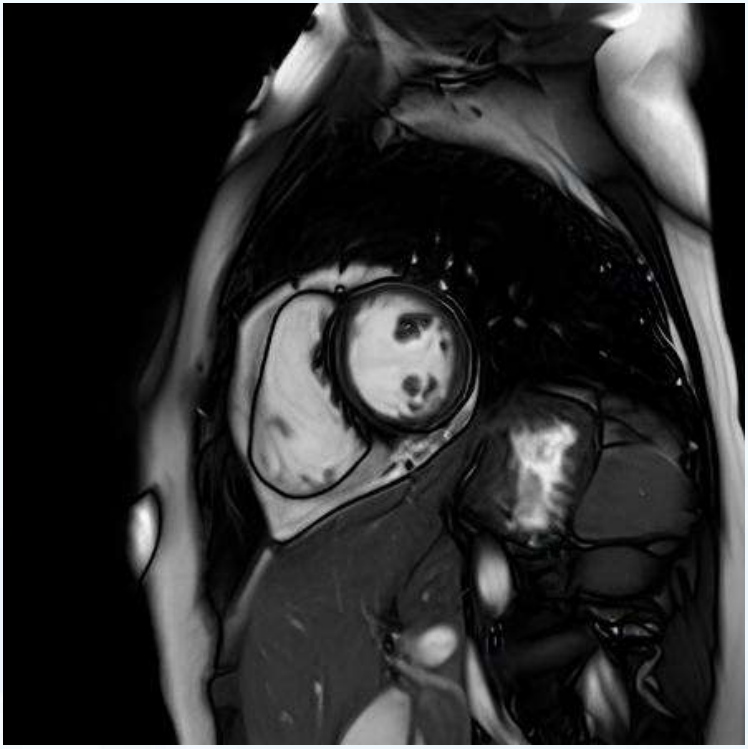

PP-152

Siyanozun Nadir Bir Nedeni: Sağ Pulmoner Arter - Sol Atriyum arasında Konjenital Fistül

Bahruz Aliyev, Shiraslan Bakhshaliyev, Khayala İsmayilova, Khayala Mammadova, Lamiya Sultanova
Liv Bona Dea Hospital

Giriş
Sağ pulmoner arter (RPA) ile sol atriyum (LA) arasındaki fistül, intrakardiyak şant olmaksızın santral siyanoza neden olan oldukça nadir bir konjenital kardiyovasküler anomalidir. Literatürde günümüze kadar yaklaşık 100 olgu bildirilmiştir.

Olgu Sunumu
Siyanoz ve efor dispnesi nedeniyle merkezimize yönlendirilen 7 yaşındaki kız hastanın fizik muayenesinde; mukozalarda belirgin siyanoz ve çomak parmak görünümü saptandı. Oda havasında SpO2 değeri %67-70 olarak ölçüldü. Hastanın özgeçmişinde daha önce hematolojik açıdan (methemoglobinemi, hemoglobinopatiler, polisitemia vera vb.) incelendiği ancak tanı almadığı öğrenildi. Ekokardiyografik incelemede sol atriun tavanında, pulmoner venlerde dilatasyon olduğu görüldü. Kontrastlı ekokardiyografi(agitated saline test) sonucunda LA içine erken kontrast geçişi izlenerek fistül şüphesi doğdu. Bilgisayarlı tomografi (BT) anjiyografi ile Tip II RPA-LA fistülü tanısı kesinleştirildi. Multidisipliner değerlendirme sonrası cerrahi tedavi kararı alındı. Operasyonda fistül diseke edilerek divizyonu gerçekleştirildi. İşlem sonrası hastanın SpO2 değeri oda havasında %100'e yükseldi. Preoperatif dönemde kronik hipoksiye ikincil olarak yüksek saptanan hemoglobin (18.6 g/dL) ve hematokrit (%56.1) değerlerinin postoperatif takiplerde normal sınırlara gerilediği gözlendi.

Tartışma ve Sonuç
RPA-LA fistülü; santral siyanoz, çomak parmak ve dispne ile başvuran, ancak tipik kardiyak üfürüm veya intrakardiyak defekt saptanmayan çocuklarda mutlaka akılda tutulmalıdır. Tanıda kontrastlı ekokardiyografi ilk basamak, BT anjiyografi ise anatomik detaylandırma ve tipleme için altın standarttır. Erken cerrahi veya transkateter müdahale; paradoksal emboli, serebral apse ve kalp yetmezliği gibi ciddi komplikasyonları önlemede hayati öneme sahiptir.

Anahtar Kelimeler: RPA-LA fistül, AV malformasyon, Santral siyanoz, kontrastlı EKO, Paradoksal emboli

RPA-LA BT anjio

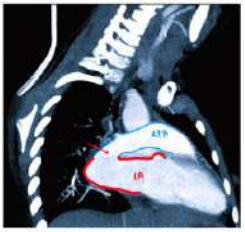

RPA-LA EKO

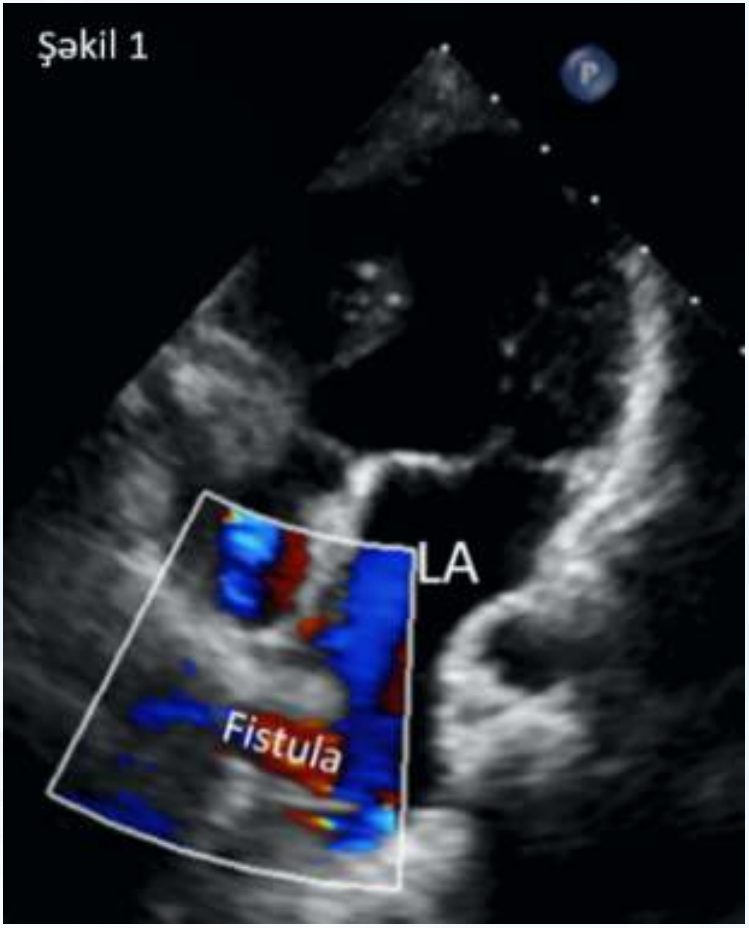

RPA-LA Kontrastlı EKO

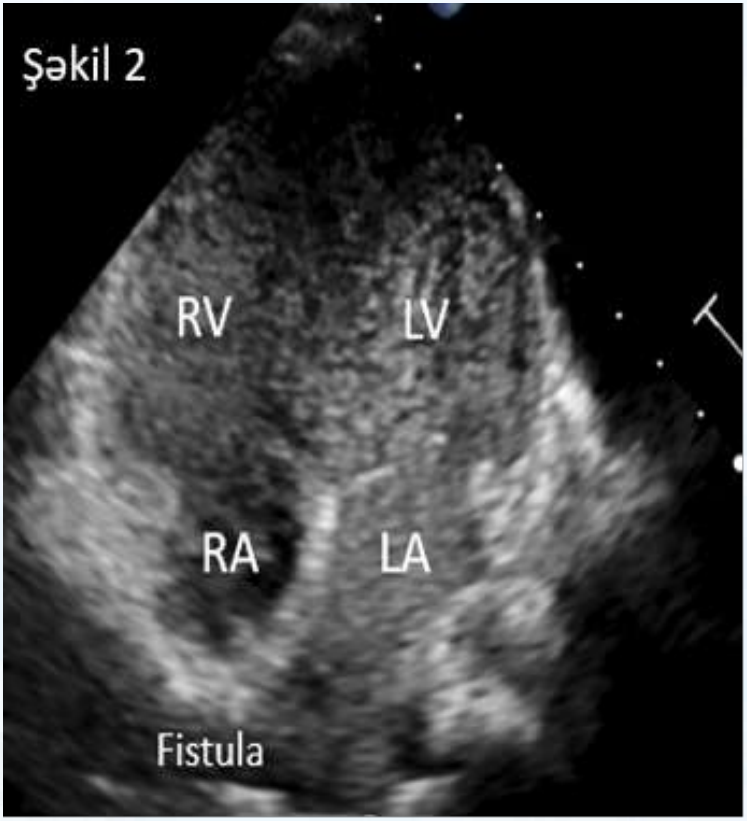

PP-153

İnsülin Pompası Tip 1 Diyabetes Mellituslu Çocuklarda Kardiyovasküler Otonomik Nöropatiyi Engellemede Çoklu İnsülin Enjeksiyonuna Göre Daha Etkili Midir?

Berfin Altaş Özgür[1], Ayşe Güler Eroğlu[2], Hande Turan[3], Elvan Bayramoğlu[3], Olcay Evliyaoğlu[3]
[1]İstanbul Üniversitesi-Cerrahpaşa Tıp Fakültesi, Çocuk Sağlığı ve Hastalıkları BD, İstanbul, Türkiye
[2]İstanbul Üniversitesi-Cerrahpaşa Tıp Fakültesi, Çocuk Kardiyolojisi BD, İstanbul, Türkiye
[3]İstanbul Üniversitesi-Cerrahpaşa Tıp Fakültesi, Çocuk Endokrinolojisi BD, İstanbul, Türkiye

GİRİŞ-AMAÇ:
Tip 1 diyabetes mellitus (T1DM) çocukluk çağında uzun dönem mikrovasküler komplikasyonlara yol açabilen kronik bir hastalıktır. Kardiyovasküler otonomik nöropati artmış morbidite ve mortalite ile ilişkili olup erken dönemde saptanması önem taşır. İnsülin pompa tedavisinin (İPT) daha stabil glisemik kontrol sağlayarak otonomik sinir sistemi fonksiyonlarını koruyabileceği düşünülmektedir. Bu çalışmada, İPT ve çoklu doz insülin tedavisinin (ÇDT) kardiyovasküler otonomik fonksiyonlar üzerindeki etkilerinin karşılaştırılması amaçlandı.
YÖNTEM:
En az 3 yıldır T1DM tanısı olan ve en az 1 yıldır düzenli insülin tedavisi kullanan 60 hasta çalışmaya alındı. Hastalar metabolik düzensizlik nedeniyle İPT başlanan (n=16), hasta tercihi ile İPT başlanan (n=14) ve ÇDT kullanan (n=30) olarak üç grupta değerlendirildi. İPT kullanan hastalar tek bir grup olarak analiz edilmedi; çünkü pompa tedavisine geçiş nedenleri klinik ve metabolik açıdan heterojen iki popülasyon oluşturmaktaydı. Başlangıçta kötü metabolik kontrole sahip hastalar ile metabolik açıdan daha stabil olan hastaların aynı grupta değerlendirilmesi sonuçlarda karıştırıcı etki oluşturabileceğinden, tedavi yönteminden

bağımsız olarak başlangıç metabolik durumun etkisini ayırt edebilmek amacıyla iki alt grup oluşturuldu. Hastaların demografik ve son bir yılın HbA1c ortalamaları, lipid profili verileri kaydedildi. Metabolik düzensizlik nedeni ile İPT ve hasta tercihi nedeni ile İPT kullanan hastaların pompa tedavisine başlamadan hemen önceki HbA1c verileri kaydedildi. Kardiyovasküler otonomik fonksiyonlar Ewing refleks testleri ve 24 saatlik Holter elektrokardiyografi ile kalp hızı değişkenliği analizleri kullanılarak değerlendirildi. İstatistiksel anlamlılık $p<0,05$ kabul edildi.

BULGULAR:

Gruplar arasında yaş, cinsiyet, vücut kitle indeksi ve diyabet süresi açısından anlamlı fark saptanmadı ($p>0,05$). HbA1c düzeyleri gruplar arasında anlamlı farklılık gösterdi ($p=0,041$); en düşük değerler hasta tercihi ile İPT kullanan hastalarda, en yüksek değerler metabolik düzensizlik nedeniyle İPT başlanan hastalarda izlendi. Metabolik düzensizlik ve hasta tercihi nedeni ile İPT kullanan hastaların pompa tedavisine başlamadan hemen önceki HbA1c değerlerine bakıldığında hasta tercihi nedeni ile İPT kullanan hastaların HbA1c değeri belirgin düşük saptandı ($p=0,034$). Ewing testlerinde istatistiksel anlamlı fark olmamakla birlikte anormal test sıklığı metabolik düzensizlik nedeniyle İPT başlanan ve ÇDT kullanan hastalarda daha yüksekti. Holter analizinde kalp hızı değişkenliği parametreleri metabolik düzensizlik nedeniyle İPT başlanan hastalarda daha düşük bulundu ve parasempatik aktivite göstergesi olan ardışık normal atımlar arasındaki karekök ortalama fark (RMSSD) değeri anlamlı derecede azalmıştı ($p=0,039$). Buna karşılık hasta tercihi ile İPT kullanan hastalar ile ÇDT kullanan hastalar arasında kardiyovasküler otonomik fonksiyonlar açısından benzer kalp hızı değişkenliği düzeyleri saptandı. HbA1c ile kalp hızı değişkenliği ölçümleri arasında anlamlı negatif korelasyon saptandı; özellikle toplam güç ($r=-0,299$), düşük frekans ve çok düşük frekans bantları ile ilişkiler istatistiksel olarak anlamlıydı ($p<0,05$)

SONUÇ:

İnsülin pompa tedavisinin tek başına kardiyovasküler otonomik fonksiyonları korumada yeterli olmayabileceği, başlangıç metabolik durumun ve tedaviye uyumun tedavi yönteminin yanında önemli

bir etmen olduğunu düşündürmektedir. Başlangıçta iyi metabolik kontrole sahip ve hasta tercihi ile İPT kullanan hastalar en düşük HbA1c düzeylerine ve daha korunmuş otonomik fonksiyonlara sahipken, metabolik düzensizlik nedeniyle İPT başlanan hastalarda otonomik disfonksiyon daha belirgindir. Ayrıca hasta tercihi ile İPT ile ÇDT arasında kalp hızı değişkenliği açısından fark saptanmaması, kardiyovasküler otonomik etkilenmenin çocukluk çağında henüz sınırlı olabileceğini düşündürmektedir. Bu bulgular, T1DM'li çocuklarda tedavi stratejisinin bireyselleştirilmesi ve erken metabolik kontrolün sağlanmasının kardiyovasküler komplikasyonların önlenmesinde kritik öneme sahip olduğunu göstermektedir

Anahtar Kelimeler: Tip 1 diyabetes mellitus, insülin pompa tedavisi, çoklu doz insülin tedavisi, kardiyovasküler otonomik nöropati, Holter elektrokardiyografi, kalp hızı değişkenliği

Hasta Tercihi Nedeni ile İPT, Metabolik Düzensizlik Nedeni ile İPT ve ÇDT Kullanan Hastaların Demografik Verileri

	bolik düzensizlik neden	a tercihi ile		
yıl)	17,5)	16)	18)	21
k SDS	7-0,95)	5-0,75)	3 0-0,50	4
SDS	0-0,67)	4 0-0,10)	0-0,75	97
SDS	)-0,82)	-0,74)	3-0,78)	4

M süresi (y	5)	7,7)	13,5)	4

Kruskal Wallis H Testi kullanıldı. Devamlı değişkenler düzensiz dağıldığı için ortanca (25.- 75. çeyrek) olarak belirtildi.

Hasta Tercihi Nedeni ile İPT, Metabolik Düzensizlik Nedeni ile İPT ve ÇDT Kullanan Hastaların HbA1c Verileri

	.c	
bolik Düzensizlik Nedeni ile İPT	(±1,89)	1*
a Tercihi ile İPT	(±1,21)	
	(±1,52)	

*Student t test kullanıldı. *istatistiksel olarak anlamlı (p<0,05).*

Hasta Tercihi Nedeni ile İPT, Metabolik Düzensizlik Nedeni ile İPT Kullanan Hastaların Pompa Tedavisine Başlamadan Önceki HbA1c Verileri

	.c (%)	
bolik Düzensizlik Nedeni ile İPT	±1,82	4*
a Tercihi Nedeni ile İPT	±1,12	

*Student t test kullanıldı. *istatistiksel olarak anlamlı (p<0,05).*

Hasta Tercihi Nedeni ile İPT, Metabolik Düzensizlik Nedeni ile İPT ve ÇDT Kullanan Hastaların 24 Saat Holter Elektrokardiyografisindeki Frekans Ölçümleri

	bolik Düzensizlik Nea T	a Tercihi Neden		
am Gü	,89 8,83-6131,41)	,37 7,52-7731,77)	,18 4,28-6729,	2

	,11 ,9-1482,06)	,47 ,06-1797,73)	,33 5,96-2160,	3
	66 ,24-2690,32)	,26 ,23-2805,7)	,78 9,44-2939,	3
F	9-2,15)	3-2,11)	2-1,48)	6
	22 ,67-1344,1)	,32 8,41-2196,46)	,16 8,61-1821,	9
	6 26-313,25)	76 .8-361)	95 ,72-401,98	5

Kruskal Wallis H testi kullanıldı

Hasta Tercihi Nedeni ile İPT, Metabolik Düzensizlik Nedeni ile İPT ve ÇDT Kullanan Hastaların 24 Saat Holter Elektrokardiyografisindeki Zaman Alanı Ölçümleri

	bolik Düzensizlik Ne T	a Tercihi ile		
Nİ	5 3-62,9)	5 3-76,28)	3-73,78)	3
N	2 ,7-171,15)	15 ,83-176,8)	55 ,8-197,13	5
NN	15 -157,58)	55 ,5-161,38)	15 ,13-178,5	7
SD	5 8-53,98)	5 -73,43)	3-77,7)	9*
50	18,58)	5 30,1)	5 2-28)	2

ama Kalp	5 55-96,78)	5 55-98,25)	5 38-94,35)	3

Kruskal Wallis H testi kullanıldı

HbA1c ile 24 Saatlik Elektrokardiyografi Verilerinin Korelasyonu

	.c(%) ieri
am Güç	99*
	37*
	46
F	25
	57*
	75*
Nİ	54*
N	41
NN	74
SD	59
50	77*
ama Kalp Hızı	1

**istatistiksel olarak anlamlı (p<0,05)*

PP-154

Aynı Genomik Bölge, Farklı Mutasyon ve Zıt Aort Fenotipi: 7q11 Mikroduplikasyon Sendromunda Ciddi Aort Dilatasyonu

Aykut Ozon, Yusuf İlker Dur, Muhammed Yasar Kïlïnc, Ozan Hïra, Medïha Özdaş, Gamze Vuran, Mustafa Mertkan Bilen, Mehtap Mechtap Küçük Kïotsouk, Cem Doğan, Nilüfer Çetiner, Mehmet Murat, Timur Meşe
S.B.Ü. İzmir Dr. Behçet Uz Çocuk Hastalıkları ve Cerrahisi Eğitim ve Araştırma Hastanesi Çocuk Kardiyoloji Bölümü

GİRİŞ-AMAÇ: 7q11 mikroduplikasyon sendromu nörogelişimsel bozukluklar ve kardiyak anomaliler ile seyreden nadir bir kromozomal anomalidir. Genel popülasyonda insidansı 1:7500-20,000 arasında değişiklik göstermektedir. Williams-Beuren Sendromuna (WBS) neden olan 7q11 bölgesinde elastin geninde delesyon yerine duplikasyon gelişmesi sonucu görülmektedir. Kardiyak açıdan karşılaştırıldığında 7q11 delesyon sendromunda görülen supravalvüler aort stenozunun aksine, 7q11 mikroduplikasyonunda aort dilatasyonu eşlik etmektedir. Bu olgu aracılığı ile aortopatinin nadir genetik sebeplerinden biri olan 7q11 mikroduplikasyon sendromunda medikal tedavi ve olası cerrahi müdahalenin planlaması açısından tanı anından itibaren düzenli kardiyolojik izlemin öneminin vurgulanması amaçlanmıştır.

OLGU: Çocuk nöroloji izleminde olan altı yaş erkek olgu, otizm ve mental retardasyon taraması amacı ile incelenen genetik panelde 7q11.23 mikroduplikasyonu saptanması üzerine kardiyak tutulum taraması amacı ile kliniğimize yönlendirildi. İlk başvuru esnasında anamnez ve aile öyküsünde ani kardiyak ölüm ya da bağ doku hastalıklarına dair risk faktörü saptanmamış olup, fizik muayenesinde kardiyak açıdan anlamlı bulgu saptanmadı. Olgunun

ilk transtorasik ekokardiyografik değerlendirmesinde aort kapağının biküspit yapıda olduğu ve hafif düzeyde kapak yetersizliğinin eşlik ettiği izlendi. Ek olarak olguda aort kökü ve asendan aortada daha belirgin izlenen dilatasyon saptandı (aortik anulus: 24mm (Z-skoru:4.15), sinüs valsalva: 30mm (Z-skoru:3.19), sinotübüler bileşke:27 (Z-skoru:4.00), asendan aorta: 30mm (Z-skoru:4.50)). Tanı anından itibaren beta-bloker ve anjiotensin dönüştürücü enzim inhibitörü (ACE-i) tedavileri ile düzenli klinik izlemi yapılan olgunun 6 aylık aralıklar ile yapılan ekokardiyografik değerlendirmesinde, aortik kapak yetersizliğinin orta dereceye ilerlediği, sol ventrikül diastol sonu hacminin ve aort dilatasyonunun medikal tedaviye rağmen kademeli olarak arttığı saptandı (aortik anulus:30mm (Z-skoru:4.15), sinüs valsalva: 36mm (Z-skoru:3.19), sinotübüler bileşke:38 (Z-skoru:4.00), asendan aorta: 48mm (Z-skoru:4.50)). Ekokardiyografik bulguların bilgisayarlı tomografik anjiografi ile desteklenmesi üzerine, multidisipliner konsey değerlendirmesi yapılarak medikal tedavisinin modifikasyonu ve cerrahi müdahale kararı alındı.

SONUÇ: 7q11 mikroduplikasyon sendromu nadir görülmekle birlikte, değişken kardiyovasküler fenotipe sahiptir. Özellikle aort duvar yapısındaki elastik lif anomalilerinin aort dilatasyonuna zemin hazırladığı düşünülmektedir. Biküspit aort kapak varlığı, aortopati riskini artıran ek bir faktör olarak kabul edilmektedir. Erken tanı, düzenli ekokardiyografik takip ve uygun medikal tedavi, cerrahi karar sürecinin doğru zamanlaması açısından kritik öneme sahiptir.

Anahtar Kelimeler: aortopati, williams sendromu, 7q11 mikroduplikasyon sendromu

3-D yapılandırılmış bilgisayarlı tomografi görüntüsü

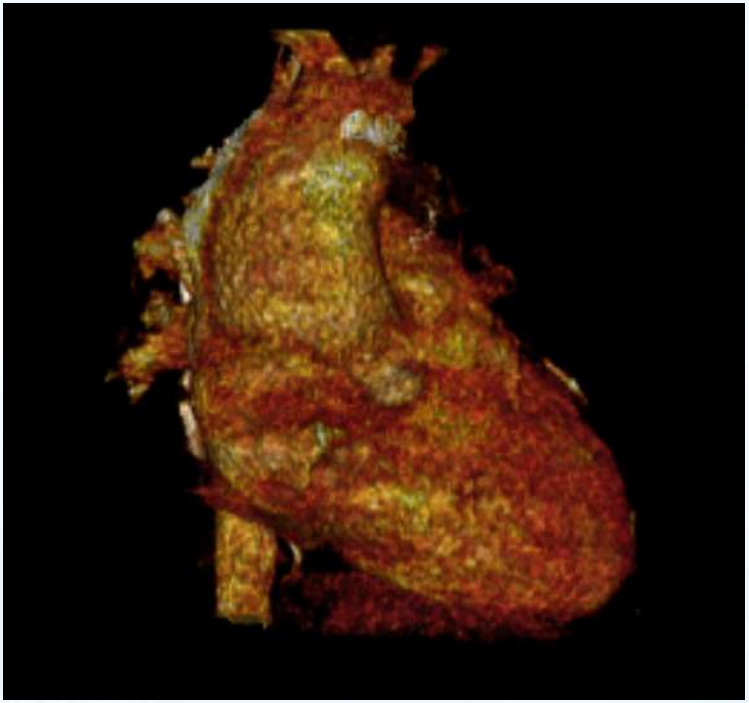

ekokardiyografik görüntü



parasternal uzun eksende aort kökü ve asendan aorta

PP-155

Takayasu Arteritli Olgu Sunumu

Zeynep Kucukaydin[1], Çağdaş Vural[1], Erhan Sönmez[1], İbrahim Halil Tangüner[1], Ayşenur Paç Kısaarslan[2], Ali Baykan[1]
[1]Erciyes Üniversitesi Tıp Fakültesi, Çocuk Kardiyoloji Bilim Dalı, Kayseri
[2]Erciyes Üniversitesi Tıp Fakültesi, Çocuk Romatoloji Bilim Dalı, Kayseri

GİRİŞ VE AMAÇ
Takayasu arteriti (TA), nadir görülen kronik inflamatuar bir vaskülittir ve genellikle aort ve dallarını etkiler. Bu olgu sunumunda, daha önce sağlıklı olan on yaşındaki bir kız hastada gelişen Takayasu arteriti olgusunu, tanı süreci ve tedavi yönetimini sunuyoruz.
OLGU:
On yaşındaki kız hasta, yaklaşık iki ay önce baş ağrısı, her iki ayak sırtında döküntü ve ara ara ateş yüksekliği şikayeti ile dışmerkeze başvurmuş. Laboratuvar tetkiklerinde anemisi olduğu ve akut faz reaktanlarının yükselmiş olduğu tespit edilmiş. Labaratuar ve klinik olarak enfeksiyon bulgularının olmaması, malignite ekarte edilmesi ve döküntüleri olması nedeniyle üzerine vaskülit öntanısı düşünülmüş. Dört ekstremiteden tansiyon ölçümü yapılmış sağ-sol üst ekstremite arasında 20 mmHg fark tespit edilmesi nedeniyle Takayasu arteriti ön tanısı ile hastanemize sevk edilmiş. Yapılan ekokardiyografisinde çıkan aorta belirgin geniş olarak saptandı (30 mm, Z skoru:4,8); çıkan aortayı genişlemesine yol açacak aort kapak anomalisine veya marfonoid fenotipe rastlanılmadı (Resim 1). Tüm vücut Manyetik Rezonans Anjiografi (MRA) görüntülemesinde sol subklavyen arter orjin düzeyinde ve proksimal kesimde lümeni çepeçevre saran hiperintens yumuşak doku görünümü izlenmiş olup bu görünüm inflamasyon ve vaskülit

açısından anlamlı bulundu, ayrıca BT anjiogramda (CTA) çıkan aorta belirgin geniş olduğu (çapı 30 mm), sol subklavyen arter çevresinde yumuşak doku artışı ve damar duvarında düzensizlik izlenmiş olup çapı simetriğine kıyasla azalmış olduğu tespit edildi ve bu bulgular Takayasu arteriti ile uyumlu bulundu (Resim 2). Sağ juguler vende şüpheli kronik tromboz nedeniyle trombofili araştırıldığında trombofili paneli normal olarak geldi. Doppler Ultrasonografi ile venlerin açık olduğu görüldü. Diğer damar vaskülitleri açısından bakılan kranial anjiografi ve göz muayenesi normal olarak geldi. Takayasu arteriti açısından Steroid tedavisi olarak üç gün boyunca pulse Metilprednizolon başlandı. Ardından haftalık subkutan Metotreksat tedavisine geçildi. Metotreksat sonrası öğürme, başağrısı, kusma ve hipertansiyon gelişen hastanın semptomları analjezik ile düzeldi ve mevcut yan etkileri açısından Metotreksat kesilerek Azatiyoprin başlandı. HastanıN hipertansiyonu Enalapril ile kontrol altına alındı. Çıkan aortada genişleme nedeniyle tedavisine beta blokör eklendi ve progresif seyri açısından yakın ekokardiyografi takibine alındı. Baş ağrıları olan hasta pediatrik nöroloji tarafından değerlendirildiğinde organik patoloji düşünülmedi. Takiplerinde tansiyonu normal sınırlara gerileyen,döküntüleri kaybolan, akut faz reaktanları negatifleşen ve baş ağrıları gerileyen hasta mevcut tedaviler ile taburcu edildi. Poliklinik takiplerine devam etmektedir.

TARTIŞMA ve SONUÇ

Takayasu arteriti çocuklarda nadir görülmesine karşın kardiyovasküler tutulum belirgin olabilir ve erişkin formuna kıyasla daha agresif seyredebilir (1,2). Özellikle renovasküler hipertansiyon, aort koarktasyonu benzeri darlıklar, pulmoner arter tutulumu ve ventriküler hipertrofi gibi kardiyolojik bulgular pediatrik hastalarda hastalığın ilk ipuçlarını oluşturabilir (1,3).Olgumuzda üst ekstremiteler arasında tansiyon farkı ve sistemik inflamatuvar bulgular nedeniyle yapılan değerlendirmede aort ve büyük damar tutulumu non-invaziv görüntüleme ile saptanmıştır. Pediatrik popülasyonda tanıda ekokardiyografi, MRA ve CTA'nın birlikte kullanılması, inflamasyon, vasküler daralma-genişleme, duvar kalınlaşması ve hemodinamik etkileri belirlemek açısından önemlidir (3,4,5).Tedavide immünsüpresif ajanlar

vasküler inflamasyonu kontrol altına almakta ve hipertansiyon ile miyokardiyal hasarın ilerlemesini azaltmaktadır (6,7).Her ne kadar hastamızda arteriofemoral nabızları palpabl olsa da Takayasu arteritinde nabızlar alınamayabileceği için hipertansiyon ve zayıf nabız ile ile gelen hastalarda aort koarktasyonunun yanında Takayasu arteriti de akılda tutulmalıdır. Ayrıca ekokardiyografi ile tespit edilen aortopatilerin ayırıcı tanısında yapısal kalp hastalıklarının yanı sıra altta yatan vaskülitler de düşünülmelidir.

Anahtar Kelimeler: Takayasu arteriti, aort dilatasyonu, hipertansiyon, vaskülit

Resim 1



Ekokardiyografide görülen çıkan aorta dilatasyonu (PLAX eksende)

Resim 2



BT anjiogramda görülen çıkan aorta dilatasyonu

PP-156

Scimitar Sendromunun Klinik Spektrumu ve Yönetim Sonuçları: Sekiz Olgu ile Tek Merkez Deneyimi

Bahruz Aliyev, Shiraslan Bakhshaliyev, Khayala İsmayilova, Khayala Mammadova, Lamiya Sultanova
Liv Bona Dea Hospital

AMAÇ:
Scimitar sendromu; pulmoner venöz dönüş anomalisi, sağ akciğer hipoplazisi ve kardiak dekstropozisya ile karakterize nadir bir konjenital kardiyopulmoner anomalidir. Bu çalışma, merkezimizde takip edilen hastaların klinik özelliklerini, tanısal bulgularını ve yönetim stratejilerini değerlendirmeyi amaçlamaktadır.
GEREÇ-YÖNTEM:
Merkezimizde Kasım 2022 - Ocak 2026 yılları arasında Scimitar sendromu tanısı konulan sekiz hastanın(4 kız, 4 erkek) tıbbi kayıtları retrospektif olarak incelendi. Demografik veriler, tanısal tetkikler (Ekokardiyografi, BT Anjiyografi, Kardiyak Kateterizasyon) ve uygulanan terapötik girişimler analiz edildi.
BULGULAR:
Tanı anındaki ortanca yaş 5,8 aydı (aralık: 29 gün – 25 yıl). Klinik prezentasyonlar heterojenite göstermekteydi: İki hasta ciddi solunum sıkıntısı (infantil form) ile başvururken, diğer olgular gelişme geriliği, tekrarlayan akciğer enfeksiyonları nedeni ile tanı aldı. Hastaların bazıları asemptomatikti(insidental tanı). Tüm hastalar BT anjiyografi ile değerlendirildi. Tüm olgularda pulmoner venöz dönüş anomalisi, aortopulmoner kollateraller, pulmoner sekestrasyon varlığı ve ayrıntılı kardiak anatomi doğrulandı. Kohortun %25'inde, başta atriyal septal defekt(ASD) olmak üzere eşlik eden kardiyak anomaliler saptandı. Tedavi yönetimi açısından; iki infant olguya vaskular plug ile başarılı aortopulmoner kollateral arter(MAPCA) embolizasyonu uygulandı, iki hasta cerrahi olarak tedavi edildi ve üç hasta konservatif olarak izlendi. Bir hasta takipten çıktı. Ortanca 24 aylık takip süresince mortalite

gözlenmedi. Girişim sonrası değerlendirmelerde belirgin klinik stabilizasyon sağlandığı ve pulmoner arter basınçlarında iyileşme olduğu görüldü.
SONUÇ:
Scimitar sendromu belirgin klinik heterojenite sergilemektedir. BT anjiyografi, hassas anatomik tanımlama açısından esastır. Özellikle semptomatik infantlarda MAPCA embolizasyonu gibi girişimsel tedavi tekniklerin ön planda olduğu aşamalı ve bireyselleştirilmiş bir yaklaşım, yüksek riskli cerrahiyi daha güvenli bir yaşa erteleyerek uzun dönemde olumlu sonuçlar sağlayabilir.

Anahtar Kelimeler: Scimitar sindromu, MAPCA embolizasyası, Pulmoner sekestrasya, Pulmoner hipertenziya, pulmoner venöz dönüş anomalisi

PP-157

Geçirilmiş Kawasaki Hastalığına Bağlı Dev Koroner Arter Anevrizması ve Miyokard İnfarktüsü: Olgu Sunumu

Mehmet Armağan Alakuş[1], Mehmet Fatih Alptekin[1], Ayşe Sülü[1], Osman Başpınar[1], Mehmet Aşam[2]
[1]Gaziantep Üniversitesi, Çocuk Kardiyoloji Bilim Dalı, Gaziantep
[2]Gaziantep Üniversitesi, Çocuk Kalp Damar Cerrahisi, Gaziantep

GİRİŞ-AMAÇ:
Kawasaki hastalığı (KH), çocukluk çağında görülen sistemik bir vaskülit olup çocuklarda edinsel koroner arter hastalığının en sık nedenidir. Günümüzde erken intravenöz immünglobulin tedavisi ile koroner arter anevrizması gelişme riski azalmış olsa da, tanı almadan geçirilen olgularda özellikle dev (giant) koroner arter anevrizmaları tromboz, miyokard iskemisi ve miyokard infarktüsü (MI) açısından yüksek risk taşımaktadır. Kawasaki öyküsü bilinmeyen hastalarda bu komplikasyonlar akut koroner sendrom tablosu ile ortaya çıkabilir. Bu olguda, daha önce Kawasaki tanısı öyküsü olmayan, göğüs ağrısı ve troponin yüksekliği ile başvuran, ileri incelemelerde geçirilmiş KH'ye bağlı dev koroner arter anevrizmaları ve MI saptanan bir hasta sunulmaktadır.
OLGU:
Daha önce bilinen herhangi bir kronik hastalığı olmayan 15 yaşında erkek hasta, göğüs ağrısı şikâyeti ile dış bir merkez başvurusunda troponin yüksekliği olması nedeni ile koroner arter hastalığı değerlendirilmesi amacıyla yönlendirildi. Elektrokardiyografide yaygın T dalga negatifliği, voltaj kaybı ve sol derivasyonlarda QS paterni (resim 1) saptanan hastanın ekokardiyografisinde sol ventrikülün dilate olduğu ve apeksinde geniş alanda anevrizmatik dilatasyon bulunduğu izlendi. Ejeksiyon fraksiyonu %63 idi. Sol koroner arter sisteminde iki adet geniş koroner arter anevrizması ve sağ koroner arterde belirgin anevrizmatik dilatasyon saptandı

(resim 2). Kardiyak troponin düzeylerinin yüksek saptanması üzerine yapılan koroner anjiografide sağ koroner arter ve sol sirkumfleks arterde ≥8 mm ölçülen çok sayıda anevrizmatik segment izlendi. Sol sirkumfleks arter distalinde yaygın trombüs varlığı dikkati çekti (resim 3). Bulgular dev koroner arter anevrizmasına bağlı tromboz ile uyumlu bulundu.
Myokard perfüzyon sintigrafisinde apeks ve periapikal alanlarda belirgin olmak üzere anterior, anteroseptal ve inferior duvarlarda yaygın perfüzyon defektleri izlendi. Gated çalışmada sol ventrikül ejeksiyon fraksiyonu %31 olarak hesaplandı. Bulgular geçirilmiş miyokard infarktüsü, perienfarkt iskemi ve kronik iskemik kalp hastalığı ile uyumlu bulundu. Hasta Amerikan Kalp Derneği (AHA) 2024 Kawasaki hastalığı kılavuzuna göre Risk Düzeyi 5 (dev koroner arter anevrizması) olarak sınıflandırıldı. Hastamız dual antiplatelet ve warfarin tedavisi altında olup, ek olarak enalapril, furosemid ve karvedilol tedavileri altında klavuz önerileri doğrultusunda yakın klinik izlem ile takip edilmektedir.
SONUÇ:
Bu olgu, Kawasaki hastalığının tanı almadan geçirilmesi durumunda yıllar sonra ağır kardiyak sekellerle ortaya çıkabileceğini göstermektedir. Göğüs ağrısı ve troponin yüksekliği ile başvuran pediatrik hastalarda, özellikle koroner arter anevrizmaları saptandığında geçirilmiş Kawasaki hastalığı mutlaka ayırıcı tanıda düşünülmelidir. Erken tanı, uygun antitrombotik tedavi ve yakın izlem, uzun dönem morbidite ve mortalitenin azaltılmasında kritik öneme sahiptir.

Anahtar Kelimeler: Kawasaki hastalığı, Dev koroner arter anevrizması, Miyokard infarktüsü, Pediatrik akut koroner sendrom, Koroner tromboz

Resim 1.

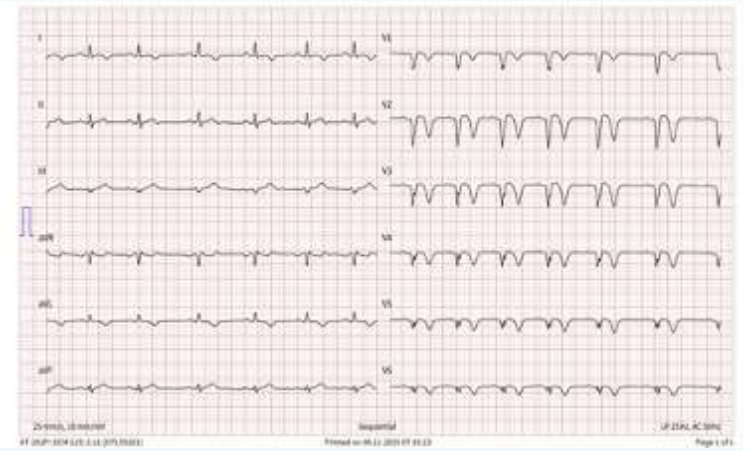

Elekrokardiyografide göğüs derivasyonlarında T dalga negatifliği, QS paterni ve voltaj kaybı

Resim 2



Transtorasik ekokardiyografide: sol koroner arterde görülen anevrizma

Resim 3



Koroner anjiyografide Kawasaki hastalığına bağlı dev koroner arter anevrizmaları

PP-158

Geç Dönemde Uygulanan Glenn Cerrahisi: Seçilmiş Olgularda Başarılı Sonuçlar Mümkün mü?

Asiye Yıldız[1], İbrahim Ece[1], Emine Gülşah Torun[1], Denizhan Bağrul[1], Arif Özbay[2], Ata Niyazi Ecevit[2]
[1]Ankara Bilkent Şeihir Hastanesi, Çocuk Kardiyolojisi Kliniği, Ankara
[2]Ankara Bilkent Şeihir Hastanesi, Çocuk Kalp ve Damar Cerrahisi Departmanı, Ankara

GİRİŞ: Glenn anastomozu, tek ventrikül fizyolojisine sahip çocuklarda Fontan dolaşımına geçişin temel basamaklarından biridir. Ancak, yüksek pulmoner vasküler direnç ve uzun süren sistemik venöz yüklenme nedeniyle adolesan ve erişkin çağlarda uygulanması genellikle önerilmez. Buna rağmen, seçilmiş olgularda Glenn cerrahisi hem ventrikül dekompresyonu hem de semptomatik iyileşme sağlayabilir.
Bu sunumda, merkezimizde adolesan ve erişkin çağda Glenn cerrahisi uygulanmış 5 olgunun klinik özellikleri, ameliyat endikasyonları ve erken dönem sonuçları tartışılacaktır. Amaç, "erişkin çağda Glenn yapılamaz" algısını sorgulamak ve uygun seçilmiş hastalarda başarılı sonuçların elde edilebileceğini vurgulamaktır.
GEREÇ-YÖNTEM: 2020–2025 yılları arasında geç dönemde Glenn cerrahisi uygulanan hastaların klinik ve hemodinamik verileri retrospektif olarak analiz edildi. Değerlendirmede demografik bilgiler, ameliyat öncesi ve sonrası saturasyonlar, ortalama pulmoner arter basınçları, NYHA sınıfı ve postoperatif komplikasyonlar yer aldı.
BULGULAR: Çalışmaya yaşları 13–31 yıl arasında değişen toplam 5 hasta dahil edildi; bunların %60'ı (n=3) erkekti. Ameliyat yaşı ortanca 24 yıl (min–maks: 13–31) idi. Hasta özellikleri Tablo 1'de özetlenmiştir.
Hastaların üçüne tek ventrikül tamiri, ikisine 1,5 ventrikül tamiri

planı kapsamında destekleyici basamak olarak Glenn cerrahisi uygulandı. Ameliyat öncesi ortanca oksijen saturasyonu %69 (57–91) iken, ameliyat sonrası %93 (78–98) olarak ölçüldü. Preoperatif kardiyak kateterizasyonda ortalama pulmoner arter basıncı ortanca 12 mmHg (9-17), intraoperatif dönemde ölçülen ortalama pulmoner arter basıncı ortanca 13 mmHg (10-16), olarak bulundu. Tüm hastalarda ameliyat sonrası NYHA fonksiyonel sınıfında belirgin iyileşme izlendi. Postoperatif dönemde yalnızca bir hastada plevral efüzyon gelişti; bunun dışında herhangi bir majör komplikasyon veya mortalite saptanmadı.
SONUÇ: Geç dönemde gerçekleştirilen Glenn cerrahisi, seçilmiş olgularda iyi hemodinamik sonuçlar ve düşük komplikasyon oranlarıyla uygulanabilir bir cerrahi seçenek olarak görünmektedir. Ameliyat sonrası fonksiyonel kapasitedeki artış ve oksijen saturasyonundaki belirgin iyileşme, bu yaklaşımın erişkin yaş grubunda da umut verici bir alternatif olabileceğini göstermektedir. Ancak, ileri yaştan yapılan uygulamalarda artabilecek morbidite riski göz önünde bulundurulmalı; preoperatif değerlendirme, cerrahi planlama ve postoperatif takip süreçleri titizlikle yürütülmelidir.

Anahtar Kelimeler: Bidireksiyonel kavopulmoner anastomoz (BCPC), Erişkin konjenital kalp hastalığı, Glenn cerrahisi, Geç dönem palyasyon,Tek ventrikül fizyolojisi,

Tablo 1.

a	Cin		iyat	ɔ	ɔp	ɔ	ɔp	ვ Hg)(WU ɔ	ვ Hg) ɔp	asyon	olikasyon/Prog
		V, PS, spoze k arte spid k riding			6					eral B(	İyi

		ASD, plazisi, spid k plazisi								C, ASD mı (de a)	İyi
		ventri- plazisi								C, ASD mı	al efüzyon/ İyi
		triyal erizm, blet AV gesiz), V, PS		3						ashima asyonu	İyi
		oner ing mış spid isi Tip								C, Puln ing, M k onar	İyi

Geç dönemde BCPC uygulanan hastaların demografik, klinik ve hemodinamik özellikleri

PP-159

Bebeklerde Geniş, Kısa Ve Konik Patent Duktus Arteriyozus Kapatılması İçin *LİFETECH KONAR-MFTM* Ventriküler Septal Defekt Cihazının Etiket Dışı Kullanımı; İki Olgu

Esra Cınkıllı Aktağ, Ahmet Burak Şimşek, Ahmet Vedat Kavurt
Ankara Bilkent Şehir Hastanesi, Çocuk Kardiyoloji Kliniği, Ankara

Giriş ve Amaç
Cihazla patent duktus arteriozus (PDA) kapatma işlemi, bebeklerde giderek daha fazla kullanılmaktadır. Ancak, büyük PDA'ya ve zorlu anatomiye sahip küçük bebeklerde uygulandığında özellikle sol pulmoner arter (SolPA) ve inen aortada tıkanıklık, embolizasyon ve migrasyon riskleri ile ilgili endişeler devam etmektedir. Son zamanlarda transkateter PDA kapatma da Lifetech KONAR-MFTM ventriküler septal defekt (VSD) cihazının güvenli ve etkili kullanılabileceğine dair çok merkezli bir uluslararası olgu serisi yayınlanmıştır. Bizde bu cihaz ile iki bebekte konik yapıda, kısa ve geniş PDA' nın transkateter olarak başarılı ve güvenli kapatılması deneyimimizi rapor ediyoruz
Olgu1
10 aylık 6,5 kg ağırlığında kız bebek konjestif kalp yetersizliği bulguları, kilo alamama ve sık akciğer enfeksiyonları olması nedeniyle yapılan transtorasik ekokardiyografide (TTE) PDA (geniş), midmuskuler küçük VSD, pulmoner hipertansiyon (orta) saptanması üzerine transkateter PDA kapatılması amacıyla kateter salonuna alındı. İşlem hasta entübe edilerek genel anestezi altında yapıldı. Ultrason kılavuzluğunda kısa eksen *out off plan* başlanıp *in-plan* devam edilerek bir 4 *french* (F) kılıf femoral artere ve 6 F bir kılıf femoral vene yerleştirildi. Heparinizasyon sonrası (100 ünite /kg) desenden aortaya 30 derece sağ-ön oblik 90 derece, lateral pozisyonlarda enjeksiyonlarda konik PDA (endar çap 4,5 mm duktus uzunluğu 6,2 mm aortik ampulla 9,5 mm) saptandı. Anterograd yoldan 6F uzun kılıf içerisinden 9x7 mm Lifetech MFO-VSD cihazı duktusa yerleşildi. Kontrol enjeksiyonlarda rezidü geçiş izlenmedi, SolPA ya da aortada çekiş gradienti elde edilmedi. (Tablo1, Figür1). Birinci gün ve 4. ay kontrollerinde TTE de SolPA ya da aortada anlamlı akım hızlanması yoktu ve komplikasyon saptanmadı (Figür1).
Olgu2
İki aylık 5,4 kg ağırlığında erkek bebek prematüre doğum, takipte geniş PDA ve pulmoner hipertansiyon (önemli) olan hasta pulmoner vasküler direnç değerlendirilmesi ve transkateter PDA kapatılması amacıyla kateter salonuna alındı. İşlem laringeal maske ile genel anestezi altında yapıldı. Bu hastada da aynı

yöntem ile bir 4F kılıf femoral artere ve bir 5F kılıf femoral vene yerleştirildi. Heparinizasyon sonrası (100 ünite /kg) hemodinamik çalışmada kısıtlayıcı durum saptanmaması üzerine desenden aortaya 30 derece sağ-ön oblik 90 derece lateral pozisyonlarda enjeksiyonda konik PDA saptandı (endar çap 4 mm duktus uzunluğu 6.5 mm aortik ampulla 8.5 mm). Anterograd yoldan 5F uzun kılıf içerisinden 7x5 mm Lifetech MFO-VSD cihazı duktusa yerleşildi. Kontrol enjeksiyonlarda cihazın gövdesinden rezidü geçiş izlendi, anlamlı çekiş gradienti elde edilmedi. (Tablo1, figür2). Birinci gün ve 1. ay kontrollerinde TTE'de SolPA'de 2,1 m/sn, inen aortada 2,1 m/sn diyastolik uzanım göstermeyen akım hızları mevcuttu, rezidü geçiş kalmamıştı (Figür2). Üst-alt extremite kan basıncı farkı saptanmadı.

Tartışma

Lifetech MFO-VSD cihazının etiket dışı olarak PDA kapatmalarda kullanılmasının, çift disk ve esnek konik gövde, farklı anatomik yapılarda yerleştirilebilmesi (kısa geniş duktus gibi), anterograd ve retrograd yoldan duktusa yerleştirmede kolaylık, düşük profili nedeniyle geri alınmasının göreceli kolay olması, küçük bebeklerde daha küçük taşıyıcı kılıf gerektirmesi gibi avantajları mevcuttur. Ancak halen çevre anatomik yapılara bası, rezidüye bağlı hemoliz riski, yeterli deneyimin ve uzun dönem geniş çalışmalar olmaması dezavantajlarıdır. Bu iki olgu deneyimimiz ile Lifetech KONAR-MFO-VSD cihazının etiket dışı olarak güvenli ve etkili şekilde PDA kapatılmasında kullanılabileceği konusunda literatüre katkı sağlanmıştır. Bu konuda kesin kanıtlara ulaşabilmek için daha uzun süreli geniş vaka çalışmalarına ihtiyaç vardır.

Anahtar Kelimeler: PDA, {LİFETECH KONAR-MFTM}

Figür 1.

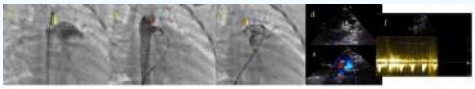

Figür 1. Otuz derece sağ anterior oblig pozisyonda yapılan kontrast madde enjeksiyonları flosroskopi görüntüleri; a) Konik duktusun görüntülenmesi, b) Cihaz duktusa yerleştildikten sonra diskin aortada darlık yapmadığı ampullaya iyi yerleştiği görülmektedir. c) Cihazın diskinin sol pulmoner artere hafif taştığı ancak anlamlı darlık yapmadığı görülmektedir. Transtorasik eko görüntülerinde; d) cihazın duktusa yerleşimi e) İnen aortada hafif türbülans görünümü f) İnen aortada CW Doppler ile maximum 1.7 m/sn akım hızı görüntüsü APA; ana pulmoner arter, Ao; inen aorta, Kırmızı ok; cihazın aortik diski, Mavi ok cihazın pulmoner arterdeki diski, Sarı ok; duktus ve cihaz gövdesi, SolPA; sol pulmoner arter.

Figür 2



Figür 2. Doksan derece sol tam lateral pozisyonda yapılan kontrast madde enjeksiyonları floroskopi görüntüleri a) Konik duktusun görüntülenmesi b) Cihaz duktusa yerleştirildikten sonra diskin aortaya hafif taşma gösterdiği ancak önemli darlık yapmadığı ampullaya iyi yerleştiği, cihazın içinden rezidü geçiş olduğu, sol pulmoner arterde önemli darlık yapmadığı görülmektedir. c) Cihazın serbestleştirildikten sonraki görüntüsü. Transtorasik eko görüntülerinde d-e) Cihazın duktusta yerleşimi, sol pulmoner arterdeki hafif türbülans ve CW Doppler ile maximum 2.1 m/sn akım hızı görüntüsü f-g) İnen aortada hafif türbülans görünümü ve CW Doppler ile maximum 2.1 m/sn akım hızı görüntüsü. Ao; inen aorta, Kırmızı ok; cihazın pulmoner arterdeki diski, Mavi ok; cihazın aortik diski, Sarı ok; duktus ve cihaz gövdesi, SolPA; sol pulmoner arter.

Tablo 1. Hasta ve duktus özellikleri ile işlemin teknik detayları

	ay)	k	astalık	arus (nluğu	al bloji	/SSB Hg)	SVR	n Floro si (dk)	aşım	z ç)
1					Konik)	00			eograd	

2			bolik ha prematü			Konik)	8				eograd	

SPAB; sistolik pulmoner arter basıncı, SSB; sistolik sistemik basınç PDA; patent duktus arteriozus, BPD; bronkopulmoner displazi

PP-160

Kalp Kateterizasyonu Yapılan Çocuklarda Radyasyon Maruziyetine Bağlı Oluşan DNA Hasarının serum 8-OHdG Düzeyi ile Değerlendirilmesi

Feyza Nur Özcan, Süleyman Sunkak, Mustafa Argun, Oğuzhan Kayar, Derya Koçer
Kayseri Şehir Hastanesi

AMAÇ: Kalp kateterizasyonu konjenital kalp hastalıklarında hem tedavi hem de tanı amaçlı yapılmaktadır. Kateterizasyon işleminde hastalar radyasyon ve işlem sırasında gerekli görülen hastalarda radyokontrast maddeye maruz kalmaktadır. Radyasyonun biyolojik etkileri yaş faktörüne göre farklılık göstermekte; yenidoğan ve çocuklarda artan duyarlılık ile uzun yaşam süresi öngörüsü, dozun minimum seviyede tutulmasını zorunlu kılmaktadır. Mevcut literatür incelendiğinde, çocuklarda kalp kateterizasyonu sonrası radyasyona bağlı DNA hasarının değerlendirilmesine yönelik yapılan çalışmaların kısıtlı olduğu görülmektedir. Anjiyo işlemi öncesi, işlemden 30 dk sonra ve 24. saatte 8-OHdG düzeylerini kanda ölçerek radyasyonun pediyatrik yaş grubunun vücudunda DNA hasarına sebep olup olmadığını serum 8-OHdG düzeyini ölçerek değerlendirmeyi amaçlıyoruz.

GEREÇ-YÖNTEM: Kayseri Şehir Hastanesi Çocuk Kardiyoloji Bölümü' nde, Eylül 2024 ve 1 Haziran 2025 tarihlerinde anjiyo yapılan 45 hasta ile polikliniğe göğüs ağrısı veya üfürümle başvuran sağlıklı 45 kontrol hasta prospektif olarak tarandı. Hastaların kalp kateterizasyonu ile ilgili verileri, demografik özellikleri, işlem öncesi ve sonrası karaciğer ve böbrek fonksiyon değerleri, işlem öncesi ve sonrası 8-OHdG düzeyleri değerlendirildi.

BULGULAR: Çalışmamızda anjiyo yapılan hastalar ve sağlıklı

kontrol grubunun cinsiyet dağılımları istatistiksel olarak farklı değildir. Grupların ağırlık, yaş, boy, VKİ, kreatinin, BUN, ALT, AST değerleri arasında istatistiksel olarak anlamlı fark bulunmamıştır. Hastaların işlem öncesi, işlemden sonra 30. dk ve işlem sonrası 24. saat 8-OHdG değerlerindeki farklar istatistiksel olarak anlamlı değildir.

SONUÇ: Çalışmamızda 45 hastada yapılan kardiyak kateterizasyon sonrası oksidatif DNA hasarını yansıtan 8-OHdG parametresinde belirgin bir değişim olmadığını ortaya koymaktadır. Bununla birlikte radyasyona bağlı DNA hasarının belirlenmesi açısından daha fazla prospektif veri ve çalışmaya ihtiyaç vardır

Anahtar Kelimeler: pediyatrik kateterizasyon, DNA hasarı, 8-OHdG düzeyi

Kontrol ve Hasta Gruplarının Karşılaştırılması

	lar	
	rol (n=43)	a (n=43)
yet		
k		
ay)	26,0 -95,0)	(33,0-90,0)
k (kg)	(14,0-26,0)	(13,0-30,0)
cm)	0 (93,0-128,0)	0 (92,0-125,0)
	3 (14,37-18,31)	2 (14,88-18,49)
	(8,0-12,0)	(7,0-14,0)

inin	(0,29-0,44)	(0,25-0,44)
	(23,0-35,0)	(24,0-36,0)
	(10,0-16,0)	(12,0-20,0)
dG (ng/ml)	(11,9-20,9)	(9,8-19,3)

PP-161

Farklı kalp yetmezliği evrelerinde (Evre 1- 4) başvuran restriktif kardiyomiyopatili olgularımız; klinik özellikler, genetik bulgular ve izlemde komplikasyonlar

Yunus Emre Gürhopur[1], Filiz Ekici[1], Arife Sancaktar[1], Mehmet Uzunoğlu[1], Emel Uzunoglu[1], Fırat Kardelen[1], Işıl Yıldırım Baştuhan[2]
[1]Akdeniz Üniversitesi Tıp Fakültesi, Antalya
[2]Antalya Eğitim ve Araştırma Hastanesi, Antalya

GİRİŞ
Restriktif kardiyomiyopati (RKMP), normal veya normale yakın sistolik fonksiyonlar ve ventriküler diyastolik disfonksiyon ile karakterize nadir bir kardiyomiyopati tipidir. Bu yazıda, 2019 ile 2025 yılları arasında kliniğimizde RKMP tanısı alan, genetik incelemelerinde Patojenik/Muhtemel Patojenik veya /Belirsiz öneme sahip (VUS) mutasyonlar saptanan, klinik olarak farklı kalp yetmezliği evrelerinde başvuran hastalarımızı sunmak istedik (Tablo 1)
OLGULAR
OLGU 1
11 yaşında erkek hasta, 8 yaşında iken çarpıntı ve çabuk yorulma şikayetleri ile başvurdu. Fizik muayenede tek patolojik bulgusu sinuzal taşikardi, olup Ross Evre2 idi. Ekokardiyografide ve anjioprafide hafif pulmoner hipertansiyon(PH) saptandı. AntiPAH tedavi başlanan hastada takiplerinde biatrial dilatasyon, sol ventrikül end diyastolik volümünde (LVEDV) azalma(Resim 2) ve kalp yetmezliği bulgularının artış gelişti ve izlemde RKMP tanısı konuldu. Genetik incelemede MIB1 geninde heterezigot VUS (güçlü) mutasyon tespit edildi.annede aynı gen heterezigot pozitif idi. Hasta şu anda ROSS Evre 2 olup diüretik ve ACE inhibitör tedavi ile izlenmektedir.
OLGU 2

10 yaşında olan erkek hasta, 4 yaşında iken çarpıntı ve çabuk yorulma şikayetleri ile polikliniğimize başvurdu. Öyküsünde anne ve baba arasında akrabalık olduğu ve teyzesinin 7 yaşında kardiyak patoloji nedeniyle vefat ettiği öğrenildi. Fizik muayenede hepatomegali dışında patolojik bulgu saptanmadı. Ekokardiyografik bulguları ve MR bulguları RKMP ile uyumlu idi. Genetik çalışmada TTN gen varyantında mutasyon(VUS) saptandı. ROSS'a göre Evre3 olan hastamız antikonjestif ilaçlarla tedaviye rağmen ödem, masif asit, hipoalbuminemi, elektrolit imbalansları nedeniyle sıkça hastaneye yatırılmaktadır. Kalp nakil listesinde beklemektedir.

OLGU 3

3,5 yaşında kız hastamız; 2,5 yaşında iken üfürüm duyulması sebebiyle tarafımıza yönlendirmiştir. İlk başvuruda yakınması olmayan hastada, ekokardiyografide biatrial dilatasyon ve 2.derece TY (gr:36 mmHg) saptandı, LVEDV normal idi. Özgeçmiş ve soygeçmişinde özellik yoktu. RKMP şüphesi ile yapılan genetik çalışmada FLNC ve TNNT2 gen varyantında mutasyon saptandı. Hastamız bir yıldır izlenmekte olup, halen asemptomatiktir ve ROSS sınıflamasına göre EVRE 1 olup, sadece furosemid kullanmaktadır.

OLGU 4

10 yaşında olan kız hasta, 7 yaşında iken çabuk yorulma şikayetleri ile başvurdu. Fizik muayenede patolojik bulgusu yoktu. Ekokardiyografi ve kardiyak MR bulguları RKMP ile uyumlu idi. Kalp yetmezliğine yönelik antikonjestif ve aspirin tedavisi başlandı. Genetik çalışmada TTNI3 gen varyantında patajenik mutasyon saptanmıştır. Takiplerinde SVT nedeniyle propafenon, sol atriyum içerisinde trombus geliştiği için rivaroksaban tedavisi eklenmiştiştir. Hastamız NYHA Evre 2 olarak takip edilmektedir.

BULGULAR

RKMP'li hastalarımızda tanı anında sekonder nedenler dışlanmıştır. Hastalarımız farklı kalp yetmezliği evrelerinde başvurmuştur. Olgu 3 asemptomatik Evre 1 iken, Olgu 2 belirgin kalp yetmezliği semptomları ile başvurmuştu. Olgu 1'in ise başvuruda PAH tanısı almış olması dikkat çekiciydi. Olgu 4 ise tromboz ve aritmi gelişmesi nedeniyle önem arz etmekteydi. Olgu 1 de saptanan gen nonkompakşın KMP ve PH saptanan bir olgu sunumunda

tanımlanmıştır. Olgu 2'de saptanan TTN gen mutasyonu VUS tipi bir mutasyon olmasına karşın klinik bulguların en ağır olduğu hastamızdı ve bu gen litaretürde kardiyomiyopati ve familyal hipertrofik ve dilate KMP ile ilişkili olduğu bildirilmiştir. Olgu 3 ve olgu 4 de saptanan gen mutasyonları RKMPile ilişkisi litaretürde bildirilmiştir.

TARTIŞMA

RKMP'li olguların %30-60'undan genetık testler pozitif sonuçlanmaktadır. RKMP'nin nadir görülmesi ve tüm hastalarda genetık inceleme yapılmaması, genetik fenotip korelasyonunu güçleştirmektedir. Gelecekte yapılacak çok merkezli çalışmalarla RKMP yol açan genetik mutasyonların prognozunu belirlemede etkisi anlaşılabilecektir.

Anahtar Kelimeler: kalp yetmezliği, restriktif kardiyomiyopati, genetik

Resim-1



Olgu-1'e ait apikal dört boşluk görüntüde biatrial dilatasyon ve küçülmüş sol ventrikül diyastol sonu hacmi dikkat çekmektedir.

TABLO-1

	1	2	3	4
Yaşı				
)				
%				
)-d,mm				
spit ezliği(derecesi/gradient,n				
3np,ng/L (tanı anı/son kor	2160	/3172	/-	/4281
ndığı ilaçlar		A		A,R,P
S Sınıflaması				
ote gelişen komplikasyonla		KOPAT		Mİ/TROMBU
splantasyon/ICD/VAD öyk				
ETİK			/TNNT	3

Merkezimizde restriktif kardiyomiyopati ile takipli olgularımızın özellikleri tabloda özetlenmiştir. LVEF:sol ventrikül ejeksiyon fraksiyonu,LVED-d:diyastol sonu sol ventrikül çapı,PAH:pulmoner arterial hipertansiyon F:furosemid, S:spiranolakton,E:enalapril, A:asetil salisilik asit, T:torasemid, R:rivoraksaban, P:propafenon,ICD:ımplante kardiyoverter-defibrilator,VAD:ventriküler destek cihazı

PP-162

Adolesan Yaşta Spontan Koroner Arter Diseksiyonu (SCAD): Nadir Bir Olgu

Asiye Yıldız[1], Emine Gülşah Torun[1], Denizhan Bağrul[1], Kübra Okumuş[2], İbrahim Ece[1]
[1]Ankara Bilkent Şehir Hastanesi, Çocuk Kardiyoloji Kliniği, Ankara
[2]Ankara Bilkent Şehir Hastanesi, Erişkin Kardiyoloji Kliniği, Ankara

GİRİŞ: Spontan koroner arter diseksiyonu (SCAD), akut koroner sendromun nadir nedenlerinden biridir ve genellikle genç, geleneksel kardiyovasküler risk faktörleri olmayan bireylerde görülür. Adolesan yaş grubunda ve konjenital kalp hastalığı öyküsü olan hastalarda görülmesi son derece nadirdir. Mekanik aort kapak replasmanı (AVR) sonrası SCAD gelişimi literatürde oldukça sınırlı sayıda bildirilmiştir.

OLGU: Bikuspid aort kapağı nedeniyle dört yıl önce mekanik aort kapak replasmanı yapılan ve warfarin kullanan 17 yaşındaki erkek hasta, acil servise sol kola ve çeneye yayılan baskı tarzında göğüs ağrısı ile başvurdu. Elektrokardiyografide RBB ve iskemiyi düşündüren ST segment değişiklikleri mevcuttu. İlk troponin değeri 27 ng/L olup kısa sürede 9117 ng/L'ye yükseldi. Transtorasik ekokardiyografide sol ventrikül hipertofik ve apikal segmentte hafif hipokinezi izlendi. Tipik göğüs ağrısı ve hızlı troponin yükselişi nedeniyle akut miyokard infarktüsü tanısı konulan hastaya koroner anjiyografi planlandı. Koroner anjiyografide sol koroner arter distalinde spontan diseksiyon saptandı ve hastaya başarılı şekilde koroner stent implantasyonu yapıldı. Hasta işlem sonrası 24 saat çocuk yoğun bakım ünitesinde, ardından 48 saat çocuk kardiyoloji servisinde izlenmiştir. Bu süreçte hemodinamik olarak stabil seyreden hastada seri troponin ölçümlerinde kademeli düşüş izlenmiş, iskemik yakınma veya yeni elektrokardiyografik değişiklik saptanmamıştır. Klinik ve biyokimyasal iyileşme sağlanması üzerine hasta, uygun medikal tedavi ile komplikasyonsuz olarak taburcu edilmiştir.
SONUÇ: Bu olgu, adolesan hastalarda ve özellikle konjenital kalp hastalığı öyküsü olan bireylerde SCAD'ın akut miyokard infarktüsünün nadir fakat ciddi bir nedeni olabileceğini

göstermektedir. Erken farkındalık, hızlı tanı ve uygun girişimsel yaklaşım mortalite ve morbiditeyi belirgin şekilde azaltmaktadır.

Anahtar Kelimeler: Akut koroner sendrom, Adolesan, mekanik aort kapak, Spontan koroner arter diseksiyonu,

Şekil 1.

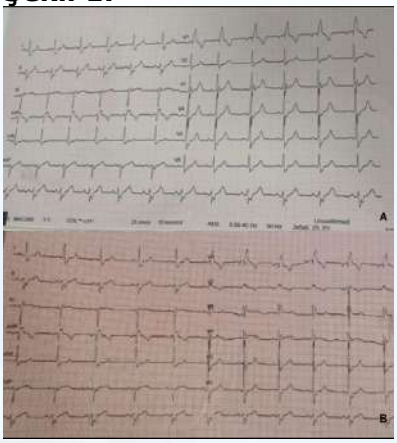

. A. Başvuru anında çekilen elektrokardiyografide sinüs ritmi ile birlikte sağ dal bloğu ve anterior derivasyonlarda (V2–V5) belirgin ST-segment depresyonu ve T dalga değişiklikleri izlenmekte olup akut miyokardiyal iskemiyi düşündürmektedir. B. Koroner stent implantasyonu sonrası çekilen elektrokardiyografide ST-segment değişikliklerinin belirgin olarak gerilediği ve repolarizasyon bulgularında düzelme izlendiği görülmektedir.

ŞEKİL 2



A. İşlem öncesi koroner anjiyografide sol koroner arterin distal segmentinde uzun segment spontan koroner arter diseksiyonu ile uyumlu lümen daralması ve kontrast tutulumunda düzensizlik (oklarla gösterilmiş) izlenmektedir. B. Diseksiyon segmenti boyunca true lümene kılavuz tel yerleştirilmesini takiben, etkilenen distal sol koroner arter segmentine koroner stentin implantasyonu C. Stent implantasyonu sonrası diseksiyonun kapandığı, damar lümeninin restore edildiği ve distal koroner akımın düzeldiği izlenmektedir.

PP-163

Akut Romatizmal Ateş (ARA) Rekürrensine Eşlik Eden Atrioventriküler (AV) Tam Blok: Olgu Sunumu

Elif Ergïn, Alper Akın, Mehmet Türe
Dicle Üniversitesi Tıp Fakültesi Çocuk Kardiyoloji Ana Bilim Dalı,

Diyarbakır

AMAÇ: Akut Romatizmal Ateş (ARA)'de görülen ritim bozukluklarının patogenezi kesin olmayıp, immünolojik mekanizmalar sorumlu tutulmaktadır ayrıca miyokartta oluşan inflamasyonun kardiyak iletim bozukluğu vasıtasıyla aritmi yapabilir.İlk atağında kardit saptanan ARA hastalarında ve çocuklarda rekürrensler sıktır.ARA rekürrensi ile komplike olan Atrioventriküler (AV) tam bloklu pediatrik vakanın yönetimi amaçlanmıştır.
OLGU: Kronik romatizmal kalp hastalığına sekonder ARA rekürrensi ve ilerlemiş kapak lezyonları olan 14 yaşında bir erkek çocuk, bir haftadır devam eden sıkıştırıcı tarzda göğüs ağrısı ve önce sağ diz-ayak bileği ardından sol diz –ayak bileğinde artrit bulguları nedeniyle acil servise başvurdu (Şekil 1).Vücudunda deri döküntüsü bulguları ve ateş şikayeti yoktu.Beş yıl önce belgelenmiş Sydenham Koresi, ARA öyküsü ve Miyokardit şüphesi ile hasta, servise yatırıldı.Hastane başvurusundan yaklaşık 6 ay öncesinde sekonder penisilin profilaksisini bırakmış; elektronik sigara içme ve enerji içeceği tüketme öyküsü vardı.Genel durumu orta-iyi ve bilinci açık; vücut sıcaklığı 36.9 ºC, kalp hızı 76/dakika, kan basıncı 112/59 mmHg, solunum hızı 14/dakika ve SPO2 %98 idi.Oskültasyonda, aort bölgesinde diyastolün ikinci yarısına kadar uzanan, erken diyastolik üfürüm saptandı; bu aort yetmezliğini ve kalbin apeksinde duyulan sistolik üfürüm; mitral yetmezliğini düşündürüyordu.
Laboratuvar verilerinde, Eritrosit sedimantasyon hızının yüksekliği (ESR) 77 mm/saat, C-reaktif protein düzeyinin yüksekliği (CRP) 198.8 mg/L,Antistreptolizin O (ASO) titresi yüksekliği 973 IU/mL ve Troponin yüksekliği 93.1 ng/L saptandı.Tam kan, Karaciğer ve Böbrek fonksiyon testleri normal sınırlardaydı.Boğaz kültüründe üreme olmadı.Borrelia Burgdorferi IGM – IGG serolojisi negatif olarak görüldü.Göğüs röntgeni, normal olarak değerlendirildi.Elektrokardiyografi'de (EKG) 'de kalp hızı dakikada 108 atım, AV tam blok görüldü (Şekil 2); hasta seri EKG takibine

alındı.Hastaya 24 saatlik Holter ritim EKG kaydı bağlandı.Minimum-ortalama ve maksimum kalp hızları sırasıyla 44-68-128/dk saptandı.Yüksek kalp hızlarında izlenmeyen 3651 adet izole monomorfik VES ve 7000 adet SVE görüldü.Nadir, Nodal ritim izlendi. Ekokardiyografide kalbin kasılma fonksiyonu korunmuş, kalp boşlukları dengeli, orta-ağır aort ve mitral yetmezliği görüldü, perikardiyal efüzyon izlenmedi (Şekil 3).
SONUÇ: ARA seyrinde prognozu, mortaliteyi ve morbiditeyi etkileyen en önemli faktör rekürrenslerdir.Jones kriterlerinin revize edilmiş halinin iki major (kardit ve artrit) ve bir minör bileşeninin (yüksek ESR ve CRP) yanı sıra; yüksek ASO titreleri şeklindeki kanıtları göz önüne alındığında, hastamızda ARA Rekürrensi tanısı doğrulandı.Edinilmiş kalp bloğu ile başvuran hastalarda, romatizmal ateş açısından araştırma yapılması gerekmektedir.Endokardit, miyokardit ve perikardit ile birlikte, ARA'da nadiren de olsa AV tam blok görülebilmektedir.En sık 1.derece AV tam blok olmak üzere farklı türlerde ritim ve iletim anormallikleri izlenmekle beraber AV tam bloğu genellikle geçicidir.Ancak bu vakada olduğu gibi komplike tabloyla ortaya çıkabilir, bu da tanısal ve tedavi yönetimi açısından ayrıntılı değerlendirme yapmayı gerektirir.Hastamızda kardite bağlı önemli kapak lezyonları ve AV tam bloğu mevcuttu.Kalıcı kalp piline gerek kalmadan; diğer destekleyici önlemlere ek olarak antiinflamatuar ve kortikosteroid tedavisine başlandı.Hastaya 21 günde bir; intramüsküler benzatin benzil penisilin ile ikincil profilaksi önerildi.Kortikosteroidlerle taburcu edildi ve dozu sonraki 4 hafta içinde kademeli olarak azaltıldı.EKG takipleri yapıldı ve 1 ay sonra ritmi normal sinüs ritmine döndü.

Anahtar Kelimeler: ARA, rekürrens, Atrioventriküler tam blok

Şekil 1.



Şekil 2.

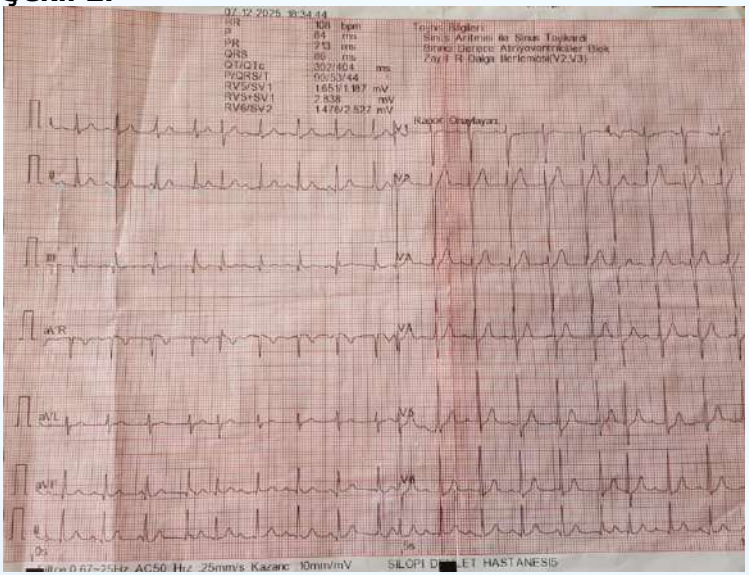

Şekil 3.



PP-164

Koroner Sinüs Tipi Septal Defektin Perkütan Yolla Kapatılması

Cansu Çetin Şentürk, Emine Gülşah Torun, Denizhan Bağrul, İbrahim Ece
Ankara Bilkent Şehir Hastanesi, Çocuk Kardiyoloji Kliniği, Ankara

Koroner sinüs tipi atriyal septal defektlerin(ASD) tanısı, anatomik konumları ve sıklıkla eşlik eden kompleks venöz anomaliler nedeniyle güç olabilir. Transtorasik ekokardiyografide(EKO) açıklanamayan sağ kalp boşlukları dilatasyonu ve genişlemiş koroner sinüs varlığı tanı açısından uyarıcı olmalıdır. Şüpheli olgularda ve tedaviyi planlamak için kontrastlı BT anjiografi çekimi önemlidir.
Koroner sinüs tipi ASD'ler, anatomik özelliklerine göre üç ana grupta sınıflandırılmaktadır: komplet unroofed koroner sinüs, parsiyel unroofed koroner sinüs ve izole koroner sinüs ostium defekti. Komplet unroofed koroner sinüs olgularında sıklıkla persistan sol superior vena kava(PSSVC) eşlik eder ve cerrahi tedavi ön plandadır. Parsiyel unroofed koroner sinüs olgularında ise anatomik özelliklerine göre seçilmiş vakalarda transkateter tedavi gündeme gelebilmektedir. PSSVC eşlik etmeyen izole koroner sinüs ostium defektleri ise, uygun anatomik koşulların varlığında, transkateter kapatma için en uygun hasta grubunu oluşturmaktadır.

OLGU

On beş yaşında erkek hasta, çabuk yorulma ve çarpıntı yakınmaları ile başvurdu. Fizik muayenesinde 2/6 sistolik üfürüm saptandı.

EKO'da sağ kalp boşluklarında dilatasyon (RVDd: 42,5 mm; LVDd: 38 mm), koroner sinüsün normalden geniş olduğu izlendi. Koroner sinüs seviyesinde yaklaşık 9,3 mm çapında, soldan-sağa şantlı

koroner sinüs tipi ASD saptandı.

Tanısal ve girişimsel değerlendirme amacıyla yapılan kardiyak kateterizasyonda Qp/Qs, 2; pulmoner vasküler direnç (PVR), 1,92 WU; PVR/SVR, 0,10 olarak hesaplandı. Basınç ölçümleri pulmoner arterde 33/17 (ortalama 24) mmHg, sağ ventrikülde 32/0–16 mmHg ve sağ atriyumda ortalama 14 mmHg ölçüldü. İşlem öncesi oksijen satürasyonu %98idi. İnnominate ven enjeksiyonunda PSSVC saptanmadı.

Defektin perkütan yolla kapatılmasına karar verildi. Kılavuz tel sağ atriyumdan koroner sinüs ostiumu aracılığıyla unroofed koroner sinüsten geçirilerek sol atriyuma ve sol alt pulmoner vene yerleştirildi. Balon sizing kateteri ile yapılan ölçümde koroner sinüs ostiumunun gerilmiş çapı 11,5 mm olarak belirlendi. Bunun üzerine 12 mm Lifetech Ceraflex ASD kapatma cihazı ile kapatma planlandı.

Sol alt pulmoner vende konumlandırılan Amplatz sert tel üzerinden 10F taşıyıcı sistem ilerletildi. Cihazın sol diski sol atriyumda açıldı, bel kısmı koroner sinüs ostiumuna yerleştirildi ve sağ diskin sağ atriyumda açılmasıyla cihaz uygun pozisyonda konumlandırıldı. Serbestleştirme öncesi yapılan EKO'da cihazın defekt kenarlarını iyi kavradığı ve rezidüel şant olmadığı; selektif sol koroner anjiyografide koroner arter akımının normal olduğu ve koroner venöz dönüşte obstrüksiyon olmadığı doğrulandı. Cihaz sorunsuz şekilde serbestleştirildi. İşlem sonrası oksijen satürasyonu %96 ölçüldü.

TARTIŞMA-SONUÇ

Koroner sinüs tipi ASD'ler nadir görülmekle birlikte, hemodinamik ve anatomik özelliklerine bağlı olarak uzun dönemde önemli klinik sonuçlara yol açabilmektedir. Bu defektlerde başlangıçta genellikle sol-sağ şant mevcuttur; ancak PVR'nin artması, sağ atriyal basınç yükselmesi veya PSSVC eşlik etmesi durumunda sağdan-sola şant

gelişebilir, siyanoz, paradoksal emboli ve beyin apsesi gibi ciddi komplikasyonlar gelişebilir.

Koroner sinüs tipi ASD'lerde tedavi, defektin anatomik tipine ve eşlik eden venöz anomalilere göre belirlenmektedir. Komplet unroofed koroner sinüs olgularında, özellikle PSSVC varlığında, transkateter kapatma genellikle mümkün değildir. Parsiyel unroofed koroner sinüs olgularında anatomik uygunluk sağlandığında transkateter tedavi seçenekleri bildirilmektedir.

Buna karşılık, PSSVC'nin olmadığı izole koroner sinüs ostium defektleri, transkateter kapatma açısından en uygun hasta grubudur. Uygun cihaz seçimi ve işlem sırasında koroner venöz dönüşün dikkatle değerlendirilmesi koşuluyla perkütan kapatma güvenli ve etkilidir. Sunulan olguda, izole koroner sinüs ostium defekti bulunması ve eşlik eden venöz anomalinin olmaması, transkateter kapatma kararını destekleyen temel faktörlerdir.

Anahtar Kelimeler: Koroner sinüs tipi ASD, septal defekt, perkütan tedavi

Şekil 1 A: Apikal 4 boşluk görüntülemede sağ kalp boşluklarında genişleme Şekil 1 B-C: koroner sinüs tipi septal defektin sol sağ şantı Şekil 1 D: BT anjiografi görüntüsü

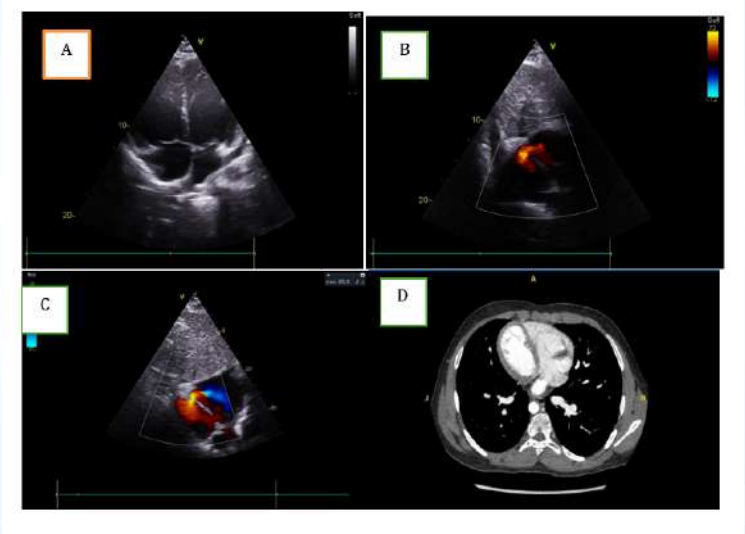

Şekil 2 A: Koroner sinüs ostiumu balon sizing, Şekil 2B-C: Cihaz koroner sinüs ostiumunu kapattığında yapılan selektif koroner arter enjeksiyonları, Şekil 2D: Cihazın serbestleştirilmesi

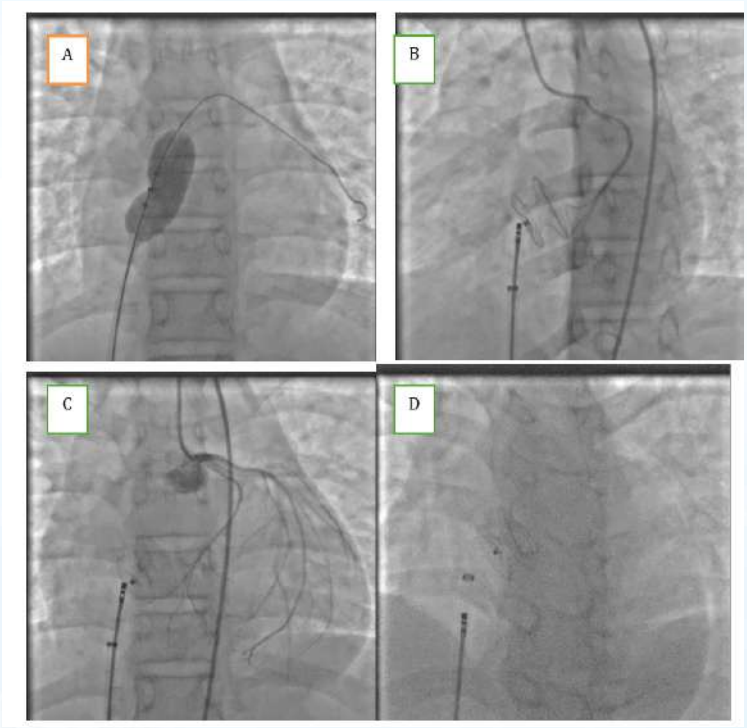

PP-165

AV disosiyasyonu ve Wenckebach periyositesi olan, Tipik ve atipik AVNRT hastası, bir olgu sunumu

Ozan Hakverdi, Tamer Yoldaş, Senem Özgür
Etlik Şehir Hastanesi Çocuk Kardiyoloji Kliniği

GİRİŞ:
Atriyoventriküler nodal reentran taşikardi (AVNRT), çocukluk çağında da görülebilen ve paroksismal supraventriküler taşikardilerin en sık nedenlerinden biridir. AVNRT genellikle dual AV nodal fizyoloji zemininde gelişir ve en sık tipik (slow–fast) formda izlenir. Atipik AVNRT ise daha nadir olup uzun RP aralığı ve değişken iletim özellikleri nedeniyle diğer supraventriküler taşikardilerle karışabilir. Aynı hastada tipik ve atipik AVNRT'nin ardışık ya da eş zamanlı olarak indüklenmesi nadirdir. Bununla birlikte AVNRT sırasında Wenckebach periyodisitesi veya atriyoventriküler (AV) disosiasyon izlenmesi oldukça sıra dışı olup tanısal güçlük yaratabilir. Bu olgu sunumunda, pediatrik bir hastada bu nadir elektrofizyolojik özelliklerin bir arada gözlendiği dinamik bir AV nodal iletim paterni sunulmaktadır.

OLGU:
On üç yaşında, daha önce bilinen ek hastalığı olmayan kız hasta, yaklaşık dört yıldır eforla tetiklenen ve kısa sürede kendiliğinden sonlanan çarpıntı atakları nedeniyle değerlendirilmiştir. Senkop, göğüs ağrısı veya dispne öyküsü yoktu. Tekrarlayan 24 saatlik Holter kayıtlarında patoloji saptanmamış, event recorder kaydında yaklaşık 220 atım/dk hızında, dar ve geniş QRS'li taşikardi epizodları tespit edilerek merkezimize yönlendirildi. Elektrofizyolojik çalışmada bazal ölçümler normal sınırlarda olup preeksitasyon bulgusu yoktu. Atriyal uyarılar sırasında kısa süreli, A>V seyirli, Wenckebach periyodisitesi gösteren dar QRS'li taşikardi indüklendi.Taşikarid sırasında A-V dissociationu sağlamak amacı ile yapılan Adenozin ile taşikardinin her seferinde yavaşlayarak sonlanması, taşikardinin AV nod bağımlı olduğunu düşündürmüş ve atriyal taşikardiler dışlanmıştır. Ventriküler uyarılar sırasında uzun RP'li düzenli 2. bir taşikardi indüklenmiş ve VOP ile atipik AVNRT tanısı kondu. Daha sonra crioablasyon

lezyonu başlanması için yapılan uyarılar sırasında bu kez tipik AVNRT indüklendi ve bu taşikarid ilk kriyoablasyon uygulaması sırasında yavaşlayarak sonlandı. Slow pathway bölgesine yapılan konsolidasyon lezyonları sonrası, izoprenalin altında tipik, atipik ve A>V AVNRT indüklenmedi.

TARTIŞMA:
Bu olguda tipik AVNRT, atipik AVNRT ve Wenckebach periyodisitesi gösteren A>V taşikardinin aynı işlem sırasında ayrı ayrı indüklenmesi, AV nodal iletimin dinamik ve değişken doğasını göstermektedir. AVNRT sırasında Wenckebach periyodisitesi ve AV disosiasyon nadir olup, atrial re-entry ler dahil tüm atriyal taşikardiler ile karışabilir. Ancak taşikardinin adenozin yanıtı ve AVNRT'e ait minör bulgular doğru tanıya ulaşılmasını sağladı. Daha kısa A-A aralıkları ile AV blok derecesinin artması, bloğun fonksiyonel olabileceğini düşündürdü.

SONUÇ:
Bu olgu, AVNRT'nin klasik elektrofizyolojik paternlerin dışında da prezente olabileceğini göstermektedir. Aykırı iletim özelliklerinin doğru yorumlanması, gereksiz haritalama ve hatalı ablasyonlardan kaçınılmasını sağlar. Dikkatli intrakardiyak elektrogram analizi ile uygulanan slow pathway ablasyonu, hastamızda güvenli ve etkili bir tedavi sağlamıştır.

Anahtar Kelimeler: EPS, kateter ablasyon, AVNRT, wenckebach periyositesi, AV disosiyasyon

PP-166

Adolesan Bir Hastada Akut Miyokard Enfarktüsü (AMI) Taklidi Yapan Nadir Bir Acil: Rüptüre Non-Koroner Sinüs Valsalva Anevrizması

Özge Nergizoğlu, Melih Moran, Serdar Şahin, Tuğba Burcu Öztürk Gömeç, Uğur Atalay, Gökmen Özdemir, Zehra Diyar Tamburacı, Işıl Yıldırım Baştuhan, Abdullah Kocabaş
Antalya Eğitim Araştırma Hastanesi, Pediyatrik Kardiyoloji, Antalya

GİRİŞ
Sinüs Valsalva Anevrizması (SVA), aort kökü ile anulus fibrozis birleşimindeki elastik laminanın konjenital veya edinsel zayıflığı sonucu gelişen nadir bir kardiyak anomalidir. Genel popülasyonda insidansı %0.14 ile %3.5 arasında değişmekte olup, erkeklerde kadınlara oranla 4 kat daha sıktır.
Rüptüre olmamış anevrizmalar genellikle asemptomatiktir ve insidental olarak saptanır. Ancak anevrizmanın rüptürü; aorttan sağ kalp boşluklarına ani ve masif sol-sağ şant gelişimine neden olur. Bu durum, ani başlangıçlı göğüs ağrısı, dispne ve hızla ilerleyen sağ kalp yetersizliği ile karakterizedir. Klinik tablonun, özellikle EKG değişiklikleri eşlik ettiğinde Akut Miyokard Enfarktüsü(AMI) ile karışması, yanlış trombolitik tedavi riskini ve mortaliteyi artırabilir.
Bu çalışmada, göğüs ağrısı nedeniyle dış merkezde AMI ön tanısı alan, ancak ekokardiyografide Non-Koroner Sinüs Valsalva Rüptürü saptanan 17 yaşında adolesan vaka sunulmuştur.
OLGU SUNUMU
Hikaye: Bilinen bir ek hastalığı olmayan 17 yaşında erkek hasta, motosiklet kullanımı sırasında ani başlayan, "bıçak saplanır tarzda" şiddetli retrosternal göğüs ağrısı, nefes darlığı şikayetiyle acil servise başvurdu. Hasta ilk başvurduğu merkezde çekilen EKG'sinde iskemik değişiklikler görülmesi üzerine Akut Koroner

Sendrom ön tanısıyla merkezimize sevk edildi.
Fizik Muayene Bulguları: Genel Durum orta-kötü, huzursuz, terli ve ortopneik. Kan basıncı: 100/30 mmHg, nabız: 113/dk, solunum: 26/dk SpO2: %94 (oda havasında) idi. Oskültasyonda sol sternal kenar 3-4. interkostal aralıkta, trili olan, 4/6 şiddetinde sistolo-diyastolik "makine tipi" üfürüm duyuldu.
Laboratuvar Bulgularında, hemogramında lökositoz (WBC:30.600/mm³), Nötrofil hakimiyeti, biyokimyasında kreatinin: 1.12 mg/dl.Kan gazında dekompanse metabolik asidoz (pH: 7.19, Laktat: 5.4 mmol/L, BE: -8) saptandı. Troponin-I düzeyinde, iskemiye sekonder hafif yükseklik saptandı.
Transtorasik Ekokardiyografi incelemesinde Sol ventrikül hafif dilate ve hiperdinamik izlendi. Aort kapağı triküspit yapıdaydı.Parasternal kısa aks ve apikal 5 boşluk görünümlerde; Non-Koroner Kusp seviyesinden kaynaklanan ve Sağ Atriuma doğru protrüde olan anevrizmatik kese izlendi. Renkli Doppler incelemesinde; bu keseden sağ atriuma doğru, aort kökünden diyastolde belirginleşen, sürekli ve yüksek hızlı türbülan akım (Sol-Sağ Şant) saptandı.
TARTIŞMA
Anatomi ve Epidemiyoloji: Sinüs Valsalva rüptürleri anatomik kökenlerine göre farklılık gösterir. En geniş serilerde (Sakakibara & Konno), rüptür en sık Sağ Koroner Sinüsten (%70-90) kaynaklanır ve Sağ Ventriküle (%60) açılır. Bizim olgumuzda saptanan Non-Koroner Sinüsten Sağ Atriuma rüptür, tüm vakaların %10-20'sini oluşturan daha nadir bir varyasyondur. Sol koroner sinüs rüptürü ise son derece nadirdir. Aort ile sağ atrium arasında oluşan fistül, aort diyastolik basıncını dramatik şekilde düşürür (Vakamızda Diyastolik TA: 30 mmHg). Koroner arter perfüzyonu esas olarak diyastolde gerçekleşir. Diyastolik basınçtaki bu çöküş, koroner perfüzyon basıncını kritik seviyenin altına düşürür. Sonuç olarak; koroner arterler açık olsa bile miyokardiyal iskemi, göğüs ağrısı, EKG değişiklikleri ve troponin yüksekliği gelişir. Bu vakaların yanlışlıkla AMI tanısı almasının temel nedeni "Koroner Çalma (Coronary Steal)" fenomenidir. İskemik EKG bulgularına rağmen hastada geniş nabız basıncı ve devamlı üfürüm olması, tanıyı AMI'den SVA Rüptürüne kaydırmalıdır.

SONUÇ: Genç hastalarda ani başlayan göğüs ağrısı ve dispne varlığında; hipotansiyon, geniş nabız basıncı ve sürekli üfürüm triadı Sinüs Valsalva Rüptürü için patognomoniktir. Bu hastalarda görülen miyokardiyal iskemi, tıkayıcı değil hemodinamik kökenlidir; bu nedenle antikoagülan/trombolitik tedaviler kontrendikedir ve kanama riskini artırabilir. Transtorasik Ekokardiyografi, hızlı tanı ve cerrahi planlama için altın standart görüntüleme yöntemidir. Erken tanı ve acil cerrahi onarım (Patch plasty veya Aort kökü replasmanı) ile prognoz mükemmeldir (Sağkalım >%95).

Anahtar Kelimeler: Akut miyokart infarktüsü,Rüptür, Valsalva,

Resim-1



Ekokardiyografik aort kısa eksende 2D görüntü

Resim-2

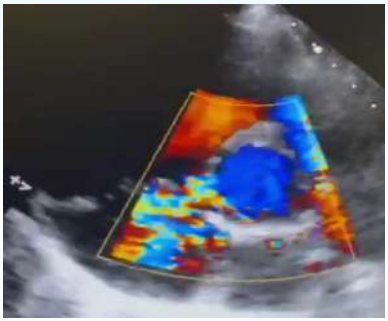

Ekokardiyografik aort kısa eksen renkli doppler görüntü

PP-167

Künt Göğüs Travmasına Sekonder Nadir Bir Komplikasyon: Travmatik Aort Kapak Avülsiyonu

Özge Nergizoğlu, Serdar Şahin, Melih Moran, Tuğba Burcu Öztürk Gömeç, Uğur Atalay, Zehra Diyar Tamburacı, Gökmen Özdemir, Işıl Yıldırım Baştuhan, Abdullah Kocabaş
Antalya Eğitim Araştırma Hastanesi, Pediyatrik Kardiyoloji, Antalya

GİRİŞ VE AMAÇ Travma, pediatrik popülasyonda önde gelen morbidite ve mortalite nedenlerinden biridir. Çocuklarda göğüs travmaları, erişkinlere kıyasla daha nadir görülmekle birlikte (%4-8), ciddi klinik sonuçlar doğurabilir. Künt göğüs travmalı hastalarda kardiyak yaralanma oranı %76'ya kadar çıkabilmektedir. Bu yaralanmaların büyük çoğunluğunu miyokard kontüzyonu veya duvar rüptürleri oluştururken, kapak yaralanmaları oldukça nadirdir ve pediatrik kardiyak travma olgularının sadece %0.85'ini oluşturur. Bu çalışmada, motosiklet kazası sonrası kardiyak arrest gelişen ve yapılan tetkiklerinde travmatik non-koroner kuspis avülsiyonu saptanan 14 yaşında bir erkek olgu sunulmaktadır.
OLGU SUNUMU Bilinen kronik hastalığı olmayan 14 yaşında erkek hasta, motosiklet kazası sonrası olay yerinde kardiyopulmoner arrest gelişmesi üzerine resüsite edilerek, entübe halde ve multitravma tanısıyla acil servisimize sevk edildi.
İlk Değerlendirme: Acil servise kabulünde; Kalp Tepe Atımı: 110/dk, Kan Basıncı: 100/50 mmHg, Solunum Sayısı: 22/dk olarak ölçüldü. Fizik muayenede; maksillofasiyal travma bulguları (diş kırığı, epistaksis, nazal fraktür, sağ periorbital ödem/ekimoz ve sağ zigomatik ark fraktürü) mevcuttu. İlk EKG'si sinüs taşikardisi dışında özellik arz etmiyordu.
Görüntüleme ve Tanı: Transtorasik ekokardiyografide (TTE) aort kapağının triküspit yapıda olduğu ancak eksantrik açılım gösterdiği izlendi. Tanıyı netleştirmek amacıyla yapılan Transözofageal

Ekokardiyografi (TEE) incelemesinde; non-koroner kuspiste avülsiyon olduğu, buna bağlı koaptasyon defekti geliştiği ve Renkli Doppler incelemesinde bu alandan kaynaklanan ağır aort yetersizliği olduğu saptandı (Şekil 1).
Klinik Seyir ve Tedavi: Hastada, ağır aort yetersizliğine bağlı diyastolik hipotansiyon gelişmesi üzerine noradrenalin infüzyonu başlandı. Yoğun bakım takibinin 7. gününde ekstübe edilen hasta, eşlik eden ortopedik ve nöroşirürjikal yaralanmalarının stabilizasyonunu takiben, yatışının 30. gününde kalp cerrahisine alındı. Rüptüre olan kapakçık, otolog perikard dokusu kullanılarak başarılı bir şekilde tamir edildi.
SONUÇ Multitravmalı hastalarda kardiyak yaralanmalar, atlanmaması gereken kritik bir klinik tablodur. Kalp kapaklarının künt travmaya bağlı hasarı, genellikle acil cerrahi müdahale gerektiren akut ventrikül yetmezliğine yol açabilir. Künt göğüs travması ile birçok intrakardiyak yapı etkilenebilse de, aort kapak lifletlerinin yırtılmasına bağlı akut ciddi aort yetersizliği nadir görülen bir komplikasyondur.
Bu olgularda sağkalım, lezyonun erken tanınmasına ve zamanında cerrahi onarımına bağlıdır. Sunulan olguda olduğu gibi; açıklanamayan hipotansiyon (özellikle diyastolik düşüş), geniş nabız basıncı veya yeni duyulan üfürüm varlığında büyük damar veya kapak yaralanmalarından şüphelenilmelidir. Hemodinamik olarak stabil çocuklarda dahi, künt travma sonrası pulmoner kontüzyon veya hemotoraks tespit edildiğinde, detaylı kardiyak görüntüleme yapılması hayati önem taşımaktadır.

Anahtar Kelimeler: Aort, avülsiyon, kardiyak künt travma, pediatrik

Resim-1

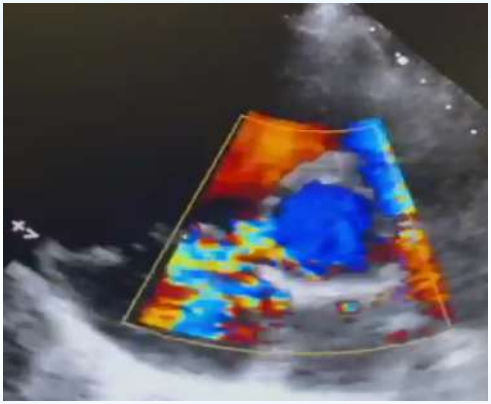

Transtorasik ekokardiyografi kısa eksen aort görüntüsü

Resim-2

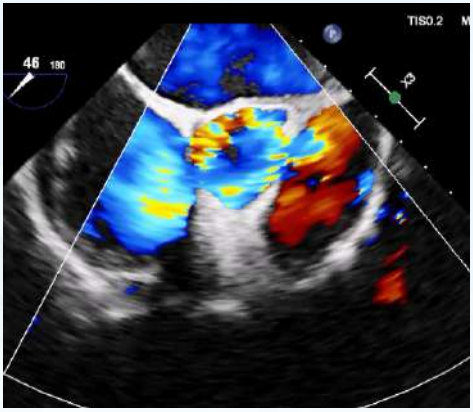

Transözefageal ekokardiyografi kısa eksen renkli doppler ile aort görüntüsü

Resim-3



Transözofageal ekokardiografi aort kısa eksen 2D görüntü

Pediatrik koroner arter fistülleri: Klinik özellikler, tedavi stratejileri ve izlem sonuçları

Hakan Kurt[1], Ertürk Levent[1], Zülal Ülger Tutar[1], Eser Doğan[1], Şeyma Şebnem Ön[1], Burcu Büşra Acar Alkan[1], Meral Yılmaz[1], Burcugül Karasulu Beci[1], Yüksel Atay[2], Osman Nuri Tuncer[2], Celal Çınar[3]
[1]Ege Üniversitesi, Çocuk Kardiyoloji Bilim Dalı, İzmir
[2]Ege Üniversitesi, Kalp ve Damar Cerrahisi Ana Bilim Dalı, İzmir
[3]Ege Üniversitesi, Radyoloji Ana Bilim Dalı, İzmir

GİRİŞ-AMAÇ:
Koroner arter fistülü çocukluk çağında nadir görülen, sıklıkla tesadüfen tanı konulan bir kardiyak anomalidir. Pediatrik hastalarda klinik başvuru şekli, anatomik özellikler, tedavi yaklaşımları ve sonuçlara ilişkin veriler sınırlıdır.
YÖNTEM:
Bu retrospektif, tek merkezli çalışmaya 20 yıllık dönem içerisinde koroner arter fistülü tanısı alan pediatrik hastalar dahil edilmiştir. Klinik, görüntüleme, girişimsel tedavi ve izlem verileri geriye dönük olarak incelenmiştir. Kompleks konjenital kalp hastalığı bulunan olgular çalışma dışı bırakılmıştır.
BULGULAR:
Çalışmaya 14 pediatrik hasta dahil edilmiştir (9 erkek, %64,3). Tanı anındaki medyan yaş 86,5 ay (IQR 143; 0,1–210), girişim sırasındaki medyan yaş ise 94 ay (IQR 120; 7–212) olarak saptanmıştır. Başvuru anında hastaların 2/14'ünde (%14,3) semptom mevcutken, 5/14'ünde (%35,7) klinik bulgu saptanmıştır. On hastada (%71,4) eşlik eden ekokardiyografik anormallikler izlenmiştir. On dört hasta içerisinde en sık fistül orjini sol ön inen koroner arter (n = 5, %35,7) olup, bunu sağ koroner arter (n = 4, %28,6) izlemiştir. Daha nadir orjinler arasında sol ana koroner arter (n = 2, %14,3), sirkumfleks arter (n = 1, %7,1) ve sol koroner sinüs (n = 1, %7,1) yer almıştır; bir hastada

(%7,1) sağ koroner arter ve sol ön inen arterden çift orjinli fistül saptanmıştır. Drenaj bölgeleri açısından fistüller en sık pulmoner arter ve sağ ventriküle (her biri n = 5, %35,7), ardından sağ atriuma (n = 4, %28,6) açılmaktaydı. Tanı anındaki ortalama koroner arter Z skoru 5,25 ± 3,43 olarak bulunmuştur. On iki hastaya (%85,7) girişim uygulanmış olup, en sık endikasyon koroner arter dilatasyonu (%75,0) olmuştur. Koroner arter fistülleri transkateter veya cerrahi yöntemlerle kapatılmıştır. İşleme bağlı komplikasyon 2 hastada (%16,7) gelişmiştir. Medyan 23 aylık (IQR 30; 10–106 ay) izlem süresince, kapatma sonrası rekanalizasyon 11 hastanın 2'sinde (%18,2) gözlenmiştir.
SONUÇ:
Bulgularımız, pediatrik koroner arter fistüllerinin anatomik ve klinik özelliklere göre bireyselleştirilmiş transkateter veya cerrahi yaklaşımlarla etkin biçimde tedavi edilebileceğini; düşük geç komplikasyon riski ile tatmin edici orta dönem sonuçlar elde edilebileceğini göstermektedir.

Anahtar Kelimeler: Konjenital koroner arter fistülü, pediatrik koroner anomaliler, koroner arter dilatasyonu, transkateter ve cerrahi kapatma

şekil 1

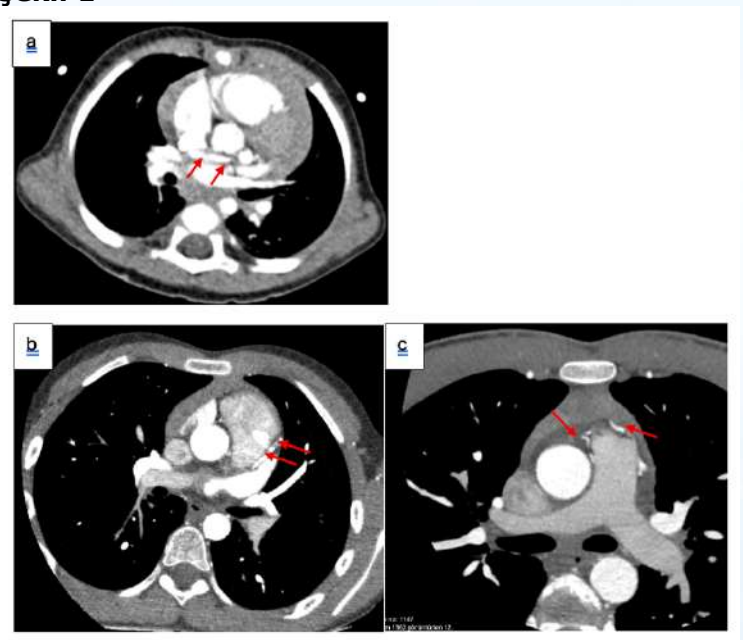

Sol sirkumfleks koroner arterden köken alıp sağ atriyuma drene olan koroner arter fistülü (hasta 3) (a). Sol ön inen koroner arterden köken alıp pulmoner artere drene olan koroner arter fistülü (hasta 12) (b). Hem sağ koroner arter hem de sol ön inen koroner arterden köken alarak pulmoner artere drene olan koroner arter fistülleri (hasta 14) (c).

Şekil 2

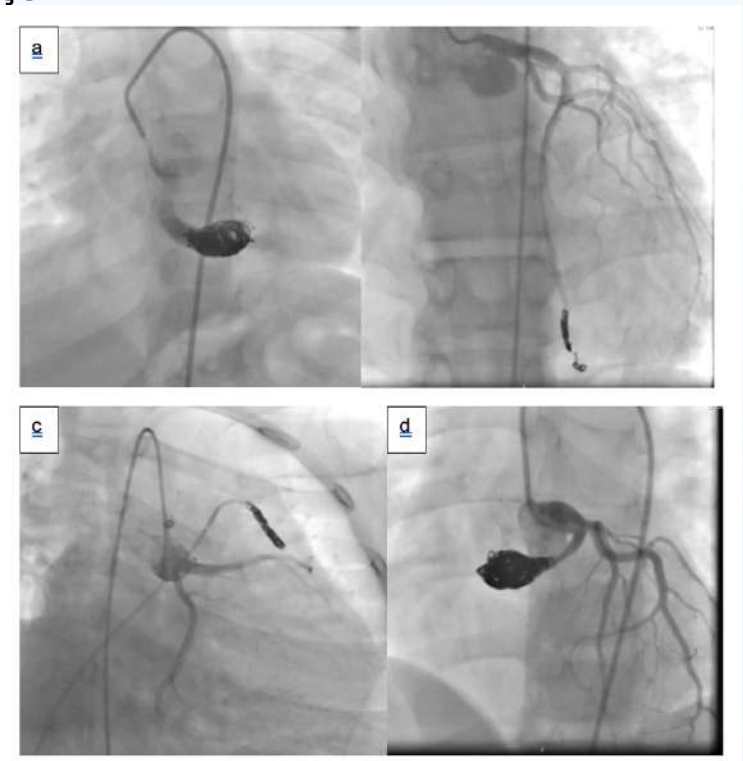

Sağ koroner arterden sağ ventriküle uzanan fistülün vasküler tıkaç ve koiller kullanılarak transkateter koil ile kapatılması ve minimal rezidüel şant izlenmesi (hasta 1) (a). Sol ön inen koroner arterden sağ ventriküle uzanan fistülün transkateter koil ile kapatılması (hasta 2) (b). Sol ön inen koroner arterden pulmoner artere uzanan fistülün transkateter koil ile kapatılması (hasta 8) (c). Sol koroner sinüs ile sağ atriyum arasındaki fistülün transkateter koil ile kapatılması ve minimal rezidüel şant izlenmesi (hasta 10) (d).

PP-169

Santral Venöz Katetere Sekonder Gelişen Süperior Vena Kava Darlığının Transkateter Stent İmplantasyonu ile Tedavisi

Gamze Vuran, Muhammed Yaşar Kılınç, Murat Muhtar Yılmazer
İzmir Dr.Behçet Uz Çocuk Hastalıkları ve Cerrahisi Eğitim ve Araştırma Hastanesi

GİRİŞ-AMAÇ: Santral venöz kateter kullanımı, özellikle uzun süreli yoğun bakım yatışı olan infantlarda santral venöz tromboz ve buna bağlı süperior vena kava (SVC) darlığı gelişimi açısından önemli bir risk faktörüdür. SVC darlığı; sistemik venöz dönüşün bozulmasına, üst ekstremite ve kraniyal venöz basınç artışına yol açarak hemodinamik ve nadiren nörolojik komplikasyonlara neden olabilir. Pediatrik yaş grubunda SVC darlığının transkateter yöntemlerle tedavisine ilişkin deneyimler sınırlıdır. Bu olgu sunumunda, santral kateter ilişkili SVC darlığı gelişen bir infantta transkateter balon dilatasyonu ve ardından stent implantasyonu ile sağlanan hemodinamik düzelme ve buna eşlik eden klinik sonuçların paylaşılması amaçlanmıştır.
OLGU: Daha önce bilinen konjenital kalp hastalığı olmayan 6 aylık erkek olgu, RSV pnömonisi nedeniyle yoğun bakım ünitesinde izlenmiş; mekanik ventilasyon, sepsis ve iki ayrı dönemde kardiyopulmoner resüsitasyon gerektiren solunum–kardiyak arrest öyküsü olmuştur. Uzun süreli damar yolu gereksinimi nedeniyle santral venöz kateter yaklaşık 45 gün süreyle kullanılmıştır. İzleminin 18. gününde yapılan transtorasik ekokardiyografide SVC–sağ atriyum bileşkesinde hiperekojenik trombüs ile uyumlu görünüm, türbülanslı akım ve Doppler ölçümlerinde 13–18 mmHg arasında değişen pik sistolik gradiyent saptanarak hemodinamik açıdan anlamlı SVC darlığı tanısı konmuştur. Eşlik eden klinik tabloda hipotoninin belirginleşmesi üzerine yapılan kraniyal manyetik rezonans görüntülemede serebral sulkuslarda belirginleşme, frontoparyetal bölgelerde subdural efüzyon alanları

ve sağ sigmoid sinüsle ilişkili kortikal venlerin belirginliği izlenmiş; bu bulgular venöz konjesyonla uyumlu olup sistemik venöz drenaj bozukluğunu düşündürmüştür. Yaklaşık iki ay süreyle uygulanan antikoagülan tedaviye rağmen darlıkta anlamlı gerileme izlenmemesi üzerine multidisipliner konsey kararıyla transkateter girişim planlanmıştır.
Tanısal anjiyografide innominat ven–SVC bileşkesinde ve SVC–sağ atriyum girişinde belirgin darlık ile kollateral venöz drenaj gözlendi. İlk aşamada innominat venin SVC ile bağlantı noktasına 4,5 mm koroner balon ile balon dilatasyonu uygulandı, ardından SVC–sağ atriyum bileşkesindeki trombüs formasyonu ile ilişkili olduğu düşünülen darlık segmentine de yine 4,5 mm balon ile ek dilatasyon yapıldı. İşlem sonrası anjiyografide innominat vendeki darlığın azaldığı ve SVC akımının belirgin şekilde arttığı izlendi. Ancak erken dönemde (yaklaşık 1 ay sonra) elastik recoil ve restenoz gelişmesi üzerine SVC'ye 7 × 30 mm Formula stent (Cook Medical, Bloomington, IN, ABD) implantasyonu gerçekleştirildi. İmplantasyon sonrası stentin tam ekspansiyonunun sağlanması ve stent proksimalinde görülen hafif darlığın giderilmesi için uygun balon ile stent içi post-dilatasyon uygulandı. Stent implantasyonu sonrası yapılan kontrol anjiyografisi ve ekokardiyografide SVC boyunca laminer akım sağlandığı gösterilmiş; stentin proksimalinde juguler ven düzeyinde yalnızca hafif rezidüel darlık izlenmiş ve bu segmentten ölçülen gradiyentin 4–5 mmHg ile hemodinamik açıdan önemsiz olduğu değerlendirildi.
SONUÇ: Bu olgu, uzun süreli santral venöz kateter kullanımına sekonder gelişen SVC darlığının infantlarda klinik olarak anlamlı hemodinamik ve sistemik venöz drenaj bozukluklarına yol açabileceğini göstermektedir. Balon anjiyoplastinin erken dönemde akımı iyileştirmesine rağmen elastik recoil ve restenoz gelişimi, bu yaş grubunda tek başına balon dilatasyonunun sınırlı kalabileceğini düşündürmektedir. Literatürle uyumlu olarak, balon anjiyoplastiye yanıtın yetersiz olduğu olgularda stent implantasyonu kalıcı lümen açıklığı ve düşük rezidüel gradiyent sağlayarak etkili bir tedavi seçeneği sunmuştur. Sunulan olguda, stent implantasyonu sonrası SVC boyunca laminer akımın sağlanması ve gradiyentin hemodinamik olarak önemsiz düzeylere gerilemesi, transkateter

stent yerleştirmenin uygun seçilmiş infant hastalarda güvenli ve etkin bir yaklaşım olduğunu desteklemektedir.

Anahtar Kelimeler: Balon anjiyoplasti, Santral venöz kateter, Süperior vena kava darlığı, Transkateter stent implantasyonu

Resim 1- Transtorasik ekokardiyografide süperior vena kava–sağ atriyum bileşkesinde akımı kısıtlayan hiperekojenik trombüs ile uyumlu görünüm ve bu segmentte izlenen türbülanslı akım.

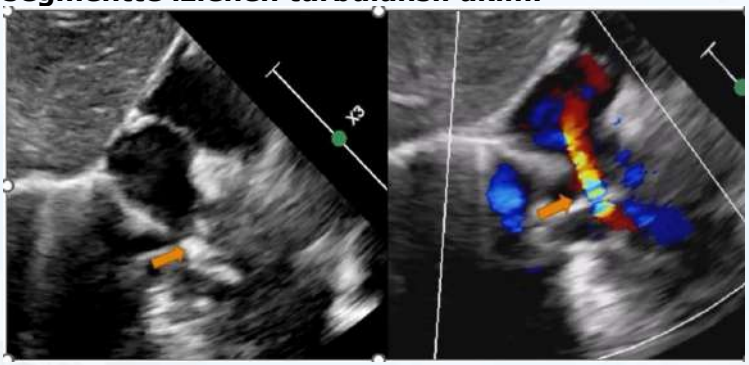

Resim 2- Kateter anjiyografide süperior vena kavada darlık görünümü ve stent implantasyonu sonrası SVC boyunca sağlanan laminer akım.



Resim 3- Süperior vena kava stent implantasyonu öncesi (A) ve sonrası (B) kraniyal MR görüntüleri. Girişim sonrası subdural efüzyonlarda belirgin gerileme izlenmektedir

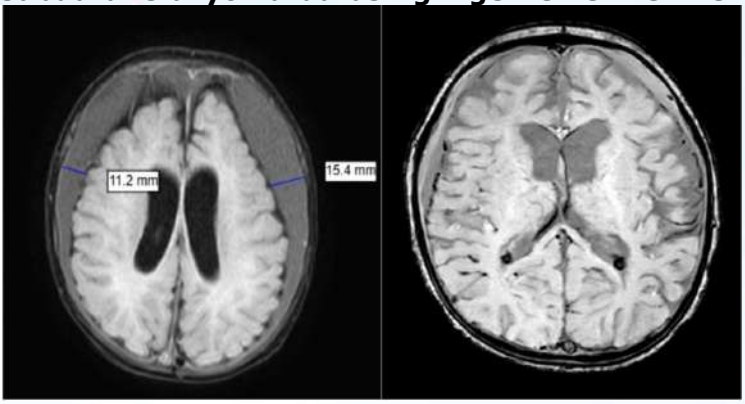

PP-170

Pulmoner AV fistülün nadir nedeni; Diskerotozis Konjenita

Tulay Şirinoğlu[1], Özlem Tüfekçi[2], Şebnem Yılmaz[2], Semra Gürsoy[3], Hale Ören[2], Sultan Acar[2], Mustafa Kır[1]
[1]Dokuz Eylül Üniversitesi, Çocuk kardiyoloji
[2]Dokuz Eylül Üniversitesi, Çocuk Hematoloji ve Onkoloji
[3]Dokuz Eylül Üniversitesi, Çocuk Genetik

5yaş kız olgu 3 yaşında aplastik anemi nedeniyle allogenik KİT yapılmış ve tedavi kesimi sonrası ellerde ayaklarda morarması başlamış. Sonrasında öksürük, aralıklı ateşi olan hastanın oda havasında saturasyonun %60'lara kadar düştüğü görülmüş. Genel durumu düşkün, KTA: 100/dk, SS: 36/dk, kan basıncı: 102/60mHg saturayon: nazal kanül ile yüksek akışlı oksijen desteği alırken %93. Dinlemekle solunum sesleri olağan, kardiyak muayenesinde S1, S2 ritmik, üfürüm duyulmadı. Pektus ekskavatum, tırnaklar distrofik ve siyanotik. Akciğer filmi, EKG si resim1 ve 2 de verildi. Toraks BT si de çekilen hastanın akciğer bulguları ile desatürasyonu açıklanmamıştır. Hastanın olası Pulmoner AV fistül açısından yapılan ajite salinle EKO sunda 6. atımda geçiş olduğu görüldü. Sonrasında katater anjiyografi yapıldı ve her iki pulmoner artere verilen opak enjeksiyonunda çok sayıda ince yaygın difüz AV fistülleri olduğu görüldü. Hastanın bu fistüllere neden olabilecek hastalıklar; Fontan operasyonu sonrası, Kalıtsal hemorajik teleanjiektazi (Osler-Weber-Rendu sendromu), Diskeratozis konjenita ve Hepatopulmoner sendrom açısından ayırıcı tansı yapıldı. Kemik iliği yetmezliği, IUGR, tırnak değişikliği, Pulmoner AV fistül olması nedeni diskerotozis kenjenita düşünüldü. Hastanın KİT öncesinde ayrılan kan örneklerinden CES (Klinik ekzon dizileme) analizi tekrarlandı ve TINF2c.853G>T denovo heterozigot mutasyon saptandı. Tedavi açısından oksijen desteği, steroid, B bloker ve IVIG denendi fakat belirgin yanıt alınamadı. Yayınlarda karaciğer nakli ile düzelmeler bildirildiği görüldü. Karaciğer nakli açısından hastanın izlemi devam etmektedir.

Anahtar Kelimeler: pulmoner AV fstül, anjiyografi, ajite salin EKO

PA akciğer filmi



Elektrokardiyografi

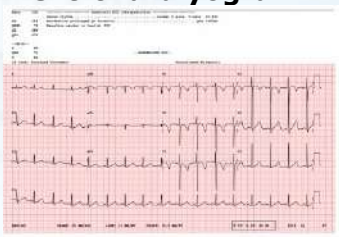

Ajite salinle konstrast EKO



Katater anjiyografi

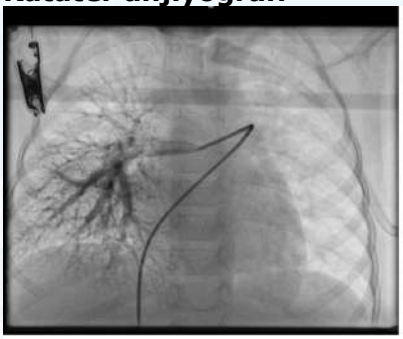

sağ pulmoner arterde yaygın pulmoner AV fistül

Katater anjiyografi



sol pulmoner arterde yaygın pulmoner AV fistül

PP-171

İnfektif Endokarditin Nadir Bir Komplikasyonu: Dev Mikotik Koroner Anevrizma

Onur Bircan[1], Fatoş Alkan[1], Serkan Seçici[2], Derya Sağcan Durmuş[1], Yağmur Güvendik Özkan[1], Yunus Emre Sarı[3], Şenol Coşkun[1]
[1]Manisa Celal Bayar Üniversitesi Tıp Fakültesi, Çocuk Kardiyolojisi- Manisa
[2]Manisa Celal Bayar Üniversitesi Tıp Fakültesi, Çocuk Kalp ve Damar Cerrahisi- Manisa
[3]Manisa Şehir Hastanesi, Çocuk Kardiyolojisi- Manisa

Giriş
İnfektif endokardit (İE), çocukluk çağında nadir görülmekle birlikte ciddi ve yaşamı tehdit eden komplikasyonlara yol açabilen bir klinik tablodur. İE'ye bağlı gelişen mikotik anevrizmalar; septik embolizasyon ve damar duvarı enfeksiyonu sonucu ortaya çıkan, tanı ve tedavisi güç vasküler komplikasyonlar arasında yer alır. Erişkinlerde koroner arter anevrizmalarının en sık nedeni ateroskleroz iken, çocukluk çağında Kawasaki hastalığı ön plandadır. Mikotik anevrizmalar ise pediatrik yaş grubunda oldukça nadir bildirilmeleri nedeniyle klinik farkındalığı sınırlı lezyonlardır. Bu olgu sunumunda, infektif endokardit zemininde gelişen dev koroner mikotik anevrizması olan bir çocuk hastanın tanı süreci, tedavi yaklaşımı ve klinik seyri tartışılmıştır.
Olgu
On yedi yaşında erkek hasta ateş, göğüs ağrısı, kusma ve karın ağrısı şikayetleri ile başvurdu. Fizik muayenede erken diyastolik üfürüm saptanması üzerine yapılan ekokardiyografide sol ventrikül dilatasyonu, biküspit aort kapağı, 1. Derece aort yetmezliği ve aort kapak kuspları üzerinde vejetasyonlar izlendi (Resim 1). Kan kültüründe Streptococcus mitis/oralis üremesi saptanması ve klinik

bulgular doğrultusunda 2023 ESC kriterlerine göre kesin infektif endokardit tanısı konularak uygun antibiyoterapi başlandı.
Hastanın yatışının 16. gününde baskı tarzında göğüs ağrısı gelişmesi üzerine yapılan değerlendirmede EKG'de prekordiyal derivasyonlarda yaygın ST depresyonu ve belirgin troponin yüksekliği (10.000 ng/L) saptandı. Ekokardiyografide sol ventrikül sistolik fonksiyonlarında bozulma, kapak yetmezliklerinde artış, sol sirkumfleks arter (LCx) ayrımından hemen sonra anevrizmatik dilatasyon (7×8 mm) izlendi. Anevrizma lümeninde trombüs ile uyumlu heterojen görünüm mevcuttu (Resim 2).
Koroner BT anjiyografi ve santral görüntülemeler sonrası antitrombotik tedavi başlandı. Klinik kötüleşme ve anevrizma boyutlarında artış üzerine yapılan konvansiyonel koroner anjiyografide, LCx proksimalinin trombotik olduğu ve bu bölgede dev koroner anevrizma bulunduğu görüldü. LAD, diagonal dal sonrası trombotik olarak izlenirken sağ koroner arterler normaldi (Resim 3).
Aspirin ve düşük molekül ağırlıklı heparine ek olarak tirofiban tedavisi ile trombüs yükünde geçici gerileme sağlandı. Ancak izlemde devam eden miyokard iskemisi bulguları, troponin artışı, anevrizmanın progresyonu ve ventrikül fonksiyonlarındaki bozulma nedeniyle cerrahi tedavi kararı alındı (Resim 4).
Cerrahi sırasında epikardiyal inflamasyon ve belirgin ödem mevcuttu. Miyokard dokusunun ödemli ve frajil olması ve koroner anevrizmanın ventrikül iç yüzeyine yerleşimli olması nedeniyle anevrizmaya yönelik direkt onarım yapılamadı. Safen ven grefti ile obtus marjin dalına (Sf-OM, 1 mm) ve LAD'ye (Sf-LAD, 1,5 mm) bypass anastomozları yapıldı. Aort kapak replasmanı gerçekleştirildi. Cerrahi materyal kültürlerinde üreme saptanmadı. Hastanın antibiyoterapisi 6 haftaya tamamlandı. Klinik, laboratuvar ve ekokardiyografik iyileşme sağlanan hasta medikal tedavi ile taburcu edildi.

Sonuç

İnfektif endokarditli hastaların yaklaşık %2–10'unda mikotik anevrizmalar saptanmakta olup, çocukluk çağında en sık serebral arterlerde yerleşim göstermektedir. Koroner arter tutulumu ise tüm mikotik anevrizmaların %10'undan azında ve İE'li hastaların

%0,5'inden daha azında görülür. Antibiyotik tedavisi ile enfeksiyon eradike edilse dahi çapı 1–2 cm'den büyük anevrizmaların gerilemesi beklenmez. Tromboz, rüptür ve koroner embolizasyon gibi ciddi komplikasyonların önlenmesi amacıyla cerrahi tedavi, bu hastalarda en sık tercih edilen yaklaşım olmaya devam etmektedir.

Anahtar Kelimeler: biküspit aorta, infektif endokardit, mikotik anevrizma

Resim 1

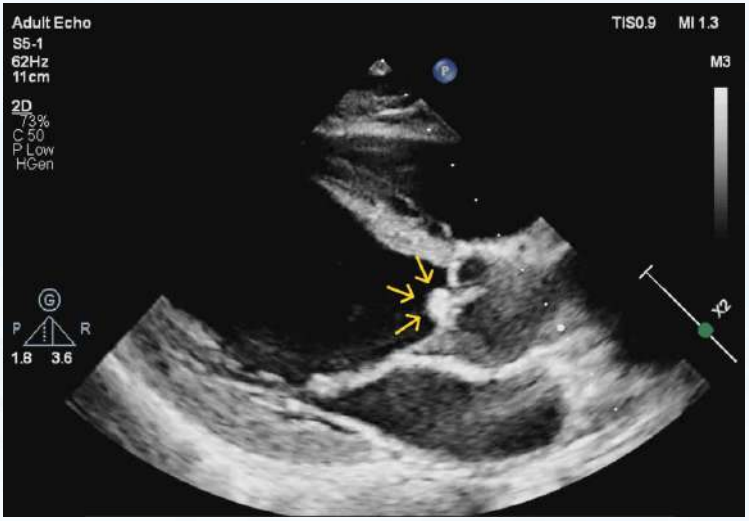

Aort kapak kuspları üzerinde vejetasyon

Resim 2

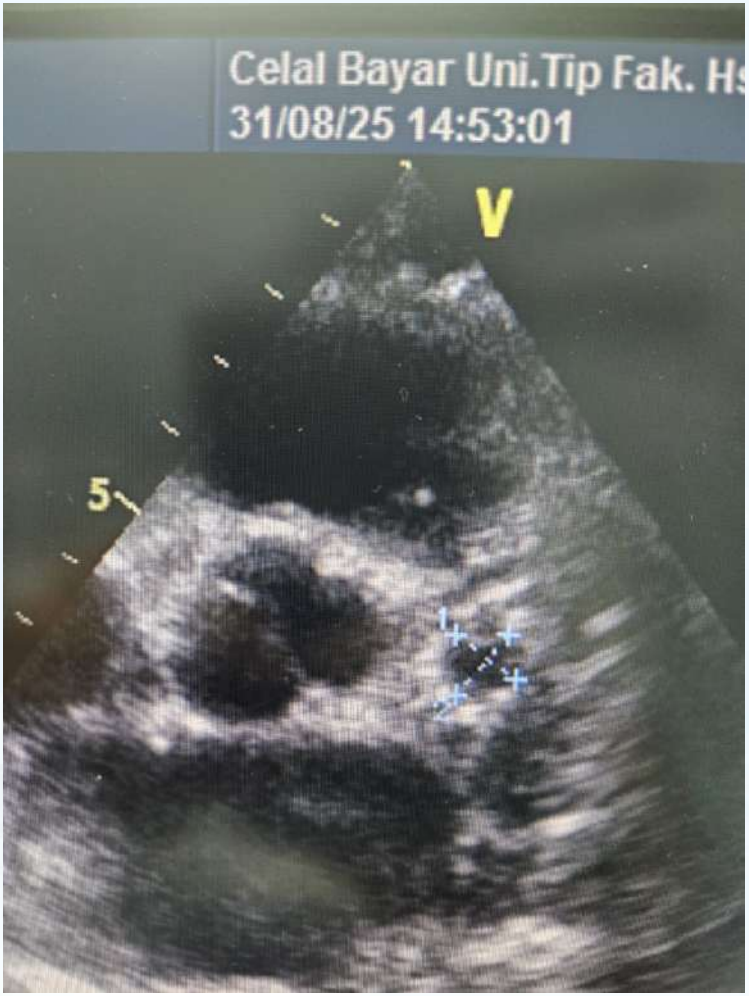

Ekokardiyografi'de koroner anevrizma

Resim 3

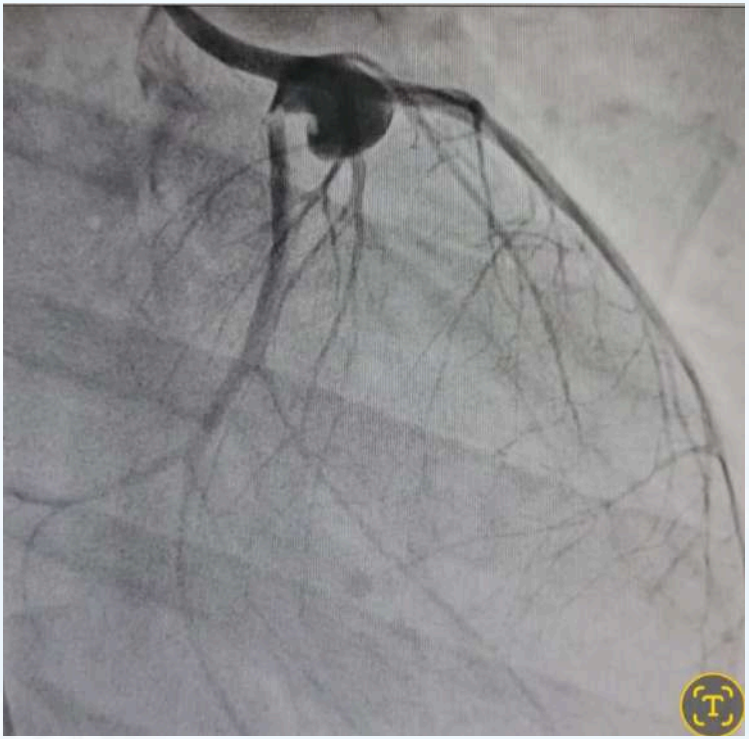

Konvansiyonel koroner anjiografide anevrizmatik görünüm

Resim 4

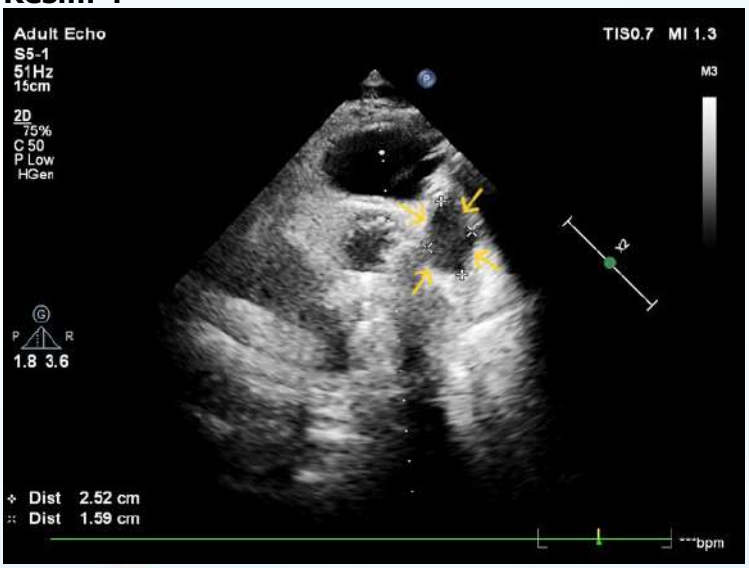

Koroner anevrizmanın progresyonu, dev koroner anevrizma

PP-172

Adolesan çağda balon aort valvuloplasti yapılan hastaların izlemi

Ahmet Burak Şimşek, Emine Gülşah Torun, Denizhan Bağrul, Hazım Alper Gürsu, İbrahim Ece
Ankara Bilkent Şehir Hastanesi, Çocuk Kardiyoloji Kliniği, Ankara

GİRİŞ-AMAÇ: Valvüler aort stenozu (AS), çocukluk ve adolesan çağda sol ventrikül çıkış yolu obstrüksiyonlarının en sık nedenlerinden biridir. Tedavi edilmediğinde progresif sol ventrikül hipertrofisi, miyokardiyal fibrozis, egzersiz intoleransı ve ani kardiyak ölüm riski ile ilişkilidir. Özellikle 10 yaş üzerindeki hastalarda kapak yapısının giderek daha fibrotik ve kalsifiye hale gelmesi hem cerrahi hem de transkateter tedavi seçeneklerinin uzun dönem sonuçlarını doğrudan etkilemektedir. Son yıllarda balon aort valvuloplasti (BAV), pediatrik yaş grubunda cerrahi valvotomiye etkin bir alternatif olarak kabul görmüş ve birçok merkezde ilk basamak girişim haline gelmiştir. BAV'nin temel hedefi, kabul edilebilir bir rezidüel gradient bırakırken aort yetmezliğini minimal düzeyde tutarak kapak alanını artırmaktır. Literatürde yenidoğan ve küçük çocuk grubuna ait BAV sonuçları geniş olarak rapor edilmiş olsa da, 10 yaş ve üzerindeki hasta grubuna ait veriler görece sınırlıdır.
Bu çalışmanın amacı, 10 yaş ve üzeri valvüler AS nedeniyle BAV uygulanmış hastaların retrospektif olarak incelenmesi ve işlem sonrası hemodinamik iyileşmenin (maksimum ve ortalama gradiyentlerdeki değişim), aort yetmezliği gelişimi veya progresyonunun, yeniden girişim (tekrar BAV veya cerrahi) gereksiniminin değerlendirilmesidir.

YÖNTEM: Bu çalışmada, merkezimizde Ocak 2020 ve Aralık 2025 arasında valvüler AS nedeniyle BAV uygulanmış ve işlem sırasında 10 yaş ve üzerinde olan 13 hasta dahil edilmiştir ve bu hastalar retrospektif olarak incelenmiştir. Sürekli değişkenler ortalama ±

standart sapma veya medyan olarak sunuldu. İşlem öncesi ve sonrası parametreler eşleştirilmiş t-testi ile karşılaştırıldı. $p<0,05$ istatistiksel olarak anlamlı kabul edildi.

BULGULAR: Çalışmaya, 10 yaş ve üzerinde olup valvüler AS nedeniyle BAV uygulanmış 13 hasta dahil edildi. Hastaların ortalama yaşı 13,6±2,7 yıl (10–17), ortalama ağırlığı 54,2±16,4 kg (32-85), %61'i erkekti. Elektrokardiyogramda %38 hastada sol ventrikül hipertrofisi bulguları mevcuttu. Hastaların %46'sında asendan aortada dilatasyon eşlik etmekteydi. Ekokardiyografi ile değerlendirmede aortik anülüs Z skoru 0,17 ± 1,76, asendan aorta Z skoru 2,28 ± 1,65, IVSD Z skoru 3,2 ± 0,6, LVEDD Z skoru 0,8 ± 1,5 ve PWD Z skoru 2,8 ± 0,9 saptandı. Anjiyografik olarak ortalama aort anülüs çapı 18,2 ± 2,3 mm olup ortalama balon/anülüs oranı 0,99 ± 0,11 olarak hesaplandı. Ekokardiyografik olarak işlem öncesi ortalama maksimum aort kapak gradiyenti 88 ± 17 mmHg, ortalama gradiyent ise 49 ± 8 mmHg idi. Ekokardiyografik olarak işlem sonrası maksimum aort gradiyenti 53 ± 11 mmHg anlamlı olarak düştü ($p<0,001$). Kateter anjiyografide işlem öncesi pik gradient 43 ± 9 mmHg idi. İşlem sonrası pik gradient 22 ± 6 mmHg anlamlı olarak düştü ($p<0,001$). Hiçbir hastada işlem sonrası önemli aort yetersizliği gelişmedi. 1 hastada girişim yerinde işleme bağlı psödoanevrizma ve trombüs gelişti, cerrahi olarak psödoanevrizma düzeltilmesi ve embolektomi yapıldı. 2 hastada izlemde cerrahi tedavi ihtiyacı oldu; bir hastaya aort kapak replasmanı ve asendan aorta replasmanı, bir hastaya aort kapak replasmanı ve aort kök genişletilmesi yapıldı.

SONUÇ: Bu retrospektif analiz, 10 yaş ve üzerindeki valvüler AS olan hastalarda BAV'nin, belirgin ve istatistiksel olarak anlamlı bir gradiyent azalması sağladığını göstermektedir. Uygun hasta seçimi, dikkatli balon çapı belirlenmesi ve kontrollü dilatasyon stratejileri ile BAV, güvenli ve etkili bir tedavi seçeneği olmaya devam etmektedir. Bu yaklaşım, cerrahi müdahaleyi geciktirerek hastaların büyüme ve gelişim dönemini daha iyi bir hemodinamik durumla geçirmesine olanak sağlayabilir.

Anahtar Kelimeler: balon aort valvuloplasti, adolesan, aort stenozu

PP-173

Fallot Tetralojisi Tam Düzeltme Cerrahisi Sonrası Uzamış Şilotoraksta Lipiodol Lenfanjiyografinin Terapötik Etkisi

Fatma Başak Burçak[1], Taliha Öner[1], Yunus Yaşar[2], Abdullah Urve Köksal[3], Mehmet Karacan[1], Can Vuran[3]
[1]Sağlık Bilimleri Üniversitesi, Ümraniye Eğitim Ve Araştırma Hastanesi, Çocuk Kardiyoloji Kliniği, İstanbul
[2]Sağlık Bilimleri Üniversitesi, Ümraniye Eğitim Ve Araştırma Hastanesi, Girişimsel Radyoloji Kliniği, İstanbul
[3]Sağlık Bilimleri Üniversitesi, Ümraniye Eğitim Ve Araştırma Hastanesi, Çocuk Kalp ve Damar Cerrahisi Kliniği, İstanbul

Giriş ve Amaç

Şilotoraks, konjenital kalp cerrahisi sonrası postoperatif dönemde görülebilen önemli bir komplikasyondur. Medikal tedaviye rağmen uzayan şilotoraks olgularında lenfanjiyografi, hem tanı hem de tedavi açısından yol gösterici bir yöntemdir. Şilotoraks gelişiminde birden fazla mekanizma rol oynar; bunların başlıcaları lenfatik damarların travmatik hasarı, sistemik venöz obstrüksiyon ve sağ ventrikül disfonksiyonudur. Tanı için plevral sıvı trigliserid düzeyinin 110 mg/dL'nin üzerinde olması yeterlidir.
Bu olgu sunumunda, Fallot tetralojisi nedeniyle tam düzeltme cerrahisi uygulanan ve postoperatif dönemde gelişen, standart medikal tedavilere dirençli uzamış şilotoraksın, lenf yolu yoluyla verilen Lipiodol sonrasında gerilemesini sunarak bu yaklaşımın tedavi seçenekleri arasında akılda tutulmasını amaçladık.

Olgu

Yirmi bir aylık, 9 kg ağırlığında, Down sendromu fenotipinde kız hastaya Fallot tetralojisi tanısı ile tam düzeltme cerrahisi (VSD

kapatılması, pulmoner arter rekonstrüksiyonu, infundibular bant rezeksiyonu ve atriyal septektomi) uygulandı. Restriktif sağ ventrikül fizyolojisi nedeniyle postoperatif ikinci günde ECMO desteğine alınan hasta, bilateral pulmoner arter dal darlığı nedeniyle yeniden opere edildi ve ikinci operasyondan üç gün sonra ECMO'dan ayrıldı.

Postoperatif 10. günde toraks drenaj sıvısında trigliserid düzeyi 289 mg/dL saptanarak şilotoraks tanısı konuldu. Orta zincirli trigliserit içeren diyet, somatostatin infüzyonu, ibuprofen ve kolşisin tedavilerine rağmen yüksek debili şilöz drenaj devam etti. Hipoalbuminemi nedeniyle albümin replasmanı yapıldı, oral beslenme kesilerek total parenteral nutrisyona geçildi. Medikal tedavilere yanıt alınamaması üzerine girişimsel radyoloji tarafından inguinal lenf nodu yoluyla Lipiodol verilerek yapılan lenfanjiyografide sisterna şili düzeyinde hızlı akımlı fistül izlendi. Embolizasyon yerine takip önerilen hastada, işlemden beş gün sonra drenaj tamamen kesildi ve toraks drenleri çekildi. Hasta postoperatif 102. günde düşük yağlı diyet, MCT mama ve oral kolşisin tedavisi ile taburcu edildi.

Sonuç

Artan kardiyovasküler cerrahi girişim oranları ile birlikte şilotoraks, postoperatif dönemde önemli bir morbidite nedeni olmaya devam etmektedir. Standart medikal tedavilere yanıt vermeyen uzamış şilotoraks olgularında lenfanjiyografi, yalnızca tanısal değil aynı zamanda terapötik etkisi olan bir yöntem olarak cerrahi girişim öncesinde etkili bir seçenek olabilir.

Anahtar Kelimeler: Şilotoraks, Fallot tetralojisi, lenfanjiografi, MCT, somatostatin

PP-174

Akut Romatizmal Ateş Epidemiyolojisi, Klinik Özellikleri ve Uzun Dönem Morbidite Sonuçları: Güney Galler' de 30 Yıllık Deneyim

Secil Sayin[1], Abd El Salam Al Ethawi[2], Amos Wong[2], Victor Ofoe[2], Orhan Uzun[2]
[1]Ankara Etlik Şehir Hastanesi, Pediatrik Kardiyoloji Kliniği, Ankara
[2]Cardiff Üniversitesi, Pediatrik Kardiyoloji Kliniği, Galler, Birleşik Krallık

GİRİŞ-AMAÇ: Akut romatizmal ateş (ARA), A grubu beta-hemolitik streptokok enfeksiyonunun sekeli olarak gelişen, immün aracılı sistemik bir inflamatuar hastalık olup dünya genelinde çocuklarda edinsel kalp hastalığının başlıca nedeni olan Romatizmal Kalp Hastalığına (RKH) yol açmaktadır. Yüksek gelirli ülkelerde sosyoekonomik koşulların iyileşmesi, antibiyotiklere kolay erişim ve tıbbi bakımdaki gelişmeler sayesinde ARA insidansı son yüzyılda önemli ölçüde azalmış olsa da, hastalığın eradikasyonu henüz tam olarak sağlanamamıştır. Araştırmamız, Güney Galler'de ARA tanısı konulan pediatrik hastalarda epidemiyoloji, klinik özellikler ve uzun dönemde morbiditeyi değerlendirmek amacıyla yapılmıştır.
YÖNTEM: Bu gözlemsel, analitik çalışmada, Galler Üniversite Hastanesi'nde Ocak 1994 ile Ağustos 2025 tarihleri arasında ve 0-18 yaş aralığında ARA tanısı konulan 55 hastanın demografik (yaş, cinsiyet, aile öyküsü), klinik verileri (hastanede yatış süresi, yoğun bakım ihtiyacı, Jones kriterlerine göre major ve minör bulgular, sekonder profilaksiye uyum derecesi) ve elektrokardiyografik bulgular retrospektif olarak incelendi. Ayrıca, medikal tedavi ve profilaksi, cerrahi müdahale yöntemleri, enfeksiyon, tromboembolizm, kanama, kalp yetmezliği gibi komplikasyonlar ile uzun dönem morbidite ve mortalite sonuçları da değerlendirildi. Ekokardiyografi tetkikinde, kapak yetersizlikleri güncel uluslararası kılavuzlara göre standart Doppler kriterleri kullanılarak değerlendirildi. Kardit sessiz, hafif, orta veya ağır olarak

sınıflandırıldı. İstatistiksel analizde ki-kare, Mann-Whitney U ve regresyon modelleri kullanıldı.
BULGULAR: Araştırmamıza dahil edilen hastaların ortanca yaşı 11 (IQR: 4-28) yıl, ortanca takip süresi ise 6 (IQR: 1-37) yıldı. En sık görülen majör kriterler sırasıyla kardit (%78,2) ve kore (%38,2) idi. Kapak tutulumu olan 40 hasta arasında en sık etkilenen kapak mitral kapak (%97,5) olup bunu aort kapağı (%47,5) ve triküspit kapak (%2,5) izledi. Hastaların %47,5'inde çoklu kapak tutulumu mevcuttu. İlk başvuruda kardit, 20 hastada (%46,5) hafif, 11'inde (%25,6) orta, 8'inde (%18,6) sessiz ve 4'ünde (%9,3) ağır olarak saptandı. İzlem sürecinde, sessiz veya hafif karditi olan hastaların %25'inin orta veya ağır kardit tablosuna ilerlediği gözlendi. Yoğun bakım ihtiyacı; kore yokluğu, şiddetli mitral yetersizlik, ağır kardit ve anti-konjestif tedavi kullanımı ile anlamlı şekilde ilişkili bulundu. Hastaların %18,6'sına kardiyak cerrahi tedavi (mitral veya aort kapak onarım/değişim) uygulandı. Sekonder profilakside hastaların çoğuna oral penisilin V verildi. Profilaksiye uyum oranının yüksek (%89), hastalık nüks oranının ise düşük (%3,6) olduğu izlendi. Genel mortalite oranı %5,5 olarak tespit edildi.
SONUÇ: ARA karditi ve RKH, Güney Galler'de özellikle uzun dönemde önemli morbiditeye sahip bir hastalık olma özelliğini korumaktadır. Kardit, özellikle mitral ve/veya aort kapak tutulumu söz konusu olduğunda, yoğun bakım izlemi ve cerrahi tedavi ihtiyacı gibi morbidite durumlarının başlıca belirleyicisi olmaya devam etmektedir. Bulgularımız erken ekokardiyografik tanı, sekonder antibiyotik profilaksisine uyum ve uzun süreli, yakın klinik izlemin, epidemiyolojik açıdan düşük riske sahip bölgelerde dahi ARA'nın nüks riskini azaltmada ve RKH gelişimini önlemedeki önemini vurgulamaktadır.

Anahtar Kelimeler: Akut romatizmal ateş, kardit, profilaksi, romatizmal kalp hastalığı

Şekil

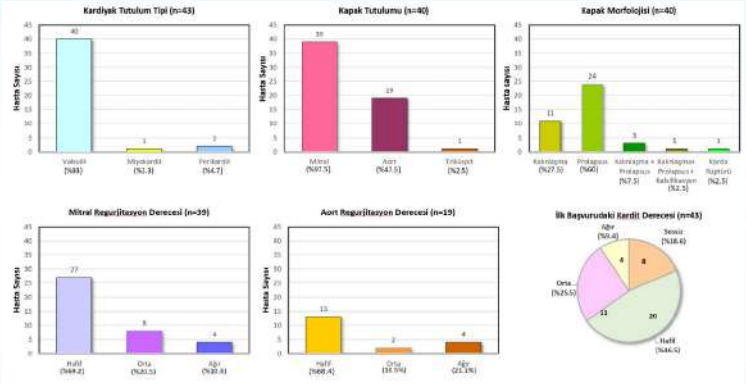

Akut Romatizmal Ateşli Pediatrik Hastalarda Ekokardiyografik Bulgular: Kardiyak Tutulum, Kapak Morfolojisi ve Yetmezlik Şiddeti

Tablo

Tablo: Klinik Değişkenlerin Yoğun Bakım İzlem İhtiyacına Göre Dağılımı

Değişkenler	YBÜ İhtiyacı (Hayır)	YBÜ İhtiyacı (Evet)	Test	*p*-değeri
Artrit				
Hayır	35[a] (%85.4)	6[a] (%14.6)		1.000
Evet	12[a] (%85.7)	2[a] (%14.3)		
Kore				
Hayır	26[a] (%76.5)	8[b] (%23.5)		**0.018**
Evet	21[a] (%100.0)	0[b] (%0.0)		
Eritema Marjinatum				
Hayır	43[a] (%84.3)	8[a] (%15.7)		1.000
Evet	4[a] (%100.0)	0[a] (%0.0)		
Subkutan Nodüller				
Hayır	44[a] (%84.6)	8[a] (%15.4)		1.000
Evet	3[a] (%100.0)	0[a] (%0.0)		
Ateş				
Hayır	24[a] (%96.0)	1[b] (%4.0)		0.059
Evet	23[a] (%76.7)	7[b] (%23.3)		
Artralji				
Hayır	36[a] (%85.7)	6[a] (%14.3)		1.000
Evet	11[a] (%84.6)	2[a] (%15.4)		
ESH ve/veya CRP yüksekliği				
Hayır	22[a] (%95.7)	1[a] (%4.3)		0.120
Evet	25[a] (%78.1)	7[a] (%21.9)		
PR Mesafesinde Uzama				
Hayır	45[a] (%86.5)	7[a] (%13.5)		
Evet	1[a] (%50.0)	1[a] (%50.0)		0.382
Upper limit of normal	1[a] (%100.0)	0[a] (%0.0)		
Mitral Regurjitasyon Derecesi				
Yok	16[a] (%94.1)	1[a] (%5.9)		
Hafif	19[a] (%90.5)	2[a] (%9.5)		
Orta	5[a] (%83.3)	1[a] (%16.7)		**0.041**
Şiddetli	1[a] (%25.0)	3[b] (%75.0)		
Hafif-Orta	4[a] (%80.0)	1[a] (%20.0)		
Orta-Şiddetli	2[a] (%100.0)	0[a] (%0.0)		
Aort Regurjitasyon Derecesi				
Yok	31[a] (%88.6)	4[a] (%11.4)		
Hafif	12[a] (%92.3)	1[a] (%7.7)		
Orta	1[a] (%50.0)	1[a] (%50.0)		0.112
Orta-Şiddetli	1[a] (%100.0)	0[a] (%0.0)		
Şiddetli	2[a] (%50.0)	2[b] (%50.0)		
Kardit Derecesi (İlk Başvuru)				
Sessiz	10[a] (%100.0)	0[a] (0.0%)		
Hafif	23[a] (%88.5)	3[a] (11.5%)		**0.012**
Orta	13[a] (%86.7)	2[a] (13.3%)		
Ağır	1[a] (%25.0)	3[b] (75.0%)		
Anti-konjestif Tedavi				
Hayır	39[a] (%100.0)	0[b] (0.0%)		**<0.001**
Evet	8[a] (%50.0)	8[b] (50.0%)		

(Kategorik değişkenlere ait bulgular n (%) şeklinde sunulmuştur. Farklı üst simge harfleri (a, b) ikili karşılaştırmalara dayalı gruplar arasındaki istatistiksel olarak anlamlı farkları göstermektedir ($p<0.05$).

Klinik Değişkenlerin YBÜ İhtiyacına Göre Dağılımı

PP-175

İnsidental saptanan duktal divertikül anevrizması

Tulay Şirinoğlu, Yağmur Damla Önal, Hazer Ercan Bozyer, Hüseyin Bardak, Mustafa Kır
Dokuz Eylül Üniversitesi, Çocuk kardiyoloji

Sekiz yaşında erkek hasta, üfürüm saptanması nedeniyle çocuk kardiyoloji polikliniğine başvurdu. Özgeçmişinde özellik yoktu, büyüme ve gelişmesi yaşına uygundu. Fizik muayenede sırta yayılan 2/6 sistolik üfürüm mevcuttu; periferik nabızlar ve dört ekstremite kan basınçları normaldi. Elektrokardiyografi ve akciğer grafisi olağandı. Transtorasik ekokardiyografide suprasternal pencerede sol subklavian arter distalinde fokal genişleme ve inen aortada 26 mmHg gradiyent izlendi. Toraks BT anjiyografide sol subklavian arter sonrasında sakküler genişleme ve distalinde koarktasyon ile uyumlu daralma saptandı. Kateter anjiyografide duktal bölgede anevrizma izlendi ve çıkan–inen aorta arasında 15 mmHg çekiş basıncı ölçüldü.Hastada duktal divertikül anevrizması düşünüldü.

Duktus arteriozus anevrizması ve duktal divertikül anevrizması aynı anlamda değildir. Duktus arteriozus anevrizması, duktusun kendisinin dilatasyonudur ve genellikle yenidoğan–infant dönemde görülür. Duktal divertikül anevrizması ise duktusun kapanma sürecinde aortik ucun açık kalması sonucu oluşur; pulmoner ucu kapalıdır ve daha çok çocukluk veya erişkin yaşta insidental saptanır. Duktal divertikül anevrizmaları genellikle aort ile geniş açılar oluşturur. En önemli riskleri genişleme ve rüptürdür; bu nedenle cerrahi gereksinimi açısından yakından izlenmelidir.

İzlem ve Sonuç

Hipertansiyonu olmayan ve diseksiyon açısından yüksek risk taşımadığı düşünülen hasta, yıllık ekokardiyografi ve iki yılda bir ileri görüntüleme ile izleme alındı. Anevrizmada progresyon saptanması durumunda cerrahi tedavi planlanacaktır.

Anahtar Kelimeler: duktal anevrizma, insidental,duktal divertikül anevrizması

BT anjiyografi



BT anjiyografi,3D



Katater anjiyografi



PP-176

İatrojenik aortopulmoner arter fistül gelişimi ve balon rüptürüne bağlı stent migrasyonunun başarılı manüplasyonu

Osman Başpınar, Mehmet Fatih Alptekin, Mehmet Armağan Alakuş, Ayşe Sülü
Gaziantep Üniversitesi Tıp Fakültesi, Çocuk Kardiyoloji BD, Gaziantep

9.5 yaş kız hasta konduit ile opere VSD-PA tanısı ve RPA dal darlığı, sağ arkus tanıları ile kalp kateterizasyonuna alındı. JR ve hidrofilik tel ile sağ pulmoner artere girilmesinin hemen arkasından hastada öksürük ve hemoptizi oluştu, miktarı arttığı ve devamlılık arz ettiği için hasta entübe edildi. Desandan aortaya kontrast madde enjeksiyonunda aortopulmoner fistül gelişmiş olduğu, sağ üst anevrizmatik pulmoner arter dallarının dolduğu ve bronşa açıldığı görüldü. Acil olarak 12F Mullins kılıf içinde 14x40 mm Gemini balona yüklü kaplı Andrastent 38 mm ilerletildi. İç balon şişmesine rağmen dış balonun rüptür olduğu görüldü. Balon geri alınırken migrasyon gösteren stentin içine j uçlu ikinci stiff tel ilerletilerek stent stabilize edildi. 14x40 ve 16x40 mm Vacs III balonlar ile stent dilate edilerek fistül akımı kapatıldı. Aynı seans da RPA'ya XL 28 mm bare stent ilerletilerek dilate edildi. 2 ay sonraki kontrolünde RPA'da rezidüel darlık olmadığı, her iki stent akımının da laminer olduğu, rezidüel fistül akımının olmadığı görüldü.
Pulmoner arter darlıklarının balon dilatasyonu işlemi sırasında pulmoner arter rüptürü veya iatrojenik aortopulmoner arter fistülü nadiren görülebilir. Fakat hidrofilik telin stenotik damara girilmesi sırasında fistül gelişimine literatürde rastlanılmamıştır. Stent implantasyonunda balonun rüptüre olması ve buna bağlı migrasyon çok korkutucu bir komplikasyondur. Özellikle stenozun olmadığı bir

lezyonda bu durum kaplı stentin tehlikeli bir yerde park edilmesine neden olabilir. Bu durumda yaratıcı düşüncenin önemi büyüktür, içinde balon olan bir stentin bu nedenle guidewire ile stabilize edilmesi hastanın işleminin güvenle bitirilmesini sağlamıştır. Nadir olması nedeni ile deneyimin paylaşılması düşünülmüştür.

Anahtar Kelimeler: aortopulmoner fistül, stent migrasyonu, Andrastent, komplikasyon yönetimi

Resim 1. Stenotik RPA dal darlığının görünümü

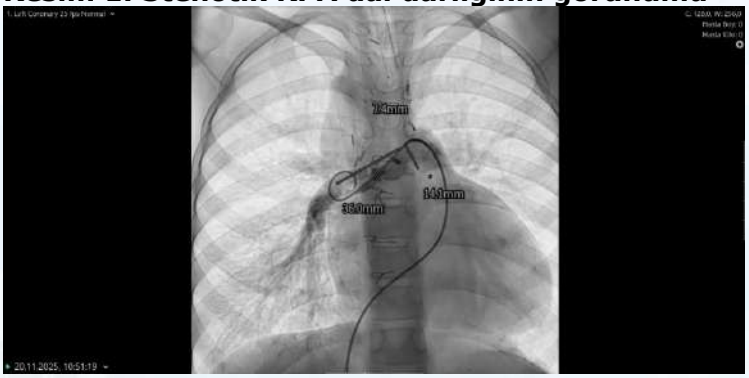

Resim 2. Aortopulmoner fistül

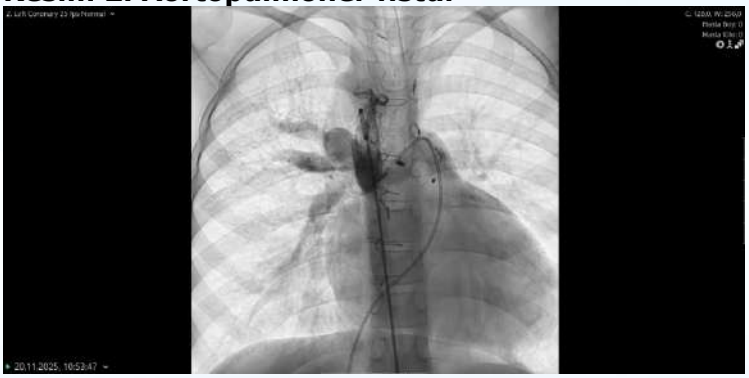

Desandan aortaya yapılan kontrast madde enjeksiyonunda iatrojenik AP fistüle bağlı sağ üst lob pulmoner yatak görülmekte

Resim 3. Stent stabilizasyonu

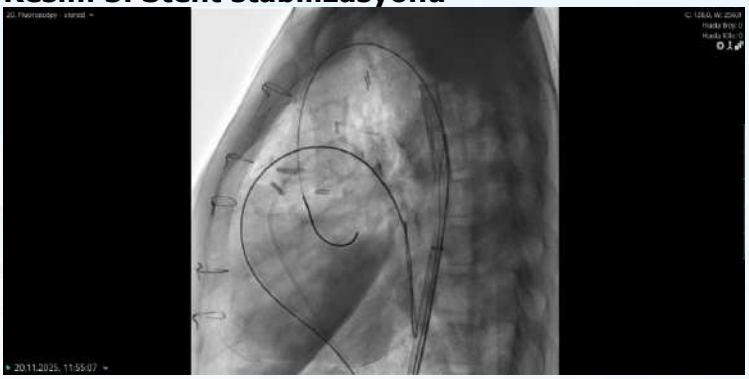

Dış balon rüptüründen sonra migrasyon gösteren stentin ikinci tel ile stabilizasyonun sağlanması

Resim 4. Aorta ve pulmoner arter stentlerinin birbiri ile ilişkisi

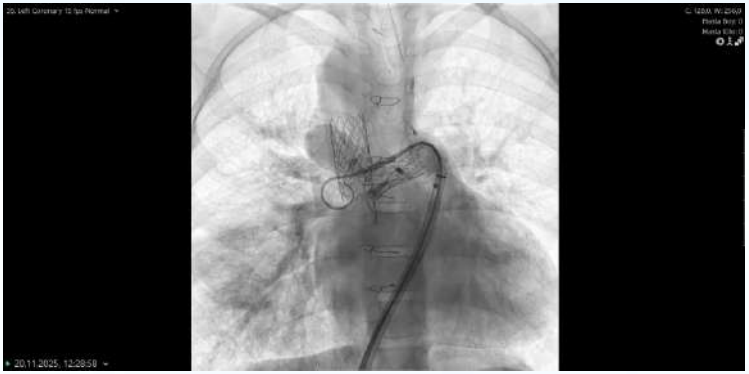

Fistül için aortaya ve darlık nedeni ile RPA'ya konulan stentlerin son durumu

PP-177

Yenidoğan Bebeklerde Girişimsel Kardiyak Kateterizasyon İçin Perkütan Karotis Arter Erişimi

Ahmet Burak Şimşek[1], Utku Pamuk[1], Denizhan Bağrul[1], Emine Azak[1], Ahmet Vedat Kavurt[1], İbrahim Ece[1], Hazım Alper Gürsu[1], Mustafa Şenol Akın[2], İbrahim İlker Çetin[1]
[1]Ankara Bilkent Şehir Hastanesi, Çocuk Kardiyoloji Kliniği, Ankara
[2]Ankara Bilkent Şehir Hastanesi, Neonatoloji Kliniği, Ankara

GİRİŞ-AMAÇ: Yenidoğan döneminde kompleks konjenital kalp hastalıklarının tanı ve tedavisi, hemodinamik olarak önemli hasta grubu nedeniyle ileri düzey girişimsel teknikler gerektirir. Bu hastalarda transkateter tanısal ve terapötik işlemler çoğu zaman hayat kurtarıcı olmakla birlikte, teknik olarak zorluklar içerir. Geleneksel olarak femoral arter ve ven erişimi ilk tercih olmakla birlikte, özellikle düşük doğum ağırlıklı, duktus bağımlı sistemik dolaşımı olan yenidoğanlarda femoral erişim yetersiz hale gelebilmektedir. Bu hasta grubunda karotis arter üzerinden girişim, güvenli şekilde görüntüleme ve girişim yapılmasına olanak tanır. Son yıllarda, karotis arter yaklaşımının yüksek teknik başarı ve kabul edilebilir komplikasyon oranları ile uygulanabildiği bildirilmiştir. Bu çalışmanın amacı, merkezimizde yenidoğan döneminde karotis arter yoluyla yapılan tanısal ve girişimsel kateter işlemlerinin teknik başarı, erken dönem komplikasyonlar ve klinik sonuçlar açısından retrospektif olarak değerlendirilmesidir.

YÖNTEM: Çalışmaya Ocak 2020-Aralık 2025 tarihleri arasında merkezimizde karotis arter yoluyla tanısal ve girişimsel transkateter işlem uygulanan 32 hasta dahil edildi. Hastaların tıbbi kayıtlarından; demografik veriler, altta yatan konjenital kalp hastalığı, karotis arter girişim endikasyonu, uygulanan işlemin türü, kılıf çapları, işlem süresi, işlem başarısı, işleme bağlı

komplikasyonlar ve tekrar girişimsel tedavi süreçleri retrospektif olarak incelendi. Sürekli değişkenler ortalama ± standart sapma veya medyan (minimum–maksimum) olarak, kategorik değişkenler yüzde (%) olarak sunuldu.

BULGULAR: Hastaların ortalama doğum haftası 36,7±2,1 hafta (30-39), ortalama doğum ağırlığı 2692±642 gram (940-3930), ortalama girişim yaşı 11 gün (2-28), işleme alındığında ortalama ağırlığı 2698 gram (1300-3930), ortalama işlem süresi 60,6±26,2 dakika (25-120) idi. Hastaların %61'i (n=19) kız cinsiyetti. Hastaların %46,9'una (n=15) duktusa stent implantasyonu, %25'ine (n=8) aort balon anjiyoplasti, %3,1'ine (n=1) aort balon valvüloplasti işlemi başarı ile uygulandı. 8 hastaya ise tanısal kateter anjiyografi işlemi uygulandı. Girişimsel yol olarak hastaların %53,1'inde (n=17) sağ karotis arter kullanıldı. 1 hastada bradikardi ve desatürasyon, 1 hastada ise kardiyak resüsitasyon ihtiyacı komplikasyon olarak kaydedildi. Hastaların %31,3'ü (n=10) izlemde kaybedildi. Ancak bu hastaların hiçbiri transkateter tanısal veya girişimsel tedaviye bağlı kaybedilmedi. 4 hasta takip eden süreçte sepsis nedeniyle, 6 hasta palyasyon ya da düzeltici ameliyat sonrası yoğun bakım sürecinde kaybedildi.

SONUÇ: Çalışma süresi içinde karotis arter yoluyla tanısal veya girişimsel kateterizasyon uygulanan ardışık yenidoğan hastalar analize dahil edildi. Hastaların çoğu kritik konjenital kalp hastalığı nedeniyle değerlendirilmiş olup en sık endikasyonlar; duktus bağımlı sistemik dolaşım ve kritik aort koarktasyonu hastalarıydı. Uygulanan işlemler arasında duktal stentleme, balon anjiyoplasti ve tanısal anjiyografi ön plandaydı. Tüm olgularda planlanan girişim karotis arter yolu ile teknik olarak başarıyla tamamlandı ve hedeflenen anatomik yapıların yeterli şekilde görüntülenmesi veya tedavisi sağlandı. İşlem sırasında veya hemen sonrasında majör teknik başarısızlık izlenmedi. Ciddi kanama, kalıcı veya geçici karotis arter oklüzyonu, girişime bağlı cerrahi gerektiren vasküler hasar izlenmedi. Nörolojik komplikasyon açısından klinik olarak belirgin inme veya kalıcı nörolojik defisit saptanmadı. İşleme bağlı mortalite gözlenmezken, bazı hastalarda izlenen erken dönem

mortalitenin altta yatan kritik kardiyak patolojiye bağlı olduğu değerlendirildi. Yenidoğanlarda karotis arter yolunun kullanımının, morbidite ve mortalitede artışa yol açmadan aort koarktasyonu, valvüler aort stenozu ve özellikle vertikal yerleşimli duktusların stentlenmesi için etkin bir girişim yolu olduğunu düşünmekteyiz.

Anahtar Kelimeler: yenidoğan, karotis arter, duktal stentleme

PP-178

Kawasaki Hastalığında Dev Koroner Anevrizmaların Değişken Doğası ve Revaskülarizasyon Seçenekleri: İki Olgu Sunum

Oğuzhan Kayar[1], Süleyman Sunkak[1], İlkay Erdoğan[2], Murat Özkan[3], Ziya Şimşek[4], Yakup Çetinkaya[4], Mustafa Argun[1], Türker Göker[1]
[1]Sağlık Bilimleri Üniversitesi, Kayseri Şehir Eğitim ve Araştırma Hastanesi, Çocuk Kardiyolojisi Bilim Dalı, Kayseri
[2]Başkent Üniversitesi, Çocuk Kardiyolojisi Bilim Dalı, Ankara
[3]Başkent Üniversitesi, Çocuk Kalp-Damar Cerrahisi Bilim Dalı, Ankara
[4]Sağlık Bilimleri Üniversitesi, Kayseri Şehir Eğitim ve Araştırma Hastanesi, Kardiyoloji Anabilim Dalı, Kayseri

Giriş-Amaç
Kawasaki hastalığı (KH), özellikle küçük çocukları etkileyen, akut ve kendini sınırlayan bir vaskülittir. Uygun şekilde IVIG ile tedavi edilse bile, koroner arter tutulumu ciddi komplikasyondur. Tedavi almayan hastalarda %25'e, erken tedavi edilenlerde ise yaklaşık %3–5'e varan oranlarda koroner arter tutulumu görülür.
Damar remodelingi intimal kalınlaşma, fibrozis ve kalsifikasyon gibi durumlara yol açarak, görünürdeki iyileşmeden yıllar sonra bile geç dönem stenotik hastalıklara zemin hazırlayabilir. Bu nedenle, özellikle dev anevrizma öyküsü olanlarda, uzun vadeli koroner anatomi takibi hayati önem taşır.
Kalıcı veya ilerleyici iskemisi olan KH hastalarında koroner arter baypas grefti (CABG) veya perkütan koroner girişim (PCI) uygulanmaktadır. Birden fazla veya ardışık lezyonların varlığı, cerrahi ve girişimsel yöntemlerin birlikte kullanıldığı hibrit yaklaşıma ihtiyaç doğurabilir.
Bu yazıda, dev koroner anevrizmalarla komplike olan iki KH olgusu

sunulmuştur. Bu olgular, KH'ye bağlı koroner tutulumun kronik ve değişken doğasını vurgulamakta ve ömür boyu takip ile bireyselleştirilmiş tedavi stratejilerinin önemini göstermektedir.

Olgu 1: Yedi yaşındaki erkek hasta, bir yaşında KH tanısı aldı. Akut dönemde 2 g/kg dozunda IVIG tedavisi uygulandı. Başlangıç transtorasik ekokardiyografi (TTE) hem sol ana koroner arter (LMCA) hem de sağ koroner arter (RCA) anevrizmalarını göstermekteydi.

COVID-19 pandemisi sırasında hasta bir yıl takipten çıkmıştı. Kliniğimize dönüşünde antiplatelet veya antikoagülan tedavi almamaktaydı. TTE anevrizmal dilatasyonlarda regresyon gösterse de, koroner duvarlarda artmış ekojenite izlenmiş ve fibrotik veya kalsifik remodelingi düşündürmüştür.

Koroner anjiyografi, LAD'nin tamamen oklude olup RCA'dan kollateral dolduğunu ortaya koymuştur. Ardından, LAD'ye CABG uygulanmıştır. Ameliyat sonrası dönemi sorunsuz geçmiş ve greft açıklığı görüntüleme ile teyit edilmiştir.

Beşinci yıl kontrolünde, hasta asemptomatik olsa da kontrol koroner anjiyografi, RCA'nın proksimalinde %80 darlık göstermiştir. RCA'ya başarılı şekilde balon anjiyoplasti uygulanmıştır. Hasta asetil salisilikasit ve klopidogrel tedavileri almakta, ventrikül fonksiyonları normal ve iskemik semptomları yoktur.

Olgu 2: Dört yaşında erkek hasta, 2.5 yaşında KH tanısı aldı. Akut dönemde 2 g/kg dozunda IVIG tedavisi uygulandı. Başlangıç TTE ve koroner BT anjiyografi LMCA ve RCA'da dev anevrizmayı göstermekteydi. Antiplatelet ve antiagregan tedavileri başlandı. 1 yıllık takibinde koroner anevrizmalarında gerileme olmakla birlikte normale gerilememesi ve sol ventrikül sistolik fonksiyonlarında azalma izlenmesi üzerine kontrol koroner anjiyografi yapıldı. LAD'nin total oklude olup RCA'dan kollateral dolduğu izlendi. RCA'nın %30 oklude olduğu izlendi. Asetil salisilikasit ve klopidogrel tedavileri ile izlem kararı alındı.

Sonuç

Kawasaki hastalığı, gelişmiş ülkelerde çocuklarda edinilmiş kalp hastalıklarının başlıca nedenidir. Koroner arter anevrizmaları en ciddi sekeldir ve çoğu kendiliğinden gerilese de, damar duvarında

patolojik remodeling yıllarca sürebilir. Lümen çapı normale dönse bile, damar duvarı fibrozis, intimal hiperplazi ve kalsifikasyon nedeniyle ilerleyen dönemde darlık veya tıkanmaya yol açabilir. Pediatrik KH olgularında, proksimal LAD oklüzyonu için baypas standart cerrahi revaskülarizasyon yaklaşımıdır ve uzun süreli açıklık oranları yüksektir. Ancak hastalığın diğer koroner bölgelerde geç dönemde ilerlemesi ek perkütan girişim ihtiyacına neden olabilir. Başarılı balon anjiyoplasti veya stent uygulaması, PCI'nin lokalize ve ulaşılabilir darlıklarda güvenli ve etkili bir seçenek olduğunu göstermektedir.
Olgular ayrıca sürekli uzun vadeli takibin hayati önemini vurgulamaktadır. Dev anevrizma geçirmiş hastalar, anevrizma gerilese bile koroner olaylar açısından yüksek risk taşır. Düzenli TTE, BT anjiyografi veya invaziv anjiyografi ile izlenmeleri gerekir. CABG ve PCI'nın birleştirildiği hibrit yaklaşım, çoklu koroner patolojilerde en uygun revaskülarizasyon stratejisi olabilir.

Anahtar Kelimeler: Asetil salisilik asit, Kawasaki Hastalığı, Klopidogrel, Koroner arter anevrizması, Koroner bypass

Olgu 1, Resim 1



Oklude LAD'ye uygulanmış CABG

Olgu 1, Resim 2



RCA'da %80 darlık

Olgu 1, Resim 3

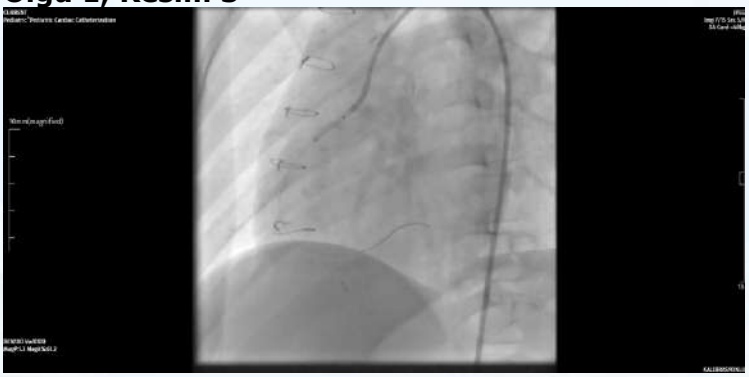

RCA'daki darlığa balon anjiyoplasti uygulaması

Olgu 1, Resim 4



Balon anjiyoplasti sonrası RCA

Olgu 2, Resim

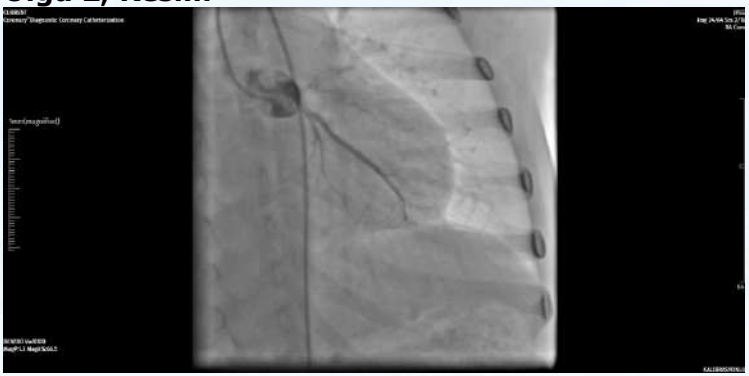

LAD total oklude görünümde

PP-179

Nonspesifik Göğüs Ağrısından Genetik Tanıya: SMAD3 Mutasyonuna Bağlı Loeys-Dietz Sendromu

Mehmet Murat[1], Canan Yolcu[1], Murat Şahin[2], Aysel Türkvatan Cansever[3]
[1]SBÜ Haseki Eğitim Ve Araştırma Hastanesi, Çocuk kardiyoloji,İstanbul
[2]Mehmet Akif Ersoy Göğüs Kalp Ve Damar Cerrahisi Eğitim Ve Araştırma Hastanesi,Çocuk kardiyoloji,İstanbul
[3]Mehmet Akif Ersoy Göğüs Kalp Ve Damar Cerrahisi Eğitim Ve Araştırma Hastanesi,Radyoloji,İstanbul

Giriş ve Amaç

Loeys-Dietz sendromu (LDS), bağ dokusunu tutan, erken yaşta gelişebilen agresif vasküler tutulum ve kraniyofasiyal anomaliler ile karakterize nadir bir genetik hastalıktır. Pediatrik yaş grubunda erken tanı, yaşamı tehdit edebilecek kardiyovasküler komplikasyonların önlenmesi açısından büyük önem taşımaktadır. Bu bildiride, multisistemik bulgular ve erken aort kök dilatasyonu ile Loeys-Dietz sendromu tanısı alan bir pediatrik olgunun sunulması amaçlanmıştır.

Olgu

On üç yaşında erkek hasta, nonspesifik göğüs ağrısı şikâyeti ile çocuk kardiyoloji polikliniğine başvurdu. Hastanın vücut ağırlığı 80 kg, boyu 173 cm idi. Vital bulguları normal sınırlarda olup elektrokardiyografisi normal sinüs ritminde izlendi. Özgeçmişinde tekrarlayan ekstremite kırıkları ve düz tabanlık nedeniyle ortopedi ve çocuk endokrinoloji takipli olduğu öğrenildi. İki aylık iken inguinal herni ve inmemiş testis, bir yaşında iken de yarık damak

nedeniyle opere edildiği olduğu öğrenildi.
Fizik muayenesinde marfanoid vücut yapısı, skolyoz, belirgin pes planus, araknodaktili, dişlerde maloklüzyon ve yüksek damak saptandı. Transtorasik ekokardiyografide aort kök dilatasyonu izlendi; aortik sinüs çapı 33,6 mm (z skoru: 4,7), asendan aorta çapı 28,6 mm (z skoru: 1,9) olarak ölçüldü. Bunun üzerine hasta kontrastlı toraks bilgisayarlı tomografi için dış merkeze yönlendirildi. Toraks bilgisayarlı tomografide, çıkan aortanın sinüs valsalva düzeyinde çapı 38,6 × 36,4 mm olarak genişlemiş olduğu saptandı. Disformik bulgular ve aort kök dilatasyonu varlığı nedeniyle hasta genetik polikliniğine yönlendirildi. Genetik inceleme sonucunda SMAD3 mutasyonuna bağlı Loeys-Dietz sendromu tip 3 tanısı konuldu. Hastaya metoprolol tedavisi başlandı. Ayrıca düzenli tansiyon takibi, ekokardiyografi kontrolleri ve aile taraması için kardiyolojik muayene önerildi.

Sonuç

Loeys-Dietz sendromu, pediatrik hastalarda multisistemik bulgular ve erken aort tutulumuyla seyredebilir. Bu olgu, nonspesifik göğüs ağrısı ile başvuran ve marfanoid özellikler gösteren çocuk hastalarda Loeys-Dietz sendromunun ayırıcı tanıda akılda tutulması gerektiğini ve erken kardiyak görüntüleme, genetik değerlendirme ile aile taramasının önemini vurgulamaktadır.

Anahtar Kelimeler: Aort kök dilatasyonu, Loeys-Dietz sendromu,SMAD3 mutasyonu

figür1

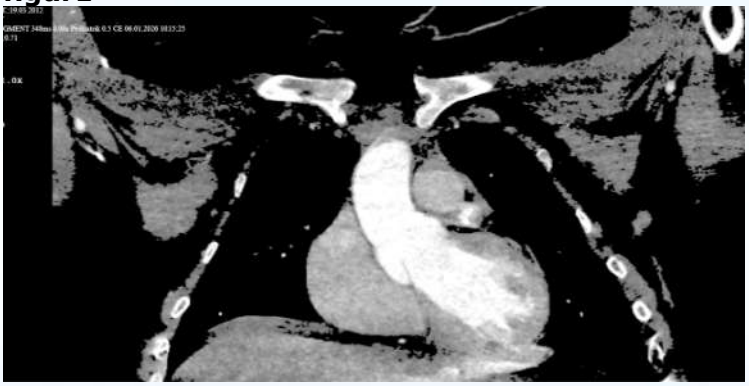

Kontrastlı toraks BT koronal kesitte çıkan aortanın sinüs valsalva düzeyinden itibaren genişlemiş görünümü izlenmektedir.

figür2

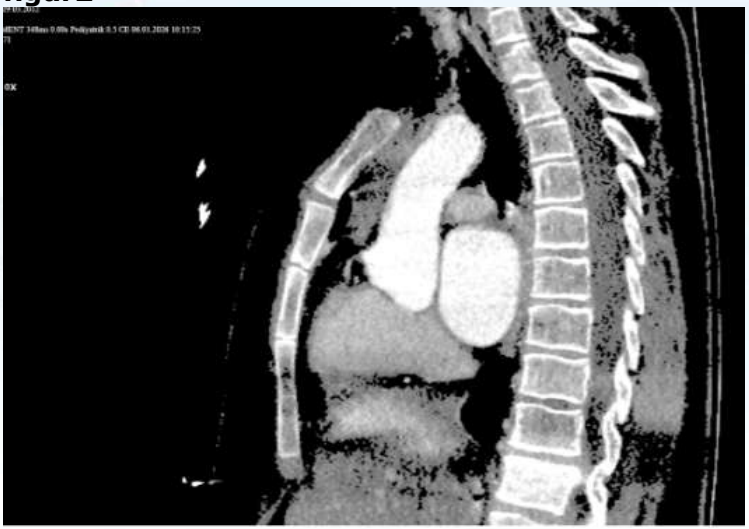

Sagittal kesitte aort kökü ve proksimal çıkan aortada dilatasyon dikkati çekmektedir.

figür3

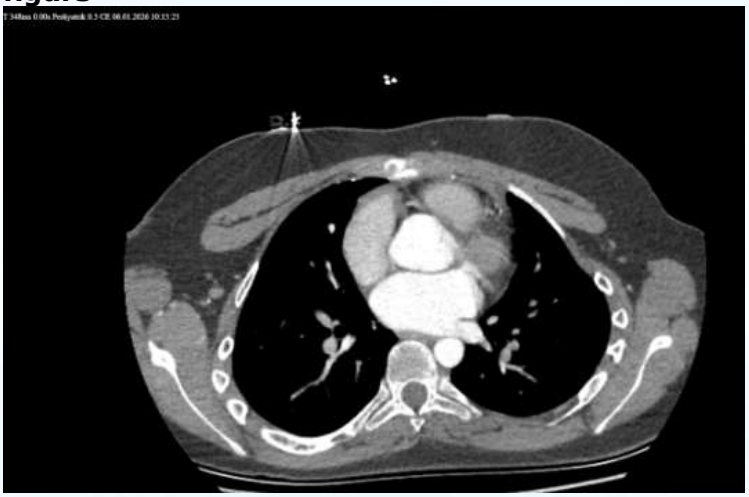

Kontrastlı toraks BT sagittal kesitte, aort kökü ile inen aorta arasındaki çap farkı izlenmektedir.

Atriyal Fibrilasyonun Nadir Bir Nedeni: Adölesan Bir Olguda MDMA Kullanımı

Cem Doğan, Yusuf İlker Dur, Muhammed Yaşar Kılınç, Ozan Hira, Aykut Özön, Mediha Özdaş, Gamze Vuran, Mustafa Mertkan Bilen, Mehtap Küçük, Nilüfer Çetiner Çine, Murat Muhtar Yılmazer, Timur Meşe
Dr. Behçet Uz Çocuk Hastalıkları ve Cerrahisi Eğitim ve Araştırma Hastanesi

Atriyal fibrilasyon, pediatrik ve adölesan yaş grubunda oldukça nadir görülen bir supraventriküler aritmidir ve çoğu zaman geçirilmiş intraatriyal cerrahi girişimler veya atriyumları dilate eden yapısal kalp hastalıkları ile ilişkilidir. Bu yaş grubunda atriyal fibrilasyona ilişkin epidemiyolojik veriler sınırlı olup, tanı ve tedavi yaklaşımları büyük ölçüde erişkin kılavuzlarına dayanmaktadır. Pediatrik dönemde atriyal fibrilasyon varlığı, altta yatan yapısal, metabolik veya toksik etiyolojilerin ayrıntılı olarak araştırılmasını gerektirir. Son yıllarda kokain, metamfetamin ve amfetamin türevi uyarıcı maddelerin kötüye kullanımının artmasıyla birlikte, bu maddelere bağlı kardiyak aritmiler pediatrik ve adölesan popülasyonda da giderek daha sık gündeme gelmektedir. Halk arasında "ecstasy" olarak bilinen 3,4-metilendioksiamfetaminin (MDMA) uzun süreli kullanımının aritmilere ve dilate kardiyomiyopatiye yol açabildiği gösterilmiş olmakla birlikte, pediatrik atriyal fibrilasyon ile ilişkisi literatürde nadiren bildirilmiştir.

Daha önce bilinen herhangi bir kronik hastalığı olmayan 17 yaşında erkek hasta, genel durum bozukluğu ve bilinç değişikliği nedeniyle acil servise getirildi. İlk değerlendirmede Glasgow Koma Skalası skoru 9 olarak saptandı. Vital bulgularında kalp tepe atımı 40/dk ve kan basıncı 88/45 mmHg olarak ölçüldü. Acil serviste çekilen ilk elektrokardiyografide kalp tepe atımı 42/dk olup sinüs bradikardisi

mevcuttu. Hemogram, rutin biyokimya ve kan gazı tetkikleri yaşına göre normal sınırlarda saptandı. İzlem sırasında kalp tepe atımı 60/dk'ya yükselen hastanın kontrol elektrokardiyografisinde atriyal fibrilasyon izlendi. Yapısal kalp hastalığını dışlamak amacıyla yapılan ekokardiyografik değerlendirmede sol ventrikül sistolik fonksiyonları sınırda olarak değerlendirildi ve ejeksiyon fraksiyonu %56 olarak ölçüldü. Eser aort yetersizliği ve hafif mitral yetersizlik dışında ek patoloji saptanmadı. Hastaya antikoagülasyon tedavisi başlandı ve elektif koşullarda transözofageal ekokardiyografi ve kardiyoversiyon planlandı. Atrial fibrilasyon etiyolojisi araştırılırken alınan ayrıntılı anamnezde, hastanın bir süredir MDMA kullandığı ve madde kullanımını takiben bilinç bulanıklığı yaşadığı öğrenildi. MDMA'nın uzun yarılanma ömrü göz önünde bulundurularak, invaziv girişimler ertelendi ve hasta yakın elektrokardiyografik izlem altında takip edildi. Takibinin 48. saatinde hastanın ritminin kendiliğinden sinüs ritmine döndüğü ve bilinç durumunun düzeldiği gözlendi. Hasta çocuk kardiyoloji ve çocuk ruh sağlığı poliklinik kontrolleri planlanarak taburcu edildi. Poliklinik izleminde elektrokardiyografisi sinüs ritminde olup ekokardiyografik bulguları normaldi.

İlaç kötüye kullanımının pediatrik ve adolesan popülasyonda giderek artış göstermesi nedeniyle hekimler bu ilaçların tüketimiyle ilişkili aritmojenik potansiyelin farkında olmaları gerekmektedir. MDMA gibi amfetamin türevi uyarıcılar, kardiyak elektrofizyolojiyi etkileyerek aritmilere yol açabilmektedir. Pediatrik ve adölesan yaş grubunda atriyal fibrilasyon saptanan hastalarda madde kötüye kullanımı ayırıcı tanıda mutlaka göz önünde bulundurulmalıdır. İlacın farmakokinetik özellikleri dikkate alınarak, uygun hastalarda destekleyici ve konservatif yaklaşım güvenli ve etkili bir seçenek olabilir.

Anahtar Kelimeler: atrial fibrilasyon, aritmi, adolesan, MDMA, madde kötüye kullanımı

Hastanın EKG

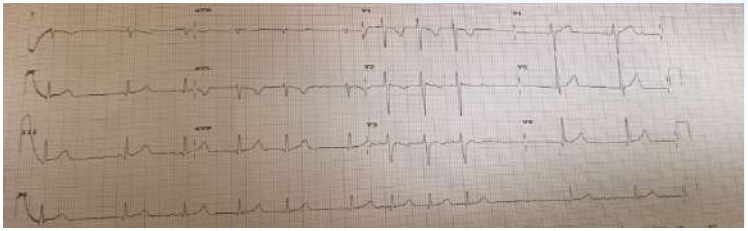

PP-181

Klippel-Trenaunay-Weber Sendromu Tanılı Çocukta Varislerin Tedavisi

Ramazan Arı[1], Abdullah Urve Köksal[2], Özlem Sarısoy[1], Mehmet Dedemoğlu[2], Kanat Özïşïk[2]
[1]SBÜ Ümraniye Eğitim ve Araştırma Hastanesi, Çocuk Kardiyolojisi Bilim Dalı, İstanbul
[2]SBÜ Ümraniye Eğitim ve Araştırma Hastanesi, Çocuk Kalp ve Damar Cerrahisi Bilim Dalı, İstanbul

Klippel-Trenaunay-Weber Sendromu Tanılı Çocukta Varislerin tedavisi

Klippel-Trenaunay-Weber Sendromu (KTWS) şarap lekesi görünüm, venöz malformasyon veya varisler ve uzuv hipertrofisi üçlüsünü içeren bir kutanöz vasküler malformasyon sendromudur. Bebeklik döneminde ortaya çıkabilen çocukluk ve yetişkinlik boyunca ilerleyebilen geniş bir klinik bulgu yelpazesine sahip nadir bir sendromdur. Hastalığın görülme sıklığı yaklaşık 2-5:100000 olduğu tahmin edilmektedir. Çocuk kardiyoloji polikliniğimize sağ bacakta şişlik, damarların belirginleşmesi, ağrı şikayeti ile gelen KTWS tanısı konulup sağ bacağa varisler nedeniyle cerrahi işlem yaptığımız bu hastayı anlatarak nadir olan bir sendroma ve tedavisine dikkat çekmek istedik.

GİRİŞ

Klippel-Trenaunay-Weber Sendromu ırk veya cinsiyet ayrımı olmaksızın sporadik bir sıklığa sahiptir. Kılcal damar belirtileri düz, kırmızı veya mor kılcal şarap lekesi şeklindedir ve vakaların %90 ila %100'ünde görülür. Venöz malformasyonlar(VM) hastaların %70 ila %100'ünde görülür. Muayenede, etkilenen uzuvda şişlik ve renk değişikliği ile birlikte genişlemiş, kıvrımlı venler görülebilir. Lenfatik malformasyonlar vakaların %15 ila %50'sinde görülür ve lenfödem ve kistik lenfatik koleksiyonlardan oluşur. Kas-iskelet sistemi bulguları arasında, uzuv uzunluğu farklılığına yol açan bir ekstremitede yumuşak doku ve kemik hipertrofisi bulunur. Bu hastalar bacaklarda şişlik ağrı, dilate venler, pulmoner emboli, gastrointestinal sistem kanaması ile başvurabilirler.

OLGU SUNUMU

Daha önce herhangi bir tanısı olmayan 11 yaşında kız hasta. Son

aylarda sağ bacağındaki damarların daha belirginleşmeye başlaması ve ağrı şikayeti ile başvurdu. Fizik muayenede sağ bacakta kalçadan topuğa kadar şarap lekesi görünümü mevcuttu. Venöz damarlar belirgin ve arada pake görüntüsü yapmıştı. Kardiyak fizik muayenesi, elektrokardiyogramı, ekokardiyografisi normaldi. Yapılan Doppler USG sonrası hastaya cerrahi işlem planlandı. Sağ alt ekstremite venöz USG de ifade edilen parva, 4 adet pake 2 adet perforan ven işaretlenerek sağ diz altı parva seviyesinden insizyon yapıldı. Vena safena parva explore edilerek ligate edildi ve çıkarıldı, sonrasında pake ler flebektomi ile temizlendi, perforan venler kapatıldı. Hastamız 1 gün sonra taburcu edildi. Takibinde aspirin başlandı ve hematoloji polikliniğine sirolimus açısından değerlendirilmek üzere yönlendirildi.

TARTIŞMA

Klippel Trenaunay Weber sendromlu hastaların tedavisi multidisipliner bir yaklaşım gerektirmektedir. Öncelikle tanı koymak için bu sendromu bilmek gerekir. Tanıda varisleri, venöz malformasyonları veya trombüs oluşumunun varlığını değerlendirmek için ilk basamak renkli Doppler USG; sonra da manyetik rezonans görüntüleme ve bilgisayar tomografisi yararlı olabilir. Tedavi semptomatikdir ve antikoagülan kullanımı, sirolimus, varis çorapları endovasküler termal ablasyon, skleroterapi ve cerrahi tedaviyi içerir.

Cerrahi tedavi yalnızca tıbbi tedaviye dirençli vakalar için saklıdır ve en yaygın venöz cerrahi tedaviler, lateral embriyonik venler de dahil olmak üzere venlerin soyulması ve varislerin ve VM'lerin avülsiyonu veya eksizyonudur. KTWS nadir görülen bir hastalık olduğundan ve hastaların sorunları genellikle karmaşık olduğundan, hastaların multidisipliner bir ekip tarafından takip edilmesi uygundur.

Anahtar Kelimeler: Klippel-Trenaunay-Weber Sendromu, Varis, Venöz malformasyon

Klippel-Trenaunay-Weber Sendromu tanılı hastanın bacak görüntüsü



PP-182

Tekrarlayan Myokardit Ataklarının Ardındaki Tanı: Adölesan Bir Olguda Desmoplakin Kardiyomiyopatisi

Cem Doğan, Yusuf İlker Dur, Muhammed Yaşar Kılınç, Ozan Hïra, Aykut Özön, Mediha Özdaş, Gamze Vuran, Mustafa Mertkan Bilen, Mehtap Küçük, Nilüfer Çetiner Çine, Murat Muhtar Yılmazer, Timur Meşe
Dr. Behçet Uz Çocuk Hastalıkları ve Cerrahisi Eğitim ve Araştırma Hastanesi

Desmoplakin, kardiyak desmozomların ara filamentlere bağlanmasını sağlayan ve miyokardiyal hücreler arası mekanik bütünlüğün korunmasında kritik rol oynayan yapısal bir proteindir. Desmoplakini kodlayan DSP genindeki patojenik mutasyonlar, desmozomal bağlantının bozulmasına bağlı olarak yüksek aritmojenik riske sahip aritmojenik kardiyomiyopatilerin gelişimine yol açabilmektedir. Klasik olarak aritmojenik sağ ventrikül kardiyomiyopatisi ile ilişkilendirilmiş olmakla birlikte, DSP mutasyonlarının sol ventrikül dominant aritmojenik kardiyomiyopatiye neden olabildiği ve inflamatuar myokardit benzeri klinik ataklarla seyrettiği gösterilmiştir. Bu durum, özellikle pediatrik ve adölesan yaş grubunda tanısal güçlükler yaratmaktadır.

Bu bildiride, tekrarlayan myokardit benzeri ataklar sonrası DSP mutasyonu saptanan bir adölesan olgu sunulmaktadır. On dört yaşında kız hasta, üç gündür devam eden, eforla ilişkili olmayan baskı tarzında göğüs ağrısı şikâyetiyle acil servise başvurdu. Fizik muayenesinde patolojik bulgu saptanmadı; büyüme ve gelişmesi ile vital bulguları yaşına uygundu. Fenotipik olarak belirgin kıvırcık

saç yapısı dikkat çekiciydi. Özgeçmişinde bilinen kronik hastalık yoktu. Aile öyküsünde anne ve baba arasında akrabalık bulunmazken, 18 yaşında kardiyak bir hastalık nedeniyle kaybedilmiş bir erkek kardeş öyküsü mevcuttu.

Laboratuvar incelemelerinde tam kan sayımı ve biyokimya değerleri normal sınırlardaydı. Troponin düzeyi 0,026 ng/mL (<0,014 ng/mL) olarak saptandı. Telekardiyografisi normal olan hastanın elektrokardiyografisinde hafif sağ aks deviasyonu ve düşük voltaj izlendi. Transtorasik ekokardiyografisi normal olarak değerlendirilen hasta akut miyokardit ön tanısıyla izleme alındı. Holter EKG'de polimorfik ventriküler ekstrasistoller, ventriküler couple'ler ve bir kez non-sustained ventriküler taşikardi atağı saptandı.

Aile öyküsünün ayrıntılandırılmasıyla, vefat eden erkek kardeşin de tekrarlayan myokardit atakları nedeniyle izlenmiş olduğu, takiplerinde sol ventrikül disfonksiyonu geliştiği ve Holter EKG'sinde non-sustained ventriküler taşikardi atakları bulunduğu öğrenildi. Erkek kardeşte kıvırcık saç yapısı ve palmoplantar keratoderma mevcuttu. Bu bulgular doğrultusunda yapılan genetik incelemede hastamızda DSP geninde ACMG kriterlerine göre muhtemel patojenik olarak sınıflandırılan heterozigot c.853 delesyonu tespit edildi.

Hastaya beta-bloker ve spironolakton tedavisi başlandı. İzlemde çekilen kardiyak manyetik rezonans görüntülemede sol ventrikül lateral duvar ve interventriküler septumda hipokinezi, ejeksiyon fraksiyonunda azalma (%44) ve geç gadolinyum tutulumu izlendi. Sol ventrikül dominant aritmojenik kardiyomiyopati tanısı alan hastaya implantabl kardiyoverter defibrilatör önerildi ancak aile onayı alınamadı.

DSP ilişkili kardiyomiyopatilerde tekrarlayan inflamatuar ataklar fibrozis gelişimine ve ventriküler aritmilere zemin hazırlamaktadır. Bu nedenle, tekrarlayan myokardit benzeri klinik ataklar, dirençli troponin yüksekliği, ventriküler aritmiler ve aile öyküsü varlığında

DSP kardiyomiyopatisi mutlaka ayırıcı tanıda düşünülmelidir. Erken tanı, ani kardiyak ölüm riskinin azaltılması ve aile taramasının yapılabilmesi açısından kritik öneme sahiptir.

Anahtar Kelimeler: kardiyomyopati, desmoplakin, DSP gen mutasyonu, sol ventrikül dominant aritmojenik kardiyomyopati

Hastanın başvuru EKG'si

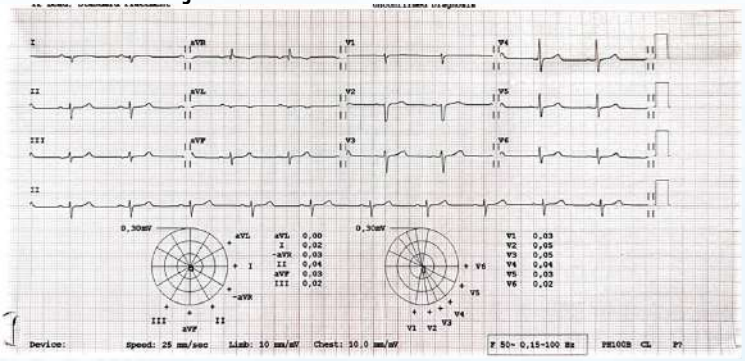

Hastanın erkek kardeşinin Holter EKG kaydı

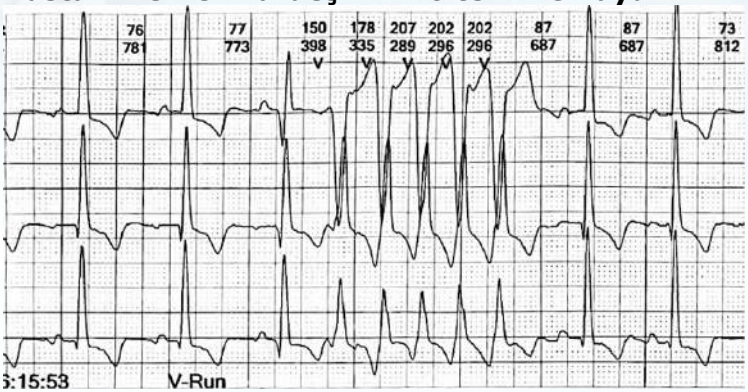

Hastanın holter EKG kaydı

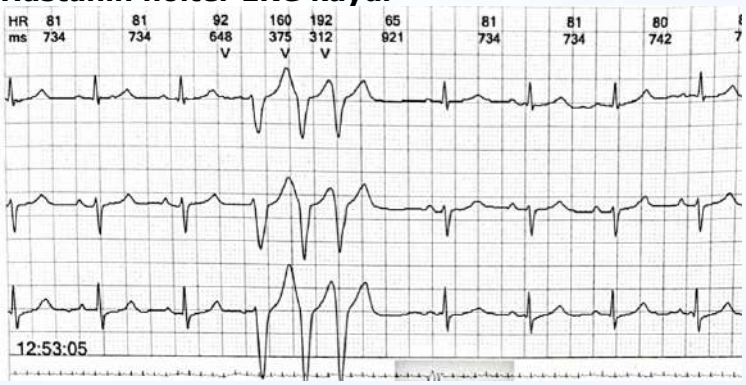

Hastanın kardiyak MRG'si

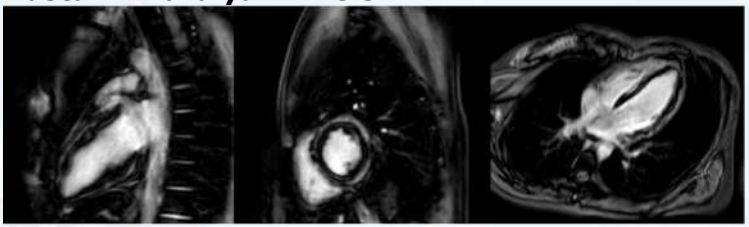

Hastanın takiplerdeki troponin T değerleri



PP-183

Perkütan Patent Duktus Arteriyozus Kapatılmasında Cihaz Ve Teknik Seçimi İçin Yapay Zekâ Destekli Karar Verme Modelleri

Ziya Utku Yılmaz[1], Kıvanç Kök[2], Kahraman Yakut[3], İbrahim Cansaran Tanıdır[3], Erkut Öztürk[3]
[1]Sağlık Bilimleri Üniversitesi Başakşehir Çam ve Sakura Şehir Hastanesi, Çocuk Sağlığı ve Hastalıkları Kliniği,Türkiye
[2]Medipol Üniversitesi,Temel Tıp Bilimleri Bölümü,Türkiye
[3]Sağlık Bilimleri Üniversitesi Başakşehir Çam ve Sakura Şehir Hastanesi, Çocuk Kardiyolojisi Kliniği,Türkiye

GİRİŞ-AMAÇ: Yapay Zekâ (YZ) temelli karar destek sistemleri tıbbın her alanında giderek yaygınlaşmaktadır. Bu çalışma çocuk kardiyolojisi alanında patent duktus arteriyozus (PDA) kapatılması

planlanan hastalarda YZ tabanlı tahmin edici modellerin kullanılabilirliğini araştırmak ve bu sayede kullanılacak cihaz seçimi sürecine katkıda bulunmak amaçlanmaktadır.
GEREÇ-YÖNTEM: Çalışma, retrospektif olarak planlandı. Çalışmaya 2019-2025 tarihleri arasında İstanbul Çam ve Sakura Şehir Hastanesi Çocuk Kardiyoloji Kliniği'nde PDA kapatılması işlemi uygulanan 121 olgu dahil edildi. Bu olguların demografik bilgileri, klinik verileri, işlem detayları, sonuç çıktıları kullanılacak kapatılma cihazının seçimi için öznitelikler olarak belirlenerek YZ modellerinin elde edilmesinde kullanıldı. Çalışmada Rastgele Orman (RO), Yapay Sinir Ağı, K-en yakın komşu, Lojistik Regresyon, Karar Ağacı sınıflandırıcı algoritmalar eğitilerek YZ modelleri oluşturuldu. Yapay zekâ modellerinin sınıflandırma performansları AUC skoru ile değerlendirildi. En başarılı olan YZ modeli için önemli öznitelikler AUC'de düşüş yöntemi uygulanarak saptanıp sıralandı.
BULGULAR: Tahmin edici modelleme basamağında cihazları sınıflandırma amaçlı, sonucu yukarıda adı geçen 5 YZ modeli oluşturulmuş ve performansları karşılaştırılmıştır. En yüksek performansa RO modelinin sahip olduğu sonuca varılmıştır (AUC: 0.84). Bu model için en önemli değişkenlerin listesi ve sıralaması da saptanmıştır. Bu kapsamda en önemli iki öznitelik sırasıyla "Cihazın yerleştirildiği yol" ve "İlk denen yol" değişkenleri olarak bulunmuştur.
SONUÇ: Bu çalışma perkütan PDA kapatılması planlanan hastalarda uygun teknik ve cihaz seçimine yönelik yapay zekâ modellerinin kullanılabilirliğine odaklanmış ve bu amaç doğrultusunda en uygun modelin RO olduğunu ortaya koymuştur. Bunun yanı sıra bu doğrultuda önemli öznitelikleri de listelemiştir. Bu bulgular YZ tekniklerinden yararlanma yönünde önemli bir adım oluşturmaktadır. Daha kapsamlı ve karmaşık YZ modellerinin oluşturulması için bu alanda daha çok araştırmaya gerek duyulduğu sonuca varılmıştır.

Anahtar Kelimeler: PDA, cihaz seçimi, Yapay zekâ, Tahmin edici modeller

Amplatzer Piccolo Occluder cihazı için AUC-ROC eğrisi

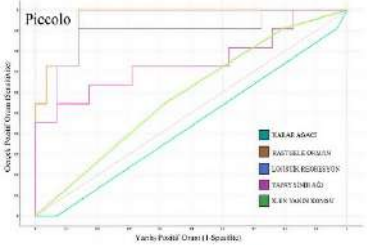

Amplatzer Piccolo Occluder cihazı için AUC-ROC eğrisi

Her Bir Cihaz İçin Yapay Zeka Modellerinin ROC-AUC Eğrileri

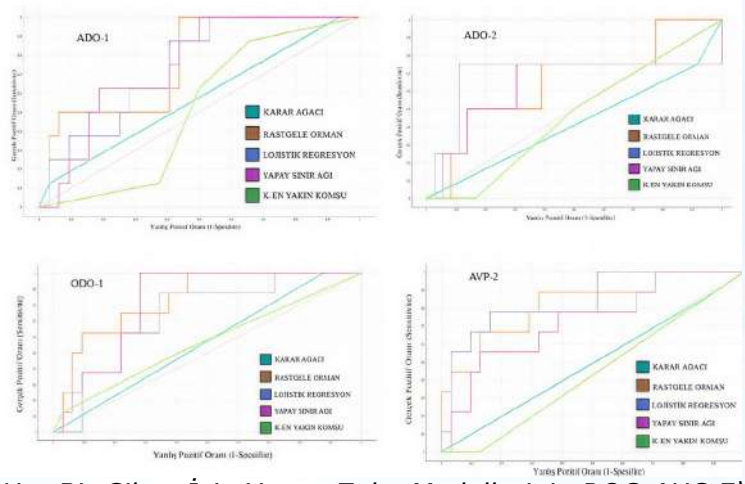

Her Bir Cihaz İçin Yapay Zeka Modellerinin ROC-AUC Eğrileri

Özniteliklerin Önemlilik Sıralaması

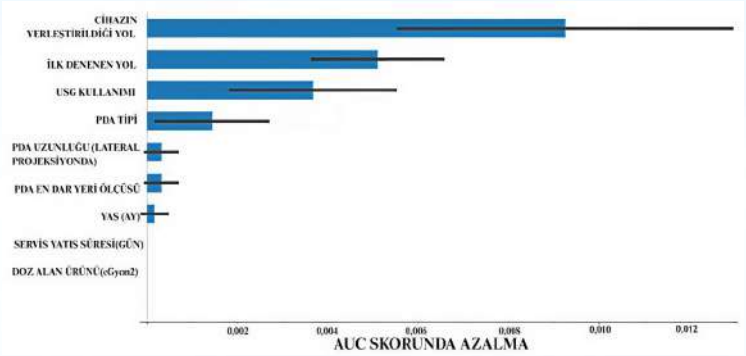

Özniteliklerin Önemlilik Sıralaması

Yapay Zeka Modellerinin Karşılaştırılması

	zların Ortalam	!	-2	atzer Piccolo™ ıder	2	-1
gele Orman						
tik Regresyc						
y Sinir Ağı						
r Ağacı						

Cihaz Seçimini Tahmin Etme Amacıyla Oluşturulan Yapay Zekâ Modellerinin Tahmin Edici Performans Açısından AUC-ROC Metriği Kullanarak Karşılaştırılması

PP-184

Göğüs Ağrısı, Çarpıntı, Nefes Darlığı Semptomları ile Çocuk Acile Başvuran Hastaların Enerji İçeceği Kullanım Sıklığının İdrar Metabolitleri Düzeyi Aracılığıyla Araştırılması ve Klinik Korelasyonu

Kent Ozan Keskin[1], Figen Akalın[2], Elif Erolu Kıbrıs[3]
[1]Kars Harakani Devlet Hastanesi, Çocuk Sağlığı ve Hastalıkları, Kars
[2]Marmara Üniversitesi, Çocuk Kardiyoloji Bilim Dalı, İstanbul
[3]Ankara Etlik Şehir Hastanesi, Çocuk Kardiyoloji Bilim Dalı, Ankara

GİRİŞ-AMAÇ:
Çocukluk ve adolesan dönemde kafein içeren enerji içeceği tüketimi dünya genelinde giderek artmaktadır. Enerji içeceklerinin başlıca yan etkileri kardiyovasküler sistem üzerinde olup; çarpıntı, göğüs ağrısı, hipertansiyon ve ritim bozukluklarının yanı sıra nadiren koroner spazm ve miyokard infarktüsü de görülebilmektedir. Nörolojik ve gastrointestinal yan etkiler de bildirilmiştir. Enerji içeceği ve kafein tüketimine bağlı klinik

sonuçlara ilişkin veriler büyük ölçüde erişkin çalışmalara dayanmaktadır ve pediatrik yaş grubunda sınırlıdır. Bu çalışmada, 12–18 yaş aralığında çocuk acil kliniğine göğüs ağrısı, çarpıntı ve/veya nefes darlığı ile başvuran hastalarda enerji içeceği ve kafeinli içecek tüketimi ile klinik, elektrokardiyografik ve laboratuvar bulgular arasındaki ilişkinin araştırılması amaçlanmıştır.

YÖNTEM:
Bu çalışma prospektif klinik çalışma olarak planlanmıştır. 01.10.2023–31.05.2025 tarihleri arasında Marmara Üniversitesi Pendik Eğitim ve Araştırma Hastanesi Çocuk Acil Kliniği'ne göğüs ağrısı, çarpıntı ve/veya nefes darlığı şikayeti ile başvuran 282 hasta çalışmaya dahil edilmiştir. Hastaların demografik özellikleri, başvuru şikayetleri, nihai tanıları, vital bulguları, EKG sonuçları, laboratuvar değerleri (özellikle troponin), görüntüleme bulguları incelenmiştir. Enerji içeceği ile çay, kahve gibi diğer kafeinli içeceklerin tüketim sıklığı ve miktarı standart bir anket aracılığıyla değerlendirilmiştir.

BULGULAR:
Hastaların ortalama yaşı 14,9±1,7 yıl olup %55'i erkekti. Tanı dağılımı en sık nonspesifik göğüs ağrısı (%73,4) şeklindeydi; bunu miyokardit/perimiyokardit (%11,8), üst solunum yolu enfeksiyonu (%6,0), pnömoni (%3,5) ve supraventriküler taşikardi (%0,7) izledi. Başvuruda enerji içeceği tüketim öyküsü olan hasta sayısı 43 (%15,2) idi. Bu hastalarda nonspesifik göğüs ağrısı ve perimiyokardit tanıları öne çıktı. Enerji içeceği tüketimi sonrası nonspesifik göğüs ağrısı olan hastaların bir kısmında troponin pozitifliği ve EKG değişiklikleri saptandı. Enerji içeceği kullanan hastaların troponin düzeyleri, kullanmayanlara göre anlamlı derecede daha yüksekti (p=0,001).

Miyokardit/perimiyokardit tanısı alan 33 hastanın 9'unda (%27,2) başvuruda enerji içeceği kullanımı mevcuttu ve bu grupta troponin düzeyleri anlamlı olarak daha yüksekti (p=0,001). Hastaların %49,6'sının düzenli enerji içeceği tükettiği belirlendi. Sık tüketim

grubunda aylık kafein alımı belirgin şekilde yüksekti. Kafein tüketimi sonrası en sık bildirilen semptomlar göğüs ağrısı, çarpıntı, karın ağrısı, baş ağrısı ve nefes darlığı idi. Hastaların büyük çoğunluğunun enerji içeceği dışında da kafein içeren içecekler tükettiği görüldü.

SONUÇ:
Bu çalışma, çocuk acil servisine başvuran 12–17 yaş grubundaki hastalarda enerji içeceği tüketiminin yaygın olduğunu ve kardiyak yan etkilerle ilişkili olabileceğini göstermektedir. Özellikle nonspesifik göğüs ağrısı ve miyokardit olgularında enerji içeceği kullanımına bağlı troponin yüksekliği dikkat çekicidir. Pediatrik yaş grubunda enerji içeceği kullanımının mutlaka sorgulanması, sağlık çalışanlarının bu konuda bilinçlendirilmesi ve çocukların bu ürünlere erişiminin kısıtlanması gerekmektedir.

Anahtar Kelimeler: Enerji içeceği, kafein, miyokardit, troponin, göğüs ağrısı

PP-185

Yenidoğanlarda persistan pulmoner hipertansiyon risk faktörleri, kliniği ve prognozun değerlendirilmesi

Mehmet Öncül, Özlem Elkıran, Fatih Tat, Hanım Bayram, Zeynep Hüz
İnönü Üniversitesi Turgut Özal Tıp Merkezi Çocuk Kardiyoloji BD, Malatya

AMAÇ: Yenidoğan Persistan Pulmoner Hipertansiyonu (PPHT) yüksek pulmoner vasküler direnç (PVR) ve hipoksemiye bağlı ciddi mortalite ve morbiditeye neden olan ekstrapulmoner sağ-sol şantlarla sonuçlanan bir dolaşım geçiş bozukluğudur. Doğumdan kısa süre sonra ventilasyon, oksijenizasyon ve pulmoner kan akımında artış pulmoner vasküler resistansta (PVR) azalmaya yol açar. Postnatal PVR'deki azalmanın olmadığı yenidoğanın PPHT olarak adlandırılan ciddi bir medikal durum ile sonuçlanır. Yenidoğan PPHT'si idiyopatik olabildiği gibi çoğunluğu altta yatan patolojilerle ilişkili pulmoner vaskülatürün bozulmuş veya gecikmiş gevşemesine bağlıdır. Biz bu çalışmada PPHT tanısıyla izlenen yenidoğan bebeklerde altta yatan risk faktörlerini, klinik prognozlarını, morbiditelerini ve mortalitelerini değerlendirilmesini amaçladık.
YÖNTEM: Retrospektif gözlemsel çalışmamıza hastanemiz yeni doğan ünitesinde takip edilen PPHT tanısı alan 58 hasta dahil edildi. Ekokardiyografik değerlendirmede triküspid kapakta

yetersizlik saptanan, sağ ventrikül ve sağ atriumda dilatasyon gözlenen, duktal düzeyde veya atriyal düzeyde sağdan sola şant gözlenen bebeklerde pulmoner hipertansiyon tanısı konulmuş olan hastalar çalışmaya alındı. Hastaların ekokardiyografik olarak basınçları tedavi öncesi ve tedavi sonrasındaki değişiklikleri, altta yatan hastalıkları hangi tedaviyi aldıkları, mekanik ventilatörde kalış süreleri, hastanede kalış süreleri, morbiditeleri ve mortaliteleri değerlendirildi.
BULGULAR: Çalışmaya 58 hasta alındı. Bu hastaların 37'si (%63.8) erkek, 21'i (%36.2) kız hastaydı. Hastaların 38'i (%65.5) sezeryan doğum 20'si (%34.5) normal vaginal yolla doğurtulmuştu. Hastaların ortanca yaşı bir gün (1-12), gestasyon yaşı 38 hafta (std. deviasyon ± 2,47), ortalama satürasyonları 85,7 (std. deviasyon ±8,3), ortalama trikspit kapak yetersizlik akımından ölçülen sağ ventrikül basıncı ortalama 62,32 mmHG (std. deviasyon ±9,17) olarak tespit edildi. Hastaların çıkış sağ ventrikül basınçları ortalama 32.48 mmHG (std. deviasyon ±15.34) olarak tespit edili.
Hastaların 18'inde (%31) Konjenital Pnömoni, 17'sinde(%29.3) mekonyum aspirasyon sendromu (MAS), altı (%10.3) hastada diafragma hernisi, beş (%8.6) hastada asfiktik doğum öyküsü, dört (%6.9) hastada akciğer hipoplazisi, iki (%3.4) hastada respiratuar distres sendromu (RDS), iki (%3.4) hastada sepsis ve iki (%3.4) hastada MAS ile birlikte asfiksi tespit edildi. Ayrıca bir hastada pnömotorax tespit edildi ve bir hasta idiyopatik olarak değerlendirildi.
Hastaların mekanik ventilatörde kalış süresi ortalama 8.74 gün (std. deviasyon ±10,1), hastanede kalış süreleri 23.89 (std. deviasyon ±15.96) gün, tedavi süreleri ortalama 15.15 (std. deviasyon ±13.69) gün olarak tespit edildi.
Hastaların 32'si (%55.2) sürfaktan tedavisi, 42'si (%72.4) ise kardiyak destek tedavisi aldı. Ayrıca 30 (%51.7) hasta PPHT yönelik olarak Magnezyum sülfat ($MgSO_4$) ile birlikte sildenafil, 21 (%36.2) hasta sadece sildenafil, dört (%6.9) hasta sadece $MgSO_4$, iki hasta $MgSO_4$, sildenafil ve Nitrik oksit (NO) tedavisini birlikte aldı. Bir hasta ise oksijen dışında hiçbir ek tedavi almadı.
PPHT ile takip edilen hastaların 46'sı şifa ile taburcu oldu, 12 hasta

ise exitus oldu. Ayrıca 8 hastada hipotansiyon, yedi hastada pulmoner kanama, beş hastada patent duktus arteriyozus, dört hastada pnömotorax üç hastada intraventriküler kanama, üç hastada nekrotizan enterokolit, bir hastada ise bronkopulmoner displazi geliştiği tespit edildi.
SONUÇ: Persistan Pulmoner Hipertansiyon yenidoğan yoğun bakım koşullarının gelişmesi, kardiyopulmoner destek tedavileri ve güncel PPHT tedavilerine rağmen yüksek yenidoğan mortalitesi ve morbiditesine sahip ciddi bir durum olmaya devam etmektedir. Pulmoner Hipertansiyon risk faktörlerinin tespit edilmesi mortalite ve ilişkili morbiditelerin azaltılabileceğini düşünmekteyiz.

Anahtar Kelimeler: yeni doğan, persistan pulmoner hipertansiyon, ekokardiyografi,

PP-186

Çarpıntı şikayeti ile kliniğimize başvuran çocuk hastaların sonuçlarının değerlendirilmesi

Fatih Tat, Özlem Elkıran, Mehmet Öncül, Hanım Bayram, Zeynep Hüz
İnönü Üniversitesi Turgut Özal Tıp Merkezi Çocuk Kardiyoloji BD, Malatya

AMAÇ: Çarpıntı, çocuk kardiyoloji de en sık karşılaşılan şikayetlerden olup morbidite veya mortaliteye sebep olabilecek hastalıklarla ilişkili olabilmektedir. Çarpıntı şikayeti ile acil servise yapılan başvurular genel başvuruların %7'sini oluştururken, çocuk kardiyolojiye yapılan başvuruların ise %20'sini oluşturmaktadır. Hayatın herhangi bir döneminde çarpıntı oluşma ihtimali toplumun %10'nu etkileyebilmektedir. Çarpıntı şikayeti hastalarda endişeye sebep olmakta ve hayat kalitelerini etkilemektedir. Çarpıntı şikayetiyle başvuran hastaların büyük bir kısmında birçok etyolojik faktör olmasına rağmen en önemli etyolojik faktör kardiyak patolojilere bağlı aritmilerdir. Doğru tanı koymak, prognozu belirlemek, tedaviyi yönlendirmek ve hastanın takibini planlamak için önemlidir. Biz de bu nedenle çocuk kardiyoloji polikliniğine çarpıntı şikayeti ile başvuran hastalar retrospektif olarak inceleyerek elektrokardiyografi (EKG), holter monitörizasyonu (HM) ve kardiyovasküler stres test (efor) sonuçlarını değerlendirmeyi amaçladık.
METOD: Çocuk kardiyoloji polikliniklerine Ocak 2024 ve 2025 tarihleri arasında son bir yıl içerisinde çarpıntı şikayetiyle başvuran 479 hasta dosyası retrospektif olarak incelendi ve çalışmaya dahil edildi. Bu hastalar çarpıntı nedeniyle başvurup EKG'de, HM'da veya kardiyovasküler stres test (efor) değerlendirmeleri yapılan hastalardı.
BULGULAR: Çalışmaya 479 hasta alındı, hastaların 267'si (%55.7)

kız hastaydı. Hastaların ortalama yaşları 11.99 (std. deviasyon ±4.75) olarak tespit edildi. Bir yaşın altında başvuran 20 hasta (%4.4), beş yaşın altında toplam 66 hasta (%13.8), 413 (%82.2) hasta ise 6 yaş ve üzerinde ki hastalardan oluşuyordu. Hastaların 255'inde (%53.3) EKG, HM ve Efor testleri sonucunda herhangi bir patolji tespit edilemedi. Bunun yanında 52 (%10.8) hastada Supraventriküler taşikardi (SVT), 45 (%9.4) hastada ventriküler ekstrasistol (VES), 45 (%9.4) hastada Sinus taşikardisi (ST), 24 (%5) hastada supraventriküler ekstrasistol (SVE), 21 (%4.4) hastada Wolf Parkinson White (WPW), 11 (%2.3) hastada ektopik atriyal ritim, 10 (%2.1) hastada Ventriküler taşikardi (VT), sekiz (%1.7) hastada çeşitli derecelerde AV blok, üç hastada uzun QT sendromu ve bir hastada ise katekolaminerjik polimorfik VT tespit edildi. Ayrıca ekokardiyografik olarak değerlendirilen bu hastaların 89 (%18.3) tanesinde yapısal kalp problemleri olduğu görüldü. En sık tespit edilen yapısal kalp problemleri 12 hastada Mitral Valve prolapsusu,24 hastada mitral kapak yetersizliği, 11 hastada Biküspit aortik kapak ve 10 sekundum atriyal septal defekt ve yedi hastada ventriküler septal defektti.
SONUÇ: Çocuk kardiyoloji polikliniklerine yaygın bir başvuru sebebi olan çarpıntı çoğu zaman iyi huylu olsa da ciddi aritmilerin bir bulgusu olduğu unutulmamalıdır. Çalışmamızda çarpıntı şikayetiyle başvuran hastaların nerdeyse üçte birinde çarpıntıya sebep olabilecek bir patolojinin var olduğu tespit edilmiş ve bunların içerisinde çok ciddi unutulmamalıdır. Çalışmamızda görülmüştür. Bu yüzden bu tür şikayetler ile başvuran hastaların ciddi bir şekilde değerlendirilmeleri ve uygun tetkik ve tanı metotları kullanılarak analiz edilmeleri gerekmektedir. Çarpıntı şikayetiyle başvuran hastaların sadece EKG ile değil de gerekli görülmesi halinde 24 saatlik HM ve efor testleri birlikte değerlendirilerek çocuk hastaların tanısı ve takibi açısından daha dikkatli davranılması gerektiğini düşünüyoruz.

Anahtar Kelimeler: çarpıntı,aritmi,ekg,holter

PP-187

Göğüs Ağrısından Pankardite: Bir Akut Romatizmal Ateş Olgusu

Mediha Özdaş, Cem Doğan, Yusuf İlker Dur, Muhammed Yaşar Kılınç, Ozan Hira, Aykut Özön, Mehtap Küçük, Mertkan Bilen, Gamze Vuran, Nilüfer Çetiner Çine, Murat Muhtar Yılmazer, Timur Meşe
SBÜ İTF Dr. Behçet Uz Çocuk Hastaliklari Ve Cerrahisi Eğitim Ve Araştirma Hastanesi Çocuk Kardiyoloji Bölümü

GİRİŞ: Akut romatizmal ateş (ARA), A grubu beta-hemolitik streptokok enfeksiyonu sonrası gelişen, multisistemik inflamatuvar bir hastalıktır. ARA'da kardiyak tutulum prognozu belirleyen en önemli faktör olup en sık valvülit şeklinde görülmekle birlikte perikard, miyokard ve iletim sisteminin eş zamanlı tutulumu da izlenebilir. Jones kriterleri tanıda temel referans olmakla birlikte, özellikle atipik başvuru şekilleri tanısal gecikmelere yol açabilmektedir. Bu olgu sunumunda, atipik göğüs ağrısı ile başvuran ve başlangıçta perikardit/miyokardit ön tanısı düşünülen, ancak ileri değerlendirmede pankardit ile seyreden pediatrik bir ARA olgusunu sunmayı amaçladık.
OLGU: Bilinen kronik hastalığı olmayan 12 yaşında erkek hasta; sırtüstü yatmakla artan, baskı tarzında göğüs ağrısı ve nefes darlığı yakınmaları ile dış merkeze başvurmuş ve ilk değerlendirmede saptanan troponin yüksekliği nedeniyle ön planda perikardit/miyokardit düşünülerek kliniğimize sevk edilmişti. Fizik muayenede genel durumu iyi, bilinci açık olup kardiyak oskültasyonda üfürüm veya ek ses saptanmadı.Hastanın öne eğilmekle geçen ve yatar pozisyonda artan bir göğüs ağrısı vardı. Laboratuvar incelemelerinde C-reaktif protein (CRP) 21,52 mg/dL ve eritrosit sedimentasyon hızı (ESR) 97 mm/saat olarak yüksek bulundu. Yüksek duyarlıklı troponin T (hs-TnT) değerleri sırasıyla 0,503 ng/mL saptandı. Telekardiyogramda kardiyomegali izlenmedi. Elektrokardiyografide hafif ST elevasyonu ile birlikte 1. derece atriyoventriküler blok (PR uzaması) saptandı.Bunun üzerine yapılan transtorasik ekokardiyografide sol ventrikül ejeksiyon fraksiyonu %65–67 olup global sistolik fonksiyonlar normaldi; ancak hafif mitral ve aort yetersizliği mevcuttu. Mitral yetersizlik

posterolateral yönde ve türbülanslıydı, jet uzunluğu 2.2 cm, velositesi 2.9 m/sn idi. Perikardiyal efüzyon, vejetasyon veya intrakardiyak trombüs izlenmedi. EKG'de iletim sistemi tutulumu ile ekokardiyografide kapak yetersizliklerinin birlikte saptanması, etiyolojide akut romatizmal ateş (ARA) olasılığını gündeme getirdi. Bu doğrultuda yapılan ileri incelemelerde antistreptolizin O (ASO) düzeyi 318 IU/mL olarak yüksek bulundu. Hastaya benzatin penisilin intramüsküler olarak uygulandı. Boğaz kültüründe Streptococcus pyogenes üremesi saptanarak geçirilmiş streptokokal enfeksiyon kanıtlandı. Hastaya antiinflamatuvar tedavi olarak metilprednizolon başlandı, mutlak yatak istirahati verildi ve klinik izlemde göğüs ağrısı geriledi ve stabil seyir izlendi. Klinik izlemde troponin düzeyleri de tedrici olarak düşerek normal sınırlara geldi, sedimantasyon değeri de 2 haftalık steroid tedavisi ile normale döndü. İki hasta sonunda steroid azaltılırken hastaya aspirin başlandı ve 2 hafta içerisinde steroid kesildi.
SONUÇ: Yüksek riskli toplumlarda, atipik göğüs ağrısı ile başvuran, EKG'de PR uzaması ve ST değişiklikleri saptanan, troponin yüksekliği eşlik eden pediatrik hastalarda; belirgin eklem bulguları olmasa dahi ARA'ya bağlı kardiyak tutulum ayırıcı tanıda mutlaka düşünülmelidir. Bizim olgumuzda olduğu gibi klinik, laboratuvar, elektrokardiyografik ve ekokardiyografik bulgular birlikte değerlendirilerek ARA'ya bağlı pankardit tanısı konulabilir. Ülkemiz gibi ARA insidansının yüksek olduğu bölgelerde erken tanı ve tedavi, kalıcı kardiyak sekellerin önlenmesi açısından kritik öneme sahiptir.

Anahtar Kelimeler: Akut Romatizmal Ateş, Kardit, Endokardit, Miyokardit, Perikardit, Pankardit

PP-188

Sinüs Nod Disfonksiyonunun Nadir Bir Nedeni; HCN4 Mutasyonu

Sema Ateş[1], Tamer Yoldaş[1], Senem Özgür[1], Kutay Sel[1], Hülya Özer[2], Serpil Kaya Çelebi[3], Saygın Yıldırım[1], Ozan Hakverdi[1], Miraç Ünlü[1]
[1]T.C. Sağlık Bakanlığı Ankara Etlik Şehir Hastanesi
[2]Kars Harakani Devlet Hastanesi
[3]Atatürk Sanatoryum Eğitim ve Araştırma Hastanesi

Giriş ve Amaç
Sinüs nod disfonksiyonu (SND), çocukluk çağında nadir görülen ancak ciddi bradikardi ve senkop ile seyredebilen bir ritim bozukluğudur. Sıklıkla postoperatif nedenlere bağlı gelişir. Cerrahi öyküsü ve yapısal kalp hastalığı olmayan hastalarda ise SND nadirdir. Bu olgularda genetik etiyolojinin araştırılması, erken tanı ve uygun yönetim açısından kritik öneme sahiptir. Posterimizde HCN4 mutasyonuna bağlı sinüs nod disfonksiyonu gelişen bir olgu sunulmuştur.
Olgu
Sekiz yaşında erkek hasta bacak ağrısı şikâyetiyle yönlendirilmesi nedeniyle başvurdu. Hastada ek şikayet ve kardiyak semptomlar (senkop, presenkop, göğüs ağrısı, çarpıntı) yoktu. Hastanın özgeçmişinde ek hastalığı, ilaç kullanımı ve geçirilmiş operasyon öyküsü yoktu. Fizik muayenesinde bradikardi dışında patolojik özellik saptanmadı. Ekokardiyografik incelemede sol ventrikülde trabekülasyon artışı saptanmış olup sol ventrikül ejeksiyon fraksiyonu normaldi.. Elektrokardiyografide sinüs bradikardisi izlendi. 24 saat ritim Holter monitörizasyonunda sinüs bradikardisi ve en uzun 3.6 saniye olan sinüs duraksamaları izlendi. Kardiyak Manyetik Rezonans görüntülemede sol ventrikülde trabekülasyon artışı izlenmiş olup non kompakte/kompakte oranı 2.6 ölçüldü.

Yapılan genetik analizde sinüs nod disfonksiyonu ile ilişkili HCN4 (NM_005477)genine ait 4. Ekzonda c.1444G>Ap.(GLY482Arg) genomik değişikliği heterozigot patojenik varyant olarak tespit edilerek sinüs nod disfonksiyonu tanısı genetik olarak doğrulandı. Hastada İzole SND olması ve semptom bulunmaması nedeniyle pace maker implantasyonu yapılmadı. Bu nedenle hasta yakın klinik izlem ile takip altına alındı.

Tartışma ve Sonuç

Sinüs nod disfonksiyonu (SND), aynı zamanda hasta sinüs sendromu olarak da bilinir, genellikle kalbin sinüs düğümünün arızasından kaynaklanan bir grup anormal kalp ritmidir(1). Sinüs nod disfonksiyonu erişkinlerde sinüs düğümünün yaşa bağlı dejeneratif fibrozisi, kalp yetersizliği ve atrial fibrilasyon gibi kardiyak remodeling hastalıkları, infiltratif bağ dokusu hastalıkları, romatizmal ateş, Chagas hastalığı ve Lyme hastalığı gibi inflamatuar hastalıklar, aterosklerotik ve iskemik değişikliklerle ortaya çıkarken, çocukluk çağında nadir görülen bir ritim bozukluğu olup, çoğunlukla konjenital kalp hastalıkları veya cerrahi girişimler sonrası ortaya çıkmaktadır(1-4). Ekstrınsik sebepler olarak beta blokerler, digoksin, sodyum kanal blokerleri ve elektrolit anormallikleri sinüs nod disfonksiyonuna neden olabilir(3,4). Kalıtsal sinüs düğümü disfonksiyonu ise sodyum kanalının alfa alt biriminin oluşumundan sorumlu genin (SCN5A) mutasyonlarıyla ilişkilendirilmiştir(3).Yapılan bir çalışma; hiperpolarizasyonla aktive olan nükleotid kapılı kanal HCN4 geninin, sinüs atriyal düğüm hücrelerinin diyastolik depolarizasyonunda önemli bir rol oynadığını ve mutant HCN4 kanallarının kalıtsal sinüs bradikardisi ile ilişkili olduğunu bildirmiştir(5).Bir başka çalışma, HCN4 kanallarında mutasyonunun ailesel non kompaktion kardiyomiyopati ve sinüs nod disfonksiyonu ile birlikteliğine dikkat çekmiştir. Ayrıca aynı çalışmada bu mutasyonun uzun süreli takipte kalp pili implantasyonuna gerek kalmadan iyi olumlu prognoz sunduğu da belirtilmektedir. Biz bu posterde asemptomatik seyreden HCN4 mutasyonu ile ilişkili katılsal sinüs nod disfonksiyonu saptanan bir çocuk hastayı sunuyoruz. Olgumuzda, yapısal kalp hastalığı ve cerrahi öyküsü olmamasına rağmen sinüs bradikardisi ve sinüs duraksamalarının

saptanması, genetik analiz ile HCN4 genine ait patojenik varyantın gösterilmesi tanının doğrulanmasını sağlamıştır. Hastanın asemptomatik olması ve izole sinüs nod disfonksiyonu bulunması nedeniyle pacemaker implantasyonu düşünülmemiş, yakın klinik izlem tercih edilmiştir. Bu olgu, çocukluk çağında asemptomatik seyreden sinüs nod disfonksiyonunda genetik etiyolojinin mutlaka göz önünde bulundurulması gerektiğini ve HCN4 mutasyonuna bağlı olgularda bireyselleştirilmiş izlem stratejilerinin güvenli bir seçenek olabileceğini vurgulaması açısından önemlidir. Erken genetik tanı, gereksiz invaziv girişimlerin önlenmesine ve uzun dönem hasta yönetiminin doğru şekilde planlanmasına katkı sağlayacağını düşünüyoruz.

Anahtar Kelimeler: aritmi, çocuk, genetik, sinüs nod disfonksiyonu

Şekil 1

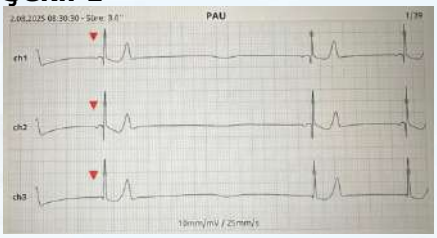

Hastanın üç kanallı 24 saat ritim holterinde 3,6 sn süren sinüs pause görüntüsü

Şekil 2

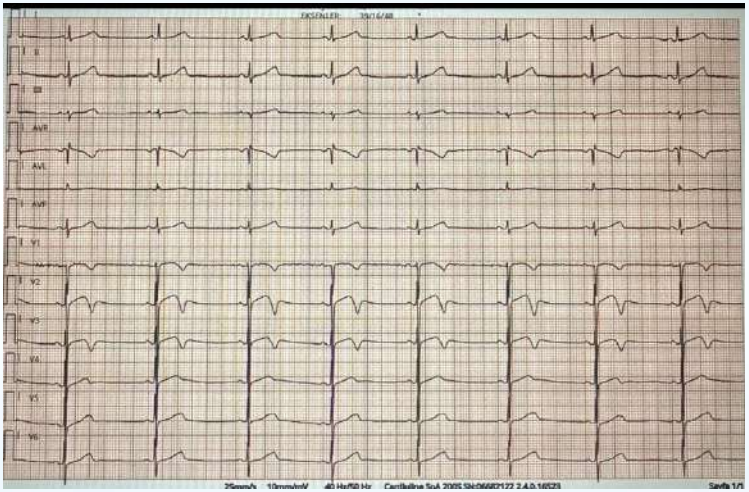

Hastanın on iki kanallı EKG görüntüsü

PP-189

Postoperatif Sağ Atriyal Trombüsün Endovasküler Tedavisi

Emine Gülşah Torun, Asiye Yıldız, Denizhan Bağrul, İbrahim Ece
Ankara Bilkent Şehir Hastanesi, Çocuk Kardiyoloji Kliniği, Ankara

Giriş
Sağ atriyal trombüsler pediatrik hastalarda nadir görülmekle birlikte, yüksek emboli riski ve ani hemodinamik bozulmaya yol açabilmeleri nedeniyle klinik açıdan kritik öneme sahiptir. En sık santral venöz kateterler ve postoperatif dönemle ilişkilidir. Özellikle mobil ve saplı trombüsler, potansiyel olarak ölümcül pulmoner emboli riski taşır ve bu nedenle erken tanı ile uygun tedavi yaklaşımı hayati önem taşımaktadır.
Bu olgu sunumu, postoperatif geç dönemde ortaya çıkan sağ atriyal trombüsün pediatrik bir hastada ileri endovasküler tekniklerle başarılı tedavisini sunmaktadır.
Olgu
İki yaş yedi aylık erkek hastanın, postoperatif 13. ayında yapılan rutin transtorasik ekokardiyografisinde, vena kava superior (VCS)'den sağ atriyuma uzanım gösteren, saplı, mobil ve 15×16 mm boyutlarında hiperekojen bir yapı saptandı. Hastada ateş, bakteriyemi, kültür üremesi veya enfeksiyona ait laboratuvar bulguları olmaması nedeniyle septik trombüs düşünülmedi. Lezyonun mobil olması ve potansiyel embolizasyon riski nedeniyle multidisipliner değerlendirme sonrasında transkateter yolla çıkarılmasına karar verildi.
Hasta genel anestezi altında kateter laboratuvarına alındı. Sağ femoral vene perkütan teknikle 5F sheat yerleştirildi. 5F JR4 kateter ile inferior vena kava (IVC) yoluyla sağ atriyuma ve ardından VCS'ye girildi. Kılavuz tel IVC–sağ atriyum bileşkesine kadar ilerletildikten sonra mevcut 5F sheat, 7F long sheat ile değiştirildi.

Transözofageal ekokardiyografi(TEE) eşliğinde long sheat içerisinden file snare ilerletilerek, sapı VCS ile ilişkili olan trombüs sağ atriyum içinde yakalandı. Ardından mitral ve triküspit kapaklar TEE ile kontrol edilerek trombüs long sheat ile birlikte geri çekildi. Bu aşamada trombüsün saplı kısmından ayrıldığı gözlendi; ancak trombüsün long sheat içine tam olarak alınamaması nedeniyle sistem bütün halinde geri çekilmeye çalışıldı. Bu aşamada sol femoral venden 8F agilis kataetri yollandı. Snare ile ucundan yakalanmaya çalışıldı ancak yakalanmasına rağmen long sheat içerisine alınmadı. Daha sonra snare sisteminin bağlantı kısmı kesilerek long sheat geri alındı ve 6F guiding katater yollandı. Kater üzerinden önce 8F daha sonra 9F ve 10F long sheatler yollanarak mother in child yöntemi ile file snare sheat içerisine alınarak dışarı çıkarıldı. İşlem sonrası sol femoral venden yapılan enjeksiyonda damar bütünlüğünün korunduğu görüldü ancak sağ femoral venden yapılan enjeksiyonda bir miktar kontrast maddenin damar dışına dağıldığı görüldü. Ancak yapılan batın USG de herhangi bir sızıntı veya kanama odağı olmadığı görüldü. Hasta yoğun bakıma alınarak kanama kontrolü yapıldı. İşlem sonrası yapılan ekokardiyografilerde, VCS'den uzanım gösteren trombüsün sap kısmının rezidüel olarak izlendiği görüldü. Bu nedenle hastaya 1 hafta süreyle terapötik dozda düşük molekül ağırlıklı heparin tedavisi uygulandı.

Sonrasında yapılan kontrol ekokardiyografide trombüs bulgusuna rastlanmaması ve femoral Doppler ultrasonografi incelemelerinde venöz yapıların açık olması üzerine hasta profilaktik dozda düşük molekül ağırlıklı heparin ile taburcu edildi.

Üç hafta sonraki kontrol ekokardiyografisinde rezidüel trombüs izlenmemesi üzerine antikoagülan tedavi sonlandırıldı. İşlemin dördüncü ayında yapılan klinik ve ekokardiyografik kontrolde hastanın stabil olduğu ve yeni trombüs oluşumuna ait bulgu saptanmadığı görüldü.

Sonuç

Bu olgu, pediatrik hastalarda sağ atriyal trombüsün, ileri kateter teknikleri ve ekokardiyografik rehberlik eşliğinde güvenli ve etkili bir şekilde transkateter yolla çıkarılabileceğini göstermektedir. Özellikle mobil ve emboli riski taşıyan intrakardiyak trombüslerde,

cerrahiye alternatif olarak bireyselleştirilmiş endovasküler yaklaşımlar hayat kurtarıcı olabilir. Vakanın başlangıç kısmında trombüs büyüklüğü ve kullanılan snare çapına göre daha geniş uzun shetlerin kullanılması işlem süresini ve başarısını artıracaktır.

Anahtar Kelimeler: Atriyal trombüs, Endovasküler girişim, File snare

Şekil 1

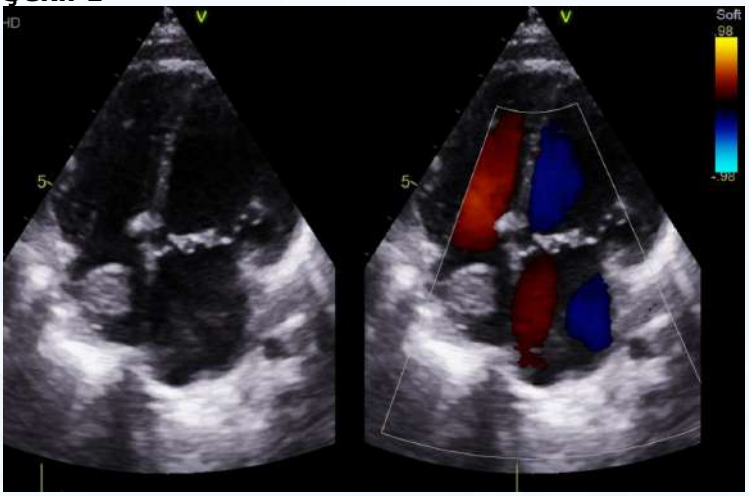

Transtorasik ekokardiyografide (apikal dört boşluk görüntüsü), vena kava superior ile ilişkili, sağ atriyum içinde yer alan, yaklaşık 15 × 21 mm boyutlarında, saplı ve mobil hiperekojen trombüs izlenmektedir.

Şekil 2

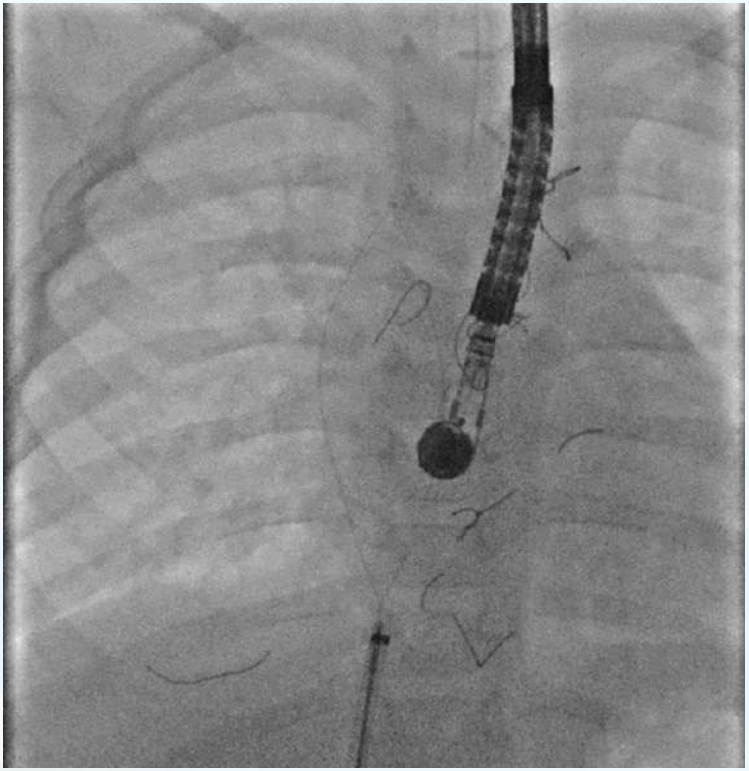

Anjiyografide, file snare sisteminin görünümü.

Şekil 3



Transözofageal ekokardiyografide bikaval planda, (A) file snare sisteminin (ok) sağ atriyumdaki trombüse (yıldız) yaklaşma anı ve (B) trombüsün file snare (ok) ile yakalanmış görünümü ile trombüs sapı (okbaşı) izlenmektedir

PP-190

Umbilikal ve Venöz Yaklaşımla Uygulanan Atrial Septostomi ve Septoplasti: Tek Merkezli 22 Yıllık Deneyim

Osman Başpınar, Ayşe Sülü, Mehmet Armağan Alakuş, Mehmet Fatih Alptekin, Derya Aydın Şahin
Gaziantep Üniversitesi, Çocuk Kardiyoloji Bilim Dalı, Gaziantep

AMAÇ:

Bu çalışmada, umbilikal ve venöz yaklaşımlar kullanılarak yapılan atriyal septostomi ve septoplasti işlemlerinin demografik özellikleri, işlem başarısı, komplikasyon oranları ve floroskopi parametreleri değerlendirilmesi amaçlanmıştır.

GEREÇ-YÖNTEM:

Gaziantep Üniversitesi Tıp Fakültesi Çocuk Kardiyoloji Bilim Dalı'nda Haziran 2004- Ocak 2026 tarihleri arasında atriyal septostomi veya septoplasti uygulanan 340 hasta retrospektif olarak değerlendirildi. Demografik veriler, giriş yerleri, işlem türleri, balon boyutları, işlem başarısı ve floroskopi parametreleri analiz edildi.

BULGULAR:

Hastaların median yaşı 8 gün (0- 4809) olup, %69,7'si erkekti. Median vücut ağırlığı 3,1 kg (1,6- 46) olarak saptandı. Giriş yeri olarak en sık femoral yol kullanıldı (%86,5), bunu umbilikal ven (%13,2) izledi. Bir hastada femoral vene girilemediği için sol subklavian venden girişim yapıldı. Hastaların %82,4'üne septostomi, %9,1'ine septoplasti, %8,5'ine ise balon atrial septostomi ile yeterli atrial açıklık sağlanamadığı için septoplasti yapıldı. Genel işlem başarı oranı %98,2 idi. Septostomi işlemlerinde balon hacmi en sık 2 ml (%80,1) olarak tercih edildi. Damar komplikasyonu izlenmedi. Floroskopi verilerine ulaşılabilen hastalarda (n= 59) median floroskopi süresi 12,9 dk (2- 53) idi.

Kümülatif hava kerma (KAR) median 26,6 mGy (2- 485) ve doz-alan çarpımı (DAP) median 1810 Gy·cm² (0-23740), olarak ölçüldü. Hastaların %30,8'inde işlem sırasında duktal stent implantasyonu, pulmoner valvuloplasti ve pulmoner kapak perforasyonu gibi ilave girişim yapıldı.
SONUÇ:
Umbilikal ve venöz yaklaşımlar ile gerçekleştirilen atriyal septostomi ve septoplasti işlemleri, yenidoğan ve çocuk hastalarda yüksek başarı oranı, düşük komplikasyon riski ve kabul edilebilir floroskopi süreleri ile güvenle uygulanabilmektedir. Özellikle uygun hastalarda umbilikal ven yaklaşımı etkili ve güvenli bir alternatif olarak değerlendirilebilir.

Anahtar Kelimeler: Balon atrial septostomi, atrial septoplasti, umblikal venöz yaklaşım

Tablo 1. Balon atrial septostomi ve atrial septoplasti işlemi yapılan hastaların verileri

Tablo 1. Balon atrial septostomi ve atrial septoplasti işlemi yapılan hastaların verileri

	Median (min -max)
Yaş (gün)	8 (0- 4809)
Cinsiyet	
Kadın (%)	30,3
Erkek (%)	69,7
Vücut ağırlığı (kg)	3,1 (1,6- 46)
Giriş yeri	
Femoral (n, %)	294 (86,5)
Umblikal (n, %)	45 (13,2)
LSCV (n, %)	1 (0,3)
İşlem	
Septostomi (%)	280 (82,4)
Septoplasti (%)	31 (9,1)
Septostomi/ septoplasti (%)	29 (8,5)
Başarı oranı (%)	98,2
Septostomi balon size	
1ml (n, %)	54 (19,8)
2ml(n, %)	219 (80,19)
Damar Komplikasyonu (%)	0
Floro süresi(dk) (n: 59)	12,9 (2-53)
DAP (Gy·cm²) (n: 59)	1810 (0-23740)
KAR (mGy) (n: 59)	26,6 (2-485)
İlave işlem (n, %)	105 (30,8)

DAP: doz-alan çarpımı, KAR: Kümülatif hava kerma

PP-191

Yenidoğan İkiz Bebeklerde Kardiyak Rabdomiyom Olgusu

Türker Göker[1], Suleyman Sunkak[1], Emine Azak[2], Oğuzhan Kayar[1], Selcan Öztürk[3], Gülçin Kayan Kaşıkçı[1], Mustafa Argun[1]
[1]Kayseri Şehir Eğitim ve Araştırma Hastanesi, Çocuk Kardiyoloji Bilim Dalı, Kayseri
[2]Ankara Bilkent Şehir Hastanesi, Çocuk Kardiyoloji Bilim Dalı, Ankara
[3]Kayseri Şehir Eğitim ve Araştırma Hastanesi, Çocuk Nöroloji Bilim Dalı, Kayseri

Giriş ve Amaç
Pediyatrik yaş grubunda kardiyak tümörler son derece nadirdir. Bebeklerde primer tümörlerin %90'ından fazlası benigndir. Pediyatrik yaş grubundaki primer kalp tümörlerinin büyük bir kısmı 1 yaşından önce ortaya çıkar. Pediyatrik yaş grubunda en sık görülen kardiyak tümör rabdomiyomdur. 1 yaşından küçük bebeklerde tümörlerin %50'den fazlası rabdomiyomdur. Genellikle multipldirler ve birkaç milimetreden birkaç santimetreye kadar değişen boyutlarda olabilirler. En sık lokalizasyon ventriküllerdir; ventriküler septumda veya serbest duvarda yer alırlar, ancak nadiren atriyumda da görülebilirler. Multipl rabdomiyomlu olguların yarısından fazlasında tüberoz skleroz ile birliktelik vardır.
Kardiyak rabdomiyomlar kan akımında obstrüksiyon, aritmiler (genellikle ventriküler taşikardi, nadiren supraventriküler taşikardi) veya ani ölüme neden olabilir. Kardiyak rabdomiyomlar Wolff-Parkinson-White (WPW) preeksitasyonu insidansında artış ile ilişkilidir ve aritmi riskini artırabilir.
Olgu
36+6 hafta postnatal 3.gününde fizik muayenesinde üfürüm duyulması nedeniyle çocuk kardiyoloji polikliniğine yönlendirilen

ikiz bebeklere kardiyak rabdomiyom tanısı konuldu.
Ekokardiyografide 1.bebekte; mitral kapak üzerinde 2 adet mitral yetmezliğe neden olan hareketli sol ventriküle girip çıkan 10x11 mm hiperekojen kitle izlendi. Sağ ventrikül serbest duvarında 14x9.6 mm, interventriküler septum perimembranöz kısmında 4.2x4.7 mm multipl kitle izlendi. İnterventriküler septumun sağ ventrikül kısmında 5.1x5.1 mm kitle izlendi. Elektrokardiyografi normal sinüs ritmindeydi. Hastanın holter kaydında aritmi izlenmedi. Takibinde dirençli supraventriküler taşikardi görüldü. Amiodaron ve propranolol tedavileri verildi.
2. bebekte; mitral kapak üzerinde 2 adet mitral yetmezliğe neden olan hareketli sol ventriküle girip çıkan 9x11 mm hiperekojen kitle izlendi. Sağ ventrikül serbest duvarında 13x9.5 mm, interventriküler septum perimembranöz kısmında 4.5x4.8 mm multipl kitle izlendi. İnterventriküler septumun sağ ventrikül kısmında 5.1x5.4 mm kitle izlendi. Elektrokardiyografide delta dalgası görüldü. Hastanın holter kaydında WPW preeksitasyonu izlendi.
Multiple kardiyak rabdomiyom tanısı konulan hastalar cerrahi ve everolimus tedavileri için değerlendirilmek üzere sevk edildi. Everolimus tedavisi başlanarak takip edilmelerine karar verildi. WPW olarak değerlendirilen 2.bebeğe propranolol tedavisi de başlandı.
Hastalar çocuk nöroloji ve tıbbi genetik ile konsülte edildi. Beyin MRG'de 1.bebekte ''her iki serebral hemisferde kortikal-subkortikal yerleşimli T2-flair hiperintens kortikal tüberler, periventriküler subependimal küçük nodüller''izlendi. 2.bebeğin beyin MRG'sinde '' her iki serebral hemisferde kortikal-subkortikal alanlarda ventriküle doğru uzanım gösteren ve ayrıca lateral ventriküller düzeyinde subependimal yerleşimli olmak üzere büyüğü sağ frontalde 9 mm ölçülen beyaz cevher sinyaline göre T1A hiperintens, T2A hipointens çok sayıda lezyon izlenmiştir.
Hastalara mevcut bulgular ile tuberoskleroz tanısı konulmuş olup everolimus tedavileri devam etmektedir.
Tedavi yanıtları ekokardiyografi ile takip edilen hastaların tümör boyutlarında belirgin küçülme izlendi. 1.bebeğin en son kontrol ekokardiyografisinde sol atriyumda saplı yapıda mitral kapaktan

geçişe engel olmayan 9x10 mm kitle izlendi. 2.bebeğin en son kontrol ekokardiyografisinde pulmoner kapağın sağ ventrikül tarafında 4.5x6 mm kitle lezyon izlendi.
Sonuç
Kardiyak rabdomiyomlar tekli veya multipl olabilir. Everolimus tedavisi cerrahiye olan ihtiyacı azaltmaktadır.
Kardiyak rabdomiyomlar izole olabileceği gibi nörokutanöz sendromlara eşlik edebilir.
Kardiyak rabdomiyom tanısı konulan hastaların sistemik olarak değerlendirilmesi ve eşlik eden başka patolojiler açısından da değerlendirilmesi gerekmektedir.

Anahtar Kelimeler: Rabdomiyom, Tuberoskleroz, Everolimus, WPW

Hastaya ait ekokardiyografi görüntüsü



PP-192

Fetal Ekokardiyografiyle Ebstein Anomalisi Tanısı Konan Hastalarımızın Özellikleri ve Prognozu

Osman Akdeniz[1], Hasan Balık[1], Nurullah Yılmaz[1], Duygu Tunçel[2], Hamdi Bozan[1], Abdullah Erincik[1], Seçkin İlter[1]
[1]Sağlık Bilimleri Üniversitesi Gazi Yaşargil Eğitim ve Araştırma Hastanesi Çocuk Kardiyoloji Kliniği, Diyarbakır
[2]Sağlık Bilimleri Üniversitesi Gazi Yaşargil Eğitim ve Araştırma Hastanesi Yenidoğan Kliniği, Diyarbakır

Giriş ve amaç
Fetal ebstein anomalisi nadir görülen (konjenital kalp hastalıklarının % 0,3-0,7'si) yüksek perinatal mortaliteye sahip kardiyak patolojilerdendir. Literatürde birkaç tane orta büyüklükte vaka içeren çalışma haricinde vaka sunumu veya vaka serisi şeklinde bildirilmiştir. Çalışmamızda fetal dönemde ebstein anomalisi tanısı alan hastalarımızın tanısal ve prognostik özelliklerini değerlendirmeyi amaçladık.
Gereç ve Yöntem
Çalışmaya Ocak 2023 Şubat 2026 arasında fetal ekokardiyografiyle değerlendirilen ve Ebstein anomalisi tanısı alan hastalar alındı. Hastaların fetal dönemdeki ekokardiyografik verileri, perinatal mortalite ve morbiditeleri, prognostik faktörleri incelendi.
Bulgular
Çalışma süresince fetal ekokardiyografiyle tanı konan 390 hemodinamik anlamlı konjenital kalp hastalığından ebstein anomalisi tanısı alan 10(%2,56) hasta çalışmaya dahil edildi. Hastaların 2(%20)'si ikiz eşiydi(1 ve 9 numaralı hastalar). İntrauterin terminasyon yapılan bir hastayla birlikte toplamda 5(%50) hasta kaybedildi. İntrauterin dönemde 21 haftalıkken tanı konan Corrected TGA ek kardiyak patolojisi olan bir hastada gebelik termine edilirken(10 numaralı hasta), bir hastada 28 haftalıkken intrauterin kayıp gerçekleşmişti(2 numaralı hasta). Üç hasta postnatal ilk saatlerde kaybedildi(3,5,7 numaralı hastalar). Hastaların 6(%60)'sında pulmoner arterde atrezi veya stenoz var ve 4 hastanın pulmoner dolaşımı duktus arteriozus aracılığıyla oluyordu. Bir hastada(6 numaralı hasta) beklentinin aksine sol ventrikül çıkım yolu darlığı(arkus hipoplazisi) vardı. Hastaların

2'sinde renal anomali birlikteliği varken, 7 hastada orta-ağır triküspit kapak yetmezliği vardı(Tablo 1).

Sonuçlar

Son birkaç on yılda doğum öncesi bakımda ve doğuştan kalp hastalığının tanı ve yönetiminde önemli ilerlemeler kaydedilmesine rağmen, ebstein anomalili fetüslerde perinatal mortalite %45 gibi endişe verici derecede yüksek kalmaktadır. Yapılan çalışmalarda mortalite için risk faktörleri ilk tanı anındaki gebelik haftasının düşüklüğü(<32 hafta), duktus arteriozustan retrograd akım olması, ciddi pulmoner regürjitasyonun bulunması, perikardiyal effüzyon varlığı, dairesel şant varlığı, triküspit kapakta ağır yetmezlik, daha büyük triküspit kapak anulus z-skoru bildirilmiştir. Kaybedilen 5 hastamızın 4 ünde ilk tanı 32 haftadan önce konulmuştu. Kaybedilen hastalarımızın kardiyo-torasik oran, kardiyak aks ve GOSE indekslerinin yüksekliği dikkati çekmektedir. Yine kaybedilen 4 hastamızın üçünde ağır TY, ikisinde retrograd pulmoner arter dolumu mevcuttu. Fetal yaşamda teşhis edilen Ebstein anomalisinin nadirliği ve ciddiyeti göz önüne alındığında, bu karmaşık hastaların bakımını iyileştirmeye yardımcı olmak için çok merkezli işbirliği hayati önem taşıyacaktır.

Anahtar Kelimeler: Ebstein Anomalisi, Fetal Ekokardiyografi, Prognoz

Şekil 1. 7 numaralı hasta: ağır ebstein anomalisi; sağ atriyumun ileri derecede genişlemesi görülmekte

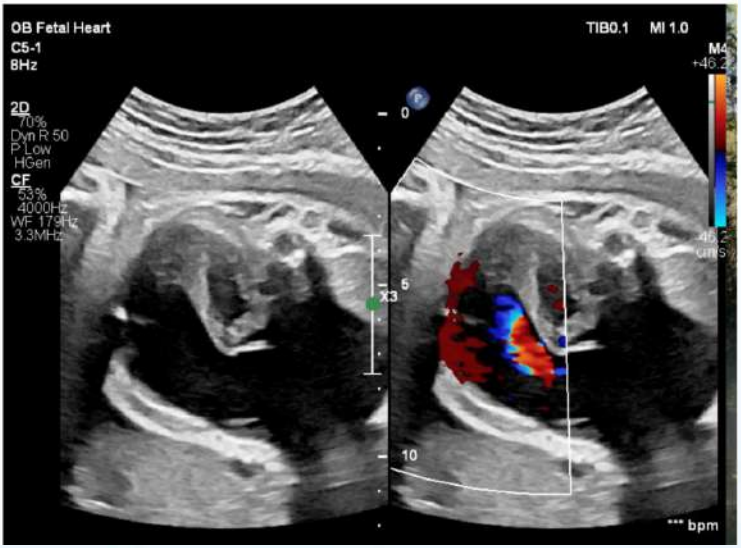

Tablo 1. Hastaların demografik, ekokardiyografik ve prognostik özellikleri

			spit S akçık)eğişt)	E	ardiyak oji	al Ak	akardiya oji	spit ezliği	iyo sik	iyak	atal Pro
						grad	eşi				ote
						grad					aftalık I
					S	grad	l agenezi osefali				ımda ex
					A	grad					oner ba asyonu
						ograd					natal 1 ikken e

					oarktasy	grad					amiri, oner ba
						ograd					ımda ex
					RAA	ograd	istik böbr				ter giriş ote
						ograd	şi				in katet hi, şuar te
					A, VSD	grad					inasyor

PA: Pulmoner atrezi, PS: Pulmoner stenoz, PE: Perikardiyal effüzyon, RAA: Sağ aortik ark, VSD: Ventriküler septal defekt,

Tablo2. Yaşayan ve kaybedilen hastaların bazı özelliklerinin karşılaştırması

metre	yan(n=5)	(n=4)
, ortalama		
al yaprakçık yer değitrimesi,ortalama		
E indeks, ortalama		
iyo Torasik oran, ortalama		
iak aks, derece, ortalama		

PP-193

Çocuklarda Nadir Bir Patoloji: Sol Ventrikül Apikal Anevrizmaları

Murat Binici, Fatih Günay, Kerem Ömer Özcan, Tayfun Uçar, Mehmet Gökhan Ramoğlu
Ankara Üniversitesi, Çocuk Kardiyoloji, Ankara

Sol ventrikül (SV) apikal anevrizmaları, pediatrik yaş grubunda oldukça nadir görülen ve genellikle embriyolojik dönemde apikal miyokardın kompaksiyon bozukluğu sonucu geliştiği düşünülen patolojilerdir. Literatürde bildirilen olguların çoğu asemptomatik seyretmekle birlikte, rüptür, aritmi ve tromboembolik komplikasyonlar gibi potansiyel olarak ciddi riskler taşımaktadır. Bu çalışmada, farklı klinik başvurularla saptanan üç nadir pediatrik SV apikal anevrizması olgusu; tanı, izlem ve görüntüleme bulguları eşliğinde sunulmuş, özellikle çok nadir bildirilen "anevrizma içi şant" birlikteliğine dikkat çekilmesi amaçlanmıştır.

Anahtar Kelimeler: Sol ventrikül apikal anevrizması, doğuştan kalp hastalığı, psödoanevrizma, ventriküler septal defekt

Anevrizma

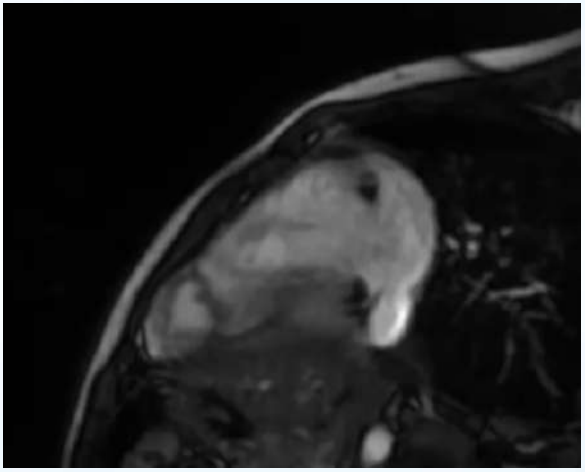

Olgulara dair MR görüntüsü

Anevrizma

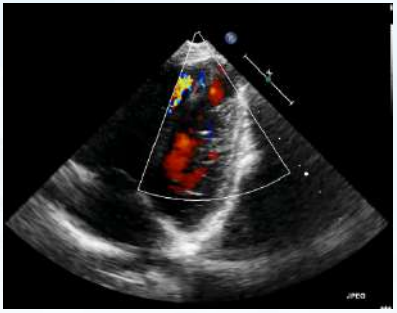

Olgulara dair eko görüntüsü

Anevrizma

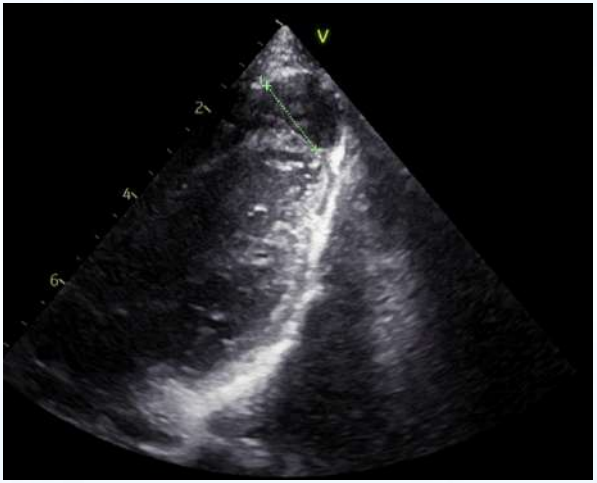

Olgulara dair eko görüntüsü

Anevrizma



Olgulara dair eko görüntüsü

Anevrizma



Olgulara dair eko görüntüsü

Anevrizma



Olgulara dair eko ve MR görüntüleri

PP-194

Çocuklarda Parahissian Ventriküler Ekstra Vurularda Kriyoablasyon Sonuçları

Musa Öztürk, İlker Ertuğrul, Tevfik Karagöz
Hacettepe Üniversitesi, Çocuk Kardiyoloji Bilim Dalı, Ankara

GİRİŞ-AMAÇ:
Pediatrik hastalarda parahissian ventriküler ekstra vuruların (VEV) kateter ablasyonu, aritmi odağının kompakt atriyoventriküler (AV) noda yakınlığı nedeniyle ciddi bir zorluk teşkil etmektedir. Radyofrekans enerjisinin aksine kriyoablasyon, kalıcı bir lezyon oluşturmadan önce iletim sisteminin güvenliğini teyit etmek amacıyla geri döndürülebilir etkisi ile yüksek riskli bu alanda önemli bir avantaj sağlar. Bu olgu serisi, kriyoablasyon uygulanan parahissian VEV vakalarının sonuçlarını vurgulamayı amaçlamaktadır.
YÖNTEM:
Hacettepe Üniversitesi çocuk kardiyoloji bölümünde Ocak 2021 ile Aralık 2025 arasındaki 5 yıllık dönemde parahissian VEV ablasyonu uygulanan pediatrik hastalar retrospektif olarak değerlendirilmiştir.
BULGULAR:
Belirlenen zaman diliminde, 4'ü(%66) erkek olan, ortalama yaşı 11.6 ± 3.9 (5-15) yıl ve ortalama ağırlığı 51.1 ± 16.7 (22-66) kg olan altı hasta çalışmaya dahil edilmiştir. İşlem sırasında EnSite Precision 3D elektrofizyoloji arayüzü kullanıldı. Ortalama işlem süresi 135 ± 18 (105-150) dakika, ortalama floroskopi süresi ise 16.5 ± 8.5 (9-33) dakikadır. Yüzey EKG'sine göre ortalama 47.5 ± 2.9 msn olan erken sinyaller hedeflenerek kriyoablasyon uygulandı. İşlem sonrası iki hastada sağ dal bloğu saptanmış; ancak ileri derece AV blok veya ek komplikasyon görülmemiştir. Hastaların ortalama takip süresi 32 ± 15 ay olup, bu sürede herhangi bir nüks (rekürrens) kaydedilmemiştir.
SONUÇ:
Kriyoablasyon, çocuklarda parahissian VEV tedavisinde

komplikasyon riskini büyük ölçüde azaltan, güvenli ve etkili bir tedavi yöntemidir. Bu nedenle, bu kritik anatomik bölgedeki substrat modifikasyonu için ideal bir yaklaşımdır.

Anahtar Kelimeler: kriyoablasyon, parahissian, ventriküler erken vuru

PP-195

Çocuklarda Uzun QT Sendromu Tanısında Epinefrin Provokasyon Testinin Tanısal Değeri ve Güvenilirliği: Tek Merkez Deneyimi

Musa Öztürk, İlker Ertuğrul, Tevfik Karagöz
Hacettepe Üniversitesi, Çocuk Kardiyoloji Bilim Dalı, Ankara

GİRİŞ-AMAÇ:
Uzun QT Sendromu (LQTS) ani kardiyak ölüme yol açabilen genetik bir kanalopatidir. Sınırda QTc sürelerine sahip olan veya sessiz taşıyıcı (silent carrier) şüphesi bulunan olgularda LQTS tanı koymak zorlayıcı olabilmektedir. Bu hasta grubunda, adrenerjik uyarıyı simüle ederek repolarizasyon anormalliklerini ortaya koymak amacıyla Epinefrin (Adrenalin) provokasyon testi kullanılmaktadır. Bu çalışmanın amacı, klinik şüphe veya aile öyküsü nedeniyle epinefrin provokasyon testi uygulanan hastaların demografik özelliklerini, test sonuçlarını, genetik korelasyonlarını ve işlemin güvenilirliğini değerlendirmektir.
YÖNTEM:
Hacettepe Üniversitesi Tıp Fakültesi Çocuk Kardiyoloji Bölümü'nde Kasım 2019 ile Şubat 2024 tarihleri arasında, açıklanamayan senkop, çarpıntı, ailede ani ölüm öyküsü veya sınırda QTc değerleri nedeniyle epinefrin provokasyon testi uygulanan 26 çocuk hasta çalışmaya dahil edilmiştir. Hastaların demografik verileri (yaş, cinsiyet, vücut ağırlığı), başvuru şikayetleri, test sırasındaki EKG parametreleri ve genetik analiz sonuçları hastane kayıtlarından retrospektif olarak incelenmiştir. Test sonucu; infüzyon sırasında QTc süresinin mutlak değerindeki artışa ve T dalgası morfolojisindeki değişikliklere göre pozitif, negatif veya sınırda olarak sınıflandırılmıştır.
BULGULAR:
Çalışmaya alınan 26 hastanın, 13 (%50) 'ü erkek, yaş ortancası 7

yıl (1-16) ve vücut ağırlığı ortancası 30,5 (10-62) kg olarak saptanmıştır. Başvuru nedenleri incelendiğinde; 8 hastada (%30,8) insidental saptanmış olup hastalar asemptomatikti. Semptomatik grupta en sık başvuru şikâyeti 9 hastada (%34,6) senkop (eforla veya istirahatte) iken; bunu sırasıyla 3 hastada (%11,5) çarpıntı, 2 hastada (%7,7) nöbet izlemekteydi. 1 hasta kardiyak arrest ile başvurdu. Uygulanan epinefrin provokasyon testi sonucunda; hastaların 11'inde (%42,3) test pozitif, 10'unda (%38,5) negatif, 4'ünde (%15,3) sınırda (borderline) olarak değerlendirilmiştir. Bir hastada idioventriküler ritim geliştiği için işlem sonlandırılmıştır. Hastaların işlem öncesi QTc ortalama süresi 430±25 msn iken, QTc süresindeki artış ortalama 49±43 msn olarak hesaplandı. Çalışma grubundaki 26 hastanın 13'üne (%50) genetik analiz yapılmıştır. Genetik test uygulanan bu 13 hastanın 2'sinde (%15,3) hastalıkla ilişkili olabilecek bir patolojik mutasyon saptanırken, 11 hastada (%84) uzun QT ilişkili genetik patoloji saptanmamıştır. Bunun yanısıra 8 (%61,5) hastada çeşitli aritmojenik kardiyomiyopati sendromları ile ilişkili olabilecek (muhtemel patojenik veya VUS) mutasyon saptanmıştır.
SONUÇ:
İstirahat EKG'sinde QTc süresi tanısal olmayan veya sınırda değerlere sahip çocuk hastalarda, epinefrin provokasyon testi klinik karar verme sürecinde önemli bir yere sahiptir. İşlem sırasında ciddi komplikasyon oranının oldukça düşük olması, testin deneyimli merkezlerde, klinik olarak şüphede kalınan uzun QT sürelerinin aydınlatılmasında güvenle kullanılabilecek bir yöntem olduğunu ortaya koymaktadır.

Anahtar Kelimeler: epinefrin, genetik, provokasyon, uzun QT sendromu

PP-196

Geç tanı alan Schimitar sendromu olgusu ve yönetimi

Onur Taşcı[1], Mustafa Orhan Bulut[2], Cüneyt Zihni[1], Mehmet Baki Beyter[2], Mehmet Oğuz Demiroğlu[2]
[1]İzmir Tepecik Eğitim ve Araştırma Hastanesi, Çocuk Kardiyoloji Bilim Dalı, İzmir
[2]İzmir Şehir Hastanesi, Çocuk Kardiyoloji Bilim Dalı, İzmir

Giriş ve Amaç
Schimitar sendromu, parsiyel anormal pulmoner venöz dönüş (PAPVD), sağ akciğer ve sağ pulmoner arter hipoplazisi, sistemik arteriyel kollateral dolaşım ve sıklıkla dekstrokardi ile karakterize nadir görülen konjenital bir kardiyopulmoner anomalidir. Klinik prezentasyon geniş bir spektrumda seyredebilir; infant dönemde ağır kalp yetmezliği ve pulmoner hipertansiyon ile ortaya çıkabileceği gibi, çocukluk çağında daha hafif semptomlarla geç tanı alabilir. Geç tanı alan olgularda tanısal güçlükler ve yönetim stratejileri önem kazanmaktadır. Bu olgu sunumunda, çocukluk çağında efor dispnesi ile başvuran ve ileri görüntüleme ile Schimitar sendromu tanısı alan bir hastanın tanı süreci ve girişimsel tedavi yaklaşımının sunulması amaçlanmıştır.
Olgu
Altı yaşında erkek hasta, çocuk kardiyoloji polikliniğine efor sırasında çabuk yorulma şikâyeti ile başvurdu. Genel durumu iyi olan hastanın vital bulguları stabil olup, transkütan oksijen satürasyonu oda havasında %96–98 idi. Kardiyak oskültasyonda kalp sesleri sağ toraksta belirgin, pulmoner odakta 1/6 sistolik üfürüm mevcuttu. Sağ hemitoraksta solunum sesleri sola göre hafif azalmış olup ral ve ronküs saptanmadı, interkostal veya subkostal çekilme izlenmedi. PA akciğer grafisinde dekstrokardi izlendi (Figür 1a).
Ekokardiyografide sağ pulmoner arter hipoplazik olup, sağ pulmoner arter içinde reverse akım izlendi (Figür 1b). Sağ pulmoner venöz akımlar görüntülenemedi. PAPVD ön tanısı ile toraks BT anjiyografi istendi. BT anjiyografide sağ pulmoner venlerin hipoplazik olduğu ve vena cava inferiora açıldığı düşünüldü; sağ pulmoner arter hipoplazisi, sağ akciğer hipoplazisi

ve sağ alt lobda lokalize pulmoner sekestrasyon saptandı (Figür 1c).

Hasta çocuk kardiyoloji ve kalp-damar cerrahisi konseyinde değerlendirilerek konvansiyonel anjiyografi planlandı. Femoral arter ve venden yapılan girişim sonrası basınç ölçümleri ve kan gazı örnekleri alındı. Ana pulmoner arter enjeksiyonunda sağ pulmoner arterin hipoplazik (6 mm), sol pulmoner arterin geniş (13,5 mm) olduğu izlendi (2a). Sağ pulmoner arter enjeksiyonunda kontrastın geri gelerek ana pulmoner artere ve sol pulmoner artere döküldüğü görüldü. Pulmoner dönüş fazında sol pulmoner venlerin sağ atriyuma döküldüğü, sağ pulmoner venlerin ise agenezik olduğu saptandı.

Desendan aortaya yapılan enjeksiyonlarda sağ akciğerin genişlemiş bronşial arterler ile kanlandığı ve dönüş fazında bu arterlerin sağ pulmoner artere döküldüğü görüldü. Sekestre lobu besleyen iki kollateral arter saptandı (Figür 2b). Desendan aortadan çıkan bronşial arter ve sekestre lobu besleyen arterlerden süperior yerleşimli olanı Amplatzer Vascular Plug 4, diğeri ise Amplatzer Vascular Plug II ile oklüde edildi. Ayırca sağ üst loba giden başka bir kollateral arter aynı seansta Vascular plug ile oklüde edildi (Figür 2c). İşlem sırasında karaciğeri besleyen arterlerin akımlarının korunmasına dikkat edildi. Kontrol enjeksiyonlarında hedef arterlerin oklüde olduğu ve komplikasyon gelişmediği görüldü.

Sonuç

Schimitar sendromu, çocukluk çağında nonspesifik semptomlarla başvurarak geç tanı alabilen nadir bir konjenital anomalidir. Ekokardiyografi, BT anjiyografi ve konvansiyonel anjiyografi tanı ve tedavi planlamasında tamamlayıcı rol oynamaktadır. Seçilmiş olgularda sistemik arteriyel kollaterallerin girişimsel olarak oklüde edilmesi, pulmoner dolaşım yükünü azaltarak semptomların kontrolünde etkili ve güvenli bir tedavi seçeneği sunmaktadır. Bu olgu, multidisipliner yaklaşımın ve bireyselleştirilmiş tedavi stratejisinin önemini vurgulamaktadır.

Anahtar Kelimeler: PAPVD, Pulmoner ven agenezisi, Schimitar sendromu, Sekestrasyon, Transkateter, Vasküler Plug

Figür 1



Figür 1a: PAAC grafisinde Dekstrokardi görüntüsü Figür 1b: Transtorasik ekokardiyografide modifiye subkostal kısa eksen bakıda sağ pulmoner arter içerisinde reverse akım Figür 1c: Toraks Bt anjiografide sağ pulmoner arter hipoplazisi ve sağ alt lobda lokalize sekestre akciğer dokusu

Figür 2

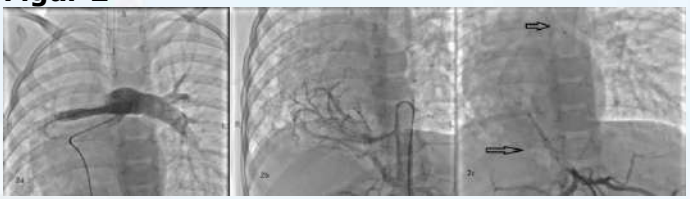

Figür 2a: Ana pulmoner arter enjeksiyonunda sağ pulmoner arter hipoplazisi ve reverse akım Figür 2b: İnen aorta enjeksiyonunda sistemik arteryel kollateraller Figür 2c: Sistemik arteryel kollaterallerin vasküler plug ile oklüzyonu

PP-197

Fetal Atrioventriküler Tam Bloktan Neonatal Lupus Eritematozusa: Dirençli Bir Vakada Prenatal ve Postnatal Takip ve Tedavi: Exchange Transfüzyonun Rolü

Erkan Yetmiş[1], Osman Akdeniz[1], Nilüfer Okur[3], Nurullah Yılmaz[1], İbrahim Arcanlı[1], Hasan Balık[1], Onur Doyurgan[2]

[1]Sağlık Bilimleri Üniversitesi Dr. Gazi Yaşargil Eğitim ve Araştırma Hastanesi, Çocuk Kardiyoloji Kliniği, Diyarbakır
[2]Sağlık Bilimleri Üniversitesi Dr. Gazi Yaşargil Eğitim ve Araştırma Hastanesi, Çocuk Kalp Cerrahisi Kliniği, Diyarbakır
[3]Sağlık Bilimleri Üniversitesi Dr. Gazi Yaşargil Eğitim ve Araştırma Hastanesi, Yenidoğan Kliniği, Diyarbakır

Giriş ve Amaç
Neonatal Lupus Eritematozus(NLE), maternal anti-Ro/SSA ve anti-La/SSB, daha az sıklıkla anti-U1RNP antikorlarının transplasental geçişiyle karakterize, nadir görülen pasif otoimmün bir hastalıktır. En ciddi komplikasyonu kalıcı konjenital tam kalp bloğu(CHB) olmakla birlikte; hepatobilier, hematolojik ve renal sistemleri etkileyen multisistemik tutulum morbiditeyi artırmaktadır. Bu çalışmada intrauterin CHB nedeniyle sistemik lupus eritematoz(SLE) tanıısı alan, intrauterin tedavilere rağmen CHB'ye ek olarak postnatal refrakter çoklu organ yetmezliği geliştiren,konvansiyonel tedavilere dirençli ancak tam kan değişimi(exchange transfusion) ile başarılı şekilde yönetilen bir NLE olgusu sunulmuştur.
Olgu
Otuz altı yaşında, G4P4A0 olan anne 25. gebelik haftasında(GH) fetal bradikardi nedeniyle çocuk kardiyoloji polikliniğine refere edildi. Hastanın yapılan fetal ekokardiyografik incelemesinde atriyal hızın 112/dk, ventriküler hızın 55/dk olduğu AV tam blok saptandı(Şekil 1). Tam blok etiyolojisine yönelik bakılan maternal anti-Ro/SSA ve anti-La/SSB antikorlarının pozitif gelmesiyle(sırasıyla >200 ve 378) hasta 26. GH'de SLE tanısı aldı. Anneye prenatal dönemde romatoloji tarafından deksametazon, hidroksiklorokin, ve IVIG tedavileri uygulandı ancak AV tam blok düzelmedi. Haftalık fetal ekokardiyografi ile takip edilen hasta kardiyomegali ve perikardiyal effüzyon gelişmesi üzerine 36. GH'da C/S ile doğurtuldu. Vücut ağırlığı 2300 gram olarak doğan erkek bebeğin postnatal çekilen EKG'sinde atriyal hızın 90/dakika, ventriküler hızın 35/dakika olduğu AV tam blok doğrulandı(Şekil

2). Yaşamın ilk saatinde geçici epikardiyal pacemaker takılan hasta yenidoğan yoğunbakım ünitesine(YYBÜ) yatırıldı.
Bebeğin takibinde postnatal 2. günde akut böbrek yetmezliği(ABY) gelişen hastaya periton diyalizi başlandı; 4. günde total bilirubini 22 mg/dL(direkt bilirubin: 14 mg/dL) ve takip eden günlerde AST ve ALT düzeylerinin normal üst sınırının 10 katı olarak saptandığı, karaciğer ultrasonunun normal olduğu kolestatik hepatit tablosu gelişti. Anti-Ro/SSA: >200 ve Anti-La/SSB: >500 olarak saptandı. Postnatal 6. günde refrakter trombositopeni (11000) ve lenfopeni gelişen olguda ağır NLE düşünülerek 7.günde 2 mg/kg prednizolon(5 gün) ve 13.günde IVIG (1 g/kg, 3 gün) uygulandı. Postnatal 12.gün akut böbrek yetmezliği gerileyen hastanın trombosit infüzyonlarına rağmen trombositopeni ve kolestazı devam ediyordu.
Postnatal 20.gün kolestaz ve refrakter trombositopenisi devam eden hastanın maternal antikorlarını dolaşımdan hızla uzaklaştırmak amacıyla çift hacimli exchange transfusion uygulandı. İlk işlem sonrası bilirubin düzeyleri yükselince tekrarlanan kan değişimi ile kolestaz tablosu hızla geriledi, hematolojik değerler stabilize oldu. Takiplerinde başka sistemik bulgu saptanmayan hastanın kalıcı pacemaker implantasyonu için kilo alımı beklenmektedir.

Sonuç

Neonatal lupus eritematoz, SLE, Sjögren sendromu ve diğer kollajen vasküler hastalıklara sahip anneden doğan bebeklerde görülen nadir bir hastalıktır. Konjenital AV tam bloklu bebeklerin annelerinin %85'inin gebelik öncesinde asemptomatik olduğu bazılarında doğurduktan birkaç yıl sonra serokonversiyon oluştuğu bildirilmiştir. Sunduğumuz anne daha önce 3 tane sağlıklı bebeğe sahip ve gebelik öncesinde bağ doku hastalığı açısından asemptomatikti. Bu nedenle konjenital AV tam bloğu olan bebeklerin anneleri gebelikte ve doğum sonrasında romatolojik açıdan dikkatle değerlendirilmelidir.
Gebelikte ilk haftalarda henüz bulgu yokken veya otoantikorlara bağlı gelişen 1. ve 2. derece AV bloklarda özellikle erken haftalarda steroid, hidroksiklorokin ve IVIG tedavisiyle tam blok gelişimi önlenebilse de tam blok geliştikten sonra tedavinin faydası yoktur.

Hastamızda intrauterin tüm tedavilere rağmen AV tam blokta düzelme görülmemiştir.
Ağır kolestaz, böbrek yemezliği ve sitopeni gelişen NLE'de steroid ve IVIG tedavisine yanıt alınamadığında, kan değişimi hayat kurtarıcı bir tedavi olarak düşünülmelidir.

Anahtar Kelimeler: Kan Değişimi, Kolestaz, Neonatal Lupus, Tam Kalp Bloğu

Şekil 1

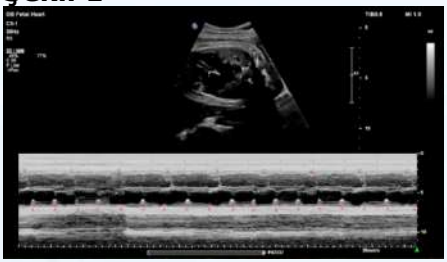

Şekil 1. Fetal ekokardiyografide görülen AV tam blok

Şekil 2

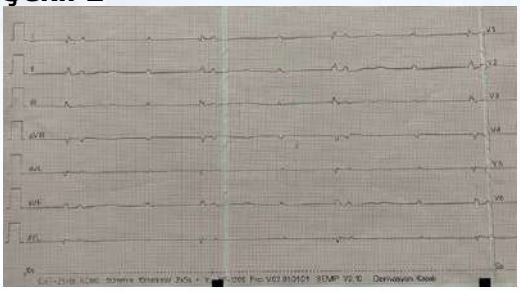

Şekil 2. Postnatal EKG de AV tam blok (50mm/sn çekim hızında)

PP-198

Pulmoner Ven İzolasyonu ile Tedavi Edilen Pediatrik Refrakter Atriyal Taşikardi: Tek Merkezli Bir Olgu Serisi

Aycan Çelebi, İlker Ertuğrul, Tevfik Karagöz
Hacettepe Üniversitesi Tıp Fakültesi, Çocuk Kardiyoloji Bilim Dalı, Ankara

GİRİŞ ve AMAÇ

Atriyal taşikardi çocukluk çağında nadir görülür ve pulmoner ven kaynaklı atriyal taşikardi (PV-AT) özellikle nadir bir alt tipi oluşturur. Uzamış taşikardi varlığında kardiyomiyopati gelişme riski nedeniyle erken tanı ve tedavi oldukça önemlidir. Pulmoner ven izolasyonu (PVI), erişkin atriyal fibrilasyonunda iyi tanımlanmış ve etkin bir tedavi stratejisi olmakla birlikte, pediatrik hastalarda klinik seyri ve yönetimine ilişkin mevcut bilgiler sınırlıdır. Büyük çocuklarda, medikal tedaviye dirençli atriyal taşikardilerde kateter ablasyon etkili bir tedavi seçeneği olarak öne çıkmaktadır. Bu olgu serisinin amacı, PV-AT nedeniyle ablasyon uygulanan dört pediatrik hastaya ait klinik özellikleri ve tedavi sonuçlarını içerecek şekilde merkezimizin deneyimini paylaşmaktır.

YÖNTEM

Yapısal kalp hastalığı veya geçirilmiş kalp cerrahisi öyküsü olmayan dört pediatrik hasta retrospektif olarak incelendi. Demografik özellikler, ekokardiyografik parametreler, ablasyon stratejileri ve izlem bulguları analiz edildi.

BULGULAR

Hastaların ortalama yaşı 14,5 ± 1,5 yıl, ortalama vücut ağırlığı ise 48,6 ± 11 kg idi. Başvuru sırasında tüm hastalar semptomatik olup antiaritmik tedaviye dirençliydi ve daha önce başarısız ablasyon öyküsüne sahipti. Taşikardiye bağlı kardiyomiyopati iki hastada saptandı; ablasyon sonrası bir hastada sol ventrikül fonksiyonlarında düzelme gözlendi. İlk aşamada atriyal odaklar hedeflenmiş, başarısız olunması halinde pulmoner ven izolasyonu uygulanmıştır. Atriyal taşikardi odakları hastalarda sol üst, sağ üst ve sağ alt bölgelerde lokalize olup, bir hastada multifokal özellik göstermekteydi. Bir hastaya atriyal apendaj bölgesine kriyobalon ablasyonu uygulandı. Üç hastaya radyofrekans ablasyon yapılırken, bir hastada radyofrekans ablasyonun başarısız olması üzerine kriyoablasyon uygulandı. İşlem iki hastada transseptal yaklaşımla gerçekleştirildi ve işlem sırasında ya da sonrasında herhangi bir komplikasyon gelişmedi. Tüm hastalarda akut başarı sağlanmış olmakla birlikte, izlem sürecinde iki hastada nüks saptandı. Hastalardan birine hızlı ventriküler iletim ve ventriküler taşikardi atakları nedeniyle ICD implantasyonu gerekmiş, diğer hastada ise tekrarlanan başarılı ablasyon ile aritmi kontrolü sağlanmıştır.

SONUÇ

Pulmoner ven izolasyonu (PVI), pulmoner venlerden kaynaklanan atriyal taşikardilerin tedavisinde etkili bir yöntemdir. Bu seride PVI tüm olgularda başarıyla uygulanmış ve medikal tedaviye dirençli atriyal taşikardilerde güvenli ve etkili bir seçenek olduğu gösterilmiştir. Erken girişim, taşikardiye bağlı kardiyomiyopati gelişen hastalarda ventrikül fonksiyonlarında belirgin düzelmeye katkı sağlamıştır. Bununla birlikte, pediatrik popülasyonda nüks oranlarının erişkinlere kıyasla daha yüksek olduğu görülmekte olup, olgu sayısının sınırlı olması bu bulguların genellenebilirliğini kısıtlamaktadır.

Anahtar Kelimeler: atriyal taşikardi, pulmoner ven, kateter ablasyon

PP-199

Epileptik Nöbetle Birlikte Kardiyoinhibitör Senkop; Pediatrik Hastada Kardiyonöroablasyon Tedavisi

Aycan Çelebi[1], İlker Ertuğrul[1], Tevfik Karagöz[1], Ülkühan Öztoprak[2], Eser Lay Ergün[3], Dilek Yalnızoğlu[2]
[1]Hacettepe Üniversitesi Tıp Fakültesi, Çocuk Kardiyoloji Bilim Dalı, Ankara
[2]Hacettepe Üniversitesi Tıp Fakültesi, Çocuk Nöroloji Bilim Dalı, Ankara
[3]Hacettepe Üniversitesi Tıp Fakültesi, Nükleer Tıp Anabilim Dalı, Ankara

GİRİŞ ve AMAÇ

Refleks senkoplar, otonom sinir sisteminin uygunsuz aktivasyonu sonucu gelişen ve geçici serebral hipoperfüzyon ile karakterize klinik tablolardır. Bu ataklar epileptik nöbetlerle karışabilir veya birlikte bulunabilir. Refleks senkoplardan kardiyoinhibitör senkop ise, hipervagal aktiviteye bağlı sinüs arresti veya ileri derece atriyoventriküler blok ile seyredebilir ve uzamış ataklarda yaşamı tehdit edici olabilir. Son yıllarda kardiyonöroablasyon, seçilmiş hastalarda kalıcı pacemaker implantasyonuna alternatif bir tedavi seçeneği olarak öne çıkmaktadır. Bu olgu sunumunda, epileptik nöbet ve kardiyoinhibitör refleks senkop nedeniyle kardiyonöroablasyon ile başarıyla tedavi edilen pediatrik hasta sunulmaktadır.

OLGU

Senkop atakları nedeniyle çocuk nörolojisi polikliniğine başvuran 9,5 yaşında, 30 kg ağırlığında kız hastanın nörolojik muayenesi normal olup atakların mide bulantısı ve kusmayı takiben

soluklaşma, kısa süreli ekstremite atımları ve bilinç kaybı ile seyrettiği öğrenildi. Ayrıntılı öyküde atakların çoğunlukla kusma ve stres sonrası ortaya çıktığı, yaklaşık bir-iki dakika sürdüğü, spontan düzeldiği ve toplam beş senkop atağı geçirdiği öğrenildi. İlk değerlendirmede şüpheli EEG bulguları saptanması üzerine hasta yatırılarak video-EEG(Elektroensefalografi) monitörizasyonu ile izleme alındı. İnteriktal EEG'de intermitant sol posterior temporal yavaşlama saptandı. Eş zamanlı kardiyak monitörizasyon ve iktal kayıtlar sırasında; bir adet kan alımı sırasında kardiyoinhibiyör senkop ve iki adet fokal bilincin korunduğu otonomik nöbet kaydedildi. Bulantı, kusma, öğürme, tükrük artışı ve solukluk şeklinde iktal otonomik semptomları takiben progresif bradiaritmi geliştiği, EEG'de diffüz delta yavaşlamasının eşlik ettiği, 2:1 atriyoventriküler blok sonrası yaklaşık 20–30 saniye süren tam atriyoventriküler blok ve bilinç kaybı ortaya çıktığı ve bu sırada EEG'de hipoperfüzyon bulgularının geliştiği görüldü. Sinüs ritmine dönüşle eş zamanlı olarak bilinçte tam düzelme izlendi. Refleks anoksik nöbet ile birlikte insular kaynaklı nöbetlerde benzer otonomik kardiyak aritmiler görülebildiği için antiepileptik tedavi başlandı. İnteriktal beyin FDC-PET(Florodeoksiglukoz Pozitron Emisyon Tomografi) incelemede temporal ve insüler hipometabolizma saptandı. Servis izleminde antiepileptik tedavi altında emosyonel stresle ilişkili bradiaritmi ve senkop ataklarının tekrarladığı izlendi. Klinik, elektrofizyolojik ve beyin PET görüntülemeleri birlikte değerlendirildiğinde atakların insuler kaynaklı santral otonomik disfonksiyon ve aşırı vagal uyarıya bağlı kardiyoinhibitör refleks senkop ile uyumlu olduğu düşünüldü. Kardiyonöroablasyon için işleme alındı. İşlem sırasında sol atriyum posteroseptal bölgede fraksiyone sinyaller hedeflenerek irrigasyonlu kateter ile ablasyon uygulandı; ardından sağ posteroseptal koroner sinüs ostial bölge ve sağ atriyum–superior vena cava bölgesindeki gangliyonik pleksuslara yönelik ablasyon işlemi gerçekleştirildi. İşlem sonrası kalp hızı 60/dk'dan yaklaşık 100/dk'ya yükseldi. Kontrol holterde kalp hzı değişkenliğinin azaldığı görüldü. İzlem süresince ek komplikasyon gelişmedi; hastaya semptomatik sinüs taşikardisi nedeniyle ivabradin tedavisi başlandı.

SONUÇ

Epilepsi ile senkop ayırıcı tanısı, özellikle pediatrik kardiyoinhibitör refleks senkop olgularında klinik olarak güçlük arz etmektedir. İnsuler nöbetlerde otonomik bulgular sık görülmektedir; iktal taşikardi, bradikardi ve asistoli gibi kardiyak artimiler hayati tehlike yaratabilmektedir. Epilepsi hastalarında özellikle tetikleyicilerle ortaya çıkan, prodromal bulgular sonrası bilinç kaybı ataklarında refleks senkoplar mutlaka ayırıcı tanıda düşünülmelidir. Son yıllarda aşırı vagal aktivitenin baskın olduğu seçilmiş pediatrik hastalarda kardiyonöroablasyon, pacemaker implantasyonuna alternatif olarak etkili ve güvenli bir tedavi seçeneği olarak değerlendirilmektedir. Bununla birlikte, mevcut kanıtlar çoğunlukla erişkin olgu serilerine dayanmakta olup pediatrik hasta grubundaki veriler sınırlıdır; bu nedenle uzun dönem sonuçların ortaya konulabilmesi için pediatrik hastaları içeren çok merkezli ve uzun süreli izlem çalışmalarına ihtiyaç vardır.

Anahtar Kelimeler: kardiyoinhibitör senkop, nöbet, kardiyonöroablasyon

Şekil 1. İktal Kayıtlar ve AV Tam Blok

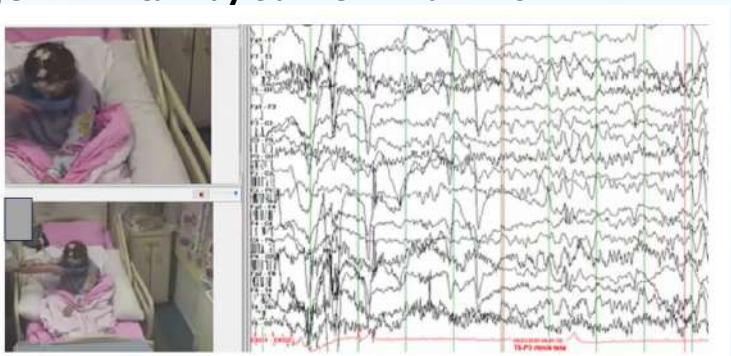

Uykudan uyanma, bulantı, kusma ve öğürme şeklinde bilincin korunduğu otonomik nöbet esnasında progresif bradiaritmi, av tam blok (alttaki EKG trasesi) ve eş zamanlı teta dalgalarında yavaşlama

Şekil 2. Refleks Anoksik Nöbet ve AV Tam Blok



Kan alma sırasında gelişen refleks anoksik nöbet sırasında EKG'de av tam blok ve EEG'de diffüz delta dalgası

Şekil 3. Kardiyonöroablasyon

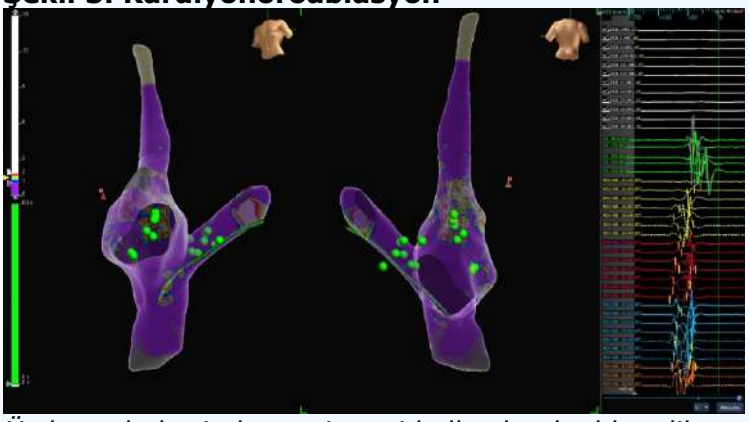

Üç boyutlu haritalama sistemi kullanılarak elde edilen görüntülerde, sol atriyumun anteroposterior (AP) projeksiyonda anterior ve posterior açılardan üç boyutlu elektroanatomik haritalaması görülmektedir. Yeşil noktalar uygulanan ablasyon lezyonlarını göstermekte, görüntünün sağ panelinde de sol atriyumdaki intrakardiyak elektrogram kayıtları izlenmektedir.

PP-200

14 Yaşında Bir Erkek Çocukta İnterventriküler Septum Kitle: Rabdomyom mu Lipom mu?

Yusuf İlker Dur, Muhammed Yaşar Kılınç, Ozan Hira, Aykut Özön, Mediha Özdaş, Mustafa Mertkan Bilen, Gamze Vuran Atalay, Mehtap Küçük, Murat Muhtar Yılmazer, Nilüfer Çetner Çine, Timur Meşe, Nihat Çine
S.B.Ü Dr. Behçet Uz Çocuk Hastalıkları Ve Cerrahisi Eğitim Araştırma Hastanesi, İzmir

Çocukluk çağında kardiyak tümörler son derece nadirdir ve genellikle iyi huyludur. En sık rastlanan pediatrik primer kardiyak tümör rabdomyom olup genellikle yenidoğan ve infant döneminde ortaya çıkar ve tuberoskleroz kompleksi ile ilişkilidir. Rabdomyomlar çoğunlukla multipl olup çocuk büyüdükçe boyutlarında gerileme görülebilir. Buna karşılık, kalbin primer iyi huylu yağ tümörü olan lipomlar tüm yaş gruplarında görülebilse de çocuklarda son derece nadirdir. Ekokardiyografi, kardiyak kitlelerin ilk değerlendirmesinde oldukça değerlidir. Ancak EKO ile kitlenin doku yapısını kesin olarak ayırt etmek mümkün olmaz. İleri görüntüleme yöntemleri olan kardiyak MR ve bilgisayarlı tomografi (BT) doku karakterizasyonu konusunda kritik rol oynar; örneğin yağ içeriği olan lezyonlar T1-ağırlıklı MR görüntülerinde hiperintens, yağ baskılı sekanslarda ise sinyal kaybı ile kendini belli edebilir. Kesin tanı çoğunlukla cerrahi rezeksiyon ile elde edilen örneğin histopatolojik incelenmesini gerektirir

14 yaşında erkek olgu pediatrik kardiyoloji polikliniğine üfürüm şüphesi ile sevk edilmişti. Özgeçmişinde ve soygeçmişinde belirgin bir özellik, geçirilmiş hastalık veya tuberoskleroz kompleksine işaret eden bulgu yoktu. Fizik muayenesi ve vital bulguları yaşına uygundu, patolojik bir bulgu saptanmadı. Transtorasik

ekokardiyografide sol ventrikül interventriküler septumunda yaklaşık 22×15 mm boyutlarında, homojen görünümlü hiperekojen bir kitle izlendi. Kitle intramiyokardiyal yerleşimli olup kısmen ventrikül kavitesine doğru protrüzyon gösterse de sol ventrikül giriş-çıkış yollarını daraltmıyordu. Kardiyak MR incelemesinde çeşitli sekanslar uygulandı; ancak lezyonun boyutça küçük olması ve miyokard dokusuyla benzer sinyal özellikleri göstermesi nedeniyle kitle net olarak ortaya konulamadı. Yalnızca yağ baskılı (fat-sat) sekanslarda interventriküler septumda sinyal almayan oval şekilli bir alan saptandı; bu bulgu lezyonun yağ içeriğine sahip olabileceğini düşündürse de görüntüler tanıyı doğrulamak için yeterli kabul edilmedi. EKG sinüs ritmindeydi, 24 saatlik Holter'de anlamlı aritmi/iletim bozukluğu saptanmadı. Laboratuvar tetkiklerinde belirgin özellik saptanmadı.. Kardiyak semptomu olmayan olgunun, kesin tanıya yönelik girişimsel bir işlem yapılmaksızın yakın aralıklarla izlenmesine karar verildi.

Pediatrik yaş grubunda intrakardiyak kitle saptandığında rabdomyom en olası tanılardan biridir; zira rabdomyomlar çocukluk çağındaki kardiyak tümörlerin %60'ından fazlasını oluşturur ve özellikle bebeklik döneminde ortaya çıkar. Bu tümörler çoğunlukla tuberosklerozun bir parçası olup multipl lezyonlar şeklinde görülür ve zamanla kendiliğinden gerileyebilirler. Bu olguda EKO'da saptanan kitle boyut ve lokalizasyon olarak rabdomyoma uygun düşünülse de hastanın yaşının daha büyük oluşu, lezyonun tek olması ve tuberoskleroz ile ilgili herhangi bir bulgunun bulunmayışı, alternatif bir tanıyı gündeme getirmiştir. Lipom, kalpte nadir görülen bir benign tümör olmakla birlikte ayırıcı tanıda yer almıştır. Tekin ve ark.'nın olgusunda kardiyak MR incelemesi tanıda kilit rol oynamış; kitle T1 ve T2-ağırlıklı görüntülerde hiperintens, yağ baskılı T2 görüntülerde hipointens izlenmiş ve bSSFP sekanslarda ortaya çıkan kimyasal kayma artefaktı lezyonun yağ içerdiğini düşündürmüştür; cerrahi sonrası histopatoloji infiltratif kardiyak lipom tanısını doğrulamıştır. Memiş ve Demirtaş'ın 13 yaşındaki asemptomatik olgusunda da kardiyak MR ile lipom lehine özellikler gösterilmiş ve invaziv müdahale uygulanmadan izlem planlanmıştır. Bizim olgumuzda da kitlenin

küçük boyutlu ve asemptomatik oluşu, ayrıca sol ventrikül çıkış yolunu engellememesi nedeniyle görüntüleme ile takip ve medikal izlem stratejisi benimsendi. Multimodal görüntüleme yöntemleri birlikte kullanıldığında tanısal doğruluğu yükseltir ve izlenecek yol hakkında yol gösterici olur; düzenli aralıklarla yapılacak EKO/MR kontrollerinde kitlenin boyut ve özelliklerinin takip edilmesi, herhangi bir büyüme, obstrüksiyon gelişimi veya ritim problemine yol açması durumunda yeniden cerrahi seçeneğinin değerlendirilmesi planlandı.

Anahtar Kelimeler: kitle,lipom,rabdomyom

Resim 1

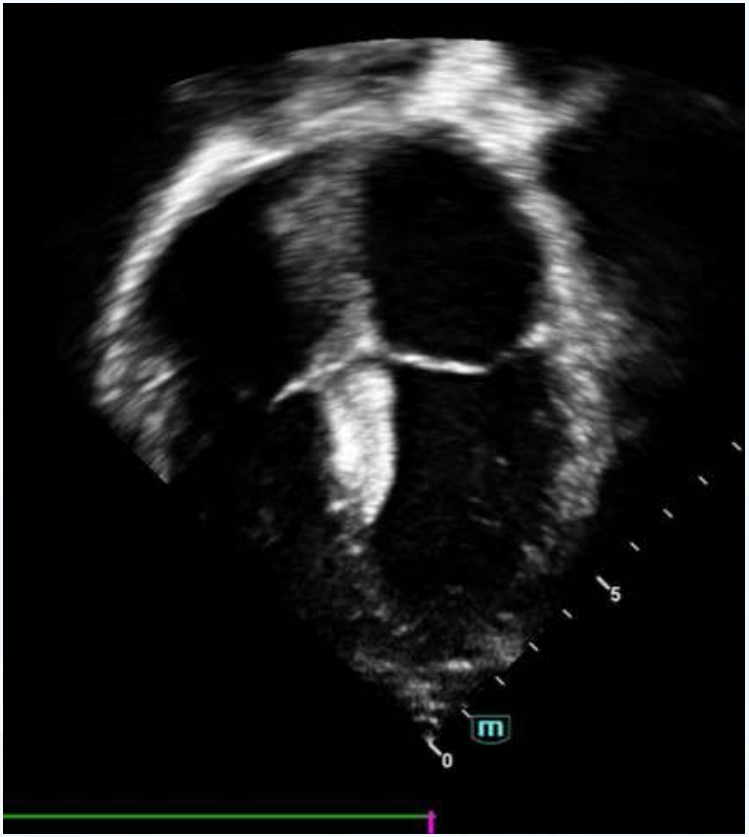

Resim 2

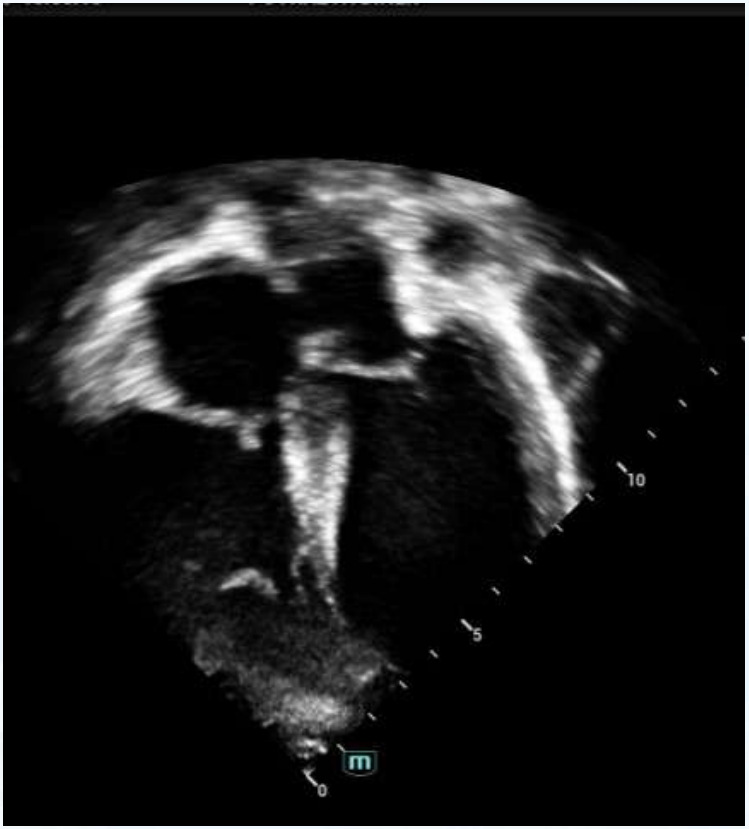

Resim 3



Resim 4

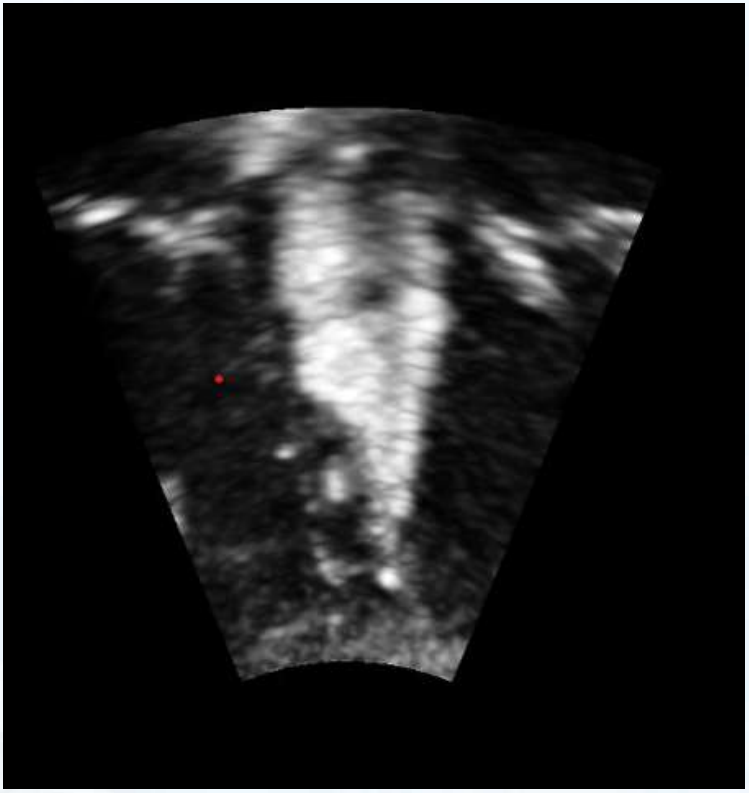

Resim 5

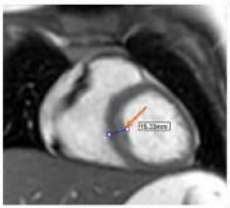

MR-T2 Yaş baskısız

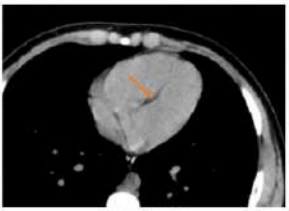

Kontrastsız BT

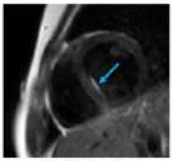

MR-T1 Yağ baskısız

*İnterventriküler septumda kalınlaşma (15mm) izleniyor. BT'de düşük dansiteli görünüm, bu alanın yağ içerdiğini gösteriyor (turuncu oklar).

**Yağ baskısız T1'de (mavi ok) bu alanın sinyali yüksek iken, yağ baskılı T2'de seçilemiyor, sinyali baskılanmış (sarı ok)

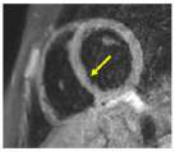

MR-T2 Yağ baskılı

Resim 6

*Erken faz post-kontrast kesitlerde lezyonda kontrast tutulumu izlenmiyor (turuncu ok).

**Geç faz kontrastlı görüntülerde ise lezyonun kontrast tuttuğu görülüyor (mavi ok).

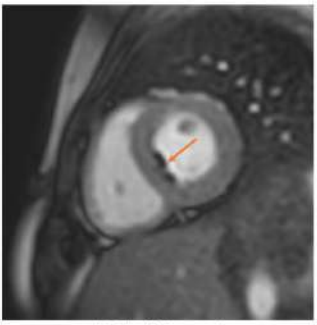

MR-Erken faz kontrastlı

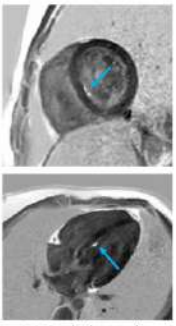

MR-Geç faz kontrastlı

PP-201

Çocuk Hastalarda Elektrofizyolojik Çalışma Sonuçlarını Optimize Etmek İçin Yeni Bir Anestezi Stratejisi

Hakan Küçüker[1], Abdüsselam Genç[1], Fahrettin Uysal[1], Selcan Akesen[2]
[1]Bursa Uludağ Üniversitesi, Çocuk Sağlığı ve Hastalıkları Anabilim Dalı, Çocuk Kardiyoloji Bilim Dalı, Bursa
[2]Bursa Uludağ Üniversitesi, Anesteziyoloji ve Reanimasyon Anabilim Dalı, Bursa

GİRİŞ-AMAÇ:
Pediatrik supraventriküler taşikardi (SVT) hastalarında elektrofizyolojik çalışma (EFÇ) ve ablasyon sırasında sedoanaljezi veya genel anestezi kullanılmaktadır. Ancak anestezi stratejisinin taşikardi indüklenebilirliği ve temel EFÇ parametreleri üzerindeki etkisi, bireyler arası farklılıkların elimine edildiği eşleştirilmiş tasarımla yeterince değerlendirilmemiştir. Bu çalışmada aynı hastada sedoanaljezi ve laringeal maske hava yolu (LMA) ile genel anestezi koşullarında taşikardi indüklenebilirliği ve EFÇ parametrelerinin karşılaştırılması amaçlandı.
YÖNTEM:
Bu tek merkezli çalışmaya 5–21 yaş arası, AV nodal re-entran taşikardi (AVNRT), Wolff–Parkinson–White (WPW) sendromu ve atriyoventriküler re-entran taşikardi (AVRT) tanılı hastalar dahil edildi; ektopik atriyal taşikardiler dışlandı. Tüm olgularda EFÇ, önce sedoanaljezi altında başlatılarak indüklenebilirlik ve ilgili parametreler kaydedildi; ardından aynı hastada LMA ile genel anestezi altında aynı ölçümler tekrarlandı. Taşikardi indüksiyonu için gerektiğinde izoproterenol infüzyonu kullanıldı. Eşleştirilmiş ikili değişken olan indüklenebilirlik için McNemar testi; sürekli değişkenler için Wilcoxon işaretli sıralar testi kullanıldı. Anlamlılık düzeyi $p<0.05$ olarak kabul edildi.
BULGULAR:
Toplam 51 pediatrik hasta çalışmaya alındı; tanılar AVNRT (n=25),

WPW sendromu (n=9) ve AVRT (n=17) idi. EFÇ sırasında taşikardi indüksiyonunu kolaylaştırmak için olguların %37.3'ünde izoproterenol kullanıldı. Tüm kohortta taşikardi indüklenebilirliği genel anestezi altında sedoanaljeziye kıyasla anlamlı olarak daha düşüktü (%73.1'e karşı %53.8; p=0.007) (Tablo 1). Eşleştirilmiş sürekli EFÇ parametrelerinde AERP, VERP, AV nodal Wenckebach noktası, jump, eko aralığı ve VA blok süreleri açısından sedoanaljezi ve genel anestezi arasında anlamlı fark saptanmadı (tümü p>0.05). AVNRT alt grubunda indüklenebilirlik sedoanaljezi altında 21/25 (%84.0), genel anestezi altında 15/25 (%60.0) olup fark istatistiksel olarak anlamlı değildi (p=0.109). WPW+AVRT alt grubunda indüklenebilirlik sedoanaljezi altında 19/26 (%73.1), genel anestezi altında 14/26 (%53.8) idi ve sınırda anlamlılık eğilimi gösterdi (p=0.063). Aksesuar yol refrakterliği ölçüm yöntemine göre farklılık gösterdi: overdrive ile değerlendirilen APERP'de fark yokken (p=0.320; n=26), ekstrastimulus ile değerlendirilen APERP genel anestezi altında anlamlı olarak uzadı (p=0.018; n=25). VA blok süresinde anlamlı fark saptanmadı (p=0.188; n=26).

SONUÇ:

Çalışmamız, anestezi modalitesinin seçimlerinin, çocuk hastalarda elektrofizyolojik çalışmalar sırasında supraventriküler taşikardilerin indüklenebilirliği üzerinde önemli ve belirgin bir etkisi olduğunu açıkça ortaya koymuştur. Genel anestezi altında, sedasyona kıyasla toplam taşikardi indüklenebilirliğinde anlamlı bir azalma gözlemlenmiştir. Bu fark, özellikle aksesuar yol aracılığıyla oluşan taşikardilerde en belirgin şekilde kendini göstermektedir ve sedasyon sırasında indüklenme olasılığı, genel anestezi ile kıyaslandığında daha yüksek bulunmuştur. Elektrofizyolojik çalışmaların tanısal aşaması, taşikardinin indüklenme olasılığını artırmak amacıyla sedasyon altında yapılmalıdır; böylece tanısal doğruluk büyük ölçüde artar. Öte yandan, ablasyon aşaması, prosedür güvenliği ile etkinliği dengeleyen ve genel anestezinin sağladığı stabil ortam sayesinde en uygun şekilde gerçekleştirilir. Sedasyon sonrası elektrofizyolojik çalışma yapıldıktan sonra genel anestezi altında ablasyon uygulamasına geçmek, son derece etkili ve güvenilir bir yaklaşım olarak öne çıkmaktadır. Bu yöntem, hem

detaylı tanısal değerlendirmeyi sağlar hem de ablasyon sırasında hasta konforu ile işlem güvenliğinin en üst düzeyde tutulmasını mümkün kılar.

Anahtar Kelimeler: Elektrofizyolojik çalışma, Genel anestezi, Pediatrik elektrofizyoloji, Sedasyon, Supraventriküler taşikardi

Tablo 1: Taşikardi indüklenebilirliğinin ve elektrofizyolojik parametrelerin karşılaştırılması

metre	syon	l anestezi	istiksel tes	ğeri
ardi indüklenebilirliği)	,1	,8	emar	7
lok (ms)	(250–312	(250–312	xon	0
od Wenckebach (ms)	(240–307	(240–300	xon	8
(ms)	(200–240	(202.5–2	xon	4
(ms)	(200–240	(200–250	xon	2
(ms)	(260–290	(250–320	xon	4
(ms)	(250–270	(270–270	xon	7

Prosedür sırasında sedasyon altında ve genel anestezi (GA) altında ölçülen elektrofizyoloji çalışması (EPS) parametrelerinin karşılaştırmalı analizi. Kategorik sonuçlar yüzde olarak (taşikardi indüksiyonu) sunulmuş, sürekli değişkenler ise medyan (Q1–Q3) şeklinde gösterilmiştir.

PP-202

Kardiyak Anomalinin Eşlik Ettiği Nadir Bir Sendrom - Olgu Sunumu

Abdullah Gündüz, Derya Duman, Bilge Atlï Özkan, Melih Er, Derya Karpuz
Mersin Üniversitesi Tıp Fakültesi Hastanesi Çocuk Kardiyoloji

GİRİŞ-AMAÇ: Bağ dokusu hastalıkları çocuklarda nadirdir ve en sık olarak Marfan sendromu kliniğinde, daha geç yaşlarda damar genişlemeleri ve kapak etkilenmeleri ile karşımıza çıkabilirler. Bu olguyu sunmamızdaki amacımız, nadir görülen bir bağ dokusu hastalığı ile, Marfan sendromu ve Loeys-Dietz sendromunda olduğu gibi aort kökü dilatasyonu ve bununla birlikte başka konjenital kalp hastalıklarının da eşlik edebileceğini göstermektir.

OLGU: Bir yaş iki aylık erkek hasta, 35 gebelik haftasında doğmuş. Dış merkezden yönlendirilen hastanın fizik muayenesinde, dismorfik yüz görünümü, çoklu eklemde kontraktürleri, araknodaktili, buruşuk kulak yapısı, skolyozu ve marfanoid görünümü mevcuttu. Hastada öncelikle Marfan sendromu düşünüldü. Hastanın yapılan ekokardiyografisinde aort kökü 20.5 mm (ZSKORU:+4,7) olarak ölçüldü. Sinus venosus tipi ASD olan hastaya pulmoner venöz dönüş değerlendirilmesi açısından kardiyak BT anjiyografi çekildi. BT anjiyogafisinde aort kökünde dilate görünüm ve parsiyel pulmoner venöz dönüş anomalisi (PPVDA) ile uyumlu idi. Genetik ile değerlendirilen hastanın FBN2 geninde patolojik varyant tespit edildi. Fenotip özellikleri ile konjenital kontraktural araknodaktili (Beals sendromu) tanısı konuldu. Belirgin iskelet deformitesi de olan hastanın kardiyak yetmezlik bulguları olmadığı için şimdilik konseyde klinik izlem kararı verildi. Aort kökü dilatasyonu ve sağ kalp boşluklarında genişlemesi olduğu için Propanolol ve ACE inhibitörü başlandı.

Hastaya ilerleyen dönemde ameliyat planı yapıldı.

SONUÇ: Beals sendromu, fibrillin-2'yi kodlayan FBN2 genindeki mutasyonlara bağlı gelişen, otozomal dominant kalıtılan nadir bir bağ dokusu hastalığıdır. Klinik olarak uzun ve ince ekstremiteler, araknodaktili, çoklu eklem kontraktürleri, skolyoz ve karakteristik kıvrık kulak heliksi ile tanımlanır. Kardiyak tutulum Marfan sendromuna kıyasla daha nadir olmakla birlikte, aort kökü dilatasyonu, mitral kapak prolapsusu ve kapak yetmezlikleri bildirilmiş olup, özellikle pediatrik olgularda kardiyovasküler izlem önem taşımaktadır. Oldukça nadir görülen Beals sendromu, bir bağ dokusu hastalığıdır. Marfan sendromu ve Loeys-Dietz sendromunda olduğu gibi aort kökü dilatasyonu görülebilir. Literatüre bakıldığında PPVDA ve sinüs venozus tip ASD eşlik eden bir olgu bildirilmemiştir. Marfan sendromu fenotipi olan ve küçük çocuk hastalarda farklı sendromlar ve kalp tutulumları birlikte görülebilir. Aort kökü dilatasyonu olan durumlarda hasta bu sendromlar açısından da değerlendirilmelidir.

Anahtar Kelimeler: ANAHTAR KELİMELER: Aort kökü dilatasyonu, bağ dokusu hastalığı, Beals sendromu, Marfan sendromuna,

Aort kökü ekokardiyografik görüntüsü

PP-203

24. ULUSAL PEDİATRİK KARDİYOLOJİ VE PEDİATRİK KALP CERRAHİSİ KONGRESİ
Pine Beach Otel ve Kongre Merkezi Antalya 2 - 5 Nisan 2026

Prematüre bebekte deksametazon kullanımına bağlı geçici hipertrofik kardiyomiyopati: Olgu sunumu

Merve Korkut Oğuz[1], Hüseyin Bardak[1], Yücel Pekal[2]
[1]Çocuk Kardiyoloji Kliniği, Denizli Devlet Hastanesi, Denizli, Türkiye
[2]Yenidoğan Yoğun Bakım, Denizli Devlet Hastanesi, Denizli, Türkiye

GİRİŞ-AMAÇ:

Hipertrofik kardiyomiyopati heterojen bir kalp kası bozukluğudur. Sıklıkla genetiktir veya çeşitli nöromüsküler bozuklukların bir parçasıdır. Yenidoğanlarda, özellikle prematüre bebeklerde, kortikosteroid tedavisine bağlı olarak da ortaya çıkabilir.

OLGU:

Prematürite nedeniyle yenidoğan yoğun bakım ünitesinde izleme alınan 27 haftalık 860 gr doğan bebeğin postnatal ikinci günde yapılan kardiyolojik değerlendirmesinde patent duktus arteriozus (PDA) saptandı. Hastaya PDA kapatma amacıyla parasetamol tedavisi başlandı. Tedaviden beş gün sonra yapılan kontrol ekokardiyografisinde PDA'nın kapandığı ve kardiyak yapıların normal olduğu izlendi. Takiplerinde bronkopulmoner displazi (BPD) gelişimi açısından BPD protokolüne uygun olarak 10 gün süreyle düşük doz sistemik steroid tedavisi başlandı. Steroid tedavisi sırasında daha önce saptanmayan yeni bir kardiyak üfürüm duyulması üzerine yapılan ekokardiyografik incelemede interventriküler septumda (IVS) belirgin kalınlaşma ve sol ventrikül arka duvarında hafif kalınlaşma saptandı. Bulgular hipertrofik kardiyomiyopati ile uyumlu bulundu. Ayrıca sol ventrikül kavitesi içerisinden başlayan dinamik darlık izlendi. Bu bulgular üzerine steroid tedavisinin kesilmesine karar verildi. Hasta aritmi açısından yakın izleme alındı. Klinik takipte hemodinamik instabilite ya da ciddi aritmi saptanmadı. Steroid kesilmesini takiben yapılan 10.

gün kontrol ekokardiyografisinde, interventriküler septum ve sol ventrikül duvar kalınlıklarında belirgin gerileme olduğu, kavite içi darlığın azaldığı gözlendi.

SONUÇ:

Prematüre bebeklerde sistemik steroid kullanımına bağlı olarak gelişen geçici hipertrofik kardiyomiyopati, nadir ancak iyi bilinen bir yan etkidir. Steroidlerin miyokardiyal hipertrofiye yol açtığı, tedavinin kesilmesiyle birlikte çoğu olguda geri dönüşümlü olduğu bildirilmektedir. Bu olguda da steroid tedavisinin kesilmesini takiben ekokardiyografik bulguların gerilemesi, tanıyı desteklemektedir.

Anahtar Kelimeler: Yenidoğan, Prematüre, Steroid, Hipertrofik Kardiyomiyopati

PP-204

Genetik Olarak Doğrulanmış Kısa QT Sendromu Olgusu

Ramazan Arı[1], Recep Çetin[2], Vildan Atasayan[1], Mehmet Karacan[1]
[1]SBÜ Ümraniye Eğitim ve Araştırma Hastanesi, Çocuk Kardiyolojisi Bilim Dalı, İstanbul
[2]Şehit Prof. Dr. İlhan Varank Sancaktepe Eğitim ve Araştırma Hastanesi, Çocuk Kardiyolojisi, İstanbul

Giriş ve Amaç
Kısa QT sendromu, EKG'de belirgin QT kısalığı ile seyreden, atriyal ve ventriküler malign aritmiler ve ani kardiyak ölüm (SCD) riski taşıyan nadir bir kalıtsal kanalopatidir. Vakaların önemli bir kısmında ilk klinik bulgu ani kardiyak arresttir ve hastalık sıklıkla genç yaşta ortaya çıkar. Tanı; QTc ≤340 ms varlığında veya QTc ≤360 ms ile birlikte patojenik varyant, aile öyküsü ya da açıklanamayan ventriküler aritmi öyküsü bulunan olgularda düşünülmelidir. Patofizyolojide, başta potasyum kanal genlerinde fonksiyon kazanımı olmak üzere, iyon kanal genlerindeki varyantlara bağlı aksiyon potansiyeli süresinin kısalması rol oynar. SQTS tanısında genetik test, hem tanının doğrulanması hem de risk altındaki bireylerin belirlenmesi açısından kritik öneme sahiptir. QT kısalığı sınırda vakalarda çok seyrek olmamakla birlikte genetik sonuç pozitiflik oranı oldukça az. Hem EKG'si belirgin QTc kısa olan, hem genetik pozitiflik saptanan asemptomatik bir olgu sunuyoruz.
Olgu
13 yaş erkek çocuk, öksürük nedeni ile gittiği merkezde PA akciğer grafisinde şüpheli kardiyomegali silüeti olması üzerine Çocuk Kardiyolojisine yönlendirilmiş. EKG QTc değeri kısa heseplanan hasta tarafımıza gönderilmiş. Hastanın genel durumu iyi. Vitaller stabil idi. Fizik muayenede özellik yoktu. EKG'de anormal derecede kısa bir QT aralığı gözlendi; bu aralıkta QRS, T dalgasıyla birleşmişti ve tüm derivasyonlarda belirgin bir ST segmenti yoktu, sivri T dalgaları mevcuttu (Resim 1). Holter veya egzersiz stres testi sırasında atrial veya ventriküler aritmiler hiç belgelenmemişti. EKO'da özellik yoktu. Yapılan genetik incelemede KCNJ2 geninde c.902T>G varyantı heterozigot varyantı saptandı. Varyant

muhtemel patojenik karakterde idi. Hastanın anne baba ve kardeşinin EKG'lerinde herhangi bir anormallik yoktu ve ani kalp ölümü öyküsü bildirilmedi. Tüm aile bireylerinde yapılan genetik testte KCNJ2 mutasyonu bulunmadı. Hastaya kinidin tedavisi başlandı ve yakın takibe alındı.

Sonuç

Kısa QT sendromu, ani kardiyak ölüm riski taşıyan nadir bir kalıtsal aritmi sendromudur. Genetik testler, tanının doğrulanması, risk değerlendirmesi ve aile taraması açısından temel rol oynar. Bu nedenle Kısa QT Sendromlu hastalarda genetik analiz ve aile temelli yaklaşım klinik yönetimin ayrılmaz bir parçasıdır.

Anahtar Kelimeler: Kısa QT, KCNJ2, Genetik Kardiyoloji

Resim 1: On iki kanal EKG'de QTc kısalığı (327 ms), QRS-T füzyonu

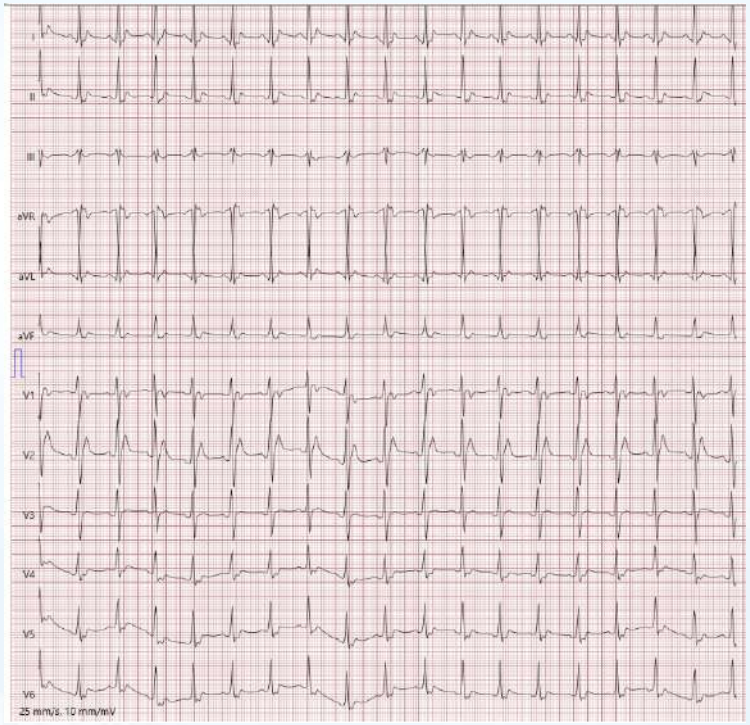

PP-205

Ağır Ebstein Anomalisi VeArkusAorta Hipoplazisi Birlikteliği: Nadir Bir birlikteliğin Prenatal Tanısı Ve Başarılı Postnatal Yönetimi

İbrahim Arcanli[1], Osman Akdeniz[1], Yiğit Kılıç[2], Erkan Yetmiş[1], Süleyman Geter[3], Abdullah Erincik[1]
[1]Gaziyaşargil Eğitim Ve Araştırma Hastanesi, Çocuk Kardiyolojisi, Diyarbakır
[2]Gaziyaşargil Eğitim Ve Araştırma Hastanesi, Pediatrik Kalp Damar Cerrahisi, Diyarbakır
[3]Gaziyaşargil Eğitim Ve Araştırma Hastanesi, Çocuk Sağlığı Ve Hastalıkları, Diyarbakır

Giriş ve Amaç
Ebstein anomalisi, tüm konjenital kalp hastalıklarının %1'inden azında görülen triküspit kapağın ve sağ ventrikülün morfolojik olarak heterojen bir konjenital kalp hastalığıdır. Septal ve posterior yaprakçıkların apikal yerleşimi, sağ ventrikülün "atriyalizasyonu" ve kısıtlı fonksiyonel sağ ventrikül kapasitesinin olması Ebstein anomalisinin karakteristik özelliğidir. Ebstein anomalisinin, arkus hipoplazisi ile olan kombinasyonu literatürde "son derece nadir" bir durumdur. Normal fetal fizyolojide ağır triküspit yetersizliğinin foramen ovale yoluyla sol kalp debisini artırarak arkus gelişimini desteklemesi beklenirken, geniş ventriküler septal defekt (VSD) gibi ek anomaliler bu dengeyi bozarak arkus gelişimini sekteye uğratabilmektedir. Bu olgu sunumunda prenatal dönemde tanı alan, ağır Ebstein anomalisi, geniş VSD ve arkus hipoplazisi birlikteliğinin başarılı prenatal ve postnatal yönetimini aktardık.
Olgu
29 yaşında hasta, G3P3A0 gebeliğinin 30. Haftasında yapılan fetal ekokardiyografide ağır ebstein anomalisi, arkus aorta hipoplazisi ve VSD tanısı alarak takibe alındı(Şekil 1). İlk fetal ekokardiyografik incelemesinde kardiyomegalisi olan hastanın kardiyotorasik oranı 0,46, kardiyak aksı 42 derece, ağır triküspit kapak yetmezliği ve

GOSE indeksi 1,04 olarak ölçüldü. Hasta 38. haftada 2800 gram ağırlığında kız bebek doğurdu. Doğum sonrası resüsitasyon ihtiyacı olmadı,Apqar 1/5. Dk'da 7/8 idi. Hastanın yapılan postnatal ekokardiyografisinde:Sağ atriyumun ileri derecede genişlediği, triküspit septal yaprakçığının neredeyse sağ ventrikül apeksine kadar yer değiştirdiği ve fonksiyonel sağ ventrikülün sadece infundibulum ile sınırlı kalarak ileri derecede küçüldüğü, triküspit kapağın altında 5 mm büyüklüğünde sol-sağ şantlı VSD, orta Triküspit kapak yetmezliği(TY), sağ-sol şantlıgeniş bir patent duktusarteriozus (PDA) ve belirgin transvers arkus hipoplazisi mevcuttu. Asendan aort 6,5mm(z skor:-2,51),transvers aort4,8mm(z skor:-2,93), isthmus 3 mm(z skor:-3,46), desenden aort 5mm(z skor:-0,97)olarak ölçüldü(Şekil 2). GOSE indeksi 1,35 olarak ölçülen hasta ebstein anomalisi veağır arkus aorta hipolazisi tanısı aldı. Duktus arteriozus bağımlı sistemik dolaşımı olması nedeniyle prostaglandin E1 (PGE1) infüzyonu verildi. Postnatal 34. günde hastaya arkus aorta rekonstrüksiyonu ve pulmoner band operasyonu gerçekleştirildi Operasyonda transvers arkus ve isthmus bölgesi rekonstrukte edildi ve sistemik perfüzyon optimize edildi, geniş VSD nedeniyle hafif sıkılıkta bir pulmoner band yapıldı. Postoperatif 22. günde günde ekstübe edilen hasta, şu anda takipte.

Sonuç

Ağır Ebstein anomalili hastalarda fonksiyonel sağ ventrikül hacminin küçük olması ve ciddi TY nedeniyle pulmoner arterin antegrad akımı azalmakta bu nedenle pulmoner stenoz, anatomik veya fonksiyonel pulmoner atrezi sıkça görülmektedir. Ancak bu hastalarda normal atriyoventriküler ve ventriküloarteriyel ilişkide sol ventrikül çıkım yolu obstrüksiyonları beklenen bir sonuç değildir ve literatürde nadiren bildirilmiştir. Bu olguda arkus gelişimindeki gerilik; fetal dönemde VSD üzerinden gerçekleşen "çalma" (steal) fenomeni ile açıklanabilir. Ebstein anomalisinde eşlik eden sol kalp lezyonları, fetal ve neonatal dönemdeki ventriküler etkileşimlerin bir sonucu olarak klinik tabloyu daha kompleks hale getirmektedir. Neonatal mortalite riskinin %75-100'e ulaşabildiği bu denli ağır vakalarda prenatal tanı; hedefe yönelik neonatal bakım ve zamanında ve uygun cerrahi yapılması sonucunu doğuracaktır..

Anahtar Kelimeler: ARKUS HİPOPLAZİSİ, EBSTEİN ANOMALİSİ, YENİDOĞAN,

Şekil 1

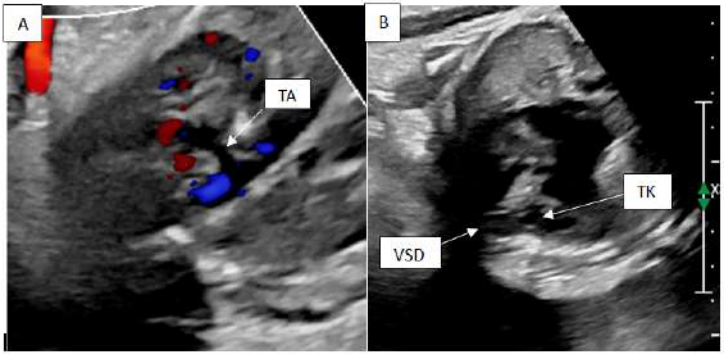

Şekil 1: A: Fetal ekokardiyografide TA hipoplazisi B: Apikale yer değiştirmiş TK ve VSD.
TA: Transvers aort, TK: Trikûspit kapak, VSD: Ventrikülerseptal defekt.

Şekil 2

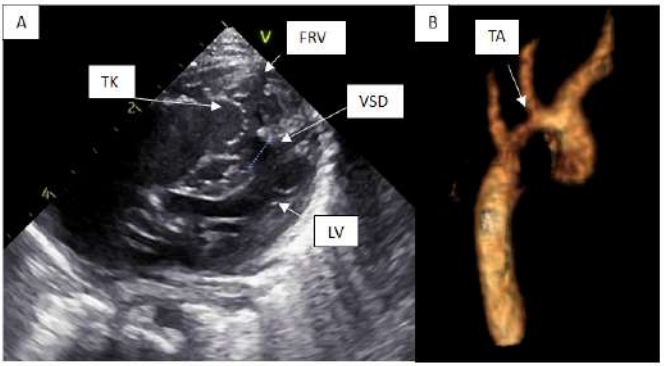

Şekil 2. Postnatal ekokardiyografi(A) ve Bilgisayarlı Tomografi(B). FRV: Fonksiyonel sağ ventrikül, LV: Sol ventrikül, TA: Transversaort, TK: Triküspit kapak, VSD: Ventrikülerseptal defekt

PP-206

Ektopia Kordisli Hastada AVNRT Ve Fokal Atriyal Taşikardinin Başarılı Radyofrekans Ablasyonu; Literatürdeki İlk Olgu

Sedef Öksüz[1], Kaan Yıldız[2], Raşit Aktaş[2], Mustafa Kır[3], Engin Gerçeker[2], Hakan Dedecengiz[2], Tolga Bacak[2], Berkay Alimoğlu[2], Özgür Uzun[2], Oğuz Demiroğlu[2], Gözde Gürsoy Çirkinoğlu[4], Cem Karadeniz[2]
[1]Erol Olçok Eğitim ve Araştırma Hastanesi, Çocuk Kardiyoloji, Çorum
[2]İzmir Şehir Hastanesi, Çocuk Kardiyoloji Bilim Dalı, İzmir
[3]Dokuz Eylül Üniversitesi, Çocuk Kardiyoloji Bilim Dalı, İzmir
[4]İzmir Şehir Hastanesi, Anestezi ve Reaminasyon Anabilim Dalı, İzmir

Giriş ve Amaç

Ektopia kordis, kalbin kısmen veya tamamen torasik kavite dışında yer aldığı nadir bir konjenital anomalidir. Yaklaşık olarak bir milyon canlı doğumda 5,5–7,9 oranında görülmektedir. Bu anomalinin sıklıkla ventriküler septal defekt (VSD), atriyal septal defekt (ASD), pulmoner stenoz (PS), çift çıkışlı sağ ventrikül (DORV) ve Fallot tetralojisi gibi kompleks kardiyak malformasyonlarla birlikte olduğu bildirilmiştir.
Ektopia kordisli hastalarda ritim ve iletim bozukluklarına ilişkin veriler oldukça sınırlıdır. Bu hastalarda aritmi tedavisi, kalbin anormal lokalizasyonu ve bireysel anatomik farklılıklar nedeniyle teknik olarak zorlayıcı olabilir. Özellikle radyofrekans ablasyon uygulamaları, standart anatomik referans noktalarının değişmiş olması nedeniyle ek güçlükler içermektedir.
Bu yazıda, kliniğimizde ektopia kordis tanısı bulunan bir hastada aynı seansta başarıyla gerçekleştirilen atriyoventriküler nodal reentran taşikardi (AVNRT) ve fokal atriyal taşikardi (FAT) radyofrekans ablasyonunu sunmayı amaçladık.

Olgu

On iki yaşında, ektopia kordis, çift çıkışlı sağ ventrikül (DORV), geniş ventriküler septal defekt (VSD), pulmoner stenoz (PS), atriyal septal defekt (ASD) ve sol persistan vena kava superior (LPSVC) tanıları bulunan ve daha önce Blalock–Taussig (BT) şant operasyonu uygulanmış olan hasta, tekrarlayan supraventriküler taşikardi (SVT) atakları nedeniyle kliniğimize başvurdu.
Hastanın taşikardi sırasında elde edilen elektrokardiyografi kayıtları incelendiğinde, kalp hızının yaklaşık 165 atım/dakika olduğu, dar QRS kompleksli, düzenli R-R aralıklarına sahip SVT ile uyumlu ritim saptandı. Medikal antiaritmik tedaviye rağmen taşikardi ataklarının devam etmesi üzerine elektrofizyolojik çalışma ve kateter ablasyon işlemi planlandı.
Elektrofizyolojik çalışma genel anestezi altında, sağ ve sol femoral venlerden girilerek gerçekleştirildi. CARTO 3 sistemi ile üç boyutlu sağ atriyum haritası oluşturuldu ve kateterler HRA, CS ve RV'ye yerleştirildi.
Temel ölçümlerde AH 70 msn, HV 37 msn idi. Ventriküler pace sırasında preeksitasyon izlenmedi. Programlı atriyal ekstrastimülasyon ile TCL 375 msn ve VA 0 msn olan tipik AVNRT indüklendi. Adenozin uygulaması sonrası preeksitasyon saptanmadı.
His demetinden uzak bölgede irrigasyonlu SmartTouch RF kateter ile yavaş yol modifikasyonu yapıldı ve dört lezyon uygulandı. İzoproterenol altında AVNRT indüklenemezken TCL 390 msn olan fokal atriyal taşikardi ortaya çıktı. Aktivasyon haritalaması en erken atriyal aktivasyonu sağ posteroseptal bölgede gösterdi. Bu bölgeye uygulanan RF ablasyon ile taşikardi sonlandı ve ek lezyonlar uygulandı.
Otuz dakikalık bekleme ve izoproterenol sonrası supraventriküler taşikardi indüklenmedi. İşlem komplikasyonsuz tamamlandı.
Hasta işlem sonrası izleminde antiaritmik tedaviye ihtiyaç duymadı ve altı aylık takip süresince aritmi rekürrensi izlenmedi.

Sonuç

Ektopia kordisli hastalarda aritmi yönetimi, kompleks kardiyak anatomi ve değişmiş anatomik referans noktaları nedeniyle teknik olarak zorlayıcıdır. Bildiğimiz kadarıyla mevcut literatürde ektopia kordisli hastalarda supraventriküler taşikardilerin kateter ablasyonu ile tedavisine ilişkin rapor bulunmamaktadır. Bu olgu, üç boyutlu elektroanatomik haritalama sistemleri kullanılarak ektopia kordis ve kompleks konjenital kalp hastalığı bulunan hastalarda radyofrekans ablasyonun güvenli ve etkili bir tedavi seçeneği olabileceğini göstermektedir.

Anahtar Kelimeler: Radyofrekans Ablasyon, Ektopia Kordis, DORV, FAT, Supraventriküler Taşikardi

Ablasyon bölgelerini gösteren 3D elektroanatomik harita



Ektopia Kordis





PP-207

Pediatrik Olgularda Superior Vena Kava Oklüzyonu: Farklı Klinik Prezantasyonlar ve Yönetim Stratejileri

Ozan Hïra, Mediha Özdaş, Aykut Özön, Muhammed Yaşar Kılınç, Yusuf İlker Dur, Cem Doğan, Mehtap Küçük, Mustafa Mertkan Bilen, Gamze Vuran, Nilüfer Çetiner, Murat Muhtar Yılmazer, Timur Meşe
Dr. Behçet Uz Çocuk Hastalıkları ve Cerrahisi Eğitim ve Araştırma Hastanesi, Pediatrik Kardiyoloji, İzmir

Giriş
Baş ve boyun bölgesinden kalbe olan venöz dönüşün yaklaşık %35'ini sağlayan superior vena kava (SVK) darlıkları, çocuklarda %50 oranında asemptomatik seyredebilse de üst ekstremite ödemi, solunum güçlüğü ve nörolojik semptomlarla giden "Vena Kava Superior Sendromu"na yol açabilmektedir. Çocukluk çağında SVK darlığı sıklıkla konjenital kalp cerrahisi, ekstrakorporeal membran oksijenasyonu (ECMO) ve özellikle uzun süreli santral venöz kateter kullanımı gibi iyatrojenik nedenlerle ilişkilidir. Bu sunumda, farklı etiyoloji ve klinik tablolarla başvuran üç SVK oklüzyonu olgusunun tanı ve tedavi süreçlerini paylaşmayı amaçladık.
Vakalar
Vaka 1
37+4 haftalık, 2880 g doğan erkek hasta, 3 aylıkken RSV pnömonisi ve solunum yetmezliği ile entübe edildi. Yoğun bakım sürecinde kardiyopulmoner arrest ve uzamış mekanik ventilasyon ihtiyacı gelişen hastada, 45 gün süreyle santral venoz kateter kullanıldı. İzlemde ekokardiyografide SVK-sağ atriyum bileşkesinde trombüsle uyumlu görünüm ve 13 mmHg gradiyent saptandı. Kraniyal MR'da subdural efüzyon ve venöz konjesyon bulguları izlendi. Antikoagülan tedaviye yanıt alınamaması üzerine

transkateter SVK stent implantasyonu uygulandı. İşlem sonrası hastanın motor aktivitelerinde belirgin artış gözlendi ve patolojik kraniyal MR bulguları tamamen düzeldi.

Vaka 2

30+1 haftalık, 1340 g doğan erkek bebek; PDA ligasyonu ve perikardiyal pencere operasyonları öyküsüne sahipti. Santral venoz katater kullanımı sonrası kateter ucu trombozu nedeniyle medikal tedavi alan hastanın rutin kontrol ekokardiyografisinde SVK akımı izlenmedi. Anjiyografide SVK'nın sağ atriyum ile ilişkisinin koptuğu, venöz dönüşün azigos veni üzerinden kollaterallerle sağlandığı saptandı. Klinik olarak asemptomatik olan ve nöroradyolojik bulguları stabil seyreden hasta, multidisipliner ekip tarafından konservatif olarak izlenmektedir.

Vaka 3

Daha önce bilinen bir hastalık öyküsü olmayan 3 yaşındaki erkek hasta, göğüs duvarında "caput medusa" gelişimi üzerine başvurdu. Ekokardiyografide SVK akımı izlenmemesi üzerine yapılan ileri görüntülemede (BT, MR ve anjiyografi) SVK ve kollateral venlerin sağ atriyum öncesinde sakküler bir yapıda toplandığı ve buradan atriyuma drene olduğu saptandı. Hasta, cerrahi rekonstrüksiyon planıyla takibe alındı.

Sonuç

Kritik çocuk hastaların yönetimindeki teknolojik ilerlemeler, yaşam kurtarıcı olmakla birlikte uzun süreli santral venöz kateter kullanımı ve buna bağlı tromboembolik komplikasyon riskini de beraberinde getirmiştir. SVK oklüzyonu, çocuklarda ciddi morbidite ve mortalite potansiyeli taşır. Tedavi planı hastanın semptomatolojisine, kollateral dolaşımın etkinliğine ve eşlik eden nörolojik bulgulara göre bireyselleştirilmelidir.

Anahtar Kelimeler: Vena kava superior sendromu, pediatrik kardiyoloji, stent, tromboz, santral venöz kateter.

Anjiografi Görüntüleri


Vaka 1 anjiografi görüntüsü

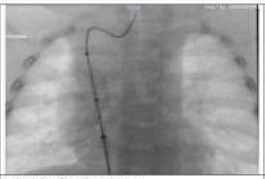
vaka 1 Svc Stent Uygulaması


vaka 1 SVC Stent uygulaması sonrası


Vaka 2 anjiografi görüntüsü

PP-208

Sürrenal Kitleye Bağlı Ağır Hipertrofik Kardiyomyopati Tespit Edilen Nadir Bir Olgu

Hanïm Bayram[1], Mehmet Öncül[1], Özlem Elkıran[1], Fatih Tat[1], Zeynep Hüz[1], İsmail Dündar[2], Emine Çamtosun[2]
[1]İnönü Üniversitesi- Turgut Özal Tıp Merkezi, Çocuk Kardiyoloji Bilim Dalı, Malatya
[2]İnönü Üniversitesi- Turgut Özal Tıp Merkezi, Çocuk Endokrinoloji Bilim Dalı, Malatya

GİRİŞ-AMAÇ: HKMP'nin karakteristik ayırt edici özelliği hemodinamik yükten bağımsız olarak ortaya çıkan asimetrik miyokardiyal hipertrofidir. HKMP'de gözlenen en karakteristik patofizyolojik anormallik diyastolik disfonksiyondur. Anormal sol ventrikül gevşemesi ventriküler doluşta bozulmaya neden olur. Bu yazımızdaki amaç; hipertrofik kardiyomyopati vakalarında nadirde olsa sürrenal kitle varlığı açısından dikkatli olunması gerektiğini vurgulamayı amaçladık.

OLGU: 3 aylık 5400 gr erkek hasta, rutin kontrol sırasında üfürüm duyulması üzerine çocuk kardiyoloji kliniğine başvuru yaptı. Hastanın fizik muayenesinde genel durumu orta, cushingoid görünümde, belirgin pletorik ve huzursuzdu. Yüz ve ense bölgesinde hipertrikozis mevcuttu.
Vital bulgularında; vücut ısısı: 36,6 C, kalp tepe atımı: 165/dk, solunum sayısı: 32/dk
kan basıncı: 122/91 mmHg (sistolik ve diastolik:>99p). Vücut ağırlığı: 5,4 kg (10 persantil -1,36 SDS) Boy: 52 CM (-3,75 SDS, <3 persantil) vücut kitle indeksi: 19,97 (96 persantil +1,76 SDS) Hastanın Ekokardiyografik değerlendirilmesinde, sol ventrikül duvar kalınlığında belirgin artış izlendi. Sol ventriklde belirgin hipertrofi olmak üzere sol ventrikül çıkış yolunda (LVOT) ciddi

darlık görüldü ve buna bağlı sol ventrikülde belirgin diyastolik disfonksiyon tespit edildi. Midkaviter bölgede 176 mmHg sistolik gradiyent olduğu görüldü. Sol ventrikül sistolik fonksiyonları normal olarak değerlendirildi.
Hastanın Ekokardiyografik ölçümleri; IVSd: 8 mm (2.4 – 5.2) Z Skoru: +6.0, IVSs: 16 mm (2.5-8.0)
Z Skoru: +7.86, LVEDd:25 mm (16.9-23.8) Z Skoru: +2.77, LVESd:11 mm (10.3-16.4) Z Skoru: -1,52
Hastanın mevcut tablosu 'Hipertrofik Kardiyomyopati'(HKM) olarak değerlendirildi. Hastaya propranolol ve spironolacton tedavisi başlandı. Cushingoid görünümü, vücut kitle indeksinin önde olması ve ciddi hipertansif seyri nedeniyle sekonder endokrinolojik patolojiler ön planda düşünüldü. Çocuk endokrinoloji ile multidisipliner takibi yapıldı. Hastanın gönderilen kan tetkiklerinde; ACTH: 2.41 pg/mL (7,2 - 63,3), KORTİZOL: 45.50 ug/dL (3,09 - 22,40), DHEA-SO4: 898,2 ug/dL (35 – 560)
Hastaya yapılan abdominal USG'de ''Sağ adrenal gland lokalizasyonunda yaklaşık 27 x 22 mm boyutlarında kitle tespit edildi. Çekilen dinamik batın MR: ''Sağ adrenal glandda 26x32 mm boyutunda en uzun aksı 29 mm olan kitle tespit edildi.''
Mevcut bulgular birlikte değerlendirildiğinde ayırıcı tanıda ilk planda ''sürrenal adrenokortikal karsinom'' ön planda düşünülerek çocuk cerrahi tarafından hasta opere edildi.
Postop 1. ay kontrol tetkikler: ACTH: 7.51 pg/mL KORTİZOL: 6.73 ug/dL
Hastanın takiplerde hipertansiyonunun düzeldiği, sol ventrikül hipertrofi bulgularında belirgin gerilediği, midkaviter bölgedeki sistolik gradiyentin belirgin düzeldiği izlendi.

SONUÇ: Cushing sendromu ile hipertrofik kardiyomyopati birlikteliği nadir görülmekle birlikte, kronik hiperkortizolizmin myokardiyal hipertrofi ve diyastolik disfonksiyon gelişiminde önemli bir katkısı olabileceğini düşündürmektedir. Bu olguda, sekonder nedenlerin araştırılması HKM etiyolojisinin aydınlatılmasında kritik rol oynamış ve altta yatan endokrin patolojinin tanınması, kardiyak bulguların yönetimini doğrudan etkilemiştir. Hiperkortizolizmin etkin tedavisi sonrasında kardiyak

hipertrofinin stabilizasyonu/gerileme potansiyeli, bu hasta grubunda erken tanı ve multidisipliner yaklaşımın önemini vurgulamaktadır. Genetik kökenli hipertrofik kardiyomiyopatilerden farklı olarak, endokrin nedenlere bağlı gelişen hipertrofik fenotipin potansiyel olarak geri dönüşümlü olması, ayırıcı tanının klinik açıdan önemini artırmaktadır. Özellikle atipik klinik özellikler gösteren veya hızla progresyon saptanan hipertrofik kardiyomiyopati saptanan hastalarda, nadir görülmesine rağmen Cushing sendromu gibi endokrinolojik sebepler mutlaka akılda tutulması gereken sekonder nedenlerden biri olduğunu vurgulamaktadır.

Anahtar Kelimeler: Hipertrofik kardiyomiyopati, Cushing, Adrenal Kortikal Neoplazi

Şekil 1

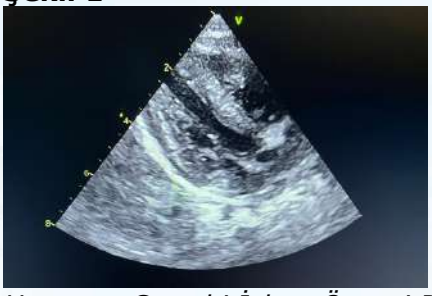

Hastanın Cerrahi İşlem Öncesi Parasternal Uzun Eksen Görüntüsü

Şekil 2



Hastanın Cerrahi İşlem Sonrası Parasternal Uzun Eksen Görüntüsü

PP-209

Konjenital kalp hastalığı'ında aEEG izleminin nörolojik morbidite üzerine değiştirici rolü var mıdır?

Süleyman Geter, Duygu Tunçel, Rezzan Ezgi Ekin, Nurullah Yılmaz, Mustafa Bıçak, Yiğit Kılıç, Bedri Aldudak
SBÜ, Gazi Yaşargil EAH, Çocuk Kalp Merkezi

AMAÇ:
Konjenital kalp hastalığı (KKH) nedeniyle cerrahi uygulanan ve CPB(Kardiyopulmoner baypas) uygulanan 3 aydan küçük bebeklerde, preoperatif ve postoperatif dönemde yapılan amplitüd-entegre elektroensefalografinin (aEEG) nörogelişimsel sonuçları öngörmedeki değerini değerlendirmek amaçlandı.
YÖNTEM:
2025 Kasım-2026 Ocak tarihleri arasında hastanemizde yaşamın ilk 3 ayında kardiyopulmoner baypas eşliğinde kalp cerrahisi geçiren 2 büyük arter transpozisyonu, 2 Arkus hipoplazisi ve 1 total pulmoner venöz dönüş anomalisi tanılı konjenital kalp hastalığı olan 5 bebekten oluşan hastalar çalışmaya alındı. Genetik komorbiditesi olan bebekler çalışma dışı bırakıldı. aEEG, preoperatif dönemde 12 saat ve postoperatif dönemde 48 saat süreyle değerlendirildi. Arka plan paterni standart sınıflamalar kullanılarak kategorize edildi; nöbet varlığı ve uyku-uyanıklık döngülerinin (UU döngüleri) durumu kaydedildi.
BULGULAR:
Preoperatif dönemde bebeklerin tamamı ya sürekli normal voltaj (n = 4) ya da discontinü normal voltaj (n = 1) paterni gösterdi. Postoperatif dönemde ise 3 (%60) bebekte anormal arka plan paterni (düz çizgi, burst-supresyon veya sürekli düşük voltaj) ve 1 (%40) bebekte discontinü normal voltaj saptandı. Bir bebekte (%20) kayıt süresi boyunca normal uyku-uyanıklık döngülerine dönüş izlenmedi. Preoperatif dönemde hiçbir bebekte gözlenmeyen

nöbet, postoperatif dönemde 1 bebekte nöbet saptandı. Cerrahi ve postoperatif risk faktörleri kontrol edildikten sonra, cerrahide uzun CPB süresi olan veya derin total sirkulatuar arrest uygulanan hastalarda aEEG izleminde anormal arka plan paterninin görülme riski daha fazla görüldü.
SONUÇ:
Konjenital kalp hastalığı nedeniyle açık kalp cerrahisi geçiren bebeklerde non invaziv olarak hasta başı aEEG izlemi postoperatif dönemde anormal arka plan paterni ve uyku-uyanıklık döngülerinin erken saptanması ile ilerleyen dönemde nörogelişimsel bozukluk gelişimi açısından risk belirteci olarak değerlendirilebilir ve erken tanı ile hızlı tedavi başlanarak prognoz üzerine olumlu rol oynadığı düşünülebilir.

Anahtar Kelimeler: amplitüd-entegre elektroensefalografi, konjenital kalp hastalığı, kardiyopulmoner baypas

PP-210

Farklı klinik seyirlerle presente olan nadir Atriyal Fibrilasyon olguları- Tek Merkez Deneyimi

Bilge Atlı, Derya Duman, Melih Er, Abdullah Gündüz, Derya Karpuz
Mersin Üniversitesi, Çocuk Kardiyoloji, Mersin

GİRİŞ-AMAÇ:
Atriyal fibrilasyon (AF), ÇOCUKLARDA oldukça NADİR GÖRÜLEN bir aritmidir. (30 yaşından önce %0,05) genellikle doğuştan veya yapısal kalp hastalığı ile ilişkilidir.
Bu vaka dizisi ile çocuk yaş grubunda olup kliniğimize başvuran farklı nadir klinik seyirlerle presente olan Atriyal Fibrilasyon vakalarından bahsetmeyi amaçladık.
VAKA: 1
15 yaş 5 ay, kız hasta, çarpıntı şikayetiyle başvurduğu dış merkezde değerlendirilen hasta daha ileri tetkik ve tedavi için ayaktan tarafımıza sevk ediliyor. Ailede ani kardiyak ölüm yok, bilinen aritmi öyküsü yok.
Fizik muayenesinde ek patolojik bulgu yoktu. EKG'de taşikardisi olan hastada kalp hızı 150 atım/dk'ydı ve dar QRS taşikardisi mevcuttu. Alt ritmi belirlemek adına adenozin yapıldı. Sonrasındaki monitör görüntüsünde atriyal fibrilasyon görüldü (Şekil1).
Pro BNP 3234,03 pg/mL, İlk ekokardiyografisinde ejeksiyon fraksiyonu:%35 ve sol ventrikül geniş izlendi (Video 1). Hastada dilate kardiyomiyopati düşünüldü. Holter ekg de Atriyal Fibrilasyon görüldü.(Şekil 2). TFT normaldi. Hastaya antikoagülan profilaksi başlandı. Yapılan transösefagial ekokardiyografide (TEE) Her iki atriyum ve sol ventrikül belirgin dilate izlendi. Herhangi bir trombüs vejetasyon izlenmedi. 3 kez 50,100,100 J kardiyoversiyon yapıldı, ancak kısa süreli bir AV blok olup taşikardisi tekrarladı. Amiodaron infuzyonu devam edildi, taşikardi devam edince Dideral de tedaviye eklendi. Hastaya tekrar bu sefer patch üzerine

defibrilasyon pedalı ile baskıyla 200 joule senkronize kardiyoversiyon yapıldı ve sinus ritmine dönüş oldu. Kardiyomiyopati düzeldi, sol ventrikül fonksiyonları normale döndü. Hastada Taşikardiyomiyopati düşünüldü. Uzun izleminde egzoftalmisi sonradan gelişen hastada TSH baskılıydı ve hastaya endokrin bölümü GRaves sendromu tanısı koydu. EPS ile Double taşikardisi mevcuttu. AVRT tespit edilen hastada bu açıdan ablasyon da yapıldı, başarılı oldu. Hasta metimazol+sotalol tedavısıyle devam ediyor.

Vaka 2:

12 yaş, kız hasta, soğuk algınlığı ılacı (psödoefedrin,parasetamol ve dekstrometorfan) kullanımı sonrası olan çarpıntı şikayetiyle dış merkez acile başvuruyor (şekil 3).

Atriyal fibrilasyon olarak değerlendirilip çocuk yoğun bakım takibinde amiodaron infüzyonu, DMAH(antifaktör 10a) profilaksisine başlandı Adenozin ile AF ortaya çıkıyordu (Video 2.) Hastanın biyokimyasında, kardiyak spesifik parametrelerde anormallik görülmedi ve kardiyak açıdan anlamlı bir aile öyküsü yoktu. Ekokardiyografide kardiyak fonksiyonları normaldi. Hastanın yoğun bakımdaki takiplerinde sinüs ritmine dönmemesi üzerine amiodoran 2. kere yüklendi. Yapılan TEE 'da Her iki atriyum dilate izlendi. Herhangi bir trombüs vejetasyon izlenmedi. Kontrol EKG de sinüs ritmi olmaması üzerine senkronize kardiyoverdiyon ilk 100 J ile yapıldı, dönmeyince patch üzerine defibrilasyon pedalı ile baskıyla tekrar 150 J ile işlem tekrarlandı. Hasta sinüs ritmine döndü. Amiodaron kesilip, Propafenon devam edildi.Etiyolojiye yönelik ek tetkikleri de yapıldı. KArdiyomiyopati saptanmadı.

Tartışma ve SONUÇ:

Çocuklarda atriyal fibrilasyon (AF) görülme sıklığı çok düşük olsa da dar QRS taşikardilerde ayırıcı tanıda mutlaka düşünülmelidir. Taşikardiyomyiopati kliniği görülebilir. Altta yatan hastalıkların araştırılması çok önemlidir. Takibinde endokrin bozuklukları da sonradan ortaya çıkabilir. Kontrol kan tetkikleri ile hastayı değerlendirmek önemlidir. Etkili bir kardiyoversiyon için patch kullanımı ve baskı yapılması önemli görülmektedir. Soğuk algınlığı ilaçlarına bağlı tetiklenme olabilir. Bu ilaçların kullanımı daha akılcı

düzeyde yapılmalı ve çocuklarda mümkünse hiç kullanılmamalıdır. Double taşikardiler eşlik edebileceği için EPS yapılmalıdır.

Anahtar Kelimeler: Atriyal Fibrilasyon, Kardiyoversiyon, Taşikardiyomyopati

Şekil 1

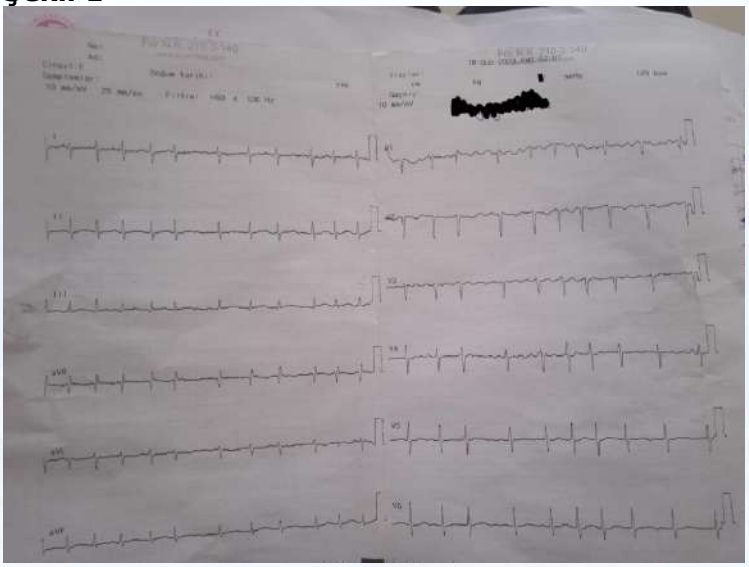

Hastanemizdeki ilk EKG

Şekil 2

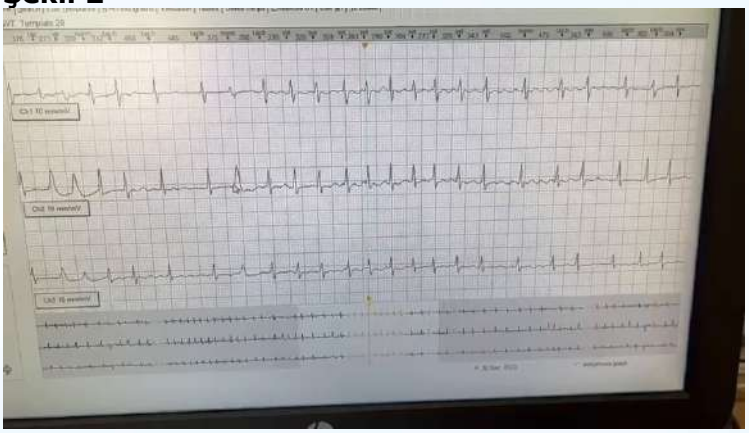

AF Holter bulgusu

Şekil 3

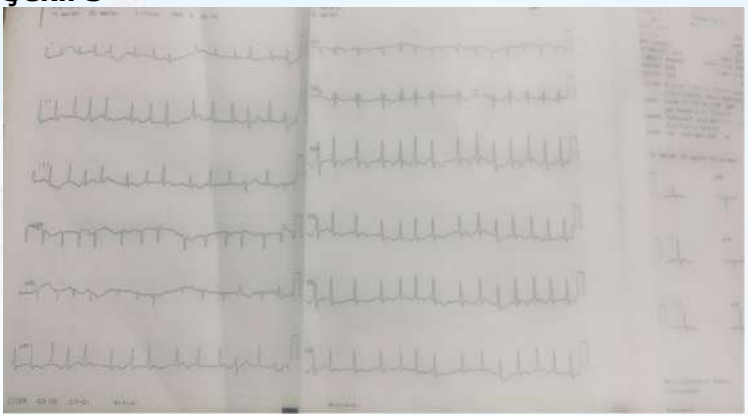

Vaka 2 ilk çekilen EKG- AF

video 1



ilk ekokardiyografi- dilte kardiyomiyopati

Video 2



Vaka 2: Adenozin sonrası Monitor görüntüsü

PP-211

Atrial septal defekt ile birlikte görülen levoatriyokardinal venin tani ve yönetimi: iki olgu sunumu

Lazgin Tuncar[1], Melih Er[2], Fatma Hayvacı Canbeyli[1], Nazmi Narin[2], Serdar Kula[1]
[1]Gazi Üniversitesi Tıp Fakültesi, Çocuk Kardiyoloji Bilim Dalı, Ankara
[2]Tepecik Eğitim ve Araştırma Hastanesi, Çocuk Kardiyoloji Bilim Dalı, İzmir

Giriş ve Amaç
Levoatriyokardiyal ven (LACV), embriyolojik dönemde pulmoner venöz pleksus ile kardinal venöz sistem arasındaki bağlantının kalıcı hale gelmesiyle ortaya çıkan nadir bir vasküler anomalidir. Genellikle sol kalp çıkım yolu obstrüksiyonuna sekonder bir dekompresyon yolu olarak görülür; ancak izole LACV olguları da literatürde bildirilmiştir. Ekokardiyografi (EKO) çoğu zaman tanıda yetersiz kalabilir ve ileri görüntüleme yöntemleri, özellikle bilgisayarlı tomografi (BT) veya magnetik rezonans (MR), anjiyografi tanısal doğruluğu artırmaktadır. LACV, persistan sol superior vena kava veya diğer torasik venöz varyantlarla karışabileceği için ayırıcı tanıda sistemik ven fazlarının dikkatli değerlendirilmesi önemlidir. Bu yazımızda atriyal septal defekt (ASD) açısından tedavisi planlanan iki hastanın tesadüfen saptanan LACV patolojilerine ait tanı ve tedavi aşamaları sunulmuştur.
Olgu 1
On üç yaşında kız hasta iki yıl önce üfürüm nedeniyle başvurduğu merkezde yapılan EKO'da ASD tespit edilmiş ve takibe alınmış. Hasta ASD'nin girişimsel olarak kapatılması amacıyla merkezimize yönlendirildi. Başvuru sırasında şikâyeti yoktu. Fizik muayenede pulmoner odakta 2/6 sistolik üfürüm dışında patoloji saptanmadı. Elektrokardiyografide (EKG) sağ aks, V1–V2 derivasyonlarında rSR' paterni ve sağ ventrikül hipertrofi bulguları görüldü. Ön-arka akciğer grafisinde patoloji yoktu. EKO'da sekundum ASD dışında ek

patoloji saptanmadı. ASD kapatılması amacıyla yapılan kateter anjiyografide innominate vene kontrast madde enjeksiyonu sırasında sol üst pulmoner ven ile innominate ven arasında bir vertikal ven görüldü. Transözefageal EKO'da ASD rimlerinin yetersiz olması nedeniyle işleme son verildi. BT anjiyografide sol üst pulmoner ven ile brakiosefalik ven arasında 3,4 mm çapında anormal ven görüldü ve LACV olarak değerlendirildi. LACV, girişimsel olarak 8 mm Amplatzer vasküler plug-4 ile kapatıldı. İki ay sonra girişimsel kapatmaya uygun olmayan ASD sağ mini torakotomi ile cerrahi olarak onarıldı.

Olgu 2

Sekiz yaşında kız hasta çabuk yorulma ve nefes darlığı şikayetleri ile başvurdu. Hastaya beş yıl önce inferior sinüs venosum ASD nedeniyle cerrahi onarım yapıldığı ve bu nedenle takipli olduğu bilinmekteydi. EKO'da suprasternal pencerede anormal venöz akım izlendi (Şekil 4) ve parsiyel pulmoner venöz dönüş anomalisi düşünülerek yapılan kateter anjiyografide çapı 10–11 mm olan, pulmoner ven ve innominate ven arasında bir vertikal ven (LACV) tespit edildi. LACV, 16 mm Lifetech Cera Vascular Plug ile girişimsel olarak kapatıldı. İşlem sonrası hastanın çabuk yorulma şikâyetinde belirgin azalma olduğu görüldü.

SONUÇ:

LACV, nadir görülmesine rağmen klinik açıdan önemli pulmoner-sistemik venöz bağlantılardan biridir. Çoğunlukla sol kalp obstrüksiyonları ile ilişkili olsa da izole LACV vakaları da literatürde yer almaktadır. Klinik olarak LACV bazen asemptomatik seyredebilir ancak pulmoner venöz drenajdaki değişikliklere bağlı olarak sağ kalp yüklenmesi, pulmoner hipertansiyon veya paradoksal emboli gibi komplikasyonlara yol açabilir. Bu nedenle LACV'nin doğru tanınması ve eşlik eden patolojilerle birlikte yönetilmesi önemlidir. EKO, LACV tanısında her zaman yeterli olmayabilir ve ileri görüntüleme yöntemleri tanısal doğruluğu artırmaktadır.

Bu iki olgu, ASD onarımı planlanan hastalarda eşlik eden venöz anomalilerin saptanması için ameliyat öncesi kapsamlı anjiyografik değerlendirmenin önemini göstermektedir. Literatürdeki olgu

raporları ve kendi deneyimlerimiz de göz önünde bulundurulduğunda kateter anjiografi yapılan hastalara innominate vene kontrast madde enjeksiyonu yapılmasının LACV gibi nadir fakat klinik olarak önemli olabilecek patolojileri tespit etmede faydalı olacağını düşünmekteyiz.

Anahtar Kelimeler: Atrial septal defekt, levoatriyokardinal ven, kateter angiografi

Şekil 1: Birinci olgunun kateter anjiografisinde görülen LACV

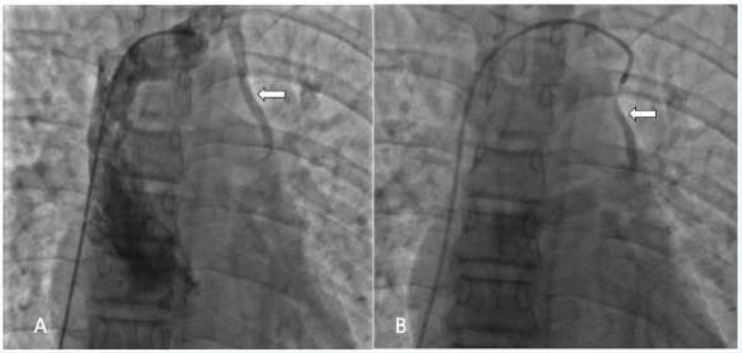

A) İnnominate vene kontrast madde enjeksiyonu B) LACV'ne kontrast madde enjeksiyonu

Şekil 2: Birinci olgunun BT anjiografisinde görülen LACV

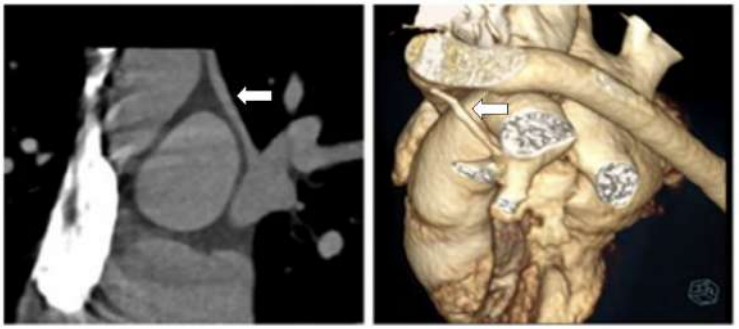

Şekil 3: Birinci olguda görülen LACV Amplatzer vasküler plug-4 ile kapatıldı.



Şekil 4: İkinci olgunun EKO görüntüleri

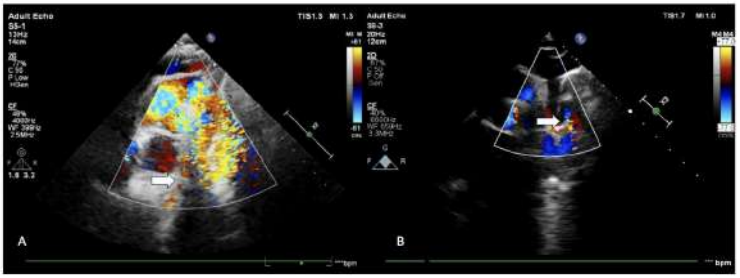

A) İkinci olgunun EKO'sunda görülen LACV B) İkinci olgunun LACV kapatıldıktan sonraki EKO görüntüsü

PP-212

Bradikardi ile prezente olan sık non-conducted atriyal ekstra atımlar

Abdullah Kocabas, Işıl Yıldırım Baştuhan, Ozlem Turan, Gokmen Ozdemir, Zehra Diyar Tamburacı, Tuğba Burcu Öztürk Gömeç, Serdar Şahin, Melih Moran, Uğur Atalay
antalya eğitim ve araştırma hastanesi, çocuk kardiyoloji kliniği, antalya

GİRİŞ-AMAÇ: Atriyum içerisindeki ektopik bir odaktan kaynaklanır. Çocukluk çağında bradikardi ayırıcı tanısında düşünülmelidir. Özellikle antiyoventriküler blok nedenli bradikardinin ayırıcı tanısında zorlayıcı olabilir. Bu vakada bradkardi ve fokal atriyal taşikardi atakları ile seyreden 4 aylık hasta sunulmuştur.
OLGU: 4 aylık kız hasta genel kontrol amacıyla hastanemiz çocuk kardiyoloji polikiliniğine başvurdu. Başvuru anında kalp tepe atımı 65 atım/dk, tansiyon:88/60 solunum sayısı:32/dk görüldü. Sistamik fizik muayenesi olağan görüldü. Gelişinde bradikardik saptanması üzerine çekilen EKG'sinde QRS sonlarında görülen iletilemeyen p dalgaları saptandı. (resim 1) Bakılan laboratuvar değerlendirmesinde sonuçları normal aralıkta görüldü. Ekokardiyografik değerlendirmede EF:%67 kapak yapıları ve doppler ölçümleri olağan görüldü. Ritim holter tetkiki ile değerlendirme yapıldı. Holter tetkikinde; kalp hızı ort. 77 atım/dk, min. kalp hızı:58 atım/ dk max. kalp hızı 167 atım/dk Bazal ritim sinüs olup, T dalgası başında non-conducted p lehine değerlendirilen sık atriyal atım izlendi. Zaman zaman bu atımların iletildiği 150-160/dk hızında taşikardi atakları izlendi. Ayrıca nadir abberran geçişli ventriküler erken vurular izlendi. (resim 2) 2 mg/kg/günden b-bloker tedavisi başlandı. Üç gün sonra ritim holter tekrarlandı. Ritim holterinde; Kalp hızı ortalama 83atım/dk, min kalp hızı 58/dk, max kalp hızı 180/dk sık non-conducted p

dalgaları izlendi. Aralıklı erken atımların iletilmesine bağlı (bazen aberasyonlu) pair ve kısa süreli atriyal taşikardi atakları izlendi. (resim 3)
Hastaya Hacettepe Üniveresitesi 'nde TEEPS yapıldı. hasta AVNRT olarak değerlendirldi. Tedavisine 10mg/kg/gün dozdan propofenon eklendi. 1 ay sonra ritim holter ile değerlendirildi. Ritim holterde; hastanın taşikardi ataklarında ve yanıtsız p dalgalarında belirgin gerileme saptandı. Hastanın mevcut tedavileri ile takipleri kliniğimizce devam etmektedir.
SONUÇ: Hastamızda reentery mekanizması ile ek atriyal odak birlikteliğinin nadir görülen, bradikardi ile presente olan atriyal atımlara ve aralıklı taşikardi ataklarına neden olabileceği saptandı. Grup 1c antiaritmik ajan ile bradikardisinin gerilediği ve taşikardi ataklarının kontrol altına alınması sağlandı. Literatür taradığımızda özellikle bradikardi ile giden iletilmeyen atriyal atımlar ile ilgili az sayıda vaka bildirilmiştir. Vakaların önemli bir kısmı erişkin yaş grupları olup nadir pediatrik vaka mevcuttur. Vaka bildirimlerinde özellikle non conducte p dalgaları ile 2:1 blok ayırıcı tanısı ve propofenonun tedavi başarısı vurgulanmıştır.

Anahtar Kelimeler: nonconducted, taşikardi, bradikardi, atriyal, aritmi

EKG



HOLTER SON

EKG

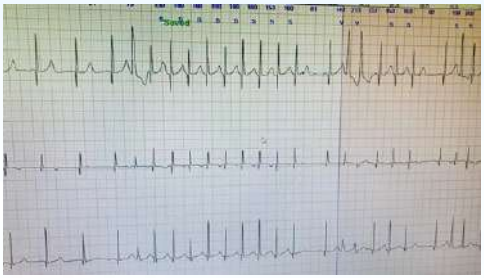

HOLTER1

EKG

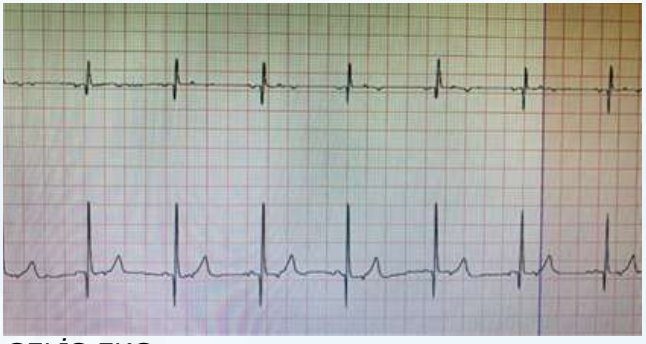

GELİS EKG

PP-213

''ECMO'nun Yönlendirmeye İhtiyaç Duyduğu Durumlar'': Pediatrik Hastalarda Fizyolojiyi Aydınlatmada ve Klinik Yönetimi İyileştirmede Kardiyak Kateterizasyonun Rolü

Alper Güzeltaş[1], Erman Çilsal[1], Hacer Kamalı[1], Selman Gökalp[1], Murat Şahin[1], Okan Yıldız[2], Sertaç Haydin[2]
[1]1Sağlık Bilimleri Üniversitesi, Mehmet Akif Ersoy Göğüs Kalp ve Damar Cerrahisi Eğitim ve Araştırma Hastanesi, Pediyatrik Kardiyoloji Kliniği, İstanbul
[2]1Sağlık Bilimleri Üniversitesi, Mehmet Akif Ersoy Göğüs Kalp ve Damar Cerrahisi Eğitim ve Araştırma Hastanesi, Pediyatrik KVC Kliniği, İstanbul

GİRİŞ-AMAÇ:
Ekstrakorporeal membran oksijenasyonu (ECMO) desteği altındaki pediatrik hastalarda erken dönemde gerçekleştirilen kardiyak kateterizasyonun, altta yatan hemodinamik sorunların saptanması ve hedefe yönelik müdahale imkânı sağlamadaki rolünü değerlendirmek.
YÖNTEM:
2015–2025 yılları arasında ECMO desteği altında kardiyak kateterizasyon uygulanan 58 pediatrik hasta retrospektif olarak incelendi. ECMO endikasyonları 8 hastada elektif, 2 hastada urgent, 3 hastada emergency ve 45 hastada salvage olarak sınıflandırıldı. Hastaların büyük çoğunluğu ECMO öncesinde entübe (%81) ve inotrop desteği altındaydı (%83). ECMO altında yapılan kateterizasyon anjiyografi işlemlerinin 30'u (%52) tanısal, 28'i (%48) girişimsel amaçlıydı. Kırk sekiz hastada önceden cerrahi operasyon mevcuttu. Kateterizasyon sırasında hemodinamik kötüleşme nedeniyle 3 hasta doğrudan ECMO'ya alınmıştı.
BULGULAR:
Hastaların ortalama yaşı 20 ay (0,3–182,3 ay) olup, 9'u yenidoğan (0–1 ay), 29'u 1–12 ay, 17'si 1–9 yaş ve 3'ü 9–18 yaş grubundaydı. Elli bir hasta Türkiye Cumhuriyeti vatandaşı, 7 hasta

Suriyeli idi. Cinsiyet dağılımı 25 kız ve 33 erkek şeklindeydi. Anatomik olarak 12 hastada tek ventrikül, 46 hastada biventriküler dolaşım mevcuttu. İki hastada heterotaksi saptandı. Eşlik eden genetik/sendromik durumlar arasında VACTERL (1), Trizomi 21 (1), Williams sendromu (1), Alagille sendromu (1) ve Di George sendromu (2) yer almaktaydı.
Kateterizasyon ile rezidüel cerrahi lezyonlar, şant problemleri, pulmoner arter darlıkları ve koroner/perfüzyon sorunları saptanarak 28 hastada girişimsel düzeltme yapıldı. Girişimsel işlemlere bağlı advers olay oranı %5,1 idi. ECMO'dan 35 hasta başarıyla ayrılabildi ve 18 hasta sağkalım sağladı. Ortalama ECMO süresi 11 gün (1–31 gün) idi. ECMO sonrası 18 hastaya düzeltici cerrahi uygulandı. Erken kateterizasyon, hemodinamik instabilitenin nedenini ortaya koyarak zamanında girişim veya cerrahi planlamaya olanak sağladı.
SONUÇ:
Pediatrik poülasyonda ECMO ile ilgili en büyük çalışmalardan birinde (IMPACT) sağ kalım oranları %53 iken tek ventrikül hastalarında bu oran %45'lere kadar düşmektedir. Pediatrik yaş grubunda da postoperatif dönemde ECMO destek sebeplerine göre de prognoz ve outcome sonuçları çeşitlilik gösterebilmektedir. Dünya'da ve Avrupa'da ECMO registery'leri mevcut olup ülkemizde bu konuyla ilgili çalışmalar hala devam etmektedir. Bu kayıt çalışmalarından elde edilen sonuçlara göre kromozom anormalliği, tek ventrikül fizyolojisi, birden fazla ECMO girişimi, yüksek ECMO akımı, düşük akciğer kompliansı, plazma Exchange ihtiyacı, enfeksiyon ve kardiyak endikasyonu olması ECMO mortalitesini artırmaktadır. Özellikle yüksek volümde konjenital kalp cerrahisi uygulayan merkezlerde bazı yüksek riskli hastalarda CPB çıkış veya erken postoperatif dönemde bu desteğe ihtiyacının olması halinde rezidüel lezyonların ve hemodinamik önemli anatomik problemlerin gösterilmesi açısından tanısal kalp kateterizasyonu büyük önem taşımaktadır. Tanısal kateterin erken dönemde yapılmasının ECMO süresini kısaltma potansiyeline sahip olduğu gösterilmiştir. Bu çalışmada hedefimiz ECMO desteğinde olan pediatrik yaş grubundaki hastalarda tanısal kateterizasyonun kullanımı, ECMO desteği altındaki hastalara yön göstererek gerek transkateter re-

interventionların gerekse re-operasyonların uygulanması ve bu işlemlerin güvenilir yapılabilirliği konusunda değerlendirme yapmaktır.
ECMO desteği altındaki pediatrik hastalarda kardiyak kateterizasyon, yalnızca tanısal bir araç değil, aynı zamanda tedavi stratejisinin belirlenmesinde kritik bir basamaktır. Özellikle salvage grubunun yüksek olduğu bu hasta popülasyonunda, ECMO altında erken dönemde yapılan kateterizasyon, altta yatan patolojinin hızlı tanınmasını ve hedefe yönelik müdahaleyi mümkün kılarak potansiyel olarak sağkalımı artırabilecek bir zaman penceresi sunmaktadır. ECMO, fizyolojiyi stabilize eder; ancak sorunu çözmez. Sorunu erken saptamak ve müdahale etmek ise kateterizasyon ile mümkündür.

Anahtar Kelimeler: Ekstrakorporeal Membran Oksijenasyonu, Kardiyak Kateterizasyon, Konjenital Kalp Hastalıkları, Tek Ventrikül Fizyolojisi, Transkateter Girişim

Demografik veriler ve Kateterizasyon Özellikleri

Kateterizasyon Özellikleri	Değer (sayı)	(%)
Ortalama yaş	20 ay (0,3–182,3)	
Cinsiyet (K/E)	25 / 33	(%43,1) /(%56,9)
Uyruk (TC/Yabancı)	51 / 7	(%87,9) / (%12,1)
Tek ventrikül	12	(%20,7)
Biventriküler	46	(%79,3)
Heterotaksi	2	(%3,4)
Sendrom varlığı	6	(%10,3)
ECMO öncesi entübasyon	47	(%81,0)
ECMO öncesi inotrop desteği	48	(%82,8)
Önceden cerrahi operasyon	48	(%82,8)
Tanısal kateter	30	(%51,7)
Girişimsel kateter	28	(%48,3)
Aynı seansta tanısal + girişimsel	1	
Aynı hastada iki girişim	1	
Girişimsel komplikasyon	3	(%5,1)

ECMO altında Kateterizasyon Sonrası Cerrahi İşlemler

ECMO Sonrası Cerrahi İşlem	Sayı (n)
Pulmoner arter rekonstrüksiyonu	5
Konduit replasmanı + pulmoner embolektomi	3
Pulmoner arter rekonstrüksiyonu + PVR	3
Şant revizyonu	2
Koroner re-anastomoz	2
DKMP bandı	1
Blalock-Taussig şant	1
Sano şant	1
TOPLAM	**18**

DKMP: Dilate Kardiyomiyopati, PVR: Pulmoner Kapak Replasmanı

PP-214

Pulmoner hipertansiyonun nadir nedeni; pulmoner ven darlıkları

Abdullah Kocabas, Işıl Yıldırım Baştuhan, Gokmen Ozdemir, Zehra Diyar Tamburacı, Tuğba Burcu Öztürk Gömeç, Serdar Şahin, Melih Moran, Özge Işıtan, Uğur Atalay
antalya eğitim ve araştırma hastanesi, çocuk kardiyoloji kliniği, antalya

GİRİŞ-AMAÇ: Sol atriyuma açılan pulmoner venlerin anomalileri ve ya darlıkları, intrakardiyak anatomi ve fizyolojiyi bozarak pulmoner

hipertansiyon ile sonuçlanabilir. Klinik olarak pulmoner hipertansiyon düşündüren durumlarda venöz dönüşün anatomisini belirlemek önemlidir. Ekokardiyografik olarak alınan doppler ölçümleri tanıya gitmede önem taşımaktadır. Bu vakada da yenidoğan döneminde pulmoner hipertansiyonun nadir bir nedeni sunulmuştur.

OLGU: 8 günlük kız hasta; dış merkez yenidoğan ünitesinde yatmakta iken solunum sıkıntısının aydınlatılamaması ve ekstübasyonunun yapılamaması üzerine hastanemiz çocuk kardiyoloji kliniğine yönlendirildi. Yenidoğan transport küvezi ile entübe şekilde değerlendirildi. Dış merkez yenidoğan kayıtlarında takipneik ve taşikardik seyri görüldü. Başvuru EKG si sinüs taşikardisi olarak saptandı. Yapılan sistemik muayenesinde takipneik solunumu belirgin görüldü. Laboratuvar değerlendirmesinde anlamlı patolojik değer saptanmadı. Ekokardiyografi ile değerlendirilen hastada; sağ ve sol pulmoner venler, 2 dilate ana damar şeklinde sol atriyuma açıldığı görüldü. Bu bölgede belirgin darlık ve türbülan akım izlendi. Mean gr: 23cmHg ölçüldü. Ağır triküspit yetersizlik saptandı Yetersizlik hızı 5,5 m/s. 2,5 mm boyutunda patent duktus arteriozus izlendi. Küçük sekundum atriyal septal defekt izlendi. Hasta Antalya Şehir Hastanesi Çocuk Kalp Damar Cerrahisi ile görüşülerek operasyon gerekliliği açısından şehir hastanesi yenidoğan yoğun bakım ünitesine sevk edildi. Çekilen anjio-BT si de ekokardiyografi bulguları ile uyumlu pulmoner darlık ve pulmoner ven çıkışı septalaşma saptandı. Ağır pulmoner hipertansiyon kliniğindeki hasta operasyona alındı.

Hastanın post operatif takiplerinde taşikardik izlemleri görüldü. EKG bulguları doğrultusunda post operatif JET olarak değerlendirildi. (resim 1) Taşiaritmisine yönelik hastaya amiadoron tedavisi başlandı. Medikal tedavi sonrası taşikardisinde belirgin gerileme saptandı.

Kontrol ekokardiyografik değerlendirmelerinde, darlığı belirgin giderildiği ve pulmoner basınçların normal değerlere gerilediği görüldü. Takibinde tekrarlayan taşiaritmi görülmedi.

Klinik olarak solunum sıkıntısı gerileyen hastanın ekstübasyonu başarı ile gerçekleştirildi.

SONUÇ: Pulmoner ven darlıkları oldukça nadir görülen venöz pulmoner hipertansiyonun nadir bir sebebidir. Tanıda ve cerrahi müdahalede geç kalınması durumunda oldukça mortal seyretmektedir. Zamanında doğru tanı, uygun cerrahi müdahale ve başarılı postoperatif komplikasyon yönetimi ile yüz güldürücü sonuçlar elde edilmiştir.

Anahtar Kelimeler: pulmoner, hipertansiyon,pulmonerven, obstruksiyon

EKG

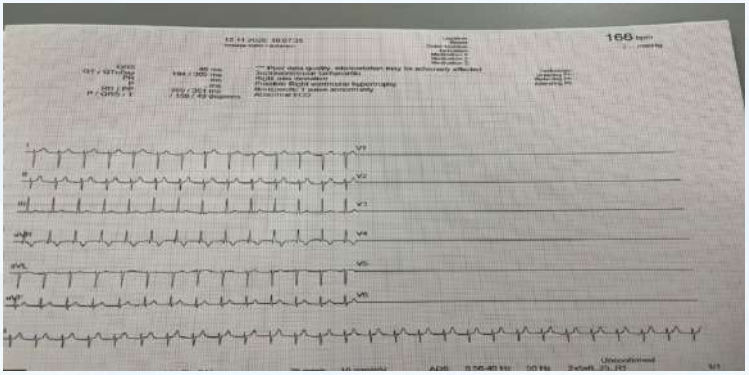

PP-215

Geç dönemde tekrarlayan önemli efüzyonlar ile kabusa dönüşen bir ASD olgusu

Aras Tulunoglu[1], Gorkem Citoglu[2], Hakan Ceyran[2], Hasan Birtan[1], Ibrahim Cansaran Tanidir[2]
[1]Lefkoşa Dr Burhan Nalbantoğlu Devlet Hastanesi
[2]Memorial Ataşehir Hastanesi

GİRİŞ-AMAÇ:
Perikardiyal efüzyon (PE) konjenital kalp cerrahisinin önemli komplikasyonlarından birisidir. Atriyal septal defekt (ASD) onarımından sonra %20-30 arasında PE görülmektedir. Özellikle hasta yaşı büyüdükçe sıklığı artmaktadır. Hastaların yaklaşık %1-2'sinde efüzyonun drene edilmesi ihtiyacı olmaktadır. Mekanizması tam olarak bilinmemekle birlikte; sebebi perikardiyotomi ve sağ atriyotomiye bağlı gelişen inflammatuar reaksiyon olduğu düşünülmektedir. Bu vakamızda, postoperatif dördüncü ayda tamponad gelişen ve bir yıl içerisinde tekrarlayan drenaj ihtiyacı olan hastamızın tedavi düzenlenmesini sunmayı amaçladık.
OLGU:

Daha önce bilinen bir yakınması olmayan 16 yaşında kız hasta tekvando lisansı çıkarmak için başvurdu. Hastanın oskültasyonunda 1/6 üfürüm ve sabit çift S2 mevcuttu. Elektrokardiyografisinde sağ atriyal dilatasyon ve sağ aks deviasyonu izlendi.
Ekokardiyografisinde geniş sekundum ASD, sağ kalp boşluklarında genişleme saptanması üzerine transkateter ASD kapatılması kararı alındı. Transözefageal ekokardiyografi ve balon-sizing sonrasında 38mm cihaz ile defektin defektin kapatılması denendi ancak tekrarlayan denemelerde kapatılamaması üzerine hasta cerrahiye devredildi. Cerrahi ASD onarımı sonrasında ve komplikasyonsuz olarak taburcu edildi. Hastanın ameliyatının 10.günündeki kontrolünde hafif PE saptandı. Kolşisin ve İbuprofen tedavisi başlanarak takibe alındı. İki ay tedavi sonrasında PE izlenememesi üzerine tedavisi kesildi. Aylık kontrollerinde bir sorun izlenmezken; dördüncü ayda kalbin etrafını çepeçevre saran PE ve tamponad bulguları olması üzerine hasta cerrahi drenaja alındı. Perikard sıvısı ile ilgili seroloji tetkiklerinde özellik saptanmadı ve Metilprednisolone, Kolşisin ve İbuprufen tedavisi başlandı. Laboratuarda enfektif, enflammatuar etken saptanmadı. ANA hariç diğer romatolojik tetkikler ile FMF gen analizi normal olarak sonuçlandı. Mevcut üçlü tedaviden bir ay sonra tekrar önemli PE gelişmesi nedeniyle perkütan yolla sıvı boşaltıldı. Sıvının kaybolması üzerine tüm tedavi kesildi ancak altıncı ayında tekrar tamponad bulguları izlenmesi üzerine hasta tekrar cerrahi drenaja alındı ve tüp yerleştirildi. 2 hafta boyunca perikardiyal tüp ile izlenen hastanın tüpten düzenli drenajının olması nedeni ile tedavisindeki steroid kesilerek Anakinra (IL-1 inhibitörü) eklendi. Bir hafta sonra tüpten drenajı olmayan hastanın tüpü çekildi ve yaklaşık altı ay boyunca süren kontrollerinde PE bulgusu izlenmedi. Hastanın Anakinra tedavisi dışındaki tedavileri tedricen kesilerek izlenmekte olup; görüntülemelerinde efüzyon saptanmadı.
SONUÇ:
Perikardit ve PE konjenital kalp cerrahisinin önemli bir komplikasyonudur ve uygun olarak tedavi edilmediği takdirde morbidite ve mortalitenin önemli bir sebebidir. Sebep olan inflammatuar reaksiyonlar tam olarak bilinmemektedir. İleri cerrahi yaşı ve geniş defektlerin riski arttırdığı düşünülmektedir.

Vakamızda belirgin bir romatolojik sebep saptanmamış olsa da IL-1 inhibitör tedavisine yanıt alınabildi. Medikal tedaviye yanıt alınamayan dirençli kronik ve rekürren perikardit tedavisinde kılavuzlarda da yeni yer alan IL-1 inhibitör tedavisinin akılda tutulmalıdır.

Anahtar Kelimeler: Anakinra, atriyal septal defekt, IL-1 inhitibitör, perikardiyal efüzyon, tamponad

Postoperatif rekürren perikardiyal efüzyon

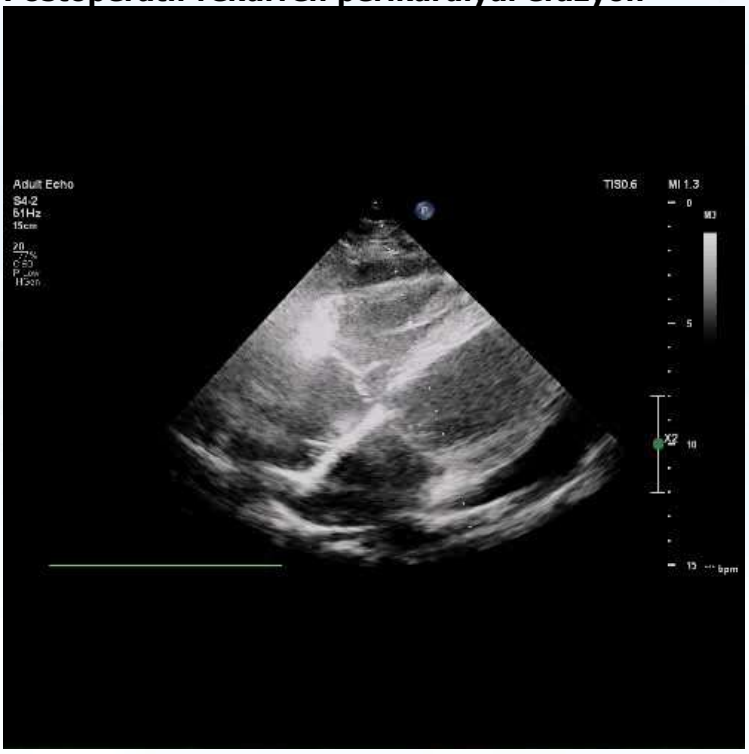

ASD yaması ve kalbi saran önemli perikardiyal efüzyon (peruktan

drenaj öncesi görünüm)

PP-216

Erken Başlangıçlı Ailesel Aort Kök Dilatasyonu ve Asendan Aort Anevrizması: Üç Kardeşte Herediter Aortopati Spektrumu

Hakan Dedecengiz, Kaan Yıldız, Pelin Altınsezer, Basak Yasam Cinar Topal, Tayfun Cinleti, Tolga Bacak, Berkay Alimoğlu, Oguz Demıroglu, Özgür Uzun, Hasan Can Kılıç, Raşit Aktaş, Engin Gerçeker, Muhammet Akyuz, Onur Işık, Cem Karadeniz
İzmir Şehir Hastanesi

Giriş
Aort kökü ve asendan aort dilatasyonu, pediatrik yaş grubunda nadir görülmekle birlikte, özellikle ailesel ve genetik zemin varlığında progresif seyir ve hayatı tehdit eden komplikasyonlar açısından yüksek risk taşır. Literatürde çocukluk çağında bildirilen olguların önemli bir kısmında bağ dokusu hastalıkları başta olmak üzere Marfan sendromu, Loeys–Dietz sendromu, vasküler Ehlers–Danlos sendromu, ACTA2, FBN1, TGFBR1/2 gibi gen mutasyonları ve daha nadiren biküspit aort kapağı ile ilişkili ailesel aortopatiler tanımlanmıştır. Bu bildiride, ailesinde tekrarlayan ani kardiyak ölüm öyküsü bulunan ve genetik aortopati düşündüren üç kardeş olgunun klinik ve ekokardiyografik özelliklerini sunmayı amaçladık.
Olgu Sunumu
Anne ve babası birinci derece akraba olan dokuz kardeşten oluşan ailede; bir kardeşin çocukluk çağında ani kardiyak ölüm nedeniyle kaybedilmesi, bir amcanın 42 yaşında ani kardiyak ölüm öyküsü ve

babanın aort kökü dilatasyonu nedeniyle cerrahi geçirmiş olması üzerine, üç kardeş çocuk kardiyoloji polikliniğinde tarama amaçlı değerlendirilmiş ve ileri tetkik ile tedavi planlaması için merkezimize yönlendirilmiştir.

Olgu 1:

Sekiz yaşında kız olgunun ekokardiyografisinde sol ventrikül belirgin dilate ve sferik yapıda olup sistolik fonksiyonları azalmıştı (EF %53). Aort kapağı triküspid yapıda olmakla birlikte sol koroner kusp hipoplazikti. Aort kökü ve asendan aortta ileri derecede dilatasyon saptandı (SVS +9,8 SD; STJ +10,2 SD; asendan aorta +11,2 SD) ve ciddi aort yetmezliği mevcuttu. BT anjiyografi bulguları doğruladı. Multidisipliner konsey kararıyla cerrahi planlandı ve genetik inceleme başlatıldı.

Olgu 2:

On üç yaşında kız olguda, aort kökü ve asendan aortta belirgin dilatasyon izlendi. Aort kapağı triküspid olup sol koroner kusp hipoplazikti. Hafif aort yetmezliği mevcuttu. Aort ölçümleri yaşa göre anlamlı derecede artmıştı (asendan aorta +6,5 SD). BT anjiyografi ve genetik incelemeler planlandı.

Olgu 3:

Altı yaşında erkek olguda aort kökü ağırlıklı dilatasyon saptandı. Aort kapağı triküspid yapıda olup sol koroner kusp hipoplazikti. Aort yetmezliği eser düzeydeydi. Diğer kardeşlere kıyasla daha hafif tutulum mevcuttu. BT anjiyografi ve genetik incelemeler planlandı.

Tartışma ve Sonuç

Sunulan üç kardeş olgu, pediatrik yaş grubunda ailesel aort kökü ve asendan aort dilatasyonunun klinik olarak sessiz seyredebilmesine rağmen ciddi progresyon ve ani ölüm riski taşıyabileceğini göstermektedir. Literatürle uyumlu olarak, bu tür olgularda en sık bağ dokusu hastalıkları ve genetik aortopatiler ön plandadır ve özellikle FBN1, TGF-β yolakları ve düz kas kontraktil proteinlerini kodlayan genler sorumlu tutulmaktadır. Aile öyküsünde tekrarlayan ani kardiyak ölüm varlığı, daha agresif izlem ve daha düşük cerrahi eşiklerin gündeme alınması gerektiğini düşündürmektedir. Bu nedenle, pediatrik hastalarda ayrıntılı aile öyküsü alınması, genetik değerlendirme ile birlikte yakın izlem

stratejilerinin belirlenmesi; aort diseksiyonu, rüptür ve kapak yetmezliği gibi fatal komplikasyonların önlenmesinde kritik öneme sahiptir.

Anahtar Kelimeler: aort, dilatasyon, anevrizma

resim1



Birinci olgunun sol ventrikül dilatasyonu ve sferik sol ventrikülünün ekokardiyografik görüntüsü

resim2



Birinci olgunun aort kapağının ekokardiyografik görüntüsü

resim3

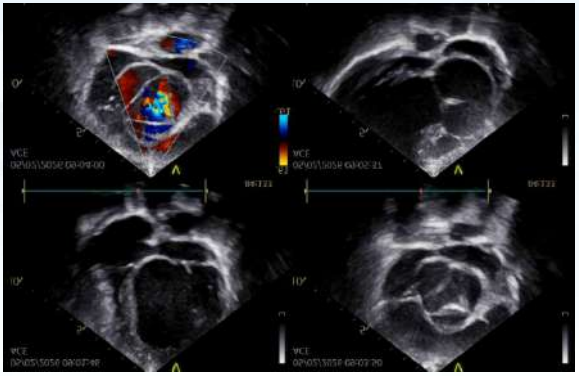

Birinci olgunun sol ventrikül ve aort yetmezliğinin ekokardiyografik görüntüsü

resim4

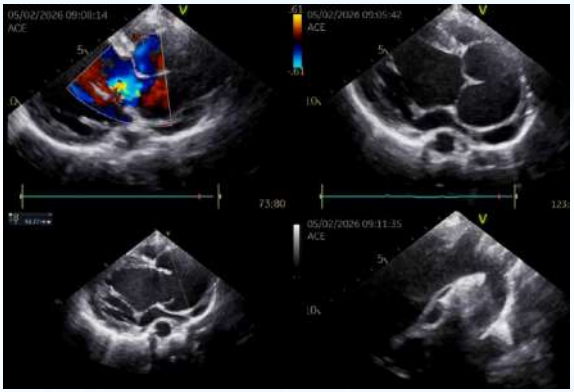

Birinci olgunun sol ventrikül ve asendan aorta ekokardiyografik görüntüsü

resim5

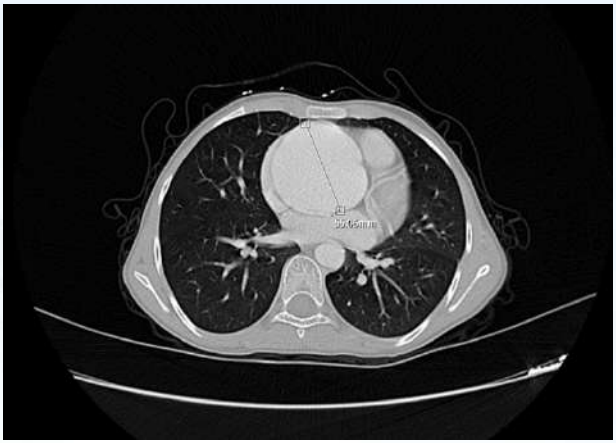

Birinci olgunun genişlemiş aort kökünün Bilgisayarlı Tomografi görüntüsü

resim6

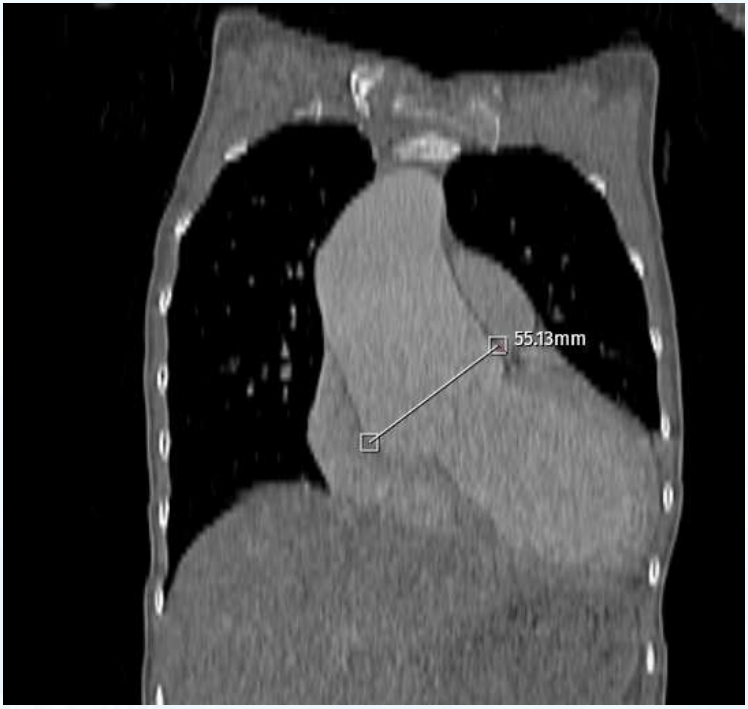

Birinci olgunun genişlemiş aort kökünün Bilgisayarlı Tomografi görüntüsü

resim7



Birinci olgunun genişlemiş aort kökünün Bilgisayarlı Tomografi görüntüsü

PP-217

Koroner çıkış anomalili atipik Kawasaki hastalığı olan vaka takdimi

Serpil Kaya Çelebi, Musa Öztürk
Sağlık Bilimleri Üniversitesi, Atatürk Sanatoryum Eğitim Araştırma Hastanesi, Çocuk Kardiyolojisi, Ankara

GİRİŞ: Kawasaki hastalığı 5 yaşın altındaki çocukları etkileyen ve pediatrik yaş grubunda gelişmiş ülkelerde edinilmiş kalp hastalığının en yaygın nedeni olan, etiyolojisi bilinmeyen akut ateşli, sistemik bir vaskülittir. Yüksek inflamatuar sitokinler, otoantikorlar ve endotel disfonksiyonu ile ilişkilidir ve koroner arter lezyonlarına yol açar. Klinik tanı zorlu olmaya devam etmekte olup laboratuvar belirteçleri, ekokardiyografi ve ayırıcı tanıya dayanmaktadır. İntravenöz immünoglobulin ve yüksek doz aspirin standart tedaviler olmaya devam ederken, dirençli vakalar için immünomodülatör tedaviler uygulanmaktadır. Kalp komplikasyonları, Kawasaki hastalığında morbidite ve mortalitenin başlıca nedenidir. Uzun vadeli sekeller arasında koroner arter dilatasyonu bulunur.
Koroner arter anormalliği inkomplet Kawasaki hastalığında, tipik Kawasaki hastalığına göre daha yüksek oranda gösterilmiştir. Bu oran atipik Kawasaki hastalığında %2,8 iken tipik Kawasaki hastalığında %2,4'tür. Burada bahsedilen anormallik ise ortaya çıkan koroner dilatasyonlardır. Hastamız ise uzamış ateş yakınmasıyla tarafımıza danışılan ve ekokardiyografide insidental olarak koroner çıkış anomalisi saptanması sebebiyle sunulmuştur.

VAKA TAKDİMİ: Dört yaş sekiz aylık kız hasta başvurusundan beş gün önce iştahsızlık ve ateş yakınmasıyla dış merkeze başvurmuş, üst solunum yolu enfeksiyonu olduğu belirtilerek antibiyotik tedavisi başlanmış. İzlemde dirençli ateşlerinin olması ve beslenme yetersizliği nedeniyle Çocuk polikliniğimize başvurdu. Hastanın

başvurusunda ateş 38,9 derece, kutisi mevcut kapiller dolum zamanı 2-3 sn, saturasyon 99, orofarenks hafif hiperemik, beyaz çilek dili vardı. Sol submandibuler bölgede 2x 1.5 mm lik lenfadenopatisi mevcut idi. Hepatosplenomegali yoktu. El ve ayaklarda soyulma ve konjunktivit görülmedi. Laboratuar değerlendirmesinde beyaz küre 20800 /mm3, sedimentasyon 40mm/saat, CRP 63 mg/L olup olası atipik Kawasaki hastalığı nedeniyle tarafımıza konsülte edildi. Ekokardiyografisinde sol koroner kusptan iki kök çıktığı her iki arterin de diffuz genişlediği birinin en geniş yerinde 3.4 mm (Z skoru 2.87), Cx olduğu düşünülen arterin ise 2 mm ölçüldü. Sağ koroner arterin normal seyrettiği belirgin dilatasyonun olmadığı görüldü (Resim 1). Hasta atipik Kawasaki kabul edilerek 2 gr/kg dan intravenöz immunglobulin ve 50 mg/kg dan asetil salisilik asit başlandı. Yatışının ikinci gününde ateşinin düştüğü ve dilate koroner arter çapının azaldığı görüldü.

TARTIŞMA: Kawasaki hastalığı çocuklarda en sık görülen vaskülittir ve özellikle koroner arterleri etkiler. Koroner arter dilatasyonları genellikle inflamasyonun derecesiyle orantılıdır ve uygun tedavi gerekmektedir. Bizim hastamızda da koroner arterde dilatasyon mevcut idi. İntravenöz immunglobulin ve asetil salisilik asit tedavileri ile koroner arter dilatasyonu geriledi. Ancak hastanın mevcut olan koroner seyir anomalisi hastalık ile insidental olarak saptanmış olup ilerleyen dönemlerde Koroner BT (bilgisayarlı tomografi) ile daha net gösterilmesi planlanmaktadır.

Anahtar Kelimeler: Kawasaki hastalığı, koroner dilatasyon, immunglobulin, koroner kök anomalisi

Resim 1- Sol koroner kusptan iki kök halinde koroner arterlerin çıkışı

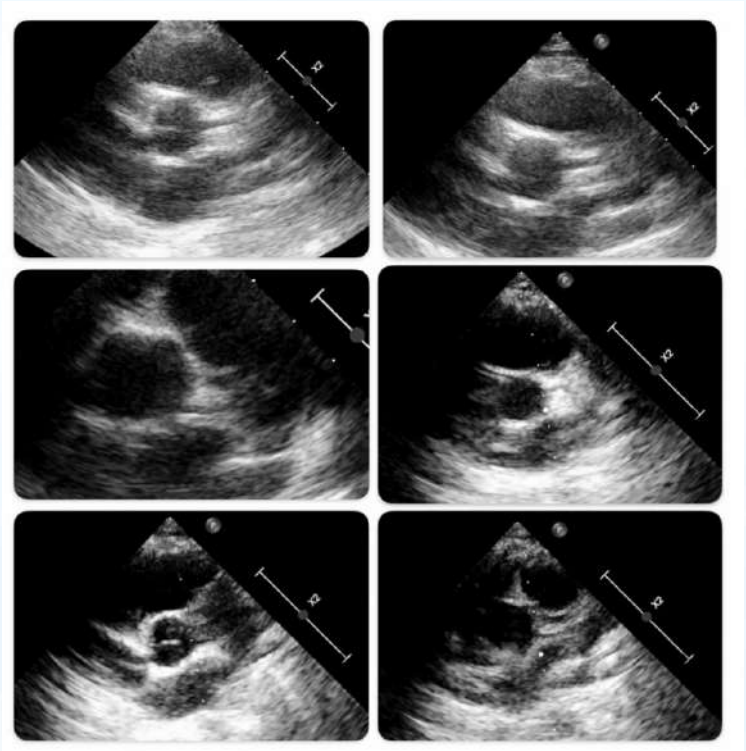

Parasternal kısa eksen kesitlerde sol koroner kusptan iki kök çıktığının ve her iki kökün diffüz dilate olduğu görülmekte

PP-218

24. ULUSAL PEDİATRİK KARDİYOLOJİ VE PEDİATRİK KALP CERRAHİSİ KONGRESİ
Pine Beach Otel ve Kongre Merkezi Antalya 2 - 5 Nisan 2026

Perikardiyal efüzyon ve psödoanevrizma: *bir rastlantı mı, yoksa nedensel bir ilişki mi?*

Samed Cihad Çelik[1], Nïda Gülderen Kalay Şentürk[1], Alï Karakaş[1], İlker Kemal Yücel[1], Reyhan Dedeoğlu[1], Ayşe Güler Eroğlu[1], Oktay Korun[2]
[1]İstanbul Üniversitesi-Cerrahpaşa, Çocuk Kardiyoloji, İstanbul
[2]İstanbul Üniversitesi-Cerrahpaşa, Çocuk Kalp ve Damar Cerrahi, İstanbul

Süt çocukluğu döneminde perikardiyal efüzyonlar sıklıkla enfeksiyöz veya sistemik inflamatuar süreçlere ikincil gelişirken; mediastinal patolojilerin yol açtığı mekanik bası, etiyolojide son derece nadir görülen bir nedendir. Bu sunumda; klinik tablosuyla sepsis ve maligniteyi taklit eden, tanısal süreçte klinisyeni ters köşe yapan kompleks bir vakayı irdelemeyi ve hastanın uzak yenidoğan yoğun bakım öyküsüyle ilişkili geç dönem bir iyatrojenik komplikasyon olasılığını tartışmayı amaçladık.

Kistik Fibrozis ve Korpus Kallozum Agenezisi tanıları olan, özgeçmişinde 85 günlük komplike bir yenidoğan yoğun bakım yatış öyküsü bulunan 11 aylık erkek hasta; belirgin solunum sıkıntısı, taşikardi ve hipotansiyon ile karakterize, sepsis benzeri bir tabloyla merkezimize başvurdu.
İlk laboratuvar değerlendirmesinde saptanan anemi ve trombositopeni, radyolojik olarak izlenen mediastinal kitle etkisiyle birleşince, ön planda malignite veya yaygın sistemik enfeksiyon şüphesi oluştu. Acil ekokardiyografide tamponad fizyolojisinin eşlik ettiği masif perikardiyal efüzyon (maks. 32 mm) saptanması üzerine yatak başında acil tüp perikardiyostomi uygulandı. Ayırıcı tanıda malign, enfeksiyöz ve mekanik nedenleri netleştirmek adına geniş kapsamlı mikrobiyolojik incelemeler ve Bilgisayarlı Tomografi (BT) anjiyografiyi içeren multidisipliner olarak incelendiç. Başlangıçtaki güçlü sepsis ve malignite şüphesine rağmen;

perikardiyal sıvı ve kitle dokusundan alınan bakteri, mantar ve tüberküloz kültürleri steril olarak sonuçlandı.
BT anjiyografide, çıkan aortadan köken alarak ana bronşlara mekanik bası uygulayan 28x27x26 mm boyutlarında dev bir psödoanevrizma saptandı. Histopatolojik inceleme, maligniteyi dışlayarak inflamasyon ve trombüsü işaret etti. Kültürlerin negatifliği ve malignitenin dışlanmasıyla birlikte; psödoanevrizmanın, hastanın geçmişindeki uzun süreli santral venöz kateterizasyon süreciyle ilişkili olabileceği, muhtemel etiyoloji olarak kabul edildi.

• Bu vaka; dirençli perikardiyal efüzyonların ayırıcı tanısında, klinik tablo sitopeniler ve sepsis benzeri bulgularla maligniteyi taklit etse dahi, iyatrojenik psödoanevrizmalar gibi mekanik nedenlerin mutlaka akılda tutulması gerektiğini vurgulamaktadır.

Anahtar Kelimeler: perikardiyal efüzyon, psödoanevrizma,

Görsel-1



Hastanın ilk ekokardiografisindeki masif perikardiyal efüzyon

Görsel-2



Hastanın kitlesine ait BT görüntüsü

Görsel-4

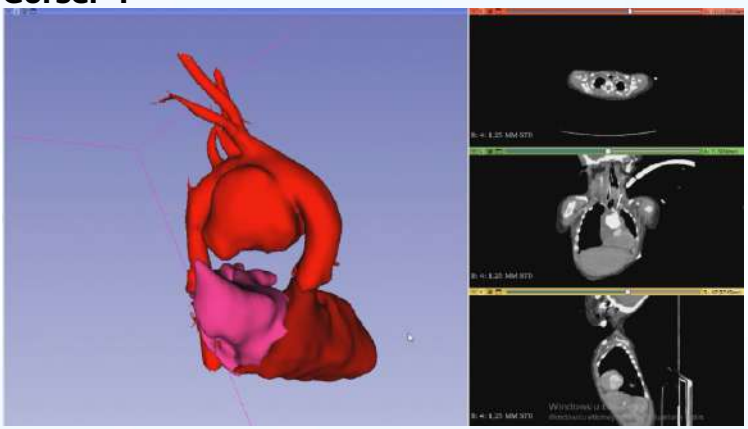

Tomografi görüntüsünün 3 boyutlu olarak yapılandırılması

Görsel-3



Psödoanevrizmanın suprasternal görüntülemede görüntülenmesi

PP-219

Sessiz Sinyaller: Ötiroid Hashimoto Tiroiditi Olan Çocuklarda Repolarizasyon Heterojenitesi ve Otonom Modülasyonun Analizi

Tuğba Burcu Öztürk Gömeç, Özlem Turan, Serdar Şahin, Melih Moran, Uğur Atalay, Özge Nergizoğlu Işıtan, Zehra Diyar Tamburacı, Gökmen Özdemir, Işıl Yıldırım Baştuhan, Abdullah Kocabaş
Sağlık Bilimleri Üniversitesi Antalya Eğitim ve Araştırma Hastanesi, Çocuk Kardiyoloji Kliniği, Antalya

AMAÇ: Hashimoto tiroiditi, çocuklarda en sık görülen otoimmün tiroid hastalığıdır ve genellikle ötiroid durumda ortaya çıkar. Ötiroid Hashimoto tiroiditinin (eHT) kardiyovasküler etkileri, özellikle aritmiler ve otonom disfonksiyon ile ilişkisi açısından yeterince bilinmemektedir. Bu çalışmada, eHT'li çocuklarda gelecekte aritmi gelişimine yatkınlık oluşturabilecek asemptomatik kardiyovasküler etkileri değerlendirmek amacıyla repolarizasyon inhomojenitesini gösteren elektrokardiyografik belirteçler (P dalga dispersiyonu (Pd), QT dispersiyonu (QTd) ve T dalgası tepe–son aralığı (Tp-e)) ile kalp hızı değişkenliği (HRV) incelendi.
Gereç ve YÖNTEMLER: Bu retrospektif analizde 67 hasta ve 50 sağlıklı kontrol yer aldı. Hastalar antropometrik ve biyokimyasal parametreler, elektrokardiyogram (EKG) bulguları, ekokardiyografik değerlendirmeler ve 24 saatlik Holter monitörizasyonu açısından incelendi. EKG parametreleri repolarizasyon indeksleri için ölçülüp analiz edildi; HRV ise zaman alanı ve frekans alanı analizleri kullanılarak değerlendirildi.
BULGULAR: Hastalarda P maks, Pd, QT aralıkları, QTd ve Tp-e aralıkları kontrol grubuna kıyasla anlamlı olarak daha uzundu (tüm $p < 0,001$). Alıcı işletim karakteristiği (ROC) analizi, 51 ms'lik bir Pd değerinin hastalığı %67 duyarlılık ve %72 özgüllükle

öngördüğünü gösterdi (eğri altındaki alan: 0,733; p = 0,001; %95 GA: 0,643–0,823). Zaman alanı HRV parametreleri (tüm normal–normal aralıkların standart sapması ve beş dakikalık normal–normal aralıkların standart sapması) eHT hastalarında anlamlı olarak daha düşüktü ve bu durum otonom dengesizliğe işaret etmekteydi. Buna karşılık, frekans alanı analizlerinde anlamlı bir fark saptanmadı.
SONUÇ: eHT'li çocuklarda miyokardiyal repolarizasyon heterojenitesi artmış ve HRV azalmıştır; bu bulgular aritmi açısından potansiyel bir risk olduğunu düşündürmektedir. Bu sonuçlar, tiroid fonksiyonlarının yanı sıra altta yatan otoimmün süreçler de göz önünde bulundurularak, bu hastaların izleminde düzenli kardiyak semptom sorgulaması ve EKG kontrollerinin gerekliliğini vurgulamaktadır. eHT'nin çocuklardaki uzun dönem kardiyovasküler risklerini aydınlatmak için ileri çalışmalara ihtiyaç vardır.

Anahtar Kelimeler: aritmi, hashimato, repolarizasyon

Resim 1

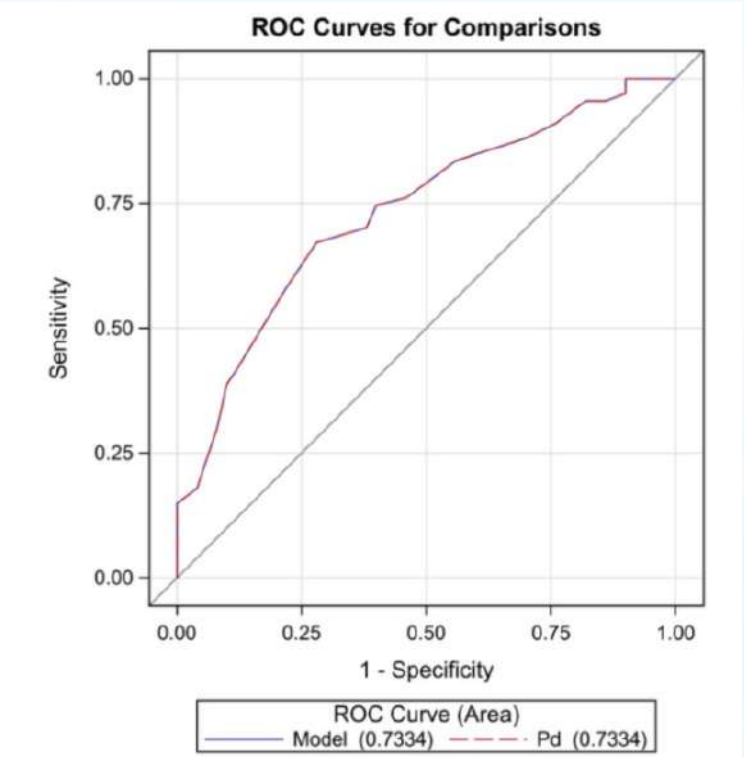

Ötiroid hipotiroidiyi öngörmede Pd için ROC eğrisi analizi

Tablo1

	eHT (n = 67)	Controls (n = 50)	p-value
Age (years)	12.7 ± 3.19	12.5 ± 2.69	0.695
Female/male	53/14	32/18	0.069
Weight (kg)	50.6 ± 18.65	46.8 ± 12.58	0.282
Height (cm)	151.8 ± 16.61	152.0 ±14.89	0.969
BSA (m^2)	1.3 ± 0.9	1.2 ± 0.8	0.781
BMI (kg/m^2)	20.1 ± 3.1	20.3 ± 2.9	0.511
SBP (mmHg)	110 ± 8.9	106 ± 8.5	0.255
DBP (mmHg)	69 ± 7.9	66 ± 7.1	0.368
HR (beats/min)	85.1 ± 11.43	85.3 ± 11.72	0.923
Tg-Ab (IU/mL)	128.3 ± 114.49	1.9 ± 0.72	<0.001
TPO-Ab (IU/mL)	284.6 ± 283.37	2.4 ± 0.68	<0.001
TSH (mIU/L)	2.7 ± 1.00	2.6 ± 0.95	0.713
fT3 (pg/mL)	0.99 ± 0.6	1.1 ± 0.3	0.875
fT4 (pg/mL)	1.0 ± 0.21	1.2 ± 1.17	0.179
EF (%)	69.1 ± 3.86	68.8 ± 3.98	0.803
FS (%)	37.7 ± 3.69	37.2 ± 3.67	0.499
LVDd (mm)	38.8 ± 4.52	39.2 ± 3.92	0.588
IVSd (mm)	7.2 ± 0.44	7.2 ± 0.42	0.761
LVPWd (mm)	7.3 ± 0.41	7.3 ± 0.40	0.955

TABLE 1: Demographic characteristics, laboratory results, and conventional echocardiographic findings in the study groups

Çalışma gruplarındaki demografik özellikler, laboratuvar sonuçları ve konvansiyonel ekokardiyografik bulgular

Tablo2

	eHT (n = 67)	Controls (n = 50)	p-value
Pd (ms)	51.9 ± 5.33	47.2 ± 5.32	<0.001
QTd (ms)	31.0 ± 9.98	19.0 ± 8.24	<0.001
QTcd (ms)	36.6 ± 12.15	22.6 ± 9.80	<0.001
Tp-e (ms)	58.7 ± 5.31	53.0 ± 4.41	<0.001
Tp-e/QT	0.2 ± 0.02	0.2 ± 0.01	0.001
Tp-e/QTc	0.2 ± 0.02	0.1 ± 0.02	0.003

TABLE 2: Electrocardiographic repolarization parameters of patients with eHT and the control group

eHT'li hastalar ve kontrol grubunun elektrokardiyografik repolarizasyon parametreleri

Tablo3

	Patients (n = 67)	Controls (n = 50)	p-value
Max HR (min^{-1})	171.2 ± 15	176.5 ± 13.5	0.128
Min HR (min^{-1})	48.7 ± 7	51.1 ± 6.9	0.159
Average HR (min^{-1})	86.9 ± 10.5	90.9 ± 8.5	0.090
Time-domain parameters			
SDNN (ms)	114.5 ± 26.8	137.1 ± 23.5	0.003
SDNN index (ms)	63.5 ± 19.7	67.8 ± 18.1	0.750
SDANN (ms)	104.3 ± 31.4	127 ± 31.7	0.012
rMSSD (ms)	43 ± 22	46 ± 23	0.660
PNN50 (%)	19.4 ± 10.7	22.1 ± 10.3	0.102
Total power (ms^2)	3771 (2358.4-5102.3)	3805 (2542.2-5810.9)	0.595
Frequency-domain parameters			
VLF (ms^2)	2192 (1324.3-3197.4)	2167.2 (1543.3-3237.4)	0.620
LF (ms^2)	748.3 (430.5-950.5)	761 (423.2-1050.5)	0.520
HF (ms^2)	668.1 ± 293.3	757.1 ± 384.1	0.210
LF/HF	1.6 (0.9-2.8)	1.4 (0.9-5.9)	0.813

Hasta ve kontrol grupları arasında zaman ve frekans alanı HRV parametrelerinin karşılaştırılması

PP-220

Transkateter ASD Kapatılması Sonrası Migren Benzeri Baş Ağrısı Ortaya Çıkan Bir Olgu

Cüneyt Zihni, Onur Tasci, Ömer Faruk Gülaştı
İzmir Tepecik Eğitim Ve Araştırma Hastanesi, Çocuk Kardiyolojisi Bilim Dalı, İzmir

GİRİŞ:
Transkateter ASD kapatılması sonrası yeni başlayan migren tipi baş ağrısı, sık görülmeyen ancak önemli bir komplikasyondur. Genellikle tıbbi tedaviye iyi yanıt verdiği ve uzun dönemde düzeldiği bildirilse de, nadiren tedaviye dirençli olgularda cihazın cerrahi olarak çıkarılması da gerekebilmektedir.
OLGU:
14 yaş kız olgu. Belirgin yakınması yoktu. 6 yıl önce ARA kardit tanısı almış, 21 günde bir benzatin penisilin uygulanıyormuş. Soy geçmişinde annede bir dönem epilepsi tedavisi görme öyküsü mevcuttu. Kontrollerinde ekokardiyografide minimal AY ve eser MY dışında, 6 mm soldan sağa şantlı sekundum ASD saptanması üzerine pediatrik kardiyoloji ve pediatrik kalp damar cerrahisi konseyinde görüşülerek transözefageal ekokardiyografi (TEE) planlandı. TEE sonucunda 7 mm sekundum tipi ASD izlendi. Tüm rimler yeterliydi. Hastaya genel anestezi altında perkutan transkateter yöntemle 7,5 mm FİGULLA FLEX II ASD Occluder cihazı yerleştirildi. İşlem sonrası TEE ve transtorasik ekokardiyografilerde cihazın yerinde olduğu ve rezidü şantın olmadığı görüldü. İşlem komplikasyonsuz sonlandırıldı. İşlem sonrası 6. saatte sağ frontal bölgede zonklayıcı baş ağrısı, bulanık görme, bulantı ve kusma şikayetleri başladı. Daha sonra bulantısı kendiliğinden düzelen hastanın, baş ağrısı parasetamol tedavisi ile geriledi. Ekokardiyografide cihazın yerinde olduğu, rezidü şant veya trombüs olmadığı görüldü. Çocuk nöroloji bilim dalına danışılarak, kranial BT ve ASD device ile uyumlu olacak şekilde beyin difüzyon MR çekildi. Her iki görüntülemede de belirgin bir

patoloji saptanmadı. Göz dibi muayenesi normal olarak değerlendirildi. Hastanın anamnezi derinleştirildiğinde, anneannesinde migren olduğu, hastada da çok seyrek (yılda bir iki kez) hafif şekilde benzer yakınmalar olduğu ve kısa sürdüğü öğrenildi. Ayrıca metal aksesuar kullanırken zaman zaman ciltte hafif kızarıklık ve kaşıntı olabildiği, ancak herhangi bir tanı almadığı belirtildi. İşlem sonrası ikinci ve üçüncü günlerde de benzer baş ağrıları ve bulanık görme yakınmaları oldu. Çocuk nöroloji bilim dalının önerisiyle kranial BT, beyin difüzyon MR ve göz dibi bakıları tekrarlandı. Ayrıca olası sinüs ven trombozuna yönelik MR venografi çekildi. Görüntülemelerde ve göz dibi bakısında sorun saptanmaması üzerine EEG planlandı. EEG sonucunun da normal gelmesi ve dördüncü gün baş ağrısı olmaması üzerine hasta, 3 mg/kg/gün dozunda asetil salisilik asit tedavisine devam edilerek taburcu edildi. Kontrolde, transdermal nikel yama alerji testi yapılması amacıyla çocuk alerji polikliniğine yönlendirildi.

TARTIŞMA:

Literatürde, ASD ve PFO kapatılmasından sonra migren atak sıklığının azaldığını bildiren birçok çalışma bulunmasına karşın transkateter ASD kapatılma işlemi sonrası yeni başlayan migren atakları olduğunu bildiren tekli ve olgu serileri şeklinde raporlar da mevcuttur. Voet ve arkadaşlarının bir çalışmasında, transkateter ASD kapatılması sonrası %12 yeni başlangıçlı migren saptanmış ve bunların çoğu uzun dönem izlemde kaybolmuştur. Bu olgularda baş ağrısının sebebi net değildir. Çeşitli yayınlarda cihazın yüzeyinde oluşan trombosit aktivasyonu, nikel alerjisi veya cihazın neden olduğu atriyal septumun gerilmesiyle ilişkili atriyal natriüretik peptit salınması sorumlu tutulmuştur. Olgumuzda da geçmişte bazı metal aksesuarlarla ciltte kızarıklık ve kaşıntı olması, nikel alerjisi olasılığını akla getirdi. Bunun için transdermal nikel yama alerji testi yapılması planlanan hasta, çocuk alerjisi bölümüne yönlendirildi.

Nikel aşırı duyarlılığı belirtilerinin birkaç ay boyunca devam edebileceği, genellikle antihistaminikler, steroidler veya klopidogrel eklenmesi gibi tıbbi tedavilere yanıt verebildiği bildirilmiştir. Ancak tıbbi tedavinin başarısız olduğu nadir durumlarda, cihazın cerrahi

olarak çıkarılması düşünülebilir. Hastamızın baş ağrılarının gerilemesi nedeniyle tedavisi değiştirilmedi. Yakın izlem planlandı.

Anahtar Kelimeler: ASD device, nikel alerjisi, baş ağrısı

Şekil 1

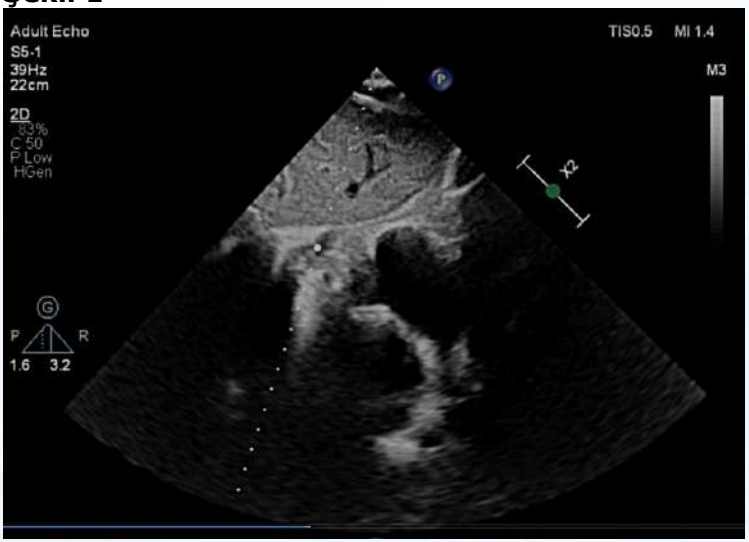

Bikaval görüntülemede cihazın yeri

Şekil 2

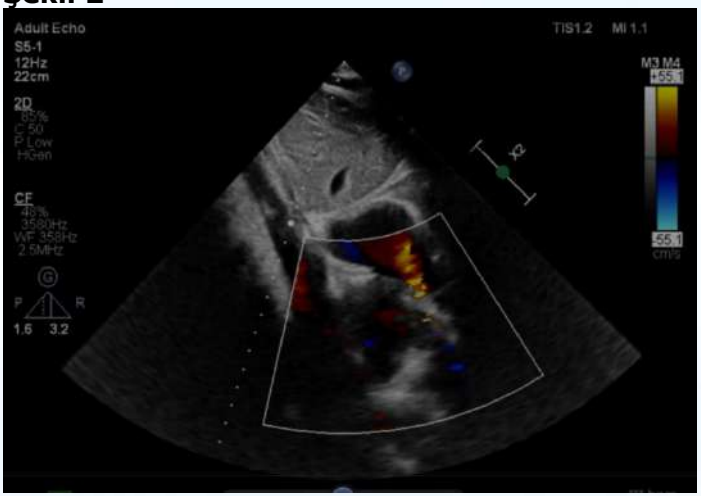

Bikaval görüntülemede rezidü şant görülmedi

Şekil 3



Apikal 4 boşluk görüntülemede cihazin yeri (diyastol)

Şekil 4

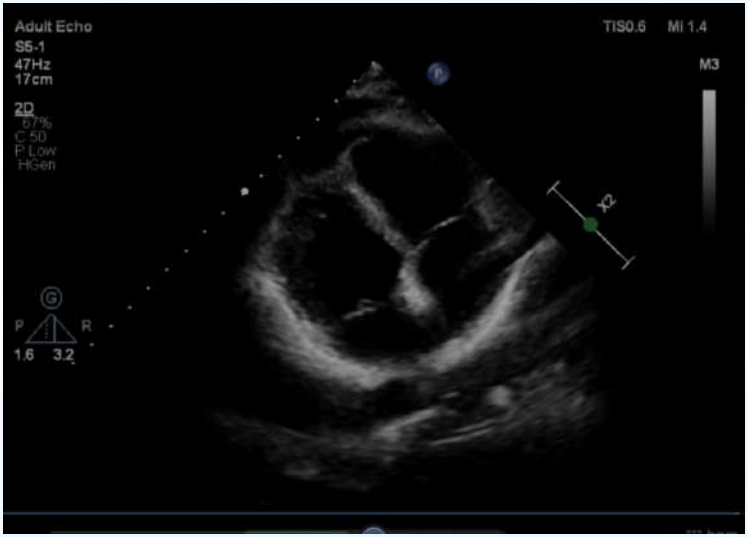

Apikal 4 boşluk görüntülemede cihazın yeri (sistol)

PP-221

Rekürren Miyoperikarditin Nadir Bir Genetik Nedeni- Olgu Sunumu

Melih Er, Derya Duman, Abdullah Gündüz, Bilge Atlı, Derya Karpuz
Mersin Üniversitesi Hastanesi Çocuk Kardiyoloji Bölümü

Miyoperikardit çocuklarda sık görülür, ancak rekürrens çoğunlukla beklenmez. Miyoperikardit tanısı ile defalarca yatış verilen bir kız hastada etiyolojide görülebilecek nadir gen pozitifliklerini sunmayı amaçladık

Olgu
17 yaş kız hasta, ilk 12 yaşındayken sonrasında yıl içinde en az 3 defa miyoperikardit tanısı ile yatış öyküsü var.

Rekürren miyoperikardit etiyolojisine yönelik tiroid fonksiyon testleri normaldi. Kardiyak mr miyokardit le uyumlu tutulum mevcuttu, kontrol mr da da fibrozis mevcuttu, ek kardiyomiyopati bulgusu yoktu, kardiyak fonksiyonları normaldi. Holterde VES leri ve coupletleri mevcuttu. Beta blokör başlandı. Antikorlarına bakıldı FMF açısından bakılan MEF 694 heterozigot pozitif geldi. Çocuk romatoloji ile takip edilen hastaya kolşisin tedavisi başlandı. Tedaviye rağmen atakları tekrarlayan ve çocuk romatoloji ile de takibe devam edilen hastada wes gen analizi yapıldı, DSP geni NM_004415.4 c.478C>t heterozigot olarak tespit edildi ve patojenik olarak genetik bölümünce de yorumlandı.
Hastanın babasında da bu gen pozitifliği olduğu öğrenildi. Klinik olarak kardiyomiyopatisi olmayan hasta kolşisin ile takip edilemeye devam ediyor.

Tartışma sonuç
Rekürren miyoperikarditlerde FMF bir neden olabilmekle beraber, tedaviye yanıtsız hastalarda geniş gen paneli çalışılması etiyoloji ve klinik takipte önemli olabilmektedir.

Anahtar Kelimeler: Miyoperikardit, Aritmi, DSP Geni,FMF

TROPONİN ÇİZELGESİ

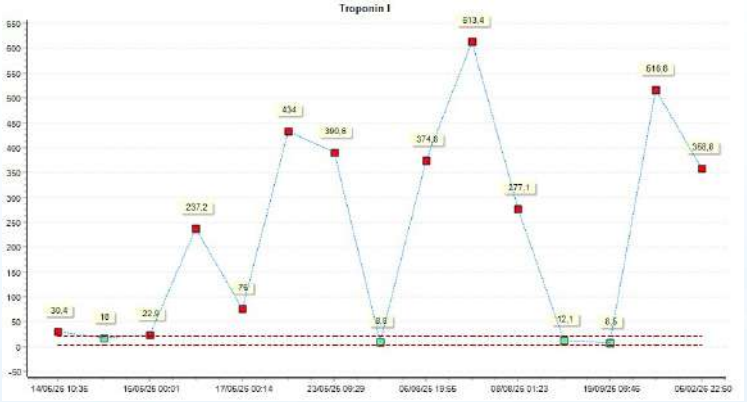

PP-222

Gerçek yaşamda pediatrik efor stres testi: 320 hastalik büyük seri

Serdar Akin Maras[1], Ozlem Elkïran[2], Mehmet Öncül[2]
[1]Malatya Eğitim ve Araştırma Hastanesi, Çocuk Kardiyoloji Kliniği, Malatya
[2]İnönü Üniversitesi Tıp Fakültesi, Çocuk Kardiyoloji Bilim Dalı, Malatya

GİRİŞ-AMAÇ:
Efor stres testi, pediatrik popülasyonda egzersizle indüklenen aritmi, miyokardiyal iskemi ve egzersiz intoleransının değerlendirilmesinde kullanılan önemli bir tanısal yöntemdir. Çocukluk çağında ciddi kardiyak patoloji sıklığı düşük olmakla birlikte, doğru endikasyon ile uygulandığında klinik yönetimi yönlendirmektedir. Bu çalışmada altı aylık dönemde Malatya Eğitim ve Araştıma Hastanesinde gerçekleştirilen pediatrik efor testlerinin gerçek yaşam verileri ışığında değerlendirilmesi amaçlandı.
YÖNTEM:
Retrospektif, tek merkezli çalışmaya altı aylık süre içinde efor testi uygulanan 6–17,5 yaş aralığındaki 320 hasta dahil edildi. Hastaların 176'sı (%55) erkek, 144'ü (%45) idi. Testler Modifiye Bruce protokolü ile, sürekli 12 derivasyonlu elektrokardiyografi (EKG) monitörizasyonu ve kan basıncı takibi eşliğinde uygulandı. Test endikasyonları, bazal EKG bulguları ve egzersiz sırasında gelişen ritim ile ST segment değişiklikleri analiz edildi.
BULGULAR:
En sık test endikasyonu eforla göğüs ağrısı (n=89, %27,8) olup bunu ailede erken yaşta miyokard enfarktüsü öyküsü nedeniyle spor öncesi tarama (n=81, %25,3), senkop/presenkop (n=52, %16,3) ve eforla çarpıntı (n=41, %12,8) izledi. Sekiz hastada (%2,5) diğer nedenlerle test uygulandı. Efor sonuçlarının değerlendirilmesinde testlerin büyük çoğunluğunun normal olduğu görüldü. Altmış dokuz hastada (%21,6) dispne nedeniyle test erken sonlandırıldı. Bazal EKG'de 44 hastada (%13,8) ventriküler ekstrasistol (VES) saptanmış olup bunların 34'ünde (%10,6) egzersizle VES'lerin kaybolduğu gözlendi. Yalnızca 2 hastada (%0,6) yüksek kalp hızlarında VES devamlılığı izlendi. Dört

hastada (%1,25) inferolateral ST segment değişikliği saptandı. Beş hastada (%1,6) kısa PR aralığı mevcuttu. Test süresince majör komplikasyon gelişmedi.
SONUÇ:
Altı aylık gerçek yaşam verileri, pediatrik yaş grubunda efor stres testinin güvenli ve yüksek oranda normal sonuçlanan bir yöntem olduğunu göstermektedir. İskemi düşündüren ST segment değişikliği oranının düşük (%1,25) olması ve egzersizle kaybolan VES oranının yüksekliği, çocukluk çağında egzersizle ilişkili semptomların çoğunlukla benign karakterde olduğunu desteklemektedir. Bulgularımız, özellikle spor öncesi değerlendirme ve egzersizle ilişkili yakınmaların ayrımında efor stres testinin klinik karar sürecine anlamlı katkı sağladığını düşündürmektedir.

Anahtar Kelimeler: pediatrik efor testi, spor öncesi tarama, ventriküler ekstrasistol

PP-223

Pediatrik Hastalarda Embolize Kateter Parçalarının Transkateter Yöntemle Yönetimi

Meral Barış Doydu, Hazım Alper Gürsu, İbrahim Ece
Ankara Bilkent Şehir Hastanesi, Çocuk Kardiyoloji Kliniği, Ankara

GİRİŞ ve AMAÇ
Kronik hastalıklara sahip hastalarda intravenöz tedavi sürecinde santral venöz kateter ve port kateterleri sıklıkla kullanılmaktadır. Kateter kırılması sonrası gelişen embolizasyon; miyokard perforasyonu, kardiyak tamponad, infektif endokardit ve aritmi gibi ciddi ve potansiyel olarak ölümcül komplikasyonlara yol açabilmektedir. Bu nedenle embolize yabancı cisimlerin cerrahi veya transkateter yöntemlerle çıkarılması gerekmektedir. Daha az invaziv olması ve yüksek başarı oranları nedeniyle transkateter yöntemler ön plana çıkmaktadır. Bu çalışmada, kateter kırılması sonrası gelişen embolizasyon olgularında transkateter yabancı cisim çıkarılmasına yönelik teknik yaklaşımın ve merkez deneyimimizin değerlendirilmesi amaçlanmıştır.
YÖNTEM
Ocak 2020 – Aralık 2025 tarihleri arasında embolize yabancı cisim çıkarılması amacıyla girişim uygulanan 10 hastanın demografik, klinik ve işlem verileri, yabancı cisimlerin tipi ve lokalizasyonu, işlemin yapılma zamanı, kullanılan girişimsel teknikler ve işlem başarısı değerlendirildi. Sürekli değişkenler otalama ± standart sapma(SD)(en düşük-en yüksek) olarak belirtildi.
BULGULAR
Hastaların %40'ı(n=4) kız cinsiyette idi. Hastaların ortalama yaşı 9 yaş(58 gün-17 yaş), ortalama ağırlığı 29.64kg(4.4-60 kg) idi. Çıkarılan yabancı cisimlerin %20'si(n=2) santral venöz kateter parçası, %50'si(n=5) port kateter parçası, %10'u(n=1) diyaliz kateteri parçası, %10'u(n=1) kateter teli, %10'u(n=1) sheath parçası idi. Yabancı cisimlerin intravasküer alanda bulunma süresi ortalama 2.5 ay(3 gün-6 yıl) idi. Yabancı cisimlerin %40'ı(n=4) superior vena cava(SVC)-sağ atrium bileşkesinde yerleşmişti. Tüm hastalar işlem öncesinde asemptomatikti. Tüm hastalarda femoral ven yoluyla girişim yapıldı. Kullanılan sheath boyutları hastanın vücut ağırlığı, damar çapı ve yabancı cismin boyutuna göre seçilmiş olup 4–10 French arasında değişmekteydi. Telescoping sheath-assisted tekniğinin uygulanacağı olgularda, yabancı cismin sheath içine alınabilmesini sağlamak amacıyla, yabancı cismin çapından en az 1–2 French daha büyük long sheath tercih edildi. Yabancı cisim çıkarılmasında %60(n=6) long sheath, %10(n=1)

MPA, %20(n=2) JR4, %10 (n=1) Agilis kateterleri kullanıldı. Tüm hastalarda snare kateter tekniği ile single loop snare kateteri kullanıldı. Bir hastada (%10, n=1) embolize kateter parçasının ekstravasküler alanda olması ve hemodinamik risk oluşturmaması nedeniyle klinik izlem tercih edildi. Bir hastada (%10, n=1) kateter kullanım süresinin uzamasına bağlı ilk seansta tekrarlayan snare ile yakalama girişimleri başarısız oldu. İşlem sırasında kontrast enjeksiyonlarında dolum defekti izlenmesi üzerine bilgisayarlı tomografi ile yapılan değerlendirmede trombüs ile uyumlu bulgular saptandı. Girişimsel Radyoloji Bilim Dalı desteği ile yapılan ikinci seansta, iliak venlerde tromboza bağlı dolum defekti nedeniyle popliteal ven yoluyla girişim gerçekleştirildi. Embolizasyon riskini azaltmak amacıyla inferior vena cava filtresi yerleştirildi. Loop snare ile yabancı cismin stabilizasyonu sağlandıktan sonra long sheath, snare üzerinden ilerletilerek yabancı cisim sheath içerisine alındı (telescoping sheath-assisted tekniği). Bir hastada (%10, n=1) SVC duvarına yapışık port kateter parçası benzer şekilde telescoping sheath-assisted teknik kullanılarak başarıyla çıkarıldı. Tüm hastalarda işleme bağlı komplikasyon gözlenmedi.

SONUÇ

Kateter kırılmasına bağlı embolize yabancı cisimler, pediatrik hastalarda ciddi komplikasyon riski taşıyabilmektedir. Bu çalışmada, pediatrik hastalarda embolize yabancı cisimlerin transkateter yöntemle yönetimine ilişkin deneyim sunulmuştur. Uygun hasta ve teknik seçimi ile transkateter yabancı cisim çıkarılmasının uygulanabilir bir yaklaşım olduğu gözlenmiştir.Fibrin kılıfı veya damar duvarına adezyon şüphesi bulunan olgularda, yabancı cismin loop snare ile stabilize edilmesini takiben, doğrudan traksiyon uygulanmaksızın long sheath'in snare kateter üzerinden koaksiyel (telescoping sheath-assisted) olarak ilerletilmesiyle yabancı cismin kontrollü şekilde çıkarılabildiği izlenmiştir. Bu yaklaşımın, yabancı cismin keskin kenar etkisini sınırlayarak intimal hasar, kanama ve diseksiyon riskini azaltmaya katkı sağlayabileceği düşünülmektedir.

Anahtar Kelimeler: santral venöz kateterizasyon, snare kateter, yabancı cisim

Şekil 1



Kateter teli etrafındaki fibrin/trombüs formasyonu

Şekil 2

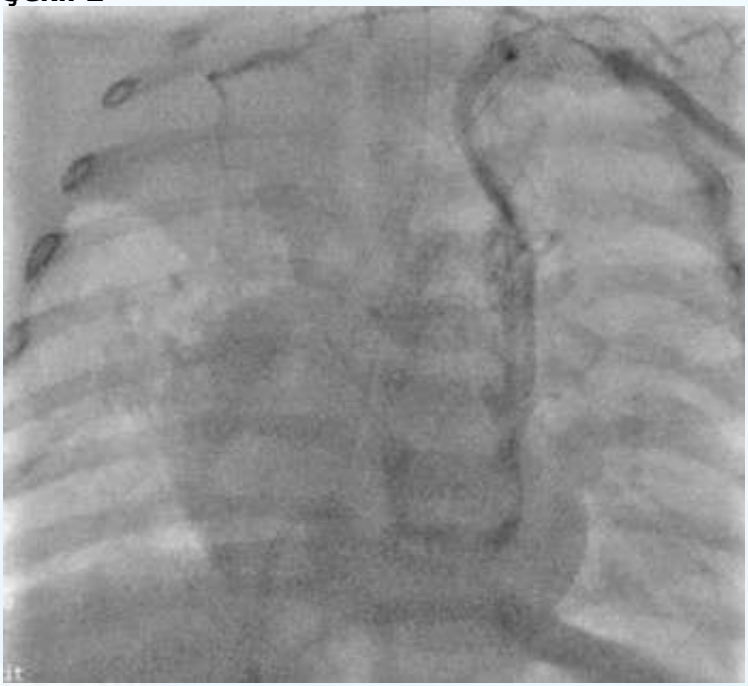

Ekstravasküler alanda bulunan kateter parçası

Şekil 3

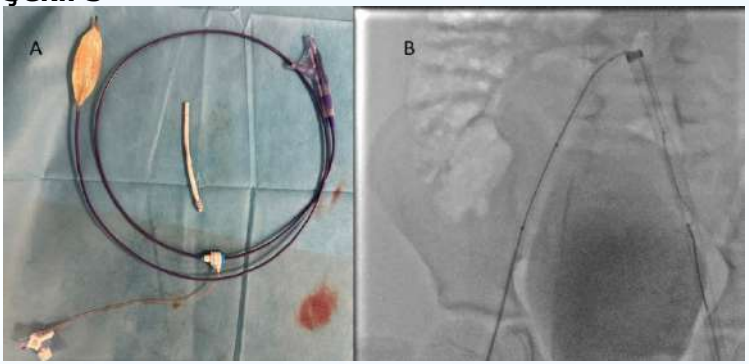

A: Kopmuş sheath parçası, B: Sheath parçasının long sheath içerisine çekilme anı

Şekil 4

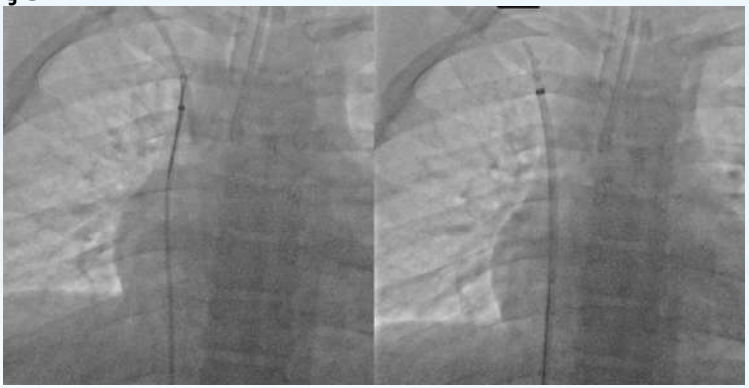

Telescoping sheath-assisted tekniği ile yabancı cismin alınma anı

Uzun Süreli Siyanozun Alışılmadık Bir Nedeni: İzole Sağ Ventrikül Hipoplazisi

Cem Doğan, Yusuf İlker Dur, Muhammed Yaşar Kılınç, Ozan Hira, Aykut Özön, Mediha Özdaş, Mustafa Mertkan Bilen, Gamze Vuran, Mehtap Küçük, Nilüfer Çetiner Çine, Murat Muhtar Yılmazer, Timur Meşe
Dr. Behçet Uz Çocuk Hastalıkları ve Cerrahisi Eğitim ve Araştırma Hastanesi

İzole sağ ventrikül hipoplazisi oldukça nadir görülen bir konjenital kalp hastalığıdır. Hastalık ilk olarak 1950 yılında Cooley ve arkadaşları tarafından tanımlanmış, sonrasında çok sınırlı sayıda vaka tanımlanmıştır. Hastalıkta sağ ventrikülün yetersiz gelişimi görülmektedir ve patent foramen ovale ya da atrial septal defekt gibi interatrial şant varlığı dışında kardiyak anomali olmaması karakteristiktir. Klinik bulgular genellikle sağ ventrikül hipoplazisine, hipoplazik sağ ventrikülün kompliansına ve interatrial şantın derecesine bağlı olarak değişkenlik göstermektedir. Hastalık nadir görüldüğü için yönetimi vaka bazlı deneyimlerle sınırlıdır. Biz de nadir görülen bu vakayı sunarak merkezimizin deneyimini paylaşmayı amaçladık.
17 yaşında erkek hasta polisitemi nedeniyle takip edildiği çocuk hematoloji servisinden etyoloji araştırma amacıyla tarafımıza yönlendirildi. Hastanın kliniğe kabulünde yapılan fizik muayenesinde siyanoz ve parmaklarında clubbing mevcuttu. Hastanın vital bulguları değerlendirildiğinde oksijen satürasyonu oda havasında %84 olarak ölçüldü. Hastanın kan tetkiklerinde tam kanında hemoglobin 18,7 g/dl, hematokrit %53,7, eritrosit sayısı 6,3 milyon/µL tespit edildi. Yapılan transtorasik ekokardiyografisinde sağ ventrikül hipoplazik olarak değerlendirildi. Sağ atrium dilateydi ve triküspid kapakta orta seviyeli yetersizlik olduğu izlendi. Hastaya ayrıntılı görüntüleme amacıyla transözofageal ekokardiyografi yapıldı. Transözofageal

ekokardiyografide patent foramen ovale ve bu defektten sağdan sola geçiş izlenen hastaya pulmoner arteriovenöz fistül tanısını dışlamak amacıyla BT anjiografi yapıldı. BT anjiografisi normal sonuçlandıktan sonra ileri inceleme amacıyla kardiyak kateterizasyon planlandı. Kardiyak kateterizasyonda pulmoner arterleri normal olarak görüntülenen hastanın ana pulmoner arter ortalama basıncı 11 mmHg ölçüldü. Kardiyak kateterizasyonu normal olarak sonuçlanan hastaya kardiyak manyetik rezonans görüntüleme planlandı. Kardiyak manyetik rezonans görüntülemesinde sağ ventrikül volümü yaşına göre düşük ölçülen hastanın sağ ventrikül fonksiyonları da hafif azalmış olarak raporlandı ve hastaya izole sağ ventrikül hipoplazisi tanısı konuldu. Bu tanıyla Kalp Damar Cerrahisi ve Çocuk Kardiyolojisi konseyinde değerlendirilen hastaya literatür bilgisine de paralel olarak Glenn şantı operasyonu yapılması planlandı.
İzole sağ ventrikül hipoplazisi sağ ventrikülün trabeküler kısmının tamamen ya da kısmen gelişmemesiyle karakterize, oldukça nadir görülen bir konjenital kalp hastalığıdır. Hastalığın kliniği daha önce de bahsedildiği gibi hipoplazinin derecesiyle doğrudan ilişkilidir. Ciddi vakalarda infant döneminde siyanoz ya da konjestif kalp yetersizliği görülebilirken, hipoplazinin daha az olduğu vakalar ileri yaşlarda siyanoz, dispne veya parmaklarda çomaklaşma ile prezente olabilir. Ekokardiyografi tanı için temel araç olsa da ileri inceleme amacıyla kardiyak manyetik rezonans görüntüleme ve kardiyak kateterizasyon da gerekebilmektedir. Hastalığın yönetimi sınırlı literatür verilerine dayanarak yapılmaktadır ve hastanın klinik durumu, görüntüleme yöntemleri ve kardiyak kateterizasyonla multi disipliner karar ve yönetim gerektirmektedir. Uygun yaklaşım için en önemli kriter sağ ventrikül hipoplazisinin derecesidir. Atrial septal defekt varsa volüm artışına sağ ventrikülünün uyum sağlayabileceği düşünülen hastalarda transkateter kapatma denenebilir. Ciddi hipoplazisi olan hastalarda literatür önerisi Glenn şant operasyonudur. Amaç hipoplazik sağ ventrikülün yükünü azaltmak ve siyanozun iyileştirmektir. Çok ağır olgularda Fontan palyasyonu yapıldığına dair veriler mevcuttur.

Anahtar Kelimeler: İzole sağ ventrikül hipopalzisi, siyaniz, glenn şantı

Hastanın transözofageal ekokardiyografi görüntüsü

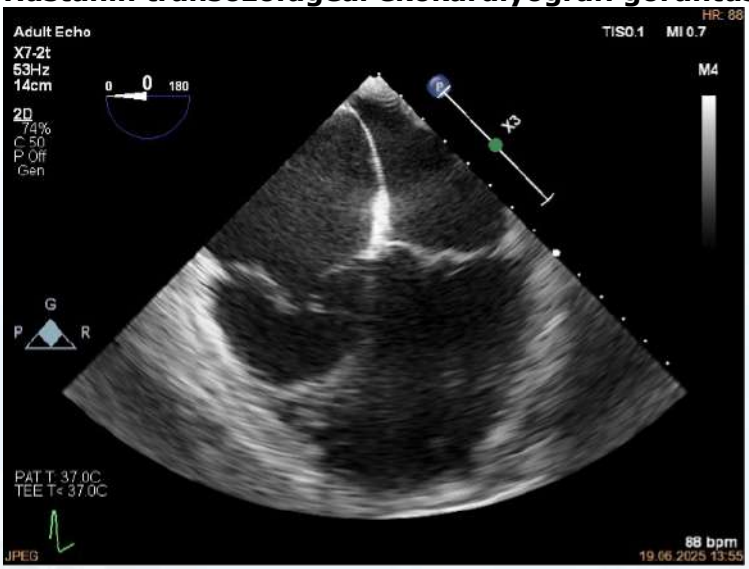

PP-225

Redo Ross-Konno Operation

Yiğit Kılıç, Ahmet Şaşmazel
Sağlık Bilimleri Üniversitesi, Dr. Gazi Yaşargil Eğitim ve Araştırma Hastanesi, Çocuk Kalp ve Damar Cerrahisi Kliniği, Diyarbakır

Redo Ross-Konno Operation for valvuler and subvalvuler aortic stenosis

Anahtar Kelimeler: Ross-Konno, Aortic stenosis, LVOTO

PP-226

Unilateral Atrofik Böbreğe Bağlı RAAS Aktivasyonu Sonucu Gelişen Sekonder Hipertansiyonla İlişkili Hipertrofik Sistolik Disfonksiyon: Pediatrik Olgu

Derya Sağcan Durmuş, Fatoş Alkan, Onur Bïrcan, Yağmur Güvendik Özkan, Şenol Coşkun
Manisa Celal Bayar Üniversitesi Tıp Fakültesi, Çocuk Kardiyolojisi - Manisa

GİRİŞ ve AMAÇ
Uzun süreli ve kontrolsüz hipertansiyon (HT), sol ventrikülde artmış basınç yüküne bağlı olarak konsantrik hipertrofiye ve zamanla yapısal bozulma ile sistolik fonksiyon kaybına yol açabilmektedir. Bu süreç, hipertrofik kardiyomiyopati fenotipi ile seyreden tabloda sekonder sistolik disfonksiyon gelişimiyle sonuçlanabilir. Renal kaynaklı sekonder hipertansiyonlarda renin-anjiyotensin-aldosteron sisteminin (RAAS) kronik aktivasyonu, hipertansiyonun temel patofizyolojik mekanizmasını oluşturur. RAAS'ın sürekli uyarılması, artmış afterload ve aldosteronun miyokard üzerindeki doğrudan fibrotik etkileri aracılığıyla kardiyak remodeling sürecini hızlandırır.
Unilateral atrofik ve nonfonksiyone böbrekler pediatrik yaş grubunda sıklıkla izlenmekte olup, çoğu olguda asemptomatik seyreder ve konservatif olarak takip edilir. Bu hastalarda genellikle nefrektomi endikasyonu bulunmaz. Nadir olgularda, atrofik böbrekten kaynaklanan renin salınımı, RAAS aktivasyonu gelişerek ciddi ve dirençli hipertansiyona yol açabilmektedir.
Bu posterin amacı, unilateral atrofik ve nonfonksiyone böbrekten kaynaklanan RAAS aktivasyonu sonucu gelişen malign hipertansiyonla seyreden hipertansif hipertrofik kardiyomiyopati ve buna sekonder sistolik disfonksiyon tablosunu sunarak, pediatrik hastalarda geri dönüşlü sekonder nedenlerin ayırıcı tanı ve

yönetimindeki kritik önemini vurgulamaktır.

OLGU

Altı yaşında erkek hasta, elektrolit imbalansı nedeniyle yapılan değerlendirme sırasında evre 2 HT saptanması üzerine ileri incelemeye alındı. Hemogram normaldi. Biyokimyasal değerlendirmede hipokalemi, hiponatremi ve hipokloremi dışında patolojik bulgu izlenmedi.

Endokrinolojik değerlendirmede tiroid fonksiyon testleri, ACTH, kortizol düzeyleri normaldi. Plazma renin aktivitesi ve aldosteron düzeyleri belirgin yüksek bulundu. Deksametazon supresyon testi sonrası aldosteron düzeylerinde baskılanma izlenmedi ve renin yüksekliği devam etti. Sürrenal BT normaldi. Konjenital adrenal hiperplazi ve primer hiperaldosteronizm lehine bulgu saptanmadı.

Kardiyolojik değerlendirmede elektrokardiyografi (EKG) sinüs ritmi ile uyumlu olup sol ventrikül hipertrofisi (LVH) bulguları izlendi. Ekokardiyografide sol ventrikül duvar kalınlıklarında artış, konsantrik hipertrofi mevcuttu. Ejeksiyon fraksiyonu (EF) %45 olarak saptandı. Hafif aort yetersizliği, mitral ve triküspit yetersizlik mevcuttu. Yapısal kalp hastalığı ve hipertansif obstrüktif kalp hastalıkları açısından aort stenozu, aort koarktasyonu izlenmedi. Brain natriüretik peptit (BNP) düzeyleri belirgin yüksek düzeylerde seyretti (3924 pg/ml). Troponin düzeyi sınırda yüksekti. İzlemde LVH'nin belirginleştiği ve sistolik fonksiyonların progresif olarak bozulduğu, EF'nin %30'a kadar gerilediği gözlendi.

Nefrolojik değerlendirmede tübülopatisi yoktu. Renal ultrasonografi, renal doppler USG, BT anjiyografi ve DMSA sintigrafide sağ böbreğin ileri derecede atrofik ve nonfonksiyone olduğu, sağ renal arter akımının belirgin azaldığı gösterildi.

Hasta hipertansif kardiyomiyopati açısından amlodipin, beta bloker, spironolakton ve RAAS blokajı içeren çoklu antihipertansif tedaviler ile izlendi. EF'de kısmi düzelme olmasına rağmen dirençli HT'nin devam etmesi ve etyolojide nonfonksiyone atrofik böbreğe sekonder dirençli HT ön planda düşünülmesi üzerine multidisipliner konseyde değerlendirilerek hastaya laparoskopik sağ nefrektomi uygulandı. Patolojik incelemede kronik interstisyel nefrit, atrofik böbrek ve HT'ye bağlı damar duvarlarında kalınlaşma saptandı. Nefrektomi sonrasında hastanın kan basıncının normale döndüğü,

LVH'nin gerilediği ve sistolik fonksiyonlarının düzeldiği gözlendi.

SONUÇ

Bu olgu, unilateral atrofik ve nonfonksiyone böbreklerin pediatrik hastalarda çoğu zaman asemptomatik seyretmesine rağmen, nadir olgularda RAAS aktivasyonu yoluyla malign ve dirençli hipertansiyona neden olabileceğini göstermektedir. Bu hipertansif yük, sekonder olarak hipertrofik kardiyomiyopati fenotipi ve buna eşlik eden sistolik disfonksiyon gelişimi ile sonuçlanabilmektedir. Sekonder kardiyomiyopatilerden ayırıcı tanının doğru yapılması, etyolojiye yönelik yaklaşımın belirlenmesi açısından kritik öneme sahiptir. Özellikle etyolojisi açıklanamayan, medikal tedaviye dirençli malign HT varlığında, unilateral atrofik böbreğin potansiyel bir kaynak olarak değerlendirilmesi ve uygun olgularda nefrektominin kardiyovasküler açıdan dramatik ve geri dönüşlü sonuçlar sağlayabileceği akılda tutulmalıdır.

Anahtar Kelimeler: atrofik böbrek, hipertansiyon, kardiyomiyopati

Şekil 1. Renal Görüntüleme Bulguları



Şekil 1. Kontrastlı abdominal BT görüntülerinde (A: koronal, B: aksiyel) sağ böbreğin belirgin derecede atrofik ve hacim olarak küçülmüş olduğu izlenirken, DMSA renal sintigrafide (C) sağ

böbrek fonksiyonunun ileri derecede azaldığı görülmektedir; sol böbrek boyut ve fonksiyonu normaldir.

Şekil 2. Ekokardiyografi Bulguları



Şekil A. Parasternal uzun aks M-mod görüntülemede EF'de belirgin düşüş olduğu görülmektedir. Şekil B. Parasternal uzun aks görüntülemede sol ventrikül hipertrofik, belirgin dilate ve sferik izlenmektedir. Şekil C. 4 boşluk görüntülemede nefrektomi sonrası hastanın sol ventrikül duvar kalınlıklarında düzelme olduğu görülmektedir.

PP-227

İdiopatik Vf'de Aile Segregasyonunun Tanısal Gücü: Bir Brugada Sendromu Olgusu

Fatma Başak Burçak, Nermin Balcı, Ozlem Sarisoy, Mehmet Karacan
Ümraniye Eğitim ve Araştırma Hastanesi

GİRİŞ VE AMAÇ

Brugada Sendromu, kardiyak iyon kanallarındaki işlev bozukluklarına bağlı olarak ventriküler aritmilere ve ani kardiyak

ölüme yol açabilen kalıtsal bir kanalopatidir. Klinik bulgular asemptomatik seyirden ani kardiyak arrest ile başvuruya kadar geniş bir spektrumda değişkenlik gösterebilir ve elektrokardiyografik bulgular zaman içinde ortaya çıkabilir veya değişkenlik gösterebilir. Net tanı konulamayan olgularda da genetik analiz çalışılması gereklidir.

Bu olgu sunumunun amacı, başlangıçta idiopatik ventriküler fibrilasyon olarak değerlendirilen bir hastada, genetik aritmi merkezinde yapılan kapsamlı genetik inceleme ve aile segregasyon analizinin, altta yatan Brugada Sendromu tanısına ulaşılmasındaki belirleyici rolünü vurgulamaktır.

OLGU SUNUMU

32 yaşında erkek hasta, sabah servis aracında uyurken, arkadaşları tarafından nöbet benzeri aktivite geçirdiği fark edilmiş. Hasta, uyaranlara tepki vermeyince hastaneye götürülmüş. Monitörde polimorfik VT/VF tespit edilip hastaya 30 dk süren CPR ve kardiyoversiyon yapılmış. Entübe edilip yoğun bakıma yatırılmış. EKG'de belirgin patoloji saptanmamış. Epikrizde herhangi bir genetik aritmi sendromunu düşündüren patolojik EKG bulgusu belirtilmemiş. Yapılan koroner anjiyografi normal, kardiyak MR'da mid-ventriküler inferoseptal duvarda izlenen subepikardiyal geç kontrastlanma dışında patolojik bulgu saptanmamış. Hastaya ICD takılmış. Beta blokerle taburcu edilmiş. Taburcu olması sonrasında genetik bölümüne yönlendirilerek genetik test gönderilmiş. Genetik analiz sonucunda SCN5A c.3947G>A missense varyantı heterozigot olarak saptanmış ve VUS (klinik önemi bilinmeyen varyant) olarak yorumlanmış.

Daha sonra bu mevcut genetik sonucu ile hasta, iki çocuğunun incelenmesi üzere tarafımıza yönlendirilmiş. Hastanın EKG'si normal, QTc normal. (Hastanın QTc: 377 msn, eşinin QTc:388 msn, büyük kızı QTc:388 msn, küçük kızı QTc: 403 msn). Üst kot EKG'de çocuklarda Brugada paterni saptanmadı. Hastanın genetik sonucu yeniden analiz edildi, muhtemel patojeniğe yakın VUS

olarak değerlendirildi. Aile taramasına alındı.

Aile taramasında ilk çocuğunda SCN5A varyantı saptanmazken, küçük çocuğunda heterozigot olarak saptandı ve aile genetik danışmanlık için çağrıldı. Geldiklerinde çocuklara yeniden çekilen üst kot EKG'de küçük çocuğunda Brugada paterni saptandı. Böylece varyantın patojenitesi muhtemel patojeniğe çevrildi. Hastanın tablosu Brugada'ya bağlandı, küçük kızın genotip fenotip korelasyonu kurularak tanı konuldu.

SONUÇ

Brugada sendromu, bazal EKG'si normal olabilen ve ani kardiyak arrest ile ortaya çıkabilen, fatal seyirli bir kanalopatidir. Bu olguda, başlangıçta idiopatik ventriküler fibrilasyon olarak değerlendirilen bir hastada saptanan SCN5A varyantı, aile segregasyon analizi ve genotip–fenotip korelasyonu sayesinde yeniden sınıflandırılarak Brugada Sendromu tanısına ulaşılmıştır. Bu vaka, idiopatik VF olgularında genetik aritmi merkezlerinde yapılan aile temelli genetik değerlendirmenin, tanının netleştirilmesi ve uygun risk yönetimi açısından kritik önem taşıdığını göstermektedir.

Anahtar Kelimeler: Brugada sendromu, idiopatik ventriküler fibrilasyon, SCN5A, genetik aritmi, segregasyon analizi, SCD

Şekil 1: İndeks vakanın başvurudaki üst kot EKG'si

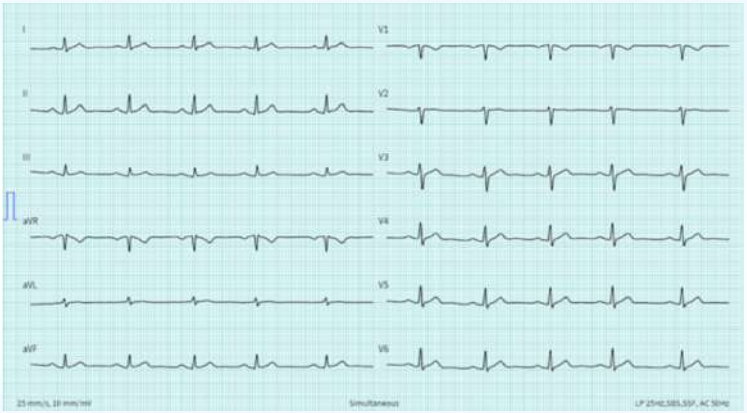

İndeks vakanın başvurudaki üst kot EKG'si

Şekil 2

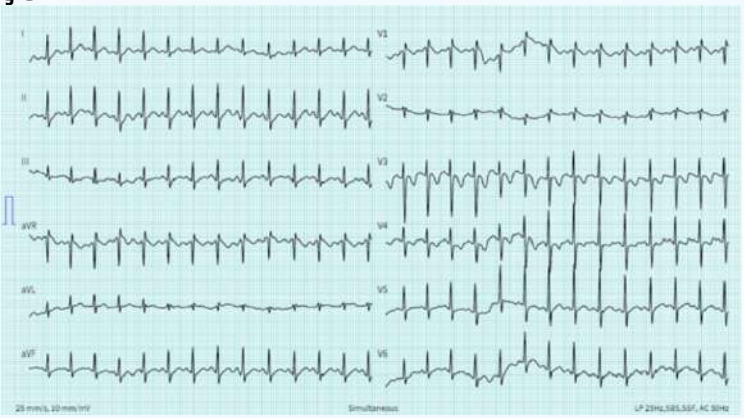

Genotip pozitif saptanan küçük kızının ikinci kontrolünde çekilen üst kot EKG'de ortaya çıkan Brugada paterni.

Şekil 3

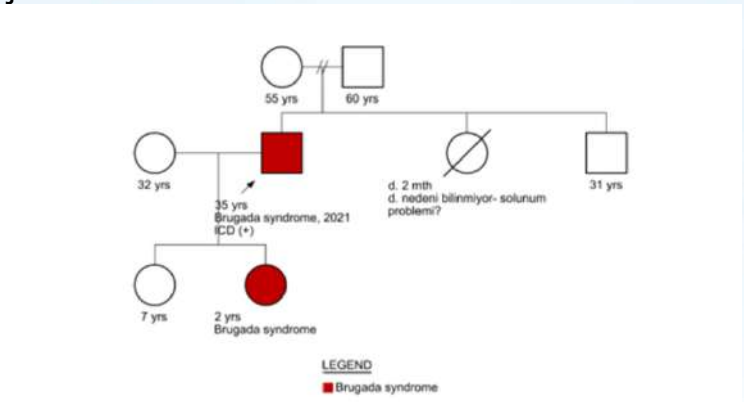

Aile soy ağacı

PP-228

Hayati Bir Karar: Pediatrik Konstriktif Perikarditte Tanı ve Perikardiyektominin Önemi

Ahmet Burak Şimşek[1], Emine Gülşah Torun[1], Denizhan Bağrul[1], İbrahim İlker Çetin[1], Atakan Atalay[2], İbrahim Ece[1]
[1]Ankara Bilkent Şehir Hastanesi, Çocuk Kardiyoloji Kliniği, Ankara
[2]Ankara Bilkent Şehir Hastanesi, Çocuk Kalp ve Damar Cerrahisi Kliniği, Ankara

GİRİŞ-AMAÇ: Konstriktif perikardit (KP), perikardın kronik inflamasyon ve fibrozis sonucu rijit hale gelerek kalbin diyastolik dolumunu kısıtladığı, nadir ancak ciddi bir klinik tablodur. Konstriktif perikardit ve restriktif kardiyomiyopati klinik olarak benzer hastalıklar olup her iki hastalıkta da ventriküllerde diyastolik disfonksiyon görülür. Ayırıcı tanıda transtorasik ekokardiyografi (TTE), kardiyak manyetik rezonans (KMR), bilgisayarlı tomografi (BT) ve gerektiğinde invaziv hemodinamik değerlendirme önemlidir. Medikal tedavi semptomatik rahatlama sağlasa da ileri evrelerde tek küratif tedavi seçeneği perikardiyektomidir. Özellikle pediatrik hasta grubunda perikardiyektomiye ait veriler sınırlıdır. Bu çalışmanın amacı, merkezimizde KP tanısı alan hastaların perikardiyektomi sonuçlarını değerlendirmektir.

YÖNTEM: Bu retrospektif çalışmada, KP tanısı alan 16 hasta incelendi. Tanı; klinik bulgular, TTE, KMR, BT ve gerektiğinde kardiyak kateterizasyon ile doğrulandı. Demografik özellikler, etiyoloji, TTE bulguları, cerrahi sonuçlar, cerrahi öncesi ve sonrası mortalite ve morbidite değerlendirildi. Sürekli değişkenler ortalama ± standart sapma veya medyan (minimum–maksimum) olarak, kategorik değişkenler yüzde (%) olarak sunuldu. Tedavi öncesi ve sonrası NT-proBNP düzeyleri, verilerin normal dağılım göstermemesi nedeniyle Wilcoxon işaretli sıralar testi ile karşılaştırıldı. İstatistiksel anlamlılık düzeyi $p<0,05$ olarak kabul

edildi.

BULGULAR: Hastaların yaş ortalaması 13,5 yıl, vücut ağırlığı ortalaması 41,1 ± 18,3 kg olup %81,3'ü (n=13) erkekti. En sık başvuru nedenleri dispne ve karın şişliği olup, fizik muayenede hepatomegali ve asit ön plandaydı. Şikâyet başlangıcı ile başvuru arasındaki süre ortalama 14 aydı. İlk başvuruda ortalama NT-proBNP düzeyi 1390 ng/L (723–7409) olup tüm hastalarda yüksekti ve tedavi sonrası düzeylerde anlamlı düşüş saptandı (p = 0,012). Etyolojik açıdan 3 hastada türberküloz etkeni saptanmış olup etkili bir şekilde tedavi edilmiştir, diğer hastalarda spesifik bir neden saptanmamış olup idiopatik grupta değerlendirilmiştir. Toplam 16 hastanın 13'üne perikardiyektomi, 1'ine perikardiyosentez sonrası kalp transplantasyonu uygulanmış, 2 hasta ise medikal tedavi ile izlenmiştir. Bir hasta perikardiyektomi sonrası erken postoperatif dönemde, bir hasta ise cerrahi girişim beklerken eksitus oldu. Her iki hastada da başvuruda ejeksiyon fraksiyonu düşüktü. Cerrahi yapılan hastaların patoloji sonuçları KP ile uyumlu saptandı.

SONUÇ: Bu çalışmada, KP nedeniyle perikardiyektomi uygulanan hastalarda cerrahi tedavinin belirgin klinik ve hemodinamik iyileşme sağladığı gösterildi. Tedavi sonrası venöz konjesyon bulguları ve TTE'de restriksiyon belirteçleri gerilemiş, hastaların büyük kısmı taburcu edilmiştir. Konstriktif perikarditte genellikle normal veya hafif yüksek beklenen NT-proBNP düzeylerinin hasta grubumuzda yüksek saptanması, geç başvuruya bağlı gelişen miyokard disfonksiyonu ile ilişkili olabilir. Hastalarda NT-proBNP düzeylerinde tutarlı azalma izlenmesi, tedavinin biyokimyasal etkinliğini desteklemektedir. İki hastanın kaybedilmesiyle mortalite oranı %12,5 olarak hesaplandı ve bildirilen serilerle uyumlu bulundu. Sonuç olarak, uygun hasta seçimi ve deneyimli merkezlerde uygulandığında perikardiyektomi, KP'de etkili ve potansiyel olarak küratif bir tedavi seçeneğidir. Erken tanı ve zamanında cerrahi müdahale klinik sonuçları iyileştirebilir.

Anahtar Kelimeler: konstriktif perikardit, perikardiyosentez, pediatri

PP-229

Sağ pulmoner arter hipoplazisi/agenezisi

Yunus Emre Gürhopur, Fïrat Kardelen, Arïfe Sancaktar, Mehmet Uzunoğlu, Emel Uzunoglu, Fïlïz Ekïcï
Akdeniz Üniversitesi Tıp Fakültesi, Antalya

Giriş
Pulmoner arterin tek taraflı yokluğu, embriyolojik dönemde 6. brankiyal ark ile pulmoner trunkus arasındaki bağlantının gelişimsel olarak oluşmamasına bağlı ortaya çıktığı düşünülen nadir bir konjenital anomalidir. İlk kez 1868 yılında Frantzel tarafından tanımlanan bu durumun insidansının yaklaşık 1/200.000 olduğu bildirilmektedir. Pulmoner arterin tek taraflı yokluğu, trunkus arteriozus, Fallot tetralojisi veya atriyal septal defekt gibi eşlik eden konjenital kalp hastalıkları olmaksızın görüldüğünde "izole unilateral pulmoner arter yokluğu" olarak adlandırılmaktadır. Bu tablo, tüm unilateral pulmoner arter yokluğu olgularının yaklaşık %30'unu oluşturmakta ve çoğu zaman asemptomatik seyretmesi nedeniyle erişkin yaşa kadar tanı almayabilmektedir.
Scimitar sendromu, konjenital venolobar sendrom olarak da bilinen nadir bir konjenital kalp hastalığıdır. Klinik olarak sağ pulmoner venlerin inferior vena kavaya parsiyel veya total anormal drenajı, sağ akciğer ve pulmoner arter hipoplazisi, kalbin dekstrapozisyonu ve ipsilateral akciğere anormal sistemik arteriyel kanlanma ile karakterizedir.
Bu çalışmada, sağ pulmoner arter patolojisi saptanan iki infant olgunun sunulması amaçlanmıştır.
Olgu 1
Kırk günlük, erkek hasta, prematürite nedeniyle dış merkezde tarama amaçlı yapılan ekokardiyografide sağ pulmoner arter agenezisi saptanması üzerine ileri değerlendirme amacıyla kliniğimize yönlendirilmiştir. Hastanın fizik muayenesinde ek

anomaliye rastlanmamıştır. Anamnezinde, oligohidroamniyoz nedeniyle 36 hafta 2 günlükken sezaryen ile doğduğu öğrenilmiştir. Ekokardiyografik incelemede sistolik fonksiyonlar normal olup belirgin kapak patolojisi izlenmemiştir. Sağ pulmoner arterin izlenmediği, ana pulmoner arterin sol pulmoner arter olarak devam ettiği görülmüştür. (Resim 1) Bilgisayarlı tomografi incelemesi de bu bulguları doğrulamış, ek patoloji saptanmamıştır. (Resim 2) Hasta izole sağ pulmoner arter agenezisi tanısı ile izleme alınmıştır.

Olgu 2

Altmış günlük erkek hasta, yenidoğan döneminde solunum yetmezliği nedeniyle dış merkezde yatışı sırasında yapılan ekokardiyografide sağ pulmoner arter patolojisi saptanması üzerine kliniğimize yönlendirilmiştir. Ekokardiyografide sağ pulmoner arterin hipoplazik olduğu, 6 mm atriyal septal defekt ve 1 mm patent duktus arteriozus bulunduğu izlenmiştir. Sağ pulmoner venlerin inferior vena kavaya drene olduğu düşünülmüştür. Akciğer grafisinde sağ hemitoraksta havalanmanın azalması üzerine yapılan bilgisayarlı tomografide sağ akciğer agenezisi saptanmış ve olguya Scimitar sendromu tanısı konulmuştur. (Resim 3) Hasta cerrahi değerlendirme amacıyla ileri merkeze yönlendirilmiştir.

Tartışma

Sağ pulmoner arter patolojileri nadir görülmekle birlikte, bu olgu sunumunda infant dönemde tanı alan izole sağ pulmoner arter agenezisi ve Scimitar sendromu olan iki hasta sunulmuştur. Literatürde izole sağ pulmoner arter agenezisinin çoğunlukla erişkin yaşta tanı aldığı bildirilmektedir. Bu nedenle erken tanı açısından infant dönemde yapılan ayrıntılı kardiyak değerlendirme önem taşımaktadır. Sağ pulmoner arter hipoplazisi saptanan olgularda, pulmoner venöz dönüş anomalileri, akciğer hipoplazisi ve bronşiyal anomaliler açısından ayrıntılı inceleme yapılmalı ve Scimitar sendromu ayırıcı tanıda mutlaka göz önünde bulundurulmalıdır.

Anahtar Kelimeler: scimitar, pulmoner, hipoplazi, agenezi

Resim-1

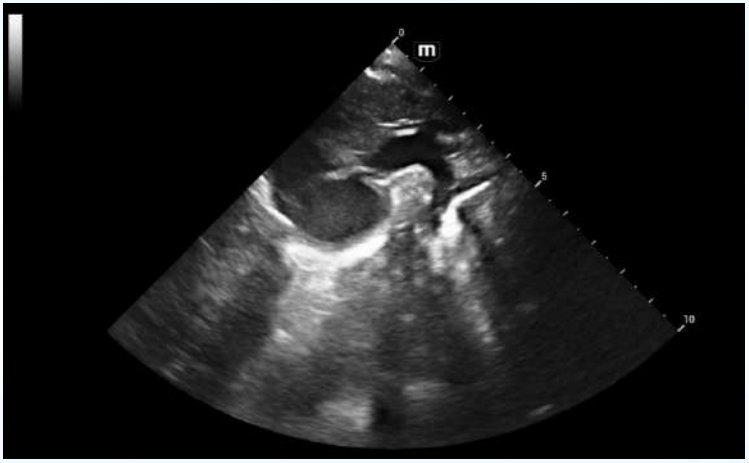

Suprasternal pencerede sağ pulmoner arter gölgesi görülmemektedir.

Resim-2

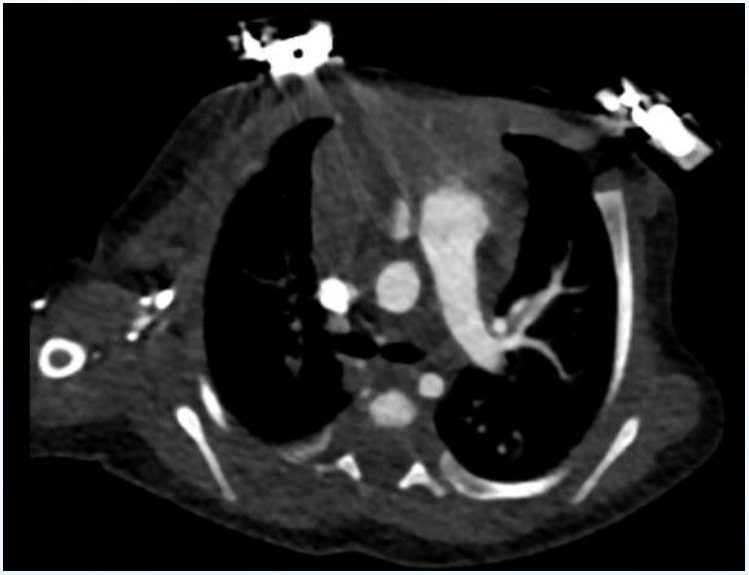

bilgisayarlı tomografi görüntülemesinde ana pulmoner arter sol pulmoner arter olarak devam etmektedir.

Resim-3

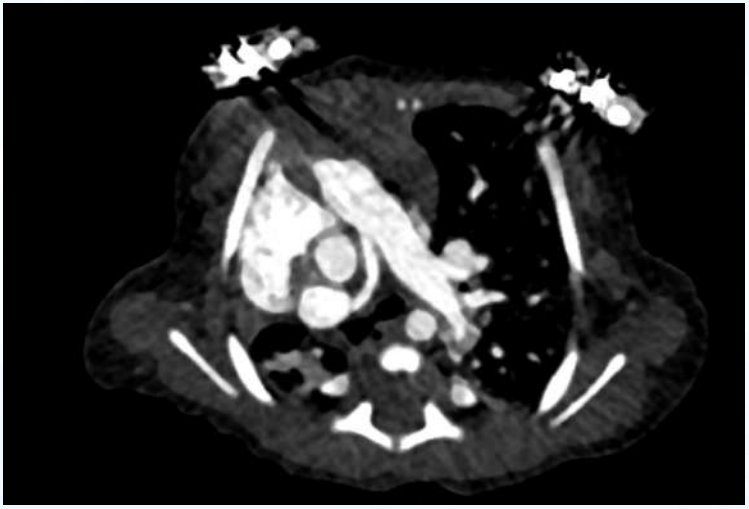

bilgisyarlı tomografi görüntülemesinde sağ pulmoner arter hipoplazisi görülmekte

PP-230

15 kg Altı Çocuklarda Perkütan ASD Kapatılması: Güvenli mi, Sınırlar Nerede? Tek Merkez Deneyimi

Cansu Çetin Şentürk, Emine Gülşah Torun, Gökçe Kaya Dinçel, Denizhan Bağrul, Hazım Alper Gürsu, İbrahim Ece
Ankara Bilkent Şehir Hastanesi, Çocuk Kardiyoloji Kliniği, Ankara

GİRİŞ: Transkateter kapatma, uygun morfolojiye sahip sekundum atriyal septal defektlerin (ASD) tedavisinde günümüzde ilk tercih edilen yöntemdir. Pediatrik hastalarda defektin kapatılması genellikle 2 yaşından büyük ve 15 kg'dan ağır asemptomatik olgular için önerilmektedir. Bununla birlikte prematüre doğan, büyüme-gelişme geriliği bulunan, ek komorbiditelere sahip ya da solunum desteğine gereksinim duyan semptomatik bebekler erken ASD kapatılmasından klinik fayda görebilmektedir.
Düşük vücut ağırlığına sahip çocuklarda transkateter kapatmanın etkinlik ve güvenliğini değerlendiren önceki çalışmalar; defekt çapı, işlem sırasındaki vücut ağırlığı ve yaş gibi olası risk faktörlerine odaklanmıştır. Özellikle yüksek ASD çapı/ağırlık oranı ve cihaz boyutu/ağırlık oranının, işlem sırasında ortaya çıkabilecek komplikasyon riskinde artış ile ilişkili olabileceği bildirilmiştir.
BULGULAR: Ocak 2021 – Ocak 2026 tarihleri arasında kliniğimizde perkütan ASD kapatma uygulanan ve vücut ağırlığı 15 kg'ın altında olan toplam 72 hastanın verileri analiz edildi.
Hastaların %50'si kız olup, ortalama yaş 3,4 ± 1,3 yıl ve ortalama vücut ağırlığı 12,9 kg (3,5-14,9 kg) idi. Sekiz hastada (%11,1) genetik sendrom, 12 hastada (%16) ise eşlik eden diğer kardiyak defektler mevcuttu.
Kapatma endikasyonları; 12 hastada (%16,7) sık alt solunum yolu enfeksiyonu, 50 hastada (%69,4) büyüme-gelişme geriliği ve 10 hastada (%13,9) eforla çabuk yorulma idi.
4 hasta hariç tüm hastalara kateter anjiyografi laboratuvarında

balon sizing işlemi uygulandı. Ortalama defekt çapı 13,6 mm (7–21,6 mm) olarak ölçüldü. Bir hastada çift septal defekt saptandı. Balon sizing ölçümüne göre ortalama cihaz boyutu 14 mm (7–22 mm) olup, ortalama cihaz boyutu/hasta ağırlık oranı 1,1 (0,5–3,1) idi. Dört hastada cihaz/ağırlık oranı >1,5 olarak bulundu. Kullanılan cihazların dağılımı; %81,9 oranında Amplatzer® Atriyal Septal Occluder, %9,7 oranında Lifetech CeraFlex™ ASD Occluder, bir hastada Occlutech® ASD Occluder ve bir hastada Figulla Flex II ASD Occluder şeklindeydi.
İşlem 62 hastada teknik olarak başarılı oldu. İşlem sırasında cihaz serbestleştirildikten sonra eşlik eden kardiyak defekt olarak intakt ventriküler septum pulmoner atrezi tanılı bir hastada cihaz sol atriyuma embolize oldu ve acil ameliyata verildi. ASD'si transkateter yolla kapatılmaya uygun olmayan diğer 9 hastaya izleyen günlerde cerrahi kapatma uygulandı
Postoperatif rezidü şant değerlendirmesinde; <1 mm önemsiz, 1–2 mm küçük, 2–4 mm orta ve >4 mm büyük şant olarak sınıflandırıldı. Erken dönemde 14 hastada (%21,5) hafif ve orta derecede rezidü şant saptandı. Ancak takip sürecinde iki hasta dışında tüm hastalarda rezidü şantın kaybolduğu ve klinik şikayetlerin düzeldiği gözlendi. Medyan izlem süresi 23 ay idi.
SONUÇ: Uygun anatomik özelliklere sahip ve hemodinamik olarak anlamlı şantı bulunan semptomatik 15 kg altındaki çocuklarda transkateter ASD kapatmanın güvenli ve etkili bir tedavi seçeneği olduğunu göstermektedir. Ancak hasta seçiminin dikkatli yapılması ve işlem kararının deneyimli merkezlerde, bireyselleştirilmiş değerlendirme ile verilmesi önem taşımaktadır.

Anahtar Kelimeler: Atriyal septal defekt, perkütan ASD kapatma, düşük vücut ağırlığı, pediatrik girişimsel kardiyoloji

PP-231

Dekstrokardi Ve Nadir Bir Kardiyak Anatomi: Olgu Sunumu

Cansu Çetin Şentürk, Denizhan Bağrul, Yasemin Özdemir Şahan, Ayşe Esin Kibar Gül
Ankara Bilkent Şehir Hastanesi, Çocuk Kardiyoloji Kliniği, Ankara

GİRİŞ: Heterotaksi sendromu, sıklıkla kompleks konjenital kalp hastalıkları ile birlikte seyreden nadir bir klinik tablodur. Literatürde dekstrokardi ve izomerizm birlikteliği olan fetüslerde en sık bildirilen majör kardiyak malformasyonlar arasında komplet atriyoventriküler septal defekt (AVSD), çift çıkışlı sağ ventrikül, pulmoner stenoz veya atreziler ve sistemik ya da pulmoner venöz dönüş anomalileri yer almaktadır. Bununla birlikte, literatürde bu anomalilerin genellikle tek tek veya sınırlı kombinasyonlar halinde raporlandığı, sağ atriyal izomerizm ve ayna hayali dekstrokardiye eşlik eden majör kardiyak malformasyonların aynı olguda birlikte görülmesinin son derece nadir olduğu dikkati çekmektedir. Özellikle pulmoner venlerin vertikal ven aracılığıyla sistemik venöz dolaşıma drenaj yaptığı ve eşlik eden obstrüksiyonun bulunduğu olgular, sınırlı sayıda vaka bildirimi ile literatürde yer almaktadır. Bu olgu sunumunda, prenatal dönemde tanı alan ve çoklu kompleks kardiyak anomalilerle seyreden nadir bir heterotaksi olgusu klinik, ekokardiyografik(EKO) ve girişimsel özellikleri sunulmaktadır.
OLGU: Yirmi altı yaşındaki anne (G2P0Y0), gebeliğinin 21. haftasında şüpheli fetal kardiyak anomaliler nedeniyle merkezimize sevk edildi. Fetal ekokardiyografide sağ atrial izomerizm, dekstrokardi, ile birlikte komplet AVSD(dengeli), aort çıkışlı sağ ventrikül, pulmoner kapak atrezisi, pulmoner venöz dönüş anomalisi ve sağ arkus aorta görüldü. Otuz sekizinci gebelik haftasında sezaryen ile 3080 gr doğurtulan erkek bebeğin oda havasındaki satürasyonu %86'ydı. Fizik muayenesinde kalp apeksinin sağ hemitoraksta olduğu, kalp hızı 142 atım/dk olduğu ve 3/6 sistolik üfürüm saptandı. Çekilen direkt grafisinde kalbin sağ hemitoraksta olduğu doğrulandı, mide gazı sol taraftaydı. EKO incelemesinde sağ atriyal izomerizm ve ayna hayali dekstrokardi, AVSD, hafif derece atriyoventriküler kapak yetersizliği, aort çıkışlı

sağ ventrikül ve pulmoner kapak atrezisi, pulmoner venöz dönüş anomalisi (pulmoner venlerin vertikal ven aracılığıyla sağ SVC'ye direne olduğu, suprakardiyak tip) mevcut olup, pulmoner venöz giriş düzeyinde darlık görüldü. Pulmoner arterlerin aortik arktan köken alan, uzun ve kıvrıntılı, vertikal seyirli patent duktus arteriozus(PDA) yoluyla retrograd olarak dolduğu izlendi. Pulmoner dolaşımın duktus bağımlı olması nedeniyle prostaglandin E1 infüzyonu başlandı. Girişim öncesi PDA ve kardiyak anotomisini değerlendirmek amacıyla BT anjiyografi yapıldı. Yaşamının 6.gününde genel anestezi altında sağ karotis arter yolu ile yapılan anjiografide arkus aortadan köken alan en dar yeri 3,5 mm, en geniş yeri 4,2 mm, uzunluğu 14,2 mm vertikal kıvrıntılı PDA doğrulandı. Retrograd olarak aorta tarafından 4x16 mm koroner stent perkütan teknikle implante edildi. İşlem sonrası PDA'nin stentle kaplandığı görüldü. Aortik oksijen satürasyonu %85'ten %91'e yükseldi ve prostoglandin infüzyonu kesildi. İşlem sonrası heparin infüzyonu sonrası asetilsalisilik asit ve düşük molekül ağırlıklı heparin tedavisi başlandı.

SONUÇ: Bu olgu, heterotaksi sendromunun en karmaşık ve nadir formlarından birini temsil etmesi yanında klinik yönetim, perinatal planlama ve girişimsel tedavi stratejileri açısından da öğretici bir vaka olması açısından önemlidir. Literatürde dekstrokardi ve izomerizm birlikteliğinde sağ atriyal izomerizm ve ayna hayali dekstrokardiye eşlik eden komplet atriyoventriküler septal defekt, pulmoner kapak atrezisi, aort çıkışlı sağ ventrikül ve total anormal pulmoner venöz dönüş anomalilerinin obstrüksiyonla birlikte aynı hastada bulunması son derece nadirdir. Bu kadar çok majör kardiyak defektin tek bir olguda eş zamanlı olarak raporlanması, heterotaksi spektrumunun uç noktalarından birini oluşturmaktadır. Bununla birlikte prenatal tanı sayesinde doğumun üçüncü basamak bir merkezde planlanması, duktus bağımlı pulmoner dolaşımın erken dönemde tanınması ve postnatal dönemde zamanında girişimsel tedavinin uygulanması mümkün olmuştur.

Anahtar Kelimeler: Dekstrokardi, pulmoner atrezi, patent duktus arteriozus, stent, nadir konjenital kalp hastalığı

Şekil 1A: Apikal 4B pozisyonda ventriküllerin yerleşimi, geniş VSD ve geniş primum ASD ile tek AV kapak görünümü, Şekil 1 B: Aortanın morfolojik sağ ventrikülden çıkışı

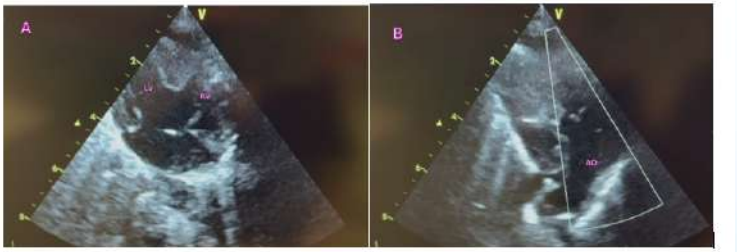

Şekil 2A: BT anjiyografide duktus görünümü, Şekil 2B: Okla işaretlenen pulmoner venlerin direne olduğu vertikal ven. Yıldızla işaretlenen uzun, kıvrıntılı vertikal seyirli duktus



Şekil 3: PDA'ya perkütan teknikle yerleştirilen stent ve yapılan enjeksiyonda görülen konfluan pulmoner arterler



PP-232

Türkiye'de kardiyogenetik testlerin klinik kullanımı, algılanan engeller ve eğitim ihtiyaçları: Ulusal bir anket çalışması

Kübra Aydoğan[1], Vïldan Atasayan[1], Nermin Balcı[1], Taliha Oner[1], Gamze Babur Güler[2], Mehmet Karacan[1]
[1]Sağlık Bilimleri Üniversitesi, Ümraniye Eğitim ve Araştırma Hastanesi, Çocuk Kardiyoloji Ana Bilim Dalı, İstanbul
[2]İstanbul Mehmet Akif Ersoy Göğüs Kalp ve Damar Cerrahisi Eğitim ve Araştırma Hastanesi, Kardiyoloji Ana Bilim Dalı, İstanbul

Bu çalışmanın amacı, Türkiye'de çocuk ve erişkin kardiyologların kardiyogenetik testlere yönelik klinik pratiklerini, algılanan engelleri, bilgi ve eğitim ihtiyaçlarını ve testlerin hasta yönetimine etkisini değerlendirmektir.

Anahtar Kelimeler: Kardiyogenetik testler, Kardiyogenetik test kullanım endikasyonları, Kardiyogenetik genetik testlerin kullanılamama nedenleri

Şekil1: Kardiyogenetik test kullanım sıklığı



Şekil 2: Kardiyogenetik test kullanımındaki başlıca engeller

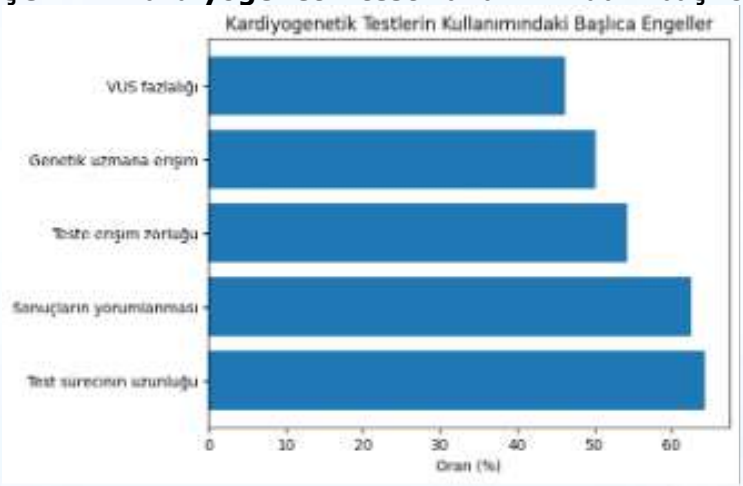

Şekil 3: Kardiyogenetik test sonuçlarının klinik karara etkisi

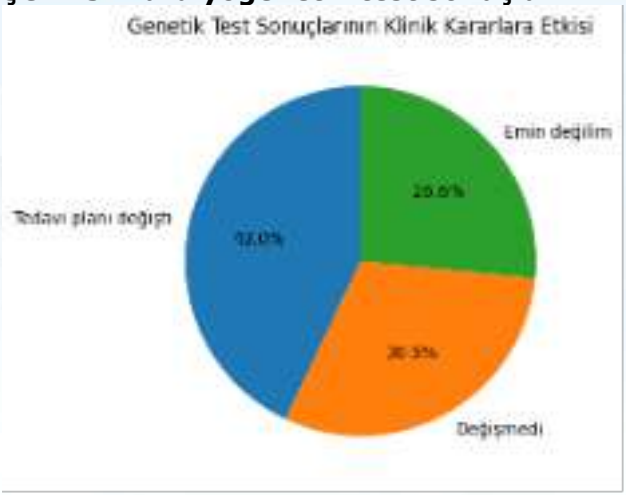

PP-233

Çocuk ve Ergenlerde Mitral Kapak Prolapsusu ile İlişkili `Mitral Annular Disjunction'ın Klinik Semptomlar, Kapak Morfolojisi ve Kalp Hızı Değişkenliği Üzerine Etkisi

Ahmed Mahmud Çırakoğlu[1], Osman Gül[2], Eviç Zeynep Başar[1], Mustafa Doğan[1], Abdulkadir Babaoğlu[1]
[1]Kocaeli Üniversitesi Tıp Fakültesi, Çocuk Kardiyolojisi Bilim Dalı, Kocaeli
[2]Kocaeli Üniversitesi Tıp Fakültesi, Dönem 6, Kocaeli

GİRİŞ-AMAÇ: Mitral Anüler Disjunction (MAD), mitral kapak menteşe noktasının ventriküler miyokarddan patolojik ayrılmasıdır ve son yıllarda özellikle ventriküler aritmi riski ile ilişkilendirilmektedir. Bu çalışmada, Mitral Valv Prolapsusu (MVP) olan pediatrik ve genç erişkin hastalarda MAD varlığının semptomlar, kapak yetersizliği derecesi ve otonom sinir sistemi göstergesi olan kalp hızı değişkenliği (HRV) parametreleri ile ilişkisinin değerlendirilmesi amaçlanmıştır.
YÖNTEM: Çalışmaya yaşları 7,5 ile 21 arasında değişen (Ort. 13,55 ± 3,62 yıl), 82 kız ve 38 erkek olmak üzere toplam 120 hasta dahil edildi. Hastalar, MAD mesafesi 5 mm ve üzeri olanlar (MAD > 5 mm) ile 5 mm'nin altında olanlar (MAD < 5 mm) olarak iki gruba ayrıldı. Tüm hastalarda ekokardiyografik olarak anterior/posterior yaprakçık prolapsus dereceleri ve Holter monitörizasyonu ile zaman ve frekans alanına dayalı HRV parametreleri (SDNN, RMSSD, pNN50, LF, HF, vb.) analiz edildi.
BULGULAR: Çalışma grubunun %60,8'inde (n=73) MAD mesafesi 5 mm'nin üzerinde saptandı. Çarpıntı şikayeti, MAD > 5 mm olan grupta MAD < 5 mm olan gruba göre belirgin şekilde daha yüksekti (%37'ye karşılık %21). Özellikle çarpıntısı olan MVP'li hastaların büyük çoğunluğunda (%73) MAD'nin 5 mm'nin üzerinde olduğu görüldü.
Kapak morfolojisi incelendiğinde, anterior leaflet prolapsus derecesi arttıkça MAD mesafesinin de arttığı saptandı (r: 0,518, p

< 0,001). İstatistiksel karşılaştırmada, anterior (p=0,002) ve posterior (p=0,018) yaprakçık tutulum dağılımının MAD > 5 mm grubunda anlamlı derecede farklı olduğu tespit edildi.
Kalp hızı değişkenliği analizi sonucunda; SDNN, RMSSD, pNN50, VLF, LF, HF ve LF/HF oranı gibi HRV parametrelerinin hiçbirinde iki grup arasında istatistiksel olarak anlamlı bir fark saptanmadı (tüm p değerleri > 0,05). Benzer şekilde yaş, ortalama kalp hızı ve QTc mesafesi açısından da gruplar arasında anlamlı fark izlenmedi.
SONUÇ: Çocukluk ve genç erişkinlik dönemindeki MVP hastalarında MAD oldukça sık görülmektedir ve semptomatik çarpıntı varlığı ile kapak prolapsusunun şiddeti MAD varlığı ile güçlü bir ilişki sergilemektedir. Ancak, bu yaş grubunda MAD varlığının kalp hızı değişkenliği üzerinde henüz belirgin bir otonomik dengesizliğe yol açmadığı görülmüştür. Bu bulgular, pediatrik yaş grubunda MAD'nin klinik takibinde aritmi risk yönetimi için HRV'den ziyade semptomların ve kapak morfolojisinin öncelikli değerlendirilmesi gerektiğini desteklemektedir.

Anahtar Kelimeler: Mitral Anüler Disjunction (MAD), Mitral Valv Prolapsusu (MVP), Çarpıntı, Kalp Hızı Değişkenliği (HRV).

PP-234

Sağ Ventrikülografi Sırasında Gelişen İnterventriküler Septal Kontrast Ekstravazasyonu: Nadir Bir Olgu

Gözde Nur Yurttaş Kanar, Utku Pamuk, Hazım Alper Gürsu
Ankara Bilkent Şehir Hastanesi, Çocuk Kardiyoloji Kliniği, Ankara

GİRİŞ:
Miyokardiyal boyanma (myocardial staining), kardiyak kateterizasyon sırasında kontrast maddenin miyokard dokusu içine ekstravazasyonu ile karakterize, nadir görülen iyatrojenik bir komplikasyondur. En sık ventrikülografi sırasında ortaya çıkar ve anjiyografide miyokard içinde persistan opasifikasyon şeklinde izlenir. Özellikle interventriküler septum ile sınırlı ekstravazasyon literatürde oldukça nadir olarak bildirilmiştir.
Temel mekanizma; yüksek basınçlı veya hızlı intraventriküler enjeksiyon, kateter ucunun endokarda teması ya da kateter travmasına bağlı gelişen mikroperforasyon sonucu kontrast maddenin doğrudan miyokardiyal interstisyuma geçmesidir. Özellikle ventrikül apeksine yakın enjeksiyonlar bu riski artırabilir. Ekstravaze kontrast çoğu olguda klinik olarak sessiz seyretmekle birlikte, ventriküler aritmiler, geçici miyokardiyal disfonksiyon, intramiyokardiyal hematom veya diseksiyon ve nadiren serbest duvar rüptürü ya da kardiyak tamponad gibi fatal sonuçlara yol açabilir.
Bu yazıda, sol pulmoner artere balon anjiyoplasti işlemi sonrasında yapılan sağ ventrikül kontrast enjeksiyonu sırasında interventriküler septum içi kontrast ekstravazasyonu gelişen bir pediatrik olgu sunulmaktadır.
OLGU:
Bir yaşında, pulmoner arterleri hipoplazik olması nedeniyle RVOT'a stent implantasyonu yapılmış Fallot Tetralojisi tanılı iki yaş iki aylık, 9 kg ağırlığındaki erkek hasta, sol pulmoner arter darlığı nedeniyle kateter salonuna alındı.
Balon anjiyoplasti işlemi sorunsuz tamamlandıktan 5F NIH kateteri sağ ventrikül apeksine yerleştirilerek, 12 mL kontrast madde, 10 mL/sn hızında ve 400 psi basınçta enjekte edilerek sağ ventrikülografi yapıldı. Görüntüleme sırasında kontrast maddenin interventriküler septuma progresif şekilde ekstravaze olduğu

izlendi ve enjeksiyon tamamlanmadan kateter geri çekildi. Enjeksiyon sonrası transtorasik ekokardiyografide interventriküler septum içinde lokalize kontrast birikimi olduğu fakat ventrikül fonksiyonlarının normal olduğu, perikardiyal efüzyon olmadığı gözlendi. Hemodinamik parametrelerde hiç bozulma gelişmedi. Sonrasında yapılan ekokardiyografik ve sineanjiyografik değerlendirmelerde septum içindeki kontrastın kısa zamanda büyük ölçüde rezorbe olduğu görüldü. Aritmi veya iletim bozukluğu izlenmedi. Klinik durumu stabil olan hastada işlem sonlandırıldı ve yakın izlem için yoğun bakım ünitesine alındı.

TARTIŞMA:

Ventrikülografi sırasında izlenen intramiyokardiyal kontrast ekstravazasyonu, kardiyak kateterizasyon esnasında nadir görülen ancak potansiyel olarak ciddi sonuçlara yol açabilen bir komplikasyondur. Literatürde bu durum daha çok yüksek basınçlı enjeksiyonlar ve kateter ucunun uygunsuz pozisyonu ile ilişkilendirilmiştir.

Olgumuzda, sağ ventrikül apeksine yerleştirilen 5F NIH kateter üzerinden yapılan enjeksiyon sırasında kontrast maddenin interventriküler septum içine ekstravaze olduğu izlenmiş; hemodinamik bozulma olmaksızın yaklaşık 10 dakika içinde belirgin rezorpsiyon gözlenmiştir. Olası mekanizmanın, NIH kateterinin sağ ventrikül apeksindeki trabeküller arasına girerek stabilize olması ve bu esnada yan deliklerinin endokard ile temas etmesi olduğu düşünülmüştür.

Literatürde miyokardiyal boyanmanın yönetimi çoğunlukla konservatif olup; enjeksiyonun durdurulması, kateterin geri çekilmesi, hemodinami ve ritmin yakın monitorizasyonu ile ekokardiyografi ile perikardiyal efüzyonun dışlanmasıdır. Olgumuzda kateterin hızla geri çekilmesini takiben hızlı rezorpsiyon gözlenmesi ve hemodinamik parametrelerin stabil seyretmesi nedeniyle cerrahi tedaviye gerek duyulmamıştır.

SONUÇ:

Bu olgu, anjiyografik bir kateter olan NIH kateteri ile, yüksek basınçlı enjeksiyon uygulanmadan yapılan sağ ventrikül enjeksiyonları sırasında dahi interventriküler septum içine intramiyokardiyal ekstravazasyon gelişebileceğini göstermektedir.

Olası mekanizmanın, kateterin apikal bölgede trabeküler yapı içinde stabilize olması ve yan deliklerin miyokard dokusu ile teması olduğu düşünülmüştür. Komplikasyonun erken fark edilmesi ve kateterin geri çekilmesi ile klinik seyir benign olmuş ve hızlı rezorpsiyon izlenmiştir. Bu tür olgularda aritmi ve intramiyokardiyal hematom gelişimi açısından yakın izlem ile ventrikül fonksiyonları açısından seri ekokardiyografik değerlendirme önem taşımaktadır.

Anahtar Kelimeler: Miyokardiyal boyanma, İntramiyokardiyal kontrast ekstravazasyonu, Sağ ventrikülografi

Sağ ventrikülografi sırasında interventriküler septum içine kontrast ekstravazasyonu ile uyumlu miyokardiyal boyanmanın anjiyografik görünümü



şlem sırasında yapılan ekokardiyografide interventriküler septum içinde kontrast ekstravazasyonuna bağlı intramiyokardiyal ayrışma hattının izlenmesi.



Enjeksiyonun sonlandırılmasını takiben yapılan kontrol görüntülemede interventriküler septum içindeki kontrast

birikiminin belirgin şekilde azaldığının izlenmesi



Kontrol ekokardiyografide interventriküler septumdaki intramiyokardiyal ayrışmanın rezolüsyonu



PP-235

Cerrahiye Bağlı Aorto-Sağ Ventrikül Fistülünün Transkateter Kapatılması: Pediatrik Bir Olgu

Gözde Nur Yurttaş Kanar, Utku Pamuk, Hazım Alper Gürsu
Ankara Bilkent Şehir Hastanesi, Çocuk Kardiyoloji Kliniği, Ankara

GİRİŞ:
Aorto-sağ ventriküler fistül (ARVF), aort kökü ile sağ ventrikül arasında oluşan şant ile karakterize, son derece nadir görülen bir kardiyak patolojidir. İlk kez 1924 yılında bir otopsi raporunda tanımlanmış olup; sonraki yıllarda travma, enfektif endokardit, rüptüre sinüs valsalva anevrizması, aort diseksiyonu, kardiyak cerrahiler ve nadiren konjenital nedenlerle ilişkili olabileceği bildirilmiştir. Özellikle aort kökü ve membranöz septum komşuluğunda yapılan cerrahi işlemler, aorta ile sağ ventrikül arasında patolojik şant oluşumuna zemin hazırlayabilmektedir. Bu fistül yoluyla gelişen sol–sağ şant, ventriküllerde hacim yüklenmesine, pulmoner dolaşımda artışa ve ilerleyici kalp yetersizliğine yol açabilir. Nadir görülmesine karşın önemli klinik sonuçlara neden olabilmesi nedeniyle ARVF klinik açıdan önem taşımaktadır.
Bu bildiride, ventriküler septal defekt (VSD) cerrahisi sonrası gelişen, sağ aortik kusp ile sağ ventrikül arasında lokalize ARVF'nin transkateter yöntemle başarıyla kapatıldığı bir pediatrik olgu sunulmaktadır.
OLGU:
Bir yaşında ventriküler septal defekt nedeniyle cerrahi onarım geçirmiş ve postoperatif dönemden itibaren aorta ile sağ ventrikül arasında saptanan şant nedeniyle izlenen iki yaş üç aylık erkek hasta, izlem sırasında her iki ventrikülde progresif dilatasyon saptanması üzerine hemodinamik değerlendirme ve transkateter kapatma amacıyla kateter laboratuvarına alındı. Hemodinamik değerlendirmede Qp/Qs > 2 olarak bulundu. Yapılan aort kökü anjiyografisinde, sağ aortik cusp ile sağ ventrikül arasındaki

fistülden anlamlı sol–sağ şant olduğu görüldü ve fistülün transkateter kapatılmasına karar verildi. Yapılan ölçümlerde fistülün en dar segmenti 2,7 mm olarak ölçüldü. Amplatzer Piccolo Duct Occluder 5×2 mm cihaz, diskleri aort kökü ve sağ ventrikül tarafında açılarak, fistül traktı diskler arasında kalacak biçimde konumlandırıldı. İşlem sonrası yapılan kontrol anjiyografisinde fistülden rezidüel geçiş izlenmediği, yeni gelişen aort kapak yetersizliği olmadığı ve koroner arterlerin açık olduğu görüldü. Eş zamanlı olarak yapılan transözofageal ve transtorasik ekokardiyografik değerlendirmelerde de cihazın koroner ostiumlara güvenli mesafede ve uygun pozisyonda olduğu doğrulandıktan sonra cihaz güvenli şekilde serbestleştirildi.

TARTIŞMA:

Aorto-sağ ventrikül fistülleri nadir görülmekle birlikte önemli klinik sonuçlara yol açabilen patolojilerdir. Etiyolojide enfektif endokardit, rüptüre sinüs valsalva anevrizması, travma ve özellikle aort kökü ile membranöz septum komşuluğunda gerçekleştirilen cerrahi girişimlere bağlı iyatrojenik hasar yer almaktadır. Olgumuzda fistülün cerrahi sonrası oluşması, iyatrojenik etiyolojiyi desteklemektedir.

Fistül yoluyla oluşan sol-sağ şant, ventriküllerde hacim yüklenmesine ve pulmoner dolaşımda artışa yol açarak anlamlı bir hemodinamik yük oluşturabilir. Geleneksel tedavi yaklaşımı cerrahi kapatma olmakla birlikte, tekrarlayan sternotomi gereksinimi ve cerrahiye bağlı riskler özellikle pediatrik hastalarda önemli dezavantajlar oluşturmaktadır.

Son yıllarda transkateter kapatma, güvenli ve etkili bir alternatif olarak öne çıkmıştır. Bu olguda fistülün hemodinamik olarak anlamlı olması ve yerleşiminin koroner ostiumlardan uzak olması nedeniyle transkateter yaklaşım tercih edilmiştir.

SONUÇ:

Cerrahi sonrası gelişen aorto-sağ ventrikül fistülleri nadir olmakla birlikte hemodinamik açıdan önemli sonuçlara yol açabilmektedir. Uygun anatomik özelliklere sahip olgularda transkateter yaklaşım, cerrahiye göre daha az invaziv ve etkili bir alternatif sunmaktadır.

Anahtar Kelimeler: Aorto-sağ ventrikül fistülü, Transkateter kapatma, Perkütan kardiyak girişim

Renkli Doppler ekokardiyografide aort kökünden sağ ventriküle doğru yönlenen sol–sağ şant jetinin izlenmesi.



Aort kökü anjiyografisinde sağ aortik kusp düzeyinden sağ ventriküle kontrast geçişi ile uyumlu aorto-sağ ventrikül fistülünün gösterilmesi



Cihaz yerleştirilmesini takiben yapılan kontrol aort kökü anjiyografisinde aorto-sağ ventrikül fistülünde rezidüel şant izlenmemesi.

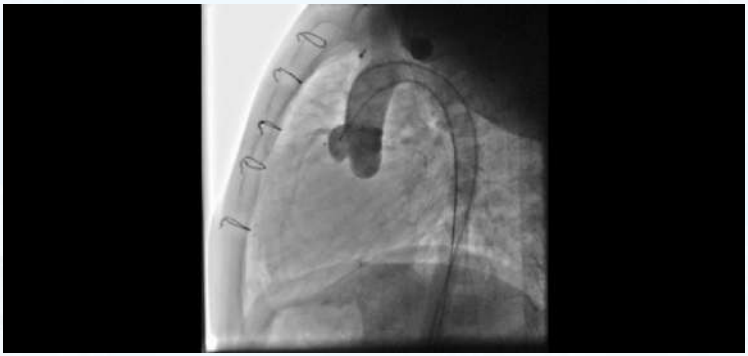

PP-236

Fetal Dönemde Tanı Alan Konotrunkal Anomalilerin Spektrumu, Klinik Seyri ve Postnatal Sonuçları: 312 Olgunun Analizi

Abdulkadir Babaoğlu[1], Dilek Borakay[2], Ahmed Mahmud Çırakoğlu[1], Yasemin Dogan[3]
[1]Kocaeli Üniversitesi Tıp Fakültesi, Çocuk Kardiyolojisi Bilim Dalı, Kocaeli
[2]Kocaeli Şehir Hastanesi, Çocuk Kardiyolojisi Bilim Dalı, Kocaeli
[3]Kocaeli Üniversitesi Tıp Fakültesi, Perinatoloji Bilim Dalı, Kocaeli

AMAÇ: Konotrunkal anomaliler (KTA), kalbin çıkış yollarını etkileyen karmaşık patolojilerdir ve eşlik eden ek anomaliler nedeniyle prenatal danışmanlık (fetal counseling) sürecinde belirleyici verilere ihtiyaç duyulmaktadır. Bu çalışmanın amacı, merkezimizde fetal dönemde KTA tanısı alan olguların spektrumunu, cinsiyet dağılımını, genetik birlikteliğini, terminasyon oranlarını ve cerrahi sonuçlarını analiz ederek; elde edilen bu yerel verilerin bölgemizdeki fetal danışmanlık süreçlerinde daha gerçekçi ve objektif bir rehber olarak kullanılmasını sağlamaktır.
YÖNTEM: Çalışmaya kliniğimizde son 20 yılda prenatal dönemde KTA tanısı alan 312 fetal olgu dahil edilmiştir. Olguların cinsiyet dağılımı, ekstrakardiyak ve genetik anomali varlığı, gebelik sonuçları (canlı doğum, intrauterin ölüm, terminasyon) ve cerrahi sonrası sağkalım oranları geriye dönük olarak incelenmiştir.
BULGULAR: Olguların tanısal dağılımı %36,5 TOF (n=114), %35,9 DORV (n=112), %19,6 BAT (n=61), %5,1 Truncus (n=16) ve %2,9 IAA (n=9) şeklinde saptanmıştır. Cinsiyet verisi saptanan 202 olguda belirgin bir erkek baskınlığı (%61,9) gözlenmiş; BAT (%66,7) ve TOF (%65,4) gruplarında erkek oranı en yüksek bulunmuştur. Gebelik seyri ve sonuçları incelendiğinde; TOF olgularının 82'si canlı doğmuş, 16'sı (%14,0) sonlandırılmıştır. BAT grubunda 54 canlı doğum izlenirken terminasyon oranı %4,9 (n=3) ile en düşük seviyededir. DORV %28,6 (n=32) gibi yüksek bir

sonlandırma oranına sahiptir. Truncus arteriyozus için bu oran %18,8 IAA grubunda ise %11,1 olarak bulunmuştur. Genetik analiz yapılan olguların %57,7'sinde patolojik bulgu saptanmış olup bu oran DORV grubunda %68,0 ile en yüksek seviyededir. Postnatal cerrahi uygulanan olgularda sağkalım oranları BAT için %79,6 (39/49), TOF için %73,7 (42/57) ve Trunkus (Grup 5) için %63,6 (7/11) olarak gerçekleşmiştir.
SONUÇ: Çalışmamızdan elde edilen bölgesel veriler, prenatal tanı alan ailelere yapılacak fetal danışmanlık süreci için önemli bir bilgi kaynağı sunmaktadır. KTA spektrumunda erkek cinsiyetin daha sık görüldüğü ve klinik prognozun tanı tipine göre dramatik farklılıklar gösterdiği saptanmıştır. BAT ve TOF olguları, yüksek cerrahi başarı ve düşük terminasyon oranları ile danışmanlıkta daha olumlu bir prognozla sunulabilirken; DORV ve IAA olguları, yüksek genetik risk ve düşük postnatal yaşam şansı nedeniyle en riskli grubu oluşturmaktadır. Bu veriler, ailelerin karar verme sürecinde ve doğum sonrası yönetim planlamasında yerel sonuçlara dayalı, daha doğru bir bilgilendirme yapılmasını mümkün kılacaktır.

Anahtar Kelimeler: Cerrahi sağkalım, fetal danışmanlık, fetal ekokardiyografi, konotrunkal anomaliler, prenatal tanı

PP-237

Aortik ark cerrahisi sonrası gelişen bilateral vokal kord paralizisinin spontan remisyona kadar güvenli yönetimi

Kübra Aydoğan[1], Vîldan Atasayan[1], Mehmet Dedemoğlu[2], Can Vuran[2], Sevinç Taşar[3], Taliha Oner[1]
[1]Sağlık Bilimleri Üniversitesi, Ümraniye Eğitim ve Araştırma Hastanesi, Çocuk Kardiyoloji Ana Bilim Dalı, İstanbul
[2]Sağlık Bilimleri Üniversitesi, Ümraniye Eğitim ve Araştırma Hastanesi, Çocuk Kalp ve Damar Cerrahisi Ana Bilim Dalı, İstanbul
[3]Sağlık Bilimleri Üniversitesi, Ümraniye Eğitim ve Araştırma Hastanesi, Radyoloji Bölümü Ana Bilim Dalı, İstanbul

Sağ aortik ark ve aberran sol subklavian arter inkomplet vasküler ring varyantıdır; özefagus ve bazen trakea etrafında kısmi halka oluşturur. Bu yüzden hafif–orta derecede bası yapar. Hastalarda en sık disfaji lusoria, inspiratuvar stridor, wheezing, dirençli kusma, tekrarlayan pnömoni gibi "mekanik bası" bulguları olabilir. Tanı doğrulanıp ardından semptomatik olan hastalarda cerrahi tedavi yapılır. Cerrahi tedavi sonrasında bilateral vokal kord paralizisi çok nadir görülen bir komplikasyondur. Bu komplikasyon geliştiğinde hem hava yolu güvenliği hem de beslenme–aspirasyon riski açısından çok sistematik bir takip yürütülmelidir. Bu sunumumuzda 3 aylıkken sağ aortik ark ve aberran sol subklavian arter onarımı cerrahisi geçiren ve postop bilateral vokal kord paralizisi gelişen hastamızın trakeostomi ihtiyacı olmadan 3 ayda spontan düzelişine kadar olan seyri anlatarak bu komplikasyonun yönetimini vurgulamak istedik.

Anahtar Kelimeler: Bilateral vokal kord paralizisi, airway management, vasküler ring cerrahisi, spontan iyileşme, aspirasyon riski

PP-238

Pediatrik Hastalarda Transjuguler Yaklaşımla Perkütan Ventriküler Septal Defekt Kapatılması

Ahmet Burak Şimşek, Utku Pamuk, Ahmet Vedat Kavurt, Emine Azak, Denizhan Bağrul, İbrahim Ece, Hazım Alper Gürsu, İbrahim İlker Çetin
Ankara Bilkent Şehir Hastanesi, Çocuk Kardiyoloji Kliniği, Ankara

GİRİŞ-AMAÇ: Ventriküler septal defekt (VSD), çocukluk çağında sık görülen konjenital kalp hastalıklarından biridir ve hemodinamik olarak anlamlı şant varlığında girişimsel veya cerrahi kapatma gerektirir. Transkateter VSD kapatılmasında standart yaklaşım genellikle femoral arter ve/veya ven yoluyla yapılmaktadır. Juguler venöz yaklaşım, defekte daha düz ve kısa bir hat üzerinden antegrad erişim sağlaması nedeniyle özellikle müsküler VSD'lerin kapatılmasında teknik avantaj sunmaktadır. Ancak pediatrik hasta grubunda bu yaklaşımın güvenilirliği ve etkinliğine ilişkin veriler sınırlıdır. Bu çalışmanın amacı, çocuk hastalarda perkütan transjuguler VSD kapatılması uygulanan olguları retrospektif olarak değerlendirmek ve juguler venöz yolun alternatif bir giriş stratejisi olarak rolünü ortaya koymaktır.

YÖNTEM: Bu retrospektif çalışmada, Ocak 2022 – Aralık 2025 tarihleri arasında merkezimizde perkütan transjuguler VSD kapatılan 10 hasta incelendi. Tüm hastalarda hemodinamik olarak anlamlı sol sağ şant oluşturan ve transkateter kapatmaya uygun morfolojik özelliklere sahip VSD mevcuttu. Özellikle apikal ve derin yerleşimli müsküler VSD'lerde juguler venöz giriş tercih edildi. Teknik başarı, cihazın uygun pozisyonda yerleştirilmesi ve işlem sonunda anlamlı rezidüel şant olmaması olarak tanımlandı. Veriler tanımlayıcı istatistiklerle sunuldu. Sürekli değişkenler ortalama ± standart sapma veya medyan (minimum–maksimum), kategorik

değişkenler sayı ve yüzde olarak ifade edildi.

BULGULAR: Hastaların ortalama yaşı 3,9 yaş (3 ay-13 yaş) ve ortalama ağırlığı 14,5 kg idi ve cinsiyet dağılımı eşitti. Hastaların tamamı semptomatikti; en sık klinik bulgu kilo alım yetersizliği (%80) olup, tüm hastalar kapatma öncesinde antikonjestif tedavi almakta idi. Ekokardiyografik değerlendirmede sol ventrikül dilatasyonu ve klinik semptomları bulunan hastalarda transkateter kapatma endikasyonu konuldu. Beş hastada tek defekt, dört hastada birden fazla defekt bulunurken, bir hastada cerrahi kapatma sonrası rezidüel defekt mevcuttu. Defekt yerleşimi; dört hastada apikal müsküler, beş hastada midmüsküler ve bir hastada müsküler outlet bölge şeklindeydi. Transkateter kapama öncesi bütün hastalar hemodinamik çalışma ile değerlendirildi. İşlem süresi 126 ± 37 dk, floroskopi süresi 78 ± 33 dakika idi. Qp/Qs oranı 2,7 ± 0,9, ortalama pulmoner arter basıncı 34,6 ± 10,6 mmHg, PVR indeksi 1,75 ± 0,75 WU·m² saptandı. Juguler venöz yol kullanılarak yapılan işlemlerde toplam 11 seansta 13 cihaz implante edildi; sekiz hastada tek seansta tek cihaz, bir hastada tek seansta iki cihaz ve bir hastada iki ayrı seansta toplam üç cihaz yerleştirildi. Kullanılan cihazların dağılımı Lifetech™ Konar MFO (n = 8), Amplatzer™ Septal Occluder (n = 3) ve Amplatzer™ Muscular VSD Occluder (n = 2) idi. 9 hastada işlem başarılı oldu ve komplikasyon görülmedi. 1 hastada ise cihaza bağlı hemoliz bulguları gelişti, cihaz cerrahi olarak alındı ve defekt yama ile kapatıldı.

SONUÇ: Bu retrospektif tek merkezli çalışmada, pediatrik hasta grubunda perkütan transjuguler VSD kapatılması uygulanan 10 olgunun erken dönem sonuçları değerlendirilmiştir. Uzun floroskopi süresi, kompleks anatomili ve multipl defektli hastaların dahil edilmesine bağlandı. Çalışmamızda anlamlı rezidüel şant, kalıcı atriyoventriküler blok veya cihaz embolizasyonu gibi majör komplikasyonların izlenmemesi, bu yaklaşımın uygun anatomik pozisyondaki VSD'lerin kapatılmasında güvenilirliğini desteklemektedir. Sonuç olarak, transjuguler venöz yaklaşım, seçilmiş pediatrik olgularda transkateter VSD kapatılmasında

güvenli, etkili ve uygulanabilir bir alternatif giriş yolu olarak değerlendirilebilir.

Anahtar Kelimeler: ventriküler septal defekt, transjuguler, pediatri

Resim 1: Sol ventrikül enjeksiyonunda sol-sağ şantlı VSD gösterimi (A) ve VSD'nin sağ internal juguler ven yoluyla antegrad yaklaşımla Lifetech™ Konar MFO 8×6 mm cihaz kullanılarak kapatılması (B).

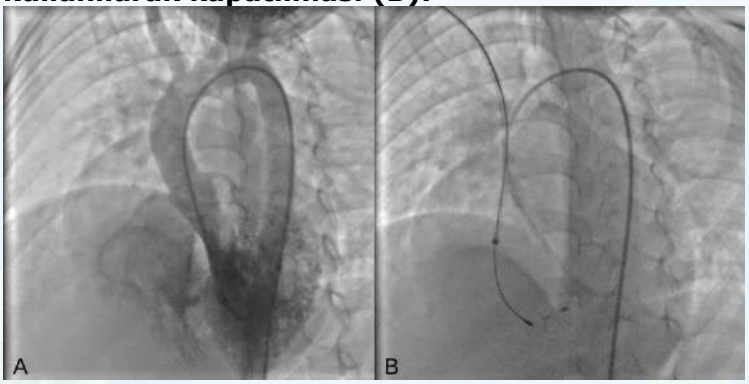

Kritik Hasta Bir Çocukta Santral Venöz Kateter İlişkili Kardiyak Tamponad: Kontrast Ekokardiyografinin Tanısal Rolü

Mehmet Mustafa Yılmaz, Bahar Çaran
Şanlıurfa Eğitim ve Araştırma Hastanesi, Çocuk Kardiyoloji Kliniği, Şanlıurfa, Türkiye

Amaç
Santral venöz kateterler (SVK), çocuk yoğun bakım ünitelerinde vazopressör ve inotrop tedavilerin uygulanması için sıklıkla kullanılmaktadır. Ancak nadir de olsa, yaşamı tehdit eden komplikasyonlara yol açabilmektedir. Bu bildiride, sepsis nedeniyle yoğun bakımda izlenen bir çocuk hastada gelişen SVK ilişkili kardiyak tamponadın, kontrast ekokardiyografi ile tanısal olarak doğrulandığı ve başarılı şekilde yönetildiği bir olgu sunulmaktadır.
Olgu
İki yaşında erkek hasta, sepsis tanısıyla çocuk yoğun bakım ünitesinde izlenmekteydi. Hemodinamik destek amacıyla çoklu inotrop tedavi alan hastaya, sağ internal juguler ven yoluyla santral venöz kateter yerleştirildi. İzlem sırasında hastada ani hipotansiyon ve taşikardi gelişmesi üzerine, mevcut klinik tablonun sepsise bağlı hemodinamik bozulma ile açıklanamaması nedeniyle acil transtorasik ekokardiyografi yapıldı. Ekokardiyografide tüm kalp boşluklarını çevreleyen belirgin perikardiyal efüzyon ve kardiyak tamponad bulguları saptandı(Resim 1 (A–C)). Ekokardiyografik değerlendirmede santral venöz kateter ucunun perikardiyal sıvı içerisinde izlendiği görüldü. Etiyolojiyi netleştirmek amacıyla santral venöz kateter yoluyla ajite salin (bubble SF) verilerek kontrast ekokardiyografi uygulandı. Verilen kontrastın perikardiyal boşluğa hızlı geçişi izlenerek kateter lümeni ile perikardiyal boşluk arasında doğrudan ileti olduğu gösterildi(Resim 2 (A–B)).
Santral venöz kateterden yapılan aspirasyonda kan yerine seröz

özellikte sıvı elde edilmesi üzerine, perikardiyal efüzyon aynı kateter yoluyla drene edildi. Yaklaşık 450 cc perikardiyal sıvı boşaltılırken, eş zamanlı olarak aynı miktarda izotonik sıvı replasmanı yapılarak hemodinamik stabilite korundu. Perikardiyal sıvı kültüründe üreme saptanmadı ve transüda/eksüda ayrımı için biyokimyasal inceleme gönderildi.
Drenaj sonrası yapılan kontrol ekokardiyografide perikardiyal sıvının belirgin şekilde azaldığı ve tamponad bulgularının düzeldiği izlendi(resim 3). Hastanın klinik durumu hızla iyileşti, taşikardisi ve hipotansiyonu düzeldi ve inotrop tedavileri kademeli olarak azaltıldı.

Sonuç

Santral venöz kateter ilişkili kardiyak tamponad, özellikle sepsisli ve yoğun bakımda izlenen çocuk hastalarda tanısal açıdan ciddi bir tuzak oluşturabilir. Bu olgu, açıklanamayan hemodinamik instabilite gelişen ve santral venöz kateteri bulunan çocuk hastalarda ekokardiyografinin gecikmeden yapılması gerektiğini vurgulamaktadır. Ayrıca, kontrast ekokardiyografinin kateter ilişkili perforasyonun tanısal doğrulanmasında son derece değerli bir yöntem olduğu gösterilmiştir.

Anahtar Kelimeler: kalp tamponadı, kontrast ekokardiyografi, santral venöz kateter

Resim 1 (A–C).

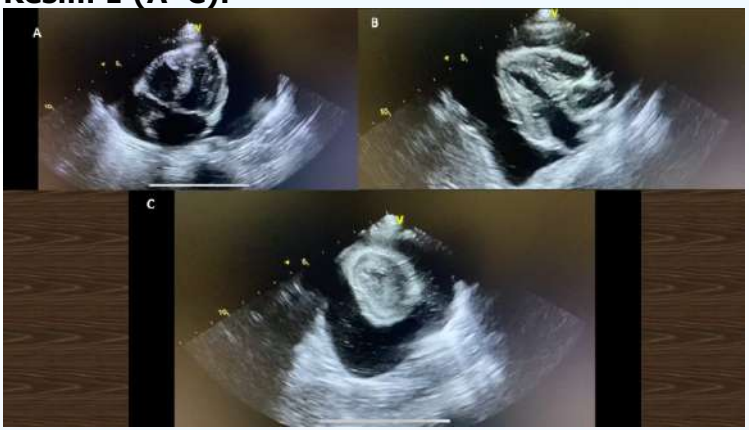

Kardiyak tamponadın transtorasik ekokardiyografik bulguları. (A) Apikal dört boşluk görüntüsünde tüm kalp boşluklarını çevreleyen belirgin perikardiyal efüzyon. (B) Parasternal uzun eksen görüntüsünde perikardiyal sıvıya bağlı kalp boşluklarında bası bulguları. (C) Parasternal kısa eksen görüntüsünde perikardiyal efüzyon ve tamponad ile uyumlu görünüm.

Resim 2 (A–B).

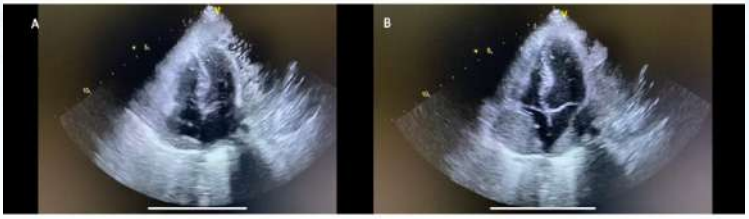

Santral venöz kateter ilişkili kardiyak tamponadın kontrast

ekokardiyografi ile tanısal gösterimi. (A-B) Santral venöz kateter yoluyla verilen ajite salin sonrası, ekokardiyografide perikardiyal boşlukta mikrobubble'ların izlenmesi.

Resim 3.



Perikardiyal sıvının santral venöz kateter yoluyla drenajını takiben yapılan kontrol transtorasik ekokardiyografide perikardiyal efüzyonun belirgin olarak azaldığı ve kardiyak tamponad bulgularının düzeldiği izlenmektedir.

PP-240

İki olguda Aberan Sağ Subklavyan Arter ile birliktelik Gösteren Aort Koarktasyonunun Transkateter Tedavisi

Şenay Çoban[1], Kahraman Yakut[1], İlker Kemal Yücel[2], Ahmet Sakï Oğuz[1], Erkut Öztürk[1], Abdullah Erdem[1]
[1]Başakşehir Çam ve Sakura Hastanesi
[2]İstanbul Cerrahpaşa Tıp Fakültesi

Aort koarktasyonu (Ako), izole bir lezyon olarak ortaya çıkabileceği gibi, diğer aortik ark anomalileri veya kardiyak anomalilerle birlikte de görülebilir. Aberan sağ subklavyen arter (ARSA) birlikteliği, Ako hastalarının yaklaşık %1'inde saptanmakta olup cerrahi veya girişimsel tedavileri zorlaştırabilmektedir. İki ayrı olguda bu nadir birlikteliğin girişimsel tedavisinden bahsedilecektir.
OLGU SUNUMU
İlk olgu 31 yaşında, yeni tanı konulmuş hipertansiyon nedeniyle metoprolol tedavisi alan kadın hasta idi. Fizik muayenede alt ekstremite nabızlarının zayıf olduğu ve alt ekstremite kan basıncının düşük olduğu saptandı. Üst ekstremite TA: 145/80 mmHg, alt ekstremite TA: 90/60 mmHg olarak ölçüldü. Ekokardiyografide suprasternal pencereden yapılan CW Doppler incelemesinde desenden aortada 60 mmHg pik sistolik gradyan saptandı.
İkinci olgumuz genetik olarak Down Sendromu tanılı olup komplet atriyoventriküler septal defekt nedeniyle opere edilmiş olup hipertansiyon tetkiki amacıyla tarafımıza yönlendirildi. Aort koarktasyonu nedeniyle takip edilmesine rağmen kendisine bir girişim uygulanmamıştı. Bu olgunun da fizik muayenede alt extremite nabızlarnın zayıf olduğu ve alt ekstremite tansiyonunun düşük olduğu saptandı. Üst ekstremite TA: 105/50(65) mmHg, alt ekstremite TA: 78/38(57) mmHg olarak ölçüldü. Ekokardiyografide suprasternal pencereden yapılan CW Doppler incelemesinde

desenden aortada 50 mmHg pik sistolik gradyan saptandı.
Her iki olguda da transketeter tedavi planlandı. İlk hastada işlem öncesi aortik ark ile inen aorta arasında 33 mmHg basınç gradyanı ölçüldü. Anjiyografide sol subklavyen arter çıkışının distalinde diskret koarktasyon ve koarktasyon segmentinin hemen proksimalinden köken alan aberan sağ subklavyen arter izlendi. İkinci olguda da işlem öncesi asenden aorta ile desenden aorta arasında 25 mmHg basınç gradyenti saptandı. isthmik bölgenin dar olduğu, transvers arkın hafif hipoplazik olduğu, desenden aortada posstenotik dilatasyon olduğu ve koarkte segmentten aberan sağ subklavian arterin çıktığı görüldü. Her iki hastaya da Sağ subklavyen arter akımını korumak amacıyla kaplı stent yerine hibrit hücre tasarımlı çıplak stent implantasyonu gerçekleştirildi. İşlem sonrası dönemde her iki olguda alt üst ekstremiteler arasında kan basıncı farkı saptanmadı ve femoral nabızlar palpe edilebilir hale geldi. Birinci ay kontrolünde kan basıncı normal sınırlarda olduğundan her iki hastadaki antihipertansif tedaviler kesildi. Her iki hastada da üçüncü ay kontrol BT anjiyografide aort duvar bütünlüğününkorunduğu ve aberan sağ subklavyen arter akımının normal olduğu gösterildi.
Aort koarktasyonu girişimleri planlanırken, aortik ark anatomisinin detaylı şekilde değerlendirilmesi büyük önem taşımaktadır. Hibrit hücre tasarımlı çıplak stentler, aberan subklavyen arter akımının korunmasına olanak sağlayarak uygun olgularda güvenli bir tedavi alternatifi sunmaktadır.

Anahtar Kelimeler: Koarktasyon, stent, ARSA

KOARKTASYON BÖLGESİ

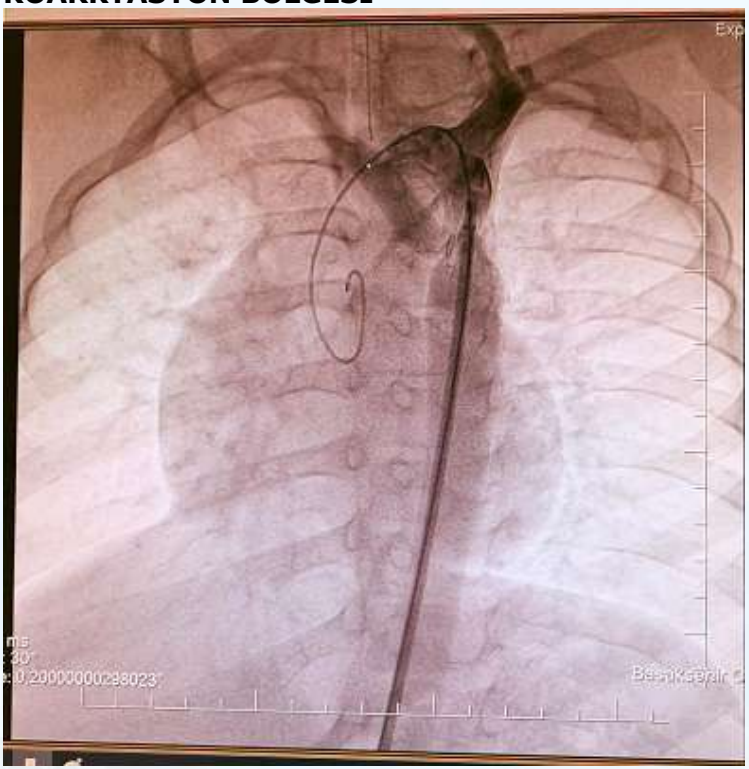

KOARKTASYON STENTLİ HALİ

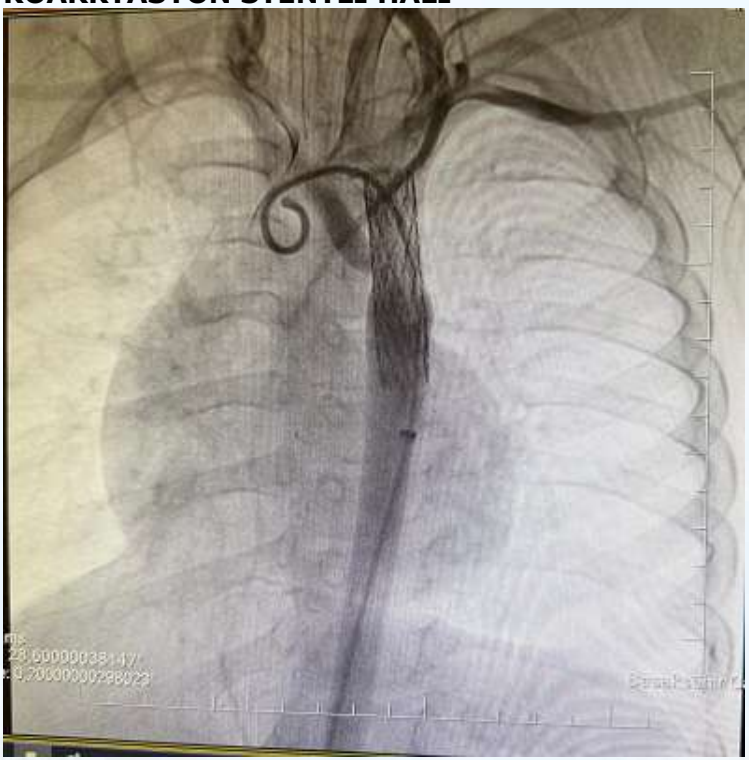

KOARKTASYON STENTLİ HALİ



PP-241

Arterial Switch Sonrası Gelişen LV-RA Şantın Transkateter Kapatılması: Beklenmeyen Kateter Seyri

Asiye Yıldız, Utku Pamuk, Feyza Ayşenur Paç, Hazım Alper Gürsu
Ankara Bilkent Şehir Hastanesi, Çocuk Kardiyoloji Kliniği, Ankara, Türkiye

Giriş
Sol ventrikül–sağ atriyum (LV–RA) bağlantısı, özellikle ventriküler septal defekt (VSD) cerrahisi sonrası nadiren gelişen, ancak sağ kalp hacim yüklenmesine ve aritmilere yol açabilen klinik olarak önemli bir komplikasyondur. Bu bildiride, arterial switch ve VSD onarımı sonrası gelişen, sağ atriyumda belirgin dilatasyon ve ventriküler aritmiye neden olan, hemodinamik olarak anlamlı bir LV–RA bağlantısının transkateter yöntemle kapatıldığı nadir bir olgu sunulmaktadır. İşlem sırasında kateterin LV–RA bağlantısı aracılığıyla sağ atriyuma ve buradan triküspit kapaktan geçerek sağ ventriküle ilerlemesi, başlangıçta rezidüel veya ek bir VSD varlığı izlenimi oluşturmuş ve intrakardiyak anatomik yönelim açısından işlemsel karışıklığa neden olmuştur. Ayrıntılı anjiyografik ve ekokardiyografik değerlendirme sonrasında bu kateter seyrinin LV–RA bağlantısına bağlı olduğu anlaşılmış olup, bu olgu LV–RA şantlarda transkateter girişimler sırasında karşılaşılabilecek önemli bir teknik noktaya dikkat çekmektedir.
Olgu
Arterial switch uygulanmış d-TGA ve opere VSD nedeniyle takip edilen on buçuk yaşında erkek hasta, neopulmoner kapak darlığı ve LV–RA bağlantısı tanılarıyla ileri değerlendirme amacıyla kliniğimize yönlendirildi. Transtorasik ekokardiyografide sol ventrikülden sağ atriyuma şantın olduğu, sağ atriyumun belirgin dilate olduğu ve neopulmoner kapakta orta derecede darlık bulunduğu saptandı. İnceleme sırasında sık ekstrasistoller dikkati çekti. Yapılan ritim Holter incelemesinde sık supraventriküler erken atımlar saptandı ve bu bulguların sağ atriyum dilatasyonuna bağlı

olabileceği düşünüldü.
Anjiyografik incelemede sol ventriküle verilen kontrast maddenin belirgin olarak LV–RA bağlantısı aracılığıyla sağ atriyuma geçtiği izlendi. Oksimetrik değerlendirmede pulmoner-sistemik akım oranı 2,4 olarak hesaplandı. Bu bulgular doğrultusunda LV–RA bağlantısının transkateter yöntemle kapatılmasına karar verildi. İşlem sırasında kateterin LV-RA şantından geçirilen tel üzerinden ilerletilirken doğrudan sağ ventriküle geçtiğinin görülmesi, başlangıçta kafa karışıklığına neden olarak sol ventrikülden sağ ventriküle doğrudan geçiş olduğu izlenimini oluşturdu ve rezidüel veya ek bir VSD olasılığını düşündürdü. Ayrıntılı anjiyografik ve ekokardiyografik değerlendirme sonrasında bu kateter seyrinin LV–RA bağlantısı aracılığıyla sağ atriyumdan triküspit kapak yoluyla olduğu anlaşıldı.
Ekokardiyografi eşliğinde, triküspit kapağa zarar vermemek amacıyla taşıyıcı sistem sağ ventrikülden sağ atriyuma çekildikten sonra, ADO-II 5×4 mm cihazı açılmaya başlanarak defekte yerleştirildi. İşlem sonrası birinci günde yapılan kontrol ekokardiyografide LV–RA arasında belirgin geçiş saptanmadı.

Sonuç
Hemodinamik olarak önemli LV–RA bağlantıları, zaman içinde sağ atriyum dilatasyonu ve ventriküler aritmi gibi önemli klinik sorunlara yol açabilmektedir. Bu lezyonların transkateter yöntemle kapatılması cerrahiye güvenli bir alternatif olarak değerlendirilebilir. Ayrıca transkateter girişimler sırasında karşılaşılabilecek beklenmeyen kateter seyirlerinin fark edilmesi, intrakardiyak anatomik yönelimin doğru yorumlanması ve işlemsel kafa karışıklıklarının önlenmesi açısından önem taşımaktadır. Bu olgu, LV–RA bağlantılarında transkateter kapatma sırasında dikkat edilmesi gereken teknik bir noktaya dikkat çekmektedir.

Anahtar Kelimeler: Gerbode tipi defekt, LV–RA şantı, Transkateter kapatma

Şekil 1.

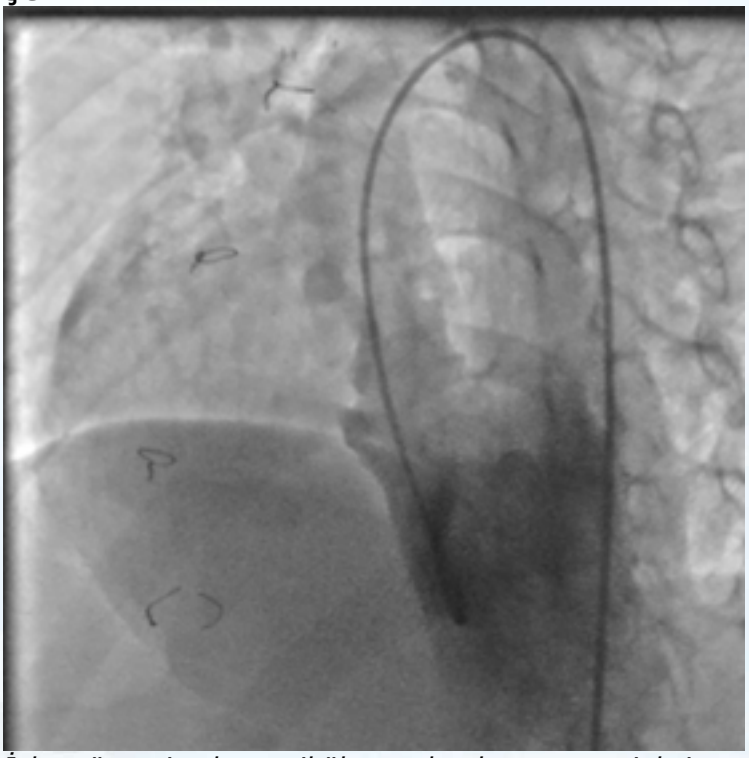

İşlem öncesi sol ventriküle yapılan kontrast enjeksiyonunda, kontrast maddenin LV–RA şant aracılığıyla sağ atriyuma belirgin geçişi izlenmektedir.

ŞEKİL 2

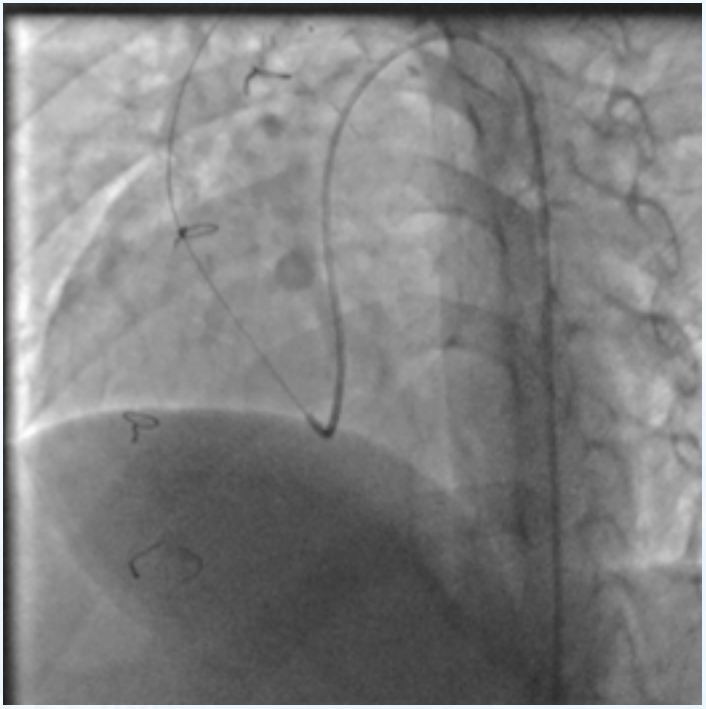

Retrograd yaklaşımla aortadan sol ventrikül ve sağ atriyuma uzanan kılavuz tel–kateter görünümü.

ŞEKİL 3



Transkateter kapatma sonrası sol ventrikül anjiyografisinde kontrast maddenin sağ atriyuma geçmediği izlenmekte olup, bu bulgu LV–RA şantın tam kapatılması ile uyumludur.

Yapay Zekâ Destekli Akciğer Grafisi Analizi ile Fallot Tetralojisinin Erken Fark Edilmesi

Hakan Küçüker, Fahrettin Uysal
Bursa Uludağ Üniversitesi, Çocuk Sağlığı ve Hastalıkları Anabilim Dalı, Çocuk Kardiyoloji Bilim Dalı, Bursa

GİRİŞ VE AMAÇ
Fallot tetralojisi, erken tanı ve zamanında ileri merkeze yönlendirme gerektiren en sık siyanotik konjenital kalp hastalıklarından biridir. Ekokardiyografi tanıda altın standart yöntem olmakla birlikte, her klinik ortamda erişilebilir olmaması, operatör bağımlılığı ve yoğun klinik iş yükü nedeniyle özellikle birinci basamak sağlık kuruluşlarında, perifer hastanelerde ve yenidoğan yoğun bakım ünitelerinde tanısal gecikmeler yaşanabilmektedir. Direkt akciğer grafisi yaygın, düşük maliyetli ve hızlı uygulanabilir bir görüntüleme yöntemi olmasına rağmen, tanısal değeri büyük ölçüde klinik deneyime bağlıdır ve kritik olguların atlanması riski taşımaktadır. Bu bağlamda, akciğer grafisinin klinik değerlendirmeyi destekleyecek objektif ve tekrarlanabilir bir triyaj aracına dönüştürülmesi önemli bir ihtiyaçtır. Bu çalışmanın amacı, direkt akciğer grafilerinden Fallot tetralojisi tanılı pediatrik hastaları ayırt edebilen derin öğrenme temelli bir model geliştirerek, bu yaklaşımın erken tanı ve klinik triyaj potansiyelini değerlendirmektir.
YÖNTEM
Çalışmaya, Bursa Uludağ Üniversitesi Tıp Fakültesi Çocuk Kardiyoloji Bilim Dalı'na başvuran hastalardan Fallot tetralojisi tanısı kesinleşmiş 155 pediatrik hastaya ve herhangi bir kardiyak patolojisi bulunmadığı bilinen 151 kontrol olgusuna ait toplam 306 direkt akciğer grafisi dahil edildi. Her hastadan yalnızca tek bir grafi kullanılarak, aynı hastaya ait görüntülerin farklı veri kümelerinde yer almasına bağlı yanlılık riski önlendi. Analizlerde, akciğer grafilerindeki kardiyak silüet, pulmoner vaskülarite ve

torasik morfolojiye ait küresel örüntüleri otomatik olarak öğrenebilen bir evrişimsel sinir ağı (Convolutional Neural Network, CNN) tabanlı derin öğrenme modeli kullanıldı. Model, sınırlı sayıda pediatrik veri ile genellenebilir sonuçlar üretebilmesi amacıyla transfer öğrenme yaklaşımıyla eğitildi. Görüntüler rastgele olarak eğitim (%70), doğrulama (%15) ve bağımsız test (%15) alt kümelerine ayrıldı. Performans değerlendirmesi, yalnızca eğitim sürecinde kullanılmayan bağımsız test kümesi üzerinde doğruluk, duyarlılık, özgüllük, pozitif ve negatif prediktif değerler kullanılarak yapıldı.

BULGULAR

Bağımsız test kümesi üzerinde modelin genel doğruluğu %86,96 olarak saptandı. Fallot tetralojisi için duyarlılık %82,6, özgüllük %91,3, pozitif prediktif değer %90,5 ve negatif prediktif değer %84,0 olarak hesaplandı. Konfüzyon matrisi analizi, modelin patolojik ve normal grafileri dengeli biçimde ayırt edebildiğini gösterdi (Şekil 1). Test kümesinden seçilen örnek olgular üzerinde yapılan görsel incelemede, modelin Fallot tetralojisine ait tipik radyografik örüntüleri doğru şekilde tanıyabildiği izlendi (Şekil 2). Bu bulgular, yapay zekâ destekli akciğer grafisi analizinin Fallot tetralojisinin erken fark edilmesinde klinik değerlendirmeye anlamlı katkı sağlayabileceğini göstermektedir.

SONUÇ

Bu çalışma, direkt akciğer grafilerinin derin öğrenme temelli analizi ile Fallot tetralojisinin klinik olarak anlamlı bir doğruluk düzeyinde ayırt edilebileceğini göstermektedir. Geliştirilen model, ekokardiyografinin yerine geçmeyi değil; özellikle pediatrik kardiyolog bulunmayan birinci basamak sağlık kuruluşları, yenidoğan yoğun bakım üniteleri bulunan doğum merkezleri ve perifer hastanelerde, saturasyon düşüklüğü veya klinik olarak şüpheli bulgular saptanan bebek ve çocukların erken dönemde taranmasını amaçlayan bir klinik triyaj ve karar destek aracı olarak değerlendirilebilir. Bu yaklaşımın, kritik konjenital kalp hastalıklarının atlanmasının önüne geçilmesine ve uygun hastaların zamanında ileri kardiyak değerlendirmeye yönlendirilmesine katkı sağlayabileceği düşünülmektedir. Daha geniş ve çok merkezli çalışmalarla desteklenmesi ve modele diğer konjenital kalp

hastalıklarının da eklenmesi hâlinde, derin öğrenme tabanlı bu tür sistemlerin pediatrik kardiyoloji pratiğinde tamamlayıcı bir rol üstlenmesi mümkündür.

Anahtar Kelimeler: Akciğer grafisi, Derin öğrenme, Erken tanı, Fallot tetralojisi, Pediatrik kardiyoloji, Yapay zekâ

Şekil 1

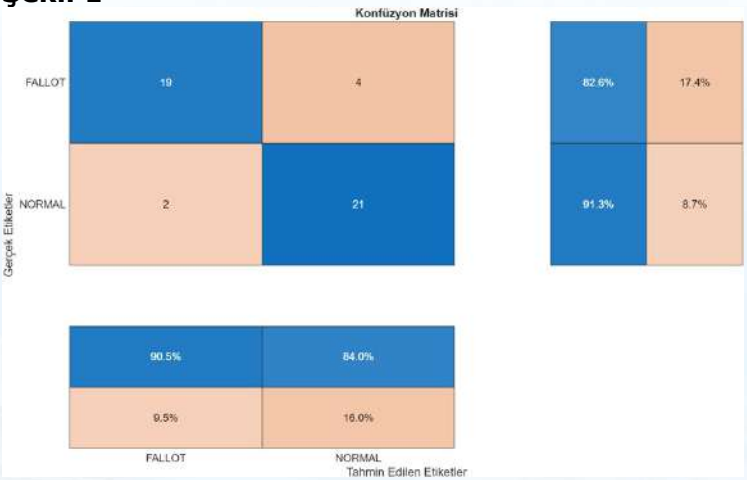

Yapay zekâ modelinin Fallot tetralojisi ve normal akciğer grafilerini doğru ve yanlış sınıflandırma dağılımını gösteren performans özeti.

Şekil 2

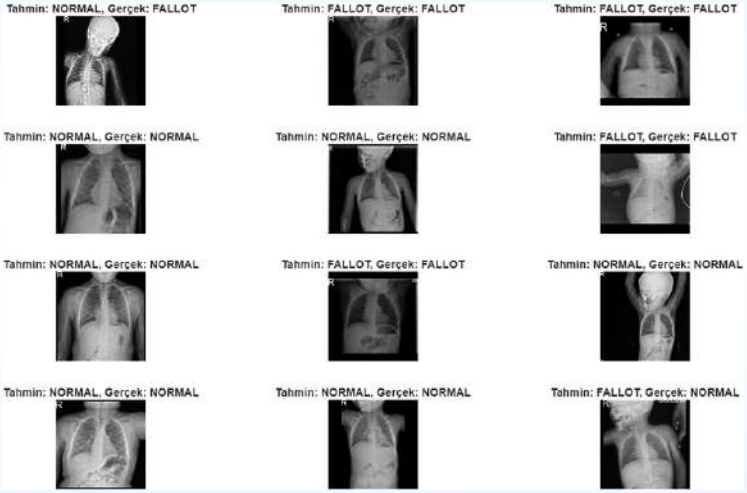

Test kümesinden seçilen örnek akciğer grafilerinde, gerçek tanılar ile yapay zekâ modelinin tahmin sonuçlarının görsel karşılaştırması.

PP-243

13 yaşında Amplatzer Duct Occluder ile aortopulmoner pencere kapatılması; olgu sunumu

Recep Çetin[1], İbrahim Cansaran Tanıdır[2], Taliha Öner[3]
[1]Sağlık Bilimleri Üniversitesi, Sancaktepe Şehit Prof. Dr. İlhan Varank Eğitim Ve Araştırma Hastanesi, Çocuk Kardiyoloji, İstanbul
[2]Atasehir Memorial Hastanesi, Çocuk Kardiyoloji Kliniği: İstanbul
[3]Sağlık Bilimleri Üniversitesi Ümraniye Eğitim ve Araştırma Hastanesi, Çocuk Kardiyoloji Kliniği, İstanbul

GİRİŞ ve AMAÇ
Aortopulmoner pencere (APP), tüm konjenital kalp hastalıkları içinde %0,1 oranında nadir görülen bir anomalidir. Hastalığın ciddiyeti ve tedavisi aortadan pulmoner artere olan defektin çapı, soldan sağa şantın derecesi ve çocuğun yaşına bağlı olarak değişir. APP nin primer tedavisi cerrahi kapatma olsa da uygun hastalarda transkateter yolla kapatmak da mümkündür. Burada yaş itibari ile atipik olan bir hastada perkutan kapatılmış APP vakası sunulmaktadır.
OLGU:
13 yaşında erkek hasta, üfürüm nedeniyle kliniğimize yönlendirildi. Geliş fizik muayenesinde sternum sol üst kenarda devamlı üfürümü mevcuttu. Saturasyon %98 idi. Telekardiyografide KTO 0,5 idi. Ekokardiyografi (EKO) incelemesinde çıkan aorta ile ana pulmoner arter arasında 6 mm genişliğinde APP görüldü (şekil:1). Sol kalp boşlukları geniş ve minimal MY izlendi. (LVEDd: 54mm (z skoru: +7,74) idi. Çekilen bilgisayarlı toraks anjiografide (BTA) çıkan aorta ile ana pulmoner arter arasında 6 mm genişliğinde APP görüldü (şekil:2)
Hastaya transkateter APP kapatılması planlandı. Kateter salonunda, genel anestezi altında, 8 F kılıf sağ femoral vene ve 6F kılıf sağ femoral artere perkütan teknik ile yerleştirildi. 5F pigtail kateteri ve hidrofilik tel femoral arterden asendan aortaya kadar ilerletildi. Kontrast madde enjeksiyonu yapılarak aortapulmoner

pencere çapı hakkında fikir edinildi. 8/6 mm lik ADO 1 cihazı ile defektin kapatılmasının uygun olacağına karar verildi. Femoral venden 5F JR4 kateteri ve düz uçlu hidrofilik tel ile VCİ-RA-Pulmoner arter ve APP den geçilerek asendan aortaya ordan da descendan aortaya yerleşildi. Usulüne uygun hazırlanan long sheat descendan aortada sabitlenip 8/6 mm Amplatzer Duct Ocluder I (ADO-I) cihazı long sheat içinden ilerletilip önce aort tarafında açıldı. Fakat cihaz defekti kavrayamadığı için pulmoner arter içine düştü. Defektin 14/12 mm ADO1 cihazı ile kapatılmasının daha uygun olacağı düşünüldü ve işlem bu cihaz ile tekrarlandı ve başarılı olundu. Cihaz tamamen serbestleştirilmeden yeniden kontrol anjiyogramı yapıldı. Pozisyonun uygun olduğu görülerek sistem serbestleştirildi (şekil:3). İşlemden 1 gün sonra hasta sorunsuz bir şekilde taburcu edildi. 6 ay anti agregan dozda asetilsalisilik asit kullanılması önerildi. Poliklinik izlemlerinde yapılan eko kontrollerinde rezidüel defekt olmadığı, aort ve pulmoner arterde obstrüksiyon olmadığı saptandı.

SONUÇ:
APP, embriyonel hayatta nöral krest hücre göçündeki duraksama sonucu gelişen, aort ve pulmoner arter arasındaki septasyon defektidir. Sıklıkla izole olmasına rağmen olguların yarısında aortik ark anomalileri, PDA, VSD, Fallot ve diğer konjenital kardiak defektler eşlik edebilir. APP tanısında ekokardiyografinin rolü büyüktür. Trunkus arteriozustan ayrımda iki ayrı semilunar kapağın olması önemlidir. Primer tedavi cerrahi kapatma olsa da yeterli rimleri olan uygun hastalarda transkateter yolla APP kapatılması cerrahiye alternatif, etkin bir yöntem olarak uygulanabilir.

Anahtar Kelimeler: Aortopulmoner pencere, transkateter kapama, ekokardiyografi

şekil 2



BTA APP görüntüsü

şekil 3

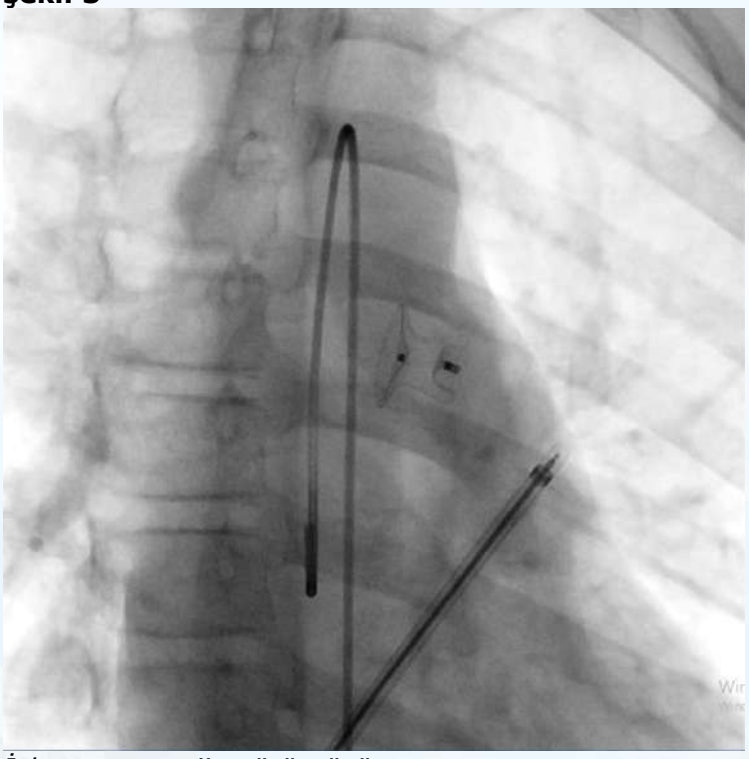

İşlem sonu anjio görüntüsü

şekil:1

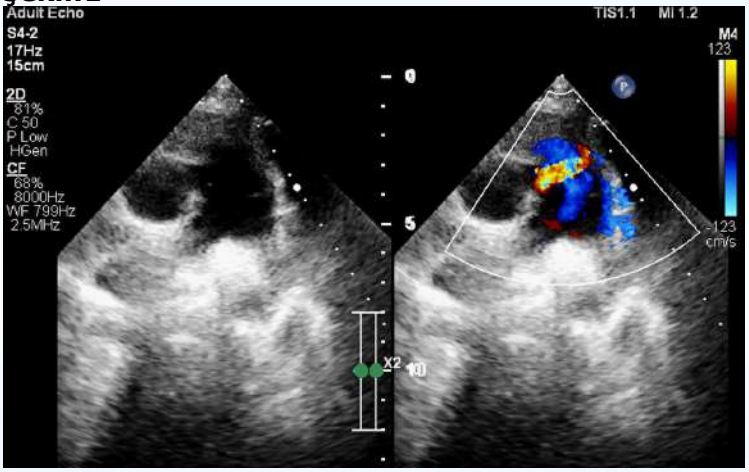

APP EKO görüntüsü

PP-244

Dilate Kardiyomiyopatili Çocuk Hastalarda Dapagliflozinin Sol Ventrikül Fonksiyonları, BNP Düzeyleri ve Klinik Sonuçlar Üzerine Etkisi

Özlem Sürekli Karakuş, Şule Arıcı, Sezin Bayraktar, Gülperi Yağar Keskin, Fatih Alparslan Genç, Erkan Taş, Metin Sungur, Ayşe İnci Yıldırım
Koşuyolu Yüksek İhtisas Eğitim ve Araştırma Hastanesi, Çocuk Kardiyoloji Kliniği, İstanbul

AMAÇ:
Sodyum-glukoz kotransporter-2 (SGLT2) inhibitörlerinin düşük ejeksiyon fraksiyonlu kalp yetersizliği olan erişkin hastalarda klinik sonuçları iyileştirdiği gösterilmiştir. Ancak dilate kardiyomiyopatili (DKMP) pediatrik hastalara ilişkin kontrollü veriler sınırlıdır. Bu çalışmada, SGLT2 inhibitörlerinden biri olan Dapagliflozinin pediatrik DKMP hastalarında sol ventrikül sistolik fonksiyonu ve B-tipi natriüretik peptid (BNP) düzeyleri üzerindeki 1 yıllık etkilerinin, standart tedavi alan kontrol grubu ile karşılaştırılması amaçlandı.
YÖNTEM:
Bu retrospektif karşılaştırmalı gözlemsel çalışmada DKMP tanısı olan 26 pediatrik hasta değerlendirildi. Hastalar iki gruba ayrıldı: Standart kalp yetersizliği tedavisine ek olarak dapagliflozin (10 mg/gün) alan grup (n=13) ve yalnızca standart tedavi alan yaş uyumlu kontrol grubu (n=13). Dapagliflozin tedavisi öncesi ve 1 yıllık izlem sonunda sol ventrikül ejeksiyon fraksiyonu (EF) ve BNP düzeyleri kaydedildi.
BULGULAR:
Dapagliflozin grubunda medyan yaş 15,3 yıl (9,1–17,5), kontrol grubunda 12 yıl (8,0–15,6) idi ($p>0,05$). Dapagliflozin alan hastalarda bir yıllık izlem sonunda EF'de anlamlı artış saptandı (%25,9±4,9'dan %33,1±12,9'a; $p=0,024$). Aynı grupta BNP

düzeylerinde anlamlı azalma izlendi (p=0,008). Gruplar arası karşılaştırmada EF artışı Dapagliflozin grubunda kontrol grubuna kıyasla anlamlı derecede daha yüksekti (p<0,001). Bir yıllık izlem süresinde mortalite Dapagliflozin grubunda %15,4 (n=2), kontrol grubunda %30,7 (n=4) idi (p=0,352). Dapagliflozin grubunda bir hastaya 6. ayda kalp nakli uygulanırken, bir hastaya sol ventrikül destek cihazı implante edildi. Aynı grupta iki hastada üriner sistem enfeksiyonu gelişti; enfeksiyonların sık tekrarlaması nedeniyle bir hastada Dapagliflozin tedavisi kesilmek zorunda kalındı.
SONUÇ:
Bu retrospektif çalışma, pediatrik DKMP hastalarında Dapagliflozin kullanımına ilişkin erken dönem klinik veriler sunmaktadır. Dapagliflozin tedavisi, sol ventrikül sistolik fonksiyonlarında iyileşme ve BNP düzeylerinde azalma ile ilişkili bulunmuştur. Bulgular, Dapagliflozinin hastalık progresyonunu yavaşlatmada potansiyel bir rolü olabileceğini düşündürmektedir. Bununla birlikte, tedavi sürecinde özellikle enfeksiyonlar açısından dikkatli izlem gerekmekte olup, bu bulguların güvenlilik ve etkinlik açısından daha geniş, prospektif pediatrik çalışmalarla doğrulanması gerekmektedir.

Anahtar Kelimeler: Dapagliflozin, SGLT2 inhibitörleri, Dilate Kardiyomiyopati, Pediatrik Kalp Yetersizliği

PP-245

Alkaptonürili Çocuklarda Erken Subklinik Kardiyak Tutulum: Multimodal Görüntüleme ve Elektrofizyolojik Bulgular

Özlem Sürekli Karakuş[1], Şule Arıcı[1], Sezin Bayraktar[1], Ece Öge Enver[2], Fatih Alparslan Genç[1], Gülperi Yağar Keskin[1], Erkan Taş[1], Metin Sungur[1], Ayşe İnci Yıldırım[1]
[1]Koşuyolu Yüksek İhtisas Eğitim ve Araştırma Hastanesi, Çocuk Kardiyoloji Kliniği, İstanbul
[2]Kartal Dr. Lütfi Kırdar Şehir Hastanesi, Çocuk Metabolizma Kliniği, İstanbul

AMAÇ:
Alkaptonüri nadir görülen bir metabolik hastalık olup, erişkin hastalarda subklinik kardiyak tutulum iyi tanımlanmıştır. Ancak çocukluk çağında kardiyak etkilenmenin ne kadar erken başladığı ve hangi yöntemlerle saptanabileceği net değildir. 12-derivasyonlu bir EKG'de T dalgası tepe-uç aralığı (TpTe) ve TpTe/QT oranı repolarizasyon değişikliğini gösteren proaritmojenik belirteçlerdir. Bir diğer non-invaziv bir marker; QRS süresine bölünmüş QT intervali olarak formüle edilen 'kardiyak elektrofizyolojik denge indeksi (iCEB)' yeni bir proaritmojenik risk belirteci olarak tanımlanmıştır. Bu çalışmada, Alkaptonürili çocuklarda klinik bulgu ortaya çıkmadan önce gelişen subklinik kardiyak değişikliklerin, ileri görüntüleme ve elektrofizyolojik belirteçler kullanılarak ortaya konması amaçlandı.
YÖNTEM:
Alkaptonüri tanısı almış çocuklar, yaş ve cinsiyet açısından eşleştirilmiş sağlıklı bireylerle karşılaştırıldı. Tüm olgulara konvansiyonel ve strain ekokardiyografi, sağ ventrikül odaklı doku Doppler incelemesi, ayrıntılı elektrokardiyografik analiz ve idrar homogentisik asit/kreatinin ölçümü yapıldı. Kardiyak fonksiyonlar ile metabolik yük arasındaki ilişki değerlendirildi.
BULGULAR:
Alkaptonürili 10 hasta ve 13 sağlıklı birey çalışmaya dahil edildi.

Konvansiyonel ve strain ekokardiyografik parametreler, gruplar arasında benzer bulunmasına rağmen; Alkaptonüri grubunda sağ ventrikül doku Doppler sistolik ve erken diyastolik akım hızlarında anlamlı azalma saptandı (p = 0,03). Elektrokardiyografik değerlendirmede P dalga dispersiyonu, QTc dispersiyonu, TpTe dispersiyonu ve TpTe/QTc oranı anlamlı derecede artmış bulundu (p <0,001). Ayrıca kardiyak elektrofizyolojik denge indekslerinde iCEB (QT/QRS), iCEBc (QTc/QRS) anlamlı düşüktü (sırasıyla p=0,02 ve p<0,001). Dikkat çekici olarak, Tpe/QTc oranı ile üriner homogentisik asit/kreatinin düzeyleri arasında güçlü negatif korelasyon saptandı (r = –0,75, p=0.02).
SONUÇ:
Bu çalışma, Alkaptonürili çocuklarda klinik olarak sessiz seyreden dönemde dahi, özellikle sağ ventrikül fonksiyonlarını ve kardiyak elektriksel stabiliteyi etkileyen erken subklinik değişikliklerin mevcut olduğunu göstermektedir. P dalga- QTc- TpTe dispersiyonunun artması repolarizasyonun homojenitesinin bozulduğunun göstergesidir. iCEB'in azalması, Torsades de Pointes benzeri olmayan ventriküler aritmiye yatkınlığı göstermektedir. Bulgularımız, pediatrik Alkaptonüri hastalarında yalnızca yapısal değil, elektrofizyolojik değerlendirmeyi de içeren erken ve düzenli kardiyak izlemin gerekliliğini vurgulamaktadır.

Anahtar Kelimeler: Alkaptonüri, Kardiyak Elektrofizyolojik Denge İndeksi (iCEB), TpTe aralığı, Subklinik kardiyak tutulum

Resim-1: Alkaptonüri ve kontrol grubunun P dalga dispersiyonu, QTc dispersiyonu ve TpTe dispersiyonu parametrelerinin karşılaştırılması

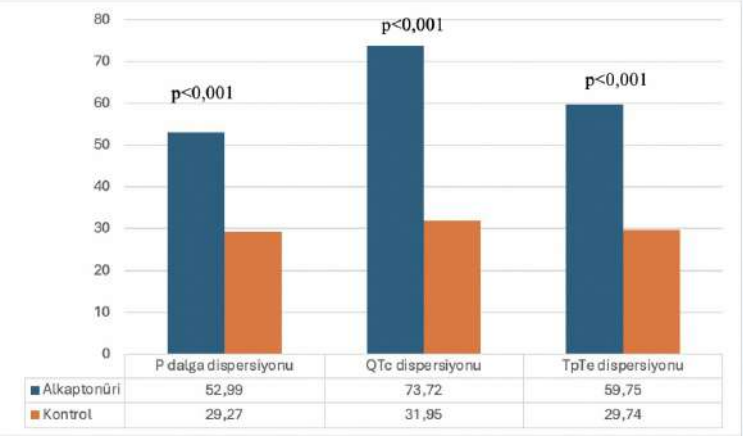

	P dalga dispersiyonu	QTc dispersiyonu	TpTe dispersiyonu
Alkaptonüri	52,99	73,72	59,75
Kontrol	29,27	31,95	29,74

Alkaptonüri grubunun, P dalga dispersiyonu, QTc dispersiyonu ve TpTe dispersiyonunun anlamlı derecede artmış olduğu görülmektedir.

Resim-2: Alkaptonüri ve kontrol grubunun TpTe/QT, TpTe/QTc, QT/QRS, QTc/QRS parametrelerinin karşılaştırılması

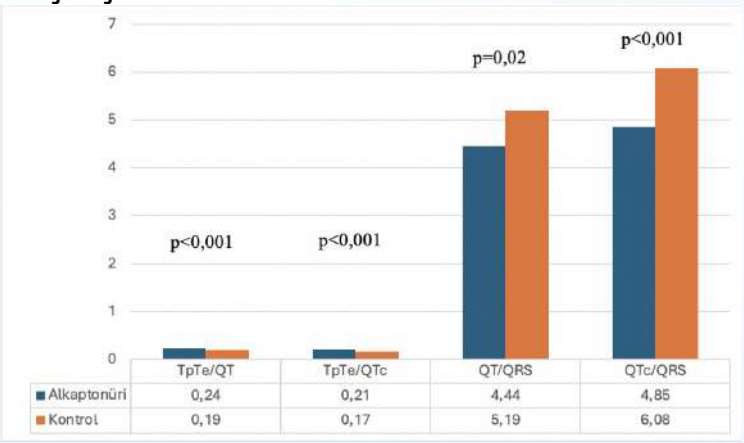

	TpTe/QT	TpTe/QTc	QT/QRS	QTc/QRS
Alkaptonüri	0,24	0,21	4,44	4,85
Kontrol	0,19	0,17	5,19	6,08

Alkaptonüri grubununda, TpTe/QT ve TpTe/QTc oranı anlamlı derecede artmış olduğu görülmektedir. Ayrıca kardiyak elektrofizyolojik denge indekslerinde iCEB (QT/QRS), iCEBc (QTc/QRS) anlamlı düşük olduğu görülmektedir.

PP-246

Parsiyel Anormal Pulmoner Venöz Dönüş Olgularında Transkateter Kapatma İçin Bir Fırsat Olarak Dual Pulmoner Venöz Drenaj

Özlem Sürekli Karakuş, Şule Arıcı, Sezin Bayraktar, Fatih Alparslan Genç, Erkan Taş, Gülperi Yağar Keskin, Metin Sungur, Ayşe İnci Yıldırım
Koşuyolu Yüksek İhtisas Eğitim ve Araştırma Hastanesi, Çocuk Kardiyoloji Kliniği, İstanbul

AMAÇ:
Parsiyel anormal pulmoner venöz dönüş (PAPVD), çocukluk çağında genellikle cerrahi olarak tedavi edilen nadir bir doğumsal kardiyovasküler anomalidir. Ancak dual pulmoner venöz drenajı olan seçilmiş olgularda transkateter kapatma, cerrahiye alternatif bir tedavi seçeneği olabilir. Bu çalışmada, merkezimizde izlenen izole PAPVD tanılı pediatrik hastaların değerlendirilmesi ve anatomik olarak uygun olgularda transkateter yaklaşımın uygulanabilirliği ile erken dönem sonuçlarının sunulması amaçlandı.
YÖNTEM:
2022–2026 yılları arasında merkezimizde atriyal septal defekt eşlik etmeyen izole PAPVD tanısı ile izlenen 25 pediatrik hasta retrospektif olarak incelendi. Hastaların demografik özellikleri, anormal venöz dönüşün anatomik paterni, uygulanan tedavi stratejileri ve klinik sonuçlar analiz edildi.
BULGULAR:
Hastaların ortalama yaşı 10 yıl (aralık: 2–16 yıl) olup, 12'si kız ve 13'ü erkekti. Anormal pulmoner venöz dönüş 12 hastada sağ tarafta, 13 hastada sol tarafta saptandı. Anormal ven sayısına göre 10 hastada tek ven, 10 hastada iki ven ve 5 hastada üç ven tutulumu mevcuttu.
On yedi hastaya cerrahi onarım uygulanırken, 6 hasta klinik olarak

izleme alındı. Son 1 yılda 6 hastaya balon oklüzyon test uygulandı. Dual pulmoner venöz drenaj saptanan 8 ve 16 yaşlarındaki iki hastaya transkateter girişim uygulandı.
Girişim öncesi kardiyak kateterizasyonda her iki hastada pulmoner arter basınçları normal ve sol-sağ şant anlamlı idi. Pulmoner anjiyografide, tüm sol pulmoner venlerin vertikal ven aracılığıyla innominate vene drene olduğu, eş zamanlı olarak sol pulmoner venlerin sol atriyuma döndüğü izlendi. Sağ pulmoner venlerin drenajı normaldi.
Transkateter kapatma öncesinde vertikal vene balon oklüzyon testi uygulanarak sol atriyuma yeterli pulmoner venöz dönüşün sağlandığı doğrulandı. Sekiz yaşındaki hastada 13 mm, 16 yaşındaki hastada ise 14 mm Tyshak balon kullanıldı. Balon oklüzyonu sırasında yapılan eş zamanlı anjiyografilerde venöz dönüşün korunduğu gösterildi. Ardından sırasıyla 14 mm ve 16 mm Amplatzer Vascular Plug II cihazları ile anormal bağlantı başarıyla kapatıldı.
Her iki işlem de komplikasyonsuz tamamlandı. Bir yıllık takipte sağ kalp dilatasyonunun tamamen gerilediği, rezidüel şant, pulmoner venöz obstrüksiyon, aritmi veya cihaza bağlı advers olay saptanmadığı görüldü.
SONUÇ:
Bu çalışma ile, izole PAPVD olgularının kardiyak anjiyografi ile ayrıntılı olarak değerlendirilmesini ve balon oklüzyon testi uygulanmasını önermekteyiz. Dual pulmoner venöz drenaj saptanan seçilmiş pediatrik hastalarda transkateter kapatma, güvenli, uygulanabilir ve minimal invaziv bir tedavi seçeneği sunmaktadır. Bu yaklaşım, uygun olgularda cerrahi müdahale gereksinimini ortadan kaldırabilir ve cerrahiye yönlendirme öncesinde kapsamlı transkateter değerlendirmenin kritik önemini ortaya koymaktadır.

Anahtar Kelimeler: Parsiyel Anormal Pulmoner Venöz Dönüş (PAPVD), Dual Pulmoner Venöz Dönüş, Transkateter kapatma, Pediatrik kardiyoloji

Resim 1

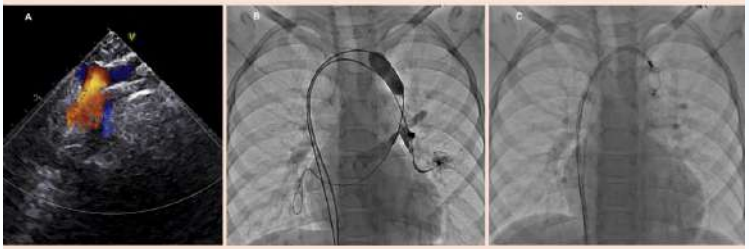

Olgu 1'e (8 yaş) ait görüntüleme bulguları. (A) Transtorasik ekokardiyografide suprasternal incelemede sol üst pulmoner vende yukarı yönlü anormal akım. (B) Anjiografik Vertikal venin balon oklüzyon testi. (C) Transkateter Vertikal vene vasküler plug yerleştirilmesi

Resim 2



Olgu 2'ye (16yaş) ait görüntüleme bulguları. (D) Transtorasik ekokardiyografide suprasternal incelemede sol üst pulmoner vende yukarı yönlü anormal akım. (E) Anjiografik Vertikal venin balon oklüzyon testi (F) Transkateter Vertikal vene vasküler plug yerleştirilmesi

PP-247

İki Yaş Altı Konjenital Kalp Hastalığı Olan Çocuklarda RSV Profilaksisinin Klinik Sonuçlara Etkisi: Altı Yıllık Tek Merkez Deneyimi

Harun Terin, Gözde Nur Yurttaş Kanar, Ahmet Burak Şimşek, Yasemin Özdemir Şahan, Utku Pamuk, Denizhan Bağrul, Ahmet Vedat Kavurt, Emine Azak, Hazım Alper Gürsu, İbrahim İlker Çetin, İbrahim Ece
Çocuk Kardiyoloji Kliniği, Ankara Bilkent Şehir Hastanesi, Ankara

AMAÇ: Konjenital kalp hastalığı (KKH) olan çocuklarda respiratuvar sinsityal virüs (RSV) enfeksiyonu ciddi morbidite ve mortaliteye yol açabilmektedir. Bu çalışmada palivizumab profilaksisi uygulanan KKH'lı çocuklarda profilaksinin etkinliğinin değerlendirilmesi, RSV sezonunda hastaneye yatış oranlarının belirlenmesi ve yatış için risk faktörlerinin ortaya konması amaçlandı.
GEREÇ-YÖNTEM: Bu retrospektif kohort çalışmasına Ekim 2019 ile Kasım 2025 tarihleri arasında palivizumab profilaksisi uygulanan 492 KKH'lı çocuk dahil edildi. Hastalar profilaksi nedenine göre siyanotik KKH, asiyanotik KKH ve diğer (post-cerrahi defekt, kardiyomiyopati, pulmoner hipertansiyon) olmak üzere üç gruba; profilaksi zamanlamasına göre ise 0-12 ay, 13-24 ay ve her iki sezon olmak üzere üç gruba ayrıldı. Primer sonlanım noktaları RSV sezonunda hastaneye yatış ve mortalite olarak belirlendi. Gruplar arası karşılaştırmalarda Kruskal-Wallis H testi, Mann-Whitney U testi ve ki-kare testi kullanıldı. Hastaneye yatış için bağımsız risk faktörleri multivaryant lojistik regresyon analizi ile değerlendirildi.
BULGULAR: Hastaların ortanca yaşı 4,0 ay, ortanca vücut ağırlığı 5,2 kg idi ve %50,2'si erkekti. Profilaksi endikasyonları asiyanotik KKH (%65,0), siyanotik KKH (%24,0) ve diğer nedenler (%11,0) şeklinde dağılım gösterdi. Hastaların büyük çoğunluğu (%77,6) 0-12 ay döneminde profilaksi almış olup 13-24 ay döneminde profilaksi alanlar %12,8, her iki sezonda da profilaksi alanlar %9,6 oranında idi (Tablo 1) RSV sezonunda 62 hasta (%12,6) hastaneye

yatırıldı. Hastaneye yatanların yalnızca %9,6'sında (n=6) RSV pozitifliği saptanırken, en sık tespit edilen etken SARS-CoV-2 (%21,6) oldu. Multivaryant analizde 13-24 ay döneminde profilaksi başlanması (aOR: 2,33; %95 GA: 1,32-4,13; p=0,004), siyanotik KKH varlığı (aOR: 1,71; %95 GA: 1,02-2,89; p=0,043) ve düşük vücut ağırlığı (aOR: 0,84; %95 GA: 0,74-0,95; p=0,007) hastaneye yatış için bağımsız risk faktörleri olarak saptandı. SONUÇ: Palivizumab profilaksisi KKH olan çocuklarda RSV'ye bağlı hastaneye yatışları azaltmada etkilidir. Hastaneye yatan çocuklarda RSV pozitifliğinin düşük oranda saptanması profilaksinin koruyucu etkisini desteklemektedir. Siyanotik KKH varlığı, geç dönemde profilaksi başlanması ve düşük vücut ağırlığı hastaneye yatış riskini artıran faktörler olup bu hasta gruplarında yakın izlem ve erken profilaksi başlanması önerilmektedir.

Anahtar Kelimeler: Respiratuvar sinsityal virüs enfeksiyonları, Palivizumab, Konjenital kalp hastalıkları, İmmünoprofilaksi, Hastaneye yatış, Risk faktörleri

Tablo 1. RSV profilaksisi uygulanan konjenital kalp hastalarının demografik ve klinik özellikleri (n=492)

Tablo 1. RSV profilaksisi uygulanan konjenital kalp hastalarının demografik ve klinik özellikleri (n=492)

Değişkenler	Tüm Kohort (n=492)
Demografik özellikler	
Yaş (ay)	4,0 [0,3–23,1]
Vücut ağırlığı (kg)	5,2 [1,9–15,0]
Cinsiyet, erkek	247 (50,2)
Aşılama zamanı	
0-12 ay	382 (77,6)
13-24 ay	63 (12,8)
Her iki sezon	47 (9,6)
Profilaksi nedeni	
Siyanotik KKH	118 (24,0)
Asiyanotik KKH	320 (65,0)
Diğer (post-cerrahi, KMP, PH)	54 (11,0)
Ek klinik özellikler	
Sendrom varlığı, var	90 (18,3)
Down sendromu, var	52 (10,6)
Kompleks KKH, var	185 (37,6)

PP-248

Aort Cerrahisi Sonrası Ortaya Çıkan Horner Sendromu: Literatürde Nadir Bildirilen Bir Durum

Harun Terin[1], Gözde Nur Yurttaş Kanar[2], Başak Soran Türkcan[3], Atakan Atalay[3], İbrahim Ece[2]
[1]Adıyaman Üniversitesi Eğitim ve Araştırma Hastanesi
[2]Çocuk Kardiyoloji Kliniği, Ankara Bilkent Şehir Hastanesi, Ankara
[3]Çocuk Kalp ve Damar Cerrahisi Kliniği, Ankara Bilkent Şehir Hastanesi, Ankara

Giriş- AMAÇ: Horner Sendromu (HS), hipotalamustan servikal postganglionik liflere kadar uzanan oküler sempatik yolun herhangi bir düzeyindeki hasar sonucu ortaya çıkan; miyozis, pitozis ve ipsilateral anhidroz ile karakterize bir klinik tablodur. Bu temel bulgulara ek olarak, akomodasyon değişiklikleri, intraoküler basınçta farklılıklar ve konjonktival enjeksiyon gibi ek oftalmolojik bulgular da eşlik edebilir. Kardiyak cerrahi sonrasında gelişen okülosempatik sinir hasarı, birden fazla patofizyolojik mekanizma ile ilişkilendirilebilir. Bu mekanizmalardan biri, cerrahi öncesi ya da intraoperatif dönemde uygulanan juguler ven kanülasyonu sırasında servikal sempatik zincirin etkilenmesidir. Ayrıca, cerrahi girişimin sonunda yerleştirilen drenaj tüplerinin sinir dokusu üzerinde bası oluşturarak inflamasyon veya geçici sinir iletim bozukluğuna (nöropraksi) yol açması da olasıdır. Burada kalp cerrahisi sonrasında Horner sendromu gelişen olgu sunulmaktadır. OLGU: Üç yaş on ayllık erkek hasta, üfürüm saptanması üzerine çocuk kardiyoloji polikliniğine yönlendirildi. Yapılan ekokardiyografik değerlendirmede aort koarktasyonu, biküspid aort kapak ve hafif derecede asendan aorta dilatasyonu saptandı. Cerrahi tedavi planlanarak hasta dış merkeze sevk edildi. Hasta, cerrahiden sonra postoperatif 10. günde rutin kontrol amacıyla polikliniğimize başvurdu. Ameliyat sonrası dönemde sol göz

kapağında çökme fark edildiği öğrenildi. Fizik muayenede sol gözde pitozis ve anizokori saptanması üzerine hasta göz hastalıkları bölümüne konsülte edildi (Resim 1). Oftalmolojik değerlendirmede her iki pupillanın ışık uyaranına hızlı ve eşit yanıt verdiği, göz hareketlerinin tüm yönlerde serbest olduğu, ancak levator kas fonksiyonunun azaldığı; buna eşlik eden pitozis, anizokori ve ipsilateral anhidrozis bulgularının bulunduğu doğrulandı. Bu klinik bulgular doğrultusunda hastaya Horner sendromu tanısı konuldu. Tıbbi öykü derinleştirildiğinde; cerrahinin başlangıçta sol torakotomi ile planlandığı, ancak anestezi indüksiyonu sonrasında sağ akciğerin yeterince havalanmaması ve pnömotoraks gelişmesi üzerine sağ toraks tüpü yerleştirildiği ve cerrahi işlemin ertelendiği öğrenildi. Klinik bulguların gerilemesini takiben hasta, ertesi gün sol posterolateral torakotomi yoluyla aort koarktasyonu nedeniyle opere edilmişti. Operasyon sonunda sol toraks boşluğuna dren yerleştirildiği ve işlem sonrası hastanın kardiyovasküler cerrahi kliniğinde izleme alındığı öğrenildi. Toraks drenleri postoperatif ikinci günde çekilmişti. Hastanın üçüncü ay kontrolünde, levator kas fonksiyonunda kısmi düzelme olduğu ve pitozisin önceki muayeneye göre azaldığı gözlendi.
SONUÇ: Venöz girişimler, mediastinal diseksiyonlar, üst mediastinumda yapılan majör damar cerrahileri ile anatomik seviyeye uygun olmayan şekilde yerleştirilen drenaj tüplerinin, kardiyak cerrahi sonrası Horner sendromu gelişimine katkıda bulunabileceği düşünülmektedir. Pediatrik hastalarda cerrahi çalışma alanının sınırlı olması ve anatomik varyasyonların görece daha sık izlenmesi nedeniyle, diseksiyonun özenle yapılması, sempatik zincir üzerine aşırı traksiyondan kaçınılması ve elektrokoter kullanımının mümkün olduğunca kontrollü ve sınırlı tutulması, bu nadir ancak klinik açıdan önemli komplikasyonun önlenmesinde belirleyici rol oynayabilir

Anahtar Kelimeler: çocuk kalp cerrahisi, horner sendromu, pitozis, anizokori

Resim 1. Aort koarktasyonu cerrahisi sonrası sol gözde Horner sendromu bulguları



A. postoperatif 10. gün kontrolü, B. postoperatif 3. ay kontrolü

PP-249

Geniş Sağ Ventrikül Çıkış Yolu Olan Hastalarda TranskateterPulmoner Kapak İmplantasyonu: VenüsP-Valve ile İlk Deneyimlerimiz

Erkan Yetmiş[1], İlker Kemal Yücel[3], Bedri Aldudak[1], Alper Güzeltaş[2]
[1]Sağlık Bilimleri Üniversitesi, Dr. Gazi Yaşargil Eğitim ve Araştırma Hastanesi, Çocuk Kardiyoloji Kliniği, Diyarbakır, Türkiye
[2]Sağlık Bilimleri Üniversitesi Mehmet Akif Ersoy Göğüs Kalp ve Damar Cerrahisi Eğitim ve Araştırma Hastanesi Çocuk Kardiyoloji Kliniği
[3]İstanbul Üniversitesi-Cerrahpaşa, Çocuk Kardiyolojisi Bilim Dalı, İstanbul

GİRİŞ-AMAÇ: Fallot Tetralojisi (TOF) onarımı gibi sağ ventrikül çıkış yolu (RVOT) cerrahisi geçiren hastalarda, uzun dönemde gelişen pulmoner yetersizlik (PY) sık karşılaşılan bir sorundur ve sağ ventrikül disfonksiyonuna yol açabilir. Bu hastalarda cerrahi kapak replasmanına alternatif olarak TranskateterPulmoner Kapak İmplantasyonu (TPVR) standart tedavi haline gelmektedir. Ancak, özellikle transanüler yama uygulanmış geniş ve düzensiz RVOT anatomisine sahip hastalarda, mevcut balonla genişletilebilir kapaklar (balloon-expandable) anatomiye uyum sağlamada yetersiz kalabilmektedir. Kendinden genişleyen (self-expandable) nitelikteki VenüsP-Valve (VenusMedtech, Hangzhou, Çin), bu zorlu anatomiye sahip hasta grubu için geliştirilmiş yeni nesil bir cihazdır. Bu çalışmanın amacı, merkezimizde geniş RVOT anatomisi nedeniyle VenüsP-Valveimplante edilen ilk vakalarımızın erken dönem işlemsel başarı ve güvenlik sonuçlarını paylaşmaktır.
YÖNTEM: Merkezimizde pulmoner yetersizlik nedeniyle TPVR endikasyonu konulan ve anatomik olarak balonla genişletilebilir kapaklara uygun olmayan hastalar retrospektif olarak incelendi. İşlem öncesi tüm hastalar ekokardiyografi ve bilgisayarlı tomografi (BT) ile değerlendirilerek RVOT çapları ve morfolojisi analiz edildi. İşlem başarısı (istenen konuma implantasyon ve rezidüel gradiyent/yetersizlik olmaması), işlem sırası ve sonrası komplikasyonlar, işlem süreleri ve taburculuk verileri kaydedildi.
BULGULAR: Çalışmaya Opere TOF tanısı ile takip edilen toplam 6 hasta dahil edildi. Hastaların tamamında femoral ven yoluyla işlem gerçekleştirildi ve VenüsP kapak başarıyla implante edildi (Teknik

başarı %100). İşlem sonrası 5 hastada herhangi bir komplikasyon izlenmezken ("Normal/Yok"), 1 hastada kapağın distal kısmının tam açılmadığı gözlendi. Bu olguda kapak içine balon dilatasyonu ("post-dilatasyon") uygulanarak tam açıklık sağlandı. Kapak açılma süresi ortalaması 5.4 dk, ancak bu olgumuzda kapak açılma süresi 10 dk idi. Aynı olguda işlemden sonra takılan ritmholterdecoupletventriküler ekstrasistoller (VES) izlendi. Bu vakamızın daha önce de çarpıntı hikayesi mevcut olduğundan işlemden bir hafta önce Elektrofizyolojik Çalışma(EPS) yapıldı. EPS işleminde herhangi bir aritmi saptanamamıştı. Hasta Propranolol tedavisi ile taburcu edildi. Bir hafta sonra kontrol ritmholtertekrarlandı, aritmi saptanmadı. Tüm hastalar şifa ile taburcu edildi ve işlem sonrası dönemde (Aspirin) tedavisi başlandı. Erken dönem takiplerde kapak fonksiyonlarının normal olduğu ve anlamlı bir gradiyent veya yetersizlik gelişmediği görüldü.
SONUÇ: İlk deneyimlerimiz, VenüsP-Valve sisteminin, standart kapakların uygun olmadığı geniş RVOT'lu hastalarda uygulanabilir, güvenli ve etkili bir tedavi seçeneği olduğunu göstermektedir. İşlem sırasında karşılaşılabilecek tam açılmama (malapozisyon/eksik ekspansiyon) gibi sorunlar, sistemin yapısı sayesinde balon dilatasyonu ile başarılı bir şekilde yönetilebilmektedir. Uzun dönem sonuçlar için daha geniş serilere ve takip sürelerine ihtiyaç duyulmakla birlikte, erken dönem sonuçlarımız umut vericidir.

Anahtar Kelimeler: Opere Fallot Tetralojisi, Pulmoner Kapak Replasmanı, Serbest pulmoner Yetmezlik, Venüs-P valve

TABLO 1. Tüm hastaların değişkenleri

Değişkenler	Tüm Hastalar (n=6)
Cinsiyet, Erkek, n (%)	4 (%67)
Yaş, yıl, ortanca (min-maks)	17.1(8.8-36.7)
Ağırlık, kg, ortanca (min-maks)	55.5 (28-69)
Boy, cm, ortanca (min-maks)	159.8 (120-180)
Son cerrahiden geçen süre, yıl, ortanca (min-maks)	14(4-35)
Semptom	
Çarpıntı, % (n)	16,7(1)
Egzersiz intoleransı, % (n)	33,3(2)
Asemptomatik, % (n)	50(3)
RVOT anatomisi	
Tip II, %(n)	83,3 (5)
Tip III, %(n)	16,6 (1)
İşlem Süresi, dk, ortanca (min-maks)	84,6 (61-122)
Hastanede kalış süresi, gün ortalama (min-max)	1,3 (1-2)
Kapak açılma süresi, dk, ortalama(min-max)	5,4 (3,5-10)

RVOT:Sağ ventriküler çıkış yolu

Windows'u Etkinleştir

Tüm hastaların değişkenleri

TABLO 2. Hasta bazlı Özellikler

SIRA	Cinsiyet	Tanı	BT'de RVOT çapı (mm)	BT'de PA distal çapı (mm)	BT'de anülüs çapı (mm)	Balon orta çapı (mm)	Anjioda anülüs çapı (mm)	EKO'daa nülüs çapı (mm)	Kapak çapı(mm)	Kapak uzunluğu (mm)	İşlem sonrası ritim holter
1	M	TOF	32	27	25	27,1	27	23	28	25	N
2	M	TOF	30	22	19	26	28	22	28	25	N
3	F	TOF	32	25	25	26	26	22	28	25	COUPLE T VES
4	M	TOF	35	34	32	35	36	26	36	25	N
5	M	TOF	38	34	26	30	32	24	32	25	N
6	M	TOF	25	30	27	26,5	28	26	28	25	N

TOF: Fallot Tetralojisi, RVOT: Sağ ventriküler çıkış yolu, EKO: Ekokardiyografi

Hasta Bazlı Özellikler

Enfektif Endarterit ile Tanı Alan Aort Koarktasyonu Olgusu

Zeynep Erten[1], Dolunay Gürses[2], Ahmet Baltalarlı[3], Vefa Çakmak[4], Emine Sayın[2], Merve Oğuz[2], Münevver Yılmaz[2]
[1]Pamukkale Üniversitesi Tıp Fakültesi, Çocuk Sağlığı ve Hastalıkları Anabilim Dalı, Denizli
[2]Pamukkale Üniversitesi Tıp Fakültesi, Çocuk Sağlığı ve Hastalıkları Anabilim Dalı, Çocuk Kardiyoloji Bilim Dalı, Denizli
[3]Pamukkale Üniversitesi Tıp Fakültesi, Kalp ve Damar Cerrahisi Anabilim Dalı
[4]Pamukkale Üniversitesi Tıp Fakültesi, Radyoloji Anabilim Dalı

GİRİŞ:
Aort koarktasyonu (AK), arkus aortanın konjenital olarak, en sık sol subklavyen arter çıkışı sonrasında daraldığı bir lezyondur. Tüm doğumsal kalp hastalıklarının %4-8'ini oluşturmaktadır. Aort koarktasyonunun erken teşhis ve cerrahi tedavisi sayesinde günümüzde aort koarktasyonuna bağlı endarterit nadir görülen bir durumdur. Aort koarktasyonunda, kan aorttaki bir daralmadan yüksek hızda akar ve bu da darlığın distalinde hasara neden olur. Aort koarktasyonunda, endotel hasarının kayma gerilimi kuvvetiyle tetiklenmesi muhtemeldir. Bu olgu sunumunda dokuz yaşında nedeni bilinmeyen ateş sebebiyle araştırılan, ekokardiyografisinde Aort koarktasyonu ve enfektif endarterit tanısı alan, endarteritle birlikte mikotik anevrizma gelişen bir vakayı sunuyoruz.

OLGU:
Dokuz yaşında erkek hasta, bir aydır devam eden ateş sebebiyle üç farklı hastaneye başvurmuş, yapılan tetkik ve tedaviler sonrasında ateşi gerilemiş ve izleme alınmıştı. Ateş şikayetinin tekrarlaması üzerine merkezimize başvurmuştu.

Hastanın başvuruda yapılan fizik muayenesinde, düşkün görünümde idi. Femoral nabızları alınamadı ve üst ekstremitelerde kan basıncı alt eksremilerden 35-40 mmHg daha yüksekti. Aort

odağında belirgin, tüm odaklarda duyulan 3/6 diyastolik kardiyak üfürüm mevcuttu ve diğer sistem muayenelerinde patolojik bulgusu tespit edilmedi. Yapılan elektrokardiyogram ve telekardiyografide normal sınırlarda idi. Hastanın ekokardiyografisinde aort koarktasyonu saptandı, desenden aortada sol subklaviyan arterden 2 cm sonra aort lümeninin 5 mm'ye daraldığı görüldü, darlık seviyesinde diyastale uzanım gösteren 60 mmHg gradient alındı. Desenden aortada darlık sonrasında 2,3 cm genişliğinde lümeninde hiperekojeniteler görünen anevrizma görünümü izlendi. Aort kapak kalınlığı artmış, açılımı sınırlı ve ağır AY olduğu görüldü. Hastaya enfektif endarterit tanısı ile Sefotaksim ve Gentamisin başlandı. Toraks BT anjiografisinde, asendan aorta çapı 26 mm ölçüldü ve aortik isthmus seviyesinde aort çapında belirgin daralma izlendi, bu seviyede kısa segmentte 5 mm çapa ulaştığı ve tanımlanan daralmış segment sonrasında 6 cm'lik uzunlukta sakküler anevrizmanın mevcut olduğu şeklinde raporlandı. Periferik yoldan alınan üç ayrı kültüründe Vankomisin duyarlı Streptococcus Mitis üredi, antibiyoterapisi Vankomisin ve Meropenem olarak düzenlendi. Ardından Hasta Kalp Damar Cerrahisi tarafından opere edildi. Hastanın taburculuk öncesi yapılan ekokardiyografisinde AY orta-ağır derecede, aort kapağında 11 mmHg ve jukstaduktal bölgede 12 mmHg gradient alındı. Antibiyoterapileri tamamlanan, kültürlerinde üreme olmayan hasta taburcu edildi.

SONUÇ:
Enfektif endarterit, çocuklarda nadir görülen ölüm ve sekellere neden olan bir hastalıktır. Literatür taramasında, endarterit ile komplike olmuş AK'lı yetişkinleri içeren 11 vaka raporu bulduk. Bu 11 vaka raporundan 4'ü, sunum sırasında AK tanısı konmuş çocuklardı. Nedeni bulunamayan uzamış ateş olgularında, enfektif endarterit de akla getirilmelidir. Bütün çocuklarda rutin muayenenin bir parçası olarak nabız muayenesi ve kan basıncı ölçümü yapılmalıdır.

Anahtar Kelimeler: Enfektif Endarterit, Aort Koarktasyonu, çocuk, fizik muayene

Desenden aortada anevrizmatik dilatasyon



Desenden aortada lümende hiperekojen görünümün



,

PP-251

Merkezimizde 5 Yıllık Transkateter VSD Kapatma Deneyimimiz

Vildan Atasayan[1], Selma Nur Pirim[1], Kübra Aydoğan[1], Recep Çetin[1], Taliha Oner[1], Turkay Saritas[2], Gökmen Akgün[3], Meki Bilici[4], Can Vuran[5], Mehmet Karacan[1]

[1]SBÜ Ümraniye Eğitim ve Araştırma Hastanesi, Çocuk Kardiyoloji Bölümü, İstanbul
[2]Prof. Dr. Cemil Taşcıoğlu Şehir Hastanesi, Çocuk Kardiyoloji Bölümü, İstanbul
[3]Kocaeli Şehir Hastanesi, Çocuk Kardiyoloji Bölümü, Kocaeli
[4]Liv Hastanesi, Çocuk Kardiyoloji Bölümü, İstanbul
[5]SBÜ Ümraniye Eğitim ve Araştırma Hastanesi, Çocuk Kalp ve Damar Cerrahisi Bölümü, İstanbul

AMAÇ: Ventriküler septal defekt (VSD), en sık görülen doğuştan kalp hastalığıdır. Pulmoner hipertansiyon veya tıbbi tedaviye rağmen gelişme geriliği durumunda bebeklik döneminde kapatılırken, daha sonraki yaşamda sol kalp boşluklarında dilatasyon (sol ventrikül diyastol çapı +2 z skoru üzerinde ise), aort yetersizliği (AY) - subaortik ridge dokusu gelişmesi, hafif dereceden fazla LV-RA şant olması ve geçirilmiş enfektif endokardit durumlarında kapatılması düşünülür. Bu çalışmada, merkezimizde transkateter VSD kapatılması yapılan hastaların sonuçları değerlendirilmiştir.

YÖNTEM: Ocak 2021- Eylül 2025 yılları arasında merkezimizde transkateter VSD kapatma işlemi için katater laboratuarına aldığımız 46 hastayı çalışmamıza dahil ettik. Sol ventrikül diyastol sonu çapı +2 z skoru üzerinde olan, hafiften fazla LV-RA şantı olan, muskuler veya ventriküler septal anevrizma (VSA) dokusu olan perimembranöz-outlet defektler işleme alındı. İzole aort valv prolapsusu (AVP) ile küçülmüş, AY si hafiften fazla olan hastalar çalışmaya alınmadı. Tüm işlemler genel anestezi eşliğinde, hastalar entübe edilerek, transözofagial ekokardiyografi (TEE) rehberliğinde yapıldı. Tüm hastalarda arteriyovenöz loop yapılarak kapatma işlemi gerçekleştirildi. Hastalara işlemden 30 dakika önce Cezol profilaksisi yapıldı ve işlem sonrası 6 ay boyunca 3-5 mg/kg/gün dozunda aspirin verildi.

BULGULAR: İşleme alınan 46 hastanın 29'u (%63) erkekti..

Hastaların yaş ortalaması 6,1 -/+ 4,02 yıldı (1-17 yıl). Hastaların 31'inde (%67.4) pm outlet VSA dokusu ile sınırlanan defekt, 3'ünde (%6,5) pm outlet hem VSA hem de AVP ile sınırlanan defekt, 12 (%26,1) hastada ise muskuler defekt mevcuttu. Hastaların 33'ünde (%71,7) ilave patoloji yoktu. 3 hasta da patent duktus arteriosus (PDA) vardı ve transkateter PDA kapatma da aynı seansta yapıldı; 2 hastada atrial septal defekt (ASD) vardı, bir hastanın ASD 'si de aynı seansta kapatıldı; 2 hasta da PSSVC vardı; 3 hastada ilave küçük VSD vardı; 2 hasta da aort koarktasyonu (AK) vardı, bu hastalardan birine koarktasyon balon anjiyoplasti işlemi de aynı seansta yapıldı; 1 hastada da ise hafif pulmoner stenoz (PS) eşlik ediyordu.
Hastaların 1 tanesinde ADO-1 cihazı, diğerlerinde Lifetech Konar-MFO cihazı kullanıldı. İşlem sırasında 2 hastada arteriyo-venöz loop sırasında AV tam blok geliştiği için kapatma işleminden vazgeçildi ve bu hastalar cerrahi kapatmaya verildi. 1 hastada cihaz konulduktan sonra AY ve LV-RA şant ta artış olduğu için hasta cerrahi kapatmaya verildi. Toplam 43 hastaya VSD kapatma işlemi yapıldı. Bu hastaların 41'i native hasta, 2 hasta ise cerrahi VSD kapatma sonrası rezidü VSD si olan ve rezidü VSD kapatılması için işleme alınan hastalardı. İşlem sonrasında 7 (%15,2) hastada AY izlendi. 1 hastada ciddi-önemli AY görülmesinden dolayı bu hasta cerrahi işleme alındı. 14 hastada triküspit yetersizliği (TY) izlendi. TY görülen hastalardan 1 tanesi AY nedenli cerrahi uygulanan hasta olmakla beraber diğer hastaların TY'si hafif düzeydeydi. 12 hastada (%26,1) rezidü geçiş görüldü. Bunlardan biri AY ve TY nedenli cerrahiye verilen hastaydı. Diğer rezidü VSD geçişi görülen hastaların 6 aylık takibi sonrasında sadece 1 tanesinde rezidü küçük geçiş devam etmekteydi.

SONUÇ: Transkateter VSD kapatılması cerrahiye alternatif bir seçenek olarak ortaya çıkmıştır. Başlangıçta zorlu bir sorun olan atriyoventriküler blok, düşük profilli sistemlerin ve daha yumuşak cihazların geliştirilmesiyle cerrahi sonrası görülen blok oranlarından daha düşük bir seviyeye inebilmiştir. Bununla birlikte, ciddi iletim sorunları ve aort kapağına yakınlık hala dikkate alınması gereken konulardır.

Anahtar Kelimeler: aort yetersizliği, transkateter kapama, ventriküler septal defekt

PP-252

Transkateter duktal stent uygulamasinda 5 yillik tek merkez deneyimi

Özlem Sarısoy[1], Fatma Başak Burçak. Çilesiz[1], Ramazan Arı[1], Yunus Emre Sarı[1], Taliha Öner[1], Türkay Sarıtaş[2], İbrahim Cansaran Tanıdır[3], Mehmet Dedemoğlu[4], Mehmet Karacan[1]
[1]SBÜ Ümraniye Eğitim ve Araştırma Hastanesi Çocuk Kardiyoloji Bölümü
[2]SBÜ Cemil Taşcıoğlu Eğitim ve Araştırma Hastanesi Çocuk Kardiyoloji Bölümü
[3]Memorial Sağlık Grubu Göztepe Hastanesi Çocuk Kardiyoloji Bölümü
[4]SBÜ Ümraniye Eğitim ve Araştırma Hastanesi Çocuk Kalp ve Damar Cerrahisi Bölümü

GİRİŞ-AMAÇ: Siyanotik konjenital kalp hastalıklarında duktus arteriyozusun (PDA) açık kalmasını sağlamak için stent implantasyonu, mortalitesi ve yönetimi zor olan modifiye Blalock-Taussig şant (mBT) ameliyatına alternatiftir. Bu işlem daha az invaziv bir müdahale olarak uygulanmaktadır. Başarılı işlem sonrası hastanın ekstübasyonu daha hızlı ve hastane yatışı daha az olmaktadır. Bu çalışmada merkezimizde 5 yıllık süre içerisinde duktal stent işlemi yaptığımız hastalarımızı retrospektif değerlendirmeyi amaçladık.
YÖNTEM: Ocak-2021-Aralık 2025 tarihleri arasında perkütan transkateter duktal stentleme işlemi yapmak üzere kateter laboratuarına aldığımız hastalar çalışmaya dahil edildi. Tüm hastalar ekokardiyografi ile değerlendirildi. Sol pulmoner arter başında darlık olan ve/veya çok tortuöz duktus görüntüsü olan hastalar çalışmaya dahil edilmedi. Hastalara sistemik dolaşım PDA bağımlı ise 0,01 mcg/kg/dk dan, pulmoner dolaşım PDA bağımlı ise 0.005 mcg/kg/dk dan prostaglandin E1(PGE1) infüzyonu başlandı.

İşlemden önceki gece saturasyonu %75 in altında ve pulmoner dolaşımı olan hastalarda, sistemik dolaşımı PDA bağımlı olan hastalarda PGE1 infüzyonu kesilmedi. Diğer hastalarda işlemden 3 saat öncesi PGE1 infüzyonu kesildi. Hastalar en erken 3. gününü doldurunca işleme alındı. İşlemden sonra her hastaya 24 saat boyunca 30 ü/kg/saatten heparin infüzyonu başlandı. Sonrasında 5 mg/kg/günden aspirin ve 1 mg/kg dan Plavix oral tedavileri ile devam edildi.
BULGULAR: Toplam 35 hastaya duktus stentleme işlemi yapıldı. Hastaların 17'si erkek (%48,6),18 'I kız (%51,4) ve yaş ortalamaları 10,9 ±10,3 (3-44).gündü. İşlem 5 hastada (%14,3) sistemik dolaşımı sağlamak için 30 hasta da (%85,7) ise pulmoner dolaşımı sağlamak üzere yapıldı. 20 hastada (%57,1) standart duktus, 12 (%34,3) hastada vertical duktus, 3 (%8,6) hastada ise atipik duktus mevcuttu. 24 hasta (%68,6) tek ventrikül fizyolojisinde, 11 (%31,4) hasta çift ventrikül fizyolojisindeydi. 19 hastaya (%54,3) femoral arter yolundan, 9 (%25,7) hastaya karotis cutdown, 7 hastaya (%20) ise farklı yollardan (5 hastaya femoral venden, 2 hastaya axillar arterden) giriş yapıldı. İşlem sırası ve sonrası ilk 24 saat lik zamanda 6 hasta ex (%17,1) oldu. İşlem 29 (%82,9) hastada başarılı oldu. Kaybedilen hastalardan; 2 hasta hipoplastik sol kalp sendromu, 2 hasta VSD-PA (vertical duktus), 2 hasta İVS-PA tanısına sahipti. Hastalarımızın ilk ikisi uzun long sheat nedeniyle duktusun gerilmesi, vertical duktusu olan hastalarımız karotis cutdowna bağlı ve diğer ikisi de femoral arter yaralanmasına bağlı komplikasyonlar nedeniyle kaybedildi. 5 yılın ikinci yarısında ex olan hastamız yoktu.
SONUÇ: Stent implantasyonu ile arteriyel duktus açıklığının korunması; primer onarımın riskli olduğu çift ventriküllü siyanotikyenidoğanlarda, tek ventrikül yapısında olup şant mortalite oranı yüksek yenidoğan döneminde ve Norwood operasyonu öncesi bebeğin büyümesini sağlamak için cerrahiye yardımcı etkili bir palyatif tedavi olarak önerilmiştir. Teknolojideki son gelişmeler bu işlemi bebeklerin kısa süreli palyasyonu için güvenli ve uygulanabilir bir araç haline getirmiştir. Bu işlemde morbidite oranı %8 ila %11 arasında değişmekte olup, esas olarak stent embolizasyonu veya trombozu ile vasküler erişim

yaralanmalarından oluşmaktadır. Duktal stent, cerrahi şanta benzer ama daha dengeli pulmoner arter büyümesini destekler. Zamanla tecrübe arttıkça transkateter duktusa stent işlem başarı oranı yükselmekte ve riskli yenidoğan dönemini geçirmek için bize zaman kazandırmaktadır.

Anahtar Kelimeler: Duktal stent, PDA bağımlı siyanoz, yenidoğan

duktus tipi

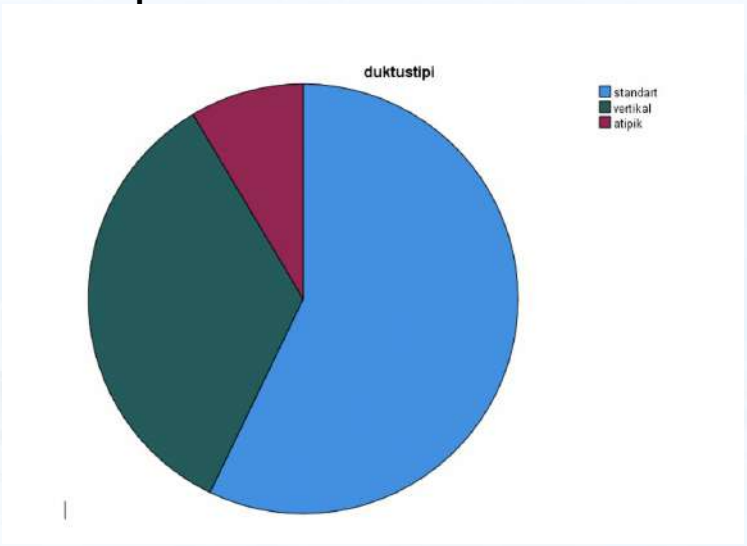

Girişim yeri

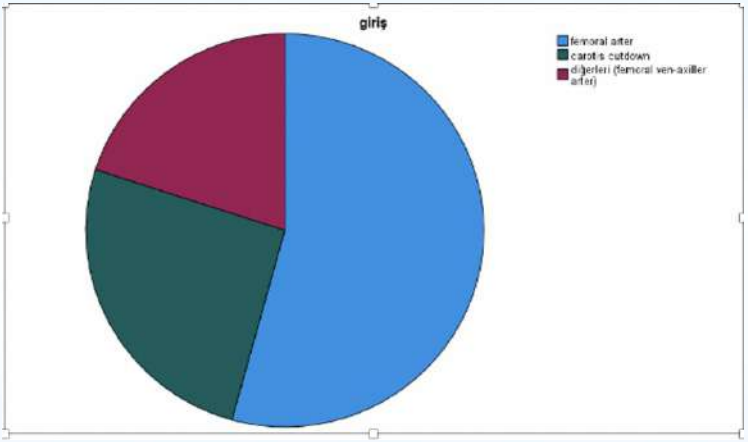
giriş
femoral arter
carotis cutdown
diğerleri (femoral ven-axiller arter)

PP-253

Geç Tanı Alan Enfektif Endokardit Olgusu

Ali Özgür Yılmaz[1], Mahmut Bal[1], Sefa Öğe[1], Selen Karagözlü[1], Özge Pamukçu Akay[1], Ahmet Şaşmazel[2], Figen Akalın[1]
[1]Marmara Üniversitesi Pendik Eğitim ve Araştırma Hastanesi Çocuk Kardiyoloji BİlIm Dalı
[2]Medipol Mega Hastanesi Pediatrik Kalp Damar Cerrahisi Bilim Dalı

GİRİŞ: Enfektif endokardit (EE), kalbin endokardiyal yüzeyi ve kalp kapaklarının bakteriyel veya fungal enfeksiyonu sonucu gelişen, yaşamı tehdit eden ciddi bir hastalıktır. Sağlıklı çocuklarda nadir görülse de, özellikle altta yatan konjenital kalp hastalığı bulunan olgularda yüksek morbidite ve mortalite riski taşımaktadır. Kliniğimizde ağır pnömoni, bisitopeni ve hepatosplenomegali tanılarıyla uzun süre izlenen ve semptomların başlamasında 4 ay sonra tanı alan tedaviye dirençli hastayı sunuyoruz.
OLGU: 7 yaş 5 aylık erkek hasta ateş, öksürük, göğüs ağrısı yakınmaları ile başvurdu, öyküsünde son dört ay içerisinde dirençli anemi ve tekrarlayan pnömoni atakları nedeniyle farklı sağlık merkezlerinde değerlendirilip tedavi edildiği öğrenildi. Hasta 6 yıl önce ventriküler septal defekt (VSD) nedeniyle opere edilmişti, bilinen patch açıklığı mevcuttu. Hastanın fizik muayenesinde genel durumu düşkün, soluk görünümdeydi. Dinlemekle 4/6 pansistolik üfürüm duyuldu. Akciğer oskültasyonunda bilateral kaba raller mevcuttu ve batın muayenesinde hepatosplenomegali saptandı. Laboratuvar incelemelerinde anemi, trombositopeni, akut faz reaktanlarında artış ve karaciğer fonksiyon testlerinde bozulma saptandı. Toraks ultrasonografisinde sağ hemitoraksta plevral efüzyon izlendi. Toraks bilgisayarlı tomografisinde yaygın mikronodüler infiltrasyonlar, sol pulmoner arter dalında mikotik anevrizma ve pulmoner arter dilatasyonu saptandı. Nazofaringeal sürüntü kültüründe Streptococcus pneumoniae üredi. Yatışının 10.

gününde yapılan ekokardiyografik incelemesinde VSD yamasından rezidüel şant saptandı, triküspit kapaktan başlayarak pulmoner artere uzanan, en büyüğü 1,5 cm çapında olan multipl mobil vejetasyonlar izlendi (Figür 1). Alınan tekrarlayan kan kültürlerinde üreme saptanmamasına rağmen; klinik, laboratuvar ve ekokardiyografik bulgular birlikte değerlendirilerek hastaya enfektif endokardit tanısı konuldu. Geniş spektrumlu 4'lü antibiyotik ve antifungal tedavi başlandı (Linezolid, Amikasin, Kaspofungin, Ampisilin, Levofloksasin). Tedavinin ikinci haftasında hastanın klinik durumunda belirgin iyileşme, laboratuvar parametrelerinde düzelme ve ekokardiyografide vejetasyon boyutlarında küçülme görüldü. Takibinde vejetasyonları devam etti, pansitopeni tablosu tekrarladı. Antibiyotik tedavisi 8 haftaya tamamlandıktan sonra hasta cerrahiye verildi. Pulmoner kapaktaki vejetasyonlar nedeniyle pulmoner kapak rezeke edilerek homogreft kapak yerleştirildi. Triküspit kapaktaki vejetasyonlar rezeke edildi, VSD kapatıldı.
SONUÇ: Pediatrik enfektif endokardit olguları, farklı klinik bulgular ve multisistem tutulumu ile karşımıza çıkabilmektedir. Konjenital kalp hastalığı bulunan çocuklarda, başlangıç değerlendirmelerinde kan kültürleri negatif ve ekokardiyografik bulgular yetersiz olsa dahi, klinik şüphe varlığında seri ekokardiyografik incelemeler ve tekrarlayan kan kültürleri tanı açısından büyük önem taşımaktadır.
Anahtar Kelimeler: Enfektif endokardit, ventriküler septal defekt, vejetasyon

Anahtar Kelimeler: Enfektif endokardit, vejetasyon, ventriküler septal defekt

Figür 1

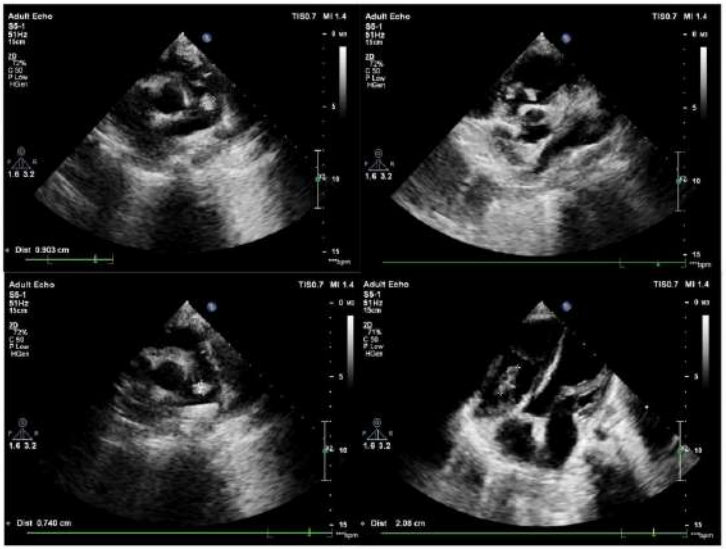

Triküspit kapaktan başlayarak pulmoner artere uzanan, en büyüğü 1,5 cm çapında olan multipl mobil vejetasyonlar izlendi (şekil1).

PP-254

Asemptomatik Sporcuda Mitral Kapak Üzerinde Kitle

Sefa Öğe, Alï Özgür Yïlmaz, Mahmut Bal, Selen Karagözlü, Ozge Pamukcu, Figen Akalın
Marmara Üniversitesi Pendik Eğitim ve Araştırma Hastanesi Çocuk Kardiyoloji BİIim Dalı

AMAÇ:
Pediatrik yaş grubunda primer kardiyak kitleler nadir görülmekte olup büyük oranda iyi huylu tümörlerdir. Hastalar yıllarca asemptomatik olabileceği gibi emboli ve ani ölüme kadar geniş bir klinik tablo ile karşımıza gelebilirler. Olgumuzda, asemptomatik bir sporcuda rutin muayenede saptanan mitral kapak kitlesinin tanısal süreci ve multimodal görüntüleme yöntemlerinin yardımı ile tedavisinin planlaması sunulacaktır.

OLGU:
Aktif şikayeti olmayan on dört yaşında kız hasta, spor lisansı almak üzere Marmara Üniversitesi çocuk kardiyoloji polikliniğine başvurdu. Hastanın özgeçmiş ve soygeçmişinde özellik yoktu. Hastanın genel fizik muayenesi normal, kardiyovasküler sistem muayenesinde de kalp sesleri ritmik, S1-S2 normal, ek ses üfürüm yoktu. Hastanın elektrokardiyografisinde ve Telekardiyografisinde patolojik bulgu saptanmadı. Transtorasik Ekokardiyografik incelemede, mitral kapak anterior leafletinin atriyal yüzünde yaklaşık 28×23 mm boyutlarında, ekojenitesi çevre dokularla benzer, heterojen iç yapıya sahip düzensiz sınırlı kitle izlendi (Resim 1). Mitral kapakta darlık yoktu ancak minimal yetersizlik vardı. Kalp boşlukları normal genişlikte, kontraksiyonları normaldi (EF %68). Yirmi dört saatlik Ritim Holter'de 3 adet izole supraventriküler erken atım dışında patolojik bulgu saptanmadı. Yapılan kardiyak manyetik rezonans (MR) görüntülemesinde;

mitral kapak anterior leafletinin atriyal yüzünde T1 ağırlıklı sekanslarda izointens, T2 ağırlıklı sekanslarda hiperintens özellikte, kontrast madde enjeksiyonu sonrası erken faz görüntülerde heterojen kontrast madde tutulumu gösteren 28x16mm boyutlarında kitle saptandı (Resim 2). Bulgular benign kardiyak kitleler lehine olup fibroelastoma ve miksoma ön planda düşünüldü. Hastaya 3mg/kg/gün aspirin başlandı ve tümörün cerrahi rezeksiyon planlandı.

SONUÇ:
Primer intrakardiyak kitleler pediatrik hastalarda nadir olmakla birlikte, en sık rabdomyom, 2. Sıklıkta fibrom olarak karşımıza çıkmaktadır. Miksoma ve fibroelastomalar erişkin yaşta en sık görülen intrakardiyak kitlelerdir ancak çocukluk yaş grubunda daha nadirdir ve özellikle sol atriumdan köken alırlar. Asemptomatik olgular dahi sistemik emboli, kapak yetersizliği, obstrüktif komplikasyonlar ve ani ölüm riski nedeniyle dikkatle değerlendirilmelidir. Tanı için ekokardiyografi yaygın olarak kullanılan basit ve invaziv olmayan bir testtir. Kardiyak MR ise tümörün anatomisi, türü ve karakterini ayırt etmede fayda sağlar. Multimodal görüntüleme yöntemleri, hastaların uygun izlem ve tedavi stratejisinin belirlenmesinde kritik öneme sahiptir.

Anahtar Kelimeler: Pediatrik kardiyak kitle, Mitral kapak tümörü, Asemptomatik sporcu

Kardiak MR'da mitral kapak üzerindeki kitlenin görüntüleri

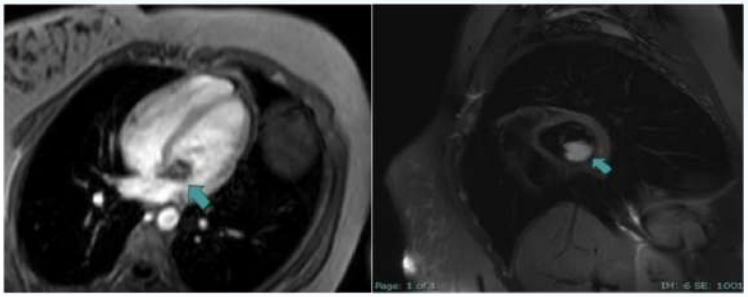

Resim 1: Kardiak MR'da mitral kapak üzerindeki kitlenin görüntüleri

Sol atrium içinde mitral kapak üzerinde kitlenin ekokardiografik görüntüleri



Resim 2. Sol atrium içinde mitral kapak üzerinde kitlenin ekokardiografik görüntüleri

Eksize Edilen Kitle



Total olarak eksize edilen, histopatolojik inceleme sonucu kardiyak miksoma ile uyumlu bulunan kitlenin intraoperatif görüntüsü.

PP-255

Criss-Cross Kalp ve c-TGA Birlikteliği: Nadir Bir Pediatrik Olgu

Zeynep Ömeroğulları[1], Utku Pamuk[1], Mustafa Yılmaz[2]
[1]Ankara Bilkent Şehir Hastanesi, Çocuk Kardiyoloji Kliniği, Ankara
[2]Ankara Bilkent Şehir Hastanesi, Çocuk Kalp ve Damar Cerrahisi Kliniği, Ankara

Giriş
Criss-cross kalp ve eşlik eden konjenital anomalilerde, atriyoventriküler ve ventriküloarteriyel bağlantıların karmaşık uzamsal ilişkileri nedeniyle tanı, ardışık segmental yaklaşım temelinde sistematik bir değerlendirme gerektirir. Bu bildiride, criss-cross kalbi olan c-TGA fizyolojisindeki bir pediatrik olgunun ekokardiyografi, kardiyak BT ve kalp kateterizasyonu bulguları ile bu bulgular doğrultusunda belirlenen cerrahi yaklaşım sunulmaktadır.
Olgu
Dış merkezde büyük arterler transpozisyonu, pulmoner stenoz ve criss-cross kalp tanılarıyla takip edilen ve yenidoğan döneminde duktusa stent yerleştirilmiş yedi aylık erkek hasta, cerrahi değerlendirme amacıyla merkezimize yönlendirildi. Hastanın oksijen satürasyonu %72 idi ve fizik muayenesinde mezokardiyak odakta 2/6 sistolik üfürüm saptandı.
Transtorasik ekokardiyografide atriyal situsun solitus olduğu ve kalbin criss-cross yerleşimli olduğu izlendi. Atriyoventriküler bağlantının diskordan olduğu; sağ atriyumun morfolojik sol ventriküle, sol atriyumun ise morfolojik sağ ventriküle açıldığı saptandı. İnterventriküler septumda geniş bir VSD mevcut olup defekt üzerinden iki yönlü şant izlendi. Ventriküloarteriyel bağlantının da diskordan olduğu; sağda ve önde yerleşimli aortanın morfolojik sağ ventrikülden, arkada yerleşen pulmoner arterin ise morfolojik sol ventrikülden çıktığı görüldü. İnfundibüler septumun posterior malalignmentine bağlı olarak subpulmonik bölgede darlık

saptandı ve CW Doppler incelemede bu bölgede 60–65 mmHg sistolik gradiyent ölçüldü.
Pulmoner arterlerin değerlendirilmesine yönelik yapılan kardiyak BT anjiyografide, pulmoner arterlerin gelişiminin iyi olduğu gösterildi. Ayrıca, duktusa yerleştirilmiş stent içinde trombüs ile uyumlu görünüm izlendi.
Pulmoner arter basıncını ölçmek amacıyla yapılan anjiografide yapılan kateterizasyonda, sağ atriyumun sol ventriküle açıldığı, sol ventrikülden pulmoner arterin çıktığı ve sağ ventrikülden önde olan aortanın çıktığı görüldü. Pulmoner artere tel ve mikrokateter ile geçilmesine rağmen kateter ilerletilemedi ve pulmoner arter basıncının intraoperatif olarak ölçülmesine karar verildi.
Hastaya bidirectional Glenn prosedürü uygulanarak, aynı seansta pulmoner arter bandingi ve atriyal septektomi işlemleri de gerçekleştirildi. Postoperatif dönemde oksijen satürasyonlarının %80'in üzerinde seyrettiği izlendi.

Tartışma

Criss-cross kalp ile c-TGA birlikteliği, literatürde oldukça nadir bildirilen ve tanısal açıdan güçlükler içeren bir durumdur. Bu olgularda yalnızca atriyoventriküler ve ventrikülоarteriyel bağlantıların tanımlanması yeterli olmayıp, kardiyak boşlukların uzamsal yerleşimi ile septal ve kapak ilişkilerinin ayrıntılı olarak değerlendirilmesi gerekmektedir.
Sunulan olguda, ardışık segmental yaklaşım temel alınarak yapılan sistematik ekokardiyografik değerlendirme sayesinde karmaşık anatomi doğru biçimde ortaya konmuş; ekokardiyografi bulgularının kardiyak BT ve kalp kateterizasyonu ile uyumlu olduğu gösterilmiştir. Bu durum, özellikle nadir ve kompleks anatomilerde, ardışık segmental yaklaşımın tanısal doğruluk ve cerrahi planlama açısından kritik rolünü vurgulamaktadır.

Sonuç

Criss-cross kalp ve c-TGA gibi kompleks konjenital kalp hastalıklarında, ardışık segmental yaklaşım ve çok modlu görüntüleme doğru tanı ve uygun cerrahi planlama için kritik öneme sahiptir.

Anahtar Kelimeler: Ardışık segmental yaklaşım, Criss-cross kalp,Konjenital düzeltilmiş büyük arterler transpozisyonu (c-TGA)

Şekil 1.

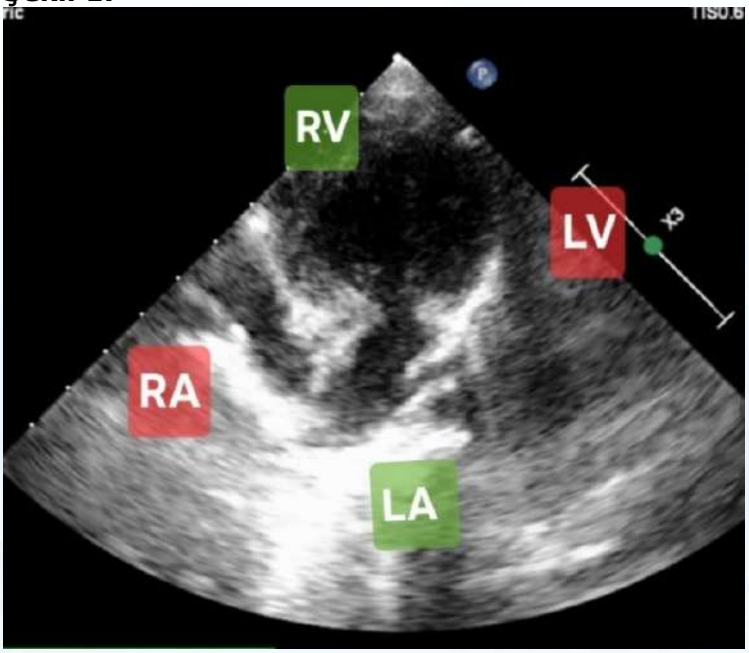

Transtorasik ekokardiyografide criss-cross kalp morfolojisi izlenmektedir. Atriyoventriküler kapaklar normal anatomik yerleşimlerini kaybetmiş olup, triküspit kapak mitral kapak ile aynı düzlemde değildir. Görüntüde triküspit kapağın anormal yerleşimli olduğu ve sol atrium ile sağ ventrikül arasında atriyoventriküler bağlantıyı sağladığı, buna karşılık mitral kapağın farklı bir düzlemde yer aldığı izlenmektedir. Bu çaprazlanan atriyoventriküler akım paternleri criss-cross kalbin karakteristik ekokardiyografik bulgusudur.

Şekil 2.

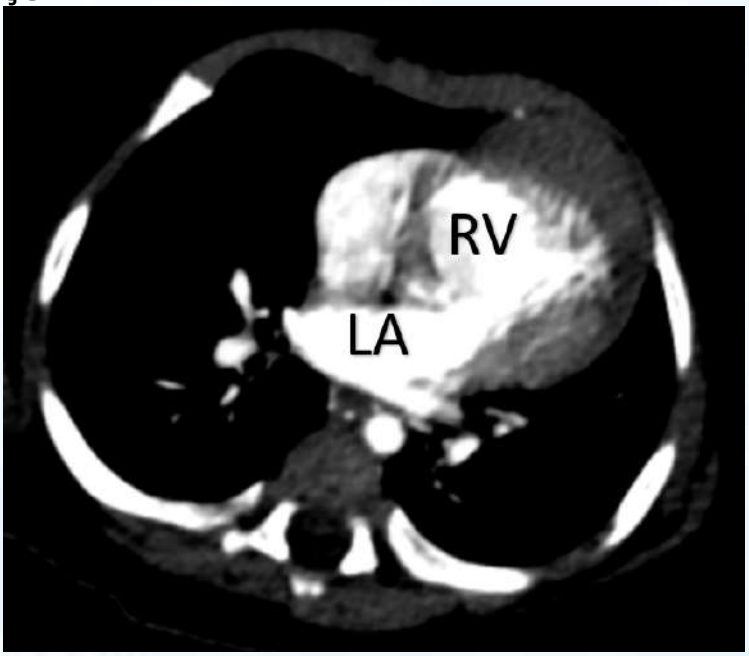

Criss-cross kalp ve konjenital düzeltilmiş büyük arterler transpozisyonu (c-TGA) bulunan hastada kardiyak tomografi kesiti.Sol atriyumdan çıkan atriyoventriküler akımın anormal yönelimle sağ ventriküle doğru uzandığı görülmektedir. Atriyoventriküler kapakların farklı düzlemlerde yer alması ve atriyum-ventrikül giriş eksenlerinin birbirini çaprazlaması criss-cross kalbin tipik morfolojik özelliğini oluşturmaktadır.

Şekil 3.

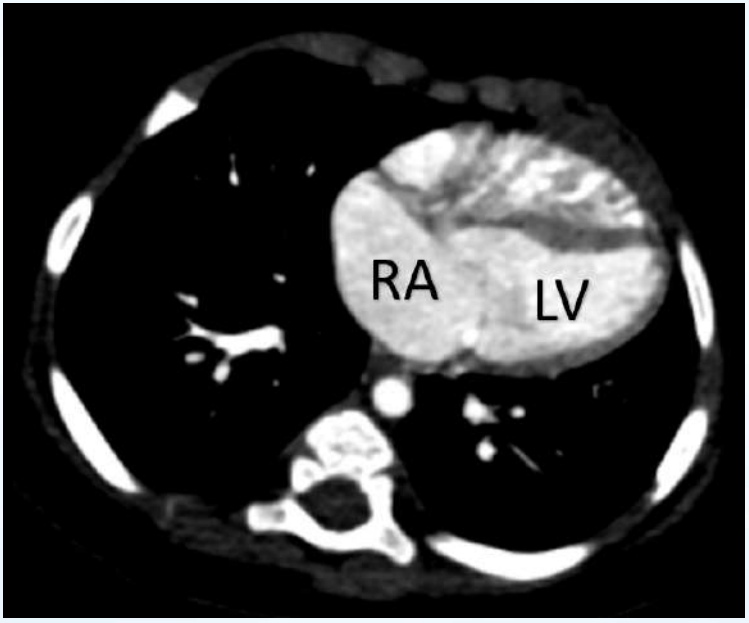

Criss-cross kalp ve konjenital düzeltilmiş büyük arterler transpozisyonu (c-TGA) bulunan hastada kardiyak tomografi kesiti.Sağ atriyumun (RA) anormal yerleşimli atriyoventriküler kapak düzlemi aracılığıyla morfolojik sol ventriküle (LV) açıldığı görülmektedir.

Şekil 4.

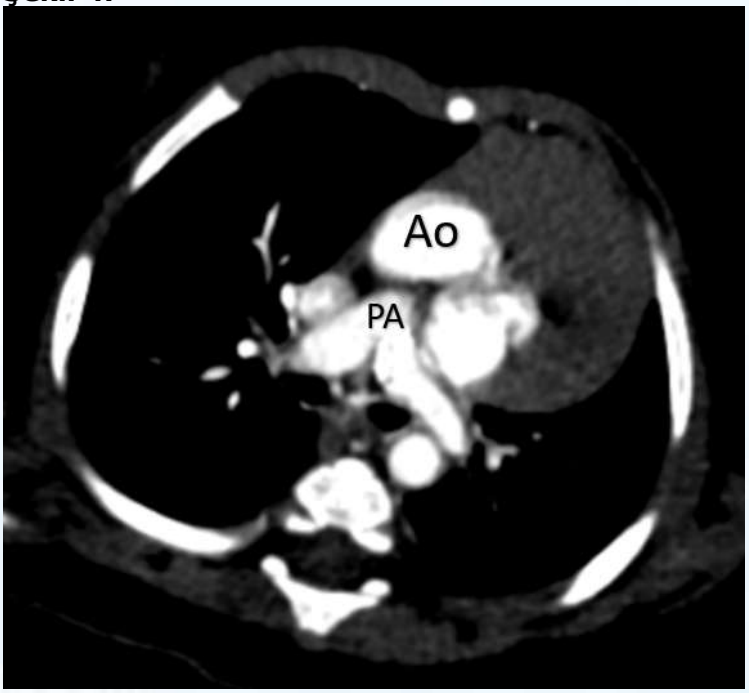

Criss-cross kalp ve konjenital düzeltilmiş büyük arterler transpozisyonu (c-TGA) bulunan hastada kardiyak tomografi kesiti.Aortanın (Ao) önde, pulmoner arterin (PA) ise arkada yer aldığı görülmektedir.

PP-256

Nadir bir hastalık olan Midaortik Sendromlu Hasta Olguları: Tek merkez olgu serisi

Mahmut Bal, Duygu Özen, Selen Karagözlü, Ozge Pamukcu, Figen Akalın
Marmara Üniversitesi Pendik Eğitim ve Araştırma Hastanesi

GİRİŞ: Midaortik sendrom (MAS), çocukluk çağında nadir görülen, abdomen ve/veya distal torasik aortanın segmental veya diffüz daralmasıyla karakterize bir durumdur ve önemli morbidite ve mortaliteye neden olur. Renal ve visseral arterler değişen derecelerde etkilenir. Çocuklarda ve genç erişkinlerde başvuru genellikle erken başlangıçlı ve dirençli hipertansiyon, abdominal anjina ve alt ekstremitede klodikasyon şeklindedir, ve yaşamı tehdit eden komplikasyonlara yol açabilir. MAS dünya literatüründe yeterince tanımlanabilmiş bir hastalık değildir. Çalışmamızda, kliniğimizde midaortik sendrom (MAS) tanısı konulan hastaların etiyolojisi, tanı ve klinik süreçleri, tedavi yöntemleri açısından değerlendirilmesi amaçlanmıştır.
MATERYAL-METOD: Marmara Üniversitesi Çocuk Kardiyolojisi Bilim dalında 2014-2025 tarihleri arasında Midaortik sendrom tanısı alıp, takip ve tedavisi yapılan 5 hasta çalışmaya alınmıştır. Midaortik sendrom (MAS) tanısı için hastaların demografik özellikleri, morbiditeleri, klinik takipleri, laboratuvar tekikleri, elektrokardiyografi, transtorasik ekokardiyografi, bilgisayarlı tomografi bulguları ve klinik takip ve tedavi bilgileri hasta dosyalarından retrospektif olarak elde edilmiştir..
SONUÇ: Midaortik sendrom (MAS) tanısı alan 5 hasta (%80'i kız) çalışmaya dahil edildi. Hastaların ortalama yaşı 14,21±38 yıl (min.-max.:3,16- 30.83 yıl) bulundu. Hastaların ortalama tanı yaşı 9,41±8,48 yıl (Aralık:3.1- 24 yıl) bulundu. Hastalardan 2'si aort koarktasyonu öntanısı ile, diğer 2'si dirençli hipertansiyon ile, tek

erişkin ve erkek hasta ise göğüs ağrısı ile başvurmuştu. Çalışmaya dahil edilen 5 hastanın tamamında ek anomali ve kardiyak patoloji vardı. İki hastada aort koarktasonu, 1 hastada ASD, VSD eşlik ediyordu. Bir hasta Williams sendromu ve 1 hasta Noonan sendromu ve bir hasta iktiyozis tanısı ile izleniyordu. Hastaların EKG'lerinde anlamlı patoloji saptanmadı. Ekokardiyografik olarak tüm hastaların sistolik fonksiyonları normaldi, 1 hastada orta MY, 1 hastada da hafif AY saptandı. Hastaların ekokardiyografik bulgularında inen aortada akım hızının artmış saptanması veya abdominal aorta CW doppler akım paterninde bozulma saptanması üzerine toraks ve abdominal BT anjio görüntüleme yapıldı ve MAS ile uyumlu saptandı. Takiplerinde 3 hastanın dirençli hipertansiyonları nedeni ile 3 lü antihipertansif tedavi aldığı, 2 hastanın kan basıncının tek antihipertansif ilaç ile kontrol altında olduğu görüldü. Hastaların izlem süresince kardiyak fonksiyonlarında bozulma olmadı. Hastaların ortalama takip süresi 5,36±,3,0,25 yıl idi. Takip süresince girişimsel işlem, cerrahi müdahale yapılan hasta olmadı. Tüm hastalar ayaktan klinik olarak izleniyordu.

TARTIŞMA: Midaortik sendrom, çocukluk döneminde şiddetli hipertansiyonla ortaya çıkabilen aortun tümünü ve dallarını tutan nadir bir vasküler hastalık türüdür. İnen torakal ve abdominal aortunun giderek incelmesi sonucu visseral arterler önemli ölçüde etkilenir ve karın içi organların perfüzyonu bozulur. Hastalığın şiddeti genetik ve ek rahatsızlığı olan hastalarda daha fazladır. Tedavide kan basıncı kontrolünün yanısıra uygun hastalarda girişimsel veya cerrahi tedavi düşünülebilir.

Anahtar Kelimeler: Midaortik sendrom, hipertansiyon, aort koarktasyonu

Tablo 1. Midaortik sendromlu hastaların tanı ve tedavi bilgileri

Tablo 1. Midaortik sendromlu hastaların tanı ve tedavi bilgileri

Ortalama tanı yaşı	9,41±8,48 yıl (min.-max.:3.16-24 yıl)
Ortalama takip süresi	8,66±7,03 yıl.(min-max 1±20,16 yıl)
Başvuru anındaki tanılar	Williams sendromu (1) Noonan sendromu (1) Aort koarktasyonu (3) Bronsiektazi (1) İktivozis (1) Turner sendromu (2)
Başvuru anında hipertansiyon olan hastalar	4 hasta
Eko bulguları	2 hastada aort koarktasyonu 2 hastada LV hipertroifik (hafif), MY(hafif) 1 hastada Pulmoner stenoz(subvalvüler,hafif), biküspit aorta, aort stenozu(hafif) 1 hastada biküspid aorta, aot darlığı (valvüler,hafif), dilate koroner sinüs
Antihipertansif tedaviler	Hasta 1: ace-i + spironalakton + kalsiyum kanal blokörü Hasta 2 : spironalakton + kalsiyum kanal blokörü + beta blokör Hasta 3 : ace-i + kalsiyum kanal blokörü + beta blokör + doksazosin Hasta 4: beta blokör Hasta 5: beta blokör

Resim 1. Manyetik rezonans görüntüleme: Abdominal aortanın segmental daralması



midaortik sendromu olan hastamızın çekilen MRG görüntüsünde abdomimal aortanın segmental daralması olduğu görülmekte.

Resim 2. Manyetik rezonans görüntüleme: Abdominal aortanın segmental daralması



midaortik sendromu olan hastamızın çekilen MRG görüntüsünde abdomimal aortanın segmental daralması olduğu görülmekte.

PP-257

Arteriel swich operasyonlu iki adelösan olguda neoaorta patolojileri

Tulay Şirinoğlu[1], Baran Uğurlu[2], Nejat Sarıosmanoğlu[2], Hüseyin Can Girgin[1], Mustafa Kır[1]
[1]Dokuz Eylül Üniversitesi, Çocuk kardiyoloji
[2]Dokuz Eylül Üniversitesi, Çocuk Kalp ve Damar Cerrahisi

Arteriyel switch operasyonu (ASO), büyük arterlerin transpozisyonu (BAT) için yüksek sağkalım (> %95) ve düşük cerrahi mortalite (%1–3) ile standart tedavidir. ASO sonrası erken dönemde sol ventrikül fonksiyonu, egzersiz kapasitesi ve yaşam kalitesi genellikle normaldir. Ancak geç dönemde en önemli sorunlar neo-aortik kök ve kapak düzeyinde ortaya çıkar. Neo-aortik yetersizlik gelişen hastalarda aort kök çapları daha büyüktür; bu bulgu kök dilatasyonu ile kapak yetersizliği arasında nedensel bir ilişki olduğunu düşündürmektedir. Neo-aortik yetersizlik için başlıca risk faktörleri VSD varlığı, önceden pulmoner arter bandı (PAB), aortopulmoner çap uyumsuzluğu, biküspit pulmoner kapak ve ASO sonrası erken dönemde mevcut yetersizliktir. Burada neoaortik kök dilatasyonu ve AY olan iki olgu sunulmuştur.
Olgu 1: 20 yaş erkek olgu 1 haftalık iken ASO operasyonu olan hastanın 1. derece aort yetersizliği, hafif pulmoner stenoz ile takiplerine başlanmış olup izlemde aralıklı olarak yapılan EKO' larda aort kök genişliği ve aort yetresizliğinde artışlar saptandı.14 yaş EKO: Aortik anulus: 21 mm (Z +0.79), Sinotübüler junction: 35 mm (Z skoru +3.7), Aort yetersizliği: 1-2. derece, Pulmoner arterde hafif PS (PGR 20 mmHg).(resim1) 19 yaş EKO Aortik anulus: 28 mm (Z skoru +2.3), Sinotübüler junction: 39 mm (Z skoru +4.4), sinüs valsalva: 47mm(Z skoru +4.1), Aort yetersizliği:1-2. derece. LV EF:73/43 LVESÇ:3,3cm LVEDÇ:5,8cm Torakoabdominal BT Anjiyografi: Asendan aorta: 46 mm (anevrizmatik),Arkus aorta: 26 mm, Desendan aorta: 24 mm.(resim 2,3) Hastanın belirgin yakınması olmayıp Aortik kök genişlemesi ön planda olup medikal tedavilerini alıyor.
Olgu 2:13 yaş erkek olgu ASO ve VSD kapatılması operasyonlu. 2 yaşında neopulmoner arterde darlık nedeniyle balon valvuloplasti

uygulandı ve sonrasında takipleri devam eden olgunun neopulmoner arterde orta düzeyde darlık ve neoaortada 1. derece AY' si mevcut. Yaklaşık 8 yıl takiplerine gelmeyen hastanın 11 yaşında yapılan EKO' sunda neopulmoner arterde 60 mmhg lik gradient ve neoaortada 2.derece yetrsizlik saptandı. kardiyak kateterizasyonda sağ ventrikül basıncı 96/0–10 mmHg, pulmoner arter anastomoz proksimalinde 57/7 mmHg ve distalinde 25/9 mmHg. EKO' da posterior ağırlıklı belirgin aort yetersizliği devam eden ve inen aortada retrograd akım görülen hastanın LVEF:64/35,LVESÇ:3.3cm(+1,9) LVEDÇ:5.2(+2,9) olup AY si açısıdan yakın takibi devam etmektedir.
Sonuç olarak, ASO sonrası neo-aortik kök patolojileri ve AY sık görülmekle birlikte çoğu olguda klinik olarak hafif seyirlidir. Bununla birlikte, yüksek riskli hasta gruplarında uzun dönem ve erişkin yaşa uzanan yakın takip büyük önem taşımaktadır. Geç dönem sonuçların daha iyi anlaşılabilmesi için prospektif, çok merkezli erişkin kohort çalışmalarına ihtiyaç vardır.

Anahtar Kelimeler: aort kök dilatasyonu, arteriyel switch operasyonu, aort yetersizliği

Resim 1: Ekokardiyografi aorta görünümü



Resim 2:BT anjiyografi



Resim 3: BT anjiyografi



PP-258

Perikardiyal tamponadın nadir bir nedeni: Still Hastalığı

Emine Sayın[1], Münevver Yılmaz[1], Eyüp Aslan[1], Serkan Türkuçar[2], Merve Oğuz[1], Serkan Mutlu[1], Saadet Nilay Tığrak[2], Görkem Oğuz[2]
[1]Pamukkale Üniversitesi Tıp Fakültesi, Çocuk Kardiyoloji Bilim Dalı, Denizli
[2]Pamukkale Üniversitesi Tıp Fakültesi, Çocuk Romatoloji Bilim Dalı, Denizli

Giriş

Kalp tamponadı, perikardiyal sıvı birikiminin, kalbin diyastolik dolumunu bozması sonucu ortaya çıkan kalp debisinin azalmasına yol açan perikardiyal bir sendromdur. Nedenleri arasında idiyopatik, enfeksiyoz, kanserler, iyatrojenik nedenler ve otoinflamatuar hastalıklar yer alır. (1). Still hastalığı, tekrarlayan yüksek ateş, döküntü, artrit/artralji, ve yüksek akut faz reaktan değerleri ile karakterizedir. Ayrıca serozit, hepatomegali/splenomegali, ferritin ve karaciğer enzimlerinde artış tanı kriterleri arasında bulunmaktadır (2). Still hastalığında perikardit sık görülse de, tamponad oldukça nadirdir (3). Ayrıca, hastalık seyrinde makrofaj aktivasyon sendromu (MAS) gelişimi, ciddi morbidite ve mortalite riski taşır (4-5).

Bu raporda, perikardiyal tamponad ile başvuran, Still hastalığına sekonder MAS gelişen bir adölesan hastanın klinik yönetimi sunulmaktadır.

Olgu Sunumu

Önceden bilinen abir hastalığı olmayan 17 yaşında erkek hasta göğüs ağrısı, sol kol ağrısı, öksürük, ateş şikayeti ile çocuk acil servisine başvurdu. Hastanın bir hafta öncesinde de göğüs ağrısı nedeni ile acil başvurusu olduğu pnömoni tanısı ile oral antibiyotik reçete edilerek taburcu edildiği öğrenildi.

Hastanın yapılan değerlendirmesinde; vücut sıcaklığı: 36,7°C, nabız: 115 atım/dk SS:26/dk Sat:% 99 TA:115/76 mmHg idi. Sağ akciğerde solunum sesleri azalmış, kalp sesleri derinden geliyordu, ritmik ve taşikardikti. Ek ses, üfürüm saptanmadı. Akciğer grafisinde kardiyomegali görüldü. Hastadan alınan kan tetkiklerinde WBC:16460/mm3 ANS:14430 /mm3 Hb:14.6 g/dl Plt:510.000/m3 CRP:142 mg/dl Sedimentasyon: 8 mm/sa, Troponin 24 idi. Hastanın çekilen elektrokardiyografisinde sinüs taşikardisi ve yaygın voltaj düşüklüğü saptandı.

Ekokardiyografide; dört boşluk görüntüde sistol sonunda; apekste 3,5 cm, sol ventrikül arkasında 2,4 cm, sağ ventrikül önünde 3 cm, sağ atrium komşuğunda 2,1 cm fibrin içeren perikardiyal efüzyon saptandı. Tamponad bulgusu yoktu. Ventrikül boyut ve fonksiyonları normal olarak değerlendirildi. Hasta perikardiyal efüzyon, perikardit tanılarıyla çocuk kardiyoloji servisine yatırıldı.

Ampirik vankomisin, seftriakson tedavileri ile kolşisin ve ibuprofen başlandı. Toraks bilgisayarlı tomografi (BT) incelemesinde bilateral plevral efüzyon ve perikardiyal efüzyon izlendi. Taşikardisinde artış olması, nabız basıncında daralma olması üzerine tekrarlanan EKO'da tamponad bulgusu saptandı ve perikardiyosentez yapıldı. Solunum sıkıntısı ve plevral efüzyonu artan hastaya bilateral torasentez yapıldı. Perikardiyal/plevral sıvılar eksuda idi. Sıvıdan gönderilen tetkiklerde etken izole edilemedi. Viral serolojik testlerde patojen saptanmadı. Kan kültürlerinde üreme olmadı. Abdomen BT' sinde, hepatosplenomegali, periportal ödem, batında yaygın serbest sıvı, çok sayıda milimetrik lenf nodları izlendi. Antinükleer antikor ve profili, otoimmun hepatit paneli negatifti. Periferik yayma ve kemik iliği aspirasyonu ve biyopsisinde malignite saptanmadı. İzleminde 5 gündür ateşi olması, AFR ve ferritinde artış olması üzerine sekonder hiperinflamasyon düşünülen hastaya IVIG tedavisi verildi. Teikoplanin, meropenem ve klindamisin olarak geniş spektrumlu antibiyoterapiye geçildi. Yatışının 18. Gününde 39,2 °C ateşi olan hastanın, CRP 315 mg/L, ferritin 2710 ng/mL, trigliserit 401 mg/dL'ye yükseldi. ESR 20 mm/sa, fibrinojen: 330 mg/dlye gerilemesi, yaygın myaljisi ve artraljisinin olması ve ateşinin dirençli seyretmesi üzerine still hastalığına sekonder MAS düşünülen hastaya pulse steroid ve Siklosporin A başlandı. Steroid tedavisinin 3. gününden itibaren ateşi olmadı. CRP: 15, ferritin: 666 ng/mL'ye geriledi. Perikardiyal efüzyonu geriledi. Hasta çocuk romatolojiye devredildi.

Sonuç

Çocukluk çağında perikardiyal tamponad, dirençli ateş, hiperinflamasyonla seyreden olgularda, negatif otoimmun ve enfeksiyöz testler varlığında still hastalığı ayırıcı tanıda düşünülmelidir (1,3,5). Perikardiyal tamponad ve MAS, still hastalığının nadir ancak ciddi komplikasyonları olup, erken girişim ve multidisipliner yaklaşım ile başarılı şekilde yönetilebilir.

Anahtar Kelimeler: perikardiyal tamponad, still hastalığı, MAS

Şekil 1

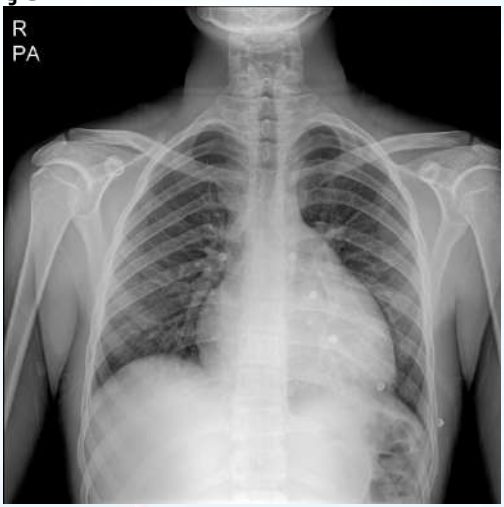

Akciğer grafisi

Şekil 2



Ekokardiyografi

Şekil 3



Bilgisayarlı tomografi

PP-259

Çocukluk çağında 24 saatlik ritim holter monitörizasyonu: Altı aylık gerçek yaşam verileri

Serdar Akin Maras[1], Ozlem Elkıran[2], Mehmet Öncül[2]
[1]Malatya Eğitim ve Araştırma Hastanesi, Çocuk Kardiyoloji Kliniği, Malatya
[2]İnönü Üniversitesi Tıp Fakültesi, Çocuk Kardiyoloji Bilim Dalı, Malatya

GİRİŞ-AMAÇ:
24 saatlik ritim Holter monitörizasyonu, pediatrik popülasyonda aritmi varlığının gösterilmesi, semptom-ritim korelasyonunun sağlanması ve iletim bozukluklarının değerlendirilmesinde temel tanısal yöntemlerden biridir. Çocukluk çağında aritmilerin büyük bölümü benign karakterde olmakla birlikte, uygun risk klasifikasyonu klinik yönetim açısından kritik önem taşır. Bu

çalışmada, altı aylık dönemde merkezimizde uygulanan pediatrik Holter monitörizasyonlarının endikasyonları ve sonuçlarının gerçek yaşam verileri ışığında değerlendirilmesi amaçlandı.
YÖNTEM:
Retrospektif, tek merkezli çalışmaya 3 gün–18 yaş aralığında 24 saatlik ritim Holter monitörizasyonu uygulanan toplam 300 hasta dahil edildi. Hastaların başvuru endikasyonları, bazal elektrokardiyografi (EKG) bulguları ve Holter sonuçları analiz edildi. EKG'de ektopik atriyal ritim saptanan hastalara ayrıca egzersiz stres testi uygulandı.
BULGULAR:
En sık Holter endikasyonu çarpıntı olup 126 hastada (%42) mevcuttu. Kırk iki hastada (%14) senkop veya baş dönmesi ile birlikte nabız düzensizliği saptandı. Bazal EKG değerlendirmesinde 16 hastada (%5,3) ventriküler erken atım (VES), 22 hastada (%7,3) supraventriküler erken atım (SVE), 38 hastada (%12,7) preeksitasyon paterni izlendi; bunların 2'sinde (%0,7) Wolff–Parkinson–White paterni mevcuttu. Ektopik atriyal ritim 54 hastada (%18) saptandı ve bu hastalarda egzersiz sırasında yüksek kalp hızlarında sinüs ritmine dönüş gözlendi. Holter incelemesinde 67 hastada (%22,3) nadir SVE, 22 hastada (%7,3) orta sıklıkta SVE ve 4 hastada (%1,3) supraventriküler taşikardi (SVT) saptandı. İki hastada (%0,7) WPW ile uyumlu bulgular izlendi. Ventriküler aritmi açısından 39 hastada (%13) nadir VES, 8 hastada (%2,7) orta sıklıkta VES saptanırken ventriküler taşikardi izlenmedi. Gece saatlerinde 88 hastada (%29,3) nadir nodal ritim ve ektopik atriyal ritim epizodları gözlendi. Atriyoventriküler iletim değerlendirmesinde 42 hastada (%14) 1. derece AV blok ve Wenckebach (Mobitz tip I) paterni saptanırken, Mobitz tip II AV blok veya tam AV blok izlenmedi.
SONUÇ:
Altı aylık gerçek yaşam verilerimiz, pediatrik yaş grubunda 24 saatlik ritim Holter monitörizasyonunun yüksek oranda benign ritim bozuklukları saptadığını göstermektedir. Malign ventriküler aritmi veya ileri derece atriyoventriküler blok izlenmemesi, uygun endikasyonla uygulandığında Holter incelemesinin esas olarak risk klasifikasyonu ve güvenli klinik takip amacıyla değerli olduğunu

ortaya koymaktadır. Özellikle egzersizle sinüs ritmine dönen ektopik atriyal ritim bulguları ve gece saatlerinde izlenen vagal tonus ilişkili iletim değişiklikleri, pediatrik popülasyonda saptanan aritmilerin çoğunlukla fizyolojik veya benign karakterde olduğunu desteklemektedir. Bulgularımız, çocukluk çağında semptomatik hastaların değerlendirilmesinde Holter monitörizasyonunun gereksiz ileri girişimleri azaltabilecek önemli bir klinik araç olduğunu düşündürmektedir.

Anahtar Kelimeler: aritmi, çarpıntı, pediatrik holter monitörizasyonu

PP-260

Atrial Situs Solitus, Normal Kalp Anatomisi ve Levokardili İnfantta Heterotaksi Sendromu: Vaka Sunumu

Oğuzhan Kayar[1], Mustafa Argun[1], Turgut Seber[2], Türker Göker[1], Süleyman Sunkak[1], Gülçin Kayan Kaşıkçı[1], Burhan Balta[3]
[1]Sağlık Bilimleri Üniversitesi, Kayseri Şehir Eğitim ve Araştırma Hastanesi, Çocuk Kardiyolojisi Bilim Dalı, Kayseri
[2]Sağlık Bilimleri Üniversitesi, Kayseri Şehir Eğitim ve Araştırma Hastanesi, Radyoloji Anabilim Dalı, Kayseri
[3]Sağlık Bilimleri Üniversitesi, Kayseri Şehir Eğitim ve Araştırma Hastanesi, Tıbbi Genetik Anabilim Dalı, Kayseri

GİRİŞ-AMAÇ:
Heterotaksi, torakoabdominal organların situs solitus olarak bilinen normal yerleşiminden farklı bir konumda bulunması durumudur. Heterotaksi sendromlarının birçok varyasyonu olabilir. İzomerizmi olan bireylerde ya iki sağ taraf ya da iki sol taraf bulunur. Atriyal izomerizm, heterotaksi sendromunun önemli bir bileşenidir. Bu durum, kalp, sistemik ve pulmoner damarlar ve diğer organlar arasındaki uyumsuzluk nedeniyle önemli morbidite ve mortalite ile

ilişkilidir. Sol atriyal izomerizm polispleni sendromu ile karakterize heterotaksik bozukluklar ile abdominal ve kardiyopulmoner anomalilerin eşlik ettiği nadir görülen konjenital anomalidir. Heteroksi hastalarında nadiren tipik pulmoner ve abdominal malpozisyona eşlik etmesi beklenen atriyal izomerizim görülmeyebilir. Biz pulmoner ve abdominal malpozisyonu polispleni sendromu ile uyumlu ancak levokardi, kalp morfolojisi normal atriyal situs solituslu bir vakayı sunuyoruz.

OLGU:

Konjenital anomali açısından aile öyküsü olmayan, 33 yaşındaki G1P1Y1 anneden erken membran rüptürü nedeniyle 34. gebelik haftasında doğan yenidoğan, prematürite nedeniyle yenidoğan yoğun bakım ünitesine yatırıldı. Antenatal değerlendirmede midenin sağ taraf yerleşimli olduğu bildirildiğinden postnatal dönemde tarafımızca değerlendirildi. Ekokardiyografi geniş patent duktus arteriozus (PDA) gösterdi ve kardiyak başka patoloji saptanmadı. Kalbin toraksın solunda ve apeksin solda olduğu doğrulandı. EKG'de sinüs ritmi mevcuttu. Postnatal 12. günde PDA'nın genişliğinin devam etmesi ve invaziv solunum desteği gereksiniminin sürmesi nedeniyle PDA ligasyonu uygulandı. Hasta postnatal 30. günde şifa ile taburcu edildi. Heterotaksi açısından yapılan ileri incelemede toraks ve abdomen BT'de kalbin toraksın solunda, apeksin solda olduğu, odacık boyutlarının dengeli olduğu ve atriyal apendikslerin normal morfolojide ve lokasyonda olduğu izlendi. Her iki akciğer bilobüle izlendi. Karaciğer orta hatta izlenirken, dalak sağda subhepatik yerleşimli ve polisplenik yapıda, mide sağ taraf yerleşimli ve duodenumda malrotasyon mevcuttu. İnferior vena kava (İVC) aortanın solunda seyretmekteydi. İVC'nin hepatik komponentinin mevcut olduğu ve hepatik düzeyden geçerek sağ atriyuma açıldığı izlendi. Bu bulgularla olgu normal kalp anatomisi, levokardi, atrial situs solitus ile birlikte polispleni sendromu değerlendirildi.

SONUÇ:

Bu olgu, heterotaksi sendromlarındaki anatomik çeşitliliğin, klasik sağ veya sol izomerizm kalıplarına her zaman uymadığını göstermektedir. Hastada akciğer lobulasyonu ve polispleni sol izomerizm ile uyumluyken, atriyal izomerizmin olmaması ve

IVC'nin kesintisiz olması alışılagelmiş kalıpların dışındadır. Yapısal kalp hastalığı olmayan vakamızda prognoz oldukça iyidir. Ancak, hastada saptanan duodenal malrotasyonun ileri yaşlarda bağırsak obstrüksiyonu ve volvulus riski taşıdığı unutulmamalıdır. Sonuç olarak, tanısal süreçte yalnızca kardiyak değerlendirme ile sınırlı kalınmamalıdır. Heterotaksi şüphesi olan hastalarda, batın USG ve BT ile visseral yerleşimin netleştirildiği, toraks BT ile akciğer lobulasyonu ve bronşial morfolojinin değerlendirildiği ve ekokardiyografi ve kardiyak BT ile kardiyak yapı ve sistemik venöz dönüşün aydınlatıldığı sistematik bir görüntüleme algoritması izlenmelidir. Bu kapsamlı anatomik haritalama sayesinde, ileri yaşlarda ortaya çıkabilecek klinik sorunlar için erken dönemde öngörü ve koruyucu strateji geliştirmek mümkün olacaktır.

Anahtar Kelimeler: Heterotaksi, İzomerizm, Levokardi, Polispleni

Resim 1

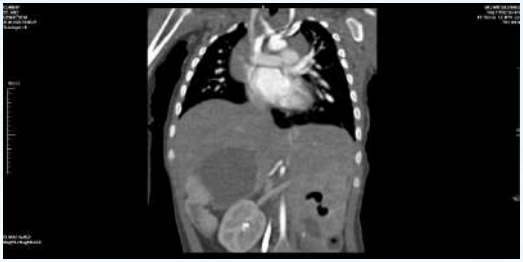

Kalp toraksın solunda, apeksi sol tarafta, mide ve dalak sağ tarafta, karaciğer orta hatta yerleşimli

Resim 2



Sağ atriyal apendiks geniş tabanlı üçgen şeklindedir. Sol atriyal ependiks uzun, tübüler parmaksı yapıdadır.

PP-261

Konjenital Diyafragma Hernisi nedeniyle opere olmuş hastaların uzun dönem kardiyak fonksiyonlarının Speckle Tracking Ekokardiyografi ile değerlendirilmesi

Veysel Çeliktepe[1], Tülay Şirinoğlu[1], Hazer Erçan Bozyer[1], Yağmur Damla Önal[1], Hüseyin Bardak[1], Mustafa Kır[1], Oktay Ulusoy[2], Müge Şencan[2]
[1]Dokuz Eylül Üniversitesi, Çocuk Kardiyoloji, İzmir
[2]Dokuz Eylül Üniversitesi, Çocuk Cerrahisi, İzmir

Amaç
Konjenital Diyafragma Hernisi(KDH), yenidoğan döneminde önemli kardiyopulmoner morbidite ile ilişkilidir; ancak, hayatta kalanlarda uzun dönemde kalp fonksiyonuna ilişkin veriler sınırlıdır. Bu çalışma, cerrahi olarak onarılmış KDH'li çocuklarda uzun vadeli ventriküler fonksiyonu ve miyokardiyal deformasyonu geleneksel ekokardiyografi ve Speckle Tracking ekokardiyografisi (STE) kullanarak değerlendirmeyi amaçlamıştır.

Yöntemler
Bu kesitsel çalışmaya, onarılmış KDH'li 18 pediatrik hasta ve yaş

ve cinsiyet açısından eşleştirilmiş 20 sağlıklı kontrol dahil edilmiştir. Tüm katılımcılar, iki boyutlu, Doppler ve Speckle Tracking analizleri de dahil olmak üzere kapsamlı transtorasik ekokardiyografik değerlendirmeye tabi tutulmuştur. Ventriküler sistolik fonksiyon, ventriküler çıkış yolu parametreleri, kalp debisi ve global ve segmental miyokardiyal strain değerleri değerlendirilmiştir. Grup karşılaştırmaları Mann-Whitney U testi kullanılarak yapılmış olup, $p < 0,05$ istatistiksel olarak anlamlı kabul edilmiştir.

Sonuçlar

Demografik ve antropometrik özellikler gruplar arasında karşılaştırılabilir düzeydeydi (tüm $p > 0,05$). Sol ventrikül ejeksiyon fraksiyonu, fraksiyonel kısalma, triküspit anüler plane sistolik excursion(TAPSE) ve sağ ventrikül fraksiyonel alan değişimi dahil olmak üzere geleneksel sistolik fonksiyon parametreleri her iki grupta da korunmuştur. Buna karşılık, sağ ve sol ventrikül çıkış yolu kaynaklı stroke volum ve kardiyak çıkış değerleri KDH li grubunda anlamlı derecede daha düşüktü (tüm $p < 0,05$). Speckle tracking ekokardiyografi, KDH 'den opere olanlarda segmental ve global miyokardiyal deformasyonun bozulduğunu, kontrollere kıyasla toplam global strainde anlamlı bir azalma ve toplam global longitudinal strainde sınırda bir azalma olduğunu göstermiştir.

Sonuç

Cerrahi olarak onarılan konjenital diyafragmatik hernili çocuklarda geleneksel sistolik fonksiyon korunmuş ancak ventriküler hemodinamik ve miyokardiyal deformasyonda kalıcı değişiklikler görülmektedir. Speckle tracking ekokardiyografi, rutin ekokardiyografik değerlendirme ile tespit edilemeyebilecek subklinik miyokard disfonksiyonunu ortaya çıkarır ve konjenital diyafram hernisi atlatanların uzun vadeli kardiyovasküler takibinde dikkate alınmalıdır.

Anahtar Kelimeler: konjenital diyafragma hernisi, speckle tracking ekokardiyografi

Temel Demografik, Vital ve Elektrokardiyografik Özellikler

metre	(n=18) Median	rol (n=20) (IÇ	eri
yıl)	(3.72–11.66)	(6.51–12.13	5
< cinsiyet, n (%)	).0)	70.0)	4
t kitle indeksi (kg/m2	5 (14.95–19.65)	5 (14.50–19.0	2
lik kan basıncı (mmH	(95.0–115.8)	0 (100.3–115	3
stolik kan basıncı (mr	(60.0–75.0)	(60.0–78.0)	2
hızı (atım/dakika)	0 (93.3–119.8)	(78.0–104.0	5
tervali (msn)	0 (105.3–143.8)	5 (116.5–130	4
süresi (msn)	(77.0–86.0)	(82.8–92.0)	7
ıtervali (msn)	5 (290.5–339.5)	0 (337.5–372	3
(msn)	0 (411.8–431.8)	5 (415.5–445	2

Geleneksel Ekokardiyografik Parametreler

metre	Hasta Median (İ	rol Median (IÇ	eri
eksiyon fraksiyonu (%	(65.3–73.3)	(66.8–74.3)	5
salma fraksiyonu (%)	(35.0–41.5)	(36.0–43.0)	8
AC (%)	(47.6–54.3)	(46.1–53.3)	2
E (mm)	(16.3–20.0)	(18.0–23.3)	7
(mmHg)	(26.0–30.0)	(27.0–28.3)	7
(mmHg)	5.0–9.0)	5.0–9.3)	1

spid kapak E/A	(1.52–1.83)	(1.40–1.81)	9
l kapak E/A	(1.47–1.71)	(1.54–1.94)	3
ardiyak output (L/ dak	(2.12–5.52)	(3.64–6.24)	6
ardiyak output (L/ dak	(1.49–3.23)	(2.50–5.83)	1
)/LVCO	(1.04–1.79)	(0.89–1.68)	4

Speckle Tracking Ekokardiyografik Parametreler

metre	Median (IQR)	rol Median (IC	jeri
global longitudinal stra S, %)	5 (-25.73 to 3)	5 (-27.00 to 3)	4
global strain (TGS, %)	0 (-26.22 to 2)	.0 (-27.57 to 3)	4
TOTAL	0 (-25.77 to 5)	0 (-28.23 to 5)	5
TOTAL	5 (-23.77 to 2)	5 (-27.40 to 5)	7
TOTAL	5 (-26.82 to 7)	.5 (-27.07 to 3)	0
-TOTAL	0 (-22.90 to 7)	0 (-26.23 to 0)	4
-TOTAL	0 (-30.23 to 7)	5 (-28.12 to 0)	9
-TOTAL	5 (-30.75 to 2)	0 (-31.32 to 2)	6

PP-262

Mitral Kapak ve Sol Atriyum İnvazyonu ile Seyreden Leiomyosarkom: Adölesanda Nadir Bir Olgu Sunumu

Kerem Ömer Özcan[1], Fatih Günay[1], Murat Binici[1], Mehmet Gökhan Ramoğlu[1], Sonay İncesoy Özdemir[2], Fatma Nazan Çobanoğlu[3], Handan Dinçaslan[2], Nurdan Taçyıldız[2], Ömer Suat Fitöz[4], Tayfun Uçar[1]
[1]Ankara Üniversitesi Tıp Fakültesi, Çocuk Sağlığı Ve Hastalıkları Anabilim Dalı, Çocuk Kardiyolojisi Bilim Dalı
[2]Ankara Üniversitesi Tıp Fakültesi, Çocuk Sağlığı Ve Hastalıkları Anabilim Dalı, Çocuk Onkolojisi Bilim Dalı
[3]Ankara Üniversitesi Tıp Fakültesi, Çocuk Sağlığı Ve Hastalıkları Anabilim Dalı, Çocuk Göğüs Hastalıkları Bilim Dalı
[4]Ankara Üniversitesi Tıp Fakültesi, Radyoloji Anabilim Dalı, Çocuk Radyolojisi Bilim Dalı

Giriş
Primer veya metastatik kardiyak tümörler pediatrik yaş grubunda oldukça nadirdir ve sıklıkla nonspesifik semptomlarla başvururlar. Malign mezenşimal tümörlerin kalp tutulumları hızlı progresyon ve yüksek mortalite ile ilişkilidir. Leiomyosarkomlar malign kardiyak tümörlerin %1'inden daha azını oluşturmaktadır; agresif seyirli, lokal nüks ve uzak metastaz oranları yüksek, oldukça kötü prognozludur. Burada, nefes darlığı, göğüs ağrısı ve halsizlik şikayetleriyle başvuran; sol atriyum ve mitral kapak invazyonu ile seyreden bir adölesan leiomyosarkom olgusu sunulmuştur.

Olgu Sunumu
On altı yaşında kız hasta, yaklaşık 40 gündür devam eden aralıklı göğüs ağrısı, giderek artan nefes darlığı, halsizlik ve baş dönmesi

şikâyetleriyle başvurdu. Öyküsü detaylandırıldığında hastanın giderek artan nefes darlığı olduğu, sağ ekstremitelerde uyuşma ve güçsüzlük, hemoptizi, son bir ayda 8 kg kilo kaybı ve gece terlemesi olduğu öğrenildi.
Fizik muayenesinde takipneik-ortopneik, solunum sayısı 26/dakika ve kalp hızı 105/dakika saptandı. Bilateral akciğer bazalinde raller mevcuttu; S1 ve S2 doğal olup S3 ve S4 gallopu yoktu; apikal bölgede 2–3/6 şiddetinde diyastolik üfürüm saptandı. Laboratuvar incelemelerinde anemi (Hb: 8,9 g/dL) ve belirgin akut faz yüksekliği (CRP: 123 mg/L, ESH: 66 mm/saat) haricinde özellik yoktu. Tele ve EKG'sinde belirgin patoloji saptanmayan hastaya göğüs ağrısı ve nefes darlığı nedeniyle yapılan ekokardiyografide, sol atriyum lateral duvarından köken alan ve mitral kapağa uzanım gösteren, heterojen görünümlü, kistik alanlar içeren, mitral kapağa yapışık yaklaşık 46,9 × 44 mm boyutlarında kitle saptandı (Figür 1a, 1b). Kitlenin mitral kapak anterior lifletini invaze ederek belirgin kalınlaşmaya yol açtığı, liflet üzerinde pedinküllü yapılar oluşturduğu ve mitral kapak düzeyinde darlık meydana getirdiği gözlendi (Figür 1c, 1d).

Ayrıca mitral kapaktan maksimum 44 ortalama 21 mmHg gradiyent alındı, 1. derece mitral yetmezlik izlendi. Triküspit yetersizlikten ölçülen pulmoner arter sistolik basıncı 59 mmHg saptandı. Torakoabdominal BT'de sağ hiler ve mediastinal bölgede yerleşimli, hiler bronkovasküler yapılara invaze, sol kalbe uzanım gösteren, kistik ve nekrotik alanlar içeren geniş boyutlu malign kitle ve plevral metastazlar ve kostalarda litik lezyonlar saptandı. PET-BT incelemesinde hiler bölgeden sol atriyuma uzanan kitlenin yanı sıra sol frontal bölgede ve kemik yapılarda patolojik FDG tutulumu görüldü. Steroid tedavisi başlanın hastanın izleminde ortopnesi ve nefes darlığında gerileme izlendi.
Tedavinin 19. gününde yapılan ekokardiyografik değerlendirmede kitle boyutlarında küçülme (35 × 31 mm), dansitesinde azalma, mitral darlığında gerileme (maks: 25 ort: 12 mmHg), pulmoner arter basıncında gerilme (PASB: 36 mmHG) saptandı.
Bronkoskopik biyopsi sonucunda leiyomiyosarkom tanısı konulan hastaya ifosfamid, karboplatin ve etoposid içeren ICE kemoterapi

protokolü başlandı. Hasta yatışının 56. gününde kaybedildi.

Sonuç
Kalp yetmezliği bulguları olmayan hastalarda nefes darlığı ön planda akciğer patolojisi düşündürmekle birlikte nadir olarak bu hasta grubunda kardiyak patolojiler de saptanabilmektedir. Kardiyak leiomyosarkomlar, özgül olmayan klinik bulgular ve hızlı progresyon nedeniyle çoğunlukla ileri evrede tanı almaktadır. Adölesan yaş grubunda sol kalp kitlelerinin ayırıcı tanısında, özellikle sistemik semptomlar ve uzak metastazların eşlik ettiği durumlarda, leiomyosarkom gibi nadir maligniteler mutlaka akılda tutulmalıdır. Agresif cerrahi ve adjuvan tedavilere rağmen sağkalımın oldukça düşük olduğu bu olgularda, erken dönemde yapılan ekokardiyografik değerlendirme tanı açısından kritik öneme sahiptir.

Anahtar Kelimeler: Adölesan, Kardiyak Leiomyosarkom, Mitral Kapak İnvazyonu

Figür 1

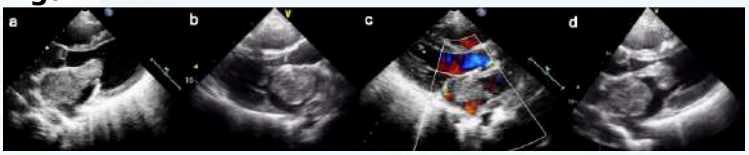

Kardiyak Leimyosarkom Ekokardiyografik Görüntüleme

PP-263

Nadir bir kardiyak senkop nedeni: Aorto-sağ atriyal bağlantı

Saygın Yıldırım, Özkan Kaya, Galip Arıcı, Utku Arman Örün
Etlik Şehir Hastanesi, Çocuk Kardiyoloji Kliniği, Ankara

GİRİŞ: Senkop, çocukluk çağında sık görülen paroksismal bir durum olup çoğunlukla benign nedenlere bağlıdır; ancak kardiyovasküler kökenli olgularda yaşamı tehdit edici sonuçlar ortaya çıkabilir. Aorto-sağ atriyal bağlantı; aort ile sağ atriyum arasında ekstrakardiyak, tübüler bir ileti ile karakterize son derece nadir bir konjenital vasküler anomalidir. Literatürde bu anomalinin dispne, çarpıntı veya tekrarlayan solunum yolu enfeksiyonları ile prezente olabildiği bildirilmiş olmakla birlikte, senkop bugüne kadar bir başvuru semptomu olarak tanımlanmamıştır.

OLGU: Bir yıl içerisinde tekrarlayan senkop atakları nedeniyle beş kez acil servise başvuran pediatrik bir hasta sunulmaktadır. Elektroensefalografi ve kraniyal manyetik rezonans görüntülemeyi içeren nörolojik değerlendirme olağan bulunmuştur. Kardiyak oskültasyonda saptanan sürekli üfürüm üzerine ileri kardiyolojik inceleme yapılmıştır. Transtorasik ekokardiyografide, sağ koroner arter komşuluğundan köken alan, ampuller dilatasyon gösteren ve sağ atriyuma drene olan tübüler bir yapı izlenmiştir. Bilgisayarlı tomografi anjiyografi, sağ koroner sinüse yakın aortadan köken alarak sağ atriyuma uzanan, anevrizmatik dilatasyon içeren ekstrakardiyak fistülöz traktı ve hipoplastik sağ koroner arteri doğrulamıştır. Yirmi dört saatlik Holter monitörizasyonu ve egzersiz stres testinde aritmi saptanmamıştır. Senkopun, bağlantının anevrizmatik dilatasyonuna bağlı gelişen "steal" fenomeni sonucu ortaya çıkan geçici serebral hipoperfüzyona bağlı olduğu düşünülmüştür. Antegrad yaklaşımla Amplatzer Duktus Oklüder II cihazı kullanılarak transkateter kapama işlemi başarıyla gerçekleştirilmiş ve akımın tamamen kesildiği gösterilmiştir. Altı aylık izlemde hasta asemptomatik olup senkop tekrarı gözlenmemiştir.

SONUÇ: Bu olgu, aorto-sağ atriyal bağlantının nadir de olsa senkop

ile prezente olabileceğini göstermektedir. Konjenital aorto-kardiyak bağlantılar sınıflamasına göre bu anomali, Tip 3B ekstrakardiyak tübüler bağlantı ile uyumludur. Bulgularımız, koroner arter tutulumu olmasa dahi aorto-atriyal bağlantıların anevrizmatik dilatasyonunun anlamlı hemodinamik "steal" fenomenine yol açabileceğini düşündürmektedir. Açıklanamayan senkop ile başvuran ve oskültasyonda sürekli üfürüm saptanan hastalarda aorto-sağ atriyal bağlantı ayırıcı tanıda akılda tutulmalıdır. Uygun seçilmiş olgularda transkateter kapama, güvenilir ve etkili bir tedavi seçeneğidir.

Anahtar Kelimeler: aorto-atriyal, bağlantı, tünel, fistül, senkop

Figür 1



A: Aorto-sağ atriyal bağlantının ekokardiyografik görünümü, B ve C: BT anjiografi görünümü. Her üç resimde de bağlantının U şeklindeki görünümü izlenmekte.

Figür 2

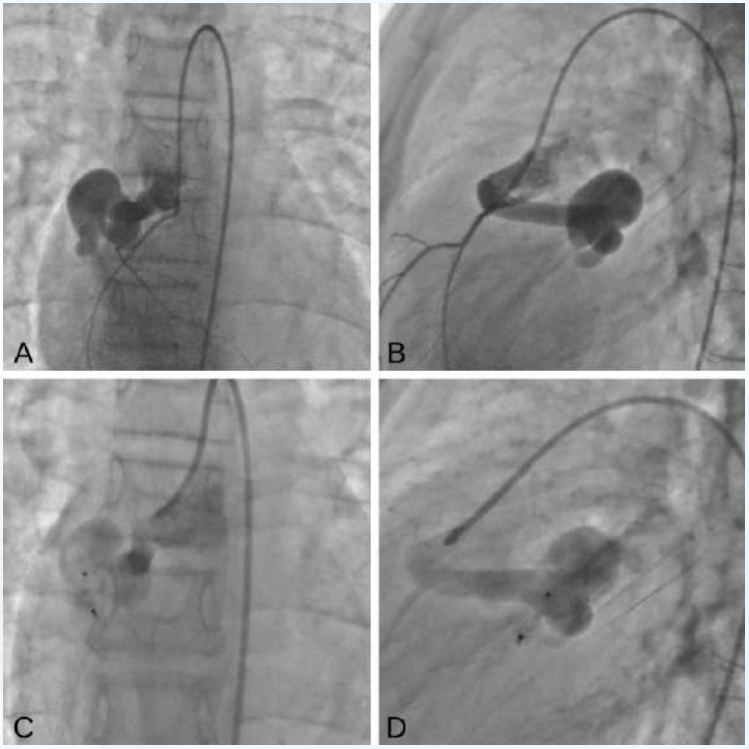

A ve B: Cihaz ile kapama öncesi sağ koroner sinüse yapılan kontrast enjeksiyonunu, C ve D: kapama sonrası yapılan kontrast enjeksiyonunu göstermekte. Kapama sonrası aorto-atriyal bağlantı aracılığı ile sağ atriyuma kontrast geçişi olmadığı görülmekte.

PP-264

Aktif spor yapan 12 yaş altı çocuklarda elektrokardiyografik ve ekokardiyografik kardiyak tarama bulguları

Aydın Adıgüzel
SBÜ Gülhane Eğitim ve Araştırma Hastanesi, Çocuk Kardiyoloji Bilim Dalı, Ankara

GİRİŞ-AMAÇ: Spora katılım öncesi kardiyak taramanın temel amacı, egzersizle tetiklenebilecek ani kardiyak ölüm riskini azaltmak ve klinik olarak sessiz seyreden kardiyak patolojileri erken dönemde saptamaktır. Özellikle prepubertal dönemde, fizyolojik "sporcu kalbi" adaptasyonları ile patolojik kardiyak bulguların ayırt edilmesi klinik açıdan önem taşımaktadır. Bu çalışmanın amacı, aktif spor yapan 12 yaş altı çocukların demografik özelliklerini, elektrokardiyografik (EKG) ve ekokardiyografik bulgularını analiz ederek bu yaş grubundaki kardiyak profilin ve olası risklerin değerlendirilmesidir.
YÖNTEM: Çalışmaya futbol, basketbol, voleybol, yüzme, tekvando, jimnastik ve benzeri spor dallarında düzenli olarak spor yapan, yaşları 6–12 arasında değişen toplam 121 çocuk dahil edildi. Tüm katılımcıların demografik verileri, boy, kilo ve sistemik kan basıncı ölçümleri kaydedildi; yaş ve cinsiyete göre vücut kitle indeksi persentilleri hesaplandı.
Tüm olgulara istirahat halinde 12 derivasyonlu yüzey EKG çekildi. Ardından M-mod, iki boyutlu ve Doppler ekokardiyografik inceleme uygulandı. Sol atriyal hacim ölçümleri vücut yüzey alanına bölünerek sol atriyal hacim indeksi (LAVI) hesaplandı ve Cantinotti ve arkadaşları tarafından tanımlanan yaşa uyarlanmış pediatrik referans değerlere göre z skorları belirlendi. Veriler SPSS programı kullanılarak tanımlayıcı istatistiklerle analiz edildi.
BULGULAR: Katılımcıların %58,7'si erkek (n=71), %41,3'ü kızdı (n=50). Ortalama yaş 9,39±0,14 yıl, spora başlama yaşı 7,51±0,18 yıl ve haftalık ortalama antrenman süresi 4,4 saatti. Fizik muayenede hiçbir olguda kardiyovasküler patolojiye işaret

eden bulgu saptanmadı. Vücut kitle indeksi persentil analizine göre katılımcıların %60,3'ü normal kilolu, %12,4'ü fazla kilolu ve %11,6'sı obezdi.
Elektrokardiyografi değerlendirmesinde tüm olgular normal sinüs ritmindeydi. Yaşa uygun fizyolojik bulgular sıklıkla izlendi. Katılımcıların 108'inde V1–V3 derivasyonlarında çocukluk çağı ile uyumlu T dalga negatifliği saptandı. Kırk sekiz olguda sinüs aritmisi, dört olguda sinüs bradikardisi gözlendi. Dokuz olguda voltaj kriterlerine göre sol ventrikül hipertrofisi ile uyumlu bulgular mevcuttu. Üç olguda inkomplet sağ dal bloğu paterni, dört olguda benign erken repolarizasyon paterni izlendi. Üç olguda özellikle inferior derivasyonlarda belirgin T dalga inversiyonu saptanmakla birlikte, bu olguların ileri değerlendirmelerinde malign aritmi veya yapısal kalp hastalığına rastlanmadı. Uzun QT sendromu, Brugada paterni veya ventriküler preeksitasyon (WPW) gibi yüksek riskli EKG bulguları hiçbir katılımcıda izlenmedi.
Ekokardiyografi incelemesinde tüm katılımcılarda sol ventrikül ejeksiyon fraksiyonu %60'ın üzerinde olup normal sınırlardaydı. Yapısal kardiyomiyopati veya anlamlı sol ventrikül hipertrofisi saptanmadı. Hemodinamik açıdan anlamlı olmayan mitral kapak prolapsusu, hafif mitral yetmezlik, küçük sekundum atriyal septal defekt ve patent foramen ovale gibi minör bulgular insidental olarak tespit edildi. Ortalama sol atriyal hacim indeksi (LAVI) 18,1±4,5 mL/m², ortalama LAVI Z-skoru ise −1,1±0,9 idi. Yedi olguda (%5,8) LAVI Z-skoru ≥ +2 olarak saptanmış olup, bu olgular sol atriyal dilatasyon ile uyumlu kabul edildi.
SONUÇ: Bu çalışmada, aktif spor yapan 12 yaş altı çocuklarda spora katılıma engel teşkil edecek majör kardiyak patoloji saptanmamıştır. Ancak obezite prevalansının dikkat çekici düzeyde olması ve minör kardiyak bulguların varlığı, bu çocukların hem kardiyovasküler hem de metabolik açıdan düzenli izlenmesi gerektiğini göstermektedir. Semptomsuz çocuklarda dahi, spor aktivitelerine başlanmadan önce detaylı öykü ve fizik muayene ile birlikte EKG ve ekokardiyografi tetkiklerini içeren kapsamlı kardiyak taramanın uygulanması, güvenli spor katılımının sağlanması ve aile farkındalığının artırılması açısından önemli bir yaklaşımdır.

Anahtar Kelimeler: ekokardiyografi, elektrokardiyografi, pediatrik spor kardiyolojisi, sol atriyal hacim indeksi, spor öncesi değerlendirme, sporcu kalbi

Katılımcılarda Saptanan Elektrokardiyografi Bulgularının Dağılımı

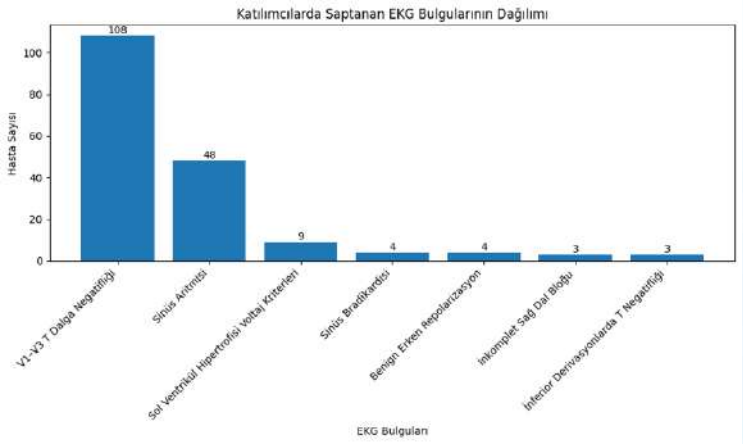

PP-265

Erişkin Doğuştan Kalp Hastalıklarında Yaşam Kalitesinin Değerlendirilmesi

Selen Karagözlü, Özge Pamukçu Akay, Figen Akalın
Marmara Üniversitesi, Çocuk Kardiyoloji Bilim Dalı, İstanbul

GİRİŞ: Doğuştan kalp hastalıklarının (DKH) tanı ve tedavisindeki ilerlemeler hastaların yaşam sürelerini uzatmıştır. Uzun dönemde hayatta kalan hastalarda yaşam kalitesinin (YK) değerlendirilmesi giderek önem kazanmıştır. Uluslararası çalışmalar, kompleks DKH olan ve tedavisi yapılmış hastaların fiziksel sağlıkla ilişkili yaşam kalitesinin (YK) puanlarının genel popülasyona kıyasla belirgin derecede düşük olabildiğini, buna karşın mental yönden YK puanlarının büyük oranda korunabildiğini göstermektedir.

MATERYAL-METOD: Bu kesitsel çalışmaya Marmara Üniversitesi Tıp Fakültesi Çocuk Kardiyoloji Bilim Dalında doğuştan kalp hastalığı tanısı alıp, cerrahi veya medikal tedavisi yapılmış 18 erişkin hasta (18-40 yaş) dahil edildi. Olgulara demografik veri formu ile Dünya Sağlık Örgütü Yaşam Kalitesi Ölçeği kısa formu (WHOQOL-BREF) Türkçe versiyonu uygulandı. Ek olarak, katılımcılara gelecek kaygısı (var/yok; düzeyi 1-5 arası) ve tedavi koşullarına ilişkin algılarını sorgulayan sorular yöneltildi. Veriler tanımlayıcı istatistiklerle değerlendirildi.

SONUÇLAR: Doğuştan kalp hastalığı ile takip edilen 18 hasta (%55 kadın) ortalama yaş 23 (min.18-max.40 yıl) WHOQOL-BREF anketini tamamladı. Hastaların %76'sı genel yaşam kalitesini iyi düzeyde olarak değerlendirildi; ve %77'ni mevcut sağlık durumlarından memnundu. Bazı hastaların ağrı ve devam eden tedavi ihtiyaçlarının günlük aktivitelerini orta düzeyde kısıtladığını bildirdi. Psikolojik iyilik hali nispeten korunmuştu; çoğunlukla orta ila yüksek düzeyde yaşam zevki ve anlam duygusu bildirdi. %66 hastanın ara ara gelecekle ilgili kaygıları oluyor ancak günlük yaşantılarını etkilemiyor. %22 hastanın gelecekle ilgili ciddi kaygıları mevcuttu. %11 hastada daha gelişmiş bir ülkede bakım almış olsalardı sağlık sonuçlarının daha iyi olacağına inanıyordu ancak %77 si aldıkları sağlık hizmetinin yeterli olduğuna inanıyor. Bu bulgular, önemli sağlık sorunlarına rağmen hastaların iyi düzeyde bir yaşam kalitesini koruduğunu, ancak yine de gelecekleri ve bakımlarının yeterliliği konusunda endişeli olduklarını göstermektedir.

TARTIŞMA: Bu çalışmada, doğuştan kalp hastalığı olan hastalarında özellikle fiziksel alan YK'nın kısıtlandığı, buna karşın genel yaşam memnuniyetinin ve psikososyal uyumun görece iyi olduğu görüldü. Bulgularımız uluslararası literatürle uyumlu olup, gelecek kaygısının yüksek oranda bildirilmesi, bu hasta grubunda psikososyal desteğin ve düzenli takip programlarının önemini vurgulamaktadır. Sonuç olarak, fiziksel sağlık hizmetlerinin iyileştirilmesi ve psikolojik destek ile danışmanlık sağlanması, bu özel grubun yaşam kalitesini artırmada kritik rol oynayabilir.

Anahtar Kelimeler: Erişkin, Doğuştan Kalp Hastalıkları, Yaşam Kalitesi

PP-266

Yenidoğan Döneminde Klinik Bulgu Veren Nadir Bir Mitral Kapak Anomalisi ve Tedavisi: "Arcade" Mitral Kapak

Ali Dinç Bozat[1], Hayrettin Hakan Aykan[1], Şafak Alpat[2], Mustafa Yılmaz[2], Tevfik Karagöz[1]
[1]Hacettepe Üniversitesi Çocuk Kardiyoloji Bilim Dalı, Ankara
[2]Hacettepe Üniversitesi Çocuk Kalp ve Damar Cerrahisi Bilim Dalı, Ankara

Giriş ve Amaç
Mitral kapak anomalileri pediatrik popülasyonda %0,04 oranında görülmektedir. Alt gurubu olan ve papiller kasların korda olmadan direkt kapağa bağlanması nedeniyle ağır mitral yetersizlik ve darlığa yol açan "arcade" mitral kapak ise oldukça nadir olup tedavisi zordur(1, 2). Vakamızda yenidoğan döneminde tanı koyulan ve başarılı kapak replasmanı yapılan bir olguyu sunmaktayız.

Olgu Sunumu
34 yaşındaki annenin 2. Gebeliğinden 2. Yaşayan olarak 2900 gr sezaryen ile dış merkezde doğan hasta postnatal 2. Gününde 4/6 sistolik üfürüm saptanması nedeniyle yapılan muayenesinde ağır mitral yetmezlik ve triküspid yetmezlik, orta mitral darlık, atriyal septal defekt (ASD) saptanan, takibinde konjestif kalp yetmezliği ve pulmoner hipertansiyon bulgular gelişmesi üzerine 22. gününde ileri tetkik ve tedavi amacıyla entübe olarak merkezimize sevkedildi.
Yapılan transtorasik ekokardiyografide mitral kapak papiller kasların direk mitral kapağa bağlandığı, kordal uzantıların çok kısa veya olmadığı, önemli koaptasyon bozukluğu, ağır mitral yetmezlik ve doppler gradiyentine göre hafif-orta mitral darlık (ortalama 4-6 mmHg) olduğu, soldan sağa şantlı küçük sekundum ASD olduğu görüldü. Sol kalp boşlukları özellikle sol atriyum ileri derece dilateydi, orta triküspid kapak yetersizliği mevcut olup, sağ ventrikül sistolik basıncı 60 mmHg olarak hesaplandı (Resim 1-3). Hastaya konjenital "arcade" mitral kapak anomalisi tanısı kondu. Hasta konjestif kalp yetmezliğine yönelik medikal tedavi ile izlenirken sepsis tablosuna girdi, antibiyorik ve yoğun diüretik tedavi ile taburcu edilebilen hastanın yetmezlik bulgularının sebat etmesi üzerine 2.5 aylık iken hastaya 19 mm mekanik kapak ile mitral valv replasmanı yapıldı. Post op yoğun bakım izleminde bir kere kardiyoversiyon gerektiren atriyal flutter izlendi. Propranalol ve amiodaron ile izlenen hastada flutter tekrar etmedi. Postoperatif 20. gününde taburcu edildi.

Tartışma ve Sonuç

"Arcade" mitral kapak ilk kez 1967'de tanımlanmıştır(3). Morfolojik olarak kısa veya hiç olmayan kordalar ve mitral yaprakçıklara direkt bağlanan papiller kaslar görülür. Bazı vakalarda ise bu iki papiller kas arasında fibröz bantlar görülebilir. Bu görünüm mimari bir terim olan ve iki kolon arasında bir yay gibi uzanan "arcade" e benzemektedir (4). Hamak mitral kapak ise yukarı yerleşimli papiller kasların ve kısa mitral kordaların orifisi daralması olarak tanımlansa da bu iki malformasyonun benzer varyantlar olduğunu önesüren yayınlar mevcuttur(1, 5). Kısıtlı kapak hareketleri ile koaptasyon bozulur ve ağır mitral yetmezlik ve/veya mitral darlık görülür, sol kalp boşluklarında ileri derece dilatasyon ve konjestif kalp yetmezliği ile sonuçlanabilir. Mitral kapak anomalileri çocuklarda %0.2-%0.6 oranında görülmekle birlikte "arcade" mitral kapak oldukça nadirdir(6). Medikal tedavide amaç konjestif kalp yetmezliğini kontrol altına alıp cerrahi tedaviyi ertelemek olmakla birlikte bu durum her zaman mümkün olamamaktadır. Cerrahi olarak primer tamir uygun vakalarda yapılabilmekle birlikte valv replasmanında daha yüz güldürücü sonuçlar alınmaktadır (2). Kapak replasmanında hastalarda tekrarlayan kapak değişimi ve hayat boyu antikoagülan kullanımı dezavantajlar arasında yer almaktadır. Mekanik kapaklar en küçük 15 mm olması nedeniyle yenidoğanlarda veya hipoplastik mitral orifisi olan hastalarda kullanımı sorunludur. Bu hastalarda modifiye biyoprostetik kapak kullanımı bildirilmiştir (7). Mitral arcade kapağın tedavisi, kapak altındaki yoğun kas dokusu nedeniyle mitral kapak cerrahilerinin en zorlarından biri olarak bildirilmiştir(2).
Vakamızda başarılı kapak replasmanı yapılan ve taburcu edilen bir "arcade" mitral kapak vakası sunduk. Oldukça nadir olan bu anomali tedavisindeki zorluklar nedeniyle ileri araştırmaların yapılmasına gerek duymaktadır.

Anahtar Kelimeler: Arcade mitral kapak, Mitral kapak anomalileri, Mitral kapak replasmanı, Yenidoğan

Resim 1



Parasternal uzun eksende mitral kapağın görüntüsü. Ok işaretleri kalın ve kordası olmayan papiller kasları göstermektedir.

Resim 2

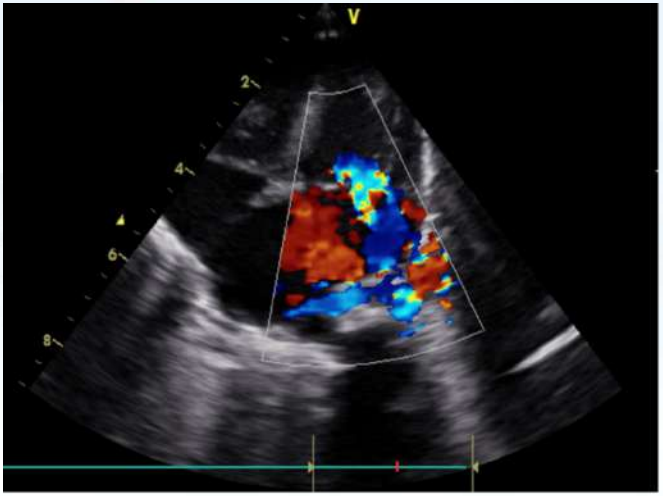

Apikal 4 boşluk görüntüde mitral yetmezliğin renkli görüntüsü.

Resim 3



Apikal 4 boşluk görüntüde dilate sol atriyum

PP-267

Pediatrik Kardiyoloji Yan Dal Eğitim Sürecinde Bilimsel Araştırma Olanakları: Türkiye Genelinde Ulusal Bir Anket Çalışmasının Sonuçları

Mete Han Kızılkaya[1], Boran Cakan[2], Aylin Ardalı[3], Harun Terin[4], Ender Ödemiş[1]
[1]Koç Üniversitesi Hastanesi, Pediatrik Kardiyoloji Ana Bilim Dalı, İstanbul
[2]Koç Üniversitesi, Tıp Fakültesi, İstanbul; Koç Üniversitesi, Biyomedikal Bilimler ve Mühendislik; İstanbul
[3]Koç Üniversitesi, Tıp Fakültesi, İstanbul
[4]Adıyaman Eğitim ve Araştırma Hastanesi; Pediatrik Kardiyoloji Ana Bilim Dalı, Adıyaman

AMAÇ: Pediatrik kardiyoloji yan dal eğitiminde bilimsel araştırma yetkinliği temel bir beklenti olmasına rağmen, yapılandırılmış araştırma eğitimi, mentörlük ve kurumsal destek olanakları

merkezler arasında heterojenlik göstermektedir. Tıp fakültesinden başlayarak pediatri uzmanlık eğitimi ve pediatrik kardiyoloji yan dal sürecine uzanan araştırma deneyimine ilişkin ulusal düzeyde veriler sınırlıdır. Bu çalışmada, Türkiye'de pediatrik kardiyoloji yan dal asistanlarının ve uzmanlarının araştırma olanaklarının, akademik üretkenliklerinin ve algılanan engellerin değerlendirilmesi amaçlanmıştır.

YÖNTEMLER: Etik kurul onayı sonrasında Türkiye genelinde pediatrik kardiyoloji yan dal asistanları ve uzmanlarına yönelik kesitsel, web tabanlı bir anket çalışması yürütüldü. Anket; tıp fakültesi, pediatri uzmanlık eğitimi ve pediatrik kardiyoloji yan dal sürecinde araştırmaya ayrılmış resmi zaman, araştırma metodolojisi ve biyoistatistik eğitimi, kurumsal kaynaklara erişim, mentörlük, akademik çıktı ve araştırma engellerini değerlendirdi. Tanımlayıcı istatistikler kullanıldı.

BULGULAR: Çalışmaya 76 katılımcı dahil edildi; katılımcıların 48'i (%63,2) pediatrik kardiyoloji yan dal asistanı, 28'i (%36,8) uzman hekimdi ve 49'u (%64,5) kadındı. Tıp fakültesi döneminde katılımcıların 62'si (%81,6) araştırma için resmi olarak ayrılmış zaman olmadığını bildirdi; 54 katılımcı (%71,1) haftada ≤2 saatten az araştırma faaliyeti yürüttüğünü belirtti. Kurumsal büyük araştırma veritabanlarına erişimin olmadığını veya bu konuda bilgi sahibi olmadığını belirtenlerin oranı %60'ın üzerindeydi. Biyoistatistik ve araştırma metodolojisine yönelik yapılandırılmış eğitim yalnızca katılımcıların yaklaşık üçte birinde mevcuttu. Pediatri uzmanlık eğitimi sırasında 65 katılımcı (%85,5) haftalık ≥40 saat klinik iş yükü bildirdi ve 66 katılımcı (%86,8) bu dönemde ayrılmış bir araştırma zamanının olmadığını ifade etti. Bu süreçte katılımcıların büyük çoğunluğu ilk yazar veya sorumlu yazar olduğu herhangi bir yayına sahip olmadığını bildirdi. Tüm eğitim basamakları boyunca araştırma yapmanın önündeki en sık bildirilen engeller; yoğun klinik iş yükü (54/76, %71,1), mentör eksikliği (41/76, %53,9), öğretim üyesi desteğinin yetersizliği (39/76, %51,3), yapılandırılmış araştırma müfredatının olmaması (34/76, %44,7), istatistik desteği eksikliği (31/76, %40,8) ve fon

yetersizliği (30/76, %39,5) olarak saptandı. Katılımcıların 44'ü (%57,9), eğitim programlarının araştırma yetkinliğine katkısını 5'li Likert ölçeğinde ≤3 olarak değerlendirdi.

SONUÇ: Bu ulusal anket çalışması, pediatrik kardiyoloji eğitim sürecinde yapılandırılmış araştırma eğitimi, mentörlük ve kurumsal destek alanlarında belirgin eksiklikler olduğunu nicel olarak ortaya koymaktadır. Artan akademik beklentilere rağmen, yoğun klinik iş yükü ve sistematik destek eksikliği araştırma üretkenliğini sınırlamaktadır. Standart araştırma müfredatlarının oluşturulması, korumalı araştırma zamanının sağlanması ve formal mentörlük programlarının yaygınlaştırılması, pediatrik kardiyoloji eğitiminde sürdürülebilir akademik gelişim için kritik öneme sahiptir.

Anahtar Kelimeler: Pediatrik Kardiyoloji, Yan Dal Eğitimi, Bilimsel Araştırma, Akademik Üretkenlik, Mentörlük

Şekil 1. Eğitim basamaklarına göre mentör varlığı oranı

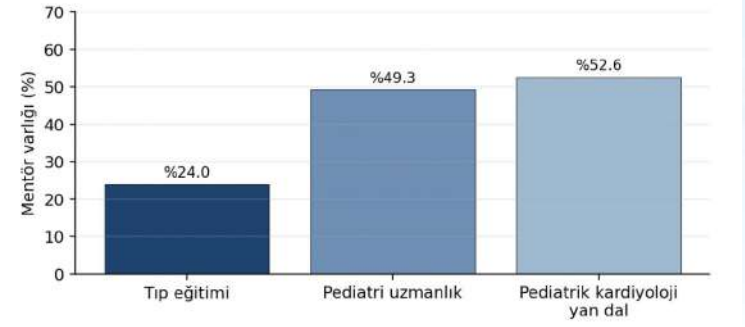

Şekil 2. Eğitim basamaklarına göre araştırmaya katkı puanı ortalaması

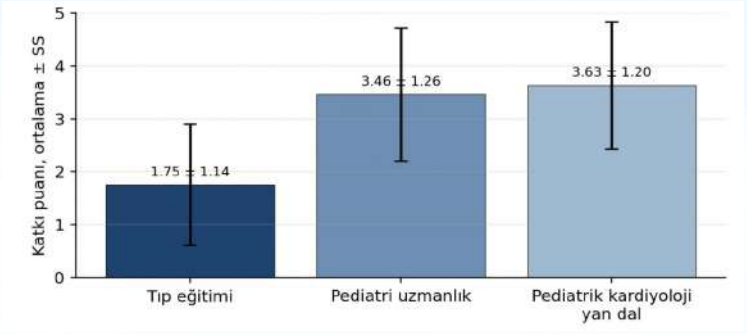

Şekil 3. En sık bildirilen araştırma engellerinin eğitim basamaklarına göre dağılımı

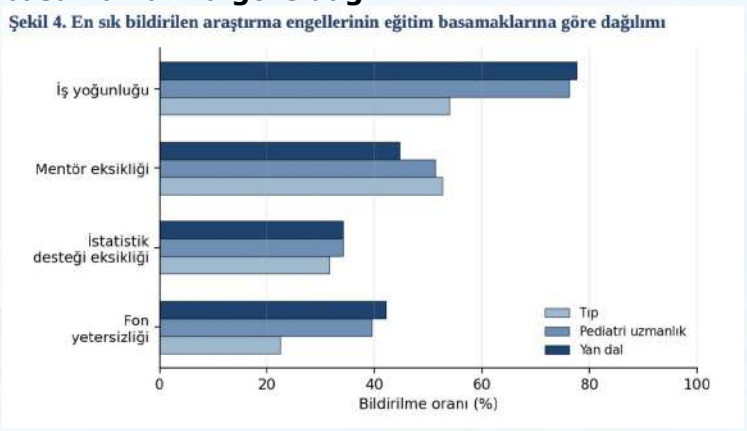

Şekil 4. Yan dal mentör puanı ile katkı puanı arasındaki ilişki

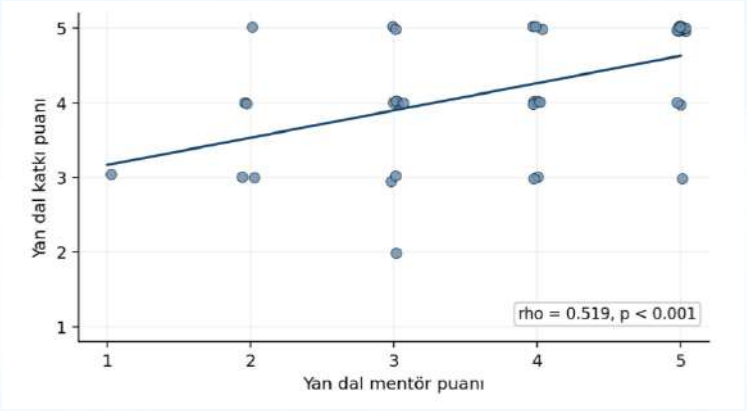

Tablo 1. Katılımcı profili ve eğitim yılı dağılımı

Gösterge	Değer
Toplam katılımcı	76
Yan dal asistanı	30 (%39.5)
Yan dal uzmanı	46 (%60.5)
1. yıl	11 (%14.5)
2. yıl	10 (%13.2)
3. yıl	9 (%11.8)

Tablo 2. Üç eğitim basamağında mentörlük, kaynak, engel ve katkı göstergeleri

Dönem	Mentör varlığı	Mentör puanı (Ort ± SS)	Kaynak toplam	Engel toplam	Katkı puanı
Tıp eğitimi	%24.0	3.19 ± 1.47 (n=16)	1.04 ± 1.49	2.92 ± 2.21	1.75 ± 1.14
Pediatri uzmanlık	%49.3	2.79 ± 1.28 (n=39)	1.45 ± 1.56	3.36 ± 2.28	3.46 ± 1.26
Pediatrik kardiyoloji yan dal	%52.6	3.77 ± 1.16 (n=39)	1.33 ± 1.67	3.34 ± 2.46	3.63 ± 1.20

Tablo 3. Asistan ve uzman gruplarında temel kompozit

göstergelerin karşılaştırılması

Gösterge	Asistan Medyan (Ort.)	Uzman Medyan (Ort.)	p değeri
Tıp dönemi mentör varlığı	0 (0.30)	0 (0.20)	0.327
Pediatri dönemi mentör varlığı	1 (0.57)	0 (0.44)	0.306
Yan dal dönemi mentör varlığı	1 (0.57)	0.5 (0.50)	0.576
Tıp mentör puanı	3.5 (3.38)	3 (3.00)	0.668
Pediatri mentör puanı	3 (3.12)	3 (2.55)	0.260
Yan dal mentör puanı	4 (3.71)	4 (3.82)	0.871
Tıp kaynak toplam skoru	1 (1.37)	0 (0.83)	0.274
Pediatri kaynak toplam skoru	2 (1.83)	1 (1.20)	0.137
Yan dal kaynak toplam skoru	1 (1.60)	1 (1.15)	0.432
Tıp engel toplam skoru	3 (3.63)	3 (3.48)	0.918
Pediatri engel toplam skoru	3.5 (4.10)	4 (4.20)	0.901
Yan dal engel toplam skoru	3 (4.03)	3.5 (4.20)	0.438
Tıp katkı puanı	1 (1.90)	1 (1.65)	0.288
Pediatri katkı puanı	3.5 (3.53)	4 (3.41)	0.900
Yan dal katkı puanı	4 (3.50)	4 (3.72)	0.358

Tablo 4. İstatistiksel olarak anlamlı Spearman korelasyonları

Dönem	Değişken 1	Değişken 2	rho	p değeri	Yön
Tıp eğitimi	Tıp kaynak toplam skoru	Tıp katkı puanı	0.469	<0.001	Pozitif
Pediatri uzmanlık	Pediatri mentör puanı	Pediatri kaynak toplam skoru	0.481	0.002	Pozitif
Pediatri uzmanlık	Pediatri mentör puanı	Pediatri katkı puanı	0.467	0.003	Pozitif
Pediatri uzmanlık	Pediatri engel toplam skoru	Pediatri katkı puanı	-0.352	0.002	Negatif
Yan dal	Yan dal mentör puanı	Yan dal engel toplam skoru	-0.336	0.037	Negatif
Yan dal	Yan dal mentör puanı	Yan dal katkı puanı	0.519	<0.001	Pozitif
Yan dal	Yan dal engel toplam skoru	Yan dal katkı puanı	-0.343	0.002	Negatif

PP-268

Persistan Troponin Yüksekliği ile Başvuran Asemptomatik Bir Adölesan Kız Hastada Duchenne Musküler Distrofi Taşıyıcılığı: Tanısal Bir Zorluk

Mehmet Mustafa Yılmaz
Harran Üniversitesi Tıp Fakültesi, Çocuk Kardiyolojisi Bilim Dalı, Şanlıurfa, Türkiye

Giriş
Pediatrik hastalarda göğüs ağrısı ile birlikte saptanan kardiyak troponin yüksekliği, sıklıkla miyokardit veya iskemik kardiyak patolojiler açısından ileri incelemeyi gerektirir. Ancak klinik, elektrokardiyografik ve ekokardiyografik bulguların normal olduğu olgularda, troponin yüksekliğinin kardiyak olmayan nedenlere bağlı olabileceği akılda tutulmalıdır. Nöromüsküler hastalıklar, bu bağlamda gözden kaçabilen önemli etiyolojiler arasında yer almaktadır.
Olgu Sunumu
13 yaşında, daha önce bilinen hastalığı olmayan kız hasta, akut başlangıçlı göğüs ağrısı nedeniyle acil servise başvurdu. Hastanın öyküsünde ateş, üst solunum yolu enfeksiyonu, yakın zamanda geçirilmiş viral hastalık, travma veya yoğun fiziksel aktivite öyküsü yoktu. Fizik muayenesi doğaldı. Başvuru laboratuvar incelemelerinde kardiyak troponin I düzeyi 345 pg/mL olarak saptandı. Çekilen 12 derivasyonlu elektrokardiyografide sinüs bradikardisi dışında patoloji izlenmedi. Transtorasik ekokardiyografide biküspit aort kapağı dışında yapısal veya

fonksiyonel kardiyak anomali saptanmadı; ventrikül fonksiyonları normaldi. Hasta destek tedavisi ve izlem amacıyla servise yatırıldı. İzlem süresince hasta hemodinamik olarak stabil seyretti ve semptomları geriledi. Troponin ölçümlerinde değerlerin kısmen düşerek 153 pg/mL'ye gerilediği klniğide stabil olan hasta 4 gün sonrasında taburcu edildi.
Poliklinik kontrollerinde hasta asemptomatik olmasına rağmen troponin I düzeylerinin 200–380 pg/mL aralığında persistan olarak yüksek seyrettiği görüldü. Klinik ve görüntüleme bulgularının normal olması nedeniyle ayırıcı tanı genişletildi. Yapılan ileri tetkiklerde kreatin kinaz düzeyi 689 U/L, troponin T düzeyi 22 ng/L olarak saptandı. C-reaktif protein ve diğer akut faz reaktanları normaldi. Ateş ve enfeksiyon öyküsünün olmaması, inflamatuvar belirteçlerin negatifliği ve kronik seyri nedeniyle akut viral miyozit dışlandı. Nöromüsküler hastalık şüphesiyle yapılan genetik inceleme sonucunda hastanın Duchenne musküler distrofi taşıyıcısı olduğu saptandı. Kardiyak tutulum lehine klinik veya görüntüleme bulgusu olmaması nedeniyle persistan troponin yüksekliği, iskelet kası kaynaklı olarak değerlendirildi.
Sonuç
Bu olgu, pediatrik hastalarda persistan troponin yüksekliğinin her zaman kardiyak patolojiyi yansıtmadığını ve özellikle asemptomatik, görüntüleme bulguları normal olan hastalarda nöromüsküler hastalıkların ayırıcı tanıda mutlaka düşünülmesi gerektiğini göstermektedir. Duchenne musküler distrofi taşıyıcılığı, kardiyak olmayan troponin yüksekliğinin nadir ancak önemli bir nedeni olup, gereksiz ileri kardiyak incelemelerin önlenmesi açısından klinisyenler tarafından bilinmelidir.

Anahtar Kelimeler: Adölesan, Duchenne musküler distrofi, Persistan troponin yüksekliği, Kardiyak olmayan troponin yüksekliği

PP-269

Kritik Konjenital Kalp Cerrahisi Sonrası Gelişen Hemodinamik İnstabilite Yönetiminde Periton Diyalizinin Rolü: 69 Hastalık Tek Merkez Deneyimi

Seçkin İilter[1], Süleyman Geter[2], Yiğit Kılıç[3], Bedri Aldudak[1]
[1]Sağlık Bilimleri Üniversitesi Gazi Yaşargil Eğitim ve Araştırma Hastanesi, Çocuk Kardiyoloji Bilim dalı, Diyarbakır
[2]Sağlık Bilimleri Üniversitesi Gazi Yaşargil Eğitim ve Araştırma Hastanesi, Çocuk Sağlığı ve Hastalıkları Anabilim Dalı, Diyarbakır
[3]Sağlık Bilimleri Üniversitesi Gazi Yaşargil Eğitim ve Araştırma Hastanesi, Çocuk Kalp damar Cerrahisi Bilim dalı, Diyarbakır

GİRİŞ:Kritik konjenital kalp cerrahisi geçiren yenidoğan ve infantlarda, kardiyopulmoner bypassın (KPB) tetiklediği sistemik inflamatuar yanıt sendromu, kapiller sızıntı ve düşük kardiyak debi sendromu gibi hemodinamik bozukluklar pediatrik yoğun bakımda önemli morbidite ve mortalite nedenleridir. Bu patofizyolojik süreç, çoklu organ disfonksiyonuna ve özellikle akut böbrek hasarına zemin hazırlayarak sıvı yüklenmesine yol açmaktadır. Periton diyalizi(PD), özellikle yenidoğan ve infantlarda hemodinamik stabilite sağlaması,intraabdominal basıncı(İAB)düşürmesi, ek vasküler erişim gerektirmemesi ve antikoagülasyon ihtiyacı olmaması nedeniyle tercih edilen renal replasman tedavisi modalitesidir.
Bu çalışmada konjenital kalp cerrahisi sonrası PD uygulanan yenidoğanların demografik özellikleri, PD endikasyonları ve mortalite faktörlerinin değerlendirilmesi amaçlanmıştır.
MATERYAL-METOD: Ocak 2023 ile Ocak 2026 tarihleri arasında merkezimizde uygulanan ve ameliyat sürecinde PD kateteri yerleştirilen 69 hasta retrospektif olarak incelendi. Hastaların demografik verileri, tanıları, PD endikasyonları, biyokimyasal parametreleri, gelişen komplikasyonlar ve mortalite oranları kaydedildi. İstatistiksel analizlerde tanımlayıcı veriler ve sağkalım analizleri kullanıldı. İAB ölçümü için birçok farklı tekniği kullanan

ölçüm metotları kullanılmaktadır. Merkezimizde İAB ölçümü için kron yöntemi kullanıldı; Foley kataterin steril bölgesinden mesaneye 50 -100 ml serum fizyolojik verildi ve Symphysis pubis referans noktası alınarak ölçüm yapıldı. Ölçümlerde Grade I = İAP 12- 15 mmHg, Grade II = İAP 16- 20 mmHg, Grade III = İAP 21-25 mmHg, Grade IV = İAP >25 mmHg kabul edildi.
BULGULAR: Toplam 69 hastanın (35 erkek, 34 kız) dahil edildiği çalışmada, medyan operasyon ağırlığı 3000 gr (aralık: 2020-5100 gr) olarak saptandı.Hastaların demografik ve klinik özellikleri Tablo 1'de sunulmuştur. En sık PD endikasyonlarımız(Tablo-2) de belirtilmiştir. PD başlangıcında ortalama kreatinin 0.92±0.49 mg/dL, BUN 44.46±25.20 mg/dL, pH 7.23±0.18, laktat 7.97±5.48 mmol/L idi. Yapılan işlemlerde majör komplikasyon görülmedi; 1 hastada kültür tetkiki ile kanıtlanmış peritonit izlendi,14 hastanın periton sıvı örneğinde hücre pozitifliği vardı, 3 hastada ise sızma ve tıkanıklık nedeniyle kateter revizyonu ihtiyacı gelişti. PD sıklıkla büyük arterlerin transpozisyonu (%21.7), hipoplastik sol kalp sendromu (%14.5), kompleks atrioventriküler septal defektler, arkus hipoplazisi, aort koarktasyonu vb. tanısı olan hastalarımıza yapıldı. Serimizde toplam mortalite %53.2 (n=33) olarak gerçekleşti; Exitus olanlarda laktat düzeyi ortalamaısı 10mmol/L (0.8-27mmol/L) ve pH düzeyi ortalaması 7.18(6.60- 7.60) izlendi.mortalitenin özellikle Norwood evre-1 ve ECMO ihtiyacı olan kompleks vakalarda yoğunlaştığı görüldü(Tablo 3)belirtilmiştir.
TARTIŞMA:Bu çalışma merkezimizde konjenital kalp cerrahisi sonrası PD uygulanan yenidoğan hastaların üç yıllık deneyimini sunmaktadır. En önemli bulgu, PD'nin sadece böbrek hasarı için değil, hemodinamik bozuklukların tedavisi ve İAB düşürme amacıyla da kullanılmış olmasıdır. PD endikasyonlarımız anüri %54.4, düşük kardiyak output %25.0 ve İAB artışı %10.3'tür. Düşük kardiyak debi ve İAB artışı birbirini tetikler. Düşük debi splanknik hipoperfüzyona, artan İAB ise venöz dönüş azalması ve kardiyak output düşüşüne neden olur. Operasyon tipi bazında bakıldığında,yaklaşık %34'ünü Arteriyel Switch (ASO) ve Norwood/Yasui gibi yüksek riskli prosedürlerin oluşturması, PD gereksiniminin cerrahi kompleksite ile doğru orantılı olduğunu göstermektedir.

SONUÇ: Periton diyalizi yenidoğan kardiyak cerrahi hastalarında sadece böbrek hasarı için değil, hemodinamik sorun yaşayan hastalarda hemodinamiyi stabilize etmek amacıyla kritik bir destek tedavisi olarak kullanılmalıdır. Postoperatif dönemde PD desteğine ihtiyaç duyan neonatal hastalarda,hemodinamik ve metabolik bozukluk, İAB durumumları mortalitenin erken habercisi olarak değerlendirilmelidir. Bu hasta grubunda PD'nin sadece bir kurtarma tedavisi değil, metabolik kontrolü sağlamak adına erken aşamada devreye alınması gereken bir strateji olduğu kanaatindeyiz.
.

Anahtar Kelimeler: Konjenital Kalp Cerrahisi, Periton Diyalizi, Hemodinamik Stabilizasyon, intraabdominal basınç

Tablo 1 ve Tablo-2

Tablo 1: Demografik ve Klinik Özellikler

Parametre	Tüm hastalar
Hasta sayısı (n)	69
Erkek/Kız, n (%)	35 (50.7) / 34 (49.3)
Gestasyon haftası (ortalama±SD)	37.1±1.8 hafta
Operasyon kilosu (ortalama±SD)	3041±599 gram
Ortalama KPB süresi (ortalama±SD)	158.8±75.7 dakika
PD süresi (ortalama±SD)	6.1±3.4 gün
ECMO kullanımı, n (%)	9 (13.0)
Mortalite, n (%)	33 (53.2)
Yoğun bakım kalış süresi (medyan)	22 gün

-KBP: Kardiyopulmoner bypass , ECMO: Ekstrakorporeal Membran Oksijenasyonu

Tablo 2: PD Endikasyonları

Endikasyon	n (%)
Anüri	37 (54.4)
Düşük kardiyak Debi	17 (25.0)
İntraabdominal basınç artışı	7 (10.3)
Asit-baz ve elektrolit dengesizliği	4 (5.9)
Sıvı yüklenmesi / Ödem	4 (4.4)
Toplam	69(100)

Tablo-3

Tablo 3: Operasyon Tiplerine Göre Dağılım

Operasyon Tipi	Sayı:69	Yüzde (%)
Pulmoner Banding	13	%18.8
Arteriyel Switch Operasyonu	14	%20.3
Norwood /Yasui Stage 1	6	%10.0
Aortik Arkus Rekonstrüksiyonu	8	%12.9
Diğer Major Kardiyak Operasyonlar(Truncus, TAPVD, vb)	5	%8
Aort Koarktasyonu onarımı	2	%3.2
BT Şant operasyonları	4	%6.4
Diğer (ECMO, Pacemaker,PDA Ligasyon, postanjio vb)	15	%21.7

PP-270

İntakt Ventriküler Septum ile Birlikte Pulmoner Atrezi'li Hastalarda Transkateter Girişimsel İşlemler

Meral Barış Doydu, Hazım Alper Gürsu, İbrahim Ece, Utku Pamuk, Emine Azak, Denizhan Bağrul, İbrahim İlker Çetin
Ankara Bilkent Şehir Hastanesi, Çocuk Kardiyoloji Kliniği, Ankara

GİRİŞ ve AMAÇ
Pulmoner atrezi ve intakt ventriküler septum (PAIVS), nadir görülen ve heterojen anatomik özellikler gösteren siyanotik konjenital kalp hastalıklarından biridir. Hastaların sağ ventrikül(RV) gelişimi ve triküspit kapak (TV) morfolojisi değişkenlik göstermekte olup bu özelliklerin hastalığın prognozu ve tedavi stratejileri üzerinde belirleyici rol oynadığı bildirilmektedir. Neonatal dönemde pulmoner dolaşımın sağlanması kritik öneme sahiptir ve uygun olgularda transkateter girişimsel yöntemler cerrahiye alternatif

veya cerrahiye köprü olabilecek palyatif seçenekler arasında yer almaktadır. Bu çalışmada, PAIVS tanısı ile izlenen hastaların klinik ve anatomik özelliklerinin, uygulanan transkateter girişimsel tedavi yöntemlerinin ve bu girişimlerin kısa ve orta dönem sonuçlarının değerlendirilmesi amaçlanmıştır.

YÖNTEM
Ocak 2020 – Aralık 2025 tarihleri arasında PAIVS tanısı ile izlenen 17 hastaya uygulanan 37 girişimsel işlem retrospektif olarak değerlendirildi. Hastaların demografik özellikleri, ekokardiyografik ve anjiyografik bulguları, RV ve TV morfolojisi, koroner arter anomalileri, uygulanan girişimsel yöntemler (pulmoner kapak radyofrekans perforasyonu, balon pulmoner valvüloplasti, patent duktus arteriozus [PDA] stentlenmesi) ve işlemle ilişkili komplikasyonlar incelendi. İşlem sonrası klinik seyir, ek girişim gereksinimi ve mortalite verileri analiz edildi. Sürekli değişkenler otalama ± standart sapma (SD)(en düşük-en yüksek), normal dağılıma uymayan veriler ortanca (IQR) olarak belirtildi. Eşleştirilmiş ölçümlerin karşılaştırılmasında Wilcoxon signed-rank testi kullanıldı ve $p<0.05$ anlamlı kabul edildi.
BULGULAR
Hastaların %70.6'sı(n=12) erkek cinsiyette, ortanca gestasyon yaşı 38 hafta(IQR: 37-39) idi. Hastaların ilk girişimlerinde ortalama yaşı 12.3±32.02 gün(1 gün-136 gün), ortalama ağırlığı 3132.65±472.05gr(1800-4010 gr) idi. RV yapısı hastalarda %17.6(n=3) monopartite, %29.4(n=5) bipartite, %52.9(n=9) tripartite olarak saptandı. Triküspit kapak(TV) çapı ortalama 9.45 ±2.93 mm(4.5-14.3mm), TV z skoru ortanca -1.57 (-2.45,-0.75), TV/mitral kapak(MV) çapı oranı ortalama 0.68 ±0.14(0.36-0.89) idi. Tüm hastalarda koroner arter anomalisi izlenmedi. Başlangıç prosedürü pulmoner kapak (PV) perforasyonu %70.6 (n=12), PDA stent uygulaması %23.5 (n=4), %5.9 (n=1) hastada PV perforasyonu ve PDA stent uygulaması aynı seansta uygulandı. %76.4 (n=13) hastada pulmoner kapak membranöz yapıda olup antegrad açılması amacıyla perforasyon uygulandı ve eş zamanlı balon pulmoner valvüloplasti uygulandı. Perforasyon işlemlerinde çoğunlukla CTO teli tercih edildi; iki hastada teknik başarısızlık

nedeniyle radyofrekans perforasyonu uygulanması gerekti. İkinci girişim ihtiyacı olan hastalar %35.2 (n=6) hastada ikinci oranındaydı; 3 ve üzeri girişim ihtiyacı olanlar da %35.2 (n=6) idi. Başlangıç prosedürü sonrası ikinci işlem gerektiren 12 hastaya ortalama 4 ay(1gün-10 ay) sonrasında ikinci girişim uygulandı. Bu hastalardan ikisinde erken dönemde (<7 gün) yetersiz antegrad akım ve desatürasyon olması nedeniyle ikinci işlem uygulandı. PA perforasyonu uygulanan 5 hastaya ortalama 4.4 ±3.8 gün(1-9 gün) sonra duktusa stent implantasyonu gerçekleştirildi. İşlem öncesinde yeterli pulmoner akım sağlamak amacıyla prostoglandin infüzyonu verilmesi nedeniyle işlem öncesi ve sonrası satürasyon değerlerinde anlamlı farklılık saptanmadı. Triküspit yetersizlik derecesinde ve RV sistolik basıncında işlem sonrası anlamlı azalma saptandı (sırasıyla p = 0.005 ve p = 0.001). Transkateter palyasyon sonrasında cerrahi uygulanan 5 hastanın 3'ünde tek ventrikül palyasyonu uygulandı.

SONUÇ

PAIVS tanılı hastalarda transkateter girişimsel tedavi yöntemleri, uygun hasta seçimi ile neonatal dönemde pulmoner dolaşımın sağlanmasında etkili ve kabul edilebilir güvenlik profiline sahip bir palyatif yaklaşım olarak değerlendirilebilir. Tek merkez deneyimimiz, bu yöntemlerin cerrahi girişimlere köprü olabileceğini ve kısa–orta dönem sonuçlarının umut verici olduğunu düşündürmektedir. Bununla birlikte, hastalığın heterojen yapısı nedeniyle bireyselleştirilmiş tedavi stratejileri, dikkatli hasta seçimi ve yakın izlem gereklidir.

Anahtar Kelimeler: İntakt ventiküler septum, pulmoner atrezi, transkateter girişim, palyatif tedavi

Resim 1. Pulmoner kapak perforasyonu ve balon pulmoner valvüloplasti

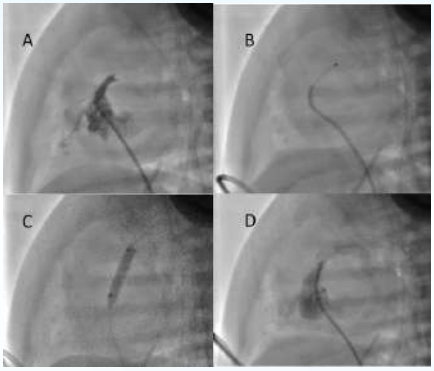

PP-271

Postoperatif ECMOya Bağlı Hastada Dirençli Total Atelektazinin Floroskopi Rehberliğinde Tedavisi: Nadir Bir Girişimsel Yaklaşım

Bedri Aldudak, Seçkin İlter
Sağlık Bilimleri Üniversitesi Gazi Yaşargil Eğitim ve Araştırma Hastanesi, Çocuk Kardiyoloji Bilim dalı, Diyarbakır

GİRİŞ-AMAÇ: Pediatrik kardiyak cerrahi sonrası gelişen atelektazi, doğrudan mortalite nedeni olmamakla birlikte; hipoksemi, enfeksiyon, uzamış mekanik ventilasyon ve uzamış yoğun bakım yatışı yoluyla postoperatif morbiditeyi artırmakta ve dolaylı olarak mortaliteyle ilişkili bulunmaktadır.Veno-arteriyel ekstrakorporeal membran oksijenasyonu (VA-ECMO) desteği alan hastalarda atelektazi sıklığının daha da arttığı, weaning sürecini uzattığı bilinmektedir.Fiberoptik bronkoskopi ve bronkoalveolar lavaj (BAL), ECMO altındaki atelektatik hastalarda güvenli ve etkili tedavi yöntemidir. Ancak, floroskopi eşliğinde yapılan BAL ile ilgili deneyimler literatürde nadiren tanımlanmıştır. Bu olgu sunumunda, kompleks konjenital kalp hastalığı nedeniyle kardiyak

cerrahi geçiren ve postoperatif dönemde ECMO desteğine alınan bir çocuk hastada gelişen dirençli total atelektazinin, floroskopieşliğinde gerçekleştirilen BAL işlemi ile başarılı yönetimini sunmaktayız.

OLGU: Kawashima operasyonu ve bilateral pulmoner arter rekonstrüksiyonu yapılmış 33 aylık,pulmoner atrezi, komplet atriyoventriküler septal defekt, sol atriyal izomerizm tanılı erkek hasta. Rezidüel sağ pulmoner arter darlığı ve AV kapak yetersizliği nedeniyle tekrar opere edildi. Hedef saturasyon tutturulamayınca aynı seansta sağ modifiye Blalock-Taussig şant operasyonu uygulandı ve ameliyattan VA-ECMO ile çıkıldı. ECMO'nun 3. gününde sağ akciğerde total atelektazi gelişti. Konvansiyonel yöntemlere (endotrakeal aspirasyon, pozisyon değişikliği, vibrasyon) rağmen düzelmeyen atelektazi için postop 7. günde ECMO desteği altındayken kateter salonunda floroskopi eşliğinde bronkoalveolar lavaj işlemi uygulandı.

Hasta ECMO desteğinde kateterizasyon laboratuvarına alındı. Floroskopi rehberliğinde, entübasyon tüpünden 0.035 inch hidrofilik guidewire rehberliğinde 5F JR4 kateter ile sağ ana bronşa girildi. Kateter dışarı alınıp hidrofilik tel üzerinden 8F aspirasyon sondası ilerletildi. Sağ lober bronş distaline yerleştirilen sonda ile steril serum fizyolojik irrigasyonu (30 ml) yapıldı ve 80-120 mmHg basınç ile aspire edildi. Bol miktarda kanlı pıhtı ve sekresyon materyali aspire edildi. Muhtemel daha büyük tıkaçların aspirasyonuna imkan sağlamak amacıyla mevcut endotrakeal tüp tel üzerinden sağ ana bronşa ilerletildi ve direkt tüp aracılığı ile aspirasyon tekrarlandı. İşlem sonunda total atelektazik akciğerin havalandığı, atelektatik alanın açıldığı gözlendi. İşlem sonrası çekilen kontrol akciğer grafisinde belirgin düzelme kaydedildi.(Resim-1) Hasta 19 gün sonra ECMO'dan ayrıldı.

TARTIŞMA: VA-ECMO desteği alan hastalarda multi-lober atelektazi prevalansı %43.6'ya kadar çıkabilmektedir. ECMO'da bronkoskopi ve BAL uygulamaları 1990'lardan beri güvenle kullanılmaktadır. Literatürde pediatrik hastalarda ECMO altında fiberoptik bronkoskopinin güvenli ve etkili olduğu gösterilmiş olsa da, ECMO altında floroskopi rehberliğinde kateterizasyon yoluyla BAL deneyimlerine literatür taramalarımıza göre bu uygulamaya dair

spesifik bir vaka raporuna rastlanmamıştır. Bu olgu Pediatrik kardiyak cerrahi sonrası ECMO'da floroskopi eşliğinde bronşiyal lavaj bildirilen ilk vakadır.
ECMO desteği alan hastalarda BAL işleminde en önemli endişe konusukanama riskidir. Olgumuzda sistemik antikoagülasyona rağmen işlem sırasında veya sonrasında kanama komplikasyonu gözlenmemesi, işlem sonrası akciğerin radyografik olarak havalandığının doğrulanması dirençli atelektazilerde bu yöntemin kullanılabilirliğini göstermektedir.
SONUÇ: ECMO desteği alan hastalarda gelişen dirençli atelektazi, floroskopi rehberliğinde yapılan bronkoalveolar lavaj ile başarılı şekilde tedavi edilebilir. Bu yaklaşım, özellikle fiberoptik bronkoskopi imkanının olmadığı veya hasta transportunda güçlük yaşanan durumlarda güvenli ve etkili bir alternatif yöntemdir. Deneyimli merkezlerde, bu teknik ECMO hastalarında dirençli atelektazilerin yönetiminde alternatif seçenek olarak düşünülmelidir.

Anahtar Kelimeler: ECMO, atelektazi, bronkoalveolar lavaj, floroskopi, konjenital kalp hastalığı, kateterizasyon

Resim-1:İşlem öncesi (sol) ve floroskopi eşliğinde bronkoalveolar lavaj sonrası (sağ) göğüs röntgeni. Sağ akciğer atelektazisinde gerileme izlenmektedir.



PP-272

Doksorubisin Kardiyotoksisitesinde All-Trans Retinoik Asit Ve Dekspantenolün Kardiyoprotektif Etkilerinin Değerlendirilmesi

Mertcan Demir[1], Dolunay Gürses[2], Nazlı Çil[3], Elif Önder[3], Emine Sayın[2], Münevver Yılmaz[2]
[1]Pamukkale Üniversitesi Tıp Fakültesi, Çocuk Sağlığı ve Hastalıkları Anabilim Dalı, Denizli
[2]Pamukkale Üniversitesi Tıp Fakültesi, Çocuk Sağlığı ve Hastalıkları Anabilim Dalı, Çocuk Kardiyoloji Bilim Dalı, Denizli
[3]Pamukkale Üniversitesi Tıp Fakültesi, Histoloji ve Embriyoloji Anabilim Dalı, Denizli

Hematolojik maligniteler ve solid neoplazilerin tedavisinde kullanılmakta olan doksorubisinin (DOX), kullanımını kısıtlayan yan etkilerinden birisi olan toksik miyokardit; oksidatif stres, mitokondri fonksiyonlarında bozulma, apoptoz, piroptoz, nekroptoz, ferroptoz ve otofaji yolaklarının uyarımı yoluyla oluşmaktadır. All-trans retinoik asit (ATRA) antioksidan stres yanıtını düzenlediği, mitokondriyal fonksiyonları iyileştirdiği, kardiyomiyosit apoptozunu önlediği bilinen bir maddedir. Dekspantenolün (DEX) ise oksidatif stres, endoplazmik retikulum stresi ve inflamasyon üzerine düzenleyici etkileri vardır. Bu çalışmada; H9c2 hücrelerinde DOX ile oluşturulmuş toksik

miyokardit modelinde ATRA ve DEX'in tekli ve birlikte kullanımlarının etkilerini göstermeyi amaçladık.
H9c2 hücreleri ile 7 farklı grup tasarlandı. Bunlar; kontrol, DOX, DEX, ATRA, DOX+DEX, DOX+ATRA, DOX+DEX+ATRA şeklindeydi. Tasarlanan gruplarda en uygun ilaç dozlarını saptamak için XTT hücre canlılığı testi kullanıldı. DOX için IC50 (Yarı Maksimum İnhibisyon Konsantrasyonu) değeri hesaplandı. DEX ve ATRA için ise hücre canlılığını en çok arttıran dozlar bulundu. Ardından hücre-hücre etkileşimi ve hücre migrasyonunu değerlendirmek için Wound Healing (Yara İyileşme, Scratch Assay) deneyi belirlenen dozlarda tüm gruplara uygulandı. Apoptoz yolaklarının değerlendirilmesi amacıyla Kaspas-3, Bax, Bcl-2, TGF-β, TIMP-1,TIMP-2 primer antikorları uygulanıp immunsitokimya değerlendirmesi yapıldı. Hücre hattına Gerçek Zamanlı Polimeraz Zincir Reaksiyonu (Real Time-PCR, RT-PCR) ve TUNEL testi yapılarak sonuçlar desteklendi.
DOX IC50 dozu 14,71 μM, olarak belirlendi. Hücre canlılığı deneylerinde DEX verilen grubun 7,8 μM ile 250 μM doz aralığında hücre canlılığını %167'ye, ATRA verilen grubun ise 3,9 nM ile 1 μM doz aralığında %170'e kadar çıkardığı saptandı. Ancak 2 μM ve üzerinde ATRA'nın toksik etki gösterdiği görüldü. DOX IC50+DEX ile DOX IC50+ATRA grupları arasında anlamlı fark izlenmedi. IC50 dozunda DOX ile değişen dozlarda ATRA ve DEX birlikte uygulandığı zaman, düşük ve orta doz DEX içeren birleşimlerin istatistiksel olarak anlamlı derecede hücre canlılığını arttırdığı görüldü. Ancak aynı gruplar, DOX+ATRA gruplarına göre yüksek canlılık gösterse de DOX+DEX gruplarına benzer sonuçlar verdi ve sinerjistik etkiye dair kanıt bulunamadı. Yara iyileşmesi ve migrasyon deneylerinde ise DOX IC50 uygulanan grupların hiç birisi kontrol grubunu yakalayamadı. DOX+DEX grubu 24. saatte izole DOX grubuna göre daha iyi iyileşme oranlarına sahipti ($p<0,05$). İmmunsitokimya sonuçlarında; DOX uygulanan gruplarda TGF-β ekspresyonunun arttığı ve DEX veya ATRA ile bu etkinin geri çevrilemediği ancak hücre bütünlüğünün korunduğu saptandı. DEX ve ATRA, Bax ekspresyonunu DEX daha fazla olacak şekilde ayrı ayrı baskıladılar ve daha az sayıda olan piknotik hücre görüldü. Ancak bir aradayken sinerjist etki göstermediler. RT-PCR

sonuçlarında ise, gen ekspresyonlarında gruplar arasında anlamlı farklılık bulunmadı ($p>0,05$). TUNEL testinde, DOX+DEX+ATRA grubunda, izole DOX grubuna göre düşük apoptoz indeksi vardı ($p<0,001$). TUNEL testinde üçlü grupta, DOX+DEX ve DOX+ATRA gruplarına göre anlamlı düzeyde apoptotik indeks daha düşük gözlendi ($p<0,05$).
Sonuçlarımız; dekspantenol ve all-trans retinoik asitin, doksorubisin kardiyotoksisitesi üzerinde önleyici etkisini göstermekle beraber sinerjistik etkiyi göstermek için yeterli veriyi sağlayamamıştır. DEX ve ATRA'nın farklı dozlarda kombinasyonları ile daha fazla sayıda çalışma yapılarak kardiyak koruyucu ve toksisite oluşturucu dozlarının aydınlatılmasına ihtiyaç vardır.

Anahtar Kelimeler: H9c2, doksorubisin, dekspantenol, all-trans retinoik asit, kardiyotoksisite

DEX ve ATRA'nın tek başına ve kombinasyon halinde, H9c2 hücrelerinde DOX sitotoksisitesine etkileri

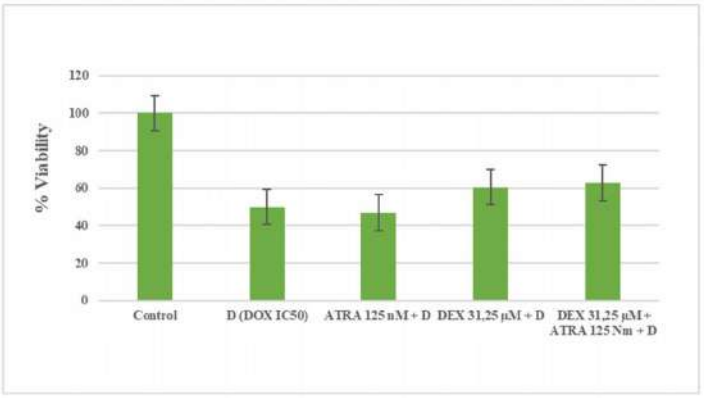

DEX ve ATRA'nın yara iyileşmesi üzerindeki etkileri.

A



B

Comparison	p value
DOX vs. DOX + DEX	0.004*
DOX vs. DOX+ATRA	0.238
DOX vs. DOX + DEX + ATRA	0.447
DOX + DEX vs. DOX + DEX + ATRA	0.144

TUNEL testi

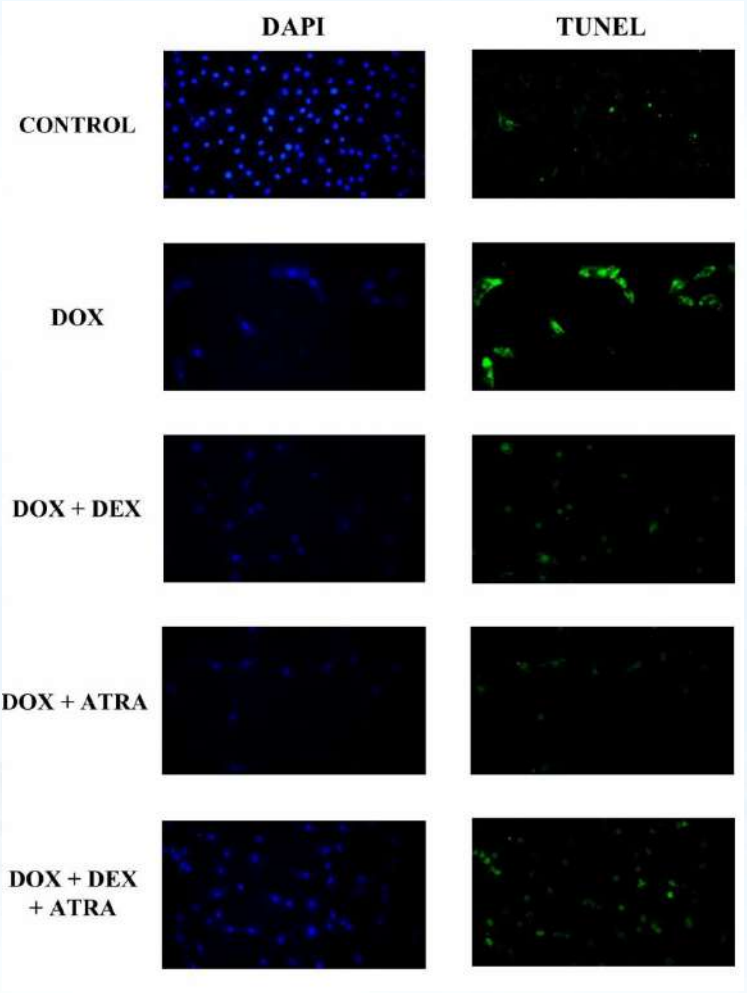

PP-273

Pediatrik Kardiyoloji Eğitiminde Sanal Gerçeklik Tabanlı İnteraktif Kalp Modelinin Geliştirilmesi: Bir Prototip Çalışma

Mete Han Kızılkaya, Ender Ödemiş
Koç Üniversitesi Tıp Fakültesi Çocuk Kardiyoloji Bilim Dalı

3D görüntüleme teknolojileri, özellikle karmaşık konjenital kalp hastalıklarının anlaşılmasında ve disiplinler arası iletişimin geliştirilmesinde pediatrik kardiyoloji ve kalp damar cerrahisi alanlarında giderek daha fazla önem kazanmaktadır. Ekokardiyografi, kardiyak MRG ve BT gibi geleneksel iki boyutlu görüntüleme yöntemleri, özellikle eğitim sürecindeki hekimler ve multidisipliner ekipler için karmaşık uzamsal ilişkilerin sezgisel olarak algılanmasında yetersiz kalabilmektedir. Sanal gerçeklik (VR) ortamları, normal anatominin ve ayrıca konjenital kalp hastalıklarının gerçekçi ve etkileşimli biçimde keşfedilmesine olanak sağlayan, yenilikçi bir alternatif sunmaktadır. Bu çalışmada, gerçek hasta görüntüleme verilerinden oluşturulan VR tabanlı bir kalp modelinin geliştirme süreci ve başlangıç düzeyindeki eğitimsel ve klinik kullanım konsepti sunulacaktır.

Geliştirme süreci: Hastaya ait kardiyak MRG veya BT görüntülemesi ile başlamaktadır. Görüntüleme verileri Digital Imaging and Communications in Medicine (DICOM) formatında dışa aktarılmakta ve miyokard, kalp boşlukları ve büyük damarlar dâhil olmak üzere ilgili kardiyak yapıların elde edilmesi amacıyla özel bir segmentasyon iş akışından geçirilmektedir. Segmentasyonun ardından başlangıç düzeyinde üç boyutlu anatomik bir ağ modeli oluşturulmaktadır. Oluşturulan ağ modeli, üç boyutlu içerik üretim ortamına aktarılmakta ve burada anatomik iyileştirme işlemleri gerçekleştirilmektedir. Bu aşamada model, klinik referanslar temel alınarak anatomik olarak doğru oranlara ölçeklendirilmektedir. Özellikle kapak aparatı, korda tendinealar ve subvalvüler bileşenler gibi eksik ya da yetersiz tanımlanmış yapılar, fonksiyonel anatomik

bütünlüğün sağlanabilmesi amacıyla manuel olarak yeniden oluşturulmaktadır. Gerçek zamanlı görüntüleme ve oyun motoru gereksinimlerine uygun şekilde geometri optimizasyonu yapılmakta ve böylece hem yüksek görsel doğruluk hem de VR ortamlarında kararlı performans hedeflenmektedir.
Bunu takiben, anatomik dokular oluşturulmakta ve koroner arterler, kalp boşlukları ve majör vasküler bağlantılar gibi temel yapısal bileşenler yeniden inşa edilerek modele entegre edilmektedir. Eğitim ve girişim öncesi planlama amaçlı kullanımı desteklemek üzere uzamsal doğruluğun korunmasına özel önem verilmektedir. Nihai model gerçek zamanlı bir oyun motoruna aktarılmakta ve etkileşimli bir VR ortamına entegre edilmektedir. VR uygulaması içerisinde kullanıcılar kalbin etrafında ve içerisinde serbestçe gezinebilmekte, modeli manipüle edebilmekte, belirli anatomik yapıları izole edebilmekte ve iç yapıları farklı bakış açılarından görüntüleyebilmektedir.

Bu prototip, rutin klinik görüntüleme verilerinin anatomik olarak ayrıntılı ve VR uyumlu etkileşimli kalp modellerine dönüştürülebileceğini göstermektedir. Eğitimsel amaçlı kullanımının yanında, platform; karmaşık konjenital kalp hastalıklarında girişim öncesi planlama, multidisipliner ekip toplantıları ve eğitim alan hekimlerin beceri gelişimini destekleme potansiyeline sahiptir.
Sonuç
Sunulan VR tabanlı kalp modelleme iş akışı, pediatrik kardiyoloji ve kalp damar cerrahisinde sürükleyici görselleştirme için ölçeklenebilir ve klinik temelli bir çerçeve sunmaktadır. Bu prototip, karmaşık kardiyak bakımda eğitim, iletişim ve girişim planlaması amacıyla hasta-spesifik VR ortamlarının geliştirilmesine yönelik önemli bir ilk adımı temsil etmektedir.

Anahtar Kelimeler: VR görüntüleme, 3D modelleme, kalp modelleri

KABUS OLGULAR

Olgu 1 –

PDA stente bağlı gelişen Sirküler şantın (Ölüm Halkası) transkateter tedavisi

Osman Başpınar, Mehmet Fatih Alptekin, Mehmet Armağan Alakuş, Ayşe Sülü
Gaziantep Üniversitesi Tıp Fakültesi, Çocuk Kardiyoloji BD, Gaziantep

IVS-PA, bipartiate RV hipoplazisi, ağır triküspit yetmezliği, küçük sekundum ASD'si olan yenidoğana transkateter pulmoner kapak perforasyonu ve 8x20 mm balon ile pulmoner balon valvüloplasti işlemi yapıldı. Kapak iyi açılması antegrad akım olmasına rağmen satürasyon yükselmemesi üzerine 1 mm çapında olan PDA'dan girilerek 3.5 mm çapında koroner stent yerleştirildi, sat %82'ye yükseldi. Hasta yenidoğan servisine alındı, entübe hastanın 7 gün boyunca genel durum kötüleşmesi, hipotansiyon geliştiği, yüksek doz ventilasyon ayarları ve inotrop tedaviye ihtiyaç duyması üzerine yapılan değerlendirmede duktal stent akımının ağır PY ve ağır TY nedeni ile RL ASD akımına ve aorta atıldığı, sirküler şant geliştiği ama halen RV kısmen küçük olduğu için PDA tamamen kapamanın riskli olduğu düşünüldü. Stent akımının azaltılmasına karar verildi.

Stent çapı 3.8 mm olarak ölçüldü, sıra ile 4x8 mm, 4x8 mm ve 3.5x16 mm çaplarında 3 stent önceki stenti dilate etmeyecek kadar nominal basınçların altında şişirildi. Stent akımının belirgin azaldığı görüldü. İnotrop ihtiyacı azalan, ventilatör ayarları azaltılan hasta kısa sürede ekstübe edildi.

Sirküler şant (ölüm halkası, kısır şant) çok nadir görülen katastrofik bir durumdur. Ebstein ve geniş PDA varlığı bu durumun görülmesine dair bir örnektir. Hastamızda Aorta-PDA stent-MPA-Ağır PY ile RVASD ile LR şant-Aorta şeklinde görülen şantın kırılması ama aynı zamanda duktal akımın devamı gerekirdi. Bu nedenle mevcut stent içine diğer stentler çap artışı sağlamayacak şekilde yerleştirildi.

Literatürde sirküler şanta ait nadir örnekler olmasına rağmen re-rere PDA stenting işlemi yapılmasına dair bir örnek tespit edilemedi.Hastanın halen genel durum iyi sat %85 olarak ayaktan klinik izlemi yapılmaktadır.

Anahtar Kelimeler: PDA stent, sirküler şant, IVS-PA

Olgu 2 -

Bir Konduit Kabusu: Stent Kırılması, Distal Migrasyon ve Ciddi RV-PA Konduit Darlığında Perkütan Girişim

Hüseyin KARADAĞ
SBÜ Dr. Siyami Ersek Göğüs Kalp ve Damar Cerrahisi Eğitim ve Araştırma Hastanesi, Çocuk Kardiyoloji Kliniği, İstanbul

Pulmoner atrezi ve ventriküler septal defekt tanısı nedeniyle çocukluk çağından itibaren çok sayıda palyatif cerrahi ve girişimsel işlem uygulanmış olan 20 yaşındaki kadın hasta, artan siyanoz ve efor kapasitesinde belirgin azalma yakınmalarıyla başvurdu. Başvuru sırasında ölçülen oksijen satürasyonu %60–65 düzeyindeydi.Yapılan ekokardiyografik değerlendirmede RV-PA konduit akımının izlenmediği, yalnızca sağ Blalock-Taussig (BT) şant akımının izlendiği görüldü. Oskültasyonda yalnızca devamlı akım üfürümü duyulmakta olup sistolik ejeksiyon üfürümünün olmaması dikkat çekiciydi. Bu bulgular, konduit üzerinden anlamlı antegrad akımın bulunmadığını veya akımın ileri derecede daralmış olduğunu düşündürdü. Geçirilmiş çoklu operasyonlara bağlı gelişen belirgin mediastinal yapışıklıklar ve mevcut sistolik disfonksiyon nedeniyle olası cerrahi müdahalenin yüksek mortalite riski taşıdığı değerlendirildi.Yapılan BT anjiografi sonrası hastaya girişimsel kataterizasyon planlandı.

Yapılan kateter anjiyografisinde oldukça stenotik kondüite balon anjiyoplasti işlemi uygulandı. Balon anjiyoplasti sırasında ventrikül içine serbest şekilde sarkan eski bir stentin kırılarak önce triküspit kapak altına, ardından iliak arter bifurkasyonuna migrate olduğu izlendi. Distal akımın korunması üzerine öncelikle hastanın belirgin desatürasyonunu düzeltmek amacıyla konduit müdahalesine devam edildi.

Konduite balon anjiyoplasti işlemi sonrası kaplı stent implantasyonu yapıldı ve ultra yüksek basınçlı balon ile çap renkli geçişin 6 mm olduğu düzeyden 14 mm'ye kadar genişletildi. Sağ pulmoner artere de balon anjiyoplasti uygulandı. İşlem sonrası FiO_2 %40 iken hastanın oksijen satürasyonu %85'e yükseldi.

Ardından migrate stent parçası hem antegrad hem retrograd snare ile sabitlenip antegrad yoldan aortada long sheath içerisine alınarak başarıyla çıkarıldı.

Bu olgu, cerrahi seçeneğin yüksek riskli olduğu kompleks konjenital kalp hastalıklarında RV-PA konduit disfonksiyonunun perkütan yöntemlerle tedavi edilebileceğini ve stent fraktürü ile distal migrasyon gibi ciddi komplikasyonların uygun girişimsel stratejilerle güvenli şekilde yönetilebileceğini göstermektedir.

Anahtar Kelimeler: Pulmoner atrezi, VSD, RV-PA konduit, stent fraktürü, perkütan girişim

Olgu 3 -

Önce Stent mi, önce kapak mı?

Ahmet Saki Oğuz

[1]Sağlık Bilimleri Üniversitesi, İstanbul Çam ve Sakura Şehir Hastanesi, Çocuk Kardiyoloji Kliniği

Giriş: Perkütan Pulmoner Kapak İmplantasyonu (PPVI), uygun anatomik özelliklere sahip hastalarda cerrahi pulmoner kapak replasmanına alternatif etkili ve giderek daha yaygın kullanılan bir yöntem haline gelmiştir. Nativ sağ ventrikül çıkım yolu (RVOT) anatomisine sahip olgularda PPVI amacıyla balloon-expandable veya self-expandable kapak sistemleri kullanılabilmektedir. Balloon-expandable kapakların yerleştirilmesinde sıklıkla tercih edilen yöntem stabil bir "landing zone" oluşturmak için öncelikle stent implantasyonu (prestenting) yapılmasıdır.

Olgu sunumu: On aylıkken Fallot tetralojisi (ToF) nedeniyle opere edilen ve izleminde serbest pulmoner yetersizliğe bağlı progresif sağ ventrikül dilatasyonu saptanan 16 yaşındaki erkek hasta PPVI amacıyla merkezimize refere edildi. Elektrokardiyografide QRS süresi 147 ms olarak ölçüldü. Kardiyak manyetik rezonans görüntülemede sağ ventrikül diyastol sonu hacim indeksi (RVEDVi) 164 mL/m^2, sağ ventrikül sistol sonu hacim indeksi (RVESVi) 93 mL/m^2 ve sağ ventrikül ejeksiyon fraksiyonu %43 olarak saptandı. Bu bulgular doğrultusunda hastaya PPVI uygulanmasına karar verildi.

Self-expandable kapak sistemlerinin merkezimizde henüz bulunmadığı dönemde başvuran olgu, balloon-expandable kapak implantasyonu amacıyla kateterizasyon laboratuvarına alındı. Kateterizasyon sırasında yapılan RVOT enjeksiyonları ve balon sizing işlemi sonrasında nativ RVOT çapı yaklaşık 31 mm olarak belirlendi. Mevcut anatomik ve klinik değerlendirme doğrultusunda 32 mm Myval balloon-expandable kapağın prestenting yapılmaksızın direkt implantasyonu planlandı. Tekrarlayan anjiyografik değerlendirmeler sonrasında uygun pozisyonda olduğu düşünülen kapak açıldı. Ancak kapak açıldıktan sonra stabil olmadığı ve migrasyon eğilimi gösterdiği gözlendi. Bunun üzerine migrasyon gösteren kapağın stabilize edilmesi ve daha ileri embolizasyonun önlenmesi amacıyla kapak içerisine 57 mm AndraTec XXL stent 33mm x 4 cm ZYmed balona yüklenerek başarıyla implante edildi. Böylece kapak RVOT duvarına sabitlendi.

İşlemden iki ay sonra ikinci bir kateterizasyon işlemi gerçekleştirildi. Daha önce stent ile stabilize edilen yapı içerisine 32 mm Myval kapak başarıyla yerleştirildi. Sonrasında yapılan anjiyografik ve ekokardiyografik değerlendirmede kapağın uygun pozisyonda ve stabil olduğu, anlamlı pulmoner yetersizlik bulunmadığı ve hemodinamik sonuçların optimal olduğu görüldü.

Tartışma ve Sonuç: Balloon-expandable kapak implantasyonunda prestenting, özellikle geniş ve distansible nativ RVOT anatomisine sahip olgularda kapak stabilitesini artırmak ve migrasyon riskini azaltmak amacıyla sıklıkla önerilen bir stratejidir. Bununla birlikte seçilmiş hastalarda uygun anatomik değerlendirme ve deneyimli merkezlerde direkt kapak implantasyonu da uygulanabilmektedir. Ancak geniş RVOT anatomisine sahip olgularda kapak stabilitesi önemli bir teknik zorluk oluşturabilir. Kapak migrasyonu gelişen durumlarda ise balon ile kapağına yeniden dilatasyonu veya stent implantasyonu gibi girişimsel teknikler etkili kurtarma stratejileri arasında yer almaktadır. Bu olgu, PPVI sırasında gelişen kapak migrasyonunun stent ile stabilizasyonu ve sonrasında uygulanan valve implantasyonu ile cerrahiye gerek kalmadan etkili şekilde yönetilebileceğini göstermektedir.

Olgu 4 -

Postoperatif Sağ Atriyal Trombüsün Endovasküler Tedavisi Esnasında Gelişen Komplikasyon ve Yönetimi: Kabus Olgu

Asiye Yıldız

SBÜ Ankara Bilkent Şehir Hastanesi, Çocuk Kardiyoloji Kliniği

Giriş

Sağ atriyal trombüsler pediatrik hastalarda nadir görülmekle birlikte, yüksek emboli riski ve ani hemodinamik bozulmaya yol açabilmeleri nedeniyle klinik açıdan kritik öneme sahiptir. En sık santral venöz kateterler ve postoperatif dönemle ilişkilidir. Özellikle mobil ve saplı trombüsler, potansiyel olarak ölümcül pulmoner emboli riski taşır ve bu nedenle erken tanı ile uygun tedavi yaklaşımı hayati önem taşımaktadır.

Bu olgu sunumu, postoperatif geç dönemde ortaya çıkan sağ atriyal trombüsün pediatrik bir hastada ileri endovasküler tekniklerle tedavisi esnasında gelişen komplikasyon ve yönetimini sunmaktadır.

Olgu

İki yaş yedi aylık erkek hastanın, postoperatif 13. ayında yapılan rutin transtorasik ekokardiyografisinde, vena kava superior (VCS)'den sağ atriyuma uzanım gösteren, saplı, mobil ve 15×16 mm boyutlarında hiperekojen bir yapı saptandı. Hastada ateş, bakteriyemi, kültür üremesi veya enfeksiyona ait laboratuvar bulguları olmaması nedeniyle septik trombüs düşünülmedi. Lezyonun mobil olması ve potansiyel embolizasyon riski nedeniyle multidisipliner değerlendirme sonrasında transkateter yolla çıkarılmasına karar verildi.

Hasta genel anestezi altında kateter laboratuvarına alındı. Sağ femoral vene perkütan teknikle 5F sheat yerleştirildi. 5F JR4 kateter ile inferior vena kava (IVC) yoluyla sağ atriyuma ve ardından VCS'ye girildi. Kılavuz tel IVC–sağ atriyum bileşkesine kadar ilerletildikten sonra mevcut 5F sheat, 7F long sheat ile değiştirildi.

Transözofageal ekokardiyografi(TEE) eşliğinde long sheat içerisinden file snare ilerletilerek, sapı VCS ile ilişkili olan trombüs sağ atriyum içinde yakalandı. Ardından mitral ve triküspit kapaklar TEE ile kontrol edilerek trombüs long sheat ile birlikte geri çekildi. Bu aşamada trombüsün saplı kısmından ayrıldığı gözlendi; ancak trombüsün long sheat içine tam olarak alınamaması nedeniyle sistem bütün halinde geri çekilmeye çalışıldı. Bu aşamada sol femoral venden 8F agilis kateteri yollandı. Snare ile ucundan yakalanmaya çalışıldı ancak yakalanmasına rağmen long sheat içerisine alınmadı. Daha sonra snare sisteminin bağlantı kısmı kesilerek long sheat geri alındı ve 6F guiding katater yollandı. Kater üzerinden önce 8F daha sonra 9F ve 10F long sheatler yollanarak mother

in child yöntemi ile file snare sheat içerisine alınarak dışarı çıkarıldı. İşlem sonrası sol femoral venden yapılan enjeksiyonda damar bütünlüğünün korunduğu görüldü ancak sağ femoral venden yapılan enjeksiyonda bir miktar kontrast maddenin damar dışına dağıldığı görüldü. Ancak yapılan batın USG de herhangi bir sızıntı veya kanama odağı olmadığı görüldü. Hasta yoğun bakıma alınarak kanama kontrolü yapıldı. İşlem sonrası yapılan ekokardiyografilerde, VCS'den uzanım gösteren trombüsün sap kısmının rezidüel olarak izlendiği görüldü. Bu nedenle hastaya 1 hafta süreyle terapötik dozda düşük molekül ağırlıklı heparin tedavisi uygulandı.

Sonrasında yapılan kontrol ekokardiyografide trombüs bulgusuna rastlanmaması ve femoral Doppler ultrasonografi incelemelerinde venöz yapıların açık olması üzerine hasta profilaktik dozda düşük molekül ağırlıklı heparin ile taburcu edildi.

Üç hafta sonraki kontrol ekokardiyografisinde rezidüel trombüs izlenmemesi üzerine antikoagülan tedavi sonlandırıldı. İşlemin dördüncü ayında yapılan klinik ve ekokardiyografik kontrolde hastanın stabil olduğu ve yeni trombüs oluşumuna ait bulgu saptanmadığı görüldü.

Sonuç

Bu olgu, pediatrik hastalarda sağ atriyal trombüsün, ileri kateter teknikleri ve ekokardiyografik rehberlik eşliğinde güvenli ve etkili bir şekilde transkateter yolla çıkarılabileceğini göstermektedir. Özellikle mobil ve emboli riski taşıyan intrakardiyak trombüslerde, cerrahiye alternatif olarak bireyselleştirilmiş endovasküler yaklaşımlar hayat kurtarıcı olabilir. Vakanın başlangıç kısmında trombüs büyüklüğü ve kullanılan snare çapına göre daha geniş uzun shetlerin kullanılması işlem süresini ve başarısını artıracaktır.

Anahtar kelime:

Atriyal trombüs, Endovasküler girişim, File snare

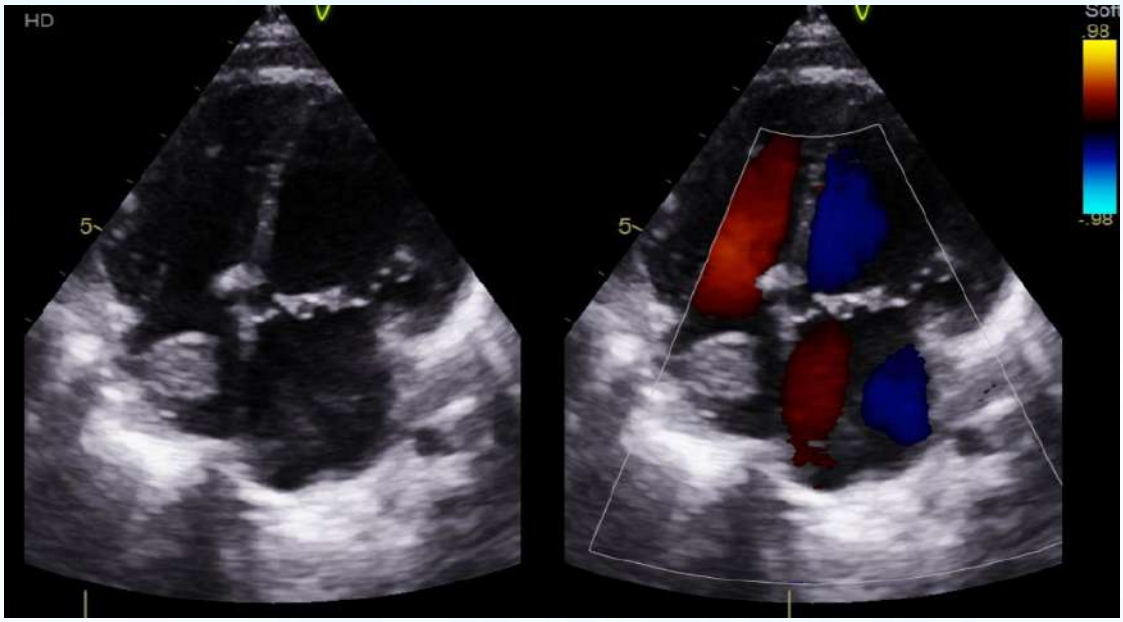

Şekil 1. Transtorasik ekokardiyografide (apikal dört boşluk görüntüsü), vena kava superior ile ilişkili, sağ atriyum içinde yer alan, yaklaşık 15 × 21 mm boyutlarında, saplı ve mobil hiperekojen trombüs izlenmektedir.

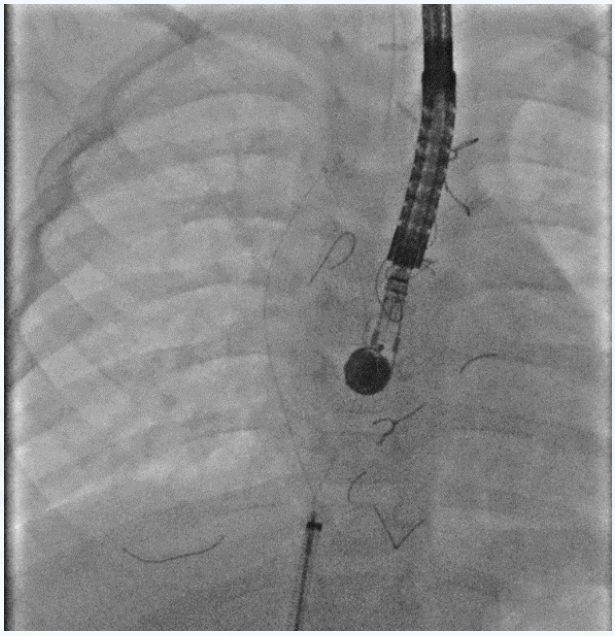

Şekil 2 Anjiyografide, file snare sisteminin görünümü.



Şekil 3. Transözofageal ekokardiyografide bikaval planda, (A) file snare sisteminin (ok) sağ atriyumdaki trombüse (yıldız) yaklaşma anı ve (B) trombüsün file snare (ok) ile yakalanmış görünümü ile trombüs sapı (okbaşı) izlenmektedir.

Olgu 5 –

Transkateter Pulmoner Kapak İmplantasyonu Sırasında Sağ Atriyumda Gelişen Masif Trombüs ve Yönetimi

Samet PAKSOY[1]

[1]Sağlık Bilimleri Üniversitesi, İstanbul Mehmet Akif Ersoy Göğüs Kalp Damar Cerrahisi Eğitim ve Araştırma Hastanesi, Çocuk Kardiyoloji Kliniği

Giriş

Transkateter pulmoner kapak implantasyonu (TPVI), konjenital kalp hastalığı cerrahisi sonrası gelişen sağ ventrikül çıkım yolu disfonksiyonu ve pulmoner yetersizliğin tedavisinde günümüzde yaygın olarak kullanılan etkili ve güvenli bir yöntemdir. Bununla birlikte işlem sırasında gelişen trombotik komplikasyonlar oldukça nadir görülür ancak potansiyel olarak ciddi sonuçlara yol açabilir. Özellikle atriyal fibrilasyonu olan hastalarda tromboembolik komplikasyon riski artmış olabilir.

Olgu Sunumu

Elli dört yaşında erkek hasta, opere Fallot Tetralojisi öyküsü ve önemli pulmoner yetersizlik nedeniyle transkateter pulmoner kapak implantasyonu amacıyla kateterizasyon laboratuvarına alındı. Hastanın bilinen atriyal fibrilasyon öyküsü bulunmakta olup rivaroksaban, digoksin ve diltiazem tedavileri kullanmaktaydı. Bu nedenle işlem başlangıcında transözefageal ekokardiyografi ile trombüs varlığı araştırıldı. Hastanın daha önce **herhangi bir tromboz veya tromboembolik olay öyküsü bulunmamaktaydı**. Pre-prosedürel değerlendirmede ciddi pulmoner yetersizlik, orta derecede triküspit yetersizliği ve sağ kalp boşluklarında belirgin dilatasyon saptandı.

Genel anestezi altında yapılan işlem sırasında femoral venöz ve arteriyel girişimler sağlandı ve intravenöz **5000 IU heparin** uygulandı (ACT: 207 sn). Hemodinamik ölçümler ve anjiyografik değerlendirmeler sonrasında uygun anatomik ölçümler elde edilerek **36/30 mm Venus P-Valve** sağ ventrikül çıkım yoluna başarıyla implante edildi. İşlem sonrası anjiyografide kapak fonksiyonlarının iyi olduğu ve rezidüel pulmoner yetersizlik olmadığı

görüldü. İşlem sırasında hastanın ritminin aralıklı olarak atriyal fibrilasyon olduğu gözlendi. İşlem sonrasında yapılan kontrol transözofageal ekokardiyografide **sağ atriyum içerisinde trombüs** saptandı (Figure 1 ve2). Bu bulgu üzerine hastaya sistemik heparin infüzyonu başlanarak yoğun bakım ünitesinde yakın izleme alındı. Takip eden seri ekokardiyografik değerlendirmelerde trombüsün gerilediği izlendi. Hastanın pulmoner emboli açısından takipleri yapıldı. İzlemde pulmoner arter basıncında artış izlenmedi ve BT'de emboli lehine bulgu saptanmadı. Taburculuk öncesi yapılan transtorasik ekokardiyografide sağ atriyum içerisinde trombüs tamamen kayboldu ve implante edilen pulmoner kapağın fonksiyonlarının normal olduğu görüldü.

Sonuç

Transkateter pulmoner kapak implantasyonu sırasında gelişen akut sağ atriyal trombüs son derece nadir fakat potansiyel olarak hayatı tehdit eden bir komplikasyondur. Özellikle atriyal fibrilasyonu olan hastalarda, tromboz öyküsü bulunmasa dahi işlem sırasında dikkatli görüntüleme ve hızlı antikoagülasyon tedavisi kritik önem taşımaktadır. Bu olgu, kompleks kateter girişimleri sırasında gelişebilecek trombotik komplikasyonların erken tanı ve uygun tedavi ile cerrahi müdahaleye gerek kalmadan başarıyla yönetilebileceğini göstermektedir.

Figure 1. İşlem sonrası transözofageal ekokardiyografide saptanan atriyal trombüs

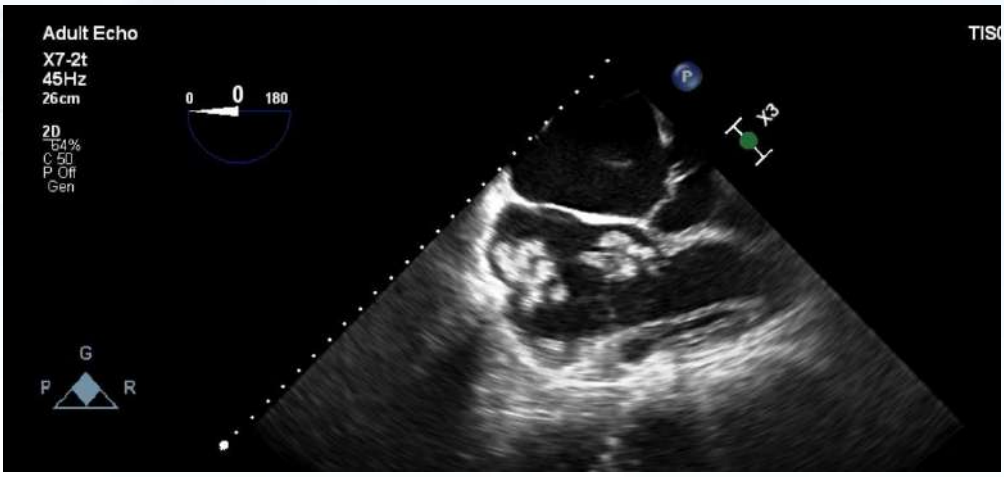

Figure 2. Atriyal trombüsün 3D görüntülenmesi

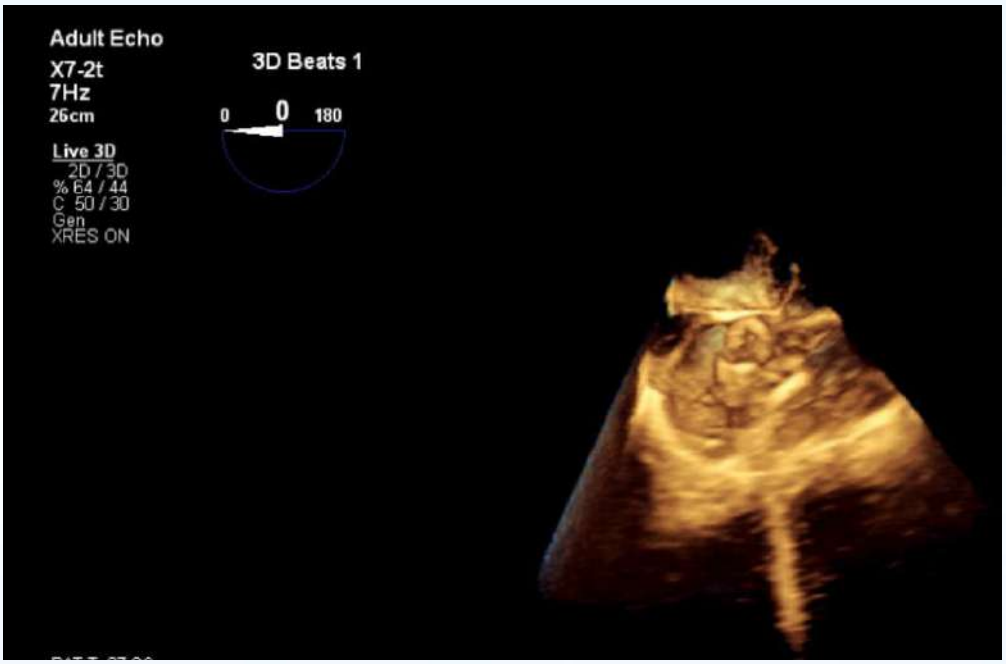

Z EVENT

Maslak Mah. Büyükdere Cad. U.S.O. Center No:245
Kat.15 34453 Sarıyer-İstanbul/Türkiye

☎ +90 212 323 5100 +90 212 323 5100 info@zevent.com.tr

Address: Z Event Congress Services Kft., 1032 Budapest, Föld utca
53. pinceszint 1. Ajtó, Hungary

pedkar@zevent.com.tr

www.zevent.com.tr



MANAGED BY
ICOM GROUP
Business with Intelligence!