TÜRK PEDİATRİK KARDİYOLOJİ VE KALP CERRAHİSİ DERNEĞİ
1995

Ulusal Pediatrik Kardiyoloji ve Pediatrik Kalp Cerrahisi Kongresi

10-13 Mart
2022

Pine Beach Otel ve Kongre Merkezi
Antalya

BİLDİRİ KİTABI

İÇİNDEKİLER

Hoş Geldiniz ---------- 3

Kurullar ---------- 4

Sözlü Bildiriler ---------- 8

Poster Bildiriler ---------- 84

HOŞ GELDİNİZ

Değerli Meslektaşlarımız,

Çocuk kalp hastalıkları ve doğuştan kalp hastalıklarının medikal ve cerrahi tedavisinde görev alan, bakımını üstlenen ve gerektiğinde ömür boyu takiplerini yapan hekimler tarafından kurulan, doğuştan kalp hastalıklarına emek veren tüm profesyonelleri de çatısı altında toplamaya çalışan Türk Pediatrik Kardiyoloji ve Kalp Cerrahisi Derneğimizin her yıl düzenlediğimiz en önemli ve en fazla katılımlı bilimsel etkinliğimiz olan "20. Ulusal Pediatrik Kardiyoloji ve Kalp Cerrahisi Kongresi'nin 10 - 13 Mart 2022 tarihleri arasında Antalya'da, Pine Beach Belek Otel & Kongre Merkezi'nde yüz yüze gerçekleştirmekten mutluyuz.

Esasen ulusal nitelikli olan kongremizin pandeminin yeniden alevlendiği bu dönemde yine yabancı konuşmacıların desteği ile gerçekleştirmiş bulunuyoruz.

Kongremizin açılış gününde yine temel pediatrik kardiyoloji ve pediatrik kalp damar cerrahisi konusunda kurs programımız düzenlendi. İzleyen üç gün için ise çalışma gruplarımızın yöneticileri tarafından gruplara özgü güncel konu başlıklı oturumlara ilave olarak bilimsel sekreterlik ve yönetim kurulu tarafından belirlenen Kardiyoloji ve Cerrahi ortak oturumları yapıldı. Her iki disiplinin kesiştiği alanlarda ortak konuşmacılar ve başkanlar ile yürütülen oturumlar tüm katılımcılar tarafından ilgil ile izlendi ve karşılıklı etkileşim ve bilgi alışverişini en üst düzeye çıkararak, farklı gözlerle aynı noktaya odaklanma ve başarıyı artırma anlayışına çok ciddi katkı sağlamıştır.

Siz değerli hekim meslektaşlarımız ve ayrıca ekip arkadaşlarımız olan diğer sağlık çalışanlarının da katılım ve katkıları kongrelerimizi her yıl daha da etkin ve bir öncesinden daha başarılı bir noktaya taşımaktadır.

Koşullar gereği online gerçekleşen bir öncekinden bilimsel ve sosyal açıdan da daha başarılı ve daha keyifli bir kongre gerçekleştirdiğimizi ümit ediyoruz.

Saygılarımızla,

Yönetim Kurulu Başkanı
Prof. Dr. Niyazi Kürşad Tokel

Bilimsel Sekreterler
Prof. Dr. Osman Başpınar
Prof. Dr. Ahmet Şaşmazel

KURULLAR

YÖNETIM KURULU

Başkan

Prof. Dr. N. Kürşad Tokel

Genel Sekreter

Prof. Dr. Ali Can Hatemi

Sayman

Prof. Dr. Timur Meşe

Bilimsel Sekreterler

Prof. Dr. Osman Başpınar

Prof. Dr. Ahmet Şaşmazel

Üyeler

Prof. Dr. Alper Güzeltaş

Prof. Dr. Kemal Nişli

Prof. Dr. Yakup Ergül

Doç. Dr. Bedri Aldudak

ÇALIŞMA GRUPLARI

Aritmi Çalışma Grubu

Başkan

Prof. Dr. Cem Karadeniz

Başkan Yardımcısı

Doç. Dr. Şevket Ballı

Sekreter

Prof. Dr. Senem Özgür

Cerrahi Çalışma Grubu

Başkan

Prof. Dr. Hakan Ceyran

Başkan Yardımcısı

Prof. Dr. Ali Can Hatemi

Sekreter

Doç. Dr. Atakan Atalay

Edinsel Kalp Hastalıkları ve Korunma Çalışma Grubu

Başkan

Doç. Dr. Murat Muhtar Yılmazer

Başkan Yardımcısı

Doç. Dr. Ayhan Pektaş

Sekreter

Dr. Gamze Vuran

ÇALIŞMA GRUPLARI

Erişkin Yaşta Doğuştan Kalp Hastalıkları Çalışma Grubu

Başkan

Prof. Dr. Özlem Mehtap Bostan

Başkan Yardımcısı

Prof. Dr. Osman Başpınar

Sekreter

Doç. Dr. Pelin Ayyıldız

Fetal Kardiyoloji Çalışma Grubu

Başkan

Prof. Dr. Abdülkadir Babaoğlu

Başkan Yardımcısı

Prof. Dr. Ebru Aypar

Sekreter

Dr. Tülay Demircan

Girişimsel Kardiyoloji Çalışma Grubu

Başkan

Prof. Dr. Abdullah Erdem

Başkan Yardımcısı

Doç. Dr. İbrahim Cansaran Tanıdır

Sekreter

Doç. Dr. İlker Kemal Yücel

ÇALIŞMA GRUPLARI

Kalp Görüntülemesi Çalışma Grubu

Başkan

Prof. Dr. Timur Meşe

Başkan Yardımcısı

Doç. Dr. Sezen Ugan Atik

Sekreter

Dr. Ayşe Şimşek

Pediatrik Kardiyak Yoğun Bakım Çalışma Grubu

Başkan

Doç. Dr. Erkut Öztürk

Başkan Yardımcısı

Dr. Emine Hekim Yılmaz

Sekreter

Dr. Hacer Kamalı

Pulmoner Hipertansiyon ve Kalp Yetersizliği Çalışma Grubu

Başkan

Prof. Dr. Dursun Alehan

Başkan Yardımcısı

Prof. Dr. Serdar Kula

Sekreter

Doç. Dr. Serdar Epçaçan

10 MART PERŞEMBE

SALON A

PACEMAKER-ICD İZLEM KURSU
1. Oturum
Oturum Başkanı: *Volkan Tuzcu*
Panelistler: *Celal Akdeniz, Şevket Ballı, Özlem Elkıran*

13.00-13.30	**Genel Kavramlar Pacemaker ve ICD** *Mehmet Karacan, İlker Ertuğrul*
13.30-14.00	**Geçici Pacemaker Pratiği** *Yakup Ergül*
14.00-15.00	**Pratik Uygulamalar 1**
15.00-15.30	**Kahve Arası**

2. Oturum
Oturum Başkanı: *Yakup Ergül*
Panelistler: *Cem Karadeniz, Mehmet Karacan, Senem Özgür*

15.30-16.00	**Kalıcı Pacemaker/ICD Endikasyonları ve Pratik Hasta Seçimi** *Fahrettin Uysal*
16.00-16.30	**Pacemaker/ICD Alfabesi- Uygun Mod Seçimi** *Serhat Koca*
16.30-17.00	**Spesifik Sorunlar ve Çözüm Yolları** *Hasan Candaş Kafalı*
17.00-18.00	**Pratik Uygulamalar 2**

10 MART PERŞEMBE

SALON B

RV ÇIKIM YOLU İÇİN İNTRAOPERATİF "EL YAPIMI" KAPAKLI KONDUİT OLUŞTURULMASI KURSU
Oturum Başkanları: *Numan Ali Aydemir, Adnan Uysalel*

13.00-13.15	**İntraoperatif "El-yapımı" Kapaklı RV-PA Konduit Oluşturulmasında Seçenekler** *H. Fırat Altın*
13.15-13.45	**İntraoperatif "El- yapımı" Kapaklı Konduit Oluşturulmasında Merkezlerin Tecrübeleri** *Mehmet Dedemoğlu, Ersin Erek*
13.45-14.00	**Intraoperatif "El- yapımı" Kapaklı PTFE Konduit Yapımı ve Teknik Özellikler** *Okan Yurdakök*
14.00-14.15	**Baştan Sona Adım Adım PTFE'de Kapaklı Konduit Yapılması (video gösterimi)** *Murat Çiçek*
14.15-14.30	**PTFE Kapaklı Kondüitlerin Performansı İyi mi? Ekokardiyografik ve MR Anjiyografik Değerlendirme** *Emine Hekim Yılmaz, Serçin Özkök*
14.30-14.45	**PTFE Kapaklı Konduitlerin In Vitro Fonksiyonlarının Değerlendirilmesi** *Kerem Pekkan*
14.45-15.00	**Tartışma**
15.00-15.30	**Kahve Arası**
15.30-17.30	**Pratik Uygulama**

11 MART CUMA

SALON A

08.00-08.20

Açılış Konuşması
N. Kürşad Tokel
Türk Pediatrik Kardiyoloji ve Kalp Cerrahisi Derneği Başkanı

08.20-09.00

Açılış Konferansı - Konjenital Kalp Hastalıklarının Evrimsel Kökeni
Ergün Çil

09.00-10.15

VSD Kapatılması
Oturum Başkanları: *Atıf Akçevin, N Kürşad Tokel*

VSD Sınıflandırması Neden Bu Kadar Karışık!
Ayşe Yıldırım

Cerrahi Neden Her Zaman Kolay Değildir?
Hakan Akıntürk

Transkatater VSD Kapatılmasının Sınırları Nedir?
Abdullah Erdem

Perventriküler Neden Bir Alternatifdir?
H. Hakan Aykan

Tartışma

SALON B

09.00-10.15

Tek Ventrikül Hastalarında Anjiyografik ve Hemodinamik Değerlendirme ve Girişimsel Tedaviler
Oturum Başkanları: *Alpay Çeliker, Nazmi Narin*

Anjiyografik ve Hemodinamik Değerlendirme
Birgül Varan

İlk Aşamada Uygulanan Girişimsel Tedaviler
İ. Cansaran Tanıdır

Evreler Arası Uygulanan Girişimsel Tedaviler
İ. Kemal Yücel

Fontan Hastalarında Girişimsel İşlemler
Alper Güzeltaş

Tartışma

10.15-10.35 **Kahve Arası**

11 MART CUMA

SALON A

10.35-11.35

Sık Sorulan Sorular
Oturum Başkanları: *Deniz Oğuz, R. Ertürk Levent*

Hangi Hastaya Ne Zaman Antikonjestif Tedavi?
Meki Bilici

Digoksin Artık Kullanmayacak mıyız?
Ahmet Sert

Yeni ACEI-ARB'e Geçmenin Zamanı Gelmedi mi?
Abdullah Kocabaş

Tartışma

SALON B

10.35-11.35

Çift Çıkımlı Sağ Ventrikülde Görüntüleme Yöntemleri
Oturum Başkanları: *Figen Akalın, Kemal Nişli*

Ekokardiyografik Değerlendirme
Sezen Ugan Atik

Anjiografik Değerlendirme
İbrahim Halil Demir

İleri Görüntüleme Yöntemleri
Inga Voges

Tartışma

11 MART CUMA

SALON A

11.35-12.35

Fetal Venöz Dönüş Anomalileri
Oturum Başkanları: *Funda Öztunç, Sedef Tunaoğlu*

Sistemik Venöz Dönüş Anomalileri
Kadir Babaoğlu

Pulmoner Venöz Dönüş Anomalileri
Osman Yılmaz

Duktus Venosus Ve Umblikal Ven Anomalileri
Nazan Özbarlas

Tartışma

SALON B

11.35-12.35

Çift Çıkımlı Sağ Ventrikülde Cerrahi Seçenekleri
Oturum Başkanları: *Halil Türkoğlu, Alp Alayunt*

Çift Çıkımlı Sağ Ventrikülün Anatomik Tanımlama ve Sınıflaması
Atakan Atalay

Çift Çıkımlı Sağ Ventrikül Tanısında 3 Boyutlu Yazıcı ile Modelleme
Okan Yıldız

Çift Çıkımlı Sağ Ventrikülde Cerrahi Seçenekleri Nelerdir?
Murat Özkan

Tartışma

SALON C

11.35-12.35

Kılavuz Oturumu; Son Rehberlerin Işığındaki Yaklaşımlar
Oturum Başkanları: *Mehmet Salih Bilal, Cenap Zeybek*

2020 AHA Pediyatrik Kardiyopulmoner Resüsitasyonunda Yeni Ne Var?
Kazım Öztarhan

2021 AHA Obstrüktif Uyku Apne Sendromu ve Pediyatrik Kalp Üzerinde Etkileri
Abdullah Özyurt

2020 ESC Kapak Hastalıkları Kılavuzundaki Değişiklikler
Zeynep Eyileten

Tartışma

12.35-12.45 **Kahve Arası**

11 MART CUMA

SALON A

12.45-13.15

Uydu Sempozyumu 1
Yetişkin KKH- PAH Hastalarında Olgularla Tedavi Yönetimi
Konuşmacılar: *Dursun Alehan, Nazan Özbarlas*

janssen
PHARMACEUTICAL COMPANIES OF Johnson & Johnson

13.15-14.15

Öğle Yemeği

14.15-15.30

Pulmoner Hipertansiyon Tedavisinde Seçenekler
Oturum Başkanları: *Dursun Alehan, Semra Atalay*
Panelistler: *Serdar Kula, Serdar Epçaçan*

Endotelin Reseptör Antogonistleri
Ebru Aypar

Fosfodiesteraz İnhibitörleri
Cemşit Karakurt

Prostosiklin Analogları
Semiha Tokgöz

Spesifik Pulmoner Hipertansiyon Tedavisinde Paydaşlardan Beklentiler
Özlem Mehtap Bostan

Tartışma

SALON B

14.15-15.30

Aortik Ark Problemleri
Oturum Başkanları: *Ali Kutsal, Gülendam Koçak*

Kesintili Aorta, Aort Hipoplazisi ve Koarktasyon Anomalileri ve Tanısı
Canan Ayabakan

Aortik Ark Anomalilerinde Cerrahi Stratejiler
Şükrü Mercan

Aortik Ark Cerrahisinde Perfüzyon Teknikleri (Antegrad ve Desandan Kanülasyon)
Baran Uğurlu

Tartışma

11 MART CUMA

SALON C

14.15-15.30

Sözel Sunumlar 1
Oturum Başkanları: *Türkay Sarıtaş, Fırat Kardelen*

SS-01
Girişimsel PDA Kapatılmasında Piccolo; Prematüreden Adölesana Çok Merkezli Çalışma
Osman Başpınar, Nazmi Narin, Ali Baykan, Kaan Yıldız, Özge Pamukçu, Abdullah Özyurt, Mehmet Kervancıoğlu, Yunus Emre Kum, Münevver Tuğba Temel, Alper Doğan, Sedat Bağlı, Tülay Demircan, Derya Aydın Şahin, Ferhan Elmalı, Cem Karadeniz

SS-02
Yenidoğan ve İnfantlarda Trans-Axiller Arteriyal Yaklaşımla Duktal Stent Girişimleri; İki Kardiyak Merkez Deneyimi
İbrahim Cansaran Tanıdır, Merve Maze Aydemir, Kahraman Yakut, Erman Çilsal, Alper Güzeltaş

SS-03
Tek Ventrikül Onarımına Giden Hastalarda Glenn ve Fontan Operasyonları Sonrası İnvazif Girişimlerimiz: Kısa-Orta Dönem Sonuçlar
Türkay Sarıtaş, Nida Çelik, Şenay Çoban, Gizem Sarı, Mehmet Turan Basunlu, Enes Kaymak, Doğukan Aktaş, Hacer Kamalı, Celal Akdeniz, Abdullah Erdem, Murat Uğurlucan, Halil Türkoğlu

SS-04
PDA Stent Yerleştirilen 7 Hastada 4 yıl Sonra PDA Stent Obstrüksiyonu ve İatrojenik ASD Kapatılması
Osman Başpınar, Mehmet Kervancıoğlu, Derya Aydın Şahin, Münevver Tuğba Temel, Metin Kılınç

SS-05
Sapien Kapak ile Perkütan Pulmoner Kapak Replasmanı; Orta Dönem Sonuçlar
Ahmet Çelebi, İlker Kemal Yücel, Mustafa Orhan Bulut, İbrahim Halil Demir, Murat Sürücü, Emine Hekim Yılmaz, Murat Kardaş, Rukiye İrem Yekeler, Ayşegül Aslan

11 MART CUMA

SALON C

SS-06
Cook Formula Stent ile Perkütan Stent İmplantasyonu Yapılan Hastaların Değerlendirilmesi
Ender Ödemiş, Aydın Çelikyurt

SS-07
Lifetech Konar Cihazıyla Kapatılan VSD'ler; Çok Merkezli Çalışma Kısa ve Orta Dönem Sonuçlarımız
Nazmi Narin, Kaan Yıldız, Abdullah Özyurt, Rahmi Özdemir, Cem Karadeniz, Özge Pamukçu, Sedat Bağlı, Tülay Demircan, Ali Baykan

15:30-15:45 Kahve Arası

SALON A

15:45-16:15
Uydu Sempozyumu 2
1 Virüs, 2 Disiplin, 3 Ana Mesaj
Oturum Başkanı: *Kürşad Tokel*
Konuşmacılar: *Alper Güzeltaş, Dilek Yılmaz*

AstraZeneca

16.15-16.30 Kahve Arası

11 MART CUMA

SALON A

16.30-17.30

Sözel Sunumlar 2
Oturum Başkanları: *Ayşenur Paç, Cemşit Karakurt*

SS-08
Yenidoğan dönemi dışında PDA stent uygulanması, 9 yıllık sürede tek merkez deneyimi
Osman Başpınar, Derya Aydın Şahin, Münevver Tuğba Temel

SS-09
Sağ Ventrikül Çıkış Yolu Darlıkları ve Konduit ilişkili Pulmoner Kapak Yetersizliklerinde Transkateter Uygulama ile Myvalv Sistemi- İlk Türkiye Verileri
Ender Ödemiş, İrem Yenidoğan

SS-10
Karotis Arter Cut-Down ile Duktal Stentlemenin Erken ve Orta Dönem Sonuçları
Serdar Başgöze, Bahar Temur, Selim Aydın, Füsun Güzelmeriç, Ayhan Çevik, Osman Güvenç, Ender Ödemiş, Ersin Erek

SS-11
Transkateter Pulmoner Kapak Replasmanı için Yeni Bir Alternatif: Meril's Myval™
Alper Güzeltaş, İbrahim Cansaran Tanıdır, Erman Çilsal, Selman Gökalp, Muhammed Hamza Halil Toprak, Murat Şahin

SS-12
Aort Kapak Prolapsusu ve Aort Yetersizliği Gelişen Perimembranöz Ventriküler Septal Defektlerin Farklı Cihazlar ile Transkateter Kapatılması
İlker Kemal Yücel, Murat Sürücü, Mustafa Orhan Bulut, İbrahim Halil Demir, Rukiye İrem Yekeler, Emine Hekim Yılmaz, Murat Kardaş, Ayşegül Aslan, Dursun Muhammed Özdemir, Sultan Bent, Ahmet Çelebi

SS-13
Yeni Bir Transkateter Kapak Olan Meril-Myval Kapağın Pulmonik Pozisyonda Kullanımı; Erken Dönem Sonuçlar
Ahmet Çelebi, İlker Kemal Yücel, İbrahim Halil Demir, Mustafa Orhan Bulut, Murat Sürücü, Emine Hekim Yılmaz, Murat Kardaş, Rukiye İrem Yekeler, Dursun Muhammed Özdemir, Pınar Kanlıoğlu

11 MART CUMA

SALON B

16.30-17.30

Sözel Sunumlar 3
Oturum Başkanları: *Selman V. Yıldırım, Mustafa Karaçelik*

SS-14
Fontan Cerrahisi Sonrası Uzamış Plevral Efüzyonu Predikte Eden Faktörler
Betül Çınar, Sezen Ugan Atik, Selman Gökalp, Erman Çilsal, Murat Şahin, Hacer Kamalı, İsmihan Selen Onan, Serhat Bahadır Genç, Sertaç Haydin, Yakup Ergül, Alper Güzeltaş

SS-15
SARS-Cov-2 ile İlişkili Multisistem İnflamatuvar Sendrom (MIS-C) Tanılı Olguların Kardiyak Bulgularının Değerlendirilmesi: Tek Merkez Deneyimi
Gökçe Kaya Dinçel, Ayşe Esin Kibar Gül, Nevin Özdemiroğlu, Ahmet Vedat Kavurt, Denizhan Bağrul, Emine Azak, Yasemin Özdemir Şahan, Serhat Koca, Hazım Alper Gürsu, İbrahim Ece, İbrahim İlker Çetin, Latife Güder, Aslınur Özkaya Parlakay, Banu Acar, Serhat Emeksiz

SS-16
Konjenital Kalp Cerrahisi Sonrası Şilotoraks: Risk Faktörlerinin Belirlenmesi ve Erken Postoperatif Dönem Etkileri
Emine Hekim Yılmaz, Okan Yurdakök, Nurgül Yurtseven

SS-17
Konjenital Kalp Defektlerinin Onarımı Sonrası Ekstrakorporeal Membran Oksijenasyon Gereken Hastaların Sonuçları
Serdar Başgöze, Bahar Temur, Selim Aydın, Füsun Güzelmeriç, Osman Güvenç, Ayhan Çevik, Müzeyyen İyigün, Ersin Erek

SS-18
Çocuklarda Konjenital Kalp Hastalığı Onarımı Sonrası Ekstrakorporeal Membran Oksijenasyonunun Nörogelişimsel Sonuçlara Etkisi
Serdar Başgöze, Zeynep Sıla Özcan, İbrahim Gökçe, Osman Güvenç, Bahar Temur, Selim Aydın, Füsun Güzelmeriç, Ersin Erek

SS-19
Pediatrik Kardiyovasküler Cerrahi Yoğun Bakım Ünitesi Hemşirelik Girişimleri Kontrol Listesi Uygulama Örneği
Şirin Çelik, Asibe Özkan, Emine Bolat

11 MART CUMA

SALON C

16.30-17.30

Sözel Sunumlar 4
Oturum Başkanları: *Birgül Varan, Ali Baykan*

SS-20
Pediatrik Hastalarda Ajmalin Provakasyon Testinin Brugada Sendromu Tanısında Yeri; Tek Merkez 8 Yıllık Deneyim
Doğan Çağrı Tanrıverdi, Hasan Candaş Kafalı, Ayşe Sülü, Sezen Gülümser Şişko, Alper Güzeltaş, Yakup Ergül

SS-21
Konvansiyonel Kalp Pili Kaynaklı Kalp Yetmezliği Olan Çocuklarda Kardiyak Resenkronizasyon Tedavisi
Mehmet Küçük, İlker Ertuğrul, Ahmet Aydın, Hakan Aykan, Tevfik Karagöz, Mustafa Yılmaz, Aydın Adıgüzel

SS-22
Çocuklarda Sol Taraflı Aksesuar Yol Ablasyonlarında Transseptal Ponksiyon ve PFO Yolunun Karşılaştırılması
Aras Tulunoğlu, Hasan Candaş Kafalı, Ayşe Sülü, Betül Çınar, Alper Güzeltaş, Yakup Ergül

SS-23
Supraventriküler Aritmisi Olan Pediatrik Hasta Grubunda Koroner Sinüs Ablasyonları; Tek Merkez 8 Yıllık Deneyim
Hacer Kamalı, Hasan Candaş Kafalı, Bahar Caran, Ayşe Sülü, Alper Güzeltaş, Yakup Ergül

SS-24
Opere Konjenital Kalp Hastalığı Olan Hastalardaki Intra-atrial-reentran Taşikardi (İART) Ablasyonunda Yüksek-dansiteli Multielektrod Haritalama Kateter (AdvisorTM HD Grid) Kullanımı; Karşılaştırmalı Çalışma
Yakup Ergül, Hasan Candaş Kafalı, Erkurt Öztürk, Selman Gökalp, Gülhan Tunca Şahin, Özgür Sürgit, Alper Güzeltaş

SS-25
Sık Ventriküler Erken Vuruları Olan Çocuk Hastalarda Sol Ventrikül Fonksiyonları ve İlişkili Faktörler
Hilmi Onur Kabukçu, Pelin Köşger, Ayşe Sülü, Hikmet Kıztanır, Ahmet Sarı, Birsen Uçar

11 MART CUMA

SALON **A**

17.30-19.15

Hipoplastik Sol Kalp Sendromu
Oturum Başkanları: *Mustafa Paç, Dietmar Schranz*

Fetal Tanı ve Nörolojik Gelişim
Mary Donofrio

HLHS: Geçmiş, Şu An ve Gelecek - >1600 Hastada Kişisel Deneyim
Gil Wernovsky

HLHS ve Varyantlı Yüksek Riskli Bebeklerde Cerrahi Tedavi Seçenekleri
Can Yerebakan

Yoğun Bakım İzlemi
Ricordo Munoz

Tartışma

11 MART CUMA

SALON B

17.30-19.15

Sözel Sunumlar 5
Oturum Başkanları: *Mehmet Kervancıoğlu, Zülal Ülger Tutar*

SS-26
Çocuklarda Ventriküler Ekstrasistol Sıklığı ile Ventriküler Repolarizasyon Parametreleri Arasındaki İlişkinin İncelenmesi
Cem Karadeniz, Nur Hilal Dedeoğlu, Kaan Yıldız

SS-27
Yapısal Kardiyak Anomalisi ve Süreğen Hastalığı Olmayan Ventriküler Erken Vuru (VEV)'lu Çocuk ve Adolesan Hastalarda İzlem Sürecinde Prognozun Değerlendirilmesi
Kürşat Çetin, Filiz Ekici, Fırat Kardelen, Muhammet Bulut, Şenay Akbay

SS-28
İzole Tam Atrioventriküler Bloklu Çocuk Hastaların Klinik ve Orta Dönem Takip Özellikleri: Tek Merkez On Yıllık Deneyim
Ayşe Sülü, Hasan Candaş Kafalı, Serhat Bahadır Genç, İsmihan Selen Onan, Sertaç Haydin, Alper Güzeltaş, Yakup Ergül

SS-29
Permanent Junctional Resiprokan Taşikardili Çocuk Hastalarımızın Klinik ve Elektrofizyolojik Karakteristikleri: İki Merkez 10 Yıllık Deneyim
Yakup Ergül, Ayşe Sülü, Bahar Çaran, Hasan Candaş Kafalı, Celal Akdeniz, Volkan Tuzcu

SS-30
Çocuklarda Sinüs Nod Disfonksiyonunun Klinik Özellikleri ve Seyri: On yıllık Tek Merkez Deneyimi
Gülhan Tunca Şahin, Hasan Candaş Kafalı, Ayse Sülü, Fatma Sevinç Şengül, Sertaç Haydin, Alper Güzeltaş, Yakup Ergül

SS-31
Supraventriküler Taşikardide ve Wolff-Parkinson-White Sendromunda CARTO®3 Haritalama Sistemi ile Yapılan Ablasyon Sonuçlarımızın Değerlendirilmesi; Tek Merkez Deneyimi
Fahrettin Uysal, Abdüsselam Genç, Tuğberk Akça, Hasan Türkmen, Özlem Mehtap Bostan, Ergün Çil

11 MART CUMA

SALON C

17.30-19.15

Sözel Sunumlar 6
Oturum Başkanları: *M. Murat Yılmazer, Fadli Demir*

SS-32
Fetal Ekokardiyografide Tanısal Sonuçların Kalite Ölçeği Kullanılarak Değerlendirilmesi: Tek Merkez Deneyimi
Tuğberk Akça, Hasan Türkmen, Abdüsselam Genç, Fahrettin Uysal, Özlem Mehtap Bostan

SS-33
Gebe Kadınların Gebelikte Konjenital Kalp Hastalıklarının Prenatal Tanılanması Durumunda Gebeliğin Sonlandırılmasına İlişkin Tutumları
Belgin Babadağlı, Nermin Ersoy, Kadir Babaoğlu, Seçil Ekiz Erim, Yasemin Doğan

SS-34
Miyoperikardit Hastalarının Klinik, Laboratuvar Özellikleri ve İzlem Sonuçları: "Tek Merkez Deneyimi"
Özlem Bayram, Mehmet Gökhan Ramoğlu, Selen Karagözlü, Jeyhun Bakhtiyarzada, Alperen Aydın, Seda Kaynak Sahap, Begüm Murt, Mehmet Mustafa Yılmaz, Tayfun Uçar, Ömer Suat Fitöz, Hasan Ercan Tutar

SS-35
Çocuklarda İdiyopatik Dilate Kardiyomiyopati ve Non Compaction Kardiyomiyopati Hastalarında fQRS'in Klinik ve Sonuçlara Etkisinin Değerlendirilmesi
Özlem Bayram, Mehmet Gökhan Ramoğlu, Selen Karagözlü, Jeyhun Bakhtiyarzada, Alperen Aydın, Anar Gurbanov, Begüm Murt, Mehmet Mustafa Yılmaz, Burak Özerdem, Tayfun Uçar, Tanıl Kendirli, Hasan Ercan Tutar

SS-36
Dilate Kardiyomiyopati Tanısı ile İzlenen Hastalarda Prognozun, Tanı Anındaki Demografik Özellikler ve Ekokardiyografik Parametreler ile Değerlendirilmesi
Fırat Ergin, Reşit Ertürk Levent, Zülal Ülger, Oğuzhan Ay, Gülçin Kayan Kaşıkçı, Mehmet Baki Beyter

SS-37
Çocuklarda SARS-CoV-2 ile İlişkili Multisistem İnflamatuar Sendrom'un Kardiyak Tutulumu (MIS-C; Pediatrik İnflamatuar Multisistem Sendrom, PIMS)
Nujin Uluğ, Reyhan Dedeoğlu, Yusuf İskender Coşkun, Funda Öztunç

11 MART CUMA

SALON A

19.15-19.30	Pediyatrik Kardiyak Yoğun Bakım Çalışma Grubu Toplantısı

SALON B

19.15-19.30	Pulmoner Hipertansiyon ve Kalp Yetersizliği Çalışma Grubu Toplantısı

SALON C

19.15-19.30	Kalp Görüntülemesi Çalışma Grubu Toplantısı

12 MART CUMARTESİ

SALON A

07.30-08.00	Cerrahi Çalışma Grubu Toplantısı

SALON B

07.30-08.00	Erişkin Yaşta Doğuştan Kalp Hastalıkları Çalışma Grubu Toplantısı

SALON C

07.30-08.00	Fetal Kardiyoloji Çalışma Grubu Toplantısı

SALON A

08.00-08.30	**Yazımı Dergiye Nasıl Kabul Ettirebilirim?** *Orhan Uzun*
08.30-10.00	**Covid 19 ve Çocuk** **Oturum Başkanları:** *Rukiye E. Ömeroğlu, M. Muhtar Yılmazer* **Covid-19: Çocuklarda Güncel Tanı ve Tedavi** *İlker Devrim* **MIS-C; Güncel Tanı ve Tedavi** *Ayhan Pektaş* **MIS-C mi Kawasaki mi? Olgu Örnekleri ile Ayırıcı Tanı** *Özge Pamukçu* **Covid-19 Aşılaması Sonrası Görülen Kardiyak Yan Etkiler** *Sibel Tiryaki* **Çocuk Kalp Hastalarında Covid-19 Aşılaması** *Berna Şaylan Çevik* **Tartışma**

12 MART CUMARTESİ

SALON B

08.30-10.00

Pediyatrik Kardiyak Yoğun Bakımda Kabuslar
Oturum Başkanları: *Nurgül Yurtseven, Tanıl Kendirli, Bedri Aldudak*

Düşük Kardiyak Debili Hastanın Yönetimi
Erkut Öztürk

Pulmoner Hipertansif Kriz ve Yönetimi
Arda Saygılı

Postoperatif Aritmik Sorunlar
Yakup Ergül

Efüzyonlar ve Şilotoraks
Servet Ergün

Tartışma

SALON C

08.30-10.00

Konsültasyon Hekimden Ne İstenmekte, Neye Dikkat Etmeliler?
Oturum Başkanları: *Zülal Ülger Tutar, Filiz Ekici*

Kronik Böbrek Yetersizliğinde Pediyatrik Kardiyoloji Konsültasyon
Reyhan Dedeoğlu

Hematoloji ve Onkoloji Hastalarında Nelere Dikkat Edelim?
Tayfun Uçar

Şuur Kaybı Olan Hastada Pediyatrik Kardiyoloji Uzman İşlevi Ne Olmalıdır?
İlker Ertuğrul

Tartışma

10:00-10:20 **Kahve Arası**

12 MART CUMARTESİ

SALON A

10.20-11.20

Fallot Tetralojisi Tedavisinde Yaklaşımlar
Oturum Başkanları: *Mustafa Yılmaz, Birsen Uçar*

Hangi Kriterlere Göre Tam Düzeltme Kararını Alıyoruz?
Naci Öner

Fallot Tetralojisi Cerrahisinde İpuçları
Oktay Korun

İleri Dönem Fallot Tetralojisi Ameliyatı Yapılan Hastalarda Komplikasyonlar ve Yönetimi
Fadli Demir

Tartışma

SALON B

10.20-11.20

Güncel gelişmeler I
Oturum Başkanları: *Levent Saltık, Naci Ceviz*

Fetal İntrakardiyak Girişimlerde Neredeyiz?
Tevfik Karagöz

Pacemaker İmplantasyonunda Lümensiz Lead Kullanımı
Celal Akdeniz

Sinüs Venozus ASD Transkateter Tedavisi Yeni Bir Açılım?
Sebastien Hascoet

Tartışma

12 MART CUMARTESİ

SALON C

10.20-11.20

Sözel Sunumlar 7

Oturum Başkanları: *Tufan Paker, Oğuz Omay*

SS-38
Biküspit kapaklı politetrafloroetilen konduit ile sağ ventrikül çıkım yolu rekonstrüksiyonu: erken dönem sonuçlarımız
Murat Çiçek, Okan Yurdakök, Oktay Korun, Fatih Özdemir, Mehmet Akif Önalan, Ali Ertan Ulucan, Kaan Altunyuva, Emine Hekim Yılmaz, Hüsnü Fırat Altın, Numan Ali Aydemir, Ahmet Şaşmazel

SS-39
Fenestre Intra-Ekstra Kardiyak Fontan Tecrübemiz
Baran Şimşek, Arda Özyüksel, Murat Saygı, Şener Demiroluk, Mehmet Salih Bilal

SS-40
Pediatrik mitral kapak tamiri:Klinik deneyim
Osman Nuri Tuncer, Serkan Ertugay, Reşit Ertürk Levent, Yüksel Atay

SS-41
Pediatrik hastalarda Ebstein anomalisinin cerrahi tedavi sonuçları:10 yıllık tek merkez deneyimi
Şiraslan Bahşeliyev, Zeynep Gülben Kük Özalp, Mustafa Güneş, Serhat Bahadır Genç, Hacer Kamalı, Fatma Sevinç Şengül, Servet Ergün, Sertaç Haydin

SS-42
Koroner anomalili Büyük Arter Transpozisyonlu hastalardaki cerrahi yaklaşım ve sonuçlarımız
Berra Zümrüt Tan Recep, Behzat Tüzün, Eymen Recep, Okan Yıldız, Okan Uğurlu, Muhammed Hamza Halil Toprak, Adile Sema Karaoğlu, Dilek Özcanoğlu, Şerife Özalp, Funda Gümüş Özcan, İbrahim Cansaran Tanıdır, Ali Can Hatemi

SS-43
Aortik ark rekonstrüksiyonunun kısa dönem sonuçları: Atan kalp ile kardiyoplejik arrest tekniklerinin karşılaştırılması
Okan Yıldız, Şerife Özalp, Behzat Tüzün, Berra Zümrüt Tan Recep, Eymen Recep, Erkut Öztürk, İbrahim Cansaran Tanıdır, Hatice Dilek Özcanoğlu, Funda Gümüş Özcan, Ali Can Hatemi

SS-44
Ark Rekonstrüksiyonu Yapılan Arkus Hipoplazili Yenidoğan ve İnfantların Değerlendirilmesi
Murat Özkan, Meral Demir, İlkay Erdoğan, Birgül Varan, Niyazi Kürşad Tokel, Mehmet Sait Aşlamacı

12 MART CUMARTESİ

SALON A

11:20-11:30 Kahve Arası

11.30-12:45

Geç Postoperatif Aritmilere Yaklaşım
Oturum Başkanları: *Volkan Tuzcu, Ayhan Kılıç, Mehmet Karacan*

Atrial Aritmilere Yaklaşım
Cem Karadeniz

Ventriküler Aritmilerin Yönetimi
Şevket Ballı

Ani Kardiyak Ölüm Belirteçlerinin Değerlendirilmesi
Senem Özgür

Tartışma

SALON B

11.30-12:45

Güncel Gelişmeler II
Oturum Başkanları: *Ahmet Çelebi, Hakan Ceyran*

3 Boyutlu Görüntüleme Yöntemlerinin Kompleks Kardiyak Girişimlerde Kullanılması
Ender Ödemiş

Hipoplastik Sol Kalp Sendromu Yönetiminde Gelecek
Dietmar Schranz

Hibrid Doğuştan Kalp Hastalıklarındaki İşlemlerde Cerrahın Rolü
Ali Can Hatemi

Doğuştan Kalp Hastalıklarında Minimal İnvazif Ameliyatlar
Ersin Erek

Tartışma

12 MART CUMARTESİ

SALON C

11:30-12:45

Sözel Sunumlar 8
Oturum Başkanları: *Filiz Ekici, Meki Bilici*

SS-45
Talasemi Major Tanılı Çocuklarda Sol Ventrikül Fonksiyonları ve Miyokardiyal Deformasyonun Gerçek Zamanlı 3-boyutlu (4-boyutlu) ve 'speckle-tracking' ekokardiyografi ile değerlendirilmesi
Ayşe Güler Eroğlu, Nujin Uluğ, Hasan Karakaş, Esra Karabıyık Yüksel, Nazlı Gülsüm Akyel, Gülnaz Çığ, İbrahim Adaletli, Gül Nihal Özdemir, Emine Türkkan, Tülin Tiraje Celkan

SS-46
COVİD-19 İlişkili Multisistem İnflamatuvar Sendromlu Çocuklarda Miyokard Tutulumunun Daha Duyarli Bir Göstergesi: Strain Ekokardiyografi
Eviç Zeynep Başar, Emre Usta, Gökmen Akgün, Hüseyin Güngör, Özlem Kayabey, Kadir Babaoğlu

SS-47
Down Sendromlu Çocuklarda Ateroskleroz Risk Faktörlerinin Klinik, Laboratuvar ve Ekokardiyografik Olarak Değerlendirilmesi
Ayşe Büşra Pekal, Münevver Yılmaz, Dolunay Gürses, Rukiye Nar

SS-48
Mukopolisakkaridozlu Çocuklarda Miyokard Hasarının 2 Boyutlu Speckle Tracking Ekokardiyografi ile Değerlendirilmesi
Fatma Hayvacı Canbeyli, Vildan Atasayan, Semiha Tokgöz, Aslı İnci, Ayşe Deniz Oğuz, Serdar Kula, Leyla Tümer, Fatma Sedef Tunaoğlu

SS-49
Çocuklarda Multisistem İnflamatuar Sendromunun Kardiyak Belirtileri
Selen Karagözlü, Özlem Bayram, Jeyhun Bahtiyarzada, Alperen Aydın, Mehmet Mustafa Yılmaz, Begüm Murt, Anar Gurbanov, Mehmet Gökhan Ramoğlu, Halil Özdemir, Tanıl Kendirli, Ergin Çiftçi, Tayfun Uçar, Ömer Suat Fitöz, Hasan Ercan Tutar

SS-50
Kawasaki Hastalığı ve Kawasaki-like MIS-C Tanılı Hastalarda Troponin-BNP ve Ekokardiyografi Parametrelerinin Karşılaştırılması
Eren Birinci, Hazım Alper Gürsu, Emine Azak, Yasemin Özdemir Şahan, Gökçe Kaya Dinçel, Ayşe Esin Kibar Gül, İbrahim İlker Çetin

12 MART CUMARTESİ

SALON A

12:45-13:15

Uydu Sempozyumu 3
Konu: Pediatrik Kardiyolojide Radyasyon Dozu Azaltımı ve İleri Düzey Füzyon Navigasyon Uygulamaları
Konuşmacı: *Ender Ödemiş*

PHILIPS

13:15-14.15 Öğle Yemeği

SALON A

14:15-15:30

Total Pulmoner Venöz Dönüş Anomalileri
Oturum Başkanları: *Tayyar Sarıoğlu, H. Ercan Tutar*

Tanım ve Alt Tiplerinin Pediyatrik Kardiyoloji Açısından Değerlendirmesi
Pelin Ayyıldız

Cerrahi Tedavi: Zamanlama ve Teknik
Yüksel Atay

Obstrüktif Venöz Dönüş Anomalilerde Cerrahi
Işık Sığınak Şenkaya

Ameliyat Öncesi ve Sonrası Transkatater Girişimler
Erman Çilsal

Tartışma

12 MART CUMARTESİ

SALON B

14:15-15:30

Erişkin Yaşta Doğuştan Kalp Hastalarının İzlemi (ESC 2020 Kılavuzu Değerlendirmesi)
Oturum Başkanları: *Nazan Özbarlas, Fırat Kardelen*

Kalp Yetersizliği ve Tedavi Yaklaşımı
Ayşe Güler Eroğlu

Hematolojik Problemlerin Yönetimi ve Antitrombotik Tedavi
Dolunay Gürses

Enfektif Endokardit Riski ve Profilaksi Önerileri
Derya Karpuz

Gebelik ve Egzersiz
Olgu Hallıoğlu

Tartışma

SALON C

14:15-15:30

Sözel Sunumlar 9
Oturum Başkanları: *Tayfun Uçar, Alper Akın*

SS-51
Erciyes Üniversitesi Pandemi Tecrübeleri MIS-C ve Kawasaki Hastalığının Kardiyak Tutulum Açısından Karşılaştırılması
Ali Baykan, Yunus Emre Kum, Çağdaş Vural, Alper Doğan, Sedat Öztürk

SS-52
Kateterizasyon Labaratuvarında Ultrasonografi Aracılı Karotis Arter Girişi Yapılan Hastaların Giriş Değişkenleri ve İşlem Komplikasyonlarının Değerlendirilmesi: Tek Merkez Deneyimi
Mahmut Gökdemir, Nimet Cındık

SS-53
İnfektif Endokarditli Çocuklarda Klinik ve Laboratuvar Bulguları: Tek Merkez
Perver Arslan, Erman Çilsal, Merve Maze Aydemir, Bekir Yükcü, Sezen Ugan Atik, Yakup Ergül, Sertaç Haydin, Alper Güzeltaş

12 MART CUMARTESİ

SALON C

SS-54
Dikkat Eksikliği Hiperaktivite Bozukluğunda, Metilfenidat Tedavisine Bağlı Kardiyovasküler Etkilerin Değerlendirilmesi
Ayşe Şimşek, Elif Akın, Engin Gerçeker, Murat Anıl

SS-55
Ebstein Anomalisi Tanısıyla İzlenen Hastaların Klinik, Görüntüleme, Girişimsel Tedavi, Cerrahi Sonuçları ve Prognozları: Tek Merkez Deneyimi
Aydın Adıgüzel, Ebru Aypar, Tevfik Karagöz, İlker Ertuğrul, Hayrettin Hakan Aykan, Dursun Alehan, Alpay Çeliker, Murat Güvener, Mustafa Yılmaz, Rıza Doğan, Metin Demircin

SS-56
Beş Yaş Altında Girişimsel ya da Cerrahi Yolla Onarım Yapılmış Olan Doğuştan Kalp Hastalıklı Adölesanların Yaşam Kalitesi ve Kendini Toparlama Güçlerinin Değerlendirilmesi
Gözde Atasever Yıldırım, Anıl Atmış, Tolga Akbaş, Berivan Subaşı, Özlem Hergüner, Sevcan Erdem, Fadli Demir, Nazan Özbarlas

15:30-16:00 Kahve Arası

12 MART CUMARTESİ

SALON A

16:00-16:30

Uydu Sempozyumu 4
Pretermde PDA Kapatılması; Piccolo'nun Gücü
Oturum Başkanı: *Ali Baykan*

Piccolo Cihaz ile Preterm PDA Kapatılması Teknik
Osman Başpınar

Komplikasyonlardan Nasıl Kaçınırım?
İbrahim Ece

Abbott

16.30-17.30

Sözel Sunumlar 10
Oturum Başkanları: *Atakan Atalay, Mustafa Karaçelik*

SS-57
Santral Şant (Laks Tekniği) ve Modifiye Blalock-Taussig Şantı Yaptığımız Bir Yaş Altı Hastalarımızda Mortalite Oranı ve Risk Faktörleri
Mehmet Çelik

SS-58
Late Outcomes After plication of Kommerrel's Diverticulum Associated With Vascular Rings in Children
Aybala Tongut, Manan Desai, Nicolle Ceneri, Adam Christopher, Can Yerebakan, Karthik Ramakrishnan

SS-59
Pediatrik Popülasyonda Konjenital Mitral Kapak Darlığı İçin Mitral Kapak Onarımı
Dilek Suzan, Oğuz Konukoğlu, Hamide Doğan, Özgür Yıldırım

SS-60
Ventriküler Septal Defekt ve Major Aortopulmoner Kollateral Arterleri Olan Pulmoner Atrezilerde Perikardiyal Roll Tekniği ile Unifokalizasyon
Mehmet Akif Önalan, Murat Cicek, Mehmet Rum, Okan Yurdakök, Fatih Özdemir, Oktay Korun, Hüsnü Fırat Altın, Hasan Erdem, Emine Hekim Yılmaz, Numan Ali Aydemir, Ahmet Şaşmazel

SS-61
Truncus Arteriosus Tip 1'in Konduitsiz Tamiri ve Erken-Orta Dönem Sonuçlarımız
Yiğit Kılıç, Onur Doyurgan, Ahmet Kuddusi İrdem, Özlem Gül, Dilek Borakay, Bedri Aldudak

SS-62
Cone Onarımı Yapılan Ebstein's Anomali Hastalarında Ring Anuloplasti
Nihat Çine, Kenan Kara, Ergin Arslanoğlu, Hakan Ceyran

12 MART CUMARTESİ

SALON A

17.30-18.45

Odakta Tek Ventrikül
Oturum Başkanları: *Mehmet Salih Bilal, Ali Can Hatemi*

Tek Ventrikülde AV Kapak Tamiri
Yves d'Udekem

Kesintili IVC ve Azigos Ven Devamlılığında Yeni Bir Y Graft ile Fontan Tamamlanması
Kerem Pekkan

Niçin Optimal Fontan?
Yves d'Udekem

Tek Ventrikülde Kalp Nakli
Hakan Akıntürk

Tartışma

13 MART PAZAR

SALON A

08.00-08.30 Girişimsel Kardiyoloji Çalışma Grubu Toplantısı

SALON B

08.00-08.30 Aritmi Çalışma Grubu Toplantısı

SALON C

08.00-08.30 Edinsel Kalp Hastalıkları ve Korunma Çalışma Grubu Toplantısı

SALON A

08.30-10.00

Her Yönü ile Hipertrofik Kardiyomiyopati
Oturum Başkanları: *Emin Tireli, Timur Meşe*

Tanım ve sınıflandırma
Haşim Olgun

Görüntülemede Hangi Teknik Daha Üstündür?
Barış Güven

Kanıta Dayalı Medikal Tedavi
Sertaç Hanedan Onan

Ani Ölüm Belirteçleri ve ICD Uygulamaları
Serhat Koca

Cerrahi Tedavi Seçenekleri
Sertaç Çiçek

Tartışma

13 MART PAZAR

SALON B

08.30-10.00

Lehte Ve Aleyhte Konular
Oturum Başkanları: *Öztekin Oto, Kemal Nişli, Murat Güvener*

Valvüler Aort Darlığında Büyük Çocukta Öncelikli Tedavi; Balon Valvüloplasti Veya Cerrahi Olmalıdır
İbrahim Ece, Yusuf Kenan Yalçınbaş

Yenidoğan Döneminde Pulmoner Atrezi Şant mı? Stent mi?
Utku Arman Örün, Nejat Sarıosmanoğlu

SALON C

08.30-10.00

İnteraktif Fetal Bilmece
Fetal Eko Değerlendirme
Oturum Başkanları: *Orhan Uzun, Kadir Babaoğlu*

Fetal Olgu 1	*Orhan Uzun*
Fetal Olgu 2	*Ebru Aypar*
Fetal Olgu 3	*Tülay Demircan*
Fetal Olgu 4	*Kadir Babaloğlu*

10:00-10:30 **Kahve Arası**

13 MART PAZAR

SALON A

10.30-11.30

Kateter Laboratuvarında Kabus Olgular
Oturum Başkanları: *Ümrah Aydoğan, İ. İlker Çetin, Utku Arman Örün*

Olgu 1: Kardiyoinhibitör Tip VV Senkop ve Fonksiyonel AV Bloklu Pediatrik Vakada Transkateter Kardiyonöroablasyon
Yakup Ergül, Hasan Candaş Kafali, Ayşe Sülü, Tolga Aksu

Olgu 2: Doğuştan Kalp Hastalıklı Adolesanda DVT Kaynaklı Kronik Tromboembolik Pulmoner Hipertansiyon (KTEPH) Nedeni ile IVC'ye Filtre Uygulaması
Emine Azak, Gökçe Kaş, Vildan Çulha, Güzin Cinel, Mustafa Özdemir, Nilgün Işıksalan Özbülbül, İbrahim İlker Çetin

Olgu 3: Amplatzer Duct Okluder II ile Transkateter Porto-Sistemik Şant Kapatılması, Abernethy Sendromu
Murat Kardaş, İlker Kemal Yücel, Mustafa Orhan Bulut, İbrahim Halil Demir, Ahmet Çelebi

Olgu 4: Aort koarktasyonuna stent implantasyonunda stent dislokasyonu ve diseksiyon
Ahmet Çelebi, İlker Kemal Yücel, Mustafa Orhan Bulut

Olgu 5: Kritik aort darlığına intrauterin fetal aort valvüloplasti işlemi: olgu sunumu
İbrahim Ece, Dilek Şahin, Denizhan Bağrul, Özgür Kara, Atakan Tanaçan, Yasemin Özdemir Şahan, Ahmet Vedat Kavurt, Ayşe Esin Kibar Gül

13 MART PAZAR

SALON B

10.30-11.30

Cerrahi Video Oturumu
Oturum Başkanları: *Ali Can Hatemi, Hakan Poyrazoğlu*

Olgu 1: Video- How I do It- Pericardial Patch Osteoplasty for Left Main Coronary Artery Atresia
Aybala Tongut, Karthik Ramakrishnan, Pranava Sinha

Olgu 2: Sağ Koroner Sinüsten Orijin Alan Sol Ana Koroner Arterin Transseptal Seyir Anomalisinde Pulmoner Kökün Translokasyonu ve Unroofing
Mehmet Akif Önalan, Murat Çiçek, Okan Yurdakök, Fatih Özdemir, Emine Hekim Yılmaz, Serçin Özkök, İlker Kemal Yücel, Ahmet Şaşmazel

Olgu 3: Konjenital Sol Ventrikül Anevrizması, Bir Olgu Sunumu
Yasin Güzel, Nazan Özbarlas, Berivan Subaşı, Çiğdem Karaca, Hüseyin Hakan Poyrazoğlu

Olgu 4: Asemptomatik Bir Pediatrik Hastada Rekürren Aort Kapak Tümörü: Cerrahi Yaklaşımımız
Mehmet Biçer, Rabia Hande Kocabıyık, Ömer Özden, Ender Ödemiş, Atıf Akçevin

Olgu 5: Arteryel Switch Sonrası Gelişen Aort Anevrizmalarının Cerrahi Onarımı
Mehmet Salih Bilal, Mehmet Güzeloğlu, Özer Seval, Nurşen Tanrıkulu, Murat Saygı

SALON A

11.30-12.00

Akılcı İlaç Kullanımı
Osman Başpınar

12.00 **KAPANIŞ**

TÜRK PEDİATRİK KARDİYOLOJİ VE KALP CERRAHİSİ DERNEĞİ
1995

1. ULUSAL PEDİATRİK KARDİYAK PERFÜZYON KONGRESİ

11 MART
2022

1. ULUSAL PEDİATRİK KARDİYAK PERFÜZYON KONGRESİ

Pine Beach Otel ve Kongre Merkezi

11 MART 2022 Antalya

11 MART CUMA

SALON D

09.45 -10.00	**Açılış** *N.Kürşad Tokel* (Pediatrik Kardiyoloji ve Kalp Cerrahisi Derneği Başkanı) *Ali Can Hatemi* (Pediatrik Kardiyoloji ve Kalp Cerrahisi Derneği Genel Sekreteri) *Tarık Demir* (Sorumlu Perfüzyonist, Çam ve Sakura Şehir Hastanesi)
10.00-11.30	**1. Oturum** **Oturum Başkanları:** *Hakan Ceyran, Semih Ufuk Tezeren*
10.00-10.12	**Pediatrik Perfüzyonun Tarihçesi** *Tarık Demir*
10.12-10.24	**Pediatrik CPB Enstürmantasyon Seçimler** *Hadi Çağlayan*
10.24-10.36	**Pediatrik CPB Kardiopleji Seçimleri ve Güncel Yaklaşımlar** *İsmail Yerli*
10.36-10.48	**Pediatrik CPB Kan-Sıvı Yönetimi Protokoller** *Çağdaş Güleç*
10.48-11.00	**Pediatrik Siyanotik ve Asiyanotik Hastaya Yaklaşım Prensipleri** *Eda Akpınar*
11.00-11.30	**Tartışma**
11.30-11.45	**Kahve Arası**
11.45-13.00	**2. Oturum** **Oturum Başkanları:** *Halil Türkoğlu, Tarık Demir*
11.45-11.57	**Pediatrik CPB Hemofiltrasyon-Muf** *Ezgihan Karakuş*
11.57-12.09	**Pediatrik Perfüzyonda Monitörizasyon İlkeleri** *Ahmet Ali Çoban*
12.09-12.21	**Pediatrik Perfüzyonda Özellikli Uygulamalar: Tca, Aspkp, Flow Study** *Rıdvan Kuşoğlu*
12.21-12.33	**Pediatrik Perfüzyonda Ototransfüzyon Kullanım Alanlar** *Nevzat Çakıl*
12.33-12.45	**Pediatrik Perfüzyon Guide-line lar** *Semih Ufuk Tezeren*
12.45-13.15	**Tartışma**
13.15-14.15	**Öğle Yemeği**

1. ULUSAL PEDİATRİK KARDİYAK PERFÜZYON KONGRESİ

Pine Beach Otel ve Kongre Merkezi

11 MART 2022 Antalya

11 MART CUMA

SALON D

14.15-15.00

3. Oturum
Oturum Başkanları: *Ali Can Hatemi, Hürriyet Ersayın Kantaş*

Kuzey Amerika'da Pediyatrik Kalp Perfüzyonist Eğitimi
Mark Nuszkowski

15.00-16.00

4. Oturum
Moderatörler: *Hakan Ceyran, Murat Özkan*

Türkiyede Pediyatrik Perfüzyon: Eğitim, İhtisaslaşma, Sertifikasyon, Güncel durum, Gelecek?

Panelistler: *Tarık Demir, Semih Ufuk Tezeren, Ahmet Ali Çoban, Hadi Çağlayan, Çağdaş Güleç, Hürriyet Ersayın Kantaş*

16.00-16.30 Yorumlar, Katkılar, Temenniler ve Gelecek Kongre

16.30-16.45 Kapanış

TÜRK PEDİATRİK KARDİYOLOJİ VE KALP CERRAHİSİ DERNEĞİ
1995

1. ULUSAL PEDİATRİK KARDİYOLOJİ VE PEDİATRİK KALP CERRAHİSİ HEMŞİRELİĞİ KONGRESİ

12 Mart
2022

12 MART CUMARTESİ

SALON D

08.15-08.30	**Açılış Konuşmaları** *Suzan Yıldız* İÜC- Florence Nightingale Hemşirelik Fakültesi Çocuk Sağlığı ve Hastalıkları Hemşireliği ABD Başkanı *N. Kürşad Tokel* Türk Pediatrik Kardiyoloji ve Kalp Cerrahisi Derneği Başkanı *Ali Can Hatemi* Türk Pediatrik Kardiyoloji ve Kalp Cerrahisi Derneği Genel Sekreteri
08.30-09.30	**Konferans: Geçmişte ve Gelecekte Dünyada ve Türkiye'de Pediatrik Kardiyoloji ve Kalp Cerrahisi Hemşireliği** **Oturum Başkanları:** *Suzan Yıldız, Ali Can Hatemi* **Konuşmacılar:** **08:30-08:45** *Serap Tatlıoğlu* **08:45-09:00** *Fatma Bozdağ* **09:00-09:15** *Melissa Jones* **09:15-09:30 Tartışma**
09.30-10.00	**Kahve Arası**
10.00-11.00	**Pediatrik Kardiyak Cerrahide Hemşirenin Rolü** **Oturum Başkanları:** *Merdiye Şendir , Hakan Ceyran*
10.00-10.15	**Preoperatif Süreçte** *Halime Fidan*
10.15-10.30	**Peroperatif Süreçte** *Refiye Abalı*
10.30-10.45	**Postoperatif Süreçte** *Yeliz Özbek*
10.45-11.00	**Tartışma**
11.00-11.15	**Kahve Arası**

1. ULUSAL PEDİATRİK KARDİYOLOJİ VE PEDİATRİK KALP CERRAHİSİ HEMŞİRELİĞİ KONGRESİ

12 MART 2022 Pine Beach Otel ve Kongre Merkezi Antalya

12 MART CUMARTESİ

SALON D

11.15-12.30	**Pediatrik Kardiyak Cerrahide Riskli Durumlar ve Hemşirelik Bakımı** **Oturum Başkanları:** *Birsen Mutlu, Atıf Akçevin*
11.15-11.30	**Fallot Tetralojisi Tanılı Çocuk** *Ecem Öztürk Acar*
11.30-11.45	**Kardiyak Tamponad Gelişen Çocuk** *Ceren Özer*
11.45-12.00	**Hipoplastik Sol Kalp Sendromu, Shunt ve Bant Operasyonu Geçiren Çocuk** *Asiye Tüfekçi*
12.00-12.30	**Tartışma**
12.30-13.30	**Öğle Yemeği**
13.30-14.00	**Konferans: Doğumsal Kalp Hastalığı Olan Çocuğun Bakımı ve İzlemi** **Oturum Başkanları:** *Sevim Savaşer, Halil Türkoğlu* **Konuşmacı:** *Birsen Mutlu*
14.00-15.45	**Çocuk Kalp Kateterizasyonu ve Anjiografi Hemşireliği** **Oturum Başkanları:** *Alper Güzeltaş, Eda Yetkin*
14.00-14.15	**Kalp Kateterizasyonu ve Anjiyografi Ünitesi İşleyiş Prosedürü** *Serpil Besnili*
14.15-14.30	**Kalp Kateterizasyonu Yapılacak Hastanın İşlem Öncesi ve Sonrası Bakımı** *Esra Gökgez*
14.30-14.45	**Kalp Kateterizasyonu Yapılacak Salonun Hazırlığı ve İşlem Sırasında Hasta Tabiki** *Arif Demirhan*
14.45-15.00	**Radyasyon Güvenliği** *Mehmet Evgi*
15.00-15.15	**Çocuk Anjiyografi Vakalarındaki Görüntüleme Tekniklerinde Dikkat Edilecek Noktalar** *Buse Kapucu*
15.15-15.45	**Tartışma**
15.45-16.15	**Kahve Arası**

12 MART CUMARTESİ

SALON D

16.15-17.15	**Çocuk Aritmi Laboratuvarında Hemşirelik** **Oturum Başkanları:** *Yakup Ergül, Asibe Özkan*
16.15-16.30	**Aritmi Laboratuvarı Hastalarında İşlem Öncesi-Sonrası Bakım ve Taburculuk Eğitimi** *Derya Akyol*
16.30-16.45	**EPS-Ablasyon Vakalarında Salonun Ve Hastanın Hazırlık Süreçleri** *Zekiye Erşahin*
16.45-17.00	**Kalıcı Pacemaker-ICD İmplantasyon Vakalarında Salonun/Hastanın Hazırlık Süreçleri ve Hastane Sonrası Cihaz Takip Planları** *Aziz Göktepe*
17.00-17.15	**Tartışma**

SÖZLÜ BİLDİRİLER

SS-01

Girişimsel PDA kapatılmasında Piccolo; prematüreden adölesana çok merkezli çalışma

Osman Başpınar[1], Nazmi Narin[2], Ali Baykan[3], Kaan Yıldız[4], Özge Pamukçu[3], Abdullah Özyurt[5], Mehmet Kervancıoğlu[1], Yunus Emre Kum[3], Münevver Tuğba Temel[1], Alper Doğan[3], Sedat Bağlı[4], Tülay Demircan[4], Derya Aydın Şahin[1], Ferhan Elmalı[6], Cem Karadeniz[2]
[1]Gaziantep Üniversitesi, Tıp Fakültesi Çocuk Kardiyolojisi Anabilim Dalı, Gaziantep
[2]Katip Çelebi Üniversitesi Tıp Fakültesi Çocuk Kardiyolojisi Anabilim Dalı, İzmir
[3]Erciyes Üniversitesi Tıp Fakültesi Çocuk Kardiyolojisi Anabilim Dalı, Kayseri
[4]Sağlık Bilimleri Üniversitesi Tepecik Eğitim ve Araştırma Hastanesi, Çocuk Kardiyoloji Kliniği, İzmir
[5]İstinye Üniversitesi Tıp Fakültesi Çocuk Kardiyolojisi Anabilim Dalı, İstanbul
[6]Katip Çelebi Üniversitesi Tıp Fakültesi Biyoistatistik Anabilim Dalı, İzmir

AMAÇ: Patent duktus arteriyozusun (PDA) transkateter yöntemle kapatılması yeni cihaz ve tekniklerin gelişmesiyle tedavide ilk seçenek olarak yerini almıştır. Bu çok merkezli çalışmada, daha önce Amplatzer Duct Occluder II Additional Size (ADO II AS) olarak adlandırılan Amplatzer Piccolo Occluder cihazının prematüre, bebek ve çocuklarda PDA kapatılmasındaki etkinlik ve güvenliğinin orta-uzun ve dönem sonuçlarını değerlendirdik.
GEREÇ-YÖNTEM: Ocak 2016-Ekim 2021 tarihleri arasında Türkiye'de 5 farklı merkezden 152'si 1 aylıktan küçük toplam 645 hastaya Amplatzer Piccolo Occluder cihazı ile PDA kapatma işlemi yapıldı. Hastaların yaş ortalaması 2,2 yıl (3 gün-17 yıl) idi. 62 hasta ≤1.5 kg, 90 hasta ≤1.5-3 kg ve ortalama takip süresi 20.4 ay (1-71) idi. 372'si (%54,5) kadın olup, hastaların 396'sı retrograd yolla kapatılmıştır. Ortalama PDA çapı en dar noktasında 1.8 mm idi. Duktal anatomi en sık 285 hastada Tip A, 92 hastada Tip E ve 90 hastada Tip C idi. Floroskopi süresi 6.2 dakika idi. Tüm vakalar ele alındığında işlem başarı oranı %99,1 olarak hesaplandı. 6 hastada (%0.9) cihaz embolizasyonu meydana geldi, bunların 5'i yakalama kateteri ile çıkarıldı ve bir hasta cerrahiye verildi. Prematüre bir bebekte kardiyak perforasyon gelişti, bunun dışında majör komplikasyon veya ölüm görülmedi. 4 hastada (%0,6) sol pulmoner arterde, 2 hastada (%0,3) desendan aortada hafif-orta darlık izlendi. Son takiplerinde sadece bir hastada (%0.1) hemodinamik olarak önemsiz rezidüel şant izlendi.
BULGULAR: Bu çalışma, Amplatzer Piccolo Occluder cihazının prematüre bebeklerden adölesana kadar tüm yaş gruplarında PDA'ları kapatmada güvenli ve etkili olduğunu göstermiştir. Ayrıca prematüre ve yeni doğan bebeklerde kullanılan Piccolo cihazının düşük profilli olması, embolizasyon riskinin minimum olması, kapandıktan sonra düşük rezidüel şant oranı gibi avantajları vardır.
SONUÇ: Amplatzer Piccolo Occluder, PDA kapatılmasında ideal bir cihaz olarak kabul edilebilir. Küçük PDA'larda diğer cihazlara göre daha iyi konumlandırılabilir ve stabildir. Bu cihazın simetrisi, düşük profili ve daha küçük taşıma kateteri boyutu ile venöz veya arteriyel yaklaşıma imkan sağlar.

Anahtar Kelimeler: Amplatzer Piccolo Occluder, PDA kapatma,prematüre,çocuk, girişimsel pediatri

SS-02

Yenidoğan ve İnfantlarda Trans-Axiller Arteriyal Yaklaşımla Duktal Stent Girişimleri; İki Kardiyak Merkez Deneyimi

İbrahim Cansaran Tanıdır[1], Merve Maze Aydemir[2], Kahraman Yakut[1], Erman Çilsal[2], Alper Güzeltaş[2]
[1]Sağlık Bilimleri Üniversitesi Başakşehir Çam ve Sakura Şehir Hastanesi, Çocuk Kardiyolojisi Bilim Dalı, İstanbul
[2]Sağlık Bilimleri Üniversitesi Mehmet Akif Ersoy Göğüs Kalp ve Damar Cerrahisi Eğitim ve Araştırma Hastanesi, Çocuk Kardiyolojisi Bilim Dalı, İstanbul

Giriş ve Amaç: Yenidoğan ve infantlarda duktal stent işlemleri duktusların morfolojileri ve orijinlerindeki varyasyonlar nedeniyle femoral arter dışında erişime ihtiyaç duyulan, girişimler arasında önemli zorluk yaşanan işlemlerden birisidir. Aksiller arter yoluyla erişim, bu işlemlerde güvenli ve etkili bir seçenek olarak karşımıza çıkmaktadır.
Yöntem: Kasım 2018-Haziran 2021 tarihleri arasında iki kardiyak merkezde toplam 30 hastaya duktal stent için aksiller arter girişimi yapıldı. Hastaların klinik ve demografik özellikleri, işlem detayları, komplikasyonları ve takip verileri hastane veri tabanları kullanılarak geriye dönük olarak kaydedildi.
Bulgular: Bu çalışmaya 12'si kız (%40) ve 18'i erkek (%60) olmak üzere toplam 30 hasta dahil edildi. Ortalama yaş 24,8 gün (3-131 gün), ortalama vücut ağırlığı 3235 gr (2100-5000 gr), ortalama işlem süresi 66,6 dakika (22-137 dakika) idi. Sekiz hastada aort çıkışlı sağ ventrikül ve pulmoner atrezi (PA) (%26), altı hastada triküspit atrezisi ve PA (%20), altı hastada ventriküler septal defekt ve PA (%20) vardı. İki hastada aort koarktasyonu, birinde aort kapak tıkanıklığı nedeniyle duktus bağımlı sistemik kan akımı vardı. Diğerlerinde PA veya atreziye yakın darlıkla birlikte eşlik eden başka kompleks konjenital kalp defektleri vardı.
Aksiller arter yolu 14 hastada ilk tercih olarak uygulandı; diğerlerinde ise femoral arter ve/veya venöz yollar başarısız olduktan sonra aksiller arter yaklaşımı tercih edildi. Hastaların beş tanesine ultrason rehberliğinde girişim uygulandı. Çıplak metal koroner stentler 30 hastanın 28'inde başarılı bir şekilde yerleştirildi. Bunlardan birinde kılavuz tel yerleştirilirken duktal spazm gelişti, diğer hasta ise stent migrasyonu nedeniyle acil olarak ameliyata alındı.
İşleme bağlı mortalite olmadı, ancak işlemden bir hafta sonra hastalardan biri pulmoner kanama nedeniyle kaybedildi. Aksiller arter girişimlerinin uzun vadeli vasküler sekelleri ihmal edilebilir düzeydeydi ve izlemde hastalarda vasküler komplikasyon saptanmadı. Bir hastada brakiyal pleksus paralizi gelişti ve fizyoterapi sonrası düzeldi. Hastaların ortalama takip süresi 8,2 ay idi.
Sonuç: Femoral arter yolu dışında alternatif arteriyal erişim, cerrahi riski yüksek olan yenidoğan ve infantlar için iyi bir seçenek olabilir.

Anahtar Kelimeler: aksiller arteriyel yaklaşım, duktal stent implantasyonu, pediatrik kalp kateterizasyonu, yenidoğan

SS-03

Tek Ventrikül Onarımına Giden Hastalarda Glenn ve Fontan Operasyonları Sonrası İnvazif Girişimlerimiz: Kısa-Orta Dönem Sonuçlar

Türkay Sarıtaş[1], Nida Çelik[2], Şenay Çoban[2], Gizem Sarı[2], Mehmet Turan Basunlu[2], Enes Kaymak[2], Doğukan Aktaş[2], Hacer Kamalı[2], Celal Akdeniz[2], Abdullah Erdem[2], Murat Uğurlucan[3], Halil Türkoğlu[3]
[1]Sağlık Bilimleri Üniversitesi Ümraniye Eğitim ve Araştırma Hastanesi, Çocuk Kardiyolojisi Bölümü, İstanbul
[2]İstanbul Medipol Üniversitesi, Çocuk Kardiyolojisi Bölümü, İstanbul
[3]İstanbul Medipol Üniversitesi, Kalp Damar Cerrahisi Bölümü, İstanbul

GİRİŞ: Tek ventrikül operasyonları dizisinde, bazı hastalarda Glenn bazılarında da Fontan operasyonları sonrasında hassas fizyolojinin devamlılığını sağlamak, volüm yüklenmesi yapan veya hemodinamiyi bozan etkenleri ortadan kaldırmak ve operasyonla ilişkili komplikasyonları tedavi etmek için girişimsel kateterizasyon işlemleri yapılır.
Bu çalışmada kliniğimizde Glenn ya da Fontan operasyonları sonrası transkateter girişim yaptığımız hastaların kısa-orta dönem sonuçlarının sunulması amaçlandı.
BULGULAR: Merkezimizde son 9 yılda 84 hastaya Glenn ve 54 hastaya da Fontan operasyonu yapıldı. Bu hastalardan, yaşları 5,6 ay ila 20,5 yaş arasında değişen 20 hastaya farklı endikasyonlar ile toplam 27 seansta 31 transkateter girişim yapıldı. Girişim, 2 hastada hem Glenn hem de Fontan operasyonları sonrasında, 8 hastada Glenn operasyonları sonrası, 9 hastada Fontan operasyonları sonrası ve sol atriyal izomerizmli 1 hastada da Kawashima kondüiti replasmanı sonrası yapıldı.
Glenn operasyonu sonrası toplam 9 hastaya darlıklara yönelik balon anjiyoplasti, stentleme ya da stent redilatasyonu, volüm veya basınç yüküne yönelik de oklüzyon işlemleri yapıldı. Bu hastalardan birine aynı seansta sağ pulmoner arter darlığına stentleme ve MAPCA oklüzyonu yapılırken aynı hastada 10 ay sonraki farklı bir seansta da stentin yeniden dilatasyonu işlemi yapıldı. Bir hastada da rezidüel aort koarktasyonuna yönelik balon anjiyoplasti yapıldı.
Fontan operasyonu sonrasında ortalama 38 ay (15 gün-146 ay) sonra transkateter girişime ihtiyaç duyuldu. Bu hastaların çoğunluğunda tekrarlayan veya devam eden plevral efüzyonlar (Bir hastada asit) nedeniyle basınç yükünü azaltmaya yönelik toplam 11, satürasyon düşüklüğü olan hastalarda da toplam 4 transkateter işlem yapıldı. Dört hastada aynı seansta basınç yükünü azaltmaya veya satürasyonu arttırmaya yönelik farklı 2 transkateter girişim uygulandı. Fontan operasyonu sonrası basınç yükünü azaltmaya yönelik yapılan transkateter girişimler, 3 hastada sağ ya da sol pulmoner arter dalına stentleme, 3 hastada Fontan operasyonu esnasında açık bırakılan PA antegrad akımının kapatılması, 2 hastada mevcut stentin yeniden dilatasyonu ve 2 hastada da ekstrakardiyak kondüitte perforasyon ile fenestrasyon oluşturulması, aşamalı balon dilatasyon ve takiben bu fenestrasyonların stentlenmesi (Figure 1) ve 1 hastada da mevcut fenestrasyonun stent ile dilatasyonu idi. Satürasyonu arttırmaya yönelik 3 hastada fenestrasyonun ASD ya da PDA cihazı ile kapatılması, 1 hastada da innominate ven yoluyla diğer kaval ven ile de bağlantısı olan ve koroner sinusa açılan sol persistan SVC'nin oklüzyonu işlemleri yapıldı. Gerek Glenn gerek se Fontan operasyonları sonrası transkateter işlemlere bağlı mortalite görülmezken, bir hasta sol pulmoner arter stentlenmesi esnasında kanama nedeniyle acil cerrahiye verildi. Fenestrasyonu kapatılan 1 hastada da hemipleji gelişti.
Hastaların ortalama takip süreleri 22 ay idi. Olguların çoğunluğunda şikayetlerde gerileme ve klinik düzelme görüldü.
Fontan operasyonundan 35 gün sonra yetersizlik nedeniyle anastomozu iptal edilen 1 hasta takipde eks oldu. Yine Fontan operasyonu sonrası erken dönemde plevral efüzyonu ve masif asiti gelişen ve bu nedenle fenestrasyon açılan 1 hasta ile, takipde plastik bronşiti gelişen başka bir hastada yapılan girişimler erken dönemde fayda sağlarken takipde şikayetlerinin devam ettiği görüldü.
Sonuç: Glenn ya da Fontan operasyonları sonrasında hastaların klinik bulgularına, semptomlarına veya hemodinamik önem arz eden lezyonlarına yönelik transkateter girişimler çoğunlukla güvenli ve efektif bir şekilde yapılabilmekte, sorunların hastaların birçoğunda transkateter işlemlerle çözülebilmesi de morbidite ve mortaliteyi azaltmasının yanısıra hem maliyet hem de hasta konforu açısından bu işlemleri tercih edilir kılmaktadır.

Anahtar Kelimeler: Fontan operasyonu, Glenn operasyonu, transkateter invazif girişimler

Resim 1

Fenestrasyon Oluşturulması ve Stentlenmesi eş zamanlı sağ pulmoner arterin stentlenmesi

SS-04

PDA stent yerleştirilen 7 hastada 4 yıl sonra PDA stent obstrüksiyonu ve iatrojenik ASD kapatılması

Osman Başpınar, Mehmet Kervancıoğlu, Derya Aydın Şahin, Münevver Tuğba Temel, Metin Kılınç
Gazintep Üniversitesi Tıp Fakültesi, Çocuk Kardiyoloji BD

PDA stent uygulanması, IVS-PA ve near atrezik PV'de standart bir uygulama halini almıştır. İzlemde hipoplazik RV büyümesi ve PDA stentin kendiliğinden kapanabilmesi olabilecek en istenen sonuçtur. Kliniğimizde 2015-2021 yılları arasında 7 yıllık sürede, PDA stent spontan kapanmadığı için transkat PDA stent kapatılması ve septostomi nedeni ile oluşan iatrojenik sekundum ASD kapatılması yapılan 7 hasta ile deneyimlerimizi sunmayı amaçladık.
RV hipoplazik IVS-PDA 4, kritik PS'li 3 hastaya (4 kız, 2.6-7.8 kg) hepsine PDA stent ve balon atriyal septostomi, gerekenlere ise pulmoner kapak perforasyonu ve balon valvüloplasti işlemi uygulanmıştır. RV bağımlı koroner dolaşımı olan bir hastaya izlemde Glenn op uygulanmış ama halen PDA stent akımı açık olduğu görülmüştür. Son işlem yapılma yaşları 3.5±1.3 (0.6-4.8) yıl, ağırlıkları 15.5±5.6 (4-20) kg, son eko kontrolleri ise 4.1±1 (2.4-5.6) yaşlarında yapılmıştır. PDA stent 6 hastanın, 3'ünde Gianturco koil ile diğerlerinde ise AVP4, AVP2 ve Piccolo oklüder ile kapatılmıştır. İatrojenik ASD'ler 6 hastada ASD oklüder ile kapatılmıştır. Kapatılma sırasında standart teknik dışı uygulamalar 2 hastada gerekmiştir.
PDA stent uygulanması ve antegrad pulmoner akımın sağlanması RV potansiyel büyümesini seçili hastalarda sağlayabilmektedir. Antiplatelet tedavinin kesilmesine rağmen bir kısım hastada ort 4 yıl gibi stent akımı görülebilmektedir. İatrojenik ASD, transkat kapatılması standart defekte göre teknik olarak daha zorlayıcı olabilmektedir. Sonuç olarak PDA stent obstrüksiyonu ve iatrojenik ASD transkateter kapatılması mümkündür.

Anahtar Kelimeler: PDA stenting, PDA stent obstrüksiyon, İatrojenik ASD

SS-05
Sapien Kapak ile Perkütan Pulmoner Kapak Replasmani; Orta Dönem Sonuçlar

Ahmet Çelebi, İlker Kemal Yücel, Mustafa Orhan Bulut, İbrahim Halil Demir, Murat Sürücü, Emine Hekim Yılmaz, Murat Kardaş, Rukiye İrem Yekeler, Ayşegül Aslan
Sağlık Bilimleri Üniversitesi Dr.Siyami Ersek Göğüs Kalp ve Damar Cerrahisi Eğitim Araştırma Hastanesi, Çocuk Kardiyoloji Kliniği

GİRİŞ: Sapien kapak ile perkütan pulmoner kapak implantasyonu (PPKİ) sağ ventrikül çıkım yolu (SVÇY) disfonksiyonu olan olgularda son yıllarda uygulanan cerrahi dışı seçenektir. Ancak bu kapağın orta-uzun dönem sonuçları henüz yeteri kadar bilinmemektedir. Bu çalışmanın amacı kliniğimizde pulmonik pozisyona implante edilen Sapien kapakların orta-uzun dönem sonuçlarını sunulmasıdır.
METOD: 2014 -2020 yılları arasında 144 olguya Sapien kapak ile PPKİ işlemi uygulandı. 122 olguda TOF/valvar PS operasyonu sonrası nativ geniş ve anevrimatik SVÇY mevcuttu (Grup 1) 8 olguda yine TOF operasyonu sonrası nativ ancak darlığı olan SVÇY disfonksiyonu mevcutken (Grup 2) 14 olguda ise konduit/bioprotez disfonksiyonu mevcuttu (Grup 3) Tüm olgulara işlem sonrasında, 1., 6., 12. ayda ve sonra DA yıllık olarak kapak fonksiyonları için ekokardiyografik inceleme yapıldı. Ayrıca grup I'de en erken bir yıl sonra kontrol MRI işlemi uygulanarak pulmoner kapak fonksiyonu ve sağ ventrikül volüm/fonksiyonu açısından kontrol edildi.
BULGULAR: Hastaların yaş ve ağırlık ortancaları sırasıyla 16 (7-50) yıl ve 55 (16-110) kg idi. Grup I'deki olgularının 109'unda 29 mm, 13'ünde ise 26 mm kapak kullanılırken, Grup 2 ve 3'te 20, 23, ve 26 mm kapaklar kullanıldı. İşlemlere bağlı mortalite görülmedi. İşlemin hemen sonrasında 38 olguda eser yetersizlik 9 olguda ise hafif yetersizlik saptandı. Diğerlerinde yetersizlik saptanmadı. 15 olguda ise eser/hafif paravalvar kaçak saptandı. Bir olgu önemli TY gelişmesi nedeniyle elektif olarak cerrahi kapak tamirine yönlendirilirdi. Medyan 52 ay (16-90 ay) izlemde Grup I olgularının altısında medyan 6 yıl içinde (3-7 yıl) önemli yetersizlik gelişti ve beşine tekrar PPKİ işlemi uygulandı. Bu gruptaki iki olguya yetersizlik gelişmeden ciddi darlık olması nedeniyle başarılı balon dilatasyon uygulandı. Grup 2 deki bir olguya yine aynı nedenle 2 yıl sonra PPKİ gerekirken grup 3'teki üç olguya ciddi kapak darlığı nedeniyle balon valvüloplasti uygulandı. Balon sonrası Bu gruptaki bir diğer olguya ile hem darlık hem de yetersizlik gelişmesi nedeniyle (112 ay sonra) PPKİ kararı alındı. Diğer olguların pulmoner kapaklarında hafiften fazla yetersizlik görülmedi. Son ekokardiyografi kontrollerine göre Grup I'deki olguların kapaktaki basınç gradyenti ortanca 20 mmHg (0-48) mmHg iken Grup 2 ve 3 tekilerin 35 mmHg (15-60) mmHg saptandı. Grup I'deki olguların işlem öncesi kontrol MRI'larında ortanca RV diyastol sonu volüm indeksi, sistol sonu volüm indeksi, yetersizlik oranı ve RV EF sırasıyla; 161 ml/m2 (122-266), 90 ml/m2 (67-150), % 48 (35-68), %42 (30-55) olarak saptandı. Kapak implantasyonu sonrasında ise bu değerler yine aynı sırayla 117 ml/m2 (67-160), 66 ml/m2 (40-106), % 0 (0-60), %42 (33-56) olarak saptandı. MRI bulguları değerlendirildiğinde PPKİ sonrasında sağ ventrikül volüm indeksleri önemli ölçüde azalıp yetersizliğin elemine edildiği ($p<0.001$) saptanırken sağ ventrikül EF sinin değişmediği saptandı ($p = 0.127$). İzlem süresince hiçbir olguda endokardit saptanmadı. İzlemde bir olguya dirençli VT'lerinin olması nedeniyle ICD implante edilirken bir olguya da IART nedeniyle RF ablasyonu uygulandı.
SONUÇ: Sapien kapaklar SVÇY dİsfonksiyonunda etki ve güvenilirdir. Orta ve uzun dönemde birçok olgunun kapak fonksiyonu korunmaktadır. Hastaların büyük çoğunluğunu oluşturan nativ SVÇY'ye sahip olguların sağ ventrikül volümleri PPKİ işleminden sonra anlamlı olarak azalmakta ancak fonksiyonları buna paralel olarak belirgin iyileşme göstermemektedir. Bu sonuçlar bu hasta grubunda RV disfonksiyonu gelişmeden pulmoner kapak implantasyonunun yapılması gerektiğini göstermektedir.

Anahtar Kelimeler: pulmoner kapak, transkateter, sağ ventrikül

SS-06

Cook Formula Stent ile Perkütan Stent İmplantasyonu Yapılan Hastaların Değerlendirilmesi

Ender Ödemiş[1], Aydın Çelikyurt[2]
[1]Koç Üniversitesi Hastanesi, Pediatri Anabilim Dalı, Pediatrik Kardiyoloji Departmanı, İstanbul
[2]Koç Üniversitesi Hastanesi, Pediatri Anabilim Dalı, İstanbul

Giriş-Amaç: Balonla genişletilebilir stentler, doğuştan kalp hastalığının perkutan stent implantasyonu ile tedavisinde oldukça önemli bir yer tutmaktadır. Özellikle büyüme gelişme dönemindeki çocuklarda, stentler zamanla göreceli olarak küçülür ve daha büyük çaplara dilatasyon gerektirir. Cook Formula stent, periferik vasküler çalışma için lisanslı bir açık hücre tasarımıdır. Bu çalışma, çeşitli doğuştan kalp hastalığı olan çocukların tedavisinde bu stentle ilgili deneyimimizi özetlemektedir.
Gereçler ve Yöntem: 01.2020-10.2020 tarihleri arasında transkateter yolla Cook Formula stent kullanılarak tedavisi yapılan 9 hastanın demografik özellikleri, işlem ayrıntıları ve kısa-orta dönem sonuçları geriye dönük değerlendirilmiştir.
Bulgular: 9 hastaya 11 stent implante edildi. Hastaların median yaşı 6.23±6.2 yıl, median kilosu 22.8 kg ±20.2 kg olarak ölçüldü. Hastaların tamamında stentler başarılı bir şekilde implante edildi. İmplantasyon sırasında fraktür veya ek komplikasyon görülmedi. Sol pulmoner artere 4 adet, sağ pulmoner artere 2 adet, PDA'ya 2 adet, middle aortik sendromlu hastaya 2 adet ve rekoarktasyonu olan hastaya 1 adet stent yerleştirildi. PDA'sına stent konulan hastalarda sonraki basamak cerrahi işleme kadar gerekli açıklığın korunmuş olduğu görüldü. Hastaların işlem sonrası 15 aylık takiplerinde stenoz izlenmedi.
Tartışma ve Sonuç: Periferik vasküler hastalıklarda kullanılacak optimum stent küçük kılıflar aracılığıyla iletilebilir, esnek, 15–18 mm'ye kadar yeniden dilate edilebilir ve dilatasyon sonrası minimal boy kısalmasına sahip olmalıdır. Cook Formula stent ailesi, biliyer, renal ve periferik vasküler prosedürlerde kullanım için onaylanmış, nispeten yeni bir hibrit hücre tasarımıdır. En büyük avantajı; dilatasyon sırasında diğer BES uzunlukları %53'e kadar kısalabilirken, Cook stentin boyu çapı arttıkça minimum düzeyde değişir. Bu da özellikle gelişimini tamamlamamış pediatrik hastalarda zamanla stent redilatasyon yapma imkanı sağlayabilir ve büyümesini tamamlanmamış çocuklarda tekrarlayan stent implantasyonlarından kaçınılabilir.

Anahtar Kelimeler: Balonla Genişletilebilir Stent, Cook Formula Stent, İnvazif Kardiyoloji, Perkütan Stent İmplantasyonu

SS-07

Lifetech Konar Cihazıyla Kapatılan VSD'ler; Çok Merkezli Çalışma Kısa ve Orta Dönem Sonuçlarımız

Nazmi Narin[1], Kaan Yıldız[2], Abdullah Özyurt[3], Rahmi Özdemir[4], Cem Karadeniz[1], Özge Pamukçu[5], Sedat Bağlı[2], Tülay Demircan[2], Ali Baykan[5]
[1]Katip Çelebi Üniversitesi Tıp Fakültesi, Çocuk Sağlığı ve Hastalıkları ABD, Çocuk Kardiyolojisi Bilim Dalı, İzmir
[2]Sağlık Bilimleri Üniversitesi Tepecik Eğitim ve Araştırma Hastanesi, Çocuk Kardiyolojisi Kliniği, İzmir
[3]İstinye Üniversitesi Tıp Fakültesi, Çocuk Kardiyolojisi Bilim Dalı, İstanbul
[4]Kütahya Sağlık Bilimleri Üniversitesi Tıp Fakültesi,Çocuk Kardiyolojisi Bilim Dalı, Kütahya
[5]Erciyes Üniversitesi Tıp Fakültesi, Çocuk Kardiyolojisi Bilim Dalı, Kayseri

AMAÇ: Ventriküler septal defektler (VSD) konjenital kalp hastalıkları içinde en sık görülen defektlerdendir. Yeni geliştirilen cihazlar büyük VSD'lerin transkateter yöntemle kapatılmasına imkan sağlamaktadır. Çok merkezli çalışmada transkateter yöntemle ve Konar-Multifunctional Occluder (MFO) ile kapatılan VSD'li hastalardaki kısa ve orta dönem sonuçlarımızın paylaşılması amaçlandı.
GEREÇ-YÖNTEM: 2018 Kasım ve 2022 Ocak ayları arasında, 4 farklı merkezde gerçekleştirilen, 5 tanesi 24 aydan küçük toplam 32 hastaya MFO cihazı ile VSD kapama işlemi yapıldı. Hastaların ortanca yaşı 5,9 yıldı. (5,5 ay-17 yıl). 27 hasta perimembranöz 5 hasta mid-muskuler VSD'liydi. Ortalama Qp/Qs: 1,88 ±SD (1,58-2,3), defektlerin sağ orifis çapı:4,6 mm ±SD (3,5-8), sol orifis çapı: 6,7 mm ±SD (4-10) ölçüldü. Hastaların 24'ü antegrad yol ile, 8 tanesi retrograd yol ile kapatıldı. Kullanılan en büyük cihaz 12x10 mm, en küçük cihaz ise 5x3 mm boyutlarındaydı. Tüm vakalar ele alındığında işlem başarı oranı %100 olarak hesaplandı. Bir hasta da daha önce ADO-II ile kapatılan cihaz embolize olduğu yerde güvenli olarak park edildi ve hastaya MFO ile başarılı kapama yapıldı. Ortalama takip süremiz 635 gün ±SD (30-1140). Hiçbir hastada majör komplikasyon gelişmedi. Bir hastada minör rezidü VSD, bir hastada femoral bölgede hematom ve 3 hastada da geçici küçük ritm bozukluğu izlendi.
TARTIŞMA: LifeTech MF-Konar cihazı kullanılarak transkateter yöntemle uygun hastalarda hem konjenital hem de rezidü VSD'lerin kapatılması etkili bir şekilde yapılabilmektedir. Diğer cihazlara karşılaştırıldığında; daha esnek ve hafif yapıda olması, antegrad ve retrograd iki yönlü kullanıma imkan sağlaması, daha büyük çaplı VSD'lerde kullanılabilmesi ve düşük kilolu hastalarda bile güvenli kullanılabilmesi önemli avantajlar sağlamaktadır.
SONUÇ: Lifetech Konar MFO cihazı ile pediatrik hastalarda perimembranöz ve musküler VSD'ler transkateter yöntemle başarılı bir şekilde kapatılabilir. Cihazın büyük septal defektlere yüksek uyumluluk sağlayan tasarımı, esnekliği ve iki yönlü kullanılabilirliği önemli avantajlar olarak göze çarpmaktadır. Ayrıca küçük yaşlarda ve düşük kilolarda kullanımı diğer cihazlara göre fark yaratmaktadır. Daha fazla hasta serisinde kullanılarak uzun dönem sonuçları içeren yeni çalışmalarda bu bulguları destekleyecektir.

Anahtar Kelimeler: Konar, MFO, VSD kapama, Transkateter girişim, Konjenital kalp hastalığı

SS-08
Yenidoğan dönemi dışında PDA stent uygulanması, 9 yıllık sürede tek merkez deneyimi

Osman Başpınar, Derya Aydın Şahin, Münevver Tuğba Temel
Gazintep Üniversitesi Tıp Fakültesi, Çocuk Kardiyoloji BD

PDA stent uygulanması, kritik pulmoner darlık, IVS-PA ve VSD-PA hastalarında cerrahi şanta alternatif bir uygulamadır. Sıklıkla yenidoğan döneminde gerekir. Kliniğimizde 2013-2021 yılları arasında 9 yıllık sürede, yaşı ≥ 28 gün olan PDA stent yerleştirilen hastalar retrospektif olarak demografik faktörler, prognoz açısından değerlendirilmiştir.
Yaşı yenidoğan dönemi dışında 74 hastaya 81 PDA stent ve/veya PDA stent balon dilatasyon işlemi yapılmıştır. Hastaların 45'i erkek (%61), ort yaşları 0.7±1.1 yıl (29.8 gün-6.5 yıl), ağırlıkları 5.8±2.8 (2.3-18) kg, floro süreleri 18.6±10.5 (2.3-48.3) dk, stent çapı 4.1±0.5 (3-6) mm olarak ölçüldü. Yaşı ≥3 ay olan hasta oranı %59.3 idi. Hastaların 35'i (%47.3) göçmen statüsündeydi. PDA stent girişimi 14 hastada (%18.7) aksiller arter yolu ile uygulandı. İşlem öncesi 14 hastanın genel durumu kötüydü. %79.7 oranında sedasyon ve lokal anestezi ile işlem yapıldı. PDA %35.1 hastada standart tipteydi. İşleme ilave olarak 10 hastada septostomi, 5 hastada pulmoner balon valvüloplasi, 4 hastada pulmoner kapak perforasyonu işlemi yapıldı. 4 hasta (%4.9 işlem sayısına göre) işlem sonrası kaybedildi, 2'sinde işlem öncesinde multiorgan yetersizliği mevcuttu.
PDA stent işlemi yenidoğan dönemi dışında dahi riskli olarak yapılabilir. Hastaların yarısına yakını göçmen olması nedeni ile sağlık hizmetlerine yeterince ulaşamamış olduğu düşünülse dahi, ülkemiz vatandaşlarından da tanısı geciken çok sayıda vaka olduğu anlaşılmaktadır.

Anahtar Kelimeler: PDA stent, siyanotik kalp hastalığı, pulmoner atrezi

SS-09

Sağ Ventrikül Çıkış Yolu Darlıkları ve Konduit ilişkili Pulmoner Kapak Yetersizliklerinde Transkateter Uygulama ile Myvalv Sistemi- İlk Türkiye Verileri

Ender Ödemiş, İrem Yenidoğan
Koç Üniversitesi Hastanesi

AMAÇ: Perkutan pulmoner kapak implantasyonunda Myvalv sisteminin Teknik detayları ve hasta takiplerini ortaya koyarak ilk Türkive verilerini paylaşmak.
GİRİŞ: Konjenital kalp hastalıklarına bağlı olarak gerçekleştirilen cerrahi müdahaleler sonrası hastaların takibinde ortaya çıkan pulmoner regürjitasyon ve darlık, mortalite ve morbiditeye yol açan çok önemli sorunlardır. Perkutan pulmoner kapak implantasyonun son zamanlarda cerrahiye kıyasla daha sık tercih edilen bir yöntem olması, artan vaka sayısı ve uzun dönem takipleri ile daha az invazif bir yöntem olarak başarısı ve güvenilirliği ortaya konmuştur. Şimdiye kadar pulmoner kapak için kullanımı onaylanmış olan iki seçenek bulunmaktadır; Melody (Medtronic, Minneapolis, Minn, USA) ve Sapien (Edwards Lifesciences, Irvine, Ca, USA). İki kapak da kendi içerisinde limitasyonlar içerip tüm hasta popülasyonunu ve ihtiyaçlarını ideal anlamda kapsamamaktadır. Bu nedenle vaka sayısının arttığı ve yöntem olarak güvenilirliği her gün daha da çok ortaya konan bu alanda teknik detayların iyileştirilmesine ve bu konuda daha iyi kapak seçeneklerine ihtiyaç duyulmaktadır. Bu nedenle bu çalışma diğer kapaklara bir alternatif olarak konduit ve ve sağ ventriküler çıkış darlıklarında aortik kapak için tasarlanmış olan Myvalv sisteminin pulmoner kapak açısından değerlendirmesini ortaya koymuştur.
YÖNTEM: Haziran ve Kasım 2020 yılları arasında takip edilen ve perkutan pulmoner kapak implantasyonu ile Myvalv sistemi uygulanan 8-34 yaş arasındaki 9 vaka çalışmaya dahil edilmiştir. Bu hastaların yaş,cinsiyet, tanı, komorbidite gibi demografik ve klinik özelliklerinin yanında radyolojik incelemeleri de ayrıntılı bir şekilde çalışmada yer almaktadır. Hastalar işlem öncesi, esnası ve sonrası ekokardiyografi ile takip edilmiştir. Bu çalışma konjenital kalp hastalığı cerrahisi sonrası gelişen sağ ventrikül çıkış yolu patolojileri için Myvalv sistemini tercih eden ve sonuçlarını gösteren, Türkiye'den ilk çalışmadır.
BULGULAR: Tüm hastalarda işlem sorunsuz bir şekilde tamamlandı ve işlem ile ilişkili komplikasyon görülmedi. Hastalar kısa dönem servis yatışı ardından şikayetleri tamamen ortadan kalmış bir şekilde taburcu oldu. Uzun dönem takiplerinde pulmoner kapak hasarı tespit edilmedi.
SONUÇ: Türkiye'den ilk verileri gösteren bu çalışma ile Myvalv'ın sağ ventrikül çıkış yolu darlıkları ve kondüit ilişkili kapak yetersizliklerini tedavi etmede etkili ve güvenilir bir yöntem olduğu gösterilmiştir.

Anahtar Kelimeler: Konjenital Kalp Hastalığı, Perkutan Kapak İmplantasyonu, Mylvalv Sistemi

SS-10

Karotis Arter Cut-Down ile Duktal Stentlemenin Erken ve Orta Dönem Sonuçları

Serdar Başgöze[1], Bahar Temur[1], Selim Aydın[1], Füsun Güzelmeriç[2], Ayhan Çevik[3], Osman Güvenç[3], Ender Ödemiş[4], Ersin Erek[1]
[1]Acibadem Üniversitesi, Kalp ve Damar Cerrahisi Ana Bilim Dalı, İstanbul
[2]Acibadem Üniversitesi, Anesteziyoloji ve Reanimasyon Ana Bilim Dalı, İstanbul
[3]Acibadem Üniversitesi, Çocuk Kardiyolojisi Ana Bilim Dalı, İstanbul
[4]Koç Üniversitesi, Çocuk Kardiyolojisi Ana Bilim Dalı, İstanbul

Giriş ve Amaç: Duktal stentleme, duktal bağımlı pulmoner veya sistemik dolaşımlarda yaygın olarak kullanılan birinci aşama bir tedavidir. Vertikal duktus gibi bazı durumlarda işlemi başarı ile gerçekleştirmek zor olabilir ve ekstra manevralar gerektirebilir. Bu çalışma, karotis arter yaklaşımı ile duktal stentlemenin erken ve orta dönem sonuçlarını analiz etmeyi amaçlamaktadır.
Yöntem: Ocak 2015 ile Ocak 2022 arasında hastaların tıbbi kayıtlarını geriye dönük olarak taradık. Duktusa bağlı pulmoner dolaşım nedeniyle toplam 99 hastaya duktal stent takılmıştı. On yedi (%17.2) kateter müdahalesi için karotis arter cut-down ile girişime ihtiyaç duyulmuştu. İşlem tamamlandıktan sonra karotis arterler primer olarak tamir edilmişti. Tüm hastalar yenidoğan dönemindeydi ve tanıları pulmoner atrezi idi (Tablo 1). Median ağırlık 3 kg (2-3.4 kg) idi.
Bulgular: 17 hastanın hepsinde femoral arter yoluyla müdahale edilmesi zor olan vertikal veya tortüyöz duktal anatomi vardı. Bir hastada ikinci bir duktal müdahale gerekti. 20 müdahaleden 15'i (%75) başarı ile sonuçlandı. Dört hastaya şant uygulandı ve ikisi öldü. Kalan hastaya başarıyla ikinci duktal stent takıldı ancak ikinci müdahaleden iki ay sonra septik komplikasyonlar nedeniyle öldü. Üç hastada (%17.6) erken hastane mortalitesi meydana geldi. Duktal stent takılmasına bağlı hiçbir hastada nörolojik komplikasyon görülmedi. Hastalar median 81 gün (14 – 270 gün) takip edildi ve takip sırasında yedi hastaya ikinci bir müdahale gerekti. Beşinde sistemik-pulmoner şant vardı; 2'sine ikinci duktal stent takıldı. Üç hasta herhangi bir müdahaleden önce öldü. Rastelli operasyonu üç hastaya ve Fontan prosedürü de 3 hastaya uygulanabildi. Bir hastaya Glenn prosedürü uygulandı. Kalan hastalar daha fazla müdahale için bekliyordu.
Sonuç: Yenidoğan döneminde cut-down olarak karotis arter yaklaşımı ile duktal stent uygulaması tatmin edici sonuçlarla yapılabilir ve bu yaklaşım, girişimin başarı oranını artırabilir. Erken ve orta dönemde herhangi bir nörolojik komplikasyon görülmemekle birlikte uzun süreli takip gereklidir.

Anahtar Kelimeler: Duktal stentleme, Karotis, Palyasyon

SS-11

Transkateter pulmoner kapak replasmanı için yeni bir alternatif: Meril's Myval™

Alper Güzeltaş[1], İbrahim Cansaran Tanıdır[2], Erman Çilsal[1], Selman Gökalp[1], Muhammed Hamza Halil Toprak[2], Murat Şahin[1]

[1]Sağlık Bilimleri Üniversitesi, Mehmet Akif Ersoy Göğüs Kalp ve Damar Cerrahisi Eğitim ve Araştırma Hastanesi, Pediyatrik Kardiyoloji Kliniği

[2]Sağlık Bilimleri Üniversitesi, İstanbul Çam ve Sakura Şehir Eğitim ve Araştırma Hastanesi, Pediatrik Kardiyoloji Kliniği

GİRİŞ: Doğuştan kalp hastalıklarının ameliyat sonrası yaşam süresinin artması ile birlikte komplikasyonların görülmesi başlamış, bunlardan pulmoner darlık/yetersizlik çocuk kardiyologlarının ilgi alanına girmiştir. Özellikle pulmoner darlığı (kondüit darlığı) olan olgularda, 2000'li yıllarda ilk pulmoner kapak implantasyonu serilerinin bildirilmesi ile başlayan Transkateter Pulmoner Kapak Replasmanı (tPVR) ilgi çekici bir alan olmaya başlamıştır. Gün geçtikçe tPVR yaygınlaşmakta ve birçok merkezde seçilmiş hastalarda cerrahiye alternatif bir tedavi olarak uygulanmaktadır. Ayrıca medikal firmaların da bu alanda yer alma istekleri yeni ürünlerin geliştirilmesini sağlamaktadır. Bu bildiride, yeni bir ürün olan Meril'sMyval™'ın (Navigator, Meril Life SciencesPvtLtd, Hindistan) pulmoner pozisyona yerleştirildiği hastalardaki kısa dönem sonuçlarımızı paylaşmayı amaçladık.

YÖNTEM: Ocak 2020 ile Şubat 2022 arasında iki farklı merkezde Meril'sMyval™ ile 34 hastaya tPVR işlemi yapıldı. Bu hastaların 26'sinde (%76) native RVOT ve 8'sinde ise (%24) konduit mevcuttu. Native RVOT'u olan hastalarda, prestenting için tercih edilen Z-Med-II balon ile Andra XXL veya Andratec XXL stentler iken,konduitli hastalarda kaplı CP stent veya Begraft™ stentler kullanıldı. RVOT çok geniş ise, prestenting sonrası 6-8 hafta beklenildikten sonra tPVR prosedürü uygulandı.

BULGULAR: Tüm hastalara tPVR öncesi prestenting yapıldı. PPVI işleminin birisi başarısız oldu. Kalan hastaların median yaşı ve ağırlığı sırasıyla 18 yıl (6,5-50 yıl) ve 56 kg (23-85 kg) idi. Altta yatan en sık tanı Fallot Tetralojisi idi (n=26/34). Yirmi yedi (%80) olguda tPVR ile eş zamanlı olarak RVOT stenti uygulandı. İşlemlerde kullanılan kapak boyutları 23mm (n=8), 26mm (n=4), 29mm (n= 14), 30,5 (n=2) ve 32 (n=6) idi. Komplikasyonlar: Bir hastanın kapağı sağ ventriküle embolize oldu ve ana pulmoner artere repoze edilemedi. (başarısız işlem olarak kabul edildi) Bir hastada işlem sonrası renal arter kanaması oldu ve sol üst lob renal arter embolizasyonu uygulandı. Üç hastada ise işlem sonrasında minimal paravalvüler kaçak izlendi. Hastaların median 7 aylık (1-12 ay) takipleri sırasında mortalite izlenmedi.

SONUÇ: Meril'sMyval™ hem native RVOT hem de konduit disfonksiyonu olan hastaların tedavisinde bir alternatif olarak yerini almaktadır. Myval™'in avantajları, 14F kılıftan yerleştirilebilir, kapak boyut yelpazesinin çok geniş olması ve muadillerine göre daha kolay manipüle edilebilmesidir. Ayrıca diğer biyoprotez kapaklara göre en önemli avantajlardan biri, geniş RVOT'ları olan hastalarda etkin ve başarılı bir şekilde kullanılabilen 30.5 mm ve 32 mm kapak boyutlarının olmasıdır.

Anahtar Kelimeler: Fallot Tetralojiisi, Konduit, Pulmoner yetersizlik, Transkateter Pulmoner Kapak Replasmanı

SS-12

Aort Kapak Prolapsusu ve Aort Yetersizliği Gelişen Perimembranöz Ventrikler Septal Defektlerin Farklı Cihazlar ile Transkateter Kapatılması

İlker Kemal Yücel, Murat Sürücü, Mustafa Orhan Bulut, İbrahim Halil Demir, Rukiye İrem Yekeler, Emine Hekim Yılmaz, Murat Kardaş, Ayşegül Aslan, Dursun Muhammed Özdemir, Sultan Bent, Ahmet Çelebi
Sağlık Bilimleri Üniversitesi Dr.Siyami Ersek Göğüs Kalp ve Damar Cerrahisi Eğitim Araştırma Hastanesi, Çocuk Kardiyoloji Kliniği

GİRİŞ: Aort Kapak Prolapsusu (AVP) ve Aort Yetersizliği (AY) genellikle subarteryel ventrikler septal defektlerde (VSD) ile birlikte görülmekle birlikte perimembranöz defektlerde (PM) de AVP gelişimi % 10.6, AY gelişimi %6.8 oranında bildirilmektedir. PM VSD'ye AVP ve AY 'nin eşlik etmesi perkütan kapatma için kontraendikasyon olarak değerlendirilmektedir. Bununla birlikte PM defektlerde AVP ile birlikte septal anevrizma (VSA) dokusunun birlikteliği daha önce bildirilmiştir. VSA dokusu PM VSD'lerde defektin hemodinamik çapını küçültüp sol sağ şant miktarını azaltabilen dokulardır. Bunun yanında perkütan VSD kapatılmasında cihaz konuşlandırmak için aort kapağından uzakta alternatif yer görevi de görebilmektedir. Bu çalışmada PM VSD'ye eşlik eden AVP ve AY'si ile birlikte VSA dokusu olan olgulardaki cihazın VSA dokusu içine konuşlandırılarak perkütan kapatılan hastalarımızın izlem sonuçları sunulacaktır.
METOD: 2005 -2022 arasında 174 olguda perkütan perimembranöz VSD kapatılma işlemi uygulandı. Bunların 23'ünde ekokardiyografide AVP, AY (en az eser) ile birlikte VSA dokusu mevcuttu. VSA varlığında defektin LV tarafı (anatomik çapı) ve RV tarafı (hemodinamik çapı) ayrı ayrı hesaplandı. VSA dokusu içinden birden fazla geçiş (multifenestre) olan olgularda her defekt ayrı ayrı ölçüldü. VSA içine çeşitli cihaz veya coil yerleştirildi. Bu cihaz ve coillerin çapı defektin RV (hemodinamik) çapına göre karar verildi. Membranöz ve musküler VSD oklüder ile ADO II cihazlarında bel (gövde) çapı, PFM coil ve Duct oklüder I de proksimal çapı göz önüne alınarak hemodinamik çaptan en az 1 mm daha büyük çapta cihaz veya coil ile defekt kapatıldı. Simetrik olmayan cihazlarda antegrad yaklaşım, simetrik cihazlarda ise hem antegrad hem de retrograd yaklaşım uygulandı.
BULGULAR: Olguların ortanca yaş ve kiloları sırasıyla 9.5 yaş (3-22 yaş), 32 kg (14-69kg) idi. Defektlerin LV ve RV ortanca çapları ise 11 mm (5.5-2.5) ve 5.2 mm (3.4-14 mm) idi. 7 olguda VSA dokusu içinde birden fazla geçiş saptandı. Tüm olguların AY derecesi eser veya hafif idi. Bir olguda VSA dokusu belirgin olmaması nedeniyle işlem iptal edildi. 22 olguya 24 adet cihaz kullanıldı. 6 olguda musküler VSD oklüder, altısında asimetrik membranöz oklüder, dokuzunda PDA oklüderler, birinde ise Konar VSD oklüder kullanıldı. Kullanılan cihaz çapı ortanca 7.1 mm (4-15 mm) saptandı. İki olguda ilk cihazdan sonra anlamlı rezidü (çapı >3 mm) kalması nedeniyle aynı seansta rezidü için ikinci cihaz olarak ADO II kullanıldı. İşlem sırasında tam oklüzyon oranı %55 idi (10/22). Medyan 55 ay izlemde hiçbir olguda AY ilerlemedi. Hiçbir hastada ileti problemlerine rastlanmadı. İzlemde son ekokardiyografi kontrollerinde tam oklüzyon oranı %77 (17/22) idi. Rezidü kalan beş olguda şant miktarı minimal (renkli çap <3 mm) idi.
SONUÇ: Perkütan PM VSD kapatılmasının ilk yıllarında Venturi etkisinin ortadan kaldırarak AY'nin ilerlemesinin durdurulabileceği düşünülmüş ancak AVP ve AY olan hastalarda cihazın sol ventrikül diskinin yeterli destekten yoksun kalması, defektin çapının AVP'den dolayı doğru olarak değerlendirilememesi nedeniyle girişimler başarısız olmuştur. Yine LV tarafından kapatılmada bu olgularda AY riski mevcuttur. Çalışmamızda bu olgularda eşlik eden VSA dokusuna cihaz yerleştirilenlerin izleminde AY'nin ilerlemediği görülmüştür. Bu nedenle AVP ve AY'nin eşlik ettiği PM VSD olgularında defekt cihazın VSA dokusu içine yerleştirilerek perkütan olarak güvenle kapatılabilir. Ancak VSA dokusu belirgin olmayan, AVP ve AY'nin eşlik ettiği defektlerin en uygun yaklaşımı mevcut cihazlarla cerrahidir.

Anahtar Kelimeler: aort kapak prolapsusu, aort yetersizliği, ventriküler septal defekt, transkateter

SS-13

Yeni bir Transkateter Kapak Olan Meril-Myval Kapağın Pulmonik Pozisyonda Kullanımı; Erken Dönem Sonuçlar

Ahmet Çelebi, İlker Kemal Yücel, İbrahim Halil Demir, Mustafa Orhan Bulut, Murat Sürücü, Emine Hekim Yılmaz, Murat Kardaş, Rukiye İrem Yekeler, Dursun Muhammed Özdemir, Pınar Kanlıoğlu
Sağlık Bilimleri Üniversitesi Dr.Siyami Ersek Göğüs Kalp ve Damar Cerrahisi Eğitim Araştırma Hastanesi, Çocuk Kardiyoloji Kliniği

GİRİŞ: Bu çalışmada yeni bir transkateter kapak olan Meril- Myval kapağın pulmonik pozisyonda kullanımının erken dönem sonuçlarının sunulması amaçlanmıştır. Bu kapağın pulmonik pozisyonda kullanımı ile ilgili bilgiler henüz oldukça kısıtlıdır.
YÖNTEM: Ekim 2020 – Ocak 2022 yılları arasında 31 olguya Meril-Myval kapak ile PPVİ işlemi uygulandı. 31 olgunun 21'inde Fallot tetralojisi veya valvar PS operasyonu sonrası nativ-geniş sağ ventrikül SVÇY mevcuttu. 6 olguda konduit disfonksiyonu, üç olguda daha önce implante edilen Sapien kapak disfonksiyonu ve bir olguda da olguda ise bioprotez kapak disfonksiyonu mevcuttu. Her olguya daha sonra pulmoner kapağın konuşlanacağı stent implante edildi ("prestenting"). Geniş ve nativ SVÇY olan olgularda prestenting öncesinde ise SVÇY'de kompliyan (34 mm Amp- latzer Sizing balon) balon şişirilerek indentasyon çapı ("balon interrogas- yon") ölçüldü. Nativ SVÇY olan olguların tümünde prestenting işlemi için Andrastent XXL stentler kullanıldı. Stent implantasyonu için kullanılacak Z-Med veya BİB balonların çapına, interrogasyon sırasında oluşan inden-tasyonun çapına göre karar verildi. Stent implantasyonu için kullanılacak Z-Med veya BIB balonun çapı indentasyon çapından en az 1 mm daha büyük seçildi.Kapak implantasyonu prestent için 30 mm balon kullanıldı ise bir başka seansta yapıldı. Diğerlerinde ise aynı seansta kapak implante edildi.
BULGULAR: Hastaların yaş ve ağırlık ortancaları sırasıyla 14 yaş (IQR 25-75; 12-19 yaş), 54 kg (IQR 25-75; 40-59 kg) idi. Konduit disfonksiyonu olan altı olgunun üçünde ROSS,birine TOF operasyonu sonrası, birine trunkus arteriosus, birine birine ise Rastelli sonrası konduit implante edilmişti. Nativ olgularda balon interrogasyon sırasında ölçülen indentasyon çapı 27.9 ± 3 (20.5-34.2) mm iken prestenting için kullanılan balon boyutu ortalama 28.4 ± 2.2 (24-33) mm idi. Kapak implantasyonu tüm olgularda başarılı idi. İki olguda 32 mm 18'inde olguda 29 mm, beşinde 26 mm, beşinde 23 mm ve birinde de 21.5 mm kapak kullanıldı. İmplantasyonu 22 olguda aynı seansta, 9 olguda ise 3-12 hafta sonra gerçekleştirildi. İşlemlere bağlı mortalite görülmedi. İşlemin hemen sonrası tüm olgularda pulmoner kapak yetersizliği yok veya eser seviyede idi. İki olguda ise hafif paravalvar kaçak saptandı. Medyan 8 ay (1-15 ay) izlemde; Bir hastada yetersizlik eserden hafife, bir olguda ise bağlangıçta eser olan yetersizlik orta önemli seviyeye (7.ay izleminde) ilerledi. Henüz hiçbir olgud tekrar girişim veya endokardit saptanmadı.
SONUÇ: Myval sığır perikardından yapılmış üç yaprakçıklı balon ile genişleyebilen kapaktır. Sapien kapak gibi TAVİ işlemleri için geliştirilmiştir. Ondan farklı olarak kapak balona vücut dışında yüklenir. Yine farklı olarak 20 mm, 21.5, 23, 24.5, 26, 27.5, 29, 30.5, 32 mm olmak üzere dokuz ayrı çapta kapak mevcuttur. Tüm çapları 14Fr Python – Expandable kılıftan çalışmaktadır. Erken dönem sonuçlarımız bu kapağın gerek geniş çaplı nativ SVÇY olan gerekse de konduit/bioprotez disfonksiyonlarda etkin ve güvenilir olduğunu göstermektedir.

Anahtar Kelimeler: pulmoner kapak, transkateter, sağ ventrikül çıkım yolu

SS-14

Fontan cerrahisi sonrası uzamış plevral efüzyonu predikte eden faktörler

Betül Çınar[1], Sezen Ugan Atik[1], Selman Gökalp[1], Erman Çilsal[1], Murat Şahin[1], Hacer Kamalı[1], İsmihan Selen Onan[2], Serhat Bahadır Genç[2], Sertaç Haydin[2], Yakup Ergül[1], Alper Güzeltaş[1]
[1]Sağlık Bilimleri Üniversitesi, Mehmet Akif Ersoy Göğüs Kalp ve Damar Cerrahisi Eğitim Araştırma Hastanesi, Çocuk Kardiyoloji Kliniği, İstanbul
[2]Sağlık Bilimleri Üniversitesi, Mehmet Akif Ersoy Göğüs, Kalp ve Damar Cerrahisi Eğitim ve Araştırma Hastanesi, Pediatrik Kalp ve Damar Cerrahisi Ana bilim Dalı, İstanbul

GİRİŞ-AMAÇ: İlk Fontan cerrahisinden günümüze operasyon sonrası mortalite iyileştirilmiş olsa da, fizyolojik olmayan akış dinamikleri, uzamış plevral efüzyon (UPE) gibi postoperatif dönemde önemli morbiditelere neden olabilmektedir. Bu çalışma, Fontan operasyonu sonrası UPE'yi predikte eden faktörleri aydınlatmayı amaçlamaktadır.
YÖNTEM: Merkezimizde Haziran 2018-Aralık 2020 tarihleri arasında Fontan cerrahisi geçiren ve günümüze sağ kalan 69 hastanın medikal kayıtları geriye dönük incelendi. Hastalar, operasyon sonrası göğüs tüp drenajı 7 günden uzun sürenler ve sürmeyenler olarak iki gruba ayrıldı (UPE+, UPE -). İki gruptaki hastaların demografik verileri, preoperatif, intraoperatif ve postoperatif değişkenleri UPE'yi öngörme açısından değerlendirildi.
BULGULAR: Altmış dokuz hastadan 40'ı kadın (%58) idi. En sık primer kardiyak tanı triküspid atrezisi idi (n:13, %19). Yirmi sekiz hastada UPE+ iken (%40), 11 hastada (%16) efüzyonun 14 günden daha uzun sürdüğü görüldü. Efüzyonu uzayan grubun %35'inde primer tanıların içinde "pulmoner atrezi" olduğu izlendi. Dominant ventrikül 39 hastada (%56) sol ventriküldü. En sık görülen AV kapak yetersizlik derecesi "hafif" (%40) idi. Fontan cerrahisi sırasındaki ortanca yaş 4.9 yıl (2.5-26 y) iken kateter anjiografi ile ölçülen ortalama pulmoner arter basınçları (oPAB) 11 mmHg idi (6-19). Anatomik uygunluk olmadığı için intra-ekstrakardiyak Fontan cerrahisi yapılan 7 hasta dışındaki tüm hastalara ekstrakardiyak Fontan operasyonu yapıldı. Fenestrasyon 6 hastaya (%8) açıldı ve bunlardan 3 tanesinde UPE+ olduğu görüldü. On yaşın üstünde Fontan cerrahisi yapılan 6 hastadan (%8.7) 4'ünde UPE olduğu ve bunlardan 2'sinde de efüzyonun 14 günden uzun olduğu tespit edildi. Gruplar arası karşılaştırmalarda preoperatif oPAB, postoperatif erken dönem CRP (ilk 3 gün), geç dönem GGT (3 gün-taburculuk) değerleri UPE+ grupta yüksek bulunurken (11 mmHg vs 14 mmHg p:0.015, 40 gr/L vs 70 gr/L p:0.04, 27 IU/L vs 33 IU/L p:0.04); postoperatif geç dönem albumin (3 gün-taburculuk) düzeyleri UPE+ grupta anlamlı düşük bulundu (3.4 gr/dL vs 3.1 gr/dL p:0.014). Hastaların Fontan sonrası ortalama takip süresi 1.2 yıl (0-2.2 y) idi.
SONUÇ: Fontan cerrahisi sonrası görülen UPE'nin etiyolojisi multifaktöryel olup henüz net olarak aydınlatılamamıştır. Çalışmamızdan çıkan veriler doğrultusunda örneklem sayısı kısıtlı olduğundan istatistiksel anlamlılığa ulaşmasa da primer tanı olarak triküspid atrezinin UPE için daha düşük risk oluşturduğu, pulmoner atrezili olgular ve 10 yaş üstünde Fontan cerrahisi geçirenlerde UPE riskinin daha fazla olduğu tespit edildi. Fontan fizyolojisine adaptasyonun oldukça önemli olduğu bu özel grupta hangi hastaların uygun aday olduğunu ve hangilerinin postoperatif dönemde komplike olacağını ön görmek oldukça önemlidir. Preoperatif dönemde transkateter yöntemle ölçülen oPAB'ın yüksek olmasının ve erken postoperatif dönemde yüksek seyreden CRP düzeylerinin UPE ile ilişkili olduğunu düşünmekteyiz.

Anahtar Kelimeler: Fontan, tek ventrikül, uzamış plevral efüzyon

SS-15

SARS-Cov-2 ile İlişkili Multisistem İnflamatuvar Sendrom (MIS-C) Tanılı Olguların Kardiyak Bulgularının Değerlendirilmesi: Tek Merkez Deneyimi

Gökçe Kaya Dinçel[1], Ayşe Esin Kibar Gül[2], Nevin Özdemiroğlu[1], Ahmet Vedat Kavurt[1], Denizhan Bağrul[1], Emine Azak[1], Yasemin Özdemir Şahan[1], Serhat Koca[2], Hazım Alper Gürsu[2], İbrahim Ece[2], İbrahim İlker Çetin[3], Latife Güder[4], Aslınur Özkaya Parlakay[5], Banu Acar[6], Serhat Emeksiz[7]

[1]Ankara Şehir Hastanesi, Çocuk Hastanesi, Çocuk Kardiyoloji Kliniği, Ankara

[2]Sağlık Bilimleri Üniversitesi, Çocuk Sağlığı ve Hastalıkları ABD, Ankara Şehir Hastanesi, Çocuk Kardiyoloji Kliniği, Ankara

[3]Yıldırım Beyazıt Üniversitesi, Çocuk Sağlığı ve Hastalıkları ABD, Ankara Şehir Hastanesi, Çocuk Kardiyoloji Kliniği, Ankara

[4]Ankara Şehir Hastanesi, Çocuk Hastanesi, Çocuk Enfeksiyon Kliniği, Ankara

[5]Yıldırım Beyazıt Üniversitesi, Çocuk Sağlığı ve Hastalıkları Anabilim Dalı, Ankara Şehir Hastanesi, Çocuk Enfeksiyon Kliniği, Ankara

[6]Sağlık Bilimleri Üniversitesi, Çocuk Sağlığı ve Hastalıkları Anabilim Dalı, Ankara Şehir Hastanesi, Çocuk Romatoloji Kliniği, Ankara

[7]Yıldırım Beyazıt Üniversitesi, Çocuk Sağlığı ve Hastalıkları Anabilim Dalı, Ankara Şehir Hastanesi, Çocuk Yoğun Bakım Kliniği, Ankara

GİRİŞ: 2020 Nisan ortasından itibaren Avrupa'da, koronovirus hastalığı (COVID-19) ile ilişkili şiddetli sistemik hiperinflamasyon ve şok tablosu olan çocuklarda multisistem inflamatuar sendrom (MIS-C) olarak adlandırılan vaka serileri rapor edilmiştir. Bu klinik tablo COVID-19'u takip eden günler veya haftalar içerisinde gelişen, Kawasaki hastalığına benzerlik gösteren bir post-viral miyokardit ve inflamatuar vaskülopati olup asemptomatikken hiperinflamatuar şok, ventriküler disfonksiyon ve çoklu organ tutulumla komplike olabilmektedir. Bu çalışmada hastanemizde MIS-C tanısıyla takip ettiğimiz olguların kardiyak bulguları sunulmuştur.

YÖNTEM: Mart 2020–Aralık 2021 tarihleri arasında merkezimizde MIS-C tanısıyla izlenmekte olan 1-17 yaş arası 171 hastanın (E/K: 107/64, yaş ortalaması: 8,9 ±4,4 yıl) dosyaları geriye dönük olarak değerlendirildi.

BULGULAR: Hastaların 66'sı (% 38.6) Kawasaki benzeri şikayetlerle, 57'si (% 33.3) gastrointestinal bulgularla, 15'i (% 8.8) akut batın tablosunda, 4'ü (% 2.3) Makrofaj Aktivasyon Sendromu (MAS) kliniğinde, 1'i (% 0.6) Toksik Şok Sendromu (TSS) bulgularıyla başvurdu. Covid temas öyküsü 76 hastada (% 44.4) vardı. Başvuruda hastaların 99'u (%57.9) servise, 72'si (% 42.1) yoğun bakıma yatırıldı. Servise yatırılan hastaların 17'si (% 9.9) hipotansiyon ve/veya klinik tabloda kötüleşme nedeniyle yoğun bakıma devredildi. Ortalama yatış süresi yoğun bakımda 8.4±2.9 gün, serviste 9.8 ±3.2 gündü. Olguların 99'u (% 57.8) hafif, 64'ü (% 37.4) orta, 8'i (% 4.6) ağır semptomlara sahipti. Yoğun bakımdaki hastaların (n=72) %22.8'ine (n=39) solunum desteği ve %37.4'üne (n=64) pozitif inotrop desteği uygulandı. 112 hastada (% 65.6) gastrointestinal sistem, 30 hastada (% 17.6) multiorgan, 8 hastada (% 4.7) akciğer, 3 hastada (% 1.8) renal ve 3 hastada (% 1.8) santral sinir sistemi tutulumu mevcuttu. 55 (% 32.2) hastada troponin yüksekliği, 127 (% 74.3) hastada NT-proBNP yüksekliği saptandı. Tüm olguların ekokardiyografisinde; sol ventrikül ejeksiyon fraksiyonu (SV EF) % 30-78 arasında, kısalma fraksiyonu (KF) % 15-46 arasında idi. 33 hastada (% 19.2) SV EF'si % 44-54 (hafif), 5 hastada (% 2.9) SV EF'si %35-44 (orta), 6 hastada SV EF'si <%35(ağır) tespit edildi. Parasternal kısa eksen ve 4 boşluk değerlendirmede SV disfonksiyonu olan olguların 46'sında (% 26.9) anteroseptal, 3'ünde (% 1.8) global hipokinezi görüldü. 8 hastada (% 4.7) azalmış sağ ventrikül sistolik fonksiyonu, 66 hastada (% 38.6) sol ventrikülde dilatasyon, 94 hastada (%54.9) aort ve/veya mitral yetmezlik ve 48'inde (% 28.1) perikardiyal efüzyon görüldü. Koroner arterlerde belirginleşme olguların 28'inde (% 16.4), dilatasyon 3'ünde (%1.8) ve ektazi 3'ünde (% 1.8) mevcuttu. Sıklık sırasına göre ST-T değişikliği ve QTC'de uzama olmak üzere 49 hastada (%28.6) EKG değişikliği mevcuttu. 154 hasta (% 90.1) antikoagülan tedavi (oxapar ve/veya aspirin) aldı. İzlemde ventriküler disfonksiyon ve dilatasyon, kapak yetersizlikleri ve koroner bulgularda düzelme saptandı. 41 olgunun MIS-C tanısından 2 ay sonra çekilen kardiyak magnetik rözenans görüntülemede bulguları değerlendirildiğinde; 4'ü (%2.4) normal, 15'inde (% 8.7) miyokardit, 11'inde (% 6.4) perimiyokardit, 10'unda (% 5.9) SV diyastolik disfonksiyonu ve 1 hastada (% 0.6) fibrozis ile uyumlu bulgular gösterdi.

SONUÇ: Bu çalışmada erken dönemde MİS-C olgularında şiddetli kardiyovasküler tutulumu olanlarda bile iyileşme gözlenmesine rağmen, izlemde subklinik miyokardiyal diyastolik disfonksiyon saptandı. Koroner arter

bulguları bildirildiğinden özellikle Kawasaki hastalığına benzer semptomlar gösteren ve kardiyak tutulumu olan MIS-C'lerin yakın takip ve uzun dönem izlemi prognoz açısından önem taşımaktadır.

Anahtar Kelimeler: COVİD-19, çocuk, kardiyak tutulum, MIS-C

SS-16

Konjenital kalp cerrahisi sonrası şilotoraks: Risk faktörlerinin belirlenmesi ve erken postoperatif dönem etkileri

Emine Hekim Yılmaz[1], Okan Yurdakök[2], Nurgül Yurtseven[3]
[1]Sağlık Bilimleri Üniversitesi Dr. Siyami Ersek Göğüs Kalp ve Damar Cerrahisi Eğitim Ve Araştırma Hastanesi Çocuk Kardiyolojisi Kliniği
[2]Sağlık Bilimleri Üniversitesi Dr. Siyami Ersek Göğüs Kalp ve Damar Cerrahisi Eğitim Ve Araştırma Hastanesi Çocuk Kalp Damar Cerrahisi Kliniği
[3]Sağlık Bilimleri Üniversitesi Dr. Siyami Ersek Göğüs Kalp ve Damar Cerrahisi Eğitim Ve Araştırma Hastanesi Anestezi ve Reanimasyon Kliniği

GİRİŞ-AMAÇ: Şilotoraks konjenital kalp cerrahisi sonrası %0.85-15.8 sıklığından bildirilen, tedavi protokolleri standardize edilmemiş, tekrar etme eğiliminde olup morbidite ve mortaliteyi artırabilen ciddi bir komplikasyondur. Bu çalışmadaki amacımız konjenital kalp cerrahisi sonrası postoperatif şilotoraks gelişme sıklığını belirlemek, risk faktörlerini tanımlamak ve erken postoperatif dönemdeki etkilerini değerlendirmek idi.
YÖNTEM: Ocak 2018-Aralık 2019 tarihleri arasında konjenital kalp hastalığı nedeniyle opere olan hastaların kayıtları retrospektif olarak incelendi. Şilotoraks gelişen hastalar kaydedilerek demografik verileri, preoperatif risk faktörleri, erken postoperatif seyirleri ve komplikasyonları, yoğun bakım ve hastane kalış süreleri, mortalite verileri tüm grubun verileri ile karşılaştırıldı. Şilotoraks tanısı klinik ve laboratuar bulguları ile konuldu, tedavi prokolü standardize edildi ve tüm hastalara aynı protokol uygulandı.
BULGULAR: Bu dönemde ameliyat olan 1082 hastadan yetmiş dokuzunda şilotoraks (%7.3) gelişti. Tüm grupta median yaş 12 ay (IQR:2 ay-54 ay), median ağırlık 8 kg (IQR:2 ay-54 ay) iken şilotoraks gelişenlerde median yaş 3 ay (IQR:15gün-12ay) ve median ağırlık 5.1 (IQR:3.4-8) kg idi. Küçülen yaşla birlikte şilotoraks riskinin arttığı saptandı. Şilotoraks gelişenler arasında en sık uygulanan cerrahi prosedürler Jaten operasyonu, arkus rekonstrüksiyonu ve koarktasyon tamiri, Glenn ameliyatı, Fallot Tetralojisi cerrahi düzeltme, tek ventrikül birinci basamak palyasyonu (5 tanesi Norwood stage 1) idi. Cerrahi risk skorlamasında odd's ratio (OR) en yüksek STAT 2'de saptandı (3.39), bunun muhtemel nedeni basit BAT, TOF tamiri, Glenn ameliyatı ve diskret koarktasyon tamiri ameliyatlarının bu gruba girmesi idi. Ameliyattan sternum açık çıkanlarda ve diyaliz gerekenlerde şilotoraks daha fazla görüldü, bu da muhtemelen cerrahinin kompleksitesi ile ilişkili idi. Şilotoraks riskinin redo vakalarda artmadığını gördük, bunun muhtemel nedeni redo vakaların yaşının ve vücut ağırlığının daha fazla olması olabilir. Univentrikül yada biventrikül tamir yapılmış olması şilotoraks gelişimini etkilememişti (p:0.28). Şilotoraks gelişmeyen grupta univentriküler tamir yapılanlarda mortalite anlamlı olarak yüksek bulunurken ($p<0.001$), şilotoraks gelişen grupta univentrikül yada biventrikül tamir yapılmış olmasının mortalite üzerine etkisi gösterilemedi (p:0.72). Rezidü veya ilave lezyon nedeniyle cerrahi yada transkateter müdahele yapılması gereken grupta şilotoraks daha fazla görüldü (p: 0.023). Enfeksiyon oranının şilotoraks gelişen grupta anlamlı olarak arttığı izlendi (OR:5.07). Şilotoraks gelişiminin mortalite ile istatistiksel anlamlı ilişkisi gösterilemezken yoğun bakım kalış ve hastane kalış sürelerini anlamlı olarak ($p<0.001$) uzattığı görüldü. Medikal tedavi başarılı olamayan ve şilotoraks tekrarlayan 5 hastaya cerrahi müdahele yapılması gerekti.
SONUÇ: Cerrahi kompleksite arttıkça şilotoraks riski arttığı bilinmekle birlikte bizim çalışmamız gösterdi ki küçülen yaş da önemli bir risk faktörüdür. Şilöz sıvının kaybına ve bu dönemde beslenme yetersizliğine bağlı enfeksiyonlara eğilim artmakta, bizim çalışmamızda mortalite üzerine anlamlı etkisi gösterilemese de yoğun bakım kalış ve hastane kalış süreleri anlamlı olarak uzamaktadır. Erken tanı koymak ve hızla tedavi başlamak önemlidir ancaj tedavisi standardize edilmemiştir, fikir birliği medikal tedavinin öncelikli olması, refrakter vakalarda cerrahi tedavi uygulanması konusunda sağlanmıştır. Literatürde şilotoraks gelişen vakalarda mortalite artmış bildirilmekle birlikte bizim serimizde artmaması agresif ve standardize edilmiş tedavi yaklaşımımıza bağlı olabilir. Oluş mekanizmasında torasik dukt hasarlanmasının yanısıra artmış santral venöz basıncın ve lenfatik drenajın bozulmasına neden olabilecek venöz trombozların da etkili olabileceği bilindiğinden ve bizim analizlerimizde müdahele gerektirecek rezidü veya ilave lezyonların varlığında şilotoraks sıklığının arttığı görüldüğünden, rezidü veya ilave patolojiler mutlaka araştırılmalı ve tedavi edilmelidir.

Anahtar Kelimeler: şilotoraks, postoperatif, konjenital kalp cerrahisi

SS-17

Konjenital Kalp Defektlerinin Onarımı Sonrası Ekstrakorporeal Membran Oksijenasyon Gereken Hastaların Sonuçları

Serdar Başgöze[1], Bahar Temur[1], Selim Aydın[1], Füsun Güzelmeriç[2], Osman Güvenç[3], Ayhan Çevik[3], Müzeyyen İyigün[2], Ersin Erek[1]
[1]Acibadem Üniversitesi, Kalp ve Damar Cerrahisi Ana Bilim Dalı, İstanbul
[2]Acibadem Üniversitesi, Anesteziyoloji ve Reanimasyon Ana Bilim Dalı, İstanbul
[3]Acibadem Üniversitesi, Çocuk Kardiyolojisi Ana Bilim Dalı, İstanbul

Giriş ve Amaç: Ekstrakorporeal membran oksijenasyonu (EKMO), konjenital kalp cerrahisinden sonra yaygın olarak kullanılmaktadır. Bu çalışmanın amacı konjenital kalp cerrahisi sonrası EKMO desteğine ihtiyaç duyan hastalarda mortalite ve morbiditeyi etkileyen faktörleri analiz etmektir.
Yöntem: Ocak 2014 ile 2021 arasında konjenital kalp cerrahisi sonrası EKMO desteği uygulanan 112 hastanın tamamı (toplam vakaların %5,8'i) bu tek merkezli çalışmaya dahil edildi.
Bulgular: Ortanca yaş üç ay (1 gün-28 yıl), ortanca ağırlık 4 kg (2,3-65 kg) idi. Hastaların 89'u (%79,5) bir yaşın altındaydı. Toplam 57 hasta (%50,9) ECMO desteğinden başarıyla ayrılmıştı ve 30'u (%26,7) taburcu edilmişti. Çocukluk yaş grubu en iyi sonuçlara sahipti. Çocukların %77'si başarılı bir şekilde EKMO desteğinden ayrilmişti ve %50'si taburcu edilmişti. Yetmiş bir hastada (%63.4) biventriküler fizyoloji vardı; başarılı ayrılma ve sağkalım sonuçları tek ventrikül hastalarından daha iyiydi (sırasıyla P değeri 0,002 ve <0,001). EKMO endikasyonu olarak düşük kardiyak debi (n=49;43.7), Ekstrakorporeal kardiyopulmoner resüsitasyondan (n=33; %29.5) daha iyi sonuçlara sahipti (P=0.053). Hastaların çoğunda Modifiye Aristoteles Comprehensive Complexity (MACC) seviyesi >4 idi ve daha yüksek MACC seviyeleri daha yüksek ölüm oranı ile ilişkiliydi. En yaygın prosedür Norwood operasyonuydu (%16.1) ve en kötü sonuçlara sahipti (%5.5 sağkalım). Kanama ve böbrek komplikasyonları sonuçları etkileyen en yaygın komplikasyonlardı.
Sonuç: Biventriküler tamir olan hastalarda, çocuklarda ve düşük MACC seviyelerinde sonuçlar daha tatmin ediciydi. EKMO'nun sınırda hastalarda kardiyak arrest veya çoklu organ yetmezliği yaşamadan erken başlatılması sonuçları iyileştirebilir.

Anahtar Kelimeler: ekstrakorporeal membran oksijenasyon, pediatrik, konjenital

Sağ kalım grafiği



Sağ kalıma etki eden dört değişkenin ayrı ayrı grafikleri

SS-18

Çocuklarda Konjenital Kalp Hastalığı Onarımı Sonrası Ekstrakorporeal Membran Oksijenasyonunun Nörogelişimsel Sonuçlara Etkisi

Serdar Başgöze[1], Zeynep Sıla Özcan[2], İbrahim Gökçe[2], Osman Güvenç[3], Bahar Temur[1], Selim Aydın[1], Füsun Güzelmeriç[4], Ersin Erek[1]
[1]Acibadem Üniversitesi, Kalp ve Damar Cerrahisi Ana Bilim Dalı, İstanbul
[2]Acibadem Üniversitesi, Tip Fakültesi
[3]Acibadem Üniversitesi, Çocuk Kardiyolojisi Ana Bilim Dalı, İstanbul
[4]Acibadem Üniversitesi, Anesteziyoloji ve Reanimasyon Ana Bilim Dalı, İstanbul

Giriş ve Amaç: Ekstrakorporeal membran oksijenasyonu (EKMO), konjenital kalp cerrahisinden sonra yaygın olarak kullanılmaktadır. Bu çalışmanın amacı konjenital kalp cerrahisi sonrası EKMO desteğine ihtiyaç duyan hastalarda nörogelişimsel sonuçları analiz etmektir.
Yöntem: Ocak 2014 ile Ocak 2021 arasında doğumsal kalp ameliyatlarından sonra 112 hasta EKMO desteğine ihtiyaç duydu ve 30 hasta taburcu edilebildi. Bunlardan 66 aydan küçük 15 hasta çalışmaya dahil edildi. Hastaların yaşını, kilosunu, cinsiyetini, Modified Aristotle Comprehensive Complexity (MACC) skorunu, nöbetlerini, Kardiyopulmoner Bypass KPB süresini, ameliyat sayısını ve onarım yöntemini (biventriküler veya univentriküler onarım) belirledik. Bu değişkenler kullanılarak 1:1 eşleme ile ve örneklem değiştirme olmaksızın Propensity Score Matching (PSM) analiz modeli kurulmuştur. Doğuştan kalp ameliyatı olan 15 hasta EKMO dışı kontrol grubu olarak seçildi. Nörogelişimsel sonuçları taramak için Ages & Stages Questionnaire Üçüncü Baskı (ASQ-3) kullanıldı. ASQ-3, ebeveyn raporlarına dayalı olarak iletişim, fiziksel beceriler (kaba ve ince motor), problem çözme ve kişisel-sosyal becerileri değerlendiren yaşa özel bir gelişimsel tarama testidir.
Bulgular: Hastaların ameliyat öncesi ve ameliyat sonrası özellikleri arasında istatistiksel olarak anlamlı fark yoktu. Nörogelişimsel ilerlemeyi etkileyebilecek ancak PSM modeline dahil edilmeyen değişkenler de gruplar arasında istatistiksel olarak anlamlı değildi. (Tablo 1). Tüm hastalar ortanca 36 ay (Aralık 10-60 ay) boyunca takip edildi. ASQ3 test sonuçları, gruplar arasında iletişim, ince motor ve kişisel-sosyal beceri değerlendirmelerinin istatistiksel olarak anlamlı olmadığını ortaya koydu. EKMO olmayan hastalarda kaba motor beceriler, problem çözme ve genel puanlar daha iyiydi ve bu bulgular istatistiksel olarak anlamlıydı (sırasıyla P=0.01, 0.03 ve 0.03).
Sonuç: EKMO desteğine ihtiyaç duyan doğuştan kalp cerrahisi hastalarında nörogelişimsel gecikme meydana gelebilir. Başta EKMO desteğine ihtiyaç duyanlar olmak üzere, doğuştan kalp hastalığı olan tüm hastalarda nörogelişimsel taramayı öneriyoruz.

Anahtar Kelimeler: EKMO, Çocuk Kalp Cerrahisi, Nörobilişsel

Tablo

Table. Patient's characteristics and ASQ3 test results

	ECMO	Non-ECMO	P Value
Age (months)	1.5 (12.4)	12 (17.7)	.82
Height (cm)	53 (20)	70 (29.5)	.36
Weight (kg)	3.9 (4.6)	7 (6.5)	.37
Sex female	8 (53.3)	7 (46.7)	.71
LBW	4 (26.7)	1 (6.7)	.14
Prematurity	3 (20)	3 (20)	1
Age at test (months)	47 (19.5)	36 (17)	.64
MACC score	12 (4.85)	11.5 (3.25)	.77
Biventricular repair	14 (93.3)	14 (93.3)	1
Seizure	4 (26.7)	3 (20)	.67
Septicemia	0	1 (6.7)	.31
CPB time (min)	159 (73)	118 (49.5)	.12
Cross-clamp time (min)	75 (56.5)	43 (33.5)	.47
Number of operations	1 (1)	1 (1.5)	.48
ASQ3 test results			
Communication	40 (25)	55 (7.5)	.08
Gross motor	40 (37.5)	40 (12.5)	.03
Fine motor	40 (37.5)	50 (45)	.41
Problem solving	40 (20)	50 (10)	.03
Personal-social skills	45 (12.5)	50 (10)	.24
Overall	200 (65)	250 (55)	.03

Data are presented as median (Interquartile Range) and N (%)

ASQ3: Ages & Stages Questionnaire Third Edition; LBW: Low Birth Weight, MACC: Modified Aristotle Comprehensive Complexity; CPB: Cardiopulmonary Bypass.

Hastaların özellikleri ve ASQ3 test sonuçları

SS-19

Pediatrik Kardiyovasküler Cerrahi Yoğun Bakım Ünitesi Hemşirelik Girişimleri Kontrol Listesi Uygulama Örneği

Şirin Çelik[1], Asibe Özkan[2], Emine Bolat[3]
[1]S.B.Ü. Dr. Siyami Ersek Göğüs, Kalp ve Damar Cerrahisi Eğitim ve Araştırma Hastanesi, Kalp ve Damar Cerrahisi, İstanbul
[2]Başakşehir Çam ve Sakura Şehir Hastanesi
[3]Bakırçay Üniversitesi Çiğli Eğitim ve Araştırma Hastanesi

GİRİŞ-AMAÇ: Hemşirelik girişimlerinin eksiksiz uygulanması ve uygulama sonuçlarının değerlendirmesiyle olumsuz klinik deneyimler azaltılabildiği gibi gelişim süreçleri de iyileştirilebilmektedir. Çalışma hastanemizde kanıta dayalı hemşirelik uygulamalarında standardizasyonu sağlamak için Ersoy ve arkadaşları tarafından (2018) geliştirilen Hemşirelik Girişimleri Kontrol Listesi Pediatrik KVC YBÜ'lerinde çalışan hemşirelere hemşirelik uygulamalarını ve değerlendirme süreçlerinde geliştirilebilir uygulamaları belirlemek amacıyla kesitsel ve tanımlayıcı tipte planlanmıştır.
YÖNTEM: Hemşirelik girişimleri kontrol listesi Pediatrik KVCYB kliniğine uygun kanıta dayalı olarak revize edilerek, hastanemiz Ped YBÜ'lerinde (2 adet) çalışmakta olan 44 hemşireye gözlem ve hemşire vizitlerinde Eğitim Hemşiresi ve Ped. KVCYBÜ birim sorumlusu tarafından ayrı ayrı 16 ana başlık, 51 alt başlıkta değerlendirilmiştir. Bu listeye göre hemşirelik girişimleri 0-Uygulama Yok, 1-Etkin değil, 2-Eksik Uygulama 3-Etkin, hastada mevcut olmayan durumlar için ise M-Muaf olarak değerlendirildi, M'ler değerlendirmeye alınmadı. Puanlamada 2 puanın altında olanlar önce eğitime sonra vizite tabi tutulurken 2'e eşit ya da 2-3 arasında olan guruba eğitim verilmeden vizit tekrarı yapıldı. 3 tam puan alanlarsa 2 puan altında alanlara eğitim veren gurup oldu. İkinci vizit sonrası 3 puan altında alan herkes eksik olan konularla ilgili eğitim hemşiresi rehberliğinde diğer YBÜ çalışanlarına eksik başlıklar altında eğitim verdi. Tüm bu değerlendirmeler sonucunda rutin vizitler dışında bu kontrol listesinin 6 ayda bir KVC YBÜ'lere uygulanması planlandı.
BULGULAR: 51 değerlendirme parametresinin 9(%17,64)'unda grubun çoğunluğu (n: 32 %72,72) 2 ve 2-3 puan arasında puan almışlardır. Noninvaziv ventilasyondaki hastanın solunum sayısı izlemi ve kaydı, Periferik nabız izleme, değerlendirme ve kayıt, boy kilo baş çevresi kontrolü ve gelişimin değerlendirilmesi, yenidoğan, bebek veya çocuğun gelişimsel ağrı skoru takibi ve kayıt, enteral beslenmede kayıt, basınç yaralanmalarını önlemede pozisyon ve mobilizasyon, topuk kanı alma, kan ve kan ürünleri uygulamada sistem kayıtları, checklistlerin eksiksiz doldurulması başlıklarında eğitimler düzenlenmiş ve tekrarlı vizitler yapılmıştır. Vizitler ve eğitimler sonrasında grup belirtilen 9 parametrede tekrar gözlemlenmiştir. 2 puan alan 1 kişi, 2-3 puan arasında alan 7 kişi olmuştur. 2 puan altı alan kişi için kendi talebi ile birim değişikliği gerçekleştirilmiş, 2-3 puan arasında kalan kişiler için hasta başı hemşire vizitleri ve hemşirelik girişimleri kontrol gözlemleri tekrarlanmıştır.
TARTIŞMA VE SONUÇ: Pediatrik KVC YB hemşirelerinin çoğu (n:40 %90.9) hasta başı eğitim- uygulama ve vizitlerin gelişimlerini olumlu yönde etkilediğini bildirmişlerdir. Uygulanan hemşirelik uygulamaları kontrol listesi ve sonrasındaki değerlendirmeler ve eğitimler hasta, kurum ve çalışanların gelişimlerinde olumlu sonuçlar ortaya çıkaran ve bakım kalitesini artırmada etkili olduğu düşünülen bir yaklaşımdır. Kontrol listeleri ve bakım paketleriyle ilgili literatürde çok fazla kaynak bulunmamaktadır. Konuyla ilgili yapılan çalışmaların artırılması ve sonuçlarının değerlendirilmesi önerilmektedir.

Anahtar Kelimeler: hemşirelik girişimleri, hemşirelik bakımı, pediatrik kardiyovasküler yoğun bakım, kontrol listesi

SS-20 Pediatrik hastalarda ajmalin provakasyon testinin Brugada sendromu tanısında yeri; Tek merkez 8 yıllık deneyim

Doğan Çağrı Tanrıverdi, Hasan Candaş Kafalı, Ayşe Sülü, Sezen Gülümser Şişko, Alper Güzeltaş, Yakup Ergül
Sağlık Bilimleri Üniversitesi, İstanbul Mehmet Akif Ersoy Göğüs Kalp Ve Damar Cerrahisi Eğitim Ve Araştırma Hastanesi, Çocuk kardiyolojisi

GİRİŞ-AMAÇ: Brugada sendromu (BS) senkop ve ani kardiyak ölüm ile seyredebilen kalıtımsal aritmik sendromlardan biri olup, elektrokardiyogarfide (EKG) sağ prekordiyal elektrotlarda ST-segment değişiklikleri ile seyreder. Bazı hastalarda bazal EKG'de tipik Brugada bulguları gizli olup, V1 ve V2 elektrodlarının normal yerleşimlerinin ikişer kot yukarısına yerleştirilmesi ile daha belirgin hale gelirken, bazen de sadece sodium kanal blokeri ajanlarla (Ajmalin, flekainid) yapılan provokasyon testleri ile ortaya çıkar. Senkop ve ani kardiyak arrest öyküsü olan hastalarda BS ayırıcı tanıda mutlaka yer almalı ve implante edilebilir kardiyak defibrillator (İCD) tedavisi mevcutta tek hayat kurtaran tedavi yöntemidir. Bu çalışmada merkezimizde aborted ani kardiyak ölüm veya BS'den şüphelenilen pediatrik hastalarda Ajmalin provokasyon testi (APT) deneyimimiz paylaşılmıştır.
YÖNTEM: Merkezimizde 2013-2021 yılları arasında APT yapılan 78 pediatrik hasta çalışmaya alınmıştır. Test protokolünde ajmalin hastalara 1mg/kg dozda 6-10 dakika süre ile İV olarak verilmiş ve 12 kanallı EKG (V1 ve V2 elektrodları normal yerlerinin ikişer kot yukarısına yerleştirilmiş olarak) ile seri şekilde 2 dakikada bir, başta V1 ve V2 olmak üzere sağ prekordiyal elektrotlardaki ST segment değişiklikleri takip edilmiştir. Test sırasında V1 ve V2 derivasyonlarında tip-1 Brugada paterninin gelişmesi (ST segmentinde ≥2 mm elevasyon) pozitif test sonucunu belirlediği gibi, QRS'te >%30 uzama ve her türlü ventriküler aritminin gelişmesiyle birlikte testin sonlandırılma kriterini oluşturmaktadır.
BULGULAR: 78 hastadan 51 tanesi (%65) erkek idi. Hastaların ortalama yaşı 13,02±4,34 (0,98-21,27) yıl ve ortalama kilosu 47,06±19,48 (9-95) kg idi. Semptom olarak 15 hastada (%19,2) senkop, 15 hastada (%19,2) çarpıntı, 15 hastada (%19,2) ise ani kardiyak arrest öyküsü mevcuttu. Ayrıca 20 hastanın (%25,6) aile öyküsünde ani kardiyak arrest mevcuttu. Başvuru EKG'lerinde 23 hastada şüpheli Brugada bulgusu, 3 hastada sınırda uzun QT intervali, 2 hastada sağ dal bloğu mevcuttu. Diğer başvuru EKG bulguları WPW paterni, sol dal bloğu, kısa QT intervali ve atriyal fibrilasyondu. Bir hastada asimetrik septal hipertrofi ve bir hastada mitral kapak prolapsusu haricinde diğer hastalarda ekokardiyogarfide anormal bulgu yoktu. 4 hastanın aile öyküsünde BS mevcuttu. APT 13/78 hastada pozitif (%16,6) idi (tablo-1) ve test sırasında hiç bir hastada yan etki görülmedi. Testi pozitif çıkan 2/13 hastada (%15,38) hastalık ile ilişkili SCN3B ve SCN5A genlerinde mutasyon saptanırken, 3 hastada genetik tarama negatif saptanmış, ve diğer hastalarda genetik testler halen çalışılmaktadır. Testi pozitif çıkan senkop ya da kardiyak arrest öyküsü olan semptomatik 7 hastada (%53,8) İCD implantasyonu gerçekleştirildi.
SONUÇ: APT testi BS şüphesi olan pediyatrik hastalarda güvenli ve etkili bir tanı yöntemidir. Testi pozitif saptanan hastalara BS'a yönelik genel önlemler önerilip, semptomatik seçilmiş hastalarda İCD implantasyonu temel koruyuca tedavi olarak önerilmelidir.

Anahtar Kelimeler: Ajmalin provakasyon testi, Brugada sendromu, pediatrik

Tablo-1: Ajmalin provokasyon testi pozitif çıkan hastaların özellikleri

Hasta No	Cinsiyet ve Yaş	Semptom	Ailede ani ölüm ya da BS öyküsü	Tedavi
Hasta 1	E, 12,2 yaş	senkop	+	İCD
Hasta 2	E, 16,3 yaş	kardiyak arrest	-	İCD
Hasta 3	K, 14,1 yaş	senkop	+	İCD
Hasta 4	K, 20,6 yaş	asemptomatik	+	-
Hasta 5	E, 15,9 yaş	asemptomatik	-	-
Hasta 6	E, 15,2 yaş	senkop	-	İCD
Hasta 7	E, 21,2 yaş	senkop	+	İCD
Hasta 8	K, 13,9 yaş	asemptomatik	+	-
Hasta 9	E, 16,6 yaş	asemptomatik	-	-
Hasta 10	E, 10,1 yaş	senkop	-	-
Hasta 11	K, 5,2 yaş	çarpıntı	+	-
Hasta 12	E, 9,4 yaş	kardiyak arrest	-	İCD
Hasta 13	K, 15,6 yaş	senkop	+	İCD

E=erkek, K=kız

SS-21

Konvansiyonel Kalp Pili Kaynaklı Kalp Yetmezliği Olan Çocuklarda Kardiyak Resenkronizasyon Tedavisi

Mehmet Küçük[1], İlker Ertuğrul[2], Ahmet Aydın[3], Hakan Aykan[2], Tevfik Karagöz[2], Mustafa Yılmaz[3], Aydın Adıgüzel[2]
[1]Samsun Üniversitesi, Çocuk Sağlığı ve Hastalıkları ABD
[2]Hacettepe Üniversitesi, Çocuk Kardiyolojisi Bilim Dalı
[3]Hacettepe Üniversitesi, Kalp ve Damar Cerrahisi Anabilim Dalı

GİRİŞ-AMAÇ: Konjenital kalp hastalığı olan çocuklarda konvansiyonel kalp pili tedavisi sıklıkla kalp yetmezliği ile ilişkilidir ve bu popülasyonda geç morbiditenin önemli bir nedenidir. Kardiyak resenkronizasyon tedavisi (KRT), bu hasta grubunda kalp pili kaynaklı kalp yetmezliği için umut verici bir tedavi gibi görünmektedir; ancak pediatrik popülasyonda KRT endikasyonları konusunda hala bir fikir birliği yoktur ve uygun hasta seçim kriterleri oluşturulamamıştır. Bu çalışmada, kalp pili kaynaklı kalp yetmezliği tanısı alan pediatrik hastaların özelliklerini ve KRT'nin bu hastalarda klinik, elektrokardiyografik ve ekokardiyografik parametrelere etkisini araştırmayı amaçladık.
YÖNTEM: Klinik, ekokardiyografik bulgular ve/veya kanda yüksek beyin natriüretik peptit (BNP) seviyeleri ile konvansiyonel kalp pili kaynaklı kalp yetmezliği tanısı alan ve bu nedenle kardiyak resenkronizasyon tedavisi yapılan hastalar çalışmaya dahil edildi. Hastaların demografik özellikleri, kalp pili takılma endikasyonları, KRT operasyonlarının özellikleri, hastaların KRT öncesi ve sonrası klinik, elektrokardiyografik ve ekokardiyografik parametreleri incelendi. Hastaların KRT işlemi öncesi ve sonrası parametreleri Wilcoxon işaretli sıralar testi kullanılarak karşılaştırıldı.
BULGULAR: 2011-2018 yılları arasında hastanemizde 8 çocuğa kalp pili kaynaklı kalp yetmezliği teşhisi ile KRT implantasyonu uygulandı. Kalp pili tedavisi endikasyonları 6 hastada postoperatif atriyoventriküler blok ve 2 hastada konjenital atriyoventriküler bloktu. İlk tanı 2 hastada Fallot tetralojisi; 2 hastada ventriküler septal defekt ve subaortik ridge; birinde atriyoventriküler septal defekt ve birinde ventriküler septal defekt idi. Konjenital atriyoventriküler bloklu iki hastada doğuştan yapısal kalp hastalığı yoktu. KRT implantasyonu sırasında hastaların medyan yaşı 6,7 yıldı (1.6–15.3). KRT öncesi medyan pacing süresi 46.5 aydı (18-120). Kalp pili modu 7 hastada VVIR ve 1 hastada DDD idi. Kalp pili elektrod yerleri 5 hastada sağ ventrikül apeksi, bir hastada sağ ventrikül çıkış yolu, bir hastada interventriküler septum ve bir hastada sağ atriyum ve interventriküler septum idi. KRT tedavisi için ya sadece sol ventriküle ek bir elektrod implante edildi veya bir elektrod sol ventriküle ve bir elektrod sağ atriyuma implante edilecek şekilde kardiyak resenkronizasyon tedavisi uygulandı. Dört hastada sağ ventrikül elektrodunun yeri değiştirilmedi; 4 hastada yeniden başka bir pozisyona implante edildi. Hastaların fonksiyonel sınıfı, KRT implantasyonlarından sonra medyan 4 aylık takipte medyan 2'den 1'e düştü. Elektrokardiyografide medyan QRS süresi, KRT implantasyonundan sonra 170 milisaniyeden 120 milisaniyeye düştü. Medyan BNP seviyeleri, işlem sonrası medyan 4 ayda 374'ten 26,2 pg/ml'ye düştü. Ekokardiyografide, mitral kapak yetersizliği median 2. dereceden 1'e düştü. Median sol ventrikül diyastol sonu ve sistol sonu çapları, KRT implantasyonlarından sonraki medyan 6 aylık takipte önemli ölçüde azaldı (sırasıyla p:0.05 ve 0.017). Medyan fraksiyonel kısalma ve ejeksiyon fraksiyonu (EF) değerleri sırasıyla %16,5 ve %23,5 arttı. Fraksiyonel kısalma ve EF'deki artışlar istatistiksel olarak anlamlı idi (sırasıyla p değerleri 0,027 ve 0,017). Fraksiyonel kısalma ve ejeksiyon fraksiyonu değerleri son kontrolde tüm hastalarda normal sınırlar içindeydi. İşlemler sırasında veya sonrasında herhangi bir majör komplikasyon görülmedi. Bir hastada oluşan lead kırığı pil değişimi sırasında sorunsuz bir şekilde değiştirilerek tedavi edildi.
SONUÇ: Kalp pili implantasyonu sırasında implantasyon bölgesi büyük önem taşımaktadır. Uygun yerden pace edilmeyen kalplerde kalp yetmezliği gelişmesi kaçınılmazdır. KRT bu şekilde kalp yetmezliği gelişen hastalarda etkin bir tedavi yöntemidir. Opere hastalarda interventriküler iletim defekti olabileceğinden lead repozisyonundan daha faydalı sonuçları olabilir.

Anahtar Kelimeler: Kardiyak resenkronizasyon tedavisi, kalp yetmezliği, postoperatif av tam blok, kalp pili ilişkili kalp yetmezliği

SS-22

Çocuklarda Sol Taraflı Aksesuar Yol Ablasyonlarında Transseptal Ponksiyon ve PFO Yolunun Karşılaştırılması

Aras Tulunoğlu, Hasan Candaş Kafalı, Ayşe Sülü, Betül Çınar, Alper Güzeltaş, Yakup Ergül
Sağlık Bilimleri Üniversitesi, Mehmet Akif Ersoy Göğüs Kalp ve Damar Cerrahisi Eğitim ve Araştırma Hastanesi, Pediyatrik Kardiyoloji Kliniği

GİRİŞ: Antegrad ve retrograd yolla girişimler sol taraflı aksesuar yol (AP) ablasyonlarında kullanılmaktadır. Retrograd yaklaşımda ponksiyona bağlı önemli arteriyel komplikasyonları nedeniyle tecrübeli pediatrik elektrofizyologlar sol atriyuma erişim için patent foramen ovale (PFO) yolunu veya transseptal ponksiyon (TSP) uygulamayı tercih etmektedirler.
YÖNTEM: Yapılan bu retrospektif çalışmada, merkezimizde 2013 ve 2021 yılları arasında sol taraflı aksesuar yolu (AP) olan 322 pediatrik hasta dahil edildi. Seçilen tüm hastalarda PFO ve TSP yolu tercih edildi. AP tipi, prosedür ve floroskopi süresi, komplikasyonlar, başarı ve nüks oranları karşılaştırıldı. Floroskopi ve 3D haritalama tüm vakalarda kullanıldı.
BULGULAR: EPS yapılan 233 hastada TSP, 89 hastada PFO yolu kullanıldı. Her iki grupta 196 hastanın (%60.9) cinsiyeti erkekti. TSP yapılan hastaların ortalama yaş ve ağırlıkları 12.55±3.73 yaş ve 49.36±19.14 kilogramdı. PFO yolu kullanılan hastaların ortalama yaş ve ağırlıkları 11.26±4.79 yaş ve 45.07±21.42 kilogramdı. Toplamda 205 hastada (%64) manifest, 117 hastada (%36) gizli AP yol mevcuttu. TSP vakalarında bir hastada kendini sınırlayan perikardiyal efüzyon dışında herhangi bir komplikasyon izlenmedi. AP lokasyonu 111 hastada (%34.4) lateralde, 80 hastada (%24.8) posterolateraldeydi. Ortalama prosedür süresi TSP hastalarında 141.2±51.69 dakika, PFO hastalarında 138.1±52.18 dakikaydı. Ortalama floroskopi süresi TSP hastalarında 3.99±3.91 dakika, PFO hastalarında 1.54±3.27 dakikaydı. Başarısız olarak değerlendirilen vaka sayısı her iki grupta da dörttü. Başarı oranı TSP olgularında %98 iken, PFO olgularında %95,5'ti. Takiplerde nüks olarak değerlendirilen vaka sayısı TSP'li olgularda 7 (%3), PFO'lu olgularda 7 (%7,8) idi. Her iki grup istatistiksel olarak karşılatırıldığında, başarı (p=0.228), komplikasyon (p=0.328), nüks (p=0.073) oranları ve prosedür süresinde (p=0.463) anlamlı bir fark saptanmadı. Floroskopi süresi PFO yolu kullanılan hastalarda beklenildiği gibi anlamlı farklı bulundu (p<0.0001).
SONUÇ: Sol taraflı AP ablasyonlarda TSP uygulaması veya PFO yolu başarılı bir şekilde uygulanabilmektedir. PFO varlığı prosedür süresi, başarı ve nüks oranlarına anlamlı bir etkisi olmamakla birlikte, floroskopi süresi beklenildiği gibi kısa saptanmıştır.

Anahtar Kelimeler: Transseptal ponksiyon, patent foramen ovale, aksesuar yol, gizli yol, pediatrik ablasyon

SS-23

Supraventriküler Aritmisi Olan Pediatrik Hasta Grubunda Koroner Sinüs Ablasyonları; Tek Merkez 8 Yıllık Deneyim

Hacer Kamali, Hasan Candaş Kafali, Bahar Caran, Ayşe Sülü, Alper Güzeltaş, Yakup Ergül
Sağlık Bilimleri Üniversitesi, Mehmet Akif Ersoy Göğüs Kalp ve Damar Cerrahisi Eğitim ve Araştırma Hastanesi, Pediyatrik Kardiyoloji Kliniği

GİRİŞ-AMAÇ: Koroner sinüs içi ablasyonlar, atriyal taşiaritmiler (atriyal makroreentri, fokal atriyal taşikardi, atriyal flutter ve fibrilasyonlar), aksesuar yollar (AP), AV nodal reentran taşikardiler (CS ostium) ve hatta ventriküler taşikardi dahil olmak üzere çeşitli aritmik substratlar için yapılabilmektedir. Bu çalışmanın amacı, koroner sinüste yapılan ablasyonların güvenliği ve etkinliği konusundaki deneyimlerimizi ortaya koymaktır.
GEREÇ-YÖNTEM: Ekim 2013'ten Ekim 2021'e kadar tek bir merkez tarafından koroner sinüste ablasyon uygulanan tüm hastaların verileri retrospektif olarak incelendi. Klinik başvuru, taşikardiye neden olan aritminin tipi, ablasyon prosedürü ve sonuçları kaydedildi.
BULGULAR: Çalışmaya 27 olgu dahil edildi. Bu çalışmanın planlandığı merkezin 8 yıllık elektrofizyolojik ablasyon sayısı 1450 dir. Olguların ortanca yaş ve ağırlıkları 11 yaş (min 4,3 max 18 yaş) ve 43,5 kg (min 16 max 110 kg) idi. Olguların 19 tanesi (%70,4) Wolff–Parkinson–White Sendromu (WPW)(9/19 supraventriküler taşikardi ile, 8/19 olgu asemptomatik WPW, 2/19 olgu hızlı geçişli atrial fibrilasyona bağlı senkop ile) tanısı ile takipli iken 4 olgu (%14,8) gizli aksesuar yolu olan SVT ile, 2 olgu (%7,4) fokal atrial taşikardi (FAT) ve 2 (%7,4) olgu permanent junctional reciprocating tachycardia (PJRT) tanısı ile takipli idi. Olguların özgeçmişinde bir olgunun tek ventrikül tamiri yapılan Glen anastomozu olduğu, 3 olgunun taşikardinin tetiklediği dilate kardiyomiyopati olduğu ve 2 olgunun hızlı geçişli atrial fibrilasyona bağlı senkop nedeniyle kardiyoversiyon yapıldığı öğrenildi. On olgu daha önce farklı farklı merkezde ablasyon yapılmış olgulardı. Özellikle koroner sinüs divertikülü saptanan 11/19 olguda Lead 2,3 ve aVF de negatif delta dalgası dikkat çekiciydi. İki olguda 2 ayrı aksesuar yol vardı. Manifest aksesuar yolu olan 19 olgudan 15(%79) tanesinin akseuar yolu riskli, 3 (%15,7) tanesinin sınırda riskli olup bir tanesinin akseuar yol riskli değildi ve hepsi adenozin yanıtsızdı. Transseptal yol 17/27 (%63) olguda uygulandı ve floro 25/27 (%92,5) olguda kullanıldı. Ortanca floro süresi 9,45 sn (min 1 max 34,5) idi. Radyofrekans kateter (RF) ablasyon 25/27 (%92,5) olguda uygulandı ve 16/25(%64) olguda irrigated kateter kullanıldı. Kriyoablasyon 4/27(%14,8) olguda uygulandı ve bunların 2 tanesine sonrasında RF ile kateter ablasyon yapıldı. Ortanca prosedür süresi 186 dk (min 105 max 290 dk) ve prosedür tüm olgularda başarılı idi. Koroner arter hasarı dahil herhangi bir komplikasyon izlemde görülmedi. Takip süresi ortanca 33 ay(min 1 max 72 ay) olup takipte hastalarda rekurrens izlenmedi.
SONUÇ: Fokal atrial taşikardi yada sol posteroseptal aksesuar yolların atrial taşiaritmilerinde, AV nodal reentran taşikardilerde ve hatta PJRT de endokardiyal yol ile ablasyon başarısız olduğunda koroner sinüs içinden ablasyon başarılı ve güvenli bir şekilde yapılabilir. Manifest akseuar yolu olan daha önce başarısız ablasyon girşimi olan ve tipik elektrokardiyografik bulguları olan olgularda koroner sinüs divertikülünden şüphelenilmelidir. Koroner sinüs içinden ablasyon yapılan vakalarda koroner arter hasarından kaçınmak için ablasyon bölgesinin ilk değerlendirmesi için koroner sinüs anjiyografi yapılmalı ve ayrıca radyofrekans kateter ablasyonundan önce koroner anjiyografi yapılmalıdır.
Koroner sinüs içinde radyofrekans ablasyonun klinik olarak tanınan komplikasyonlarının insidansı, yüksek hacimli ve deneyimli merkezlerde düşük olduğu düşünüldü.

Anahtar Kelimeler: atrial aritmi, koroner sinüs, ablasyon

koroner sinüs divertikülü

SS-24

Opere konjenital kalp hastalığı olan hastalardaki intra-atrial-reentran taşikardi (İART) ablasyonunda yüksek-dansiteli multielektrod haritalama kateter(AdvisorTM HD Grid) kullanımı; Karşılaştırmalı Çalışma

Yakup Ergül[1], Hasan Candaş Kafalı[1], Erkurt Öztürk[2], Selman Gökalp[1], Gülhan Tunca Şahin[2], Özgür Sürgit[3], Alper Güzeltaş[1]
[1]Sağlık Bilimleri Üniversitesi, İstanbul Mehmet Akif Ersoy Göğüs Kalp Ve Damar Cerrahisi Eğitim Ve Araştırma Hastanesi, Çocuk kardiyolojisi
[2]Sağlık Bakanlığı istanbul Başakşekir Çam ve Sakura Şehir Hastanesi, Çocuk Kardiyolojisi
[3]Sağlık Bilimleri Üniversitesi, İstanbul Mehmet Akif Ersoy Göğüs Kalp Ve Damar Cerrahisi Eğitim Ve Araştırma Hastanesi, Kardiyoloji

GİRİŞ-AMAÇ: Konjenital kalp hastalığı (KKH) olan opere olgularda uzun dönemde en sık morbidite nedenlerinden biri aritmiler olurken, bunların içinde intra-atrial-reentran taşikardiler (İART) en önemli grubu oluşturmaktadır. Önceki cerrahilere ait skar alanları etrafında dönen kompleks makroreentran halkaların haritalanması ve ablasyonu hem süre hem de başarı ve nüks anlamında önemli zorluklar içermektedir. Yeni geliştirilen multi-elektrod yüksek dansiteli ('highdensity';HD) haritalama kateterleri ile hem haritalama ve dolayısıyla toplam prosedür süresinde anlamlı kısalma, hem de işlem başarısında artış ve nükslerde azalma sağlamak mümkün hale gelmiştir. Bu çalışmada merkezimizde opere olmuş KKH tanılı pediatrik ve genç erişkin İART hastalarında ızgara ('grid') şekilli yeni bir yüksek dansitelimulti-elektrodlu kateter (AdvisorTM HD Grid, AbbottLaboratories, Abbott Park, IL) ile haritalama ve ablasyon sonuçlarımızı paylaştık.
YÖNTEM: Merkezimizde Ekim2019 ve Aralık2021 tarihleri arasında opereKKH'lı İART tanılı olup elektrofizyolojik çalışmada HD Grid kateter kullanılarak ablasyon yapılan pediatrik ve genç erişkin vakalar (Grup-1, n=16) çalışmaya dahil edilerek, sonuçlar, bu tarihlerden önce (Nisan2010-Eylül2019) standart kuadripolardiagnostikkateterler kullanılarak haritalama yapılan hastalar (Grup-2, n=10)ile karşılaştırılmıştır. Tüm prosedürler genel anestezi altında, 3-boyutlu elektroanatomik haritalama sistemi (EnSite3D mappingsystem, AbbottLaboratories, Abbott Park, IL) kullanılarak sınırlı floroskopi yardımıyla gerçekleştirilmiştir.
BULGULAR: Ekim 2019-Aralık 2021 tarihleri arasında toplam 16 hastada (9 erkek;%56,2) HD Grid kateter kullanılarak İART ablasyonu gerçekleştirildi. Hastaların ortalama yaşı 21,8±7,6 yıl (10,2-37)ve ortalama vücut ağırlığı 60,7±14,3 kg (40-76) idi. 2.grupta (10 hasta, 5erkek;%50) aynı değerler sırası ile ortalama 18.8±6.1 yılve ortalama 57.9±17.1kg idi. OpereKKH tanıları Fallottetralojisi(n=7), büyük arterlerin D-Transpozisyonu (Senningoperasyonu;n=2), Ebstein anomalisi(n=2), atriyoventriküler septal defekt(n=2), ventriküler septal defekt(n=2), atriyal septal defekt(n=1) ve tek ventrikül fizyolojisi (Fontanoperasyonu;n=1) idi. Ortalama işlem süresi 161,5±33,3 dakika (110-233) idi ve Grup-2 ile karşılaştırıldığında prosedür süresi (284,7±68,4 dakika) anlamlı olarak kısa bulundu (p<0,05). Her iki grup arasında ortalama floroskopi süreleri açısından anlamlı bir fark bulunmadı (9,8±9,3s dakika ile 15±17 dakika, p=0,452). 1. gruptaki iki hasta haricinde (D-transpoziyon) tüm hastalarda İART halkaları sağatriyum kökenli olup toplam vakaların 17/26'sında(%65)kavatriküspidistmus İART halkası içinde saptandı. 1.Gruptaki hastalarda haritalama işlemi sırasında ortanca 13.000 adet nokta alınırken, ortanca 3300 nokta kullanıldı. 1.Grupta 2 hastada iki ayrı İART halkası olmak üzere toplamda 18 ayrı İART halkası saptanırken (bunlardan 2 tanesi '8' figürü şeklinde) iki hastada ek aritmi substratı izlendi (fokal atrial taşikardi;FAT). 2.Grupta bir hastada iki ayrı İART halkası bulunurken bir hastada da ek aritmi substratı saptandı (FAT). Tüm hastalarda irrigated radyofrekans ablasyon tercih edilirken 1. Grup'ta ortalama lezyon sayısı (19.7±9.9 adet) 2.Gruba göre (51±28 adet) anlamlı olarak daha azdı (p=0,027). 1.Grupta tüm hastalarda ablasyon başarısı sağlanırken (%100)ve ortalama 15,7±8,9 aylık takip süresinde hiç rekürrens görülmezken (%0), 2.Grupta akut başarı oranı 7/10(%80) anlamlı olarak düşük bulunda (p=0,045) ve ortalama rekürrens oranı 2/10(%20) daha yüksek saptandı (p=0,090). 1.gruptaki bir hastada işlem sonrası sol femoralvenözkateterizasyona bağlı görülen ve izlemde spontanrezolüsyona giden retroperitonealhemotam haricinde diğer hastalardakomplikasyon görülmedi.
SONUÇ: OpereKKH'lı çocuklarda İART ablasyonunda Advisor™ HD Gridmultielektrodkateterinin haritalamada kullanılması, prosedür süresini önemli derecede kısaltırken, işlem başarısını da artırıyor gibi görünmektedir. Nüks ve uzun dönem başarısı için daha fazla sayıda hasta ve daha uzun izlem süresine ihtiyaç vardır.

Anahtar Kelimeler: Yüksek dansiteli haritalama kateteri(HD Grid), Radyofrekans ablasyon, İntra-atrial reentran taşikardi (İART), Konjenitak kalp hastalığı (KKH)

Tablo-1

	1. Grup (n=16)	2. Grup (n=10)	p değeri
Ortalama yaş (yıl)	21,8±7,6	18,8±6,1	0,391
Ortalama vücut ağırlığı (kg)	60,7±14,3	57,9±17,1	0,586
Erkek cinsiyet n=(%)	9/16 (%56,25)	5/10 (%50)	0,999
Aritmi/İART özellikleri n=(%) CTİ bağımlı Çift İART halkası 'Sekiz' şeklinde İART halkası Ek Aritmi substratı (FAT)	9 (%56,25) 2(%12,5) 2(%12,5) 2(%12,5)	8 (%80) 1 (%10) Yok 1 (%10)	-
Opere KKH tanısı (%) ASD AVSD VSD Ebstein D-TGA (Senning op.) TOF Tek ventrikül (Fontan)	1 (%6,25) 2 (%12,5) 2 (%12,5) 2 (%12,5) 2 (%12,5) 7 (%43,75) 1 (%6,25)	1 (%6,25) 1 (%6,25) 2 (%12,5) 1 (%6,25) 1 (%6,25) 3 (%18,75) 1 (%6,25)	-
Ortalama işlem süresi (dakika)	161,5±33,3	284,7±68,4	<0,05
Ortalama floroskopi süresi (dakika)	9,8±9,3	15±17	0,452
Ortalama lezyon sayısı(n=)	19.7±9.9	51±28	0,027
Akut başarı (%)	%100	%70	0,045
Komplikasyon (n=)	1*	0	-
Ortalama takip süresi (ay)	15,7±8,9	92,7±38,3	-
Rekürrens oranı	0	2/10 (%20)	-

*ASD: Atrial septal defekt, AVSD: Atrioventrikülerr septal defect KKH: Konjenital kalp hastalığı, CTİ; kava-triküspidistmus, D-TGA: Büyük arterlerin D-Transpozisyonu, FAT; fokal atrial taşikardi, İART; İntra-atrial reentran taşikardi, TOF: fallottetralojisi VSD: Ventriküler septal defekt *1 Hastada sol femoral ven aksesi sonrası, spontan rezolüsyona giden retroperitoneal hemtom gelişti*

SS-25

Sık ventriküler erken vuruları olan çocuk hastalarda sol ventrikül fonksiyonları ve ilişkili faktörler

Hilmi Onur Kabukçu, Pelin Köşger, Ayşe Sülü, Hikmet Kıztanır, Ahmet Sarı, Birsen Uçar
Eskişehir Osmangazi Üniversitesi Çocuk Kardiyoloji Bilim Dalı, Eskişehir

GİRİŞ-AMAÇ: Çocuklarda görülen ventriküler erken vurular (VEV) sıklıkla asemptomatiktir. Ancak sık tekrarlayan VEV durumunda semptomatik olabilir. Sık tekrarlayan VEV'ler çarpıntı, dispne, başdönmesi, presenkop, senkop ve egzersiz kapasitesinde azalma gibi semptomlara neden olabilir. Sık tekralayan VEV, saatte 10 ila 30 arası VEV olması veya 24 saatte 500'den fazla VEV olması olarak tanımlanır. Ventriküler erken vuruların sol ventriküler dilatasyonu ve disfonksiyonuna, diastolik disfonksiyon ile karakterize kardiyomiyopatiye yol açabildiği gösterilmiştir. VEV ilişkili kardiyomiyopati; efektif ablasyon sonrasında sol ventrikül ejeksiyon fraksiyonu (LVEF) değerinde > %10 artış olması ya da LVEF'nin %50'nin üzerine çıkması olarak tanımlanmaktadır. Çalışmamızda VEV sıklığı > %5 olan çocuk hastalarda, sol ventrikül fonksiyonlarını konvasiyonel ve ileri ekokardiyografik ölçümlerle değerlendirmeyi, günlük VEV yükü, VEV morfolojisi, "coupling interval" zamanı, QRS süresi ve efor testi yanıtı ile sol ventrikül fonksiyonları arasında ilişki olup olmadığını araştırmayı amaçlanmıştır.

YÖNTEM: Bu çalışmaya Eskişehir Osmangazi Üniversitesi Tıp Fakültesi'nde Çocuk Kardiyoloji Polikliniği'ne başvuran, ritim Holter sonucunda %5'den fazla VEV sıklığına sahip olan, beraberinde kronik hastalık öyküsü olmayan, 5-18 yaş arası 23 hasta çocuk ve 33 sağlıklı çocuk dahil edildi. Olguların yaş, cinsiyet, vücut ağırlığı, vücut kitle indeksi, kan basıncı, başvuru semptomu, hemoglobin değeri, tiroid hormon testleri ve aile öyküsü olup olmadığı verileri toplandı. Elektrokardiyografi, efor testi, 2D, M-mode, doku Doppler (TDI) ve speckle tracking strain ekorkardiyografi(STE) verileri incelendi. Hastalar VEV sıklıklarına göre %5-10 VEV (n = 17) ve > %10'dan fazla (n = 6) olarak iki gruba ayrıldı. Veriler hem hasta ile kontrol grubu arasında ve hem subgruplar arasında karşılaştırıldı.

BULGULAR: Demogrofik özellikler, elektrokardiyografi, efor testi ve ritim Holter verilerinde gruplar arasında fark saptanmadı (p > 0,05). sol ventrikül diyastol sonu çapı, izovolemik gevşeme zamanı, miyokardiyal performans indeksi ve sağ ventrikül diyastol sonu çapı hasta grubunda kontrol grubuna göre daha yüksek saptandı (sırasıyla p = 0,038, p < 0,001, p = 0,009, p = 0,001). Longitunidal bazal anterolateral, bazal inferolateral, bazal anterior, iki odacıklı total strain ile total global strain süresi hasta grubunda kontrol grubuna göre düşük saptandı (sırasıyla p = 0,002, p = 0,002, p = 0,003, p = 0,030, p = 0,025). Sirkumfleks bazal anteroseptal, bazal anterior, bazal inferolateral, midline anteroseptal, bazal total, midline total ve global total strain eğrilerinde hasta grubunda kontrol grubuna göre daha düşük saptandı (sırayla p = 0,003, p = 0,003, p = 0,026, p = 0,003, p = 0,006, p = 0,022, p = 0,017).

SONUÇ: Sonuç olarak, LVEF'nin normal olduğu sık VEV'li çocuk hastalarda biventriküler dilatasyon ve doku Doppler inceleme saptanabilen diyastolik faz ön planda olmak üzere global miyokardiyal fonksiyonlarda etkilenme olabilir. Bu hastalarda STE ile sol ventrikül sistolik fonksiyonlarındaki subklinik etkilenme saptanabilir.

Anahtar Kelimeler: Ventriküler erken vuru, kardiyomiyopati, STE, TDI

Tablo 1



Hasta ve kontrol gruplarının demografik verilerinin karşılaştırılması

Tablo 10



Hasta Subgruplarının STE ile Sirkumferansiyel Strain Eğrilerinin Karşılaştırılması

Tablo 2

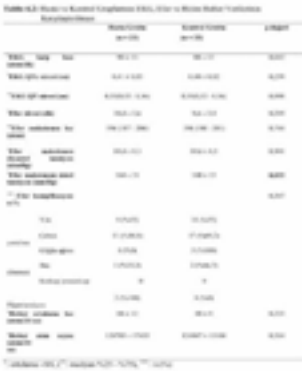

Hasta ve Kontrol Gruplarının EKG, Efor ve Ritim Holter Verilerinin Karşılaştırılması

Tablo 3

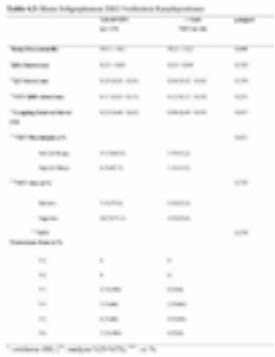

Hasta Subgruplarının EKG Verilerinin Karşılaştırılması

Tablo 4

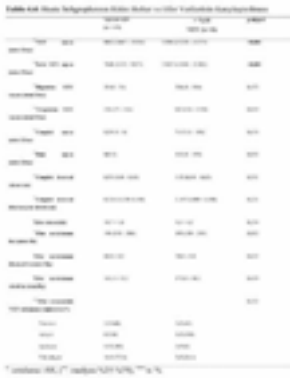

Hasta Subgruplarının Ritim Holter ve Efor Verilerinin Karşılaştırılması

Tablo 5

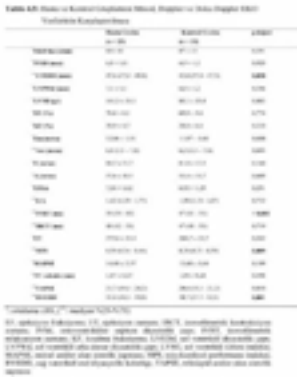

Hasta ve Kontrol Gruplarının Mmod, Doppler ve Doku Doppler EKO Verilerinin Karşılaştırılması

Tablo 6



Hasta Subgruplarının Mmod, Doppler ve Doku Doppler EKO Verilerinin Karşılaştırılması

Tablo 7



Hasta ve Kontrol Gruplarının STE ile Longitunidal Strain Eğrilerinin Karşılaştırılması

Tablo 8



Hasta Subgruplarının STE ile Longitunidal Strain Eğrilerinin Karşılaştırılması

Tablo 9

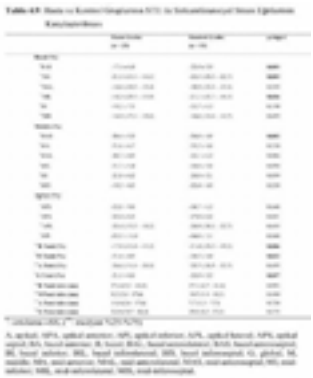

Hasta ve Kontrol Gruplarının STE ile Sirkumferansiyel Strain Eğrilerinin Karşılaştırılması

SS-26

Çocuklarda ventriküler ekstrasistol sıklığı ile ventriküler repolarizasyon parametreleri arasındaki ilişkinin incelenmesi

Cem Karadeniz[1], Nur Hilal Dedeoğlu[2], Kaan Yildiz[3]
[1]Katip Çelebi Üniversitesi, Çocuk Kardiyoloji Bilim Dalı, İzmir
[2]SBÜ Tepecik Eğitim ve Araştırma Hastanesi, Çocuk Sağlığı ve Hastalıkları Ana Bilim Dalı, İzmir
[3]SBÜ Tepecik Eğitim ve Araştırma Hastanesi, Çocuk Kardiyoloji Kliniği, İzmir

AMAÇ: Bu çalışmamızda, merkezimizde ventriküler ekstrasistol (VES) nedeniyle takip edilen kardiyak fonksiyonları normal 0-18 yaş aralığındaki çocuklardaki VES sıklığının, elektrokardiyografik olarak ventriküler aritmilere eğilimi gösteren repolarizasyon parametreleri üzerine olan etkisinin ortaya konulması ve bunların aynı yaş grubundaki VES'leri olmayan sağlıklı kontrollerle karşılaştırılması amaçlanmıştır.
GEREÇ-YÖNTEM: İzmir Tepecik Eğitim ve Araştırma Hastanesi Çocuk Kardiyoloji Polikliniği'ne 2020-2021 tarihleri arasında başvuran VES tanısı alıp yapısal kalp hastalığı bulunmayan ve çarpıntı, senkop, göğüs ağrısı gibi şikayetlerle başvurup ekosu normal olan, Holterlerinde VES saptanmayan sağlıklı 0 – 18 yaş arası hastalar çalışmaya alınmıştır. Çalışmaya katılan tüm hastaların EKG'leri çekilip, hastaların VES sıklıkları holter kayıtlarından saptanmıştır. VES sıklığı 24 saatlik holter kayıtlarında %1'in altında nadir, %1-5 arasında hafif, %5-10 arsında orta sık,%10' un üzerinde çok sık olarak sınıflandırılmıştır. Tüm hastaların standart 12 kanal EKG'leri değerlendirilerek ventriküler repolarizasyon parametreleri karşılaştırılmıştır. Çekilen EKG'lerde kalp hızı, QTmax süresi, QTmin süresi, QT dispersiyonu, QTcmax süresi, QTcmin süresi, QTc dispersiyonu, Tp-e süresi, Tp-e/QT oranı, Tp-e/QTc oranı ve QT/QRS oranları hesaplanmıştır.
BULGULAR: VES sıklıklarına göre gruplandırıldığında toplam 34 VES tanılı hastadan 6 hasta <%1 in altında, 7 hasta %1-5 arasında, 5 hasta %5-10 arasında, 16 hasta ise >%10 ve üzerinde saptanmıştır. Bu hasta grupları ile kontrol grubundaki 34 hastanın demografik verilerinin benzer olduğu ve cinsiyet, yaş ve VKİ değerleri arasında istatistiksel olarak anlamlı bir fark saptanmadığı görüldü.
Çalışmaya katılan tüm gruplar arasında incelendiğinde ventriküler repolarizasyon parametreleri ve kan basınçları arasında anlamlı bir fark saptanmadı. Değişkenler ile VES % artışı arasındaki ilişki katsayıları istatistiksel olarak anlamlı değildi. Son olarak VES'li hastalar ile kontrol grubu karşılaştırıldığında da repolarizasyon parametreleri arasında anlamlı fark saptanamadı.
SONUÇ: Bu çalışmamızda VES tanılı grup ile kontrol grubu arasında ventriküler repolarizasyon parametreleri açısından anlamlı bir fark saptanmadı. Ayrıca VES sıklığı ile bu parametreler arasında da anlamlı bir korelasyon saptanmadı. Bu durumun iki önemli sebebi olabilir. Birincisi bizim sık VES'li hasta sayımızın az olması ikincisi ise hasta popülasyonumuzun pediatrik yaş grubu olması nedeniyle erişkinlerden farklı olarak henüz yaş ile ilişkili miyokardiyal etkilenmelere daha az maruz kalmış olmaları gösterilebilir. Bu nedenle çalışmamızın daha fazla hastanın dahil edilmesi ile uzun dönem izlemli olarak ileri dönemlerde tekrar sonuçlarının değerlendirilmesi planlandı.

Anahtar Kelimeler: Çocuk Kardiyoloji, Elektrokardiyogram, Ventriküler Ekstra Sistol, ventriküler repolarizasyon parametreleri

SS-27

Yapısal kardiyak anomalisi ve süreğen hastalığı olmayan ventriküler erken vuru (VEV)'lu çocuk ve adolesan hastalarda izlem sürecinde prognozun değerlendirilmesi

Kürşat Çetin[1], Filiz Ekici[2], Fırat Kardelen[2], Muhammet Bulut[2], Şenay Akbay[2]
[1]Akdeniz Üniversitesi Tıp Fakültesi, Çocuk Sağlığı ve Hastalıkları Ana Bilim Dalı, Antalya
[2]Akdeniz Üniversitesi Tıp Fakültesi, Çocuk Kardiyoloji Bilim Dalı, Antalya

AMAÇ: Yapısal kardiyak anomalisi olmayan ventriküler erken vuru (VEV)'lu çocuk hastaların demografik özelliklerinin, VEV orijin, karakter ve sıklığının prognoz üzerine etkisini değerlendirmeyi amaçladık.
HASTALAR: Akdeniz Üniversitesi Tıp Fakültesi Çocuk Kardiyoloji kliniğinde 2017-2020 yılları arasında VEV tanısı alan ve en az iki yıl izlenen 73 hasta retrospektif olarak incelendi. Yapısal kardiyak anomalisi ya da kronik bir hastalığı olan hastalar çalışma dışı bırakıldı.
YÖNTEMLER: Tüm hastaların ilk başvuruda fizik muayene bulguları, yüzeyel Elektrokardiyogram (EKG), Ekokardiyografi ve 24 saatlik ayaktan Holter EKG bulguları takip verileriyle karşılaştırıldı. Yüzeyel EKG verilerine göre VEV kökenleri ve karakterleri belirlendi. Holter bulgularına göre hastalar üç gruba ayrıldı: seyrek VEV; VEV /Toplam atım sayısı (TAS) (≤ %5/gün), orta sıklıkta VEV (%5-10) ve sık VEV (≥ %10).
BULGULAR: Hastaların başvuru anındaki yaş ortalaması 11,1 yaş, kadın/erkek oranı:0,78 ve izlem süresi ortalama 27 aydı (maks:40 ay). Hastaların %54,8'nin ilk başvuruda aritmi ile ilişkili yakınması bulunmaktaydı ve %38,4'ünde fizik incelemede patolojik bulgu saptandı. Hastaların %89'nun VEV aksı inferiorken, %11'nin VEV aksı süperior idi. Hastaların %15,1'i sol ventrikül kökenli (VK), %84,9'u ise sağ ventrikül kökenliydi. Sağ VK VEV'li hastaların QTc süresi ortalaması sol VK hastalara göre anlamlı olarak daha yüksekti (p=0,003). Hastalarımızın %16,4'ü polimorfik VEV özelliği gösterirken, %83,6'sı monomorfik VEV özelliği göstermekteydi. %42,5'sinde ikili VEV ve %9,6'sında ise VT mevcuttu. Holter ile hastaların %58,9'u seyrek VEV, %15,1'i orta sıklıkta VEV, %26'sı ise sık VEV belirlendi. Hastaların %47,9'inde kompleks VEV tespit edildi. Hastaların tanı sırasında ve takipteki incelemelerinde ölçülen Ejeksiyon Fraksiyonu (EF) ortalamaları arasında anlamlı bir fark yoktu. Takip süresince hiçbir hastamızda sol ventrikül genişliğinde anlamlı bir artış olmadı ve sol kalp yetmezliği gelişmedi. Hastaların takipte ortalama VEV sıklığı anlamlı oranda azaldı (p<0,001). Hastaların %50,7'sinde takipte VEV'ler tamamen kayboldu. Sağ VK VEV'li hastalarda takipte VEV sıklığındaki azalma istatiksel anlamlı olmamakla birlikte daha yüksek oranda görüldü (%69,4'e karşı %54,5). Takipte VEV sıklığı artan hastalarda ilk başvuruda trigemine VEV sıklığı anlamlı olarak yüksek iken (p=0,039), VEV sıklığı azalan hastalarda ise ilk başvuruda bigemine VEV sıklığı anlamlı olarak daha yüksek saptandı (p=0,031). Ayrıca orta sıklıkta ve sık VEV'li hastalarda takiplerde VEV oranındaki azalma seyrek VEV'li hastalara göre anlamlı olarak daha fazlaydı (p=0,005). VEV morfolojisi, VT varlığı, VK ve karakteri ile izlemde VEV/TAS oranı değişimi ve VEV'lerin kaybolması arasında anlamlı ilişki saptanmadı. Farmakolojik tedavi uygulanan 25 olgu, takipteki VEV sıklığındaki değişime göre farmakolojik tedavi almayan grupla kıyaslandığında anlamlı bir fark saptanmadı. Ayrıca beş (%6,8) hastaya kateter ablasyon uygulandı ve bu hastaların dördünde tam düzelme sağlandı.
SONUÇ: Bu çalışma yapısal olarak normal kalpli çocuklarda idiyopatik ventriküler ekstra vuruların çoğunlukla inferior akslı ve sağ VK olduğunu göstermiştir. Hastaların yaş ve cinsiyetlerinin, 24 saatlik ayaktan Holter EKG izleminde VEV sıklığı, uyku/uyanıklık periyotlarında VEV sıklığı dağılımı, sürdürülemeyen VT varlığı ile ventrikül kökenlerinin prognoz üzerine etkili olmadığı hatta kompleks VEV'i olan çocuklarda bile klinik gidişatın çok iyi olduğu gösterilmiştir. İlaç tedavisi semptomatik iyileşme sağlayabilir ancak prognozu etkilememektedir. Yapısal olarak normal kalpli çocuklarda VEV'lerin prognozu olumludur.

Anahtar Kelimeler: ventriküler erken vuru, yapısal olarak normal kalp, Elektrokardiyogram, prognoz, ablasyon

TABLO-1

	VEV azalma/kaybolma (n:49)(%)	VEV değişmeyen (n:10)(%)	VEV artma (n:14)(%)	p
VEV				
İzole	25(51)	10(100)	6(42,9)	
Bigemine	20(40,8)*	0(0)	4(28,6)	**0,031***
Trigemine	4(8,2) *	0(0)	4(28,6)*	**0,039***
İkili VEV (couplet)				
Yok	28(57,1)	8(80)	6(42,9)	0,192
Var	21(42,9)	2(20)	8(57,1)	
VT (ventriküler taşikardi)				
Yok	44(89,8)	8(80)	14(100)	0,271
Var	5(10,2)	2(20)	0(0)	
Ventrikül kökeni				
Sol ventrikül	6(54,5)	2(18,2)	3(27,3)	0,374
Sağ ventrikül	43(69,4)	7(11,3)	12(19,4)	
VEV aks				
İnferior	43(87,8)	10(100)	12(85,7)	0,725
Süperior	6(12,2)	0(0)	2(14,3)	
VEV morfoloji				
Monomorfik	39(79,6)	10(100)	12(85,7)	0,360
Polimorfik	10(20,4)	0(0)	2(14,3)	
VEV karakteri				
Basit VEV	25(65,8)	7(18,4)	6(15,8)	0,409
Kompleks VEV	24(68,6)	3(8,6)	8(22,9)	
VEV sıklığı				
Seyrek VEV	22(51,2)	10(23,3)	11(25,6)	**0,005**
Orta sıklıkta VEV	9(81,8)	0(0)	2(18,2)	
Sık VEV	18(94,7)	0(0)	1(5,3)	
Farmakolojik tedavi				
Almadı (n:48)(%65,8)	29(59,2)	9(90)	10(71,4)	0,170
Aldı (n:25)(%34,2)	20(40,8)	1(10)	4(28,6)	
Kateter ablasyon				
Uygulanmadı (n:68)(%93,2)	44(89,8)	10(100)	14(100)	0,490
Uygulandı (n:5)(%6,8)	5(10,2)	0(0)	0(0)	

Bulgular n(%)ile gösterilmiştir. Pearson ki-kare test, Fisher's Exact test.

SS-28

İzole Tam Atrioventriküler Bloklu Çocuk Hastaların Klinik ve Orta Dönem Takip Özellikleri: Tek Merkez On Yıllık Deneyim

Ayşe Sülü[1], Hasan Candaş Kafalı[2], Serhat Bahadır Genç[3], İsmihan Selen Onan[3], Sertaç Haydin[3], Alper Güzeltaş[2], Yakup Ergül[2]
[1]TC. SBÜ. İstanbul Mehmet Akif Ersoy Göğüs Kalp ve Damar Cerrahisi Eğitim ve Araştırma Hastanesi, Çocuk Kardiyoloji, İstanbul; Eskişehir Osmangazi Üniversitesi Tıp Fakültesi hastanesi, Çocuk Kardiyoloji Bilim Dalı, Eskişehir
[2]TC. SBÜ. İstanbul Mehmet Akif Ersoy Göğüs Kalp ve Damar Cerrahisi Eğitim ve Araştırma Hastanesi, Çocuk Kardiyoloji, İstanbul
[3]TC. SBÜ. İstanbul Mehmet Akif Ersoy Göğüs Kalp ve Damar Cerrahisi Eğitim ve Araştırma Hastanesi, Çocuk Kalp ve Damar Cerrahisi, İstanbul

Giriş ve Amaç: İzole tam atrioventriküler blok (AVB) nadir görülen sıklıkla anneden geçen otoantikorlar ile ilişkili hastalıktır. Bazı konjenital kalp hastalıklarına eşlik edebileceği gibi izole olarak da ortaya çıkabilir. Hastaların bir kısmı prenatal ve yenidoğan döneminde tanı alsa da çocukluk çağında tanı oranı oldukça yüksektir. Biz bu çalışmada izole tam AVB tanısı konulan hastalarımızın verilerini sunmayı amaçladık. Hastalar ve YÖNTEM: Çalışmaya 2011- 2021 tarihleri arasında izole tam AVB tanısı alan 108 hasta alındı. Hastaların demografik verileri, elektrokardiyografi, ekokardiyografi, 24 saatlik holter monitorizasyonu verileri ve pacemaker implantasyonu yapılan hastaların izlem ve komplikasyonları dosya kayıtlarından retrospektif olarak değerlendirildi.
BULGULAR: Hastaların ortalama tanı yaşı 5,51 yıl idi. Tanı esnasında hastaların %74,8 inde AV blok ilişkili semptomu yoktu. Semptomatik hastaların en sık başvuru yakınması çabuk yorulma idi. Hastaların %25'i prenatal veya yenidoğan döneminde tanı aldı. Ekokardiyografi, hastaların 42'sinde normal iken 14'ünde sol ventrikül dilatasyonu mevcuttu. 48 hastada hafif mitral kapak yetersizliği mevcut iken 2 hastada orta düzeyde ve 1 hastada önemli mitral kapak yetersizliği mevcuttu. Takipte 87 hastanın pacemaker implantasyonu ihtiyacı oldu. En sık endikasyon önemli bradikardi idi. Pacemaker implantasyonu yapılan hastaların takipte ortalama batarya ömrü 5,41 yıl olup pacemaker ilişkili komplikasyon sıklığı %8 dır. Komplikasyon free takip süresi 4,86+4,12(0,1-19) (şekil 2). Pacemaker implantasyonu yapılıp takiplerine devam eden 68 hastanın replasman free süresi 4.18+2.89((0.1-10) yıl idi. Replasman free oran 1. yılda %98, 5. yılda %85, 7. yılda %74 olarak saptandı
SONUÇ: İzole CAVB nadir görülen ancak klinik takip ve tedavisi önem arzeden bir hastalıktır. Hastalar sıklıkla asemptomatik olup en sık pacemaker implantasyon endikasyonu önemli bradikardidir. Sol ventrikül disfonksiyonu özellikle sağ ventrikül anterior duvardan pace edilen hastalarda önemli bir morbidite nedenidir. Klinisyenler takipte sol ventrikül disfonksiyonu gelişimi açısından uyanık olmalıdır. Kardiyak resenkronizasyon tedavisi bu hastalar için tedavi seçeneği olarak düşünülebilir.

Anahtar Kelimeler: İzole komplet atrioventriküler blok, Pacemaker, Konjenital atrioventrüler tam blok, Kardiyak resenkronizasyon tedavisi

SS-29

Permanent Junctional Resiprokan Taşikardili Çocuk Hastalarımızın Klinik ve Elektrofizyolojik Karakteristikleri: İki Merkez 10 Yıllık Deneyim

Yakup Ergül[1], Ayşe Sülü[2], Bahar Çaran[1], Hasan Candaş Kafalı[1], Celal Akdeniz[3], Volkan Tuzcu[3]
[1]TC. SBÜ. İstanbul Mehmet Akif Ersoy Göğüs Kalp ve Damar Cerrahisi Eğitim ve Araştırma Hastanesi, Çocuk Kardiyoloji, İstanbul
[2]TC. SBÜ. İstanbul Mehmet Akif Ersoy Göğüs Kalp ve Damar Cerrahisi Eğitim ve Araştırma Hastanesi, Çocuk Kardiyoloji, İstanbul; Eskişehir Osmangazi Üniversitesi Tıp Fakültesi hastanesi, Çocuk Kardiyoloji Bilim Dalı, Eskişehir
[3]Medipol Üniversitesi Hastanesi, Çocuk Kardiyoloji, İstanbul

GİRİŞ-AMAÇ: Bu çalışmada çocukluk çağındaki permanent junctional resiprokan taşikardi (PJRT) nedeni ile takip edilen hastaların klinik özellikleri, elektrofizyolojik çalışma ve ablasyon sonuçları değerlendirilmesi amaçlanmıştır.
HASTALAR VE METOD: Çalışmaya 2011-2021 yılları arasında 2 farklı pediatrik elektrofizyoloji merkezinde PJRT tanısı ile takip edilen 29 çocuk hasta dahil edildi. Hastaların temel demografik özellikleri, elektrokardiyografi, ekokardiyografi bulguları dosya kayıtlarından retrospektif olarak elde edildi. Izlemde hastaların aldıkları medikal tedavi ve yanıtları, elektrofizyolojik çalışma yapılan hastaların elektrofizyolojik çalışma ve ablasyon verileri dosya kayıtlarından elde edildi.
BULGULAR: Hastaların ortalama tanı yaşı 3,13± 4,43(0-18) yıl ve vücut ağırlığı 18,22± 19,68 kg idi. Dört hastada fetal dönemden itibaren taşikardi öyküsü mevcuttu. Hastaların %62,1'i kızdı. Başvuru esnasında %31'inde taşikardi induced kardiyomiyopati (TİK) olup ortalama ejeksiyon fraksiyonu %34±14 saptandı. On beş (%51,7) hastada taşikardi incessant idi ve bir hasta dışında tüm hastalara ablasyon öncesi medikal tedavi verildi. Yirmi iki hasta 2 veya daha fazla ilaç kullanmakta idi. En sık kullanılan tedavi amiadoron, beta bloker, sınıf 1 c ilaçlar ve kombinasyonları şeklinde idi. Üç hastanın kliniklerimize başvuru öncesinde farklı merkezlerde başarısız elektrofizyolojik girişim öyküsü mevcuttu. Hastaların 22'sine toplam 26 ablasyon prosedürü yapıldı. En sık ablasyon endikasyonları TİK ve medikal tedaviye yanıtsızlıktı. Aksesuar yol lokalizasyonu 18 (%81,81) hastada sağ posteroseptal, 2 hastada koroner sinüs içi-main kardiak ven, 1 hastada midseptal ve 1 hastada posterior-posteroseptal oblik seyirli idi. Akut işlem başarı oranı %100 idi. Hiçbir hastada komplikasyon yaşanmadı. Nüks oranı 4/21 (%18) idi ve bunların üçüne tekrar başarılı ablasyon yapıldı. Kümülatif başarı 21/22 (%95.4) idi. Ortalama izlem süresi 4,39±3,05 yıl idi Klinik takipleri yapılan 7 hastanın sadece 1'inde spontan rezolüsyon görüldü, hastaların 6'sı medikal tedavi altında takip edilmektedir.
SONUÇ: PJRT nadir görülmesine ragmen sıklıkla incessant olup medikal tedaviye dirençlidir ve TİK gelişme riski yüksektir. Bu tarz hastalarda kateter ablasyon her yaşta düşük komplikasyon ve yüksek başarı oranları ile yapılabilir. Hastaların nüks açısından izlemi önemlidir.

Anahtar Kelimeler: Permanent junctional resiprokan taşikardi, Kateter ablasyon, Supraventriküler taşikardi, Taşikardinin indüklediği kardiyomiyopati

SS-30

Çocuklarda sinüs nod disfonksiyonunun klinik özellikleri ve seyri: On yıllık tek merkez deneyimi

Gulhan Tunca Sahin[1], Hasan Candas Kafali[2], Ayse Sulu[3], Fatma Sevinc Sengul[2], Sertac Haydin[4], Alper Guzeltas[2], Yakup Ergul[2]

[1]Sağlık Bilimleri Üniversitesi Mehmet Akif Ersoy Göğüs Kalp ve Damar Cerrahisi Eğitim ve Araştırma Hastanesi,Pediyatrik kardiyoloji Kliniği; Sağlık Bilimleri Üniversitesi Başakşehir Çam ve Sakura Şehir Hastanesi Çocuk Kardiyoloji Kliniği

[2]Sağlık Bilimleri Üniversitesi Mehmet Akif Ersoy Göğüs Kalp ve Damar Cerrahisi Eğitim ve Araştırma Hastanesi,Pediyatrik kardiyoloji Kliniği

[3]Sağlık Bilimleri Üniversitesi Mehmet Akif Ersoy Göğüs Kalp ve Damar Cerrahisi Eğitim ve Araştırma Hastanesi, Pediyatrik kardiyoloji Kliniği; Osmangazi Üniversitesi Pediyatrik kardiyoloji kliniği

[4]Sağlık Bilimleri Üniversitesi Mehmet Akif Ersoy Göğüs Kalp ve Damar Cerrahisi Eğitim ve Araştırma Hastanesi,Pediyatrik Kalp Cerrahisi Kliniği

GİRİŞ: Sinüs nod disfonksiyonu (SND) çoğunlukla sinüs nodunun ve çevresindeki atriyal miyokardın yaşa bağlı ilerleyici fibrozisi ile ilişkili, sinüs düğümünden uyarı oluşumu ve yayılımında anormalliklere yol açan bir bozukluktur. Her ne kadar yapısal kalp hastalığı olmayan çocuklarda nadiren bildirilse de özellikle çocuk kalp cerrahisindeki ilerlemeye bağlı olarak postoperatif dönemde artan sıklıkta görülmektedir.
AMAÇ: Bu çalışmada kliniğimizde sinüs nod disfonksiyonu tanısı ile izlenen çocuk hastaların klinik özellikleri, seyir ve sonuçlarının değerlendirilmesi amaçlanmıştır.
METHOD: Ocak 2011 ile Kasım 2021 tarihleri arasında üçüncü basamak pediatrik kardiyoloji merkezinde sinüs nod disfonksiyonu tanısı konulan hastaların verileri retrospektif olarak değerlendirildi.
SONUÇLAR: 51 hasta (34/%66,6 erkek) dahil edildi. Hastaların ortalama yaşı 9,3±6,4 yıl iken ortalama ağırlığı 29,6±19,2 kg idi. Yaşla uygun olmayan bradikardi ve sinüs pauseler en sık görülen ritim bozukluğuyken, senkop ve baş dönmesi (n:23, %45) en sık başvuru semptomlarıydı. 51 hastanın 40'ında (%78) yapısal kalp hastalığı, 32'sinde (%62) konjenital kalp hastalığı mevcuttu. Komplet yada parsiyel AV septal defekt (n:10), atriyal septal defekt (n:5) ve büyük arter transpozisyonu (n: 4) en sık görülen konjenital kalp hastalıklarıydı. Yedi hastada ayrıca sol atriyal izomerizm mevcuttu. Kalan 11 hastada izole sinüs nod disfonksiyonu mevcuttu. Ailesel sinüs nod disfonksiyonu olan iki kardeşte SCN5A mutasyonu saptandı. Hastaların 29' unda (%57) geçirilmiş kardiyak operasyon öyküsü mevcuttu. Sol atrial izomerizm ve kompleks konjenital kalp hastalığı tanılı bir hastada pre operatif rutin holter değerlendirmesinde tanı konulurken, diğerlerinde (28/29) postoperatif dönemde sinüs nod disfonksiyonu izlendi. En sık uygulanan cerrahi işlemler fontan ameliyatı (n:6), atriyal septal defektin kapatılması (n:5), AV septal defektin düzeltilmesi (n:4), Senning ameliyatı (n:3) ve anormal pulmoner venöz bağlantı anomalisi onarımı (n:2) idi. Yirmi dokuz (%56) hastaya (17'si kalp cerrahisi sonrası) kalp pili implantasyonu yapıldı. Kalp pili implantasyonu ile önceki operasyon arasında geçen ortalama süre 5,1 yıldı (aralık, 0-18,4 yıl). Beş hastaya postoperatif ilk 30 gün içinde kalp pili implantasyonu yapıldı. Kalp pili implantasyonu sonrası tüm hastaların semptomlarının düzeldiği gözlendi. Ortalama 43±33.7 aylık takip süresi içerisinde mortalite görülmedi.
SONUÇ: SND çocuklarda nadir görülmekle birlikte özellikle atriyal doku ile ilgili düzeltici kalp cerrahisi geçiren hastalarda daha sık görülmektedir. SND postoperatif herhangi bir zamanda ortaya çıkabileceğinden bu hastalar sürekli kontrol altında tutulmalıdır. Semptomatik olan sinüs nod disfonksiyonu tanılı hastalarda kalıcı pacemaker implantasyonu güvenli ve etkili bir tedavi yöntemidir.

Anahtar Kelimeler: Sinüs nod disfonksiyonu, çocuk, kalp pili

Tablo:Hastaların klinik ve demografik özellikleri (n:51)

Cinsiyet (Erkek)	34 (66)
Tanı anındaki ortalama yaş (yıl) (±SD)	9,3±6,4
Tanı anındaki ortalama kilo(kg) (±SD)	29.6±19.2
Yapısal kalp hastalığı ✓ Konjenital kalp hastalığı* - AV septal defekt (komplet/ parsiyel) - Atriyal septal defekt - Büyük arter transpozisyonu - Parsiyel/total anormal pulmoner venöz dönüş anomalisi - Diğerleri - Sol atrial izomerizm ✓ Kardiyomiyopati (KMP) - Sol ventriküler nonkompaksiyon KMP - Hipertrofik kardiyomiyopati - Restriktif kardiyomiyopati ✓ Miyokardit	40 (78.4) 32 (62) 10 5 4 3 10 7 3 2 1 1
Başvuru yakınması ✓ Senkop ve başdönmesi ✓ Çarpıntı ✓ Bradikardi ✓ Çabuk yorulma ✓ Asemptomatik	 23 (45) 9 (11.6) 8 (15.7) 1 (1.9) 10 (19.6)
Ek aritmi substratları ** ✓ Supraventriküler taşikardi - Atriyal fibrilasyon - İntra atriyal reentran taşikardi - Kısa RP SVT - Fokal atriyal taşikardi - Multi fokal atriyal taşikardi ✓ Ventriküler aritmiler - Ventriküler fibrilasyon - İdioventriküler ritim ✓ Diğerleri - Komplet atrioventriküler blok - Uzun QT	21(41.1) 4 4 4 3 1 1 1 2 1
Kalp pili implantasyonu ✓ Postoperatif ✓ İzole	29 (56.8) 17 12
Kalp pili endikasyonu ✓ Ciddi bradikardi veya pause ile ilişkili semptomlar ✓ Postoperatif dönemde düzelmeyen önemli bradikardi ✓ Preoperatif semptomatik SND (sol atriyal isomerizm tanılı hasta)	 23 5 1

Kalp pili Tipi ✓ Epikardiyal ✓ Transvenöz	19 (65.5) 10 (34.5)
Ortalama takip süresi (±SD)	43±33.7

*Değerler ortalama±SD veya n (%) olarak uygulanmıştır. *:. Bazı hastalarda çoklu veya kompleks konjenital kalp hastalığı mevcut **: Bazı hastalarda birden fazla aritmi substratı mevcut.*

SS-31

Supraventriküler Taşikardide ve Wolff-Parkinson-White Sendromunda CARTO®3 Haritalama Sistemi ile Yapılan Ablasyon Sonuçlarımızın Değerlendirilmesi; Tek Merkez Deneyimi

Fahrettin Uysal, Abdüsselam Genç, Tuğberk Akça, Hasan Türkmen, Özlem Mehtap Bostan, Ergün Çil
Bursa Uludağ Üniversitesi Tıp Fakültesi, Çocuk Kardiyoloji Anabilim Dalı

GİRİŞ-AMAÇ: Çocuklarda en sık görülen taşikardi tipi olan supraventriküler taşikardide (SVT) kesin tedavi ablasyon tedavisidir. Çocukluk yaş grubunda ablasyonun floro kullanılmadan elektroanatomik haritalama sistemleri ile yapılması oldukça önemlidir. Bu çalışmada Türkiye'de nadir merkezlerde kullanılan CARTO®3 sistemi ile gerçekleştirilen SVT ablasyon sonuçlarımız sunuldu.
YÖNTEM: Çalışmada kliniğimizde Ocak-2020 ve Aralık-2021 yılları arasında supraventriküler taşikardi tanısı konulan ve ablasyon yapılan çocuk hastalarımız incelendi. Sol taraflı ablasyonlarda sınırlı floro kullanılırken sağ taraflı ablasyonlarda floro kullanıldı. Tüm hastalarımızda CARTO®3 haritalama sistemi kullanıldı.
BULGULAR: Toplamda 83 hastaya uygulanan 87 ablasyon değerlendirildi. Hastaların yaş ortalaması; 164,55±42,72 ay (min;40, maks;244), ortalama ağırlık; 51,67±19,11 kg (min;13, maks; 125), ablasyon sonra ortalama izlem süresi 10,42±6,37 ay idi. Vakaların 4'üne ablasyon yapılmazken 79'una bir kez 4'üne 2 kez ablasyon uygulandı. Ablasyon uygulanmayan hastaların 2'sinde düşük risk aksesuar yol saptanırken 1 hastada yüksek risk anteroseptal aksesuar yol görüldü ancak aile ablasyonu kabul etmediği için ablasyon yapılmadı. Bir hastada ise indüklenemeyen atriyal ektopik taşikardi mevcut idi ve bu nedenle ablasyon uygulanmadı. Ablasyon uygulanan hastaların 44'ünde aksesuar yol (34'ü semptomatik, 10'u asemptomatik) vardı. Elektrofizyolojik çalışmada 33 hastada tipik AVNRT, 26 hastada ortodromik AVRT, 4 hastada ektopik atriyal taşikardi, 1 hastada ise antidromik AVRT indüklendi. AVNRT indüklenen 33 hastanın 28'ine RF ablasyon, 5'ine kryoablasyon uygulanırken AVRT indüklenen 27 hastanın 21'ine RF, 2 hastaya irrigasyon RF, 2 hastaya sadece kryoablasyon, 2 hastaya ise RF+kryoablasyon beraber uygulandı. İşlemde akut başarı oranı %93,9 (n=77), 4 hastada erken nüks, 1 hastada ise geç nüks görüldü ve izlem süresince başarı oranı %89 olarak (n=73) hesaplandı. Komplikasyon olarak 1 hastada geçici 2. derece AV blok, 2 hastada sağ dal bloğu, 1 hastada sol dal bloğu, 3 hastada femoral bölgede hematom, 1 hastada derin ven trombozu gelişti. Toplamda 54 işlemde hiç floro kullanılmaz iken diğer hastalarda sınırlı-floro (ort; 2,65±4,21 dk) kullanıldı.
SONUÇ: Çocuklarda SVT'lerde elektroanatomik haritalama sistemleri ile ablasyon işlemi oldukça güvenilirdir, akut başarı oranları yüksektir ve nüks oranları kabul edilebilirdir.

Anahtar Kelimeler: Supraventriküler taşikardi, Wolff-Parkinson-White sendromu, ablasyon, Elektroanatomik haritalama

SS-32

Fetal ekokardiyografide tanısal sonuçların kalite ölçeği kullanılarak değerlendirilmesi: Tek merkez deneyimi

Tuğberk Akça, Hasan Türkmen, Abdüsselam Genç, Fahrettin Uysal, Özlem Mehtap Bostan
Bursa Uludağ Üniversitesi Tıp Fakültesi, Çocuk Kardiyoloji Bilim Dalı, Bursa

Giriş ve Amaç: Günümüzde doğuştan kalp hastalıkları (DKH) önemli ve artan bir oranda prenatal dönemde teşhis edilmektedir. Doğum öncesi tanı, aileye önceden danışmanlık hizmeti verilmesine olanak tanıyarak doğum sonrası tanı ve tedavi seçeneklerine rehberlik etmeye yardımcı olur. Uygun doğum öncesi planlama, doğru anatomik tanı ile mümkündür. Literatürde fetal ekokardiyografinin (FE) tanısal doğruluğu iyi tanımlanmamış olup tanısal tutarsızlıklar (TT) standardize edilememiştir. Amerikan Kardiyoloji Koleji (ACC) tarafından 2021 yılında geliştirilen sınıflandırma şemasını uygulayarak, merkezimizde yapılan FE'lerin TT tanımlaması, sınıflandırması ve analiz edilmesini amaçladık.
Yöntem: Bursa Uludağ Üniversitesi Çocuk Kardiyoloji Polikliniğinde, Ocak 2021 ile Ocak 2022 tarihleri arasında yapılan FE'ler retrospektif olarak değerlendirildi. ACC kılavuzuna göre yaşamın ilk yılı içinde girişim gerektirebileceği düşünülen patolojiler major DKH olarak tanımlandı ve çalışmaya dahil edildi. Major DKH olup gebeliği sonlandırılan, takip verilerine ulaşılamayan ve doğumu gerçekleşmemiş olanlar, minor DKH'ları ve fetal aritmiler çalışma dışı bırakıldı. Prenatal tanı ile postnatal incelemeler (ekokardiyografi, kardiyak manyetik rezonans görüntüleme, bilgisayarlı tomografi, kateter anjiyografi ve cerrahi değerlendirme) arasındaki farklılıklar TT olarak tanımlandı ve 'Yanlış Pozitif', 'Yanlış Negatif' ve 'Farklı Tanı' olarak kategorize edildi. Gebelik süresince yapılan çoklu FE'lerde tanıda değişiklik olması durumunda, en son yapılan FE tanısı kullanıldı. TT derecesi ise; klinik seyir ve prognoza etkisi olmayanlar 'Düşük dereceli', klinik seyir ve cerrahi tedaviye etki eden ancak uzun dönem prognozda değişikliğe yol açmayanlar 'Orta dereceli', olumsuz olaya yol açan veya doğum sonrası tanı, tedavi ve prognozun tamamen değiştiği durumlar 'Yüksek dereceli' olarak sınıflandırıldı. TT'ye yol açan veya etki eden faktörler, anatomik segmentler FE görüntü kayıtları ile birlikte incelenerek belirlendi.
Bulgular: Toplamda 1058 gebeye 1211 FE incelemesi yapıldı. Gebelerin 262'si (%24,7) yüksek riskli olup 78'inde (%7,3) DKH mevcuttu. Major DKH saptanan 65 (%6,1) gebenin 45'i (%4,2) çalışmaya dahil edildi. İlk FE incelemesinde gebelerin ortalama yaşı 30±0,8 yıl, fetüslerin ortanca gestasyon haftası (gh) ise 26 gh IQR (22-31) idi. Ortanca 2 kez IQR (1-3) FE uygulandı ve en sık FE endikasyonu bilinen/şüphelenilen DKH (%73,3) idi. Prenatal tanılar incelendiğinde; %40 konotrunkal kalp anomalileri, %26,7 tek ventrikül anomalileri ve %15,6 septal defekt saptandı. Lezyonların çoğu anatomik olarak orta kompleks grubundaydı (%88,9). TT toplamda 8 (%17,8) hastada mevcuttu ve bunların 4'ü (%8,9) 'Yanlış Pozitif', 4'ü (%8,9) 'Yanlış Negatif' olarak değerlendirilirken 'Farklı tanı' hiçbir hastada gözlemlenmedi. TT'ye eşlik eden anatomik segmentler; 3 hastada arkus aorta, 3 hastada sistemik/pulmoner venöz dönüşler, 1 hastada atriyal septum ve 1 hasta semilunar kapaklar/çıkış yolu idi. TT'ye yol açan faktörler ise; 3 hastada geç başvuruya bağlı durumsal faktörler, 3 hastada kognitif faktörler ve 2 hastada kötü akustik pencereye bağlı teknik kısıtlılıklar olarak değerlendirildi. TT derecesi çoğunlukla düşük ve orta dereceli saptandı (%87,5). Prenatal tanısı Fallot tetralojisi olarak değerlendirilen, postnatal tanısı geniş malalignment subaortik VSD olan ve pulmoner stenozu saptanmayan 1 hasta ise erken pulmoner bant gereksiniminden dolayı yüksek dereceli TT olarak değerlendirildi. TT olanlar ve olmayanlar karşılaştırıldığında, anne yaşı, ilk FE gh, FE sayısı, anatomik komplekslik derecesi arasında istatiksel açıdan anlamlı fark bulunmadı.
Sonuç: FE incelemesi yapılan merkezlerde standardize kalite ölçeği kullanılması, tanısal tutarsızlığın saptanması, öz-denetim ve karşılaştırma yapılabilmesine olanak sağlayarak tanısal verimliliği arttırabilir.

Anahtar Kelimeler: Fetal ekokardiyografi, Tanısal tutarsızlık, Kalite ölçeği
AuthorToEditor: Ülkemizde uygulanan Fetal ekokardiyografilerin standart kalite ölçeği ile değerlendirilmesi, tanısal tutarsızlıkların belirlenmesi ve önlenmesi açısından faydalı olacaktır.

SS-33

Gebe kadınların gebelikte konjenital kalp hastalıklarının prenatal tanılanması durumunda gebeliğin sonlandırılmasına ilişkin tutumları

Belgin Babadağlı[1], Nermin Ersoy[2], Kadir Babaoğlu[3], Seçil Ekiz Erim[4], Yasemin Doğan[5]
[1]Kocaeli Üniversitesi Sağlık Bilimleri Fakültesi, Ebelik Bölümü, Kocaeli
[2]Kocaeli Üniversitesi Tıp Fakültesi, Tıp Tarihi ve Etik Ana Bilim Dalı, Kocaeli,
[3]Kocaeli Üniversitesi Tıp Fakültesi, Çocuk Kardiyoloji Bilim Dalı, Kocaeli
[4]Kocaeli Üniversitesi Sağlık Bilimleri Fakültesi, Hemşirelik Bölümü, Kocaeli
[5]Kocaeli Üniversitesi Tıp Fakültesi, Perinatoloji Bilim Dalı, Kocaeli, Türkiye

GİRİŞ-AMAÇ: Gebelik döneminde, fetüsün sağlık durumunun belirlenmesi için gerçekleştirilen prenatal tanı testleri, bebekte var olan doğumsal anomalileri saptayarak aileye gebeliğin sonlandırılması yönünde seçim yapmalarına fırsat verebilmektedir. Ülkemizde fetal dönemde konjenital kalp hastalığı (KKH) tanısı konulması durumunda gebelerin çoğunluğu vicdanı elvermediği, tanıya güvenmediği ve fetüsün yaşama hakkı olduğunu düşündüğü için gebeliğe devam etmeyi tercih etmektedir. Gebelerin az bir kısmı ise bebeğin ağrı, acı çekebileceği hayatı olması, ömür boyu sürecek tedavisi ve ekonomik sorunları nedeniyle gebeliği sonlandırmayı tercih etmektedir. Bu çalışmada gebelerin fetüste ciddi konjenital kalp hastalıkları saptanması durumunda gebeliğe ilişkin tercihleri ve nedenlerine dayanarak; annenin aydınlatılmış seçiminin, çocuğun üstün faydasının ve yaşam kalitesinin karar sürecine olası etkileri hakkında bilgi edinmeyi amaçladık.
YÖNTEM: Çalışma Kocaeli Üniversitesi Hastanesi Prenatal Tanı ve Tedavi Ünitesi'ne 7 Eylül– 31 Aralık 2020 tarihleri arasında başvuran 351 gebe kadın ile yürütülmüştür. Araştırmacılar tarafından tasarlanmış olan çalışma formu için uzman görüşleri alınmış ve 22 soruluk nihai form oluşturulmuştur.
BULGU: Çalışmamıza katılmış olan 351 gebe kadının %85,5'i (n=300) 35 yaş ve altında, çoğu (%43,3; n=152) lisans ya da lisansüstü eğitime sahipti, yarısı (%53,8; n=189) herhangi bir siyasi görüşü bulunmadığını belirtti. Katılımcıların%71,8'i (n=252) dini gereklerini tam olarak yerine getiremediğini, fakat yarıdan fazlası (%61,0; n=214) inançlarının kararlarını etkilediğini bildirdi. Katılımcıların %88,6'sı ciddi kalp hastalığı tanımlanan bebeğin doğmasını tercih etti. Gebeliğine devam etme kararlarına; %78,8'i (n=245) bebeğin sorunlarının tedavi ile düzelebileceğine olan inancını; %37,6'sı (n=117) bebeğin yaşam hakkı olmasını, %29,6'sı (n=92) vicdanının el vermeyeceğini neden olarak göstermekteydi. Devletin özürlü çocukların bakımı ve eğitimi konusunda desteğini yeterli bulduğunu neden olarak bildirenler (%1,0; n=3) çok azdı. Gebelerin %11,4'ü (n=40) ölümcül doğumsal konjenital kalp hastalıkları tanısı almış olmaları halinde gebeliğini sonlandırmayı tercih etmektedir. Bunun nedeni olarak; en fazla %72,5'i bebeğine ağrı, acı çekebileceği bir hayatı mecbur tutmak istemediği, % 57,5'i ömür boyu tedavi edilmesi gereken bir çocuğa bakamayacağını, % 15,0'i ise sürekli tıbbi tedaviye ve özel bakıma ihtiyacı olan bir çocuğa ekonomik gücünün yetmeyeceğini bildirdi.
SONUÇ: Çalışmamızda ciddi doğumsal kalp anomalisi tanısı almış olan gebe kadınların gebeliğin sonlandırılmasına ilişkin tercihleri diğer ülkelerden daha az olmakla birlikte, tercih nedenleri konusunda önemli benzerlikler gözlenmektedir. Sonuç olarak, gebeliğin devamına ilişkin tercihlerde çocuğun üstün yararının ve yaşam kalitesinin yeterince gözetilmediği, dolayısıyla prenatal tanı testi öncesi ve sonrası danışmanlığın etkinleştirilmesine ihtiyaç bulunduğu söylenebilir.

Anahtar Kelimeler: konjenital kalp hastalıkları, prenatal tanı, gebeliğin sonlandırılması

SS-34

Miyoperikardit Hastalarının Klinik, Laboratuvar Özellikleri ve İzlem Sonuçları: "Tek Merkez Deneyimi"

Özlem Bayram[1], Mehmet Gökhan Ramoğlu[1], Selen Karagözlü[1], Jeyhun Bakhtiyarzada[1], Alperen Aydın[1], Seda Kaynak Sahap[2], Begüm Murt[1], Mehmet Mustafa Yılmaz[1], Tayfun Uçar[1], Ömer Suat Fitöz[2], Hasan Ercan Tutar[1]
[1]Ankara Üniversitesi Tıp Fakültesi, Çocuk Kardiyolojisi, Ankara
[2]Ankara Üniversitesi Tıp Fakültesi, Çocuk Radyolojisi, Ankara

GİRİŞ: Miyoperikardit asıl olarak perikardın iltihabi hastalığı olmakla beraber değişik derecelerde miyokardiyal etkilenim mevcuttur. Çocuklarda çok daha nadir görülmekle birlikte özellikle adölesan erkeklerde sık görülmektedir.
AMAÇ ve YÖNTEM: Bu retrospektif gözlemsel çalışmanın amacı Ocak 2010 ile Ocak 2022 arasında; Ankara Üniversitesi Tıp Fakültesi Çocuk Kardiyoloji servisine miyoperikardit tanısı ile yatırılan 48 hastanın klinik ve laboratuar özellikleri ile sonuçlarını tek merkez deneyimi olarak analiz etmektir.
BULGULAR: Çalışmamızda hastaların ağırlıklı olarak adölesan yaş grubunda ve erkek cinsiyette (43 erkek / 5 kadın) olduğunu saptadık. Ortanca tanı yaşı 14 yıl (8-17 yıl) idi. En sık başvuru semptomları göğüs ağrısı (%98), yorgunluk (%12,5), çarpıntı (%12,5) ve ateş (%14,5) olarak izlendi. Yakın zamanda enfeksiyon öyküsü 29 hastada (%60) mevcuttu. Hastaların 33'ünde solunum yolu viral paneli çalışıldı ve 9 hastada pozitif tespit edildi. Elektrokardiyografide (EKG) 25 hastada (%52) lokalize ST segment yükselmesi ve/veya T dalga inversiyonu saptandı. Ekokardiyografik incelemede tüm hastaların sistolik ve diyastolik fonksiyonları normal izlendi, sadece 5 hastada minimal perikardiyal efüzyon görüldü. Tüm hastalarda başvuru sırasında serum Troponin T seviyesinde artış vardı. Troponin seviyeleri izlemde 1 ile 12 gün içinde (ortanca 6 gün) normale döndü. Başvuru sırasında 44 hastada lökosit sayısı, C-reaktif protein ve/veya eritrosit sedimantasyon hızları yüksek izlendi. Hastaların 28'sında kardiyak MR görüntüleme yapıldı ve 14'ünde geç faz kontrast tutulumu görüldü. On iki hastada 24 saatlik Holter monitorizasyonu yapıldı, bunlardan üçünde az sayıda prematüre ventriküler vuru saptandı. Hastaların hastanede kalış süresi ortanca 4 gün (2-10 gün) idi. Ortanca takip süresi 6 ay (1 hafta-9 yıl) idi. Hastaların tümü izlemde iyiydi ve kardiyak fonksiyonları normal izlendi.
SONUÇ: Çalışmamız miyoperikarditin klinik prezentasyonu ve takibi konusunda Türkiye'de yapılmış en geniş tek merkezli çalışmadır. Ciddi iskemik göğüs ağrısı olması, EKG'de akut koroner sendromu taklit eden ST-T değişikliği olması ve troponin yüksekliği olması akut koroner sendromdan ayrımını zorlaştırmaktadır. Bununla birlikte, özellikle adolesan erkeklerde troponin yükselmesinin eşlik ettiği akut göğüs ağrısı vakalarının çoğu, miyoperikardit ile ilişkili olabilir. Miyoperikardit hastalarında klinik gidiş oldukça iyidir, kardiyak enzim yüksekliği genellikle 24-72 saat gibi kısa bir sürede düşüşe geçer ve hastaların çoğunda akut koroner sendromu dışlamak için invaziv koroner anjiyografi gereksizdir. Gadolinyumlu kardiyak MR görüntüleme miyokardiyal etkilenimi gösterebilecek oldukça iyi, non-invazif bir tanı aracıdır.

Anahtar Kelimeler: Miyoperikardit, göğüs ağrısı, adölesan, troponin

SS-35

Çocuklarda İdiyopatik Dilate Kardiyomiyopati ve Non Compaction Kardiyomiyopati Hastalarında fQRS'in Klinik ve Sonuçlara Etkisinin Değerlendirilmesi

Özlem Bayram[1], Mehmet Gökhan Ramoğlu[1], Selen Karagözlü[1], Jeyhun Bakhtiyarzada[1], Alperen Aydın[1], Anar Gurbanov[2], Begüm Murt[1], Mehmet Mustafa Yılmaz[1], Burak Özerdem[1], Tayfun Uçar[1], Tanıl Kendirli[2], Hasan Ercan Tutar[1]
[1]Ankara Üniversitesi Tıp Fakültesi, Çocuk Kardiyolojisi, Ankara
[2]Ankara Üniversitesi Tıp Fakültesi, Çocuk Yoğun Bakım Ünitesi, Ankara

GİRİŞ: Fragmente QRS (fQRS), miyokardiyal skar sonucu anormal miyokardiyal iletimi gösteren QRS kompleksindeki çentiklenmedir. Dar QRS (QRS<120 ms) olan hastalarda, ardışık iki derivasyonda R ya da S dalgasında çentiklenme olması, geniş QRS (QRS>120 ms) olan hastalarda ise ardışık iki derivasyonda R ya da S dalgasında ikiden fazla çentiklenme olması fQRS olarak değerlendirilmektedir.
AMAÇ ve YÖNTEM: Bu retrospektif gözlemsel çalışmada; Ocak 2010 ile Aralık 2020 tarihleri arasında; Ankara Üniversitesi Tıp Fakültesi Çocuk Kardiyoloji Bilim Dalı tarafından idiyopatik dilate kardiyomiyopati (DKMP) ve non-compaction kardiyomiyopati tanısı alan hastalarda elektrokardiyografide (EKG) fQRS olmasının klinik ve prognoz üzerinde etkisinin değerlendirilmesi amaçlanmaktadır. Hastalar idiyopatik dilate kardiyomiyopati (Grup 1) ve non compaction kardiyomiyopati ile birlikte dilate kardiyomiyopati (Grup 2) olmak üzere iki gruba ayrıldı.
BULGULAR: Çalışmamızda hastaların 24'ü erkek cinsiyette (%53) idi. Ortanca tanı yaşı non compaction ile birlikte DKMP olan hastalarda sadece DKMP olanlara göre daha düşük saptandı (6 ay, 18 ay; p< 0,001). Grup 1 hastalarda ortanca takip süresi 16 ay (1-108 ay) ve grup 2 hastalarda ortanca takip süresi 16,5 ay (1-144 ay) izlendi (p=0689). fQRS olan ve olmayan hastalar arasında PR süresi, QRS süresi, düzeltilmiş QT süresi açısından fark saptanmadı. Ancak Grup 2'de fQRS olan hastalarda 12 derivasyonlu yüzey EKG'de ve 24 saatlik EKG değerlendirmesinde daha fazla ventriküler aritmi görüldü (p=0,026). fQRS olan ve olmayan hastalar arasında M-mode EF, FS, biplane EF, mitral yetersizlik, LVIDd z skoru, TAPSE ve mitral E/A açısından fark saptanmadı. Grup 1'de ve Grup 2'de fQRS olan hastalarda önemli kardiyak olay (ventriküler aritmi, ventrikül destek cihazı, ekstrakorporeal dolaşım ihtiyacı) ve kardiyak ölüm belirgin daha yüksek izlendi (p=0,003). Tanı yaşı, tanı grubu ve fQRS'in dahil edildiği çok değişkenli lojistik regresiyon analizde; fQRS olmasının önemli kardiyak olay görülmesini anlamlı olarak predikte ettiği görüldü (odds ratio, 12,3; %95 CI, 1,9-79,5, p=0,008). Kaplan Mayer analizinde 144 aylık takip süresinde fQRS olan hastaların median yaşam süresi düşük görüldü ve bu durumun istatistiksel olarak anlamlı olduğu gözlendi (Log rank, p=0,001).
SONUÇ: Fragmente QRS idiyopatik DKMP ve non compaction ile birlikte DKMP olan hastalarda önemli kardiyak olay ve/veya kardiyak ölümü predikte etmede önemli bir bulgudur. Fragmente QRS'in tanınmasının hastaların prognozunu öngörmede, ileri destek gerektirecek yüksek riskli hastaları erken belirlemede fayda sağlayacağını ve kalp nakli bekleme listesindeki öncelik değerlendirilmesinde kullanılabileceğini düşünüyoruz.

Anahtar Kelimeler: fragmente QRS, dilate kardiyomiyopati, non compaction kardiyomiyopati

Grup 1 Hastalar Arasında fQRS Olan ve fQRS Olmayan Hastaların Özellikleri

	Total hasta, n (%)	fQRS (+)	fQRS (-)	P değeri
Cinsiyet erkek, n (%)	16 (64)	10 (40)	6 (24)	0,163
Tanı yaşı, ay	66,6 (yenidoğan-192)	144 (12-192)	13 (yenidoğan-60)	0,004
PR (saniye)	0,14 (0,10-0,24)	0,16 (0,12-0,24)	0,14 (0,10-0,18)	0,286
QRS (saniye)	0,08 (0,06-0,14)	0,08 (0,08-0,14)	0,08 (0,06-0,10)	0,102
cQT (saniye)	0,41 (0,36-0,48)	0,42 (0,36-0,48)	0,40 (0,36-0,44)	0,053
Ventriküler Aritmi				
Var, n (%)	7 (28)	3 (12)	4 (16)	0,45
Yok, n (%)	18 (72)	10 (40)	8 (32)	0,45
M-mode EF, %	28,5 (15-46)	25,7 (15-34)	31 (15-46)	0,064
LVIDd z skor				
z skor: 2-3	8 (33,3)	4 (16,7)	4 (16,7)	0,556
z skor > 3	16 (66,7)	9 (37,5)	7 (29,2)	0,556
Biplane EF, %	29 (15-46)	27 (15-38)	31 (21-46)	0,165
BNP, pg/ml	7809 (168-35000)	4919 (209-35000)	2672 (168-35000)	0,384
Önemli kardiyak olay ve/veya Kardiyak ölüm				
Var, n (%)	16 (64)	12 (48)	4 (16)	0,003
Yok, n (%)	9 (36)	1 (4)	8 (32)	0,003
Takip süresi, ay	25 (1-108)	14 (1-74)	26 (1-108)	0,102

Grup 2 Hastalar Arasında fQRS Olan ve fQRS Olmayan Hastaların Özellikleri

	Total hasta, n (%)	fQRS (+)	fQRS (-)	P değeri
Cinsiyet erkek, n (%)	8 (40)	6 (30)	2 (10)	0,04
Tanı yaşı, (ay)	36,5 (yenidoğan-210)	21 (1,5-210)	2,5 (yenidoğan-22)	0,02
PR, saniye	0,14 (0,12-0,20)	0,15 (0,12-0,20)	0,12 (0,12-0,16)	0,393
QRS, saniye	0,07 (0,04-0,10)	0,08 (0,08-0,10)	0,08 (0,04-0,08)	0,019
cQT, saniye	0,39 (0,35-0,45)	0,39 (0,36-0,45)	0,39 (0,35-0,44)	0,982
Ventiküler Aritmi				
Var, n (%)	4 (20)	4 (20)	0 (0)	0,026
Yok, n (%)	16 (80)	5 (25)	11 (55)	0,026

M-mode EF, %	30,8 (16-54)	35 (16-54)	31 (18-39)	0,761
LVIDd z skor				
z skor: 2-3	10 (50)	4 (20)	6 (30)	0,50
z skor > 3	10 (50)	5 (25)	5 (25)	0,50
Biplane EF, %	30,7 (14-42)	32 (14-42)	29 (19-41)	0,478
BNP, pg/ml	9946 (214-35000)	7949 (214-35000)	3958 (242-35000)	0,879
Önemli kardiyak olay ve/veya Kardiyak ölüm				
Var, n (%)	10 (50)	8 (40)	2 (10)	0,003
Yok, n (%)	10 (50)	1 (5)	9 (45)	0,003
Takip süresi, ay	40 (1-144)	12 (2-120)	19 (1-44)	0,425

SS-36

Dilate Kardiyomiyopati Tanısı ile İzlenen Hastalarda Prognozun, Tanı Anındaki Demografik Özellikler ve Ekokardiyografik Parametreler ile Değerlendirilmesi

Fırat Ergin, Reşit Ertürk Levent, Zülal Ülger, Oğuzhan Ay, Gülçin Kayan Kasikci, Mehmet Baki Beyter
Ege Üniversitesi Çocuk Sağlığı ve Hastalıkları A.D. Çocuk Kardiyoloji

GİRİŞ-AMAÇ: Dilate kardiyomiyopati çocukluk çağında 0,34-0,73 / 100000 oranında görülen ciddi bir mortalite ve morbidite nedenidir. Bu hastalarda tam düzelme görülebilirse de sol ventrikül destekleyici cihazlar (LVAD) gibi dolaşımı destekleyen cihaz ihtiyacı ve kalp transplantasyonu ihtiyacı olabilmaktadır. Bu çalışmada amaç bu hastalarda kötü prognostik faktörlerin belirlenmesi ve kalp transplantasyonu ihtiyacı olabilecek hastaların erken tespiti açısından literatüre katkı sağlanmasıdır.
MATERYAL-METOD: Ege Üniversitesi Tıp fakültesi Pediyatrik Kardiyoloji bilim dalı tarafından 2016-2021 yılları arasında tanı alan hastalar değerlendirildi. Hastaların demografik özelliklerinin ve başlangıç ekokardiyografik parametrelerinin prognoz üzerine olan etkisi araştırıldı.
DKMP tanısı için klinik bulguların varlığı yada Ekokardiyografi bulguları (LVEF de azalma ve LVEDd z skoru> 2SD olması) kullanıldı.
Hastalar prognoza göre iyileşen, kompanse kalp yetmezliğinde izlenen, LVAD ihtiyacı gösterenler, kalp transplantasyonu olan ve kaybedilen olarak 5 gruba ayrıldı. İzleminde iyileşen ve kompanse kalp yetmezliği olarak seyredenler iyi diğer hastalar kötü prognoz grubu olarak değerlendirildi. Demografik özllikler ve ekokardiyografik parametreler hasta dosyalarından kaydedildi. İstatistiksel değerlendirme SPSS 25.0 ile değerlendirildi. Anlamlılık düzeyi $p<0.05$ olarak kabul edildi.
BULGULAR: Çalışmaya alınan 48 hastanın tanı yaşı ortalaması 6,01±5,4 (3 ay -17 yaş) idi. Hastaların % 60.4'ü (n:29) kız cinsiyetteydi. Demografik özellikleri ve ekokardiyografik parametrelerin prognoza etkisi değerlendirildiğinde tanı yaşı, ejeksiyon fraksiyonu (EF), fraksiyonel shortining (FS) istatistiksel olarak farklı izlendi. Çalışmaya alınan hastaların prognoza olan etkileri ROC eğrisi ile değerlendirildiğinde; EF için prognoz tahmininde eğri altında kalan alan (AUC) 0.721 (%95 Ci: 0.553-0.888) ve cut off %24, %75 duyarlılık ve % 62,5 özgüllük (p: 0.013) idi, FS için prognoz tahmininde eğri altında kalan alan (AUC) 0.728 (%95 Ci: 0.563-0.892) ve cut off % 10,5, %77.1 duyarlılık ve % 56.2 özgüllük (p: 0.011) idi, Tanı yaşı için prognoz tahmininde eğri altında kalan alan (AUC) 0.786 (%95 Ci: 0.643-0.929) ve cut off 5.75, %75 duyarlılık ve % 67.7 özgüllük (p: 0.001) idi (şekil 2). Bu cut off değerleri için kötü prognoz, EF 24 altında olanlarda (OR: 5, %95Ci 1,376- 18,168) (p:0.011) FS 10.5 altında olanlarda (OR: 4,592, %95Ci 1,257-16,771) (p:0.017)ve tanı yaşı 5.75 üstünde olanlarda (OR: 7,66, %95Ci: 1.95-30.14) (p: 0.002) olarak daha fazla gözlendi (Şekil 3) Neden olan etyolojiye göre hastalar sınıflandırıldığında 21 hasta idiopatik 6 hasta myokardite sekonder DKMP olduğu izlendi. Myokardite sekonder DKMP hastaların tümünün iyi prognoza sahip olduğu gözlendi idiopatik DKMP hastaların 10'u kötü prognoz gösterdi. (p: 0.033).

Anahtar Kelimeler: Dilate Kardiyomiyopati, Prognoz, Ekokardiyografi

SS-37

Çocuklarda SARS-CoV-2 ile ilişkili Multisistem İnflamatuar Sendrom'un kardiyak tutulumu (MIS-C; Pediatrik İnflamatuar Multisistem Sendrom, PIMS)

Nujin Uluğ, Reyhan Dedeoğlu, Yusuf İskender Coşkun, Funda Öztunç
İstanbul Üniversitesi-Cerrahpaşa, Cerrahpaşa Tıp Fakültesi, Çocuk Kardiyoloji Bilim Dalı, İstanbul

Giriş ve Amaç: Multisistem inflamatuar sendrom (MIS-C), SARS-CoV-2 enfeksiyonundan sonra gelişen bir postimmünolojik reaksiyondur. MIS-C'nin perikardiyal effüzyon, ventriküler aritmi, miyokardit, kapak yetersizliği ve perikardit gibi çeşitli kardiyak etkileri literatürde bildirilmiştir. Bu çalışmanın amacı, MIS-C'li çocuklarda klinik ve laboratuvar belirteçleri analiz ederek olası kardiyak tutulumu öngörebilmektir.
Yöntem: Temmuz 2020-Aralık 2021 tarihleri arasında merkezimizde tedavi gören 18 yaş altı MIS-C hastaları çalışmaya dahil edildi. Hastaların verileri tıbbi kayıtlarından retrospektif incelendi.
Bulgular: Çalışma süresi boyunca MIS-C tanısı alan toplam 46 hasta çalışmaya dahil edildi. 18/46'sı kadın ve yaş ortalaması 9,4±4,6 yıl olan çalışma grubumuz, yaş aralıklarına göre üç alt gruba ayrıldı. Kalp tutulumu olan 17 hastanın (%37) yaş ortalaması 8.7 yıldı. Kalp fonksiyonlarında bozulma erkek hastalarda (n: 10/17) daha fazla izlendi. Koroner arter dilatasyonu, yaş ortalaması 5,2 yıl olan yedi hastada (sırasıyla; yaş grubu 1, 2, 3; %36.4, %14.3, %0; p = 0.033) özellikle yüksek troponin T düzeyleri ile ilişkili (p = 0,006) izlendi. Çalışma grubumuzda kardiyak tutulumun daha çok ProBNP ve Troponin T ile ilişkili olduğu gösterilmiştir (sırasıyla; p=0,008; p=0,003). Kardiyak disfonksiyonu öngörmek için proBNP'nin eşik değeri 2759 pg/mL (%95 güven aralığı (GA), 0,83-1; duyarlılık, 0,86; özgüllük, 0,93; AUC:0,92, p < 0,001) olarak hesaplandı.
Sonuç: MIS-C, hastalarda multisistemik tutuluma neden olabilen ve semptomları çok değişkenlik gösteren COVID-19'un nadir bir komplikasyonudur. Günümüzde, dirençli ateş ve ailede COVID-19 öyküsü olan çocuklarda MIS-C göz ardı edilmemelidir. MIS-C'li çocuklarda kardiyak tutulum, Troponin T ve ProBNP seviyeleri ile kuvvetle tahmin edilebilir. Daha genç yaş ve yüksek Troponin T seviyeleri, MIS-C'li çocuklar arasında koroner arter dilatasyonu tutulumunu işaret eden bağımsız parametrelerdir.

Anahtar Kelimeler: Çocuklarda Multisistem İnflamatuar Sendrom, MIS-C, Pediatrik inflamatuar multisistem sendromu, PIMS, ekokardiyografi, kardiyak tutulum

SS-38

Biküspit kapaklı politetrafloroetilen konduit ile sağ ventrikül çıkım yolu rekonstrüksiyonu: erken dönem sonuçlarımız

Murat Çiçek[1], Okan Yurdakök[1], Oktay Korun[1], Fatih Özdemir[1], Mehmet Akif Önalan[1], Ali Ertan Ulucan[1], Kaan Altunyuva[1], Emine Hekim Yılmaz[2], Hüsnü Fırat Altın[1], Numan Ali Aydemir[1], Ahmet Şaşmazel[1]
[1]Dr. Siyami Ersek Göğüs Kalp ve Damar Cerrahisi Eğitim ve Araştırma Hastanesi, Çocuk Kalp ve Damar Cerrahisi Kliniği, İstanbul
[2]Dr. Siyami Ersek Göğüs Kalp ve Damar Cerrahisi Eğitim ve Araştırma Hastanesi, Çocuk Kardiyoloji Kliniği, İstanbul

GİRİŞ-AMAÇ: Genel olarak sağ ventrikül çıkım yolu rekonstrüksiyonunda kullanılan pek çok kondüitte darlık ve yetersizlik izlenmektedir. Literatürde politetrafloroetilen (PTFE) kapakları olan sağ ventrikülden pulmoner artere giden PTFE kondüitlerle çok iyi sonuçlar bildirilmiştir. Bu çalışmamızın amacı, biküspit PTFE kapaklı kondüitlerimizin erken dönem sonuçlarını değerlendirmektir.
YÖNTEM: Mart 2021'den Aralık 2021'e kadar, medyan yaşı 4 yıl (6 gün ila 16 yıl) olan 15 hastaya biküspit kapaklı PTFE kondüit implante ettik. Hastaların primer tanıları, 7 hastada ventriküler septal defekt ve pulmoner atrezi, 3 hastada trunkus arteriosus, 2 hastada büyük arter transpozisyonu, ventriküler septal defekt ve pulmoner stenoz, 2 hastada Fallot tetratolojisi, 1 hastada çift çıkımlı sol ventrikül ve ventriküler septal defekt idi. Konduit çapları 14 mm ile 22 mm arasında değişmekteydi. Operasyonlardaki aortik kross klemp süresi ortanca 74 dk (aralık, 44-183 dk) ve kardiyopulmoner baypas süresi ortanca 199,5 dk (aralık, 147-235 dk) idi.
BULGULAR: Hastaların yoğun bakımda yatış süreleri ortanca 4 gün (aralık, 2-33 gün), hastanede yatış süreleri ortanca 7 gün (aralık, 5-39 gün) idi. Bizim serimizde 2 hastada postoperatif dönemde mortalite gelişti. 1 hasta, Covid-19 enfeksiyonu sonrası ciddi akciğer tutulumu nedeniyle 2 kez ekstrakorporal membran oksijenizasyonu desteği başlanmasına rağmen kaybedildi. Diğer hasta ise postoperatif dönemde sepsis gelişmesi ve çoklu organ yetmezliği nedeniyle kaybedildi. Taburculuk sırasında hiçbir hastada önemli konduit darlığı veya yetmezliği ile uyumlu ekokardiyografik bulgu yoktu. Takip süresi ortanca 2,5 ay (aralık, 1-8,5 ay) idi, sadece 4 hastada hafif kapak yetersizliği vardı ve taburcu olan tüm hastalar hayattaydı.
SONUÇ: Biküspit kapaklı PTFE konduitlerimiz, düşük kapak yetersizliği insidansı ve konduit stenozu olmaması ile kabul edilebilir bir erken dönem performansa sahiptir. Uzun dönem sonuçlarını tam olarak değerlendirmek için daha geniş hasta popülasyonunda uzun dönem takipleri gereklidir.

Anahtar Kelimeler: Konduit, Politetrafloroetilen, Sağ ventrikül çıkım yolu rekonstrüksiyonu

SS-39
Fenestre Intra-Ekstra Kardiyak Fontan Tecrübemiz

Baran Şimşek[1], Arda Özyüksel[1], Murat Saygı[2], Şener Demiroluk[3], Mehmet Salih Bilal[1]
[1]Medicana International İstanbul Hastanesi, Kalp ve Damar Cerrahisi Kliniği
[2]Medicana International İstanbul Hastanesi, Pediatrik Kardiyoloji Kliniği
[3]Medicana International İstanbul Hastanesi, Anesteziyoloji ve Reanimasyon Kliniği

GİRİŞ-AMAÇ: İntra-ekstra kardiyak Fontan(İEKF) prosedürü, lateral tünel ve ekstra kardiyak Fontan modifikasyonlarının avantajlarını birleştirmeyi amaçlamıştır. Bu çalışmada, fenestre İEKF prosedürü uyguladığımız hastalarımızda edindiğimiz klinik deneyimlerimizi sunuyoruz.
YÖNTEM: Kliniğimizde, 2014 ve 2021 yılları arasında fenestre İEKF prosedürü uyguladığımız 17 hasta retrospektif olarak analiz edildi. Ortalama yaş 9,1 ± 5,5 yıl ve ortalama vücut ağırlığı 28,6 ± 14,6 kg idi.
BULGULAR: 16 hasta (%94) tek ventrikül fizyolojisine sahipken, 1 hasta (%6) çift ventrikül fizyolojisine sahipti. Bu hasta, çift çıkışlı sağ ventrikül ve komplet atriyo-ventriküler kanal defekti tanısı ile opere edildi ve kordal straddling nedeni ile biventriküler düzeltmeye uygun değildi. Ameliyat öncesi ortalama pulmoner arter basıncı 13.8 ± 3.3 mmHg, ortalama pulmoner arter indeksi ise 209 ± 67 mm2/m2 idi. Tüm hastalara fenestrasyon uygulandı. Ortalama kardiyo pulmoner baypas süresi 93.1 ± 34.2 dakika, aort klemp süresi ise 70.2 ± 23.9 dakika idi. Tüm hastalar ortalama 7.2 ± 2.6 saat sürede ekstübe edildiler. Ortalama yoğun bakımda kalış süreleri 1.7 ± 0.9 gün olarak tespit edildi. Ameliyat sonrası ortalama pulmoner arter basınç değerleri 10 ± 2.4 mmHg, arteriyel oksijen saturasyon değerleri %91.3 ± 2.7, plevral drenaj süresi ise 5.4 ± 2.3 gün olarak tespit edildi. 1 vaka haricinde tüm fenestrasyonlar ortalama 4.8 ± 7.7 yıllık bir takip sürecinde açık olarak izlendi. Ortalama 3.6 ± 1.9 yıllık takip sürecinde morbidite ve mortalite izlenmedi.
SONUÇ: Tek ventrikül fizyolojisine sahip olan ve özellikle kompleks intra kardiyak anomalilerin eşlik ettiği hasta gruplarında fenestre İEKF prosedürü öne çıkmaktadır. Sağ atriyum ile vena kava inferior'un anatomik devamlılığının korunması ve sınırlı sağ atriyotomi yapılması nedeni ile İEKF prosedüründe aritmi insidansı oldukça düşüktür. Fenestrasyonun kolaylıkla oluşturulabilmesi ve lüzumu halinde perkütan yöntemlerle kapatılabilmesi ise bir diğer avantaj olarak görülmektedir.

Anahtar Kelimeler: İntra-ekstra kardiyak Fontan, Kavapulmoner anastomoz, Tek ventrikül

SS-40
Pediatrik mitral kapak tamiri: Klinik deneyim

Osman Nuri Tuncer[1], Serkan Ertugay[2], Reşit Ertürk Levent[3], Yüksel Atay[1]
[1]Ege Üniversitesi Tıp Fakültesi Çocuk Kalp ve Damar Kap Damar Cerrahisi Bilim Dalı
[2]Ege Üniversitesi Tıp Fakültesi Kap Damar Cerrahisi Anabilim Dalı
[3]Ege Üniversitesi Çocuk Kardiyoloji Bilim Dalı

GİRİŞ: Mitral kapak cerrahisi infant ve pediatrik yaş grubunda leaflet ve leaflet altı dokuların küçük ayrıca immatür olmasından dolayı zordur. Replasman için uygun ebatta protez bulunaması ve protez sonrası antikoagulan kullanımının neden olduğu komplikasyonlar cerrahları mitral kapak tamirine yönlendirmektedir. Bu çalışmada yaklaşık 20 yıla yakın mitral kapak tamiri deneyimimizi paylaşmak istedik.
YÖNTEM: 2002-2021 yılları içerisinde 17 yaş altı mitral kapak tamiri yapılan hastalara ait veriler retrospektif olarak incelendi. Tek ventrikül fizyolojisine sahip, parisyel ya da komplet atrioventriküler septal defekt tanısı nedeniyle opere edilen hastalar çalışma dışında bırakıldı. Hastaların postoperatif kontrol eko tetkikleri daha sonrasında tekrar mitral kapak cerrahisi geçirip geçirmedikleri takip edildi.
BULGULAR: Konjenital ya da edinsel mitral kapak hastalığı nedeniyle 14 (%38) tanesi erkek olan pediatrik yaş grubunda toplam 36 hastaya mitral kapak tamiri uygulanmıştır. Hastaların mitral kapak cerrahisi sırasında ortalama yaşları 6,4 tür (3,5 ay-17 yaş). Hastaların operasyon endikasyonlarına bakıldığında 27 (%75) tanesinde mitral yetmezlik hakim patoloji iken 9(%25) hasta mitral stenoz nedeniyle opere edilmiştir. Mitral kapak hastalığına en sık eşlik eden patoloji 11 (%30) hastada atrial septel defekti. Operasyon tekniği altta yatan patolojiye göre basit bir komissürotomiden subvalvuler yapılarda kompleks cerrahiye kadar değişkenlik göstermektedir. Hastane içi mortalite 3 (%8.3) olup geç dönem mortalite izlenmemiştir. Bir hastamıza postoperatif birinci günden başlayarak 7 gün boyunca santral veno-arteriyre exkstrakorpereal dolaşım desteği verilmiştir. Aynı hastaya 4 bir başka hastaya ise 3 gün boyunca renal deplasman desteği verilmiştir. Takiplerinde 4 (%11) hastaya tekrar mitral kapak cerrahisi gerekmiştir. Bunlardan 2 tanesine replasman 2 tanesine de tekrar tamir uygulanmıştır.
SONUÇ: Mitral kapak tamiri pediatrik yaş grubunda zorlu bir cerrahi de olsa uygun hasta seçimi ve zamanlama ile başarılı bir şekilde uygulanabilir. Kliniğimizin sonuçları da mortalite ve re-operasyon oranları açısından literatür ile uyumludur.

Anahtar Kelimeler: Mitral kapak, kapak tamiri, kapak replasmanı

SS-41

Pediatrik hastalarda Ebstein anomalisinin cerrahi tedavi sonuçları:10 yıllık tek merkez deneyimi

Şiraslan Bahşeliyev[1], Zeynep Gülben Kük Özalp[1], Mustafa Güneş[1], Serhat Bahadır Genç[1], Hacer Kamalı[2], Fatma Sevinç Şengül[2], Servet Ergün[1], Sertaç Haydin[1]
[1]İstanbul Mehmet Akif Ersoy GKDC EAH, Çocuk Kalp Cerrahisi
[2]İstanbul Mehmet Akif Ersoy GKDC EAH, Çocuk Kardiyolojisi

GİRİŞ-AMAÇ: Merkezimizde Ebstein anomalisi nedeniyle cerrahi olarak müdahale ettiğimiz pediatrik hastalarda tedavi stratejileri ve uygulanan cerrahi yöntemlerin erken ve uzun dönem sonuçlarını bildirmeyi amaçladık.
YÖNTEM: Çalışmamızda şubat 2011'den şubat 2020 arasında merkezimizde EA nedeniyle opere olmuş 29 ardışık hasta retrospektif olarak değerlendirildi. Hastaların preoperatif demografik verileri, operatif verileri, postoperatif verileri retrospektif incelenerek değerlendirildi.
BULGULAR: Toplam 29 hastaya 40 operasyon uygulandı. 5 (%17.2) hastaya univentriküler tamir, 5 (%17.2) hastaya bir buçuk ventrikül tamiri ve geri kalan 19 (%65.5) hastaya ise çift ventrikül tamiri uygulanmış idi. Çift ventrikül tamiri uygulanmış hastalardan 8 (%27.5) hastaya Cone rekonstrüksiyonu, 5 (%10,2) hastaya Carpentier tipi triküspit kapak tamiri, 2 (%6,9) ring anuloplasti, 2 (%6.9) TVR uygulanmış idi. 2 (%6,9) hastada sadece ASD kapatılması yapıldı. 2(%6.9) hasta erken dönemde ileri TY nedeniyle reopere edildi. CR ve TK plasty uygulanan 15 hastanın hiçbirinde taburculuk öncesi orta ve ileri TY saptanmadı. Erken dönemde 1 (%3.4) hastada mortalite görüldü. Hastaların ortalama takip süresi 48.4±27.6 ay idi. İlk operasyondan sonra taburcu edilen 28 hastanın 3' üne (%10.7) uzun dönemde triküspit kapak kaçağı nedeni ile reoperasyon uygulanmış idi. Uzun dönem takiplerde hiç bir hastada mortalite gözlenmedi.
SONUÇ: EA'nın cerrahi tedavisi zor olmakla birlikte genel sonuçları iyiydi. Yenidoğan ve infant dönemde cerrahi gerektiren hastalarda anatomik onarım oranı daha düşüktür ancak hastaların büyük bir kısmı biventriküler tamire taşındı. CR biventriküler tamire giden çocuklarda düşük mortalite ve iyi uzun dönem sonuçları ile yapılabilir. Uzun vadeli sonuçlarımız kabul edilebilir bir sağkalım oranı, cerrahi sonrası erken dönemde düşük mortalite ve düşük yeniden girişim ve morbidite insidansı göstermektedir.

Anahtar Kelimeler: Ebstein anomaly, Congenital heart disease, cone rekonstrüksiyonu

SS-42

Koroner anomalili Büyük Arter Transpozisyonlu hastalardaki cerrahi yaklaşım ve sonuçlarımız

Berra Zumrut Tan Recep[1], Behzat Tuzun[1], Eymen Recep[1], Okan Yıldız[1], Okan Ugurlu[1], Muhammed Hamza Halil Toprak[2], Adile Sema Karaoglu[2], Dilek Ozcanoglu[3], Serife Ozalp[3], Funda Gumus Ozcan[3], İbrahim Cansaran Tanıdır[2], Ali Can Hatemi[1]
[1]Başakşehir Çam ve Sakura Şehir Hastanesi, Çocuk Kalp Damar Cerrahisi Kliniği, İstanbul
[2]Başakşehir Çam ve Sakura Şehir Hastanesi, Çocuk Kardiyoloji Kliniği, İstanbul
[3]Başakşehir Çam ve Sakura Şehir Hastanesi, Anestezi ve Reanimasyon Kliniği, İstanbul

BACKGROUND: Büyük arter transpozisyonunda (BAT), tek koroner ostium insidansı %6 olup farklı koroner patternleri görülebilir. Koroner anomali erken dönem mortalite için bağımsız risk faktörüdür. Kliniğimizde arteryel switch operasyonu (ASO) yapılanlarda koroner çıkış ve seyir anomalisi olan hastaları değerlendirmeyi amaçladık.
METHODS: Kliniğimizde 2020-2021 yılları arasında ASO yapılan 48 hasta incelendi. Koroner anomali %41.6'sında (n=20) mevcuttu. Erken dönem takiplerinde ekokardiyografileri ile morbidite ve mortaliteleri incelendi.
RESULTS: Çalışmaya 20 hasta dahil edildi. Ortalama yaş 20.6±38.8 gün (3-180 gün) ve ağırlık 3.0±1.0 kg (1.8-6.7 kg) idi. Hastaların %45'inde (n=9) Simple TGA, %45'inde (n=9) TGA- ventriküler septal defekt, %5'inde (n=1) Tausing-Bing anomalisi-aortik interruption ve %5'inde (n=1), TGA- arkus hipoplazisi tanısı mevcuttu. Tek koroner kök %65'inde (n=13) koroner çıkış anomalisi ise %35'inde (n=7) vardı. Leiden sınıflandırmasına göre hastaların %30'unda (n=6) 1LCxR, %35'inde (n=7) 2LCxR ve %35'inde (n=7) 1LR2Cx olup Cx posterior looping-RCA anterior looping koroner paterni mevcuttu. Hastaların hepsinde koroner anastomoz Trap-door tekniği ile gerçekleştirildi. Koroner seyir anomalisi olan hastaların %42.8'ine (n=3) ek olarak perikard yama ile rekonstrüksiyon yapıldı. Postoperative orta ve ciddi aort yetersizliği hiçbirinde görülmedi. Mortalite %10 (n=2) idi. Bunlardan birine postoperative akut koroner yetersizlik nedeniyle LIMA-LAD anastomozu yapıldı ve pompa çıkışı ekstrakorporeal membran oksijenasyonu gereksinimi oldu. Diğeri Tausing Bing-aortik interruption ve daha önce hibrid yaklaşım öyküsü olan hasta idi. Hastada ölüm postoperative 20. Günde multiorgan yetersizliği nedeniyle meydana geldi.
CONCLUSIONS: ASO sonrası başarılı sonuçlar koroner arter transferine bağlıdır. Trap door tekniğinin erken dönem sonuçları tatmin edicidir. Koroner kink oluşumunu engellemek için perikard yama ile rekonstrüksiyon yapılması tercih edilebilir.

Anahtar Kelimeler: Büyük arter transpozisiyonu, Trap-door tekniği, Arteryel switch operasyonu

SS-43

Aortik ark rekonstrüksiyonunun kısa dönem sonuçları: Atan kalp ile kardiyoplejik arrest tekniklerinin karşılaştırılması

Okan Yıldız[1], Şerife Özalp[4], Behzat Tüzün[2], Berra Zümrüt Tan Recep[2], Eymen Recep[2], Erkut Öztürk[3], İbrahim Cansaran Tanıdır[3], Hatice Dilek Özcanoğlu[4], Funda Gümüş Özcan[4], Ali Can Hatemi[2]
[1]Başakşehir Çam ve Sakura Şehir Hastanesi ve Mehmet Akif Ersoy Göğüs Kalp ve Damar Cerrahisi Eğitim ve Araştırma Hastanesi, Çocuk Kalp Damar Cerrahisi
[2]Başakşehir Çam ve Sakura Şehir Hastanesi, Çocuk Kalp Damar Cerrahisi
[3]Başakşehir Çam ve Sakura Şehir Hastanesi, Çocuk Kardiyoloji
[4]Başakşehir Çam ve Sakura Şehir Hastanesi, Anesteziyoloji ve Reanimasyon

GİRİŞ: Arkus rekonstrüksiyonu cerrahisinde kullanılan perfüzyon stratejilerinin erken dönem sonuçlarını karşılaştırmayı amaçladık.
MATERYAL VE METODLAR: Ağustos 2020 ile Aralık 2021 arasında transvers ark hipoplazisi nedeniyle intrakardiyak bir işlem yapılmadan aortik ark rekonstrüksiyonu ameliyatı geçiren ardışık 44 hasta geriye dönük olarak analiz edildi. Çalışmamızda kardiyak arrest altında antegrad serebral perfüzyon uygulanan hastalar (Grup 1) ve atan kalpte yapılan antegrad serebral perfüzyon ile beraber koroner perfüzyon uygulanan hastalar (Grup 2) grubu olarak iki gruba ayrıldı.
BULGULAR: 27 hastada (%65,3) kardiyak arrest altında operasyon gerçekleştirilirken, geri kalan 11 (%34,7) hastada ise operasyon atan kalpte gerçekleştirildi. Hastaların median yaşı 15 (IQR 3-270) gün idi. Grup 1'de 2 (%7.4), grup 2 (%11.7)'de toplam 4 mortalite vardı. Hastanede kalış süreleri grup 1 de 10 (7-37) gün, grup 2 de 15 (5-42) gündü. Hastaların demografik verileri Tablo'da gösterilmiştir.
SONUÇLAR: Atan katle yapılan arkus rekonstriksiyonlarının hasta sonuçları üzerine önemli bir olumlu etkisi olmadığı düşünülmektedir.

Anahtar Kelimeler: Aortik ark rekonstrüksiyonunun, kardiyoplejik arrest, konjenital kalp

Tablo 1 Hasta özellikleri

Hasta özellikleri			
[illegible]	[illegible]	[illegible]	[illegible]
[illegible]	[illegible]	[illegible]	[illegible]
[illegible]	[illegible]	[illegible]	[illegible]
[illegible]			
[illegible]	[illegible]	[illegible]	[illegible]
[illegible]	[illegible]	[illegible]	[illegible]
[illegible]	[illegible]	[illegible]	[illegible]
[illegible]	[illegible]	[illegible]	[illegible]
[illegible]	[illegible]	[illegible]	[illegible]
[illegible]	[illegible]	[illegible]	[illegible]
[illegible]	[illegible]	[illegible]	[illegible]
[illegible]	[illegible]	[illegible]	[illegible]
[illegible]	[illegible]	[illegible]	[illegible]

SS-44

Ark Rekonstrüksiyonu Yapılan Arkus Hipoplazili Yenidoğan ve İnfantların Değerlendirilmesi

Murat Özkan[1], Meral Demir[2], İlkay Erdoğan[2], Birgül Varan[2], Niyazi Kürşad Tokel[2], Mehmet Sait Aşlamacı[1]
[1]Başkent Üniversitesi Tıp Fakültesi, Kalp ve Damar Cerrahisi AD, Ankara
[2]Başkent Üniversitesi Tıp Fakültesi, Çocuk Sağlığı ve Hastalıkları AD, Çocuk Kardiyoloji BD, Ankara

Giriş ve Amaç: Arkus aorta hipoplazisi (AAH); bir ucunda aort koarktasyonu ve istmus hipoplazisinin, diğer ucunda ağır transvers aorta hipolazisi veya hipoplastik sol kalp sendromunun yer aldığı geniş bir spektruma sahip heterojen bir hastalık grubudur. Hayatın erken günlerinde müdahale gerektiren AAH, cerrahi açıdan teknik zorluklara neden olmaktadır. Günümüzde ark rekonstrüksiyonunda çeşitli cerrahi teknikler uygulanmakla birlikte, ideal cerrahi yaklaşım hala tartışma konusudur. Biz de, ark rekonstrüksiyonu uyguladığımız yenidoğan ve infantlardaki deneyimlerimizi sunmak istedik.
Hastalar ve Metod: Mart 2012 – Aralık 2021 tarihleri arasında pediyatrik kardiyovasküler cerrahi kliniğimizde ark rekonstrüksiyonu yapılan yenidoğan ve infant hasta grubu retrospektif olarak incelenmiştir. AAH; pratik anlamda, tranvers ark çapı (mm) < vücut ağırlığı (kilogram) +1 mm olarak tanımlanmıştır.
Bulgular: Çalışma grubu; 28'i (%80) erkek, 35 hastadan oluşmaktadır. Ortanca cerrahi yaş; 57 gün (15-106 gün), vücut ağırlığı; 4.1 kg (3.6-4.8 kg) idi. Cerrahi öncesi olgulardan 27'sine (%77.1) kateter ve balon anjiyoplasti yapılmıştı. Hastaların tümüne sternotomi yapılmış, 31'inde (%88.6) uç-yan anastomoz cerrahi tekniği uygulanmıştı. 5 hastaya ark rekonstrüksyonu sırasında pulmoner band yapılmıştı. 21 (%60) hastada eş zamanlı olarak ventriküler septal defekt onarımı da yapılmıştı. Postoperatif dönemde, 3 hastada diyafram paralizisi, 2 hastada vokal kord paralizisi, 2 hastada ciddi nörolojik defisit olmadan erken dönemde nöbet ve 1 hastada mediastinit gelişmişti. Hastane mortalitesi erken dönemde 2 hastada (%5.7) olup, geç dönemde mortalite yoktu. Ortanca takip süresi 42 ay (27-51.5 ay) idi. Bu süre içerisinde 3 hasta yeniden müdahale gerektirmiş, bu hastalardan birine restenoz nedeniyle izleminin 5. ayında ark rekonstrüksiyonu, aynı seansta pulmoner debanding ve VSD onarımı yapılmıştı. Diğer 2 hastadan birinde Ross-Konno ve diğerinde sınırda sol ventrikülü olması nedeniyle izlemde Norwood cerrahisi uygulanmıştı. Hiçbir hastaya kateter girişimi yapılmamış, cerrahi sonrası müdahalesiz geçen süre ortanca 39 ay (17.5-51.5 ay) ve yeniden girişim gerektirmeme oranı %90.9 olarak saptanmıştır.
Sonuç: Cerrahi tekniklerdeki gelişmelere paralel olarak ark rekonstrüksiyonu yapılan olgularda cerrahi mortalite oldukça düşüktür. Ark hipoplazisi cerrahisinde, eşlik eden patolojilerin birlikteliğine de bağlı olarak, uzun dönem sonuçlarında önemli sorunların varlığı hala güncelliğini korumaktadır. Sonuçlarımız literatürdeki çalışmalarla uyumludur.

Anahtar Kelimeler: Arkus aorta hipoplazisi, ark rekonstrüksiyonu, aort koarktasyonu

SS-45

Talasemi major tanılı çocuklarda sol ventrikül fonksiyonları ve miyokardiyal deformasyonun gerçek zamanlı 3-boyutlu (4-boyutlu) ve 'speckle-tracking' ekokardiyografi ile değerlendirilmesi

Ayşe Güler Eroğlu[1], Nujin Ulu[1], Hasan Karakaş[1], Esra Karabıyık Yüksel[1], Nazlı Gülsüm Akyel[1], Gülnaz Çığ[1], İbrahim Adaletli[1], Gül Nihal Özdemir[2], Emine Türkkan[3], Tülin Tiraje Celkan[1]
[1]İstanbul Üniversitesi-Cerrahpaşa, Cerrahpaşa Tıp Fakültesi
[2]Kanuni Sultan Süleyman Eğitim ve Araştırma Hastanesi
[3]Prof. Dr. Cemil Taşçıoğlu Şehir Hastanesi

GİRİŞ-AMAÇ: Bu çalışmanın amacı asemptomatik talasemi major (TM) tanılı çocuklarda subklinik miyokardiyal disfonksiyonu göstermede gerçek zamanlı 3-boyutlu (4-boyutlu) ve 'speckle tracking' ekokardiyografinin rolünü değerlendirmektir.
YÖNTEM: Çok merkezli kesitsel bu çalışmaya TM tanılı 40 hasta ile yaş, cinsiyet ve vücut kitle indeksi açısından eşleştirilen 40 sağlıklı çocuk alındı. Tüm bireylerden öykü alındı, fizik muayene, serum biyokimyasal tetkikleri, geleneksel ekokardiyografi ve doku Doppler görüntüleme yapıldı. Gerçek zamanlı 3-boyutlu (4-boyutlu) ve 'speckle tracking' ekokardiyografi ile sol ventrikül diyastol sonu ve sistolik volümü; ejeksiyon fraksiyonu; global longitudinal, sirkumferensiyal ve radyal strain; twist ve torsiyon ölçüldü. Hastalarda kalp magnetik rezonans görüntüleme ile T2* ölçümü yapıldı. Hasta ve kontrol grubunun; ayrıca kalp T2* süresi normal ve anormal olan hastaların ekokardiyografik bulguları karşılaştırıldı. Hastalarda ekokardiyografik ölçümler ile T2* ölçümü arasındaki korelasyon araştırıldı.
BULGULAR: Hasta ve kontrol grubunun yaşları (ortalama 17,30±3,13 ve 17,23±3,14 yıl, p=0,481), cinsiyetleri [her iki grupta 28 erkek (%70)] ve vücut kitle indeksleri 19,66±3,15 ve 20,17±2,81 kg/m2, p=0,077) arasında anlamlı farklılık yoktu. Geleneksel ekokardiyografi ve doku Doppler görüntülemede hastalarda sol ventrikül diyastol sonu ve sistolik genişliği kontrollere göre artmış; kısalma fraksiyonu ve mitral E/A oranı normal sınırlarda olmasına rağmen kontrollere göre azalmış bulundu. Gerçek zamanlı 3-boyutlu (4-boyutlu) ve 'speckle tracking' ekokardiyografi incelemesinde hastalarda kontrol grubuna göre vücut yüzey alanına göre indekslenmiş sol ventrikül diyastol sonu ve sistolik volümü artmış [ortanca 69,15 mL/m2 (58,10-96), 67,53 mL/m2 (60,50-76,47), p=0,021; 26,60 mL/m2 (21-42,70), 26,16 mL/m2 (21,80-29,91), p=0,007]; ejeksiyon fraksiyonu (ortanca %61,35 (54,80-64,50), %61,35 (54,80-64,50), p=0,038] ile global longitudinal strain [ortanca %-25,65 (-29,40--18,70), %-26,45 (-28,90--22,30), p=0,029) sirkumferensiyal strain (ortalama %-26,36±2,21, %-28,15±1,68, p<0,001] ve radyal strain [ortanca %42,55 (33,50-49,40), %45,35 (36,60-48,80), p=0,003) azalmıştı; twist ve torsiyon her iki grupta benzerdi. Hastalarda ekokardiyografik ölçümler ile T2* arasında korelasyon bulunmadı. T2* ölçümü normal ve anormal olan hastalar arasında yaş, cinsiyet, vücut kitle indeksi, tanı yaşı, şelasyon tedavisi başlama yaşı ve hemoglobin düzeyi açısından anlamlı farklılık yoktu. T2* ölçümü anormal olan hastalarda normal olan hastalara göre önceki yılki ortalama ferritin düzeyi [ortanca 2578,71 ng/mL (1044,83-4585,80), 1072,27 ng/mL (563,29-4958,09)] ve splenektomili hasta oranı (%77,8, %25,8, p=0,008) daha yüksek bulundu. Bu iki grup hasta arasında tüm ekokardiyografik ölçümler açısından farklılık saptanmadı.
SONUÇ: Gerçek zamanlı 3-boyutlu (4-boyutlu) ve 'speckle tracking' ekokardiyografi ile asemptomatik talasemi major tanılı çocuklarda sol ventrikül global longitudinal, sirkumferensiyal ve radyal fonksiyonun değiştiği gösterildi. Bu yeni ekokardiyografik inceleme talasemi major tanılı çocuklarda miyokardiyal disfonksiyonu geleneksel ve doku Doppler görüntülemede belirgin hale gelmeden önce saptamak için önemli bir yöntem olabilir. Ancak bu ölçümler ile MRG'deki T2* süresi arasında ilişki bulunmaması myokardiyal etkilenmenin sadece miyokarddaki demir yükü ile değil, anemi ve hipoksi vb nedenlere bağlı olabileceğini düşündürdü.

Anahtar Kelimeler: talasemi major, gerçek zamanlı 3-boyutlu ekokardiyografi, 4-boyutlu ekokardiyografi, 3-boyutlu speckle tracking

SS-46

COVİD-19 ilişkili multisistem inflamatuvar sendromlu çocuklarda miyokard tutulumunun daha duyarli bir göstergesi: Strain ekokardiyografi

Eviç Zeynep Başar[1], Emre Usta[1], Gökmen Akgün[2], Hüseyin Güngör[1], Özlem Kayabey[3], Kadir Babaoğlu[1]
[1]Kocaeli Üniversitesi Tıp Fakültesi, Çocuk Kardiyoloji Bilim Dalı, Kocaeli
[2]Darıca Farabi Eğitim ve Araştırma Hastanesi, Çocuk Kardiyoloji Kliniği, Kocaeli
[3]Mersin Şehir Hastanesi, Çocuk Kardiyoloji Bilim Dalı, Mersin

GİRİŞ-AMAÇ: Multisistem inflamatuvar sendrom kalp, akciğerler, cilt, gözler veya gastrointestinal sistem dahil olmak üzere farklı vücut bölümlerini etkileyen COVID-19 ile ilişkili nadir fakat ciddi bir durumdur. Kardiyak tutulum MIS-C hastalarına sıklıkla eşlik eder. Sol ventrikül (LV) sistolik disfonksiyonu, miyokardit, koroner arter (CA) anormallikleri, mitral yetersizlik ve perikardiyal efüzyon en sık görülen kardiyak bulgulardır. MIS-C'li hastaların %51-90'ında miyokardit ile karşılaşılmaktadır. Bu çalışmanın amacı, SARS-CoV-2 enfeksiyonuna bağlı Multisistem İnflamatuvar Sendromlu (MIS-C) çocuklarda Strain ekokardiyografi ile saptanan subakut miyokard disfonksiyonunun değerlendirilmesidir.
YÖNTEM: Bu kesitsel çalışma, MIS-C tanısı almış 47 hasta ve kontrol grubu olarak 32 sağlıklı yaş ve cinsiyet uyumlu çocukla yürütülmüştür. Hasta grubuna, tam kan sayımı, rutin biyokimya, C-reaktif protein, eritrosit sedimantasyon hızı, ferritin, prokalsitonin, protrombin zamanı, aktive parsiyel tromboplastin zamanı, D-dimer, fibrinojen, Troponin-I, pro-BNP (BNP), interlökin-6 (IL-6) ve viral seroloji testleri başvuru sırasında bakıldı. Ayrıca tüm hastalara başvuruda, taburculuktan iki hafta ve iki ay sonra iki boyutlu, renkli, pulsed ve doku Doppler ve 2D speckle tracking ekokardiyografi incelemesi yapıldı. MIS-C hasta grubu kontrol grubu ile karşılaştırıldı. Ayrıca MIS-C hastalarında taburculuk sonrası izlemde ekokardiyografik değişiklikler değerlendirildi.
BULGLULAR: MIS-C tanısı ile takip edilen 47 hastanın 30'u (%63,8) erkek, 17'si (%36,2) kadındı. Ortalama tanı yaşı 9,1±4,3 (1,25-17) yıldı. Başvuru sırasında 25 hastada konvansiyonel ekokardiyografide anormal bulgular vardı. Bun hastalardan sekizinde sol ventrikül (LV) sistolik disfonksiyonu saptandı. Hasta grubunda kontrol grubuna göre ejeksiyon fraksiyonu (EF) anlamlı olarak daha düşüktü (sırasıyla % 64,2±1.15 - %68,39±5,14 p=0.013). Başvuru sırasında sekiz hastada konvansiynel EKO ile EF <%55 saptanırken, 29 hastada global longitudinal strain (GLS) -2SD'den düşüktü. İki aylık takipte 13 hastada GLS z-skoru <-2SD devam etti. Hastanede kalış süresi ortalama 8,9±3,4 gün idi. Tüm hastalar başlangıçta IVIG (2 g/kg) ile tedavi edildi. İki (%4.2) hastada ikinci doz IVIG gerekti. Dokuz (%19.1) hastaya art arda üç gün (15-30 mg/kg/gün; maksimum doz: 1.000 mg/gün) pulse metilprednizolon verildi ve ardından 2 mg/kg/gün dozuyla devam edildi. Ayrıca 23 (%48.9) hastaya günde 2 mg/kg steroid dozu uygulandı. Steroid tedavisi üç hafta içinde azaltıldı. Beş (%10.6) hasta eş zamanlı olarak anti-IL-1 (anakinra) aldı. Beş (%10.6) hasta yoğun bakıma ihtiyaç duydu. Başvuruda sol ventrikül sistolik disfonksiyonu olan 8 hastanın 7'sinde 3.42±0.53 günde EF %55'in üzerine çıktı, bir hastada EF taburculukta %51 idi ve altı aylık takipte LV sistolik disfonksiyonu devam etti. Şekil 1'de 4 farklı hastaya ait 2 aylık takip süresince strain ekokardiyografi değişiklikleri gösterilmiştir.
SONUÇ: Sol ventrikül sistolik disfonksiyonu, mitral kapak yetersizliği, perikardiyal efüzyon ve koroner anormallikler gibi kardiyak tutulum MIS-C'de yaygındır ve prognostik öneme sahiptir. Çalışmamızda da kardiyak tutulumun çok yaygın olduğunu ve bu nedenle MIS-C hastalarının yönetiminde kardiyak izlemin önemli olduğunu ortaya konulmuştur. Kardiyak tutulumun erken tespiti tedavinin yönetiminde önemlidir. Bu çalışmada hastaların %17'sinde (8/47) EF %55'in altındayken, hastaların %61.7'sinde (29/47) global longutudinal starin z-skorları anormaldi. Çalışmalarımız, 2D speckle tracking ekokardiyografi'nin konvansiyonel ekokardiyografiye kıyasla subklinik miyokard hasarını saptama olasılığının daha yüksek olduğunu göstermiştir. Konvansiyonel ekokardiyografiye ek olarak Strain ekokardiyografi ile MIS-C hastalarının değerlendirilmesi, kardiyak bulguların erken tanınmasında ve takibinde oldukça faydalıdır.

Anahtar Kelimeler: Multisistem İnflatuvar Sendrom, SARS-CoV-2, Myokardit, 2d Speckle-tracking ekokardiyografi

Şekil 1

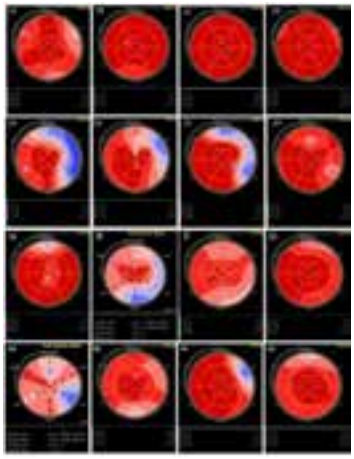

4 farklı hastanın 2 aylık izlemde Global Longutudinal Strain değerinde değişiklik Hasta 1: 1A; Başvuruda (GLS -%16), 1B; taburculuk, 1C: 2. hafta takip, 1D: 2. ay kontrol Hasta 2: 2A; Başvuruda, 2B; taburculuk (GLS: -%14), 2C: 2. hafta takip, 2D: 2.ay Hasta 3: 3A; Başvuruda (GLS -%-15), 3B; Başvurunun 2. günü yoğunbakım ünitesinde, 3C; 2. hafta takip, 3D; 2. aykontrol Hasta 4: 4A; Başvuruda (GLS -%5,4), 4B: taburculuk, 4C: izlemin ikinci haftası, 4D: 2. Ay kontrol

SS-47

Down sendromlu çocuklarda ateroskleroz risk faktörlerinin klinik, laboratuvar ve ekokardiyografik olarak değerlendirilmesi

Ayşe Büşra Pekal[1], Münevver Yılmaz[2], Dolunay Gürses[2], Rukiye Nar[3]
[1]Pamukkale Üniversitesi Çocuk Sağlığı ve Hastalıkları Ana Bilim Dalı, Denizli
[2]Pamukkale Üniversitesi Çocuk Sağlığı ve Hastalıkları Ana Bilim Dalı, Çocuk Kardiyoloji Bilim Dalı, Denizli
[3]Pamukkale Üniversitesi Biyokimya Ana Bilim Dalı, Denizli

GİRİŞ-AMAÇ: Down sendromlularda ilerleyen yaşlarda koroner arter hastalığı sıklığında artış gözlenmediği gibi normal popülasyondan daha düşük olduğu bulunmuştur. Aterosklerozun erken belirteçlerinden olan karotis intima media kalınlığı ve arteriyel sertleşmenin de Down sendromlularda normal popülasyona göre daha düşük olduğu bulunmuştur. Down sendromlularda bozulmuş lipid metabolizması ve artmış obezite sıklığına rağmen, aterosklerotik hastalık insidansı düşüktür ve bu dirençten sorumlu mekanizmalar yeterince anlaşılamamıştır. Bu çalışmada Down sendromlu çocuklarda ateroskleroz riskinin belirlenmesi ve gelişmesine etki edebilecek risk faktörlerini araştırmayı hedefledik.
YÖNTEM: Çalışmamıza 35 Down sendromlu ve 35 Down sendromu olmayan çocuk alındı. Çalışmaya alınan tüm çocuklara ekokardiyografik inceleme yapıldı. Ekokardiyografi ile standart ölçümler, arteriyal sertleşme, karotis intima media kalınlığı ve epikardiyal yağ dokusu kalınlığı ölçümü yapıldı. Venöz kan örneklerinden açlık kan şekeri, açlık kan lipitleri, hs-CRP, insülin, serum CXCL2, endotelin-1, nitrit oksit sentaz, homosistein, total oksidan ve antioksidan kapasite düzeyleri ölçüldü.
BULGULAR: Gruplar arasında arteriyel sertleşme ve karotis intima media kalınlığı ölçümleri arasında anlamlı farklılık saptanmazken ($p>0,05$) Down sendromlu çocukların epikardiyal yağ dokusu kalınlık değeri kontrol grubundaki çocuklara göre daha düşük bulundu ($p<0,05$). Down sendromu grubundaki çocukların HDL düzeyi değerlendirildiğinde ise, kontrol grubundaki çocuklara göre anlamlı düzeyde düşük saptandı ($p=0,001$). Buna karşın, Down sendromu grubundaki çocukların trigliserit düzeyi, kontrol grubundaki çocuklara göre anlamlı düzeyde yüksek olarak bulundu ($p=0,029$). Down sendromu grubundaki çocukların vitamin B12 düzeyi, kontrol grubundaki çocuklara göre anlamlı düzeyde düşüktü ($p=0,038$), Down sendromu grubundaki çocukların TSH düzeyi ise, kontrol grubundaki çocuklara göre anlamlı düzeyde yüksekti ($p=0,007$). İnflamasyon parametreleri gruplar arasında değerlendirildiğinde, Down sendromlu çocuklarda venöz kan CXCL2 ($p=0,0001$) düzeyleri daha düşük, hs-CRP ($p=0,001$) daha yüksek saptandı. Endotel foksiyonunu değerlendirildiğinde venöz kan endotelin-1 ($p=0,0001$) düzeyleri ve venöz kan nitrit oksit sentaz ($p=0,0001$) düzeyleri Down sendromlu çocuklarda daha düşük saptandı. Down sendromlu çocukların venöz kan homosistein ($p=0,0001$) düzeyleri kontrol grubundaki çocuklara göre anlamlı düzeyde düşük saptanırken total oksidan ve antioksidan kapasite düzeyleri arasında farklılık saptanmadı ($p>0,05$).
Çalışmaya alınan DS'lilerin CXCL2, ET-1, NOS ve homosistein düzeylerinde pozitif korelasyon olduğu saptandı ($p<0,05$). Ayrıca DS grubundaki olguların epikardiyal yağ dokusu kalınlığı ile yaş, kilo, bel çevresi, kalça çevresi ve CIMT arasında pozitif bir korelasyon saptandı ($p<0,05$). DS grubunda epikardiyal yağ dokusu kalınlığı ile HDL arasında negatif korelasyon saptandı ($p<0,05$).Bu çalışmada çoklu lineer regresyon analizi yapıldığında Down sendromlularda epikardiyal yağ dokusu kalınlığı ile yaş ($p=0,001$), kilo ($p=0,005$), VKİ ($p=0,035$), bel çevresi ($p=0.01$), kalça çevresi ($p=0,022$), HDL ($p=0,042$) ve karotis intima media kalınlığı ($p=0,025$) arasında anlamlı bir ilişki olduğunu gösterdik.
SONUÇ: DS'lilerde CIMT ve aortik stiffness parametrelerini kontrol grubuna göre benzer bulsak da AS'nin önemli bir göstergesi olarak kabul edilen epikardiyal yağ dokusu kalınlığı azalmış bulundu. Bu sonuç DS'lilerde AS gelişim riskinin düşük olduğunu desteklemektedir. DS'lilerde CXCL2, NOS, ET-1 ve homosisteinin düşük olması DS'lilerin, aynı yaştaki DS'li olmayanlara göre farklı, kendine özgü bir inflamatuar ve metabolik davranış sergilediğinin göstergesi olabilir. Ancak bu konuda daha fazla çalışma yapılması gereklidir. Ek olarak çalışmamız CXCL2, NOS, ET-1 ve homosisteinin aterojenik etkilerini desteklemektedir ve bu konuda daha fazla çalışmaya ihtiyaç vardır.

Anahtar Kelimeler: : Ateroskleroz, Down sendromu, Epikardiyal yağ dokusu kalınlığı, Karotis intima media kalınlığı

SS-48

Mukopolisakkaridozlu Çocuklarda Miyokard Hasarının 2 Boyutlu Speckle Tracking Ekokardiyografi İle Değerlendirilmesi

Fatma Hayvacı Canbeyli[1], Vildan Atasayan[2], Semiha Tokgöz[3], Aslı İnci[4], Ayşe Deniz Oğuz[3], Serdar Kula[3], Leyla Tümer[4], Fatma Sedef Tunaoğlu[3]
[1]Kırıkkale Üniversitesi Tıp Fakültesi, Çocuk Kardiyoloji Bilim Dalı, Kırıkkale
[2]Sağlık Bilimleri Üniversitesi, Ümraniye Eğitim Araştırma Hastanesi Çocuk Kardiyoloji Bilim Dalı, İstanbul
[3]Gazi Üniversitesi Tıp Fakültesi, Çocuk Kardiyoloji Bilim Dalı, Ankara
[4]Gazi Üniversitesi Tıp Fakültesi, Çocuk Beslenme ve Metabolizma Bilim Dalı, Ankara

Giriş ve Amaç: Mukopolisakkaridozlar (MPS) glikozaminoglikanların parçalanması için gerekli enzimlerin eksikliğinden kaynaklanan kalıtsal lizozomal depo hastalıklarıdır. Klinik bulgular enzim eksikliğinin tipine ve ciddiyetine göre değişiklik göstermekle birlikte kardiyak tutulum hastalığın seyrinde önemli yer tutmaktadır. Bu çalışmada MPS'li asemptomatik çocuklarda standart Doppler ekokardiyografi (EKO) ve 2 boyutlu speckle tracking ekokardiyografi kullanılarak (STE) ventriküllerin yapı ve fonksiyonlarının değerlendirilerek subklinik miyokard hasarının saptanması amaçlanmıştır.
Yöntem: Çalışmaya MPS nedeniyle izlemde olan kardiyak semptomları olmayan 25 hasta ve 25 sağlıklı çocuk dahil edildi. MPS tipleri, enzim tedavisi alıp almadıkları, proBNP düzeyleri değerlendirildi. M mode, standard Doppler ve doku Doppler ölçümleri alındı STE yapılarak sol ventrikül (LV) global longitudinal strain (GLS), global sirkumferensiyal strain (GCS), global radyal strain (GRS) ve strain rate değerlendirildi.
Bulgular: Çalışmaya dahil edilen 25 MPS hastasının 15'i erkek, 10'u kızdı. Medyan yaşları 7 (4-14)'ydi. MPS hastalarının proBNP düzeyleri 76,7 + 87,4 pg/ml bulundu. Kontrol grubu ile yaş, cinsiyet, vücut kitle indeksi (VKİ), kan basıncı ve kalp hızları arasında istatistiksel fark yoktu. EKO değerlendirmesinde MPS hastalarında LV kitle indeksi (LVMİ) ve rölatif duvar kalınlığında artış görüldü. MPS hastalarında mitral E/A oranı daha düşük ($p<0.01$), LV E/e' oranı daha yüksek ($p<0.01$) bulundu. Her iki grup arasında LV GLS ölçümünde istatistiksel olarak fark saptanmazken (p:0.73), GRS (p:0.01) ve GCS ($p<0.01$) değerleri MPS hastalarında daha düşük bulundu. Sağ ventrikül (RV) değerlendirilmesinde RV E/e' oranı ($p<0.01$) ve sistolik pulmoner arter basıncı (sPAB) ($p<0.01$) MPS hastalarında daha yüksek saptandı.
Sonuç: Çalışmamız LV sistolik fonksiyonları normal hastalarda diyastolik fonksiyon bozukluğu ile birlikte miyokard hasarını da göstermektedir. Erken dönemde saptanacak subklinik hasar hastaların tedavi sürecinin planlanmasında yol gösterici olabilir.

Anahtar Kelimeler: mukopolisakkaridoz, speckle tracking ekokardiyografi, strain

SS-49

Çocuklarda multisistem inflamatuar sendromunun kardiyak belirtileri

Selen Karagözlü[1], Özlem Bayram[1], Jeyhun Bahtiyarzada[1], Alperen Aydın[1], Mehmet Mustaya Yılmaz[1], Begüm Murt[1], Anar Gurbanov[2], Mehmet Gökhan Ramoğlu[1], Halil Özdemir[3], Tanıl Kendirli[2], Ergin Çiftçi[3], Tayfun Uçar[1], Ömer Suat Fitöz[4], Hasan Ercan Tutar[1]
[1]Ankara Üniversitesi, Çocuk Kardiyoloji Bilim Dalı, Ankara
[2]Ankara Üniversitesi, Çocuk Yoğun Bakım Bilim Dalı, Ankara
[3]Ankara Üniversitesi, Çocuk Enfeksiyon Hastalıkları Bilim Dalı, Ankara
[4]Ankara Üniversitesi, Radyoloji Ana Bilim Dalı, Ankara

AMAÇ: Çalışmamızda çocuklarda multisistem inflamatuar sendromun (MIS-C) kardiyak belirtilerini ve bir yıllık takipte kardiyak fonksiyondaki değişiklikleri değerlendirmeyi amaçladık.
YÖNTEMLER: Ankara Üniversitesi Çocuk Hastanesinde multisistem inflamatuar sendromu (MIS-C) tanısı konan ve kardiyak tutulumu olan tüm çocuklar çalışmaya dahil edildi. MIS-C hastalığının teşhisi ve şiddeti, Hastalık Kontrol Merkezi (CDC) ve Dünya Sağlık Örgütü (WHO) kılavuzlarına göre yapılmıştır. Hastaların tanı anında ve takipleri sırasında klinik bulgular, kardiyak belirteçleri içeren laboratuvar parametreleri, elektrokardiyografik ve ekokardiyografik bulgular değerlendirildi. Ekokardiyografik anormalliği olan tüm çocuklara kardiyak manyetik rezonans görüntüleme (MRG) yapıldı.
BULGULAR: 1 Nisan 2020 ile 1 Aralık 2021 arasında 71 çocuğa MIS-C tanısı konuldu ve bu hastaların 44'ünde kardiyak tutulum (25 erkek, %56.8) saptandı. Hastalarda başvuru anında en sık görülen semptomlar ateş, döküntü, bulantı-kusma, karın ağrısı ve ishaldi. Çalışmamızda 24 hasta yoğun bakımda takip edildi ve bu hastaların tamamında miyokard tutulumu vardı. Çalışmaya dahil edilen tüm hastaların NT-proBNP seviyeleri (medyan:5893pg/ml) yüksek bulunurken, bu hastaların sadece 28'inde troponin-T seviyeleri yüksek saptandı. Troponin-T ile NT-proBNP düzeyleri arasında anlamlı pozitif korelasyon bulundu ($p<0.01$). NT-proBNP düzeyleri de MIS-C'nin şiddeti ile pozitif korelasyon gösterdi ($p<0.05$). Başvuru sırasında 22 hastada taşikardi saptandı ve bu hastaların 5'inde hastane yatışlarındaki izlem sürelerinde atriyoventriküler ileti bozuklukları ve supraventriküler taşikardi gelişti. 18 hastada (%40) yatış sırasında bradikardi gözlendi ve bu hastaların 8'inde başvuru anında taşikardi mevcuttu. 26 hastada ekokardiyografik anormallik olmasına rağmen, sadece 12 hastada sol ventrikül sistolik disfonksiyon (9 hafif ve 3 orta) ve iki hastada diyastolik disfonksiyon vardı. NT-proBNP ve troponin-T, ejeksiyon fraksiyonu ve fraksiyonel kısalma ile negatif korelasyon gösterdi (sırasıyla, $p=0.003$, $p=0.013$). 24 hastaya kardiyak MR görüntüleme yapıldı. Sol ventrikülde miyokardiyal geç gadolinyum kontrastlanması olan 3 hasta dışında tüm hastalarda kardiyak MR normaldi. 14 hastada perikardiyal efüzyon gözlendi. 42 hastada izlem sırasında ekokardiyografik anormallikler kayboldu. Hastalar ortalama 10 ay boyunca takip edildi (en fazla 18 ay, en az 3 ay). Bir hasta yatışının ikinci gününde çoklu organ yetmezliğinden kaybedildi. Bir hasta devam eden sol ventrikül sistolik disfonksiyonu sebebiyle medikal tedavi ile takip edilmektedir.
SONUÇLAR: Multisistem inflamatuar sendromu tanılı hastalarda bradikardi ve miyokard etkilenmesi yaygın olmasına karşın kardiyak MR görüntülemelerinde çok az sayıda hastada miyokardiyal etkilenim gösterilebildi. Akut hastalık sırasında miyokard disfonksiyonu sık görülmekle birlikte, hastaların izlemlerinde kalıcı miyokardiyal bozukluk görülme olasılığı düşüktür.

Anahtar Kelimeler: MIS-C, bradikardi, kardiyak MR

SS-50

Kawasaki hastalığı ve Kawasaki-like MIS-C tanılı hastalarda Troponin-BNP ve Ekokardiyografi parametrelerinin karşılaştırılması

Eren Birinci[1], Hazım Alper Gürsu[2], Emine Azak[3], Yasemin Özdemir Şahan[3], Gökçe Kaya Dinçel[3], Ayşe Esin Kibar Gül[2], İbrahim İlker Çetin[4]
[1]Ankara Şehir Hastanesi, Çocuk Sağlığı ve Hastalıkları Kliniği, Ankara
[2]Sağlık Bilimleri Üniversitesi, Çocuk Sağlığı ve Hastalıkları Ana Bilim Dalı, Çocuk Kardiyoloji Kliniği, Ankara
[3]Ankara Şehir Hastanesi, Çocuk Sağlığı ve Hastalıkları Kliniği, Çocuk Kardiyoloji Kliniği, Ankara
[4]Yıldırım Beyazıt Üniversitesi, Çocuk Sağlığı ve Hastalıkları Ana Bilim Dalı, Çocuk Kardiyoloji Kliniği, Ankara

AMAÇ: Kawasaki ve Kawasaki-like MISC hastalarında laboratuar parametrelerini, kardiyak bulguları ve tedavi yanıtlarını araştırmayı amaçladık.
METOD: Mart 2018 ile Ocak 2022 tarihleri arasında hastanemiz Çocuk kliniğinde, 0-18 yaş arasında, çocuk kardiyoloji, enfeksiyon ve romatoloji bölümlerinin değerlendirmesi sonrası Kawasaki Hastalığı (KH) ve Kawasaki-like MISC (KLM) tanısı alıp hospitalize edilen, yatışı sırasında IVIG tedavisi uygulanan 73 hasta retrospektif olarak incelendi. Tedavi öncesi ve sonrası hem KH hem de KLM gruplarında laboratuar ve EKO parametreleri karşılaştırıldı.
BULGULAR: Olguların 32 tanesi (% 43,8) Kawasaki hastalığı ve 41 tanesi (% 56,2) Kawasaki-like (KLM) MISC idi. Olguların % 49,3'ü kızdı. Yaşlar 4-249 ay ortalama 65±52 ay idi. Yaş ile korele olarak KLM görülme oranıının arttığı saptandı ($p<0,01$). İshal, kusma, karın ağrısı şikayetleri ile acil servise başvuru KLM hastalarında KH'na göre daha yüksek iken; mukozit, ekstremite değişiklikleri ve lenfadenopatinin ise KH'da daha sık görüldüğü saptandı ($p<0,05$). Tedavi öncesi bakılan laboratuar değerlerinden CRP, Eritrosit Sedimantasyon Hızı, AST, ALT, troponin I, BNP değerleri açısından iki grup arasında anlamlı fark saptanmadı ($p>0,05$). KLM hastalarının sol ventrikül sistolik fonksiyonu KH tanılı hastalara oranla istatistiksel olarak anlamlı düzeyde daha fazla bozulmuş olarak bulundu ($p<0,05$). KLM hastalarının EF ve KF değerleri KH hastalarına göre istatistiksel olarak anlamlı düzeyde daha düşük bulunurken, sol ventrikül diastol sonu çapı daha yüksek bulundu ($p<0,01$). Tedavi öncesi KH'nda en sık mitral yetmezlik (% 16), koroner arter tutulumu (% 12,3), perikardiyal effüzyon (% 4,1), sol ventrikül dilatasyonu (% 2,7) iken KLM'de mitral yetmezlik (% 31), bozulmuş sol ventrikül sistolik fonksiyonu (% 20,5), perikardiyal effüzyon (% 15), koroner arter tutulumu (% 10,9) olarak izlendi. IVIG tedavisi öncesi ve sonrası aort yetmezliği, triküspit yetmezliği, sol ventrikül diastolik disfonksiyon, perikardiyal effüzyon, koroner arter tutulum sıklığı açısından iki grup arasında anlamlı fark izlenmedi. İVİG tedavisi öncesi ve sonrası arasında hem KH hem de KLM'de KF değerinde istatistiksel artış saptandı ($p<0.01$). Çalışmaya dahil edilen hastaların tamamına IVIG tedavisi uygulandı. IVIG tedavisine ek olarak KH'nda en çok 2 mg/kg/g Prednol tedavisi (% 5,4), KLM'de Pulse steroid tedavisi (% 34) uygulanmıştı.
SONUÇ: KH ve KLM'de IVIG tedavisi sonrası sol ventrikül sistolik fonksiyonlarında düzelme olduğu görülmüştür. Bu durum İVİG tedavisinin sol ventrikül sistolik fonksiyonları üzerine olumlu etkisi olduğu şeklinde yorumlanmıştır. KLM hastalarında kardiyak tutulum KH'ndan daha fazla olmamakla beraber sistolik disfonskiyonun daha sık görülmesi nedeni ile bu hastaların tanısının hızla konulup İVİG tedavisine hemen başlanması ve tedavi sonrası uzun süreli takibinin gerektiğini düşündürmüştür.

Anahtar Kelimeler: Çocuk, ekokardiyografi, Kawasaki hastalığı, tedavi

SS-51

Erciyes Üniversitesi Pandemi Tecrübeleri MIS-C ve Kawasaki Hastalığının kardiyak tutulum açısından karşılaştırılması

Ali Baykan[1], Yunus Emre Kum[1], Çağdaş Vural[2], Alper Doğan[1], Sedat Öztürk[1]
[1]Erciyes Üniversitesi Tıp Fakültesi,Çocuk Kardiyoloji Bilimdalı,Kayseri
[2]Eskişehir Şehir Hastanesi,Çocuk Kardiyoloji Bölümü,Eskişehir

Koronavirüs Hastalığı 2019 (COVID-19) epidemisinin ortaya çıkmasından 5 ay sonra, ciddi sistemik hiperinflamasyon ve şok tablosuyla kendini gösteren, çocuklarda görülen multisistem inflamatuar sendrom (MIS-C) olarak adlandırılan bir hastalık tanımlanmıştır. Kawasaki Hastalığı (KH) genellikle 5 yaşın altındaki çocuklarda görülen, orta boyutlu arterleri etkileyen ve koroner arter dilatasyonuna sebep olabilen akut inflamatuar vaskülitik bir bozukluktur. Her iki hastalıkta, kardiyovasküler sistem tutulumu mortalite, morbidite ve takipte kritik öneme sahiptir. Her ne kadar bu iki multisistemik hiperinflamatuar hastalık benzerlikler gösterse de farklılıkları da vardır. Bu çalışmada MIS-C ve KH kardiyovasküler tutulum açısından karşılaştırılmışlardır.

METOD: Erciyes Üniversitesi Çocuk Hastanesi'nde Ağustos 2020 ve Şubat 2021 tarihleri arasında tanı alıp tedavi edilen 55 MIS-C hastasının kardiyak sonuçları ile yine aynı merkezde 2013-2020 yılları arasında tanı alıp tedavi edilen 57 KH tanılı çocukların kardiyak sonuçları karşılaştırılmış ve iki hastalık arasında benzerlik ve farklılıklar ortaya konulmuştur. MIS-C ve KH olan çocukların kardiyak tutulumunu belirleyen parametrelerin frekansları SPSS versiyon 22 ile değerlendirilmiş ve Independent-Samples T test kullanılarak iki grup verileri arasındaki farkların istatistiksel önemi belirlenmiştir.

SONUÇLAR: Erkek hasta oranı her iki grupta da daha yüksektir. MIS-C hastalığının ortaya çıkış yaşı daha yüksektir. MIS-C hastalarında yoğun bakım ihtiyacı ve inotropik ajan kullanım gereksinimi daha yüksektir($p<0,05$). MIS-C hastalarında sol ventrikül ejeksiyon fraksiyonu bozulma sıklığı ve kalp kapağı tutulum oranı daha yüksektir ($p<0,05$). Miyokardit görülme sıklığı MIS-C grubunda daha fazladır ($p<0,05$). Koroner arter tutulum oranı MIS-C hastalarında daha düşük olmakla beraber bu durum istatistiksel olarak anlamlı değildir. Hastane yatışları sırasında MIS-C hastalarının % 80'inde bradikardi gelişirken KH hastalarında bradikardi görülmemiştir($p<0,05$). Her iki hastalığın mortalite oranları arasında istatistiksel olarak anlamlı bir fark bulunmamıştır.

SONUÇ: MIS-C hastalarında kardiyovasküler tutulum ve bunun getirdiği sonuçlar hastalığın en önemli parçasını oluşturur. Klinik olarak KH' a benzese de her ikisi farklı hastalıklardır. MIS-C hastalığında özellikle takip planı ve olası sekellerin değerlendirilmesi için daha fazla çalışmaya ihtiyaç vardır.

Anahtar Kelimeler: COVID-19, Kawasaki Hastalığı(KH), Çocuklarda görülen Multisistem İnflammatuar Sendrom(MIS-C);

tablo1

MIS-C ve KH karşılaştırılması

SS-52

Kateterizasyon labaratuvarında ultrasonografi aracılı karotis arter girişi yapılan hastaların giriş değişkenleri ve işlem komplikasyonlarının değerlendirilmesi: Tek merkez deneyimi

Mahmut Gökdemir, Nimet Cındık
Başkent Üniversitesi Konya Uygulama ve Araştırma Merkezi, Çocuk Kardiyoloji Bilim Dalı, Konya

GİRİŞ-AMAÇ: Küçük yaş grubunda ve kritik hastalarda güvenli femoral arter girişi zordur ve zaman alıcıdır. Kalıcı arter tıkanıklığı ve diğer nedenler ile femoral arter girişi elde edilemediğinde alternatif seçenek olarak aksiller ve karotis arter girişleri kullanılabilir. Karotis arter girişi çocuklarda çoğunlukla cut down tekniğiyle yapılmaktadır. Çalışmamızda ultrasonografi aracılı karotis arter girişi (USAKAG) yapılan doğumsal kalp hastalıklı çocuklarda giriş değişkenleri ve komplikasyonları araştırıldı.
YÖNTEM: Mart 2018-Haziran 2021 döneminde kateterizasyon labaratuvarında USAKAG planlanan ve yapılan 17 hasta çalışmaya alındı. Hasta ve işlem verileri hastanemiz pediatrik kalp kateterizasyonu dijital veri tabanından elde edildi. USAKAG için GE Vivid S6 ekokardiyografi cihazı,12L linear probe, 21G 7-11 cm keskin iğne ve 0.018 / 50 inch/cm flopy guiding tel kullanıldı. İşleme hastalar genel anestezi altında alındı. Tercih edilen arterin ters yönüne ve kraniyale doğru hasta başına pozisyon verildi. İdeal boyun açıklığı için omuz altı desteklendi. Tüm girişler uzun eksende (in-plane) yapıldı. Ekranda iğne ucu ekojenitesi takip edilerek karotis arter bifürkasyonun yaklaşık 2 mm proksimalinden arterin ön duvarı delindikten sonra iğne lümene paralel ilerletildi. Telin arter içinde olduğu doğrulandıktan sonra kılıf yerleştirilmesi, kılıfın ilerletilmesi ve kılıf nereye kadar ilerletileceği skopi eşliğinde yapıldı. Stabilizasyon açısından steril strip ile kılıf tespit edildi. Arter girişinden sonra hastalar heparinize edildi. Cilt delinmesi ile telin arter içine yerleştirilmesine kadar geçen zaman giriş süresi ve giriş için yapılan her yeni cilt delinmesi deneme sayısı olarak tanımlandı. Kanama kontrolü genel anestezi altında manuel kompresyon ile sağlandı. Kanama kontrolünden 10 dakika sonra karotis arterin ultrasonografi ve Doppler incelemesi yapıldı. Kritik ve instabil hastalar entübe ve sedatize olarak pediatrik KVC yoğun bakıma alındı. Giriş yeri ve nörolojik komplikasyonlar açısından hastalar yakın takip edildi. 24. saatte ultrasonografi ve Doppler incelemesi tekrarlandı.
BULGULAR: Çalışmaya 11 erkek ve altı kız hasta alındı. Beş hasta yenidoğan yaş grubunda ve 12 hasta <5kg idi. Hastaların median yaşı: 100 gün (IQR:21gün-17 ay), median ağırlığı 3,6 kg(IQR:2,9-10,4) idi. Sekiz hasta işlem öncesi entübe ve çoklu organ yetmezliği kliniğine sahipti. 12 hastaya sağ ve beş hastaya sol karotis arter girişi yapıldı. Karotis arter girişleri; dokuz hastada bilateral femoral arter tıkanıklığı, üç hastanın karotis arter girişi femoral arter girişine ek ikinci bir arter girişi, üç hastada bilateral femoral arter spasmı ve iki hastada femoral arter hipoplazisi nedeni ile yapıldı. İki hastaya 5F ve 15 hastaya 4F kılıf yerleştirildi. İlk deneme başarı oranı % 88 (15/17), medyan giriş süresi 180 sn(IQR:74-390) ve median deneme sayısı 1:(IQR:1-1) bulundu. USAKAG yapılan 17 hastanının12(%70,5)'sine girişimsel işlem yapıldı. Bir hastada uygunsuz ven girişi, bir hastada da takipte düzelen sağ karotis arter başında küçük diseksiyon, INR'si 5,2 ve trombosit sayısı 40 bin olan bir hastada da uzamış kanama kontrolü ve giriş yerinde hematom belirlendi. Kateterizasyon odasında ve 24. saatte yapılan ultrasonografi ve Doppler incelemesinde AV fistül, psödoanevrizma, diseksiyon, tromboz ve arter tıkanıklığı belirlenmedi. İşlem sırasında ve sonrasında hiçbir hastada santral olayı düşündüren semptom ve bulgu görülmedi.
SONUÇ: Endikasyon durumunda USAKAG deneyimli ellerde kritik hastalarda dahi güvenli ve kolay uygulanabilir yöntemdir.

Anahtar Kelimeler: Doğumsal kalp hastalığı, pediatrik kalp kateterizasyonu, ultrasonografi aracılı karotis arter girişi

SS-53
İnfektif Endokarditli Çocuklarda Klinik ve Laboratuvar Bulguları: Tek Merkez

Perver Arslan[1], Erman Çilsal[1], Merve Maze Aydemir[1], Bekir Yükçü[1], Sezen Ugan Atik[1], Yakup Ergül[1], Sertaç Haydin[2], Alper Güzeltaş[1]
[1]Sağlık Bilimleri Üniversitesi Mehmet Akif Ersoy Göğüs Kalp ve Damar Cerrahisi Eğitim ve Araştırma Hastanesi, Çocuk Kardiyolojisi Bilim Dalı, İstanbul
[2]Saglik Bilimleri Üniversitesi, Mehmet Akif Ersoy Göğüs Kalp ve Damar Cerrahisi Eğitim ve Araştırma Hastanesi, Pediyatrik Kalp ve Damar Cerrahisi Kliniği, İstanbul

Giriş ve Amaç: Bu çalışmada, Türkiye'de üçüncü basamak bir merkezde üç yıllık periyottaki İnfektif endokardit (İE) klinik prezentasyonlarının ve sonuçlarının değerlendirilmesi amaçlandı.
Yöntem: Ocak 2018 ile Ekim 2021 tarihleri arasında Çocuk Kardiyoloji kliniğimize yönlendirilmiş veya kliniğimizde tanı alıp tedavi edilmiş pediatrik İE vakalarını kapsayan retrospektif bir çalışma yapılmıştır. Klinik prezentasyon, tedavi şekli, gelişen komplikasyonlar, altta yatan mikroorganizmalar ve konjenital kalp defektleri gözden geçirilmiştir. Klinik kayıtlar iki pediatrik kardiyolog tarafından değerlendirilmiştir.
Bulgular: Üç yıllık dönemde 51 çocuk hasta retrospektif olarak tespit edildi. Çocuklardan yirmi dördü (%47) erkekti. Tüm hastaların altta yatan kardiyak problemleri olmakla birlikte kırk ikisinde (%82.3) geçirilmiş kalp ameliyatı öyküsü vardı. Yirmi sekiz (%54,9) olguda etken patojen tespit edildi: 13 (%46) çocukta metisiline dirençli koagülaz negatif stafilokoklar (MRKNS), 5'inde (%17) S. aureus. Yirmi ikisi (%43) modifiye Duke kriterlerine göre "Kesin İE" kriterlerini karşılamaktaydı, geri kalan "Olası İE" olarak değerlendirildi. 15 (%29) hastada transözefageal ekokardiyografik görüntüleme tanıya katkıda bulundu. 28 (%54,9) hastada ameliyat gerekti. Ortanca antibiyotik kullanım süresi 44 gün (çeyrekler arası aralık = 34–52 gün) ve hastanede yatış 51 gündü (çeyrekler arası aralık = 32–75 gün). Hastalarımızdan biri İE nedeniyle kaybedildi.
Sonuç: İE etyolojisinde doğuştan kalp hastalığı ve operasyon öyküsü en sık görülen risk faktörüydü ve hastalardaki en sık sorumlu etken organizma stafilokoklardı. Olguların önemli bir kısmının tekrar cerrahi gerektirmesi, konjenital kalp hastalığı olan hastaların izleminde İE profilaksisinin ne kadar önemli olduğunu bir kez daha ortaya koymaktadır.

Anahtar Kelimeler: İnfektif Endokardit, vejetasyon, profilaksi, konjenital kalp hastalığı

SS-54

Dikkat Eksikliği Hiperaktivite Bozukluğunda, Metilfenidat Tedavisine Bağlı Kardiyovasküler Etkilerin Değerlendirilmesi

Ayşe Şimşek[1], Elif Akın[2], Engin Gerçeker[3], Murat Anıl[4]
[1]Izmir Demokrasi Üniversitesi Tıp Fakültesi, Buca Seyfi Demirsoy Eğitim ve Araştırma Hastanesi, Çocuk Kardiyoloji Bilim Dalı İzmir
[2]Buca Seyfi Demirsoy Eğitim ve Araştırma Hastanesi, Çocuk ve Ergen Psikiyatri Bilim Dalı, İzmir
[3]Buca Seyfi Demirsoy Eğitim ve Araştırma Hastanesi, Çocuk Kardiyoloji Bilim Dalı, İzmir
[4]Izmir Demokrasi Üniversitesi Tıp Fakültesi, Buca Seyfi Demirsoy Eğitim ve Araştırma Hastanesi, Çocuk Sağlığı ve Hastalıkları Anabilim Dalı İzmir

GİRİŞ-AMAÇ: Dikkat eksikliği hiperaktivite bozukluğu; multifaktöriyel, nörogelişimsel evrede gerilik, gelişimsel evrede tutarsızlıklar ile karakterize bir hastalıktır. Hastalar yaş ile uyumsuz hiperaktivite, dikkat eksikliği ve impulsive davranışlar sergilemektedir..DEHAB tanısı koyulan hastalarda tedavi ile davranışsal, kognitif ve sosyal fonksiyonların düzeltilmesi amaçlanmaktadır. Psikostimülan ilaçlar grubundan Metilfenidat, bu hastalığın tedavisinde etkinliği kanıtlanmış farmakolojik tedavi yöntemidir ve etkisini sempatomimetik etki ile göstermektedir. Ancak tedavi sırasında sempatomimetik etkiye bağlı olarak ortaya çıkan yan etkiler nedeni ile endişeler vardır. Biz bu çalışmamız da DEHAB tanılı ve metilfenidat tedavisi başlanılan hastalarda tedavi öncesi ve tedavi sonrasında kardiyovasküler sistem etkilerini ve proaritmik etki açısından elektrokardiyografik değişiklikleri değerlendirmeyi amaçladık.
YÖNTEM: Çocuk ve Ergen Psikiyatri uzmanı tarafından 2018-2020 yılları arasında DSM -5 tanı kriterlerine göre DEHAB tanısı koyulan, çocuk ve adölesan hastalar çalışmamıza dahil edildi. DEHAB tanısı alan ve tedavi başlanılacak olan hastaların ilk olarak tedavi öncesinde ve ardından tedavinin 3. ayında kontrolleri yapıldı. Kontrollerde sistolik ve diyastolik kan basıncı, kalp hızı ölçümleri ve ekg kayıtları alındı. Elektrokardiyografik değerlendirilmesinde QRS süresi, QT, QTc interval, QTd, Tp-Te, Tp-Te dispersion, ve TpTe/QTc ölçümleri yapıldı.
BULGULAR: DEHAB tanısı koyulan ve tedavi başlanılan 30 hasta (18 erkek, 12 kız, ort 8.9±1.93 yıl), ve 41 sağlıklı çocuk kontrol grubu olarak ((25 erkek, 16 kız, ort: 9.78±3.07 yıl)çalışmamıza dahil edildi. Her iki grup yaş ve cinsiyet açısından benzerdi. DEHAB tanısı alan hastalarımız en az 3 aydır düzenli olarak MPH tedavisi (5-40 mg aralığında) almakta idi. DEHAB tanılı hastaların tedavi öncesi ile kontrol grubu karşılaştırıldığında; sistolik kan basıncı ve kalp hızı arasında fark yok iken diyastolik kan basıncı daha yüksek (67.83±3.21; 65.17±5.07 p: 0.014) idi. Aynı şekilde QRS, QT, QTc, QT dis intervalleri ve Tp-Te, TpTe dis intervalleri ve Tp-Te/QTc oranı arasında anlamlı farklılık yoktu. MPH tedavisi sonrasında; sistolik kan basıncı, diyastolik kan basıncı ve kalp hızında anlamlı artış olduğu izlendi. MPH tedavi sonrası hasta grubunda QRS, QT intervals and QTc, QTd değerlerinde değişiklik yok iken Tp-Te intervals, TpTe dis, Tp-Te/QTc oranında anlamlı artış olduğunu izledik.
SONUÇ: Dikkat eksikliği hiperaktivite bozukluğu tanılı hastalarda psikostimülan ilaçlardan MPH kullanımının ventriküler aritmogenez açısından önemli olan; Tp-Te, TpTe dispersion, TpTe / QTc oranı gibi ekg parametreleri, sistolik, diyastolik kan basıncı ve kalp hızı üzerinde etkisi olmaktadır. Uygun terapötik dozlarda kullanımında ciddi kardiyovasküler yan etki ve fatal aritmik etki izlenmemiştir. Ancak bu hastalarda tedavi endikasyonları dikkatli belirlenmeli ve hastalar ekg parametreleri ile tedavi öncesi ve sonrasında mutlaka izlenmelidirler.

Anahtar Kelimeler: Dikkat eksikliği hiperaktivite bozukluğu, elektrokardiyografi, Tp-Te interval

DEHAB tanılı hastalar ve sağlıklı kontrol grubuna ait demografik ve klinik özellikler

	Kontrol	DEHAB (tedavi öncesi)	DEHAB (tedavi sonrası)	P değeri
Yaş (yıl) mean±SD	9.78±3.07	8.9±1.93		0.17
Cinsiyet kız (n, %) erkek(n,%)	16 (39%) 25 (60%)	12 (40%) 18 (60%)		-
Sistolik kan basıncı (mmhg) Mean ±SD	101.39±8.35	102.1±7.1	106.63±6.01 a,b	a0.011 b0.049
Diastolik kan basıncı (mmhg) Mean ±SD	65.17±5.07	67.83±3.21 a1	70.30±4.69 a2, b	a1 0.014 a2 <0.001 b<0.001
Kalp hızı Mean ±SD	75.34±7.25	77.60±6.69	80.57±7.64 a, b	a0.015 b<0.001

a sağlıklı kontrolden farkı (p< 0.05) a1 sağlıklı kontrolden farkı (p< 0.05) a2 sağlıklı kontrolden farkı (p< 0.05) b tedavi öncesi DEHAB farkı (p< 0.05)

Gruplara ait ekg sonuçları

	Kontrol grup	DEHAB (tedavi öncesi))	DEHAB (tedavi sonrası)	P değeri
QRS (ms) Mean ±SD	75.21±8.42	77.33±7.54	81.33±7.76a	a 0.007
QT (ms) Mean ±SD	345.80±29.52	358.50±28.04	368.33±13.97 a	a <0.001
QTc (ms) Mean ±SD	390.17±21.55	393.87±16.20	402.17±12.64 a	a 0.014
QTc dis Mean ±SD	27.92±8.28	31.83±9.60	32.66±5.83 a	a 0.018
Tp-Te (ms) Mean ±SD	72.07±9.41	76.00±8.44	92.67±6.91a,b	a <0.001 b <0.001
TpTe dispersion (ms) Mean ±SD	10.78±3.84	11.80±2.70	14.83±3.43a,b	a < 0.001 b 0.001
TpTe / QTc (ms) Mean ±SD	0.18±0.029	0.19±0.02	0.22±0.019a,b	a <0.001 b <0.001

a sağlıklı kontrolden farkı (p< 0.05) b tedavi öncesi DEHAB farkı (p< 0.05)

SS-55

Ebstein Anomalisi Tanısıyla İzlenen Hastaların Klinik, Görüntüleme, Girişimsel Tedavi, Cerrahi Sonuçları ve Prognozları: Tek Merkez Deneyimi

Aydın Adıgüzel[1], Ebru Aypar[1], Tevfik Karagöz[1], İlker Ertuğrul[1], Hayrettin Hakan Aykan[1], Dursun Alehan[1], Alpay Çeliker[2], Murat Güvener[3], Mustafa Yılmaz[3], Rıza Doğan[4], Metin Demircin[3]
[1]Hacettepe Üniversitesi, Çocuk Sağlığı ve Hastalıkları Anabilim Dalı, Çocuk Kardiyolojisi Bilim Dalı, Ankara
[2]Koç Üniversitesi, Çocuk Kardiyoloji Bilim Dalı, İstanbul
[3]Hacettepe Üniversitesi, Kalp ve Damar Cerrahisi Bilim Dalı, Ankara
[4]Hacettepe Üniversitesi, Göğüs Cerrahisi Bilim Dalı, Ankara

GİRİŞ-AMAÇ: Ebstein anomalisi (EA) triküspid kapak ve sağ ventrikül anomalileriyle karakterize oldukça nadir görülen (1/20000 canlı doğum) bir doğumsal kalp hastalığıdır (DKH). DKH'ların %1'inden azını oluşturur. Triküspid kapağın septal ve posterior yaprakçıkları sağ ventrikül apeksine doğru değişken derecede yer değiştir, fonksiyonel sağ ventrikül değişken büyüklüktedir. Bu çalışmada nadir görülen bir DKH olan EA tanısı alan hastaların başvuru zamanındaki klinik özellikleri, eşlik eden kardiyak defektler, uygulanan medikal, girişimsel, cerrahi tedaviler, izlemdeki bulguları ve sonuçları incelenerek ve karşılaştırılarak hastalığın prognozuna etkili olabilecek etkenlerin saptanması amaçlanmıştır.
YÖNTEM: Hacettepe Üniversitesi Çocuk Kardiyoloji Bilim Dalı'nda 2000-2017 yılları arasında EA tanısıyla izlenen hastaların demografik, klinik özellikleri, ekokardiyografi, görüntüleme, kateterizasyon, cerrahi sonuçları, prognozları retrospektif değerlendirildi.
BULGULAR: 79 hasta (%52 erkek, çalışma anında ortanca yaş: 12.8 yıl (0,7-34) EA tanısı ile izlenmekteydi. Hastaların ortanca tanı yaşı 1,5 yıl (0-24 yıl) idi. Hastaların en sık başvuru semptomları üfürüm (%34), siyanoz (%29) ve çarpıntı (%14) idi. EA'ya en sık eşlik eden kardiyak anomaliler atriyal septal defekt/patent foramen ovale (%57), hafif-orta mitral yetmezlik (%22), ventriküler septal defekt (%17) idi. Hastaların tanı anında ekokardiyografilerinde %76'sında triküspit yetmezliği (TY) mevcuttu, TY'si olan hastaların %12'sinde hafif TY, %38'inde orta TY ve %50'sinde ağır TY saptandı. 24 hastada (%30) ritim bozukluğu saptandı; 20 hastada (%83) taşikardi, 4 hastada (%17) bradikardi ile giden aritmi mevcuttu. En sık görülen ritim bozukluğu supraventriküler taşikardi (SVT) (%79) idi. SVT saptanan hastalarda en sık görülen aritmi (15/19 hasta, %79) atriyoventriküler reentrant taşikardi (AVRT) idi. AVRT'si olan hastaların 10'unda Wolff-Parkinson-White sendromu, 1'inde Mahaim taşikardisi saptandı, 4 hastada eşlik eden preeksitasyon sendromu saptanmadı. 1 hastada atriyoventriküler nodal reentrant taşikardi (AVNRT), 3 hastada intra-atriyal reentrant taşikardi (İART) saptandı. 1 hastada ventriküler taşikardi öyküsü mevcuttu. Ritim bozukluğu olarak bradikardisi olan 4 hastada atriyoventriküler (AV) blok saptandı; konjenital tam AV blok (2), postoperatif tam AV blok (2). Supraventriküler taşikardi saptanan 16/19 hastada radyofrekans ablasyon (RFA) veya kriyoablasyon işlemi uygulandı. Bu 16 hastaya toplamda 21 kez ablasyon işlemi yapıldı. 18/21 hastaya (%86) RFA, 3/21 hastaya (%14) kriyoablasyon uygulandı. Hastaların %33'üne cerrahi uygulandı, %9'una ikinci kez cerrahi uygulandı. 11 hastaya biventriküler onarım, 1 hastaya tek ventrikül onarımı, 1 hastaya birbuçuk ventrikül onarımı ve 13 hastaya da diğer cerrahi işlemler uygulandı. Ortanca izlem süresi 2 yıl idi. Mortalite oranı %10 olarak hesaplandı. 5 hasta kalp yetmezliği, bir hasta ani ölüm, bir hasta nekrotizan enterokolit, bir hasta postoperatif böbrek yetmezliği nedeniyle kaybedildi. Eksitus olan hastaların tanı yaşı yaşayan hastalara göre anlamlı olarak küçüktü (p=0,012). Eksitus olan ve yaşayan hastalar arasında cinsiyet, başvuru semptomu, tanı zamanının prenatal veya postnatal dönemde olması, eşlik eden aritmi varlığı, eşlik eden aritmi tipleri açısından istatistiksel olarak anlamlı bir fark saptanmadı (p>0,05).
SONUÇ: Ebstein anomalisi nadir bir hastalıktır. Literatürde EA tanılı çocuk hastaların değerlendirildiği çalışma sayısı çok azdır. Çalışmamızda geniş bir seride EA hastalarının klinik, görüntüleme, tedavi sonuçları ve prognozları değerlendirilmiştir. EA hastalarındaki takip ve prognoz hakkında daha iyi bilgi sahibi olabilmek için hastaların daha uzun süre takip edildiği daha kapsamlı çalışmaların yapılması gerekmektedir.

Anahtar Kelimeler: doğuştan kalp hastalığı, Ebstein anomalisi, radyofrekans ablasyon, supraventriküler taşikardi, triküspid kapak, Wolff-Parkinson-White sendromu

SS-56

Beş Yaş Altında Girişimsel ya da Cerrahi Yolla Onarım Yapılmış Olan Doğuştan Kalp Hastalıklı Adölesanların Yaşam Kalitesi ve Kendini Toparlama Güçlerinin Değerlendirilmesi

Gözde Atasever Yıldırım[1], Anıl Atmış[2], Tolga Akbaş[2], Berivan Subaşı[2], Özlem Hergüner[3], Sevcan Erdem[2], Fadli Demir[2], Nazan Özbarlas[2]
[1]Çukurova Üniversitesi Tıp Fakültesi, Çocuk Sağlığı ve Hastalıkları Anabilim Dalı, Adana
[2]Çukurova Üniversitesi Tıp Fakültesi, Çocuk Kardiyoloji Bilim Dalı, Adana
[3]Çukurova Üniversitesi Tıp Fakültesi, Çocuk Nöroloji Bilim Dalı, Adana

AMAÇ: Doğuştan kalp hastalığı ile takip edilen adölesanlardan, beş yaş ve altında girişimsel ya da cerrahi yöntem ile onarım yapılmış olanların yaşam kalitesi ve kendini toparlama güçlerinin değerlendirilmesi amaçlanmıştır.
YÖNTEM: Çocuk Kardiyolojisi Bilim Dalı izlemindeki, 10 yaş ve üzerinde olan 65 hasta, benzer yaş ve cinsiyetteki 25 sağlam çocuk ve ebeveynleri Haziran 2019-Ekim 2020 tarihi arasında çalışmaya dâhil edilmiştir. Beş yaş ve altında girişimsel/cerrahi yöntemle onarım yapılmış ve NYHA fonksiyonel sınıfı I-II olan hastaların nörolojik muayeneleri yapıldı, yaşam kalitesi ve kendini toparlama gücü değerlendirildi. Bu amaçla hazırlanmış olan Çocuklar İçin Yaşam Kalitesi Ölçeği 8-12 Yaş veya 13-18 Yaş Değerlendirme Formu ve Ebeveyn Formu, Kendini Toparlama Gücü Ölçeği kullanıldı. Formlar hasta ve ebeveyn ile yaklaşık 30 dakika süren yüz yüze görüşme ile dolduruldu. Hastaların yaşlarına, cinsiyetlerine, siyanotik/asiyanotik olma durumuna, işlem yaşlarına, girişim şekline, işlemden sonra geçen süreye, anne-baba eğitim düzeyi, çalışma ve gelir durumuna, duygusal travma öyküsüne, kalp ilacı kullanma durumuna, rezidüel problem durumuna, yapılan anjiyo sayısına, nörolojik muayene bulgularına göre ölçek puanlarının değerlendirilmesi yapıldı. Aynı zamanda hastaların ve ebeveynlerinin ölçek puanları sağlıklı akranları ve ebeveynleri ile kıyaslandı.
BULGULAR: Olguların ve ebeveynlerinin bildirdiği yaşam kalitesi ve kendini toparlama gücü sağlıklı yaşıtlarına göre daha düşük bulundu. Olguların 38'i (%58.5) kız, 27'si (%41.5) erkekti. Hastaların cinsiyetlerine göre ölçek puanları arasında fark saptanmadı. Olguların 16'sı (%24.6) siyanotik, 49'u (%75.4) asiyanotikti. Siyanotik çocukların yaşam kalitesi puanları asiyanotik çocuklardan daha düşükken kendini toparlama güçleri arasında fark bulunmadı. Ebeveyn değerlendirmesinde ise siyanotik olguların ebeveynlerinin bildirdiği kendini toparlama gücü ölçek puanı ve fiziksel sağlık toplam puanları asiyanotik gruptan daha düşük bulundu. Transkateter yol ile onarım yapılan hastaların kendini toparlama gücü, yaşam kalitesi ölçek toplam puanı, fiziksel sağlık toplam puanı kontrol grubundan daha düşüktü. Cerrahi girişim yapılan hastalar ise tüm ölçek puan türlerinde kontrol grubuna göre daha düşük puanlara sahiplerdi. Ayrıca birden fazla cerrahi girişim yapılan hastaların ebeveynleri tüm puan türlerinde transkateter yol ile onarım yapılan hastalardan daha düşük yaşam kalitesi ve kendini toparlama gücü bildirmişlerdir. Olguların 19'unda (%29,2) nörolojik muayene bulgusu mevcuttu. Nörolojik muayene bulgusu olan hastalar ile olmayanların ölçek puanlarında istatistiksel olarak anlamlı farklılık saptanmadı.
SONUÇ: Çalışmamızda fonksiyonel kapasitesi iyi olanlar seçilmiş olmasına rağmen hastalar ve ebeveynler, sağlıklı akranlarına göre daha düşük yaşam kalitesi ve kendini toparlama gücü bildirmişlerdir. Tanı ve tedavi sürecinin her aşamasında ailenin kültürel durumu ve çocuğun yaşına uygun şekilde dayanıklılığı artırmaya yönelik destek programlarının planlanması, gereksiz koruyucu ve kollayıcı tutumları önlemek için hastanın fonksiyonel kapasitesi ile uyumlu egzersiz olanaklarının kendisine ve aileye açıklanması, aile hekiminin bu konuda bilgilendirilmesi gereklidir. Günümüzde belli hastalıklarla ilgili hasta ve ailelere yönelik ayrıntılı web siteleri ve sosyal medyanın doğru kullanımı hasta ve ebeveynleri için psikososyal destek sağlamaktadır. Bu çalışma bölümümüzde bu konulardaki farkındalığın artmasında önemli rol oynamıştır.

Anahtar Kelimeler: Cerrahi tedavi, doğuştan kalp hastalığı, kendini toparlama gücü, nörolojik bulgu, transkateter tedavi, yaşam kalitesi

SS-57

Santral Şant (Laks Tekniği) ve Modifiye Blalock-Taussig Şantı Yaptığımız Bir Yaş Altı Hastalarımızda Mortalite Oranı ve Risk Faktörleri

Mehmet Çelik
Başkent Üniversitesi Konya Uygulama ve Araştırma Merkezi, Kalp ve Damar Cerrahisi Anabilim Dalı, Konya

GİRİŞ-AMAÇ: Tam düzeltme imkanı olmayan restriktif pulmoner kan akımı varlığında çeşitli sistemik – pulmoner şant teknikleri uygulanmaktadır. Laks tekniği; greftin distal ucunun ana pulmoner artere uç-yan, proksimal ucunun ise aortaya yan-yan anastomoz edildiği ve greftin açık olan proksimal çıkıntısının klipsle güdük bırakıldığı bir santral şant metodudur. Çalışmanın amacı kliniğimizde modifiye Blalock-Taussig Şant (BT Şant) ve Laks tekniği ile ameliyat yaptığımız hastalarımızın mortalite oranlarının ve risk faktörlerinin araştırılmasıdır.
YÖNTEM: Hastanemizde Aralık 2016- Aralık 2021 döneminde sistemik-pulmoner şant yapılmış bir yaş altı 93 hasta çalışmaya dahil edildi. Hastalar yapılan cerrahi tekniğe göre iki gruba ayrıldı. Hastaların cinsiyeti, ameliyat yaşı, vücut ağırlığı, preoperatif mekanik solunum desteği ihtiyacı, kardiyak tanıları, sendromik olma durumu, daha önce kardiyak cerrahi geçirme durumu, greft çapı ve kardiyopulmoner by-pass uygulama ile ilgili veriler hastanemizin pediatrik kalp damar cerrahisi dijital veri tabanından elde edildi. Pulmoner damar yatağı homojen olarak gelişmiş antegrad akımı ya da duktal akımı kardiyopulmoner by-pass desteğini gerektirmeden cerrahiyi tolere edebilecek, ek kardiyak cerrahi işlem gerektirmeyen hasta grubunda modifiye BT şant tekniği uygulandı. Pulmoner damar yatağı homojen gelişmemiş, ciddi lokal darlığı veya diffüz pulmoner arter hipoplazisi olan, antegrad akımı ya da duktal akımı sınırda ya da yetersiz olan, eş zamanlı kardiyak cerrahi planlanan hastalarda ise Laks tekniği uygulandı.
BULGULAR: Toplamda 93 hasta (erkek/kadın: 52/41) çalışmaya alındı. Genel populasyonun medyan vücut ağırlıkları 3,6 (IQR: 3-5,7) kg ve medyan yaşları 12 (IQR: 5-101) gün idi. Modifiye BT Şant 51 hastaya yapılırken Laks şantı 42 hastaya yapıldı. Modifiye BT şant grubunda altı (%11,8), Laks şantı grubunda 16 (%38,1) hastaya olmak üzere toplamda 22 (%23,7) hastaya pulmoner arter rekonstrüksiyonu yapıldı. Sekiz (%8,6) hasta sendromik idi ve 46 (%49,9) hastanın preoperatif mekanik ventilatör desteğine ihtiyacı vardı. Modifiye BT şant grubunda 11(%21,6) ve Laks şant grubunda 12(%28,6) hastada olmak üzere toplam çalışmaya dahil edilen 93 hastanın 23'ünde (%24,7) mortalite belirlendi. Her iki grup arasında mortalite açısından istatistiksel olarak anlamlı fark saptanmadı (P:0,436). Cinsiyet, ameliyat yaşı ve ağırlığı, kardiyak patoloji, sendromatik olma durumu, ek kardiyak cerrahi yapılması, postoperatif diyaliz gereksinimi, preoperatif ventilatör gereksinimi açısından iki grup arasında istatistiksel açıdan fark belirlenmedi(P>0,05). Laks şantı yapılan hastalarda pulmoner arter rekonstrüksiyon gereksinimi daha fazlaydı (P:0,003). Yenidoğan döneminde şant yapılması, düşük ameliyat ağırlığı ve postoperatif diyaliz gereksinimi eksitus olan hastalarda univariate analizde istatistiksel olarak anlamlı bulundu (P:0,019, P:0,011, P: 0,04, sırasıyla). Multivariate analizde ise sendromatik olma durumu (OR: 5,99, CI %95:1-32,8, P: 0,039) ve postoperatif diyaliz gereksinimi (OR: 37,76, CI %95:2-688, P: 0,01) mortalite açısından bağımsız risk faktörü olarak belirlendi.
SONUÇ: Farklı cerrahi teknikler geliştirilmesine rağmen patolojinin doğası gereği şant cerrahisinin mortalitesi halen yüksek seyretmektedir. Çalışmamızda her iki şant tekniğinin mortalite oranları benzer bulundu. Sendromik hasta olma durumu ve postoperatif diyaliz gereksinimi mortaliteyi artıcı bağımsız risk faktörü olarak belirlendi. Modifiye BT şant'ın uygun olmadığı seçilmiş hastalarda Laks şantı tercih edilebilir.

Anahtar Kelimeler: Siyanotik doğumsal kalp hastalığı, santral-pulmoner şant, mortalite oranı, mortalite risk faktörleri

SS-58

Late outcomes after plication of Kommerrel's diverticulum associated with vascular rings in children

Aybala Tongut, Manan Desai, Nicolle Ceneri, Adam Christopher, Can Yerebakan, Karthik Ramakrishnan
Department of Cardiovascular Surgery, Children's National Hospital, cDepartment of Cardiology, Children's National Hospital, Washington, DC

OBJECTIVES: To study the outcomes of plication of Kommerrel's diverticulum in children with vascular ring caused by the right aortic arch and aberrant left subclavian artery.
METHODS: 18 males and 11 females consecutive patients who underwent division of vascular ring caused by a right aortic arch, aberrant left subclavian artery arising from a Kommerrel's diverticulum, and ligamentum arteriosum were retrospectively analyzed. Twenty-one of these patients underwent plication of the Kommerrel's diverticulum along with the division of the ligamentum arteriosum through a left thoracotomy.
RESULTS: The median age at operation was 41.2 months (Interquartile range-46.6). The median weight at surgery was 15.7 kg (range, 2.0 to 93 kg). 26/29 (90%) were symptomatic. 17/29 (59%) had symptoms of tracheal obstruction. 7/29 (24%) had symptoms of esophageal narrowing. 2/29 (7%) had both stridor and dysphagia. The median size of the Kommerrel's diverticulum as measured by the ratio of the maximum dimension of the diverticulum to the diameter of the aberrant left subclavian artery was 2 (Interquartile range: 1). There was no operative mortality. During the early postoperative period 2 patients(4.9%) required re-exploration for chylothorax: Both had an uneventful subsequent recovery. There was no early or late mortality. All patients had significant improvement in symptoms after surgical repair. At a median follow-up of 6 years, none of the patients required re-operation for recurrent symptoms.
CONCLUSIONS: Plication of Kommerrel's diverticulum is an effective treatment for relief of a vascular ring associated with the right aortic arch and aberrant left subclavian artery. There is a consistent resolution of symptoms and an extremely low probability of subsequent re-operation to resect the diverticulum and re-implant the aberrant left subclavian artery.

Anahtar Kelimeler: Kommerrel's diverticulum, right aortic arch, vascular ring

1

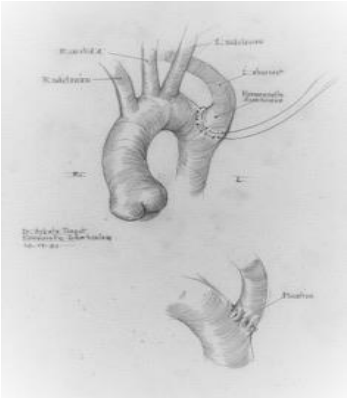

SS-59

Pediatrik Popülasyonda Konjenital Mitral Kapak Darlığı İçin Mitral Kapak Onarımı

Dilek Suzan[1], Oğuz Konukoğlu[2], Hamide Doğan[3], Özgür Yıldırım[1]
[1]Yeni Yüzyıl Üniversitesi Gaziosmanpaşa Hastanesi, Kalp ve Damar Cerrahisi Ana Bilim Dalı,Çocuk Kalp Damar Cerrahisi,İstanbul
[2]Yeni Yüzyıl Üniversitesi Gaziosmanpaşa Hastanesi, Kalp ve Damar Cerrahisi Ana Bilim Dalı
[3]Yeni Yüzyıl Üniversitesi Gaziosmanpaşa Hastanesi, Anesteziyoloji ve Reanimasyon Ana Bilim Dalı

Giriş: Çocuklarda konjenital mitral kapak darlığı için mitral kapak tamiri tercih edilen yaklaşımdır. Bununla birlikte, bu popülasyondaki onarımlar zorlu olmaya devam etmektedir.
Materyal ve metod: 2018 -2022 yılları arasında 16 konjenital mitral kapak darlığı hastasında eşlik eden diğer hastalıklarla birlikte mitral kapak onarımı yapıldı. Hastaların medyan yaşı 16 ay (min 6 ve max 205 ay) idi. Hastaların 11'i erkek 5'i kadın idi. 8 hastada (%50) çok seviyeli sol kalp obstrüksiyonu mevcuttu. 10 hastada ventriküler septal defekt ve 3 hastada orta veya daha fazla mitral yetmezlik mevcuttu.
Sonuç: Darlığın ana etiyolojisi 3 hastada anuler ve valvuler mitral ring, 6 hastada supravalvüler mitral ring, 11 hastada tek papiller kas ve kısa korda 2 hastada hamak mitral kapaktı. 9 hastaya mitral ring rezeksiyonu, 11 hastaya papiller adele splitting ve kordal fenestrasyon, 3 hastaya posterior leaflet genişletmesi ve anuloplasti uygulandı. Taburcu edilmeden önce bir hastada kapak replasmanı gerekti. Başarıyla onarılan 15 hastada, ortalama mitral kapak basıncı gradyanı 10,2 ± 4,7 mm Hg'den 3,7 ± 2,4 mm Hg'ye istatistiki olarak anmalı bir şekilde geriledi ($p < 0,0001$). Erken mortalite gözlenmedi. Ortalama 3,6 ± 2,9 yıllık takipte geç ölüm olmadı.
Tartışma: Konjenital mitral kapak darlığı için mitral kapak onarımı, erken sağkalımı iyi olan ve kabul edilebilir erken ve orta vadeli tatmin edici kapak fonksiyonu sağlanmaktadır. Konjenital mitral kapak hastalıklarında rekonstrüksiyon uygulanması, protez kapak replasmanına olan gereksinimi, dolayısıyla reoperasyonu ve uzun süre antikoagülan tedavi gerekliliğini azaltıp lezyonun daha fizyolojik olarak düzeltilmesini sağlar.

Anahtar Kelimeler: mitral kapak darlığı, mitral kapak onarımı, Pediatrik

SS-60

Ventriküler septal defekt ve major aortopulmoner kollateral arterleri olan pulmoner atrezilerde perikardiyal roll tekniği ile unifokalizasyon

Mehmet Akif Önalan[1], Murat Cicek[1], Mehmet Rum[2], Okan Yurdakök[1], Fatih Özdemir[1], Oktay Korun[1], Hüsnü Fırat Altın[1], Hasan Erdem[3], Emine Hekim Yılmaz[4], Numan Ali Aydemir[1], Ahmet Şaşmazel[1]
[1]Dr. Siyami Ersek Göğüs Kalp ve Damar Cerrahisi Eğitim ve Araştırma Hastanesi, Çocuk Kalp ve Damar Cerrahisi Kliniği, İstanbul
[2]Dr. Siyami Ersek Göğüs Kalp ve Damar Cerrahisi Eğitim ve Araştırma Hastanesi, Kalp ve Damar Cerrahisi Kliniği, İstanbul
[3]Kartal Koşuyolu Eğitim ve Araştırma Hastanesi, Kalp ve Damar Cerrahisi Kliniği, İstanbul
[4]Dr. Siyami Ersek Göğüs Kalp ve Damar Cerrahisi Eğitim ve Araştırma Hastanesi, Çocuk Kardiyolojisi Kliniği, İstanbul

GİRİŞ-AMAÇ: Bu çalışma, venriküler septal defekt, pulmoner atrezi ve major aortikopulmoner kollateral arterlerin onarımı için yapılan unifokalizasyonda yama büyütme tekniği ile perikardiyal roll tekniğini karşılaştırmayı amaçlamaktadır.
YÖNTEM: Bu çalışma, tek bir merkezden venriküler septal defekt, pulmoner atrezi ve majör aortikopulmoner kollateral arterlerin unifokalizasyonu uygulanan 48 hastanın retrospektif bir derlemesidir. Kohortumuzda tek aşamalı orta hat unifokalizasyonu yapılması (n=40) ve aortopulmoner pencere veya santral şant oluşturularak pulmoner arter rehabilitasyonu sonrası unifokalizasyon yapılması (n=8) olmak üzere 2 cerrahi yol vardı. Tek aşamalı orta hat unifokalizasyonda pulmoner arterlerin yama ile genişletilmesi (n=30) ve unifokalize edilen pulmoner arterlerin perikardiyal roll ile birbirine bağlanması (n=10) olmak üzere 2 cerrahi teknik kullanılmıştır. Yirmi altı hasta (%54.1) kadındı ve ameliyat sırasındaki medyan yaş 13.5 ay (aralık, 0.1 ila 22 yıl) idi.
BULGULAR: 48 hastanın 14'üne (%29,2) unifokalizasyon ile tek aşamalı tam onarım, 26'sına unifokalizasyon ile sistemik-pulmoner arter şant palyasyonu uygulandı ve sonuç olarak 48 hastanın 32'sinde (%66,6) tam onarım sağlandı. Ameliyat sonrası erken mortalite 1 hastada meydana geldi ve kohortun genel mortalite oranı %16,6 (8 hasta) idi. Unifokalizasyon ile sistemik-pulmoner arter şant palyasyonu yapılan hastalarda kombine erken ve geç ölümler, tek aşamalı tam onarım yapılan hastalardan 3,7 kat daha yüksekti (1 hastaya karşı 7 hasta; p=0,22). 40 hastanın toplam 15'inde (%37,5) tek aşamalı orta hat unifokalizasyonundan sonra pulmoner arter yeniden müdahalesi gerekti. Pulmoner yeniden müdahale gereksinimi açısından perikardiyal roll ve yama büyütme teknikleri arasında istatistiksel olarak anlamlı bir fark olmamasına rağmen (p=0.65), yeniden müdahale oranı perikardiyal roll tekniği grubunda daha düşüktü (%30'a karşı %40). 40 hasta için ortalama takip süresi 2.1 ± 1.7 yıldı (aralık, 0.1-6 yıl).
SONUÇ: Venriküler septal defekt, pulmoner atrezi ve major aortikopulmoner kollateral arterlerin tek aşamalı tam onarımı, şantlı unifokalizasyondan daha iyi sonuçlara sahiptir. Değerli olmayan ham madde kullanımı açısından da, unifokalizasyon sonrası daha iyi yeniden müdahale oranları ile perikardiyal roll tekniğinin kullanımı önemli bir alternatiftir.

Anahtar Kelimeler: major aortikopulmoner kollateral arterler, pulmoner atrezi, unifokalizasyon

SS-61

Truncus Arterıosus Tip 1'in Konduitsiz Tamiri Ve Erken- Orta Dönem Sonuçlarımız

Yiğit Kılıç[1], Onur Doyurgan[1], Ahmet Kuddusi İrdem[1], Özlem Gül[2], Dilek Borakay[2], Bedri Aldudak[2]
[1]Dr. Gazi Yaşargil Eğitim ve Araştırma Hastanesi, Pediatrik Kalp Cerrahisi
[2]Dr. Gazi Yaşargil Eğitim ve Araştırma Hastanesi, Pediatrik Kardiyoloji

Amaç: Trunkus arteriozus (TA) için tercih edilen prosedür, yaşamın ilk birkaç ayı içerisinde tek aşamalı tamirdir. Uygun çapta kapaklı konduit yokluğunda, sağ ventrikül-pulmoner arter (RV-PA) devamlılığını konduitsiz direkt sağlamak iyi bir alternatif olabilir.
Materyal-Metod: Diyarbakır Çocuk Kalp Merkezi'nde Ocak 2021 ile Haziran 2021 arasında ekstrakardiyak konduit olmaksızın toplam 5 hastaya (3 erkek, 2 kız) Barbero-Marcial tekniği ile TA(tip1) onarımı yapıldı. Barbero-Marcial tekniğini yaşa bağlı büyümeye izin vermek, konduit ilişkili komplikasyon riskini ortadan kaldırmak ve konduiti çok küçük bir mediastinal boşluğa sığdırmaya çalışmaktan kaçınmak için kullandık.
Cerrahi Teknik: Sol pulmoner arterin antero superior yönüne uzunlamasına bir kesi yapıldı. Daha sonra insizyon dikey olarak sol sinüs Valsalva'ya doğru uzatıldı ve trunkal kök üzerinde dikiş için birkaç milimetre doku bırakıldı. İnsizyon sol pulmoner artere doğru genişletildi. Sol koroner ostium, sağ pulmoner arter orifisi ve trunkal kapaklara dikkat edilerek glutaraldehit uygulanmış otolog perikard aortopulmoner pencere yaması olarak kullanıldı ve yeni aort ve pulmoner kökler birbirinden ayrıldı. Sağ ventrikülotomi insizyonu ilk insizyona paralel olarak yapıldı ve bu ventrikülotomiden Dacron patch ile devamlı sütür tekniği ile VSD kapatıldı. Arka duvar, sol pulmoner arter sağ ventrikülotominin sol üst oblik kenarına devamlı sütür tekniği ile direkt olarak dikilerek oluşturuldu. Anastomoz, perikard pledgitli 7-0 polipropilen sütürlerle güçlendirildi. 0,1 mm'lik bir politetra-floro-etilen (PTFE) yama monokusp olarak hazırlandı ve doğrudan yeni sağ ventrikül çıkış yoluna (RVOT) sütüre edildi. Ön duvar, otolog bir perikardiyal yama ile oluşturuldu(figure1).
Bulgular: 5 hastanın yaş ortalaması 31,2 gün (11-54 gün) idi. Ortalama vücut ağırlıkları 3,2 kg (2,7-3,8 kg) idi. Ameliyat sonrası yoğun bakımda (YBÜ) ortalama kalış süresi 39.6 gün (7-99 gün) idi. Ameliyat sonrası 12. ve 61. günlerde yoğun bakım ünitesinde akciğer bağımlı problemler ve ağır sendrom nedeniyle iki hasta kaybedildi. Kalan 3 vakada ortalama ventilasyon süresi 15.6 gün (8-22 gün) idi. Bu 3 vakanın birisi yurtdışına taburcu edildiği için düzenli takip altında kalmadı. Kalan iki vakanın 9. ay kontrol ekolarında kardiyak fonksiyonları iyiydi. Birisinde anlamlı pulmoner stenoz veya yetmezlik saptanmazken diğerinde hafif pulmoner yetmezlik, orta derece pulmoner darlık saptandı.
Sonuçlar: Bazı merkezler için küçük çapta kapaklı bir konduite ulaşamama hala sorun teşkil etmektedir ve Barbero-Marcial tarafından tanımlanan konduitsiz onarım tekniği, yeni kurulan merkezlerde genç cerrahlar için başarılı, hayat kurtarıcı ve uygulaması kolay bir alternatif olabilir.

Anahtar Kelimeler: Trunkus arteriozus, Konduitsiz onarım, İnfant

Figure 1

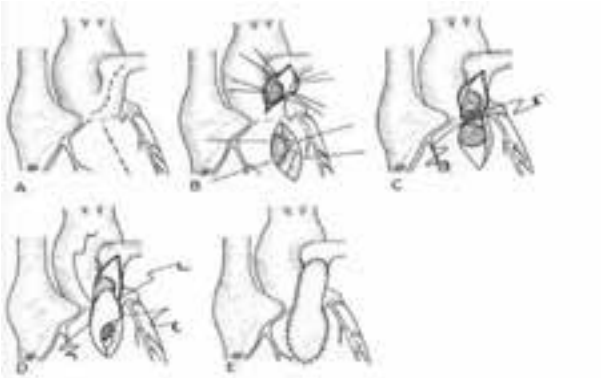

SS-62
Cone onarimi yapilan Ebstein's anomali hastalarinda ring anuloplasti

Nihat Çine, Kenan Kara, Ergin Arslanoğlu, Hakan Ceyran
Kartal Koşuyolu High Speciality Educational and Research Hospital

Giriş ve Amaç: Ebstein anomalisi, tüm doğuştan kalp hastalıklarının %1'inden daha azını oluşturan nadir bir kalp hastalığıdır. Oluşan patoloji, triküspit kapağın altındaki endokardda değişen derecelerde delaminasyona sahip bir sağ ventrikül miyopatisidir. Günümüzde sıklıkla tercih edilen Cone rekonstrüksiyonu, ilk olarak 2004 yılında da-Silva tarafından tanımlanan, Carpentier tekniğinin bir modifikasyonudur. Bu çalışmada, Ebstein anomalisini düzeltmek için Cone onarımı cerrahisi yapılan olgularda Ring anuloplasty uygulamasının gerekliliği ve erken dönem kapak koaptasyonunu ve stabilizasyonu etkilerini değerlendirmeyi amaçladık.
Yöntem: 2012-Ekim 2022 tarihleri arasında kliniğimizde Ebstein anomalisi tanısı alan hastalar arasında Cone onarımı ve modifikasyonu yapılan 10 olgu çalışmaya dahil edildi. Bu hastaların yaş ortalaması 28.6±±18.79 yıl olup 1-61 yıl arasında değişmekteydi. Hastaların %30'u erkek, %70'i kadındı. Cone onarımı ve modifikasyonuna ilave olarak bir hastaya iskemik koroner hastalığı nedeniyle tek damar koroner arter bypass yapıldı. Carpentier Class d olan iki hastaya kontrol edilemeyen aritmiler, ileri anuler deplasmani ve formunu kaybetmiş kapak yapısı nedeniyle glenn şant ameliyatı uygulandi. Bir hastaya anormal pulmoner venöz dönüş onarımı yapıldı. 4 hastaya kapak koaptasyonunu ve anulus stabilizasyonunu arttırmak için ring anuloplasty yapıldı.
Bir hastada iskemik bulgular nedeniyle koroner bası düşünülerek yeniden girişim yapıldı.
Bizim hasta grubumuz yenidoğan, erişkin ve adolesan populasyona sahip olduğundan bu cerrahi tekniği bazı modifikasyonlar yaparak kullanmayı tercih ettik. 10 hastadan oluşan grubun 4 tanesine cone repair ve ring annuloplasty tekniğini uyguladık.
Bulgular: Postoperatif tedavi gerektiren aritmi 3 hastada vardı. Peroperatif kontrolde tam kapak koaptasyonu görüldü. Postoperatif yapılan ekolarda 3 hasta orta triküpit kapak yetmezliği, 7 hastada hafif triküspid Yetmezliği saptanmıştır.
Orta uzun dönem takiplerde yapılan postoperatif transtorasik ekokardiyografilerinde hastaların Sağ ventrikül kavitelerinin küçüldüğü, kapak fonfsiyonlarının iyi olduğu değerlendirilmiştir. Hastaların 9 ile 12 aylık takiplerinde 3 hastada orta, 6 hastada hafif triküspid kapak yetmezliği saptanmıştır.
Normal anatomisini kaybetmiş trikuspit anulusunda özellikle carpentier C grubunda ring annuloplastinin anuler stabilizasyonu sağlamada etkin olduğunu düşünüyoruz. Cone repair ile küçültülen, anatomik sınıra gelen annulusun direncini ring anuloplasti destekleyecektir.
İyi durumda sağ ventrikül fonksiyonlarına sahip yenidoğan hastasında ise ring kullanmadan uyguladığımız cone repair başarılı sonuç verdi.
İki hastada plevral efüzyon, 3 hastada aritmi görüldü. Bir hasta kanama nedeniyle reoperasyona alındı. 2 hastada ECMO desteği gerekti, bir olgu 3. gününde destekten ayrılarak sorunsuz taburcu edildi. Mortalite bir hasta ile %10'dur.
Sonuç: Trisküpit ringler hafif kaçak durumlarında anulusu destekleyerek triküspit yetmezliğin ilerlemesini engelleyeceği kaanaatindeyiz. Bu hasta grubunda uygulanan ring anuloplastinin, ventriküler remodelling gelişene kadar olguların erken postoperatif dönemini daha rahat geçirmesini sağladığını düşünüyoruz. Cone tipi repair ve modifikasyonları yapılan hastalarda triküspit ring-anuloplastinin, erken ve orta dönemde kapağın koaptasyonunu ve fonksiyonlarını korumada ve ayrıca sağ ventrikül remodelling üzerinde yararlı etkileri olduğunu söyleyebiliriz.
Ebstein anomalisi nedeniyle Cone tipi onarım yapılacak hastalardan, ileri anulus dilatasyonu, bozuk triküspid kapak yapısı, artmış atrialize sağ ventrikülü olan seçilmiş hasta grubunda ring anuloplasty desteği düşünülmelidir.

Anahtar Kelimeler: Ebsteins anomali, Cone repair, Ring anuloplasti
Eko

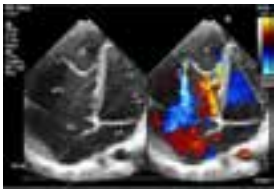

POSTER BİLDİRİLER

EP-001
Pediatrik sağ atriyal anevrizmalarda sağ atriyal reduction plasty

Gürkan Bozan[1], Alper Selim Kocaoğlu[2], Pelin Köşger[3], Emrah Şişli[2]
[1]Osmangazi Üniversitesi Tıp Fakültesi, Çocuk Yoğun Bakım Bilim Dalı, Eskişehir
[2]Osmangazi Üniversitesi Tıp Fakültesi, Çocuk Kalp ve Damar Cerrahisi Bilim Dalı, Eskişehir
[3]Osmangazi Üniversitesi Tıp Fakültesi, Çocuk Kardiyoloji Bilim Dalı, Eskişehir

Giriş ve Amaç: Sağ atriyal anevrizma (SAA) çok seyrek görülen bir doğumsal kalp anomalisidir. Amacımız, SAA nedeniyle merkezimizde opere edilen iki çocuk hastanın klinik özelliklerinin irdelenmesidir.
Olgular: Olgu-1; Beş yaşından buyana SA genişleme nedeniyle olası Ebstein anomalisi ile takip edilen 12 yaşında (35 kg) erkek hastaya, SA hacmindeki progresif artış ve son 2 senede artış gösteren eforla ilişkili çabuk yorulma şikâyeti nedeniyle ameliyat kararı alındı. Elektrokardiyografide belirgin p dalgası ve kısmi sağ dal bloğu ile birlikte görüntüleme yöntemlerinde (Şekil 1) SA'da belirgin anevrizmatik dilatasyon mevcuttu. Laboratuar değerlerinde eozinofili (mutlak eozibofil sayısı 660/µL, %10.1) mevcuttu. Ekokardiyografide SAA dışında Ebstein anomalisini işaret eden patoloji saptanmadı. Parşomen kağıdı inceliğindeki anevrizmatik SA duvarı, krista terminalis'in önünde, atriyum proprium segmentindeydi. Total kardiyopulmoner bypass altında, kalbi durdurmaksızın SA hacim küçültme ameliyatı gerçekleştirildi (Şekil 2, Video 1). Makroskobik incelemede translüminasyon veren SA duvarının (Şekil 3) mikroskobik incelemesinde kas tabakasının çok ince olduğu, epikardiyum tarafında belirgin eozinofilik infiltrasyonun bulunduğu ve bu infiltrasyonunun yer yer kas tabakası içerine uzanım gösterdiği saptandı. Postoperatif dönemi sorunsuz geçen hastanın eozinofili'ye yönelik yapılan ileri tetkiklerinde etiyolojik bir neden saptanmadı. Bir senelik takiplerinde hasta asemptomatik olmakla birlikte aritmi saptanmadı.
Olgu-2; Fetal dönemde saptanmış SAA tanısı olup takip altında olan 20 günlük (4.2 kg) erkek hastanın doğum sonrasındaki değerlendirmelerinde akciğer grafisinde (Şekil 1C) sağ atriyal gölgede genişleme mevuttu. Hemodinamik instabilitesi olmayan ve ekokardiyografi incelemede sağ ventriküler bası bulguları mevcut olan hastaya ameliyat kararı alındı. Median sternotomi ile makroskobik eksplorasyonda yine krista terminalis anterior'unda atriyum proprium'da diffüz genişlemesi olan hastada, kardiyopulmoner bypass kullanılmaksızın, iki aşamalı olarak atriyal klempaj ve plikasyon ile sağ atriyal reduction plasti işlemi komplikasyonsuz olarak tamamlandı (Şekil 5, Video 2). Postoperatif dönemi sorunsuz geçen hastanın taburculuk sonrasındaki 6 aylık kontrollerinde aritmisi veya ek sorunu olmadı. Atriyal duvarın mikroskobik incelemesinde kas tabakasındaki incelmenin dışında ek patolojik bulgu saptanmadı.
Sonuç: SAA'sı olan hastalar rüptür, atriyal aritmi ve kalp-içi trombüs oluşumu açısından yüksek risk altındadırlar. Günümüzde SAA için ameliyat zamanlaması konusunda belirlenmiş bir öneri yoktur. Hastaların semptomatolojisine göre ameliyat edilebileceğine yönelik bir fikir birliği olmakla birlikte literatürde opere edilen asemptomatik hastalara ait olgular bulunmaktadır. Yukarıda bahsi geçen risklere yönelik önlem amaçlı ameliyatın gerçekleştirilebileceği ileri sürülmekle birlikte bizde olgu-1 semptomatik iken olgu-2, sağ ventrikül basısı olmasına karşın asemptomaik sayılabilecek bir klinik duruma sahipti.
Sağ atriyum duvarının çok ince olması nedeniyle intraoperatif rüptür riski kaçınılmazdır. Yine de patent foramen ovale gibi sağ-sol kalp bağlantısının olmadığı ve intra-kardiyak eksplorasyon gereken olgularda kalbi durdurmadan, total kadiyopulmoner bypass altında atriyoplasti prosedürü güvenle yapılabilir. Yine intra-kardiyak eksplorasyonun gerekmedi olgularda pompa kullanmaksızın kademeli sağ atriyal klempaj ve plikasyon ile reduction atriyoplasti prosedürü güvenle yapılabilir.
Hipereozinofiilk sendrom'da kalp tutulumu genellikle endomiyokardiyal fibrozis veya koroner arterlerin periarteritis'i şeklindedir. Olgu-1'de eozinofiliyi açıklayacak herhangi bir zoonotik, onkolojik, immünolojik sebep saptanamazken intra-operatif bulgular da hipereozinofilik sendromunun kalp tutulumuna benzememekteydi. Bu çalışmadaki en çarpıcı bulgu ise, eozinofilik infitrasyonun SAA'ya sebep olabilecek bir risk faktörü olabileceğidir. Literatürde de birçok SAA örneklerinin mikroskobik incelemesi yapılmış olmakla birlikte hiçbirinde SA duvarında eozinofilik infiltrasyon saptanmamıştır. Eozinofilik infiltrasyonun SAA gelişimini tetikleyip tetiklemediği daha geniş hasta serilerinde araştırılması gereken bir durumdur.

Anahtar Kelimeler: Sağ atriyum, Anevrizma, Anevrizmektomi, Etiyoloji, Eozinofili

Şekil 1. Olguların preoperatif radyolojik görüntülemeleri.

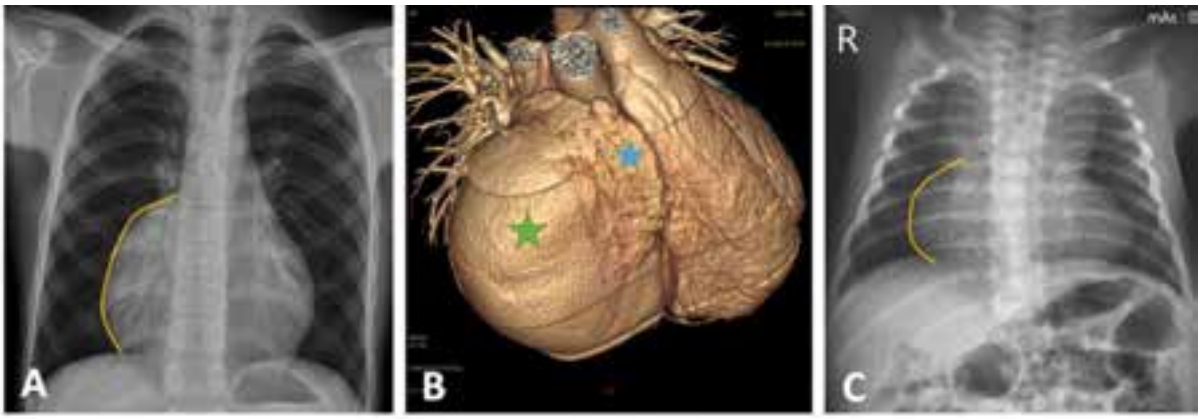

(A) Olgu-1'in akciğer grafisinde sağ atriyal gölgenin belirgin olduğuna, (B) Bilgisayarlı Tomografi anjiyografi görüntüsünün 3 boyutlu reformat görüntüsünde anevrizmatik sağ atriyum duvarını (yeşil yıldız) ve sağ atriyal apendiksi (mavi yıldız), (C) Olgu 2'nin akciğer grafisinde sağ atriyal gölgenin belirginleştiğine dikkat ediniz.

Şekil 2. Olgu-1'in intraoperatif görüntüsü.

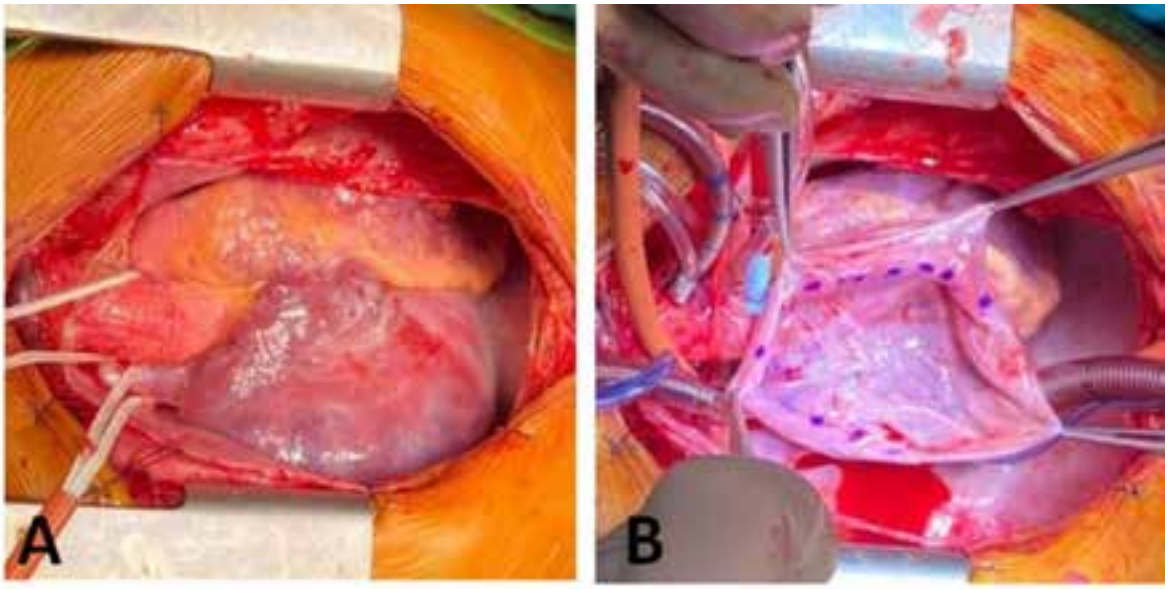

(A) Sağ atriyumun genişliğine ve duvarının inceliğine dikkat ediniz. (B) Total kardiyopulmoner bypass altında, atriyum proprium'a denk gelen anevrizmatik doku sınırı işaretlenmiş ve rezekiyon yapılmıştır.

Şekil 3. Olgu-1'in rezeke edilen anevrizmatik atriyal duvarının makroskobik görüntüsü.

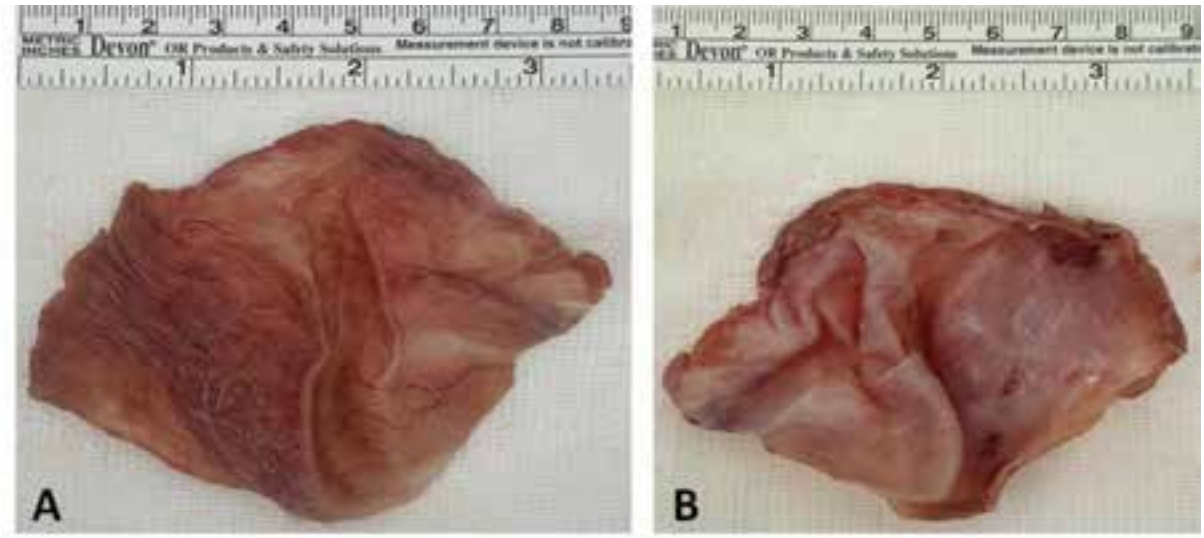

Rezeke edilen atriyal duvar dokusunun perikardiyal (A) ve endokardiyal (B) taraftan görünümü. Atriyal duvarın parşomen kağıdı inceliğinde olduğuna dikkat ediniz.

Şekil 4. Olgu-1'in rezeke edilen sağ atriyum duvarının mikroskobik görüntüsü.

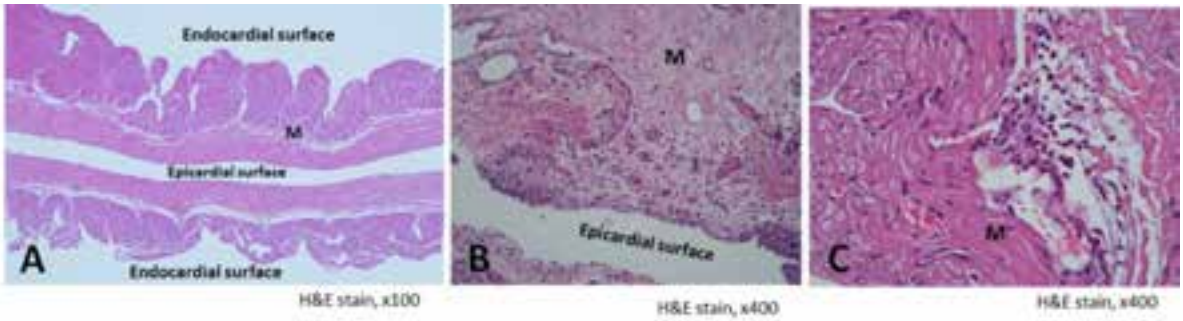

Rezeke edilen sağ atriyal duvarın Hematoksilen ve Eozin boyaması ile x100 ve x400 büyütmedeki görüntüsünde kas tabakasının (M) inceliğine ve epikardiyal yüzeyde daha yoğun olup yer yer kas tabakasına invazyon gösteren eozinofilik infiltrasona dikkat ediniz.

Şekil 5. Olgu-2'nin intra-operatif görüntüleri.

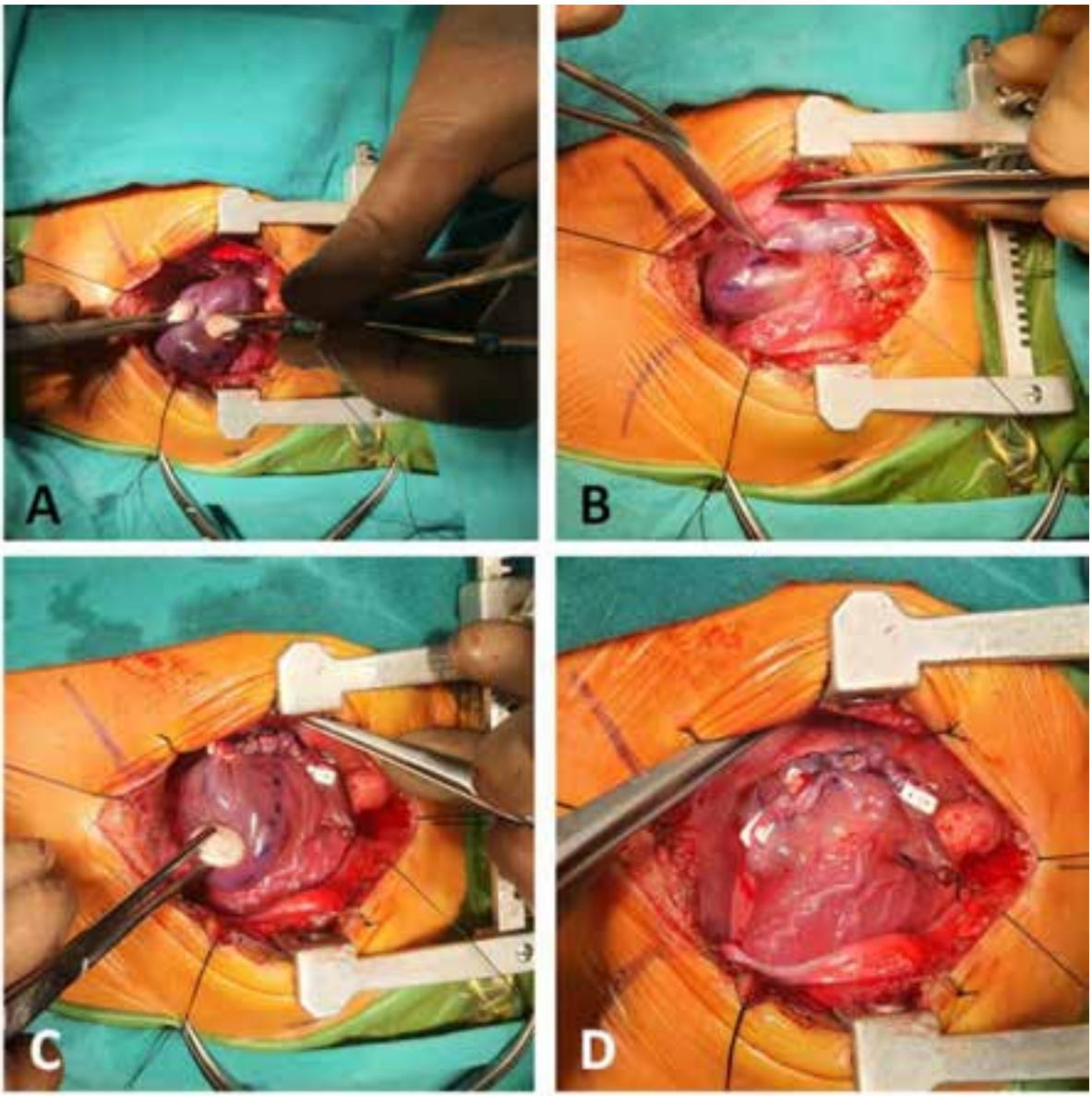

Sağ atriyal anevrizmanın plikasyon sınırlarının belirlenmesi ve değerlendirilmesi (A) sonucunda, kardiyopulmoner bypass'a bağlanmaksızın iki aşamalı olarak sağ atriyal klempaj altında plikasyon yapılmasına karar verildi. (B) Planlanan plikasyon hattının öncelikle sefalik tarafı nını klempajı (B) ve plikasyonu (C), sonrasında ise caudal tarafın klempajı ve plikasyonu (D) gerçekleştirilmiştir.

EP-002

Gilbert Sendromlu ve hiperlipidemili adolesan hastada aort kapak replasmanı

Hande İştar[1], Utkan Sevük[2]
[1]Muğla Sıtkı Koçman Üniversitesi Tıp Fakültesi Kalp Damar Cerrahisi Bölümü
[2]Diyarbakır Gazi Yaşargil Eğitim Araştırma Hastanesi Kalp Damar Cerrahisi Bölümü

Giriş: Gilbert Sendromu, bilirubinin kanda hepatositlere anormal şekilde up-take edilişi nedenli indirekt bilirubin düzeyinde ondülan yükselme görülmesidir. İnsidansı %3-10dur (1). Erkeklerde sık olarak, rutin kan tetkiklerinde bilirubin düzeyinde hafif yükselme, normal AST, ALT ve normal boyutta karaciğer ile çoğunlukla insidental olarak tanı alır. Yorgunluk, açlık, susuzluk, mental stres, enfeksiyonlar kandaki bilirubin yüksekliğini arttırabilir. Aort darlığı ve Gilbert Sendromu tanılı 16 yaşındaki erkek hastada kardiyopulmoner bypass eşliğinde yapılan mekanik aort kapak replasmanı, erken ve geç postoperatif bulguları sunmaktayız.
Olgu Sunumu: 16 yaşında 86 kg erkek hastaya, konjenital biküspit aort kapak tanısıyla doğumunu takiben ve 10 yaşında balon anjioplasti uygulanmış. Takiben gelişen 2. derece aort kapak yetmezliği sonrası ekokardiyografide EF%60, sol ventrikül sistol sonu çapı 47mm, sol ventrikül diastol sonu çapı 27 mm, mean 35 mmHg ve maksimum 66 mmHg gradientli aort darlığı, 2. derece aort yetmezliği mevcuttu. Ascendent aort çapı normaldi. Senkop, göğüs ağrısı yoktu. Total bilirubin 3,04mg/dL, direkt bilirubin 0,36mg/dL, ALT, AST, LDH, hemoglobin, aptt, INR, glukoz, hepatit markerleriyse normaldi. LDL 37 mg/dL, trigliserit 186 mg/dL idi. Hasta yakınlarından bilgilendirilmiş onam alındıktan sonra, kardiyopumoner bypass (CPB) eşliğinde 32 C derecede 23 no mekanik kapak ile aort kapak replasmanı yapılan hastanın aort klemp zamanı 45dak, CPB süresi 68 dakika idi. Postoperatif 4.saatte ekstübe edilen hastanın ciddi düzeyde drenajı olmadı. Vaka sırası ve sonrasında ABO uyumlu 3 ünite eritrosit süspansiyonu alan hastanın en yüksek total bilirubini 12,4 mg/dL, direkt bilirubini 3,7 mg/dL ile postoperatif 11. günde tespit edildi. Değerlerin normalleşmesiyse postoperatif 21.günde gerçekleşti. Varfarin başlanan hastada INR takibi normaldi. LDL ve trigliserit değerlerinde belirgin farklılık gözlenmedi. Postoperatif 1.ayda perikardiyal efüzyon için tüp perikardiyostomi yapıldı. LDL ve trigliserit yüksekliği için lipid düşürücü diyet ve endokrin bölümü takibi önerildi.
Tartışma ve Sonuç: Gilbert Sendromunda indirekt bilirubin düzeyinde ondülan yükseklik, yorgunluk, enfeksiyon, stres, düşük kalorili diyet ile belirginleşebilir (1). Sarılık, artan indirekt bilirubin, normal karaciğer fonksiyon testleriyle hemolizden ayrılır (1). Preoperatif bilirubin düzeyinin, postoperatif multiorgan yetmezliğine yol açmasıyla orantılı bulunmuştur (2). Child-Pugh klas B hastaların CPB sonrası yüksek mortalite oranları ile takip edildiği literatürde bildirilmiştir (3). Açık kalp cerrahisinde CPB, bu hasta grubunda güvenle uygulanabilse de Gilbert Sendromu sonrası bilirubin düzeyleri yakın takip edilmelidir. Ayrıca artmış bilirubin düzeyinin, ateroskleroz riskini azalttığı öngörülse de (4-5) lipid düşürücü diyet hastamıza önerildi. Uzun vadede lipid profili takibi ve gereğinde medikal tedavi, hastanın gelecekte olası koroner kalp hastalığına yakalamasının önüne geçebilir ya da rutin tarama tetkiklerinin yüksek riskli hasta profilinde oluşu sebebiyle daha erken uygulanması ile koroner kalp hastalığı erken teşhis edilebilir.

Anahtar Kelimeler: Gilbert sendromu, hiperlipidemi, aort kapak replasmanı, adolesan

EP-003
Çocukluk Çağda Juguler Ven Anevrizması

Hande İştar
Muğla Sıtkı Koçman Üniversitesi Tıp Fakültesi Kalp Damar Cerrahisi Bölümü

Giriş: Çocukluk çağda juguler ven anevrizması (JVA) diğer bir deyişle flebektazisi oldukça nadir bir konjenital damar anomalisidir. Klinik bulgular ve Doppler ultrasonografiyle(USG) rahatça tanı konulabilir. Olgu sunumumuzda 15 yaşında kız hastada tespit edilen JVA, cerrahi tedavisi ve postoperatif sonuçları sunulmaktadır.
Yöntem: 15 yaşında kız hasta, boyun sağ yanında 5 yıldır progresif şekilde büyüyen kitle ile başvurdu. Solunum sıkıntısı yoktu. Ağrılı olmayan kitlenin fizik muayenede yumuşak vasıflı ve pulsatil olmayan bir kitle olduğu tespit edildi. Yüzeyel USG ve Doppler USG ile incelenen hastada sağ juguler vende ektazik genişleme tespit edildi. Çapı en geniş yerinde 6,5 cm'di. Arteriyo-venöz fistül bulgusu yoktu. BT anjiografide A-V malformasyon ya da fistül tespit edilmedi (Resim 1). Anevrizmatik genişlemenin 6,5 cm'e ulaşması ve kozmetik açıdan olumsuz görünümü nedeniyle operasyon kararı alındı. Hasta yakınlarında aydınlatılmış onam alındı.
Boyun sağ yanında yapılan insizyon ve eksplorasyon sonrası, 7.5 cm uzunluğunda 6.5 cm çapında JVA tespit edildi (resim 1). Sistemik heparinizasyon sonrası proksimal ve distalden klemplenen vaskuler yapı anteriordan açılarak anevrizmorafi uygulandı. Operasyon sonlandırıldı. Postoperatif takip olağandı. Taburculuğa dek enoksaparin uygulanan hastaya takipte antikoagülan ya da antiagregan tedavi verilmedi. Postoperatif 6. ay kontrolünde anevrizmatik genişleme ya da venöz tromboz görülmedi.
Tartışma: Primer venöz anevrizma ilk olarak 1928'de yayınlanmıştır (1). Nadir olan olgular sıklıkla olgu sunumu şeklindedir. Erişkin hastalarda kadınlarda %61oranında görülürken, çocukluk çağında %71 oranında erkeklerde görülür (2). En sık tarif edilen loj v.cava superiordur (1). Histopatolojik olarak ven duvarı musküler tabakasının incelmesi görülmektedir (1). Literatürde alt ekstremitede en sık komplikasyon spontan tromboz ve derin ven trombozu olarak bildirilmektedir (1). Ancak juguler ven trombozu literatürde bildirilmemiştir. Tedavisinde net bir fikir birliği olmayan JVA olgularında bazı cerrahlar konservatif kalınmasını önerirken, semptomatik olması halinde operasyon önermektedir. Diğer bir grup ise venöz tromboz riski ya da kozmetik nedenler için erken operasyonu uygun bulmaktadır (1). Konsensus bulunmayan bu konu dahilinde, biz hastamızda, kozmetik nedenler, tromboz ve rüptür riski gerekçesiyle operasyon kararı aldık. Postoperatif dönemde ise komplikasyonla karşılaşılmadı.

Anahtar Kelimeler: flebektazi,juguler ven anevrizması,juvenil

Resim 1

Resim 1A: Juguler ven anevrizmasının preoperatif görünümü. Resim 1B, 1C,1D: Preoperatif BT anjiografi görüntüsü. Resim 1E,1F: Juguler ven anevrizmasının intraoperatif görünümü.

EP-004

Adölesan Bir Olguda Radyofrekans Katater Ablasyon Tedavisi Sornası Gelişen Nadir Bir Komplikasyon: Cilt Yanığı

Emine Gulsah Torun, Nevin Özdemiroğlu, Serhat Koca
Ankara Şehir Hastanesi

Giriş ve Amaç: Radyofrekans katater ablasyo (RFKA) işlemi başarı oranlarının yüksek ve kompikasyon riskinin düşük olması nedeniyle çocuklarda kardiyak aritmilerde tercih edilen bir tedavi yöntemidir. Kardiyak tanponad, perikardit, pulmoner hipertansiyon, pnömotoraks, frenik sinir paralizisi, tromboemboli, atrioventriküler blok RFKA uygulanan hastalarda bildirilen major komplikasyonlar arasındadır.
Burada wolf-parkinson white sendromu (WPW) nedeniyle radyofrekans ablasyon işlemi sonrası radyofrekans ablasyon elektrot pedinin yerleştirildiği bölgede gelişen cilt yanığı olan adölesan bir olgu sunmaktayız.
Olgu: 14 yaşındaki kız hastanın elektrokardiyografisinde WPW paterni görülmesi üzerine RFKA planı yapıldı. Genel anestezi altında yapılan işlemde, hastada yüksek riskli sol postero-lateral yerleşimli manifest aksesuar yola bağlı WPW Sendromu saptandı. Hastada bir adet elektrod pedi gövde ön yüzüne konuldu ve sağ femoral artere yerleştirilen kılıf kullanılarak retrograd aortik yaklaşımla başarılı RFKA işlemi uygulandı (Resim 1 ve 2). Üç kez birer dakika, maksimum 50 W güç ve 60°C sıcaklık olacak sekilde toplam 3 dakika radyofrekans uygulandı. İşlem sonrasında hastanın gövde ön yüzünde elektrod pedinin yerleştirildiği yerde 5x6 cm boyutunda, çevresi ikinci derece santrali üçüncü derece olan cilt yanığı gözlendi (Resim 3). Yanık bölgesi herhangi cerrahi işlem gerektirmeden, topikal tedavi ile iyileşti.
Sonuç: Biz WPW sendromuna sahip olan adölesan bir hastada başarılı RFKA işlemi sonrası cilt yanığı gelişen nadir bir olgu sunduk. Merkezimizdeki elektrofizyoloji laboratuarında ilk kez karşılaştığımız bu komplikasyon literatürde çocuk hastalarda nadiren bildirilen fakat ciddi komplikasyondur. 18 yaş üzerinde insidansı % 0.28 olarak saptanmıştır.
RFKA işlemi sırasında daha fazla ve/veya daha geniş pedlerin kullanılması, pedler ile cilt arasında temasın iyi olması, düşük enerji akımlarının kısa süreli kullanılması elektrot ped bölgesindeki sıcaklığın takip edilmesi gibi stratejiler cilt yanıklarını önlemek için öne sürülmüştür. Bu tür komplikasyonların nedenlerini daha iyi anlamak ve bunları önlemek için çeşitli yöntemler geliştirmek amacıyla ileri araştırmalara ve vaka bildirimlerine ihtiyaç vardır.

Anahtar Kelimeler: Cilt Yanığı, Komplikasyon, Pediatri, Radyofrekans Katater Ablasyon

resim 1

Retrograd aortik yaklaşım ile Radyofrekans Kateter Ablasyonu

Resim 2

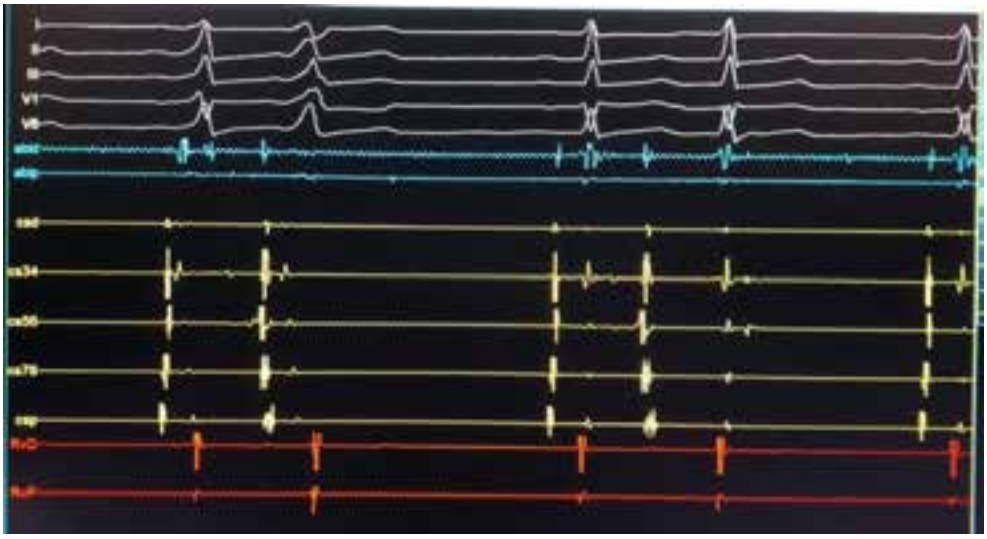

Aksesuar yol ablasyon anı

Resim 3

Elektrot ped yerinde santrali üçüncü derece çevresi ikinci derece olan cilt yanığı

EP-005

Yenidoğanda kardiyak rabdomiyoma bağlı ağır sağ ventrikül çıkım yolu darlığının başarılı tedavisi

Nevin Özdemiroğlu[1], Hazım Alper Gürsu[2], İbrahim İlker Çetin[3]
[1]Ankara Şehir Hastanesi, Çocuk Hastanesi, Çocuk Kardiyoloji Kliniği, Ankara
[2]Sağlık Bilimleri Üniversitesi, Çocuk Sağlığı ve Hastalıkları Ana Bilim Dalı, Ankara
[3]Yıldırım Beyazıt Üniversitesi, Çocuk Sağlığı ve Hastalıkları Ana Bilim Dalı, Ankara

Kardiyak rabdomiyom en sık görülen primer kardiyak tümördür. %60'ında tüberoskleroz ile ilişki bildirilmiştir. Tanı ekokardiyografi, kardiyak Manyetik Rezonans Görüntüleme veya Bilgisayarlı Tomografi ile ortaya konulabilir. Genel olarak, rabdomiyomlar intramural veya intrakaviter yerleşimli homojen, iyi sınırlı, ekojenik kitlelerdir ve kalbin herhangi bir yerinde, ancak en yaygın olarak septal duvar ve sol ventrikülde ortaya çıkabilir. Hastaların %30'unda atriyal duvar veya sağ ventrikül tutulumu görülür. Klinik belirtiler kitlenin yeri ve boyutuna bağlıdır. İyi huylu olmaları nedeniyle rabdomiyomlar genellikle klinik olarak izlenmelidir. Ancak şiddetli obstrüksiyona bağlı hemodinamik instabilite veya hemodinamik olarak önemli ve antiaritmik ilaçlara yanıt vermeyen inatçı aritmilerde cerrahi tedavi gerekir.
İki günlük kız çocuğu sistolik üfürüm nedeniyle kliniğimize sevk edildi. Aksi halde sağlıklıydı ve dismorfik özellikler, doğuştan kalp hastalığı, ailede tüberoskleroz öyküsü veya nöbet bozuklukları yoktu. Birinci ve ikinci kalp sesleri normaldi ve 3/6 derece sistolik ejeksiyon üfürüm duyuldu. Elektrokardiyogramda sağ aks deviasyonu ile sinüs ritmi izlendi. Göğüs röntgeni normaldi. Ekokardiyografik incelemede sağ ventrikül çıkım yolu duvarına yapışık, sistol sırasında obstrüksiyona neden olan yaklaşık 12 x 11 mm boyutlarında bir kitle saptandı. Pulmoner kapakta yetmezlik yoktu. Sağ ventrikül çıkış yolu boyunca yaklaşık 70 mmHg'lik tepe sistolik gradient vardı. Ağır sağ ventrikül çıkım yolu darlığı nedeniyle 8 günlükken cerrahi uygulandı. Hasta işlemi iyi tolere etti, sağ ventrikül çıkım yolundaki gradiyent 25 mmHg'a geriledi. Tekrarlayan ve rezidüel kitleler göstermedi ve ameliyat sonrası mükemmel iyileşme sağlandı.
Sağ ventrikül çıkım yolunda obstrüksiyona neden olabilen rabdomiyom, ancak ekokardiyografi ile erken teşhis edilebilen ve obstrüktif kitlenin hayat kurtarıcı cerrahi rezeksiyonu ile tedavi edilebilen, son derece nadir görülen bir hastalıktır.

Anahtar Kelimeler: Rabdomiyoma, Sağ ventrikül, Yenidoğan

Sağ ventrikül çıkım yolunda darlığa yolaçan kitlenin ekokardiyografik görünümü

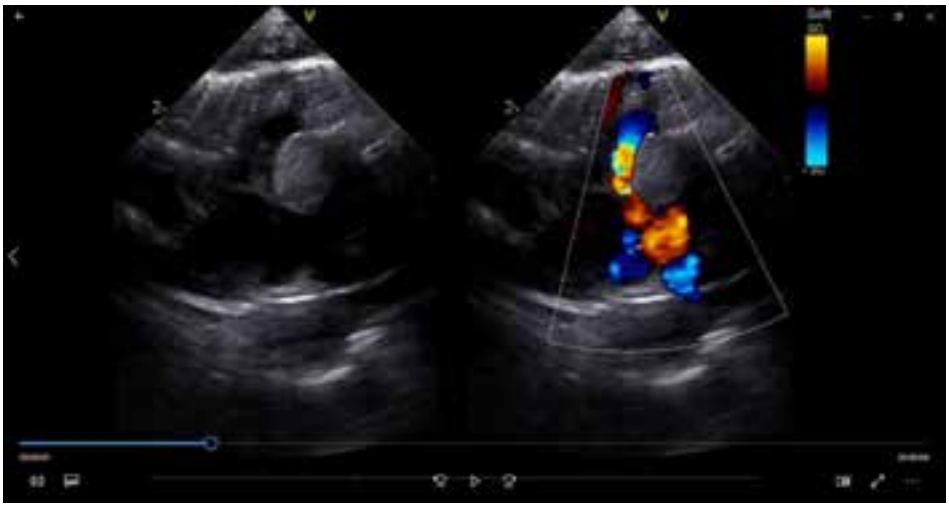

EP-006
Yenidoğan ve infantlarda kardiyak rabdomiyomlarda Everolimus tedavisi uygulanması

Nevin Özdemiroğlu[1], Hazım Alper Gürsu[2], İbrahim İlker Çetin[3]
[1]Ankara Şehir Hastanesi, Çocuk Hastanesi, Çocuk Kardiyoloji Kliniği, Ankara
[2]Sağlık Bilimleri Üniversitesi, Çocuk Sağlığı ve Hastalıkları Ana Bilim Dalı, Ankara
[3]Yıldırım Beyazıt Üniversitesi, Çocuk Sağlığı ve Hastalıkları Ana Bilim Dalı, Ankara

GİRİŞ: Rabdomiyom çocuklarda en sık görülen kalp tümörüdür. Kapak darlığı, iletim bozukluğu veya kalp yetmezliğine neden olursa tedavi gerektirir. Cerrahi tedavi risklidir. Diğer tedavilere yanıt vermeyen rabdomiyomlar, tüberosklerozda yararı kanıtlanmış everolimus ile başarılı şekilde tedavi edilebilir.
OLGU 1: İlk çocukta ve eşinde tuberoskleroz öyküsü olan 34 yaşındaki annede 30-31. gebelik haftasında yapılan Fötal Ekokardiyografi (FE) ile LV(sol ventrikül) kavitesini dolduran 24x14 mm ve RV(sağ ventrikül) apekste 6x4 mm hiperekojen kitle tespit edildi. 37 hafta, 3540 gr doğan erkek bebek postnatal ilk saatinde transtorasik ekokardiyografi (TTE) ile değerlendirildi. RV ön duvarında 5x6 mm ve moderator bant üzerinde 5x7 mm olmak üzere 2 adet, LV içerisinde interventriküler septuma (IVS) yapışık ve sol ventrikül çıkım yoluna uzanan 22x11 mm, arka duvarda 7x4 mm ve papiller kasta 4x5 mm olmak üzere 3 adet kitle izlendi. Hastaya everolimus tedavisi 0,1 mg/gün (0,434 mg/m2/gün) başlandı. Düzenli aralıklarla kan ilaç düzeyi bakılarak everolimus dozu ayarlandı. Tedavinin 5.haftasında yapılan TTE'de belirgin değişiklik izlenmedi.
OLGU 2: 27 yaşında annede 34-35.gebelik haftasında yapılan FE'de LV kavitesini dolduran 20x15 mm, RV apekste moderator band sonrasında 4,6x4,5 mm ve modarator band hizasında İVS`nin RV tarafında 5,7x3,6 mm hiperekojen kitleler izlenmiştir. 37 hafta 3260 gram doğan kız bebek postnatal ilk saatinde TTE ile değerlendirildi. Sol ventrikül kavitesini dolduran 21x17 mm boyutunda bir adet, İVS'de 7x4 mm, 6x3 mm boyutlarında 2 adet, sağ ventrikül çıkım yolunda pulmoner kapak altında 4x4 mm ve RV apekste 9x8 mm boyutlarında kitleler saptandı. Düşük kardiyak debiye, aritmilere sebep olabilecek olması nedeniyle 0,1 mg/gün (0,454 mg/m2/gün) everolimus tedavisi başlandı. Tuberoskleroz tanısı alan hastaya tedavinin 11. haftasında yapılan ekokardiyografisinde mitral papilla-LV bileşkesinde 11x8 mm boyutlarında kitle izlendi. Tedavi öncesine göre kitlelerin büyük oranda regrese olduğu izlendi.
OLGU 3: 39-40. gebelik haftasında FE'de RV yerleşimli, 19x18 mm kitle görülen, 39 hafta 3770 gram doğan hastaya postnatal ilk günde yapılan TTE'de RV kavitesini dolduran, 17,5x16 mm boyutlarında kitle izlendi. LV içinde postero-medial papiller kas üstünde 2x3 mm ve 4x6 mm boyutlarında kitleler görüldü. Kranyal MR bulguları tuberoskleroz ile uyumlu olan hastaya 0,06 mg/gün everolimus başlandı. Kan ilaç düzeylerine göre doz 0,08 mg/gün ve sonrasında 0,1 mg/gün'e çıkıldı. 58 hafta sonra TTE'de RV'deki kitlenin belirgin olarak küçüldüğü görüldü.
OLGU 4: Vücudundaki lekeler için başvurduğu dış merkezden Rabdomiyom ön tanısı ile yönlendirilen 3,5 aylık erkek hastaya yapılan TTE'de aort kapağının hemen altında 5x5 mm boyutlarında ve LVOT'ta 35-40 mmHg gradiyent oluşturan rabdomiyom ile uyumlu kitle görüldü. Sağ atrium tavanında 6.5x5.5 mm ve triküspit lateral leafletinin sağ atrium tarafında 5.5x5 mm lezyonlar görüldü. LV çıkım yolundaki rabdomiyoma bağlı LVOT'ta darlık bulunması ve aritminin gelişmesi üzerine everolimus 0,125 mg/gün (0,431 mg/m2/gün) başlandı. Hasta genetik olarak tuberoskleroz tanısı aldı. Tedavinin 32. haftasında yapılan TTE'de aort kapağının altındaki lezyonun belirgin küçüldüğü ve LVOT'taki gradiyentin 25-30 mmHg'a düştüğü görüldü.
Sonuç: Hedeflenen serum düzeyi olan 3-8 mcg/L oluşturacak doz aralığında(0,4-0,5 mg/m2/gün) başlanan Everolimus tedavisinin 2 ay içinde rabdomiyomlu hastalarda kitlenin gerilemesinde etkili olduğu görüldü. Tedavi gerektiren cerrahi riskli kardiyak rabdomiyomlu olgularda düşük doz Everolimus tedevisi tercih edilebilir. Ancak, hastaların enfeksiyonlara yatkınlığı ve büyümeyi engellemesi dikkatle izlenmelidir.

Anahtar Kelimeler: everolimus, rabdomiyom, yenidoğan

Temel özellikler ve Klinik Cevap

Olgu	Yaş (gün)	Ağırlık(kg)	Rabdomiyom Lokalizasyonu	Tanı sırasında kitle boyut (mm)	Tedavi süresi (hafta)	Sonuç
1	4	3,5	LV kavite LVOT 'a uzanan	22x11	5,5	Tedavi devam ediyor
2	3	3,2	LV kavite	21x17	11	Regresyon, Tedavi devam ediyor
3	4	3,6	RV kavite	19x18	58	Regresyon, tedavi devam ediyor
4	105	5	LVOT	5x5	32	Regresyon, Tedavi devam ediyor

EP-007

Obez çocuklarda insülin direncinin EKG parametreleri üzerine olan etkilerinin değerlendirilmesi

Seher İdil[1], Gönül Çatlı[2], Bumin Nuri Dündar[2], İlkay Ayrancı[2], Kaan Yıldız[3], Tülay Demircan[3], Nazmi Narin[4], Cem Karadeniz[4]
[1]Sağlık Bilimleri Üniversitesi Tepecik Eğitim ve Araştırma Hastanesi, Çocuk Sağlığı ve Hastalıkları Ana Bilim Dalı, İzmir
[2]Katip Çelebi Üniversitesi Tıp Fakültesi Çocuk Endokrinolojisi Bilim Dalı, İzmir
[3]Sağlık Bilimleri Üniversitesi Tepecik Eğitim ve Araştırma Hastanesi, Çocuk Kardiyolojisi Kliniği, İzmir
[4]Katip Çelebi Üniversitesi Tıp Fakültesi Çocuk Kardiyolojisi Bilim Dalı, İzmir

GİRİŞ: Obezite, kardiyovasküler hastalıklar için tek başına bir risk faktörüdür. Obeziteye eşlik eden, dislipidemi, glikoz metabolizması bozukluğu ve insülin direnci bu riski daha da artırmaktadır. Obez kişilerin, kalpte disfonksiyon olmasa bile aritmi ve ani ölüm riskleri yüksektir. Obezitede artmış insülin direnci, nörohomoral ve otonomik değişiklikler; atrial ve ventriküler repolizasyon anormalliklerine neden olabilmektedir.
AMAÇ: Bu çalışmada obez çocuklardaki insülin direncinin; ventrikül repolarizasyon parametreleri üzerindeki etkisinin araştırılması ve ventriküler aritmi riskinin arttığının gösterilmesi amaçlanmıştır.
GEREÇ-YÖNTEM: 2020 yılı Ekim-Aralık ayları arası SBÜ İzmir Tepecik Eğitim ve Araştırma Hastanesi Çocuk Endokrinoloji Polikliniğine başvuran 2-18 yaş arasındaki, vücut ağılığı 99 persantil veya +2 SDS olan 50 obez çocuk kabul edildi. Taner evreye göre pubertal/ prepubertal ayrımı yapıldı. Alınan kan örneklerinde, Total kolesterol–Trigliserid-HDL-LDL bakıldı. İnsülin rezistansı indeksi homeostaz değerlendirme modeli (HOMA-IR) uygulandı. Kan glukozu ve insülin konsantrasyonlarının ölçülmesiyle yapılan oral glukoz tolerans testi (OGTT) yapıldı. 12 derivasyonlu EKG'lerinde kalp hızı, Pmax, Pmin, P dispersiyon, QTmax, QTmin, QT dispersiyon, QTcmax, QTcmin, QTc dispersiyon, Tp-e intervalan, Tp-e / QT, Tp-e/ QTc elektronik ortamda hesaplandı. Grupların karşılaştırılmasında Mann-Whitney U testi, iki örneklem t testi ve Pearson korelasyon analizi kullanıldı. $p<0,05$ değeri istatistiksel olarak önemli kabul edildi.
BULGULAR: Çalışmaya insülin direnci olan 25 (%50) ve insülin direnci olmayan 25 (%50) toplam 50 hasta alındı. Yaş grubu ortalaması insülin direnci olan grupta 13.0 (4.017.0), insülin direnci olmayan grupta 10.0 (5.0-16.0) olarak hesaplandı(p=0.087). Vücut ağırlığı SDS insülin direnci olanlarda (3.18±0.81) insülin direnci olmayanda (2.69±0.69) ve aynı şekilde vücut kitle indeksi SDS sırasıyla (2.91±0.46 ve 2.57±0.42) (p=0.027. p=0.010) yüksek hesaplandı. Trigliserid ve HDL sırasıyla insülin direnci olanlarda 151.0 (113.5-21.0) ve 38.0 (36.5-42.5) insülin direnci olmayanda 107.0 (79.0-154.5) ve 49,0 (39.0-55.5) (p=0.256. p=0.248) olarak yüksek hesaplandı. İnsülin direnci olan grupta sistolik kan basıncı değerleri istatistiksel olarak anlamlı düzeyde yüksekti (t=2.611. p=0.012). Insülin direnci olmayan obez çocuklarla insülin direnci olan obez çocuklar arasında bakılan EKG parametrelerinde Pmin süresi (0.116±0.028 /0.129±0.023 /p=0.089), Tp-e intervalan süresi (0.041±0.004/0.049±0.015/p=0.018) ve Tp-e/QT oranı da (0.125±0.012/0.148±0.050/p=0.035) olmak üzere yüksek saptandı. İnsülin direnci olan hastalarda VKİ SDS ile QTc max arasında negatif korelasyon bulunmaktadır (r=-0.409; p=0.042). İnsülin direnci olan hastalarda VA SDS değerleri ile QTc max ve QTc min değerleri arasında negatif korelasyon bulunmaktadır (r=-0.576; p=0.003 & r=-0.482; p=0.015). İnsülin direnci olmayan hastalarda VKİ SDS ve VA SDS değerleri ile EKG değişkenleri arasında istatistiksel olarak anlamlı bir korelasyon saptanmadı.
SONUÇ: Çalışmamızda, ventriküler aritmileri göstermede daha duyarlı olduğu yapılan çalışmalarda ortaya konulan Tp-e interval ve Tp-e/QT oranları insülin direnci olan obez bireylerde insülin direnci olmayanlara göre yüksek saptanmıştır. Dolayısıyla, obez bireylerde ve insülin direnci olan olgularda en önemli morbidite ve mortalite nedenlerinin başında atriyal ve ventriküler aritmiler olduğu göz önüne alındığında, bu olguların gelişebilecek aritmiler açısından uzun dönem takibi gereklidir. Obez bireyler insülin direnci olsun veya olmasın poliklinik kontrolleri sırasında 12-derivasyon EKG ile atriyal ve ventriküler depolarizasyon ve repolarizayon parametreleri açısından dikkatlice değerlendirilmeli ve aritmilerin saptanabilmesi için ise yıllık 24-saatlik holter kontrolü yapılmalıdır.

Anahtar Kelimeler: obezite, insülin direnci, çocuk, elektrokardiyografi, ventriküler repolarizasyon

Tablo 1:

Insulin direnci olan ve olmayan olgularin demografik özelliklerinin karsilastirilmasi

Tablo 2

Insülin direnci olan ve olmayan hastalarin EKG parametrelerinin karsilastirilmasi

Tablo 3:

	BMI SDS		VA SDS	
	r	p	r	p
Heart rate	-0.144	0.492	-0.324	0.114
Pmax	0.132	0.528	-0.111	0.597
P min	0.034	0.874	-0.090	0.668
P dispersion	0.120	0.568	0.305	0.327
QT max	-0.055	0.795	0.081	0.700
QT mini	-0.007	0.973	-0.061	0.772
QT dispersion	-0.046	0.825	0.166	0.428
QTc max	-0.429	0.042	-0.576	0.003
QTc min	-0.309	0.132	-0.482	0.015
QTc dispersion	0.006	0.977	0.168	0.422
Tp-e interval	-0.008	0.970	-0.083	0.692
Tp-e /QT	0.002	0.992	-0.067	0.751
Tp-e /QTc	0.101	0.639	0.088	0.676

Insülin direnci olan hastalarda VKA, SDS ve VA SDS degerleri ile EKG parametreleri arasindaki korelasyonlar

EP-008

Mitral kapak prolapsusu tanısı alan çocuk hastalarda anksiyete sıklığı ve mitral kapak anatomisinin anksiyete düzeylerine etkisi

Filiz Ekici[1], Asena Gür[2], Şenay Akbay[1], Muhammed Bulut[1], Zeynep Mutlu[1], Fırat Kardelen[1]
[1]Akdeniz Üniversitesi Tıp Fakültesi Çocuk Kardiyoloji Bilim Dalı, Antalya
[2]Akdeniz Üniversitesi Tıp Fakültesi Çocuk Sağlığı ve Hastalıkları Ana Bilim Dalı, Antalya

GİRİŞ-AMAÇ: Mitral kapak prolapsusu (MVP) ve anksiyete, genel popülasyonda yüksek sıklıkta görülür. MVP li hastalar genelllikle non spesifik şikayetlerle başvururlar ve bu şikayetlere anksiyete, panik gibi psikiyatrik yakınmalar eşlik edebilir. Bu durumun kardiyak patolojinin bir sonucu mu yoksa birincil bir hastalık mı olduğu bilinmemektedir. Çalışmamızda MVP tanısı alan çocuklarda anksiyete sıklığını ve mitral kapak anatomisi ve fonksiyonlarının anksiyete düzeylerine etkisini araştırdık.
YÖNTEMLER: Şubat 2019 - Şubat 2021 tarihleri arasında Çocuk Kardiyoloji Polikliniğimizde muayene edilen, yaşları 7-18 yıl arasında değişen toplam 165 çocuk incelendi. Hasta grubu; ekokardiyografik inceleme ile MVP tanısı alan 85 çocuk dahil edildi. Kontrol grubu: Hasta grubu ile benzer yaş ve cinsiyet dağılımına sahip normal ekokardiyografik bulguları olan 80 sağlıklı çocuk dahil edildi. Her iki gruba da Beck anksiyete anketi uygulandı. Hasta grubunda ekokardiyografik incelemede MVP tipi ve mitral yetersizliğin (MY) derecesi değerlendirildi. Klasik MVP: maksimum yaprakçık kalınlığı > 5 mm olan MVPli olgular olarak tanımlandı, MLT 5 mm'den az ise, Klasik olmayan MVP olarak sınıflandırıldı.
BULGULAR: Hasta grubunda yaş ortalaması 13,4, kadın/erkek oranı 3,25 idi. MVP'li olgularda ortalama "Beck anksiyete puanı" 13,2, kontrol grubunda 7,7 idi ($p<0.001$). MVP'li 54 olguda (%63,5), kontrol grubunda 27 olguda (%33,7) anksiyete saptandı ($p<0,001$). Her iki grupta da cinsiyetin kaygı puanları üzerinde anlamlı bir etkisi saptanmamıştır.
Hasta grubundaki olguların 26'sında anksiyete skorları hafif, 14'ünde orta, 14'ünde şiddetli idi. Kontrol grubunda 12 olguda hafif, 14 olguda orta düzeyde 1 olguda ise ağır düzeyde kaygı saptandı. Hasta grubunda 5 olguda MY saptanmadı. 38 olguda eser derecede, 32 olguda 1. derece, 10 olguda 2. derece MY saptandı. MY varlığı ve derecesinin anksiyete puanları üzerinde anlamlı bir etkisi belirlenmedi. Klasik (N=9) ve klasik olmayan MVP olgularının (N= 76) kaygı puanları arasında anlamlı farklılık gözlenmedi ($p>0.05$).
TARTIŞMA: MVP en yaygın kalp kapak patolojilerinden biridir. Yakın zamanda yapılan bir çalışmada, MVP tanısı konan çocuklarda en sık görülen semptomun anksiyete olduğu gösterilmiştir. Ancak bizim çalışmamızda olduğu gibi bu çalışmada da klasik ve klasik olmayan MVP'li hastalarda anksiyete sıklığında fark bulunmamıştır. MVP'li erişkin olguları değerlendiren bir çalışmada, MY derecesi ile psiko-duygusal durum arasında bir ilişki bulunmadığı bildirilmiştir. Çalışma grubumuzdaki en önemli kısıtlılık klasik formda MVP'li hasta sayısının az olması ve ciddi MY'si olan hasta olmamasıydı.
SONUÇLAR: MVP'li pediyatrik hastalarda anksiyete sıklıkla eşlik eder. Bu çalışmada mitral kapağın miksomatoz yapısının ve MY varlığının anksiyete düzeyleri üzerine etkisi belirlenememiştir. Bu durum anksiyetenin primer bir sorun olarak ortaya çıktığını düşündürmektedir.

Anahtar Kelimeler: Mitral kapak prolapsusu, çocuk, anksiyete, ekokardiyografi

Resim-1

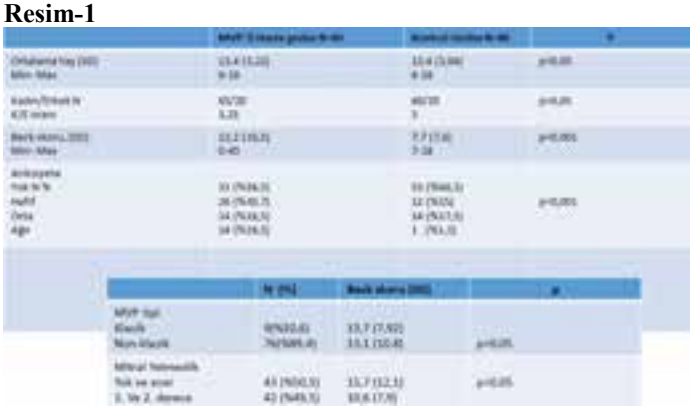

Çalışmadaki olguların demografik özellikleri ekokardiyografik bulguları ve Beck anksiyete skorları verilmiştir

EP-009
Fallot Tetralojisi Tanılı Çocuk Hastalarda Aort Kök Ve Asendan Aort Ölçümlerinin Seyri

Pelin Ayyıldız[1], Fatma Sevinç Şengül[1], Bahar Çaran[1], Perver Arslan[1], Doğan Tanrıverdi[1], Erkut Öztürk[2], Serhat Bahadır Genç[3], Alper Güzeltaş[1]
[1]Sağlık Bilimleri Üniversitesi,Mehmet Akif Ersoy Göğüs Kalp ve Damar Cerrahisi Eğitim Araştırma Hastanesi, Çocuk Kardiyoloji Kliniği, İstanbul
[2]Sağlık Bilimleri Üniversitesi Başakşehir Çam ve Sakura Şehir Hastanesi, Çocuk Kardiyolojisi Bilim Dalı, İstanbul
[3]Sağlık Bilimleri Üniversitesi, Mehmet Akif Ersoy Göğüs, Kalp ve Damar Cerrahisi Eğitim ve Araştırma Hastanesi, Pediatrik Kalp ve Damar Cerrahisi Ana bilim Dalı, İstanbul

GİRİŞ-AMAÇ: Fallot Tetralojisinde (TOF) aort dilatasyonunun arkus ve desendan aortadan ziyade ağırlıklı olarak aort kök ve asendan aortada görüldüğü; aort medial tabakada görülen anormalliğin yanısıra özellikle erişkin opere edilmemiş TOF hastalarında sağ sol şant sonucunda artan aortik akımın buna yol açtığı düşünülmektedir. Bizde kliniğimizde opere edilen TOF hastalarının postoperatif aort kök ve asendan aort ölçümlerindeki seyri değerlendirmeyi planladık.
YÖNTEM: 2017-2022 yılları arasında opere olan 290 TOF hastasının dosyaları geriye dönük olarak incelendi, düzenli takibi ve ölçümleri olan 48 hastanın cinsiyetleri, ekstrakardiyak anomalileri, başvuru, operasyon öncesi ve operasyon sonrası 3-6 ay, 1-2 yıl ve >4. yıl takiplerinde boy, kilo, aort kök ve asendan aort ölçümleri ve z skorları, transkateter ya da cerrahi işlemler, kullanılan ilaçlar, aort yetersizliği not edildi.
BULGULAR: Hastaların 28 i (%58.3) erkekti, hastalar ortanca 6 ay(1gün -25ay) da başvuran hastalar ortanca 10 ay(3ay-28ay) da opere olmuştu. İlk başvuru ve operasyon arasında ortanca 3.8 ay(12gün-14ay) ay idi. Preoperatif ölçümler, postoperatif 3-6ay, 1-3yıl, >4yıl ölçümleri karşılaştırıldığında grupların aort kök ve asendan aorta ölçüm z skorları arasında istatistiksel olarak anlamlı fark saptandı ($p<0.05$). Hastaların postoperatif ölçümlerinin ikili karşılaştırmalarında; preoperatif aort kök ve asendan z skorları ile postoperatif 1-2 yıl ve >4 yıl z skorları arasında anlamlı fark saptandı($p<0.05$). Hastaların aort kök ve asendan z skorlarının postoperatif artışa devam ettiği ve 1-2. yıldan itibaren istatistiksel olarak anlamlı derece arttığı ve 4. yıldan sonrada artışa devam ettiği izlendi. Hastalar operasyon yaşlarına göre 9.ay ve öncesinde opere olanlar (Grup 1:18 hasta) ve 9.aydan sonra opere olanlar (Grup 2:30 hasta) olarak ayrıldığında geç opere olanların asendan aort ölçüm z skorlarının erken opere olanlara göre istatistiksel olarak anlamlı daha büyük olduğu (ortanca 1.3 (min:0.8-max:2.4) ve ortanca 2.1 (min:1.2-max:3.5), p:0.04) saptandı.
SONUÇ: Literatürde yapılan az sayıda çalışmada erken yaşta opere edilen TOF hastalarında postoperatif takiplerinde, operasyon öncesi geniş olan aort kök ölçümlerinin gerileyebildiği bildirilmiştir. Bizim çalışmamızda ise takiplerde aort kök ve asendan aort ölçüm z skorlarının tedricen arttığı saptanmıştır. Bu fark takip süremizin kısa olması ile ilişkilendirilebilir. Ancak daha geç yaşta opere olanların aort kök ve arkus z skorlarının erken dönemde opere olanlara göre anlamlı derecede yüksek olması, aort kapak-kök replasmanının opere TOF hastalarında da nadir olmakla beraber gerekebilmesi ve literatürde diseksiyonun da bildirildiği özellikle aort yetersizliği gelişmiş kök dilatasyonu olan hastalar nedeniyle, takiplerde aort kök ve asendan aort ölçümlerinin düzenli olarak yapılması ve hastalarda uygun zamanda tamir yapılması önerilmektedir.

Anahtar Kelimeler: Fallot Tetralojisi, çocuk, aort kök

EP-010
COVID-19 mRNA aşısından sonra miyoperikardit gelişen çocuk olgu

Mehmet Türe[1], Alper Akın[1], Muhammed Demir[2], Cihan Akay[3]
[1]Dicle University Hospital, Department of Pediatric Cardiology, Diyarbakır, Turkey
[2]Dicle University Hospital, Department of Cardiology, Diyarbakır, Turkey
[3]Dicle University Hospital, Department of Pediatric, Diyarbakır, Turkey

GİRİŞ-AMAÇ: Miyoperikardit, minimal miyokardiyal tutulumun olduğu primer olarak perikardın tutulduğu bir hastalıktır. Göğüs ağrısı, kardiyak enzimlerde yükselme ve elektrokardiyografi değişiklikleri görülür. COVID-19 mRNA aşıları, COVID-19 hastalığını önlemede büyük katkı sağlamasına rağmen bu aşılara bağlı çok nadir de olsa miyokardit ve/veya perikardit gelişebilmektedir. Daha önce sağlıklı olup COVID-19 mRNA aşısının ikinci dozundan sonra miyoperikardit gelişen 14 yaş erkek olguyu sunacağız.
OLGU: Üç gün önce yapmış olduğu ikinci doz BNT162b2 COVID-19 mRNA aşısı sonrasında göğüs ağrısı başlayan 14 yaş erkek hastanın, ağrısı eğilmekle azalıp, uzanınca artıyormuş. Elektrokardiyografisinde yaygın ST elevasyonu mevcut olup (EKG'de 1.gün yaygın ST elevasyonu, 3. Gün T dalga negatifliği, 5. gün normal EKG bulguları) (Figure 1A,B,C), white blood cell (WBC) 13x10e3/ul, C-Reaktif Protein (CRP) 8.3mg/dl(Normal:0-0,5), troponın 10.991ng/L(Normal:0-11,6), kreatin kinaz-MB fraksiyonu (CK-MB):52.25 ng/ml(Normal:0,6-6,3), NT-proBNP: 176pg/ml(Normal:70-133) saptandı. Nasopharyngeal SARS-CoV-2 PCR testi negatif. Akciğer grafisi ve ekokardiyografisi normal. Tanısal amaçlı yapılan selektif koroner anjiyografide sol ve sağ koroner arterde patoloji saptanmadı. Nonsteroid antiinflamatuar (NSAİD) ve mide koruyucu tedavi başlandı. Fiziksel aktiviteleri kısıtlandı. Bir gün sonra göğüs ağrısı düzeldi, kardiak markırlarda düşüş gözlendi. Hasta bir hafta boyunca yatırılarak takip edildi. Bir hafta sonra kardiyak enzimleri normal, patolojik EKG bulgusu ve şikayetleri olmayan hasta NSAİD tedavisi ile bir hafta sonra kontrole gelmek üzere önerilerle taburcu edildi.
Sonuç: Miyoperikardit, öncelikle perikarditik sendromu belirtir ve karşılaşılan vakaların çoğundan sorumludur. Miyoperikarditli semptomatik hastaların çoğunda semptomlar perikardite benzerdir. C-reaktif protein gibi yüksek inflamasyon belirteçleri, klinik şüpheyi doğrulamak için her zaman araştırılmalıdır. Akut perikardit veya miyoperikardit yoğun inflamatuar hastalıklardır bu nedenle CRP'nin pozitif olması beklenmektedir. Akut perikardit ile karşılaştırıldığında, miyoperikarditte EKG'de, başvuru anında ST-segment yükselmesi akut perikardite göre daha yaygındır (yaklaşık %90). Lokalize ST elevasyonu ve ST segment normalizasyonundan önce T dalgası inversiyonu atipik EKG bulgularıdır. Belirgin miyokard yetmezliğinin yokluğunda, miyoperikarditin yönetimi akut perikardite benzerdir.
COVID-19 mRNA aşıları (Pfizer-BionTech ve Moderna) COVID-19 virüsünün tanımlanmasından itibaren bir yıldan daha kısa bir sürede yetişkinlerde yapılan klinik çalışmalarda güvenlilik ve klinik etkinlik profilleri açısından mükemmel etki göstermiştir. Amerikan Pediatri Akademisi ve Amerikan Kalp Derneği, Hastalık Kontrol ve Önleme Merkezinin tavsiyelerini onaylamış ve COVID-19 aşısının potansiyel faydalarını aşı sonrası nadir görülen miyokardit veya perikardit risklerinden daha ağır bastığını yinelemiş ve 12 yaşın üzerindeki herkese COVID-19 aşısı yapılmasını önermiştir.
Nisan 2021'den bu yana Amerika Birleşik Devletleri'nde COVID-19 mRNA aşılamasından sonra özellikle ergenlerde ve genç erişkinlerde nadir de olsa miyokardit ve perikardit vakaları bildirilmiştir. ABD ordusunda uygulanan 2,8 milyon doz COVID-19 mRNA aşısı sonrasında 23 miyokardit ve/veya perikardit vakası bildirmiştir. Miyoperikardit sıklıkla viral enfeksiyonlara veya otoimmün mekanizmalara bağlı olarak gelişse de, nadiren de olsa aşı sonrası gelişebilmektedir. COVID-19 mRNA aşısında, COVID-19 mRNA olmayan aşılara göre daha yüksek oranda miyokardit ve/veya perikardit geliştiği saptanmıştır. COVID-19 mRNA aşısının özellike ikinci dozundan sonra miyokardit ve/veya perikardit gibi reaksiyonlar gelişebileceği ancak bu yan etkiler nedeni ile aşının terk edilmemesi gerektiğini, ayrıca mevcut şartlarda aşılamanın en önemli silahımız olduğunu belirtmek isteriz. Mevcut bilgilerimiz ışığında 12 yaş üzerindeki herkes COVID-19 aşısı ile aşılanmalı ancak hem sağlık profesyonelleri hem de halk aşıların çok nadir görülen ve tedaviye iyi yanıt veren komplikasyonları hakkında bilgi sahibi olmalıdırlar.

Anahtar Kelimeler: mRNA aşıları, miyoperikardit, COVID-19

Figure 1A,B,C

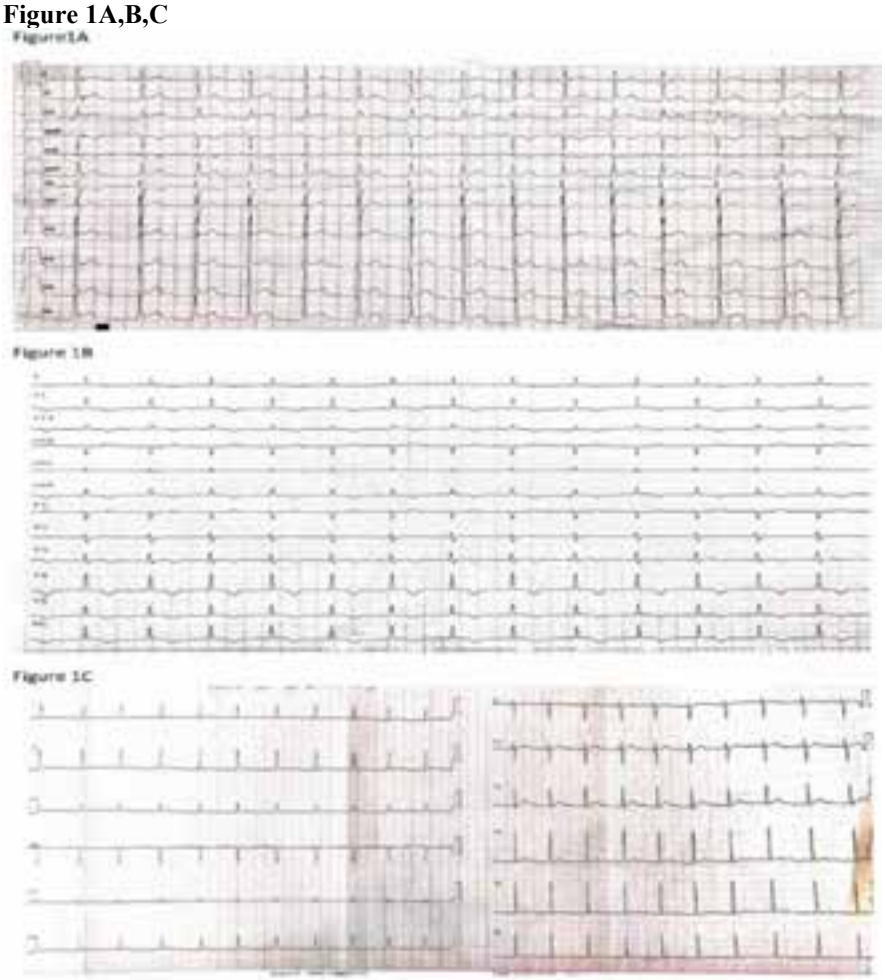

Elektrokardiyografisinde yaygın ST elevasyonu mevcut olup (EKG'de 1.gün yaygın ST elevasyonu, 3. Gün T dalga negatifliği, 5. gün normal EKG bulguları)

EP-011
9 yaş erkek hastada Multisistem İnflamatuvar Sendromuna bağlı Akut Miyokard İnfarktüsü- olgu sunumu

Derya Duman[1], Gökhan Altunbaş[2], Derya Karpuz[1], Osman Başpınar[3]
[1]Pediatrik Kardiyoloji Bilim Dalı, Mersin Üniversitesi Hastanesi, Mersin, Türkiye
[2]Kardiyoloji Bilim Dalı, Gaziantep Üniversitesi Hastanesi, Gaziantep, Turkiye
[3]Pediatrik Kardiyoloji Bilim Dalı, Gaziantep Üniversitesi Hastanesi, Gaziantep, Turkiye

Yeni koronavirüs 2019 hastalığı (COVID-19) sonrası miyokardiyal infarktüs çocuklarda oldukça nadir bir klinik durumdur. Burada, hastane acil servisine göğüs ağrısı ile başvuran ve total sağ koroner arter trombozu olan 9 yaş erkek hastayı sunmayı amaçladık. Elektrokardiyografide lateral inferior iskemi ile uyumlu yaygın ST-T değişiklikleri mevcuttu (şekil 1). Ateş öyküsü, 2 vücut sisteminin tutulumu (kardiyak ve gastrointestinal) ve akut respiratuvar sendrom koronavirüs-2 için total antikor pozitifliği olması ile hastada multisistem inflamatuvar hastalık düşünüldü. Sağ koroner artere 2 koroner stent takılarak, tıkanıklık açıldı (şekil 2). COVID-19 sonrası akut koroner tromboz çocuklarda nadir görülen, önemli bir komplikasyondur.

Anahtar Kelimeler: koronavirüs, miyokardit, miyokardiyal enfarktüs, çocuk

Şekil 1.

Üstte EKG'de lateral miyokard enfarktüsü bulguları ve altta taburculuktaki EKG.

Şekil 2.

Sağ koroner arterde stent öncesi ve sonrası anjiyografik görüntüler.

EP-012

Scimitar sendromu tanılı olguda sekestrasyonun besleyici arterinin Amplatzer Piccolo Occluder ile başarılı oklüzyonu

Bilal Özelce[1], Hazım Alper Gürsu[2], İbrahim İlker Çetin[3]
[1]Ankara Şehir Hastanesi, Çocuk Hastanesi, Çocuk Kardiyoloji Kliniği, Ankara
[2]Sağlık Bilimleri Üniversitesi, Çocuk Sağlığı ve Hastalıkları Ana Bilim Dalı, Ankara
[3]Yıldırım Beyazıt Üniversitesi, Çocuk Sağlığı ve Hastalıkları Ana Bilim Dalı, Ankara

GİRİŞ: Scimitar sendromu sağ akciğer venlerinin bir kısmının veya tamamının inferior vena kavaya açılması ve ek anomalilerin eşlik ettiği bir sendromdur. Semptomatik süt çocuklarında ASD, PDA, sağ akciğer ve sağ pulmoner arter hipoplazisi, pulmoner venöz obstruksiyon, dekstrokardi gibi anomaliler sıklıkla eşlik etmektedir. Desendan aortadan çıkan anormal sistemik arterler sağ akciğeri nadiren de sol akciğeri beslemektedirler. Buna bağlı olarak soldan sağa şant oluşturmakta, pulmoner hipertansiyon ve konjestif kalp yetmezliğine neden olmaktadır. Bu hastalarda anormal arteryal kaynaktan beslenen pulmoner sekestrasyon sık görülmekte ve tekrarlayan alt solunum yolu enfeksiyonuna yol açmaktadır. Akciğerin sistemik arteryal kaynağının transkateter embolizasyonu veya cerrahi olarak kapatılması pulmoner hipertansiyonu, konjestif kalp yetmezliğini ve tekrarlayan akciğer enfeksiyonunu önlemektedir.
OLGU: 2,5 yaşında, 12 kg, kız hasta, sık tekrarlayan akciğer enfeksiyonu şikayeti ile kliniğimize başvuru. Hastanın ekokardiyografik incelemesinde üç pulmoner venin sol atriyuma, bir pulmoner venin inferior vena kavaya açıldığının ve inen aortadan ayrılan ve sağ akciğere giden besleyici arterin görülmesi üzerine Scimitar sendromu ön tanısı konuldu. Çekilen toraks BT de sağ akciğerde pulmoner sekestrasyon saptandı. Sağ akciğer hipoplazisi nedeniyle kalp dextroversiyona uğramıştı. Kilo alımı iyi olmayan, tekrarlayan akciğer enfeksiyonu olan hastanın kateter anjiografi ile değerlendirilmesi ve besleyici arterin transkateter olarak kapatılması planlandı. Kateter anjiografide sol pulmoner venlerin ve sağ üst pulmoner venin sol atriyuma, sağ alt pulmoner venin İVC-sağ atriyum bileşkesinde sağ atriuma döndüğü, abdominal aortadan ayrılan ve sağ akciğer alt lob komşuluğuna uzanan besleyici arter ile beslenen sekestrasyon dokusu bulunduğu, sekestre segmentin venöz dönüşünün sağ atriyuma olduğu görüldü. Anjiyografik ölçümlerde besleyici arterin çapı en dar yerinde 3.5 mm, en geniş yerinde 4.5 mm, uzunluğu 20 mm ölçüldü. Amplatzer Piccolo Occluder 5 x 6 mm cihazı besleyici arter içerisine başarılı bir şekilde implante edildi. İzleminde Şikayetlerde gerileme olan hastanın takibi devam etmektedir.
SONUÇ: Scimitar sendromu prevelansı düşük olmakla birlikte tekrarlayan akciğer enfeksiyonlarında ayırıcı tanıda düşünülmesi son derece önemlidir. Pulmoner sekestrasyona bağlı tekrarlayan akciğer enfeksiyonları ve konjestif kalp yetmezliği semptomları olan hastaların tedavisinde cerrahi seçenekle birlikte besleyici arterin transkateter yöntem ile kapatılması hastanede kalış süresinin azlığı, cerrahi operasyona bağlı komplikasyonların olmaması gibi bir çok nedenle, cerrahiye alternatif bir yöntem olduğunu düşünmekteyiz. Bu amaçla literatürde ilk defa olarak Amplatzer Piccolo Okluder ile besleyici arter başarılı şekilde kapatılmıştır.

Anahtar Kelimeler: anormal pulmoner venöz dönüş, pulmoner sekestrasyon, Scimitar sendromu

Figür 1

İşlem öncesi besleyici arterin anjiografik görünümü

Figür 2

İşlem sonrası anjiografik görünüm

EP-013
Transvers aorta koarktasyonunun kaplı stent ile başarılı ve komplikasyonsuz tedavisi

Hazım Alper Gursu[1], İbrahim İlker Çetin[2]
[1]Sağlık Bilimleri Üniversitesi, Çocuk Sağlığı ve Hastalıkları Ana Bilim Dalı, Çocuk Kardiyoloji Kliniği, Ankara
[2]Yıldırım Beyazıt Üniversitesi, Çocuk Sağlığı ve Hastalıkları Ana Bilim Dalı, Çocuk Kardiyoloji Kliniği, Ankara

Stent yerleştirme, büyük çocuklarda aortun nativ veya rekoarktasyonu için ilk basamak tedavi haline gelmiştir. Transvers ark koarktasyonunun stentlenmesi teknik olarak zordur, iyi anjiyografik ve hemodinamik sonuçlar verir. Ancak stent migrasyonu, baş ve boyun damarlarının orijininin kısmi tıkanması gibi komplikasyonlar görülebilir. Balonla genişletilebilir stentler, nativ veya rekoarktasyon için yerleşik bir tedavi seçeneği sunsa da, transvers ark koarktasyonu (TAK) stentlemenin sonuçları iyi çalışılmamıştır.
Arteryel switch ameliyatı yapılmış Taussig-Bing anomalisi, ameliyat edilmiş aort koarktasyonu ve sol ventrikül-sağ atriyum kominikasyonu, neopulmoner stenoz giderilmesi, rezidüel neopulmoner darlık, neopulmoner kapakta yetmezlik, neoaortik kapak yetmezliği, transvers ve inen aortada darlık tanıları ile dış merkezde takip edilen 18 yaşında erkek hastaya, başağrısı ve baş dönmesi şikayetleri başlayınca yapılan tetkikler sonucunda transvers aortada darlık saptanarak ameliyat önerilmiş. Bunun üzerine hasta hastanemize başvurdu. Hastanın fizik muayenesinde bilateral femoral nabızlar palpabl idi. 2-3/6 sistolik üfürüm duyuldu. Tansiyon arteryel değerleri sol kolda 101/53 mmHg, sağ kolda 128/58 mmHg idi. Elektrokardiyografik incelemede sinüs ritmi, PR:0.20 sn, Qtc:370 msn olarak saptandı. Sol ventrikül hipertrofisi bulgusu yoktu. Ekokardiyografik incelemede, sol ventrikül Simpson EF:%50 olarak saptandı. Transvers ark ve inen aorta boyunca türbülans görüldü ve diastole uzanımı olmayan 30-35 mmHg sistolik gradient elde edildi. Çıkan aorta 18 mm, koarktasyon bölgesi 10 mm, koarktasyon sonrası 15 mm olarak ölçüldü. Kateterizasyonda basınçlar; sol ventrikülde 139/0-11, çıkan aortasa 136/78 (99), transvers arkta 112/76 (87), inen aortada 109/72 (87) ve koarktasyon bölgesindeki sistolik gradient 24 mmHg olarak saptandı. Transvers ark üzerindeki darlığa stent yerleştirilmesine karar verildi. Kılavuz tel asendan aortaya yerleştirildikten sonra 6F sheat 12F uzun sheat ile kılavuz tel üzerinden değiştirildi. BIB 16 mm x 35 mm balon üzerine yerleştirilen CP 22 mm Stent darlık bölgesine yerleştirildi. Daha sonra Zmed 20 mm x 30 mm balon anjioplasti kateteri ile stent tekrar genişletildi. Bu sırada kontrol enjeksiyonları yapılarak stentin darlık bölgesine oturduğu, sağ subklavyen arter dolaşımını etkilemediği görüldü. İşlem sonrası yapılan torakal BT anjiyografik incelemede stent düzeyinde transvers aortanın 13 mm, inen aortanın proksimalde 14.5, distalde 14 mm genişlikte olduğu görüldü. Arkus aortadan çıkan supraaortik dalların kesit alanındaki segmentleri patent olarak izlendi. Hastanın izleminde komplikasyon gelişmedi.
TAC stentleme, seçilmiş hastalarda stenozun düzelmesi için faydalı olabilir.

Anahtar Kelimeler: koarktasyon, stentleme, transvers aorta

Figür 1

İşlem öncesi transvers aorta koarktasyonunun anjiyografik olarak görüntülemesi

Figür 2

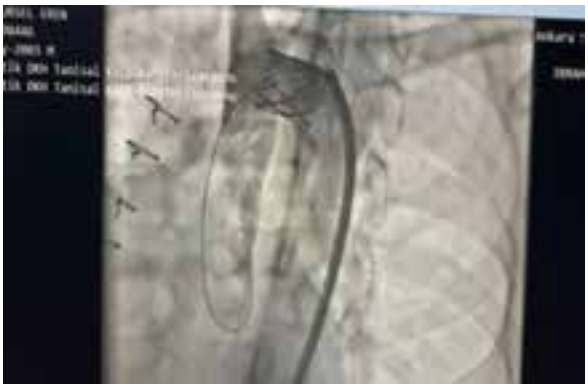

Transvers aorta stentinin anjiyografik olarak görüntülenmesi

EP-014
Çift arkus aorta ve aortopulmoner pencerenin eşlik ettiği Fallot Tetralojisi: çok nadir üçlü birliktelik

Yasemin Özdemir Şahan[1], Ata Niyazi Ecevit[2], İbrahim İlker Çetin[1], Nuri Hakan Aydın[2]
[1]Ankara Şehir Hastanesi, Çocuk Kardiyoloji Blm, Ankara
[2]Ankara Şehir Hastanesi, Çocuk Kalp Damar Cerrahisi Blm, Ankara

GİRİŞ: Fallot Tetralojisi (FT) 5/10000 prevelansı olan en sık görülen siyanotik konjenital kalp hastalığıdır. Değişik sıklıkta sağ arkus aorta, koroner arter anomalileri, atrial septal defekt (ASD), ilave ventriküler septal defekt (VSD) ve triküspit kapak anomalileri eşlik edebilir. Biz burada ekokardiyografik olarak FT'ne eşlik eden çift arkus aorta (ÇAA) ve aortopulmoner pencere (APP) tanısı alan bir yenidoğan olguyu sunmayı amaçladık. Şu anki bilgimize göre bu vaka üç patolojinin birlikte olduğu literatürdeki ilk vakadır.
OLGU: Mikrosefali nedeniyle tetkik edilen 8 günlük, 3700 gr, miadında doğan erkek bebek, eşlik edebilecek kardiak anomaliler yönünden tarafımıza yönlendirildi. Fizik bakısında sternumun sol üst kenarında yumuşak karaterde 1/6 sistolik üfürüm duyuldu. Periferik nabızları açık, oda havasında oksijen saturasyonu % 96 idi. Yenidoğan döneminde olmasına rağmen elektrokardiyogramda (EKG) sol inferior aks olması dikkat çekici idi. Soygeçmişinde mikrosefali ve dirençli epilepsileri ile kaybedilen kardeş öyküsü mevcuttu. Yapılan transtorasik ekokardiyografide subaortik malalingment VSD, aort dektrapozisyonu, subpulmonik kas bantları görüldü, pulmoner kapak ve ana pulmoner arter hipoplazik olmasına rağmen (z skor: -3,52) pulmoner dalların iyi gelişmiş olması dikkat çekici idi. Farklı açılardan görüntüleme ile asendan aorta ve ana pulmoner arter arasında geniş, uzun, tubuler yapıda APP görüldü. Juguler bakıda sağdaki dominant soldaki hipoplazik olmak üzere çift arkus aorta izlendi (Resim-1). Kontrastlı toraks bilgisayarlı tomografisi ve üç boyutlu rekontrüksiyon ile mevcut tanılar korele edildi (Resim-2,3). Araya giren yenidoğan sepsis ve tekrarlayan alt solunum yolu enfeksiyonları nedeniyle hastaya 46 günlükken kardiyopulmoner by-pass altında APP ve ÇAA tamiri, VSD kapatılması, transanuler yama ile subvalvüler ve valvüler pulmoner darlığın giderilmesi operasyonu tek aşamada yapıldı. Operasyon sonrasında 9 günlük ECMO ile izlem sonrasında hasta sorunsuz taburcu edildi. Genetik sendromlar açısından bakılan kromozom analizi ve array CGH normal saptandı. Halen kardiak izlemine sorunsuz devam edilmektedir.
SONUÇ: Fallot Tetralojisi en sık görülen siyanotik doğumsal kalp hastalığıdır. Tüm konjenital kalp hastalıklarının %7 ila 10'unu oluşturmaktadır. Sağ aortik ark %25 oranında FT'ne eşlik edebilir. APP ise aort ve pulmoner arter arasındaki bağlantı olup tüm konjenital kalp hastalıklarının binde 1.5'ini oluşturmaktadır. FT'ne eşlik eden APP çok nadirdir. Biz, bu vaka vesilesiyle, asemptomatik olup siyanozu olmayan term yenidoğanda kompleks ve nadir görülen siyanotik kalp hastalıklarının görülebileceği, bu yüzden EKG ve ekokardiyografik görüntülemenin ne kadar önemli olduğunu bir kez daha vurgulamak istedik.

Anahtar Kelimeler: Fallot Tetralojisi, Aortopulmoner pencere, çift arkus

Resim-1

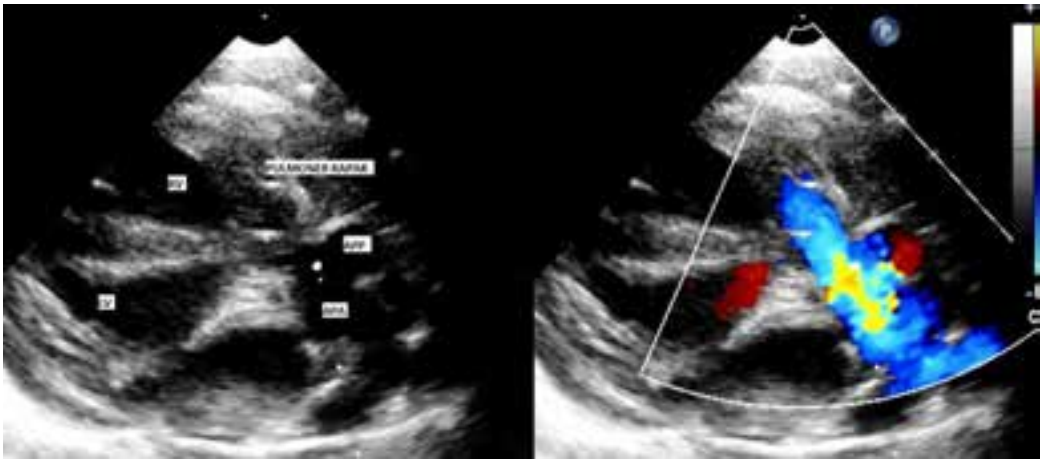

Ekokardiyografide APP görünümü. (RV: Sağ ventrikül, LV: Sol ventrikül, APP: Aortopulmoner pencere, APA: Ana pulmoner arter)

Resim-2

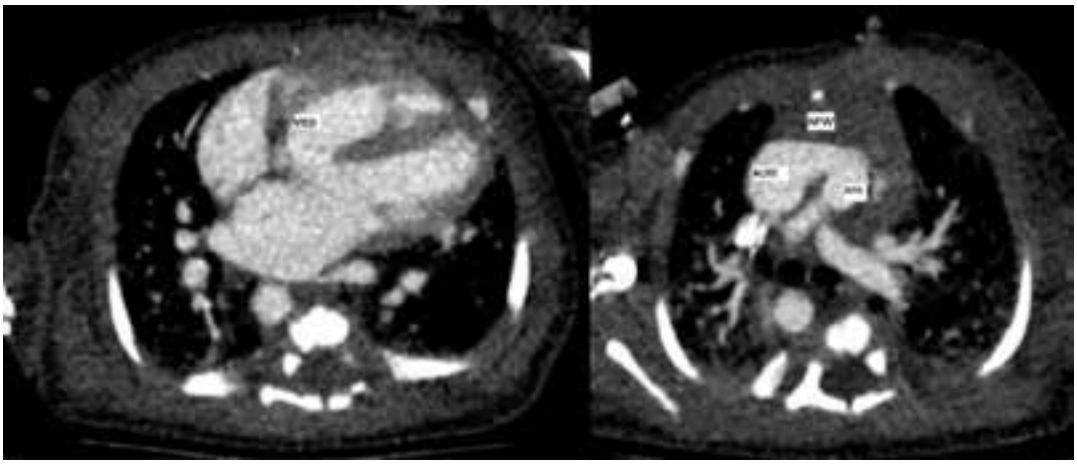

BT anjiografide transvers planda VSD ve APP görünümü

Resim-3

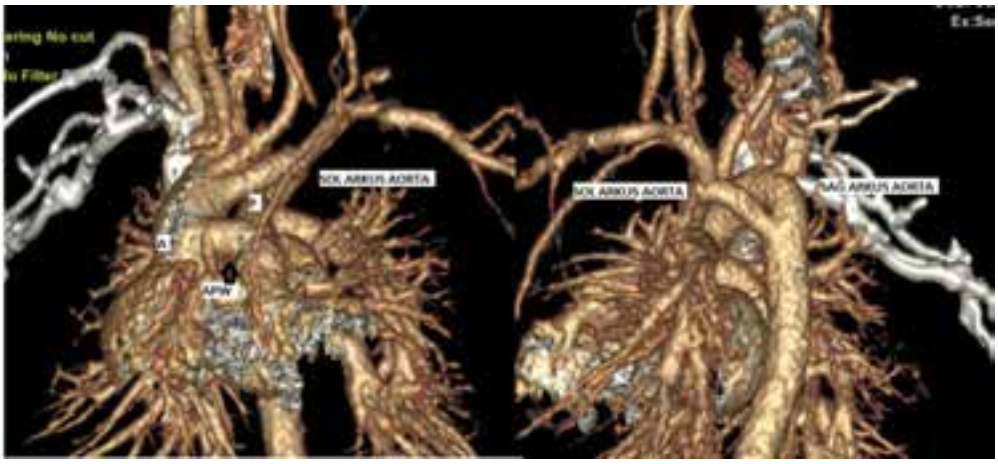

3D BTA ile lateral ve arka pozisyondan çift arkus aorta ve aortopulmoner pencere demonstrasyonu (A:Aort, P: pulmoner arter, APW: aortopulmoner pencere)

EP-015
Uniküspit ve Kuadriküspit Aort Kapakları: İki Olgu Sunumu

Eyüp Aslan
Denizli Devlet Hastanesi, Çocuk Kardiyolojisi Ünitesi, Denizli

Giriş: Aort kapağı, üç lifletten oluşur ve sol ventrikülden sistemik dolaşıma tek yönlü kan akışına izin verme işlevi görür. Aort kapağının anatomik varyasyonları, uniküspit, biküspit ve kuadriküspit kapaklar olarak tanımlanmıştır. Biküspit aort kapağı, genel toplumda yaklaşık %1-2 prevalansı ile en sık görülen konjenital aort kapak anormalliğidir. Öte yandan, uniküspit aort kapağı (genel toplumda prevalans %0.02 ve izole kapak replasmanı için başvuranlarda %4-6) ve kuadriküspit aort kapağı (insidans otopside %0.008) takip eder. Uniküspit ve kuadriküspit aort kapakları, kapak darlığı ve/veya kapak yetersizliği ve aort kökü dilatasyonu gibi biküspit aort kapağı ile benzer sonuçlar oluşturabilirler.
Olgu 1: Biküspit aort kapağı ve aort kapak darlığı nedeniyle takip edilen 16 yaşında erkek hasta polikliniğimize başvurdu. Hasta efor dispnesi veya senkop tarif etmedi. Vital fonksiyonları normaldi. Tüm prekordiyumda 3/6 kreşendo/dekreşendo sistolik üfürüm duyuldu. Elektrokardiyogram sol ventrikül hipertrofisi bulguları yoktu. Telekardiyogram ve eforlu EKG normaldi.
Transtorasik ekokardiyografide saat 6 hizasında tek komissürün olduğu uniküspit tipte aort kapağı izlendi. Orta düzeyde aort kapak darlığı (maksimum/ortalama gradiyent 55 mmHg/31 mmHg) ve hafif aort kapak yetersizliği izlendi. Aort kapak alanı (AVA) 2,2 cm2 ölçüldü ve AVA indeksi 1,67 cm2 /m2 hesaplandı. Ayrıca hafif mitral kapak prolapsusu ve eser düzeyde mitral kapak yetersizliği vardı. Aort kökü ve çıkan aorta dilatasyonu saptandı: (anulus 25 mm (z skoru: +2.85), sinüs valsalva 29 mm (z skoru: +1.45), sinotubüler bileşke 27 mm (z skoru: +2.57) ve çıkan aorta 37 mm (z skoru: +5.75) (Resim 1). Normal LV sistolik fonksiyonu (ejeksiyon fraksiyonu, %65), hafif LV hipertrofisi (interventriküler septum diyastolik kalınlığı 1,1 cm (z skoru: +1,94) ve LV posterior duvar diyastolik kalınlığı 1,0 cm (z skoru: +2.09) vardı.
Hastamızdaki aort kapak darlığı, hem 2017 ESC/EACTS hem de 2014 AHA/ACC kalp kapak kılavuzuna göre orta derecede darlık olarak tanımlanmıştır. Bu kılavuzlar, orta dereceli aort kapak darlığında aort kapak müdahalesini, sadece başka endikasyonlar için kalp cerrahisi gerektiren vakalarda önermektedir. Ameliyat gerektiren başka bir kardiyak patolojisinin olmadığı hem istirahat hem de eforlu EKG'de sorun olmadığı, efor dispnesi veya senkop tarif etmediği için hastaya müdahale edilmedi ve üç ayda bir poliklinik takibine alındı.
Olgu 2: Daha önce romatizmal kalp hastalığı tanısı ile takip edilmiş olan 13 yaşında bir kız çocuğu polikliniğimize başvurdu. Vital fonksiyonları normal olan hastada 1-2/6 derece diyastolik üfürüm duyuldu. Elektrokardiyogram ve telekardiyogramı normaldi. Hasta efor dispnesi veya senkop tarif etmedi.
Transtorasik ekokardiyografide aort kapağı dört lifletli izlendi. Lifletler, diyastol sırasında dört adet komissürün olduğu, X şeklinde açılım gösteriyordu ve sistol sırasında kare görünümü alıyordu. Lifletler eşit büyüklükte izlendi (Tip A, Hurwitz ve Robert'ın sınıflandırması) ve tümü hareketliydi. Hafif aort kapak yetersizliği tespit edildi, darlık yoktu (Resim 2). Sol ventrikül boyutu ve sistolik fonksiyonu normaldi. Ek intrakardiyak patoloji yoktu. Aort kökü ve çıkan aortun ekokardiyografik incelemeleri normaldi: (anulus 19 mm (z skoru: +0.39), sinüs valsalva 25 mm (z skoru: +0.18), sinotubüler bileşke 23 mm (z skoru: +1.29) ve çıkan aorta 24 mm (z skoru: +1.21). Hastanın öyküsü, klinik ve laboratuvar bulguları romatizmal kalp hastalığı tanısı için yetersizdi. Hafif aort kapak yetersizliği olan izole kuadriküspit aort kapağı olarak kabul edildi. Hasta asemptomatik olduğu için müdahale düşünülmedi ve takibe alındı.

Anahtar Kelimeler: Uniküspit aort kapağı, kuadriküspit aort kapağı, aort kapak yetersizliği, aort kapak darlığı

Resim 1

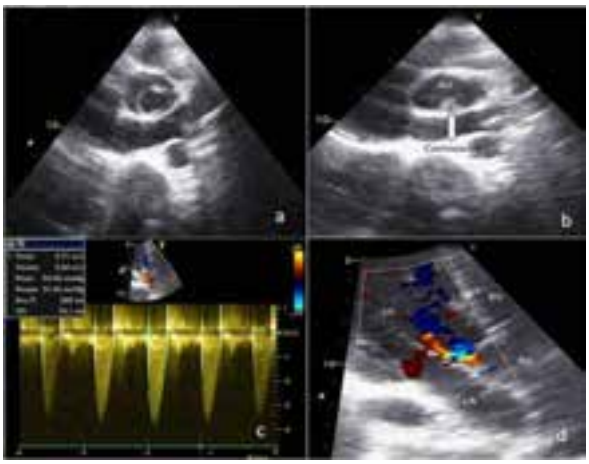

Resim 2

EP-016
Göğüs Ağrısı İle Başvuran Hastada Nadir Bir Tanı: Kistik Lenfanjiom

Halise Zeynep Genç, Hazer Erçan Bozyer, Veysel Çeliktepe, Yağmur Damla Akçura, Hüseyin Bardak, Mustafa Kır
Dokuz Eylül Üniversitesi Tıp Fakültesi, Çocuk Kardiyoloji Bilim Dalı, İzmir

GİRİŞ-AMAÇ: Lenfatik damar gelişiminde konjenital hatalar lenfanjiom, lenfanjiektazi, lenfanjiomatozis, lenfatik displazi sendromları dahil olmak üzere çeşitli lenfatik bozukluklara yol açabilir. Bunlar arasında lenfanjiom nadir görülen benign bir lezyondur. Anormal şekilde çoğalan lenfatik damarların gelişiminden kaynaklanır. Lenfanjiom daha çok pediyatrik popülasyonda yaygındır. Kapiller, kavernöz veya kistik tipte olabilir. Lenfanjiomlar en sık %75 oranında baş-boyunda ve %20 oranında aksillada görülür. Lenfanjiomların %1'inden azı mediastinaldir ve pulmoner lezyonlar daha da az görülür. Bu bildiride, 5 yaşında göğüs ağrısı şikayeti ile başvuran ve mediastinal soliter kistik lenfanjiom saptanan bir çocuk sunulmuştur.
OLGU: 5 yaşında kız hasta, dış merkezden göğüs ağrısı nedeniyle tarafımıza yönlendirildi. Özgeçmişinde term doğumlu hastanın bilinen başka bir hastalığı yoktu, ailede malignite öyküsü yoktu. Göğüs ağrısı şikayeti açısından bakılan troponin ve EKG normaldi. Akciğer grafisinde sol akciğer apikal kısımda kitlesel lezyon görünümü vardı. Ekokardiyografisinde patent foramen ovale mevcuttu ve parasternal kısa eksen bakıda sağ ventrikül çıkış yolu ve pulmoner arter komşuluğunda bası yapmayan kistik komponent içeren lezyon izlendi (Şekil 1). Toraks MR'ında sol akciğer apikal bölgede yerleşen, kistik ve solid alanlardan oluşan kitlenin mediastene infiltre olduğu görüldü. Toraks BT anjio'sunda sol akciğer apikal kesimde 5x5x6 cm boyutlarında, beslenmesini inen aortadan alan, venöz drenajı brakiosefalik trunkusa geniş bir ağız ile açılan, içerisinde kistik komponentlerin olduğu lezyon görüldü (Şekil 2). Cerrahi için kılavuz olması açısından kitlenin vaskülaritesinin tam olarak değerlendirilmesi, olabilecek küçük kollaterallerin gösterilmesi ve geniş venöz drenaj yapısının daha net ortaya koyulması açısından kateter anjiografi yapıldı. Descendan aorta ve subklavyen arter enjeksiyonlarında kitlenin inen aortadan çıkan ince kollateral bir damar ile beslendiği görüldü. SVC ve innominate ven enjeksiyonlarında, kitlenin venöz drenajının geniş bir innominate ven aracılığı ile süperiyor vena kavaya olduğu saptandı (Şekil 3.a ve 3.b). Hastadaki kitlenin cerrahi eksizyonuna karar verildi. Operasyonda kitlenin medialde descendan aorta ve perikarda yapışık olduğu izlendi, yapışıklıklar ayrılarak kitle total olarak eksize edildi. Operasyon sonrası kontrol akciğer grafisi normal izlendi. Histopatolojik incelemede makroskopik olarak dıştan düzensiz ve fibroadipöz doku görünümünde, 6.5x3.8x1 cm boyutlarında kahverengi kanamalı bir doku görüldü. Mikroskopik incelemede yer yer proteinöz bir materyal içeren çok sayıda vasküler yapılar ve stromada lenfoid agregatlar vardı. İmmunohistokimyasal incelemede damar endotelleri D2-40 ile pozitifti. Histopatolojik tanı kistik lenfanjiom olarak sonuçlandı. Operasyon sonrası 8 aylık izleminde hastada rekürrens görülmedi.
SONUÇ: Lenfanjiomlar lenfatik sistemin konjenital veya edinsel anormalliklerinden kaynaklanır. Patogenezi belirsiz olmakla birlikte lenfatik sistemin embriyolojik gelişim bozukluğu olduğu düşünülmektedir. Genellikle asemptomatiktir ve başka bir nedenle istenen grafi veya BT'de rastlantısal olarak saptanabilir. Mediastinal lenfanjiomlar perikarda, nadiren de kalp duvarları veya boşluklarına infiltre olabilirler. Parakardiyak kistik lezyonlar (PKL), kalbe bitişik kistik lezyonlar olarak tanımlanır. Bu lezyonların çoğu genellikle asemptomatiktir, insidental olarak saptanır veya öksürük, göğüs ağrısı gibi spesifik olmayan semptomlarla birliktedir. Ekokardiyografide PKL görüldüğünde ayırıcı tanılar arasında lenfanjiomlar da düşünülmelidir. Lenfanjiomlarda standart tedavi cerrahi eksizyondur. Kitlenin büyüme potansiyeli ve ileride yapılacak girişimleri komplike hale getirme riskinden dolayı tanı konar konmaz eksizyon önerilir. Nonspesifik semptomlarla gelen hastalarda tanı sırasında ekokardiyografinin de önemli bir yeri olduğu unutulmamalıdır. Ekokardiyografi incelemesi sırasında sadece kardiyak yapılara değil, parakardiyak bölgelere de dikkat edilmesi önemlidir.

Anahtar Kelimeler: Göğüs ağrısı, kistik lenfanjiom, parakardiyak kistik lezyon

Anjiografi görüntüleri

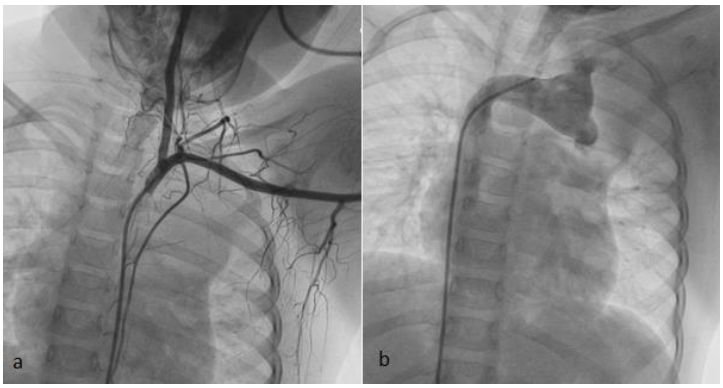

Şekil 3: Anjio görüntüleri. a) Subklavyen artere ön-arka pozisyonda yapılan enjeksiyon. b) İnnominate vene ön-arka pozisyonda yapılan enjeksiyonda görülen geniş venöz yapı.

BT ve MR görüntüleri

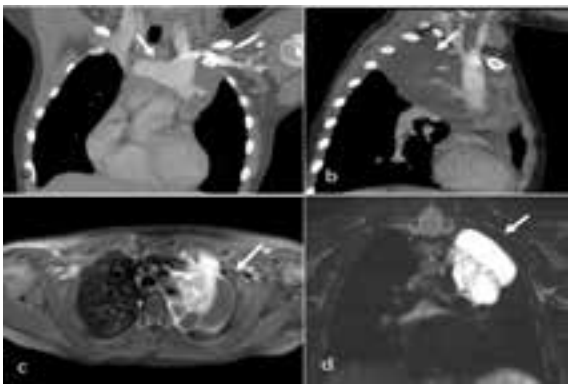

Şekil 2: BT ve MR incelemelerinde kitlenin görüntüleri. a) BT anjio, koronal kesit. b) BT anjio, sagital kesit. c) MR, horizontal kesit. d) MR, koronal kesit.

Ekokardiyografi görüntüsü

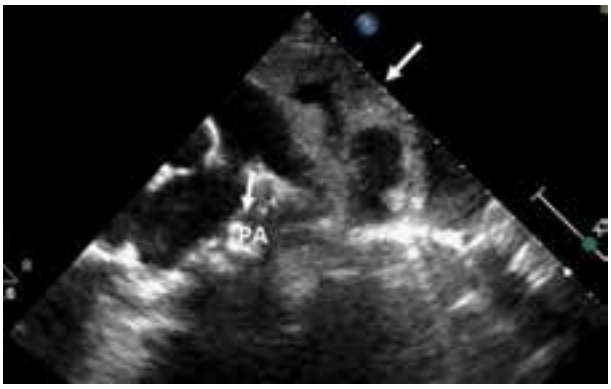

Şekil 1:Ekokardiyografi incelemesi parasternal kısa eksen bakıda pulmoner arter (PA) yanında görülen parakardiyak kistik lezyon.

EP-017
Perikardın Doğuştan Komplet Yokluğu: Olgu Sunumu

Eyüp Aslan[1], İbrahim Cemal Maslak[2], Nevzat Karabulut[3]
[1]Denizli Devlet Hastanesi, Çocuk Kardiyolojisi Ünitesi, Denizli
[2]Süleyman Demirel Üniversitesi Tıp Fakültesi, Çocuk Allerjisi ve İmmunulojisi Bilim Dalı, Isparta
[3]Denizli Özel Tekden Hastanesi, Radyoloji Ünitesi, Denizli

Perikardın doğuştan yokluğu, yaklaşık insidansı 10.000'de 1'den az olan nadir bir konjenital anomalidir. Doğuştan perikard yokluğu olan hastalar genellikle asemptomatiktir ve deformite genellikle radyolojik değerlendirmelerde tesadüfen saptanır.
Perikardın doğuştan komplet yokluğu, genellikle komplikasyon veya semptom oluşturmaz ve müdahale gerektirmez. Nadiren, komplet defektleri olan hastalarda plöroperikardiyal adezyonlardan kaynaklanan gerilime, perikardiyal sıvının yastıklama eksikliğine ve cerrahi gerektiren büyük damarlarda aşırı torsiyon veya zorlanmaya bağlı olarak göğüs ağrısı olabilir. Aksine, parsiyel agenezisi olan hastalarda komplikasyonlar daha sık görülür. Parsiyel defektte sol atriyal apendiksin herniasyonuna bağlı nekroz, miyokardiyal strangülasyon ve kalp yapılarında inkarserasyon sebebiyle acil cerrahi müdahale gerekebilir. Cerrahi seçenekler arasında perikardiyoplasti, perikardiyektomi veya parsiyel defektin yama ile kapatılması yer alır.
Olgu: 15 yaşında kız hasta burun kanaması şikâyeti ile başvurduğu merkezden üfürüm duyulması üzerine polikliniğimize sevk edildi. Göğüs ağrısı, nefes darlığı gibi belirtileri yoktu. Ailesinde ani kardiyak ölüm veya kalıtsal kalp hastalığı öyküsü bulunmuyordu.
Muayenede üfürüm duyulmadı, fakat apeks vurusu, midaksiller hatta doğru kaymıştı. Göğüs röntgeninde situs solitus, levokardi, sol aortik ark ve trakeal deviasyon olmaksızın kardiyak apeksin belirgin olarak sola doğru yer değiştirdiği görüldü. Ek olarak, aorta ile pulmoner arter arasında ve alt miyokardiyal duvar ile sol hemidiyafram arasındaki radyolüsens alanlar akciğer dokusunun anormal interpozisyonu olarak değerlendirildi. Elektrokardiyogramda kalp hızı 65/dk ve hafif sağ aks bulguları ile koroner sinüs ritmi görüldü (Resim 1 a,b). Transtorasik ekokardiyografide dört boşluk görüntünün, ancak midaksiller bölgeden elde edilebildiği, sol laterale deplase sol ventrikül apeksi, hipermobil bir kalp, bülböz yapıda ventrikül izlendi. M-mod değerlendirmede interventriküler septumun paradoksal hareketi vardı. İlave olarak, hafif düzeyde mitral kapak yetersizliği mevcuttu (Resim 2 a,b,c,d). Sol ventrikül fonksiyonu normaldi (EF: %72). Bilgisayarlı tomografide sağ atriyum komşuluğunda küçük bir perikard tabakası olduğu fakat kalbin diğer komşuluklarında neredeyse tamamen perikardın olmadığı saptandı. Kalp apeksi büyük ölçüde sola ve arkaya kaymıştı. Asendan aort ile pulmoner turunkus arasında akciğer dokusunun interpozisyonu gösterildi (Resim 3 a,b). Bulgular değerlendirildiğinde, hastada sol perikardın doğuştan komplet yokluğu tanısı düşünüldü. İlave kardiyak veya ekstrakardiyak patoloji olmadığı ve göğüs ağrısı, efor dispnesi veya senkopu olmadığı için herhangi bir müdahale gerekmedi ve hastaya poliklinik takibi önerildi.

Anahtar Kelimeler: Bilgisayarlı tomografi, doğuştan perikard agenezisi, ekokardiyografi

Resim 1

a) Telekardiyogramda kardiyak silüetin levopozisyonu, deviasyon göstermeyen, orta hatta yer alan trakea, aort topuzu ile pulmoner konus arasında ve alt kardiyak sınır ile sol hemidiyafram arasında radyolüsens alanlar; b) elektrokardiyogramda sağ aks ve koroner sinüs ritmi.

Resim 2

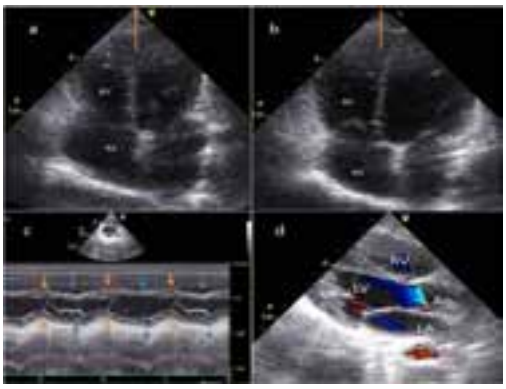

Apikal dört boşluk görüntülemede kardiyak hipermobiliteyi gösteren sol ventrikül apeksinin a) diyastol ve b) sistoldeki sallanma hareketi; c) M-mod görüntülemede interventriküler septumun paradoksal hareketi; d) parastrenal uzun eksen görüntülemede hafif mitral kapak yetersizliği.

Resim 3

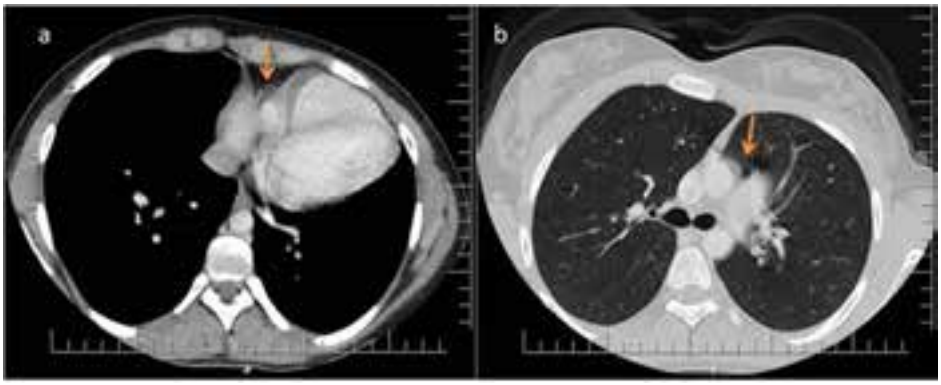

a) Bilgisayarlı tomografide kalbin levopozisyonu, sağ atriyumun komşuluğunda ince perikardiyal kalıntı ile birlikte neredeyse tam perikardiyal agenezi; b) aort ve pulmoner arter arasında akciğer dokusunun interpozisyonu

EP-018
Uzun QT sendromu tip 3 gen-spesifik tedavi: iki olgu sunumu

Maharram İmanlı[1], Beren Karaosmanoğlu[2], Sinem Nur Selçuk[1], İlker Eruğrul[1], Pelin Özlem Şimşek Kiper[2], Ercan Tutar[3], Tevfik Karagöz[1]
[1]Hacettepe Üniversitesi Tıp Fakültesi, Çocuk Kardiyoloji Bilim Dalı, Ankara
[2]Hacettepe Üniversitesi Tıp Fakültesi, Tıbbi Genetik AnaBilim dalı, Ankara
[3]Ankara Üniversitesi Tıp Fakültesi, Çocuk Kardiyoloji Bilim Dalı, Ankara

GİRİŞ: Uzun QT sendromu Tip 3 diğer tiplere göre beta bloker etkinliğinin düşük olduğu ve prognozun da kötü olduğu bir gruptur. SCN5A üzerinde yer alan farklı mutasyonlar hastalıkğa yol açarken tedavi yanıtını da belirlerler. V411M mutasyonu meksiletin tedavisine yanıtın bilindiği bir mutasyondur. Burada gen-spesifik tedavi uyguladığımız iki olgu sunulmaktadır.
OLGU: Yaşları 6 ve 8 olan erkek hastalar uykuda morarma ve kasılma nedeniyle başvurduğu dış merkezde yapılan tetkiklerde Uzun QT saptanarak propranolol ve nodalol tedavisi başlanmıştı. 8 yaşında olan hastaya 5 yıl önce geçirilmiş kardiyak arrest nedeni ile ICD implantasyonu yapılarak sempatektomi uygulanmıştı. EKG'de QTc 570 msn ve 511 msn idi. Hastalar beta bloker tedaviye rağmen senkop ve uygun şok aldıkları görüldü. Hastaların sahip olduğu mutasyon SCN5A geni üzerinde V411M heterozigot mutasyonu olması üzerine hastalara lidokain challange testi yapılarak olumlu yanıt alındı. İlk olguda QTc 605 msn'den 440 msn'ye, ikinci olguda 527 msn'den 436 msn'ye geriledi. Her iki hastaya Mexiletine tedavisi başlanarak dozu tedrici olarak arttırılarak QTc'nin normal aralığa gerilediği görüldü. Hastalar tedavi başlangıcından sonra olay yaşamamışlardır.
SONUÇ: Genetik alanında yaşanan gelişmeler hastalıkların tanısının konulmasının yanında tedavilerinin düzenlenmesi prognozun belirlenmesi için yol gösterici olmaktadır. Genetik tedaviler henüz hastalıkların tedavisinde direkt olarak kullanılmasa da hastaların doğru tedaviye ulaşmalarını sağlamaktadır.

Anahtar Kelimeler: Uzun QT Sendromu, Meksiletin, Sodyum Kanal Blokerleri

Olgu 1

A) Meksiletin tedavisi öncesi bazal EKG, QTc=570 msn B) Meksiletin tedavisi sonrası EKG, QTc=430 msn

Olgu 2

A) Meksiletin tedavisi öncesi bazal EKG, QTc=511 msn B) Meksiletin tedavisi sonrası EKG, QTc=412 msn

EP-019
ALCAPA tanı ve tedavisinde yeni kurulan bir merkezin deneyimi

Bilal Özelce[1], Hazım Alper Gürsu[2], İbrahim İlker Çetin[3], Başak Soran Türkcan[4], Atakan Atalay[5]
[1]Ankara Şehir Hastanesi, Çocuk Hastanesi, Çocuk Kardiyoloji Kliniği, Ankara
[2]Sağlık Bilimleri Üniversitesi, Çocuk Sağlığı ve Hastalıkları Ana Bilim Dalı, Ankara
[3]Yıldırım Beyazıt Üniversitesi, Çocuk Sağlığı ve Hastalıkları Ana Bilim Dalı, Ankara
[4]Ankara Şehir Hastanesi, Çocuk Kalp-Damar Cerrahisi Kliniği, Ankara
[5]Sağlık Bilimleri Üniversitesi, Kalp-Damar Cerrahisi Ana Bilim Dalı, Çocuk Kalp-Damar Cerrahisi Kliniği, Ankara

GİRİŞ-AMAÇ: ALCAPA; Sol koroner arterin pulmoner arterden köken aldığı nadir bir doğuştan kalp anomalisidir. 1/300.000 canlı doğumda veya tüm doğuştan kalp hastalıklarının %0.25-0.5'inde görülür. Bebekler doğumda asemptomatikken. 2-3 aydan (pulmoner vaskuler direncin düşmesiyle) sonra semptomatik hale gelirler. Hastaların çoğu taşipne, taşikardi, terleme, beslenme azlığı ve yetersiz kilo alımı gibi konjestif kalp yetmezliği belirti ve semptomları ile başvurur. Tedavi edilmeyen hastaların % 90'ı genellikle kalp yetmezliğinden olmak üzere bir yaşından önce kaybedilir. Kollateraller yeterli olduğunda, semptomlar olmayabilir veya nispeten hafif olabilir. Cerrahi yaklaşım daha çok Takeuchi prosedürü ve direkt reimplantasyon olmakla birlikte başka yöntemlerle de olabilir. Bu çalışmada amacımız kliniğimizde ALCAPA nedeniyle farklı tekniklerle opere edilmiş hastalarla ilgili deneyimlerimizi paylaşmaktır.
YÖNTEM-BULGULAR: 2020-2021 yılları arasında ALCAPA tanısı ile opere edilen 4 hasta incelendi. Hastaların %50'i erkekti. Yaşları 1.5 ay, 4 ay, 4.5 ay, 10 yaş idi. Yaşları küçük olan üç hastamızda solunum sıkıntısı, terleme, beslenme bozukluğu olması ve akciğer grafisinde kardiyomegali görülmesi, 10 yaşındaki hastamızda ise göğüs ağrısı nedeniyle yapılan ekokardiyografi sonucu tanı konuldu. Yaşları küçük olan üç hastamızda yapılan ilk EKO'da dilate kardiyomiyopati saptandı. Dilate kardiyomiyopatli olan hastalarımızda LVED çapı z skoru +2,8, +3,1 ve +4,7, Ejeksiyon Fraksiyonu (EF) %34-39, Kısalma fraksiyonu (KF) %16-18 arasında idi ve 3. derece mitral yetersizlik vardı. İyi kollateral dolaşım gelişmiş olan 10 yaşındaki hastamızın ameliyat öncesi sol ventrikül fonksiyonu normaldi. Hastalarımızın EKG'sinde inferior derivasyonlarda patolojik Q dalgası ve ST depresyonu vardı. İki hastamızın tanısı koroner BT angiografi ile diğerlerinin ise kateter-anjiografi ile doğrulanmıştı. Hastalarımızın iki tanesine Takeuchi prosedürü, iki tanesine sol koroner arter reimplantasyonu yapıldı. Hastalarımızın ortalama yoğun bakımda kalma süresi 5 gün idi. Operasyona bağlı komplikasyon gelişmedi. Sol ventrikül sistolik fonksiyonları bozulmuş olan hastalarımızın 6 aylık ve 1 yıllık takiplerinde sol ventrikül fonksiyonları 1,5 aylık ve 4 aylık olan hastada normal sınırlara gelmişti (sırayla EF % 82 ve KF %40-EF %78 ve KF %45). 4,5 aylık olan hastamızın 9 aylık takiplerinde EF %53, KF %26 yükselmişti ve sol ventrikül dilate olmakla birlikte LVED çapı 37 mm den 30 mm ye gerilemişti. Hastalarımızın bir tanesinde operasyon sonrasında akciğerde atelektazi, alt solunum yolları sorunları gelişti ve sonrasında trakeostomi açıldı, bu hastamızın iki yıllık takiplerinde sol ventrikül fonksiyonları normal sınırlarda seyretti.
SONUÇ: ALCAPA çok nadir olmasına rağmen, global miyokardiyal disfonksiyonu olan bir bebek veya çocuğun değerlendirilmesi sırasında yüksek bir şüphe gerektirir. Gecikmiş tanı sonucu mortalitesi çok yüksek olan bu hastalığın en önemli ayırıcı tanısı dilate kardiyomiyopatidir. ALCAPA'nın erken tanınması ve cerrahi olarak düzeltilmesi prognozu olumlu olarak etkilemektedir.

Anahtar Kelimeler: cerrahi, doğuştan kalp hastalığı, koroner arter

Figür 1

ALCAPA tanılı hastanın ekokardiyografik görünümü

Figür 2

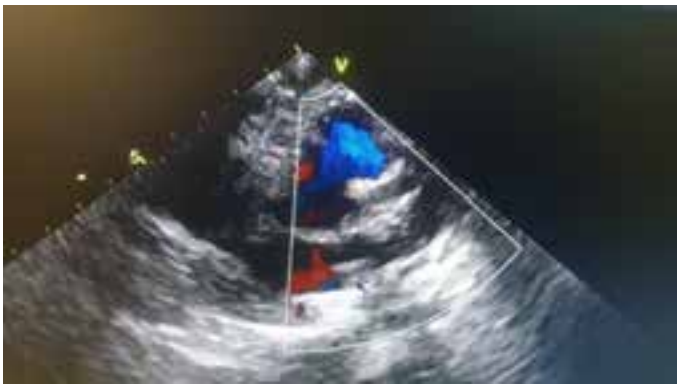

Koroner reimplantasyon ile tedavi edilmiş bir hastanın operasyon sonrası ekokardiyografik görünümü

EP-020
Biventriküler kardiyak divertikül ile birlikte Cantrell Sendromu; Olgu sunumu

Derya Bako[1], Serdar Epçaçan[2], Dilek Giray[2], Zerrin Karakuş Epçaçan[3], Nermin Çelik[3]
[1]Van Eğitim ve Araştırma Hastanesi, Pediatrik Radyoloji Kliniği, Van
[2]Van Eğitim ve Araştırma Hastanesi, Pediatrik Kardiyoloji Kliniği, Van
[3]Van Eğitim ve Araştırma Hastanesi, Pediatri Kliniği, Van

GİRİŞ-AMAÇ: Konjenital ventriküler divertikül, her iki ventrikülden kaynaklanabilen nadir bir antitedir. Biventriküler divertikül daha da nadir görülen bir durumdur ve genellikle diğer kompleks kardiyak ve torako-abdominal anomalilerle ilişkilidir. Bu sunumda, Klas III Cantrell sendromunun bir parçası olarak biventriküler divertikül bulunan 1 günlük yenidoğan olgusu sunulmaktadır.
OLGU: Perinatal öyküsünde bir özellik olmayan, 1.ve 5. dakika Apgar skorları 7 ve 9 olan yenidoğan tarafımıza konsülte edildi. Fizik muayenesinde oda havasında sO_2:%95, dakika solunum sayısı: 42/dk, kalp tepe atımı: 135 vuru/dk, kan basıncı 67/38 mmHg idi. Subksifoid bölgeden orijin alan ve karın orta hattı boyunca umblikusa uzanan, kalp tepe atımı ile senkronize, pulsatil bir kitle görünümü mevcuttu (Resim 1). Göbek genişlemiş, ancak karın duvarı sağlam görünüyordu. Diğer sistem muayenelerinde patolojik bulgu saptanmadı. Batın USG de her iki ventriküler apeksten kaynaklanan ventriküler divertikül ile uyumlu, kalın duvarlı, vasküler yapılar görüldü. Sağ ventrikül divertikülü daha küçükken, sol ventrikül divertikülü, ventriküler kontraktilite ile uyumlu, belirgin arteriyel pulsasyonlarla, umblikusa kadar uzanıyordu. Sol ventrikül divertikülü ile oblitere umbilikal ven arasında anatomik bir devamlılık mevcuttu. Ekokardiyografide patent duktus arteriyozus ve orta genişlikte sekundum tip atriyal septal defektin yanı sıra her iki ventrikülde olası diverküllerden oluşan apikal duvar defekti saptandı. BT anjiyografide her iki ventrikülün apikal kısmından kaynaklanan ve deri yüzeyinin hemen altında orta hatta karın bölgesine uzanan ventriküler divertiküller görüldü. Sağ ventrikül divertikülü daha kısa iken, sol ventrikül divertikülü göbek fıtığı içine doğru uzanıyor ve kör uçta bitiyordu (Resim 2). Ek olarak, çaprazlayan pulmoner arterler, aberran sağ subklavyen arter, geniş patent duktus arteriyozus ve hafif genişlemiş ve yatay yönelimli sağ ventrikül görüldü. BT de altı yerine sadece üç sternal ossifikasyon merkezi vardı (Resim 3). Olguya, hem sağ hem de sol ventrikül divertikül varlığı, PDA, çaprazlayan pulmoner arterler, aberran sağ subklavyen arter, distal sternum ossifikasyon bozukluğu ile, Klas III Cantrell tanısı konuldu. Hasta, ventriküler divertikülün cerrahi tedavisi için ileri bir merkeze sevk edildi.
SONUÇ: Ventriküler divertikülün sendromik birlikteliği 1958 yılında Cantrell ve ark. tarafından tanımlanmış ve sendrom Cantrell Pentalojisi veya Cantrell sendromu olarak adlandırılmıştır. Konjenital ventriküler divertikül genellikle kardiyak ve torako-abdominal defektlerle birlikte, en sık olarak da Cantrell sendromu ile birlikte görülür. Bu sendromun tahmini insidansı 1 milyon canlı doğumda 5.5'tir ve klasik olarak beş konjenital anomaliden oluşur: intrakardiyak defekt, sternal yarık, perikardiyal defekt, diyafragmatik defekt ve omfalosel. İntrakardiyak defektler arasında ventriküler septal defekt (en yaygın), atriyal septal defekt, pulmoner atrezi, ektopia kordis, patent duktus arteriyozus, Fallot tetralojisi ve divertikül yer alabilir. Cantrell sendromu, Toyama tarafından 3 farklı gruba ayrılmıştır: Klas I: beş defektin tümü görülür ve kesin bir tanıdır; klas II: beş defektten dördü ile ortaya çıkar ve olası bir tanıdır ve klas III: çeşitli defektlerin kombinasyonları ile kendini gösterir ve inkomplet ekspresyon olarak kabul edilir. Sonuç olarak, konjenital biventriküler divertikül çok nadir görülen bir kardiyak malformasyondur. İzole olarak görülebilse de Cantrell sendromu ya da diğer torakoabdominal defektler ile birlikte görülebildiğinden ilişkili kardiyak, vasküler veya torako-abdominal yapıların detaylı değerlendirilmesi yapılmalıdır. Prognoz eşlik eden anomalilerin varlığı ile ilişkilidir.

Anahtar Kelimeler: Ventriküler divertikül, Cantrell sendromu, yeniodğan

Resim 1

Resim 2

Resim 3

EP-021

Dilate Kardiyomiyopati Tanısı Alan Pediatrik Hastalarda Etiyoloji, Klinik, Görüntüleme Bulguları ve Prognoz

Nilay Korgal[1], Ebru Aypar[2], Selman Kesici[3], Ilker Ertugrul[2], Hakan Aykan[2], Benan Bayrakci[3], Dursun Alehan[2], Tevfik Karagöz[2]
[1]Hacettepe Üniversitesi, Çocuk Sağlığı ve Hastalıkları Anabilim Dalı, Ankara
[2]Hacettepe Üniversitesi, Çocuk Kardiyolojisi Bilim Dalı, Ankara
[3]Hacettepe Üniversitesi, Çocuk Yoğun Bakım Bilim Dalı, Ankara

GİRİŞ-AMAÇ: Kardiyomiyopatiler, çocukluk çağında kalp yetmezliğinin ve mortalitenin en önemli nedenlerinden biridir ve dilate kardiyomiyopati (DKMP) ise en sık görülen kardiyomiyopatidir. Bu çalışmada, kalp transplantasyonu yapılan üçüncü basamak üniversite hastanesi olan merkezimizde, DKMP tanısı alan pediatrik hastalarda etiyoloji, klinik, görüntüleme bulguları ve prognozu belirlemeyi amaçladık. YÖNTEM: 2015-2020 yılları arasında DKMP tanısı alan hastaların demografik, klinik, görüntüleme (transtorasik ekokardiyografi, kardiyak manyetik rezonans görüntüleme (MRG), ve kardiyak kateterizasyon) bulguları ve prognozları retrospektif değerlendirildi. DKMP tanısı olarak sol ventrikül diyastol sonu çapı +2 SD'nin üzerinde ve ejeksiyon fraksiyonu <%45 veya kısalma fraksiyonu - 2SD'nin altında olan hastalar çalışmaya alındı. Doğuştan kalp hastalığı, kronik böbrek hastalığı ya da sistemik hipertansiyon tanısı alan hastalar çalışmaya dahil edilmedi.
BULGULAR: 5 yılda, 77 hasta (%54 erkek, ortalama yaş:46.9±62.3 ay (25 gün-17yıl)) DKMP tanısı aldı. 8/77 hastada kateterizasyonla DKMP'nin, sol koroner arterin pulmoner arterden çıkış anomalisine (ALCAPA) bağlı olduğu saptandı. 39/69 hastada (%57) etiyoloji belirlenemedi, idiyopatik DKMP düşünüldü. Diğer etiyolojiler; genetik sendromlar (%24) (nöromusküler sendromlar, Alström sendromu (n=1), Barth sendromu (n=1), titinopati (n=1)), miyokardit (%11, n=8), kardiyotoksik ilaçlar (%3, n=2), aritmi (%3, n=2), pace kaynaklı (1.5%, n=1) olarak saptandı. Hastaların çoğu solunum sistemi (%27, n=21), gastrointestinal sistem (%21, n=16) yakınmaları ve ateş, halsizlik (%19, n=15) gibi semptomlarla başvurdu. Kardiyak MRG ile değerlendiren 16 hastada, iskemik olmayan DKMP bulguları saptandı. Başvuru anında hastaların yaklaşık %50'sinin yoğun bakımda izlem, %36'sının (n=28) intravenöz inotrop, %10'unun (n=8) invaziv mekanik ventilasyon, %7'sinin (n=5) implante edilebilen kardiyak defibrilatör, %7'sinin (n=5) ekstrakorporeal membran oksijenasyonu (ECMO) gereksinimi oldu. 23/77 hastaya (%30) levosimendan tedavisi verildi. 32 hastaya kalp transplantasyonu kararı alındı, 7/32'sine (%22) tansplantasyon yapıldı. Beş yıllık izlemde 34/77 hasta (%44) izlemden çıktı, İzlemdeki 21/43 hastanın (%48) ekokardiyografide sol ventrikül sistolik fonksiyonları düzeldi. Mortalite oranı %18'di (n=8). İzlemden çıkan hastalar da ulaşıldığında toplam mortalite oranı %30 (n=15) olarak saptandı. SONUÇLAR: Çalışmamızda, diğer çalışmalara benzer şekilde pediatrik hastalarda DKMP etiyolojisi en sık idiyopatik olarak saptandı, genetik nedenler literatürdeki sonuçlara göre daha yüksek oranda bulundu. Çalışmamızın sonuçlarına göre önemli oranda hastada DKMP'nin tedavi edilebilir bir nedeni olan ALCAPA saptanması nedeniyle, DKMP tanısı alan <2 yaş hastalara kateterizasyon yapılmasını öneriyoruz. Çalışmamızın sonuçlarına göre, DKMP hastalarının çoğu solunum, gastrointestinal sistem yakınmaları, ateş halsizlik gibi özgül olmayan yakınmalarla başvurmaktadır, bu nedenle bu hastaların tanı dikkatli fizik inceleme ve kardiyak görüntüleme yapılmalıdır. DKMP'nin gerçek etiyolojisinin belirlenmesi açısından ve izlemde çoğunlukla yoğun bakım, ECMO, kardiyak cerrahi, kalp transplantasyonu gerekebileceği için bu hastaların tanı ve tedavi süreci üçüncü basamak merkezlerde yapılmalıdır.

Anahtar Kelimeler: ALCAPA, dilate kardiyomiyopati, kalp yetmezliği, pediatrik

EP-022

Erken Yaşta Koroner Baypass Cerrahisi Gerektiren Homozigot Familyal Hiperkolesterolemili Çocuk Olgu

Şenay Akbay[1], Filiz Ekici[1], Fırat Kardelen[1], Muhammet Bulut[1], Zeynep Çağla Mutlu[1], Salih Özçobanoğlu[2]
[1]Akdeniz Üniversitesi, Çocuk Kardiyolojisi Ana Bilim Dalı,Antalya
[2]Akdeniz Üniversitesi, Kalp ve Damar Cerrahisi Ana Bilim Dalı, Antalya

GİRİŞ ve AMAÇ: Homozigot familyal hiperkolesterolemi (HoFH) nadir görülen otozomal dominant kalıtılan metabolik bir hastalıktır. Düşük dansiteli lipoprotein (LDL) reseptör geni defektine sekonder artmış serum LDL düzeyleri ile ilişkilidir. HoFH ile takip edilen hastalarda yaşamın erken dönemlerinde özellikle ilk dekatta kardiyovasküler komplikasyonların ortaya çıktığı bilinmektedir. Burada, literatürü taradığımızda HoFH ye sekonder gelişen koroner arter hastalığı (KAH) nedeni ile koroner baypass (KABG) uygulanan en genç olgulardan birini sunmayı amaçladık.

OLGU: Tip 2A ailesel hiperkolesterolemi tanısı ile takipli, karaciğer nakil hazırlığı aşamasında olan 9 yaş erkek hasta kliniğimize kontrol amaçlı yönlendirildi. Hiperkolesterolemi tedavisi için ezetemib ve atorvastatin kullanmaktaydı. Hastanın anamnezinde son altı aydır eforla olan göğüs ağrısı, çarpıntı ve çabuk yorulma yakınması mevcuttu. Aile öyküsünde abisine dört yaşında iken ailevi hiperkolesterolemi sonucu gelişen karaciğer yetmezliği nedeni ile karaciğer transplantasyonu yapılmıştı. Fizik muayenesinde; vücut ağırlığı:43 kg (> 97p) boy:141 cm (90-97p) tansiyon arteriyal: 90/70 mmHg nabız:112/dakika solunum sayısı:22/dakika oksijen satürasyonu: %98 idi. Ekstremitelerin ekstansör yüzlerinde yaygın ve multiple ksantomları mevcuttu. Hastanın kardiyak oskültasyonunda sternum sağ üst kenarı 2. interkostal aralıkta 3/6 sistolik ejeksiyon üfürümü ve sternum sol kenarı 3. interkostal aralıkta 3/6 diyastolik üfürümü mevcuttu. Yüzeyel elektrokardiyografisi normal sinüs ritmi olup, kalp hızı:91/dakika, PR mesafesi 16sn, düzeltilmiş QT mesafesi 0,41sn, inferolateral derivasyonlarında yaygın ST segment depresyonu ile iskemi bulguları mevcuttu. Laboratuvar bulgularında total kolesterol:567 mg/dl LDL kolesterol:514 mg/dl belirgin yüksekti. HDL kolesterol:41 mg/dl trigliserit:126 mg/dl normal idi. Karaciğer enzim testleri ve kanama profili testi normaldi. Ekokardiyografik incelemede aort kapağı kalın-dismorfik yapıda ve kapak ekojenitesi artmıştı. Aort kapakta orta düzeyde darlık (Gr: 50 mmHg) ve ikinci derece aort yetmezliği saptandı. Dört boşluk dengeli olup, interventriküler septum hafif kalındı (z skor:3,3). Konvansiyonel kateter anjiografi ile sol ana koroner arter girişinde ciddi darlık, darlık sonrasında genişleme olduğu ve sol koroner arterin sağ koroner arterden gelişen kollateraller ile retrograd dolduğu izlendi. Kalp damar cerrahisi konseyinde değerlendirilen hastaya sol ön inen ve sirkümfleks artere safen ven kullanılarak koroner baypass cerrahisi yapıldı. Hastanın KABG sonrası eforla olan göğüs ağrısı ve çarpıntı yakınmaları geriledi. İzleminde farmakolojik tedaviye yanıtsız hiperkolesterolimisi olması nedeni ile hastaya karaciğer transplantasyonu yapıldı. Hasta kliniğimizde orta derecede aort kapak darlığı ve yetmezliği nedeni ile aralıklı izlenmekte olup ileri dönemde aort kapak replasmanı açısından takip edilmektedir.

SONUÇ: Çocuk hastalarda anamnezde ailede erken KAH öyküsü ve fizik muayenede ksantomların varlığı HoFH için önemli ipuçlarıdır. Olgumuz abisinde HoFH tanısı olması nedeniyle iki yaşında HoFH tanısı almış ve dokuz yaşında KAH için erken cerrahi tedavi uygulanabilmiştir. Literatür tarandığında Alim ve ark. ortanca yaşı 10 olan 8 HoFH tanılı çocuğa karaciğer transplantasyonu uygulamış, bunların üçünde KAH saptanmış ve birine KABG uygulanmış. Ekici ve ark. 12 yaşında, Oral ve ark. altı yaşında KABG uygulanmış HoFH tanılı olgular bildirmişlerdir. Nazif ve ark. HoAH ve şiddetli KAH olan üç yaş bir olguya perkütan kateterizasyon ile tedavi uygulamışlardır. HoFH tanısı alan olgularda kardiyovasküler komplikasyonların erken tanı ve tedavisi hastaların morbidite ve mortalitesi için önemlidir. Olgumuz literatürde genç yaşta KABG gerektiren HoFH hastalarından biri olması nedeni ile sunulmuştur.

Anahtar Kelimeler: koroner arter hastalığı, familyal hiperkolesterolemi, baypass

Resim 1A

Transözafageal ekokardiyografik görüntülemede aort kapak üzerinde yerleşmiş kalsifiye ekojen odak (sarı ok)

Resim 1B

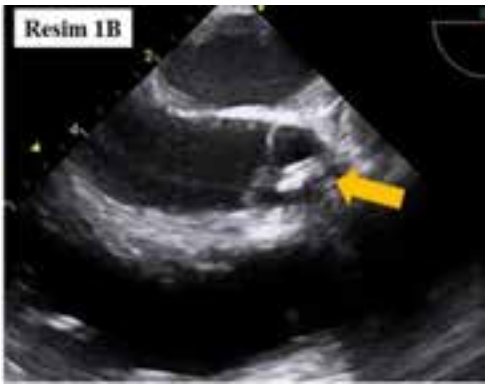

Transözafageal ekokardiyografik görüntülemede aort kapak üzerinde yerleşmiş kalsifiye ekojen odak (sarı ok)

Resim 2A

Transkateter koroner anjiyografide sol ana koroner arterin başlangıç sonrasında ciddi darlık (sarı ok) ve darlık sonrası olan genişleme izlenmekte

Resim 2B

Transkateter koroner anjiyografide normal akımlı sağ koroner arter izlenmekte

EP-023

Pulmoner kapak perforasyonu ve sağ ventrikül çıkım yolu stenti ile koreksiyona taşınan VSD-PA'li bir infant

Ensar Duras[1], Erman Çilsal[1], Hacer Kamalı[1], Murat Şahin[1], Mehmet Akın Topkarcı[2], Alper Güzeltaş[1]
[1]Sağlık Bilimleri Üniversitesi,Mehmet Akif Ersoy Göğüs Kalp ve Damar Cerrahisi Eğitim Araştırma Hastanesi, Çocuk Kardiyoloji Kliniği, İstanbul
[2]Sağlık Bilimleri Üniversitesi,Mehmet Akif Ersoy Göğüs Kalp ve Damar Cerrahisi Eğitim Araştırma Hastanesi, Anestezi ve Reanimasyon Kliniği, İstanbul

GİRİŞ-AMAÇ: Ventriküler septal septal defekt-pulmoner atrezi (PA)'de pulmoner arterlere akım patent duktus arteriozus (PDA) veya major aortikopulmoner kollateral arterler (MAPCA) ile sağlanır. Bu nedenle, pulmoner arterlere kan akımının devamlılığını sağlamak için bu hastalara, tam düzeltme öncesinde palyatif girişimler yapmak gerekebilir. Bu hastalar sıklıkla PDA stenti ya da cerrahi olarak sistemik- pulmoner arter şantına ihtiyaç duyarlar. Burada, bu tür hastalarda palyasyon amacıyla alternatif olarak pulmoner kapak perforasyonu ve sağ ventrikül çıkış yolu (RVOT) stenti uygulanan bir olgu sunulmuştur.
OLGU: VSD-PA nedeniyle takip edilen 2,5 aylık, 2500 gr ağırlığındaki kız bebek kliniğimize refere edildi. Yapılan ekokardiyografi ve kardiyak BT tetkikleri neticesinde pulmoner atrezi olduğu, pulmoner arter dallarının PDA ile dolduğu gözlendi. Hastaya kalp kateterizasyonu ile pulmoner kapak perforasyonu ve RVOT stenti uygulandı (Resim 1). İzleminde sorunsuz izlenen hasta on aylık olduğunda kataterizasyon tekrarlanarak RVOT stent akımı, pulmoner arter ve dalları değerlendirildi (Resim 2). Sonrasında tam düzeltme operasyonu sorunsuz ve başarılı şekilde gerçekleştirildi.
SONUÇ: Pulmoner kapak perforasyonu ile antegrad akım açılması intakt ventriküler septumlu pulmoner atrezide sıklıkla kullanılan bir yöntemdir. Seçilmiş ve uygun vakalarda, ana pulmoner arteri iyi gelişmiş olgularda VSD-PA'li olgularda da uygulanabilmektedir.

Anahtar Kelimeler: pulmoner kapak perforasyonu, pulmoner atrezi, RVOT stenti, Fallot Tetralojisi

Resim 1

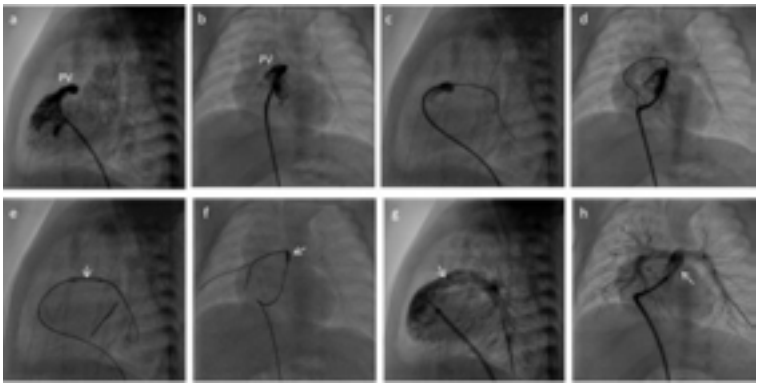

Kateterizasyon görüntüleri. Atretik pulmoner kapağın (PV), lateral (a) ve ön-arka (b) görünümü. Conquest Pro CTO kılavuz teli kullanılarak pulmoner kapağın perforasyonu, lateral (c) ve anteroposterior (d) görünüm. Koroner balon (beyaz ok) ile predilatasyon, lateral (e) ve anteroposterior (f) görünüm. RVOT stenti (beyaz ok) sonrası pulmoner arter dallarında yeterli akımın, lateral (g) ve anteroposterior (h) görünümü

Resim 2

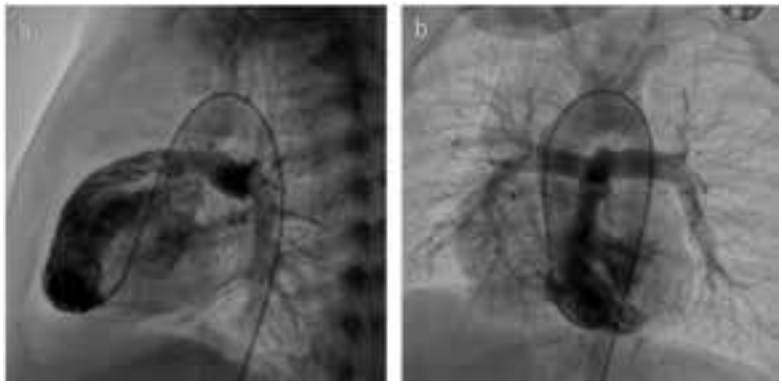

Cerrahi tam düzeltme öncesi, RVOT stenti sonrası pulmoner arterlerin iyi geliştiğinin lateral (a) ve anteroposterior (b) görünümü

EP-024
ALCAPA cerrahisi sonrası tıkanan sol ana koroner artere stent implantasyonu

Bekir Yükcü, Sezen Ugan Atik, Selman Gökalp, Hacer Kamalı, Sertaç Haydin, Alper Güzeltaş
Sağlık Bilimleri Üniversitesi,Mehmet Akif Ersoy Göğüs Kalp ve Damar Cerrahisi Eğitim Araştırma Hastanesi, Çocuk Kardiyoloji Kliniği, İstanbul

GİRİŞ: Sol koroner arterin pulmoner arterden çıkış anomalisi (ALCAPA) tüm doğuştan kalp hastalıklarının %0,5'ini oluşturan doğuştan bir koroner arter anomalisidir. Cerrahi tedavilerin amacı, sol koroner arterin sol koroner sinüse re-implantasyonu veya intrapulmoner bir arter oluşturularak aorttan çıkan ikili koroner arter sistemi oluşturmaktır. Yeni oluşturulan bu koroner arter sistemi, ameliyat sonrası dönemde darlığa veya tam tıkanmaya eğilimlidir. Bu oluşabilecek komplikasyonlara yönelik olarak yeniden ameliyat riskinin yüksek olduğu durumlarda transkateter tedavi seçenekleri düşünülebilir. Burada, ALCAPA ameliyatı sonrası gelişen sol ana koroner arterde tıkanıklık nedeniyle transkateter koroner arter stent implantasyonu yapılan 2 aylık kız olguyu sunduk.
OLGU: ALCAPA sendromu nedeniyle ciddi konjestif kalp yetersizliği gelişen 2 aylık kız hasta cerrahi tedavi amacıyla merkezimize sevk edildi. Ekokardiyografide sol ventrikül dilatasyonu, ejeksiyon fraksiyonunda azalma (%38), orta derecede mitral kapak yetersizliği ve endokardiyal fibroelastozis (2.derece) saptandı.(Resim 1) Elektrokardiyografide lateral derivasyonlarda patolojik Q dalgaları görüldü.(Resim 2) Kardiyak kateterizasyonda sol koroner arterin pulmoner arterden anormal çıkışı izlendi. Hastanın sol ana koroner arteri sinotubüler bileşkenin üzerinde olacak şekilde çıkan aortaya reimplantasyonu yapıldı ve yoğunbakımda izlenmeye başlandı. Ameliyat sonrası dönemde hasta mekanik ventilatörden ayrılmaya çalışıldığında hemodinamisinin bozulduğu izlendi.
Ekokardiyografik incelemede sol ana koroner arterin retrograd akımla dolduğu izlendi. Ayrıca elektrokardiyografide belirgin ST-T değişiklikleri görülmeye başlandı. Ameliyat sonrası 23. günde tanısal kalp kateterizasyonu yapılan hastanın aort kök anjiyografisinde sol ana koroner arter ostiumun neredeyse tamamen tıkandığı, antegrad dolumun olmadığı ve sağ koroner arterden sol koroner artere doğru doluş olduğu görüldü. Sol ana koroner arter bifurkasyonun proksimaline 2.5x9 mm koroner stent yerleştirildi. Stent yerleştirildikten sonra yapılan anjiografide ve ekokardiyografide sol ana koroner arter ve dalların antegrad dolduğu, herhangi bir stenoz olmadığı izlendikten sonra işlem komplikasyonsuz olarak sonlandırıldı.(Video 1) İki ay sonra kontrol anjiografi ve ekokardiyografide sol ana koroner arterin antegrad dolduğu izlenmiş olup kardiyak fonksiyonların ise normale döndüğü görüldü.
SONUÇ: ALCAPA tamiri sonrası en korkulan komplikasyonlardan birisi koroner arter obstrüksiyonlarıdır. Tedavi amaçlı planlanan cerrahi operasyon riskinin kabul edilemeyecek kadar yüksek olduğuna karar verilirse tecrübeli merkezlerde perkütan koroner girişim uygulanabilir bir seçenektir.

Anahtar Kelimeler: Sol ana koroner arter, pediatrik, koroner stent, ALCAPA, postoperatif

Resim 1

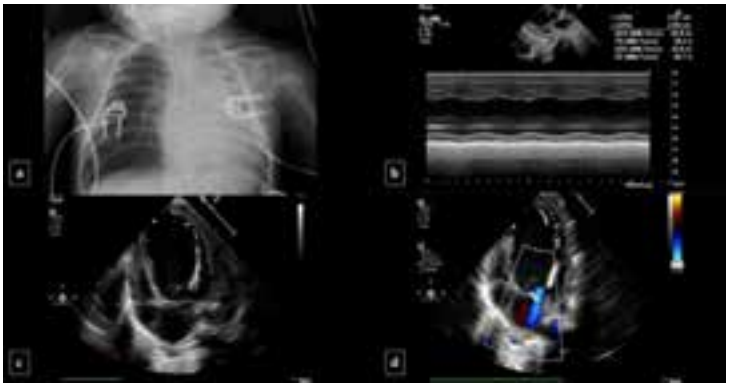

a: Telekardiyografik incelemede görülen kardiyomegali. (Kardiyotorasik oran >0,5) b: M-mod ekokardiyografide sol ventrikül dilatasyonu ve azalmış sistolik kardiyak fonksiyonlar görülüyor. c: Apikal 4-boşluk incelemede görülen sol ventrikül dilatasyonu ve grade 2 endokardiyal fibroelastozis. d: Apikal 4-boşluk incelemede görülen orta derecede mitral yetersizlik.

Resim 2

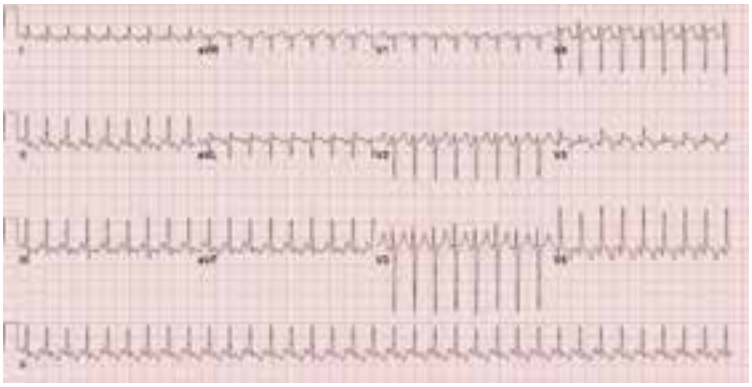

Elektrokardiyografik incelemede lateral derivasyonlardaki patolojik derin Q dalgalarının gösterilmesi

EP-025
Çocuklarda COVİD-19'un korkulan yüzü; Multisistemik İnflamatuar Sendrom

Mehmet Öncül[1], Cemşit Karakurt[1], Özlem Elkıran[1], Mehmet Tekin[2], Harika Gözde Gözükara Bağ[3]
[1]İnönü Üniversitesi Tıp Fakültesi, Çocuk Kardiyoloji Bölümü, Malatya
[2]İnönü Üniversitesi Tıp Fakültesi, Çocuk Bölümü, Malatya
[3]İnönü Üniversitesi Tıp Fakültesi, Biyoistatistik Bölümü, Malatya

AMAÇ: Çocuklarda multisistemik inflamatuar sendrom (MIS-C) yüksek ateş ile birlikte kalp, akciğerler, böbrekler, beyin, cilt ve gastrointestinal sistem dahil olmak üzere farklı vücut bölümlerinin etkilendiği COVID-19 ile ilişkili nadir fakat ciddi bir durumdur. MIS-C ile ilgili belirtiler daha çok viral enfeksiyona karşı oluşan immun sistemin aşırı aktivasyonu sonucu gelişmektedir. MIS-C yaygın olarak 2 haftalık SARS-CoV-2 enfeksiyonundan sonra rapor edilmiştir. Bu çalışmanın amacı hastanemizde takip ve tedavisini yaptığımız COVİD-19 ilişkili MIS-C hastalığının klinik özelliklerini, laboratuvar değerlerini, hastalığın tedavisi ve takibinin sonuçlarını ortaya koymaktır.
METOD: Bu çalışmada İnönü Üniversitesi Tıp Fakültesi Çocuk Sağlığı ve Hastalıkları Anabilim dalına Mart 2020-Şubat 2021 tarihleri arasında COVİD-19 hastalığı nedeniyle başvuran 2 ay ile 17 yaş arasında MIS-C klinik kriterlerini karşılayan hastalar retrospektif olarak incelendi. MIS-C WHO'nun tanımladığı kriterlere göre konuldu. Hastaların demografik verileri, başvuru şikayetleri, klinik bulguları, akut faz reaktanları, biyokimyasal parametreleri, NT-proBNP düzeyleri, ekokardiyografi, elektorkardiyografi sonuçları, hastanede yatış süreleri, yoğun bakım yatış gereksinimleri, tedavileri ve takipleri ile klinik izlem bulguları kaydedildi.
BULGULAR: Çalışmaya MIS-C tanısı alana 49 hasta alındı. Hastaların 31'i (%72,7) erkek, 18'i (%27,3) kız hastaydı. Hastaların yaşı ortanca 7,3 (3 ay-17yaş) olarak tespit edildi. Hastaların ağırlıkları ortanca 28 (4-75) kg arasında, vücut kitle indeksleri ortanca 17,4 (12,6-31,7) olarak tespit edildi. En sık başvuru nedenleri ateş (%100), karın ağrısı (%51,6), kusma (%42,9), öksürük (%38,8), ishal (%28,8), nefes darlığı, döküntü, konjonktuvit ve konvulziyondu. Fizik muayenelerinde %55,1'inde batında hassasiyet, akciğerde %38,7'sinda raller, %26,5'inde cilt ve mukozal döküntüler, %14,2'sinde üfürüm tespit edildi. Laboratuvarda CRP (%93,9), D-dimer (%85,7), Fibrinojen (%73,4), İnterlökin 6 (IL6) (%73,4), prokalsitonin (%71,4), NT-proBNP (%63,2) yüksek seyretti. İki hastada EKG'de aritmi tespit edildi. Bu hastaların birinde supraventriküler (SVT) taşikardi, bir tanesinde orta sıklıkta ventriküler ekstrasistol (VES) tespit edildi Yapılan ekokardiyografik değerlendirmesinde 7(%14,3) hastada z skoru>2,5 üzerinde olan koroner arter dilatasyonu tespit edildi. Dört hastada ciddi miyokardit, 3 hastada perikardiyal effüzyon ve bir hastada mitral kapak tutulumuna bağlı mitral yetmezlik (MY) tespit edildi. Hastaların tamamına IVIG tedavisi verildi. Hastaların %18,4'üne pulse steroid tedavisi, %10,2'sine Tocilizumab tedavisi başlandı. Hastaların %32,6' sı yoğun bakımda takip edildi, Hastaların %26,5'inde kardiyojenik şok tablosu, %18,3'ünde ciddi pnömoni ve %14,3'ünde akut gastroenterit tablosu mevcuttu. Kardiyojenik şok nedeniyle takip edilen hastaların yaş ortalamasının daha yüksek olduğu (ortalama 12,5 yıl ve $p<0,05$) tespit edildi. Ayrıca ferritin, INR, ALT, Lipaz ve troponin I gibi laboratuvar değerleri diğer hastalara göre anlamlı olarak daha yüksek tespit edildi ($p<0,05$) Hastaların %16,3'ü high flow oksijen tedavisi, %8,2'si entübe edilerek takip edildi. Bir hasta takip sırasında kaybedildi.
SONUÇ: COVİD-19'a bağlı olarak çocuklarda görülen MIS-C tablosu nispeten az görülmesine rağmen yoğun bakım ihtiyacının fazla olması, birçok sistemi birlikte tutması, hastalık seyrinin oldukça ciddi seyretmesi, yoğun bakım gereksiniminin ve ölüm riskinin daha yüksek olması ciddi bir sorun teşkil etmektedir. Bu hastalarda bir diğer sorunda yüksek kalp tutulumudur. Çalışmamızda yer alan hastalarda ateş şikayetinin tüm hastalarda var olduğunu bunun yanında gastarointestinal semptomların yüksek oranda bulunduğunu ve kardiyak tutulumun yoğun bakıma yatışı açısından kritik öneme sahip olduğu tespit edilmiştir. Bu nedenle çocukların COVİD-19 ve bununla ilişkili MIS-C tablosuna karşı korunması için gerekli önlemlerin alınması ve aşılama programlarına çocuklarında dahil edilmesi önemlidir.

Anahtar Kelimeler: COVİD 19, MIS-C, Çocuk

EP-026
COVİD -19 geçiren konjenital kalp hastalığı olan çocukların değerlendirilmesi

Mehmet Öncül[1], Cemşit Karakurt[1], Özlem Elkıran[1], Harika Gözde Gözükara Bağ[2]
[1]İnönü Üniversitesi Tıp Fakültesi, Çocuk Kardiyoloji Bölümü, Malatya
[2]İnönü Üniversitesi Tıp Fakültesi, Biyoistatistik Bölümü, Malatya

AMAÇ: COVİD-19 tüm dünyayı etkileyen ciddi bir salgın hastalığa ve milyonlarca ölüme sebep olan çocukları da etkileyen bir enfeksiyondur. Özellikle konjenital kalp hastalığı (KKH) gibi altta yatan hasta guruplarında da ciddi klinik etkilere yol açmıştır. Bu çocuklar sınırlı kardiyopulmoner rezervlerinin olması, geçirilmiş cerrahi operasyonlar, aritmi, hipoksemi, siyanoz, kalp yetmezliği, pulmoner hipertansiyon gibi nedenlerden dolayı ciddi risk altındadır. Mart 2020-Şubat 2021 tarihleri arasında hastanemize başvuran KKH olan ve Covid-19 enfeksiyonu geçiren hastaların klinik seyirleri, takip ve tedavi süreçlerinin değerlendirilmesi amaçlanmıştır.
GEREÇ VE YÖNTEMLER: Bu çalışma İnönü Üniversitesi Tıp Fakültesi Çocuk Sağlığı ve Hastalıkları Anabilim Covid-19 hastalığı ile başvuran ve KKH tanısı olanlar dahil edildi. Hastaların başvuru şikayetleri, klinik bulguları, biyokimyasal parametreleri, ekokardiyografi, sonuçları, hastanede yatış süreleri ve klinik izlem bulguları kaydedildi.
BULGULAR: COVİD-19 tanılarıyla başvuran ve KKH olan 11 hasta çalışmaya alındı. Hastaların 8'i (%72,7) erkek, 3'ü (%27,3) kız hastaydı. Hastaların yaş ortalaması 5,3'idi (0,4-17). Hastaneye başvuru nedenleri en çok ateş ve öksürük (%63,6), nefes darlığı ve halsizlik (%54,5), iştahsızlık, karın ağrısı, kusma ve ishaldi. Fizik muayenelerinde %63,6'sında akciğerde raller, %45,5'inde batında hassasiyet, %27,3'ünde distansiyon tespit edildi. Bir hastada dehidratasyona bağlı dolaşım bozukluğu ve üç hastada kalp yetersizliği tespit edildi. Hastaların konjenital kalp hastalıkları değerlendirildiğinde; en sık %45,5 (5 hasta) ile ventriküler septal defekt (VSD) tespit edildi. Bunun yanında opere komplet atriyoventriküler septal defekt (AVSD) 2 hastada, bir hastada pulmoner banding ve Glenn şantı yapılmış dextrokardi, sol atriyal izomerizm, situs inversus totalis, komplet AVSD, tek atriyum, tek atriyoventriküler kapak (AV), azigos ven devamlılığı, bir hastada ise opere dextrokardi, sol atriyal izomerizm, tek atriyum, mitral kleft, 1-2.derece mitral yetmezlik (MY), bir hastada aort stenozu (AS), sol ventrikül çıkım yolunda darlık (LVOT), sol ventrikül hipertrofisi ve sekundum atriyal septal defekt tespit edildi. VSD tanılı 2 hasta opere edilmiş ve rezidüel patolojileri vardı. İki hasta triküspit poşlu küçük VSD nedeniyle takip edilmekteydi. Bir hastada da geniş inlet anterior malaligment VSD ve persistan sol vena kava süperior (PLSVC) birlikteliği mevcuttu. Opere edilmiş olan her iki komplet AVSD hastaların 1. derece MY'si mevcuttu. Bir hastada ise sek ASD ve 1-2. derece MY birlikteliği vardı. Bir hastamız down sendromluydu ve opere komplet AVSD, mitral kleft, 1-2. derece MY ve 3,1 M/SN 1. derece TY'si mevcuttu. Tüm hastalarda CRP normal değerlerin üzerinde tespit edildi. Belirgin lenfopeni ve karaciğer enzim yüksekliği iki hastada tespit edildi. Covid-19 PCR testi 10 hastada pozitif tespit edildi. NT-proBNP değerleri bir hasta hariç hepsinde yüksek tespit edildi. On hasta hastaneye yatırıldı ve bu hastaların 7'si yoğun bakıma alındı. Bunların da 5'i mekanik vantilatörde takip edildi. İki hasta yoğun bakım izlemi sırasında kaybedildi.
SONUÇ: Çocukluk yaş gurubunda yaygın inanışın aksine altta yatan KKH gibi cidid hastalığı olan hastalarda COVİD-19 enfeksiyonunun klinik seyri ağır seyretmekte ve mortalite oranı yüksek seyretmektedir. Bu yüzden KKH olan hastalarda COVİD-19 enfeksiyonu daha ciddi ve dikkatli takip gerektirmektedir. İlerleyen süreçlerde bu hastaların uygun aşılama programına alınarak korunması gerekmektedir.

Anahtar Kelimeler: Konjenital kalp hastalığı, Covid-19, Çocuk

EP-027
Portal Hipertansiyon ve Pulmoner Hipertansiyon Birlikteliği Olan Olgu Sunumu

Mehmet Öncül[1], Cemşit Karakurt[1], Özlem Elkıran[1], Fatma İlknur Varol[2], Serdar Akın Maraş[1], Ahmet Sığırcı[3], Sait Murat Doğan[4]
[1]İnönü Üniversitesi Tıp Fakültesi, Çocuk Kardiyoloji Bölümü, Malatya
[2]İnönü Üniversitesi Tıp Fakültesi Çocuk Gastroenteroloji Bilim Dalı, Malatya
[3]İnönü Üniversitesi Tıp Fakültesi Radyoloji AD, Malatya
[4]İnönü Üniversitesi Tıp Fakültesi Genel Cerrahi AD, Malatya

GİRİŞ: Portopulmoner hipertansiyon (PoPH) nadir fakat portal hipertansiyonlu hastalarda önemli bir morbidite ve mortalite nedenidir. Pulmoner arteryel hipertansiyon (PAH); portal hipertansiyonlu hastaların %3-10'unda saptanır. Sirotik veya sirotik olmayan portal hipertansiyonla birlikte bulunabilir. PAH ağırlığı karaciğer disfonksiyonu ve portal hipertansiyonun ağırlığı ile ilişkili değildir. Kliniğimizde portal ven trombozu sonrası gelişen portal hipertansiyon ve beraberinde pulmoner hipertansiyonu olan olgu tartışılmıştır.
OLGU: Hasta 3,5 yaşında kız, yeni doğan döneminde sekundum atriyal septal defekt (ASD), ventriküler septal defekt (VSD) nedeniyle takip edilen hasta nefes darlığı ve çabuk yorulma şikayetleriyle başvurdu. Hastanın özgeçmişinde; 1 yaşında gastrointestinal kanama nedeniyle endoskopi yapılmış, özefagus varis kanamaları tespit edilmiş. Ultrasonografi ve bilgisayarlı tomografide portal vende tromboz tespit edilmiş, Karaciğer biyopsisinde nekroinflamatuar değişiklikler, kolestaz ve fibrozis tespit edilmiş. Trombofili panelinde MTHFR2 geninde heterozigot mutasyon tespit edilmiş.
Fizik incelemede Boy: 88 cm (3-10p), Kilo: 11,9 kg (<3P), TA:90/55 mmHg, SS:30/dk KTA: 120/dk, O2 saturasyonu %98 olarak tespit edildi. Pulmoner odakta 2-3/6 sistolik ejeksiyon üfürümü, S2 sert ve çift, batın distandü, karaciğer kot altında 2 cm, dalak 4 cm palpabl tespit edildi.
Hastanın ekokardiyografik değerlendirilmesinde. Sekundum ASD, küçük VSD, 4.1 m/sn 2. derece triküspit kapak yetersizliği (TY), 1.derece pulmoner yetersizlik (PY), TAPSE değeri 25 mm, triküspit yetersziliği jetinden ölçülen sağ ventrikül (RV) sistolik basıncı 87 mmHg, pulmoner yetersizlik jetinden ölçülen end diastolik RV basıncı 24 mmHg olarak ölçüldü. Hastaya Kalp kateterizasyonu ve vazorektivite testi yapıldı. Kalp kateterizasyonunda Ortalama pulmoner arter basıncı (PAP) 59 mmHg, RV sistolik basıncı 75 mmHg, Qp/Qs:1.2, Pulmoner vasküler rezistans (PVR):15.01 WoodUXm2, Sistemik vasküler rezistans (SVR):16.08 Wood Uxm2, PVR/SVR:0.933 olarak ölçüldü. Akut vazoreaktivite testi negatif tespit edildi. Hastaya Bosentan tedavisi başlandı. 3 ay sonra yapılan kontrol kalp kateterizasyonunda PAP, PVR değerlerinde değişiklik olmadığı için tedaviye inhaler ilioprost eklendi. Takibinde hastaya karaciğer nakli yapıldı. Karaciğer nakli sonrası akut rejeksiyon nedeniyle hasta kaybedildi.
TARTIŞMA: Pulmoner arteriyel hipertansiyon, yüksek PAP ve PVR ile karakterize, sağ kalp yetmezliğine ve erken ölüme yol açan kronik ilerleyici bir hastalıktır. PoPH, portal hipertansiyon ile ilişkili PAH olarak tanımlanır. PoPH, karaciğer hastalığı olan veya olmayan portal hipertansiyonlu hastalarda önemli bir morbidite ve mortalite nedenidir. Patogenezde splenik arteriyoler vazodilatasyon, mikrosirkulasyonda kan akımının artışı, beraberinde endotel disfonksiyonu, pulmoner vasküler yatakta vasküler hücre proliferasyonu, vazoaktif proliferatif, anjiyogenik mediyatörlerde artış olur. Gelişen portosistemik kollateraller, inflamasyon, ET-1, Tromboxan A2, IL-1, IL-6, serotonin, kalsitonin gibi mediatör yapımının artması yer alır. Hastalar asemptomatik, karaciğer hastalığı veya portal hipertansiyona ait bulgular ön planda olabilir. En sık egzersiz ile ilişkili dispne, ortopne, göğüs ağrısı, hemoptizi ve senkop yakınmaları görülür. Tanı öykü, fizik muayene, oksijen saturasyonu, ekokardiyografi ve gerektiğinde kardiyak kateterizasyon ile konulur.
Karaciğer nakli bekleyen, tüm hastalar PAH açısından araştırılmalıdır. Ekokardiyografide RV basıncı >45 mmHg' nın üzerinde olan hastalara kardiyak kateterizasyon yapılmalıdır. Ort PAP> 35 mmHg'nın üzerinde olan hastalara PAH spesifik tedavi başlanmalıdır. Medikal tedaviyle mPAP<35 mmHg, PVR<5 WU altına inilen olgularda karaciğer nakli yapılmalıdır. Hastamızda nadir olarak görülen portal ven trombozuna bağlı gelişen PAH tespit edildi. Ekokardiyografide RV sistolik basıncı yüksek tespit edilen hastaya kalp kateterizasyonu yapıldı. Vazorekativite testi negatif tespit edilen hastaya PAH spesifik tedavi başlandı. Takipte hastaya Karaciğer nakli yapıldı.

Anahtar Kelimeler: portal ven trombozu, pulmoner hipertansiyon, karaciğer

EP-028
AORPA cerrahisi sonrasında tıkanan sağ pulmoner arterin transkateter rekanalizasyonu

Bekir Yükcü, Sezen Ugan Atik, Selman Gökalp, Merve Maze Aydemir, Hacer Kamalı, Alper Güzeltaş
Sağlık Bilimleri Üniversitesi,Mehmet Akif Ersoy Göğüs Kalp ve Damar Cerrahisi Eğitim Araştırma Hastanesi, Çocuk Kardiyoloji Kliniği, İstanbul

GİRİŞ: Asendan aortadan köken alan anormal orjinli sağ pulmoner arter (AORPA) nadir görülen bir kardiyak malformasyondur. Sağ pulmoner arterin ana pulmoner artere yeniden implantasyonunu takiben post-operatif dönemde sağ pulmoner arterde kısmen veya tamamen tıkanma gibi komplikasyonlar görülebilir. Erken postoperatif dönemlerde, komplikasyonların yönetiminde cerrahinin zorlu olması nedeniyle tecrübeli merkezlerde transkateter seçenekler ile rekanalizasyon yapılabilir.
OLGU: Yenidoğan döneminde AORPA nedeniyle ameliyat edilen kız bebek beş aylıkken hastanemize başvurdu. Yapılan ilk ameliyatta sağ pulmoner arter ana pulmoner artere implante edilmiş. Ancak bu operasyondan 1 ay sonra proksimal sağ pulmoner arterin trombozu nedeniyle embolektomi öyküsü vardı. Merkezimizde yapılan transtorasik ekokardiyografi ve bilgisayarlı tomografik anjiografi ile sağ pulmoner arterin ana pulmoner arter ile bağlantısının olmadığı saptandı. (Resim)
Ana pulmoner artere ve sağ ventrikül çıkış yoluna yapılan kontrast enjeksiyonunda proksimal sağ pulmoner arterde distal ile bağlantısı olmayan güdük şeklinde dolum izlendi. Daha sonra güdüğe elle yapılan enjeksiyonda sağ pulmoner arterin distaline doğru incecik bir kontrast geçişi izlendi. Transkateter ile revaskülarizasyon yapılmasına karar verildi. 0.014 inçlik ekstra destekli koroner kılavuz tel tıkalı segmentten geçirildi. Kılavuz tel üzerinden 2Fr mikrokateter geçirildi. Her aşamada doğru yerde olunduğu el enjeksiyonları ile teyit edildi. Hedef lezyonların predilatasyonu sırasıyla 2x15 mm, 4x15 mm anjiyoplasti balonlarıyla yapıldıktan sonra 6x20 mm Numed TyShak II® balon ile dilatasyon gerçekleştirildi. Dilatasyon sonra yapılan kontrast enjeksiyonda proksimal sağ pulmoner arterin hala stenotik olduğu izlendi ve bu bölgeye stent yerleştirilmesine karar verildi. Daha sonra ekstra destekli koroner kılavuz tel üzerinden 5F guiding kateter sağ pulmoner arterin distaline ilerletildi. 4,5x12 mm'lik çıplak metal koroner stent proksimal sağ pulmoner artere başarıyla yerleştirildi. Stent sonrası yapılan kontrast enjeksiyonunda sağ pulmoner arterin başarıl bir şekilde revaskülarize edildiği izlendi. İşlem herhangi bir komplikasyon olmadan tamamlandı. Kateter işleminden 3 ay sonra yapılan bilgisayarlı tomografik anjiografi ve transtorasik ekokardiyografide, sağ pulmoner artere koyulan stentte herhangi bir tıkanıklık olmadığı görüldü. (Resim)
SONUÇ: Postoperatif pulmoner arter tıkanıklıklarında transkateter rekanalizasyon seçeneği düşünülebilir.

Anahtar Kelimeler: Pediatrik, transkateter rekanalizasyon, AORPA, stent

Resim

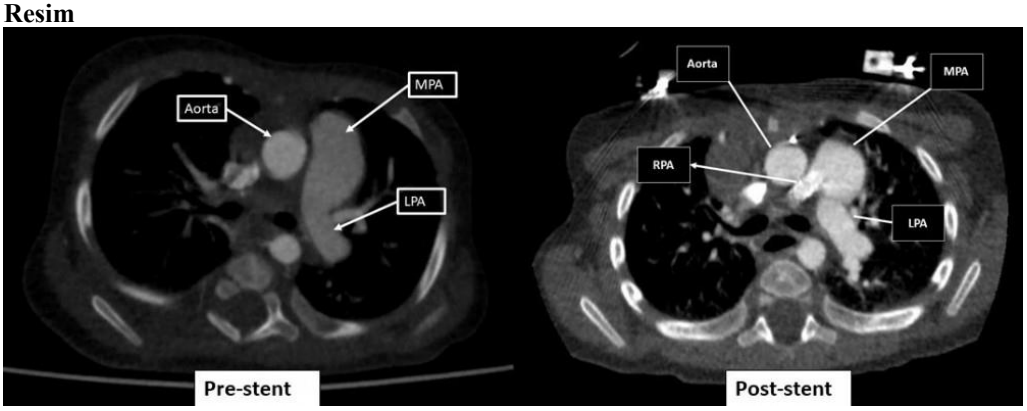

Pre-stent: Sağ pulmoner arter-Ana pulmoner arter arasında bağlantı olmadığını gösteren Bilgisayarlı tomografik anjiografi görüntüsü. Post-stent: Sağ pulmoner arter ile ana pulmoner arter bağlantısının stent ile sağlandığını gösteren Bilgisayarlı tomografik anjiografi görüntüsü.

EP-029

Aortik Ark Onarımı Yapılan Biventriküler Morfolojili Yenidoğanlarda Tüm Vücut Perfüzyonunun Antegrad Serebral Perfüzyona Kıyasla Mortalite ve Laktat Seviyeleri Üzerine Etkisi

Yiğit Kılıç[1], Arif Selçuk[2], Oktay Korun[3], Hasan Ceyda[4], Murat Çiçek[3], Okan Yurdakök[3], Fırat Altın[3], Hasan Erdem[5], Numan Ali Aydemir[3], Ahmet Şaşmazel[3]
[1]Dr. Gazi Yaşargil Eğitim ve Araştırma Hastanesi, Pediatrik Kalp Cerrahisi
[2]Cengiz Gökçek Kadın Doğum Hastanesi, Pediatrik Kalp Cerrahisi
[3]Dr. Siyami Ersek Göğüs Kalp ve Damar Cerrahisi Eğitim ve Araştırma Hastanesi, Pediatrik Kalp Cerrahisi
[4]Dr. Siyami Ersek Göğüs Kalp ve Damar Cerrahisi Eğitim ve Araştırma Hastanesi, Kalp ve Damar Cerrahisi
[5]Kartal Koşuyolu Yüksek İhtisas Eğitim ve Araştırma Hastanesi, Kalp ve Damar Cerrahisi

Amaç: Biventriküler morfolojide aortik ark onarımı yapılan yenidoğan hastalarının cerrahi riski yüksektir. Bu sunumun amacı, biventriküler morfolojiye sahip yenidoğanlarda aortik ark onarımı sonrası tüm vücut perfüzyonunun antegrad selektif serebral perfüzyona kıyasla mortalite ve laktat seviyeleri üzerine etkisini analiz etmektir.
Materyal-Metod: Ocak 2017 ile Nisan 2020 arasında biventriküler morfolojiye sahip kırk altı (34 erkek ve 12 kız) yenidoğan hastaya aortik ark rekonstrüksiyonu yapıldı. Median yaş 10 gündü (IQR: 7 - 14). Intraoperatif en yüksek laktat seviyesi, postoperatif 4-6. saat laktat düzeyi ve bunun hastane mortalitesi ile ilişkisi araştırıldı.
Bulgular: Çok değişkenli analizde intraoperatif en yüksek laktat(mm0l/L) seviyesi (OR: 1.7; %95 GA: 1.07- 2.68; p=0.02) ve postoperatif 4.-6. saat laktat(mm0l/L) seviyesi(OR: 2.34; %95 CI: 1.08- 5.09; p=0.03) bağımsız olarak erken mortaliteyi öngördü.
ROC(Receiver Operating Characteristic) eğrisi analizinde, intraoperatif laktat için eşik değeri 6,2 mm0l/L idi (duyarlılık: %85,7, özgüllük: %71,1); ve ameliyat sonrası 4.-6. saatte laktat düzeyi için cut-off değeri 4,9 mm0l/L (duyarlılık: %85,7, özgüllük: %73,7) idi. Bu laktat seviyelerinin üstü mortalite ile ilişkili bulundu.
Sonuçlar: Yenidoğanların aortik ark onarımında, özellikle alt vücut için beklenen iskemik dönem uzun sürecekse, selektif antegrad serebral perfüzyon yerine tüm vücut perfüzyonu daha iyi bir tercihtir.

Anahtar Kelimeler: Desendan aort kanulasyonu, Yenidoğan, Aortik ark tamiri

Figur

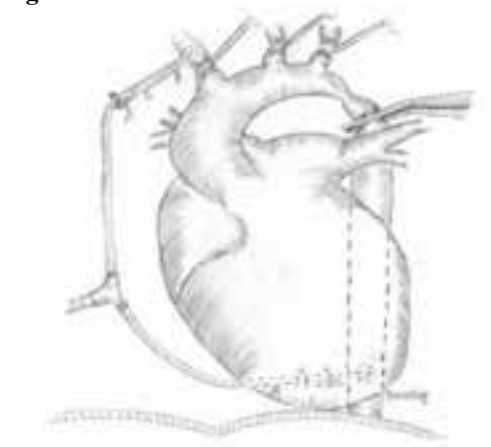

Kanulasyon Teknigi: Brakiyosefalik arter kanule edildi. Superior kaval ven kanule edildi (gösterilmemistir) ve kardiyopulmoner baypas başladı. Diyafram seviyesinde inen aorta kanule edildi. Daha sonra inferior kaval ven kanule edildi (gösterilmemistir).

EP-030

Fasiküloventriküler Fiberlerin Elektrofizyolojik ve Elektrokardiyografik Özellikleri: Tek Merkez 8 Yıllık Deneyim

Ayşe Sülü[1], Hasan Candaş Kafalı[2], Gülhan Tunca Şahin[3], Yakup Ergül[2]
[1]TC. SBÜ. İstanbul Mehmet Akif Ersoy Göğüs Kalp ve Damar Cerrahisi Eğitim ve Araştırma Hastanesi, Çocuk Kardiyoloji, İstanbul; Eskişehir Osmangazi Üniversitesi Tıp Fakültesi hastanesi, Çocuk Kardiyoloji Bilim Dalı, Eskişehir
[2]TC. SBÜ. İstanbul Mehmet Akif Ersoy Göğüs Kalp ve Damar Cerrahisi Eğitim ve Araştırma Hastanesi, Çocuk Kardiyoloji, İstanbul
[3]TC. SBÜ. İstanbul Mehmet Akif Ersoy Göğüs Kalp ve Damar Cerrahisi Eğitim ve Araştırma Hastanesi, Çocuk Kardiyoloji, İstanbul; İstanbul Başakşehir Çam ve Sakura Şehir Hastanesi, Çocuk Kardiyoloji, İstanbul

AMAÇ: Fasiküloventriküler fiber (FVF) taşiaritmi nedeni olmayan kent fiberler ile ayırımı önemli olan nadir görülen ventriküler preeksitasyon nedenidir. Wolf Parkinson White (WPW) ve FVF ayrımında adenozin ve bazı elektrokardiyografi özellikleri önemli olsa da elektrofizyolojik çalışma (EPÇ) yapılmadan net ayrım her zaman mümkün olmayabilir. Biz bu çalışmada fasiküloventriküler fiber tespit edilen çocuk hastalarımızın klinik ve elektrofizyolojik özelliklerini sunmayı amaçladık.
HASTALAR VE METOD: Ekim 2013- Eylül 2021 tarihleri arasında kliniğimizde ventriküler preeksitasyon nedeni ile elektrofizyolojik çalışma yapılan 565 hastadan fasiküloventriküler fiber tespit edilen 27 (% 4,7) hasta çalışmaya alındı. Hastaların ortalama yaşı 11,47±4,25 yıl idi. Başvuru nedenleri %70,4'ü çarpıntı ve senkop gibi semptomlar ile başvurdu. İki hastada hipertrofik kardiyomiyopati, 1 hastada ccTGA mevcuttu. Elektrofizyolojik çalışmada 9 (%33) hastada ek manifest WPW (3 hasta yüksek riskli, 6 hastada supraventriküler taşikardi mevcuttu), 1 hastada fokal atrial taşikardi ve 1 hastada atrioventriküler nodal reentran taşikardi saptandı. Yüzey elektrokardiyografide ilk 40 ms de delta dalga amplitüdü ek aksesuar yolak tespit edilen 9 hastada 2,56±1,38(1-5,5)mm iken FVF grubunda 1,64± 0,67(0,5-3) mm bulundu. İzole FVF olan hiçbir hastada delta amplitüdü > 3,5mm saptanmadı. İlginç olarak ilave aksesuar yol tespit edilip ablasyon yapılan 9 hastanın 7'sinde de (%78) delta amplitüdü <3,5mm idi. Hastaların 19'u (%59,3) adenozin yanıtlı (18 ' izole FVF, 1 'i manifest aksesuar yolak+ FVF) adenozine yanıtlı idi. Diğer manifest aksesuar yolak ve FVF olan 8 hastanın hiçbirinde işlem öncesi adenozin ile asistoli yanıtı yoktu ve hepsinde adenozin ile QRS genişledi.
SONUÇ: Fasiküloventriküler fiberler kendileri taşiaritmi nedeni olmasa da EPÇ'da bu vakalara eşlik eden aksesuar yolak ve diğer taşiaritmi substrat sıklığı oldukça fazla (yaklaşık%40) görülmektedir. Ablasyon yapılan hastaların delta dalgası özellikleri FVF hastalarına oldukça benzerdir. İzole FVF hastaların hepsi adenozin yanıtlı iken ilave manifest WPW olanların çoğu yanıtsızdı. Bu nedenle yüzey EKG özellikleri ile FVF düşünülen hastalarda EPÇ yapılması ek taşiaritmilerin ve riskli aksesuar yolakların tespiti için önemli gibi görünmektedir.

Anahtar Kelimeler: Fasikülo Ventriküler Fiber, Elektrofizyolojik Çalışma, Wolf- Parkinson- White, Fasciculoventricular fiber,Kateter ablasyon

resim 1

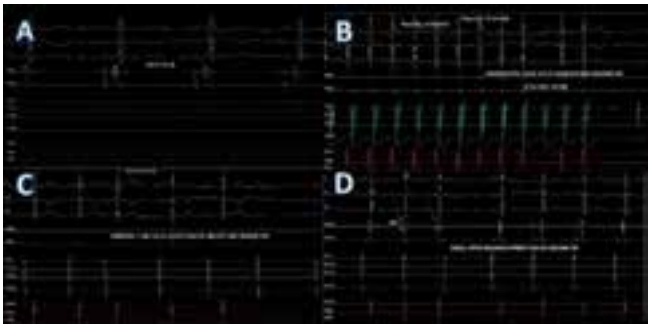

Elektrofizyolojik çalışma esnasında FVF tanısal manevraları A: Kısa HV intervali, B: Atrial pace ile AH uzar HV ve QRS değişmez, C: Adenozin ile QRS intervali aynı, D: Nodal ritim esnasında QRS intervali değişmiyor.

resim 2

ol lateral aksesuar yol +FVF li hastada yapılan ryoablasyon öncesi (A) ve sonrası (B) elektrokardiyografide preeksitasyon derecesinde minimal değişmenin izlendiği elektrokardiyografiler

tablo 1

Parametre (Ortalama±SD)	Sadece FVF (n: 18)	Ek AP+FVF (n:6)	Toplam FVF (n: 24)
PR(ms)	115±23	104.44±17.21	120.79±21.33
QRS(ms)	91±12	105.11±23.79	90.70±12.24
AH interval	47±37	70.11±13.91	67.39±12.98
HV (ms)	27±6	19.22±11.27	30.00±8.77
AFB presacte RR interval (ms)		314±87.35	-
AFVAP (ms)		303.33±66.71	-
SVT CL (ms)		311.88±59.64	-
Iplsen süresi(ms)	68±54	163±54	
Fiziksel aktiviteye cevap(%) (n:7)	1.65±0.69 (0.5-3)	2,56±1,38 (0,5-5,5)*	1,84±0,67 (0,5-3)

Fasiküloventriküler fiber ve fasiküloventriküler fiber +ek aksesuar yol ablasyonu yapılan hastaların elektrofizyolojik çalışma verileri

EP-031
Pediatrik miyokarditte kardiyak manyetik rezonans görüntülemenin rolü

Sezen Ugan Atik[1], Bekir Yükcü[1], Selman Gökalp[1], Merve Maze Aydemir[1], Mehmet Balcı[1], Mehtap Çiftçi[1], Erman Çilsal[1], Sinem Aydın[2], Aysel Türkvatan[2], Alper Güzeltaş[1]
[1]Sağlık Bilimleri Üniversitesi Mehmet Akif Ersoy Göğüs Kalp Ve Damar Cerrahisi Eğitim Ve Araştırma Hastanesi, Çocuk Kardiyoloji Kliniği, İstanbul
[2]Sağlık Bilimleri Üniversitesi,Mehmet Akif Ersoy Göğüs Kalp ve Damar Cerrahisi Eğitim Araştırma Hastanesi, Radyoloji Kliniği, İstanbul

AMAÇ: Göğüs ağrısı ile başvuran ve yüksek troponin seviyesi saptanan bir genç, pediatrik kardiyoloji günlük rutininde görülen çok yaygın bir fenomendir. Kardiyak magnetik rezonans (KMR) görüntüleme, bu hastalarda akut miyokardit tanısının koyulmasında altın standart bir tanı yöntemdir. Ancak akut miyokarditli hastaların takibinde KMR kullanımına ilişkin yeterli veri bulunmamaktadır. Bu çalışmanın amacı, klinik olarak akut miyokardit tanısı almış hastaların takip sonuçlarını değerlendirmektir.
METOD: Şüpheli myokardit nedeniyle hastaneye yatışı yapılan ve KMR ile tanıları doğrulanan 19 yaşın altındaki hastalar çalışmaya dahil edildi. Hastaların belirti ve semptomları, tanı testleri, tıbbi tedavi ve laboratuvar sonuçları kaydedildi. Lake Louise kriterlerine göre akut miyokardit tanısı konuldu. Hastalara 6 ay sonra kontrol KMR değerlendirmesi yapıldı.
VERİLER: Çalışmaya 104 hasta dahil edildi. En sık başvuru semptomu göğüs ağrısı idi (%88,n=91). Medyan troponin I (Tnl) değeri 314 ng/L idi. Elektrokardiyogramda (EKG) en sık görülen bulgu ST segment yükselmesi idi (%22, n=23). Yüz dört hastanın 85'inde başvuru sırasında sol ventrikül sistolik fonksiyonları normal sınırlarda idi. Hastaların %63'üne (n=66) anti-inflamatuar tedavi verildi. Troponin seviyeleri medyan 4 gün içinde normal değerlere düştü. Hastaların 2'sine ekstrakorporal membran oksijenasyonu (ECMO) uygulandı. Taburculuk sırasında 4 hastada düşük kardiyak fonksiyonlar mevcuttu. Azalmış sol kalp sistolik fonksiyonları ve dilate kardiyomiyopati nedeniyle 1 hasta kalp nakli açısından başka bir kalp merkezine sevk edildi. Başvurudaki KMR görüntülemeye göre, hastaların %40'ında (n=42) T1 ve T2 ağırlıklı görüntülerde enflamasyon kanıtı vardı. Miyokarditli hastaların %62'sinde geç gadolinyum tutulumu tespit edildi. Altı ay sonra yapılan poliklinik muayenesinde 101 hastanın kardiyak fonksiyonları normal idi. Takipte yapılan kontrol KMR görüntülemede hastaların %53'ünde (14/26) geç gadolinyum tutulumu saptandı.
SONUÇ: Miyokardit iyi huylu bir hastalıktır. Geç gadolinyum tutulumu, akut miyokarditli hastalarda prognozu öngörmede değerli bir parametre olabilir. Bu parametreyi prognostik önem ve risk sınıflandırması için bir belirteç olarak kullanacaksak, akut miyokarditli hastalarda takip KMR çalışmasının zamanlaması konusunda bir fikir birliği geliştirmeye ihtiyaç vardır.

Anahtar Kelimeler: Kardiyak magnetik rezonans görüntüleme, pediatrik miyokardit, Troponin

EP-032

İnvazif kalp kateterizasyonu ve elektrofizyolojide 20 kg altı transseptal ponksiyon yapılan çocukların özellikleri

Bekir Yükcü, Hasan Candaş Kafalı, Merve Maze Aydemir, Hacer Kamalı, Alper Güzeltaş, Yakup Ergül
Department of Pediatric Cardiology, Saglik Bilimleri University M. Akif Ersoy Thoracic and Cardiovascular Surgery Center, Istanbul, Turkey

AMAÇ: Transseptal ponksiyon (TP) doğuştan kalp hastalıklarında interatriyal şant oluşturmak, sol kalp lezyonlarına müdahale etmek ve sol taraflı elektrofizyolojik çalışmalar için yaygın olarak kullanılan bir tekniktir. TP küçük çocuklarda riskli ve zorlayıcı bir prosedür olmasına rağmen tecrübeli merkezlerde güvenli bir şekilde yapılabilmektedir. Bu çalışmanın amacı 20 kg altı TP yapılan hastalarımızın sonuçlarını paylaşmaktır.
METOD: Aralık 2015-Aralık 2021 tarihleri arasında merkezimizde TP uygulanan 20 kg altı hastalar retrospektif olarak çalışmaya dahil edildi. Hastaların klinik ve demografik özellikleri, TP prosedürü, prosedür ve floroskopi süreleri ve işleme ait komplikasyonlar kaydedildi. Elektrofizyolojik çalışma için TP uygulanan hastalarda rutin olarak 3D haritalama (EnSite Precision, St. Jude Medical, St.Paul, MN, USA) kullanıldı. TP, kateter anjiyografi laboratuvarında biplane anjiyografi sistemi ile yapıldı. Bütün hastalara TP işlemi sırasında Brockenbrough iğnesi (BRK Transseptal Needle; Abbott/St.Jude Medical, Inc) kullanıldı. Ancak Brockenbrough iğnesi ile yeterli açıklık sağlanamayan hastalara Brockenbrough iğnesi üzerinden koter enerjisi uygulanarak TP yapıldı.
Veriler: Çalışmaya 21 hasta dahild edildi. Bunlardan 8'i kızdı. Hastaların ortalama yaşı 3.4 yıl idi (0 gün-8.4 yıl). Vücut ağırlığı 10 kg'dan az olan hasta sayısı 9 idi. Diğerleri (12/21) 10-20 kg arasındaydı (ortalama 11 kg (2.7-20 kg)). Medyan prosedür ve floroskopi süreleri sırasıyla 140 dk ve 3 dk idi. TP, 7 hastaya supraventriküler taşikardi nedeniyle elektrofizyolojik çalışma, 7 hipoplastik sol kalp sendromlu hastaya interatriyal şant oluşturmak amacıyla yapıldı. Yedi hastada ise pulmoner hipertansiyon nedeniyle sağ-sol şant oluşturmak için yapıldı.TP 4 hastada başarısızlıkla sonuçlandı. Bu hastaların ortalama vücut ağırlığı 4,5 kg idi. Major komplikasyon olarak kompleks konjenital kalp hastalığına sahip olan 1 hastada perikardiyal tamponad gelişti.
SONUÇ: Sonuç olarak, TP uygun hastalarda güvenle uygulanabilir. TP prosedürü, normal kardiyak anatomiye sahip olan hastalara göre kompleks kardiyak anatomiye sahip konjenital kalp hastalıklarında daha riskli olabilir.

Anahtar Kelimeler: Transseptal ponksiyon, çocuklar, konjenital kalp hastalığı, elektrofizyolojik çalışma

Olguların Demografik ve Klinik Özellikleri

Olgular	Cinsiyet	Yaş	Vücut Ağırlığı (kg)	Prosedür süresi (dk)	Floroskopi süresi (sn)	Tanı	Komplikasyon
1.OLGU	E	1 gün	3,9	300	270	Hipoplastik sol kalp sendromu (Mitral Stenozu-Aortik Atresi)	Perikardiyal Tamponad
2.OLGU	E	7,5 ay	7	120	210	Hipoplastik sol kalp sendromu (Mitral Stenozu-Aortik Stenoz)	Başarılı
3.OLGU	E	1 gün	3,7	125	280	Hipoplastik sol kalp sendromu (Mitral Atresi-Aortik Atresi)	Başarılı
4.OLGU	K	2 gün	2,7	210	180	Hipoplastik sol kalp sendromu (Aortik Stenoz-Mitral Atresi)	Başarısız işlem
5.OLGU	E	2 yaş 8 ay	10,5	90	300	Hipoplastik sol kalp sendromu (Mitral Atresi-Aortik Atresi)	Başarısız işlem
6.OLGU	E	1 yaş	9,8	90	290	Büyük arterlerin Transpozisyonu	Başarılı
7.OLGU	E	2 yaş	10,4	100	220	Total Anormal Pulmoner Venöz Dönüş Anomalisi	Başarılı
8.OLGU	E	1 yaş 7 ay	10	210	190	Total Anormal Pulmoner Venöz Dönüş Anomalisi	Başarılı
9.OLGU	K	1,3 yaş	8	200	200	Total Anormal Pulmoner Venöz Dönüş Anomalisi	Başarısız işlem
10.OLGU	E	1 gün	3,1	120	210	Hipoplastik sol kalp sendromu (Mitral Stenozu-Aortik Atresi)	Başarılı
11.OLGU	K	4 yaş	17,9	145	180	Fallot'un tüm anomali sonrasının Mitral atresi	Başarılı
12.OLGU	E	1 ay	4,8	90	200	Bonterline çift ventrikül çıkışına sahip mitral kapak	Başarılı
13.OLGU	E	3 yaş	19,3	180	120	Fallot'un Tetralojisi Atresisi ile Dolandarı	Başarılı
14.OLGU	E	14 gün	3,7	190	190	Hipoplastik sol kalp sendromu (Mitral stenozu-Aort stenozu)	Başarısız işlem
15.OLGU	E	7 yaş	18	95	120	Supraventriküler Taşikardi-WPW sendromu	Başarılı
16.OLGU	E	4 yaş	16	110	110	Supraventriküler Taşikardi-WPW sendromu	Başarılı
17.OLGU	K	6,5 yaş	19	140	112	Asemptomatik WPW sendromu	Başarılı
18.OLGU	K	9 yaş	17	190	123	Asemptomatik WPW sendromu	Başarılı
19.OLGU	E	4,7 yaş	19	165	129	Supraventriküler Taşikardi-WPW sendromu	Başarılı
20.OLGU	E	3,1 yaş	19	200	125	Supraventriküler Taşikardi-WPW sendromu	Başarılı
21.OLGU	E	1,1 yaş	16	195	133	Supraventriküler Taşikardi	Başarılı

EP-033
Perkütan pulmoner kapak implantasyonu ile aynı seansta aort-sağ ventrikül fistülünün kapatılması

Alper Güzeltaş, Selman Gokalp, Sezen Ugan Atik, Perver Arslan, Mehmet Akın Topkarcı
Sağlık Bilimleri Üniversitesi, Mehmet Akif Ersoy Göğüs Kalp ve Damar Cerrahisi Eğitim Araştırma Hastanesi, Çocuk Kardiyoloji Kliniği, İstanbul

GİRİŞ-AMAÇ: Fallot tetralojisinin (TOF) tam düzeltme operasyonu sonrası iatrojenik olarak aort sağ ventrikül fistülü gelişmesi son derece nadir görülen bir komplikasyondur. Asemptomatik bireylerde hemodinamik olarak anlamlı olmayan aorta-sağ ventrikül fistülünün kapatılması tartışmalı bir konudur. Tedavi seçenekleri klinik izlemden transkatater yolla embolizasyon ya da cerrahi ligasyondan kompleks tamir yöntemlerine kadar değişkenlik gösterir.
OLGU: TOF tanısıyla takip edilen hasta 1,5 yaşında transanüler yama ile tam düzeltme operasyonu yapılmıştı. İzlemde ekokardiyografik incelemelerde giderek artış gösteren pulmoner darlık ve yetersizlik tespit edildi. Hasta 14 yaşında pulmoner yetersizlik için perkütan pulmoner kapak implantasyonu (PPVI) öncesi ekokardiyografi ile değerlendirildiğinde ventriküler septal defekte konulan yamanın proksimalinde ventriküle açılan aort-sağ ventrikül fistülü tespit edildi. Tanı bilgisayarlı tomografi ile doğrulandı. Hastanın medikal geçmişi ve daha önceki görüntülemelerin incelemesinde fistülün geçirilmiş operasyon sonrası iatrojenik olarak ortaya çıktığı saptandı. Fistülün küçük olması ve serbest pulmoner yetersizlik nedeniyle sağ ventrikül dilatasyonu olmasının aort-sağ ventrikül tüneli ve buna sekonder dilatasyonun tespit edilmesini güçleştirdiği düşünüldü. Hastanın sağ ventrikül çıkış yoluna stent konularak ardından Meril's Myval 23 mm pulmoner kapak implantasyonu yapıldı. PPVI öncesi aort kökü anjiyografisinde sağ koroner kusp komşuluğundan çıkarak sağ ventrikül infindibuluma açılan fistül izlendi. Fistül Amplatzer Vascular Plug II 6mm cihaz kullanılarak retrograd yolla embolize edildi. Kontrol anjiyogramında rezidüel şant ve aort kapak yetersizliği izlenmedi.
SONUÇ: Transkatater yolla aortiko-ventriküler fistül embolizasyonu cerrahiye alternatif bir seçenek olarak kullanılabilir. Bildiğimiz kadarıyla bu olgu, iatrojenik yolla gelişmiş aortikoventriküler fistülün PPVI ile aynı seansta kapatıldığı ilk olgu sunumudur.

Anahtar Kelimeler: perkütan pulmoner kapak implantasyonu, aortikoventriküler fistül, Fallot tetralojisi, cihaz embolizasyonu, Amplatzer vascular plug II

Resim 1

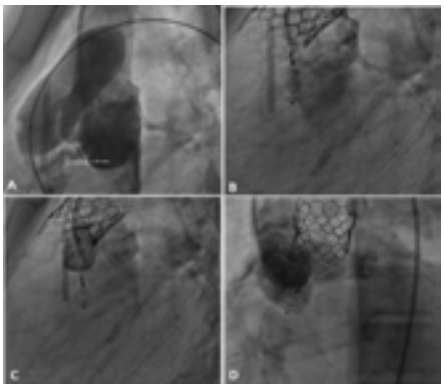

(A) Aort kökü angiogramında aortikoventriküler fistül (B) Amplatzer vascular plug II'nin aortikoventriküler fistülden geçişi (C) Amplatzer vascular plug II ile aortikoventriküler fistülün oklüzyonu (D) Cihaz salındıktan sonra kontrol angiyogram.

EP-034
Embolize duktus okluder cihazının vidalama yöntemiyle geri alınması

Selman Gökalp, Sezen Ugan Atik, Doğan Tanrıverdi, Mehmet Akın Topkarcı, Alper Güzeltaş
Sağlık Bilimleri Üniversitesi,Mehmet Akif Ersoy Göğüs Kalp ve Damar Cerrahisi Eğitim Araştırma Hastanesi, Çocuk Kardiyoloji Kliniği, İstanbul

GİRİŞ-AMAÇ: Transkatater cihazlar ile oklüzyon patent duktus arteriyozus (PDA) tedavisinde ilk tercih edilecek yöntemlerdir. Nadir de olsa cihazın pozisyon değiştirmesi embolizasyona neden olabilir. Embolize olan yabancı cisimlerin geri alınması standart bir uygulamadır. Bu olgu dolayısıyla embolize olan Amplatzer Ductus Occluder (ADO) cihazının standart yaklaşımlar dışında bir yöntem olan vidalanarak geri alınması anlatılmıştır.
OLGU: On yaş sekiz aylık Suriye uyruklu, Down sendromlu hasta sol-sağ şantlı PDA, sekundum atriyal septal defekt ve pulmoner hipertansiyon tanısıyla ileri değerlendirme için tarafımıza yönlendirilmişti. Katater anjiyografide en dar yerinde 8 mm ölçülen tip A PDA saptandı. Balon ile test oklüzyonu yapılıp vazoreaktivite değerlendirildikten sonra ADO I 12/10 mm kullanılarak PDA kapatıldı. Kontrol anjiyoiogramında cihazın ampullaya tam olarak oturduğu ve rezidüel şant olmadığı izlendi. Ertersi gün kontrol ekokardiyografide cihazın embolize olduğu görüldü. Floroskopide cihazın desendan aortada yerleştiği saptandı. Katater anjiyografide bağlantı vidası aşağı doğru bakan cihaz klasik olarak kullanılan "snare" ile yakalama yerine kısa sürede tekrar vidalanarak 7F kılavuz katater içerisinden dışarı alındı. Ardından PDA ADO I 14/12 mm cihaz kullanılarak embolize edildi. İzlemlerinde pulmoner arter basıncı düşük olarak takip edildi.
SONUÇ: Transkatater yolla PDA kapatılması sonrası cihaz embolizasyonu nadir rastlanılan bir komplikasyondur. Cihaz geri alınması için en sık tercih edilen yöntemler "snare" ile yakalama ve bioptome kullanılmasıdır. Cihazın uygun pozisyonda yerleştiği seçilmiş olgularda embolize cihazın yeniden vidalama yöntemiyle geri alınması güvenli ve hızlı sonuç veren bir yöntemdir.

Anahtar Kelimeler: patent duktus arteriyozus, duct occluder, duktus okluder, cihaz embolizasyonu, cihaz geri alınması.

Resim 1

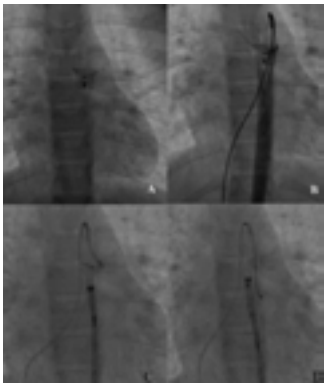

Resim 1. A) Desendan aortada embolize olmuş duktus okluder cihazının yerleşimi B) Anjiyografi ile cihazın yerinin belirlenmesi C) Embolize olmuş duktus okluder cihazının tekrar vidalanması D) Cihazının taşıyıcı kılıf çine alınması

EP-035

LifeTech multifunctional occluder cihazı (MF- Konar) kullanılarak transkataeter yolla ventriküler septal defekt kapatılması; tek merkez deneyimi

Alper Güzeltaş, Selman Gökalp, İbrahim Cansaran Tanıdır, Erman Çilsal, Sezen Ugan Atik, Recep Şiyar Balık, Murat Şahin
Sağlık Bilimleri Üniversitesi,Mehmet Akif Ersoy Göğüs Kalp ve Damar Cerrahisi Eğitim Araştırma Hastanesi, Çocuk Kardiyoloji Kliniği, İstanbul

GİRİŞ-AMAÇ: Bu çalışmada transkatater yolla ventriküler septal defekt (VSD) kapatılmasında LifeTech multifunctional occluder cihazı (MF- Konar) kullanımının etkinlik ve güvenilirliği değerlendirilmesi amaçlandı.
YÖNTEM: Kliniğimizde 2016-2021 yılları arasında MF-Konar cihazı kullanılarak transkateter yolla VSD kapatılan hastaların demografik ve klinik özellikleri ile izlem sonuçları retrospektif olarak değerlendirilmiştir.
BULGULAR: MF-Konar cihaz kullanılarak transkatater yolla VSD kapatılması işlemi 57 hastanın 56'sında başarıyla sonuçlandı. Bir hastada iki ayrı VSD kapatma girişimi oldu. Hastaların 24'ü erkek 31'i kız, ortanca yaşı 15,33 yıl (12 ay– 60 yıl), ortanca ağırlığı 50 kg (6.5–78) bulundu. VSD hastaların 50'sinde perimembranöz, 3'ünde musküler, 3'ünde geçirilmiş cerrahi sonrası rezidüel olarak sınıflandırıldı. Katater anjiyografide ortalama Qp/Qs 2.3 (1.5-2,8), ortalama pulmoner arter basıncı 18 mmHg (11-43), VSD'nin en dar çapı 6.5 mm (3-12) bulundu. En sık tercih edilen cihazlar 10/8 mm (16 hasta), 12/10mm ve 9/7mm (12 hasta) iken 14/12mm (8 hasta), 8/6 mm (6 hasta), 6/4 mm (2 hasta) daha az kullanılmıştı. İşlem ve floroskopi süreleri sırasıyla 41 dakika (20-100) ve 778 saniye (202 -2056) bulundu. Prosedür retrograd, antegrad, jugular veya hibrid yolla uygulandı (sırasıyla 28, 25, 2 ve 1 hasta). Bir hastada işlem sırasında gelişen komplet atriyoventriküler blok nedeniyle cerrahi kapatma tercih edildi. Ortalama izlem süresi 216 gündü (33–537). Diğer hastaların izlem süresinde mortalite ve major komplikasyon gözlenmedi. Toplam dört hastada minör komplikasyonlar gözlendi (rezidüel şant, nodal ritm, perikardiyal efüzyon ve ikinci derece atriyoventriküler blok).
SONUÇ: MF-Konar cihazı kullanılarak transkatater yolla VSD kapatılması etkili ve güvenli bir yöntemdir. Düşük profilli, esnek ve her iki tarafından kullanılabilmesi nedeniyle kullanıcı dostu olan bu yeni cihaz transkatater yolla VSD kapatılmasının en korkulan komplikasyonu olan komplet atriyoventriküler blok gelişme riskini azaltan önemli bir alternatif olabilir.

Anahtar Kelimeler: LifeTech multifunctional occluder, MF- Konar, transkatater, ventriküler septal defekt

resim-1

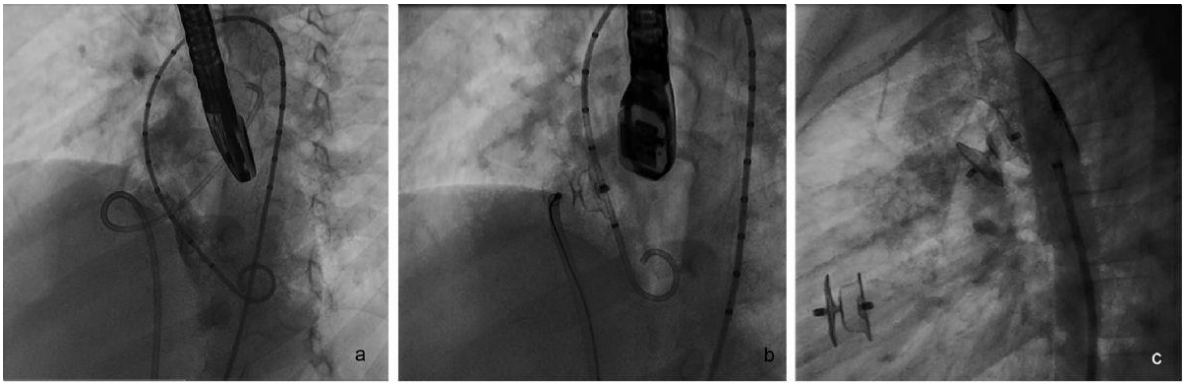

MFO-Konar cihazi ile kapatilmis VSD. Ayni hastada es zamanli olarak PDA da MFO Konar cihazi ile kapatilmis

Resim-2

MFO konar cihazinin grorunumu

EP-036

Opere Sağ Ventrikül Çıkım Yolu Patolojilerinde Perkütan Pulmoner Kapak İmplantasyonu Tecrübemiz

Bekir Yükçü, Merve Maze Aydemir, Selman Gökalp, Erman Çilsal, Mehmet Akın Topkarcı, Murat Şahin, İbrahim Cansaran Tanıdır, Alper Güzeltaş
Sağlık Bilimleri Üniversitesi,Mehmet Akif Ersoy Göğüs Kalp ve Damar Cerrahisi Eğitim Araştırma Hastanesi, Çocuk Kardiyoloji Kliniği, İstanbul

GİRİŞ-AMAÇ: Perkütan pulmoner kapak implantasyonu (PPKİ), cerrahiye kıyasla daha düşük riskle ve giderek artan sıklıkla uygulanan alternatif bir tedavi yöntemidir. Melody, Edwards Sapien ve Meril's Myval kapaklar ülkemizde en sık implante edilen protezlerdir. PPKİ endikasyonları cerrahi müdahalelerle aynı olmakla birlikte perkütan işlem için protezin maksimum çapı ile sınırlıdır. Bu nedenle, bu prosedürden fayda görebilecek hastaları seçerken doğru bir preoperatif değerlendirme büyük önem taşımaktadır. Bu çalışma, merkezimizde yapılmış olan PPKİ deneyimini değerlendirmeyi amaçlamaktadır.
YÖNTEM: Ocak 2015 ile Aralık 2021 tarihleri arasında merkezimizde PPKİ uygulanan hastalar çalışmaya dahil edildi. Hastaların klinik ve demografik özellikleri, işlem detayları, komplikasyonları ve takip verileri hastane veri tabanı kullanılarak retrospektif olarak kaydedildi.
BULGULAR: Toplamda 157 hastaya PPKİ işlemi uygulandı. Hastaların %58,5'i erkek (n=92), %41,5'i kadındı (n=65). Ortalama yaş 18,5 yıl (5,8-63 yıl), ortalama ağırlık 55,4 kg (17-100 kg) idi. Altta yatan birincil tanı %78,9 ile Fallot tetralojisiydi (n=124/157). En sık görülen semptom yorgunluktu. Sekizi hibrit prosedür olmak üzere 91/157 (%57,9) olguda kapak implantasyonu ile eş zamanlı olarak stent uygulandı. 107 hastada nativ sağ ventrikül çıkım yoluna (RVOT), 34 hastada kondüite, 14 hastada önceki protez kapak içerisine, 2 hastada da atriyal apnedajdan yapılmış kapak içerisine PPKİ uygulandı. Anjiyografi sırasında stentlerin median sağ ön oblik ve lateral çapları sırasıyla 26,1 mm (15-33 mm) ve 26,8 mm (13-34,1 mm) ölçüldü. İmplante edilen kapak boyutları Edwards Sapien XT ve S3 için 20-29 mm (n=116) ve Melody için 18-24 mm (n=11), Meril's Myval için 23-32mm (n=30) idi. Takip süresince (ortalama 19,6 ay) ölüm saptanmadı. İki hastada işlem esnasında stent embolizasyonu nedeniyle cerrahi ihtiyacı oldu. Beş hastada işlem esnasında ventriküler aritmiler gözlendi, 2 hastada kardiyoverisyon ihtiyacı oldu. Bir hastada renal arter kanaması saptandı ve sol üst lob renal arter embolizasyonu uygulandı. Bunların haricinde işlem esnasında balonda patlama (%0,06), işlem sonrası hemoptizi (%0,03), paravalvüler kaçak (%0,02) şeklinde minör komplikasyonlar izlendi. Protez kapak tüm hastalarda fonksiyoneldi.
SONUÇ: PPKİ, hem doğal hem de konduitli RVOT disfonksiyonu olan hastalarda güvenli bir alternatif olabilir. Bu prosedür için ideal adayları seçerken dikkatli bir anatomik ve hemodinamik değerlendirme oldukça önemlidir. Ayrıca, yeni protezler ve gelişen teknoloji ile daha geniş RVOT'lu hastalarda da etkin ve başarılı bir şekilde kullanılabilmektedir.

Anahtar Kelimeler: Perkütan pulmoner kapak implantasyonu, Melody transkateter pulmoner kapak, Edwards Sapien kapak, Meril's Myval, Fallot tetralojisi

Tablo-1- Demografik ozellikler ve prosedur bilgileri

BAT:buyuk arterlerin transpozisyonu, DORV: cift cikisli sag ventikul, PS: pulmoner stenoz, RVOT:Sag ventrikul cikim yolu, VSD: ventrikuler septal defekt

EP-037
Pediatrik infektif endokardit tanısında 18F-FDG PET/BT kullanımının yeri

Selman Gökalp[1], Sezen Ugan Atik[1], Bekir Yükçü[1], Erman Çilsal[1], Recep Şiyar Balık[1], Sertaç Asa[2], Seçkin Bilgiç[2], Alper Güzeltaş[1]
[1]Sağlık Bilimleri Üniversitesi,Mehmet Akif Ersoy Göğüs Kalp ve Damar Cerrahisi Eğitim Araştırma Hastanesi, Çocuk Kardiyoloji Kliniği, İstanbul
[2]İstanbul Üniversitesi- Cerrahpaşa Cerrahpaşa Tıp Fakültesi, Nükleer Tıp Anabilim Dalı, İstanbul

GİRİŞ-AMAÇ: İnfektif endokardit (İE) klinik, mikrobiyolojik ve görüntüleme yöntemleri birlikte kullanılarak tanı konulan ve ağır sonuçları olabilen bir hastalıktır. Sağ taraflı endokarditler ve prostetik materyal kullanılan çocuk hastalarda tanı konulması zordur. Bu çalışmada floro-18 florodeoksiglukoz pozitron emisyon tomografi/ bilgisayarlı tomografinin (18F-FDG PET/BT) çocuklarda İE tansında kullanımının yerini değerlendirmeyi amaçladık.
YÖNTEM: İE tanısı modifiye Duke kriterleri kullanılarak konuldu. Görüntüleme işlemi supin pozisyonda yatarken GE Discovery-710 PET-BT cihazı ile gerçekleştirildi. 18F-FDG (5.5 MBq/kg) enjeksiyonu dışında kontrast madde kullanılmadı. PET çalışması üç boyutlu modda her pozisyon için 2 dakikalık çekim süresinde çocuğun ağırlığına uygun olarak, baş-topuk arası tüm vücut, ilk enjeksiyondan bir saat sonra 5 dakikalık yalnız kardiyak tarama kullanılarak yapıldı.
BULGULAR: Çalışmaya Aralık 2018 - Aralık 2021 tarihleri arasında kurumumuzda İE tanısı konulan 27 çocuk hasta alındı. Hastaların 18'i erkek, 9'u kız; ortanca yaşı 13,4 yıl (1,2 – 25 yaş); kilosu 34 kg (7–65kg) bulundu. En sık başvuru yakınması olan ateşi (19 hasta), öksürük (4 hasta) ve göğüs ağrısı (3 hasta) takip ediyordu. Semptomların ortaya çıkışından tanı konulana kadar geçen ortalama süre 7 gündü. Akut lenfoblastik lösemi tanısı olan birisi dışında tüm hastalarda doğumsal veya kazanılmış kalp hastalığı tanısı mevcuttu. Hastaların yirmi ikisi daha önce kalp cerrahisi geçirmiş, 19'unda prostetik materyal kullanılmıştı. İE sekiz hastada sol kalp yapılarını 19'unda sağ kalp yapılarını etkilemişti. Dokuz hastada kalp dışı tutulum tespit edildi. Tedavi yanıtını değerlendirmek için iki kez 18F-FDG PET-BT çekilen tek hastada infeksiyonun gerilediği tespit edildi.
SONUÇ: Transtorasik veya transözafageal ekokardiyografi kullanılarak endokardit tanısı konulması görüntü penceresinin yetersiz ve görüntülemenin net yapılamadığı durumlarda, özellikle konduit ve benzeri prostetik materyal kullanılan hastalarda zor olabilir. Tanıda şüpheye düşülen bu hasta grubunda PET/BT kullanılması pediatrik İE tanısının doğrulanması için alternatif bir tanı yöntemi olarak kullanılabilir.

Anahtar Kelimeler: infektif endokardit, positron emisyon tomografisi, 18F-FDG, PET/BT

Demografik veriler

Hasta sayısı	27
Kız	18 (%67)
Yaş (Ort)	13,4 yıl (1,2-25 yaş)
Kilo (Ort)	34 kg (7-65kg)

Hastaların klinik özellikler

Başvuru şikayeti ateş olanlar	19 hasta (%70)
Semptomdan tanıya kadar geçen süre	7 gün
Kardiyak cerrahi öyküsü	22 hasta
Prostetik materyal öyküsü	19 hasta
Doğumsal kalp hastalık öyküsü	26 hasta
Doğumsal kalp hastalığı olmayan	1 hasta (Akut Lenfoblastik lösemi)

İnfektif Endokardit verileri

Tanıda 18-FDG PET/BT kullanılan	16 hasta (%67)
Sağ kalpte infektif endokardit bulgusu	19 hasta (%70)
Sol kalpte infektif endokardit bulgusu	8 hasta (%30)
Kalp dışı tutulumu	9 hasta (%33)

EP-038
Büyük Arterlerin Posterior Transpozisyonu Tanılı Hastaların Değerlendirilmesi

Pelin Ayyıldız[1], Fatma Sevinç Şengül[1], Erkut Öztürk[2], Ensar Duras[1], Alper Güzeltaş[1], Sertaç Haydin[3]
[1]Sağlık Bilimleri Üniversitesi Mehmet Akif Ersoy Göğüs Kalp ve Damar Cerrahisi Eğitim ve Araştırma Hastanesi, Çocuk Kardiyolojisi Bilim Dalı, İstanbul
[2]Sağlık Bilimleri Üniversitesi Başakşehir Çam ve Sakura Şehir Hastanesi, Çocuk Kardiyolojisi Bilim Dalı, İstanbul
[3]Saglik Bilimleri Üniversitesi, Mehmet Akif Ersoy Göğüs Kalp ve Damar Cerrahisi Eğitim ve Araştırma Hastanesi, Pediyatrik Kalp ve Damar Cerrahisi Kliniği, İstanbul

Giriş ve Amaç: Büyük arterlerin posterior transpozisyonu (p-TGA), sağ ventrikülden çıktıktan sonra aortun sağ ve posterior seyri ile karakterize nadir görülen bir transpozisyon şeklidir. İlk vaka 1969 yılında Quero-Jimenez ve arkadaşları tarafından bildirilmiştir. Bu nadir tanıya sahip 9 hastamızın demografik, ekokardiyografik ve cerrahi özelliklerini detaylı olarak burada sunmak istiyoruz.
Yöntem: 2015-2021 yılları arasında kliniğimize başvuran TGA hastalarının kayıtları geriye dönük olarak incelendi ve pTGA tanısı alan 9 hasta çalışmaya dahil edildi. Hastaları demografik, ekokardiyografik verileri ve cerrahi raporları incelendi.
Bulgular: Hastalardan sekizi erkek, biri kız idi. Ortanca başvuru zamanı 3 ay (23 gün-14ay) idi. Hastalar kliniğe genellikle siyanoz, hızlı nefes alıp verme veya pediatri muayenesinde saptanan üfürüm nedeni ile başvurmuştu. Ekokardiyografik değerlendirmelerde atriyoventriküler ilişki konkordan ve ventriküloarteryel ilişki diskordandı. Tüm hastalarda aortanın pulmoner arterin sağında ve posteriorunda lokalize olduğu normale yakın bir büyük arter ilişkisi vardı. Tüm hastalarda çoğunlukla doubly committed olan bir ventriküler septal defekt (VSD) mevcuttu. Ekokardiyografik değerlendirmelerde ek olarak patent duktus arteriozus, atrial septal defekt, pulmoner hipertansiyon, ek VSDler, pulmoner stenoz ve arkus hipoplazisi saptanan diğer patolojilerdi. 2 hastaya başvuru öncesi dış merkezde pulmoner bant yapılmıştı. Tüm hastalar opere edildi ve 7 hastada Lecompte manevrası gerekmeden arteryel switch yapıldı.
Sonuç: Büyük arterlerin transpozisyonu tüm konjenital kardiyak anomalilerin %5-7'sini oluşturur ve pTGA bu patolojinin nadir görülen bir türüdür. Şimdiye dek bir insidans bildirilmemiştir. Belirli ekokardiyografik özellikleri olan bu nadir patolojinin ameliyat tekniklerinde değişiklik gerekebileceğini vurgulamak istedik. Aort ile karşılaştırıldığında pulmoner gövdenin önde yerleşimi ve kısalığı, ayrıca sol koroner arterin posterior yerleşimi ve uzunluğu, genellikle bir Lecompte manevrası gerekmese de, düzeltme için engel oluşturabilmektedir.

Anahtar Kelimeler: büyük arterlerin posterior transpozisyonu, ekokardiyografi, pediatri

Resim1

Sag ventrikulden cikan aort ve sol ventrikulden cikan pulmoner arter, ventrikuler septal defekt

Resim2

Parasternal kisa eksende sagda arkada yerlesimli aort ve solda onde yerlesimli pulmoner arter ve dalları

Resim3

Parasternal kisa eksende aort ve pulmoner kapak iliskisi- sagda ve arkada yerlesimli aort kapak

EP-039

Yeni kurulan bir merkezde arteriyel switch operasyonu yapılan büyük arter transpozisyonlu olguların kısa-orta dönem izlem sonuçlarının değerlendirilmesi

Emine Gülşah Torun[1], Gökçe Kaş[1], Hazım Alper Gürsu[2], Ibrahim Ilker Çetin[3], Başak Soran Türkcan[4], Atakan Atalay[5], Ibrahim Ece[2]
[1]Ankara Şehir Hastanesi, Çocuk Hastanesi, Çocuk Kardiyoloji Kliniği, Ankara
[2]Sağlık Bilimleri Üniversitesi, Çocuk Sağlığı ve Hastalıkları Ana Bilim Dalı, Çocuk Kardiyoloji Kliniği, Ankara
[3]Yıldırım Beyazıt Üniversitesi, Çocuk Sağlığı ve Hastalıkları Ana Bilim Dalı, Ankara
[4]Ankara Şehir Hastanesi, Çocuk Kalp-Damar Cerrahisi Kliniği, Ankara
[5]Sağlık Bilimleri Üniversitesi, Kalp-Damar Cerrahisi Ana Bilim Dalı, Çocuk Kalp-Damar Cerrahisi Kliniği, Ankara

GİRİŞ: Arteriyel switch operasyonu (ASO), günümüzde büyük arter transpozisyonu olan hastalarda ilk tercih edilen cerrahi tedavidir. Bu çalışmada yeni kurulan merkezimizde büyük arter transpozisyonunda (D-TGA) ASO'nun kısa-orta dönem sonuçlarını değerlendirmeyi amaçladık.
YÖNTEM: Merkezimizde Ekim 2019-Eylül 2021 tarihleri arasında ASO yapılan 40 hastanın tıbbi kayıtları retrospektif olarak incelendi. Hastaların preoperatif ve postoperatif kısa dönem takipleri kaydedildi. Taburculuk sonrasında 5-6. ve 11-12. ayarlardaki poliklinik visitlerindeki ekokardiyografik değerlendirmeleri incelendi.
BULGULAR: Hastaların 25'i (%62.5) erkekti, 29'u (%72.5) miadında (≥38 hf) doğmuştu, ağırlıkların ortalaması 3035,6 ± 500,6 gr idi. 23 olguda (%57.5) tanı D-TGA + intakt ventriküler septum, 15 olguda (%37.5) ise D-TGA + ventriküler septal defekt (VSD) ve 2'si (%5) Taussig-Bing anomalisi idi. Tanı tüm olgularda ekokardiyografi ile kondu. Tüm hastalar preoperatif dönemde prostaglandin infuzyonu almıştı. Hastaların %32.5'ine (n=13) operasyon öncesi restriktif ASD ve sturasyon düşüklüğü nedeniyle balon atrial septostomi ve bir tanesine ek olarak aort koarktasyonu için balon anjioplasti işlemi yapıldı. ASO'nun yapıldığı gün ortancası (min-max) 8.5 (1-60) gün idi. Hastaların 3'ü intraoperatif ve 3'ü postoperatif erken dönemde (<15 gün) sepsis ve/veya multiorgan yetmezliği nedeniyle kaybedildi. Exitus olan hastaların 5'i D-TGA+VSD idi. Hastaların ikisi postoperatif dönemde ECMO ile takip edildi. Bu hastalardan biri ECMO'ya bağlı iken eksitus oldu. Cinsiyet, doğum haftası, doğum kilosu, operasyon zamanı ile exitus olan hastalar arasında istatistiksel olarak ilişki saptanmadı. Hastaların postoperatif mekanik ventilatör desteği aldıkları gün ortancası (min-max) 11 (4-59) gün ve hastanede yatış süresi ortancası (min-max) 27 (10-90) gün idi. Hastaların operasyon zamanı ile hastanede yatış süresi arasında pozitif korelasyon saptanmıştır (p=0.03, r= 0.504). Hastaların postoperatif erken dönemdeki, 5-6. ay ve 11-12. ay takiplerindeki ekokardiyografik bulguları Tablo 1 de gösterilmiştir. Hastalardan 2 tanesinde postoperatif dönemde ritim bozukluğu gelişmiştir ve antiaritmik ilaç tedavisi ile kontrol altına alınmıştır. 34 hastanın 17'sinin takipleri hastanemizde devam etmektedir. Bu hastalardan ikisine supravalvular neoaortik darlık ve bir hastaya da neopulmoner periferik darlık nedeniyle balon anjioplasti yapılmıştır. Takipli hastalardan hiçbirinin tekrar operasyon ihtiyacı olmamıştır ve mortalite oranı sıfırdır.
SONUÇ: Erken yenidoğan döneminde yapılan ASO düşük morbidite ve mortalite ile ilişkilidir. VSD'nin eşik ettiği TGA'lı hastalarda mortalite oranı daha yüksek bulunmuştur. Bu durumun merkezin cerrahi deneyimi ile ilgili olduğu ve artan cerrahi deneyim ile azaltılabileceğini düşünmekteyiz. ASO yapılan hastalar periyodik aralıklarla takip edilmeli ve gelişen komplikasyonlar cerrahi veya transkateter yeniden girişim ihtiyacı açısından değerlendirilmelidir.

Anahtar Kelimeler: Arterial switch operasyonu, büyük arter transpozisyonu, yenidoğan

Tablo 1

		Postoperatif (n=34)	5-6.ay (N=17)	11-12. ay (n=10)*
Neoaortik darlık	Hafif Orta Ağır	5	1 1 1	1 1
Neoaortik yetmezlik	Hafif	16	6	4
Neopulmoner darlık	Hafif Orta	9 1	6 3	3
Neopulmoner periferik darlık	Hafif Orta Ağır	3 2 1	5 1	4 1
Neopulmoner yetmezlik	Hafif	19	8	3

Postoperatif dönem ekokardiyografik bulgular

EP-040

Katekolaminerjik Polimorfik Ventriküler Taşikardi Hastalarında Tedavi Yaklaşımları; Tek Merkez Deneyimi

Sinem Nur Selçuk, İlker Ertuğrul, Hayrettin Hakan Aykan, Ebru Aypar, Dursun Alehan, Tevfik Karagöz
Hacettepe Üniversitesi, Çocuk Sağlığı ve Hastalıkları Anabilim Dalı, Çocuk Kardiyoloji Bilim Dalı, Ankara

Giriş ve Amaç: Katekolaminerjik polimorfik ventriküler taşikardi (CPVT), hayatı tehdit edici ventriküler taşikardilere yol açan ve sıklıkla çocukluk çağında bulgu veren kalıtımsal aritmi sendromlarından biridir. Uygun tedavilerle morbidite ve mortalitenin önlenebilmesi açısından önemli bir hastalıktır. Ventriküler aritmilerin önlenmesi için medikal tedavi, yaşam tarzı değişiklikleri ve kardiyak sempatik denervasyon (CSD) uygulanmaktadır. Hayatı tehdit edici ventriküler aritmi ataklarının önlenemediği hastalarda implante edilebilir kardiyak defibrilatörler (ICD) kullanılır. CPVT patofizyolojisinin daha iyi anlaşılması ve klinik deneyimler doğrultusunda tedavi yaklaşımları yıllar içinde değişmektedir. Bu çalışmada, ünitemizde izlenen CPVT hastalarının almakta olduğu tedavilerin incelenmesi amaçlanmıştır.
Yöntem: Hacettepe Üniversitesi İhsan Doğramacı Çocuk Hastanesi Çocuk Kardiyoloji bölümünde 2005-2022 yılları arasında CPVT tanısı ile izlenen 21 hastanın dosyaları retrospektif olarak incelendi.
Bulgular: İzlemdeki hastaların demografik özelliklerine bakıldığında yaş ortalaması 14.7 ±5.2 yıl (5-22 yıl), tanı yaşı ortalaması 9.8 ±5 yıl (3-22 yıl) bulundu. Hastalardan biri tanı esnasında, biri ise tanı aldıktan kısa süre sonra eksitus oldu. Tanı esnasında eksitus olan hasta dışındaki tüm hastalara (n=20) tedavide esas olan medikal tedavi için beta bloker tedavi başlanmıştı, hastaların %35'inde betabloker tedavisine sodyum kanal blokeri de eklenmişti. Medikal tedaviler incelendiğinde 8 hastanın (%40) propranolol, 6 hastanın (%30) nadolol ve flekainid, 5 hastanın (%25) nadolol, 1 hastanın (%5) propranolol ve flekainid kullanmakta olduğu görüldü. Cerrahi olarak 10 hastaya (%50) bilateral CSD yapılmıştı ve 9 hastada (%45) ICD implante edilmişti.
Tedavi kombinasyonlarına bakıldığında, tek başına medikal tedavi alan 6 hasta (%30) olduğu; medikal tedavi alan ve CSD uygulanan 5 hasta olduğu; medikal tedavi alan ve ICD implante edilmiş olan 4 hasta olduğu; medikal tedavi alan ve hem CSD uygulanan hem de ICD implante edilmiş olan 5 hasta olduğu görüldü. (Tablo 1)
Sonuç: CPVT yüksek mortaliteye sahip bir hastalıktır. Bu hastalığın tedavisinde ICD implantasyonu, yüksek yan etki ve uygunsuz şok oranına sahiptir. Önceki yıllarda tedavi basamaklarında ICD daha önde yer almaktayken, artık hasta seçiminde daha dikkatli olunması önerilmektedir. Cerrahi CSD, ICD implantasyonu gerekliliğini ertelemektedir. Hastaların klinik izleminde, efor testleri tedavi etkinliğinin değerlendirilmesinde yardımcıdır.

Anahtar Kelimeler: ICD, kardiyak kanalopatiler, kardiyak sempatik denervasyon

Tablo 1

TEDAVİ	İLAÇ	SAYI	%
MEDİKAL TEDAVİ			
	PROPRANOLOL	4	20
	NADOLOL	2	10
MEDİKAL TEDAVİ + CSD			
	NADOLOL	2	10
	PROPRANOLOL	1	5
	PROPRANOLOL + FLEKAİNİD	1	5
	NADOLOL + FLEKAİNİD	1	5
MEDİKAL TEDAVİ + ICD			
	NADOLOL + FLEKAİNİD	2	10
	NADOLOL	1	5
	PROPRANOLOL	1	5
MEDİKAL TEDAVİ + CSD + ICD			
	NADOLOL + FLEKAİNİD	3	15
	PROPRANOLOL	2	10
TOPLAM		20	100

Tablo 1 Hastaların tedavi kombinasyonları ve kullanılan ilaçların dağılımı. CSD, kardiyak sempatik denervasyon; ICD, implante edilebilir kardiyak defibrilatör.

EP-041
Sjögren Sendromlu anne bebeklerinde görülen AV blok üzerine anne sütünün kesilmesinin etkisi

Sedat Öztürk, Ali Baykan, Alper Doğan, Yunus Emre Kum
Erciyes Üniversitesi Çocuk Sağlığı ve Hastalıkları ABD. Çocuk Kardiyoloji, Kayseri

GİRİŞ: Sjögren (SS) sendromu Ro/SSA ve La/SSB pozitif annelerin bebeklerini etkiler.
Sjögren sendromu deri döküntüsü, sitopeni ve konjenital kalp bloğu (KKB) dahil olmak üzere çeşitli klinik bulgularla ilişkilidir.
Konjenital kalp bloğu, atriyoventriküler (AV) bloğa dönüşebilen ölümcül en şiddetli klinik bulgudur.
Maternal Ro/SSA ve La / SSB antikorları ile KKB gelişimi arasında güçlü bir ilişki vardır. Doğum sonrası anne sütünden geçen maternal otoantikorlara bağlı tam kalp bloğu gelişime riski olduğunu gösteren yayınlar da mevcuttur.(1)
OLGU: 5 aylık kız hasta, bradikardi tespit edilmesi nedeniyle polikliniğimize yönlendirildi. 26 yaş annenin 2.gebeliğinden 1. yaşayan olarak miadında,3200gr, C/S ile doğduğu, soy geçmişinde annesinde Sjögren sendromu olduğu öğrenildi. Fizik muayenesinde ateş: 36,8 C °, nabız:96/dk, solunum sayısı: 36/dk, arteryel kan basıncı: 95/45 mmHg, saturasyon %100, vücut ağırlığı: 8kg (50-75 p) boy: 75 cm (25-50 p) ölçüldü. Muayenesinde anlamlı olarak bradikardi tespit edildi. Diğer sistem muayeneleri olağandı. Laboratuvar tetkiklerinde tam kan sayımı ve diğer biyokimyasal parametrelerinde anlamlı bulgu yoktu. Göğüs grafisinde özellik yoktu. Elektrokardiyografisi ikinci derece mobitz tip 2 blok ile uyumluydu (Resim1). Ekokardiyografisinde sistolik fonksiyonları normaldi ve belirgin kapak yetmezliği görülmedi. Hastadan gönderilen Ro/SSA ve La/SSB otoantikorları negatif geldi. Erişkin romatoloji bölümünce annenin bebeği emzirmemesi tavsiye edilmiş bunun üzerine anne sütü alımına ara verilen hastamız kontrole geldiğinde elektrokardiyografide kalp bloğunun tamamen düzeldiği tespit edildi.
TARTIŞMA: Farklı otoantikor türleri hem sistemik lupus eritamosus (SLE) hem de Sjögren sendromu hastalarının serumlarında bulunabilir.
SS hastalarında bulunan otoantikor örnekleri; Antinükleer antikor (ANA), anti-SSA/Ro (Ro52/Ro60), anti-SSB/La dır.(2)
Utero maternal IgG antikorları plasenta yoluyla fetal dolaşıma aktarılır ve doğumdan sonra anne sütünde salgı şeklinde IgA, IgM yapısındaki otoantikorlar anne sütü ile çocuğa transferi devam eder.(3) Yapılan sınırlı sayıda çalışmada, intrauterin dönemde konjenital kalp bloğu yapan antikorların, doğum sonrası anne sütü ile geçişinin devam ettiği bildirilmiştir.
SONUÇ: Bu olgunun takibinde Sjögren sendromu olan annenin bebeğinde konjenital kalp bloğu ile karşılaşıldığında bir süre anne sütüne ara verildiğinde kalp bloğunun düzelebildiğini gözlemlemiş olduk. Bu bilgi eşliğinde, Sjögren sendromlu anne bebeklerinde anne sütü ile beslemeye ara vermenin kalp ritminde düzelmede etkili olabileceğini düşünüyoruz. Bu yönde yapılacak gözlemlerin bu bilginin kanıt düzeyini arttıracağı kanısındayız.

Anahtar Kelimeler: Konjenital AV blok, sjögren sondromlu anne bebeği, AV blok üzerine anne sütü etkisi

Resim 1:ikinci derece mobitz tip 2

Resim 2:anne sütü kesildikten sonra AV blok düzelmiş hali

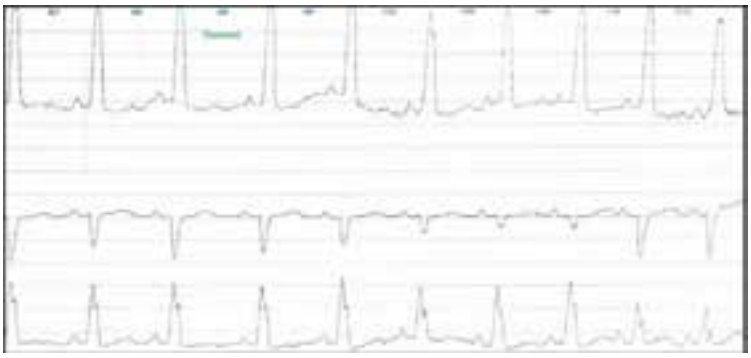

EP-042
Over Kist Rüptürü Ameliyatı Sonrası Gelişen İyatrojenik İliak Arteriyovenöz Fistül

Fatos Alkan[1], Fatih Düzgün[2]
[1]Celal Bayar Üniversitesi, Çocuk Kardiyoloji Bilim Dalı, Manisa
[2]Celal Bayar Üniversitesi, Radyoloji Ana Bilim Dalı, Manisa

İyatrojenik arteriyo-venöz fistüller (AVF) nadir ancak tanı ve tedavide cerrahi kapalı vasküler girişimlerin artmasıyla literatürde sıklığı artan ölümcül olabilen komplikasyonlardır. Fistül büyüklüğüne bağlı olarak operasyondan hemen sonra veya yıllar içinde konjestif kalp yetmezliği belirtileri, kardiyo-pulmoner belirtiler ve bacak ödemi ile prezente olabilirler. AVF düşünülen hastalarda dopler usg, bilgisayarlı tomografi (BT) veya manyetik rezonans (MR) anjiyografi gibi görüntüleme çalışmalarıyla tanı konulabilir. Cerrahi tedavinin yüksek morbidite ve mortalite oranları nedeniyle uygun hastalarda endovasküler stent greftleme yaklaşımı daha popüler görünmektedir. Overian kist rüptürü nedeniyle laparoskopi sonrası AVF gelişen ve endovasküler kaplı stent ile başarılı greftleme yapılan nadir bir iliak arteriyovenöz fistül olgusu bildirilmesi amaçlanmıştır.

Anahtar Kelimeler: İyatrojenik arteriyo-venöz fistül, endovasküler kaplı stent, overian kist rüptürü

Fig 1.

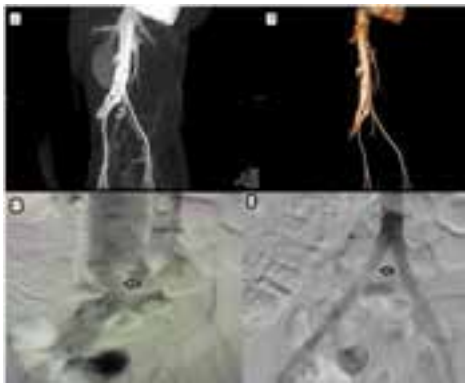

BT anjiyografi (Aorta). Sağ ana iliak arter ile sağ ana iliak ven arasındaki geniş bağlantılı ve VCI'de önemli dilatasyonu (ok) gösteren üç boyutlu rekonstrüksiyon görüntüleri (A, B). C- Sağ ana iliak arter ile sağ ana iliak ven (ok) arasında geniş fistül yolunu gösteren abdominal aorta anjiyogramı. D- Sağ ana iliak arterdeki fistül ve sakküler anevrizmaları kapatmak için kaplı stent yerleştirildi. Stentleme sonrası rezidü şant izlenmedi. Ok, stentin konumunu gösterir.

EP-043

Criss-Cross Pulmoner Arterler: 11 olgunun kardiyak ve ekstra-kardiyak vasküler anomalilerinin değerlendirmesi

Derya Bako[1], Serdar Epçaçan[2], Dilek Giray[2], Zerrin Kararkuş Epçaçan[3]
[1]Van Eğitim ve Araştırma Hastanesi, Pediatrik Radyoloji Kliniği, Van
[2]Van Eğitim ve Araştırma Hastanesi, Pediatrik Kardiyoloji Kliniği, Van
[3]Van Eğitim ve Araştırma Hastanesi, Pediatri Kliniği, Van

GİRİŞ-AMAÇ: Sol pulmoner arter, sağ pulmoner arterin superioru ve sağından köken aldığında, pulmoner arterler çaprazlaşır. Bu görünüme çaprazlaşan ya da criss-cross pulmoner arter anomalisi (CPA) adı verilmektedir. Söz konusu anomali nadir olup sıklıkla kompleks kardiyak patolojiler ile birliktelik gösterdiğinden, anomaliye hakim olunması eşlik edebilecek anomalilerin gözden kaçırılmaması ve ayrıntılı değerlendirilmesi açısından önem arz etmektedir (1-4). Bu bildiride criss-cross pulmoner arter saptadığımız 11 olgunun eşlik eden kardiyak ve ekstra-kardiak anomalilerini sunmayı amaçladık.
YÖNTEM: 2020-2021 yılları içerisinde ekokardiyografi ve/veya Bilgisayarlı Tomografi (BT) Anjiyografi ile criss-cross pulmoner arter tanısı konulan 11 olgu retrospektif olarak değerlendirildi.
BULGULAR: Olguların yaşı 1 gün ila 17 yaş arasında değişmekteydi. 6 olgu kız, 6 olgu erkekti. Tüm olgularda ekokardiyografi ve 16 kesitli BT cihazı ile hafif sedasyon eşliğinde, tetiklemesiz BT Anjiyografi incelemesi gerçekleştirilmişti (Resim 1). Tüm olgularda kompleks kardiyak ve vasküler anomaliler mevcuttu (Tablo1). Olguların sekizinde eşlik eden aortik ark anomalileri (aortik interruption, aort koarktasyonu, sağ arkus aorta) izlendi. Pulmoner stenoz saptanan 4 olgunun 3 ünde sol pulmoner arter orijininde stenoz mevcuttu, söz konusu olgularda sol pulmoner arter orijini ekokardiyografi ile net olarak görüntülenemediğinden dolayı BT incelemesi istenmişti.
SONUÇ: Yakın zamanlara kadar çok az criss-cross pulmoner arter vakası bildirilmiş olmakla birlikte; özellikle kesitsel görüntüleme yöntemlerinin iyileşmesi ve yöntemlere ulaşılabilirliğin artması criss-cross pulmoner arter tanısını artırmaktadır. Etiyolojisinde birçok etken bildirilmiş olmakla birlikte sıklıkla konotrunkal ayrışma bozukluğu ile ilişkilendirilmiş olması, sunduğumuz 8 olguda saptanan aort ark anomalileri ile de desteklenmektedir.

Anahtar Kelimeler: Criss-Cross Pulmoner Arterler, BT anjiografi, ek anomaliler

Resim 1

Olgu 5: Arkus aortada tübüler hipoplazi ve koarktasyon (sarı oklar), belirgin geniş criss-cross pulmoner arterler (beyaz oklar), dilate sol atriyum (yeşil ok).

Tablo1

Olgu	Yaş	Cinsiyet	Kardiyak anomaliler	Ekstrakardiyak –vasküler anomaliler
1	2 gün	K	VSD, ASD, kardiyomegali	Tip B aortik interruption, CPA, geniş PDA, aberran sağ subklavian arter, sol izole subklavian arter, persistan duktus venosus
2	30 gün	E	Biküspit aort, sekundum ASD, sol ventrikül hipertrofisi	Ağır aort koarktasyonu, CPA, sol bronkomalazi
3	4 yaş	K	DORV (opere), musküler VSD, MY	CPA, PS, sağ arkus ve desendan aort
4	4 gün	K	Ebstein anomalisi, TY, ASD	CPA, pulmoner arterlerde dilatasyon, aort koarktasyonu, sağ arkus, bovin ark, geniş PDA
5	34 gün	E	Geniş inlet VSD, subaortik stenoz, dilate LV ve LA, sekundum ASD	Aorta malalignment, arkus aortada tübüler hipoplazi ve koarktasyon, CPA, dilate pulmoner arterler
6	2 yaş	K	VSD, ASD (geniş sekundum), RV ve RA geniş	Sağ arkus aorta, CPA
7	14 yaş	E	TY, RV ve RA hafif geniş	CPA, ana pulmoner arterde genişleme, sol pulmoner arter orijininde PS
8	3 yaş	K	RV hafif dilate	CPA, sol pulmoner arter orijininde PS, göğüs duvarı asimetrisi
9	6 yaş	E	RV hafif hipertrofik, dilate koroner sinüs	CPA, sol pulmoner arter orijininde PS ve hipoplazi, persistan sol SVC, bronkus suis
10	5 ay	E	Fallot tetralojisi	Sağ arkus aorta, CPA
11	1 gün	K	ASD, PDA, biventriküler divertikül	aberran sağ subklvyen arter, CPA

VSD ventriküler septal defekt, ASD atriyal septal defekt, CPA criss-cross pulmoner arter, PDA patent duktus arteriosus, LV sol ventrikül, LA sol atriyum, RV sağ ventrikül, RA sağ atriyum, DORV çift çıkımlı sağ ventrikül, MY mitral yetmezlik, TY triküspit yetmezlik, PS pulmoner stenoz, SVC superior vena kava

EP-044
Perkütan Pulmoner Kapak İmplantasyonunun Elektrokardiyografik Bulgulara Etkileri

Merve Maze Aydemir[1], Bekir Yükçü[1], İbrahim Cansaran Tanıdır[2], Alper Güzeltaş[1], Yakup Ergül[1]
[1]Sağlık Bilimleri Üniversitesi Mehmet Akif Ersoy Göğüs Kalp ve Damar Cerrahisi Eğitim ve Araştırma Hastanesi, Çocuk Kardiyolojisi Bilim Dalı, İstanbul
[2]Sağlık Bilimleri Üniversitesi Başakşehir Çam ve Sakura Şehir Hastanesi, Çocuk Kardiyolojisi Bilim Dalı, İstanbul

Giriş ve Amaç: Perkütan pulmoner kapak implantasyonu (PPKİ), sağ ventrikül çıkım yolu disfonksiyonuna yol açan olan bazı konjenital kalp hastalıkları için güvenli ve uygulanabilir bir alternatif tedavi seçeneği haline gelmiştir. PPKİ'nin elektrokardiyografik değişiklikler üzerindeki etkileri bilinmemektedir. Bu çalışma, işlem öncesi ve sonrası EKG değişikliklerini değerlendirmeyi amaçlamaktadır.
Yöntem: Merkezimizde Ocak 2015 ile Mart 2020 tarihleri arasında 129 hastaya PPKİ işlemi yapıldı. Hastaların klinik ve demografik özellikleri, işlem detayları, 12 derivasyonlu EKG, Holter EKG ve izlem verileri hastane veri tabanı kullanılarak geriye dönük olarak kaydedildi. Eksik takip verileri olan hastalar çalışmaya dahil edilmedi.
Bulgular: Bu çalışmaya 55'i kadın (%43) ve 72'si erkek (%57) olmak üzere toplam 127 hasta dahil edildi. Ortalama yaş 18,5 yıl (5,8-63 yıl) idi. Altta yatan en sık tanı Fallot Tetralojisi idi (n=100/127). Hastaların %59,8'inde pulmoner yetersizlik, %7,9'unda pulmoner darlık ve %32,3'ünde mikst lezyon vardı. PPKİ öncesi ortalama QRS genişliği 141,8 ms (74-220 ms) ve PPKİ sonrası 140,6 ms (80-200 ms) idi. Düzeltilmiş QT aralığı işlem öncesi ortalama 429,1 ms (352-480 ms), işlem sonrası 432,5ms (385-500 ms) idi. Bu parametrelerin PPVI öncesi ve PPVI sonrası sonuçları arasında fark yoktu. Ortalama PPVI öncesi QT dispersiyonu 30,5 (10-130) ve PPVI sonrası hemen 27,4(4-83) idi ve son kontrolde QT dispersiyonu 24,7 (5-100) idi. QT dispersiyonu, PPVI hemen sonrası (ertesi gün) kısaldı ve takipte de kısalmanın belirginleştiği görüldü (sırasıyla P=0,04; P=0,001).
Sonuç: PPKİ, ventriküler repolarizasyonun homojen olmadığını gösteren QT dispersiyonunda kısalmaya ve bu şekilde malign aritmileri önlemeye yardımcı olabilir gibi görünmektedir.

Anahtar Kelimeler: Perkütan pulmoner kapak implantasyonu, aritmi, elektrokardiyografi, QT dispersiyonu

EP-045

Yenidoğanda Akut Solunum Sıkıntısının Nadir Bir Nedeni: Çift Aortik Ark Anomalisi

Melih Timuçin Doğan[1], Ahmet Sert[1], Mustafa Koplay[2], Murat Konak[3], Bahar Öç[4], Mehmet Öç[5]
[1]Selçuk Üniversitesi, Çocuk Sağlığı ve Hastalıkları Anabilim Dalı, Çocuk Kardiyoloji Bilim Dalı, Konya
[2]Selçuk Üniversitesi, Radyoloji Anabilim Dalı, Çocuk Radyoloji Bilim Dalı, Konya
[3]Selçuk Üniversitesi, Çocuk Sağlığı ve Hastalıkları Anabilim Dalı, Neonatoloji Bilim Dalı, Konya
[4]Selçuk Üniversitesi, Anesteziyoloji ve Reanimasyon Anabilim Dalı, Konya
[5]Selçuk Üniversitesi, Kalp ve Damar Cerrahisi Anabilim Dalı, Çocuk Kalp ve Damar Cerrahisi Bilim Dalı, Konya

Giriş ve Amaç: Embriyolojik olarak fetal yaşamda bronşiyal ark sisteminin anormal regresyonu sonucu ortaya çıkan aortik ark anomalileri trakea ve/veya özofagusu tam ya da inkomplet olarak sararak solunum sistemi semptomlarına neden olabilir. Hastalar özellikle tanısı konulamamış, respiratuar ya da gastointestinal sistem semptomlarına sahiptir. Klinik bulguların şiddeti kompresyonun derecesine göre değişmektedir. Vasküler ring anomalilerinde dispne, stridor, wheezing ve öksürük en sık görülen semptomlardır. Beslenmeyi takiben ortaya çıkan solunum sıkıntısı özofagus basısı sonucudur. Tüm kardiyovasküler anomalilerin %1'inden azını oluşturan vasküler ringler patolojik olarak komplet ve inkomplet olmak üzere iki grup altında toplanırlar. Komplet ringler trakea ve özofagusu tamamen çevreleyen anormal vasküler oluşumlardır. Bunlar arasında çift aortik ark, sağ arkus aorta ve sol ligamentum arteriyozum sayılabilir. İnkomplet vasküler ringler ise trakea ve özofagusu tamamen çevrelemeyen, ancak bası bulgularına yol açan anormal vasküler oluşumlardır. Bunlar arasında da innominant arter anomalisi, aberran çıkışlı subklavyan arter ve sol pulmoner arter anomalisi sayılabilir. Çift aortik ark en sık karşılaşılan vasküler ring anomalisi tipi olup özofagografide iki taraflı bası ile lümenin daralmış olarak görüntülenmesi karakteristik bir bulgusudur. En sık Fallot tetralojisi olmak üzere aort koarktasyonu ve patent duktus arteriouzus gibi kardiyovasküler anomaliler eşlik edebilir. Vasküler ring, erken teşhis ve tedavi ile birlikte tam şifa sağlanabilen bir durumdur.
Olgumuzu sunmamızın amacı nedeni açıklanamayan solunum sıkıntısı, stridor, hışıltı ve apne gibi solunum bulguları olan ve beslenme güçlüğü bulunan yenidoğan, süt çocuğu ve çocuklarda havayoluna bası olabileceğinin düşünülmesi ve etyolojide vasküler ring olabileceğinin akılda tutulmasıdır. Bu olguda yaşamın ilk gününde solunum sıkıntısı ile başvuran semptomları giderek artan, yapılan tetkikler sonucu çift aortik ark tanısı konan bir yenidoğan vakası sunmaktayız.
Olgu: Bir günlük term erkek bebek solunum sıkıntısı ve emmeme nedeniyle yenidoğan ünitesine yatırıldı. Spontan vajinal doğum ile miad 2690 gram ağırlığında doğan, APGAR skoru 1. dk. 5, 5. dk. 7 olan bebeğin fizik muayenesinde stridor, takipne, dispne, dinlemekle ekspiryum uzunluğu saptandı; diğer muayene bulgularında özellik yoktu. Çekilen akciğer grafisinde patoloji saptanmadı. Solunum sıkıntısı giderek artan hasta entübe edildi. Solunum sıkıntısı nedeni araştırılan hastaya kardiyak patoloji açısından ekokardiyografik inceleme yapıldı. Ekokardiyografik incelemede 2 ayrı arkustan baş ve boyuna giden damarların çıktığı ve 3 mm genişliğinde duktus arteriozus görüldü. Anatomiyi daha net değerlendirebilmek ve trakea ve özofagus basısını değerlendirebilmek için BT anjiografi çekildi. Trakea ve özofagusu çepeçevre saran çift aortik ark tanısı kesinleştirildi (figür 1). Cerrahi girişim için çocuk kalp damar cerrahisi ile değerlendirilen hasta acil opere edildi (figür 2). Operasyon sonrası solunum sıkıntısında dramatik düzelme görüldü.
Sonuç: Çift aortik ark varlığı cerrahi onarım öncesi yüksek basınç nedeniyle trakea duvarında güçsüzlüğe neden olan önemli nedenlerden biridir. Erken tanı ve geciktirilmemiş ark onarımı trakeobronşiyal kompresyonu azaltarak uzun dönemde sekel ihtimallerini oldukça azaltacaktır. Sonuç olarak, her ne kadar oldukça ender görülse de vasküler halka anomalileri yenidoğan, süt çocuğu ve çocukluk döneminde düzelmeyen hırıltılı solunum,stridor, apne, tekrarlayıcı pnömoni, beslenme sonrası artan solunum sıkıntısı varlığında havayoluna bası olabileceği düşünülmeli ve etyolojide vasküler ring akılda tutulmalıdır. Önemli mortalite ve morbiditeye neden olabilecek vasküler ring anomalileri, erken teşhis ve tedavi ile birlikte tam şifa sağlanabilen bir durumdur.

Anahtar Kelimeler: çift aortik ark, stridor, vasküler ring

Çift Aortik Ark

Figür 1: 3 boyutlu volume rendered posterior bakıda, her iki tarafta karotis ve subklaviyan arterleri ayrı ayrı veren, PDA ile (kısa ok) arkus oluşturan sağ dominant arkuslu (uzun ok) çift aortik ark izlenmektedir.

Çift Aortik Ark-Cerrahi

Figür 2: Çift Aortik Ark Cerrahi

EP-046
Ani kardiyak arrest gelişen ventriküler fibroma olgusu

Yasemin Nuran Dönmez[1], Serdar Epçaçan[1], Derya Bako[2], Dilek Giray[1], Zerrin Karakuş Epçaçan[3], Büşra Bilim Türkcan[3]
[1]Van Eğitim ve Araştırma Hastanesi, Pediatrik Kardiyoloji Kliniği, Van
[2]Van Eğitim ve Araştırma Hastanesi, Pediatrik Radyoloji Kliniği, Van
[3]Van Eğitim ve Araştırma Hastanesi, Pediatri Kliniği, Van

GİRİŞ-AMAÇ: Kalp tümörleri, çocukluk çağında nadir olarak görülür. Fibroma genellikle sol ventrikül septumunda veya ventriküllerin serbest duvarında yer alan, 1-10 cm boyutlarında tek bir lezyon ve heterojen katı bir kitledir. Ventriküler fibrom, hastanın yaşına veya tümörün boyutuna/lokalizasyonuna bağlı olarak asemptomatik olabilir veya yaşamı tehdit eden olaylara veya kalp yetmezliği, aritmi veya intrakardiyak obstrüksiyon nedeniyle ani ölüme neden olabilir. Burada ventriküler fibromlu 4,5 yaşında bir erkek çocukta hayatı tehdit eden bir olay nedeniyle ICD implantasyonu gerektiren ventriküler taşikardi vakasını sunmaktayız.
OLGU: 4.5 yaşında erkek, yoğunbakım ünitemize 112 aracılığı ile nakil edildi. Öyküsünde, evde aniden kötüleştiği, 112 ekiplerince en yakın sağlık kuruluşuna götürüldüğü, orada kardiyopulmoner resüsitasyon ve kardiyoversiyon uygulandığı öğrenildi. Başvuruda bilinç kapalı, entübe idi. Kan basıncı 52/32 mmHg, kalp tepe atımı 90/dk, s02 %95 idi. Dosya kayıtlarından olgunun 3 aylık iken sol ventrikül duvarından kaynaklı, dev kardiyak kitle (Resim1) tanısı aldığı, o dönemde aritmi, inflow ya da outflow obstrusiyonu olmadığından klinik izlem kararı alındığı, 3 yaşına kadar düzenli olarak geldiği poliklinik kontrollerinde herhangi bir anormallik ya da aritmi saptanmazken, 3 yaşında iken genel durumunda bozulma nedeni ile başvurduğu kliniğimizde sustained ventriküler taşikardi (Resim2) tanısı ile yatırıldığı, antiaritmik tedavi ile taşikardinin durdurulduğu, flekainid ve propronalol kombinasyonu ile olgunun taburcu edildiği ve ilk 6 aylık kontrollerde taşikardinin tekrarlamadığı ancak yaklaşık son 1 yıldır flekainidin aile tarafından verilmediği, sadece propronalol aldığı ve 1 yıldır pandemi nedeni ile kontrollere gelmediği öğrenildi. Son yoğunbakım yatışında amiodarone, propronalol ve flekainind ile sinus ritmi sağlandı. Belirgin nörolojik defisitleri mevcuttu. Kardiyak MR (Resim 3) da ilk bulgular ile kıyasla önemli bir değişiklik olmayan ve yoğunbakım tedavisi tamamlanan hastaya, tümörün miyokarda önemli derecede invaze olması sebebi ile total tümör rezeksiyonun mortalitesinin oldukça yüksek olması, subtotal rezeksiyonun ise VT riskini ortadan kaldırmayacağı düşüncesi ile ICD implantasyonu kararlaştırıldı ve ICD implnatasyonu için ileri merkeze yönlendirildi. ICD implanatasyonu sonrası 6 aylık izlemde EKG, ritim Holter ve ICD kontrollerinde taşikardi atağı izlenmedi. Nörolojik durumu tamamen normale gelen hasta halen sorunsuz takip edilmektedir.
SONUÇ: Kardiyak fibromalar rabdomiyomlarda klinik prezentasyon, tümörün lokalizasyonu, yaş gibi birçok faktöre bağlı olarak değişebilmektedir. Tanı yaşının erken olması, interventriküler septal tutulum ve yüksek tümör/kalp kütlesi oranı kötü prognoza işaret etmektedir. Tümörün lokalizasyonuna göre kapak yetmezliği veya darlığına, çıkışın darlığına, düşük kalp debisine, ventrikül disfonksiyonuna ve kalp yetmezliğine neden olabilir. Ayrıca iletim sistemlerini etkileyebilir ve atriyal veya ventriküler aritmilere ve ani kalp durmasına neden olabilir. Fibromalarda ventriküler fibrilasyon veya ani kardiyak arrest gibi katastrofik sonuçlara yol açabilen ventriküler taşikardi %64 olarak bildirilmiştir. ICD implantasyonu, total veya subtotal tümör rezeksiyonu, rezeke edilemeyen büyük defektler için tek ventriküler palyasyon ve kalp transplantasyonu gibi geniş bir tedavi yelpazesi vardır. Hastamızda, yüksek tümör/kalp boyutu oranı ve tümörün sol ventrikül serbest duvar ve apeksine geniş tutulumu nedeniyle cerrahinin yüksek morbidite ve mortalite oranına sahip olduğuna karar verildi. Bu nedenle ventriküler aritminin hayatı tehdit eden komplikasyonlarını önlemek için ICD implantasyonu yapıldı. Sonuç olarak, kardiyak fibromalı olgular, başvuru anında ve hatta yıllar sürren takiplerde asemptomatik olsa dahi, çocukluk çağında ve hatta yıllar sonar hayatı tehdit edici ani kardiyak olaylar gelişebileceğinden çok yakın takip gerektirmektedir

Anahtar Kelimeler: Fibroma, kardiyak arrest, ventriküler taşikardi, ICD implantasyonu

Resim 1

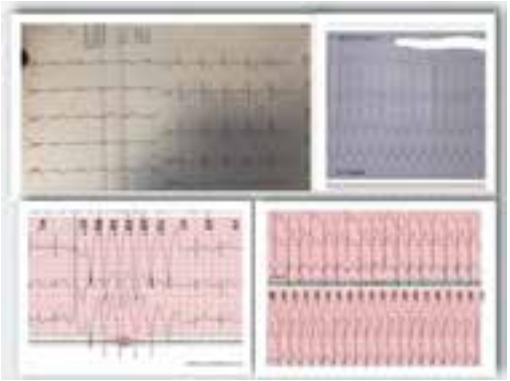

Olguya ait EKG ve ritim Holter kaydı örnekleri

Resim 2

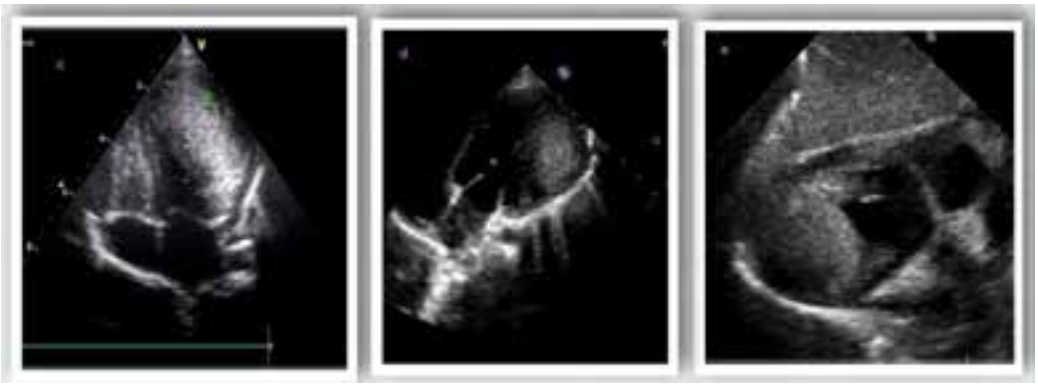

Olgunun ekokardiyografi görüntüleri

Resim 3

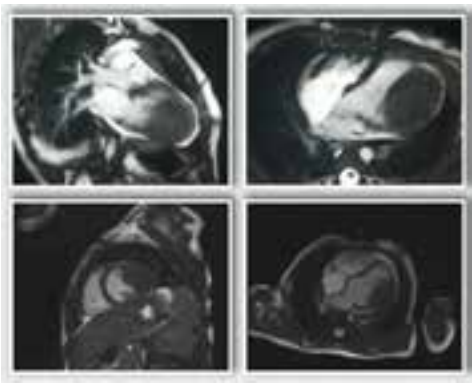

Olgunun kardiyak MR görüntüleri

EP-047
Trunkus arteriozuslu bir hastada üç boyutlu planlama yapılarak stent uygulanması

Akif Kavgacı[1], Semiha Tokgöz[1], Fatma İncedere[1], Osman Tunç[2], Serdar Kula[1]
[1]Gazi Üniversitesi Tıp Fakültesi Çocuk Kardiyoloji Bilim Dalı, Ankara, Türkiye
[2]BTech Innovation, Ankara, Türkiye

Giriş ve Amaç: Trunkus arteriosus, tüm doğumsal kalp hastalıklarının %1-4'ünü oluşturan nadir bir kardiyak anomalidir. Erken dönemde cerrahi veya transkateter müdahale hayat kurtarıcıdır. Operasyon öncesi dönemde anatominin tanımlanması çok önemlidir. İlişkili anomalilerin varlığı bu hastalarda cerrahi sonucu ve mortaliteyi etkilemektedir.
Otuz sekizinci gestasyon haftasında 2900 gr ağırlığında trunkus arteriozus tanısı olan hastamızın 3 boyutlu (3D) kardiyak modellemesi yapıldıktan sonra başarılı bir duktal stent girişimi gerçekleştirilmiştir. Amacımız komplike konjenital kalp hastalıklarında 3D modellemenin medikal takip, anjiografik ve/ veya cerrahi girişim kararlarında yardımcı olabileceğini göstermektir.
Olgu: Otuz sekizinci gestasyon haftasında 2900 gr doğan bebeğin fetal ekokardiyografisinde trunkus arteriosus, tek ventrikül (çift girimli sağ ventrikül), sağ atriyal izomerizm, atriyoventriküler kanal defekti tanıları mevcuttu. Doğumda oda havasında oksijen (O2) saturasyonu %78 olan hastanın 12 saat sonra oksijen saturasyonları %50 seviyesine düştü ve prostaglandin tedavisi başlandı. Postnatal 1. gününde yapılan BT anjiografik değerlendirmesinde sol pulmoner arterin patent duktus arteriosus (PDA) ile devamlılık göstermekte olup sağ pulmoner arterin trunkus brakiosefalikustan ayrılan kollateral vasküler yapı ile dolmakta olduğu raporlandı (Şekil 1).
Sol akciğerin beslenmesini sağlamak için gereken prostaglandin infüzyonunun yan etkilerinden kaçınmak ve hastayı prostaglandin bağımlılığından kurtarmak için duktal stent uygulaması yapılması planlandı. Anatominin daha iyi gösterilmesi ve duktal stent planının işlem öncesi detaylı değerlendirilmesi amacıyla BT görüntüleri 3D PDF olarak yeniden yapılandırıldı. Çalışma kapsamında, 3D planlama ve modelleme Mimics Innovation Suite 22.0 (Ma¬terialize, Leuven, Belgium) yazılımı kullanılarak gerçekleştirildi. Bu şekilde kardiyak görüntülerin yaygın kullanılan Adobe Acrobat Reader yazılımı aracılığıyla detaylı ve BT platformundan bağımsız olarak interaktif incelenmesi olanağı elde edildi. Oluşturulan 3D PDF döküman ile trunkal arktan ayrılan ve akciğere giden damarlar seyir ve lümen yapılarıyla detaylı olarak interaktif bir şekilde değerlendirildi (Şekil 2a,2b). Bu sayede uygun duktal stent yerleştirme planı işlem öncesi senaryolarla yapıldı. Postnatal 5. gününde hastanın sol pulmoner arter ile devamlılık gösteren atipik yerleşimli vertikal duktusuna stent uygulaması yapıldı.
Sonuç: Kardiyak anatominin iyi tanımlanması için BT anjio ve 3D baskı yaygın kullanılan tekniklerdir. Ancak, 3D baskıların maliyetlerinin yüksek olması ve BT görüntülerinin sadece radyoloji workstationlarında veya özel yazılımlarla çalıştırılabilmesi nedeniyle alternatif yöntemleri kullanma ihtiyacı doğmuştur. Klinik tecrübelerimize dayanarak 3D PDF'lerin bu noktada ucuz ve etkin çözümler sunmak adına klinisyenlere yardımcı olabileceği düşüncesindeyiz.

Anahtar Kelimeler: Trunkus arteriosus, 3D PDF, duktal stent

Şekil 1. Arkus aortanın 3D PDF dosyası üzerinden 3D olarak kesitsel incelemesi

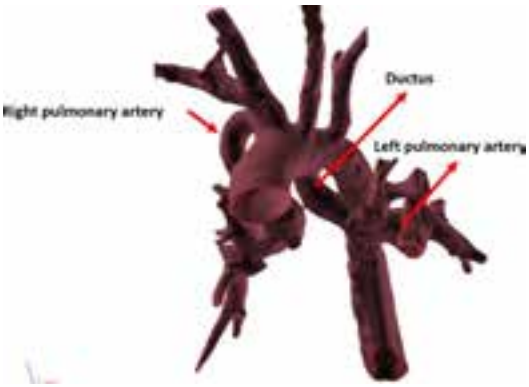

Şekil 2. (a) Duktus arteriosusun anatomisi

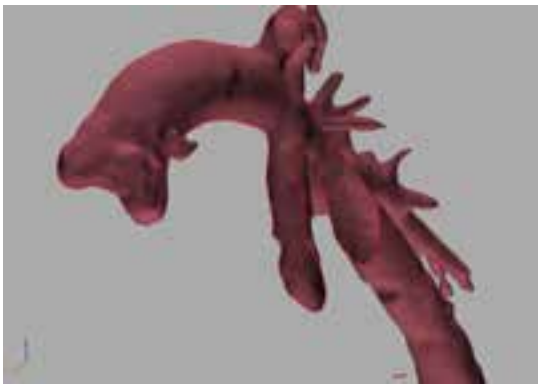

Şekil 2. (b) Duktus arteriosusun boyutu

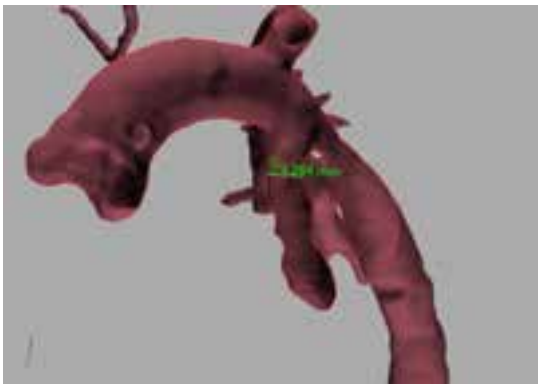

EP-048

Doğumsal kalp hastalığı nedeniyle tedavi olmuş olan 9-14 yaş grubundaki çocukların fiziksel aktivitelerinin değerlendirilmesi

Azer Ahmadov[1], Serdar Kula[2], Akif Kavgacı[2], Semiha Tokgöz[2], Ayşe Deniz Oğuz[2], Fatma Sedef Tunaoğlu[2], Fatma İncedere[2]
[1]Gazi Üniversitesi Tıp Fakültesi Çocuk Sağlığı ve Hastalıkları Anabilim Dalı, Ankara, Türkiye
[2]Gazi Üniversitesi Tıp Fakültesi Çocuk Kardiyoloji Bilim Dalı, Ankara, Türkiye

Giriş ve Amaç: Son yıllarda doğumsal kalp hastalığı (DKH) olan çocukların cerrahi tekniklerinde ve postoperatif yönetiminde elde edilen önemli ilerlemeler, sağkalım ve yaşam beklentisinde belirgin artışa neden olmuştur. Bu sayede çok sayıda DKH'lı hasta erişkin yaşa ulaşmaktadır. DKH'lı çocuklarla ilgili öne çıkan diğer bir konu da ebeveynlerin aşırı koruyuculuğu ve hekimlerin bu hastalarla ilgili aşırı tedbirli davranış modeli sergilemeleridir. Bu durum opere olmuş DKH'lı çocuklarda da sıkça gözlenmektedir. Sonuç olarak bu hastalar sedanter yaşama meyillidir.
DKH olan bireylerde klinik izlemin bir parçası olarak fiziksel aktivitenin rutin olarak değerlendirilmesi ve buna göre fiziksel aktivite danışmanlığı ve/veya egzersiz reçetesinin kolaylaştırılması tavsiye edilir (1). Çoğunlukla evde ya da hastanelerde polikliniklerde uygulanan anketler fiziksel aktivitenin objektif ölçümlerine uygun maliyetli bir alternatif sunmaktadır. İyi tasarlanmış anketler takım sporlarını yapabilme becerisini dahi ölçme potansiyeline sahiptir (2, 3). Bu amaçla kullanılan anketlerden biri de Fiziksel Aktivite Soru formu (PAQ-C)'dur (4). Literatürde doğumsal kalp hastalıklı çocuklara yönelik PAQ-C ile yapılan çalışmalar vardır. Literatürdeki çalışmalardan farklı olarak çalışmamızda doğumsal kalp hastalığı nedeniyle tedavi olmuş, rezidüel kalp problemi olmayan çocuklarda spor aktivitelerine katılım ve fiziksel aktiviteyi ölçmeyi amaçladık.
Yöntem: Hasta grubu doğumsal kalp hastalığı nedeniyle tedavi olmuş olan 9-14 yaş grubundaki 40 çocuk ve aynı yaş grubundan olan sağlıklı 40 çocuk olmak üzere toplamda 80 çocuk ile araştırma yürütüldü. Araştırmaya katılmayı kabul eden gönüllülerden, fiziksel egzersize engel olabilecek fiziksel ve mental kusuru bulunanlar, diğer sistemlere ait kronik hastalıkları olanlar (örn: alerjik, nörolojik, renal, gastroenterolojik), rezidüel kalp hastalığı olanlar araştırma dışı bırakıldı.
Katılımcılara ve ailelerine araştırmanın amacı açıklanıp hasta ve ailesinden onam alındıktan sonra demografik bilgi formu ile PAQ-C formu dolduruldu.
Bulgular: Katılımcıların son bir hafta içinde beden eğitimi dersine katılma düzeyleri karşılaştırıldığında gruplar arasında anlamlı fark bulunmuştur (p=0.001). Kontrol grubundan 23 kişi beden eğitimi dersinin tamamına katıldım derken, hasta grubundan 12 kişi beden eğitimi dersine çok az katıldım demiştir.
Hasta ve kontrol grubunun son yedi gün içinde yaptığı aktiviteler ile bu aktivitelerden aldıkları toplam puan kıyaslandığında koşmak (p=0,013) ve jimnastik yapmak (p=0,014) aktiviteleri özelinde doğumsal kalp hastalığı olmayan grubun daha aktif olduğu ve her iki grup arasında istatistiksel açıdan anlamlı fark olduğu saptanmıştır.
Katılımcıların son bir hafta içinde öğle arasında yemek dışında ne yaptıkları karşılaştırıldığında, kontrol grubunda 10 kişi oldukça fazla koştum, oldukça fazla oynadım, çok koştum, tüm öğle saati boyunca aralıksız oynadım cevaplarını vermiş iken hasta grubunun çoğunluğu ayakta durdum, bahçede dolaştım cevaplarını vermiştir. Gruplar arasındaki aktivite farklılıkları istatistiksel açıdan anlamlı görülmüştür (p=0.024)
Hasta ve kontrol gruplarının spor, oyunlar, dans ve diğer fiziksel aktiviteleri haftanın günlerine göre ne sıklıkta yaptıkları karşılaştırıldığında; Cumartesi (p=0.047) ve Pazar (p=0.046) günlerinde kontrol grubunun daha aktif olduğu ve her iki grup arasında yapılan aktivite sıklıkları açısından istatistiksel olarak anlamlı farklılık olduğu belirlenmiştir.
Sonuç: Literatürdeki diğer çalışmalar da incelendiğinde, DKH tanısı alan çocukların fiziksel aktivite konusunda yeterince aktif olmadığı belirlenmiştir. Bizim çalışmamız da bunu destekler niteliktedir. Çalışmamızda, DKH tanısı alan ve sonrasında tedavi olan çocukların fiziksel aktivite konusunda yeterince aktif olmadığı belirlenmiştir. Herhangi bir komplikasyon olmadığı takdirde aktivite düzeyinin artırılmasının gerekliliği vurgulanmalıdır.

Anahtar Kelimeler: Doğumsal Kalp Hastalığı, Fiziksel Aktivite, Anket

EP-049
Yenidoğan ve infantlarda supraventriküler taşikardi, vaka sunumu

Deniz Eriş
Isparta Şehir Hastanesi, Çocuk Kardiyoloji, Isparta

Giriş: Supraventriküler taşikardi (SVT) çocuklarda en sık görülen taşiaritmi olup insidansı 1/250-1/1000'dir. En yüksek insidans 1 yaş altı çocuklardadır. Intrauterin dönemde de görülebilmektedir.
Amaç: Ekim 2020-Ekim 2021 tarihinde yatırılarak tedavi edilen 3 SVT hastasını sunacağım.
Vaka 1 - 2: 30 günlük erkek hasta yatıştırılamayan ağlama şikayeti ile acile başvurusunda yapılan muayenesinde taşikardi tespit edilmesi üzerine çekilen EKG(elektrokardiyogram) SVT ile uyumlu görülmüş, tek doz adenozin ile sinüs ritmine döndürülmüş. Hasta tarafımıza sevk edildi. Hastanemiz acilinde değerlendirilen hastanın kalp hızı 300 atım/dk olması üzerine adenozin yapıldı, hasta sinüs ritmine döndürüldü. 2. vaka 15 günlük kız hasta ara ara olan halsizlik ve yaygın siyanoz nedeniyle çocuk kardiyoloji polikliniğine başvurdu. Hastanın oskültasyon ile muayenesinde taşikardi tespit edilmesi üzerine yenidoğan yoğun bakım ünitesine yatırıldı. EKG SVT ile uyumlu olması üzerine (Şekil 1) hastaya adenozin yapıldı, hasta sinüs ritmine döndürüldü. Her iki vaka da bu süreçte hemodinamik olarak stabildi. Hastaların akut faz reaktanlarında belirgin yükseklik izlenmedi ve elektrolitleri, tiroid fonksiyonları normaldi. Ekokardiyografik (EKO) incelemelerinde yapısal kalp hastalığı izlenmedi ve kardiyak fonksiyonları normaldi. Hastalar yoğun bakım ünitesinde kardiyak monitörize izlenerek takip edildi, propranolol 2mg/kg/gün 3 dozda başlandı, takibinde her iki hastada da sık SVT devam etmesi üzerine tedaviye propafenon 150mg/m2/gün eklendi ve propranolol dozu 4mg/kg/gün'e kadar tedricen arttırıldı. Propefenon ile belirgin sekresyon artışı olan ve ilacı tolere edemeyen hastaların sık SVT atakları devam etmesi üzerine amiodaron infüzyonu başlandı, tedricen arttırıldı. 2. vakada amiodaron tedavisi sonrası damar yolu traselerinde selülit izlendi, abseleşen bir lezyon boşaltıldı. Kontrol tiroid fonksiyon testlerinde TSH değerinde yükselme izlendi. Hastaların nadir SVT atakları devam etmesi üzerine flekainid temin edilerek 2mg/kg/gün başlandı. Flekainid ilk dozundan sonra SVT atağı izlenmedi. Hastalar propranolol 3mg/kg/gün, flekainid 2mg/kg/gün ve amiodaron sırasıyla 5mg/kg/gün ve 3mg/kg/gün dozları ile taburcu edildi.
Vaka 3: 39. gestasyon haftasında doğum öncesi değerlendirmede fetal kalp atımında düzensizlik olduğu ifade edilerek acil sezaryen ile doğan erkek bebeğin doğum sonrası yapılan muayenesinde belirgin taşikardisi vardı ve spontan solunumu izlenmedi. Hasta entübe edilerek monitörize edildi. Kalp hızı 220 atım/dk olarak görüldü. EKG SVT ile uyumlu idi (Şekil 2). Adenozin iv puşe ile sinüs ritmine döndürüldü. EKO'da kardiyak fonskiyonları sınırda olup, minimal perikardiyal ve plevral effüzyon izlendi. Hastaya propranolol 2mg/kg/gün dozda başlandı. Postnatal 3. gününde ekstübe edilen hastanın ekstübasyon sonrası tekrar SVT atakları izlendi. Tedaviye propafenon eklendi ancak sekresyon artışı nedeniyle tolere edemeyen hastanın propefenon tedavisi kesilerek flekainide geçildi. 3mg/kg/gün 2 dozda flekainid ve 3mg/g/gün propranolol tedavisi ile SVT atağı izlenmeyen, kardiyak fonksiyonları düzelen hasta medikal tedavi ile taburcu edildi.
Sonuç: Yenidoğan döneminde SVT ile başvuran hastalarımıza tedavi yaklaşımımızı sunmaya çalıştım. İlk basamakta propranolol başlanmış olup monoterapide etkinlik sağlanamamıştır. Propafenona tolerans oldukça azdır, amiodaron infüzyonu ise uzun süreli iv yolun açık kalması gerekliliği, kateter komplikasyonları, tiroid yan etkileri nedeniyle hastaların komplike olmasına neden olmaktadır. Tüm hastalarımız oral flekainid tedavisine yanıt vermiştir. Flekainid ilişkili komplikasyon izlenmemiştir. Tedavinin daha erken basamaklarında flekainidin temini ve kullanılmasının bu komplikasyonları önleyeceği düşünülmüştür. Literatürde buna ilişkin küçük hasta gruplarında olumlu tecrübeler mevcuttur. Flekainidin bu yaş grubu hastalarda hızlı temin edildiği takdirde başlangıçta monoterapi olarak kullanılabileceği, komplikasyonların daha az ve hospitalizasyonun daha kısa olabileceği akla gelmektedir.

Anahtar Kelimeler: yenidoğan, supraventriküler taşikardi, flekainid

Şekil 1

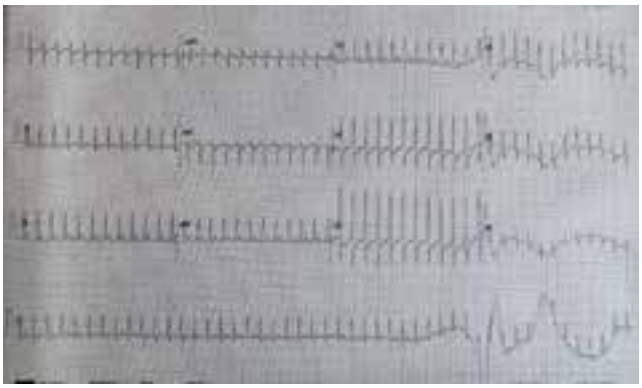

2. vaka EKG bulgusu

Şekil 2

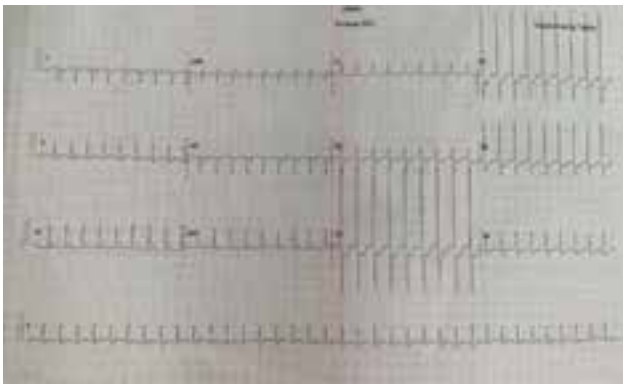

3. vaka EKG bulgusu

EP-050

Ortak karotid kök ve kommeral divertikülünden ayrılan aberran sağ subklavyen birlikteliği olan nadir bir olgu

Akif Kavgacı[1], Osman Tunç[2], Serdar Kula[1]
[1]Gazi Üniversitesi Tıp Fakültesi Çocuk Kardiyoloji Bilim Dalı, Ankara, Türkiye
[2]BTech Innovation, Ankara, Türkiye

Giriş ve Amaç: Arkus aortanın oluşumu sırasında, anatomik bir varyasyon olarak görülen ve çoğunlukla asemptomatik olan anomaliler görülse de nadir olgularda tedavi gerektiren, önemli kardiyovasküler veya solunum semptomlarına neden olan konjenital anomaliler görülebilmektedir (1). Varyasyonların özellikle cerrahlar ve kardiyologlar tarafından bilinmesi, görüntülerin değerlendirilebilmesi özellikle baş-boyun ve göğüs bölgesinde yapılması planlanan cerrahi veya invaziv girişimlerde gelişebilecek komplikasyonların önlenmesi için hayati önem taşımaktadır.
Olgumuzda nadir bir anatomik varyasyon olan ortak karotid kök, sol subklavyen arter ve sol vertebral arterin çıktığı ortak bir kök ve arkus aortadan bağımsız olarak ayrılan aberran sağ subklavyen arterden bahsetmekteyiz.
Olgu: Dört buçuk yaşındaki kız hasta tarafımıza başvurduğunda yapılan ekokardiyografisinde arkus aortanın gotik tarzda olduğu ve inen aorta kıvrımlı seyirli sağ subklavyen sol subklavyen çıkış yerinin distalinde ayrıldığı görüldü. Anatomiyi daha detaylı olarak gösterebilmek ve ayrıntılı bilgi edinebilmek için bilgisayarlı tomografi (BT) planlandı. Bilgisayarlı tomografide arkus aortadan sırası ile sağ karotis kommunis arter (RCCA), sol karotis kommunis arter (LCCA), sol subklavyen arterin (LSA) orijin aldığı, özofagus posteriorunda seyreden 2,6 mm çapında aberran sağ subklavyen arterin (ARSA) kommeral divertikülünden ayrıldığı ve trunkus brakiosefalikusun (TB) izlenmediği görüldü. İncelemede arkus aort distal kesiminde subklavyen arter çıkışına 3,5 cm uzaklıkta en dar yerinde 5,6 mm'ye ulaşan dar segment ve büküntü görülmüştür (Şekil 1). Daha tanımlayıcı görüntüler elde edebilmek için 3D PDF tekniği kullanılmıştır. 3D planlama ve modelleme işlemi Mimics Innovation Suite 22.0 (Materialize, Leuven, Belçika) yazılımı ile BT görüntüleri kullanılarak yapılmıştır. Hastanın arkus aorta anevrizması nedeniyle vaskülit açısından çocuk romatolojiye danışıldı ve romatolojik patoloji düşünülmedi. Şikayeti olmayan hasta merkezimizde izlenmekte ve kontrollerine devam etmektedir.
Sonuç: Olgumuzda bu nadir varyasyonun daha iyi görüntülenebilmesi için 3D PDF tekniği de kullanılmıştır. 3D PDF patolojilerin her kullanan tarafından kolaylıkla kullanılmasını sağlamaktadır. Bunun için ücretsiz sunulan Adobe Acrobat Reader programı yeterlidir. Arkus aorta malformasyonlarının spektrumu ve görünümü hakkında bilgi sahibi olmak, doğru teşhis ve sınıflandırılma için çok önemlidir. BT veya MR anjiyografi ile noninvaziv görüntülemenin yanı sıra 3D PDF, aortik arkın ve dallarının tam olarak değerlendirilmesi ve cerrahi yönetimin planlanması için değerli bilgiler sağlamaktadır (1, 2). Olguların radyoloji iş istasyonlarından bağımsız olarak 3 boyutlu değerlendirilebilmesi ve detaylar için kesit alınıp, kesit görüntülerinin çıktılarının alınabilmesi açısından 3D PDF büyük avantaj sağlamaktadır.

Anahtar Kelimeler: Arkus aorta, bikarotid trunkus, 3D PDF

Şekil 1. Aortik arkın 3D PDF ile yapılandırılmış görüntüsü

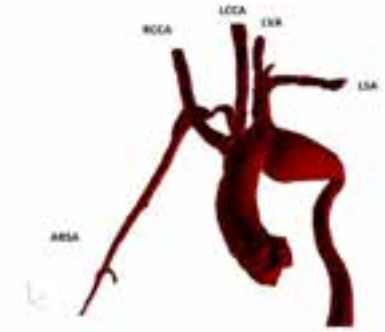

Aortik arkın 3D PDF ile yapılandırılmış görüntüsü

EP-051
Büyük Arter Transpozisyonu, Aort Koarktasyonuna ve Bilateral Pulmoner Arter Hipoplazisi Birlikteliği

Akif Kavgacı, Fatma İncedere, Semiha Terlemez, Serdar Kula, Ayşe Deniz Oğuz, Fatma Sedef Tunaoğlu
Gazi Üniversitesi Tıp Fakültesi Çocuk Kardiyoloji Bilim Dalı, Ankara, Türkiye

Giriş ve Amaç: Büyük arter transpozisyonu (BAT), yenidoğanlarda en sık görülen siyanotik konjenital kalp hastalığıdır. Aortun sağ ventrikül, pulmoner arterin sol ventrikülden çıktığı bu doğuştan kalp hastalığına sıklıkla her iki paralel dolaşım arasında geçişi sağlayacak atriyal septal defekt (ASD) veya patent foramen ovale (PFO), ventriküler septal defekt (VSD) ve patent duktus arteriyozus (PDA) gibi bağlantılardan bir veya birkaçı eşlik eder. Nadiren ise hastalığa sol ventrikül çıkım yolu darlığı (subpulmoner darlık) ve aort koarktasyonu eşlik edebilmektedir.
Kritik aort koarktasyonu ve anormal çıkış ve seyirli hipoplazik pulmoner arterlerin olduğu oldukça komplike ve alışılmadık bir BAT hastasını sizlere sunuyoruz.
Olgu: 31+6 gestasyon haftasında 1675 gr doğan hastanın siyanozunun olması nedeniyle yenidoğan yoğun bakım ünitesine yatırıldı. Ekokardiyografide öndeki sağ ventrikülden aortanın çıktığı, arkadaki sol ventrikülden pulmoner arterin çıktığı görüldü. Beraberinde küçük muskuler VSD,ASD (sekundum, küçük) ve klasik yerinde geniş bir PDA görüldü. Ana pulmoner arterin geniş olduğu görüldüğü halde klasik bifurkasyon ve pulmoner arter dallanmasının olmadığı görüldü. Çıkan aortanın hafif, arkus aortanın ise ileri derecede hipoplazik olduğu görüldü. PDA aracılığı ile akım yönü aortadan pulmoner artere doğru gözlendi. Hastaya prostoglandin infüzyonu başlandı. Hastanın oksijen saturasyonları %70 civarında ve ASD den geçiş restriktif olduğu için postnatal 8. saatinde balon atrial septostomi yapıldı. Septostomi sırasında yapılan kateter anjıografide pulmoner arter dallarının pulmoner arterin farklı seviyelerinden hipoplazik iki ayrı dal olarak çıktığı görüldü. Bunun üzerine cerrahi tedavi yaklaşımını belirlemek amacıyla bilgisayarlı tomografi görüntüleme yapıldı. Tomografide büyük arterlerin transpozisyonu ile birlikte, pulmoner trunkusun normalden geniş görünümde olduğu ve pulmoner arterin daha distal segmentinden, biraz farklı seviyelerden olmakla birlikte pulmoner arterin sağ ve sol yanlarından hipoplazik şekilde pulmoner arter dallarının ayrıldığı görüldü. Sağ pulmoner arter çapı 2,2 mm, sol pulmoner arter çapı ise 3,5 mm ölçüldü (Şekil-1). Arkus aortanın sol subklavyen arteri verdikten sonra çapı 2,8 mm ölçüldü ve tubüler hipoplazik olarak değerlendirildi (Şekil-2). Hastanın gerek ağırlığının 1660 gr olması gerek eşlik eden komplike patolojilerinin olması nedeniyle cerrahi düzeltme yapılamadı. Hastanın yeterli kilo alımına kadar geçen sürede palyatif yaklaşımlarla izlenmesi planlandı. On günlük olduğunda prostoglandin infüzyonu kesildi. Duktus açıklığı inceldiği halde tam kapanmadı ve hasta desatüre olmadı. Ancak hastanın izleminde solunum sıkıntısı bulguları gelişti. Akciğer grafi bulguları normal, laboratuvarında enfeksiyon parametreleri normal olan hastada solunum sıkıntısını aydınlatmak amacıyla tekrar BT anjiografik görüntüleme yapıldı. Geniş ana pulmoner arterin trakeaya ve sol pulmoner arterin sol bronşa bası yaptığı görüldü. Hasta girişim planlanamadan solunum sıkıntısı, asidoz ve buna bağlı komplikasyonlar nedeniyle kaybedildi.
Sonuç: Literatürde hem aortik ark anomalisinin hem pulmoner arter anomalilerinin bir arada bulunduğu transpozisyon vakasına rastlamadık.Hastamızda özellikle pulmoner arter dallarının çıkış anomalisi olması ve hipoplazik olması cerrahi düzeltmeyi olanaksız hale getiren birincil faktör olmuştur. Bununla birlikte hastanın ağırlığınında çok düşük olması düzeltici cerrahiden ziyade palyatif yaklaşımları düşünmemize sebep olmuştur. Ancak bronş basısı ve solunum sıkıntısı bulguları hastada sağaltıcı bir tedavi yapmamıza olanak olmadan hastayı kaybetmemize sebep oldu.Büyük arter transpozisyonuna eşlik eden ek kardiyak patolojilerde genellikle cerrahi tedavisi mümkün olsa da bazı hastalar tüm bu genellemelerin dışında yer alabilir. Eşlik eden kardiyak anomaliler ağır, komplike ve sıradışı olabilir.Her hastayı kendi içinde ayrı değerlendirmek ve yönetiminde ayrı kararlar almak gerekebilir.

Anahtar Kelimeler: Büyük Arter Transpozisyonu, Aort Koarktasyonu, Pulmoner arter hipoplazisi

Şekil 1-BT anjiografi ile değerlendirmede ana pulmoner arterdeki anevrizmatik görünüm ve bilateral periferik pulmoner stenoz

Şekil 2- BT anjiografinin 3 boyutlu yeniden yapılandırılması ile elde edilen görüntüde sol subklavyen arter distalindeki koarkte bölge

EP-052
İntakt interatriyal septumlu bir hastada sol üst lob pulmoner venin anormal drenajı

Baran Şimşek[1], Arda Özyüksel[1], Murat Saygı[2]
[1]Medicana International İstanbul Hastanesi, Kalp ve Damar Cerrahisi Kliniği
[2]Medicana International İstanbul Hastanesi, Pediatrik Kardiyoloji Kliniği

GİRİŞ-AMAÇ: Parsiyel anormal pulmoner venöz dönüş (PAPVD), %80-90 atriyal septal defektle birlikte görülen bir konjenital anomalidir. İntakt atriyal septumla birlikte görülen PAPVD, oldukça nadir bir anomalidir. Genel popülasyondaki PAPVD prevalansı, % 0.4-0.7 'dir. Anatomik lokalizasyonu %10 sol taraflı, %80-90 sağ taraflıdır. Hastaların büyük çoğunluğu asemptomatikken, pulmoner vasküler hasar ve sağ kalp yetmezliği geliştiği taktirde semptomatik hale gelir. Olgumuzda, asemptomatik intakt interatriyal septumlu bir PAPVD hastasının cerrahi tedavisi sunulmaktadır.
OLGU: Herhangi bir klinik şikayeti olmayan 7 yaşında ve 20 kg ağırlığında bir kadın hastada, yapılan transtorasik ekokardiyografik(TTE) değerlendirmede sol üst pulmoner venin(SÜPV) vertikal ven(VV) aracılığıyla innominate vene(İV) ve oradan da vena kava superior yoluyla sağ atriuma drene olduğu tespit edildi. Hastaya yapılan tanısal amaçlı kalp kateterizasyonunda Qp/Qs 1.5:1 olarak hesaplandı. Hastaya yapılan torakal bilgisayarlı tomografik anjiyografi'de (BTA) sol akciğer üst lob anterior ve posterior segmentlerin venöz drenajının, vertikal ven yolu ile innominate vene drene olduğu görüldü. VV ile sol atriyum(SA) arasında hipoplazik venöz bağlantı olduğu görüldü. Sol akciğer alt lob ve sağ akciğer venöz drenajının SA'ya olduğu görüldü. Hasta, mevcut bulgularla ameliyata alındı. Sternotomi yapıldı. 32 santigrad derecede kardiyopulmoner baypas(KPB) ve aort klempi altında, 20 mm çapındaki SÜPV, VV- İV bileşkesinden divize edildikten sonra 6/0 propilen sütür kullanılarak sol atriyal appendix'e uç-uca anastomoz edildi. KPB'den çıkıldıktan sonra ameliyat masasında yapılan trans-özefagiyel ekokardiyografi'de SÜPV'nin SA'ya drene olduğu ve herhangi bir darlık gradiyenti olmadığı görüldü. Ameliyat sonrası dönemi sorunsuz geçiren hasta, operasyon sonrası 4. günde taburcu edildi. Olgunun ameliyat sonrası 1,3 ve 6. ay kontrollerinde TTE değerlendirmeleri normal sınırlardaydı.
SONUÇ: PAPVD, pulmoner vasküler hasar ve sağ kalp yetmezliği gelişmeden düzeltilmesi gereken bir konjenital kalp anomalisidir. Sağ taraflı PAPVD, 2 kat daha sık görülmektedir. Sağ taraflı PAPVD, çocukluk çağında sıklıkla tespit edilebilirken; sol taraflı PAPVD genellikle asemptomatik olduğu için erişkin yaşlara kadar tanı alamayabilir. Artmış sol-sağ şant, pulmoner vasküler rezistansta artış ve pulmoner hipertansiyona sebep olur. İlerleyen dönemlerde triküspid yetmezliği ve sağ atriyal aritmiler tabloya eklenince ani kardiyak dekompanzasyon gelişir. Bu sebeplerden ötürü erken tanı ve erken cerrahi düzeltme gereklidir.

Anahtar Kelimeler: Pulmoner ven, anormal pulmoner venöz dönüş, vertikal ven

Resim-1

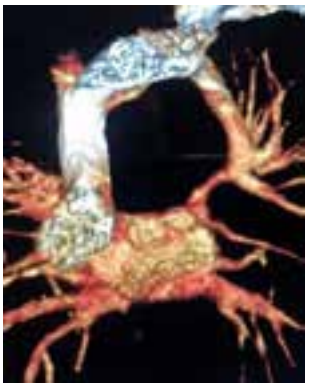

Anormal dönüşlü sol üst pulmoner venin 3 boyutlu bilgisayarlı tomografik görüntüsü

EP-053

Biküspid Aort Kapağı Olan Çıkan Aort Anevrizmalı Hastada Aortik Kapak Tamiri ve Hemiarcus Replasmanı

Babürhan Özbek[1], Ömer Faruk Şavluk[2], Ergin Arslanoğlu[1], Fatma Ukil Işıldak[2], Yasemin Yavuz[2], Abdullah Arif Yılmaz[1], Deniz Çevirme[3], Eylem Tunçer[1], Hakan Ceyran[1]
[1]Kartal Koşuyolu Yüksek İhtisas Eğitim ve Araştırma Hastanesi, Çocuk Kalp ve Damar Cerrahisi Kliniği, İstanbul
[2]Kartal Koşuyolu Yüksek İhtisas Eğitim ve Araştırma Hastanesi, Anesteziyoloji ve Reanimasyon Kliniği, İstanbul
[3]Kartal Koşuyolu Yüksek İhtisas Eğitim ve Araştırma Hastanesi, Kalp ve Damar Cerrahisi Kliniği, İstanbul

GİRİŞ: Biküspid aort kapak %0.47- %1.38 arasında görülme sıklığı ile en sık karşılaşılan doğumsal kalp anomalisidir. Eşlik eden patolojiler arasında diseksiyon ve rüptür riski açısından hayati öneme haiz olan çıkan aort anevrizması da bulunmaktadır.
AMAÇ: Biküspid aort kapak nedeniyle takip edilen, aort kapak yetmezliği ve çıkan aort dilatasyonu nedeniyle kliniğimize başvuran 40 yaşındaki erkek hastadaki cerrahi tedavi planının sunulması amaçlandı.
OLGU: Transtorasik ekokardiyografisinde bir sene öncesine göre aort kapak yetmezliğinin hafiften ortaya ve çıkan aort anevrizmasının 46 mm den 51 mm ye ilerlemiş olduğu tespit edilen hasta asemptomatikti. Bilgisayarlı tomografi ile anevrizmatik dilatasyon teyit edildi. Kontrol koroner anjiografisinde koroner lezyon tespit edilmeyen hasta için operasyon kararı alındı. Vaka sırasında aortik kapakta yetmezlik hakim olduğu görüldü, non koroner kuspın hafif kalın ancak hareketinin iyi olduğu, sağ ve sol koroner kusplarda ise füzyon olduğu tespit edildi. Füzyon olmuş kusplar 0.1 mm PTFE ile augmente edildi, non koroner kusp tıraşlandı. İki adet mobil ve iyi koapte olan kapakçık elde edildi, suprakoronerden arcusa kadar dilate olan aortik segment de çıkarılarak 30 mm tüp greft interpoze edildi. Ameliyat sonrası 5. saatte extübe edilen hasta, birinci günde servis takibine alındı. Kontrol transtorasik ekokardiyografisinde eser aort kapak yetmezliği ve çıkan aorta 30 mm olarak değerlendirildi. Ameliyat sonrası dördüncü günde sorunsuz olarak taburcu edildi.
SONUÇ: Konjenital biküspid aort kapak, çıkan aortun medya tabakasında erken dejenerasyona sebebiyet verebileceğinden, genç yaşta diseksiyon ve rüptür görülebilmektedir. Anevrizmatik segmentin çıkarılarak tüp greft ile interpoze edilmesi, ayrıca orta ileri kapak patolojilerinde kapağa da müdahale edilmesi önerilmektedir. Bununla birlikte vakamızda olduğu gibi başarılı kalp kapağı tamir ameliyatları da hastalar için yüz güldürücüdür. Ömür boyu kan sulandırıcı kullanma ihtiyaçları ve buna bağlı gelişebilecek komplikasyon riskleri de ortadan kalkar.

Anahtar Kelimeler: aort anevrizması, biküspid aorta, kapak tamiri

EP-054
Pulmoner Kapak Korumalı Fallot Tetralojisi Onarımı

Buğra Harmandar, Hande İştar
Muğla Sıtkı Koçman Üniversitesi Tıp Fakültesi Kalp Damar Cerrahisi Bölümü

Giriş ve Amaç: Fallot tetralojisi (TOF) tam düzeltme operasyonları sonrası 14-15 yaşlarında rezidüel pulmoner kapak yetmezliğine bağlı sağ ventrikül dilatasyonu, sağ kalp yetmezliği gelişebilmekte, pulmoner kapak replasmanı gerekebilmektedir. Bu nedenle uygun olgularda, pulmoner kapağın korunması tercih edilmelidir. Pulmoner kapak korumalı TOF tam düzeltme operasyonu yapılan 4 hastamızı ve postoperatif erken ve orta dönem sonuçlarını sunmaktayız.
Metod: TOF tanısı ile 4 hastaya (E:2,K:2) pulmoner kapak yapısı korunarak tam düzeltme operasyonu uygulandı. Ortalama yaş 1.5±0.8, ortalama ağırlık 8.8±3.2. Ortalama McGoon oranı 1.78±0.3, ana pulmoner arter arter (APA) çapı Z skoru -1.85±0.3 mm, pulmoner kapak Z skoru -1.14±0,4, oksijen satürasyonu %79-83 aralığındaydı. Spell öyküsü, gelişme geriliği olan 4 hasta operasyona alındı. Kardiyopulmoner bypass (CPB) eşliğinde hafif hipotermide (34 °C) yapılan sağ atriotomi ve pulmoner kapak altında 2-3 cmlik mini sağ ventrikülotomi yapıldı. VSD sağ atriotomi yaklaşımı ile PTFE yama ile kapatıldı. Sağ ventrikülotomi yoluyla hipertrofik kas bantları divize edildi. Supravalvüler ana pulmoner arteriotomi longitüdinal olarak yapıldı. Dismorfik olmayan ve 3 hastada biküspit, 1 hastada triküspit yapıdaki pulmoner kapağa komissürotomi yapıldı, pulmoner cuspisler duvardan delamine edilerek serbestlendi. Komissürotomi sonrası ortalama 5±2 mm çap genişlemesi sağlandı. Sağ ventrikülotomi ve APA, 2 ayrı perikard yama kullanılarak genişletildi. Hastalar CPB'den düşük doz inotropla ayrıldı. Hiçbir hastada postoperatif komplikasyon gelişmedi. Postoperatif ortalama 3±2 gün yoğun bakımda kalan hastalar, ortalama 5±1,5 gün sonra taburcu edildi. Postoperatif erken dönem ekokardiyografide VSD yama kaçağı hiçbir hastada yoktu. Sağ ventrikülde infindubuler ve pulmoner valvüler 30±15 mm Hg gradiyent olduğu ve pulmoner kapakta hafif ya da hafif-orta yetmezlik olduğu görüldü.
Sonuç: Geçmiş dönemlerde TOF tam düzeltme ameliyatlarında pulmoner kapak koruyucu yöntemler daha az kullanılmaktaydı [1]. Uzun dönemde TOF tam düzeltme sonrası pulmoner kapak yetmezliği oranı 5 ve 10 yıl için %40 ve %85 olarak bildirilmiştir [1]. Transannüler yama konulanlarda RVOT 'da 30-40 mmHg gradient kalan hastalarda pulmoner kapak olmasa bile sağ ventrikül uzun süre korunabilir. Pulmoner kapak korumalı tam düzeltme cerrahisi yapabilmek için preoperatif dönemde pulmoner kapak çapı ve Z skoruna ayrıntılı olarak bakılmalıdır. Pulmoner kapak Z skoru -2'nin altındaysa kapağın korunması çoğu zaman mümkün olamayabilir. Z skoru -2 ve üzerindeyse pulmoner kapağa komissürotomi, delaminasyon ile supravalvüler ve RVOT'ta sınırlı insizyonların yine 2 ayrı perikard yama ile genişletilmesi tercih edilmelidir [2]. Pulmoner kapak koruma ile yapılan TOF tam düzeltme ameliyatlarında postoperatif erken dönemde sağ kalp yetersizliği daha az görülmektedir. Bu tercih uzun dönem prognoz açısından da iyi bir seçenektir.

Anahtar Kelimeler: Fallot tetralojisi, kapak korumalı onarım, pulmoner kapak

Resim 1

Resim 1A,1B: Sağ ventrikülotomiye ait insizyon, intraoperatif görüntü. Resim 1C: Sağ ventrikülotominin otolog perikard yama ile onarımı. Resim 1D: APA ve RV insizyonlarının 2 ayrı perikard yama ile onarımı sonrası intraoperatif görünüm.

EP-055

Kawasaki Hastalığında Koroner Arter Bypass Greftlemesi Deneyimlerimiz: İki Olgu Sunumu

Murat Özkan[1], Mehtap Küçük[2], İlkay Erdoğan[2], Sait Aşlamacı[1], Meral Demir[2], Birgül Varan[2], Kürşad Tokel[2]
[1]Başkent Üniversitesi Tıp Fakültesi, Kalp-Damar Cerrahisi ABD
[2]Başkent Üniversitesi Tıp Fakültesi, Çocuk Sağlığı ve Hastalıkları ABD, Pediatrik Kardiyoloji BD

GİRİŞ VE AMAÇ: Kawasaki hastalığı (KH) çocukluk çağında en sık görülen edinsel kalp hastalıklarından biri olsa da koroner revaskülarizasyon gerektiren hasta sayısı çok azdır. KH'da koroner arter bypass greftleme ve perkütan koroner girişim ile ilgili literatür yetersizdir. Biz de kliniğimizde Kawasaki hastalığı nedeniyle koroner arter tutulumu olan iki olguda koroner arter bypass greftlemesi deneyimlerimizi paylaştık.
OLGU 1: 38 aylık erkek hasta; 14 aylıkken ateş ve boyunda şişlik yakınmalarıyla inkomplet KH tanısı alan, RCA çıkışında 7,5 mm boyutunda anevrizma saptanan hasta takiplerine devam etmemiş. 28 aylıkken tekrar hastaneye kontrol amaçlı başvurduğunda yapılan koroner anjiyografisinde LCA'da 3,5 mm anevrizma ve LAD'de ciddi darlık saptanması üzerine tarafımıza başvurdu. Ekokardiyografisinde LCA bifurkasyonda 4,5 mm anevrizma, RCA çıkış: 3,7 mm, LCA çıkış: 3,4 mm saptandı. LAD'de ciddi darlık nedeniyle koroner arter bypass greftleme kararı alındı. LAD'ye internal mammarian arter anastomozu uygulandı. Postoperatif altıncı ay kontrolünde greftin açık olduğu ve sol ventrikül fonksiyonlarının normal olduğu tespit edildi.
OLGU 2: 11 yaş 3 aylık erkek hasta, 6 yaşında iken ateş, gözlerde kızarıklık ve karın ağrısı yakınmaları ile başvurduğu merkezde KH tanısı alarak tedavi edilmiş. Dış merkez koroner anjiyografisinde LCA'da dev anevrizmalar, RCA'da dolaşım yavaş ve anevrizmalar saptanmış. Anevrizmalar nedeniyle warfarin tedavisi başlanmış.Takiplerindeki ekokardiyografisinde koroner arter çıkışları normal, LCA üzerinde çapı 15mm anevrizma, ikinci anevrizmanın içerisinde şüpheli trombüs izlendi. Çekilen koroner BT'de; LAD'de en geniş 18 mm çapa ulaşan anevrizma ve en kalın yerinde 8mm'ye ulaşan trombüs, anevrizma bitiminden sonra LAD çapı 1 mm'ye kadar düşen belirgin darlık; Cx arterde en geniş çapı 7,3 mm'ye ulaşan, cidarında kalsifikasyon ve milimetrik trombüs içeren anevrizma; RCA'da 11x9,4 mm boyutlarında tromboze anevrizmatik dilatasyon saptandı. RCA'ya safen ven ve LAD'e internal mammarian arter anastomozu uygulandı.
Hastanın operasyondan bir yıl sonra yapılan kontrolünde; stres gate myokard perfüzyon sintigrafisinde; EF %70, normal sınırlarda ve sol ventrikül lateral duvar distal kesiminde minimal reversible perfüzyon azlığı saptandı. Hastanın postoperatif ondokuzuncu ayda yapılan anjiyografisinde; LMCA anevrizmatik 11x17 mm, LAD osteal %100 tıkalı, D1 hizası anevrizmatik 9x13 mm, D2 sonrası ektazik, LAD-LİMA açık, IM normal, LMCA anevrizmadan çıkıyor, Cx anevrizmatik, RCA proksimali diseke, Rv dalı sonrası %100 tıkalı, RCA-SVG açık, dejenere olarak değerlendirildi.
SONUÇ: Koroner arter bypass greftleme, deneyimli bir cerrah tarafından yapıldığında çok genç yaşta bile KH'ye bağlı koroner sekel gelişen hastalar için güvenilir bir tedavi seçeneğidir. Koroner arter bypass greftleme, subakut veya kronik dönemde KH'ye bağlı koroner lezyonu olan hastalarda iyi bir cerrahi seçenek olabilir. KH'de pediatrik hasta grubunda koroner bypass greftleme operasyonu ve greft için uygun damar seçimi açısından uzun dönem çalışmalara ihtiyaç vardır.

Anahtar Kelimeler: kawasaki, koroner arter, bypass, koroner anevrizma, koroner darlık

Olgu 1e ait konvansiyonel koroner anjiyografi goruntuleri

Olgu 1e ait konvansiyonel koroner anjiyografi goruntuleri

Olgu 2ye ait konvansiyonel koroner anjiyografi goruntuleri

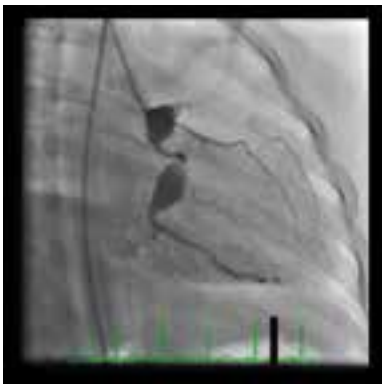

Olgu 2ye ait konvansiyonel koroner anjiyografi goruntuleri

EP-056

Ventriküler septal defekt ve major aortopulmoner kollateral arterleri olan pulmoner atrezilerde cerrahi aortopulmoner pencere oluşturulması sonuçları

Mehmet Akif Önalan[1], Murat Çiçek[1], Okan Yurdakök[1], Fatih Özdemir[1], Kaan Altınyuva[1], Ali Ertan Ulucan[1], Oktay Korun[1], Hüsnü Fırat Altın[1], Emine Hekim Yılmaz[2], Numan Ali Aydemir[1], Ahmet Şaşmazel[1]
[1]Dr. Siyami Ersek Göğüs Kalp ve Damar Cerrahisi Eğitim ve Araştırma Hastanesi, Çocuk Kalp ve Damar Cerrahisi Kliniği, İstanbul
[2]Dr. Siyami Ersek Göğüs Kalp ve Damar Cerrahisi Eğitim ve Araştırma Hastanesi, Çocuk Kardiyoloji Kliniği, İstanbul

GİRİŞ-AMAÇ: Pulmoner dolaşımın morfolojik özellikleri, pulmoner atrezi, ventriküler septal defekt ve majör aortopulmoner kollateral arterleri (MAPCA) olan hastalarda büyük ölçüde değişir. Cerrahi prosedür olarak tek aşamalı komple onarımı tercih etsek de, çift beslemeli MAPCA'ları, devamlı fakat hipoplastik pulmoner arterleri (<2,5 mm çap) olan ve pulmoner arter büyümesini desteklemek için cerrahi olarak aortopulmoner pencerenin oluşturulduğu bir hasta alt grubu vardır. Bu çalışmanın amacı, ilk palyatif prosedür olarak aortopulmoner pencerenin oluşturulmasıyla ilgili deneyimimizi sunmaktır.
YÖNTEM: Bu çalışma, 2016-2021 yılları arasında aortopulmoner pencere oluşturulan 8 hasta ile cerrahi deneyimimizin retrospektif bir derlemesidir. Beş hasta (%62,5) kadındı ve ameliyat sırasındaki ortanca yaş 2 aydı (aralık, 0,7 ila 6 ay).
BULGULAR: Aortopulmoner pencere oluşturma yapılan 8 hastada erken veya geç mortalite olmadı. Postoperatif mekanik ventilasyon ve hastanede kalış süresi sırasıyla ortanca olarak 5 ve 8 gündü. Hiçbir hastada postoperatif reperfüzyon hasarı veya aşırı pulmoner dolaşım izlenmedi. Bu hastaların dördüne (%50) MAPCA'ların unifokalizasyonu ile tam düzeltme yapıldı, bir hastaya ikinci bir cerrahi prosedür uygulandı ve geri kalan 3 hasta tam düzeltme için bekliyor. Tam düzeltmeden sonra sağ ventrikülün aort basıncına oranı medyan 0,6 (aralık, 0,4 ila 0,7) idi. Hastalar tam düzeltmeden sonrası ortanca 1,4 yıl takip edildi ve tüm hastalar için ortanca takip süresi 2.7 yıldı (aralık, 0,9- 5,8 yıl).
SONUÇ: Veriler, aortopulmoner pencere operasyonunun, seçilmiş hastalarda iyi erken ve orta dönem sonuçları ile güvenli bir şekilde gerçekleştirilebileceğini düşündürmektedir. Hastaların yarısı, kabul edilebilir sağ ventrikül-aort basıncı oranlarıyla tam düzeltme sağladı. Postoperatif aşırı pulmoner dolaşımı önlemek için hasta seçim kriterleri çok önemlidir.

Anahtar Kelimeler: aortopulmoner pencere, majör aortopulmoner kollateral arter, pulmoner atrezi

Resim 1

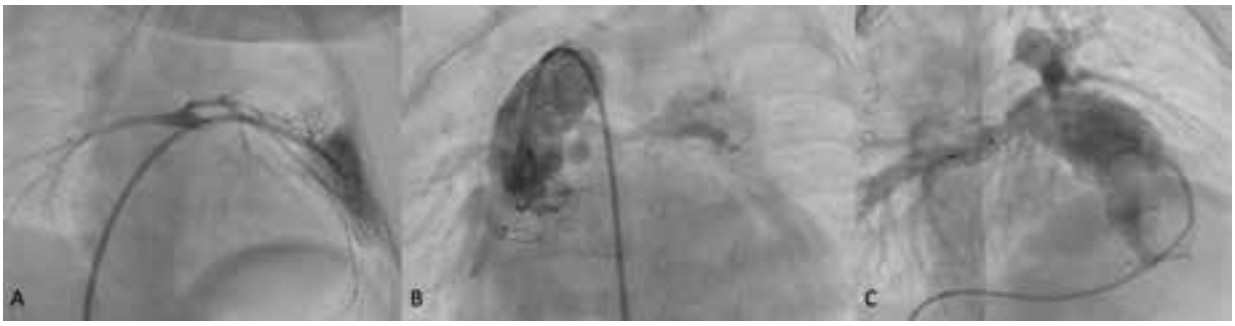

Devamlı ve normal dağılımı olan küçük santral pulmoner arterleri gösteren preoperatif anjiyogram (A). Aynı hastanın aortopulmoner pencere oluşturma operasyonundan sonra nativ pulmoner arter sisteminin büyümesini gösteren anjiyogramı (B). Aynı hastanın tam düzeltme ameliyatından sonra pulmoner arter sistemini gösteren anjiyogramı (C).

EP-057

Covıd-19 İlişkili Çocuklarda Multisistem İnflamatuar Sendromu (Mıs-C) Tanısı Alan Olgularda Tanı Anında Ve Kısa Süreli Takipte Kardiyak Bulgular

Filiz Ekici[1], Muhammet Bulut[1], Tuğçe Tural Kara[2], Şenay Akbay[1], Zeynep Çağla Mutlu[1], Nazan Ülgen Tekerek[3], Fırat Kardelen[1], Oğuz Dursun[3]
[1]Akdeniz Üniversitesi, Çocuk Kardiyolojisi Ana Bilim Dalı, Antalya
[2]Akdeniz Üniversitesi, Çocuk Enfeksiyon Hastalıkları Ana Bilim Dalı, Antalya
[3]Akdeniz Üniversitesi, Çocuk Yoğun Bakım Ana Bilim Dalı, Antalya

AMAÇ: Çocuklarda (MIS-C) COVID-19 ile ilişkili çoklu sistem inflamatuar sendrom, potansiyel olarak yaşamı tehdit eden bir hastalık olarak tanımlanmıştır. Bu çalışmada MIS-C tanısı alan çocuklarda ilk başvuru ve takipte kardiyak bulguları değerlendirmeyi amaçladık.
YÖNTEM: Kasım 2020 ile Kasım 2021 arasında, DSÖ kriterlerine göre MISC tanısı konan ve en az üç ay takip edilen 35 çocuk bu retrospektif çalışmaya dahil edildi.
BULGULAR: Tanı anında ortanca yaş 9 idi. Vakaların %20'sinde komorbid hastalıklar bulundu, ancak hiçbirinde önceden kalp hastalığı yoktu. Tüm hastalarda yüksek dereceli ateş ve hiperinflamasyonun laboratuvar kanıtları vardı. Çoğu vakada hafif formda hastalık vardı, ancak 12 hasta yoğun bakım ünitesinde ortanca 6 gün yatmıştı.Akut dönemde 27 olguda (%77) kardiyovasküler, gastrointestinal (n=20), kutanöz(n=9), nörolojik(n=9), solunum(n=8), renal(n=3) ve endokrin sistem(n=2) tutulumu saptandı. 10 hastada Kawasaki benzeri bulgular saptandı ve 5 olgu şok ile başvurdu. 11 olguda sol ventrikül (LV) sistolik disfonksiyonu ve beş olguda koroner arter (CA) dilatasyonu saptandı. 12 olguda perikardiyal efüzyon görüldü. Elektrokardiyografide sinüs taşikardisi en sık bulguydu. 2 olguda uzamış QTc aralığı ve 4 olguda T dalga değişiklikleri mevcuttu. Dört vakada karmaşık ventriküler aritmi görülmüştür. 24 vakada yüksek Pro-BNP ve 18 vakada yüksek Troponin T seviyeleri vardı. Tedavi: Akut dönemde intravenöz immunglobulin(n=28) ve steroid(n=22), antiinflamatuar dozda aspirin(n=8),anakinra(n=5) ve plazmaferez (n=7) tedavisi uygulandı. Akut dönemde 11 olguya pozitif inotropik ilaçlar(11 olgu) ve antikoagülan ilaç tedavisi(29 olgu) kullanıldı. Tüm olgularda taburculuk sırasında kardiyak biyobelirteçler ve LV sistolik fonksiyonları normaldi. Akut dönemde ciddi kardiyak disfonksiyonu olan sadece bir ergen çocuk ex oldu.
Takip: Kalıcı kardiyak semptomları olan iki vaka vardı, ancak hiçbir vakada LV sistolik disfonksiyonu yoktu. LV duvar kalınlığı ve LV odacık boyutları takipte azaldı. Takipte LVEF, başlangıç seviyelerinden önemli ölçüde yüksekti. Bazal CA z skorları takipte normal aralıkta izlendi.
SONUÇ: MISC, ağırlıklı olarak kardiyovasküler sistem tutulumu ile karakterizedir, ancak akut evrede kardiyak tutulumu olan çocukların kısa süreli takiplerinde iyi kardiyak sonuçlara sahiptir.

Anahtar Kelimeler: multi sistem inflamatuar sendrom, COVID-19, kalp tutulumu, takip, ekokardiyografi

Tablo-1.

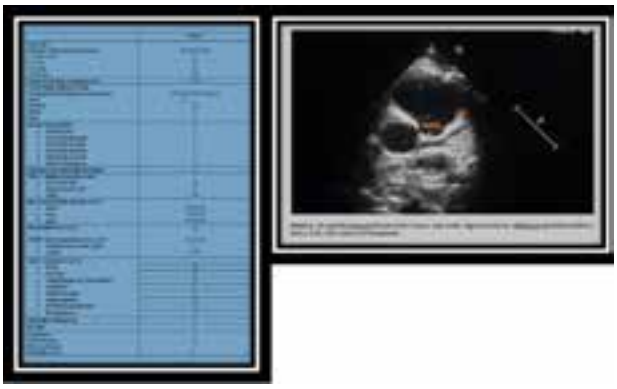

MIS-C tanısı konan hastaların demografik verileri, klinik özellikleri ve tedavi modaliteleri.

EP-058

Karbonmonoksit zehirlenmesi ile başvuran hastaların hiperbarik oksijen tedavisi öncesi ve sonrası kardiyak fonksiyonlarınınDoku Doppler ile değerlendirilmesi

Ahmet Burak Şimşek[1], Hazım Alper Gürsu[2], Yasemin Özdemir Şahan[3], Emine Azak[3], Ayşe Esin Kibar Gül[2], İbrahim İlker Çetin[4]
[1]Ankara Şehir Hastanesi, Çocuk Sağlığı ve Hastalıkları Kliniği, Ankara
[2]Sağlık Bilimleri Üniversitesi, Çocuk Sağlığı ve Hastalıkları Ana Bilim Dalı, Çocuk Kardiyoloji Kliniği, Ankara
[3]Ankara Şehir Hastanesi, Çocuk Sağlığı ve Hastalıkları Kliniği, Çocuk Kardiyoloji Kliniği, Ankara
[4]Yıldırım Beyazıt Üniversitesi, Çocuk Sağlığı ve Hastalıkları Ana Bilim Dalı, Çocuk Kardiyoloji Kliniği, Ankara

AMAÇ: Bu çalışma ile çocuk acil kliniğine karbonmonoksit zehirlenmesi nedeniyle başvuran ve hiperbarik oksijen tedavisi uygulanan hastaların, tedavi öncesi ve sonrası doku Doppler (DD) görüntüleme ile sistolik ve diyastolik fonksiyonlarında etkilenme olup olmadığının belirlenmesini amaçladık.
GEREÇ-YÖNTEM: Ocak 2019-Ocak 2021 yılları arasında çocuk acil kliniğine karbonmonoksit zehirlenmesi nedeniyle başvurup hiperbarik oksijen tedavisi uygulanan 34 hasta ve kontrol grubu olarak çocuk kardiyoloji kliniğine başvuran sağlıklı 34 çocuk dahil edildi. Çalışma prospektif olarak yapıldı.
BULGULAR: Çalışmaya dahil edilen 34 hastanın yaş ortalaması 10,95 ± 4,75 olarak bulundu. Hastaların 13'ü (% 38,2) erkek, 21'i (% 61,8) kız idi. Hastaların 21'i (% 61,8) doğal gaz zehirlenmesi nedeniyle başvurmuştur. Hastaneye en sık başvuru şikayeti % 41,2 ile bilinç kaybı idi. Hastaların karbonmonoksit zehirlenmesi sonrası karboksihemoglobin ortalaması 21,70 ± 6,45 saptandı. Bir seans hiperbarik oksijen tedavisi sonrası karboksihemoglobin ortalaması 0,74 ± 0,34 saptandı. Hastaların troponin-I düzeyi ortalaması karbonmonoksit zehirlenmesi sonrası 114,81 ± 197,76 ve bir seans hiperbarik oksijen tedavisi sonrası 42,32 ± 118,36 saptandı. Hastaların DD görüntülemelerinde; tedavi öncesi, tedavi sonrası ve kontrol grubunun sol ventrikül (LV), sağ ventrikül (RV) ve interventriküler septum (İVS) fonksiyonlarının karşılaştırmasında LVE, LVIRT, LVET, LVMPI, RVIRT, RVET, RVMPI, IVSS, IVSE, IVSA, IVSICT, IVSIRT, IVSMPI değişkenlerinde istatistiksel olarak anlamlı farklılık bulunmuştur. Tedavi öncesi ve kontrol grubu karşılaştırmasında LVS, LVE, LVA, LVIRT, LVET ve LVMPI, RVICT, RVIRT, RVET ve RVMPI, IVSE, IVSIRT, IVSET ve IVSMPI değişkenlerinde istatistiksel olarak anlamlı farklılık bulunmuştur. Tedavi sonrası ve kontrol grubu karşılaştırmasında LVA, LVIRT, LVET ve LVMPI, RVET ve RVMPI, IVSIRT, IVSET ve IVSMPI değişkenlerinde istatistiksel olarak anlamlı farklılık bulunmuştur.
SONUÇ: Karbonmonoksit zehirlenmesi nedeniyle başvuran ve hiperbarik oksijen tedavisi uygulanan hastalarda yapılan kardiyak değerlendirmede sistolik ve diyastolik fonksiyon bozukluğu saptanmıştır. Hiperbarik oksijen tedavisi ile bu fonksiyon bozukluğunun geri dönüşümlü olduğu ekokardiyografik olarak gösterilmiştir.

Anahtar Kelimeler: Doku Doppler görüntüleme, Hiperbarik oksijen tedavisi, Karbonmonoksit zehirlenmesi.

Tablo

Parametre	Tedavi öncesi	Tedavi sonrası	p
Troponin	114,81±197,76	42,32±118,36	0.026
CK-MB	18,39±45,84	1,62±0,90	0,04
BNP	350,26±1344,11	122,62±404,25	0.308

Tedavi Öncesi ve Tedavi Sonrası Hasta Grubunun Kardiyak Enzim Parametrelerinin Karşılaştırılması

EP-059

Sol ventrikül çıkış yolu darlığı yapan paraşüt benzeri aksesuar mitral kapak dokusu: ekokardiyografik görünüm ve cerrahi dokunun sunumu

Zeynep Çağla Mutlu[1], Filiz Ekici[1], Salih Özçobanoğlu[2], Fırat Kardelen[1], Şenay Akbay[1], Muhammet Bulut[1]
[1]Akdeniz Üniversitesi Tıp Fakültesi Hastanesi Çocuk Kardiyolojisi Bölümü ABD
[2]Akdeniz Üniversitesi Tıp Fakültesi Hastanesi Kalp ve Damar Cerrahi Bölümü ABD

AMAÇ ve GİRİŞ: Aksesuar mitral kapak dokusu (AMKD) sol ventrikül çıkış yolunda (SVÇY) darlığa neden olabilen mitral kapak yaprakçıklarının atriyal veya ventriküler yüzeyine bağlı saplı bir kitle veya ince bir dokunun bulunduğu nadir görülen konjenital bir kardiyak malformasyon olarak tanımlamıştır. Tanı için anahtar yöntem ekokardiyografik incelemedir. Transtorasik, Transösofageal, 3 boyutlu ekokardiyografi veya kardiyak MR tanıda kullanılır. Burada 6 yaşında AMKD nedeniyle önemli subaortik darlık gelişen, başarılı bir cerrahi ile tedavi edilen bir çocuk olgu sunulmuş ve AMKD'nun karakteristik ekokardiyografik görüntüleri ve cerrahi ile çıkarılan dokunun ilgi çekici paraşüt benzeri görüntüsü sunulmuştur.
OLGU: 6 yaş erkek olgu, çok yorulma şikayeti ile polikliniğimize başvurdu.Öyküsünde yenidoğan döneminde fizik muayenesinde üfürüm saptandığı ve ekokardiyografik inceleme sonrası aort darlığı (subvalvüler) ve subaortik çıkıntı(ridge) tanısı aldığı ancak izleminde takiplere gelmediği öğrenildi. Fizik muayenede sternum solunda 3 derece sistolik ejeksiyon tipi üfürüm duyuldu. EKG'de sol ventrikül hipertrofisi mevcuttu. 2D transtorasik ekokardiyografik incelemede mitral ön kapaktan köken alan ve interventriküler septuma aort kapağın altına tutunan, anormal hareketli doku görüldü.(Resim-1).Sistol sırasında AMKD bağlı olarak önemli subvalvüler aort darlığı oluştuğu görüldü. Sol ventrikülde belirgin asimetrik septal hipertrofi, 1 derece aort kapak yetmezliği ve 1 derece mitral kapak yetmezliği belirlendi. Transözofageal ekokardiyografi ile aort ve mitral kapak ön lifleti arasında aberran membranöz doku, sol ventrikül çıkış yolu darlığı (LVOT) (gradient:72 mmHG) saptandı. Aberan doku sol ventrikülün apekse doğru mitral kordalara tutunacak şekilde uzanıyordu. Olgumuzu hem semptomatik olması hem de SVÇY önemli darlık olması nedeni opere edildi. Cerrahi YÖNTEM: Aortotomi sonrasında aort kapağın altında, mitral kapak anterior leafletin 15 mmlik segmentinden köken alan, primer korda ile anterolateral papiller kas dokusuna uzanarak bağlanan, paraşüt şeklinde, 35 mm çapında, beyaz gri görünümdeki fibröz doku, primer kordanın papiller adeleye bağlandığı yerden divize edilip, mitral anterior leafletten tümüyle çıkarılmıştır.(Resim-2). Cerrahi sırasında yapılan transösofageal ekokardiyografi ile SVÇY darlığın giderildiği, aort ve mitral kapakta yetmezliklerin artmadığı belirlendi. Olgumuzun operasyon sonrası yapılan transtorasik ekokardiyografi de SVÇY maksimum gradient 24 mmHg ölçüldü ve 1 derece aort kapak yetmezliği belirlendi. Postoperatif izleminde sorun gelişmeyen hasta taburcu edilerek poliklinik takibine alındı.
Tartışma ve Sonuç: 2014 de Manganaro ve ark. literatürde toplam 104 AMKD olgusu saptamıştır. Hastaların yenidoğan döneminde başlayarak yetişkin yaşlara dek tanı alabildikleri bildirilmiştir. AMKD ile ilişkili başlıca semptomlar dispne, göğüs ağrısı, çarpıntı, halsizlik ve yorulmadır. Bununla birlikte semptom tariflemeyen ancak üfürüm duyulması nedeniyle tesadüfen tanı alan olgularda bulunmaktadır.
2D eko ile hareketli ve mitral kapak ile aynı ekojenitededir. AMKD genellikle kısa bir korda aparatus ile interventriküler septuma aort kapağın altına tutunur. AMKD kistik ve balona benzeyen veya bazen globüler görünümdedir, sistolde SVÇY doğru prolabe olup diastolde ise mitral kapak ön liflet veya kordal yapılara doğru çekilir. Literatürdeki olguların %18 inde bizim olgumuza benzer şekilde paraşüt benzeri görünümdedir. Ekokardiyografik incelemede ayırıcı tanıda mitral korda kalıntısı, SVÇY darlık yapan lezyonlar (hipertrofi KMP, subaortik çıkıntı vb), tümöral kitle veya vejetasyon düşünülmelidir. Transösofageal eko ile aksesuar dokunun tutunma noktaları belirlenebilir ki cerrahi öncesinde bilinmesi önem arz eder. İntraoperatif TEE mitral kapak fonksiyonlarını korunması için gereklidir. Ciddi darlık oluşturan lezyonlar, diğer kalp hastalıkları için yapılan cerrahiler veya intrakardiyak kitlenin incelenmesidir.

Anahtar Kelimeler: Aksesuar mitral kapak dokusu, ekokardiyografik,çocuk

resim-1

Transözafageal ekokardiyografik görüntülemede, mitral ön kapaktan köken alan ve interventriküler septuma aort kapağın altına tutunan, anormal hareketli doku (yeşil ok)

resim-2

Aortotomi sonrasında aort kapak ile mitral kapak ön leaflet arasında bulunan, distalde mitral papiller kas dokusuna uzanan saplı paraşüt şeklinde 35 mm boyutunda beyaz gri görünümdeki doku

EP-060
Covid-19 Aşısı Sonrası Gelişen Miyoperikardit; İki Olgu Sunumu

Dilek Giray, Serdar Epçaçan, Yasemin Nuran Dönmez
SBÜ Van Bölge Eğitim ve Araştırma Hastanesi, Çocuk Kardiyoloji Ana Bilim Dalı, Van

GİRİŞ-AMAÇ: Tüm dünya gibi ülkemiz de 2020 yılının başından bu yana SARS-CoV-2 'nin neden olduğu bir pandemi ile mücadele etmekte. Bu virüsün değişken bir spektrumda hastalığa neden olduğu ve başta solunum sistemi olmak üzere çoklu sistem tutulumuna neden olduğu bilinmekte. Bu raporda daha önceden sağlıklı iki adolesanda BNT162b2 mRNA aşılaması sonrası gelişen miyokardit rapor edilmiştir.
Olgu 1: 17 yaşında erkek hasta göğüs ağrısı şikâyeti ile başvurdu. Öyküsünde 4 gün önce Covid-19 mRNA aşısının ilk dozunu olması dışında özellik yoktu. Fizik muayenesinde vücut ısısı 38.1 ◦C, solunum sayısı 16 /dk, kalp hızı 75 atım/dk, kan basıncı 120/75 mmHg, oda havasında oksijen satürasyonu %98 idi. Başvuruda EKG normaldi. Laboratuvar değerlendirmesinde serum troponin düzeyi 6,9 ng/mL (N <0,160 ng/mL), kreatin kinaz 383 U/l (N <170 U/l), C-reaktif protein 5,7 mg\L (N <5,0 mg\L idi.), beyaz küre sayısı 9,68×103/µL, hemoglobin düzeyi 17,6 g/dL ve BNP 105 (N <125 pg/ml) idi. Nazofaringeal SARS-CoV-2 PCR testi negatifti, hasta Covid-19 enfeksiyonu ya da temas öyküsü olmadığını belirtti. Akciğer grafisinde pulmoner infiltrasyon veya kardiyomegali yoktu. Transtorasik ekokardiyografide LV EF %69 idi ve perikardiyal efüzyon veya yapısal kardiyak anormali yoktu. Hastanın fiziksel aktivitesi kısıtlandı, 24 saatlik Holter elektrokardiyografi monitorizasyonunda ortalama kalp atım hızı 67 atım/dk (minimum kalp atım hızı 48 atım/dk-maksimum kalp atım hızı 124 atım/dk) idi, aritmi saptanmadı. Hastaya oral nonsteroid anti-inflamatuar ile nonspesifik tedaviye başladı. İkinci gün elektrokardiyografisinde tüm derivasyonlarda yaygın ST elevasyonu saptanması aşıya bağlı miyoperikardit tanısını destekledi (Şekil 1), beşinci gün troponin düzeyi normal sınırlara gerileyen hasta taburcu edildi. İkinci hafta poliklinik kontrolünde yapılan EKG ve ekokardiyografide patoloji yoktu, hastanın aktivite kısıtlaması ve ilaç tedavisine 4 hafta süre ile devam edildi.
Olgu 2: 12 yaşında erkek hasta Covid-19 mRNA aşısının ikinci dozunu olduktan 2 gün sonra göğüs ağrısı şikayeti ile başvurdu. Fizik muayenesinde vücut ısısı 37.8 ◦C olması dışında belirgin patoloji yoktu. EKG değerlendirmesinde ekstremite derivasyonlarında yaygın ST değişikliği ve tüm göğüs derivasyonlarında T negatifliği mevcuttu (Şekil 2). Laboratuvar değerlendirmesinde serum troponin düzeyi 8,1 ng/mL (N <0,160 ng/mL), kreatin kinaz 285 U/l (N <170 U/l), C-reaktif protein 16 mg\L (N <5,0 mg\L idi.), beyaz küre sayısı 5,9×103/µL, hemoglobin düzeyi 14,2 g/dL ve BNP 112 (N <125 pg/ml) idi. Nazofaringeal SARS-CoV-2 PCR testi, Covid -19 IgM değeri negatifti. Akciğer grafisi ve transtorasik ekokardiyografisi normal sınırlardaydı. Fiziksel aktivitesi kısıtlanan hastanın 24 saatlik Holter elektrokardiyografi monitorizasyonunda ST ve T değişiklikleri dışında aritmi saptanmadı. Hastaya oral nonsteroid anti-inflamatuar ile nonspesifik tedaviye başladı. Yedinci gün troponin düzeyi normal sınırlara gerileyen hasta taburcu edildi. İkinci hafta poliklinik kontrolünde yapılan EKG ve ekokardiyografide patoloji yoktu, mevcut tedavi ve aktivite kısıtlamasına 4 hafta süre ile devam edildi.
SONUÇ: Miyoperikardit çocukluk çağında kardiyak nedenli göğüs ağrısı ve troponin yüksekliğinin nedenlerindendir ve genellikle geçirilmiş enfeksiyonlara bağlı gelişir. Son zamanlarda çeşitli ülkelerde mRNA Covid-19 aşılaması sonrasında gelişen miyoperikardit advers olay olarak nadir vaka serileri ile bildirilmektedir ve bildirilen vakalar genellikle destek tedavisi ile kısa sürede gerilemektedir (1-3). Geçirilmiş enfeksiyon öyküsü olmayan hastalarda göğüs ağrısı ve troponin yüksekliği görülmesi durumunda Covid-19 aşılanma durumu da sorgulanmalıdır.

Anahtar Kelimeler: Covid-19, Covid-19 aşıları, miyoperikardit.

Şekil 1

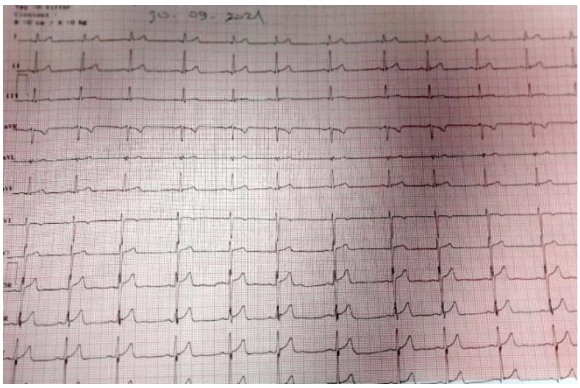

Birinci olgunun EKG değerlendirmesinde tüm derivasyonlarda yaygın ST elevasyonu izlendi.

Şekil 2

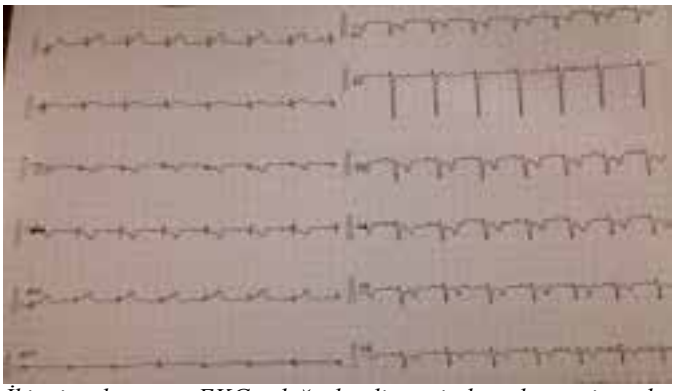

İkinci olgunun EKG değerlendirmesinde ekstremite derivasyonlarında ST değişikliği ve tüm göğüs derivasyonlarında T negatifliği izlendi.

EP-061

Bronkopulmoner displazili prematüre bebeklerde deksametazon tedavisinin kalbin sisolik ve diastolik fonksiyonları ve duvar kalınlıkları üzerine etkisi

Süleyman Sunkak
Kayseri Şehir Eğitim ve Araştırma Hastanesi, Çocuk Kardiyolojisi Kliniği

Giriş ve amaç: Bronkopulmoner displazi, 32 gebelik haftası ve 1500 gramdan küçük bebeklerin uzun süreli izleminde görülen kronik akciğer hastalığıdır. Patogenezinde inflamasyonun önemli bir yer tuttuğunun gösterilmesi ile birlikte deksametazon yenidoğan yoğun bakım ünitelerinde BPD' nin gelişmesini önleyici amaçlı popüler bir ilaç olmuştur. Ancak kullanımının yaygınlaşması ile birlikte prematür bebeklerde deksametazon tedavisinin hipertrofik kardiyomiyopatiye neden olduğu olgu sunumlarında bildirilmiştir.
Bu çalışmamızda prematüre bebeklere BPD nedeni ile verilen deksametazon tedavisinin sol ventrikül fonksiyonlarına (diyastolik ve sistolik), duvar kalınlıklarına ve çaplarına etkisini transtorasik ekokardiyografi ile değerlendirdik.
Yöntem: Çalışmaya yenidoğan yoğunbakım ünitesinde yatan BPD nedeni ile deksametazon tedavisi alan hastalar dahil edildi. Deksametazon intravenöz yol ile 0,15 mg/kg/gün dozunda 9 gün verildi. Ekokardiyografik çalışmalar GE Vivid7® TTE cihazı ve 10S 5.5-9.0 MHz prob kullanılarak Amerikan Ekokardiyografi Derneği'nin standartlarına göre yapıldı. TTE tedavi öncesi, 10. gün ve 21. günde yapıldı.
TTE incelemesinde; sol ventrikül miyokard performans indeksi PW Doppler ile izovolumik relaksasyon zamanı (İVRZ), izovolumik kontraksiyon zamanı (İVKZ) ve ejeksiyon zamanı (ET) ölçülerek hesaplandı. Sol ventrikül kardiyak atım hacmi; sol ventrikül çıkış yolu çapı, aortik velosite integrali ve kalp hızı ölçülerek hesaplandı.
Sol ventrikül duvar kalınlıkları ve sistolik fonksiyonları M-mode ile, parasternal uzun eksen pozisyonunda interventriküler septum sistol (İVSs) ve diastol kalınlıkları (İVSd), sol ventrikül arka duvar sistol (VADs) ve diastol kalınlıkları (VADd), sol ventrikül diyastol sonu çapı (LVDD) ve sol ventrikül sistol sonu çapı (LVDS) ölçülerek değerlendirildi.
Sol ventrikül diyastolik fonksiyonları ise PW Doppler ile, apikal dört boşluk pozisyonunda, erken diyastolik akım velositesi (E), geç diyastolik akım velositesi (A), E/A oranı ile değerlendirildi. Bulgular SPSS 22.0 programına kaydedilerek, istatistiksel olarak değerlendirildi.
BULGULAR: Hastaların vücut ağrılıkları takip süresince istatistiksel olarak anlamlı derecede arttı (p:0.032). M-mode ekokardiyografi ile İVSs, İVSd, sol VADs, sol VADd, sol VSSÇ ve sol VDSÇ ölçümleri tedavi öncesi, 10. Ve 21. Günlerde ölçüldü, ancak istatistiksel olarak anlamlı fark bulunmadı ($p>0.05$). Sol ventrikül MPI; tedavi öncesi, 10. ve 21. günlerde hesaplandı, istatistiksel olarak anlamlı değişiklik saptanmadı ($p>0.05$). E/A oranının tedavi öncesi ve sonrası ölçümlerinde anlamlı fark saptanmadı ($p>0.05$). Ekokardiyografik ölçümler tabloda detaylı olarak verildi.
SONUÇ: Çalışmamızda BPD' nin tedavisi amacı ile verilen deksametazonun kalbin duvar kalınlıklarında, sistolik ve diyastolik fonksiyonlarında herhangi bir değişikliğine neden olmadığını gösterdik. Literatürde hipertrofik kardiyomiyopatiye neden olduğu vaka takdimleri, duvar kalınlıklarını arttırdığı ve diyastolik disfonksiyona neden olduğu klinik çalışmalar vardır. Ancak bu çalışmalarda hasta sayısı az ve heterojendir. Deksametazonun kardiyak yan etkileri klinik çalışmalar ile net olarak ortaya konamamıştır. Bu neden ile çalışmamızın literatüre katkı sağlayacağını düşünmekteyiz. Bu bildirimiz çalışmamızın ön sonuçlarıdır ve hastalar daha uzun süreli takip edilmekte ve hasta sayısı arttırılmaktadır.

Anahtar Kelimeler: Bronkopulmoner displazi, deksametazon, sol ventrikül hipertrofisi, sol ventrikül sistolik ve diastolik fonskiyon bozukluğu

Hastaların ekokardiyografik ölçümleri,

n: 14	Tedavi öncesi	10. gün	21. gün	p değeri
Vücut ağırlığı	1.06 (0.9-1.4)	1.2 (1.1-1.7)	1.7 (1.4-2.5)	0.032
İVSs (mm)	4.9 (4.1-5.2)	5.2 (4.4-5.5)	5.8 (4.3-6.4)	0.085
İVSd (mm)	3.75 (2.7-4.4)	3.1 (3.0-4.9)	4.0 (2.9-5.7)	0.063
Sol VADs (mm)	4.8 (4.4-5.9)	5.0 (4.1-6.7)	5.9 (4.5-7.1)	0.767
Sol VADd (mm)	3.4 (3.0-4.1)	3.8 (2.9-4.5)	4.3 (3.2-4.8)	0.086
Sol VSSÇ (mm)	7.9 (6.7-9.8)	8.5 (6.3-10.2)	8.9 (6.1-11.7)	0.217
Sol VDSÇ (mm)	12.6 (11.0-14.75)	12.4 (9.9-16.3)	12.8 (10.1-18.4)	0.184
EF (%)	74.5 (64-77.5)	80.1 (70-88.4)	70.2 (67-85.1)	0.062
MPI	0.46 (0.42-0.52)	0.51 (0.44-0.60)	0.44 (0.39-0.68)	0.078
Kardiyak output (L/dak/kg)	0.33 (0.27-0.37)	0.38 (0.28-0.44)	0.31 (0.27-0.49)	0.063
Mitral kapak E/A	0.75 (0.66-0.80)	0.81 (0.67-0.93)	0.84 (0.69-0.90)	0.052

İVSs: İnterventriküler septum sistol kalınlığı, İVSd: interventriküler septum diastol kalınlığı, sol VADs: sol ventrikül arka duvar sistol kalınlığı, sol VADd: sol ventrikül arka duvar diastol kalınlığı, sol VSSÇ: sol ventrikül sistol sonu çapı, sol VDSÇ sol ventrikül diastol sonu çapı, EF: ejeksiyon fraksiyonu, MPI: miyokart performans indeks Ölçümler 25, 50 ve 75. persentil olarak ifade edildi.

EP-062
Dikkat eksikliği hiperaktivite bozukluğu; kardiyak riskler hastalıktan mı? yoksa ilaçtan mı?

Osman Akdeniz, Erdal Yılmaz
Fırat Üniversitesi Tıp Fakültesi Çocuk Kardiyoloji Bilim Dalı, Elazığ

GİRİŞ-AMAÇ: Dikkat Eksikliği Hiperaktivite Bozukluğu (DEHB) ve bu bozuklukta kullanılan ilaçların korkutan kardiyak etkilerine yönelik endişeler güncelliğini korumaktadır. Çalışmamızda metilfenidat (MPH) tedavisi alan ve almayan DEHB tanılı çocuklarda hastalığın kendisinden ve ilaç kullanımından kaynaklanan kardiyak etkiler değişik elektrokardiyografik parametrelerle araştırılmıştır.
YÖNTEM: Çalışma Ağustos 2020- Eylül 2021 tarihleri arasında DEHB tanısı konan, tedavi öncesi veya tedavi sırasında kardiyak değerlendirme için çocuk kardiyoloji polikliniğine refere edilen hastalarla yapıldı. Hastalar kontrol grubu, henüz ilaç başlanmamış hastalar ve ilaç kullanan hastalar olarak üç gruba ayrıldı. İlaç kullanan ve kullanmayan hastaların verileri kendi arasında ve oluşturulan sağlıklı kontrol hastalarıyla karşılaştırıldı.
BULGULAR: Çalışma DEHB tanısı konup ilaç başlanmamış 44 hasta, DEHB tanısıyla MPH tedavisi alan 42 hasta ve 52 kontrol hastasıyla yapıldı. İlaç kullanan ve kullanmayan tüm DEHB hastaları dahil edildiğinde 86 hastanın 54(%62,8)'ü erkek, ortalama yaş 10,07±2,96 yıl ve ortalama ağırlık 37,91±16,77 kg olarak hesaplandı. Hasta grupları arasında cinsiyet, yaş, ağırlık, ailede kalp hastalığı varlığı, kalp hızı, sistolik ve diyastolik kan basıncı açısından anlamlı fark yoktu. Elektrokardiyografik verilerden QTc, QTcd, TP-e, TP-e/QT, TP-e/QTc değerleri MPH kullanan grupta kontrol grubuna göre anlamlı yükseklik gösterirken, bu değerler açısından ilaç kullanan ve kullanmayan hastalar arasında fark saptanmadı. Hem ilaç kullanan hem de ilaç kullanmayan hastalarda QTcd değerleri kontrol grubuna göre yüksek olarak saptandı.
SONUÇ: Dikkat Eksikliği Hiperaktivite Bozukluğu ilaç kullanımından bağımsız olarak kardiyak aritmilere yatkınlık yaratmaktadır. Metilfenidat tedavisiyle aritmilere yatkınlık belirginleşmektedir.

Anahtar Kelimeler: Aritmi, DEHB, Elektrokardiyografi, Metilfenidat

Tablo 1. Hastaların demografik özelliklerinin gruplara göre dağılımı

Parametre	Kontrol (n=52)	İlaç başlanmamışlar (n=44)	MPH alanlar (n=42)	p
Cinsiyet Erkek Kadın	37 15	27 17	27 15	0,580
Yaş, yıl (ort±ss)	10,70±3,77	10,05±3,21	10,32±2,99	0,643
Ağırlık, kg (ortanca(min-max))	40,75(10-71,5)	32,75(16-106)	33(16-68)	0,512
Ailede kalp hastalığı Var Yok	13 39	9 35	4 38	0,153
Kalp hızı, dakika(ort±ss)	90,44±16,07	88,54±15,53	94,07±16,14	0,267
Sistolik kan basıncı, mmHg ((ortanca(min-max))	112(88-140)	110(80-129)	109(88-141)	0,685
Diyastolik kan basıncı, mmHg(ort±ss)	69,63±8,91	68,61±8,12	66,63±11,22	0,312

MPH: metilfenidat, min: minimum, max: maksimum, ort: ortalama, ss: standart sapma

Tablo 2. Hastaların EKG parametrelerinin gruplar arası dağılımı

Parametre	Kontrol	İlaç başlanmamışlar	MPH alanlar	p
PR, ms(ortanca(min-max))	120(100-160)	130(80-180)	120(100-160)	0,944
PRd, ms(ortanca(min-max))	15(0-40)	20(0-40)	20(0-40)	<0,001 a,c
QT, ms(ort±ss)	316,7±26,5	328,6±28,0	318,6±28,8	0,091
QTd, ms(ortanca(min-max))	24(0-60)	40(0-60)	40(0-60)	0,332
QTc, ms(ort±ss)	385,0±18,7	391,6±18,0	393,5±14,6	0,044 b
QTcd, ms(ort±ss)	31,6±13,8	45,7±15,8	42,3±15,6	<0,001 a,b
QRS süresi, ms(ort±ss)	67,5±14,4	71,1±12,0	61,6±15,2	0,008 a,b,c
TP-e, (ort±ss)	57,1±14,05	61,8±10,7	65,5±11,0	0,005 b
TP-e/QTc, (ort±ss)	0,148±0,037	0,158±0,028	0,166±0,027	0,03 b
TP-e/QT, (ort±ss)	0,180±0,041	0,189±0,036	0,204±0,037	0,005 b
Paks, derece(ort±ss)	42,73±21,5	40,74±19,5	48,95±17,36	0,135
Taks, derece(ortanca(min-max))	36,1((-18)-(63,4))	33,6(0-125)	33,6((-26,5)-(75))	0,883
QRSaks, derece(ortanca(min-max))	60(0-105)	55,6((-37,1)-(125))	62,1(0-116,5)	0,150
QRS-T açısı, derece(ortanca(min-max))	29,5(0-101,3)	26,5(1,6-98,5)	27,7(3-92,0)	0,786

MPH: Metilfenidat, ort: ortalama, min: minimum, max: maksimum, ss: standart sapma, a: Kontrol ve ilaç başlanmamış grup arası anlamlığı ifade eder, b: kontrol ve MPH alan grup arası anlamlığı ifade eder, c: ilaç almayanlar ile MPH alanlar arsındaki anlamlılığı ifade eder.

EP-063

Hammock kapak tip-4 konjenital mitral stenoz ve eşlik eden tip 3 aorta-pulmoner pencere: Literatürde bir ilk

Baran Şimşek[1], Arda Özyüksel[1], Murat Saygı[2]
[1]Medicana International İstanbul Hastanesi, Kalp ve Damar Cerrahisi Kliniği
[2]Medicana International İstanbul Hastanesi, Pediatrik Kardiyoloji Kliniği

GİRİŞ-AMAÇ: Konjenital mitral stenoz(KMS), sol ventriküle kan akışının fonksiyonel ve anatomik olarak obstrükte edildiği geniş spektrumlu bir patolojidir. KMS, Ruckman ve Van Praagh sınıflandırılmasına göre tanımlanır. Tipik KMS-Tip1 en sık görülürken; Hammock kapak-Tip 4 en nadir görülen formudur. KMS'ye eşlik eden diğer konjenital kardiyak anomaliler arasında en sık patent duktus arteriosus, atriyal septal defekt, subaortik stenoz, aort koarktasyonu, ventriküler septal defekt, arkus aorta hipoplazisi ve vasküler ring görülmektedir. Literatürde bir ilk olacak şekilde, olgumuzda Hammock kapak-Tip4 KMS ve eşlik eden tip 3 aorta pulmoner pencere(APP) tespit edilmiştir. OLGU: Gelişme geriliği ve kalpte üfürüm duyulması sebebiyle değerlendirilen 6 aylık ve 4.5 kg ağırlığında bir erkek hastada, yapılan transtorasik ekokardiyografik(TTE) değerlendirmede tip 3 APP, KMS, önemli mitral darlık, mitral kapakta peak 20 mmHg / mean 11mmHg gradient, mitral kapak alanı <1 cm^2, mitral annulus 18 mm, orta derecede mitral yetmezlik, sol kalp boşluklarında dilatasyon, pulmoner hipertansiyon tespit edildi. Hasta, mevcut bulgularla ameliyata alındı. Sternotomi yapıldı. Direkt yapılan ölçümde aort basıncı 74/38/55 mmHg iken ana pulmoner arter(APA) basıncı 75/34/52 mmHg idi. 24 santigrad derecede kardiyopulmoner baypas(KPB), aort klempi ve antegrad serebral perfüzyon(ASP) altında pulmoner arteriyotomi yapıldı. Tüm aorta pulmoner septumu içeren 25 mm çapındaki defekt, dacron yama ve 6/0 polipropilen sütürler kullanılarak kapatıldı. ASP, 22 dakika sürdü. Takiben sağ atriyotomi yapıldı ve transseptal yolla sol atriyuma ulaşıldı. Mitral kapak kordaları oldukça kısa, yer yer leafletlere tamamen yapışıktı. Biri kısmen hipoplazik iki papiller adele mevcuttu. Leafletler rezeke edildi. 4/0 ve 5/0 plejitli Ti-Cron sütürler kullanılarak 16 mm mekanik bileaflet aort kapağı ters pozisyonda oturtularak replasman tamamlandı. İnteratriyal septum kapatıldı, 5 mm Persistan foramen ovale bırakıldı. Sağ atriyotomi primer olarak kapatıldı. KPB'den çıkıldıktan sonra ameliyat masasında yapılan trans-özefagiyel ekokardiyografi'de LV dilate, RV kasılması iyi, mekanik kapak hareketleri serbest olarak görüldü. KPB çıkışında direkt yapılan ölçümde aort basıncı 102/65/79 mmHg iken PA basıncı 43/13/22 mmHg idi. Ameliyat sonrası dönemi sorunsuz geçiren hasta, operasyon sonrası 8. günde international normalized ratio 2.5-3 olacak şekilde Warfarin ve 5 mg/kg/gün asetil salisilik asit tedavisi ile taburcu edildi. Olgunun ameliyat sonrası 1 ve 3. ay kontrollerinde yapılan TTE değerlendirmelerinde replase mekanik mitral kapakta darlık yada yetmezlik görülmedi.
SONUÇ: KMS'de uygun olgularda mitral kapak tamiri yapılabilirken, özellikle Hammock tip-4 KMS vakaları ileri düzeyde displastik mitral kapak yapısında olmaları nedeni ile tamire uygun değillerdir. Bu hasta grubunda en uygun yaklaşım mitral kapak replasmanıdır. APP, prevalansı %0.2- %0.6'dır. APP'nin en sık eşlik ettiği konjenital kalp hastalıkları interrupted aortik ark, aort koarktasyonu, büyük arter transpozisyonu ve Fallot Tetraloji'sidir. Literatürde KMS ve APP birlikteliğini rapor eden ilk olgu sunumu olması itibarı ile bu vaka önem taşımaktadır. Olgumuzda APP dacron yama kullanılarak primer olarak kapatılmış ve Hammock tip-4 KMS için 16 mm mekanik bileaflet aort kapağı ters pozisyonda kullanılarak replase edilmiştir. KMS'de cerrahlar için en zorlu vakalar, tamire uygun olmayan displastik mitral kapak mevcudiyeti ve buna eşlik eden mitral yetmezlik bulunmasıdır.

Anahtar Kelimeler: Konjenital mitral stenoz, aorta pulmoner pencere, mitral kapak replasmanı

Resim-1

Aorta pulmoner pencerenin transtorasik ekokardiyografik görüntüsü

Resim-2

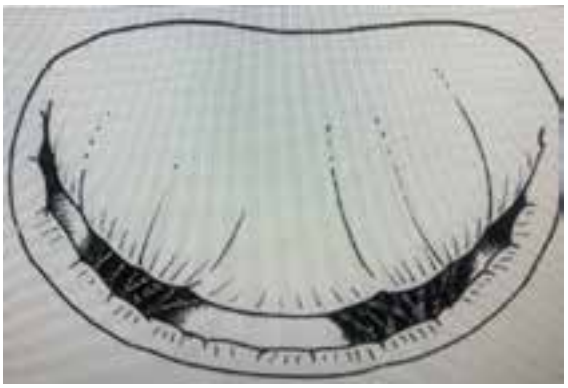

Hammock tip-4 konjenital mitral kapağın illüstratif görüntüsü

EP-064
Konjenital Kalp Ameliyatı Sonrası Siyanoz Sebebi Olarak Methemoglobinemi: Olgu Sunumu

Uğur Göçen, Murat Yüksel
Özel Ortadoğu Hastanesi, Kalp ve Damar Cerrahisi Kliniği, Adana

GİRİŞ: Methemoglobinemi nadir görülen bir durumdur. Methemoglobinemi, kan methemoglobin seviyesindeki artış olarak tanımlanır ve önemli bir siyanoz nedenidir. Konjenital kalp ameliyatlarından sonra görülen siyanoz sebepleri arasında methemoglebinemi düşünülmelidir.
AMAÇ: Bu yazıda konjenital kalp cerrahisi sonrası gelişen siyanozun sebebleri arasında methemoglobineminin olabileceğini açıklamak amaçlanmıştır.
OLGU: Aort koarktasyonu olan 48 günlük erkek bebeğe sol torakotomi ile 3. interkostal aralıktan koaktasyon rezeksiyonu ve uçuca anastomoz ameliyatı yaptık. Ameliyat sırasında kross klempe bağlı hipertansiyon oluşmasını engellemek için nitrogliserin infüzyonu hastaya verildi. Ameliyat sırasında anastomoz proksimal ve distalinden alınan aort basınçları arasında 5 mmHg düzeyinde fark kaydedildi. Yoğun bakım takibinde 140 /70 mean 90 mmHg ve daha yüksek hipertansiyonu önlemek için Nitrogliserin düzeyi 4mg/kg/saat dozuna kadar arttırıldı. Takipte monitörde satürasyon düşüşü 88, taşikardi (198 /dakika) ve siyanoz görülmesi üzerine hastanın havalanmasının normal olduğu, manuel ve ventilatör ile değerlendirildi. Eş zamanlı alınan arter kan gazının siyaha yakın renkte olduğu, düşük oksijen seviyesi (PO2: 83 mmol/L), normal kan PH (7.37), normal PCO2 (32 nnol/L ve yüksek PO2 (354 mmol/L) tespit edildi. Hastada kardiak ve akciğer kaynaklı siyanoz düşünülmedi. Aynı arter kan gazında methemoglobin seviyesinin %52 olduğu görüldü. Ventilatör altında oksijen tedavisi gören hastaya yoğun bakım ünitesinde 10 mg %10 metilen mavisi, C vitamini ve N-asetilsistein (30 mg günde bir) verildi. Metilen mavisi tedavisi sonrası methemoglobin düzeyi %3'e düştü ve klinik olarak iyileşerek 5 gün sonra taburcu edildi.
SONUÇ: Konjenital kalp cerrahisi sonrası hekimler, gelişen siyanozun ayırıcı tanısını yaparken, kalp ve akciğer kaynaklı siyanoz dışında methemoglobinemiyi göz önünde bulundurmalıdır.

Anahtar Kelimeler: Metheboglobinemi, Nitrogliserin, Siyanoz, Konjenital Kalp Hastalığı

EP-065
Dirençli Polimorfik Ventriküler Taşikardi ile Başvuran Kardiyak Rabdomiyomlu Bir Olgu

Dilek Giray, Serdar Epçaçan, Yasemin Nuran Dönmez
SBÜ Van Bölge Eğitim ve Araştırma Hastanesi, Çocuk Kardiyoloji Ana Bilim Dalı, Van

GİRİŞ-AMAÇ: Primer kardiyak tümörler çocukluk çağında nadirdir, en sık görülen kardiyak tümör rabdomiyomdur. Rabdomiyoma bağlı ventriküler taşikardi ile başvuru liateratürde az sayıda olguda bildirilmiştir. Bu raporda sık polimorfik ventriküler ekstrasistol ve ventriküler taşikardi ile başvuran bir rabdomiyom olgusu sunulmuştur.
OLGU: Huzursuzluk nedeni ile başvurduğu poliklinikte aritmisinin olduğu fark edilen 3 aylık kız hasta kardiyoloji polikliniğimize yönlendirilmişti. Genel durumu stabil, ayaktan polikliniğimize başvuran hastanın öyküsünde özellik yoktu. Ateşi 36,5, solunum sayısı 20 /dk, kan basıncı 103/58mmhg, oksijen saturasyonu oda havasında %99 ve nabzı dinlemekle düzensiz ancak 75-100 atım/dk idi. Çekilen ilk EKG'de en uzunu sürekli 3-4 atım boyunca olan ventriküler taşikardi ritmi, birden farklı morfolojide sık ventriküler ekstra atımlar ve supraventriküler ekstra atımlar görüldü (Şekil 1). Hastanın ekokardiyografi değerlendirmesinde kalp kasılmasının aritmi nedeniyle belirgin asenkron olduğu görüldü, ancak LV EF %65 ölçüldü, 1. derece mitral yetmezlik dışında doğumsal patolojik bulgu izlenmedi. Ancak sol ventrikül posterior duvarında ve interventriküler septum üzerinde, kalp içinde darlığa neden olmayan en büyüğü 1x2 mm çapında ölçülen multiple küçük hiperekojen kitleler izlendi ve rabdomiyom olarak değerlendirildi (Şekil 2). Yapılan 24 saatlik Holter EKG değerlendirmesinde yüksek kalp hızında baskılanmayan en uzunu 4,5 sn süren 220 atım/dk hızında non-sustained ventriküler taşikardi atakları izlendi ve hastaya flecainid ve beta bloker tedavisi başlandı. Tedavinin 1. haftasının sonunda iki farklı morfolojide sık ventriküler ekstra atımlar ve en uzunu 28 atımdan oluşan 260 atım /dk hızında olan non-sustained ventriküler taşikardi atakları devam etmekle birlikte sıklığında azalma izlendi, ayrıca sık sayıda couplet ve triplet ventriküler ekstra atımlar devam etmekteydi (Şekil 3). Hastaya dirençli aritmi nedeni ile evorilimus tedavisi başlanması planlandı ancak aile tedaviyi reddettiğinden başlanamadı. Anti-aritmik tedavi ile 20. günde hastanın aritmisi düzeldi ve sinüs ritmi elde edildi, hasta idame tedavisi ile izleme alındı. Hastanın 3 aydır takiplerinde aritmisinin medikal tedavi ile baskılandığı ve tekrarlamadığı görüldü.
SONUÇ: Kardiyak rabdomiyomlar çocukluk döneminde genellikle selim seyirli ve kendiliğinden küçülebilen, çoklu kitleler şeklinde görülmekle birlikte nadiren obstrüksiyon ve aritmi ile de seyredebilir. Dirençli sık ventriküler taşikardi ve polimorfik ventriküler ekstra atımlar görüldüğünde kardiyak rabdomiyomlar da akılda tutulmalı ve hasta bu açıdan da değerlendirilmelidir.

Anahtar Kelimeler: Polimorfik ventriküler ekstrasistol, rabdomiyom, ventriküler taşikardi.

Şekil 1

En az 4 atım boyunca süren ventriküler taşikardi ritmi, birden farklı morfolojide sık ventriküler ekstra atımlar ve supraventriküler ekstra atımların görüldüğü başvuru anındaki EKG.

Şekil 2

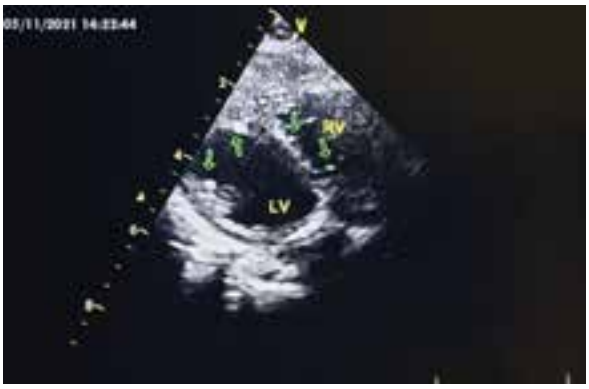

Sol ventrikül posterior duvarında ve interventriküler septum üzerinde, en büyüğü 1x2 mm çapında ölçülen multiple küçük hiperekojen kitlelerin ekokardiyografik görünümü.

Şekil 3

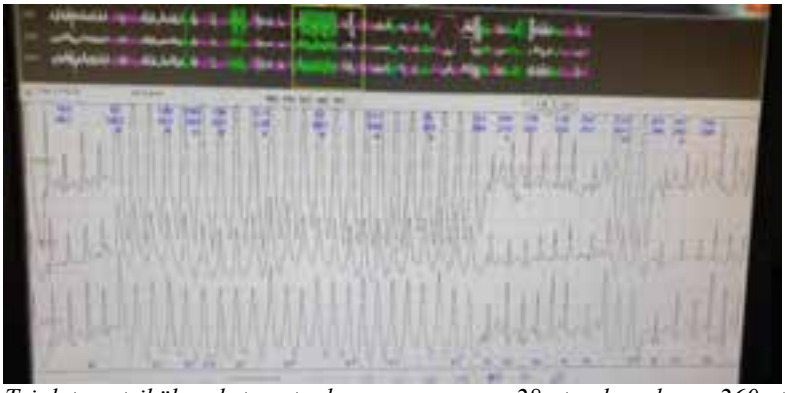

Triplet ventriküler ekstra atımların ve en uzunu 28 atımdan oluşan 260 atım /dk hızında olan ventriküler taşikardi atağının görüldüğü 24 saatlik Holter EKG kaydı.

EP-066

Siyanotik yenidoğanda belirgin prominent eustachian valf ve triküspit korda rüptürü cerrahi tamiri

Ömer Faruk Gülaştı[1], Ceren Yılmaz Uzman[2], Osman Nejat Sarıosmanoğlu[1], Timur Meşe[2]
[1]SBÜ İzmir Dr. Behçet Uz Çocuk Hastalıkları ve Cerrahisi EAH, Çocuk Kalp ve Damar Cerrahisi Kliniği, İzmir
[2]SBÜ İzmir Dr. Behçet Uz Çocuk Hastalıkları ve Cerrahisi EAH, Çocuk Kardiyolojisi Kliniği, İzmir

Eustachian valf, inferior vena kavadan gelen kanın foramen ovale vasıtasıyla kalbin sol tarafına geçmesini sağlayan bir yapıdır. Eustachian valfin belirgin halde izlenmesi nadir olarak görülmekte olup, genel olarak iyi huylu bir gidişatla izlenir. Persiste siyanozu olan, beraberinde triküspit kapakta anterior kapakçıkta hareketsizliğe bağlı yetmezliği olan, ileri derecede gelişmiş bir eustachian valfe bağlı bölünmüş sağ atriyumu olan bir yenidoğana, cerrahi ile düzeltilmesi işlemi yaptık.

VAKA: 34 yaşında g2p1a0k0y1 gdm anneden 38+5 gh'da nsvd ile doğan erkek bebek, solunum sıkıntısı siyanoz gelişmesi üzerine entübe edilmiş. Yapılan ilk ekokardiyografisinde tapvda-cor triatriatum sinister, 2.-3. derece triküspit yetmezliği düşünülerek hastanemize yönlendirilmiş. Alprostadil infüzyonu altında entübe olarak izlenen, laktat yüksekliği, hipoksisi sürekli olan hastanın yapılan ayrıntılı ekokardiyografisinde sağ yapılar geniş, 2.-3. derece TY, geniş koroner sinüs, sağ sol şantlı 4mm asd, cor triatriatum dexter, prominent eustachian valf belirgin olarak izlendi. Literatürde prominent eustachian valf belirgin izlenen hastaların desaturasyonlarının aralıklı olduğu ve zamanla düzeldiği, genel olarak iyi huylu olduğu belirtilse de, hastamızda siyanozun persiste olması nedeniyle acil cerrahi kararı aldık.

Postnatal ilk 24 saati içinde operasyona alınan hastada restriktif asd, vena kava inferiorun eustachian valvfinin ileri derecede gelişip, koroner sinüs ositumuna dek ilerlediği, yalancı bir cor triatriatum dexter görünümüne neden olduğu ve sağ atrium kavitesi daralttığı tespit edilmiş, eustachian valf dokusu eksize edilip obstruksiyon giderilip atrial septektomi tamamlanarak oluşturulan geniş asd 4x2cm otolog perikard yama ile kapatılarak anormal venöz dönüş düzeltilmiştir. triküspit kapak anterior kapakçıkta kordal bağlantının kopuk olduğu tespit edilip, korda papiller kas bağlantısı sağlanmıştır. Hasta göğüs açık olarak olarak, orta seviye inotrop destek ile operasyondan çıkmış, po 7. günde göğüs kapatılmıştır.

SONUÇ: Belirgin prominent eustachian valf, bir atrial septal defekt ile birlikte yenidoğan döneminde siyanozla kendini gösterebilen nadir görülen bir anatomik varyasyondur.[1] İnferior vena kavadan sağ atriyuma gelen kan belirgin prominent eustachian valf aracılığıyla atrial seviyedeki defektten sol atriyuma geçerek siyanoz gelişimine neden olur.[2–3] Genellikle siyanozun aralıklı izlenip zamanla gerilediği izlenir.[4] Ekokardiyografik incelemelerde genel olarak diastolik fazda sağ-sol, sistolik fazda sol-şant izlenir.[5] Nadiren de bu yapıya bağlı bir bölünmüş sağ atriyum görünümü izlenebilir.[6]

Bu hastalarla ilgili yeterli veri olmaması nedeniyle de yenidoğan döneminde persiste siyanozu olanlarda risk almadan cerrahiye karar verilebileceğini düşünmekteyiz.

Anahtar Kelimeler: yenidoğan, siyanoz,belirgin eustachian valf, korda rüptürü

ŞEKİL 1

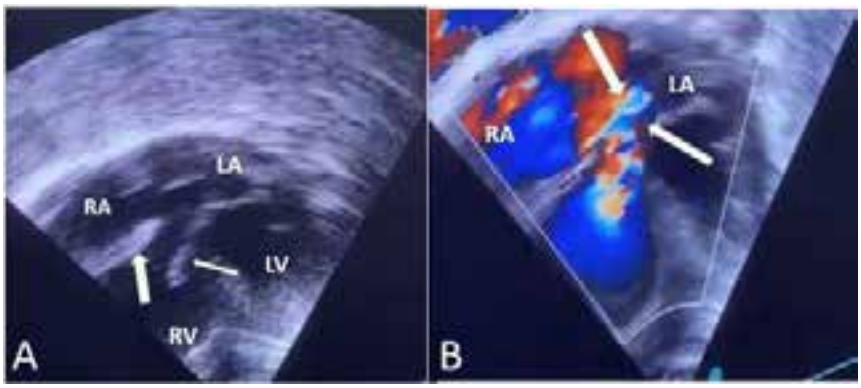

(A) Apikal dört boşluk görüntülemede fibrotik Eustachian valve (kalın beyaz ok), triküspit kapak hareketsiz septal leaflet (ince beyaz ok) görülmekte. (B) Renkli görüntülemede vena cava inferior ve vena cava superior akımlarının

Eustachian valve aracılığı ile sol atriyuma yöneldiği görülmekte (beyaz oklar). RA: Sağ atriyum, LA: Sol atriyum, RV: Sağ ventrikül, LV: Sol ventrikül

ŞEKİL 2

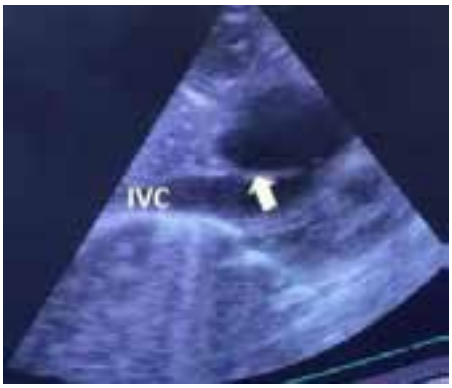

Subkostal görüntülemede vena cava inferiordan gelen kanı direkt olarak PFO aracılığı ile sol atriyuma ileten kalın fibrotik Eustachian valve görülmekte (beyaz ok). PFO: Patent foramen ovale, IVC: vena cava inferior

EP-067

Terapötik Hipotermi Uygulanan Hipoksik İskemik Ensefalopatili Yenidoğanların Kardiyak Bulgularının Değerlendirilmesi

Emine Azak[1], Burak Ceran[2], Ayben Kadimoğlu Kılıç[1], Emine Gülşah Torun[1], Denizhan Bağrul[1], Hazım Alper Gürsu[1], Hayriye Gözde Kanmaz Kutman[2], İbrahim İlker Çetin[3]
[1]SBÜ, Ankara Şehir Hastanesi, Pediyatrik Kardiyoloji Bölümü
[2]SBÜ, Ankara Şehir Hastanesi, Yenidoğan Yoğun Bakım Bölümü
[3]Yıldırım Beyazıt Üniversitesi, Pediyatrik Kardiyoloji Bilim Dalı

AMAÇ: Terapötik hipotermi tedavisi alan hipoksik iskemik ensefalopatili (HİE) yenidoğanların kardiyak bulgularının; biyobelirteçler, EKG ve ekokardiyografi ile değerlendirilmesi ve bu belirteçlerin hipoksik myokard hasarı şiddetinin belirlenmesindeki etkisinin araştırılması amaçlanmıştır.
METOD: Evre II ve III HİE tanısı alan ve terapötik hipotermi uygulanmış 50 yenidoğan bebeğin verileri retrospektif olarak incelendi. Demografik özellikler, sistemik ve kardiyak muayene bulguları, serum CK-MB, troponin-I, EKG ve ekokardiyografi raporları kaydedildi. Evre II ve Evre III HİE'li hastaların bulguları karşılaştırıldı.
BULGULAR: Toplam 50 olgunun verileri analiz edildi. Sarnat&Sarnat'ın evrelendirmesine göre olguların 24'ü (%48) evre II, 26'sı (%52) evre III HİE bulgularına sahipti. Tüm olguların 11'inde (%22) miyokardiyal disfonksiyon saptandı. EKG kayıtlarında tüm olgular normal sinüs ritmine sahipti. EKG'de patolojik bulgu evre II'de 2 (%8.3) olguda, evre III'de ise 5 (%19.8) olguda mevcuttu. Serum CK-MB ve troponin-I olguların 30'unda (%60) yüksek izlendi. Tüm olguların 5'inde (%10) orta derecede triküspit yetersizliği, 1'inde (%2) şiddetli triküspit yetersizliği, 4'ünde (%8) sağ ventrikül hipokinezisi, 6'sında (%12) sol ventrikül hipokinezi ve 1'inde (%2) biventriküler hipokinezi mevcuttu. Evre III HİE'li olgularda enzim düzeylerinin daha yüksek, EKG ve EKO anormalliklerinin daha yaygın olduğu görüldü ($p<0.05$). Olguların klinik özellikleri ve kardiyak bulguları Tablo1'de özetlenmiştir.
TARTIŞMA: Yenidoğanda miyokard iskemisi genellikle perinatal asfiksi ile ilişkilidir. Perinatal asfikside çeşitli mekanizmalarla miyokardiyal perfüzyon korunmasına rağmen, ağır olgularda miyokardiyal hasar görülebilir. Depresif sol ventrikül fonksiyonu olan asfiktik yenidoğanların, yaygın miyokardiyal hasar ve eşlik eden çoklu organ tutulumu nedeniyle prognozunun kötü olduğu bildirilmiştir. Bu çalışmada LV KF değerleri evre III'deki olgularda daha düşük idi. Çalışmamızda tüm olguların 5'inde (%10) orta derecede, 1'inde (%2) ağır derecede triküspit yetersizliği görüldü. Sadece biventriküler disfonksiyon saptanan ve exitus olan bir olguda ağır PH vardı. Triküspit yetersizliğinin insidansındaki geniş çeşitlilik EKO'nun zamanlamasına bağlı olabilir. Çalışmamızda EKO'da saptadığımız en sık değişiklik LV hipokinezisiydi. Şiddetli asfiksi olan bebeklerde kardiyak disfonksiyon ve dolayısıyla kalp yetmezliği olanların sayısı azımsanmayacak düzeydeydi. Tüm olgular içerisinde 7 olguda (%14) hipotansiyonlu kalp yetmezliği veya inotrop destek gerektiren dolaşım bozukluğu olduğunu saptadık. LV hipokinezisi 6 olguda (%12), RV hipokinezisi 4 olguda (%8), biventriküler hipokinezi 1 olguda (%2) görüldü. Perinatal asfiksili yenidoğanlarda cTnT düzeylerinin kontrol grubuna göre daha yüksek olduğu ve cTnT düzeylerinin HİE evresi ile ilişkili olduğu gösterilmiştir. Çalışmamızda asfiksi evresi ile korele olarak cTnI düzeyinde belirgin yükseklik olduğu saptandı. Ayrıca Apgar skoru ve kord laktat düzeyi ile cTnI düzeyi arasında anlamlı bir ilişkinin olduğu görüldü.
SONUÇ: Perinatal asfiksiye sekonder miyokardiyal disfonksiyonun beklenenden yaygın olduğu, asfiktik yenidoğanlarda, hipoksinin şiddeti ile miyokardiyal tutulumun arasında bir ilişki olduğu görülmüştür. Asfiktik yenidoğanların kardiyak enzimler, EKG ve bozulmuş kardiyak fonksiyonu saptamak için EKO ile değerlendirilmesi perinatal asfikside miyokardiyal hasarın ciddiyetinin erken tanı ve değerlendirilmesinde faydalıdır.

Anahtar Kelimeler: Kardiyovasküler insitabilite, Miyokardiyal hasar, Perinatal asfiksi

Tablo I: Sarnat &Sarnat'e göre Evre II ve Evre III'deki olguların klinik özellikleri ve kardiyak bulguları

	Evre II (n%)	Evre III (n%)	P
Klinik Özellikler Asemptomatik Respiratuvar distres Kalp yetersizliği Kardiyojenik şok	 14 (%58.3) 8 (%33.3) 2 (%8.3) _	 13 (%50) 8 (%30.8) 4 (%15.4) 1 (%3.8)	0.568
EKG Bulguları Normal ST çökmesi T dalga düzleşmesi-inversiyonu Q dalgası	 22(%91.7) 2 (%8.3) _ _	 21 (%80.2) 3 (11.5) 1 (%3.8) 1 (%3.8	0.040
Ekokardiyografi Ventrikül fonksiyonu normal RV hipokinezi LV hipokinezi Biventriküler hipokinez	 21 (%87.5) 1 (%4.2) 2 (%8.3) _	 18 (%69.2) 3 (%11.5) 4 (%15.4) 1 (%3.8)	0.010
Triküspit yetersizliği Hafif Orta Ağır	 4 (%16.7) 1 (%4.2) _	 3 (%11.5) 4 (%15.4) 1 (%3.8)	0.624
Pulmoner hipertansiyon Yok Hafif Orta Ağır	 19 (%79.2) 4 (%16.7) 1 (%4.2) _	 18 (%69.2) 3 (%11.5) 4 (%15.4) 1 (%3.8)	0.649

EP-068

İntermittan ve Persistan Ventriküler Preeksitasyonlu Hastalarda Elektrofizyolojik Çalışma ve Risk Değerlendirmesi

Hasan Candaş Kafalı, Alper Güzeltaş, Yakup Ergül
Sağlık Bilimleri Üniversitesi, İstanbul Mehmet Akif Ersoy Göğüs Kalp Ve Damar Cerrahisi Eğitim Araştırma Hastanesi, Çocuk Kalp Ve Damar Cerrahisi Bölümü.

GİRİŞ-AMAÇ: Aksesuar yollara (AY) bağlı erken preeksitasyonu olan hastalarda ani ölüm riski bulunmakta olup, invazif elektrofizyolojik çalışma (EPS) risk değerlendirmesi için önerilmektedir. Her ne kadar intermitan AY'li hastalar ani ölüm açısından genel olarak risksiz kabul edilseler de, risk değerlendirme bu hastalarda bazı zorluklar içerir. Bu çalışmada merkezimizde EPS±ablasyon işlemi yapılan intermitan AY'li ve persistan AY'li pediatrik ve genç erişkin hastaların elektrofizyolojik özellikleri ve ani aölüm açısından karşılaştırılması amaçlanmıştır.
YÖNTEM: Merkezimizde 2010-2020 yılları arasında transkateter EPS±ablasyon işlemi uygulanan 543 pediatrik ve genç erişkin hasta restrospektif olarak incelendi. Atrial fibrilasyon sırasında en kısa preeksite R-R intervali (Afib-SPERRİ) ana risk belirleyici olarak kullanıldı ve ≤ 250 ms değeri ani ölüm açısından risk kabul edildi. Afib-SPERRİ değerlendirmesinde herhangi şüphe halinde aksesuar yol efektif refraktör periodu (APERP) risk değerlendirme için kullanıldı (≤250 ms ani ölüm açısından riskli). Hastalar intermitan AY'li (1.Grup) ve persistan AY'li (2.Grup) olmak üzere iki gruba ayrıldı.
BULGULAR: İntermitan AY olan 97/543 (17.9%) hastanın (54 erkek; %55.7) ortalama yaşı 12.07±4.17 yıl iken persistan AY olan 446/543 (82.1%) hastanın (315 erkek; %58) ortalama yaşı 12.33±3,90 yıl idi. Her iki grupta ortlama vücut ağırlığı ise sırasıyla 45.87±20.20 kg ve 47.11 ± 19.40 kg idi. Her iki grup arasında cinsiyet, yaş ve vücut ağırlığı açısından istatistiksel olarak anlamlı bir fark saptanmadı. Ayrıca semptom varlığı (1.Grup; 56/97 [%58.3] ve 2.Grup; 297/446 [66.4%], p=0.131) ve eşlik eden konjenital kalp hastalığı (1.Grup; 19/97 [19.5%] ve 2.Grup; 65/446 [14.5%], p=0.243) açısından da fark saptanmadı (Tablo-1). 1.Grupta APERP ikinci gruba göre daha yüksek saptanırken (344,4±86.76 ila 286,94±55,19, p=0.001) Afib sırasında SPERRI açısından her iki grup arasında istatistiksel olarak anlamlı fark yoktu (297.38 ± 66.12 ila 281.81±59.96; p=0.176). 1.Grupta 10/97 hastada (%11,4) ani ölüm açısından risk saptanmışken 2.Grupta 159/446 hastada ani ölüm açısından risk saptandı (%36,2) (p=0,001). 1.Grupta 56/97 hastada (%57,7) ortodromik supraventriküler taşikardi (SVT) indüklenirken, 2.Grupta 315/446 hastada (%70,6) SVT indüklenebildi (p=0,013). 1.Grupta AY daha çok sol taraflı olmaya eğilimliyken (44/97 hasta; %45,4), 2.Grupta daha çok septal lokalizasyon (224/446 hastada; %52,1) ağırlıkta idi (p=0.024). Ablasyon sonuçları her iki grupta benzer oranlarda olacak şekilde tüm hastalar için yüksek oranda başarılı idi (akut başarı oranı %95,2).
SONUÇ: Her ne kadar intermitan AY'li hastalarda risk değerlendirme ölçütlerinde istatistiksel olarak daha düşük riskli saptansa da, ani ölüm açısından riskli olan küçük bir grup bulunmaktadır, hatta ani kardiyak arrest öyküsü bulunabilmektedir. Bu hastalarda kateter ablasyon tedavisi yüksek başarı ile uygulanabilmektedir.

Anahtar Kelimeler: ventriküler preeksitasyon, intermittan preeksitasyon, persistan preeksitasyon, risk değerlendirme, pediatrik

Tablo-1: İntermitan ve persistan AY'li hastalarda demografik ve elektrofizyolojik özelliklerin karşılaştırması.

	Tüm hastalar n = 543[%100]	Persistan AY'li hastalar n = 446 [%82,1]	İntermitan AY'li hastalar n = 97 [%17,9%]	P-değeri
Erkek cinsiyet (n) [%]	315 [%58]	261[%58.5]	54[%55.7]	0.606
Ortalama yaş ± SS (yıl)	12.23 ± 3.86	12.33 ± 3,90	12.07 ± 4.17	0.878
Ortalama vücut ağırlığı ± SS (kg)	46.89 ± 19.53	47.11 ± 19.40	45.87 ± 20.20	0.635
Semptomatik hastalar (n) [%]	353 [%65]	297 [%66.4]	56 [%58.3]	0.131
Eşlik eden KKH (n) [%]	84[%15.4]	65[%14.5]	19[%19.5]	0.243
Multiple AY (n) [%]	16 [%2.9]	16 [%3.6]	0 [%0]	0.041
Bazal EPS'de APERP ± SS (ms)	295.38 ± 64.06	286.94 ± 55.19	344.4 ± 86.76	0.001
Ortodromik AVRT indüksiyonu (n) [%]	371 [%68.3]	315[%70.6]	56[%57.7]	0.013
Antidromik AVRT indüksiyonu (n) [%]	38 [%7]	32[%7.2]	6[%6.3]	0.729
'Sustained' Afib indüksiyonu (n) [%]	35 [%6.4]	25[%5.6]	10[%10.3]	0.087
Ortalama Afib SPERRI ± SS (ms)	283.10 ± 60.55	281.81±59.96	297.38 ± 66.12	0.176
Afib SPERRI≤250ms hastalar (n) [%]	146 [%29.1]	136[%32.9]	10 [%11.4]	0.001
Adenozin cevaplı AY (n) [%]	38 [%7]	20[%4.5]	18[%18.6]	0.001
Ani ölüm riski saptanan hastalar (n) [%]	169 [%32.3]	159 [%36.2]	10 [%11.9]	0.001
AY lokalizasyonu (sağ)	87 [%16.5]	73 [%17]	14 [%14.4]	0.024
AY lokalizasyonu (sol)	177 [%33.6]	133 [%30.9]	44 [%45.4]	0.024
AY lokalizasyonu (septal)	263 [%49.9]	224 [%52.1]	39 [%40.2]	0.024

Afib: atrial fibrilasyon, APERP: aksesuar yol efektif refrakter periodu, AVRT: atrioventriküler reentran taşikardi, AY: aksesuar yol, EPS: Elektrofizyolojik çalışma, KKH: konjenital kalp hastalığı, SPERRİ; en kısa preeksite R-R intervali

EP-069

Preterm yenidoğandan erişkine embolize kateter parçalarının perkütan yol ile alımı: 10 yıllık tek merkez deneyimi

Derya Aydın Şahin, Münevver Tuğba Temel, Osman Başpınar
Gaziantep Üniversitesi Tıp Fakültesi, Çocuk Sağlığı Ve Hastalıkları Anabilim Dalı, Çocuk Kardiyoloji Bilim Dalı, Gaziantep

GİRİŞ-AMAÇ: Umblikal ven kateterizasyonu yenidoğan yoğun bakım ünitelerinde özellikle düşük doğum ağırlıklı prematürelerde sıklıkla kullanılan bir işlemdir. Santral venöz kateterler ise paranteral beslenmede ve hemodinamik parametrelerin takip edilmesinde sıklıkla kullanılmaktadır. Bu çalışmada kateter embolizasyonu olan 16 hastadan perkütan girişimle başarı ile aldığımız 15 hasta ile ilgili deneyimlerimizi sunmayı amaçladık.
YÖNTEM: 10 yıl süresince embolize olan umlikal ven kateterleri, port kateterleri, santral venöz kateter ve kateter parçaları, kateterin takılması esnasında embolize olan klavuz tellerinin olduğu 16 hasta incelendi. Hastaların demografik özellikleri, kateter endikasyonları, embolize kateter cinsleri, kateterin lokalizasyonları, kateter uzunlukları, flora süreleri, embolize kateterlerin geri alınması sırasında giriş yerleri, kullanılan kılıf, snarenin özellikleri, embolize kateterin yakalama yeri ve ek işlem gibi veriler kayıt edildi.
BULGULAR: Toplam 16 hastadan 7'si kız, yaşları 11 gün ile 39 yaş arasında idi ve 14'ü çocuktu. Kilosu 1,3 kg ile 65 kg arasında idi. Beş hastada umblikal ven kateteri, yedi hastada port kateteri, 1 hastada çift lümenli santral venöz kateter, bir hastada fargmente sheath distal parçası ve 2 hastada klavuz tel embolize olmuştu. Embolizasyon lokalizasyonu ve kateter uzunlukları kateterlerin cinslerine göre çok çeşitli idi. Girişim yeri femoral ven, subklavyen ven, umblikal ven ve hepatik ven idi. Bir hasta başarısız oldu. Hastalarda işlem sırasında ve sonrası takiplerinde herhangi bir komplikasyon olmadı.
SONUÇ: Umblikal ven kateterizasyonu, periferik santral ven kateterizasyonu ve port kateterizasyonu işlemleri deneyimli ellerde güvenlidir. Nadiren bu kateterler kırılabilir ve embolize olabilir. Tanı konulur konulmaz komplikasyonları önlemek için kateterlerin geri alınması gerekmektedir. Perkütan transkateter yol ile embolize kateterlerin alınması güvenli ve başarılı olduğu için ilk tercih olarak kullanılmalıdır.

Anahtar Kelimeler: çocuklar, embolize kateter, perkütan teknik, umbilikal ven kateterizasyonu

embolize kateter

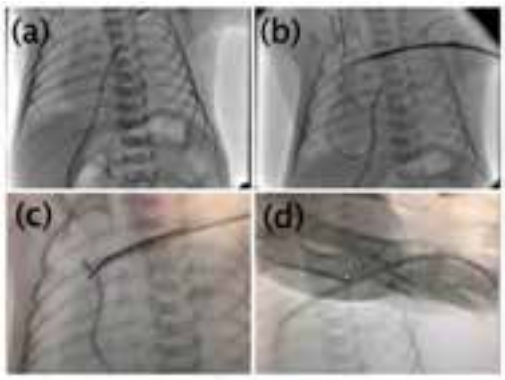

embolize kateter 2

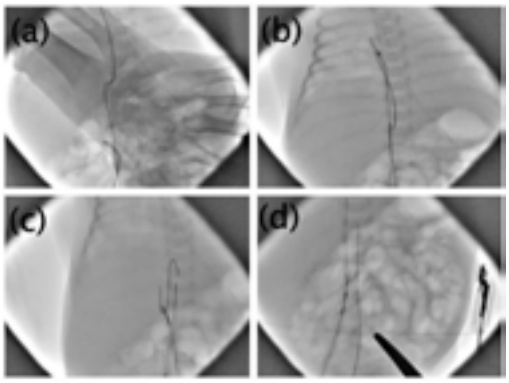

EP-070
Çocuklarda Aberran İnnominat Arter Tedavisinde Aortopeksinin Rolü

Onur Işık[1], Gökçen Özçifçi[2], Muhammet Akyüz[1], Fatih Durak[2], İlker Mercan[1], Ayşe Berna Anıl[2]
[1]S.B.Ü. Tepecik Eğitim ve Araştırma Hastanesi, Pediyatrik Kalp Cerrahisi
[2]S.B.Ü. Tepecik Eğitim ve Araştırma Hastanesi, Pediyatrik Yoğun Bakım Ünitesi

Giriş ve Amaç: Aberran innominat arter (AIA), innominat arterin anormal seyri ile karakterize, nadir görülen bir konjenital vasküler hastalıktır. Bu anormal seyir trakeal kompresyona neden olur. Tüm solunum yetmezlikleri arasında, bebeklerde ve çocuklarda solunum yetmezliğinin nadir fakat önemli bir nedeni, AIA'ya bağlı dış hava yolu kompresyonudur. Bu çalışma, AIA nedeniyle opere edilen bebek ve çocuklarda cerrahi ve takip sonuçlarını değerlendirmeyi amaçlamaktadır.
Yöntem: Kliniğimizde Şubat 2017 ile Aralık 2020 arasında AIA nedeniyle aortopeksi uygulanan toplam 15 ardışık hasta değerlendirildi. Hastaların demografik verileri, ameliyat öncesi ve sonrası klinik durumları ve ameliyat sonrası sonuçlar geriye dönük olarak analiz edildi. Hastaların acil servis başvuru ve hospitalizasyon sayıları, preoperatif ve postoperatif süreçte karşılaştırıldı.
Bulgular: Hastaların ortalama operasyon yaşı 16.3 ± 19.0 aydı. Ortalama ağırlık 8,3 kg (aralık, 7–14,5 kg) idi. İntraoperatif dönemde herhangi bir komplikasyon olmadı. Ortalama trakeal stenoz derecesi yüzdesi 0.68 ± 0.12 idi. Hastaların ortanca (aralık) mekanik ventilasyon süresi, ameliyat sonrası yoğun bakımda kalış ve serviste kalış süreleri sırasıyla 2 saat (0-3 saat), 2,5 gün (1-4 gün) ve beş gün (3-8 gün) idi. Hastaların ortalama acil servise başvuru ve hastanede yatış sayıları preoperatif dönemde sırasıyla 6.2 ± 3.9, 2.3 ± 1.6 ve postoperatif dönemde 3.3 ± 2.2, 0.9 ± 0.8 idi. Ameliyat öncesi ve sonrası servise kabul sayısı ile yatış sayısı arasında anlamlı fark vardı (sırasıyla $p<0,005$ ve 0,006). Opere edilen hastalarda reoperasyon gerekmedi ve mortalite gözlenmedi.
Sonuç: Aberran innominat arter nadiren görülmesine rağmen, farklı reaktif hava yolu patolojileri ile yanlış teşhis edilebilir. Tanı konulduktan sonra aortopeksi ile tedavi başarı ile sağlanabilir. Bu nedenle, AIA tespit edilen hastalarda tedavi seçimi yapılırken aortopeksi'nin güvenli ve etkili bir tedavi yöntemi olduğu ve trakea basısının derecesinden bağımsız olarak tekrarlayan solunum problemlerini önemli ölçüde azalttığı göz önünde bulundurulmalıdır.

Anahtar Kelimeler: aortopeksi, innominat arter, solunum yolu hastalıkları, trakeal kompresyon

Aortopeksi

A. Sınırlı üst mini sternotomi cilt insizyonu (3 cm), B. Aortopeksi.

EP-071
Çocuklarda COVID-19 Sonrası Hipertansiyon Prevalansı

Fahrettin Uysal[1], Tuğberk Akça[1], Berfin Uysal[2], Okan Akacı[3], Özlem Mehtap Bostan[1], Ergün Çil[1]
[1]Bursa Uludağ Üniversitesi Tıp Fakültesi, Çocuk Kardiyoloji Anabilim Dalı
[2]Bursa Şehir Hastanesi, Sağlık Bilimleri Üniversitesi, Çocuk Nefroloji Bölümü
[3]Bursa Yüksek İhtisas Eğitim ve Araştırma Hastanesi, Çocuk Nefroloji Bölümü

GİRİŞ-AMAÇ: Koronavirüs hastalığı- 2019 (COVID-19); 200'den fazla ülkede milyonlarca insanı etkileyen yüzyılın en büyük pandemisidir. Bu çalışmada hafif COVID-19 enfeksiyonu olan çocuklar PCR testi pozitifliğinden en az sekiz hafta sonra değerlendirildi ve bu çocuklarda hipertansiyon (HT) sıklığı araştırıldı.
YÖNTEM: Bu prospektif çok merkezli çalışma, 10-18 yaş arası çocukları içeren Bursa'daki üç farklı merkezde yürütülmüştür. Kan basınçları, üç farklı ziyaret için her ziyarette üç kez olmak üzere uygun boyutta bir manşon ile klinik olarak doğrulanmış bir osilometrik cihazla ölçüldü.
BULGULAR: Toplam 138 vaka incelendi. COVİD -19 geçiren 106 vaka vardı. Bununla birlikte, vücut kitle indeksi 85. persentilin üzerinde olan 3 hasta çalışma dışı bırakıldı ve beyaz önlük HT'si olan 3 hasta daha çalışmadan çıkarıldı. Toplam 100 hasta (61 kadın, 39 erkek) çalışmaya dahil edildi. COVID-19'lu hastalar, PCR pozitifliğinden 208.09 ± 59.41 gün sonra değerlendirildi. Bu vakalar COVİD-19 geçirmediği antikor testi ile kanıtlanmış 32 sağlıklı çocuk ile karşılaştırıldı. Vakaların yaş ortalaması 189.45 ± 23.78 aylık (min. = 120 ay, maks. = 221 ay) idi.
Sistolik kan basıncı yüksekliği olan 16 hasta (%16) vardı, 11 hasta (%11) evre 1 HT ve 1 hasta (%1) evre 2 HT idi. COVID-19'lu çocukların normal sağlıklı çocuklardan önemli ölçüde daha yüksek sistolik ve diyastolik kan basınçlarına sahip olduğu görüldü.
SONUÇ: Bu çalışmanın bulguları, pediatrik hastalarda hafif COVID-19 sekellerinin anlaşılmasını artırmaya katkıda bulunmaktadır.

Anahtar Kelimeler: COVİD-19, sekel, çocuk, hipertansiyon

Tablo 1.

COVID-19 hastalarının sosyodemografik özellikleri

Tablo 2.

SBP, mmHg, ortalama±SD (min-max)	114.90±11.13 (90-140)
Normal, n (%)	72 (72)
Yüksekliğe, n (%)	16 (16)
Evre-1, n (%)	11 (11)
Evre-2, n (%)	1 (1)
DBP, mmHg, ortalama±SD (min-max)	70.8±8.80 (50-101)
Normal	87 (87)
Evre-1	11 (11)
Evre-2	2 (2)

COVİD 19 olan vakaların kan basıncı özellikleri

COVİD-19 geçiren çocuklarla sağlıklı çocukların hipertansiyon açısından karşılaştırılması
Tablo 3.

	Hasta (n=100)	Kontrol Grubu (n=32)	p
SKB, mmHg, ort±SD (min-maks)	114.90±11.13 (90-140)	108.37±6.94 (94-120)	0.02
SKB, z-skoru, ort±SD	+0.2 ±1.07	-0.29± 0.58	0.013
DKB, mmHg, ort±SD (min-maks)	70.8±8.80 (50-101)	66.84 4.22 (60-74)	0.01
DKB, z-skoru, ort±SD	+0.42±0.78	+0.17±0.38	0.08

EP-072

Radyofrekans ablasyon yoluyla yeni bir pulmoner arter bant operasyon tekniği: Tavşanlarda deneysel bir hayvan araştırması

Fahrettin Uysal[1], Tuğberk Akça[1], Abdüsselam Genç[1], Zehra Avcı Küpeli[3], Erencan Özfırat[3], Uygur Canatan[3], Musa Özgür Özyiğit[3], Nihal Y. Gül Satar[3], Işık Sığınak Şenkaya[2]
[1]Bursa Uludağ Üniversitesi Tıp Fakültesi, Çocuk Kardiyoloji Anabilim Dalı
[2]Bursa Uludağ Üniversitesi Tıp Fakültesi, Konjenital Kalp Cerrahisi Bilim Dalı
[3]Bursa Uludağ Üniversitesi Veterinerlik Fakültesi

GİRİŞ-AMAÇ: Pulmoner arter bant operasyonu uzun yıllardır uygulanmaktadır. Teknik olarak basit olmasına rağmen en deneyimli merkezlerde bile yüksek mortalite ve morbidite oranlarına sahiptir. Bu çalışmanın amacı, tavşanlarda radyofrekans (RF) enerjisi kullanılarak kateter anjiyografi ile pulmoner arterlerin daraltılmasına yönelik yeni bir yöntemin etkinliğini ve uygulanabilirliğini değerlendirmektir.
YÖNTEMLER: Bu deneysel çalışmada, her biri 3.0-4.2 kg ağırlığındaki dokuz (beş erkek) Yeni Zelanda beyaz tavşanı kullanıldı (ortanca ağırlık: 3.24 kg). Pulmoner arterin yeri ekokardiyografi ve anjiyografi ile doğrulandıktan sonra 5 Watt (W) enerji ile başlanarak, rüptür yoksa 5'er W artırılarak maksimum 20 Watt'a kadar RF enerjisi uygulandı. Pulmoner arterin farklı seviyelerinde farklı sürelerde RF enerjisi uygulandı. Sekiz hafta sonra hayatta kalan tavşanlar sakrifiye edildi. Pulmoner arterler histolojik inceleme için çıkarıldı.
BULGULAR: Deneysel operasyondan sonra beş tavşan hayatta kaldı. RF gücü ile pulmoner arterdeki damar kalınlığı değişikliğinin derecesi arasında anlamlı bir ilişki vardı. Tunika intimanın endotel bütünlüğünün tüm gruplarda bozulduğu ve damar çapının ortalama 3.5 kat kalınlaştığı kaydedildi.
SONUÇ: Sonuç olarak, bu çalışmada küçük bir deney hayvanı örnekleminde RF enerjisi kullanılarak pulmoner arterin daraltılması başarıyla gerçekleştirilmiştir.

Anahtar Kelimeler: Pulmoner arter bant operasyonu, radyofrekans enerjisi, kateter anjiyografi

Resim 1.

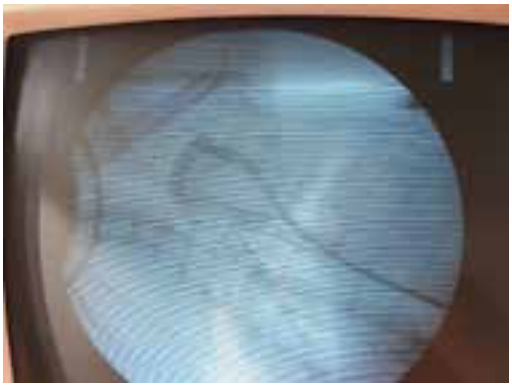

Ablasyon kateterinin anjiyografik pozisyonu

Resim 2.

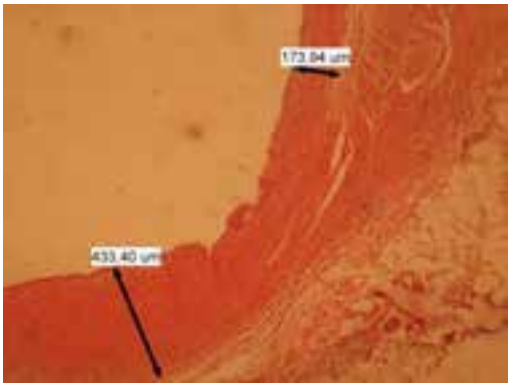

Denek-1'in histopatolojik incelenmesi; endotelyal düzensizlik ve artmış tunika media kalınlığı

Resim 4A-4B

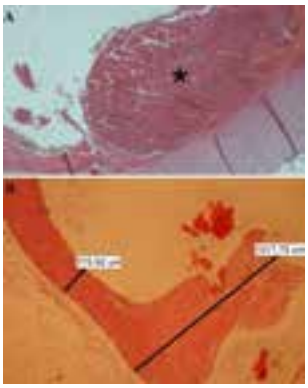

Tavşan 7'nin histopatolojik incelemesi (A), endotelde homojen trombüs formasyonu

Resim 5

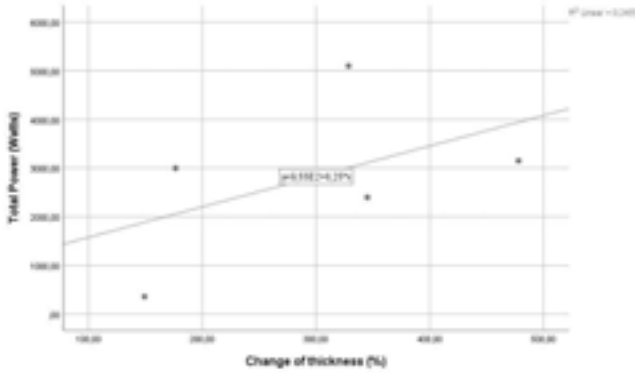

Radyofrekans enerji ile pulmoner arterdeki damar kalınlığı arasındaki pozitif korelasyon

Resim-3

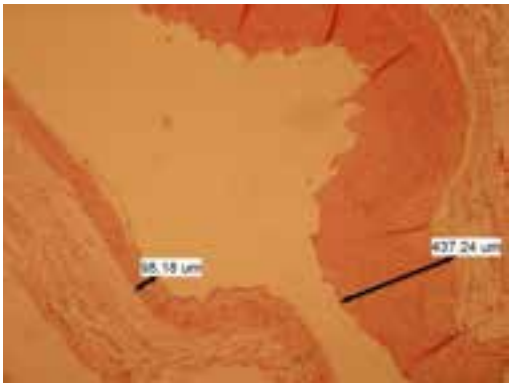

Tavşan 2'de histopatolojik incelemede anlamlı intimal hipertrofi

EP-073

Anormal Aortik Orijinli Koroner Arter; hangi hasta ? hangi teknik ?

Onur Işık[1], Muhammet Akyüz[1], İlker Mercan[1], Tülay Demircan[2], Meltem Çakmak[3]
[1]S.B.Ü. Tepecik Eğitim ve Araştırma Hastanesi, Pediyatrik Kalp Cerrahi Kliniği
[2]S.B.Ü. Tepecik Eğitim ve Araştırma Hastanesi, Pediyatrik Kardiyoloji Kliniği
[3]S.B.Ü. Tepecik Eğitim ve Araştırma Hastanesi, Anesteziyoloji ve Reanimasyon Kliniği

Giriş ve Amaç: Anormal aortik orijinli koroner arter (AAOCA), aorttan kaynaklanan bir koroner arterin orijini ve/veya seyrinin konjenital bir anormalliğidir. AAOCA ile başvuran hastaların klinik belirtileri, anjina benzeri göğüs ağrısı ve ani kardiyak ölüm (SCD) gibi belirgin miyokard iskemisinden hiçbir semptom olmamasına kadar oldukça değişkendir. Semptom ve komplikasyonlar malign olup olmaması ile ilişkilidir. Bu çalışmada, AAOCA tanısı alan 12 hastanın klinik yönetimi, cerrahi yapılan 5 hastada uygulanan operatif strateji ve perioperatif takip süreçleri hakkında bilgi vermeyi amaçladık.
Yöntem: Kliniğimizde 12 hastaya AAOCA tanısı kondu. Tüm hastalarda görüntüleme yöntemi olarak Transtorasik Ekokardiyografi (TTE) ve EKG tetiklemeli Bilgisayarlı Tomografi uygulandı. İskemi değerlendirmesi için treadmill egzersiz stres testi ve/veya sestamibi stres nükleer perfüzyon görüntüleme (SSNPI) kullanıldı. Tüm hastalar için anatomik değerlendirme risk sınıflandırması yapıldı ve müdahale yöntemi buna göre seçildi.
Bulgular: Tanı konulan 12 hastanın yaş aralığı 3 ile 18 yaş (medyan 9.4) arasındaydı. Malign seyir gösteren 6 hastanın 5 tanesine kliniğimizde cerrahi müdahale uygulandı. Diğer 6 hastada ise malign (interarteriyel ve/veya intramural) seyrin olmaması ve kanıtlanmış iskemi bulgusunun olmaması nedeniyle medikal takibe karar verildi. Opere edilen hastaların postoperatif ortalama takip süresi 15.9 ± 6.9 ay iken, medikal tedavi ile takip edilen hastalarda 18.8 ± 6.2 ay idi. Opere edilen hastalarda tercih edilen cerrahi yöntemler üç hastada unroofing, bir hastada ostiyal translokasyon ve bir hastada pulmoner arter translokasyonu idi. Hiçbir hastada koroner baypass prosedürü uygulanmadı. Opere edilen hastalarda ortalama kardiyopulmoner baypas süresi 99,1 ± 13,06 dakika, ortalama kros klemp süresi 49,4 ± 6,8 dakika idi. Ameliyat sonrası yoğun bakımda kalış süresi 1.84 ± 0.8 gündü. Hastaların postoperatif hastanede kalış süreleri 5.4 ± 1.5 gündü. Ameliyat edilen hastalarda mortalite gözlenmedi. Opere edilen hastaları postoperatif 7. gün, 1. ay, 3. ve 6. ay ve yıllık rutin kontrol programına dahil edilerek rutin olarak EKG ve TTE ile kontrol edildi. Üçüncü ay kontrolünde ise egzersiz stres testi uygulanan hiçbir hastada iskemi bulgusu gözlenmedi. Medikal tedavi ile takip edilen hastaların ortalama takip süresi 18.8 ± 6.2 ay idi ve hastaların periyodik kontrollerinde herhangi bir anormallik gözlenmedi.
Sonuç: Anormal aortik orijinli koroner arter anomalisinde anatomik değerlendirme ve risk sınıflamasının dikkatle yapılması gerekir. Bu patolojiyi düzeltmek için hangi cerrahi tekniğin kullanılacağı anatomik özelliklerine ve cerrahi ekibin tecrübesine bağlıdır. Koroner arterin ostiyal yerleşimi, morfolojisi ve seyri göz önüne alındığında seçilecek en uygun cerrahi yöntemin perioperatif morbidite ve mortaliteyi azaltacağını düşünmekteyiz.

Anahtar Kelimeler: ani kardiyak ölüm, interarteriyel seyir, koroner arter, unroofing

Resim.1 Cerrahi tekniklerin çizimi

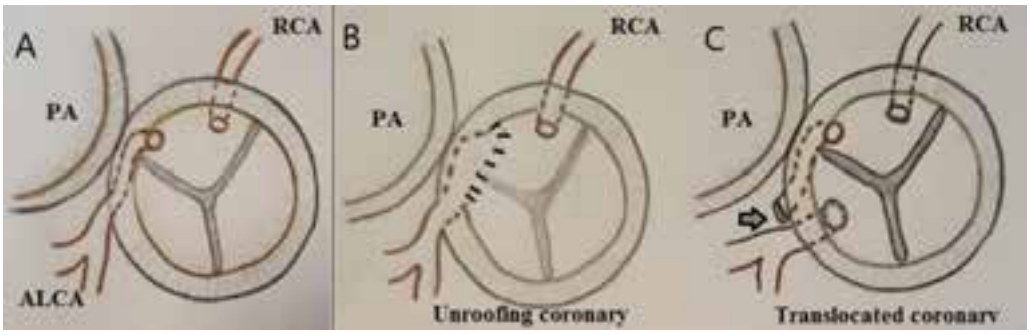

Sağ koroner sinüsten (A) çıkan sol koroner arteri görülmektedir. Sol koroner arter ostiumunun unroffing yöntemi ile sol koroner sinüse taşınması (B), ostial translokasyon yöntemi ile sol koroner arter ostiumunun sol koroner sinüse yeniden anastomozu (C) prosedürlerini betimlemektedir.

Resim.2 Pulmoner Arter Translokasyonu

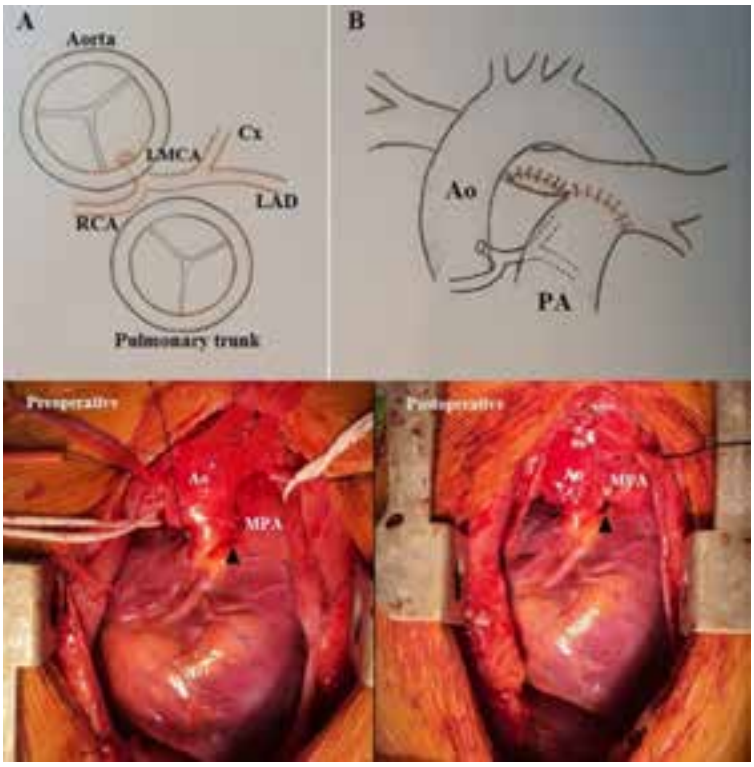

Common ostiyumdan ve sağ koroner sinüsten çıkan anormal sol koroner arter. A: Aksiyel planda anormal morfoloji görülüyor, B: Pulmoner arter lateral translokasyonu gösteriliyor. İntraoperatif görünüm. Ana pulmoner arterin sol pulmoner artere yeniden anastomozu ile uzaklaştırılması. Pulmoner arter ve aort arasındaki artan mesafeye dikkat edin (siyah ok). Ao: Aort, MPA: Ana pulmoner arter, LMCA: Sol ana koroner arter, LAD: Sol ön inen koroner arter, CX: Circumflex koroner arter, RCA: Sağ koroner arter

EP-074

Fallot Tetralojili Hastalarda Homogreft Dejenerasyonu Sonrası Sığır Juguler Ven Konduit Replasmanı: Tri-redo Vaka Sonuçlarımız

Onur Işık, Muhammet Akyüz, İlker Mercan
S.B.Ü. Tepecik Eğitim ve Araştırma Hastanesi, Pediyatrik Kalp Cerrahi Kliniği

Giriş ve Amaç: En sık görülen siyanotik konjenital kalp anomalisi Fallot Tetralojisidir (TOF). TOF düzeltim cerrahisi sonrası pulmoner kapak problemleri nedeniyle tekrarlayan cerrahi müdahaleler kaçınılmazdır. Yine bu gruptak homogreft replasmanı yapılan hastaları, homogreft dejenerasyonu nedeniyle tekrarlayan müdahaleler beklemektedir. Bu hastaların bir kısmı, perkütan girişime uygun olmamaktadır. Bu nedenle, pulmoner homogreft kapak replasmanı yapılan ve ciddi homogreft dejenerasyonu gelişen spesifik bir tri-redo hasta grubunda bovine juguler ven konduit (BJVC) ile rekonstrüksiyon deneyimimizi ve sonuçlarımızı sunmayı amaçlıyoruz.
Yöntem: Primer tanısı Fallot tetralojisi olan ve transanüler onarım yapılmış olan, sonrasında ise homogreft replasmanı yapılmış olan ve homogreft dejenerasyonu gelişen 10 hastadan oluşan spesifik grup seçildi. Bu hastalara, perkütan girişime uygun olmamaları nedeniyle cerrahi replasman kararı alınmıştı. Gruptaki tüm hastalarda homogreft dejenerasyonu vardı ve homogreft dejenerasyonu nedeniyle BJVC replasmanı yapıldı. Bilgisayarlı Tomografi Anjiyografi (CTAG) ve transtorasik ekokardiyografi (TTE) verilerini de içeren hastane kayıtları geriye dönük olarak incelendi ve toplandı. Hastaların ameliyat öncesi ve sonrası NYHA sınıfları belirlendi. Tüm hastalardan intraoperatif ve postoperatif veriler toplandı.
Bulgular: Grup, ortalama yaşı 16,5±3,02 yıl (aralık, 12 ila 21 yıl) ve ortalama ağırlığı 51,7±9,8 kg olan altısı kadın (%60) ve dörtü erkek olmak üzere on hastayı içeriyordu (aralık, 31 kg ila 63 kg). Homogreft replasmanı yapılan hastalarda ikinci operasyonun (homograft replasmanı) ortalama yaşı 8,5 ± 3,83 yıl (aralık, 4 ila 14 yıl) idi. Aortik homogreft kullanılan hastaların yeni girişim gerekmeyen ortalama süresi 6,34±0,89 yıl iken, pulmoner homogreft kullanılan hastalarda 9,46±1,94 yıl idi. Ortalama ameliyat süresi 174.44±54 dakika, kardiyopulmoner baypas süresi 80.71±43 dakika idi. Tüm hastalarda homogreftlerde kalsifikasyon alanlar olduğu gözlendi. Postoperatif morbidite ve mortalite gözlenmedi. En son TTE ortalama 24,7±9,45 ayda yapıldı. Tüm hastalarda postoperatif sağ ventrikül çıkım yolundaki (RVOT) gradient <20 mmHg idi ve pulmoner yetmezlik gözlenmedi. Takip süresi boyunca tüm hastalarda sağ ventrikül end diyastolik çap / Sol ventrikül end diastolik çap oranında (RVEDD/LVEDD) anlamlı bir düşüş (ortalama, 1.11 den 0.74 e) gözlendi. Ek olarak, triküspit yetersizliğinin derecesi azaldı. NYHA sınıfı tüm hastalarda düzeldi.
Sonuç: pulmoner homogreft dejenerasyonu sonrası perkütan girişime uygun olmayan hastalarda BJVC, konduit seçiminde iyi bir alternatiftir. Kanal bütünlüğü ve iyi hemodinamik sonuçlar sağlayan yapısı göz önüne alındığında özellikle total homogreft eksizyonu sonrası proksimal ve distal anastomoz bölgelerinde sağladığı anastamoz kolaylığı nedeniyle güvenle kullanılabileceğini düşünüyoruz.

Anahtar Kelimeler: Fallot tetralojisi, Kapaklı sığır juguler ven konduit, Pulmoner homogreft, Pulmoner kapak replasmanı

Resim.1 Kalsifiye Homogreft

Hastadan çıkarılan kalsifiye homogreftin görünümü.

Resim.2

Bilgisayarlı tomografi incelemesinde koronal ve aksiyel kesitlerde 3D rekonstrüksiyon görüntüsünde homogreftte kalsifiye alanlar görülmektedir.

EP-075

Restriktif Kardiyomiyopatili Çocuk Hastaların Ekokardiyografi Parametrelerinin Mortalite Üzerine Etkisi ve Uzun Dönem İzlem Sonuçları

Oğuzhan Ay, Zülal Ülger, Fırat Ergin, Gülçin Kayan Kaşıkçı, Mehmet Baki Beyter, Reşit Ertürk Levent
Ege Üniversitesi Tıp Fakültesi Çocuk Kardiyoloji Bilim Dalı, İzmir

GİRİŞ-AMAÇ: Restriktif kardiyomiyopati (RKMP) diyastolik kalp yetmezliğine sebep olan toplumda sıklığı yüzbinde 0.03-0.04 arasında değişen, mortalitesi oldukça yüksek bir kardiyomiyopati çeşitidir. Restriktif KMP hastaların yaşam kalitesi belirgin etkilemektedir. Hastalar kalp yetmezliği ve artimi gibi çeşitli sebeplerle hastaneye sık aralıklarla yatırılmak zorunda kalınmaktadır. Bu hastaların sağkalımı için tek yol kardiyak transplanatasyondur. Bu araştırmanın amacı, RKMP tanılı hastalarımızın uzun dönem izlem sonuçlarını değerlendirmek ve ekokardiyografik ölçüm parametrelerinin bu hastalarda görülen mortalite ile ilişkisini değerlendirmektir.
MATERYAL-METOD: Ege Üniversitesi Tıp fakültesi Pediatrik Kardiyoloji bilim dalı tarafından 2006-2021 yılları arasında tanı alan hastalar retrospektif olarak değerlendirildi. Hastaların demografik özellikleri, başvuru anındaki NT Pro-BNP değerleri ve başvuru anındaki ekokardiyografik parametrelerinin prognoz ve mortalite üzerine olan etkisi araştırıldı.
Restriktif KMP tanısı için klinik bulguların varlığı ve Ekokardiyografi bulguları (Diastolik yetmezlik bulguları, restriktif patern olması, biatrial dilatasyon izlenmesi) kullanıldı. Diğer kardiyomiyopatiler dışlanarak çalışmaya alınmamıştır.
Hastaların tanı aldığı yaşlar, tanı aldıktan sonra kaç yıl yaşam süresi olduğu,prognozları, ekokardiyografi ve anjiyografi laboratuvarında ölçülen ana pulmoner arter (APA) basınçları karşılaştırılmıştır.
BULGULAR: Toplamda 22 Restriktif KMP tanılı hasta son 15 yılda kliniğimizde izlenmiştir. Bu hastaların %63,6 sı (n:14) kızlardan oluşmaktaydı. Hastaların tanı yaşı ortalama 7 (6,69±4,49)'dir. Tanı anında en belirgin muayene bulgusu olan hepatomegali %45,4 (n:10) hastada ortalama 3,7 cm bulunmaktaydı. Hastaların tanı anında NT Pro-BNP değeri ortalama 7393±3553 (n:22) olarak tespit edilmiştir. Yapılan İlk ekokardiyografide Ejeksiyon Fraksiyonu (EF) ortalama %65±10,97 (n:22) idi. Ekokardiyografide sistolik yetmezlik paterni hiçbir hastada yoktu. LA/Aoa oranı ortalama 2,51±0,59(n:22) idi.
Anjiyografide ortalama pulmoner arter basıncı ölçümü 41,3±18,03 mmHg (n:10) idi ve mortalite (P:0,009) ile ve tanıdan sonraki yaşam süresi(p:0,042) ile ilişkili bulundu. İzlem sırasında kaybedilen hastaların oranı %63,4 (n:14), nakil olan hastaların oranı %9,1 (n: 2) idi. Tanıdan sonra ortalama yaşam süresi 5,07 yıldır (n: 19). Kliniğimizdeki RKMP tanılı hastaların son beş yıllık survey %42 olarak tespit edilmiştir. Hastalarımızın LVed çap Z skoru ile prognoz karşılaştırıldığında, LVed çap Z skoru ile yaşam süreleri anlamlı istatistiksel değer vermiştir. (p:0,026). Yine LA/Aoa oranı ile hayatını kaybedenler ile yaşayanlar karşılaştırıldığında istatistiksel olarak anlamlı tespit edilmiştir. (MWU(Z):-2,021; p:0,043)

Anahtar Kelimeler: Restriktif kardiyomiyopati, Ekokardiyografi, anjiyografi, diastolik yetmezlik

Restriktif kardiyomiyopati cinsiyet ve aile öyküsü

Cinsiyet	Kız	14	%63,6
	Erkek	8	%36,4
Aile Öyküsü			
	Özellik yok	17	%77,3
	Aile öyküsü var	5	%22,7

Restriktif kardiyomiyopati Tanı yaşı



Restriktif kardiyomiyopati tanılı hastaların ortalama değerleri



Restriktif kardiyomiyopati prognoz

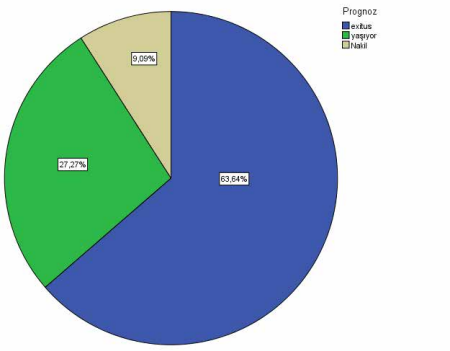

EP-076
Sağ Atrial Serbest Duvardan Köken Alan Dev Anjiyosarkom

İlker Mercan, Muhammet Akyüz, Onur Işık
S.B.Ü. Tepecik Eğitim ve Araştırma Hastanesi, Pediyatrik Kalp Cerrahisi

Giriş ve Amaç: Primer kardiyak tümörler nadir görülmektedir ve çoğunlukla benigndirler. Malign primer kardiyak neoplazmlar daha çok üçüncü ve beşinci dekatta görülmesine karşın, çok nadir olarak pediyatrik hasta gruplarında da karşılaşılabilir. Bu olguda, sağ atriyumdan köken alan, perikardiyal tamponad ve intrakardiyak kan akımı obstrüksiyonu nedeniyle acil operasyona alınan hastada cerrahi stratejimizi tartıştık.
Olgu: Bilinen ek hastalığı olmayan 14 yaşında erkek olgu, son 10 gündür karın bölgesinde şişlik, çarpıntı, nefes darlığı şikayetleri ile üç kez poliklinik başvurusu yapmış. Sonrasında göz kararması ve bayılma nedeniyle acil servis değerlendirmesinde, batında assit, juguler venöz dolgunluk, pulmoner ve triküspit odakta 3/6 sistolik üfürüm, taşikardi ve hipotansiyon nedeniyle kardiyoloji tarafından değerlendirildi. Transtorasik ekokardiyografik incelemede, kalbi çepeçevre saran, en kalın yerinde 4 cm ye ulaşan septalı görünümde perikardiyal effüzyon tespit edildi. Sağ atriyumda diyastolik kollapsa neden olan ve tamponad tablosu mevcuttu. Ayrıca sağ atriyum serbest duvarına yapışık 7x8 cm boyutlarında düzgün sınırlı triküspit kapak orifisini tama yakın obstrükte eden, sağ ventriküle uzanan, vena kava inferior (VCI) komşuluğunda, doluşu bozan kitle tespit edildi. Hastanın batında en derin yerinde 9 cm ye ulaşan asit tespit edildi. Bilgisayarlı Tomografi değerlendirmesinde sağ atriyumu tama yakın dolduran ve VCI içerisine uzanan kitle konfirme edildi. Metastaz gözlenmedi. Hasta, acil operasyona alındı. Perikarddan 800 cc seröz vasıfta mayi boşaltıldı. Venöz kanülasyon stratejisi olarak, sağ femoral ven ve VCS yüksek seviye kanülasyonu tercih edildi. Sağ atriyotomi yapıldı. Tümör, bütünlüğü bozulmadan, kısmen sağ atrium serbest duvarını içerecek şekilde eksize edildi. Sağ atriyum serbest duvarı perikardiyal yama ile rekonstrükte edildi. Patolojik inceleme, birbiriyle ilişkili vasküler alanlar içeren pleomorfik iğsi hücrelerden oluşan papiller bir neoplazmı ortaya çıkardı. İmmünohistokimyasal boyama, CD34 ve CD31 için pozitif, vasküler diferansiasyonu doğruladı ve anjiyosarkom tanısını destekledi. Postoperatif 21. gün kemoterapi (doksorubisin ve ifosfamid) başlandı. Postoperatif TTE kontrolleri 2. ay tomografisinde nüks gözlenmeyen hasta yakın takip edilmektedir.
Sonuç: Primer kardiyak tümörler pediyatrik popülasyonda çoğu zaman benign olmasına rağmen, malign tümörler de gözlenebilir. Semptomlar kalp içi kan akışını engelleyen veya valvüler fonksiyonları bozan tümör kütlesi, aritmi, tamponadlı perikardiyal efüzyon, tümör embolisi veya sistemik semptonlar olabilir. Tümörün lokalizasyonu nedeniyle femoral venöz kanülasyon uygun hastalarda tercih edilebilir. Ayrıca sağ atriyum serbest duvarından salim bölge ile rezeksiyon sonrası perikardiyal patch rekonstrüksiyon iyi bir seçenektir. Böylelikle geride tümör dokusu bırakılmadan tam rezeksiyon yapılabilir.

Anahtar Kelimeler: Anjiyosarkom, tamponad, acil cerrahi

Resim.1 EKO

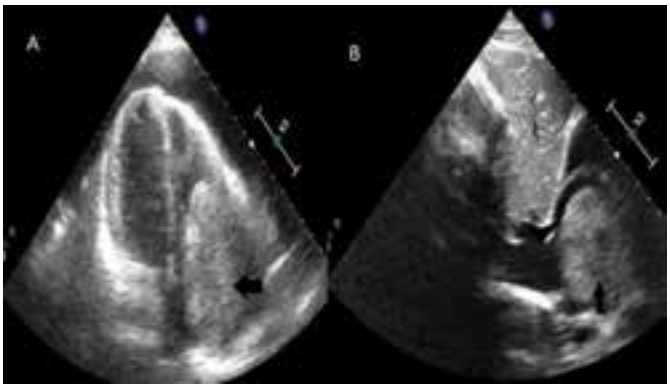

Resim.1 A: kitlenin ekokardiyografik gorunutusu(apikal 4 pencere) sag atriyum iciini doldurdugu ve sag ventrikul icine uzanim gosterdigi gorulmektedir (siyah ok). B: kitlenin subkostal pencerede girisinde vena cava inferiora

(VCI) komsu oldugu (siyah ok) ve VCI nin ileri derecede dilate oldugu (ok basi) gorulmektedir. Her iki resimde de perikardiyal effuzyon dikkat cekmektedir.

Resim.2 Bilgisayarlı tomografi görüntüleme

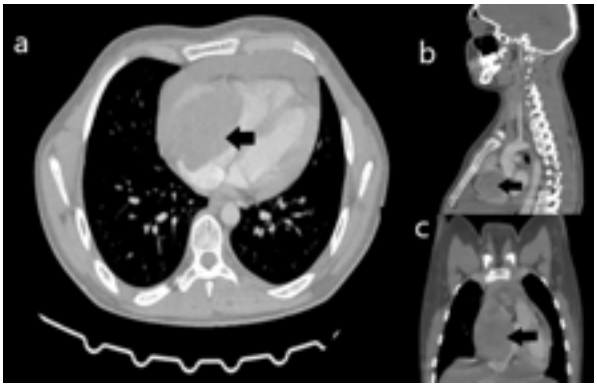

Kitlenin bilgisayarli tomografi goruntulemesi (siyah ok) a:aksiyal, b:sagital, c:koronal kesit

Resim.3 Anjiyosarkom

Olgudan eksize edilen anjiyosarkomun makroskobik görünümü

EP-077

Double Aortik Ark Cerrahisi Sonrası Tekrarlayan Trakea ve Özofagus Kompresyonunun Cerrahi Tedavisi: Ekstra Anatomik Bypass

İlker Mercan[1], Muhammet Akyüz[1], Onur Işık[1], İbrahim Uyar[2]
[1]S.B.Ü. Tepecik Eğitim ve Araştırma Hastanesi, Pediyatrik Kalp Cerrahi Kliniği
[2]S.B.Ü. Tepecik Eğitim ve Araştırma Hastanesi, Kalp ve Damar Cerrahisi Kliniği

Giriş ve Amaç: Çocukluk çağında solunum ve yutma problemlerinin nadir nedenlerinden biri de vasküler ring olarak karşımıza çıkmaktadır. Vasküler ring trakea ve özefagusu sıkıştırarak bu semptomlara neden olur. Vasküler ring tedavisi cerrahidir ancak postoperatif dönemde semptomlar kalıcı olabilir. Bu durum bazen yetersiz cerrahi tekniklere bağlı olabilir. Bu olguda çift arkus aort cerrahisi sonrası devam eden bası semptomları nedeniyle değerlendirilen ve opere edilen hastayı sunduk.
Olgu: 20 yaşında, 3 sene önce vasküler ring nedeni ile opere edilen erkek olgu, şiddetli yutma güçlüğü, nefes darlığı, yemek yerken boğulma hissi ve kilo alamama şikayetlerinin devam etmesi nedeniyle polikliniğe başvurdu. Hastanın daha önce çift arkus aorta nedeni ile opere edildiği öğrenildi. İlk operasyonundan önce çekilen bilgisayarlı tomografi anjiyografisinde (CTAG) çift aortik arkın oluşturduğu halkanın trakea ve yemek borusunu tamamen sardığı ve aynı seviyede belirgin basıya nedeni olduğu gözlendi. Aort, vertebral kolonun sağından aşağı iniyordu. Hastaya dış merkezde sağ anterolateral torakotomi uygulandığı ve sol (ön) aort arkının desendan aorta ile birleştiği segmentin divize edildiği öğrenildi. Ancak hastanın semptomları birkaç ay içinde kısmen düzeldiği ve tamamen gerilemediği öğrenildi. Hasta CTAG ile tekrar değerlendirildi ve sağ (arka) aort arkının intakt olduğunu gösterdi. Ancak sağ aortik ark ve brakiyosefalik arterin trakea ve özofagusa posteriordan belirgin bası yaptığı görüldü. Hastanın ilk operasyonda divize edilen ön arkusun bası yapmayan ark olması ve basının devam etmesi nedeniyle reoperasyona karar verildi. Hasta ameliyathaneye alındı. İlk olarak sırtüstü pozisyonda sternotomi yapıldı. Sol aortik ark ve sağ aortik ark değerlendirildi. Sağ plevra açıldı. İnen aort görüldü ve anastomoz için hazırlandı. Heparinizasyon yapıldı (100 IU/kg). 20 mm çapında dakron greft çıkan aortadan yan klemp ile uç-yan anastomoz edildi. Greft, ekstraperikardiyal bir yol izlenerek perikardın sağ posterio-lateralinden uzatılarak desendan aortaya bir yan klemp ile uç-yan anastomoz edildi (extra-anatomik bypass). Hastaya yeniden pozisyon verildi. Dördüncü interkostal aralıktan sol posterolateral torakotomi yapıldı. Ligamentum arteriyozum bölündü. Posterior aortik ark sol divize edildi. Aort güdüğünün her iki ucu primer olarak onarıldı. Özefagus serbestlenerek bası giderildi. Postoperatif BT görüntüleme, trakea ve yemek borusu üzerindeki basıncın kaybolduğunu ortaya koydu. Hasta sorunsuz iyileşti ve takibinde solunum ve yutma problemleri tamamen geriledi. Hasta iki yıldır asemptomatik olarak takip edilmektedir.
Sonuç: Vasküler ring tanısı konulan hastaların ameliyat öncesi detaylı değerlendirilmesi esastır. Cerrahi stratejiye karar verirken baskın olan ark belirlenmeli ve baskın olmayan ark bölünmelidir. Literatürde her iki arkın eşit olması durumunda posterior ark bölünmesinin daha iyi anatomik sonuçlar verdiği bildirilmiştir. Ayrıca inen aortun yönü de önemlidir. Bizim hastamızda inen aort omurganın sağ tarafındaydı. Sağ taraftaki desendan aort, posterior arkus ile bir fold oluşturmuş ve postoperatif dönemde kompresyon ilişkili semptomların devam etmesine sebep olmuştur. Ek olarak ilk ameliyatta plevranın prolen dikişlerle kapatıldığını fark ettik. Vasküler ring cerrahisinde dikiş hattında oluşacak skar dokusu baskının devam etmesine neden olacağından plevra açık bırakılmalıdır. Bu gibi durumlarda uygun hasta grubu için ekstra-anatomik bypass iyi bir seçenek olabilir.

Anahtar Kelimeler: reoperasyon, vasküler ring, ekstra-anatomik baypas

Resim.1: Preoperatif Görüntüleme

Üç boyutlu bilgisayarlı tomografi anjiyografi görüntüsü, çıkan aortun (siyah işaret) sol-anterior (siyah ok) ve sağ-posterior (siyah ok başı) arkus olarak devamlılığını göstermektedir. Sağ ark ayrı ayrı sağ ana karotis ve sağ subklavyen arter dallarını verirken, sol ark sol ana karotid arter ve sol subklavyen arter dallarını vermektedir.

Resim.2

Hastanın ilk ameliyat (B) ve ikinci ameliyat (B) sonrası bilgisayarlı tomografi görüntüleri. Resim A'da ekstraanatomik (asendan aortadan inen aorta) baypas sonrası trakeal kompresyonun ortadan kalktığı görülmektedir. B'de ise ilk ameliyatta sadece ön ark ligasyonu nedeniyle trakea kompresyonunun devam ettiği görülüyor.

Resim.3: Postoperatif extra-anatomik bypass görüntüsü

Hastanın ikinci ameliyattan sonraki 3 boyutlu bilgisayarlı tomografi görüntüsü. Kalbin sağ tarafında çıkan aortun distalinden inen aorta doğru Dacron greft uzanımı görülmektedir (siyah nokta).

EP-078

SARS-CoV-2 mRNA Aşılaması Sonrası Gelişen Miyoperikardit; Olgu Serisi

Ahmet Sarı, Gülcan Üner, Pelin Köşger, Ayşe Sülü, Birsen Uçar
Eskişehir Osmangazi Üniversitesi Tıp Fakültesi, Çocuk Kardiyolojisi Bilim Dalı, Eskişehir

GİRİŞ: Perikarditle birlikte miyokardiyal tutulum bulgularının (troponin yüksekliği gibi) olması miyoperikardit olarak tanımlanır. Etiyolojide sıklıkla viral infeksiyonlar sorumludur. Aşı ile ilişkili kardiyak inflamatuvar hastalık, tanımlanabilir başka bir neden olmaksızın aşılamadan sonraki 30 gün içinde meydana gelen herhangi bir kardiyak inflamatuvar sendrom olarak tanımlanır. İlk kez 1950'lerde Avrupa'da çiçek aşısı sonrasında tanımlanmıştır. Burada, SARS-CoV-2 mRNA aşısının ikinci dozu yapıldıktan sonraki 2-4 gün içinde akut miyokardit veya miyoperikardit gelişen ve çocuklarda multisistem inflamatuvar sendrom (MİS-C) için tanı kriterlerini karşılamayan 15 ila 18 yaşlar arasındaki 5 olgu sunulmuştur.
OLGU: 29.07.2021-12.12.2021 tarihleri arasında ikinci doz Pfizer-BioNTech COVID-19 mRNA aşısılaması sonrasında ilk 4 gün içinde göğüs ağrısı ile başvuran, öncesinde sağlıklı olan 5 erkek olguda akut miyokardit veya miyoperikardit saptandı. Hastaların yakın dönemde geçirilmiş infeksiyon öyküsü, bilinen bir hastalığı veya kullanmakta oldukları ilaçları yoktu. Olgularımızın tamamı erkek, yaş ortalaması 16,6 yıl (15-18), vücut kitle indeksi ortalaması 23,7 kg/m² (18,5-24,9) idi. Aşı sonrası yakınmaların ortaya çıkış süresi ortalama 4. günde, en sık yakınmalar göğüs ağrısı ve halsizlikti. Özgeçmişlerinde kronik sistemik hastalık olmayan hastaların dört hafta arayla iki doz Pfizer-Biontech aşısı oldukları, soygeçmişlerinde ailede ani ölüm, erken yaşta kalp hastalığı öyküsü olmadığı öğrenildi. Fizik muayenede tüm hastalarda hafif taşikardi, iki hastada başvuru sırasında ateş vardı. Nazofaringeal sürüntülerde negatif polimeraz zincir reaksiyonu (PCR) sonuçlarına dayanarak, vakaların tümünde akut COVID-19 infeksiyonu dışlandı. Hastaların hiçbiri MİS-C kriterlerini karşılamadı. Tüm hastalarda yüksek troponin düzeyleri saptandı. Laboratuvar tetkiklerinde ortalama troponin T düzeyi (0,561 ng/mL (0,124-1,22), normal aralık: <0,014 ng/mL), CRP (34,12 mg/L (11,7-67,9), normal aralık: <1,0 mg/L), miyoglobin (99,39 ng/mL (21-280), normal aralık: 28-72 ng/mL), kütle CK-MB (41,53 ng/mL (6,6-85,87), normal aralık: 0,3-4,87 ng/mL) olarak saptandı. Hastaların tamamında EKG'de perikardit ile uyumlu yaygın ST elevasyonu görüldü. Ekokardiyografisinde (EKO) kardiyak yapı ve fonksiyonlar (ortalama LV EF: %68) normaldi, perikardiyal efüzyon yoktu. Hastaların mevcut EKG ve klinik bulguları ile aşıyla ilişkili miyoperikardit olabileceği düşünülenerek servise yatırıldı. Kardiyak enzimleri izlemlerinin ortalama 2. gününde en yüksek seviyeye ulaştı, sonrasında azalarak 5. günde normale döndü. Hastaların tümünde semptomlar hızla düzeldi. Beş hastanın sadece biri intravenöz immünglobulin tedavisi aldı. Günlük değerlendirilen EKG'lerinde ST segment elevasyonu progresif olarak azaldı ve normale döndü, aritmi izlenmedi. Hastalar izleminin ortalama 5. gününde taburcu edildi. Taburculuktan 4-5 gün sonra yapılan poliklinik kontrollerinde hastaların EKO ve EKG bulguları normal olup, kardiyak enzim değerleri normal aralıktaydı.
SONUÇ: COVID-19 aşısı sonrası miyokardit ve miyoperikardit nadir görülmektedir. Pfizer-BioNTech klinik deneyleri, mRNA aşısından sonra gençlerde daha fazla sistemik reaksiyon ve immünojenite olduğunu göstermiştir. Yan etkiler genellikle 2. dozdan sonra ve aşılamadan sonraki 2 gün içinde daha sık meydana gelmektedir ve enjeksiyon bölgesinde ağrı, yorgunluk, kas ağrısı, titreme, artralji, ateş, enjeksiyon bölgesinde şişlik veya kızarıklık, bulantı, halsizlik ve lenfadenopatiyi içermektedir. Yakın zamanda COVID-19 mRNA aşısı yapılan hastalarda miyoperikardit, göğüs ağrısının bir etiyolojisi olarak düşünülmelidir. COVID-19 mRNA aşılamasından sonra ortaya çıkan tüm miyoperikardit olgularında akut COVID-19 infeksiyonu (nazofaringeal sürüntü örneğinde PCR ile gösterilen) ve geçirilmiş hastalık (SARS-CoV-2 nükleokapsid ve spike protein antikorları ile gösterilen) için bir değerlendirme yapılması önerilir.

Anahtar Kelimeler: miyoperikardit, SARS-CoV-2 mRNA, göğüs ağrısı

EKG

EKG'de perikardit ile uyumlu yaygın ST elevasyonu

EKG

EKG'de perikardit ile uyumlu yaygın ST elevasyonu

EP-079

Hiperlipidemi Tanılı Çocuklarda Subklinik Ateroskleroz Riskinin Aortun Elastisite Parametreleri, Lipoprotein (a) ve Kardiyak Fonksiyonlar ile Değerlendirilmesi

Mehmet Orhan Erkan[1], Ayşe Esin Kibar Gül[2], Özlem Ünal Uzun[3], Vedat Kavurt[4], Aynur Küçükkongar Yavaş[3], Merve Erkan[1], Ibrahim Ilker Çetin[5], Murat Kızılgün[6]
[1]Ankara Şehir Hastanesi,Çocuk Hastalıkları Kliniği
[2]Sağlık Bilimleri Üniversitesi, Ankara Şehir Hastanesi, Çocuk Hastalıkları ABD,Çocuk Kardiyoloji Kliniği
[3]Ankara Şehir Hastanesi, Çocuk Metabolizma Kliniği
[4]Ankara Şehir Hastanesi, Çocuk Kardiyoloji Kliniği
[5]Ankara Yıldırım Beyazıt Üniversitesi, Ankara Şehir Hastanesi, Çocuk Hastalıkları ABD,Çocuk Kardiyoloji Kliniği
[6]Sağlık Bilimleri Üniversitesi, Gülhane Hastanesi, Biyokimya ABD

AMAÇ: Çocukluk çağı hiperlipidemi hastalarında aortik sertlik, kardiyak morfoloji ve fonksiyon hakkında sınırlı sayıda veri mevcuttur. Bu çalışmada eşlik eden komorbiditeleri olmayan hiperlipidemi olgularında kardiyovasküler risk faktörlerinin aortik elastisite parametreleri ve PW doku Doppler ekokardiyografi ile değerlendirilmesi amaçlanmıştır.
GEREÇ VE YÖNTEMLER: Çocuk metabolizma polikliğinde 6-16 yaş aralığında (ortalama yaş: 10.20±2.75 yıl) hiperlipidemi tanısıyla takipli 57 hasta ve 45'i kontrol grubu olmak üzere toplam 102 hasta çalışmaya alındı. Kardiyovasküler risk ve ateroskleroz oluşumunu değerlendirmede; sol ventrikül kitle indeksi (SVK g/m2), göreceli duvar kalınlığı (GDK) ile aterojenite göstergeleri [plazma aterojenite indeksi (PAİ:log TG/HDL-K), total kolestrol/HDL oranı, non-HDL) ve aortik elastisite parametreleri (aortik gerilme ve zorlanma, aort sertlik indeksi) kullanıldı.
BULGULAR: Hiperlipidemi olgularında total kolesterol, trigliserid, non-HDL, LDL düzeyleri, total kolestrol/HDL oranı, trigliserid/HDL oranı, PAİ, SVKİ ve GDK kontrol grubuna göre anlamlı yüksek tespit edilirken, HDL düzeyi anlamlı düşük idi ($p<0.001$). Sol ventrikül geometrisinde en sık görülen değişiklik konsantrik remodeling idi. PW Doppler incelemede hiperlipidemi grubunda sol ventrikül çıkış yolu sistolik akım velositesi, geç diyastolik A dalga velositesi ve E dalası deselerasyon zamanında anlamlı artma saptanırken, Mitral E/A oranı anlamlı düşük bulundu. Doku Dopplerde hiperlipidemi grubunda subklinik miyokardiyal disfonksiyon ile uyumlu septal ve lateral duvar IVRT ve MPİ'nde anlamlı artış, Em/Am oranı anlamlı düşüklük mevcuttu ($p<0.05$). Hiperlipidemi grubunda aort elastikiyetinin önemli ölçüde bozulduğu;aortik gerilme (AS), aort esnekliği (AD) anlamlı düşük saptanırken, aort sertliği (ASİ) ve aort diyastol çapı anlamlı yüksek olduğu görüldü. Tüm olgularda aterojenite göstergeleri (kolestrol, TG, LDL, non-HDL, total kolestrol/HDL ve TG/HDL oranı, PAİ) ile ASİ arasında pozitif korelasyon gösterdi. Hiperlipidemi grubunda sistolik kan basıncı ile aortik diyastolik çap ve ASİ arasında anlamlı korelasyon bulundu ($p<0.05$). Sol ventrikül arka duvar diyastol sonu çapı ile ASİ arasında anlamlı pozitif korelasyon vardı. PW doku Doppler ile hesaplanan septal duvar IVRT ve MPİ ile aort sistol çap ve aort diyastol çap arasında anlamlı pozitif yönlü bir korelasyon gösterdi. Sol ventrikül yapısal ve doku Doppler parametleri ile aterojenite göstergeleri arasında korelasyon yoktu.
SONUÇ: Bu çalışmada çocukluk çağında hiperlipidemi olgularında erken dönemde sol ventrikülde konsantrik remodeling ve subklinik miyokardiyal disfonksiyon ile birlikte aortanın elastikiyet özelliklerinin bozulduğu gösterilmiştir. Aortik elastisite parametreleri hiperlipidemi olgularında kardiyovasküler riski tahmin etmede ve önlemede faydalı görünmektedir.

Anahtar Kelimeler: Hiperlipidemi, çocukluk çağı, miyokardiyal disfonksiyon, aort sertlik parametleri, kardiyovaskuler hastalık

Hiperlipidemi ve kontrol grubunun aortik elastisite parametrelerinin karşılaştırılması

Tablo 1:Hiperlipidemi ve kontrol grubunun aortik elastisite parametrelerinin karşılaştırılması

	Hiperlipidemi grup (n=57)	Kontrol grup (n=45)	P
Aort sistol çap, cm			
Ortalama±ss	1.71±0.24	1.98±0.26	**0.000(1)**
Ortanca (min-maks)	1.70(1.30-2.20)	1.95(1.60-2.70)	
Aort diyastol çap, cm			
Ortalama±ss	1.69±0.25	1.59±0.23	**0.050(1)**
Ortanca (min-maks)	1.70(1.30-2.40)	1.60(1.20-2.10)	
Aortik gerilme (strain), %			
Ortalama±ss	7.61±1.92	17.50±3.06	**0.000(1)**
Ortanca (min-maks)	7.10(4.70-12.40)	17.20(11.70-23.50)	
Aortik zorlanma /esneyebilme (distensibilite) ($10^{-6}.cm^{2}.dyn^{-1}$)			
Ortalama±ss	0.42±0.12	1.14±0.31	**0.000(1)**
Ortanca(min-maks)	0.39(0.21-0.73)	1.06(0.66-1.71)	
Aortik sertlik indeksi (ASİ)			
Ortalama±ss	0.06±0.02	0.03±0.04	**0.000(1)**
Ortanca (min-maks)	0.06(0.03-0.11)	0.02(0.01-0.03)	

ss: standart sapma [1]: Independent Sample T Testi

EP-080
Doğuştan Kap Hastalığı olan çocuklarda COVİD-19 komplikasyonları açısından risk altında mı?

Ayben Kiliç[1], Ayşe Esin Kibar Gül[2], Nevin Özdemiroğlu[3], Belgin Gülhan[4], Vedat Kavurt[5], Emine Azak[6], Denizhan Bağrul[7], Yasemin Özdemir Şahan[8], Serhat Koca[9], Hazım Alper Gürsu[10], İbrahim Ece[11], İbrahim İlker Çetin[12]
[1]Ayben Kılıç Ankara Şehir Hastanesi,Çocuk Kardiyoloji Kliniği
[2]Ayşe Esin Kibar Gül,Sağlık Bilimleri Üniversitesi, Ankara Şehir Hastanesi, Çocuk Hastalıkları ABD,Çocuk Kardiyoloji Kliniği
[3]Nevin Özdemiroğlu, Ankara Şehir Hastanesi,Çocuk Kardiyoloji Kliniği
[4]Belgin Gülhan, Ankara Şehir Hastanesi, Çocuk Enfeksiyon Hastalıkları Kliniği
[5]Vedat Kavurt, Ankara Şehir Hastanesi,Çocuk Kardiyoloji Kliniği
[6]Emine Azak, Ankara Şehir Hastanesi,Çocuk Kardiyoloji Kliniği
[7]Denizhan Bağrul, Ankara Şehir Hastanesi,Çocuk Kardiyoloji Kliniği
[8]Yasemin Özdemir Şahan, Ankara Şehir Hastanesi,Çocuk Kardiyoloji Kliniği
[9]Serhat Koca, Sağlık Bilimleri Üniversitesi, Ankara Şehir Hastanesi, Çocuk Hastalıkları ABD,Çocuk Kardiyoloji Kliniği
[10]Hazim Alper Gürsu, Sağlık Bilimleri Üniversitesi, Ankara Şehir Hastanesi, Çocuk Hastalıkları ABD,Çocuk Kardiyoloji Kliniği
[11]İbrahim Ece, Sağlık Bilimleri Üniversitesi, Ankara Şehir Hastanesi, Çocuk Hastalıkları ABD,Çocuk Kardiyoloji Kliniği
[12]İbrahim İlker Çetin,Ankara Yıldırım Beyazıt Üniversitesi, Ankara Şehir Hastanesi, Çocuk Hastalıkları ABD,Çocuk Kardiyoloji Kliniği

GİRİŞ-AMAÇ: COVİD-19, etkin tedavisi olmayan ciddi bir pandemik hastalıktır. COVİD-19 enfeksiyonunda anatomik, hemodinamik ve sistemik anormallikler hipoksemi ve end-organ disfonksiyonu nedeniyle artan bir riske sahip olabilir. Bu çalışmada COVİD-19 enfeksiyonun doğumsal kalp hastalıkları (DKH) üzerindeki etkisinin değerlendirilmesi amaçlandı.
YÖNTEM: Çalışmaya kliniğimizde Mart 2020-Ocak 2022 tarihleri arasında COVİD-19 enfeksiyonlu DKH tanısı olan 13 günlük-15 yaş arasında (median yaş:5 yaş) 10 hasta dahil edildi. Hastaların dosyaları geriye dönük incelenerek DKH tanısı, eşlik eden ek patolojik bulgular ve COVİD-19 enfeksiyonunun klinik seyri kaydedildi.
BULGULAR: Hastaların 6'sı (% 60) bir yaş altında olmakla birlikte sıklıkla ateş, morarma ve nefes darlığı yakınması başvurdu. Tüm olgularda BNP yüksekliği saptanırken 3 hastada troponin yüksek saptandı. Olguların 7'sinde (%.70) kompleks kardiyak patoloji, 2'nde (%80) genetik sendrom ve 1'inde (%10) prematürite klinik tabloya eşlik etmekte idi. SARS-CoV-2 PCR testi pozitif saptanan 2 hasta ASD (n=2),1 hasta VSD/pulmoner hipertansiyon, 1 hasta opere ASD/VSD, 1 hasta patent duktus arteriozus, 1 hasta tam düzeltme yapılmış Fallot tetrolojisi/ double aortik ark ve aortopulmoner pencere, 1 hasta Fallot tetrolojisi, 1 hasta sağ atrial izomerizim ile komplet AVSD (d-transpoze büyük damar malpozisyonu+pulmoner stenoz), 1 hasta sağ BT şant yapılmış çift çıkışlı sağ ventrikül, 1 hasta Sano şant yapılmış hipoplastik sol kalp tanısı ile izlemde idi. On hastanın 5'inde (%.50) ciddi COVİD-19 pnömonisi saptanmış olup yoğun bakımda ortalama yatış süresi 9 gün saptandı. Ekokardiyografik değerlendirmede 3 hastada sol kalp boşluklarında dilatasyon ve perikardiyal effüzyon, 1 hastada dekompanse kalp yetmezliği ve 3 hastada intrakardiyak trombus görüldü. İzlemde entübe olan 3 hasta (%.30) sırasıyla septik şok ve ağır kalp yetmezliği, yaygın pulmoner emboli ve intrakranial kanama nedeniyle kaybedildi. Eksitus olan hastalarda siyanotik kompleks DKH (Fallot tetrolojisi,sağ atrial izomerizim ile komplet AVSD/pulmoner stenoz) ve PDA tanısı mevcuttu. İntrakardiyak trombus gelişen 2 hastanın medikal tedavisi devam etmektedir.
SONUÇ: Sonuçlarımız DKH'lı çocukların potansiyel COVİD-19 enfeksiyonu karşısında risk altındaki bir popülasyon olduğunu göstermektedir. Bu grup hastalarda SARS-CoV-2 enfeksiyonunun etkili taranması ve erken tespiti, hastalığın yaşamı tehdit eden ciddi komplikasyonlarını önlemek açısından anahtardır.

Anahtar Kelimeler: Doğumsal kalp hastalığı, coronovirus hastalığı 2019 pandemisi,SARS-CoV-2 virus

EP-081

Hipoplastik pulmoner arterlere sahip semptomatik yenidoğan ve infantlarda pulmoner valvüloplasti ve sağ ventrikül çıkım yoluna stent yerleştirilmesinin erken dönem sonuçları

İbrahim Ece[1], Ayben Kılıç[2], Denizhan Bağrul[3], Ahmet Vedat Kavurt[4], Bilal Özelce[5], Hazım Alper Gürsu[6], İbrahim İlker Çetin[7]
[1]İbrahim Ece,Sağlık Bilimleri Üniversitesi, Ankara Şehir Hastanesi, Çocuk Hastalıkları ABD,Çocuk Kardiyoloji Kliniği
[2]Ayben Kılıç,Ankara Şehir Hastanesi,Çocuk Kardiyoloji Kliniği
[3]Denizhan Bağrul,Ankara Şehir Hastanesi,Çocuk Kardiyoloji Kliniği
[4]Ahmet Vedat Kavurt,Ankara Şehir Hastanesi,Çocuk Kardiyoloji Kliniği
[5]Bilal Özelce, Ankara Şehir Hastanesi,Çocuk Kardiyoloji Kliniği
[6]Hazım Alper Gürsu,Sağlık Bilimleri Üniversitesi, Ankara Şehir Hastanesi, Çocuk Hastalıkları ABD,Çocuk Kardiyoloji Kliniği
[7]İbrahim İlker Çetin, Ankara Yıldırım Beyazıt Üniversitesi, Ankara Şehir Hastanesi, Çocuk Hastalıkları ABD,Çocuk Kardiyoloji Kliniği

AMAÇ: Bu çalışmada merkezimizde pulmoner valvüloplasti ve sağ ventrikül çıkım yoluna (RVOT) stent uygulanan hipoplastik pulmoner arterlere sahip semptomatik yenidoğan ve infantlar olgularının değerlendirilmesi amaçlandı.
MATERYAL-METOD: Nisan 2021-Ocak 2022 tarihleri arasında, merkezimizde hipoplastik pulmoner arterleri olan ve pulmoner valvüloplasti ve RVOT stenti uyulanan hastaların demografik özellikleri, kardiyak patolojileri, anjiografi bilgileri ve klinik izlem sonuçları retrospektif olarak incelendi.
BULGULAR: RVOT stenti uygulanan 10, pulmoner valvüloplasti yapılan 3 toplam 13 olgu çalışmaya alındı. Olguların tanıları Fallot tetrolojisi (n:9), kompleks kardiyak patoloji (n:4) idi. RVOT stenti olguların 8'sinde işlem başarı olmuş, 2 olguda işlem başarısız olmuştur. Olguların yaşları ortalama 8 aylık (26 günlük-24 aylık).Olguların ortalama kilosu:5 kg(1900 gr-10 kg) Olguların 2 'sinde genetik olarak tanımlanmış sendrom mevcuttu(Down sendromu ve Di-George sendromu).Toplam işlem süresi ortalama 1 saat 30 dakikaydı. Başarılı olunan stent vakarının 7'sında periferik stent,1'inde renal stent kullanıldı, Kullanılan ortalama stent çapı 6 mm ortalama uzunluk 19 mm'ydi. Başarılı olan 8 olgudan birinde komplikasyon olarak santral emboli gelişti. Diğer olgularda herhangi bir komplikasyon olmadı. İşlem öncesi ortalama SPO2:65(58-75), işlem sonrası ortalama SPO2:85 (75-95) idi.Başarılı olunan olgulardan 2'si turizm hastası olup takiplere gelmemiştir. Diğer hastaların takibine devam edilmekle beraber hastalara ilave bir cerrahi girişim yapılmamıştır. Başarısız olan 2 olgunun birinde işleme engel olan dirençli VT olması ve diğer olguda stent embolizasyonu nedeniyle işlemden vazgeçilmiştir. Başarısız olunan 2 hastaya BT şant cerrahisi yapılmıştır.. Başarılı olunan hastaların ortalama takip süresi 3 ay (3gün -9 ay) olup işlem öncesi ortalama McGoon oranı1.6'yken devam eden takiplerde ortalama McGoon oranı 1.8 olmuştur.
SONUÇ: Pulmoner valvüloplasti ve sağ ventrikül çıkım yoluna stent yerleştirme işlemi,cerrahi tedaviye uygun olmayan veya yüksek riskli semptomatik küçük bebeklerde ilk palyasyon için güvenli ve etkili bir yönetim olarak gözükmektedir.

Anahtar Kelimeler: Right Ventricular O utflow Tract, Stent, Hipoplastik pulmoner arterler

EP-082
Obez çocuklarda erken dönem kardiyak risk faktörlerinin belirlenmesi

Güzin Özden[1], Ayşe Esin Kibar Gül[2], Eda Mengen[3], Ahmet Uçaktürk[3], Hazım Alper Gürsu[2], Ibrahim Ilker Çetin[4], Murat Kızılgün[5]
[1]Ankara Şehir Hastanesi,Çocuk Hastalıkları Kliniği
[2]Sağlık Bilimleri Üniversitesi, Ankara Şehir Hastanesi, Çocuk Hastalıkları ABD,Çocuk Kardiyoloji Kliniği
[3]Ankara Şehir Hastanesi, Çocuk Endokrin Kliniği
[4]Ankara Yıldırım Beyazıt Üniversitesi, Ankara Şehir Hastanesi, Çocuk Hastalıkları ABD,Çocuk Kardiyoloji Kliniği
[5]Sağlık Bilimleri Üniversitesi, Gülhane Hastanesi, Biyokimya ABD

AMAÇ: Bu çalışmada çocukluk çağında sıklığı giderek artan obezitede erken dönemde sol ventrikül yapısal anomalileri ve elektrokardiyografik bulguların değerlendirilmesi amaçlandı.
GEREÇ VE YÖNTEMLER: Çocuk endokrinoloji polikliniğinde 10-17 yaş aralığında (ortalama yaş:14.3±1.9) 30'u metabolik sendrom olmayan (non-MS) obez ve 37'si kontrol grubu olmak üzere toplam 67 hasta çalışmaya alındı.Vücut kitle indeksi (VKİ) 95p üzerinde olan olgular obez olarak kabul edildi. Normotansif ve non-MS fazla kilolu obez hastalar ekokardiyografi ve elektrokardiyografi ile değerlendirildi.
BULGULAR: Kan basıncı, kalp hızı, bel çevresi,açlık insülin ve insülin direnci non-MS obezlerde kontrol grubuna göre anlamlı yüksek saptanırken ($p<0.05$), HDL ve trigliserid düzeyi benzer bulundu. Fazla kilolu obez grupta sol ventrikül (SV) arka duvar ve septum diyastol sonu duvar kalınlığı, SV diyastol sonu çapı, sol ventrikül kitlesi (SVK), sol ventrikül ve atrium diyastol sonu volumleri/indeksi, sol atriyum/aort çapı oranı, mitral E dalgası deselerasyon zamanı ve aort akım hızı anlamlı yüksek tespit edilirken,mitral E/A oranı anlamlı düşük idi ($p<0.05$). SVKİ ile GDK obez grupta anlamlı yüksekti. Obez hastalarda SVK ile VKİ, bel çevresi, ofis sistolik kan basıncı, sol atrium ve ventrikül volümü arasında anlamlı pozitif korelasyon göstermekte idi ($p<0.05$). Obez olguların elektrokardiyografisinde (EKG) PR mesafesi, QRS süresi ve RV5+SV1 toplamı anlamlı derecede yüksek saptandı ($p<0.05$).
SONUÇ: Bu çalışma genç, obez çocuk ve adolesanlarda obez olmayanlara göre sol ventrikül duvar boyutlarında ve erken diyastolik dolumda önemli değişiklikler olduğunu göstermiştir. Bu durum obez olguların erken dönemde kardiyovasküler komplikasyonlar açısından izleminin önemini ortaya koymaktadır.

Anahtar Kelimeler: Çocukluk çağı, obezite, ekokardiyografi, kardiyovasküler hastalık

Çalışma gruplarında ekokardiyografi bulgularının değerlendirilmesi

EP-083

Normal kalp morfolojisine sahip iki kardeşte saptanan Levoatriyal Kardinal Ven

Engin Gerçeker[1], Ayşe Şimşek[1], Fatma Ceren Sarıoğlu[2], Sedat Bağlı[2], Tülay Demircan[2], Kaan Yıldız[2], Cem Karadeniz[3], Nazmi Narin[3]
[1]Buca Seyfi Demirsoy E.A.H
[2]Tepecik E.A.H
[3]Katip Çelebi Üniversitesi Tıp Fakultesi

Levoatriyal kardinal ven (LACV), sol atriyum veya pulmoner venler ile kardinal venöz sistemden kaynaklanan herhangi bir sistemik ven arasındaki anormal bağlantıdır. Çoğu zaman, bu anomali mitral atrezi veya hipoplastik sol kalp gibi sol taraflı obstrüktif kardiyak lezyonlar bağlamında tanımlanmıştır. Sol kalp patolojileri ve ek olarak çift çıkışlı sağ ventrikül, Fallot tetralojisi, ventriküler septal defekt ve atriyoventriküler septal defekt gibi anomalilerle birlikte görüldüğü bildirilmiştir. Kardiyak anomali olmaksızın levoatriyal kardinal ven varlığı sistemik venöz dönüşün çok nadir görülen bir konjenital anomalisidir. Literatürde asemptomatik olan ve ek bir kardiyak anomalisi olmayan iki kardeşte LACV anomalisine rastlanmamıştır. Bu nedenle levoatrial kardinal ven tanısı konulan ve ek kardiyak patolojisi olmayan iki kardeş olguyu ekokardiyografik bulgu, bilgisayarlı tomografi (BT) ve aniografik görüntüleri ile sunmayı amaçladık

Anahtar Kelimeler: ASEMPTOMATIK LEVOATRIYAL KARDINAL VEN,NORMAL KALP,İKİ KARDEŞ

resim 1

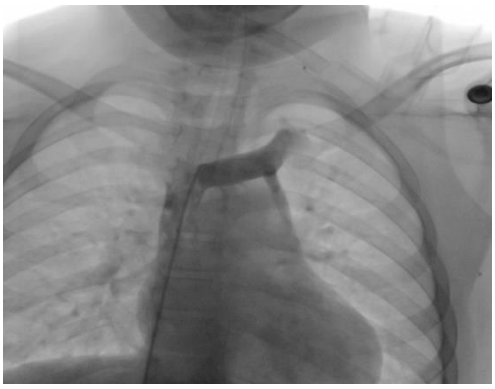

Kateter anjiyografi görünümü. Levoatrial kardinal ven (), innominate ven

resim 1

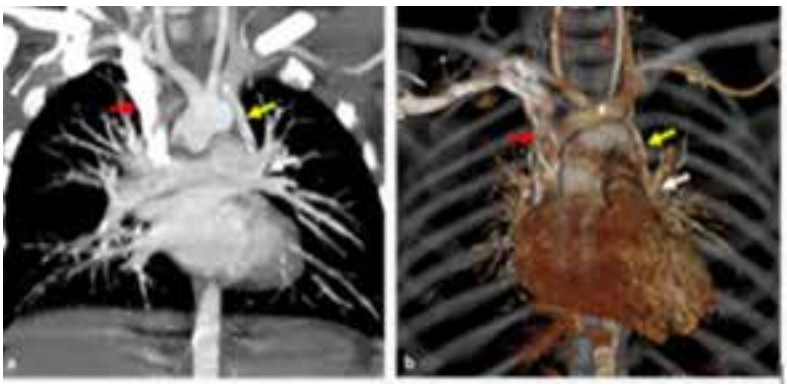

1 Koronal yeniden formatlanmış BT görüntüsü (a) ve hacim kazandırılmış BT görüntüsü (b) levoatriokardinal veni

(sarı ok) sol atriyum ile sol superior pulmoner veni (beyaz ok) innominate vene (beyaz yıldız) bağlayan bağlantıyı göstermektedir. Superior vena cava da görülüyor (kırmızı ok).

resim 3

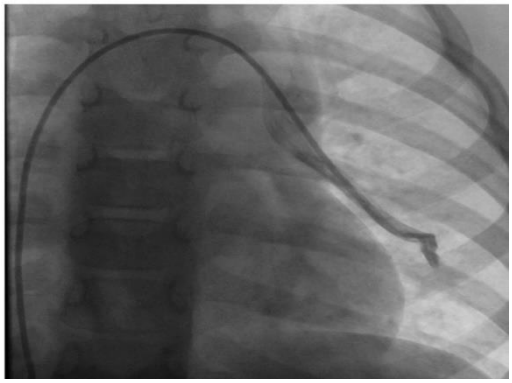

katater anjıografi 2. Kardeş

resim2

Koronal yeniden biçimlendirilmiş BT görüntüsü (a) sol superior pulmoner veni (beyaz ok) innominate vene (beyaz yıldız) bağlayan levoatriokardinal veni (sarı ok) gösterir. Superior vena cava da görülüyor (kırmızı ok

EP-084

Tipik AVNRT'li çocuklarda taşikardi sırasında ilk başarılı kriyolezyon sonrası "Low voltage bridge mapping" ve ablasyon stratejisi; Karşılaştırmalı çalışma

Yakup Ergul[1], Gulhan Tunca Sahin[2], Ayse Sulu[3], Hasan Candaş Kafali[1]
[1]Sağlık Bilimleri Üniversitesi Mehmet Akif Ersoy Göğüs Kalp ve Damar Cerrahisi Eğitim ve Araştırma Hastanesi,Pediyatrik Kardiyoloji Kliniği
[2]Sağlık Bilimleri Üniversitesi Mehmet Akif Ersoy Göğüs Kalp ve Damar Cerrahisi Eğitim ve Araştırma Hastanesi,Pediyatrik Kardiyoloji Kliniği, Sağlık Bilimleri Üniversitesi Başakşehir Çam ve Sakura Şehir Hastanesi, Pediyatrik Kardiyoloji Kliniği
[3]Sağlık Bilimleri Üniversitesi Mehmet Akif Ersoy Göğüs Klap ve Damar Cerrahisi Eğitim ve Araştırma Hastanesi,Pediyatrik Kardiyoloji Kliniği; Osmangazi Üniversitesi Pediyatrik Kardiyoloji Kliniği

AMAÇ: Bu çalışmada, tipik atriyoventriküler nodal reentran taşikardi (tAVNRT) sırasında ilk başarılı kriyolezyondan sonra Koch üçgeninin düşük voltaj haritalaması yapılan ve yapılmayan çocuk hastalarda 8 mm tip kateter ile kriyoablasyonunun orta vadeli etkinliğinin karşılaştırılması amaçlanmıştır.
METHOD: Ekim 2013 ile Aralık 2021 tarihleri arasında merkezimizde tipik AVNRT tanısıyla 8 mm uçlu kriyokateter yardımı ile kriyoablasyon uygulanan 204 çocuk hasta çalışmaya dahil edildi. Tüm hastalarda EnSite™ (St. Jude Medical Inc., St. Paul, MN, ABD) kullanıldı. Ekim 2020'den önce merkezimizde voltaj haritalaması yapılmaksızın standart elektroanatomik yaklaşım uygulanmaktaydı. Standart elektroanatomik yaklaşım (Kontrol grubu) ile ablasyon yapılan hastalar ile voltaj haritalaması (Voltaj grubu) kullanılarak ablasyon yapılan hastalar karşılaştırıldı. Voltaj haritalama grubunda, kriyoablasyonu yönlendirmek için sağ atriyumun inferoposteroseptal bölgesinde daha düşük voltaj gradyanlarından (0,2-0,8 mV) oluşan bir "köprü" geliştirmek için Ensite sistemi kullanıldı. Konjenital kalp hastalığı, diğer aritmi substratları olan hastalar ile daha önce radyofrekans (RF) veya kriyoablasyon ile ablasyon girişimleri olan hastalar çalışma dışı bırakıldı. İlk kriyoablasyon lezyonu taşikardi sırasında uygulandı.
SONUÇLAR: Çalışmaya 204 hasta dahil edildi (58 düşük voltaj, 146 kontrol). Gruplar arasında yaş (13,86±2,78 yıl / 13,6±2,77yıl; p: 0,559), cinsiyet (38 / %65,5 ile 79 / %54,1; p: 0,159) veya kateter ucu boyutu (8 mm) açısından fark yoktu. Hiçbir işlemde floroskopi kullanılmadı. Toplam prosedür süresi, voltaj haritalama ve kontrol gruplarında benzerdi (135,8 ±30,2 dak ve 138,68±33,61 dak; p = 0,581). Akut başarı her iki grupta da benzerdi (%100 Voltaj haritalaması ve %99 Kontrol; p: 0.0.991) Genel tekrarlama oranı da her iki grupta benzerdi (1, [1.7%] ve 2, [1.4%]; p:0.380). Voltaj grubunda takip süresi daha kısaydı (5.98 ± 3.66 aya karşılık 42.3 ±18.01; p:0.001) Her iki grupta da işlemler sırasında veya sonrasında majör veya minör komplikasyon izlenmedi.
SONUÇ: 8 mm uçlu kriyo ablasyon kateteri ile Koch üçgeninde yavaş yol voltaj haritalamasının kullanılması tAVNRT'li çocuklarda güvenli ve etkili bir yöntemdir. Akut başarı oranı, işlem süresi, kriyolezyon sayısı ve nüks oranı açısından her iki grup arasında anlamlı bir fark olmamasına rağmen, uzun dönem sonuçları değerlendirmek için daha uzun takip süresine ihtiyaç vardır.

Anahtar Kelimeler: Voltaj haritalama, kriyoablasyon, AVNRT, çocuk

Tablo: Hastaların demografik ve prosedürel özellikleri

	Kontrol(n:146)	Voltaj haritalama (n:58)	P değeri
Ortalama yaş (yıl)	13.6±2.77	13.86±2.78	0.559
Ortalama kilo(kg)	51.5±12.17	53.5 ± 11.86	0.270
Cinsiyet (n= kız, %)	79 / 54.1%	38 / 65.5%	0.159
Total kriyolezyon sayısı	7.8±2.02	7.5±1.78	0.380
Prosedür süresi(dakika)	138.68±33.61	135.8 ±30.2	0.581
Floroskopi süresi(dakika)	0	0	
Akut başarı (n, %)	145/146 (99%)	%100	0.991
Komplikasyon	0	0	
Nüks (n, %)	2(1.4%)	1(1.7%)	0.380
Takip süresi (ay)	42.3 ±18.01	5.98 ± 3.66	0.001

Sekil-1

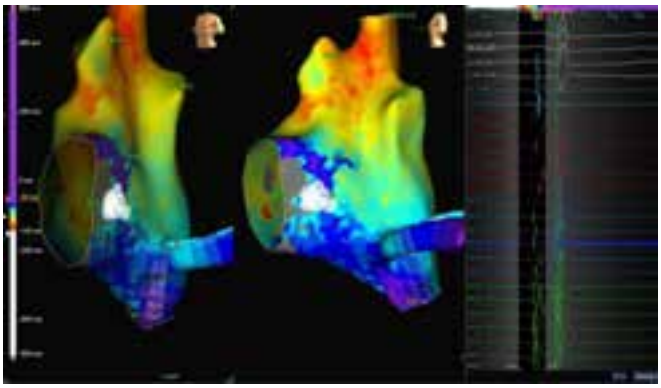

3-boyutlu elektroanatomik haritalama (EnSite) sisteminde sol blik ve sol lateral pozisyonlarda sag atriyum voltaj haritalamasinda yavas yol bolgesinde ablasyon hedeflerinin beyaz noktalar seklinde isaretlenmesi.

EP-085
Matür Kistik Teratom ve Wolf Parkinson White Sendromu Birlikteliği

Murat Kılıç, Bülent Koca
Sağlık Bilimleri Üniversitesi, Fethi Sekin Şehir Hastanesi SUAM, Elazığ

Biz burada göğüs ağrısı ve çarpıntı yakınması nedeniyle çocuk kardiyoloji kliniğine başvuran ve yapılan tetkiklerinde elektrokardiyografisinde Wolf-Parkinson-White Sendromu; arka-ön akciğer grafisinde ise sol parakardiyak kitle saptanan 14 yaşında çocuk olguyu sunduk. Bilgisayarlı tomografisinde orta mediasten kaynaklı, en geniş yerinde 55x56 mm boyutlarında olan lezyon izlendi. Sol kas koruyucu mini torakotomi ile toraksa girildi ve kitle total olarak eksize edildi. Histopatolojik inceleme sonucu matür kistik teratom olarak değerlendirildi. Bu olgu literatürde daha önce matür kistik teratom ve WPW sendromu birlikteliği bulunmamasından dolayı sunulmuştur.
On dört yaşında çocuk hasta, göğüs ağrısı ve çarpıntı şikayetleri olması üzerine başvurduğu çocuk kardiyoloji kliniğimizde çekilen elektrokardiyografisinde (EKG) kısa PR aralığı, delta dalgası ve QRS mesafesinde genişleme saptandı (Resim 1). EKG bulguları Wolf-Parkinson-White Sendromu (WPW) ile uyumlu olan hastanın çekilen arka-ön akciğer grafisinde sol parakardiyak lezyon izlendi (Resim 2). 24 Saatlik ritm-holter EKG' de supra ventriküler taşikardi (SVT) atağı saptanmadı. Ekokardiyografisinde lezyonun perikard ile fibröz yapışıklıklarının olduğu ancak invazyon olmadığı saptandı. Bilgisayarlı tomografide sol anteriorda, parakardiak alanda, orta mediasten kaynaklı, en geniş yerinde 55x56 mm boyutlarında olan, içerisinde kistik ve solid komponentleri bulunan lezyon izlendi (Resim 3). Göğüs cerrahi kliniği ile konsulte edilen hastada ön planda teratom olabileceği düşünüldü.
Fizik muayenesinde solunum sesleri ve kalp sesleri doğal olan hastanın biyokimyasal tetkiklerinde Alfa-feto protein (AFP) (0.66 ug/L) ve Beta-Human koryonik gonadotropin (β-HCG) (<0.5 IU/L) düzeyleri normal bulundu. Kitleden tanı amaçlı transtorasik ince iğne aspirasyon biyopsisi (TTİAB) yapılması açısından girişimsel radyoloji görüşü istendi. Ancak kitlenin kistik ve solit komponentler içermesi; ön planda teratom düşünülmesi ve klinik-radyolojik değerlendirme sonucunda total eksizyon planlandığından dolayı TTİAB yapılmasına gerek duyulmadı. Hastaya sol kas koruyucu mini torakotomi yapıldı. Kitlenin sol parakardiak bölgede perikart ve akciğere yapışık olduğu görüldü. Kitlenin akciğere olan yapışıklıkları künt ve keskin diseksiyonlarla tamamen giderildi. Kitlenin perikard ile olan yapışıklığı giderilirken kitlede açılma oldu. Kitle içerisinden açık sarı renkli koyu kıvamlı materyal aspire edildi ve kitle total olarak eksize edildi (Resim 5).
Hastanın SVT gelişmesi riski nedeniyle ameliyat öncesi dönemde kullanmakta olduğu beta bloker tedavisine devam edildi. Patoloji sonucu matür kistik teratom ile uyumlu geldi.

Anahtar Kelimeler: Çocuk, Aritmi, Mediastinal Kitle, Matür Kistik Teratom, Wolf Parkinson White Sendromu

Bilgisayarlı Tomografi

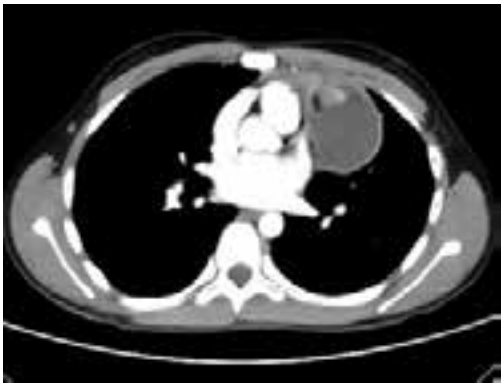

Sol anterior mediastende, parakardiyak sıvı dansitesine sahip içerisinde yağ dansitesinde alanlarda bulunduran lezyon.

Elektrokardiyografi

Kısa PR mesafesi, geniş QRS aralığı ve Delta dalgaları (Wolf-Parkinson-white Sendromu) izlenen EKG örneği.

EP-086

Komplet AV kanal defekti cerrahisinde Kan Kardiyoplejisi ve Custodiol Solüsyonu Kullanım Deneyimlerimiz

Akın Arslan[1], Mustafa Kemal Avşar[2]
[1]Sakarya Üniversitesi, Kalp ve Damar Cerrahisi Ana Bilim Dalı, Sakarya
[2]Çukurova Üniversitesi, Kalp ve Damar Cerrahisi Ana Bilim Dalı, Adana

GİRİŞ-AMAÇ: Custodiol solüsyonu, tek bir doz uygulama ile kardiyak arrest sonrası uzun süreli bir miyokardiyal koruma periyodu sağladığı için kompleks kalp cerrahisinde avantajlı bir seçenektir. Custodiol'ün miyokardiyal korumada etkin bir seçenek olarak kan kardiyopleji solüsyonuna göre postoperatif sonuçlarını değerlendirmeyi amaçladık.
GEREÇLER VE YÖNTEM: Çalışmaya Ocak 2020 – Ocak 2022 tarihleri arasında kompleks konjenital kalp hastalığı olan ve ilk kez ameliyat edilen vakalardan oluşan toplam 38 hasta alındı. Hastaların ekokardiyografi, kardiyopulmoner bypass verileri ve postoperatif vazoaktif inotrop skorları (V.İ.S) kaydedildi. Hastalar Custodiol ve kan kardiyoplejisi kullanımına göre iki grupta sınıflandırıldı. Her iki solüsyon da hipotermik infüzyon koşulları kullanılarak kalbe uygulandı.
BULGULAR: Komplet A-V kanal defekti tanısı ile takipli hastalarımızın %47'si (n:18) kız, %53'ü (n:20) erkek; yaş ortalaması 0,6 yıl (min:2 ay-max:1 yıl) saptandı. Hastaların % 21' inde (n=8) arcus/ isthmus hipolazisi vardı. Hastaların %88 inde sağ AV kapak yetmezliği en az orta idi. %96' sında sol AV kapak yetmezliği en az orta-ileri idi. Kan kardiyoplejisi kullanılan hastaların (grup1) total kardiyopulmoner bypass (CPB) süresi ortalama 114 dk (90-191 dk) idi. Custodiol kullanılan grupta (grup 2) ise bu süre 121 dk (94-204 dk) idi. Aortik kros klemp (ACC) süreleri grup 1'de ortalama 71 dk, (68-96 dk) grup 2'de ortalama 77 dk. (70-101 dk) idi. Grup 1'de çift yama tekniği kullanım oranı %85 Australian tekniği kullanım oranı %15 idi. Grup 2'de bu oranlar sırasıyla 88% ve 12% idi. Grup 1'de ek prosedür olarak arkus cerrahisi oranı15% (n=3), grup 2'de 28% (n=5) idi. Vazoaktif inotrop skoru grup 1'de ortalama 13, grup 2'de 15 idi. Yoğun bakım yatış sürelerinde istatistiksel olarak anlamlı fark yoktu [Grup 1'de ortalama 8,8 gün (4-28 gün), Grup 2'de ortalama 9,2 gün (4-31 gün) (p=0,697)]. Ekstrakorporeal membran oksijenasyonu (ECMO) gereksinimi 4 hastada oldu. Bunların gruplara göre dağılımında istatistiksel olarak anlamlı fark yoktu (p=0,595). Mortalite toplam 3 hastada görüldü ve istatistiksel olarak anlamlı fark yoktu (p=0,881).
TARTIŞMA VE SONUÇ: Miyokardiyal koruma için Custodiol ile geleneksel kan kardiyopleji solüsyonunu karşılaştırdık. Mortalitede hiçbir fark tespit edilmedi. Custodiol grubunda istatistiksel anlamlılığa ulaşmayan ve CPB çıkışı artan ventriküler fibrilasyon insidansı yönünde eğilim vardı. Bunun nedeninin Custodiol kullanımı sonucunda gözlenen akut hiponatremi olduğunu düşünüyoruz. Ancak akut hiponatreminin beklenen bulgularından olan nörolojik semptomlar hastalarda izlenmedi. Ayrıca Custodiol kullanılan hastalarda CPB sonrasında belirgin oranda artan idrar çıkışı izlendi, ancak birinci saatten itibaren normal seviyelere dönüş izlendi. Bu nedenle renal bir yan etkiden söz edilememektedir. Yaygın kullanım gösteren kliniklerin verilerine rağmen, Custodiol'ün miyokardiyal koruma için diğer solüsyonlara göre üstünlüğünü destekleyen kanıtlar sınırlıdır. Kullanımı kısıtlayan yerel faktörler söz konusu olsa da diğer kliniklerin büyük randomize çalışmalarına ihtiyaç vardır.

Anahtar Kelimeler: Custodiol solüsyonu, Kan kardiyoplejisi, Konjenital kalp cerrahisi, Miyokardial koruma

EP-087
Çocukluk çağında akut koroner sendromla gelen miyokardiyal kas bandı

Ceren Karahan, Murat Muhtar Yılmazer, Eser Doğan, Cüneyt Zihni, Gamze Vuran, Mehmet Murat, Mertkan Bilen, Timur Meşe
S.B.Ü Dr. Behçet Uz Çocuk Hastalıkları Ve Cerrahisi Eğitim Ve Araştırma Hastanesi, Pediyatrik Kardiyoloji Ana Bilim Dalı,İzmir

Miyokardiyal bridging toplumda % 25 gibi bir sıklıkta görülse de nadiren bulgu vermektedir. Çocukluk çağında daha çok hipertrofik kardiyomyopati gibi hastalıklarda semptomatik olmakla birlikte nadiren altta yatan kardiyak hastalığı olmayan çocuklarda da bulgu verebilmektedir. Göğüs ağrısı şikayeti ile miyokardit ön tanısı alan ve miyokardiyal bridginge bağlı akut koroner sendrom kliniği gösteren bir pediatrik olgumuzu sunuyoruz Bir gün önce başlayan göğüs ağrısı şikayeti ile dış merkeze başvuran ve miyokardit düşünülen 17 yaşındaki kız hasta tarafımıza sevk edildi. Öyküsünden birkaç yıldır günde 1 paket sigara içtiği, son 3 gündür anksiyetesinin fazla olduğu ve günde 3 paket sigara içtiği öğrenildi. Olgunun fizik bakısında kalp tepe atımı 110/dk, üfürümü yoktu, her iki kol ekstensör yüzlerde kesi skarları mevcuttu ve diğer sistem bakıları normaldi. Tetkiklerinde tam kan sayımı, biokimyasal parametreler, koagülasyon normaldi, Covid-19 PCR negatifti, Kardiyak troponin I: 0,44 ng/mL (0,02-0,06 ng/mL),elektrokardiyografisinde yaygın patolojik Q dalgası ve bir adet ventriküler erken vurusu,ekokardiyografisinde asenkronize kasılma ile birlikte sistolik disfonksiyon (EF: %35) saptanması üzerine hastada akut koroner sendrom düşünülerek Koroner yoğun bakım ünitesine sevk edildi. Orada yapılan koroner anjiyografisinde sol ön inen (LAD) arterde mid segmentte ve distal segmentte sistolde % 100 tıkanıklık yapan miyokardiyal bridging saptandı. Hastaya oral karvediol, perindopril ve furosemid başlandı. Cekilen kardiyak Manyetik Rezonans Görüntülemede interventriküler septumda, sol ventrikül lateral duvarda sistolde diskinetik yer yer hipokinetik hareketler, miyokard içinde lateral duvarda ve interventriküler septumda miyokardit sekeli ile uyumlu kontrast defisitleri izlendi.Stres miyokard perfüzyon grafisinde Stres görüntülemede sol ventrikül miyokard anterolateral duvar apikal kesitlerde reversible perfüzyon defekti, istirahat görüntülemede aynı bölgede reperfüzyon izlendi. Bu bulguları ile hastada mevcut olan miyokardiyal ‘’bridging’’in artmış sigara tüketimi, stres gibi faktörlerle hastada akut koroner sendrom tablosuna neden olduğu kanısına varıldı. Kontrol ekokardiyografik ve klinik değerlendirme için hasta takibe alındı.
Miyokardiyal ‘’bridging’’ bir koroner arter segmentinin üstteki miyookardın altında intramüsküler seyir izlediği konjenital bir anomalidir. Koroner anjiyografide en sık LAD orta segmentinde lokalize olmakla birlikte, bazı otopsi serilerinde sağ koroner arter ve sol sirkumfleks arter tutulumu benzer oranlarda görülmektedir. Miyokardiyal ‘’bridging’’ genellikle iyi huylu bir durum olarak kabul edilse de, anjina benzeri göğüs ağrısı, koroner spazm, miyokardiyal iskemi,akut koroner sendromlar, sol ventriküler disfonksiyon, aritmiler ve hatta ani kardiyak ölüme neden olabilmektedir. Ciddi olaylar nadirdir ve miyokardiyal ‘’bridging’’in olayların nedeni ile doğrudan ilişkilendirilip lişkilendirilemeyeceği hala tartışmalı ve belirsizdir. Miyokardiyal ‘’bridging’’e ikincil semptomlar yaşadığı düşünülen hastalar için birinci basamak tedavi, beta blokerler ve dihidropiridin olmayan kalsiyum kanal blokerlerinden oluşur. Miyokardiyal bridging için cerrahi seçenekler arasında cerrahi miyotomi ve koroner arter baypas greft cerrahisi yer alır. Cerrahi miyotominin semptomları ortadan kaldırdığı ve koroner akışı arttırdığı gösterilmiştir.Pediyatrik kliniklerde çok sık karşılaşılmasa da göğüs ağrısı, kardiyak troponin yüksekliği, EKG’de iskemi bulguları ile gelen vakalarda miyokardiyal bridging olasılığı akla getirilmelidir.

Anahtar Kelimeler: anjina,bridge,bridging

ŞEKİL 1

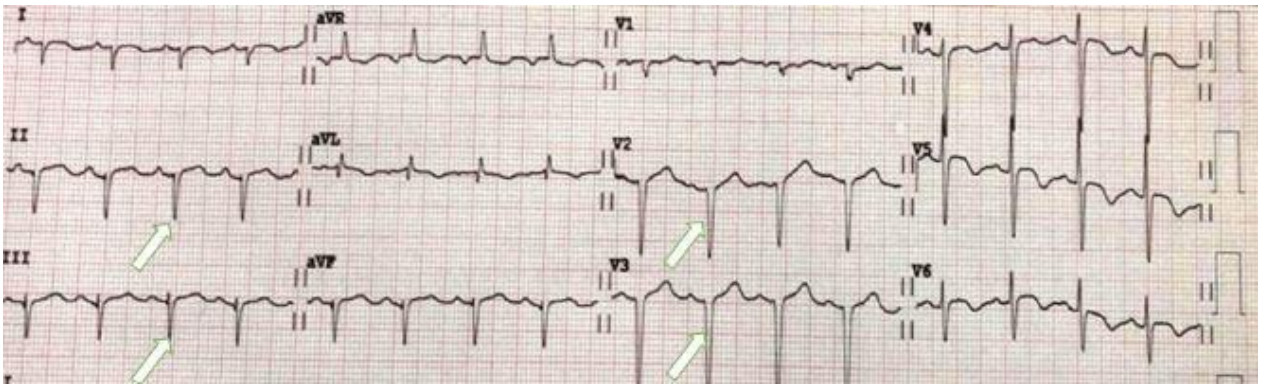

EKG'de yaygın patolojik Q dalgaları (beyaz oklar)

ŞEKİL 2

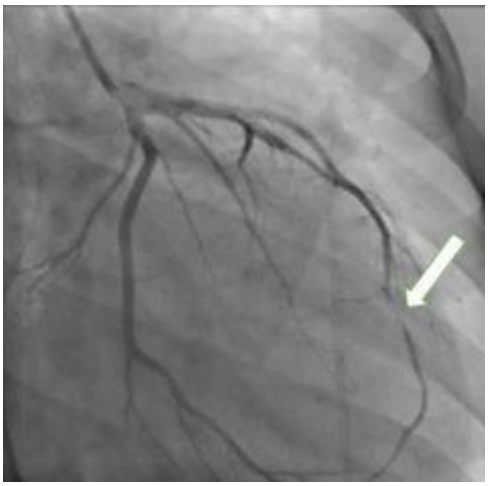

Koroner anjiyografi, LAD distal segmentte miyokardiyal bridging (beyaz ok)

EP-088

Geç dönemde arteriyel switch operasyonu yapılan büyük arter transpozisyonlu olguların kısa-orta dönem izlem sonuçlarının değerlendirilmesi

Emine Gülşah Tosun[1], Hazım Alper Gürsu[2], Mustafa Yılmaz[3], Atakan Atalay[4], Yasemin Özdemir Şahan[1], Emine Azak[1], Gökçe Kaş[1], Ahmet Vedat Kavurt[1], İbrahim Ece[2], İbrahim İlker Çetin[5]
[1]Ankara Şehir Hastanesi, Çocuk Hastanesi, Çocuk Kardiyoloji Kliniği, Ankara
[2]Sağlık Bilimleri Üniversitesi, Çocuk Sağlığı ve Hastalıkları Ana Bilim Dalı, Çocuk Kardiyoloji Kliniği, Ankara
[3]Ankara Şehir Hastanesi, Çocuk Kalp-Damar Cerrahisi Kliniği, Ankara
[4]Sağlık Bilimleri Üniversitesi, Çocuk Kalp-Damar Cerrahisi Ana Bilim Dalı, Ankara
[5]Yıldırım Beyazıt Üniversitesi, Çocuk Sağlığı ve Hastalıkları Ana Bilim Dalı, Çocuk Kardiyoloji Kliniği, Ankara

GİRİŞ: Yenidoğan döneminde arteriyel switch operasyonu (ASO), büyük arter transpozisyonu (TGA) için standart cerrahi tedavidir. Yenidoğan döneminden sonra başvuran hastalar sol ventrikül (LV) involüsyonu ve VSD'nin eşlik ettiği hastalarda pulmoner hipertansiyon gelişebilmesi nedeniyle risk altındadırlar. Bu çalışmada geç dönemde ASO yapılan hastaların postoperatif seyri ve erken dönem sonuçlarının değerlendirilmesi amaçlanmıştır.
METOD: Merkezimizde Kasım 2019-Ağustos 2021 tarihleri arasında, postnatal 28. günden sonra arteriyel switch operasyonu yapılan 8 hastanın verileri retrospektif olarak incelendi. Hastaların operasyon zamanı, yoğun bakım ünitesi ve hastanede yatış sürelerihastalığa eşlik eden ek kardiyak patolojileri, operasyon sonrası izlemleri, erken dönem komplikasyonları ve prognozları kaydedildi. Çalışmaya geç dönemde Rastelli veya Nicaidoh operasyonu yapılan hastalar dahil edilmemiştir. Hastaların verileri değerlendirilirken tanımlayıcı istatistikler kullanılmıştır.
BULGULAR: Hastalardan 7 tanesinin postoperatif 1. ay, 4 tanesinin postoperatif 1. ve 6. ayda kontrolleri yapılabilmiş, bir hasta ise eksitus olduğu için takibi yapılamamıştır. Hastaların 5 tanesi erkekti, hastaların operasyon zamanı ortancası (min-max) 8 ay (1-33), ortalaması 303,2±321 gündü. Dört hastada tanı basit transpozisyon (D-TGA + intakt ventriküler septum), 2 hastada ise D-TGA + ventriküler septal defekt (VSD), 2 hastada da D-TGA+VSD+Pulmoner stenoz (PS) idi. Tanı tüm olgularda ekokardiyografi ile kondu. Hastaların 2 tanesine operasyon öncesi balon atrial septostomi yapıldı. D-TGA + VSD olan iki hastaya operasyon öncesi pulmoner hipertansiyon açısından yapılan katater anjiografide pulmoner arter basıncı sistolik/diastolik (ortalama) 44/16 (29) mmHg ve 25/15 (20) mmhg olarak saptandı. Hastalardan bir tanesi operasyon sonrası 11. gününde multiorgan yetmezliği nedeniyle eksitus oldu. Operasyon sonrası 3 hastada LV sistolik disfonksiyonu nedeniyle ekstrakorporal membran oksijenizasyonu (ECMO) kullanıldı ve bu 3 hastadan 2'sine, akut böbrek yetmezliği nedeniyle, birine periton diyalizi diğerine hemodiyaliz şeklinde olmak üzere renal replasman tedavisi uygulanmıştır. Üç hastaya ASO ile birlikte VSD onarımı ve bir hastaya ek olarak neoaortik kapak bikuspitizasyonu ve subpulmonik darlık giderilmesi yapıldı. Hastaların mekanik ventilatör desteği ortancası 13.5 (4-59) gün ve hospitalizasyon süresi ortancası (min-max) 34,5 (25-222) gündü. Tablo 1 'de hastaların klinik özellikleri ve operasyon sonrası takipleri gösterilmiştir. Hastalarımızdan birinin ağır neoaortik darlığı olması nedeniyle operasyon kararı mevcuttur.
SONUÇ: Bu çalışma, yenidoğan döneminden sonra başvuran D-TGA'lı hastalarda intakt ventriküler septuma sahip olsalar dahi ASO'nun erken dönem sonuçlarının yenidoğan döneminde ASO yapılan hastaların literatürde de belirtilen sonuçları ile benzer olduğunu göstermektedir. Artan cerrahi tecrübeler ile birlikte yaşın ASO için bir sınırlama olmadığını düşünmekteyiz. Geç başvuran D-TGA'lı hastalar için optimal yaş sınırını saptamak ve uygun hastaları belirlemek için ileri çalışmalara ihtiyaç vardır.

Anahtar Kelimeler: Arterial switch operasyonu, büyük arter transpozisyonu, komplikasyon

Tablo

Hastalar	cinsiyet	Operasyon Zamanı (gün)	D-TGA tipi	Operasyon tipi	ECMO (gün)	Mekanik ventilasyon süresi (gün)	Hospitalizasyon süresi (gün)	Postop komplikasyon (ilk 1 ay)	Postop komplikasyon (3-6 ay)
1	kız	30	D-TGA	ASO	hayır	4	27	Bilateral Periferik Neopulmoner Darlık (orta-önemli)	Bilateral Periferik Neopulmoner Darlık (orta)
2	erkek	30	D-TGA	ASO	hayır	59	92	Periferik Neopulmoner Darlık (orta)	-
3	erkek	60	D-TGA	ASO	evet (3)	21	42	Neoaortik Kapak Yetersizliği (hafif) Neopulmoner Kapak Yetersizliği (hafif)	-
4	kız	172	D-TGA	ASO	hayır	50	222	Neoaortik Kapak Yetersizliği (hafif) Neopulmoner Kapak Yetersizliği (hafif) Neopulmoner Kapak Darlığı (hafif)	Neoaortik Kapak Yetersizliği (hafif) Neopulmoner Kapak Darlığı (hafif)
5	erkek	327	D-TGA+VSD+PS	ASO+VSD kapatılması	evet (14)	-	-	-	-
6	kız	360	D-TGA+ VSD	ASO + VSD onarımı	hayır	4	26	Neoaortik Kapak Yetersizliği (hafif) Neoaortik Kapak Darlığı (hafif)	-
7	erkek	459	D-TGA+ VSD	ASO + VSD onarımı	evet (12)	12	-	Neoaortik Kapak Yetersizliği (hafif)	Neoaortik Kapak Yetersizliği (hafif)
8	erkek	988	D-TGA+ VSD+PS	ASO+ neoaortik kapak bikuspitizasyonu + subpulmonik darlık giderilmesi	hayır	6	25	Neoaortik Kapak Darlığı (hafif) Neopulmoner Kapak Darlığı (hafif)	Neoaortik Kapak Yetersizliği (hafif) Neoaortik Kapak Darlığı (hafif)

Hastaların klinik özellikleri

EP-089
Geç tanı alan total anormal pulmoner venöz bağlantılı olgu

Jeyhun Bakhtiyarzada[1], Alperen Aydın[1], Selen Karagözlü[1], Özlem Bayram[1], Begüm Murt[1], Mehmet Mustafa Yılmaz[1], Mehmet Gökhan Ramoğlu[1], Zeynep Eyileten[2], Tayfun Uçar[1], Ercan Tutar[1]
[1]Ankara Üniversitesi Tıp Fakültesi, Çocuk Kardiyoloji Bilim Dalı, Ankara
[2]Ankara Üniversitesi Tıp Fakültesi, Çocuk Kalp Damar Cerrahisi Bilim Dalı, Ankara

GİRİŞ: Total anormal pulmoner venöz bağlantı (TAPVD), pulmoner venlerin sol atriyum yerine sistemik venöz dolaşım ile anormal bağlantılar gösteren nadir konjenital kalp hastalığıdır. Görülme sıklığı 10000 canlı doğumda 0,6-1,2'dir. Cerrahi onarım yapılmayan çoğu vaka hayatının ilk yılında yaşamını kayb eder. TAPVD'lı erişkin hastalar nadiren görülür. Tedavi edilmeyen TAPVD tanılı birkaç vaka raporu bildirilmiştir. Burada geç tanı alan nadir TAPVD'lı vaka sunumunu yaptık ve bu Türkiyeden bildiğimiz ikinci vaka sunumudur.
OLGU: 7 yaşında erkek hasta, altı aylıktan itibaren aralıklı nefes darlığı, morarma, çarpıntı, öksürük yakınmaları olan ve astım tanısı ile takip edilen, dış merkezde üfürüm duyulması sebebiyle yapılan ekokardiyografik incelemesinde ASD saptanmış ve ASD kapatma tedavisi için tarafımıza sevk edilmişti. Hastanın fizik muayenesinde kilo 10-25 p, boy 75-90 p, siyanozu ve üfürümü yoktu, kan basıncı 100/70, kalp hızı 96/dk, oda havasında parmaktan oksijen satürasyonu %87 ölçüldü. Yapılan 2D Ekokardiyografide sağ kalp boşlukları belirgin geniş izlendi, LA'ya açılan pulmoner ven görülmedi, pulmoner venlerin geniş vertikal ven aracılığı ile SVC'ye açıldığı ve SVC'nin belirgin geniş olduğu görüldü, 23 mm geniş sekundum ASD'den L-R şantlı geçiş izlendi, pulmoner basınç normal olarak değerlendirildi (Resim 1 ve 2). Tanıyı kesinleştirmek ve operasyon öncesi değerlendirme için yapılan Toraks BT anjiyo incelemesinde suprakardiyak tip total anormal pulmoner venöz bağlantının olduğu, vertikal venin superior vena kavaya posterolateralden açıldığı ve darlığın olmadığı, sağ kalp boşluklarında ve pulmoner arterde genişleme, superior vena kava ve azigos sisteminde genişleme olduğu gösterildi (Resim 3). Operasyon ile ortak kese 3,5 cm'lik bir kesi yapılarak sol atriyal apendaja anastomoz edildi. SVC'ye dökülen vertikal vene ligasyon yapıldı ve geniş sekundum ASD biyolojik yama ile onarıldı. Hasta postop 19.gününde taburcu edildi.
SONUÇ: TAPVD nadir görülen konjenital anomalidir. Hastalık erken dönemde pulmoner hipertansiyon ve konjestif kalp yetersizliğine neden olabilir. Hastaların çoğunda doğduğunda semptomu olmaz ve yaklaşık vakaların %50'nde hayatın ilk ayında semptom gelişir, cerrahi onarım yapılmayan vakaların çoğu yaşamın ilk yılında hayatını kaybeder. Burada 7 yaşına kadar tanı almamış TAPVD'lı bir olgu bebeklik dönemi dışında da bu tür olguların görülebileceğini vurgulamak amacı ile sunulmuştur

Anahtar Kelimeler: TAPVD, konjenital kalp hastalığı, olgu

Resim 1

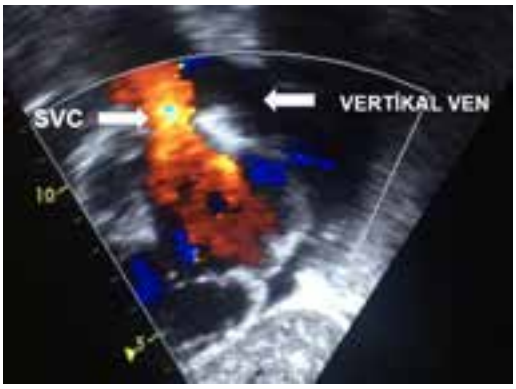

Resim 2

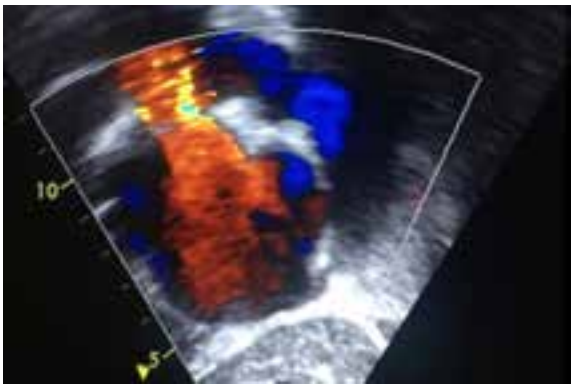

Resim 3

EP-090
Perikardiyosentez uygulanan çocukların etyolojik incelenmesi; 16 yıllık retrospektif analiz

Münevver Tuğba Temel, Derya Aydın Şahin, Osman Başpınar
Gaziantep Üniversitesi, Çocuk Kardiyoloji Bilim Dalı, Gaziantep

GİRİŞ: Hemodinamik kollaps ile birlikte olan kardiyak tamponad perikardiyosentez için mutlak, acil bir endikasyondur. Perikardiyosentez invaziv perkütan bir prosedür olup akut veya kronik nedenlerle biriken perikardiyal sıvının drene edilmesi işlemidir. Perikardiyal efüzyonun etyolojisi farklı birçok nedene dayanır. Bu çalışmanın amacı perikardiyal tamponad nedeni ile perikardiyosentez uygulanmış hastaların etyolojik incelenmesidir.
METOD: Çalışmamızda, hastanemize Nisan 2005 ve Nisan 2021 tarihleri arasında farklı nedenlerle başvurup ekokardiyografik olarak perikardiyal tamponad tanısı ile perikardiyosentez yapılan 199 hasta retrospektif olarak incelendi. Perikardiyosentez işlemi subksifoid yaklaşımla ekokardiyografi eşliğinde veya anjiyografi ünitesinde yapıldı, hastalara pigtail kateter ve/veya kılıf yerleştirildi. Perikardiyal sıvıda glikoz, total protein, kolesterol ve laktik dehidrogenaz düzeyi, sitolojik ve mikrobiyolojik inceleme yapılarak, kültür sonuçları değerlendirildi.
SONUÇLAR: Hastalarımızın tamamında ekokardiyografik olarak perikardiyal tamponad saptandı. Perikardiyosentez uygulanan 199 hastanın %51.2' si kız, %48,7' si erkek, yaş ortalaması 6,4±5,7 yıl, ortalama ağırlıkları 21,2±17,7 kg idi. Hastaların %61,8'sinde perikardiyal sıvı eksuda, %38,1'inde transuda özelliğindeydi. Etyolojik neden olarak en sık idiyopatik peri-myokardit bulunurken, diğer sebepler sırasıyla; post-perikardiyotomi sendromu, kardiyomyopatiler, neoplaziler, transkateter girişim veya perikardiyosentez esnasında iatrojenik perforasyona sekonder kardiak tamponad gelişen hastalar, nefrolojik nedenler ve romatolojik hastalıklardı.
TARTIŞMA: Perikardiyosentez hayat kurtaran bir pediatrik kardiyoloji acilidir. Tedavi amaçlı yapılabildiği gibi tanısal amaçlı da yapılır.

Anahtar Kelimeler: etyoloji, perikardiyal efüzyon, perikardiyosentez

EP-091
Trunkus Arteriozus Tip 3 ve eşlik eden sol subklavyen arter izolasyonu

Cemil Cihad Kurt, Hülya Özer Şahin, Mehmet Emre Arı, Utku Arman Örün
Sağlık Bilimleri Üniversitesi, Dr. Sami Ulus Kadın Doğum Çocuk Sağlığı ve Hastalıkları Eğitim ve Araştırma Hastanesi, Çocuk Kardiyoloji Bölümü, Ankara

Giriş: Persistan trunkus arteriosus nadir görülen doğumsal kardiyovasküler bir malformasyondur. Trunkus arteriosus (TA) tüm doğumsal kalp hastalıkları içerisinde yaklaşık % 0,7 oranında görülür. Trunkus arteriosus adı, tek bir semilunar kapak aracılığıyla hem sol hem de sağ ventriküllerden köken alan, aorta veya pulmoner damar olmaksızın sistemik, pulmoner ve koroner vasküler dolaşımı sağlayan tek bir arteriyel damarı ifade eder. Hemen her zaman eşlik eden subarteriyal geniş bir VSD bulunmaktadır.(1) Pulmoner arterlerin orijinleri TA hastalarını sınıflandırmak için kullanılır. Collett Edwards (C&E) ve Van Praagh iki sistem oluşturmuştur. Collett ve Edwards'ın sınıflaması yaygın olarak kullanılır ve dört TA formunu tanımlar.(2) Olgumuzda TA tip 3 ve eşlik eden sol subklavyen arter izolasyonlu hastayı sunmak istedik.
Olgu: 38 hafta 2900 gr olarak doğan kız bebeğin 3/6 pansistolik üfürümü duyulması sebebiyle yapılan dış merkezdeki ekokardiyografisinde trunkus arteriozus olduğu düşünülüp hastanemize yönlendirilmiş. Hastanın takibinde saturasyon düşüklükleri olması ve klinik olarak unstabil olması sebebile diyagnostik amaçlı olarak kalp kateterizasyonu yapıldı. Hastanın postnatal 10. gününde yapılan kateter anjiografisinde; sağ ventrilüle yapılan kontrast madde enjeksiyonunda trunkal arterin olduğu, ventrikullerden çıkan pulmoner arter yapısı olmadığı görüldü. Trunkal köke yapılan enjeksiyonlarda; sol pulmoner arterin anteriordan ve soldan, sağ pulmoner arterin hafif posteriordan ve sağdan çıktığı, arkus aortanın sağdan seyrettiği, sol subklayyen arterin sol pulmoner arter proksimalinden çıktığı görüldü. (Şekil 1-2).
Tartışma ve Sonuç: Collett ve Edwards sınıflandırmasında tip 3 TA'da, sağ ve sol pulmoner arter çıkış yerlerinin trunkustan ayrı olarak ve aralıklı yerleştiği ve pulmoner trunkusun olmadığı görülmektedir.(2) Trunkus arteriozus ile eşlik eden sol subklavyen arter izolasyonu bildirilen vakaya literatürde rastlanılmamıştır. Subklavyen arter izolasyonu, literatürde 100'den az vaka bildirilen nadir bir aortik ark anomalisidir. Sağ aortik arkların %0,8'inde sol subklavyen arter izolasyonu görülmektedir. Normal kardiyak patolojide bildirilen vaka çok nadirdir. (3) Kliniği belirleyen ise hastalarda eşlik eden konjenital kalp hastalığına ve sol subklavyen arterden ve/veya vertebrobaziller sistemden gelişebilecek steal fenomeninin derecesi ile ilişkilidir. (4) Kardiyak kateterizasyon, değerlendirmede mükemmel bir görüntüleme aracı sağlar. Kompleks kardiyak kalp hastalığının bir parçası olarak sol subklavyen arter izolasyonun bilinmesi ve hastada cerrahi tedavi öncesi değerlendirilmesi gereklidir.

Anahtar Kelimeler: İzolasyon, sol subklavyen arter, Trunkus Arteriozus

Sol subklavyen arter izolasyonu

Sekil 2:Trunkal köke yapılan enjeksiyonda sol subklavyen arterin sol pulmoner arterden orijin aldığı görülmektedir.

Sol subklavyen arter izolasyonu

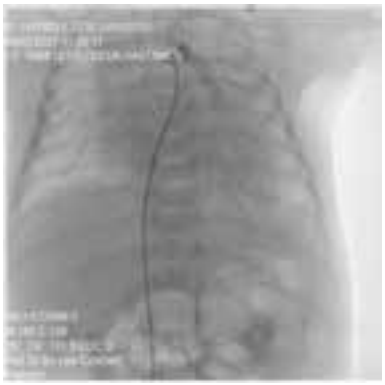

Sekil 1: Sol pulmoner arter içerisine yapılan enjeksiyonda sol subklavyen arterin sol pulmoner arterden orijin aldığı görülmektedir.

EP-092
Komplet AVSD ve sol pulmoner arter dublikasyon anomalisi olan bir olgu

Cemil Cihad Kurt, Sema Ateş, Mehmet Emre Arı, Utku Arman Örün
Sağlık Bilimleri Üniversitesi, Dr. Sami Ulus Kadın Doğum Çocuk Sağlığı ve Hastalıkları Eğitim ve Araştırma Hastanesi, Çocuk Kardiyoloji Bölümü, Ankara

Giriş: Pulmoner arter dallarının anatomisi farklı şekillerde karşımıza çıkabilir. (1) Bazen birden fazla sol pulmoner artere yol açar. Anormal sol pulmoner arter abberran bir seyir ile sağ pulmoner arterden çıkabileceği gibi nadiren ana pulmoner arterden 2 ayrı kök halinde de çıkabilir.
Pulmoner arter duplikasyonu özellikle klinik olarak karşımıza yakın ilişkli anatomik yapılardan özefagus ve trakeaya bası yapabilmesi ve klinik olarak semptoma yol açabilecek olmasından dolayı önem arz etmektedir.(2) Bu olgumuzda komplet AVSD ile birlikte sol pulmonerde duplikasyon anomalisi olan bir vaka sunuldu.
Olgu: 6 aylık kız hasta çocuk kardiyoloji polikliniğine 2-3/6 sistolik üfürümü duyulması, kilo alamaması ve down sendromu stigmalar olması nedeniyle genel pediatri polikliniğinden yönlendirildi. Hastanın emerken çabuk yorulması ve hızlı nefes alıp verme şikayetleri bulunmaktaydı. Hastanın vücut ağırlığı 3500 gramdı. Hastanın alt solunum yolu enfeksiyonu geçirme öyküsü bulunmamaktaydı. Yapılan ekokardiyografisin-de komplet AVSD, pulmoner hipertansiyon, sol pulmoner arterde seyir ile ilgili anomali olduğu düşünüldü. Tanısal amaçlı yapılan kateter anjiografisinde; ana pulmoner artere yapılan enjeksiyonda sol pulmoner arterin proksimalinden ayrılan iki arteriyel yapının çıktığı görüldü. (Şekil 1-2). Hastanın klinik izleminde pulmoner band operasyonu yapıldı. Takibinde kilo alımı sonrası tam düzeltme ameliyatının yapılması planlandı.
Tartışma ve Sonuç: Pulmoner arter sling anomalisinin embriyonik orjininde gelişmekte olan sol akciğerin arteriyel dolaşımını sağ 6. aortik arkın sefalik değil de kaudal kapillerlerden alarak trakeobronşiyal ağaç gelişimine devam etmesi yer alır.(4) Giudici, V ve arkadaşları (3) bildirdikleri 3 olgunun 2'sinde duplike sol pulmoner arterin, pseudo-pulmoner slinge yol açtığı hastalarda klinik bir bulguya yol açmadığını cerrahi herhangi bir müdahale gerektirmediğini belirtmişlerdir. Bir hastada ise trakeal bası nedeniyle cerrahi müdahale gerektirdiğini belirtmişlerdir. Hastamızda da insidental olarak sol pulmoner arter anomalisi saptanmıştır. Trakeal bası belirlenmemiştir. Hastanın infant olması eşlik eden konjenital kalp hastalığı olması nedeniyle izleminde gelişebilecek bronşiyal kompresyon gibi komplikasyonlar açısından dikkat edilmelidir.

Anahtar Kelimeler: Komplet AVSD, sol pulmoner arter anomalisi, duplikasyon

Sol pulmoner arter duplikasyonu

Şekil 2: Ana pulmoner artere kaudal 40 ° açılar ile yapılan enjeksiyonda sol pulmoner arterin ana pulmoner arterden ayrıldıktan sonra iki kök halinde seyrettiği görülmektedir.

Sol pulmoner arter duplikasyonu

Şekil 1: Ana pulmoner artere ön arka ile yapılan enjeksiyonda sol pulmoner arterin ana pulmoner arterden ayrıldıktan sonra iki kök halinde seyrettiği görülmektedir.

EP-093

Pulmoner arteryel hipertansiyondaki ekokardiyografik parametrelerin uzun süreli tedaviyle korelasyonu

Akif Kavgacı, Fatma Sedef Tunaoğlu, Ayşe Deniz Oğuz, Serdar Kula, Semiha Terlemez, Fatma İncedere
Gazi Üniversitesi Tıp Fakültesi Çocuk Kardiyoloji Bilim Dalı, Ankara, Türkiye

Giriş ve Amaç: Pulmoner arteryel hipertansiyon (PAH), pulmoner arter basıncının ve pulmoner vasküler rezistansın artmasıyla karakterize olan kronik, progresif bir hastalıktır. Transtorasik ekokardiyografi ile hastalığın morfolojisi tanımlanmakta, kardiyak output ölçülmekte, sağ ve sol ventrikül işlevleri değerlendirilmekte, pulmoner arter basınçları ve pulmoner direnç hakkında bilgi sahibi olunmaktadır. Bu çalışmada PAH tanılı 26 hastanın ekokardiyografik verilerinin tedaviyi izlem ve yönlendirmede etkin olup olmadığını değerlendirmeye yönelik planlanmıştır.
Yöntem: PAH tanılı hastalar arasından seçilmiş 26 hastanın verileri retrospektif olarak incelenmiştir. Çalışmaya dahil olma kriterleri pulmoner arteryel hipertansiyon tanısı ile izlenmek ve 18 yaşından küçük olmaktır. İzlemlerine düzenli olarak gelmeyen hastalar çalışmaya alınmamıştır.
Hastaların yaş, cinsiyet, kilo, boy, vücut kitle indeksi, başlanan tedaviler, ekokardiyografik bulguları (morfolojik incelemeleri, sol ventrikül fonksiyonları, sağ ventrikül sistol ve diastol sonu çapları, triküspit anüler düzlem sistolik ayrılma ölçümü (TAPSE), mitral anüler düzlem sistolik ayrılma ölçümü (MAPSE), vena kava inferior sistolik diastolik çapları, hepatik ven ve pulmoner ven akım ölçümleri, triküspit ve mitral kapak akım ölçümleri, pulmoner arter akım ölçümleri, akselerasyon zamanı (PAaccT), aorta, pulmoner arter, mitral ve triküspit velosite zaman integrali, RV ve LV miyokard performans indeksleri, sağ ve sol ventrikül doku Doppler ve doku miyokard performans indeks) ölçümleri değerlendirilmiştir.
Ekokardiyografi (EKO) ölçümleri hastalara tedavi başlangıcında (EKO 0), tedavinin 15.gününde (EKO 1) ve EKO 1'den bir ay sonra (EKO2) yapılmıştır.
Bulgular: Çalışmamızda EF ve FK değerleri EKO 2 ile 3 arasında EKO 3 lehine anlamlı yükseklik göstermiştir (p=0,001). EKO 0 ve EKO 3 sağ ventrikül akım MPI değerleri (p=0,011) ve sol ventrikül akım MPI değerleri (p=0,033) arasında anlamlı olarak artma gözlenmiştir.
EKO 0 triküspit anülüs değeri EKO 3'e göre anlamlı düşük bulunmuştur (p=0,001). EKO 0 VKI diastol çap değerinin EKO 1'e göre anlamlı olarak düşük bulunmuştur (p=0,001).
EKO 2 triküspit anülüs È değeri EKO 3 göre anlamlı olarak düşük bulunmuştur (p=0,001). EKO 0 IVS orta bölge È değeri EKO 3'e göre anlamlı olarak yüksek bulunmuştur (p=0,001). (Tablo)
Sonuç: Çalışmamızın sonuçlarına göre tedavinin başlangıç aşamasında bile sağ ve sol ventrikül hemodinamisinde; sağ ventrikülün dolumunda ve her iki ventrikül akım miyokard performansında artma olduğu gözlenmiştir. iPAH ve ilişkili pulmoner vasküler hastalık, yükselmiş pulmoner arteryel basınç nedeniyle oluşan pulmoner vasküler yeniden yapılanma sonrasında sağ ventrikül disfonksiyonu, sol ventrikülün basıya uğraması, dolum defekti ve son dönem kalp yetmezliği ile karakterizedir. PAH kliniğindeki bu bulgular, ekokardiyografi ile yapılan ayrıntılı incelemeler ile önceden/hastanın klinik durumu ağırlaşmadan belirlenebilir ve tedavi planlaması açısından yol gösterici olabilir.

Anahtar Kelimeler: Ekokardiyografi, pulmoner hipertansiyon, Ejeksiyon fraksiyonu

Tedavi başlangıcında (EKO 0), tedavinin 15.gününde (EKO 1) ve EKO 1

		EKO 0	EKO 1	EKO 2	p
Trikuspit anülite	Ort±Sı Min-Max (Median)	2,59±0,6 1,45-3,61 (2,7)	2,83±0,66 1,65-4,5 (2,61)	2,85±0,6 1,66-3,83 (2,9)	0,019*
Vena kava inferior diastol çap	Ort±Sı Min-Max (Median)	0,63±0,31 0,1-1,32 (0,55)	0,77±0,42 0,13-1,7 (0,68)	0,71±0,38 0,26-1,48 (0,6)	0,040*
RV akım MPI	Ort±Sı Min-Max (Median)	0,31±0,14 0,07-0,55 (0,31)	0,31±0,16 0,04-0,57 (0,3)	0,47±0,25 0,23-1,06 (0,44)	0,011*
LV akım MPI	Ort±Sı Min-Max (Median)	0,33±0,11 0,17-0,55 (0,31)	0,29±0,08 0,1-0,44 (0,29)	0,42±0,13 0,23-0,67 (0,42)	0,033*
FK	Ort±Sı Min-Max (Median)	36,73±7,48 16-48 (36,5)	35,88±6,93 21-48 (36)	39,04±10,1 20-55 (40)	0,042*
EF	Ort±Sı Min-Max (Median)	66,95±10,6 36-82 (68)	64,71±10,02 42-82 (67)	69,44±13,66 40-88 (71)	0,042*
Trikuspit anülite E	Ort±Sı Min-Max (Median)	0,15±0,06 0,06-0,27 (0,17)	0,15±0,05 0,07-0,22 (0,16)	0,16±0,06 0,1-0,33 (0,13)	0,024*
IVS orta bölge E	Ort±Sı Min-Max (Median)	0,083±0,05 0,03-0,2 (0,07)	0,084±0,04 0,04-0,18 (0,07)	0,081±0,03 0,05-0,14 (0,07)	0,012*

EP-094

Çocuklarda Ani Kardiyak Arrestin Klinik Özellikleri ve Yönetimi: On Yıllık Tek Kardiyak Merkez Deneyimi

Sezen Gülümser Şişko[1], Ayşe Sülü[2], Hasan Candaş Kafalı[1], Doğan Çağrı Tanrıverdi[1], Hacer Kamalı[1], Sertaç Haydin[3], Alper Güzeltaş[1], Yakup Ergül[1]
[1]Sağlık Bilimleri Üniversitesi, Mehmet Akif Ersoy Göğüs Kalp ve Damar Cerrahisi Eğitim ve Araştırma Hastanesi, Pediatrik Kardiyoloji Kliniği
[2]Sağlık Bilimleri Üniversitesi, Mehmet Akif Ersoy Göğüs Kalp ve Damar Cerrahisi Eğitim ve Araştırma Hastanesi, Pediatrik Kardiyoloji Kliniği; Osmangazi Üniversitesi Pediyatrik Kardiyoloji Kliniği
[3]Sağlık Bilimleri Üniversitesi, Mehmet Akif Ersoy Göğüs Kalp ve Damar Cerrahisi Eğitim ve Araştırma Hastanesi, Pediatrik Kalp Cerrahisi Kliniği

GİRİŞ-AMAÇ: Ani Kardiyak Arrest, çocuklarda çok nadirdir, çeşitli nedenleri vardır. Bu çalışmada, geçirilmiş Ani Kardiyak Arrest sonrası hastaların değerlendirilmesini, merkezimizde yapılan etiyolojik araştırmaları ve tedavi yönetimini sunuyoruz.
YÖNTEM: Mart 2010- Aralık 2021 arasında yalnızca hekimler (Acil tıp uzmanı, pediyatri uzmanı, pediyatrik kardiyolog) tarafından belgelenen Ani Kardiyak Arrest geçirmiş yaşayan 59 hasta belirlendi. Klinik öykü, non-invaziv ve invaziv tanı testleri ve tedaviler FileMaker® veritabanından kaydedildi.
BULGULAR: Hastaların yaş ortalaması±standart deviasyon 9,6±5,5 yıl (2 ay- 21 yaş) olup %55,9'u erkekti (Tablo1). Ekokardiyografik ve diğer görüntüleme testlerinde Yapısal Kalp Hastalığı (Grup 1) olan 18 hasta (%30,5) saptandı. 37 hastaya (%62,8) Elektriksel Kalp Hastalığı (Grup 2) tanısı kondu. 4 hastada herhangi bir neden saptanamadı (Tablo 2). Grup 1'de en sık neden Hipertrofik Kardiyomiyopati (4/18,%22) iken Grup 2'de en sık neden Uzun QT Sendromu (12/17, %32,4) idi. 46 hastada (%78) kardiyak hastalığın ilk belirtisi geçirilmiş kardiyak arrestti. Ani Kardiyak Arrest, 14 hastada (%23,7) eforla ortaya çıkarken 38 hastada (%64,7) istirahatte gelişti. Verilerden elde edinilen bilgilere göre en sık belgelenen kardiyak arrest ritmi Ventriküler Fibrilasyon (n:15, %25,4) idi. Geçirilmiş kardiyak arrest sonrası hastaların yoğun bakım medyan takip süresi 7 gün (2-46 gün) idi. 10 hastada nörolojik sekel (%16,9) kaldı. 15 hastaya (%25.4) elektrofizyolojik çalışma ve/veya ablasyon yapıldı. 44 (%74,6) hastaya (29 transvenöz, 14 epikardiyal, 1 kardiyak resenkronizasyon tedavisi-defibrilatör (CRT-D)) ICD implantasyonu yapıldı. 15 hastaya ICD implante edilmedi. Bunlardan 7 hasta etkin tedavi (başarılı ablasyon tedavisi, cerrahi koroner reimplantasyon, kalp pili implantasyonu, sempatektomi) nedeniyle ICD'ye ihtiyaç duymadı. 4 hasta vefat ettiği için ICD yerleştirilemedi. 4 hasta ve aileleri ICD takılmasını reddetti. Takiplerde 9 hasta (%15.3) öldü.
SONUÇ: Ani Kardiyak Arrest çok çeşitli nedenlere sahiptir ve her yaşta olabilir. Ayrıntılı non-invaziv ve invaziv testler tanıyı ortaya koymada çok önemlidir. Ani Kardiyak Arrest geçiren hastalarda uygun tedavi ve seçilmiş hastalarda ikincil koruma amaçlı ICD implantasyonu; hayat kurtarıcıdır.

Anahtar Kelimeler: Ani Kardiyak Arrest, çocuk, kardiyomyopati, uzun QT, ICD

Tablo 1. Hastaların genel özellikleri

Hastaların genel özellikleri	(n=59)
Medyan yaş(yıl)	9,6 (2ay- 21 yıl)
Erkek cinsiyet	33 (%55,9)
Ağırlık (kg)	30,4±20,34
İlk klinik belge	
Ani kardiyak arrest	46 (%78)
Senkop	10 (%16,9)
Çarpıntı	2 (%3,4)
Çabuk yorulma	1 (%1,7)
Aile öyküsü	
Ani ölüm	12 (%20,4)
Arrest	9 (%15,3)
Kalp pili/ICD	7 (%11,8)
Senkop	2 (%3,4)
Kardiyomyopati	1 (%1,7)
Aile öyküsü yok	28 (%47,4)
Arrest anındaki EKG bulgusu	
VF	15 (%25,4)
VT	10 (%16,9)
Torsades de pointes	4 (%6,8)
Atriyal fibrilasyon+ VF	2 (%3,4)
Asistoli	1 (%1,7)
Bradikardiyo	27 (%45,8)
İkincil koruma	
Transvenöz ICD	29 (%49,2)
Epikardiyal ICD	14 (%23,7)
CRT-D	1 (%1,7)

Tablo 2. Ani Kardiyak Arrest nedenleri

Ani Kardiyak Arrest Nedenleri	n	%
Grup 1. Yapısal Kalp Hastalığı	18	30,6
Kardiyomyopati	11	18,7
• Hipertrofik Kardiyomyopati	4	6,8
• Dilate Kardiyomyopati	3	5,1
• Restrikif Kardiyomyopati	1	1,7
• Aritmojenik Sağ Ventriküler Displazi/ Kardiyomyopati (ARVD/C)	2	3,4
• Sol ventriküler non-compaction	1	1,7
Opere Konjenital Kalp Hastalığı	6	10,2
• Opere TOF	2	3,4
• Opere Aort Koarktasyonu, mitral kapak tamiri	1	1,7
• Opere VSD	2	3,4
• Opere VSD, Bentall prosedürü	1	1,7
Sol koroner arterin pulmoner arterden çıkış anomalisi (ALCAPA)	1	1,7
Grup 2. Elektriksel Kalp Hastalığı	37	62,8
Uzun QT Sendromu	12	20,4
Katekolaminerjik Polimorfik Ventriküler Taşikardi	10	16,9
İdiopatik Ventriküler Fibrilasyon	4	6,8
Ventriküler Taşikardi	3	5,1
Wolff-Parkinson-White Sendromu	3	5,1
Brugada Sendromu	2	3,4
Erken Repolarizasyon	2	3,4
Atriyoventriküler Blok	1	1,7
Açıklanamayan neden	4	6,8
Total	59	100

EP-095
Trunkus Arteriozus Onarımında Trunkal Kapak Yetmezliğinin Sonuçlar Üzerindeki Etkisi

Atakan Atalay, Başak Soran Türkcan, Ata Niyazi Ecevit, Mustafa Yılmaz, Arif Özbay, Nuri Hakan Aydın, Levent Birincioğlu, Kanat Özışık
Ankara Şehir Hastanesi, Çocuk Kalp ve Damar Cerrahisi, Ankara

AMAÇ: Trunkus arteriyozuslu çocuklarda preoperatif orta veya ciddi trunkal kapak yetmezliği mortaliteyi ve morbiditeyi etkileyen en önemli faktörlerden biridir. Bu nedenle, tek bir kurumda trunkus arteriozus onarımı yapılan ve trunkal kapak yetmezliği tamiri yapılan çocukların ve preoperatif kapak yetmezliğinin mortalite ve morbidite üzerine etkisini belirlemeye çalıştık.
YÖNTEM: 2019 ve 2021 yılları arasında Trunkus Arteriozus onarımı yapılan 18 hastayı inceledik. Preoperatif ekokardiyografide 9 (%50) hastada trunkal kapak yetmezliği görüldü. Bu hastalardan 5'inde hafif %27; 2'sinde orta %11 ve 2 hastada ağır %11 trunkal kapak yetmezliği görüldü.
BULGULAR: On iki hasta yeni doğan döneminde, beş hasta bebeklik döneminde ve bir hasta 4 yaşında ameliyat edildi. Trunkus arteriosus onarımı yapılan hastaların 3' ü kuadricuspid, 4 'ü biküspid ve 11'i triküspid yapıda trunkal kapağa sahipti. Trunkal kapağı kuadricusp yapısına sahip 2 hastaya ağır trunkal kapak yetmezliği nedeni ile kapak tamiri yapıldı.
2019 ve 2021 yılları arasında ameliyat edilen 18 trunkus arteriosus hastasının hastanede yatış süreleri ortalama (6-72 gün) 22 gündü. Orta ve ileri kapak yetmezliği olan hastaların ortalama yatış süresi 45 gündü. Ameliyat sonrası erken ölüm oranı %16 (n=3) idi. Erken ölüm görülen hastalarda preoperatif trunkal kapak yetmezliği mevcuttu.
SONUÇ: Trunkus arteriozusun tam düzeltme ameliyatı yenidoğan ve erken çocukluk döneminde iyi sonuçlarla yapılmaktadır. 2019 ve 2021 yılları arasında kliniğimizde ameliyatı yapılan, Trunkal kapak yetmezliği olmayan hastalarda mortalite görülmedi. 2 hastada ağır trunkal kapak yetmezliği olduğu için kapak tamiri yapıldı. Post operatif yapılan transtorasik ekokardiyografide her ikisinde de orta derecede kapak yetmezliği saptandı. Bu hastalardan 1 tanesinde erken mortalite görüldü. Kapak yetmezliği tamir edilen veya preoperatif trunkal kapak yetmezliği olan hastaların, kapak yetmezliği olmayan hastalara göre hastanede yatış sürelerinin daha uzun olduğunu gördük. Trunkal kapak yetmezliği olan hastalar daha kötü erken sonuçlara ve daha uzun hastane yatış sürelerine sahiptir.

Anahtar Kelimeler: Trunkus arteriosus, Trunkal kapak, Yenidoğan

EP-096
Safen ven ile Jatene prosedürü; Sahip olduğumuz lüks

Mahsati Akhundova[1], Osman Nuri Tuncer[1], Yüksel Atay[1], Reşit Ertürk Levent[2], Gonca Koç[3]
[1]Ege Üniversitesi Tıp Fakültesi, Kalp ve Damar Cerrahisi Anabilim Dalı, İzmir
[2]Ege Üniversitesi Tip Fakültesi, Pediatrik Kardiyoloji Bilim Dalı, İzmir
[3]Ege Üniversitesi Tıp Fakültesi, Pediatrik Radyoloji Bilim Dalı, İzmir

GİRİŞ-AMAÇ: Büyük arter transpozisyonu tanılı hastaların cerrahi tedavisinde Jatene prosedürü tercih edilen düzeltme tekniğidir. Koroner arterin intramural seyrettiği olgularda koroner arterlerin direkt olarak taşınması mümkün olmayabilir, bu durumda perikard tüp greft ya da fresh safen otogreft kullanılarak gergin ve katlantı olmadan koroner arter transferi gerçekleştirilebilir. Biz de intramural seyirli sağ koroner arteri olan bir büyük arter transpozisyonu vakamızı sizlerle paylaşmak istedik.
OLGU: 25 yaşında hipotiroidili anneden fetal D-TGA tanısı olan 38+4 hafta 3480 gr doğan erkek bebek yapılan postnatal TTE'de de D-TGA ile uyumlu saptandı. Postnatal 6.gününde Jatene operasyonuna alındı. Operasyon sırasında sağ koroner arter intramural seyrettiği için ostium bölgesinde doku düzensizliği farkedildi, koroner arter distale doğru salim lumen bulunana kadar açıldı. Yan ameliyat salonunda devam etmekte olan erişkin koroner by-pass operasyonundan bir parça safen ven alınarak sağ koronere uc-uca anastomoz edildi. Safen venin proksimali de aortaya klasik proksimal koroner anastomozu gibi implante edildi. Sorunsuz bir post-op dönem geçiren hastanın taburculuk öncesi yapılan bilgisayarlı tomografi anjiografisinde implante edilen safen venin patent olduğu görüldü. (Resim 1. Kırmızı ok patent safen ven greftini göstermektedir)
SONUÇ: Jatene prosedürü sırasında koroner arterlerin direkt olarak translokasyonu yapılamadığında otojen safen ven kullanımı perikard tüp tekniğine göre daha kısa ve kanama olasılığı daha düşük bir prosedür olmakla beraber otojen safen grefte ulaşmak önemli bir sorundur. Kliniğimiz gibi yüksek miktarda ve her çeşitten vakanın olduğu kliniklerde safen vene ulaşmak daha kolaydır. Biz de kliniğimizin bize sunmuş olduğu bu lüksü kullandık.

Anahtar Kelimeler: Jatene, D-TGA, koroner arter, safen ven greft

Resim 1

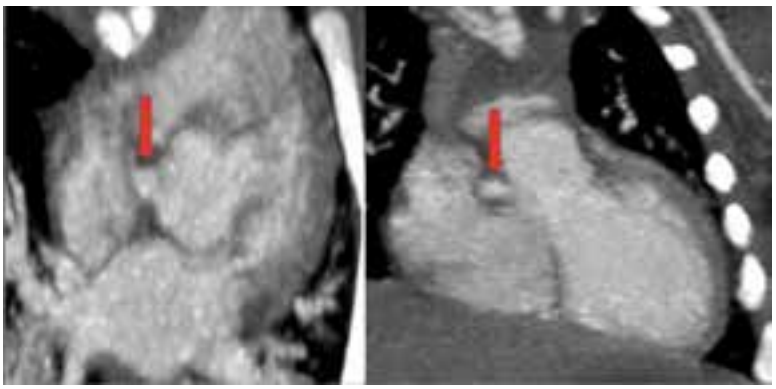

Taburculuk öncesi çekilen bilgisayarlı tomografi anjiografi tetkiki horizontal ve vertikal görüntü; kırmızı ok patent safen ven greftini göstermektedir

EP-097

Primer mitral valv prolapsuslu çocuk ve adölesanların orta dönemdeki klinik ve ekokardiyografik seyri

Büşra Özoğlu[1], Özlem Kayabey[2], Sibel Balcı[3], Kadir Babaoğlu[2], Müge Alvur[1]
[1]Kocaeli Üniversitesi Tıp Fakültesi, Aile Hekimliği Anabilim Dalı, Kocaeli
[2]Kocaeli Üniversitesi Tıp Fakültesi, Çocuk Sağlığı ve Hastalıkları, Çocuk Kardiyoloji Bilim Dalı, Kocaeli
[3]Kocaeli Üniversitesi Tıp Fakültesi, Biyoistatistik ve Tıp Bilişimi Anabilim Dalı, Kocaeli

GİRİŞ-AMAÇ: Çalışmamızda çocuk ve adölesanlarda primer mitral valv prolapsusunun (MVP) seyri, kapak yetersizliğinin yıllık değişim derecesi ile bunların prediktif faktörlerinin belirlenmesi amaçlanmıştır.
YÖNTEM: Çalışmamızda 2005-2019 yılları arasında kliniğimizde primer mitral valv prolapsusu tanısıyla izlenen ve yaşları 2-18 yıl arasında değişen 245 olgu retrospektif olarak incelendi. Takipleri düzensiz olan ve sekonder MVP tanılı (romatizmal MVP, Marfan sendromu, Ehlers-Danlos sendromu, Down sendromu, mukopolisakkaridozis gibi) hastalar çalışma dışı bırakıldı. Mitral valv prolapsusu tanısında M-mod ekokardiyografik incelemede sistol esnasında mitral kapağın 2 mm ve üzerinde sol atriyuma doğru çökmesi ölçüt olarak kullanıldı. Mitral kapak ön ve arka yaprakçıklarının çökme derecesi ve kalınlıkları, prolapsus lokalizasyonu, mitral yetersizlik varlığında yetersizliğin derecesi kayıt edildi. Hastalar ekokardiyografik özelliklere göre gruplandırıldı.
BULGULAR: İlk ekokardiyografide hastaların 194'ünde (%79,2), son ekokardiyografide ise 219'unda (%89,4) mitral yetersizlik saptandı. Hastaların toplam takip süresi 6 ay ile 12 yıl 7 ay arasında değişmekte olup takip süresi ortancaları 3,7 (1,3-6,5) yıl olarak bulundu. Takip süresi boyunca 131 hastanın (%53,4) mitral yetersizlik derecesi aynı kalırken 71 hastanın (%29,0) mitral yetersizlik derecesinde ilerleme, 43 hastada (%17,6) ise gerileme görüldü. Lojistik regresyon analizinde mitral yetersizlik seyrine etki eden faktörlerin tanı yaşı ve takip süresi olduğu saptandı. Buna göre hastaların tanı yaşı ve takip süresi arttıkça mitral yetersizlik derecesinin arttığı gözlemlendi. ROC analizlerinde; mitral kapak arka yaprakçık kalınlığı 3,7 mm (%83 duyarlılık ve %59 özgüllük, AUC 0,73 birim²) ile takip süresi 3,6 yıl (%62 duyarlılık ve %58 özgüllük, AUC 0,60 birim²) olan çocuklarda mitral yetersizlik derecesinin ilerleyebileceği öngörüldü.
SONUÇ: Primer MVP'nin prognozu çocuk ve adölesanlarda genellikle iyi seyirlidir. Ancak çalışmamızda hastaların %29'unun mitral kapak yetersizliğinde ilerleme saptanması nedeniyle, klinik ve ekokardiyografik izlem büyük önem taşımaktadır. Ayrıca hastaların tanı yaşı ve takip süresi arttıkça mitral yetersizlik derecesinin ilerlemesi; erken tanının primer MVP'li çocuklarda önemini koruduğunu düşündürmektedir.

Anahtar Kelimeler: primer mitral valv prolapsusu, doğal seyir, ekokardiyografi, çocuk

EP-098

Arkus aorta hipoplazisi nedeniyle ark rekonstrüksiyonu yapılan biventriküler morfolojideki 3 aydan küçük olguların kısa dönem izlem sonuçları: tek merkez deneyimi

Gökçe Kaya Dinçel[1], Hazım Alper Gürsu[2], Emine Azak[1], Yasemin Özdemir Şahan[1], Denizhan Bağrul[1], Atakan Atalay[3], İbrahim Ece[2], İbrahim İlker Çetin[4]
[1]Ankara Şehir Hastanesi, Çocuk Hastanesi, Çocuk Kardiyoloji Kliniği, Ankara
[2]Sağlık Bilimleri Üniversitesi, Çocuk Sağlığı ve Hastalıkları Ana Bilim Dalı, Ankara Şehir Hastanesi, Çocuk Kardiyoloji Kliniği, Ankara
[3]Sağlık Bilimleri Üniversitesi, Çocuk Kalp-Damar Cerrahisi Ana Bilim Dalı, Ankara Şehir Hastanesi, Ankara
[4]Yıldırım Beyazıt Üniversitesi, Çocuk Sağlığı ve Hastalıkları Ana Bilim Dalı, Ankara Şehir Hastanesi, Çocuk Kardiyoloji Kliniği, Ankara

GİRİŞ-AMAÇ: Aortik ark hipoplazisi yenidoğanlarda sıklıkla aort koarktasyonu ile ilişkilidir. Koarkte segmentin rezeksiyonu veya uç uca anastomoz, arkus hipoplazisinde temel cerrahi yaklaşımdır. Çalışmamızda yenidoğan döneminde arkus aorta hipoplazisi tanısı alıp 0-3 ay arasında ark rekonstrüksiyonu yapılan biventriküler morfolojideki olguların değerlendirilmesi amaçlandı.
YÖNTEM: Aralık 2020 ile Aralık 2021 tarihleri arasında, merkezimizde arkus aorta hipoplazisi tanısıyla opere edilen ve postoperatif ilk 6 ay, aylık olarak izlenen yenidoğanların dosyaları tarandı ve opere olma yaşları, operasyon teknikleri, postoperatif ekokardiyografik takip sonuçları ve postoperatif komplikasyonlar retrospektif olarak değerlendirildi. Kesintili aorta, hipoplastik sol kalp sendromu, sol ventrikül çıkım yolu darlığı olan hastalar çalışmaya dahil edilmedi.
BULGULAR: Kliniğimizde yenidoğan döneminde vücut ağırlıklarına göre hesaplanan z skorları sonucu arkus aorta hipoplazisi tanısı alan 14 hasta çalışmaya alındı. Hastaların hepsinin hem bilgisayarlı tomografi hem de ekokardiyografi ile ölçülen arkus aorta değerlerinin vücut ağırlıklarına göre z skorları -2'nin altındaydı (Figür). Hastaların 10'u erkek (% 71.4) idi. Hepsi yenidoğan döneminde tanı aldı. Ortalama tanı alma yaşı 1,2 günlük (0-12 günlük) ve ortalama vücut ağırlığı 2871 gram idi. 1 hasta postnatal 1. gününde, 1 hasta postnatal 3. gününde hiperoksi testine yanıt vermemesi sonrası yapılan değerlendirmede, 1 hasta postnatal 12. gününde evden solunum sıkıntısı, emmede azalma şikayetleriyle başvurusunda, diğer hastalar fetal ekokardiyografik inceleme sonrasında tanı aldı. En sık eşlik eden kardiyak anomali 11 hastada saptanan aort koarktasyonu idi. Hastaların 10 tanesine preoperatif dönemde 0.01-0.1 mcg/kg/dk doz aralığında prostoglandin infüzyonu başlandı. Ortalama opere olma yaşı 34 günlük (13-71 günlük) idi. 13 hasta genişletilmiş uç uca anastomoz tekniği ile, 1 hasta çıkan, transvers ve inen aortaya yama ile aortoplasti tekniğiyle opere edildi. Sol ventrikül sistolik disfonksiyonu nedeniyle ekstrakorporal membran oksijenizasyonuna bağlanan, böbrek yetmezliği nedeniyle renal replasman tedavisine başlanan ve solunum yetmezliği bulunan bir hasta postoperatif erken dönemde, 1 hasta da postoperatif 3. ayında uzamış entübasyona bağlı ventilatör ilişkili pnömoni nedeniyle eksitus oldu. Aort koarktasyonu olan 9 hastanın postoperatif 3. ay kontrollerinde desenden aortada ortalama 20 mmHg'nın üzerinde gradiyent elde edildi. Rekoarktasyon nedeniyle, iki olguya operasyon sonrası 5. ayında balon koarktasyon anjiyoplasti (inen aortada sırasıyla ortalama 56 ve 44 mmHg sistolik gradient), bir olguya operasyon sonrası 3. ayında (inen aortada ortalama 52 mmHg sistolik gradient) koroner stent implantasyonu işlemi uygulandı.
SONUÇ: Biventriküler morfolojideki çocuklarda yapılan aortik ark rekonstrüksiyonu uzun dönem sonuçları erişkinlerin aksine çocuklarda çok net değildir. Yenidoğanlarda arkus aorta hipoplazisine; aort koarktasyonu, kesintili aortik ark, sol ventrikül çıkım yolu darlığı, trunkus arteriyozus, aortopulmoner pencere, çift çıkışlı sağ ventrikül, büyük arter transpozisyonu gibi anomaliler eşlik edebilir. Literatürde en sık kullanılan ameliyat yöntemleri yama ile aortoplasti ve genişletilmiş uç uca anastomoz teknikleridir. Cerrahi yaklaşımlar ne kadar iyi olsa da anastomoz bölgesinde restenoz, sol ventrikül çıkım yolu darlığı, sol bronşial bası gibi komorbiditeler veya eşlik eden yapısal anomaliler ameliyat sonuçlarını kötü etkilemektedir. Çalışmamızda postoperatif takipte en sık görülen komplikasyonun rekoarktasyon olduğu ve girişimsel yöntemlerle tedavi edilebildiği görülmüştür.

Anahtar Kelimeler: arkus aorta, cerrahi, koarktasyon, yenidoğan

Figür

Preoperatif dönemde hipoplazik arkın ekokardiyografik görünümü

EP-099

Total anormal pulmoner venöz dönüş tamiri sonrası gelişen pulmoner ven stenozlu olguda sistemik sirolimus kullanımı

Betül Çınar[1], Sezen Ugan Atik[1], Fatma Sevinç Şengül[1], Pelin Ayyıldız[1], Yakup Ergül[1], Sertaç Haydin[2], Alper Güzeltaş[1]
[1]Sağlık Bilimleri Üniversitesi,Mehmet Akif Ersoy Göğüs Kalp ve Damar Cerrahisi Eğitim Araştırma Hastanesi, Çocuk Kardiyoloji Kliniği, İstanbul
[2]Sağlık Bilimleri Üniversitesi, Mehmet Akif Ersoy Göğüs, Kalp ve Damar Cerrahisi Eğitim ve Araştırma Hastanesi, Pediatrik Kalp ve Damar Cerrahisi Ana bilim Dalı, İstanbul

GİRİŞ-AMAÇ: Pulmoner ven stenozu (PVS), doğuştan ya da akkiz oluşundan bağımsız olarak ilerleyici ve kötü prognaza sahip bir hastalıktır. Pulmoner venlerin histopatolojik olarak sütür hatlarında ve girişim yapılan bölgelerde darlık oluşturmaya yatkın olması, total anormal pulmoner venöz dönüş anomalisi (TAPVD) sebebiyle opere edilen hastalarda PVS nedenli tekrarlayan girişim ihtiyacı oluşturabilmektedir. Transkateter balon ve stent uygulamaları sıklıkla yapılan bu hasta grubunda stent içi daralma kısa sürede görülebilmektedir. Pediatrik yaş grubunda stent içi daralmaları önlemede sistemik sirolimus kullanımı literatürde bildirilmiştir. Bu olgumuzla tekrarlayan pulmoner ven stenti uygulanmış hastamızda sistemik sirolimus deneyimimizi paylaşmak istedik.
OLGU: Nefes darlığı ve tartı alımında yetersizlik şikayetleriyle başvuran 3 aylık kız hasta, merkezimizde non-obstrüktif suprakardiyak tip TAPVD tanısı ile "sutureless" teknik kullanılarak opere edildi. Operasyon sonrası 2.ayda pulmoner hipertansiyon kliniği ve PVS ile uyumlu görüntüleme bulguları olan hastaya 6 ay ara ile pulmoner ven stenti uygulanması gerekti. İkinci stentin uygulandığı gün hastaya 2 aylık sistemik sirolimus tedavisi kan sirolimus düzeyi 6-10 ng/ml olacak şekilde başlandı. İzlemde sağ ventrikül basıncı 70 mmHg'dan 35 mmHg'ya gerileyen ve pulmoner venlerde maksimum 5mmHg gradient alınan hasta 2 yıldır girişim yapılmadan takip edilmektedir.
SONUÇ: Sistemik sirolimus tedavisi pediatrik yaş grubunda yönetimi zor olan PVS'de transkateter ve cerrahi müdahaler sonrası yeniden girişim oranlarını azaltmak için kullanılabilir gibi görülmektedir. Destekleyecek yeni çalışmalara ihtiyaç olsa da pediatrik grupta PVS ile mücadelede girişimsiz sağ kalım sağlanması adına düşük yan etki profili ile sirolimus bir alternatif olarak düşünülebilir.

Anahtar Kelimeler: pulmoner ven, sirolimus, stenoz

EP-100
Aortopulmoner pencere tanılı hastaların değerlendirilmesi

Fatma Sevinc Sengul[1], Pelin Ayyildiz[1], Perver Arslan[1], Erkut Öztürk[2], İbrahim Cansaran Tanıdır[2], Serhat Bahadır Genç[3], Okan Yıldız[3], Sertaç Haydin[3], Alper Güzeltas[1]
[1]Sağlık Bilimleri Üniversitesi, Mehmet Akif Ersoy Göğüs Kalp ve Damar Cerrahisi Eğitim Araştırma Hastanesi, Çocuk Kardiyoloji Kliniği, İstanbul
[2]Sağlık Bilimleri Üniversitesi Başakşehir Çam ve Sakura Şehir Hastanesi, Çocuk Kardiyolojisi Bilim Dalı, İstanbul
[3]Sağlık Bilimleri Üniversitesi, Mehmet Akif Ersoy Göğüs, Kalp ve Damar Cerrahisi Eğitim ve Araştırma Hastanesi, Pediatrik Kalp ve Damar Cerrahisi Ana bilim Dalı, İstanbul

GİRİŞ-AMAÇ: Aortopulmoner pencere (APW) asendan aort ve ana pulmoner arter (APA) ve/veya sağ pulmoner arter arasında ilişki olmasıdır. Tüm konjenital kalp hastalıklarının %0,2-0,6'sını oluşturan bu nadir hastalar genel olarak önemli sol sağ şant nedeniyle hayatın ilk aylarında kalp yetersizliği ve pulmoner hipertansiyon ile başvurur. Bu hastaların yaklaşık yarısında diğer komplex konjenital kalp hastalıkları eşlik etmektedir. Kliniğimizde APW tanısı ile takip ve tedavi edilen hasta deneyimlerimizi paylaşmak istedik.
YÖNTEM: 2010-2022 yılları arasında kliniğimize başvuran 24 APW hastasının dosyaları geriye dönük olarak tarandı. Hastaların cinsiyetleri, başvuru şikayetleri, yaşları, kiloları, ekokardiyografik değerlendirmede ve eğer yapıldıysa ek görüntülemelerde defektin tipi ve ek kardiyak defektler, defektin kapatma yöntemi (transkateter ya da cerrahi), girişim sonrası görüntüleme raporları kaydedildi.
BULGULAR: 2010-2022yılları arasında kliniğimizde 24 hasta APW tanısı almıştı. Hastaların % 54,2'si erkekti. Hastaların ortanca başvuru yaşı 3 ay (8 gün-7,5 yaş). İki hasta ilk başvuru anında ekokardiyografik olarak koroner fistül tanısı almış ve kateter sonrasında APW olarak tanısı konmuştu. Bir hasta koroner sinüs tip ASD tanısı ile yönlendirilmişti, bir hasta geniş VSD nedeni ile opere edilirken APW saptanmıştı. APW'nin Göğüs Cerrahları Derneği Konjenital Kalp Cerrahisi Veri Tabanı Komitesi sınıflamasına göre hastaların %33.3'ü (n=8) Tip 3, %29.2'si (n=7) Tip 1, %16,6'sı (n=4) orta tip, %12.5 (n=3) Tip 2 ve %4.2 (n=1) APW+Aortik interruption idi. Bir hastada APA ile desendan aortanın sol subklavian arterden hemen sonrası arasında 15 mm genişliğinde APW saptandı. Hastaların %79'unda beraberinde ek kardiyak defekt vardı. 4 hastada Topsy-Turvy kalp, 1 hastada aortik interruption Tip A, 1 hastada ARCAPA, 1 hastada Fallot tetralojisi mevcuttu. Diğer ek kardiyak defektler şöyleydi; geniş ventriküler septal defekt(VSD) (n=2), Küçük VSD (n=2), biküspit Aortik kapak (n=2), Aberan sol subkalvian arter (ALSA) (n=2), Parsiyel anormal pulmoner venöz dönüş (PAPVD) (n=1), sol pulmoner arter darlığı (n=1). Hastaların %45,8'ine BT çekilmişti. APW 4 hastada transkateter olarak (3hastada ADO1, 1hastada ADO2), 14 hastada cerrahi olarak kapatıldı. Üç hastada vazoreaktivite testi negatif saptandı. 3 hasta cerrahi kararı olmasına rağmen takipten çıktı. Hastaların ortanca takip süresi 4 ay (1 ay-75 ay) idi.
SONUÇ: Aort ve pulmoner arter arasında komünikasyon olarak tanımlanan APW, iki ayrı semilunar kapak olması ile trunkus arteriyozustan ayrılmaktadır. Defektin uygun olduğu, yeterli rim bulunan durumlarda transkateter kapatma yapılabilmektedir. Ayrıca asemptomatik olan küçük defektlerde ya da kompleks kalp defektlerinin eşlik ettiği hastalarda tanı daha da güçleşebilmekte, hasta farklı tanılar alabilmektedir. Her ne kadar nadir olsa da ciddi sol sağ şant yapabilen bu defekt bir PH sebebi olarak akılda tutulmalı ve neden saptanamayan hastalarda araştırılmalıdır.

Anahtar Kelimeler: Aortopulmoner pencere, cerrahi tedavi, çocuk, pulmoner hipertansiyon, transkateter tedavi

Resim 1

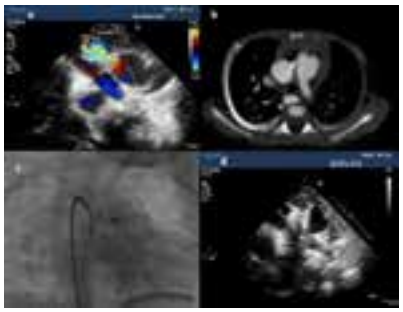

a-Ekokardiyografide, renkli Doppler ile aortopulmoner pencere görülmekte b-Bilgisayarlı Tomografi aksial planda AP pencere görülmekte c-Transkateter yöntem ile kapatılan defektin izlem sonrası kateter anjiyografik görüntüsü d-Transkateter yöntem ile kapatılan defektin izlem sonrası ekokardiyografik görüntüsü

EP-101

Transkateter ve cerrahi olarak kapatılan sekundum tip atriyal septal defektli olguların aritmi sıklık, yönetim ve risk faktörlerinin değerlendirilmesi

Eser Doğan, Mehmet Murat, Murat Muhtar Yılmazer
S.B.Ü. Dr. Behçet Uz Çocuk Hastalıkları Ve Cerrahisi Eğitim Ve Araştırma Hastanesi

GİRİŞ-AMAÇ: Atriyal septal defekt (ASD), konjenital kalp hastalıklarının tüm formları içerisinde % 6-10 gibi bir görülme oranına sahiptir. Atriyal septal defektlerin içerisinde sekundum tipi defektler en yüksek görülme oranına sahiptir ve bu defektlerin tedavisi diğerlerine göre nispeten daha kolaydır. Atriyal septal defektlerin cerrahi olarak kapatılması öncesi ve sonrasında yaklaşık olarak %40 oranında kardiyak aritmiler görülmektedir.Transkateter olarak kapatılan hastalarda aritmi epizodlarının bildirildiği çok sayıda çalışma mevcuttur. Çalışmamızda amacımız transkateter ve cerrahi olarak kapatılan ASD sekundum tanılı hastaların Holter EKG ile aritmi sıklığını belirlemek, karşılaştırmak ve olgularda aritmiye neden olabilecek belirteçlerin saptanmasını sağlamaktır.

GEREÇ-YÖNTEM: Çocuk Kardiyoloji ve Çocuk Kalp Cerrahisi Bilim dallarında, restrospektif olarak Ocak 2008-Ocak 2020 yılları arasında transkateter veya cerrahi olarak kapatılan izole ASD sekundum tanılı 0-18 yaş arası 427 hasta çalışmaya dahil edildi. ASD sekundum dışında ASD'si olan veya eşlik eden farklı konjenital kardiyak anomalisi olan hastalar çalışma dışı bırakılmıştır. Holter EKG kayıtları 24 saatlik olarak, 6 kanallı Holter EKG cihazı (DMS 300-7 HolterReader; DMS, Stateline, NV, USA) kullanılarak yapıldı. Holter EKG kayıtları program(CardioScan 12.0 DM software; DMS) kullanılarak değerlendirildi. Holter okuma konusunda tecrübeli, pediatrik kardiyologlar tarafından ve artefaktlar silinerek değerlendirilme yapıldı. İşlem sonrası izlemde gelişen aritmiler ve tedavi yöntemleri kayıt altına alınmıştır. Holter EKG kayıtlarına ulaşılamayan hastalar çalışma dışı bırakılmıştır.

BULGULAR: Transkateter kapama yapılan 250 hastalık grubun 154'ü (61.6%) kız ve 96'sı (38.4%) erkekti. Ortalama anjiyografi yaşı 8.03±3.8 yıl, ortalama ağırlıkları 28.9±15.7 kilogramdı. Transtorasik veya transözefajial olarak ölçülen defekt çapları 7- 25 mm, ortalama 12.3±4.1 mm saptandı. Transkateter olarak ölçülen ortalama pulmoner arter basıncı 14.1±4.0 mmHg ve ortalama Qp/Qs 1.93±0.55.

Cerrahi kapama yapılan 177 hastalık grubun 104'ü (58.8%) kız ve 73'ü (41.2%) erkekti. Ortalama cerrahi yaşları 7.01±4.2 yıl, ortalama ağırlıkları 24±16.1 kilogramdı. Transtorasik veya transözefajial olarak ölçülen defekt çapları 8 -37 mm, ortalama 18±5.7 mm. Kardiyopulmoner bypass zamanı ortalama 24.31±7.96 dakika ve aortik krossklamp süresi ortalama 51.58±13.8 dakikaydı.

Hastaların anjiyografi ve cerrahi kapama sonrası izlemlerinde, transkateter olarak kapatılan grupta 104 hastanın, cerrahi olarak kapatılan 96 hastanın en az 1 Holter EKG kaydına ulaşıldı. Hastalarda saptanan ritm bozuklukları figur 1 de gösterilmiştir. Aritmi sıklıkları açısından istatiksel olarak anlamlı fark saptanmadı.($p=0.164$). Transkateter olarak kapatılan grup kendi içinde normal holter EKG kaydı ve aritmi saptanan hastalar olarak gruplandırıldı. Bu iki grup arasında, cinsiyet, yaş, kilo, ASD çapı, ortalama pulmoner arter basıncı, Qp/Qs oranlarında istatiksel olarak anlamlı fark saptanmadı.

Cerrahi olarak kapatılan grup kendi içinde normal holter EKG kaydı ve aritmi saptanan hastalar olarak gruplandırıldığında iki grup arasında cinsiyet, kardiyopulmoner bypass ve aortik klemp süreleri arasında istatiksel anlamda fark saptanmazken; yaş, kilo, ASD çapları arasında istatiksel anlamlı fark saptandı. Hastanın yaşı, kilosu, ASD çapı arttıkça aritmi sıklığının arttığı saptandı($p<0.05$).

SONUÇ: Transkateter ve cerrahi ASD kapama sonrası bildirilen en sık aritmi türleri sinusal bradikardi, supraventriküler taşikardi, atriyal erken vurular, atrioventriküler blok ve atrial fibrilasyondur. Literatürde yaygın olarak atrial flutter ve fibrilasyon görülmesine rağmen çalışmamızda saptanmamıştır. Hastalarımızın yaş ortalamasının küçük olması ve ASD kapamanın erken dönemde yapılması nedeniyle atrial aritmi sıklığının azaldığı düşünülmüştür. Cerrahi ASD kapama ve Transkateter ASD kapama sonrası aritmi sıklığı benzer saptanmış ve her iki yöntemin etkin ve güvenli olduğu görülmüştür.

Anahtar Kelimeler: ASD sekundum, artimi, Holter EKG, cerrahi, transkatater

figür 1

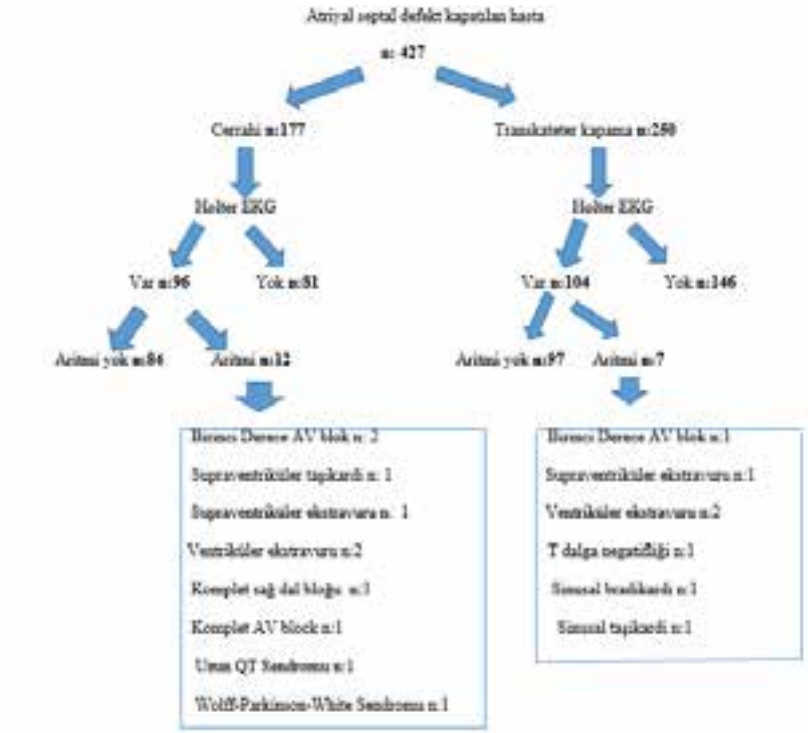

Transkatater ve cerrahi olarak kapatılan ASD sekundum tanılı hastaların, Holter EKG ile saptanan aritmi sıklıkları

EP-102
Abernethy Sendromu Tanılı Olgularımızda Kardiyak Bulguların Değerlendirilmesi

Seçil Sayın[1], Ahmet Vedat Kavurt[1], Aysel Ünlüsoy Aksu[2], Şamil Hızlı[2], İbrahim Ece[1]
[1]Ankara Şehir Hastanesi, Çocuk Kardiyoloji Kliniği, Ankara
[2]Ankara Şehir Hastanesi, Çocuk Gastroenteroloji Kliniği, Ankara

GİRİŞ-AMAÇ: Konjenital ekstrahepatik portosistemik şant olarak bilinen Abernethy sendromu (AS), splanknik kanın portal ve sistemik dolaşım arasındaki şant yoluyla sistemik venlere drene olduğu nadir bir klinik tablodur. AS asemptomatik olabileceği gibi, akut hepatik dekompansasyon, siroz, karaciğer tümörü, hepatopulmoner sendrom, pulmoner hipertansiyona yol açabilmekte ve kardiyovasküler, gastrointestinal, genitoüriner ve iskelet sistemi ile ilgili anomalilerle de birliktelik göstermektedir. Bu bildiride AS tanılı olgularımızda eşlik eden kardiyak patolojiler sunulmuştur.
Olgu-1: 15 yaşında erkek olgu, nefes darlığı yakınması ile başvurdu. Fizik incelemesinde TA:106/56 mmHg, oda havasında SPO2:%97, pulmoner odakta 2-3/6 sistolik üfürüm saptandı. Elektrokardiyogramda (EKG) sağ aks, sağ ventrikül hipertrofisi, telekardiyogramda (TELE) kardiyomegali, pulmoner konus belirgin ve periferde pulmoner vaskülarite azalmış izlendi. Ekokardiyografide (EKO) pulmoner hipertansiyon (PHT) (Ortalama pulmoner arter basıncı [OPAB]:50 mmHg), triküspit yetersizliği (TY), mitral ve aort yetersizliği (MY ve AY), patent duktus arteriosus saptandı. Kalp kateterizasyonunda OPAB:60 mmHg, ortalama postkapiller uç basınç:10 mmHg, pulmoner vasküler direnç:16,35 WU.m2, pulmoner/sistemik vasküler direnç:1 ve pulmoner reaktivite testi negatif idi. Balon oklüzyon testinde portal ven (PV) basıncının 20 mmHg üzerine çıkması üzerine, portokaval şantın perkütan transkateter veya cerrahi yolla kapatılması uygun görülmedi.
Olgu-2: Nefes darlığı ve çabuk yorulma yakınmaları olan 15 yaşındaki kız olgunun, atriyal septal defekt (ASD) kapatılması ve kronik karaciğer hastalığı öyküsü mevcuttu. TA:90/60 mmHg, SPO2:% 88-95, pulmoner odakta 2/6 sistolik üfürüm saptandı. EKG'de V1'de rsR' paterni, EKO'da TY, MY ve AY saptandı. Kalp kateterizasyonu ve anjiografide (KKAG) sol akciğerde yaygın arteriyovenöz fistüller izlendi, OPAB normaldi. Olgumuz karaciğer ve akciğer nakli yönünden konseyde değerlendirildi ancak yüksek perioperatif mortalite riski nedeniyle operasyon uygulanamadı.
Olgu-3: 10 yaşında kız olgu, ağız çevresinde, parmak uçlarında morarma ve nefes darlığı yakınmaları ile başvurdu. TA:70/45 mmHg, SPO2:% 69, siyanoz, çomak parmak, skolyoz, sternum solunda 2/6 sistolik üfürüm saptandı. EKG'de süperior P dalgası akslı ektopik atriyal ritim, TELE'de kardiyomegali, pulmoner vaskülarite artışı mevcuttu. EKO bulguları polispleni sendromu (Sol atriyal izomerizm) ile uyumluydu. KKAG'de pulmoner arteriyovenöz fistüller, inferior vena kava (İVK) kesintisi ve hemiazigoz ven ile vertebranın solunda devamlılık sağlandığı görüldü, PHT saptanmadı. Olguya yüksek risk nedeniyle akciğer ve karaciğer nakli yapılamadı.
Olgu-4: Down sendromu tanılı 2 yaşındaki kız olgunun öyküsünden ventriküler septal defekt nedeniyle 5.5 aylıkken opere olduğu öğrenildi. EKO'da patent foramen ovale dışında bulgu saptanmadı. Anjiogramlarda kontrast maddenin anevrizmatik PV'den fistülle İVK'ya geçtiği izlendi. PV ve İVK basınçları sırasıyla 14 mmHg ve 11 mmHg ölçüldü. Olgunun asemptomatik olması ve portal sistem basıncının yüksek saptanması nedeniyle izlemi planlandı.
Olgu-5: Prematürite ve karaciğer fonksiyon testlerinde yükseklik öyküsü olan, Down sendromlu 1.5 yaşındaki erkek olgunun vital bulguları normal saptandı. EKG' de sağ aks sapması, EKO'da küçük sekundum ASD izlendi. Diğer olgularımızda olduğu gibi bu olgumuzda da PV doppler ultrasonografi ve abdomen BT anjiyografi tetkiklerinde portosistemik şant tespit edildi.
SONUÇ: AS çocukluk döneminde asemptomatik seyredebileceği için hastalar erişkin döneme kadar tanı almayabilirler. Olgularımızda belirtildiği gibi AS, konjenital kalp hastalığı, kardiyovasküler anomali veya PHT etyolojisi araştırılırken rutin kardiyak değerlendirme sırasında tespit edilebilmektedir. Bu birliktelik nedeniyle AS'li çocuk hastaların değerlendirilmesinde kardiyak tarama mutlaka akılda tutulmalıdır.

Anahtar Kelimeler: Abernethy sendromu, kardiyak anomali, portosistemik şant, pulmoner hipertansiyon

EP-103 Preterm Infantlarda PDA Kapatılmasında Sol Anterior Mini-Torakotomi Sonuçlarımız

Yiğit Kılıç
Dr. Gazi Yaşargil Eğitim ve Araştırma Hastanesi, Pediatrik Kalp Cerrahisi

Amaç: PDA(patent ductus arteriosus), çoğunlukla prematür yenidoğanlarda görülen klinik bir durumdur. Medikal tedaviye yanıt vermeyen, >2 kg hastalarda angio eşliğinde perkütan yöntemlerle kapatılabilmektedir. Bu kilonun altındaki hastalarda ise cerrahi kapama yapılmaktadır. Kliniğimizde bu hastalar için sol anterior mini-torakotomi tekniği kullanılmaktadır. Sol anterior mini-torakotomi tekniğinde sol klavikula ile meme başı arası mesafenin ortasından yaklaşık 2.-3. interkostal aralığa denk gelen hattan insizyon yapılarak frenik sinirin yaklaşık 1-2 cm üzerinden perikard açılarak PDA bulunur. Kliplenerek veya dönüp ligate edilerek kapatılır.Su altı drenaj sistemi ile hava çıkartıldıktan sonra tüp dren konulmadan torakotomi kapatılır. Bu sunumda, kliniğimizde Ekim 2020-Kasım 2021 tarihleri arasında sol anterior mini-torakotomi tekniğini kullanarak PDA kapattığımız preterm infantlarla ilgili sonuçlarımızı paylaşmayı amaçladık.
Materyal-Metod: Kliniğimizde Ekim 2020-Kasım2021 tarihleri arasında tek cerrah tarafından sol anterior mini-torakotomi yoluyla PDA kapatılan 23(8 erkek, 15 kız) preterm yenidoğan hastanın klinik sonuçları incelendi.
Bulgular: Hastalar ortalama 25,9 gestasyonel haftalık olarak doğmuştu. Hastaların operasyon zamanında ortalama ağırlığı 1247 gr (600 gr- 2700 gr), ortalama yaşı 32 gün idi. 12 hastaya klip, 1 hastaya çift klip, 1 hastaya klip+ipek ligasyon uygulanırken 9 hastaya ipek ligasyon uygulandı. Hiçbir hastada kanama ya da intraoperatif mortalite gelişmedi; sternotomi veya torakotomiye geçme ihtiyacı olmadı. Tüm hastalara rutin intraoperatif düşük doz adrenalin infuzyon (0.03mcg/kg/dk) başlandı. Postoperatif dönemde pnömotoraks, atelektazi, şilotoraks gibi postoperatifkomplikasyonlar gelişmedi. 1 hastada reziduel shunt görüldü. Spontan kapandı. 1 hastada anatomik varyasyon sebebi ile PDA'nın açık kalması sebebi ile reoperasyon ihtiyacı oldu. 1 hastada sol diyafragma elevasyonu gelişti, plikasyon uygulandı. Dış merkezden gelen 12 hastanın tamamını operasyon sonrası geldikleri merkezlere sevk ettik. Postoperatif hastane kalış süresi ortalama 25.9 gün iken postoperatif mekanik ventilasyon zamanı ortalama 17.4 gün idi. Preop 1 hasta hariç tüm hastalar entube iken ekstube bu hastayı medikal tedaviye yanıtsız kalp yetmezliği bulguları ve böbrek fonksiyonlarındaki bozulma sebebi ile opere ettik. Kapatılan duktusların ortalama çapı 2,9 mm(1,7mm-4,5mm)idi. 7 hasta sendrom, metabolik, sepsis ve akciğer ile ilişkili cerrahi dışı sebeplerle kaybedildi. Taburculuk ve geldikleri merkezlere sevk sonrası Aralık 2021 kontrollerinde 15 hasta(%65) halen hayatta gözükmektedir.
Sonuçlar: Sol anterior mini-torakotomi yöntemi ile PDA kapatılması özellikle çok düşük doğum ağırlıklı preterm bebeklerde zaten konjesyone olmuş akciğere hasarın azaltılması, işlem süresini kısaltarak bebeğin hipotermi süresinin kısaltılması ve iyi kozmetik sonuçları açısından avantajlıdır..

Anahtar Kelimeler: Patent Ductus Arteriosus, Neonatal, Preterm

EP-104
Nadir ve Ölümcül Bir Hipertrofik Kardiyomiyopati Nedeni; Danon Hastalığı

Hasan Türkmen, Abdüsselam Genç, Tuğberk Akça, Fahrettin Uysal, Özlem Mehtap Bostan
Bursa Uludağ Üniversitesi Tıp Fakültesi, Çocuk Kardiyoloji Bilim Dalı, Bursa

GİRİŞ: Danon Hastalığı, lizozom ilişkili membran protein 2 (LAMP-2) genindeki mutasyona bağlı gelişen ve X'e bağlı dominant kalıtım gösteren nadir ve ölümcül bir hastalıktır. Bozulmuş hücre içi otofaji, lizozomal vakuollerin başlıca miyokard ve iskelet kası hücrelerinde birikmesine neden olarak hipertrofik kardiyomiyopati, miyopati ve çeşitli derecede entelektüel disabiliteye yol açar. Preeksitasyon ve hayatı tehdit eden supraventriküler ve ventriküler aritmiler görülebilmekte olup en sık eşlik eden Wolff-Parkinson-White paternidir. Prognozu belirleyen en önemli faktör kalp yetersizliğidir. Hastalık erken dönemde medikal tedavi ile kontrol altında gibi görünse de ilerleyen dönemde kalp transplantasyonu kaçınılmazdır. Burada erken ve geç dönemde tanı konulan iki Danon Hastalığı olgusu sunuldu.
OLGU 1: Üç yaşında erkek hasta, ilk kez 3 aylıkken öksürük yakınmasıyla başvurdu ve fizik muayenede kardiyak üfürüm duyulması nedeniyle yapılan ekokardiyografide konsantrik hipertrofik kardiyomiyopati saptandı. Fetal ekokardiyografik incelemede biventriküler hipertrofi saptanan hasta postnatal dönemde kontrole gelmemişti. İlk başvuruda 3 yaşında sağlıklı bir erkek kardeşi vardı ve ailede ani ölüm öyküsü yoktu. Göğüs röntgenogramında kardiyomegali mevcuttu. Elektrokardiyografik incelemede (EKG) yüksek prekordiyal voltaj dışında anormallik yoktu. 24 saatlik ritim Holter incelemesinde aritmi saptanmadı. Ekokardiyografik incelemede belirgin biventriküler hipertrofi ve sol ventrikül çıkım yolu darlığı görülmekle birlikte sistolik fonksiyonlar korunmuştu. Orta derecede mitral kapak yetersizliği olan hastaya propranolol ve kaptopril başlandı. Laboratuvar tetkiklerinde kreatinin kinaz ve karaciğer transaminaz yüksekliği mevcuttu. Asit maltaz aktivitesi ve diğer metabolik tetkikleri normaldi. Genetik analizde LAMP-2 geninde hemizigot delesyon saptandı ve Danon Hastalığı tanısı koyuldu. 23 aylıkken çekilen EKG'sinde, daha önceki EKG'lerde olmayan Wolff-Parkinson-White paterni izlendi. Asemptomatik olan hastanın izlemine devam edilmektedir.
OLGU 2: On altı yaşında kız hasta ilk kez 14 yaşında çabuk yorulma yakınmasıyla başvurdu. Özgeçmişinde anksiyete bozukluğu dışında özellik yoktu. Babanın erkek kuzenlerinde ani ölüm öyküsü mevcuttu. EKG'de kısa PR, delta dalgası, ST depresyonu ve sol ventrikül hipertrofisi bulguları mevcuttu. Ekokardiyografik incelemede konsantrik sol ventrikül hipertrofisi, sol ventrikül diyastolik disfonksiyonu ve hafif mitral yetersizlik mevcut olup sistolik fonksiyonlar korunmuştu. 24 saatlik ritim Holter incelemede non-sustained ventriküler taşikardi (VT) atakları görülen hastaya metoprolol ve enalapril başlandı. Rutin tetkiklerinde hafif laktat dehidrojenaz (LDH) ve karaciğer transaminaz yüksekliği mevcuttu. Metabolik tetkikleri ve asit maltaz aktivitesi normaldi. Elektrofizyolojik çalışmada fasiküloventriküler aksesuar yol saptandı ancak atriyoventriküler nodal ileti görülmediğinden ablasyon uygulanmadı. Genetik analizde LAMP-2 geninde ekzon 4-5-6 delesyonu görülen hastaya Danon Hastalığı tanısı konuldu. İzleminin birinci yılında senkop öyküsü olan ve ritim Holter incelemede non-sustained VT'leri devam eden hastanın tedavisine amiodaron eklendi. İmplante edilebilir kardiyoverter defibrillator (ICD) implantasyonu önerildi ancak hastanın ailesi kabul etmedi. Kontrol ritim Holter incelemelerinde VT izlenmedi. Sistolik disfonksiyonu olmayan hastanın medikal tedavi ile izlemi devam etmektedir.
SONUÇ: Danon Hastalığı, klinik bulgularının cinsiyetler arasında farklı seyretmesi, nadir görülmesi ve erkeklerde oldukça yüksek ölüm oranı ile bilinen bir multisistemik hastalıktır. Ölüm nedeni aritmiler ve ilerleyici kalp yetersizliğidir. Hipertrofik kardiyomiyopati ve preeksitasyon ile prezente olan hastalarda Danon Hastalığı akla getirilmelidir. ICD implantasyonu ve uygun zamanda yapılan kardiyak transplantasyon ile mortalite en aza indirilebilir.

Anahtar Kelimeler: ani ölüm, aritmi, Danon Hastalığı, hipertrofik kardiyomiyopati

Resim-1

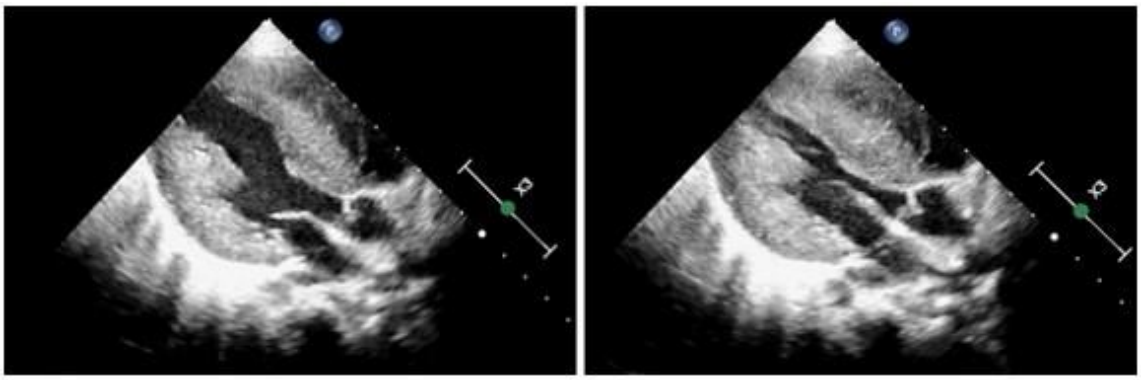

Olgu-1'in ekokardiyografik incelemesinde belirgin konsantrik hipertrofi ve sol ventrikul cıkım yolu darlıgı izlenmektedir.

Resim-2

Olgu-2'nin 24 saatlik ritim Holter incelemesinde bazal ritmi Wolff-Parkinson-White paterni ile uyumlu olan non-sustained VT izlenmektedir.

Resim-3

Olgu-2'nin 24 saatlik ritim Holter incelemesinde bazal ritmi Wolff-Parkinson-White paterni ile uyumlu olan SVT izlenmektedir.

EP-105

Küçük ventriküler septal defektlerin pulmoner vasküler yatak üzerindeki etkilerinin değerlendirilmesinde İMA düzeylerinin kullanılabilirliği

Pınar Dervişoğlu[1], Taliha Öner[2]
[1]Sakarya Üniversitesi Tıp Fakültesi Pediatrik Kardiyoloji Bilim Dalı, Sakarya
[2]Sağlık Bilimleri Üniversitesi Ümraniye Eğitim ve Araştırma Hastanesi, Pediatrik Kardiyoloji, İstanbul

GİRİŞ-AMAÇ: Konjenital kalp hastalıklarında pulmoner vasküler hasar oksidatif stres ile ilişkili olabilir. Biz de bu çalışmada küçük ventriküler septal defektlerin (VSD) pulmoner yatağa etkisi olup olmadığını araştırdık.
YÖNTEM: Bu prospektif kohort çalışmasına küçük VSD olan 100 hasta ve 75 sağlıklı kontrol dahil edildi. Her iki grupta da iskemi modifiye albümin (İMA), yüksek duyarlıklı C-reaktif protein (hs CRP) ve çeşitli kardiyovasküler parametreler değerlendirildi.
BULGULAR: Küçük VSD'li hastalarda (0.62 ± 0.17 absorbans ünitesi) ortalama İMA seviyesi, kontrol grubuna göre (0.51 ± 0.09 absorbans ünitesi; $p < 0.001$) anlamlı olarak daha yüksekti. Ortalama hs CRP seviyesi, VSD grubunda (3.72 ± 1.57) kontrol grubuna göre anlamlı derecede yüksekti (2.45 ± 0.89; $p < 0.001$). LVIDd, LVIDs ve ana PA z skoru ≥ 2 olan hastalarda İMA seviyeleri, z skoru <2 olan hastalardan anlamlı olarak daha yüksekti. İMA ve hs CRP seviyeleri, küçük VSD grubunda pozitif korelasyon gösterdi (rho = 0.742, $p < 0.001$). ROC analizleri, pulmoner tutulumun tahmini için İMA'nın optimal eşik değerinde %60 duyarlılık, %62 özgüllük ile 0,55 absorbans birimi olduğunu göstermiştir (AUC = 0.690, $p < 0.001$).
SONUÇ: Küçük VSD'lerde oksidatif stres ve daha yüksek İMA düzeylerinin varlığını gösterdik, bu da İMA'nın küçük VSD'lerin pulmoner yatak üzerindeki etkilerini değerlendirmek için yararlı bir biyobelirteç olabileceğini düşündürdü.

Anahtar Kelimeler: Çocukluk çağı, iskemi modifiye albümin, pulmoner vasküler yatak, ventriküler septal defekt

Figur 1



VSD'li grupta IMA için ROC eğri analizi

EP-106
İnfektif Endokarditli Hastaların Değerlendirilmesi

Bilal Özelce, Ahmet Vedat Kavurt, Denizhan Bağrul, Ayşe Esin Kibar Gül, Yasemin Özdemir Şahan, Nevin Özdemiroğlu, Harun Terin, Emine Gülşah Torun, Oğuzhan Doğan, İbrahim İlker Çetin, İbrahim Ece
Ankara Şehir Hastanesi, Çocuk Kardiyoloji Kliniği, Ankara

GİRİŞ: İnfektif Endokardit (İE), nadir görülmesine karşın, yol açtığı morbiditeler ve yüksek mortalite hızı nedeniyle halen önemini koruyan bir infeksiyon hastalığıdır. Son yıllarda konjenital kalp hastalığı cerrahisinin artması, ayrıca bu hastaların yoğun bakımda takip edilmesi gibi faktörlere bağlı olarak çocuklarda sıklığı artmıştır. Bu çalışmada amacımız infektif endokardit tanısıyla takip edilen hastaların klinik ve laboratuvar bugularını, tedaviye yanıtını ve prognozlarını değerlendirmektir.
YÖNTEM: Hastanemizde 2019-2021 yılları arasında modifiye Duke kriterlerine göre kesin ve olası İnfektif Endokardit (İE) tanısı alan 20 hasta geriye dönük olarak değerlendirildi. Hastaların predispozan faktörleri, klinik ve laboratuvar bulguları, mikrobiyolojik özellikleri, ekokardiyografik bulguları, medikal ve cerrahi tedavileri kayıt edildi.
BULGULAR: İnfektif Endokardit tanısı alan hastaların 11'i kızdı (% 55) ve ortalama yaşları 6,5± 5,4 yıl (0,5 -15 yıl) idi. Hastaların 3'ünde daha önceden kardiyak cerrahi öyküsü, bir hastada transkateter ASD kapatılması olmak üzere 10'unda altta yatan Konjenital Kalp Hastalığı (KKH), 2 hastada Romatizmal Kalp Hastalığı (RKH), 6 hastada sağ juguler ven ve 2 hastada da port kateteri vardı. Hastaların 3'ünde aort kapakta, 5'ünde mitral kapakta, 1'inde pulmoner arterde, 5'inde triküspit kapakta, 2'sinde SVC-RA, 1'inde IVC-RA bileşkesinde, 1'inde sağ ventrikülde ICD lead ucunda, 1'inde sol atriumda, 1'inde ise port ucunda vegetasyon saptandı. Bir hastamızda beyinde ve dalak da apse odakları vardı. Dokuz hastada kan kültüründe üreme olmadı, üç hastanın kan kültüründe Staphylococcus Aureus, üç hastanın kan kültüründe Staphylococcus Hominıs, diğer hastaların kan kültürlerinde ise Streptococcus Parasongıus, Staphylococcus Epidermidis, Candida Parapsillozis, Acinetocabter üremeleri oldu. Yedi hastaya cerrahi müdahale yapıldı (% 35). Bu hastalardan üçüne aort kapak tamiri ve vejetektomi, RKH nedeniyle takip bir hastaya mitral kapak replasmanı yapıldı. İki hastaya sadece vejetektomi, ICD si olan hastaya lead ekstraksiyonu ve vejetektomi yapıldı. Bir hastaya vejetasyon temizlenmesi ve triküspit kapak replasmanı yapıldı. Tedavi sürecinde dört hastamız eksitus oldu. Eksitus olan hastaların üçünde konjenital kalp hastalığı tanısı ile, diğer hasta ise malignensi tanısıyla takip ediliyordu. 16 hasta ise medikal ve cerrahi tedaviler sonucunda iyi hal ile taburcu edildi.
SONUÇ: Bu çalışma sonucunda da altta yatan Konjenital Kalp Hastalığı, Romaztizmal Kalp hastalığı, intrakardiyak cihazlar, yoğun bakımda takip edilme durumu ve buna bağlı santral kateter kullanımının İE için önemli bir risk faktörü olmaya devam ettiği saptanmıştır. Bazı hastalarda, hastanın klinik durumu, lezyonun yerleşim yeri, antibiyotiğe cevabın yetersiz olması gibi nedenlerin varlığı yüksek oranda cerrahi girişimi gerektirmektedir.

Anahtar Kelimeler: Çocuklarda infektif endokardit, konjenital kalp hastalığı, santral kateter.

EP-107
Çocuklarda subaortik stenozun doğal seyri, yönetimi ve sonuçları

Fatma Sevinc Sengul[1], Pelin Ayyildiz[1], Ensar Duras[1], Sertaç Haydin[2], Yakup Ergul[1], Alper Guzeltas[1]
[1]Sağlık Bilimleri Üniversitesi, Mehmet Akif Ersoy Göğüs, Kalp ve Damar Cerrahisi Eğitim ve Araştırma Hastanesi, Pediatrik Kardiyoloji Ana bilim Dalı, İstanbul
[2]Sağlık Bilimleri Üniversitesi, Mehmet Akif Ersoy Göğüs, Kalp ve Damar Cerrahisi Eğitim ve Araştırma Hastanesi, Pediatrik Kalp ve Damar Cerrahisi Ana bilim Dalı, İstanbul

GİRİŞ-AMAÇ: Subaortik stenoz, çocukluk çağında öngörülemeyen hemodinamik progresyonu ve yüksek reoperasyon oranı ile dikkat çekicidir. Bu çalışmada subaortik stenoz tanısı konan pediatrik hastaların doğal seyrini, sonuçlarını ve takibini sunmak istedik.
YÖNTEM: 2015-2021 yılları arasında subaortik ridge ameliyatı olan 66 pediyatrik hastanın dosyaları geriye dönük olarak incelendi. Atriyoventriküler septal defekt, aksesuar mitral kapak, hipertrofik kardiyomiyopatisi olan hastalar çalışma dışı bırakıldı. Hastalar iki gruba ayrıldı: Grup I; VSD kapatılması sırasında ridge rezeksiyonu yapılan hastalar (n=30), Grup II; önemli subaortik stenoz nedeniyle ameliyat edilen hastalar (n=36).
SONUÇLAR: 66 hastanın yaş ortalaması 5,1±4,7 yıl idi ve 47 hasta (%71,2) erkekti. Grup I'de hastaların dördünde orta derecede subaortik stenoz vardı. Hastaların 20'sinde Aort yetersizliği (AY) (14 hastada AVP ile birlikte) saptanırken takipte, 14 hastada rezidü ridge ve 19 hastada rezidü AY olduğu görüldü. İzlemde 18 hastada AY azaldı veya aynı kaldı. Grup II de tanı anında pik gradiyent 79 mmHg idi ve hastaların %80,5 AY mevcuttu. Preoperatif dönemde pik gradiyentleri 89,5 mmHg'ye yükseldi. 8 hastada ek aort kapak patolojileri saptandı ve bunların tamamına valvüloplasti uygulandı. Kapak patolojileri olan bu olgularda ortalama gradiyent 91 mmHg idi. Subaortik ridge rezeksiyonu yapılan 36 hastadan 21 hastada rezeksiyon sonrası rezidü darlık izlenmedi. Rezidü darlık izlenen 15 hastanın 14 de Doppler pik sistolik anlık gradiyent 40 mmHg'nin altındaydı. Hastalar ameliyat sonrası ortanca 2 yıl (1 ay-6.5 yıl) ekokardiyografi ile takip edildi. AY derecesi 9 (%25) hastada ilerledi (eserden hafife: 1, eserden ortaya: 2, hafiften ortaya: 6). Cerrahi uygulanan 36 hastadan 6'sına (%16,7) medyan 3,2 yıl (1.4yıl-8 yıl) sonra (5 hastada darlığın tekrarlaması ve bir hastada AY nedeni ile) yeniden ameliyat uygulandı.
TARTIŞMA: Diskret subaortik stenoz ve sol ventrikül çıkım yolu darlığı nedeni ile gelişen türbülan akım, zamanla kapak distorsiyonuna neden olabilir. Bu nedenle, bu hastalarda subaortik stenoz progresyonunu ve erken komplikasyonları saptamak için sık ekokardiyografik değerlendirme yapılması çok önemlidir.

Anahtar Kelimeler: Aort yetersizliği, çocuk, subaortik darlık, subaortik membran

Tablo 1

	Grup I	Grup II
Hasta sayısı, n (%)	30 (45,5)	36 (54,5)
Başvuru yaşı, (yıl) ortalama± SD	4,2±4,5	5,8 ±4,7
E/K, n (%)	23 (76,7) / 7 (23,3)	24 (66,7) / 12 (33,3)
Başvuru sırasında AY, n (%)	20 (66,7)	29 (80,5)
Başvuru sırasında subaortik darlık, n (%)	5 (16,7)	34 (94,4)
Başvuru sırasında Eko pik LVOT gradiyenti, ortalama, mmHg	33,4	79
Preoperatif dönemde Eko pik LVOT gradiyenti, ortalama, mmHg		89,5
Postoperatif dönemde rezidü darlık, n (%)		15 (41,7)
Rekürrens süresi, ortanca (aralık)		3,2 yıl (1,4-8 yıl)
Reoperasyon, n (%)		6 (16,7)
Rekürrens subaortik darlık nedeni ile, n (%)		5 (13,9)
Önemli aort yetersizliği nedeni ile, n (%)		1 (2,8)

Hasta verilerinin gruplara göre dağılım

Tablo 2

Başvuru sırasındaki aort yetersizliği		Son kontrolde aort yetersizliği				
		Yok, n (%)	Eser, n (%)	Hafif, n (%)	Hafif-orta, n (%)	Orta, n (%)
Grup I						
Yok, n (%)	10 (33,3)					
Eser, n, (%)	6 (20)	1 (3,3)	4 (13,3)	1 (3,3)		
Hafif, n, (%)	13 (43,3)		5 (16,7)	8 (22,2)		
Orta, n, (%)	1 (3,3)			1 (3,3)		
Total	30 (100)					
Grup II						
Yok, n (%)	7 (19,4)					
Eser, n, (%)	4 (11,1)		1 (2,8)	1 (2,8)	2 (5,6)	
Hafif, n, (%)	19 (52,8)	1 (2,8)	2 (5,6)	10 (27,8)	3 (8,3)	3 (8,3)
Orta, n, (%)	6 (16,7)		1 (2,8)	1 (2,8)	2 (5,6)	2 (5,6)
Total	36 (100)					

Subaortik stenoz tanılı hastaların ilk ve son başvurudaki Aort yetersizliği bulguları

EP-108
Atriyal Standstill ile Bulgu Veren Brugada Sendromu Olgusu

Tamer Yoldaş, Metehan Kızılkaya, Senem Özgür
SBÜ Ankara Dr. Sami Ulus Kadın Doğum, Çocuk Sağlığı ve Hastalıkları Eğitim ve Araştırma Hastanesi

GİRİŞ: Brugada sendromu ventriküler taşiaritmiler ve ani kardiyak ölüm riskinin artmasına neden olan kalıtsal bir kardiyak aritmi sendromudur. Hastalık ile ilişkili 18'den fazla gen tespit edilmiştir. Bu genler içerisinde SCN5A gen mutasyonlarıhastaların %30 kadarında bulunmaktadır. SCN5A mutasyonu taşıyan Brugada sendromlu hastalarda aynı zamanda hasta sinüs sendromu (persistan uygunsuz sinüs bradikardisi, atriyal standstill, sinüs arrest, taşikardi-bradikardi sendromu) bulunabilir. Burada senkop ile başvuran ve atriyal standstill bulunan bir hastada provakasyon testi ile eşlik eden Brudaga sendromu tespit edilen bir hasta sunulmaktadır.
OLGU: 16 yaşında erkek hasta efor sırasında çarpıntı ve bayılma şikayeti ile hastanemize başvurdu. Futbol oynadığı sırada önce çarpıntı ardından bilinç kaybı olduğu, vücutta kasılma olmadığı ancak dişlerde kenetlenme olduğu ve 3-4 dakika içinde kendine geldiği öğrenildi. Öz geçmişinde 7 yaşında koşma sırasında benzer bir senkop atağı olduğu ve o zaman yapılan değerlendirmede kalp pili takılması önerildiği öğrenildi. Soy geçmişinde özellik yoktu. Fizik incelemede bradikardi dışında patolojik bir bulgu saptanmadı. Elektrokardiyografide p dalgasının olmadığı ve sol fasikül kaynaklı hızı 40/dk olan kaçış ritmi olduğu görüldü (Resim 1). Ekokardiyografide sağ ventrikül dilatasyonu, orta derece TY ve hafif MY dışında patolojik bir bulgu saptanmadı. Ritim Holter kaydında hiç p dalgasının olmadığı, sol fasikül kaynaklı kaçış ritmi olduğu, ortalama kalp hızının 37/dk olduğu ve en uzunu 5 saniye olan duraksama olduğu saptandı. Kardiyak MRG çekildi, kardiyomiyopati bulgusu tespit edilemedi. Üst kot EKG çekildi, belirgin Brugada işareti görülmedi. Senkop öncesinde çarpıntı olması nedeniyle Ajmalinprovakasyon testi yapıldı. Testin 3. Dakikasında V1 ve V2'de downslope şeklinde >2 mm ST elevasyonu ardından bigemine VES ve kısa süre içerisinde polimorfik VT gelişti ve polimorfik VT VF'e dejenere oldu. Hastaya defibrilasyon ve resüsitasyon uygulandı ve Ajmalin etkisi geçince bazal ritmine döndü. Daha sonra hastaya tanısal elektrofizyolojik çalışma yapıldı. Atriyal uyarılara (20 mA kadar yüksek amplitüdü ile) yanıt olmadığı ve komplet atriya lstandstill ile uyumlu olduğu görüldü. Sağ ventrikül apeks ve çıkım yolundan yapılan programlı stimülasyonlarda V ERP<200 msn ve non-sustianed polimorfik VT uyarıldı. Hastanın atriyal dokusunda sense ve capture olamayacağı için tek odacıklı, T wave oversensing algoritmi içeren ICD (VVI modunda, R modu kapalı olacak şekilde) takılmasına karar verildi ve işlem başarılı şekilde uygulandı. ICD implantasyonu sonrası hastada herhangi şikayet saptanmadı.
SONUÇ: Brugadasendromunda genetik penetrans ve ekspresiyon değişkendir. Aynı mutasyonu taşıyan aile bireyleri farklı fenotipler gösterebilirler. Ayrıca bazı hastalarda iki farklı fenotip bir arada olabilir. Bu örtüşen sendromlar (overlappingsyndromes) olarak adlandırılır. SCN5A mutasyonları Brugada sendromunda en sık görülen mutasyon olup aynı zamanda hasta sinüs sendromuna da neden olabilir. Bu nedenle hasta sinüs sendromu bulguları ve taşikardi ilişkili senkop öyküsü olan hastalarda Brugada sendromu için provakasyon testleri yapılması gerekebilir. Provokasyon testleri sırasında hayatı tehdit edici aritmiler ve ani ölüm olabileceği akıldan çıkarılmamalıdır. Bu nedenle hem provokasyon testi yapılacak hastanın seçimi, hem de testin her türlü CPR ve antiaritmik hazırlığının yapıldığı bir ortamda yapılması çok önemlidir.

Anahtar Kelimeler: Brugada sendromu, atriyal standstill, senkop

Resim 1

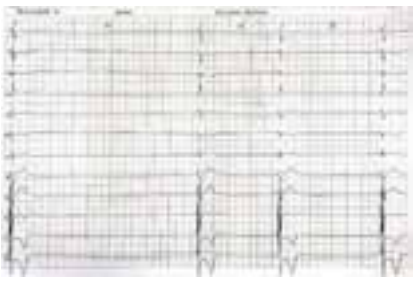

P dalgalarının olmadığı sol fasikül kaynaklı kaçış ritmi ve 5 saniyelik duraksama

EP-109
İnfektif Endokardit Tanılı Çocuk Hastaların Değerlendirilmesi, Tek Merkez Deneyimi

Helen Bornaun[1], Çağlanur Katipoğlu[2], Damla Gökçe Akbulut[1], Gokhan Büyükkale[3], Deniz Bornaun[4]
[1]SBÜ Üniversitesi, Kanuni Sultan Süleyman E.A.H. Çocuk Kardiyoloji Bilim Dalı, İstanbul
[2]SBÜ Üniversitesi, Kanuni Sultan Süleyman E.A.H. Çocuk Sağlığı ve Hastalıkları Bilim Dalı, İstanbul
[3]SBÜ Üniversitesi, Kanuni Sultan Süleyman E.A.H. Neonatoloji Bilim Dalı, İstanbul
[4]İstanbul İl Ambulans Komuta Kontrol Merkezi Başhekimliği Avrupa Bölgesi, İstanbul

AMAÇ: Doğal veya prostetik kalp kapaklarının, endokardın ve kalp içi cihazların enfeksiyonu olarak tanımlanan infektif endokardit çocukluk çağında ciddi morbidite ve mortaliteye neden olmaktadır. Bu çalışma ile 2011-2021 yılları arasında infektif endokardit tanısı ile tedavi edilen çocukların demografik, klinik, mikrobiyolojik, laboratuvar ve radyolojik bulguları ile klinik seyirlerinin, komplikasyonlarının geriye yönelik olarak incelenmesi amaçlanmıştır.
YÖNTEM-GEREÇ: Çalışmamızda, 2011-2021 yılları arasında Kanuni Sultan Süleyman Eğitim ve Araştırma Hastanesi'nde infektif endokardit tanısı ile takip ve tedavi edilen 17 hasta geriye yönelik olarak incelendi.
BULGULAR: Modifiye Duke kriterlerine göre 11 hasta olası infektif endokardit (%64,7), 6 hasta kesin infektif endokardit (%35,3) olarak değerlendirildi. Olguların 3'ünde (%17,6) risk faktörü saptanmadı. En sık gözlenen risk faktörü 7 hastada (%41,1) prematürite, uzun süreli yenidoğan yoğun bakım ünitesinde yatış ve damar içi katater kullanımıydı. İkinci sıklıkta risk faktörü olarak ise 6 hastada (%35,2) doğumsal kalp hastalığı saptandı. Olguların 10'unda (%58,8) kan kültürlerinde üreme saptandı ve en sık izole edilen ajan Candida Albicans'tı (%17,6). 6 hastada (%35,3) komplikasyon gelişmedi. 5 hastada kalp yetmezliği (%29,4), 3 hastada (%17,6) perikardiyal effüzyon, 2 hastada (%11,7) cerrahi operasyon ihtiyacı, pulmoner hipertansiyon gelişimi, supraventriküler taşikardi, birer hastada akut böbrek yetmezliği, sağ parietotemporal infarktlara bağlı ekstremitelerde güçsüzlük, safra kesesinde taş, hemoptizi gözlendi. 6 hasta herhangi bir komplikasyon gelişmeden taburcu edildi (%35,2). 2 hasta tedavi sırasında hastanede kaybedildi (%11,7). İncelenen olguların yalnız birinde tekrarlayan infektif endokardit (%5.8) gelişti. Ortalama hastane yatış süresi 64.5 gündü.
SONUÇ: Doğumsal kalp hastalığı olan hastaların yaşam sürelerinin uzaması, yenidoğan yoğun bakım ünitesi gibi santral venöz katater uygulamalarının yaygın kullanıldığı ünitelerin yaygınlaşması ve bu merkezlerin ölüm oranlarının azalması ile infektif endokardit görülme sıklığı artmış ve sık görülen mikroorganizmaların sıklık sırası değişmiş, fungal mikroorganizmalar üst sıralara yükselmiştir. Hastalığın sıklığındaki artışa rağmen ölüm oranlarının azalması ise klinisyenlerin infektif endokardit tanısını daha erken koyabilmesi ve erken tedavi başlanması ile ilişkilendirilebilir.

Anahtar Kelimeler: candida albicans, infektif endokardit, kan kültürü

EP-110

Çocuklarda Elektroanatomik Haritalama Yardimiyla Anteroseptal-Midseptal Manifest Akesuar Yollarin Kriyoablasyonu

Yakup Ergül, Hasan Candaş Kafalı, Bahar Çaran, Ayşe Sülü, Alper Güzeltaş
Sağlık Bilimleri Üniversitesi, İstanbul Mehmet Akif Ersoy Göğüs Kalp Ve Damar Cerrahisi Eğitim Ve Araştırma Hastanesi, Çocuk kardiyolojisi

GİRİŞ-AMAÇ: Anteroseptal and midseptal manifest aksesuar yolların (AY) kateter ablasyonu HİS bölgesine yakınlıkları nedeniyle zor olup, komplikasyon olarak atriyoventriküler blok, ve yeterli lezyon verilememesi nedeniyle de nüksler sık görülür. Bu çalışmada merkezimizde bu yollara yönelik gerçekleştirilen elektrofizyolojik çalışma (EFÇ) ve kateter ablasyon sonuçları paylaşılmıştır.
YÖNTEM: Merkezimizde 2010-2021 yılları arasında anteroseeptal-midseptal AY'lere yönelik yapılan EFÇ ve kateter ablasyon prosedürleri retrospektif olarak analiz edilmiştir. Tüm ablasyon prosedürleri kriyoablasyon yöntemiyle (8 mm ve 6 mm uçlu Freezor MAX kriyokateterleri, Medtronic Inc., Minneapolis, MN, USA) ve 'sıfır floroskopi' yaklaşımıyla, 3-boyutlu haritalama sistemi (EnSite™, St.Jude Medical Inc., St. Paul, MN, USA) kullanılara yapılmıştır.
BULGULAR: Toplam 100 hastada yapılan 104 prosedür (63 anteroseptal, 37 midseptal) çalışmaya alınmıştır. 56 hasta (%56) erkek idi. Hastaların ortalama yaşı 12,04 ± 4,10 yıl (6 ay-21 yıl) ve ortalama vücut ağırlıkları 44.96 ± 17.88 kg (8-88 kg) idi. Hastaların %20'si asemptomatik idi ve %18'inde AY intermittant idi. 16 hastada (%16) AY ani kardiyak ölüm açısından riskli bulundu. 60 hastada (%60) supraventriküler taşikardi indüklenebildi. 5 hastada ablasyon başarısız olurken akut ablasyon başarısı %95 idi. 8 mm uçlu kriyokateteri 41 hastada (%41) ve 6 mm uçlu kriyokateteri 59 hastada (%59) kullanıldı. Bir hastada sol taraflı midseptal AY, floroskopi yardımıyla transseptal ponksiyon yapılarak sol taraftan başarılı şekilde ablate edilirken, iki hastada AY lokalizasyonu için floroskopi yardımıyla nonkoroner aortik kasp haritalaması yapıldı. Kalan 97 hastada (%97) hiç floroskopi kullanılmadı. Ortalama verilen lezyon sayısı 6.35 ± 1.77 ve ortalama verilen lezyon süresi 1902.60 ± 622.34 saniye idi. Prosedür sırasında lezyonlar verilirken 15 hastada (%15) AV blok gelişirken (11 hastada birinci derece, 2 hastada ikinci derece ve 1 hastada üçüncü derece) 7 hastada sağ dal bloğu (6 hastada inkomplet ve 1 hastada komplet) gelişti. Bir hastada birinci derece AV blok kalıcı olurken, bir hastada inkomplet sağ dal bloğu kalıcı oldu ve diğer tüm AV bloklar ve sağ dal blokları geçici idi ve işlem bittiğinde tamamen düzeldi. Ortalama takip süresi 61.75 ± 39.24 ay (2-136) idi. 11 hastada rekürrens gelişirken, bunlardan 4 tanesine tekrar başarılı kriyoablasyon yapıldı.
SONUÇ: Transkateter kriyoablasyon, anteroseptal ve midseptal AY'lerin tedavisinde etkin ve güvenilir bir yöntemdir ve çocuklarda 'sıfır floroskopi' yaklaşımıyla uygulanabilir. Rekürrens oranları halen yüksek görünmektedir.

Anahtar Kelimeler: Ventriküler preeksitasyon, anteroseptal aksesuar yol, midseptal aksesuar yol, kriyoablasyon, pediatrik

Tablo-1: Anteroseptal-midseptal aksesuar yolların (AY) elektrofizyolojik özellikleri

AY özelliği	Değer/sayı	Notlar
Anteroseptal/midseptal (n=)	63/37	Bir hastada sol taraflı midseptal yol
APERP, ortalama ± SS [aralık] (ms)	312.04±52.39 [200-360]	7 hastada insesant SVT ya da intermitan WPW nedeniyle APERP bakılamadı
Afib. sırasında SPERRİ, ortalama ± SS [aralık] (ms)	303.23±49.80 [220-408]	7 hastada AFib indüklenemedi
İV Adenozine yanıt	7 hastada pozitif 73 hastada negatif 2 hastada parsiyel	
AY risk değerlendirmesi	84 hastada ani ülüm riski yok 16 hastada ani ölüm riski (%16)	
SVT TCL ortalama ± SS [aralık] (ms)	300.03±50.76 [225-450]	
İntermittant AY (n=)	16	Hiçbirinde ani ölüm riski saptanmadı

Afib; Atrial fibriasyon, APERP; Aksesuar yol efektif refraktör periyodu, AY: Aksesuar yol, İV: intravenöz, ms; milisaniye, SPERRI; 'Shortest preexcited R-R interval', SS: standart sapma, SVT: Supraventriküler taşikardi, TCL: Taşikardi siklus uzunluğu

Sekil

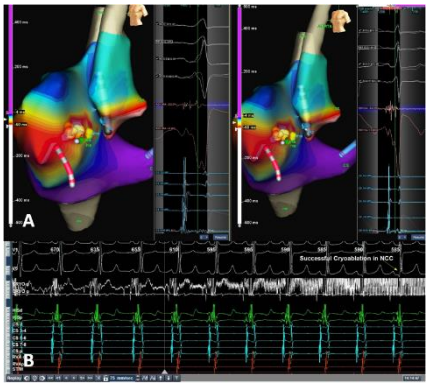

A) 3-boyutlu elektroanatomik haritalamada (EnSite) HIS bolgesine yakin anteroseptal yerlesimli aksesuar yola ait en erken sinyallerin alindigi yerler isaretlenmis, ayrica bu bolgeye karsilik gelen aort kokunde nonkoroner kasp icinde erken sinyallerin alindigi yerler isaretlemis. B) Intrakardiyak EKGlerde ablasyon kateterinde A ve V arasinda aksesuar yola ait potansiyel ve kriyoablasyonun baslamasiyla birlikte poatnsiyelin ve yuzey EKGde ventrikuler preeksitasyon bulgusunun kaybolmasÄ± (baÅŸarÄ±lÄ± kriyoablasyon)

EP-111

Dilate Kardiyomiyopatinin Tedavi Edilebilir Bir Nedeni: Sol Koroner Arterin Pulmoner Arterden Çıkış Anomalisi (ALCAPA): 10 Yıllık Deneyim Sonuçları

Nilay Korgal[1], Ebru Aypar[2], Selman Kesici[3], Hakan Aykan[2], İlker Ertuğrul[2], Metin Demircin[4], Murat Güvener[4], Mustafa Yılmaz[4], Benan Bayrakçı[3], Dursun Alehan[2], Tevfik Karagöz[2]
[1]Hacettepe Üniversitesi, Çocuk Sağlığı ve Hastalıkları Anabilim Dalı, Ankara
[2]Hacettepe Üniversitesi, Çocuk Kardiyolojisi Bilim Dalı, Ankara
[3]Hacettepe Üniversitesi, Çocuk Yoğun Bakım Bilim Dalı, Ankara
[4]Hacettepe Üniversitesi, Kalp ve Damar Cerrahisi Anabilim Dalı, Ankara

GİRİŞ-AMAÇ: Sol koroner arterin (KA) pulmoner arterden çıkış anomalisi (ALCAPA) (Bland-White-Garland sendromu), 1/300 000 sıklıkta oldukça nadir görülen bir doğuştan KA anomalisidir. Tüm doğuştan kalp hastalıklarının %0.4'ünü oluşturur. Sol KA tek olarak veya sol anterior desendan arter ve sol sirkumfleks arter ayrı ayrı pulmoner arterden çıkabilir. Koroner arterin pulmoner arterden çıkması miyokardın düşük perfüzyon basıncı, düşük oksijen satürasyonuyla perfüze olmasına, bebeklikte pulmoner vasküler rezistansın doğumdan 1-1.5 aydan sonra normale gelmesiyle myokard iskemisi ve dilate kardiyomiyopatiye (DKMP) neden olur. Bebekler huzursuzluk, solukluk, terleme, şok bulgularıyla, daha büyük çocuk ve erişkinler DKMP bulguları veya ani ölümle başvurur. Tedavisiz bir yıllık mortalite %90'lara kadar ulaşmaktadır. Özellikle DKMP tanısı alan hastalarda cerrahi olarak düzeltilebilir bir neden olması nedeniyle ALCAPA ayırıcı tanıda mutlaka göz önünde bulundurmalıdır. Bu çalışmanın amacı 2011-2021 yılları arasında merkezimizde ALCAPA tanısı alan hastaların demografik, klinik özellikleri, görüntüleme ve cerrahi sonuçlarını retrospektif değerlendirmektir. YÖNTEM: 2011-2021 arasında Hacettepe Üniversitesi Çocuk Hastanesi Çocuk Kardiyoloji Bilimdalı'nda ALCAPA tanısı alan hastaların dosya arşivinden, demografik, klinik, görüntüleme, cerrahi sonuçları değerlendirildi. BULGULAR: 10 yıllık sürede 16 hasta (12 kız, 4 erkek) ALCAPA tanısı aldı. Başvuru anında ortanca yaş:5.5 ay (15 gün-5.5 yıl) idi. Ekokardiyografide 13/16 hastada (%81) DKMP bulguları (sol ventrikülde genişleme ve ejeksiyon fraksiyonu (EF) düşüklüğü) saptandı. 7/16 hastaya (%44) ekokardiyografi ile ALCAPA tanısı konuldu. 2/16 hastaya hipotansiyon nedeniyle preoperatif iv inotrop gerekli oldu. Tüm hastalara ALCAPA olasılığı ile kalp kateterizasyonu yapıldı, 9/16 hastaya (%56) sadece kateterizasyonla ALCAPA tanısı konuldu. 15/16 hasta (%93) merkezimizde opere oldu. 14/15 hastaya (%93) modifiye Takeuchi veya Takeuchi prosedürü (KA'in aortaya tünelleştirilmesi), bir hastaya translokasyon cerrahisi (KA'in aortaya taşınması) uygulandı. İki hastaya bu operasyondan bir yıl sonra pulmoner stenoz nedeniyle pulmoner arter rekonstrüksiyonu yapıldı. Ortanca izlem süresi:8.2 ay (9 gün-10.6 yıl)idi. Mortalite oranı %18 (3/16 hasta) olarak saptandı. Yaşayan hastalar (ortanca yaş:6.2 ay (1.7-66 ay)) ve kaybedilen hastalar (ortanca yaş:1.5 ay (0.3-4.2 ay)) arasında yaş açısından anlamlı fark (p=0.037) saptandı. Yaşayan ve kaybedilen ALCAPA hastalarının klinik özellikleri Tablo 1'de karşılaştırılmıştır. İzlemde yaşayan 12/15 hastanın hepsinin sol ventrikül sistolik fonksiyonlarının düzeldiği görüldü. SONUÇLAR: Çalışmamızda hastaların %56'sının ekokardiyografiyle ALCAPA tanısı almadığı, koroner anjiografiyle tanı aldığı saptandı. ALCAPA ve diğer doğuştan koroner arter anomalilerinin tanısı her zaman sadece ekokardiyografi ile konulamamaktadır. Bu nedenle kalp yetmezliği bulguları ile başvuran, DKMP tanısı konulan hastalarda doğuştan koroner arter anomalilerini değerlendirmek amacıyla mutlaka tanıda altın standart olan konvansiyonel koroner anjiografi yapılmalıdır. Koroner bilgisayarlı tomografi veya koroner manyetik rezonans görüntülemede de tanı konulamayan vakalar olmaktadır.

Anahtar Kelimeler: ALCAPA, dilate kardiyomiyopati, kalp yetmezliği, sol koroner arterin pulmoner arterden çıkış anomalisi

Tablo 1. Yaşayan ve kaybedilen ALCAPA hastalarının klinik özelliklerinin karşılaştırılması.

	Yaşayan ALCAPA hastaları (n=13)	Kaybedilen ALCAPA hastaları (n=3)	p
Yaş (ay)	6.2 (1.7-66.1)	1.5 (0.3-4.2)	0,037
Cinsiyet (Kız/Erkek)	3/10	2/1	
İzlem süresi (ay)	27 (0.33-127.5)	0.36 (0.33-1.8)	0.03
Başvuruda DKMP bulguları olan hasta sayısı (%)	11 (84.6)	2 (66.7)	0.48
Pre-operatif YBÜ yatış (gün)	0 (0-6)	3.5 (0-7)	0.27
Pre-operatif ortanca EF (%)	33 (16-76)	58 (38-59)	0,15
Post-operatif YBÜ yatış (gün)	3.5 (2-38)	29 (1-56)	0.77
Post-operatif hastanede kalış süresi (gün)	8 (6-43)	29 (1-56)	0.82
Post-operatif mekanik ventilasyon süresi (gün)	1 (1-21)	0.5 (0-1)	0.69
Post-operatif inotrop gereksinimi olan hasta sayısı (%)	5 (41.7)	3 (%100)	0.20

Veriler ortanca (minimum-maksimum) olarak sunulmuştur. DKMP: Dilate kardiyomiyopati, EF: Ejeksiyon fraksiyonu, YBÜ: Yoğun bakım ünitesi

EP-112

Çok Düşük Doğum Ağırlıklı Prematüre Bebeklerde Patent Duktus Arteriozus'un Transkateter Kapatılmasında Erken Sonuçlar ve Kısa Süreli Takip

İbrahim Ece[1], Ahmet Vedat Kavurt[1], Denizhan Bağrul[1], Seçil Sayın[1], Ayşe Esin Kibar Gül[1], İbrahim İlker Çetin[1], Turan Derme[2]
[1]Ankara Şehir Hastanesi, Çocuk Kardiyoloji Kliniği, Ankara, Türkiye
[2]Ankara Şehir Hastanesi, Yenidoğan Kliniği, Ankara, Türkiye

Giriş ve Amaç: Bu çalışmada merkezimizde çok düşük doğum ağırlıklı (ÇDDA) prematüre bebeklerde klinik ve ekokardiyografik olarak hemodinamik anlamlı patent duktus arteriozusun (PDA) üç kür medikal tedavi sonrası cihaz kullanılarak transkateter yol ile kapatılması deneyimlerimizi, erken sonuçlarımızı, karşılaştığımız sorunlar ve çözüm yollarımızı sunmayı amaçladık.
Yöntem: Aralık 2019 ile Ocak 2022 arasında transkateter olarak PDA'nın kapatılması (TPK) uygulanan 15 ÇDDA prematüre bebeğin kaydedilen verileri geriye dönük olarak değerlendirildi. On bir hastaya transvenöz (femoral ven) antegrad yaklaşım ile floroskopi altında, venöz anjiyografi ve transtorasik ekokardiyografi (TTE) eşliğinde cihazın intraduktal pozisyona yerleştirilmesiyle TPK yapıldı. Dört hastada ise femoral arter yoluyla retrograd yaklaşım ile floroskopi altında, arteriyel anjiografi ve TTE eşliğinde cihazın intraduktal pozisyona yerleştirilmesiyle TPK uygulandı. Tüm işlemlerden önce çocuk kardiyoloji, çocuk kalp cerrahisi ve yenidoğan uzmanlarının olduğu konseyde TPK kararı ve hastaların ebeveyinlerinden bilgilendirilmiş onam alındı. Tüm işlemlerden önce uygun antibiyotikler ile profilaksi uygulandı. Heparin işlem sırasında hastaların durumuna göre üç dozda ayarlandı; yıkama amaçlı serum fizyolojik (1 ünite heparin/1ml SF içinde titre edildi) veya işlem başlangıcında 50 ü/kg ya da 100 ü/kg heparin.
Bulgular: Transkateter PDA kapatma uygulanan 15 hastanın 13'ünde cihaz başarılı olarak intraduktal yerleştirildi (%87). On beş hastada toplam 16 cihaz kullanıldı *Bir Amplatzer Duct Occluder II Additional sizes (ADO II AS), 15 Amplatzer Piccolo Occluder (Abbott Structural Heart, Plymouth, MN)*. Hastaların ortanca gebelik yaşı 27 hafta *çeyrekler arası aralık (ÇAA) 25-28 hafta*, ortanca doğum ağırlığı 920 g (ÇAA 800-1180 g) dı. Ortanca duktus en dar çapı 2.3 mm (ÇAA 2-2,9 mm), uzunluğu 7,5 mm (ÇAA 6.1-8 mm) ölçüldü. Ortanca işlem yaşı 31 gün (ÇAA 26-48 gün), ortanca işlem ağırlığı 1240 g (ÇAA 1140-1820 g) idi. Ortanca işlem ve floroskopi süresi sırasıyla 35 dakika (ÇAA 30-65 dakika) ve 11 dakika (ÇAA 7-16,5 dakika) idi (Tablo 1). İşlem sırasında kullanılan intravenöz kontrast miktarı ortanca 4 mm/kg (ÇAA 3-5 mm/kg).
İşlemle ilgili üç komplikasyon, cihaz embolizasyonu, perikardiyal efüzyon/kardiyak tamponad ve femoral arter trombozuydu (Tablo 1). Embolize cihaz başarıyla geri alındı ve kısa süreli takipte PDA spontan olarak kapandı. İşlem sırasında acil perikardiyosentez başarıyla uygulandı ve kateter odası ve yoğun bakım takibinde tekrar efüzyon birikmedi. Bu hastada işlem sonrası PDA kendiliğinden kapandı. Femoral arter trombozu için heparin ve doku plazminojen aktivatörü (tPA) verildi. Tedaviye yanıt alındı uzuv kaybı yaşanmadı.
İki işlem başarısızlığı, duktal spazm nedeniyle duktal çapın olduğundan az tahmin edilmesi ve cihazın kanala yanlış yerleştirilmesiyle ilgiliydi. İşleme bağlı ölüm, postligasyon sendromu, rezidüel PDA yoktu. Tüm hastalar PDA'ya bağlı komplikasyon olmadan %100 sağkalım ile taburcu edildi. Dokuz aylık (ÇAA 7-11 ay) ortanca takip süresinde, bir hastada cihazın sol pulmoner artere (SLPA) hafif protrüzyonu ve buna bağlı orta düzeyde darlık tespit edildi. Takipte 6. ayda hastanın SLPA darlığına pulmoner balon anjiyoplasti yapıldı ve darlık gradyenti giderildi. Hiçbir hastada işlemde ya da takip sırasında aortaya protrüzyon ve/veya desenden aorta darlığı gelişmedi.
Sonuç: Hastanemizde TPK, ÇDDA prematüre bebeklerde başarı ve kabul edilebilir bir komplikasyon oranı ile uygulandı. İlk deneyimlerimize dayanarak, erken sonuçlar ve kısa dönem takip cesaret vericidir. Her ne kadar işlem kolaylığı sağlasa da iki bin gramın altındaki prematüre bebeklerde femoral arter girişiminden kaçınılmalıdır.

Anahtar Kelimeler: PDA, picollo cihaz, prematüre, transkateter kapatma

Tablo 1. Hastaların demografik ve işlem bilgileri

Hastalar	Gestasyonel yaş (hafta)	Doğum ağırlığı (gr)	İşlem ağırlığı (gr)	İşlem yaşı (gün)	En dar PDA çapı (mm)	PDA uzunluğu (mm)	Mekanik ventilasyon desteği	Femoral vasküler giriş	Hepariniz asyon (ü/kg)	İşlem süresi (dk)	Floroskopi zamanı (dk)	Cihaz boyutu (bel çapı/ luzunluğu mm)	Komplikasyonlar
1	27	920	1000	23	1,7	5,0	İMV	Ven	YS	90	24	4/2a	-
2	28	1180	1280	24	2,2	5,5	İMV	Ven	YS	75	27	4/2b	-
3	24	870	870	36	2,0	7,5	İMV	Ven	YS	45	12	4/2b	-
4	28	770	1155	29	2,3	7,0	NİMV	Ven	YS	25	10	4/2b	Takipte SLPA darlığı
5	29	1290	1885	52	2,8	8,0	NİMV	Arter	100	35	8	5/2b	-
6	24	600	1430	75	2,0	8,0	İMV	Ven	50	20	13	4/2b	-
7*	27	920	1140	30	2,9	8,0	İMV	Ven	50	95	32	4/2b, 5/2b	Cihaz Embolizasyonu
8	25	750	1060	32	2,5	7,5	İMV	Ven	50	35	11	4/2b	-
9	26	860	1180	28	2,8	8,0	İMV	Arter	100	30	7	4/2b	-
10	36	1900	2000	22	3,0	8,0	-	Arter	100	30	6,5	5/2b	-
11	27	1205	1170	27	2,1	6,1	NİMV	Ven	50	55	16,5	4/2b	-
12	26	905	1500	47	2,3	9,1	İMV	Arter	100	32	5,5	4/2b	Femoral arter trombozu
13	27	1050	1900	41	2,0	6,0	İMV	Ven	50	27	7	4/2b	-
14*	26	800	1640	60	3,1	7	İMV	Ven	50	65	39	5/2b	Perikardiyal efüzyon/tamponad
15	25	1020	1820	45	3,7	7	İMV	Ven	50	30	14	5/2b	-

a = Amplatzer Duct Occluder II Additional sizes (ADO II AS), b = Amplatzer Piccolo Occluder (Abbott Structural Heart, Plymouth, MN), İMV: İnvaziv Mekanik Ventilasyon, NİMV= Noninvaziv Mekanik Ventilasyon PDA =

*patent duktus arteriozus, * =işlem başarısızlığı YS= yıkama sıvısı (1ünite heparin /1 ml serum fizyolojik olacak şekilde)*

EP-113

İatrojenik Aort Koarktasyonu Olan Olgunun Transkateter Tedavisi

Vildan Atasayan, Türkay Sarıtaş, Taliha Öner, Özlem Sarısoy, Mehmet Karacan
S.B.Ü. Ümraniye Eğitim ve Araştırma Hastanesi, Pediatrik Kardiyoloji Bölümü, İstanbul

GİRİŞ-AMAÇ: Transkateter duktus arteriozus kapatılması esnasında kullanılan cihazlardan kaynaklanan iatrojenik aort koarktasyonu (AK), aort duvarının erozyonu nedeniyle ölümcül olabilen ciddi bir komplikasyondur. Bu olgu sunumunda 1 yaşında ince patent duktus arteriozusu (PDA) olan hastanın transkateter PDA kapama işleminden sonra cihaz nedeniyle oluşan iatrojenik AK'nın transkateter tedavisi anlatılmıştır.

OLGU: Postnatal 15 günlükken üfürüm nedeniyle değerlendirilen erkek hastanın inen aortada 50-55 mmHg diastolik uzanımı olmayan sistolik gradienti ve ince PDA'sı saptanmıştır. Femoral nabızları palpabl olan ve dört ekstremite tansiyon farkı olmayan hasta 1 yaşına kadar izlenmiş, 1 yaşında kateter anjiografi yapılmaya karar verilmiştir. Kateter anjiografisinde arkus aorta enjeksiyonunda ince PDA'nın görüntülendiği, isthmus bölgesinin hafif hipoplazik olduğu (z skor:-2,2) görülmüş ancak inen ve çıkan aorta arasında basınç farkı gözlenmemiştir. Hastanın PDA'sı 4x4 mm Amplatzer Duct Occluder (ADO II) ile kapatılmış, kontrol ekokardiyografi ve enjeksiyon yapıldıktan sonra cihaz serbestleştirilmiştir. Cihaz yerleşiminden sonra alınan basınç kayıtlarında inen ve çıkan aorta arasında 14 mmHg gradient alınmıştır. Hastanın kontrol ekokardiyografisinde 40-45 mmHg diastolik uzanımı olmayan sistolik gradient saptanmış olup hasta 15 gün sonra kontrole gelmek üzere taburcu edilmiştir. Kontrol ekokardiyografisinde PDA cihazının inen aortaya sarktığı ve inen aortada diastolik uzanımı olan 90 mmHg gradient olduğu görülmüştür. Bunun üzerine hastaya tekrar kateter anjiografi işlemi yapılmaya karar verilmiştir. Kateter anjiografide inen ve çıkan aorta arasında 45-50 mmHg gradient olduğu, cihazın inen aortaya prolabe olduğu görülmüştür. PDA cihazı snair kateter ile başarılı bir şekilde geri alınmış ve PDA 5x4 mm ADO I ile kapatılmıştır. İşlem sonrası alınan basınç kayıtlarında inen ve çıkan aorta arasında fark saptanmamıştır. Kontrol ekokardiyografisinde inen aortada 15-20 mmHg sistolik gradient (diastolik uzanımı olmayan) saptanan hasta taburcu edilmiştir.

SONUÇ: Patent duktus arteriozusun transkateter kapatılması sonrası oluşabilecek bir komplikasyon olan iatrojenik AK sonrası cihazların transkateter geri alınması aortik rüptür gibi ölümcül sonuçlara yol açabilmektedir. İatrojenik AK tedavisinde cerrahi güvenli bir seçenek olmakla beraber snair kateter ile cihazın geri alınması tecrübeli ellerde ve dikkatlice uygulanmalıdır.

Anahtar Kelimeler: Amplatzer Duct Occluder, iatrojenik koarktasyon, patent duktus arteriozus

Resim 1

Resim 2

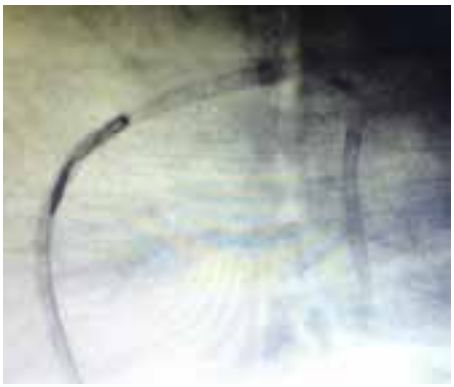

Resim 3

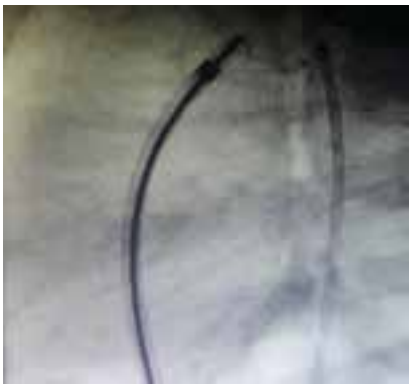

EP-114
Pediyatrik kalp cerrahisi sonrası nörolojik komplikasyonlar

Ergin Arslanoğlu, Kenan Abdurrahman Kara, Nihat Çine, Fatih Yigit, Babürhan Özbek, Eylem Tuncer, Cüneyt Arkan, Ömer Faruk Şavluk, Fariz Cefereov, Ebsar Ergenç, Hakan Ceyran
Kartal Koşuyolu High Speciality Educational and Research Hospital

Giriş: Pediyatrik kalp cerrahisindeki teknolojik gelişmeler, geliştirilen yeni cerrahi, nöroprotektif teknikler ve bu hasta popülasyonundaki artan deneyim ile beraber pediyatrik açık kalp cerrahisi sonrası sağ kalım son yıllarda giderek artmakta ve bu hasta grubunda görülen komplikasyonlar günden güne azalmaktadır. Fakat tüm bu gelişmelere rağmen en korkulan ve yönetmesi zor olan aynı zamanda uzun süre takip gerektiren ve hastane maliyetlerine de etkisi olan nörolojik komplikasyonlar günümüzde halen önemli bir mortalite ve morbidite sebebi olmaktadır.
Metod: Bu çalışmada hastalar retrospektif olarak taranmış olup kliniğimizde Haziran 2012- mayıs 2020 tarihleri arasında pediyatrik kalp cerrahisi sonrası nörolojik semptomları 24 saatten uzun süren, nörolojik fizik muayene bulguları olan ve kranyal bilgisayarlı tomografi (BT) ve Manyetik Rezonans (MR) çekilen 162 hasta değerlendirildi. Hastaların yaşları 0 ile 205 ay arasında değişmekte olup ortalama 60,59±46,44 ay bulunmuştur
Sonuç: Çalışmamızda taranan 3849 pediyatrik kalp cerrahisi hastanın 162 tanesinde erken dönemde nörolojik komplikasyon saptanmış olup, insidans%4,2 olarak hesaplanmıştır. Semptomlar ise %22,8'i (n=37) hemiparezi iken, %42,6'sı (n=69) nöbet, %10,5'i (n=17) şuur bulanıklığı (confusion) ve %24,1'i (n=39) ise anlamlı uyanıklığın olmaması (stupor) semptomları görülmüştür. Nörolojik komplikasyon gelişen hastaların %33,3'ü (n=54) ölmüştür. Norolojik komplikasyon gelişen hastalar 3 gruba ayrılmıştır. Stroke grubu (n=90), İntrakranyal kanama(n=37), Radyolojik bulgusu olmayan(n=35). Stroke grubunda mortalite %37,8 (34 hasta) kanama grubunda mortalite % 40 (15 hasta) Radyolojik bulgusu olmayan grupta ise mortalite %14,3 (5 hasta) olarak saptanmıştır.
Conclusion: Literatürde pediatrik kalp cerrahisi sonrası görülen norolojik komplikasyonlarla ilgili çalışmalar henüz yeterli miktarda değildir. Konunun daha ayrıntılı bir şekilde ele alınması açısından bu çalışmanın katkı sağlayacağını düşünüyoruz. Pediyatrik grupta oluşan nörolojik olaylara ve tedaviye yanıt, erişkin yaş grubuna kıyasla daha farklı olabilmektedir. Nörolojik komplikasyonlarla mücadelede primer korunma yöntemleri esas yaklaşım olmalı ve oluşum mekanizmaları dikkatlice izlenmeli, önleyici tedavi stratejileri geliştirilmelidir.

Anahtar Kelimeler: Nörolojik komplikasyon, Pediyatrik açık kalp cerrahisi, Nöbet, Hemiparezi, Bilinç kaybı, Serebrovasküler olay

EP-115
Atriyal Apendajların Jukstapozisyonu Ve Cerrahi Üzerine Etkileri

Pelin Ayyıldız[1], Fatma Sevinç Şengül[1], Bahar Çaran[1], Aysel Türkvatan Cansever[2], Okan Yıldız[3], Sertaç Haydin[3], Alper Güzeltaş[1]
[1]Sağlık Bilimleri Üniversitesi, Mehmet Akif Ersoy Göğüs, Kalp ve Damar Cerrahisi Eğitim ve Araştırma Hastanesi, Pediatrik Kardiyoloji Ana bilim Dalı, İstanbul
[2]Sağlık Bilimleri Üniversitesi, Mehmet Akif Ersoy Göğüs, Kalp ve Damar Cerrahisi Eğitim ve Araştırma Hastanesi, Radyoloji Ana bilim Dalı, İstanbul
[3]Sağlık Bilimleri Üniversitesi, Mehmet Akif Ersoy Göğüs, Kalp ve Damar Cerrahisi Eğitim ve Araştırma Hastanesi, Pediatrik Kalp ve Damar Cerrahisi Ana bilim Dalı, İstanbul

GİRİŞ-AMAÇ: Atriyal apendajların jukstapozisyonu (AAJ), ilk kez 1893'te tanımlandı. Her iki apendaj ya da bir apendajın bir kısmı ile diğer apendajın tamamı büyük arterin aynı tarafında yerleşmiştir. Hemen tamamı kompleks konjenital kalp hastalıkları ile birliktelik göstermektedir. Sol taraflı jukstapozisyon daha yaygındır. Transpoze tip triküspit atrezisi ve büyük arterlerin transpozisyonu(BAT), apendaj jukstapozisyonu ile birlikte en sık görülen iki patolojidir.
YÖNTEM: 2012-2021 yılları arasında AAJ tanısı konan hastalar retrospektif olarak tarandı. Hastaların demografik verileri, kardiyak patolojieri, ekokardiyografileri, tomografi sonuçları ve ameliyat notları kaydedildi. Bu çalışmada, AAJ'lerin cerrahi üzerine etkisinin araştırılmasını amaçladık.
BULGULAR: Toplamda 25 hastanın 19'u erkek (%76), 6'sı (%24) kızdı. 25 hastanın 20'sinde(%80)sol AAJ mevcuttu. %92 hasta levokardik ve D-loop idi Sağ AAJ'ı olan 5 hastada situs solitus ve atriyoventriküler bağlantı konkordandı. 2 hastada çift çıkışlı sağ ventrikül(ÇÇSV),1 hastada BAT, 1 hastada Fallot tetralojisi (TOF), 1 hastada ise ventriküler septal defekt(VSD) vardı.
Sol AAJ'si olan 20 hastanın 13'ü tek ventrikül patolojisindeydi. 12 hastanın ventriküloarteryel bağlantısı diskordandı ve bu hastaların 5'inde AV kapak atrezisi mevcuttu.
25 hastanın 1 tanesine sağ AAJ-koroner anomali nedeniyle total koreksiyon yapılamadı ve operasyon sırasında santral şant yapılmasına karar verildi. Sol AAJ 'si olan bir diğer hastada ise, operasyon için apendajın yerinin düzeltilmesi gerekti.
SONUÇ: Çalışmamızda, oldukça nadir görülen bu anomalinin neredeyse tamamının büyük arterlerin malpozisyonu ve kompleks konjenital kalp hastalığı ile birlikte olduğu görüldü. Literatüre benzer şekilde biz de çalışmamızda sol AAJ 'lerin daha sık olduğunu saptadık. Ayrıca nadir görülen bu anomali, operasyon tipini ve seyrini değiştirebileceğinden preoperatif noninvazif görüntüleme teknikleri ile tanı konulması oldukça önem arz etmektedir.

Anahtar Kelimeler: atriyal apendajların jukstapozisyonu, cerrahi, ekokardiyografi

Resim1

Sag atrial appendajin solda juxtapozisyonu

Resim2

Solda juxtapozisyon BT goruntuleme

Resim3

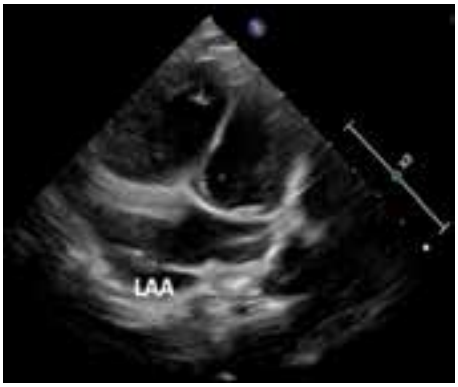

EP-116

Çocuk, Adolesan ve Genç Yetişkinlerde Begraft Aort Stentiyle Aort Koarktasyonu Tedavisinin Erken Sonuçları

Ahmet Vedat Kavurt, İbrahim Ece, Denizhan Bağrul, Seçil Sayın, Nevin Özdemiroğlu, Hazım Alper Gürsu, İbrahim İlker Çetin
Ankara Şehir Hastanesi, Çocuk Kardiyoloji Kliniği, Ankara, Türkiye

Giriş ve Amaç: Stent anjiyoplasti, 1990'larda kullanıma sunulmasından bu yana çocuklar, ergenler ve yetişkinlerde doğal ve tekrarlayan aort koarktasyonunun (AK) tedavisi için tercih edilen bir yöntem olmuştur. Hem çıplak hem de kaplı stentlerin koarktasyon tedavisinde güvenli ve etkili olduğu gösterilmiştir. Ancak aort duvarı komplikasyon riskinin yüksek olduğu (Turner sendromu gibi), eşlik eden anevrizmaların eşlik ettiği AK ve aort atrezisinin eşlik ettiği koarktasyon gibi durumlarda aort rüptürü, diseksiyonu ve anevrizma oluşumunu önlemek için kaplı stent tercih edilir.
*Begraft*Aortik stenti (*Bentley Innomed, Hechingen, Almanya*), adolesan veya yetişkin hastalarda AK'nun endovasküler tedavisinde kullanım için Kasım 2016'da CE işareti onayı almıştır.
Bu çalışmada merkezimizde *Begraft* aort stenti ile AK'nun tedavisi deneyimlerimizi ve erken sonuçlarımızı bildirmeyi amaçladık.
Yöntem: Bu çalışma Temmuz 2020 ile Kasım 2021 arasında AK'da implante edilmiş 11 *Begraft* aortik stentinin tek merkezli geriye dönük analizidir.
Bulgular: Aort Koarktasyonu olan 11 hastaya (10 erkek ve 1 kadın) 11 *Begraft* aortik stent yerleştirildi. Ortanca yaş 13,7 yıl *Çeyrekler Arası Aralık (ÇAA) 12-16 yıl* ve ortanca ağırlık 43 kg (ÇAA 35-62 kg) idi. Sekiz hastada (%73) doğal AK, üçünde rekoarktasyon vardı (Bir hastada ameliyat sonrası, birinde önceki AK stentlemesi ve bir hastada balon anjiyoplasti). Tüm hastalarda başarılı bir şekilde implante edilen stentlerin çap ve uzunlukları dört hastada 12/29 mm, üç hastada 12/39 mm, iki hastada 14/29 mm, bir hastada 14/39 mm, bir hastada 14/ 49 mm. Altı hastada stentler ilk balonla tamamen açıldıktan sonra stent uçlarının aort duvarını tam kavrayabilmesi için 1-3 mm daha büyük balonlar ile stentlere redilastasyon uygulandı. Stentin taşınmasında 9 ila 12 Fr arasındaki Mullins uzun kılıflar kullanıldı. Floroskopi ve işlem sürelerinin ortanca değerleri sırasıyla 18 dakika (ÇAA 15–25 dakika) ve 60 dakika (ÇAA 50–67 dakika) idi. Stentlerin son uzunluklarının yüzde kısalmasının ortanca değeri %13 idi (ÇAA %11-16). İşlem sonrası koarktasyonun en dar kısmının ortanca çapı 5,5'ten (ÇAA 3,5–8,5 mm) 13 mm'ye (ÇAA 10,5–14 mm) yükseldi. Kateter ile elde edilen sistolik basınç gradyenti, stent yerleştirilmesinden sonra ortanca 23 mm Hg'den (ÇAA 16–37 mmHg) 3 mm Hg'ye (ÇAA 1–5 mmHg) düştü (Tablo 1). Ortanca takip süresi 5 aydı (ÇAA 2-12 ay). Takipte sadece bir hastada (%9) redilatasyon gerektiren stent daralması vardı. İki hasta işlem sonrası devam eden sistemik hipertansiyon için antihipertansif ilaç kullanmaya devam etmektedir.
Sonuç: Bu çalışmanın sonuçları *Begraft* aort stentinin çocukluktan genç erişkinliğe kadar kısa süreli takipte AK'nun endovasküler tedavisinde güvenli ve etkili olduğunu düşündürmektedir. *Begraft* stentlerde de gerekli durumlarda işlem sırasında yapılan ikinci balon ile redilastayonun da güvenli olduğu görülmektedir. *Begraft* aort stenti, diğer kaplı stentlere kıyasla daha küçük bir uzun kılıf gerektirmesi ve düşük bir profile sahip olması ile özellikle çocuklarda avantajlı bir seçenek olabilir. Ancak daha fazla hasta sayısı ile orta-uzun dönem takibi içeren çalışmalara ihtiyaç vardır.

Anahtar Kelimeler: Aort koarktasyonu, {Begraft}, kaplı stent

Figür

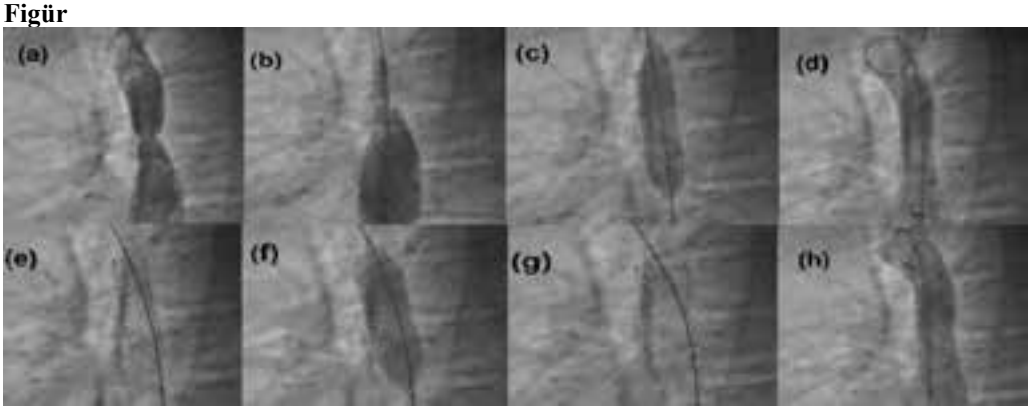

Beş numaralı hastanın adım adım Begraft stent yerleştirilmesinin sol tam lateral pozisyonda anjiografik görüntüleri. Aortogram, sol subklavyen arterin orijininin distalindeki koarktasyonu göstermektedir (a). Stentin uygun konumda olduğunu doğrulaamak için uzun kılıfın yan kolundan kontrast madde enjeksiyonu (b). Stentin (12 mm /39 mm) tam konumu doğrulanduıktan sonra stentin balon ile yerleştirilmesi (c). Stentin yerleştirilmesinden sonraki aortogram gösterilmektedir (d). Stentin ikinci balondan önceki görünümü (e). Stent, bir Z-MED II balon kateter (15 x 40 mm) ile yeniden genişletildi (f). Stentin son konumu (g) ve son aortogram (h) gösterilmektedir.

Tablo 1. BeGraft aort stentiyle tedavi edilen hastaların demografik özellikleri ve işlem detayları

Hasta	Cinsiyet	Yaş (yıl)	Ağırlık (kg)	Tanı	Fluoroskopi zamanı	İşlem zamanı (dakika)	Stentin yüksüz olduğu balon çapı / Stentin uzunluğu (mm)	Radiatasyon balon çapı	Uzun kılıf çapı (French)	Stent kısaltma oranı (%)	En yüksek sistolik basınç gradyanı (mmHG)		Koarktasyon en dar çapı (mm)	
											pre	post	pre	post
1	erkek	12	43	Doğal AK	25	50	14/39	-	12	12	16	1	9	14,5
2	erkek	13,7	53	Rekküren AK (post-balon angiyopasi)	20	67	14/29	16	12	16	15	0	8,5	14
3	erkek	11,3	35	Doğal AK	18	60	12/29	14	10	18	37	5	5,5	13
4	erkek	13	34	Rekküren AK (post-op)	14	40	14/29	-	12	15	20	0	8	13,5
5	erkek	16	96	Doğal AK	25	70	12/39	15	10	11	23	3	6,5	10
6	erkek	11	39	Doğal AK	11	56	12/39	-	10	11	35	7	2,5	10
7*	erkek	22	68	Rekküren AK (post-stentleme)	17	55	14/49	15	12	18	15	8	11	14
8	erkek	13	37	Doğal AK	37	70	12/39	-	9	13	30	2	2	11
9	erkek	17,9	62	Doğal AK	15	60	12/39	14	10	15	38	2	5	13,5
10	kızlar	12,7	35	Doğal AK	16	45	12/29	-	9	13	22	3	3,5	10,5
11	erkek	15	53	Doğal AK	18	67	12/29	14	10	10	42	5	3,5	11,3

EP-117

Pediatrik Aritmojenik Kardiyomiyopati (ARVD) İlişkili Kalp Yetersizliğinde Sakubitril/Valsartan Tedavisi

Bahar Çaran, Sezen Ugan Atik, Doğan Çağrı Tanrıverdi, Hacer Kamalı, Mehtap Çiftçi, Alper Güzeltaş, Yakup Ergül
Sağlık Bilimleri Üniversitesi, Mehmet Akif Ersoy Göğüs, Kalp ve Damar Cerrahisi Eğitim ve Araştırma Hastanesi, Pediatrik Kardiyoloji Ana bilim Dalı, İstanbul

GİRİŞ-AMAÇ: Sakubitril/valsartan anjiyotensin reseptörü-neprisilin inhibitörü olarak adlandırılan ilaç sınıfında onaylanan ilk ajandır. İlacın kullanımı, NYHA sınıf 2, 3 veya 4 ile düşük ejeksiyon fraksiyonu olan kalp yetmezlikli hastalarda FDA tarafından onaylanmıştır. ACE-i, ARB ve ARNI ilaçlar, kronik kalp yetmezlikli semptomatik hastalarda mortalite ve morbiditeyi azaltmak için sınıf 1 endikasyon olarak önerilmektedir. Fakat sakubitril/valsartan kullanımı ile çocuk yaş grubunda yeterli veri bulunmamaktadır. Bu çalışmada ARVD ile takip edilen hastalarda sakubitril/valsartan kullanımı ile ilgili deneyimlerimizi paylaşmak istedik.
YÖNTEM: Çalışmamıza Ocak 2020-Aralık 2021 tarihleri arasında ARVD tanısı alıp, sakubitril/valsartan tedavisi başlanan hastaları dahil ettik. B-bloker ve ACE-i tedavisine rağmen semptomatik ve sağ ventrikül ejeksiyon fraksiyonu <%35 olan ARVD hastalarına sakubitril/valsartan tedavisi başlandı. Tedavi başlangıcında tüm hastalara renal fonksiyon tetkikleri, elektrolitler ile Pro-BNP bakılıp, 6 dakika yürüme testi yapıldı. İlacı tolere edebilen hastalarda ilaç dozu kademeli olarak artırıldı. Çalışma sırasında her kontrolde ekokardiyografi, 6 dakika yürüme testi yapılıp, hemogram, renal fonksiyon tetkikleri, elektrolitler ve Pro-BNP bakıldı.
BULGULAR: Toplam 6 ARVD hastasına sakubitril/valsartan tedavisi başlandı ve 6 ay boyunca takibi yapıldı. Hastaların 4 tanesi erkek, 2 tanesi ise kızdı ve ortalama yaş 8.4 yıldı. Ortalama RV ejeksiyon fraksiyonu %21, LV ejeksiyon fraksiyonu ise %35 idi. Pro-BNP değerleri 11370'ten 4380'e kadar önemli derecede azaldı. 6 dk yürüme sürelerinin 240 metreden 376 metreye kadar arttığı görüldü. Efor kapasitelerinin önemli derecede arttığı görüldü. Çalışma sırasında herhangi bir yan etki görülmedi.
SONUÇ: Sakubitril/valsartan tedavisi, ARVD hastalarında klinik semptomların gerilemesinde ve kalp yetmezliğine bağlı hastane yatışlarının azaltılmasında etkili ve güvenli olabilir.

Anahtar Kelimeler: Aritmojenik kardiyomiyopati(ARVD), kalp yetmezliği, sakubitril, valsartan, pediatri

EP-118
Küçük boyutlu Biointegral kondüitlerde erken dejenerasyon

Baran Sevket Ugurlu[1], Mustafa Kır[2]
[1]Dokuz Eylül Üniversitesi, Kalp Damar Cerrahisi Ana Bilim Dalı, İzmir
[2]Dokuz Eylül Üniversitesi, Çocuk Kardiyolojisi Bilim Dalı, İzmir

2019-2021 yılları arasında 8 olguda implante edilen 15 ve 17 mm "Biointegral Biopulmonic" kondüitlerin 5'inde 1 yıl içinde restenoz gelişmiş, 3'ünde reoperasyon yapılmıştır. Söz konusu kondüitlerin kullanımı ile ilgili deneyimi paylaşmak amacıyla sunum planlamıştır.
Haziran 2019- Mart 2021 tarihleri arasında 8 (4 kız-4erkek) VSD- pulmoner atrezi olgusunda bu kondüit kullanılarak tam düzeltme ameliyatı yapılmıştır (mediyan yaş 29 ay). Olguların tamamında yenidoğan döneminde şant ameliyatı öyküsü vardır.
Olguların tamamı seri ekokardiyografi ile izlenmiş ve 5 olguda (%62,5) ortalama 7,82 ay sonra anlamlı restenoz geliştiği gözlenmiştir. BT anjiyografi ve kardiyak kateterizasyon ile restenoz olduğu kesinleşen olguların 3'ü tam düzeltme ameliyatından ortalama 17 ay sonra reoperasyona alınmış, kondüit genişletilmiş ve pulmoner kapak reimplantasyonu yapılmıştır.
Sağ ventrikül pulmoner arter kapaklı kondüitlerde bovine internal juguler ven graftlerine alternatifi olarak kullanılan küçük boyutlu Biointegral kondüitlerde seri ekokardiyografi incelemeleri ile başlangıçta normal olan gradientlerin aylar içinde hızla yükselmesi dikkat çekicidir. Söz konusu yükselmeyi çocukta olan biyolojik büyüme ile açıklamak mümkün değildir ve reoperasyon bulguları graft erken dejenerasyonunu desteklemektedir. Ülkemizde yaygın kullanıma giren bu graftlerin yakın izlenmesi gerektiği ve mümkünse küçük boylarının kullanımından kaçınılması gerektiğini düşünüyoruz.

Anahtar Kelimeler: pulmoner konduit, restenoz, reoperasyon

15mm kondüit

15mm konduit postoperatif resmi

Postoperatif 10. ay BT angio

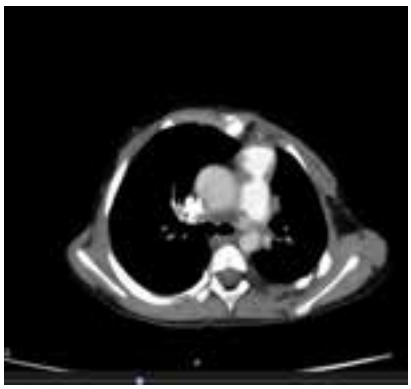

Aynı olguda belirgin daralma BT angio

Postoperatif erken BT angio

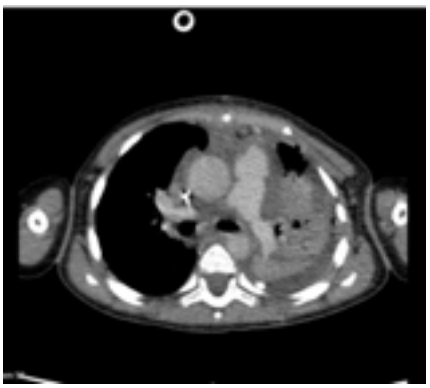

Erken dönemde hafif daralma

olgular

cins	Konduit yaşı (ay)	konduit boyu	Postoperatif restenoz gelişme süresi	Reoperasyon yaşı
K	23	17mm	8.ay	34.ay
K	29	15mm	6.ay	49.ay
E	28	15mm	12.ay	49.ay
E	25	17mm	6.ay	-
K	27	17mm	7.ay	-
E	36	15mm	ORTA DARLIK 15.AY	-
K	59	17mm	DUSUK GRADIENT	-
K	46	17mm	DUSUK GRADIENT	-

biointergral

Biointegral Biopulmonic pulmoner kondüit

EP-119

Neonatal Sepsiste kardiyak fonksiyonların değerlendirilmesinde Doku Doppler Ekokardiyografi: Ne sağlar?

Meral Ören[1], Şeyma Kayalı[2], Belma Saygılı Karagöl[4], Ayhan Kılıç[3]
[1]Sağlık Bilimleri Üniversitesi, Gülhane Eğitim Ve Araştırma Hastanesi, Pediatri, Ankara, Türkiye
[2]Sağlık Bilimleri Üniversitesi,İstanbul Dr Siyami Ersek Göğüs Kalp Ve Damar Cerrahisi Eğitim Ve Araştırma Hastanesi, Çocuk Kardiyoloji, İstanbul, Türkiye
[3]Sağlık Bilimleri Üniversitesi, Gülhane Eğitim Ve Araştırma Hastanesi, Çocuk Kardiyoloji, Ankara, Türkiye
[4]Sağlık Bilimleri Üniversitesi, Gülhane Eğitim Ve Araştırma Hastanesi, Neonatoloji, Ankara, Türkiye

Sepsis, enfeksiyona yanıt olarak gelişen sistemik inflamatuar yanıt sendromudur. Bu süreçte enfeksiyona karşı konakçının geliştirdiği uygunsuz yanıt ve sonrasında gelişen hayatı tehdit eden organ fonksiyon bozukluğu izlenmektedir. Etkilenen temel sistemlerden biri de kardiyovasküler sistemdir. Yenidoğan miyokardının bilinen rijid yapısı ve kompliyans azlığı gibi fizyolojik farklılıkların da katkısı ile sepsiste, özellikle atım hacmi ve kardiyak kontraktilite önemli derecede etkilenmekte, doku oksijenasyonunu bozulmakta ve prognozu etkilemektedir. Bu nedenle, mevcut çalışmada erken dönemde konvansiyonel ve doku Doppler ekokardiyografi ile neonatal kardiyak fonksiyonları değerlendirmeyi amaçladık.
MATERYAL-METOD: Yenidoğan yoğun bakım kliniğinde CRP ve IL-6 yüksekliği ile sepsis tanısı alan 30 bebek ve 30 sağlıklı yenidoğan kontrol grubu olarak çalışmaya alındı. Hastaların sepsis tanısı aldıkları ilk 24 saat içinde yapılan ekokardiyografi verileri değerlendirildi.
BULGULAR: Her iki grup arasında, konvansiyonel ekokardiyografi ile elde edilen ejeksiyon fraksiyonu (EF), kısalma fraksiyonu (KF), mitral E ve A değerleri arasında istatiksel anlamlı farklılık saptanmadı. Çalışma ve kontrol grubunda, doku Doppler ekokardiyografi ile elde edilen, izovolemik kontraksiyon zamanı (IVCT) ve izovolemik relaksasyon zamanı (IVRT) parametreleri değerlendirildiğinde, IVCT ortalama değerleri sırası ile (60,76±7,97) ve (46,10±7,44) ($p<0,001$), IVRT ortalama değerleri sırası ile (72,80±9,29) ve (50,96±5,22) ($p<0,001$) bulunmuş olup hem IVCT hem de IVRT arasındaki fark istatistiksel olarak anlamlıdır. Sol ventrikül miyokard performans indeksi (LV MPİ) ortalama değerleri çalışma grubu (0,76±0,12), kontrol grubu (0,49±0,05) saptanmış ve LV MPİ değer ortalamaları farkı istatistiksel olarak anlamlı bulunmuştur. ($P<0,001$).
TARTIŞMA: Sepsiste izlenen mevcut hemodinamik değişiklikler ve miyokardiyal disfonksiyonu saptamada altın standart yöntem ekokardiyografidir.Bununla birlikte, Doku Doppler ekokardiyografi, miyokarda ait hızların değerlendirilmesi ile kalbin sistolik ve diyastolik fonksiyonlarının lokal veya bir bütün olarak değerlendirilmesini sağlar. Neonatal sepsis, diastolik disfonksiyon ile ilişkilidir ve sistolik disfonksiyona göre daha erken başlar. Doku Doppler ekokardiyografi, neonatal sepsiste, diyastolik disfonksiyonun erken tanısında faydalı olabileceği düşünülmektedir.

Anahtar Kelimeler: Neonatal sepsis, kardiyak fonksiyon, doku Doppler ekokardiyografi

EP-120

Romatizmal Kalp hastalığı olan çocuklarda gizli miyokardiyal etkilenmeyi göstermede strain ve strain rate ekokardiyografinin yeri:

Hüseyin Ilgın Bal[1], Şeyma Kayalı[2], İrem Türkyılmaz[3], Ayhan Kılıç[3]
[1]Sağlık Bilimleri Üniversitesi, Gülhane Eğitim Ve Araştırma Hastanesi, Pediatri, Ankara, Türkiye
[2]Sağlık Bilimleri Üniversitesi,İstanbul Dr Siyami Ersek Göğüs Kalp Ve Damar Cerrahisi Eğitim Ve Araştırma Hastanesi, Çocuk Kardiyoloji, İstanbul, Türkiye
[3]Sağlık Bilimleri Üniversitesi, Gülhane Eğitim Ve Araştırma Hastanesi, Çocuk Kardiyoloji, Ankara, Türkiye

Romatizmal kalp hastalığı (RKH), gelişmekte olan ülkelerde, edinilmiş kalp hastalığının en yaygın nedenidir ve hala ciddi bir halk sağlığı sorunudur. RKH gelişimi, kardiyak tutulumu olan akut romatizmal ateş (ARA) atağından kaynaklanır. Bununla birlikte, RKH vakalarının neredeyse % 50'sinde karditin sessiz ilerlemesi nedeniyle ARA öyküsü yoktur ve subklinik (latent) RKH olarak adlandırılır. Bu olgularda, karditin sessiz seyretmesi, tipik semptomların olmayışı ve kardiyak fonksiyonları değerlendirmek için kullanılan klasik ekokardiyografik ölçümlerin normal sınırlarda bulunabilmesi yeni ekokardiyografik metodlara ve parametrelere gereksinim göstermiştir.Çalışmamızın amacı, subklinik RKH tespit edilen çocuklarda, kardiyak fonksiyonların değerlendirilmesi ve gizli miyokardiyal etkilenmeyi değerlendirmede, gerilme ve gerilme hızı ekokardiyografinin önemini göstermektir.

Materyal – METOD: Kardiyovasküler yönden asemptomatik olan ve ARA öyküsü bulunmayan ancak farklı nedenlerle yapılan ekokardiyografik incelemede, Dünya Kalp Federasyonu kılavuzuna göre kesin veya olası romatizmal kapak hastalığı tespit edilen 22 hasta ve 20 sağlıklı çocuk çalışma grubunu oluşturdu. Hasta ve kontrol grubunun yaş ortalamaları sırasıyla 14,1±2,7 yıl ve 13,7±2,3 yıl idi. Hastaların sol ventrikül bölgesel miyokard fonksiyonlarını değerlendirmek amacıyla doku Doppler ekokardiyografi(DDE) ve "strain ve strain rate" ekokardiyografik parametreleri kontrol grubuyla karşılaştırıldı.

BULGULAR: İki grup arasında ejeksiyon fraksyonu ve kısalma fraksiyonu arasında istatiksel anlamlı anlamlı farklılık bulunmadı. Subklinik RKH'lı hastalarda kontrol grubuna kıyasla; DDE değerlerine göre E′ değerleri kontrol grubuna göre düşük bulundu (P<0,05).Miyokard performans indeksi değerlerinin hasta grubunda anlamlı arttığı tespit edildi.

Global longitidunal strain ve strain rate değerlerinin hasta grubunda anlamlı düşük olduğu görüldü (P<0,01).Takip süresi arttıkça longitidunal strain değerinde anlamlı azalma olduğu tespit edildi.

TARTIŞMA: Subklinik RKH 'lı hastalarda konvansiyonel ekokardiyografi ile belirgin miyokardiyal tutulum görülmezken DDE ve strain ekokardiyografi ile sistolik ve diastolik disfonksiyon olduğu saptandı. Sistolik ve diyastolik fonksiyonlardaki bu değişiklikler hastalık süresiyle ilişkili gözlenmektedir.

Anahtar Kelimeler: Romatizmal Kalp Hastalığı, strain ekokardiyografi, miyokardiyal disfonksiyon, çocuk

EP-121
Tricho-Rhino-Phalangeal Sendrom Tip I (Trps I)'de kardiyak bulgular

Cemil Cihad Kurt[1], Tamer Yoldaş[1], Mehmet Burhan Oflaz[2], Senem Özgür[1]
[1]Sağlık Bilimleri Üniversitesi, Dr. Sami Ulus Kadın Doğum Çocuk Sağlığı ve Hastalıkları Eğitim ve Araştırma Hastanesi, Çocuk Kardiyoloji Bölümü, Ankara
[2]Necmettin Erbakan Üniversitesi, Meram Tıp Fakültesi, Çocuk Sağlığı Ve Hastalıkları Anabilim Dalı, Çocuk Kardiyoloji Bölümü, Konya

Giriş: Tricho-rhino-phalangeal sendrom tip 1 (TRPS 1), nadir görülen, 8q23.3 delesyonu nedeniyle oluşan multisistemik otozomal dominant kalıtım gösteren genetik bir bozukluktur. Sıklıkla kraniyofasiyal ve iskelet anormallikleri ile ortaya çıkar.(1) Olgumuzda olduğu gibi, literatürde mitral valve prolapsusu ile birlikteliği de tanımlanmıştır. Bu olgumuzda bilinen TRP 1 sendromu olan hastanın kardiyak bulguları incelenecektir.
Olgu: TRP-1 sendromu nedeniyle dış merkezde takipli olan 16 yaş kız hastanın, yaklaşık 6 aydır giderek artan eforla çabuk yorulma, nefes darlığı ve çarpıntı şikayetleri bulunmaktaydı. Ekokardiyografik incelemesinde, sol ventrikül dilatasyonu, bileaflet mitral valve prolapsusu ve 2-3. derece mitral yetmezliği olduğu görüldü. Holter incelemesinde kardiyomiyopati zeminine bağlı olarak sinüs ritmi sırasında QRS voltajlarının V5-V6'da nispeten baskılı olduğu, QRS süresinin uzadığı(120msn) ve QRS fragmentasyonunun bulunduğu izlendi. 2 ayrı morfolojide (RBBB-süperior aks ve LBBB-inferior aks) VES'lerinin olduğu, en hızlı yerinde 170 atım/dk monomorfik couplet ve 140 atım/dk polimorfik coupletları bulunmaktaydı.(Şekil 1-A) Hastanın kardiyak MR'ında; sol ventrikül dilatasyonu, mitral annüler disjunction, sol ventrikül sistolik ve hafif diyastolik disfonksiyon(sol ventrikül EF %37), grade 1-2 mitral yetmezlik görüldü.(şekil 1-B) Koronerleri normal boyut ve seyirde idi. Hastada mevcut bulgularla TRP sendromu ile ilişkili mitral kapak anomalisine sekonder sol ventrikülde dilatasyon ve kardiyomiyopati düşünüldü. VES'lerin de kardiyomiyopati zemininde gelişmiş olduğu düşünüldü. Hastanın aritmisine yönelik propronalol ve flecainide başlandı. Tedavi sonrası Holterinde VES'lerinin azaldığı couplet, VT atağının olmadığı görüldü. Hastanın polimorfik VT ataklarının olması, sol ventrikülünde non-iskemik dilate kardiyomiyopatinin eşlik etmesi ve literatürde de bildirilen ani ölüm riski nedeni nedeniyle hastaya ICD implantasyonu önerildi.
Tartışma- Sonuç: TRP 1 sendromu kardiyak etkileri ile ilgili literatürdeki bulgular olgu sunumları ile sınırlıdır. 1 hastada 44 yaşında ani kardiyak arrest öyküsü ve non-iskemik kardiyomiyopati bildirmiştir. (2) Üç farklı olguda da mitral kapak prolapsusu ile TRP sendromu birlikteliğinden bahsedilmiştir.(3,4,5) Olgumuzda ise sol ventrikül dilatasyonu, dilate kardiyomiyopati ve ventriküler aritmi bulunmaktaydı. TRP sendromu ile ilişkili olabilen bu bulgular ani kardiyak ölüm riskini arttırması ve gelişebilecek komplikasyonlar açısından yakın takip gerektirmektedir. MVP ve dilate kardiyomiyopati TRP sendromunun bir parçası olabilmesi açısından, TRP sendromu nedeniyle takip edilen hastalarda dikkatli bir şekilde araştırılmalıdır.

Anahtar Kelimeler: Mitral annüler disjunction, polimorfik, Tricho-Rhino-Phalangeal, VES

Şekil 1 A-holter incelemesinde polimorfik cuplet ve VES

Şekil 1 A-holter incelemesinde polimorfik cuplet ve VES

Şekil 1 B-Kardiyak MR'da mitral annuler disjunction bulgusu, AMV;anterior mitral valve, PMV; posterior mitral valve, MA; mitral annulıs

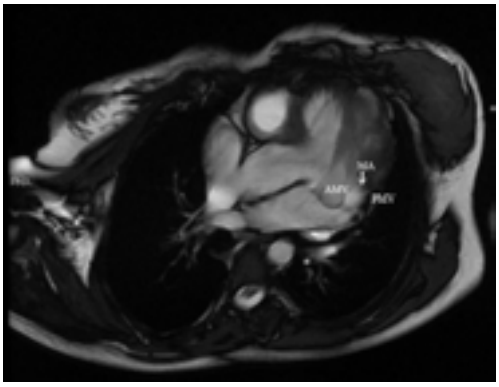

Şekil 1 B- Kardiyak MR'da mitral annuler disjunction bulgusu, AMV;anterior mitral valve, PMV; posterior mitral valve, MA; mitral annulıs

EP-122
Sağ ventrikülde basıya neden olan asemptomatik konjenital perikardail band olgusu

Eviç Zeynep Başar[1], Hüseyin Salih Güngör[1], Gökmen Akgün[2], Emre Usta[1], Kadir Babaoğlu[1]
[1]Kocaeli Üniversitesi Tıp Fakültesi, Çocuk Kardiyoloji Bilim Dalı, Kocaeli
[2]Darıca Farabi Eğitim ve Araştırma Hastanesi, Çocuk Kardiyoloji Kliniği, Kocaeli

GİRİŞ-AMAÇ: Perikardın konjenital anomalileri olan perikardiyal divertikül, perikardiyal kist ve kısmi veya tamamen perikard yokluğu oldukça nadir görülen defektlerdir. Hastaların büyük kısmı asemptomatiktir ve tesadüfen saptanır. Perikardiyal band ise konstrüktif perikardit seyrinde veya cerrahi tedavisi olan parsiyel perikardiyektomi sonrasında gelişebilen ve ventrikülde kum saati görünümüne neden olan edinsel bir perikard defekti olarak bildirilmiştir. Bu vaka taktimi ile, perikardiektomi veya konstriktif perikardit öyküsü olmadan, perikardiyal bant nedeniyle sağ ventrikül basısı samptanan çok nadir bir vakayı sunuyoruz.
OLGU: On beş yaşında daha önceden sağlıklı olan kız hasta over kist rüptürü nedeni ile acil operasyona operasyon sonrası ikinci gün izlemde bradikardi saptanması nedeni ile kliniğimize yönlendirildi. Hastanın büyüme gelişmesi normaldi. Öz geçmişte kronik hastalık, geçirilmiş perikard cerrahisi, konstruktif perikardit öyküsü yoktu. Hastanın fizik muayenesinde kalp tepe atımı 55/dk saptandı. Ekokardiyografik değerlendirmesinde; kalp boşlukları normal sınırdaydı, ejeksiyon fraksiyonu %70 ve ortalama pulmoner arter basıncı 10 mmHg ölçüldü. Sağ ventrikül serbest duvarında orta seviyede ventrikül kavitesine doğru bası oluşturan perikardial band izlendi (Şekil 1). Basıya bağlı sağ ventrikül çıkım yolunda darlık yoktu. Pulsed wave ve doku Doppler ile sağ ve sol ventrikülde diyastolik fonksiyonları normal sınırlarda izlendi. Bilgisayarlı tomografi incelemesinde perikard kalın ve parlak değildi, sağ ventrikül ortasına perikarttan uzanan band izlenimi olduğu ve band yapısının üst kısmında anevrizmatik dilatasyon geliştiği görüldü (Şekil 2). Büyüme ve gelişmesi normal olan, geçirilmiş perikard cerrahisi, tüberküloz, konstrüktif perikardit öyküsü olmayan hasta edinsel nedenler dışlanarak konjenital perikardiyal band tanısı ile izleme alındı. Hasta bir yıllık izlemde Asemptomatik olarak takip edilmektedir.
SONUÇ: Literatürde hemen tüm perikardiyal band olgularının konstrüktif perikardit ile ilişkili olduğu bildirilmektedir. Jung ve arkadaşları 2019 yılında ilk fetal dönemde tanı alan pericardial band vakasını bildirdi. Hastanın öyküsü ve yapılan tetekikleri konstrüktif perikardit tanısını desteklememektedir. Bu nedenle vaka adölesan yaş grubunda asemptomatik seyreden ilk konjenital perikardiyal band vakası olarak değerlendirilmiştir.

Anahtar Kelimeler: Konjenital Perikard anomalisi, Perikardial Band, Adölesan

Şekil 1

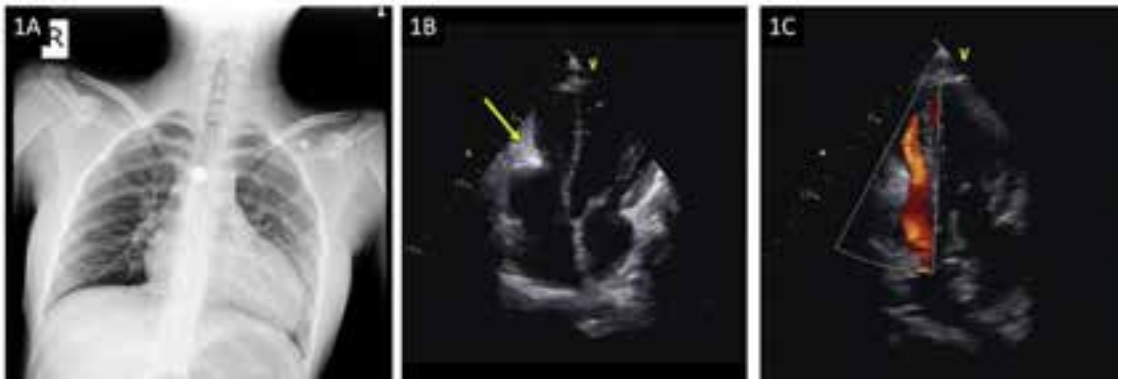

Şekil 1: (1A) Göğüs röntgeni- sağ posteroanterior görünümde perikardiyal kalsifikasyon yok. (1B-C) Transtorasik ekokardiyografi bulguları:sağ ventrikül orta seviyesinde eksternal kompresyona neden olan bant benzeri yapı gösteren 4 odacıklı kesiti.

Şekil 2

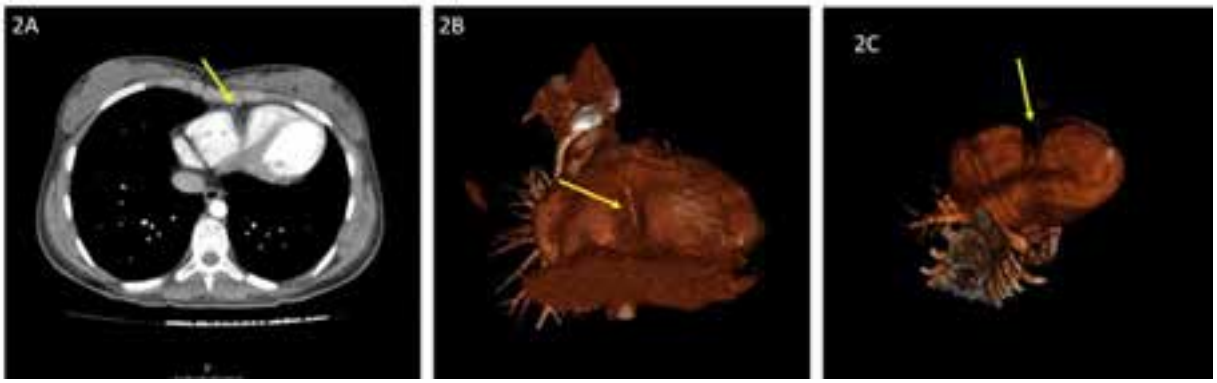

Şekil 2: (2A) Sağ ventrikül kompresyonuna neden olan perikardiyal bandı (sarı ok) gösteren kontrastlı bilgisayarlı tomografi incelemesi. (2B) Perikart bandını gösteren üç boyutlu kardiyak bilgisayarlı tomografi, (2C) sağ ventrikülün diyafragma yüzeyindeki çentiklere dikkat edin (sarı ok).

EP-123
Total Sistemik Venöz Dönüş Anomalisi Olan Nadir Bir Olgu

Berivan Subaşı[1], Ferhat Can Pişkin[2], Yasin Güzel[3], Anıl Atmış[4], Mustafa Kemal Avşar[3], Fadli Demir[4], Sevcan Erdem[4], Erol Hüseyin Aksungur[2], Nazan Özbarlas[4]
[1]Cengiz Gökçek Kadın Doğum ve Çocuk Hastanesi,Çocuk Kardiyoloji, Gaziantep
[2]Çukurova Üniversitesi Tıp Fakültesi,Radyoloji Ana Bilim Dalı,Adana
[3]Çukurova Üniversitesi Tıp Fakültesi Kalp ve Damar Cerrahisi Ana Bilim Dalı,Adana
[4]Çukurova Üniversitesi Tıp Fakültesi,Çocuk Kardiyoloji Bilim Dalı,Adana

GİRİŞ: Total sistemik venöz dönüş anomalisi süperiyor vena kava, inferiyor vena kava ve koroner sinüsün sol atriyuma drene olduğu nadir bir durumdur. Literatürde sadece olgu sunumları mevcuttur ve bu olgularda atriyoventriküler kanal defekti, VSD, ASD ve heterotaksi sendromları ile bir arada görülebildiği bildirilmiştir. Biz de burada total sistemik venöz dönüş anomalisi olan olgumuzu klinik özellikleri, ekokardiyografi ve bilgisayarlı tomografi (BT) bulguları ile sunmayı amaçladık.
OLGU: İntrauterin dönemde mezokardi, kardiyomegali, küçük midmuskuler VSD, persistan sol superior vena kava ve bradikardi nedeniyle takip edilen bebek doğum sonrası kalp hızı 85-90/dk olması sebebiyle yenidoğan yoğun bakımda izlendi. Postnatal ekokardiyografisinde mezokardi, midmuskuler küçük VSD mevcuttu. EKG 'sinde sinüs bradikardisi vardı ve birkaç gün sonra düzeldi. Saturasyonu %85 olan hastaya kontrast ekokardiyografi yapıldı ve enjeksiyon sonrası eş zamanlı olarak her iki atriyumda, ardından her iki ventrikülde kabarcıklar görüldü. Arteriyovenöz fistül olabileceği düşünülerek katater anjiyografi yapıldı, anjiyografide vena kava inferiyorun sol atriyumla bağlantılı olduğu, sol lob hepatik venlerin sol atriyuma diğer hepatik venlerin vena kava inferiyora açıldığı görüldü. Sistemik venleri daha ayrıntılı görüntüleyebilmek için çekilen bilgiayarlı tomografide kalp boyutları artmış, her iki atrium morfolojik olarak sol atrium özelliğinde, solda persistan sol süperior vena kava mevcut idi ve sağ süperiyor vena kava, sol persistan süperiyor vena kava ile inferiyor vena kava ayrı ayrı olarak sol atriyuma ve karaciğer sol lob hepatik veni ayrı olarak sol atriyuma drene oluyordu. Karaciğer orta hatta ve her iki üst kadrana doğru uzanıyordu. Dalak sol üst kadranda yerleşimli ve multilobüle idi. Her iki akciğer morfolojik sol akciğer ile uyumlu olup iki lobtan oluşmaktaydı. Sinüs venozus tespit edilmedi. Hasta ameliyat edilerek sistemik venöz dönüşler sağ atriyuma yönlendirildi.
TARTIŞMA: Total sistemik venöz dönüş anomalisi nadir görülen ve diğer doğuştan kalp hastalıklarına da eşlik edebilen bir hastalıktır. İzole olduğunda siyanoz en önemli bulgusudur ancak eşlik eden diğer konjenital kalp hastalıkları klinik bulguları belirlemektedir. Tanı koymakta ekokardiyografi ve kontrast ekokardiyografi önemli olmakla birlikte bilgisayarlı tomografi tanı ve tedavinin planlanmasında önemli katkı sunmaktadır. Çünkü total sistemik venöz dönüş anomalisinin çeşitli tipleri vardır ve sistemik venlerle beraber hepatik venlerin de tam olarak seyrinin belirlenmesi önemlidir. Zhang ve arkadaşları total sistemik venöz dönüş anomalisini İVK kesintisi olmayan tip 1 ve İVK kesintisi olan tip 2 şeklinde iki grupta sınıflamışlardır. Ancak Awasthy ve arkadaşları bu sınıflandırmayı yetersiz bularak yeni bir sınıflama önermişlerdir. Önerilen bu yeni sınıflamaya göre; tip 1'de İVK kesintisi yoktur ve İVK sol atriuma açılır, tip 2'de İVK kesintisi vardır, tip 3'de İVK aksesuar bir boşluğa (koroner sinüs gibi) drene olur, tip A'da hepatik venler sol atriuma ayrı ayrı olarak drene olur ve tip B'de hepatik venler diğer boşluklara drene olur. Bizim olgumuz bu sınıflamaya göre İVK sol atriuma drene olduğu için tip 1 ve sol hepatik ven ayrı olarak sol atriuma drene olduğu için tip A olarak sınıflandırılabilir. Tedavisindeki cerrahi seçenekler ise eşlik eden diğer kardiyak anomalilere göre belirlenmekte olup izole olduğu durumlarda sağ ventrikül büyüklüğünün yeterli olması halinde anormal venöz dönüşlerin sağ atriyuma yönlendirilmesi gerçekleştirilmektedir.
Sonuç olarak siyanozla başvuran hastalarda hastalarda total sistemik venöz dönüş anomalisi ayırıcı tanıda düşünülmesi gereken nadir bir siyanotik konjenital kalp hastalığıdır.

Anahtar Kelimeler: total sistemik venöz dönüş anomalisi, vena kava inferiyor, vena kava superiyor

Total sistemik venöz dönüş anomalisi bilgisayarlı tomografi görüntüsü

Koronal görüntüde karaciğer her iki üst kadran ve orta hatta yer almaktadır, dalak multilobüle konturlu izlenmektedir.

Total sistemik venöz dönüş anomalisi bilgisayarlı tomografi görüntüsü

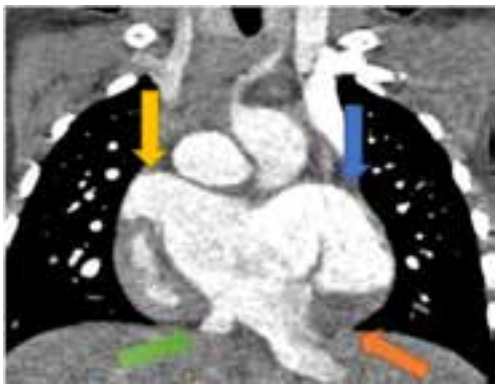

Koronal görüntüde her iki atriyum (mavi-sol ve sarı-sağ atrium) morfolojik sol atrium ile uyumlu olduğu görülmektedir. Ayrıca inferiyor vena kava (turuncu ok) ve sol hepatik ven (yeşil ok) ayrı ayrı sol atriyuma drene olmaktadır.

Total sistemik venöz dönüş anomalisi bilgisayarlı tomografi görüntüsü

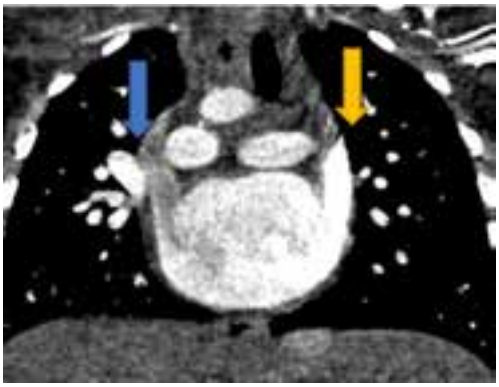

Sol atriyumun posterior kesiminin görüldüğü koronal görüntüde sağ süperior vena kava (mavi ok) ve sol persistan süperior vena kava (sarı ok) sol atriyuma ayrı ayrı drene olmaktadır.

Total sistemik venöz dönüş anomalisi katater anjiyografi görüntüsü

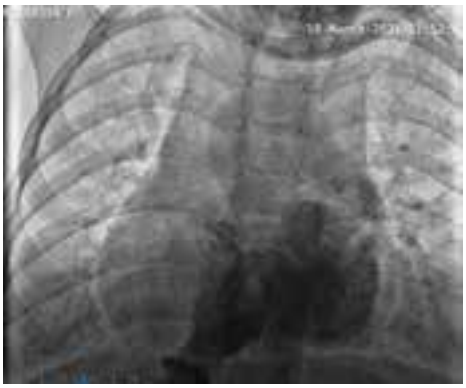

Vena kava inferiyorun kalple birleştiğii yere yapılan AP enjeksiyonda vena kava inferiyorun sol atriyumla bağlantılı olduğu görüldü.

EP-124

Yapısal kalp hastalığı olmaksızın kesintili inferior vena kava ile azigos/hemiazigos devamlığı olan hastaların prenatal ve postnatal değerlendirmesi

Kadir Babaoğlu[1], Emre Usta[1], Eviç Zeynep Başar[1], Gökmen Akgün[2], Yasemin Doğan[3]
[1]Kocaeli Üniversitesi Tıp Fakültesi, Çocuk Kardiyoloji Bilim Dalı, Kocaeli
[2]Darıca Farabi Eğitim ve Araştırma Hastanesi, Çocuk Kardiyoloji Kliniği, Kocaeli
[3]Kocaeli Üniversitesi Tıp Fakültesi, Perinatoloji Bilim Dalı, Kocaeli

Giriş-AMAÇ: Çalışmamızda yapısal kalp hastalığı olmaksızın, fetal dönemde inferior vena kavanın infrahepatik segmentinin kesintisi ve azigos/hemiazigot devamlılığı saptanan hastaların ekokardiyografik özelliklerini tanımlamak, viseral heterotaksi, izomerizm, ekstrakardiyak ve genetik anomaliler ile ilişkisini değerlendirmeği amaçladık.
YÖNTEM: Ocak 2011 ile Mayıs 2021 tarihleri arasında kliniğimizde değerlendirilen ve fetal kardiyak veri tabanımızda bulunan 7250 fetal ekokardiyografi incelemesinden IVC kesintisi teşhisi konan 36 fetüs değerlendirildi. Bu hastalardan yapısal kalp hastalığı olanlar çalışma dışı bırakılarak 14 vakada çalışmaya dahil edildi. Hastalara ait sevk endikasyonu, tanı anındaki gebelik yaşı, izomerizm ve viseral heterotaksi, kalp ritmi, genetik ve kalp dışı anormallikler değerlendirildi.
BULGULAR: Kesintili inferior vena kava (İVK) tanısı alan 36 fetüsün 14'ünde (%38.8) kardiyak anatomi normaldi. İzole kesintili İVK vakaları tüm fetal kardiyak muayenelerin %0,19'una (14/7250) ve tüm kardiyak anormalliklerin %1,5'ine (14/922) oluşturmaktaydı. Gebelerin yaşı 21 ile 38 (ortalama 30,5 yıl) arasında olup, ultrasonografik incelemede medyan gebelik yaşı 23 gebelik haftası (20-35 hafta) idi. Fetal ekokardiyografi için sevk endikasyonu tüm olgularda kesintili İVK idi. Altı hastada visseral anormallikler vardı. Üç fetüste atriyal apendiks morfolojisi net olarak izlendi, her iki apendiks de sol apendaj yapısındaydı. Dört fetusda hemiazygos persistan sol SVC'ye direne oluyordu. Biri hariç tüm fetüslerde kalp hızı 140-160 atım/dk arasındaydı. Bradiaritmili fetüste kalp bloğu saptanmadı ancak postnatal EKG'de atriyal ektopik ritim görüldü. Postnatal 4 aylık dönemde kalp hızı 100/dk'nın altına düşmedi ve kalp bloğu gelişmedi ancak atriyal ektopik ritmi devam etti. Altı fetüste eşlik eden kardiyak veya visseral anormallikler yoktu ve izole kesintili İVK olarak kabul edildi. Tüm fetüsler miadında, gebelik yaşına uygun doğum ağırlığı ile doğurtuldu. Doğumdaki ortalama gebelik yaşı 38.9±1.1 hafta idi. Tüm prenatal ultrasonografik özellikler ve tanı postnatal olarak doğrulandı. Doğum sonrası yapılan Holter EKG kayıtlarında diğer bebeklerde normal ritim saptandı. Median 19,4 aylık (12 ay-10 yaş arası) takipte tüm bebekler herhangi bir şikayeti olmadan iyi durumdalar.
SONUÇ: Son yıllarda yaygınlaşan fetal ekokardiyografik değerlendirme kesintili inferior vena kava konusunda farkındalığı arttırmıştır. Normal fetal değerlendirmede üst abdomende aortanın önünde ve sağında İVK izlenir. İnferior vena kavanın kesintili olduğu hastalarda ise abdomenin üst kısmının enine kesitinde yada dört boşluk görüntüsünde kalbin arkasında inen aorta komşuluğunda dilate azygos veni ile aortanın yan yana görünür ve 'çift damar işareti' olarak adlandırılır. Abdomenin koronal düzleminde, inen aortanın posteriorunda paralel seyreden azigos veni görülebilir (Şekil 1). Ayrıca üç damar trakea görüntüsü seviyesinde, süperior vena kavaya bağlanan dilate azigos rahatlıkla görülebilir. Sağ atriyuma dökülen İVK'nın parasagital seviyede gösterilememesi tanıyı doğrular. Sınırlı sayıda çalışma, eşlik eden yapısal kalp hastalığı olmaksızın kesintili İVK'ya odaklanmıştır. Çalışmamız, intrakardiyak yapısal anomalisi olmayan kesintili İVK vakalarının yarısının sol atrial izomerizm bulguları gösterdiğini ve vakaların neredeyse yarısının izole benign vasküler varyant olabileceğini göstermiştir. Bu nedenle, kesintili İVK 'nın prenatal tanısı kardiyak, situs ve viseral anomaliler için kapsamlı bir değerlendirmeye gerçekleştirilmelidir.

Anahtar Kelimeler: Kesintili inferior vena kava, Azigos devamlılığı, Fetal Tanı, Heterotaksi, Sol Atrial İzomerizm

Şekil 1

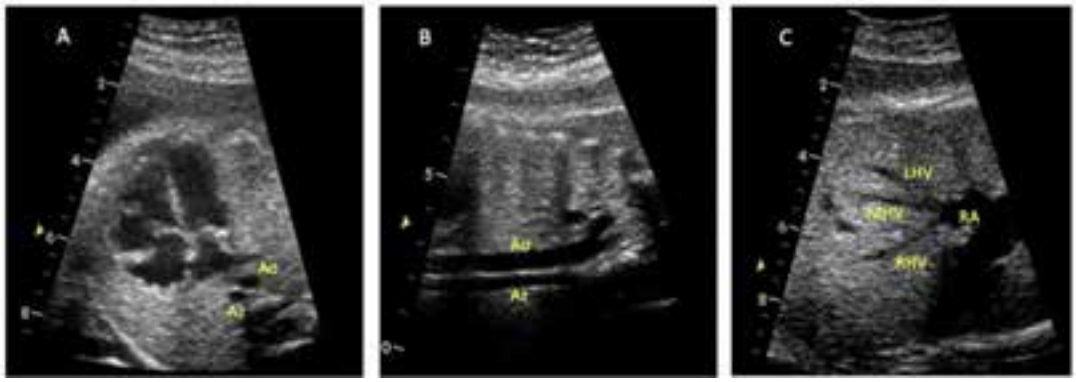

Şekil 1.(A) Aortun arkasında dilate azigot veni görülmekte (B) Sagital görünümde çift damar görüntüsü görülüyor, azigos ven paralel gidiyor ve inen torasik ve abdominal aortun arkasında uzanıyor. (C) Bu görüntü, tüm hepatik damarların doğrudan sağ atriyuma açıldığını göstermektedir. Ao, aort; Az, azigos; LHV, sol hepatik ven; MHV, orta hepatik ven; RA, sağ atriyum; RHV, sağ hepatik ven.

EP-125
Adolesan Bir Olguda Bromokriptin Tedavisi İle Düzelen Peripartum Kardiyomiyopati

Seçil Sayın[1], Ayşe Esin Kibar Gül[1], Denizhan Bağrul[1], Serhat Koca[1], İbrahim Ece[1], Ahmet Vedat Kavurt[1], Ümit Kervan[2], Halil Arslan[3]
[1]Ankara Şehir Hastanesi, Çocuk Kardiyoloji Kliniği, Ankara
[2]Ankara Şehir Hastanesi, Kalp Ve Damar Cerrahisi Kliniği, Ankara
[3]Ankara Şehir Hastanesi, Radyoloji Kliniği, Ankara

GİRİŞ-AMAÇ: Peripartum kardiyomiyopati (PPKMP) gebeliğin son aylarında veya erken postpartum dönemde ortaya çıkan nadir bir dilate kardiyomiyopati nedenidir. Klinik açıdan diğer kardiyomiyopati nedenlerini ve obstetrik komplikasyonları sıklıkla taklit edebilmekle birlikte PPKMP'nin ayırıcı tanısında transtorasik ekokardiyografi (TTE) ve/veya kardiyak MR tetkikleri yol göstericidir. Hipertansiyon, diyabetes mellitus, obezite, anemi, madde kötüye kullanımı, astım, tiroid disfonksiyonu, çoğul gebelik, preeklampsi ve eklampsi PPKMP'de en önemli risk faktörleridir. Prolaktin hormonu (16 kilodalton prolaktin) mikroRNA-146a üzerinden endotelyal apopitozisi indükleyerek ve kardiyomiyositlerin metabolik aktivitesini azaltarak PPKMP'de vasküler hasar ve kalp yetmezliğine yol açmaktadır. Dopamin reseptörü agonisti olan bromokriptinin, erişkin hastalarda prolaktinin kalp kası üzerindeki toksik etkisini azalttığı, standart kalp yetmezliği tedavisi ile birlikte ventrikül fonksiyonlarını iyileştirdiği gösterilmiştir. Bu yazıda adolesan bir olguda postpartum dönemde gelişen kardiyomiyopati ve tedavide bromokriptin kullanımı sunulmuştur.
OLGU: Gebelik döneminde hipertiroidi, hipertansiyon, polihidramnioz tanılarıyla takipli onyedi yaşındaki kız olgu, postpartum altıncı saatte nefes darlığı ve halsizlik şikayetleri ile başvurdu. Pulmoner tromboemboli yönünden çekilen Toraks BT tetkikinde perikardiyal effüzyon saptanması üzerine tarafımıza yönlendirilen hastanın öyküsünden ateş ve öksürük şikayetinin olmadığı, hipertroidi tablosunun propiltiyourasil tedavisi ile kontrol altında olduğu öğrenildi. Fizik incelemesinde oksijen saturasyonu düşüklüğü (Oda havasında SPO2 % 93), takipne, taşikardi, bilateral akciğer bazallerinde raller, apekste 2/6 pansistolik üfürüm, batında stria gravidarum ve alt ekstremitelerde gode bırakan 2 pozitif ödem saptandı. Elektrokardiyografisinde özellik yoktu. Telekardiyografide kardiyomegali, pulmoner ödem, plevral effüzyon, TTE'de sol ventrikül dilatasyonu, sistolik disfonksiyonu (Ejeksiyon fraksiyonu (EF): %43, kısalma fraksiyonu (KF): %22) ve anteroseptal bölgede hipokinezi, minimal perikardiyal effüzyon saptandı. Bu bulgulara ek olarak kardiyak MRG'de interventriküler septumda hafif kalınlaşma (Septum: 12.5 mm, Z skoru: +1.64) izlendi. Troponin, NT-proBNP değerleri, akut faz reaktanları, D-dimer, COVID-PCR ve COVID-antikor dahil olmak üzere tüm kan tetkileri ve ritim holter analizi normaldi. Toraks BT tetkikinde bilateral plevral effüzyon ve perikardiyal effüzyon saptandı, pulmoner tromboemboli saptanmadı. Standart kalp yetmezliği tedavisine (Diüretik, ACE inhibitörü, beta bloker, düşük molekül ağırlıklı heparin) ek olarak bromokriptin (1x2,5 mg) kullanımı ile şikayetlerinin belirgin derecede gerileyerek tedavinin birinci ayından itibaren sol ventrikül sistolik disfonksiyonunun düzeldiği gözlendi. Poliklinik izlemine devam edilen hastanın altıncı ay kontrolünde de TTE'de sol ventrikül duvar kalınlıkları ve sistolik fonksiyonu normal (EF: %65, KF: %35) saptandı.
SONUÇ: PPKMP'de erken tanı, tedavide bromokriptin kullanımı mekanik dolaşım desteği ve/veya kalp transplantasyonu gereksinimini ortadan kaldırmakta, uzun dönemde morbidite ve mortaliteyi azaltmaktadır. Pediatrik hastalarda yeterli veri bulunmamakla birlikte, postpartum dönemde kalp yetmezliği gelişen adolesan olgumuzda, standart kalp yetmezliği tedavisine bromokriptinin eklenmesi ile kalp yetmezliği bulguları ve sol ventrikül fonksiyonlarının iyileştiği gözlenmiştir.

Anahtar Kelimeler: adolesan, bromokriptin, peripartum kardiyomiyopati

Resim: Olgunun kardiyak MR görüntüsü.

(LA: sol atriyum, LV: sol ventrikül, RV: sağ ventrikül, IVS: interventriküler septum, PE: perikardiyal efüzyon)

EP-127
Covid-19 enfeksiyonu ventiküler aritmi relapsına sebep olabilir mi?

Cemil Cihad Kurt, Tamer Yoldaş, Senem Özgür
Sağlık Bilimleri Üniversitesi, Dr. Sami Ulus Kadın Doğum Çocuk Sağlığı ve Hastalıkları Eğitim ve Araştırma Hastanesi, Çocuk Kardiyoloji Bölümü, Ankara

Giriş: Çocuklarda COVID-19 genellikle hafif seyirlidir. Ancak nadir durumlarda, çocuklar ciddi şekilde etkilenebilir ve klinik belirtiler yetişkinlerden farklı olabilir. Çocuk hastalar karşımıza ilk bulgu olarak kardiyak etkilenim ile başvurabilir.(1)
Yeni ortaya çıkmış ve/veya ilerleme gösteren aritmiler COVID-19'un kalp tutulumunun bir göstergesi, hatta ilk işareti olabilir. COVID-19 hastalarında çeşitli aritmiler bildirilmiştir. Atriyal fibrilasyon, atriyal flutter, monomorfik veya polimorfik VT, bradiaritmiler (sinüs duraksaması, AV tam blok vs.) en sık bildirilen aritmiler arasında bulunurlar. (2)
Bu sunumda, COVID-19 enfeksiyonu sonrası odağı muhtemelen reaktive olan ventriküler aritmili bir vakadan bahsedilmektedir.
Olgu: 11 yaşında, kız hasta çarpıntı şikayeti ile hastanemize başvurdu. Yüzey EKG'sinde, iletim sistemine yakın olasılıkla fasiküllerden köken alan bigemine ventriküler ekstra sistollerinin (VES) olduğu görüldü. Holter incelemesinde aynı odaktan sık VES'lerinin olduğu, 5 adet non sustained ventriküler taşikardi (VT) atağının ve hızları 140-210 atım/dk arasında olan ventriküler coupletlarının bulunduğu görüldü. Ekokardiyografik-incelemesinde MVP, fizyolojik düzeyde mitral yetmezlik mevcuttu. Sol ventrikül fonksiyonları normal olarak ölçüldü. Hastanın özgeçmişine bakıldığında infant döneminden bu yana ventriküler taşikardi nedeniyle hastanemizde takipli olduğu, son 3 yıldır ilaç kullanmadığı ve son 2 yıl içerisinde yapılan 2 Holterinin de normal olduğu tespit edildi. Önceki Holter kayıtları değerlendirildiğinde aynı odaktan kaynaklanan VES/VT ataklarının tekrar ortaya çıktığı farkedildi. Hastanın 4 hafta önce COVİD-19 PCR testinin pozitif olduğu ve COVİD-19 enfeksiyonunu hafif üst solunum yolu enfeksiyonları bulgularıyla geçirdiği öğrenildi. Verapamil ile non-sustained VT ve hızlı couplet ataklarının yeterince baskılanamaması sebebiyle(non-re-entry odak), propranolol ve flecainide tedavisine geçildi. Hastanın mevcut bulgularının COVID-19 enfeksiyonu sonrası gelişebilecek miyokardiyal hasara bağlı eskiden aktif olan bir odağın tekrar aktivasyonuna bağlı olabileceği düşünüldü. Hastada subtle miyokarditis ihtimali nedeniyle en az 6 ay medikal tedavi ile gözlendikten sonra takiplerinde gerekirse elektrofizyolojik çalışma ve ablasyon yapılması planlandı.
Tartışma- Sonuç: COVID-19 hastalarında aritmi sıklığı ve mekanizması henüz net değildir. Bu konuda COVID-19 enfeksiyonu ile ilişkili miyokardiyal hasarın, metabolik fonksiyon bozukluğunun ve sempatik sinir sistemi aktivasyonunun aritmilere yatkınlık oluşturduğu düşünülmektedir. (3) Özellikle miyokart ve kardiyak ileti sisteminde post inflamatuar sürece bağlı oluşan atriyal veya ventriküler skar alanlarının aritmi gelişimine zemin hazırlayabileceği düşünülmektedir. (4)
Günümüzde hala güncelliğini muhafaza etmekte olan COVID-19 enfeksiyonu, zemininde bilinen aktif olmadığını düşündüğümüz odakların reaktivasyonuna sebep olabilecekmiş gibi görünmektedir. COVID-19 enfeksiyonu sonrası yeni gelişebilecek kardiyak aritmiler açısından da uyanık olunmalıdır.

Anahtar Kelimeler: Covid 19, miyokardit, ventriküler aritmi

Şekil-1. Holterde non-sustained VT atağı

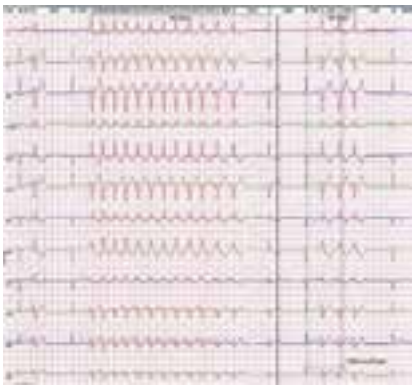

Şekil-1. Holterde non-sustained VT atağı

EP-128

Prenatal Tanı Alan Dev Fetal Kardiyak Rabdomiyom ve Sol Ventrikül "Noncompaction" Birlikteliği ve Postnatal Everolimus Tedavisi

Ebru Aypar[1], Hayrettin Hakan Aykan[1], Mustafa Yılmaz[2], İlker Ertuğrul[1], Dursun Alehan[1], Ali Varan[3], Tevfik Karagöz[1]
[1]Hacettepe Üniversitesi, Çocuk Kardiyoloji Bilimdalı, Ankara
[2]Hacettepe Üniversitesi, Kalp ve Damar Cerrahisi Anabilimdalı
[3]Hacettepe Üniversitesi, Çocuk Onkoloji Bilimdalı

GİRİŞ-AMAÇ: Fetal kalp tümörleri nadirdir, prevalansı çocuklarda otopsi serilerinde %0.1, fetal ekokardiyografi serilerinde %0.14'tür. Fetal dönemde en sık kardiyak rabdomiyomlar (KR) (%60-90) görülür, bunu teratomlar(%25), fibromlar(%7-12) ve diğer tümörler(hemanjioma, miksoma ve diğerleri) izler. Rabdomiyomlar ekokardiyografide homojen, hiperekojenik kitle halinde görülür, soliter veya multipl, intramural veya intrakaviter olabilir, atriyumlar veya ventriküllerde bulunabilir.Genellikle 20. gestasyon haftasında saptanır, prenatal dönemde giderek büyüyebilir.Rabdomiyomlar, giriş veya çıkış yolu obstrüksiyonu, aritmiler, perikardiyal efüzyon, kalp yetmezliği, hidropsa neden olabilir.Multipl KR'lerin tümü ve soliter KR'lerin %50-80'i tuberoz skleroz kompleksi ile ilişkilidir.Kardiyak hemodinamiyi bozan rezeke edilemeyen rabdomiyomlarda, bir mTOR (''mechanistic target of rapamycin'') inhibitörü olan ve tuberoz sklerozda semptomatik subependimal dev hücre tümörleri, refrakter epilepsi tedavisinde kullanılan everolimusla başarılı sonuçlar alınmaktadır.Bu olgu sunumunda sol ventrikülde noncompaction özellikleri de olan dev fetal kardiyak rabdomiyom vakası sunulmuştur.OLGU: 31 haftalık gebe dış merkezde yapılan fetal ultrasonografide sol kalp duvarında kitle saptanarak başvurdu.Prenatal öyküde, soygeçmişte özellik yoktu. Fetal ekokardiyografide sol ventrikül inferior ve lateralinde, sınırları miyokarddan ayrılamayan 46x20x44 mm dev homojen, hiperekojen intramural kitle görüldü(Resim 1 ve 2).Kitlenin sol ventriküle belirgin bası, giriş veya çıkış yolu obstrüksiyonu yaratmadığı, aritmiye, efüzyona, hidropsa neden olmadığı saptanarak klinik izlem kararı alındı.Natal öyküsünde sorun olmayan hastanın postnatal fizik incelemesinde vital bulguları stabil, sırtta, alında, göz kapaklarında kapiller hemanjiomlar, 1/6 sistolik üfürüm mevcuttu.Postnatal 1. gün yapılan ekokardiyografide benzer bulguların yanında sol ventrikülde trabekülasyon artışı, sinusoidlerin bulunduğu, kitlenin sol ventriküle komşu kesiminde ventrikül lümeni ile ilişkili olduğu sinusoidler yoluyla kitle içine renkli Doppler ile akım izlendiği, sol ventrikülde ''noncompaction'' bulguları da olduğu saptandı(Resim 3 ve 4).Kardiyak tomografide benzer bulgular saptandı, kitle içerisinde vasküler yapı saptanmadı.Elektrokardiyogramda normal sinus ritmi ve solda ileti gecikmesi,Holterde nadir supraventriküler ekstrasistoller saptandı.Serum betaHCG ve alfafetoprotein düzeyleri normal saptandı.Onkoloji-kalp damar cerrahi konseyinde biyopsi kararı alınan hastanın kitlesi intramiyokardiyal olduğu için rezeke edilemedi, biyopsi yapıldı.İntraoperatif elektrofizyolojik çalışma yapıldı. Kardiyak kitlede myokard hücreleri ile benzer iletim saptandı.Biyopside rabdomiyom benzeri yuvarlak nucleuslu, vakuoler sitoplazmalı hücreler saptandı, mitoz saptanmadı,immunohistokimyasal çalışmada hücreler desmin, myoglobin, vimentin ile pozitif, SMA, Myo-D1 ve myogenin negatif saptandı.Tuberoskeroz açısından yapılan kraniyal ve abdominal ultasonografi normal saptandı.İzlemde miyokardiyal sistolik işlevlerin azaldığı, ejeksiyon fraksiyonun %55 olduğu, sol ventrikül dilatasyonun arttığı (Resim 5), mitral yetmezlik başladığı ve BNP değerlerlerinin yükseldiği görülerek, kalp yetmezliği tanısıyla oral kaptopril ve furosemid tedavileri başlandı.Ventrikül sistolik işlevlerde belirgin düzelme görülmeyince everolimus tedavisi verilmesine karar verildi.Everolimus, oral 5 mg/m2/doz, günde bir kez başlanarak, dozu serum ilaç düzeylerine göre (5-10 ng/mL) ayarlanan hastanın izleminde ilaca bağlı yan etkiler(enfeksiyon, ishal, stomatit, döküntü, anemi, lökopeni, trombositopeni, hiperlipidemi, hiperglisemi, hipofostatemi, hiperürisemi) görülmedi.Everolimus tedavisinin 3. ayında kitlede küçülme ve miyokardiyal işlevlerde düzelme saptandı (Resim 6).Everolimus tedavisi azaltılarak izlenen hastanın sol ventrikül dilatasyonu devam etmesine rağmen miyokardiyal sistolik işlevleri, mitral yetmezliği ve BNP değerleri düzeldi. SONUÇLAR: Bu olgu sunumunda hastanın sol ventrikül miyokardiyal işlevlerindeki azalmanın noncompactiona ve dev intramural rabdomiyoma birlikte bağlı olduğunu düşünüyoruz.Everolimus tedavisinden fayda gören rabdomiyomu küçülen hastanın ''noncompaction'' tanısıyla izlemine devam edilmektedir.Literatürde kardiyak rabdomiyom ve sol ventrikül ''noncompaction'' birlikteliği daha önce bildirilmemiştir.Kardiyak rabdomyomlarla tuberoz skleroz birlikteliği her zaman akılda tutulmalı, hastalar bu yönden araştırılmalıdır.Rezeke edilemeyen, hemodinamiyi bozan KR'lerde everolimus tedavisi ile olumlu sonuçlar alınmakta, yan etki görülmemektedir.

Anahtar Kelimeler: everolimus, fetal ekokardiyografi, kardiyak rabdomiyom, noncompaction

Resim 1

31. haftada yapılan fetal ekokardiyografide sol ventrikül inferior ve lateralinde, sınırları miyokarddan ayrılamayan 46x20x44 mm dev homojen, hiperekojen intramural kitle (ok işareti) görüldü. LV: sol ventrikül, RV: sağ ventrikül

Resim 2

Fetal ekokardiyografide dört boşluk görüntüde sol ventriküle komşu dev homojen, hiperekojen kitle (ok işareti) görüldü.

Resim 3

Postnatal 1. gün yapılan ekokardiyografide dört boşluk pozisyonda sol ventrikül lateral, inferior kesiminde miyokarddan sınırı ayrılamayan dev homojen, hiperekojen kitle (ok işareti) görüldü., LA: sol atriyum, LV: sol ventrikül, RA: sağ atriyum, RV: sağ ventrikül.

Resim 4

Postnatal 1. gün ekokardiyografide kısa eksen görüntülemede sol ventrikülde trabekülasyon artışı, sinusoidlerin bulunduğu (kırmızı oklar), "noncompaction" bulguları olduğu, kitlenin (beyaz ok) sol ventriküle komşu kesiminde ventrikül lümeni ile ilişkili olduğu saptandı.

Resim 5

İzlemde ekokardiyografide dört boşluk görüntü. Sol ventrikülde dilatasyon, trabekülasyon artışı ve sistolik işlevlerde azalma saptandı. LV: Sol ventrikül

Resim 6

Everolimus tedavisinin 3. ayında ekokardiyografide kısa eksen görüntülemede kitlede (mavi ok) küçülme olduğu, trabekülasyon artışı görüntüsünün devam ettiği saptandı.

EP-130

Scimitar Sendromu'nda transkateter yaklaşımlarımız ve tedavi yöntemlerinin değerlendirilmesi

Gökçe Kaya Dinçel[1], Emine Azak[1], Nuri Hakan Aydın[2], Hazım Alper Gürsu[3], Ahmet Vedat Kavurt[1], İbrahim Ece[3], İbrahim İlker Çetin[4]
[1]Ankara Şehir Hastanesi, Çocuk Hastanesi, Çocuk Kardiyoloji Kliniği, Ankara
[2]Sağlık Bilimleri Üniversitesi, Çocuk Kalp-Damar Cerrahisi Ana Bilim Dalı, Ankara Şehir Hastanesi, Ankara
[3]Sağlık Bilimleri Üniversitesi, Çocuk Sağlığı ve Hastalıkları Ana Bilim Dalı, Çocuk Kardiyoloji Kliniği, Ankara
[4]Yıldırım Beyazıt Üniversitesi, Çocuk Sağlığı ve Hastalıkları Ana Bilim Dalı, Ankara Şehir Hastanesi, Çocuk Kardiyoloji Kliniği, Ankara

GİRİŞ: Scimitar sendromu sağ taraf pulmoner venlerinin inferior vena kava (IVK) veya sağ atriyuma açılması ile karakterize nadir görülen pulmoner venöz dönüş anomalisidir. Pulmoner venler, diyafragmanın hemen altında veya üzerinde İVK'ya dökülmektedir. Grafilerde bu genişlemiş pulmoner ven sağ akciğerin orta zonundan kardiyofrenik açıya doğru uzanan Türk Palası'na (Scimitar belirtisi) benzer bir gölge şeklinde görülür. Sendroma sıklıkla sağ akciğer ve sap pulmoner arter hipoplazisi, kalbin dekstroversiyonu, sağ akciğer alt lobunun abdominal aorttan anormal arteriyel beslenmesi (feeding arter), pulmoner sekestrasyon, diyafragma evantrasyonu, ASD ve VSD eşlik edebilir. Burada Scimitar Sendromu tanılı olgularımızın anatomik detayları, kateter anjiografi bulguları, transkateter müdahaleleri ve yönetim tekniklerini gözden geçirmeyi amaçladık.
METOD: Temmuz 2019-Aralık 2021 tarihleri arasında Scimitar Sendromu tanısı alan 8 olgunun muayene, telekardiyografi, ekokardiyografi, kateter anjiografi ve transkateter girişim bulguları retrospektif olarak incelendi.
BULGULAR: Otalama tanı yaşı 7.7 yıl (2 gün-17 yaş) olan olguların ortalama vücut ağırlığı 28.3 kg (3-57) idi (Tablo 1). Tüm olgularda akciğer grafisinde dekstroversiyon, Scimitar bulgusu ve sağ akciğer hipoplazisi mevcuttu. Olguların 2/3'ünde sağ pulmoner venlerin tümü, 1/3'ünde ise sadece sağ alt pulmoner venler İVK'ya açılıyordu. Besleyici arter 4 olguda izlendi. ASD en sık görülen ilave kardiyak defektti. Olguların 4'ünde sağ akciğer ve pulmoner arter hipoplazisi izlendi. Klinik bulguları stabil olmayan bir yenidoğan olgusu dışında 7 olguya anjiografi ve transkateter girişim yapıldı. Ortalama PAB 18.5 ±4.3 (ortanca 16.1) mmHg, ortalama aort basıncı 66.45 ±18.1 (ortanca 62) mmHg, Qp/Qs 2.1 ±0.39 (ortanca 2.1), Rp/Rs 0.15 ±0.08 WU (ortanca 0.8) idi (Tablo 2). Bir olgunun feeding arteri Amplatzer Piccolo Occluder (6x5 mm) ile, bir olgunun feeding arteri Amplatzer Duct Occluder-II (6x4 mm) ve aynı olgunun Scimitar ven ile ilişkili olan dual pulmoner veni Amplatzer Duct Occluder-II (6x4 mm) ile embolize edildi. Feeding arteri ince olan yenidoğan olgusu ise 4 günlükken yenidoğan pnömonisi ve erken neonatal sepsise bağlı komplikasyonlar nedeniyle eksitus olduğu girişim yapılamadı. İki olgunun ise cerrahi olarak venöz dönüş anomalisi düzeltildi.
SONUÇ: Scimitar sendromunun yönetiminde olguların semptomlarına ve ilişkili anatomiye dayalı bireyselleştirilmiş tedavi yapılmalıdır. Seçilmiş olgularda feeding artere uygun cihazlar ile transkateter embolizasyon yöntemi semptomatik iyileşme sağlayabilir. Olgularda anormal feeding arterin oklüzyonu sıklıkla vasküler plak, coil ve duct occluder kullanılarak yapılır. Ancak küçük hastalarda veya kıvrımlı damarları olanlarda girişim zor olabilir. Bizde bir olgumuza literatürde daha önce örneğine rastlamadığımız 4F sheath yoluyla Amplatzer Piccolo™ Occluder (5x6mm) ile embolizasyon işlemi yaptık. Aynı şekilde Amplatz vasküler plak-IV (AVP-IV), özel bir iletim kılıfına büyütmeye gerek kalmadan 4F kateter yoluyla iletebilme konusunda büyük avantajlara sahiptir. Bu nedenle AVP-IV ve Piccolo™ Occluder özellikle pediatrik hastalara veya anatomisi zor olan olgularda öncelikle düşünülebilir. Ek olarak cerrahi öncesinde ileri görüntüleme yöntemleri kullanılarak ayrıntılı bir değerlendirme ve eğer uygunsa transkateter embolizasyon yöntemlerinin yapılması girişimin daha rahat ve sorunsuz olarak gerçekleştirilmesini sağlayacak ve tedavi başarısını artıracaktır.

Anahtar Kelimeler: cerrahi, kateterizasyon, Scimitar Sendromu

Tablo 1

	Olgu 1	Olgu 2	Olgu 3	Olgu 4	Olgu 5	Olgu 6	Olgu 7
Yaş /Cins	9 yaş/K	19 yaş/E	18 gün/K	2.5 yaş/K	12 yaş/E	4 yaş /E	18 aylık/K
Tartı (kg)	25	55	3	12	57	18	11
Şikayet /klinik	Rekürren ASYE	Çabuk yorulma, Dispne	Solunum sıkıntısı/ Dextroversiyon	Hırıltılı solunum, Rekürren ASYE	Çabuk yorulma, Dispne	Rekürren ASYE, Üfürüm	Rekürren ASYE
Tanı yaşı	9 yaş	18 yaş	4 gün	2.5 yaş	12 yaş	4 yaş	16 ay
TELE'de Scimitar bulgusu	+	+	+	+	+	+	+
Sağ akciğer hipoplazis	+	+	+	+	+	+	+
Dextroversiyon	+	+	+	+	+	+	+
Girişim/cer-rahi yaşı	9 yaş	19 yaş	-	-	-	-	20 aylık

Scimitar sendromlu hastaların klinik özellikleri ve ekokardiyografi bulguları

Tablo 2

	Olgu 1	Olgu 2	Olgu 3	Olgu 4	Olgu 5	Olgu 6	Olgu 7
Qp/Qs	2.4	2.2	3.1	1.6	5.3	2.1	4.3
Rp/Rs	0.04	0.05	0.2	0.21	0.01		0.11
PASP	20	20	33	30	25	42	45
Mean PAP	16	16	16	23	15	25	27
Sağ akciğere giden supply artery	-	+	+	+	-	+	+
Supply artery çapı (mm)		ince		3.5x5			5.5x5.8
Device				Piccolo Occluder (5x 6 mm)		ADO-II (6x4 mm)	AVP-II (8X7mm)

Olguların kateter- anjiyografi bulguları ve transkateter girişim özellikleri

EP-131

CXCL10/IP10 COVID-19 ilişkili multisistemik inflamatuar sendromda kardiyak tutulumu öngörebilir mi?

Eviç Zeynep Başar[1], Hafize Emine Sönmez[2], Hüseyin Uzuner[4], Hüseyin Güngör[1], Gökmen Akgün[3], Aynur Karadenizli[5], Kadir Babaoğlu[1]
[1]Kocaeli Üniversitesi Tıp Fakültesi, Çocuk Kardiyoloji Bilim Dalı, Kocaeli
[2]Kocaeli Üniversitesi Tıp Fakültesi, Çocuk Romatoloji Bilim Dalı, Kocaeli
[3]Darıca Farabi Eğitim ve Araştırma Hastanesi, Çocuk Kardiyoloji Kliniği, Kocaeli
[4]Kocaeli Üniversitesi, Sağlık Hizmetleri Meslek YüksekokuluTıbbi Hizmetler ve Teknikler Bölümü, Kocaeli
[5]Kocaeli Üniversitesi Tıp Fakültesi, Mikrobiyoloji Anabilim Dallı, Kocaeli

GİRİŞ-AMAÇ: Multisistemik inflamatuar yanıt sendromu (MIS-C), çocuklarda SARS CoV-2 enfeksiyonunu takiben ortalama 4-5 hafta sonra ortaya çıkan yeni bir hastalıktır. Hastalık genel olarak ateş, döküntü ve artmış inflamatuar yanıt ile seyretse de birçok organı etkilerek ciddi morbite ve mortaliteye neden olabilmektedir. Hastalık her kişi de aynı seyretmemekte bu nedenle hastalığın başından klinik seyrini öngörebilmek önem kazanmaktadır. Olguların önemli bir kısmında yoğun bakım gerektiren sol ventrikül sistolik disfonksiyonunun da eşlik edebileceği kardiyak tutulum görülür. Kardiyak tutulum varlığı ve derecesi hastaların prognozunda ve yönetiminde anahtar rol oynamaktadır. Prognozunu öngörebilmek ve tedavi yönetimini dinamik tutmak için daha spesifik biyobelirteçlere ihtiyaç vardır. Çalışmamızın amacı MIS-C kliniği ile başvuran hastalarda sol ventrikül disfonksiyonu ile yüksek CXCL10/IP10 seviyesi arasındaki ilişkiyi değerlendirmektir.
YÖNTEM: Mayıs 2020 ile Ekim 2021 tarihleri arasında hastalık control merkezinin tanımına uygun olarak MIS-C tanısı alan 42 hastadan serum örnekleri değerlendirmeye uygun olan 36 hasta çalışmaya dahil edildi. Hastalar 3 gruba ayrıldı. Grup 1'e Kawasaki benzeri özelliklerle başvuran, Grup 2'ye sol ventrikül sistolik disfonksiyonu olan, Grup 3'e ise diğer hastalar dahil edildi. Tüm hastalardan tam kan sayımı, CRP, sedimentasyon, INR, fibrinojen, D-dimer, biyokimyasal parametreler, ferritin, troponin, NT-Pro-BNP ve CXCL10/IP10 seviyeleri başvuru sırasında ve tedavinin 3. ve 7. günlerinde ölçüldü. Tüm hastaların 12 kanal elektrokardiyografi ve ekokardiyografik bulguları kaydedildi. Konvansiyonel ekokardiyografi incelemesinde ejeksiyon fraksiyonu % 55'in altında veya kısalma fraksiyonu %28'in altında olaması sol ventrikül sistolik disfonksiyonu olarak tanımlandı.
BULGULAR: MIS-C tanılı 36 hasta incelendi. Hastaların 20'si (%55,6) erkek, 16'sı (%44,4) kızdı. Tanı anındaki ortanca yaşları 92 (15-204) aydı. Tüm hastalar ortanca 4 (2-7) gün süren ateş şikayeti vardı. On (%27,7) hastada sol ventrikül disfonksiyonu vardı ve tüm hastaların medyan ejeksiyon fraksiyonu (EF) % 66 (44-79) idi. On bir (%30,6) hasta grup 1'e, 9 (%25) hasta grup II'ye ve kalan 16 (%44,4) hasta grup III'e dahil edildi. Başvuru sırasında CXCL10/IP10 düzeyi, grup 1'de 2280 (0-4174) pg/ml, Grup 2'de 3938 (1571-4558) pg/ml, Grup 3'de 763 (0-346) saptandı. Hastaların yatışı sırasında gruplara göre CXCL10/IP10 düzeyi şekil 1'de verilmiştir. Grup II'de tanı anında lenfosit ve trombosit sayıları daha düşük ve NT-pro-BNP, troponin-I, D-dimer ve CXCL10/IP10 düzeyleri daha yüksekti. IL-6 seviyeleri grup II'de daha yüksekti ancak istatistiksel anlamlılığa ulaşmadı. Korelasyon analizinde, CXCL10/IP10 ve EF seviyeleri negatif korelasyon gösterdi ($r = -0.387$, $p = 0.022$). Yapılan regrsyon analizinde artmış CXCL10/IP10 düzeyinin ($p = 0,002$, %95 GA = 0.333–0.699) MIS-C hastalarında sol ventrikül disfonksiyonu ile ilişkili olduğu bulundu. Yapılan ROC analizinde CXCL10/IP10'un sol ventrikül disfonksiyonu ayırt etmedeki prediktif değeri 1730 pg/mL olarak saptandı (duyarlılık %90, özgüllük %50, AUC =0,827, CI 0,682-0,972 $p = 0,003$) (Şekil 2).
SONUÇ: CXCL10/IP10, interferon-γ (IFN-γ) ile uyarılan hücrelerden salgılanan bir kemokindir. Etkilerini hücre yüzeyi kemokin reseptörü CXCR3'e bağlanarak gösterir ve T hücreleri için kemoatraktan olarak görev yapar. Daha önceden yapaılan çalışmlarda miyokarditli farelerin kardiyomiyositlerinde IFN-γ ile uyarılan CXCL10/IP10 ekspresyonunda erken bir artış gösterilmiştir. Yapılan çalışmalar, viral ve viral olmayan miyokarditi takiben artan CXCL10/IP10 düzeylerini gösterdi ve bunun potansiyel bir biyobelirteç olabileceğini düşündürdü. Çalışmamız kardiyak fonksiyonlarla iyi bir korelasyona sahip olan CXCL10/IP 10'nun MIS-C hastalarında sol ventrikül disfonksiyonunu öngörmek için potansiyel bir biyobelirteç olduğunu ortaya koymuştur.

Anahtar Kelimeler: SARS-CoV-2, CXCL10/IP 10, Multisistem İnflamatuvar Sendrom, Sol Ventrikül Sistolik Disfonksiyonu

Figür 1

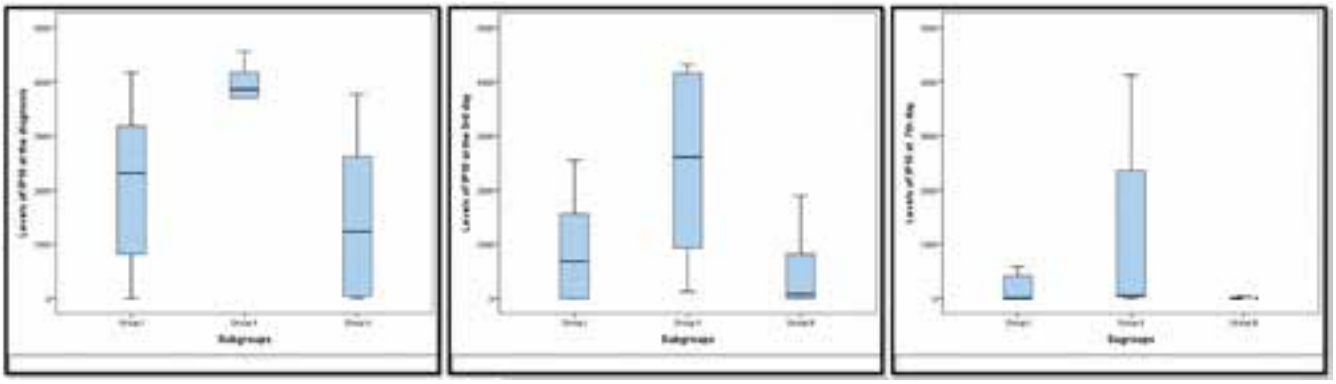

Gruplara göre CXCL10/IP10 düzeyleri

Figür 2



ROC eğrisinde başvuru sırasında ölçülen CXCL10/IP10 düzeyi için cutoff değer 1730 pg/mL saptandı

EP-132

Katılma nöbetli hastalarda tedavi etkinliğinin değerlendirilmesinde kalp hızı değişkenliğinin önemi

Mehmet Öncül[1], Özlem Elkıran[1], Cemşit Karakurt[1], Serdal Güngör[2], Serdar Akın Maraş[1], Harika Gözde Gözükara Bağ[3]
[1]İnönü Üniversitesi Tıp Fakültesi, Çocuk Kardiyoloji Bölümü, Malatya
[2]İnönü Üniversitesi Tıp Fakültesi, Çocuk Nöroloji Bölümü, Malatya
[3]İnönü Üniversitesi Tıp Fakültesi, Biyoistatistik Bölümü, Malatya

AMAÇ: Katılma nöbeti sağlıklı çocukların %3-5'inde saptanan, daha çok 6 ay ile 5 yaş arasındaki çocuklarda görülen, genellikle bening seyirli bir durumdur. Tanıda tipik öykü önemlidir. Hastalarda basit travma veya ağrı, öfke veya korku gibi emosyonel rahatsızlık ile başlayan ağlama ile birlikte klinik tablo oluşmaya başlar, sonrasında solukluk ve siyanoz gibi cilt renginde değişiklikler gelişir ve bazen postural tonusun ve bilincin kaybolmasıyla son bulur. Bu çalışmamızda demir ve pirasetam tedavisi alan katılma nöbetli hastalarımızda tedavi öncesi ve sonrası kalp hızı değişkenleri (KHD)'ni 24 saat ritm holter monitörizasyonu ile karşılaştırmayı planladık METOD: 2013-2015 yılları arasında hastanemiz Çocuk Kardiyoloji polikliniğinde katılma nöbeti tanısı alan ve pirasetam veya demir tedavisi almış olan hastalar çalışmaya alındı. Katılma nöbeti tanısı ebeveynler tarafından tarif edilen tipik öykü ve klinik değerlendirme ile konuldu. Tüm hastalarda nörolojik ve kardiyolojik değerlendirme yapıldı.

BULGULAR: Çalışmaya toplam 25 hasta alındı. Bu hastaların 14'ü (%56) siyanotik tipte, 11(%44) 'i soluk tipte katılma nöbeti olarak değerlendirildi. Hastalardan 15'i(%60) erkek, 10'u(%40) kızdı. Siyanotik tip hastaların yaş ortalaması 14.9 (11-24) ay arasındaydı. Soluk tip olan hastaların yaş ortalaması 17,5 (11-36) ay arasındaydı. 20 kontrol hastasının 8'i(%40) erkek 12'si (%60) kız idi. Kontrol grubu hastaların yaş ortalaması 17,6 (8-36) ay arasındaydı.

Pirasetam tedavisi başlanan hastaların tedavi öncesi ve tedavi sonrasındaki maksimum kalp hızı, Q dalgasının başından T dalgasının sonuna kadar olan mesafe (QT), Bazzet formülüne göre düzeltilmiş QT süresi, yüksek frekans ile 5 dk'lık segmentleri için tüm normal RR aralıklarının standart sapmaları (SDNN24) ve tüm 5 dakikalık RR aralıklarının standart sapması (SDANN) arasında istatistiksel anlamlı fark yoktu. Ancak minimum kalp hızı, ortalama kalp hızı, RR aralıkların standart sapması (SDNN), bitişik RR aralıkları arasındaki farklarının kareleri toplamının ortalama karekökü (rMSSD), 50 ms'den daha büyük RR aralıkların yüzdesi (pNN50), total power (spectpow) ve düşük frekans (minspectpow) parametreleri arasında istatistiksel anlamlı fark saptandı ($p < 0,05$). Ayrıca minimum kalp hızı (HR), ortalama HR ve minimum saatlik kalp hızı üzerinde de anlamlı artış saptandı ($p < 0.05$). Demir tedavisi alan hastaların tedavi öncesi ve tedavi sonrası KHD içerisinde sadece saatlik maksimum kalp hızı ve spectpow üzerine etkisi olduğunu tespit ettik. Diğer değişkenler arasında herhangi anlamlı fark tespit edilemedi. Tedavi başlanan hastaların tedavi öncesi ve tedavi sonrası KHD tablo 1'de verilmiştir.

SONUÇ: Demir, katekolamin metabolizması için gerekli olduğundan ve merkezi sinir sisteminde bulunan çeşitli enzimler ve nörotransmiterler için bir kofaktör olarak işlev gördüğünden, demir eksikliğinin otonom sinir sistemi düzensizliği üzerinde bir etkisi olabilir. Bu nedenle katılma nöbeti ve eşlik eden demir eksikliği anemisi olan çocuklarda demir desteğinin katılma nöbetlerinin sıklığını ve şiddetini azaltmada etkili olduğu saptanmıştır. Gama-aminobütirik asidin siklik bir türevi olan pirasetamın (2-okso-1-pirolidin) katılma nöbeti sayısını azaltmada etkili olduğunu göstermiştir. Pirasetam beyin dokusunun oksijenlenmesinin artırılmasında ve gama-aminobütirik asit gibi inhibitör hiperpolarizasyon süreçlerini artırabilir, bu da katılma nöbeti tedavisindeki etkinliğinden sorumlu olabilir. Tedavide etkin olduğu düşünülen bu ilaçlardan özellikle pirasetamın kalp hızı değişkenleri üzerine olan etkileri nedeniyle kullanımının faydalı olabileceği düşünmekteyiz.

Anahtar Kelimeler: Demir, katılma nöbeti, kalp hızı değişkenliği, pirasetam,

Tedavi öncesi ve tedavi sonrası kalp hızı değişkenlerinin karşılaştırılması

Değişkenler	Pirasetam tedavi öncesi (n=10)	Pirasetam tedavi sonrası (n=10)	p	Demir tedavi öncesi (n=15)	Demir tedavi sonrası (n=15)	p
Minhr atım/dk	66.9	63.6	0.042	70.6	67.66	0.428
Maxhr atım/dk	178	170	0.196	182.4	166.2	0.582
Orthr atım/dk	125.1	117.9	0.002	128.73	116.27	0.114
minhrhour	105.9	97	0.042	104.6	96.87	0.128
maxhrhour	150	142	0.069	158.7	147.6	0.023
SDNN24 msn	73.9	83.7	0.103	72.13	76.53	0.306
SDANN msn	65.7	81.1	0.152	65.07	69.10	0.343
SDNN msn	33.7	42.2	0.021	32	35.47	0.117
rMSSD msn	25	30.5	0.023	28.73	31.07	0.435
pNN50(%)	7.5	12.6	0.01	10.93	12	0.692
Spectpow (msn)	1109.39	1672.23	0.050	893.49	1180.1	0.026
Minspectpow (msn2)	112.72	544.96	0.45	352.47	472.49	0.063
Maxspectpow (msn2)	2452.55	4470.86	0.173	4184.49	2766.83	0.539
maxQT msn	457.7	456.4	0.877	457.87	456.47	0.745
maxQTc msn	500	496	0.738	502.6	502.13	0.979
timemaxQTc	124.5	127	0.676	151.87	125.8	0.313

SDNN: RR aralıkların standart sapması SDANN: Tüm 5 dakikalık RR aralıklarının standart sapması, SDNN24: 5 dk'lık segmentleri için tüm normal RR aralıklarının standart sapmaları, rMSDD: Bitişik RR aralıkları arasındaki farklarının kareleri toplamının ortalama karekökü, pNN50: 50 ms'den daha büyük RR aralıkların yüzdesi. Spectpow: Total power, Maxspectpow: Yüksek frekans, minpectpow: Düşük frekans, Qt: Q dalgasının başından T dalgasının sonuna kadar olan mesafe, QTc: Bazzet formülüne göre düzeltilmiş QT süresi.

Tedavi öncesi ve tedavi sonrası kalp hızı değişkenlerinin karşılaştırılması

Değişkenler	Pirasetam tedavi öncesi (n=10)	Pirasetam tedavi sonrası (n=10)	p	Demir tedavi öncesi (n=15)	Demir tedavi sonrası (n=15)	p
Minhr atım/dk	66.9	63.6	0.042	70.6	67.66	0.428
Maxhr atım/dk	178	170	0.196	182.4	166.2	0.582
Orthr atım/dk	125.1	117.9	0.002	128.73	116.27	0.114
minhrhour	105.9	97.00	0.042	104.6	96.87	0.128
maxhrhour	150.00	142.0	0.069	158.7	147.6	0.023
SDNN24 msn	73.90	83.70	0.103	72.13	76.53	0.306
SDANN msn	65.70	81.10	0.152	65.07	69.10	0.343
SDNN msn	33.70	42.20	0.021	32.00	35.47	0.117
rMSSD msn	25.00	30.50	0.023	28.73	31.07	0.435
pNN50(%)	7.50	12.60	0.010	10.93	12.00	0.692
Spectpow (msn)	1109.39	1672.23	0.050	893.49	1180.10	0.026
Minspectpow (msn2)	112.72	544.96	0.045	352.47	472.49	0.063
Maxspectpow (msn2)	2452.55	4470.86	0.173	4184.49	2766.83	0.539
maxQT msn	457.7	456.40	0.877	457.87	456.47	0.745
maxQTc msn	500.00	496.00	0.738	502.60	502.13	0.979
timemaxQTc	124.50	127.00	0.676	151.87	125.8	0.313

SDNN: RR aralıkların standart sapması SDANN: Tüm 5 dakikalık RR aralıklarının standart sapması, SDNN24: 5 dk'lık segmentleri için tüm normal RR aralıklarının standart sapmaları, rMSDD: Bitişik RR aralıkları arasındaki farklarının kareleri toplamının ortalama karekökü, pNN50: 50 ms'den daha büyük RR aralıkların yüzdesi. Spectpow: Total power, Maxspectpow: Yüksek frekans, minpectpow: Düşük frekans, Qt: Q dalgasının başından T dalgasının sonuna kadar olan mesafe, QTc: Bazzet formülüne göre düzeltilmiş QT süresi.

EP-133
Sağ pulmoner arterden ayrılan sağ subklavyen arter

Anıl Atmış[1], Fadli Demir[1], Sevcan Erdem[1], Berivan Subaşı[1], Yasin Güzel[2], Mustafa Kemal Avşar[2], Nazan Özbarlas[1]
[1]Çukurova Üniversitesi Tıp Fakültesi, Çocuk Kardiyoloji Bilim Dalı, Adana
[2]Çukurova Üniversitesi Tıp Fakültesi, Kalp Damar Cerrahisi Anabilim Dalı, Adana

GİRİŞ: İzole subklavyen arter, bir subklavyen arterin ligamentöz arteriyozus yoluyla ipsilateral pulmoner artere bağlandığı aortik arkın konjenital bir anomalisidir. Burada sağ taraflı bir duktus arteriyozustan kaynaklanan, sağ vertebral arter yoluyla retrograd olarak beslenen ve sağ pulmoner arter ilişkili izole bir sağ subklavyen arteri ve ventriküler septal defekti bulunan bir olgu sunulmuştur.
OLGU: İlk kez 10 aylıkken dış merkezden üfürüm nedeniyle merkezimize yönlendirilen kız hastanın fizik muayenesinde nabız 132/dakikaydı, sol 3.interkostal aralıkta 4/6 pansistolik üfürüm duyuldu, hafif retraksiyonu mevcuttu ve karaciğer 2 cm ele geliyordu. EKG'de sol ventrikül hipertrofisi bulguları dışında patoloji saptanmadı. Ekokardiyografide 5 mm perimembranöz outlet ventriküler septal defekt (VSD) görüldü ve iki ventrikül arasında 70 mmHg gradient kaydedildi. Küçük sekundum atriyal septal defekt (ASD) ve atipik patent duktus arteriyozus (PDA) görüldü. Aortadan sağ pulmoner arter çıkışına doğru yüksek velositeli akım kaydedildi. Dekonjestif tedavi başlanan hasta takiplerinde ASD kendiliğinden kapandı. 4 yaşında iken sol ventrikül diyastol çapında genişleme olması nedeniyle VSD'nin cerrahi olarak kapatılması planlandı ancak cerrahi öncesinde atipik yerleşimli PDA nedeniyle katater anjiografi planlandı. Katater anjiografide transvers aortanın başlangıç kısmına ön- arka pozisyonda yapılan enjeksiyonda arkus aortadan sağ ana karotis arter, sol ana karotis arter ve sol subklavyen arterin köken aldığı ve sağ brakiosefalik arterin oluşmadığı izlendi. Sol vertebral artere yapılan enjeksiyonda sol vertebral arterin geniş olduğu, kısa sürede sağ vertebral arterin dolarak buradan pulmoner arterin belirlendiği izlendi. Enjeksiyonun geç fazında sağ vertebral arterin ve ince sağ subklavyen arterin görüntülendiği izlendi. Çekilen bilgisayarlı tomografi anjiografide sağ pulmoner arterden köken alan sağ subklavyen arter anomalisi saptandı. Hastaya Çocuk Kalp Damar Cerrahisi tarafından VSD kapatma, sağ subklavyen arterin aortaya anastomozu ve PDA ligasyonu ameliyatı yapıldı. Ameliyat sonrası kontrol EKO'da rezidu VSD ve rezidu PDA görülmedi.
TARTIŞMA VE SONUÇ: İzole subklavyen arter genellikle vertebral arterden beslenir. Bu ters akış, kol egzersizi ile serebral dolaşımdan kanın çalınmasından sorumludur ve yetişkinlerde baş dönmesi ve senkop ile bulgu verirken bu semptomlar çocuklarda nadirdir. İzole sağ subklavyen arter, izole sol subklavyen artere göre çok daha az sıklıkta görülür. Literatürde sağ subklavyen arter ile farklı intrakardiyak defektler bildirilmiştir ancak izole sağ subklavyen arter ve VSD birlikteliği çok nadirdir.

Anahtar Kelimeler: aortik ark anomalileri, izole sağ subklavyen arter, ventriküler septal defekt

Resim 1

Sol subklavyen artere kontrast enjeksiyonunda genişlemiş sol vertebral arter ve sonrasında sağ vertebral arter yolu ile pulmoner artere kontrast geçişi olmakta. Görüntünün devamında sağ subklavyen arter de belirmiştir.

EP-134

Çocuklarda Kapak Replasmanı Öncesi Risk Belirlemede Euroscore Kullanımının Prediktif Değerinin İstatistiksel Analizi

Nur Dikmen, Burcu Arıcı, Mehmet Taşar
Dr Sami Ulus Kadın Doğum ve Çocuk Sağlığı Hastalıkları EAH

Giriş: 1990 yıllarının sonlarına doğru birçok büyük kurumun veri tabanından geliştirilen EuroSCORE (Avrupa kardiyak operatif risk değerlendirlmesi sistemi) başlangıçta kardiyak cerrahi geçirecek olan hastalarda ameliyat öncesi klinik özellikler kullanılarak operatif mortaliteyi tahmin etmek üzere tasarlanmıştır. EuroSCORE yaygın doğrulaması ve kullanımı nedeniyle, özellikle kurumsal ve bireysel errah performansını karşılaştırırken riskin preoperatif olarak ölçülmesi ve risk ayarlaması için uygundur.
Hastalar, metod ve bulgular: Çalışmamızdaki amaç, erişkinler için geliştirilmiş ve uygulanmakta olan bu skorlama sisteminin, ülkemizdeki yönetmelikte kapak malzeme temini öncesi çocuk hastalara da uygulanması zorunluluğunun risk belirlemedeki etkinliğini araştırmaktır. Erişkinler için yaygın kullanımda olan EuroSCORE kriterlerinin çocuk hastalardaki uygulanabilirliğini ve tahmin gücünü ortaya koymak amaçlı, kliniğimizde kapak replasmanı yapılan, yaşları 3-17 arasında değişen, 33 pediyatrik hastanın verileri istatistiksel olarak incelenmiştir. Değişkenler, EuroSCORE web sitesinde listelenen tanımlara uygun olarak yapılmıştır ve tabloda verilmektedir. (Tablo-1)
EuroSCORE 0-7:Düşük risk
EuroSCORE 8-10: Orta risk
EuroSCORE 11-17: Yüksek risk, şeklinde sınıflandırılmıştır.
(EuroSCORE: European system for cardiac operative risk evaluation)
Analiz sonuçlarımıza göre; EuroSCORE sisteminde bulunan kronik obstrüktif akciğer hastalığı, hiperkolesterolemi, hipertansiyon, anjina, miykard enfakrtüsü, sigara öyküsü, atriyal fibrilasyon ve koroner arter tıkanıklığı gibi kriterler tabloda görüldüğü üzere pediyatrik popülasyonda erişkin hastalar da olduğu yaygın olmadığından risk belirlemede etkisiz kalmaktadır. Mevcut kriterler ise çocuk hastaların operatif mortalite ve morbiditesini tahmim etmede yetersiz bulunmuştur.
Tartışma: Doğru bir risk sınıflandırma modeli, hasta bakımı ve kaynakların sağlanmasını iyileştirmenin kritik bir parçasıdır. Düşük ve yüksek riskli bir hastayı doğru bir şekilde ayırt edebilmek, daha iyi bilgilendirilmiş onam, müdahale yönteminin seçimi ve uygun ameliyat sonrası bakımın verilmesini sağlar. Ayrıca bireysel olarak cerrahların ve kurumların başarı ve kalite izleme sonuçlarının adil ve bilgilendirici olması için hastaların ameliyat öncesinde risk skorlamasının doğru yapılması gereklidir.
Sonuç: Erişkinlerde yaygın ve başarılı olarak kullanılmakta olan bu sistemin, çocuk hastalarda doğru bir tahmini risk skorlaması sağlamadığı, bu hastalar için vücut kitle indeksi, cerrahi esnasındaki vücut ağırlığı, kapak anulus ölçümleri, ekstrakardiyak anomali varlığı, kromozomal anomaliler, inotrop skorları gibi önemli kriterler de dahil edilerek yeni bir skorlama sisteminin yönetmeliğe tanımlanması için ülkemizde klinik çalışmalara ihtiyaç duyulmaktadır.

Anahtar Kelimeler: EuroSCORE, kapak replasmanı, skor sistemi

Data of patients

Değişkenler	% (n)
Ortalama yaş (yıl)	10,66 (3-17)
Kadın	%27,2 (9/33)
Kronik obstrüktif akciğer hastalığı	%0 (0/33)
Acil cerrahi	%3,03 (1/33)
Ekstrakardiyak arteriyopati	%12,1 (4/33)
Nörolojik disfonksiyon	%6,06 (2/33)
Kreatinin değeri (>200 µmol/L)	0,63 (0,27-1,13)
Aktif endokardit	%6,06 (2/33)
Kritik preoperatif durum	%3,03 (1/33)
Preoperatif NYHA sınıf III/IV	%18,1 (6/33)
Hipertansiyon	%0 (0/33)
Hiperkolesterolemi	%0 (0/33)
Diyabet	%0 (0/33)
Anstabil anjina	%0 (0/33)
Sol ventriküler disfonksiyon -Orta (EF %30-50) -Ağır (EF<%30)	%18,1 (6/33) %12,1 (4/33) %6,06 (2/33)
Miyokard infarktüsü (90 gün içinde)	%0 (0/33)
Pulmoner hipertansiyon	%48,4 (16/33)
Sigara öyküsü	%0 (0/33)
Atriyal fibrilasyon	%0 (0/33)
Aort stenozu	%15,1 (5/33)
Aort yetmezliği	%21,2 (7/33)
Tıkalı damar sayısı	%0 (0/33)
Koroner arter hastalığı- IMA grefti	%0 (0/33)

Preoperatif klinik bilgiler

Değişkenler	% (n)
Ortalama yaş (yıl)	10,66 (3-17)
Kadın	%27,2 (9/33)
Kronik obstrüktif akciğer hastalığı	%0 (0/33)
Acil cerrahi	%3,03 (1/33)
Ekstrakardiyak arteriyopati	%12,1 (4/33)
Nörolojik disfonksiyon	%6,06 (2/33)
Kreatinin değeri (>200 µmol/L)	0,63 (0,27-1,13)
Aktif endokardit	%6,06 (2/33)
Kritik preoperatif durum	%3,03 (1/33)
Preoperatif NYHA sınıf III/IV	%18,1 (6/33)
Hipertansiyon	%0 (0/33)
Hiperkolesterolemi	%0 (0/33)
Diyabet	%0 (0/33)
Anstabil anjina	%0 (0/33)
Sol ventriküler disfonksiyon -Orta (EF %30-50) -Ağır (EF<%30)	%18,1 (6/33) %12,1 (4/33) %6,06 (2/33)
Miyokard infarktüsü (90 gün içinde)	%0 (0/33)
Pulmoner hipertansiyon	%48,4 (16/33)
Sigara öyküsü	%0 (0/33)
Atriyal fibrilasyon	%0 (0/33)
Aort stenozu	%15,1 (5/33)
Aort yetmezliği	%21,2 (7/33)
Tıkalı damar sayısı	%0 (0/33)
Koroner arter hastalığı- IMA grefti	%0 (0/33)

EP-135
Tek Ventrikül Fizyolojisine Sahip Hastalarda Yapılan Palyatif Girişimlerin Değerlendirilmesi

İbrahim Ece, Bilal Özelce, Denizhan Bağrul, Ahmet Vedat Kavurt, Ayben Kılıç, Gökçe Kaş
Ankara Şehir Hastanesi, Çocuk Kardiyoloji Kliniği, Ankara

GİRİŞ: Bidireksiyonel kavapulmoner şant (BCPC) ve sonrasında yapılan Fontan cerrahisi fonksiyonel tek ventrikül morfolojisine sahip hastalarda başarılı sonuçlara sahiptir. Bununla birlikte, BCPC ve Fontan cerrahisi öncesi ve sonrası, bu işlemlerin başarısı ve uzun ömürlü olması için oksijen saturasyonunu düşüren ve kalbin iş yükünü artıracak şantların önceden kapatılması son derece önemlidir.
YÖNTEM: Hastanemiz Çocuk Kardiyoloji kliniğinde 2019-2021 yılları arasında takip edilen tek ventrikül fizyolojisine sahip hastalarda BCPC ve/veya Fontan cerrahisi uygulanmış 10 hastaya yapılan palyatif girişimler retrospektif olarak değerlendirildi.
BULGULAR: Hastalarımızın yaşları 16 ay-15 yaş arasında ve vücut ağırlığı 8,4-30 kg arasındaydı. Hasta-1'de SVC-PA anastomozuna balon anjioplasti, Hasta 2-3'de Fontan fenestrasyonu kapatılması, BCPC yapılmış Hasta 4-7'de hemoazigos veninin kapatılması, Hasta-5'de SVC-PA arasındaki darlık nedeniyle konulan stente balon anjioplasti işlemi yapıldı. Hasta-6'da sol SVC kapatılması, Hasta-8'de BCPC sonrası sol juguler ven-azigos ven ve venö-venöz fistül kapatıldı. Hasta-9'da BCPC sonrası pulmoner antegrad kan akımının kapatılması, Hasta-10'da Fontan cerrahisi sonrasında fenestrasyon ve fistül kapatılması işlemi yapıldı. Hastalarımızın hiç birisinde işleme bağlı komplikasyon gelişmedi. İşlem sonrası hastaların oksijen satürasyonlarında artış ve klinik iyileşme izlendi. BCPC yapılmış bir hastamıza izlemde Fontan cerrahisi uygulandı. Diğer hastalar kliniğimizde takip edilmektedir. Hastaların kardiyak patolojileri ve yapılan işlemler Tablo 1'de gösterilmiştir.
SONUÇ: Tek ventrikül fizyolojisine sahip hastalarda BCPC ve Fontan cerrahileri aşamalarında yapılan işlemin daha efektif olması, tek ventrikülün rahatlatılması ve oksijen saturasyon seviyesinin yükseltilmesi amacıyla yapılan palyatif girişimler hastalarda oldukça başarılı şekilde yapılmakta, yapılan işlemin devamlılığını sağlamakta ve hasta konforuna katkısı olduğu görülmektedir.

Anahtar Kelimeler: Tek ventrikül, Bidireksiyonel kavapulmoner şant, Fontan cerrahisi

Tek ventrikül fizyolojisine sahip hastaların ait özellikler ve yapılan palyatif işlemler

Hasta	Cinsiyet	Yaş	Kardiyak Patoloji	Palyatif İşlem
1	Erkek	16 ay	BCPC yapılmış Pulmoner atrezi (Tip 1B), VSD (Geniş), ASD (Sekundum)	SVC-PA anastomozuna balon anjioplasti
2	Erkek	7 yaş	Fontan cerrahisi yapılmış DIRV ve DORV, Büyük arterlerin malpozisyonu	Fontan fenestrasyonun transkateter kapatılması
3	Erkek	6 yaş	Fontan cerrahisi yapılmış Trikuspit atrezisi (Tip IC)	Fontan fenestrasyonun transkateter kapatılması
4	Kız	15 yaş	BCPC yapılmış, Sağ atriyal izomerizm, Komplet AVSD, DORV, Pulmoner stenoz	Transkateter hemiazigos ven kapatılması
5	Erkek	8 yaş	BCPC yapılmış Trikuspit atresinde DORV, Büyük arterlerin malpozisyonu	Sağ kava pulmoner konneksiyona yerleştirilen stente balon anjioplasti
6	Erkek	3 yaş	BCPC yapılmış DİLV ve DOLV Pulmoner stenoz, RV hipoplazisi, ASD, LA'ya açılan Sol SVC	Transkateter sol SVC kapatılması
7	Erkek	3.5 yaş	BCPC yapılmış Pulmoner atrezi, d-TGA, VSD (Geniş)	Transkateter hemiazigos ven kapatılması
8	Kız	6 yaş	BCPC yapılmış Trikuspit atrezisi (Tip IC)	Transkateter sol juguler ven-azigos ven ve venö-venöz fistül kapatılması
9	Kız	13 yaş	BCPC yapılmış DORV, VSD (Geniş), ASD (Geniş)	Pulmoner antegrad akım kapatılması
10	Erkek	4 yaş	Fontan cerrahisi uygulanmış Komplet AVSD, DORV, Pulmoner atrezi	Fontan fenestrasyonunun ve venöz fistülün transkateter kapatılması

EP-136

50 günlük infantta persiste eden troponin I yüksekliği ile prezente olan Sars-Cov-2 ilişkili myokardit ve tedavisi

Mehmet Murat, Murat Muhtar Yılmazer, Gamze Vuran, Ceren Karahan, Eser Doğan, Cüneyt Zihni, Timur Meşe
S.B.Ü İzmir Dr.Behçet Uz Çocuk Hastanesi ve Cerrahisi Eğitim Araştırma Hastanesi, Çocuk Kardiyoloji Kliniği, İzmir

GİRİŞ: SARS-Cov-2 ile ilişkili çeşitli yeni vaka bildirimleri olmakla beraber izole miyokardit sonrasında persiste eden troponin I yüksekliği saptadığımız elli günlük vakamızı ve yönetimini bildirmeyi amaçladık.
OLGU: Ek hastalığı olmayan 50 günlük erkek bebek son iki gündür olan 38C °ateş ve burun tıkanıklığı şikâyeti ile acil servise başvurmuştu. Hastanın temas öyküsü olması nedeniyle bakılan covid-19 pcr testi pozitif sonuçlandı.Takiplerinde yatışından itibaren sebat eden ateş ile uyumsuz sinus taşikardisi nedeniyle 2.gününde alınan troponin I değeri 0,25 ng/ml (0,02-0,06ng/ml) saptandı. Ekokardiyografik değerlendirilmesinde sistolik fonksiyonları normal, yapısal kalp hastalığı saptanmadı. Elektrokardiyogramında sinus taşikardisi mevcut olup ST-T değişikliği izlenmedi (Figure I).Yakın troponin ve günlük ekokardiyografi kontrolü yapıldı. Troponin-I değerinin 0,44 ng/ml (8 kat)'e kadar yükseldiği izlendi. Bu bulgularla koronavirüs enfeksiyonuna sekonder myokardiyal etkilenme düşünülerek yatışının 5.gününde IVIG tedavisi 2 gr/kg dozda 5 günde verildi. IVIG tedavisi sonrası ateşi tekrarlamadı, sinüs taşikardisi geriledi. Ancak troponin düzeyi IVIG tedavisi sonrası yaklaşık 33 gün 0,25 ile 0,44 ng/ml arasında dalgalı bir seyir izledi (Tablo 1). 24 saatlik EKG Holter'de sinusal taşikardi epizodları olması nedeniyle propranolol 2 mg/kg/gün dozunda başlandı.Sebat eden troponin yüksekliği olması nedeniyle yatışının 28.gününde LGE kardiyak MR görüntülemede sol ventrikül midapikal duvarda incelme,LCE sekansında bu bölgede intramural-subendokardiyal kontrastlanma mevcut olup bu görünüm fokal miyokardit ile uyumlu olarak değerlendirildi.(Figure II) Uzayan enflamasyonun MRI ile gösterilmesinden sonra yatışının 33.gününde deksametazon 4*0,15 mg/kg/doz ve antiplatalet olarak da dipiridamol 3*1mg/kg/dozda beş gün verildi. Gün aşırı yapılan kontrollerde tedavinin sonunda troponin negatifleşti. Yatışının 40.gününde propanolol tedavisi ile evine taburcu edildi.
SONUÇ: Viral enfeksiyonlara sekonder miyokardit gelişmesi, kardiyoloji günlük pratiğinin sık görülen durumlarından biridir. Ancak hayatımıza yeni giren SARS -CoV-2 ilişkili miyokardit vakalarının izleminde bir süt çocuğunun uzun süren Troponin yüksekliğinin steroid ve dipiridamol ile stabilize edilmesi literatür için nadir bir vaka olduğu için tartışılmaya değer olduğunu düşündük.

Anahtar Kelimeler: deksametazon,IVIG,miyokardit,Sars-Cov-2,troponin I

Figure I

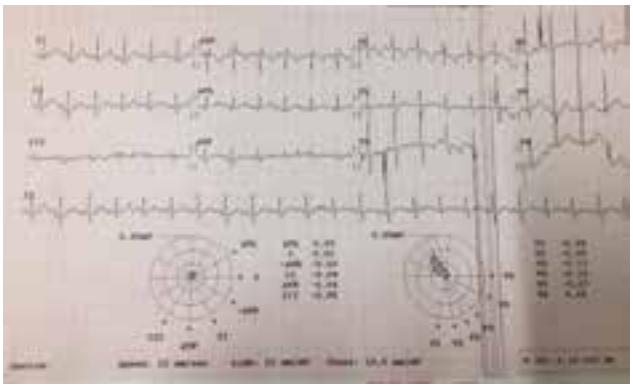

Figure I: Sinus taşikardisi ile uyumlu hastanın EKG kaydı

Figure II

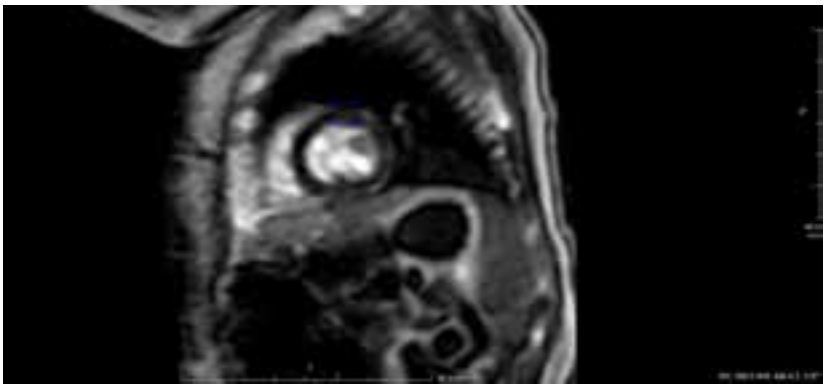

Figure II: PSIR TFE (Philips kontrast protokolünde) sol ventrikül midapikal kesitlerinde tutulum olduğu ve bunun T2 Molly sekansında elde edilen 1.segment relaksasyon zamanının uzaması ile ilişkili olduğu görülmektedir.

Tablo 1

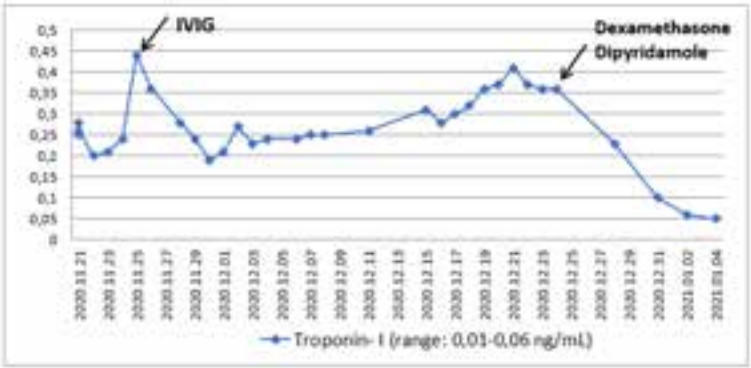

Tablo 1:Hastanın yatışı süresince izlenen Troponin I değerleri tablosu

EP-137
Post-Operatif Tip 1 Gerbode Defektinin Amplatzer Duct Occluder 2 ile Transkateter Kapatılması

Ahmet Vedat Kavurt, İbrahim Ece, Denizhan Bağrul, Gökçe Kaş, Serhat Koca, Ayşe Esin Kibar Gül
Ankara Şehir Hastanesi, Çocuk Kardiyoloji Kliniği, Ankara, Türkiye

Giriş ve Amaç: Nadir bir defekt olan sol ventrikül-sağ atriyum (SlV-SğA) bağlantısı doğuştan veya edinsel olabilir. 2006 yılında uygulanan SlV-SğA bağlantısının ilk başarılı cihaz kapatmasının ardından Gerbode defektlerinin tedavisinde cerrahi tedavinin yanı sıra cihazlarla girişimsel olarak kapatılması da kullanılmaya başlanmıştır. Bu defekti kapatmak için Amplatzer Duct Occluder (St Jude Medical, St Paul, Minnesota, United States of America, ADO) ADO 2, ADO 1, Amplatzer Vascular Plug (AVP) II, musküler ventriküler septal defekt (VSD) cihazı gibi farklı cihazlar kullanılmıştır.
Burada, supravalvar tip SlV-SğA bağlantısının kapatılması için ADO 2 cihazının başarıyla kullanıldığı bir olguyu sunuyoruz.
Olgu: Bir yıl önce başka bir merkezde transizyonel atriyoventriküler septal defekt ve sol atriyoventriküler kapak tamiri ve sağ pulmoner arter rekonstrüksiyonu uygulanmış 7 yaşında kız çocuğu sağ kalp yetmezliği ve supraventriküler taşikardi nedeniyle hastanemize sevk edildi. Hasta kabul sırasında amiodaron (IV, 5 mcg/kg/dk), spironolakton, enalapril ve propranolol alıyordu.
Başvuru anında hastada sağ kalp yetmezliği bulguları mevcuttu. Süreksiz atriyal taşikardi epizodları 24 saatlik Holter monitörizasyonu ile tespit edildi. Transtorasik ekokardiyografide (TTE) aort kapağı ve triküspit yaprakçıklarının menteşe noktasından 9 mm ve 5 mm mesafede sırasıyla 3,7 mm ölçen iyatrojenik Gerbode defekti (direkt SlV-SğA bağlantı) ve ayrıca 2,5 mm rezidüel perimembranöz VSD ve orta derecede triküspit yetersizliği (TY) saptandı. Sağ atriyal dilatasyon mevcuttu ve TY yolu ile tahmini sağ ventrikül (SğV) basıncı 40 mmHg hesaplandı.
Hastaya girişimsel işlem genel anestezi altında, heparin (Activated Coagulation Time (ACT) 200-250 sn de tutulacak şekilde) ve ampisilin profilaksisi verilerek TTE, transözefagial ekokardiyografi (TEE) ve iki düzlemli floroskopi yardımı ile kateter laboratuvarında gerçekleştirildi.
SlV-SğA bağlantısı, bir 5F Judkins sağ koroner kateter (Cordis Corporation, Bridgewater, NJ, ABD) ile birlikte bir 0.035" Terumo teli (Terumo Corporation, Tokyo, Japonya) kullanılarak SlV tarafından geçildi. Arteriovenöz loop oluşturuldu. AVP II 6 mm cihazı 5F ile venöz taraftan defekt içine yerleştirildi., ancak serbest bırakılmadan önce ekokardiyografi ve LV anjiyografi ile önemli bir rezidüel şant saptandı ve cihaz uzun kılıfa geri çekildi. Daha sonra antegrad yolla venöz (SğA) taraftan defekt geçildi. 6/4 ADO 2 cihazının distal diski defekt seviyesine çekilerek SlV tarafına, cihazın gövdesi defekte ve proksimal diski SğA tarafına gelecek şekilde yerleştirildi. İşlem süresini kısaltmak ve arteriyovenöz döngü ile ilgili komplikasyonları önlemek için venöz erişim kullanıldı. Rezidüel şant olmadan cihazın uygun pozisyonunu gösteren sol ventrikülografi yapıldı TEE ve TTE ile TY artış olmadığı, cihazdan rezidü ve aort yetersizliği olmadığı görüldükten sonra cihaz serbestleştirildi. İkinci defekt olan perimembranöz VSD (2,5 mm) için izlem kararı verildi.
İşlem sonrası aritmi izlenmedi, Holter monitörizasyonu normaldi ve antiaritmik tedavi kesildi. Bunula beraber sağ kalp yetmezliği bulguları kısa sürede düzeldi, 5 mg/kg/gün aspirin ve enalapril tedavisi sonrası 7. günde hasta taburcu edildi.
Sonuç: Bu vaka takdimi ameliyat sonrası Gerbode defektinin ADO 2 cihazı ile transkateter ile kapatılmasının güvenli, etkili ve cerrahi tedaviye alternatif olduğu görüşünü desteklemektedir. Bizim görüşümüz bu işlemde ADO 2 cihazı AVP II'den daha iyi bir seçimdir. Bununla birlikte, bunun geniş bir hasta kohortunda doğrulanması gerekmektedir.

Anahtar Kelimeler: ADO-2, iyatrojenik Gerbode defekt, transkateter kapatma

Figür 1 İşlem sırasındaki kateter anjiografi görüntüleri

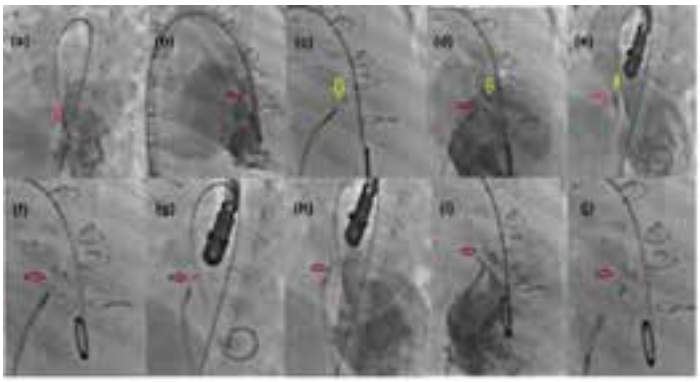

Sol ventrikülografi görüntüleri SlAO 40°, kraniyal 25° (a) ve SğAO 30° (b); post-operatif Gerbode defekt (kırmızı ok başı) ve LV-RA şant çapını 3.5 mm (kırmızı çizgi) (a ve b). Sol ventriküler anjiyografi SğAO 30°, SlAO 40°-kraniyal 25°: Defektte konumlandırılmış iletim kablosuna bağlı olan AVP 2 cihazı (sarı ok ucu), ve önemli rezidüel şantı (kırmızı ok başı) (c, d, e). Defektte konumlandırılmış iletim kablosuna bağlı olan ADO 2 cihazı (kırmızı ok ucu) (f, g). Sol ventrikülografi ve SlAO 40°, kraniyal 25° (h) ve SğAO 30° (i); SlV-SğA şantının tamamen kaybolduğunu gösteriyor (h ve i). Serbest bırakılan ADO 2 cihazının son konumu (j).ADO = Amplatzer Duktal Okluder; AVP = Amplatzer Vasküler Plug; SlAO= Sol Anterior Oblik; SlV = Sol Ventrikül; SğA = Sağ Atriyum; SğAO= Sağ Anterior Oblik

EP-138
MİSC 3. Basamak tek merkez deneyimi

Münevver Yılmaz[1], Dolunay Gürses[1], Selçuk Yüksel[2]
[1]Pamukkale Üniversitesi Çocuk Sağlığı ve Hastalıkları Ana Bilim Dalı, Çocuk Kardiyoloji Bilim Dalı, Denizli
[2]Pamukkale Üniversitesi Çocuk Sağlığı ve Hastalıkları Ana Bilim Dalı, Çocuk Romatoloji Bilim Dalı, Denizli

GİRİŞ-AMAÇ: Çocuklarda multisistem inflamatuar sendrom (MIS-C), şiddetli akut solunum sendromu koronavirüs 2 (SARS-CoV-2) ile ilişkili yeni tanımlanan bir sendromdur. Yeni tanımlanan bu sendromda halen pek çok bilinmeyen bulunmaktadır. Çalışmamızda hastanemizde MİSC tanısı alan hastalarımızın demografik, klinik, laboratuvar bulguları, tedavi ve izlem sonuçlarını değerlendirdik.
YÖNTEM: Bu çalışma, Ekim 2020 ile Ocak 2022 tarihleri arasında Pamukkale Üniversitesi Tıp Fakültesi Hastanesi Çocuk Kardiyoloji Servisi'nde yatırılarak tedavi verilen MİSC'li çocuklarda retrospektif olarak yapıldı. Hastaların demografik özellikleri, başvuru yakınmaları, laboratuvar bulguları, ekokardiyografi sonuçları, uygulanan tedavi şekli ve hastanede yatış süreleri kaydedildi.
BULGULAR: Çalışmaya MİSC tanısı ile takip edilen toplam 81 hasta dahil edildi. Hastaların yaş ortalaması 8,2±4,4 (1-17) yıl idi. E/K oranı 46/35 idi. En fazla; başvuru 26 (% 32) hasta ile Aralık ayında olmuştu. Klinik bulgular değerlendirildiğinde; ateş hastalarımızın hepsinde vardı. En sık sistem tutulumu hematolojik tutulum idi, ardından sırası ile gastrointestinal, dermatolojik, kardiyak, nörolojik, pulmoner ve renal tutulum vardı. Başvuru sırasındaki laboratuvar bulgularında; CRP hastaların tümünde (ortalama: 149,8±83,4 mg/dl) yüksek saptanırken, prokalsitonin %80,2 (ortalama: 9,71±19,3 ng/mL) ve ESR %70,4 (ortalama: 32,1±18,7 mm/sa) hastada yüksek bulundu. IL-6 düzeyi %58 (ortalama: 213±433) hastada yüksekti. Trombositopeni %17,3 (ortalama: 222±105 $10^3/\mu L$), lenfopeni %64,2 (ortalama: 1,2±1,3 $10^3/\mu L$) hastada gözlendi. Nötrofil lenfosit oranı 9,3±7,8 (0,52-50) idi. Hipoalbuminemi ve hiponatremi sırası ile % 22 ve % 45,7 hastada görüldü. D-dimer % 85,2 hastada (ortalama:1458±1713 ng/mL) yüksekti. Kardiyak parametrelerde ise troponin düzeyinde yükseklik %33,3 (ortalama: 49,1±148 ng/L) hastada saptanırken, Pro-BNP %44,4 (ortalama: 3043±5254 pg/mL) hastada yüksek saptandı. Sadece iki hastada COVİD PCR pozitif saptanırken, 74 (% 91,4) hastada seroloji pozitif saptandı. İlk ekokardiyografik değerlendirmede hastaların 45'inde (% 55,6) patoloji saptandı. Mitral kapak yetersizliği 19 (% 23,5), perikardiyal efüzyon 23 (% 28,4) sol ventrikül sistolik disfonksiyon 22 (% 27,2) hastada saptandı. Koroner arter anevrizması ve dilatasyonu ise sırasıyla; 7 (% 8,6) (z skor:2,7-4,3) ve 11 (% 13,6) hastada gözlendi. Hastalık şiddeti değerlendirildiğinde; 21 (% 26 hastada) ağır tutum, 60 (% 74) hastada ise hafif-orta tutulum şeklindeydi. Hasta yaşı, eritrosit sedimentasyon hızı ve prokalsitonin değerleri gruplar arasında benzer bulunurken ($p>0,05$); trombosit ve lenfosit sayısı ile sodyum ve albumin değerleri ağır hasta grubunda daha düşük idi ($p<0,05$). CRP, IL-6, troponin, ProBNP ve D-dimer değerleri ise ağır hasta grubunda daha yüksek bulundu ($p<0,05$). Tüm hastaların hastanede yatış süresi ortalama 10±4,1 (4-28) gün idi. Yirmibir hasta ise ortalama 3,6±1,9 (2-8) gün yoğun bakımda izlenmişti. Yoğun bakım izlemi süresince hiçbir hastanın mekanik ventilasyon desteğine ihtiyacı olmadı. Hastalarımızın tümü şifa ile taburcu edildi. İmmunmodülatör tedavi olarak toplam 52 (% 64) hastaya 2 gram/kg intravenöz immunglobilin (İVİG) tedavisi verildi. Steroid tedavisi alan toplam 70 (% 92,4) hasta vardı. Bu hastalardan 44'ü 2 mg/kg/gün dozunda metil prednizolon ile tedavi edilirken; 12 hasta 10 mg/kg/gün ve 13 hasta 30 mg/kg/gün pulse metil prednizolon tedavisi aldı.
SONUÇ: MİSC'de kawasaki hastalığına benzer mukokutenoz tutulumun yanında kardiyovasküler, gastrointestinal, hematolojik, nörolojik ve renal tutulum görülmektedir. MİSC çocuklarda yoğun bakım ihtiyacına, ağır klinik seyire neden olmakla birlikte uygun tedavi ile iyi sonuçlar elde edilmektedir. Bu hastalarda trombosit, lenfosit, sodyum albumin, CRP, IL-6, troponin, ProBNP ve D-dimer değerleri yakından izlenmelidir.

Anahtar Kelimeler: Çocuklarda multisistem inflamatuar sendrom, şiddetli akut solunum sendromu koronavirüs 2, çocuk

LABORATUVAR BULGULARI

	Ağır n:26	Hafif Orta n:60	p
Hcy (µM)	8,7±8,4	884,7	0,486
C-reaktif protein (mg/dl)	194,6±76	134,1±61	0,04
Prokalsitonin (ng/ml)	12,6±18	8,7±20	0,425
Eritrosit sedimentasyon hızı (mm/saat)	37,2±19	30,4±18	0,162
IL-6 (pg/ml)	421,6±794	138,5±180	0,024
Ferritin (µg/L)	568±344	320,4±328	0,04
Lenfosit sayısı (10³/µL)	1,7±1,3	0,97±0,5	0,016
Plaket (10³/µL)	173,5±71	240±111	0,012
Troponin (ng/L)	124,6±272	22,7±43	0,006
B-tipi natriüretik peptid	5643±4718	2133±5181	0,048
Albümin (mg/dl)	3,2±0,6	3,7±0,8	0,005
Sodyum (mmol/L)	131,8±5	135±5	0,011
D-Dimer (ng/ml)	1988±1505	1272±1763	0,043

EP-139
Kalp Cerrahisi geçirmiş Doğuştan Kalp Hastalığı olan çocukların ebeveynlerin bakım yükü ve sorunları

Ata Niyazi Ecevit, Emine Azak, Mustafa Yılmaz, Başak Soran Türkcan, Atakan Atalay, Nuri Hakan Aydın, Kanat Özışık, Cemal Levent Birincioğlu
Ankara Şehir Hastanesi, Çocuk Kalp Damar Cerrahisi, Ankara

Giriş ve Amaç: Doğumsal kalp hastalıkları farklı cerrahi tedavi seçeneklerin uygulandığı, uzun süren yoğun bakım dönemi ile birlikte taburculuk sonrasında da evde bakım ihitiyacı olan ve periyodik kontrollerin yapılması gereken ve tekrarlayan cerrahi operasyonlara ihtiyaç duyan hastalıklardan oluşmaktadır. Bu çalışmada bu tür hastalıkları olan çocukların ebeveynlerinin bu hastalıklar hakkındaki bilgi düzeyi ve sonrasında hasta bakımı ve sosyal hayatları üzerine olan etkilerini araştırmak.
Yöntem: Doğumsal kalp hastalığı tanısı alan 100 hastanın ebeveynlerine (ana, baba) hasta bakım verme yükü ölçeği kullanılarak sorular sorulması planlanmıştır.
Bulgular: Yapılan anket sonuçları ailelerin sosyo kültürel ve ekonomik seviyeleri ile hastalık farkındalığı ve tedavi sonuçları arasında doğru orantı olduğu görüldü ve bu oran %45-%50 idi. Operasyon sonrasında hastaların ikincil tedavi gerekliliği konusunda bilgi sahibi olmadığı, ebeveynlerin %30- 35 oranında sosyal hayatlarını çocuklarına göre düzenlediği tesbit edildi.
Sonuç: Doğumsal kalp hastalığı nedeni ile kalp ameliyatı olan çocukların ebeveynleri hastalık tanısı konulduktan sonra tedavi süreci, evde bakım ve sonrası için yeterli bilgi düzeyine sahip olmadıkları belirlendi. Bu nedenle doğumsal kalp hastalığı olan çocuklara sahip ebeveynlere operasyon sonrası süreç için sorularım ve kaygılarım başlıklı bir el kitapçığı planlamak aile ve bakım verenlerin kaygılarını azaltmalarını sağlayabilecektir.

Anahtar Kelimeler: Hasta bakım yükü, Doğumsal Kalp Hastalığı, Ebeveyn kaygısı

EP-140

Pediatrik Yaş Grubunda Kardiyovasküler Cerrahi ile ilişkili Akut Böbrek Hasarının Önlenmesinde Aminofilin ve Furosemit Etkinliğinin Değerlendirilmesi

Sıla Yaldız Ataş, Taliha Öner, Vildan Atasayan, Özlem Sarısoy, Recep Çetin, Yunus Emre Sarı, Alican Vuran, Mehmet Karacan, Türkay Sarıtaş
SBÜ Ümraniye Eğitim ve Araştırma Hastanesi

AMAÇ: Akut böbrek hasarı (ABH) kardiyovasküler cerrahinin sık görülen ve mortaliteye etkili önemli komplikasyonlarından biridir. Kardiyopulmoner baypass'ın (CPB) neden olduğu iskemi-reperfüzyon hasarı (IRH), bypass devresine maruz kalmanın neden olduğu inflamasyon, hipotansiyon, hemoliz ve nefrotoksik ilaçlara maruziyet kardiyak cerrahi ilişkili akut böbrek hasarına neden olur. Son çalışmalarda ise CPB sonrası sistemik inflamatuar yanıt sendromunun kısmen adenozin alt tipi reseptör hiper ekspresyonundan kaynaklanabileceğini düşündürmektedir. Bu çalışmada aminofilinin adenozin reseptör blokajı sağlayabileceğini ve glomerüler kan akışını iyileştirebileceğini, dolayısıyla kalp cerrahisi sonrası gelişen ABH gelişimini önlenebileceğini hedefleyerek kalp cerrahisi sonrasında gelişen ABH'yi önlemede aminofilinin ve furosemid kullanımı ile tek başına furosemid kullanımının etkinliğininin değerlendirmesi amaçlandı.
GEREÇ-YÖNTEM: 1 Haziran 2021-31 Ağustos 2021 tarihleri arasında konjenital kalp hastalığı nedeniyle opere olan 1 gün-18 yaş arasındaki hastalara ait demografik, klinik ve laboratuvar veriler prospektif olarak incelendi. BULGULAR: Çalışmaya 16'sı (%33,3) kız ve 32'si (%66,7) erkek olmak üzere toplam 48 hasta pediyatrik kalp hastalığı nedeniyle opere olmuş hasta dahil edildi. Hastaların yaşları 6 ile 3665 gün arasında değişmekte olup ortalama yaşları (gün) 358,65±620,38 gündü. Hastaların 13'ünde palyatif (%27,1) cerrahi, 35'inde ise total düzeltme ameliyatı (%72,9) yapılmıştı. Hastalardan 44 (%91,7)' ü CPB'a girilerek, 4 (%8.3)'ü CPB girmeden ameliyat edildi. Hastaların yoğun bakım sürecinde operasyon sonrası 1. Gün 29 hastada (%60,4), 2. Gün ise 15 hastada (%31,2) ABH tespit edildi. ABH tespit edilen 10 hasta volüm yükü nedeni ile periton diyalizine (%32,3) ihtiyaç duyuldu. Yalnızca furosemid kullanan hastaların entübasyon süresi ve yoğun bakımda yatış süresi ile vasoaktif inotrop skor (VİS) da aminofilin ile birlikte furosemid kullananlara göre daha fazla ($p < 0,05$) saptandı. Ayrıca yalnızca furosemid tedavisi alanların ikili tedavi alanlara göre postoperatif 2. gün bakılan potasyum ve fosfor değerlerinin anlamlı düzeyde daha yüksek olduğu gözlemlenmiştir.
SONUÇ: Pediyatrik kalp cerrahisi uygulanan hastalarda, akut böbrek hasarı ciddi komplikasyon nedenidir. Çalışmamızda ABH gelişiminde aminofilinle birlikte furosemid kullanımının tekli furosemid kullanımına direk olarak üstünlüğü gösterilemese de mortaliteye önemli etkisi olan VİS'i ve ABH ile ilişkili bulunan fosfor, potasyum gibi parametreleri düşürmesi nedeniyle ikili tedavi kullanımının tek başına furosemid kullanımına üstün olduğunu düşünmekteyiz. ABH'li ya da ABH gelişme riski yüksek olan pediyatrik hastalarda böbrek hasarını iyileştirmede aminofilinin etkinliğini değerlendirmek için çok merkezli, prospektif, randomize kontrollü çalışmalara ihtiyaç vardır.

Anahtar Kelimeler: Akut böbrek hasarı, aminofilin, pediyatrik kardiyak cerrahi

aminofilin+ furosemit ve furosemit alan grupların karşılaştırılması

	Kullanılan İlaç		
	A+F (n=32)	F (n=16)	
	Ort±SS	Ort±SS	P
Entübasyon süresi (medyan)	76,74±200,25(17)	248,44±332,97(79)	**0,024**[1]
YBÜ kalış süresi	8,94±8,16	15,69±13,10	**0,039**[1]
VİS 1	14±8,57	30,27±20,27	**0,002**[1]
VİS 2	10,34±14,35	24,51±19,52	**0,001**[1]

EP-141
Postop Jet Tedavisinde İvabradine ile Başarılı Hız Kontrolü

Taliha Öner, Özlem Sarısoy, Vildan Atasayan, Yunus Emre Sarı, Recep Çetin, Mehmet Dedemoğlu, Alican Vuran, Mehmet Karacan, Türkay Sarıtaş
SBÜ Ümraniye Eğitim ve Araştırma Hastanesi

AMAÇ: Açık kalp cerrahisi yapılan hastalarda erken postop dönemde görülen ve hemodinamiyi etkileyen aritmi junctional ektopik taşikardi (jet)'dir. Bu aritmide amiodarone en sık kullanılan antiaritmik olarak bilinmekte olup, hemodinami stabil olmayan hastada verilmesi konusunda bazı çekinceler olmaktadır. Bu nedenle bu çalışmamızda amiodarone kullanmadan dexmedetomidine ve ivabradıne kullanarak jet'in tedavisinde etkin olup olamadığımızı değerlendirmeyi amaçladık.
MATERYAL-METOD: Son bir yılda jet gelişen 2 tane AVSD, 8 Fallot tetralojisi, 1 tane AVSD+TOF tanısı ile açık kalp cerrahisi geçiren ve tam düzeltme işlemi yapılan 11 hasta incelendi. Hastaların ortalama yaşı 8±5,5 ay (4-24 ay), ortalama kilosu 6,8 ± 1.8 (4-11 kg) saptandı.
Postop jet riski olan hastalara operasyondan en az 2 gün önce propranolol tedavisi 2 mg/kg/günden başlayıp, operasyon odasında dexmedetomidine iv infüzyon ile cerrahi işleme başlanıldı. Sonrasında da 0.5 -0.7 mcg/kg/saat dozunda devam edildi. Ateş 35.5-36 C arasında tutularak hasta, full sedatize halde postop izleme alındı (morfin 0.02 mg/kg/saat + dormicum 0.1 mg/kg/saat dozunda başlanarak)
Elektrolit dengesizliği varsa düzeltildi. (iyonize kalsiyum >1.2, magnezyum >2, potasyum >3.5 tutuldu) Takipte Jet ritmi var ve hız 140 üzerinde ise overdrivepace yapıldı. 140 altında ise jet hızı hemodinamiyi bozmuyorsa izlendi. Hız 170 üzerine çıktığında 0.1 mg/kg dozdan ıvabradine içirildi ve overdrive pace ile izlendi. Takipte 10 hastanın hepsinde 4 saat sonra hız 160 altında, jet ritminde seyretti ve overdrive pace'e izin verdi. Sadece 1 hastada hız iyi kontrol edilemediği için 2x 0.1 mg/kg/dozdan ivabradine tedavisine 3 gün devam edildi. Diğer hastalarda doz tekrarına gerek olmadı. Overdrive pace 72 saat sonra sinüs ritmine girdikten sonra sonlandırıldı.
SONUÇ: İvabradine ve dexmedetomidine infüzyonunun beraber verilmesi ile jetin hızını düşürerek, overdrive pace'in çok etkin yapılabildiği ve postop jet'in daha güvenli bir şekilde kontrol altına alındığını düşünmekteyiz.

Anahtar Kelimeler: İvabradine, JET, Overdrive pace

jet ritmindeki hastanın ekg'si

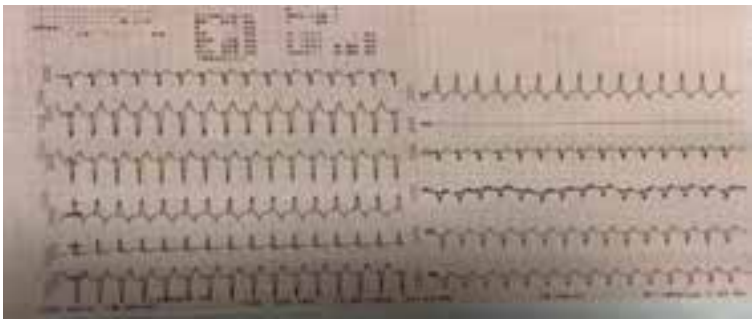

EP-142
Yenidoğanda siyanozun nadir bir nedeni; Triküspit Kapak Papiller Kas Rüptürü

Gizem Sarı, Mehmet Turan Basunlu, Abdullah Erdem, Celal Akdeniz, Yılmaz Yozgat, Murat Uğurlucan, Halil Türkoğlu
İstanbul Medipol Üniversitesi, Pediyatrik Kardiyoloji Ana Bilim Dalı, İstanbul

GİRİŞ-AMAÇ: Triküspit papiller kas rüptürüne bağlı gelişen önemli triküspit yetersizliği, neonatal siyanozun nadir görülen sebeplerindendir. Eğer erken tanı alınıp erken tedavi edilmezse fatal seyredebilir. Antenatal prematüre patent duktus arteriyosus (PDA) kapanmasına bağlı geliştiğini düşündüğümüz anterior korda ve papiller kas rüptürüne bağlı oluşan önemli Triküspit yetersizliği ve ağır santral siyanozu olan olgumuzu ve izlediğimiz tedavi stratejisini sunmak istedik.
OLGU: Normal spontan vajinal yolla 3600 gr ağırlığında term olarak doğan bebek doğumdan itibaren solunum sıkıntısı ve belirgin santral siyanozu olması üzerine entübe edilerek yenidoğan yoğun bakım ünitesine yatırılmış. Muayenesinde oksijen satürasyonu %75 civarında seyreden, 3/6 pansistolik üfürümü olan hasta, konjenital kalp hastalığı ön tanısı ile prostoglandin E1 infüzyonu başlanarak, kardiyak değerlendirme amacıyla postnatal 7.saatte hastanemize transfer edildi. Ekokardiyografik incelemesinde sağ kalp boşluklarında dilatasyon ve hipertrofi, önemli triküspit kapak yetersizliği mevcuttu. Ayrıca sağ-sol şantlı küçük sekundum ASD si mevcuttu. Bu denli ağır siyanoza yol açacak klasik bildiğimiz anatomik görünümde siyanoze konjenital kalp hastalığı yoktu. Erken dönemde olmasına ve doğumdan itibaren PGE 1 başlanmış olmasına rağmen PDA sı kapalıydı. Triküspit kapak anterior leaflet atriyuma doğru belirgin olarak prolabe olmakta idi. Prolabe olan leaflet EKO'da hiperekojen görünümdeydi (şekil 1-2). Pulmoner antegrad akımı olmasına rağmen önemli triküspit yetersizliğine bağlı interatriyal seviyedeki sağ-sol şantın bu siyanozun sebebi olduğu düşünüldü. Olguda fonksiyonel pulmoner atrezidekine benzer bir tedavi stratejisi planlandı. Hasta sedatize edildi ve tansiyon düşüklüğü nedeniyle adrenalin infüzyonu (0.1 mg/kg/dk), Digoksin (0.01 mcg/kg/gün) ve Sildenafil başlanıldı. Takibinde oksijen satürasyonları %85 civarında seyretti. Postnatal 2. günde hasta operasyona alındı. Olgunun triküspit anterior leaflet kordasının kopmuş olduğu görüldü ve kopmuş olan korda yerine dikildi. Anterior leaflete bir adet PTFE neokorda dikildi. Postop ekokardiyografik incelemede triküspit kapaktaki yetersizliğin belirgin olarak azaldığı interatriyal seviyedeki şantın daha çok sol-sağ olmak üzere iki yönlü hale geldiği görüldü (şekil3-4).
SONUÇ: Doğum asfiksisine bağlı miyokardiyal iskemi, prematüre duktus arteriosus kapanması, konjenital endokardit, maternal otoimmun hastalıklar, tromboembolizm, doğum işlemi esnasında gelişen travma, triküspit kapak korda rüptürü veya papiller kas rüptürüne neden olabilmektedir. Triküspit kapağın anterior leafleti yüksek oksijen ihtiyacı olmasına rağmen koroner dolaşımın distal uç noktasında bulunması ve diyastolik koroner perfüzyonunun yüksek ventriküler basınç nedeniyle azalması nedeniyle iskemiye en duyarlı olan kısımdır. Korda ve papiller kas rüptürü sonrası ortaya çıkan önemli triküspit yetersizliği intertariyal seviyede sağdan sola şanta yol açarak önemli derecede siyanoza yol açabilmektedir. Öte yandan bu olgularda etyolojik bir faktör olabileceği de iddia edilen PDA'nın önceden kapanmış olması siyanozu azaltmak için en önemli medikal tedavi stratejisini de ortadan kaldırmaktadır. Bu nedenle bu olgularda erken cerrahi girişim hayat kurtarıcı olabilmektedir.

Anahtar Kelimeler: siyanoz, yenidoğan, triküspit kapak

Resim-1

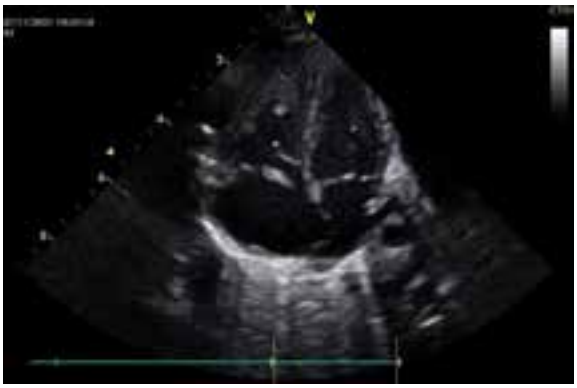

Anterior leaflet in serbest ucunun sağ atriyum içine belirgin hareketi

Resim-2

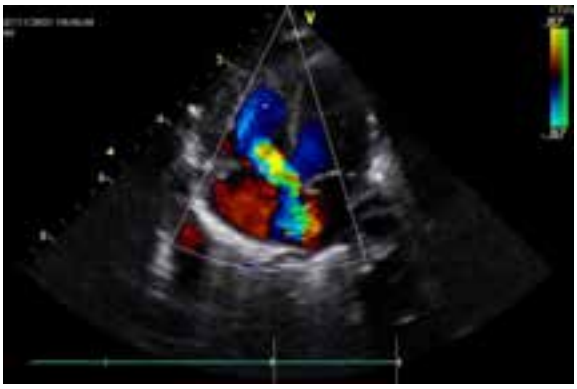

Korda rüptürüne bağlı ağır Triküspit Yetersizliği

Resim-3

Operasyon sonrası görünüm

Resim-4

Operasyon sonrası belirgin şekilde azalmış Triküspit Yetersizliği

EP-143
Ani kardiyak arrest gelişen Wolff-Parkinson-White Sendromlu olgu

Cem Karadeniz[1], Kaan Yıldız[2], Eda Eyduran[3], Sedat Bağlı[2], Tülay Demircan[2], Nazmi Narin[1]
[1]Katip Çelebi Üniversitesi Tıp Fakültesi Çocuk Kardiyolojisi Bilim Dalı, İzmir
[2]Sağlık Bilimleri Üniversitesi Tepecik Eğitim ve Araştırma Hastanesi, Çocuk Kardiyolojisi Kliniği, İzmir
[3]Sağlık Bilimleri Üniversitesi Tepecik Eğitim ve Araştırma Hastanesi, Çocuk Sağlığı ve Hastalıkları, İzmir

GİRİŞ: Bir preeksitasyon sendromu olan Wolf Parkinson White Sendromu (WPW), çarpıntı ve presenkop yakınmalarıyla karakterizedir. Çoğunlukla atrioventirüler resiprokan taşikardi veya primer atrial taşikardiye neden olmaktadır. Nadiren atrial fibrilasyonun aksesuar yoldan iletilerek ventriküler fibrilasyona yol açması sonucu ani ölüme neden olmaktadır. Semptomatik vakalarda hayat boyu ani kardiyak ölüm riski %3-4'tür. Ani kardiyak arrest sonrası tanı alan vakamız, nadir bir klinik durum olduğu için sunulmuştur.
OLGU: 17 yaşında sağlıklı erkek olgu, son 2 yıldır aralıklı göğüs ağrısı ve çarpıntı yakınmalarıyla başvurdu. Yakınmalarının istirahat halinde de olduğu, kısa süre devam ettiği ve kendiliğinden geçtiği öğrenildi. Nonkardiyak etyolojilere yönelik sorgulandığında dispeptik yakınmalarının olmadığı, astım/nebül öyküsünün olmadığı, göğüse darbe almadığı belirtildi. Ailede genç yaşta ani ölüm olmadığı öğrenilen olgunun senkop geçirmediği belirtildi. Fizik bakısında vital bulguları yaşıyla uyumlu olan olgunun kardiyovasküler sistem muayenesi normal olarak değerlendirildi. Poliklinik başvurusu sırasında çekilen elektrokardiyografisi(EKG) sinüs ritmi olarak değerlendirildi. Birinci basamak laboratuar tetkiklerinde patoloji saptanmadı. Holter EKG ile değerlendirilen olguda aralıklı kısa PR ve preeksitasyon varlığı izlendi. Bunun üzerine olgu aksesuar yol risk değerlendirilmesi amacıyla elektrofizyolojik çalışma(EPS) programına alındı.
Başvurusundan yaklaşık 1 ay sonra, ani kardiyak arrestle acil servise getirilen olgunun kabulünde çekilen EKG'si ventriküler fibrilasyon(VF) ile uyumlu olması üzerine defibrilasyon uygulanarak resusitasyonuna devam edildi. 2 dk aralıklarla yapılan ritim kontrolünde aritmisi persiste seyreden olguya 5 mg/kg'dan amiodaron yükleme yapıldı. Yaklaşık 40 dk boyunca canlandırma uygulandı. Entübe olan olguya sedoanaljezi başlanırken hipotansif seyretmesi nedeniyle de inotrop desteği başlandı. Geniş QRS taşikardisi devam eden olguya 5 mcg/kg/dk'dan amiodaron infüzyonu başlandı. Uzun süre hipoksemiye maruz kalan olgunun postresusitasyon nöbet geçirmesi nedeniyle 30 mg/kg'dan levetirasetam yükleme yapıldı. Hasta stabilize edilerek Çocuk YBÜ'ne devredildi. YBÜ izleminin 3. gününde EKG'si sinüs ritmiyle uyumlu olan olgunun amiodaron infüzyonu kademeli olarak azaltılarak sotalol tedavisine başlandı. Sotalol başlandıktan sonraki izleminde aritmi gelişmeyen olgu izleminin 17. gününde EPS yapılmak üzere Çocuk Kardiyoloji servisine devralındı. Hastanın almakta olduğu sotalol tedavisi işlemden 3 gün önce kesildi. EPS'de yapılan risk değerlendirilmesinde APERP 280 msn saptanan hastada herhangi bir SVT veya afib indüklenemedi. Hızlı atriyal pace de (CL: 210 msn) en kısa preeksite RR mesafesi 270 msn saptandı. Sinüs ritmi sırasında yapılan delta MAP işleminde ve V-pace esnasında hem antegrad hemde retrograd iletinin sol posterolateral bölgede olduğu izlendi. Bu bölgeye başarılı RF ablasyon uygulandı. Olgunun almakta olduğu sotalol tedavisi sonlandırılarak propranolol ve 6 haftalık asetilsalisilik asit tedavisi başlandı. Olgu, canlandırmadan 30 gün sonra sekelsiz olarak taburcu edildi.
TARTIŞMA: WPW çarpıntı, göğüs ağrısı, baş dönmesi, bayılma şeklinde klinik bulgu veren bir preeksitasyon sendromudur. Bu hastalarda atrial fibrilasyon, hızlı ventriküler yanıtla ventriküler fibrilasyona evrilerek ani kardiyak ölüme neden olabilir. Yapılan çalışmalarda ani kardiyak ölüm için risk faktörleri; aksesuar yolağın refraktör süresinin kısa olması, atrial fibrilasyon sırasında preeksite RR mesafesinin kısa olması, genç yaş, erkek cinsiyet, EPS sırasında AVRT veya AF'nin indüklenebilmesi, multipl aksesuar yolak varlığı, Ebstein anomalisi olarak tanımlanmıştır. EPS sırasında herhangi bir SVT veya AF indüklenemeyen, ve yapısal kardiyak anomalisi olmayan olgumuzda EPS sırasındaki aksesuar yol risk değerleri riskli sınırda olmamasına rağmen hastamızda ani kardiyak arrest gelişmiş olması manifest aksesuar yolların ablasyonla ortadan kaldırılmasının hastalar açısından daha güvenli bir yol olduğunu ortaya koymaktadır.

Anahtar Kelimeler: Wolff-Parkinson-White Sendromu, Çocuk, Ani Kardiyak Arrest

Resim 1:

Holter EKG kaydında preeksitasyon dalgaları

Resim 2:

EPS sırasında preeksitasyon dalgaları

Resim:3

3D Mapping de ablasyon uygulanan sol posterolateral bölge

EP-144

Yenidoğanda Siyanozun Nadir Bir Nedeni: Sağ Vena Kava Süperiorun Sol Atriyuma Anormal Drenajı

Sezen Gülümser Şişko, Erman Çilsal, Bekir Yükçü, Murat Şahin, Alper Güzeltaş
Sağlık Bilimleri Üniversitesi, Mehmet Akif Ersoy Göğüs Kalp ve Damar Cerrahisi Eğitim Araştırma Hastanesi, Çocuk Kardiyoloji Kliniği, İstanbul

GİRİŞ-AMAÇ: Anormal vena kava süperior (VKS) drenajı, nadir görülen bir sistemik venöz dönüş anomalisidir. Sağ süperior vena kavanın anormal bir şekilde sol atriyuma açılması, sağdan sola şanta yol açarak siyanoza neden olur. Solunum sıkıntısı olmaksızın siyanoz ile başvuran ve anormal bir şekilde sol atriyum ile bağlantılı sağ superior vena kavası olan 45 günlük bir kız olguyu sunuyoruz.
OLGU: Miadında normal spontan vajinal yol ile 3300 gram olarak doğan, solunum sıkıntısı, takipnesi olmayan ama muayenesinde siyanotik görünümde olan hastanın nabız oksimetri ile dört ekstremitede de oksijen saturasyonu %77-85 arasında ölçülmesi üzerine merkezimize yönlendirildi ve siyanoz etyolojisi açısından yapılan transtorasik ekokardiyografisinde; sol kalp boşluklarının hafif geniş olduğu, interatriyal septumda süperior sinüs venozus tipi sol-sağ şantlı 3 mm atriyal septal defekt izlendiği ve suprasternal, subkostal sagittal bakıda renkli Doppler incelemeyle sağ VKS'nin sol atriyuma açıldığı görüldü. Bilgisayarlı Tomografi anjiyografide (BTA) sol atriyum dilate görünümde ve çapı 21 mm idi. Sağda yerleşimli VKS'nin 9 mm çapında bir ostium ile sol atriyuma açıldığı görüntülendi (Resim 1). Kateterizasyon ile innominate vene ön arka ve lateral pozisyonlarda yapılan kontrast madde enjeksiyonuyla; sağ VKS'nin soldaki atriyuma açıldığı ve atriyal septal defekt yoluyla sağ atriyuma da bir miktar kontrast madde geçtiği izlendi (Resim 2). Hastamızın anormal VKS ve sol atrium bağlantısının siyanoza yol açması nedeniyle ve paradoks embolizasyonun önlenmesi amacıyla cerrahi düzeltilmesi kararı alındı.
SONUÇ: Sağ vena kava superiorun sol atriyuma anormal drenajı, siyanoz ile karakterize sistemik venöz dönüş anomalilerinin en nadir nedenlerinden biridir. Asemptomatik hastalarda özellikle yenidoğanlarda siyanozun ayırıcı tanısında akılda tutulması gereken önemli konjenital anormalliklerdendir.

Anahtar Kelimeler: siyanoz, sol atrium, vena cava süperior

Resim 1. Sağ VKS'nin sol atriuma anormal drenajını gösteren BTA görüntüsü

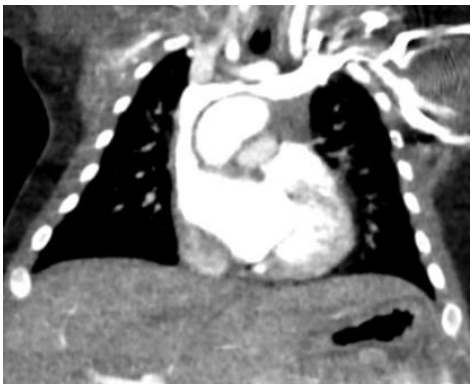

Resim 2. Kateterizasyon ile innominate vene ön arka ve lateral pozisyonda yapılan kontrast madde enjeksiyonu ile sağ VKS'nin sol atriyuma açıldığını ve atriyal septal defekt yoluyla sağ atriyuma kontrast madde geçişini gösteren sineanjiyogramlar

EP-145

DiGeorge Sendromu Tanısı Alan Hastalarda Doğuştan Kalp Hastalıklarının Değerlendirilmesi; Tek Merkez Deneyimi

Merve Süleyman[1], Sinem Nur Selçuk[2], Ebru Aypar[2], Deniz Çağdaş Ayvaz[3], Pelin Özlem Şimşek Kiper[4], Osman Koray Boduroğlu[4], Gülen Eda Ütine[4], İlhan Tezcan[3], İlker Ertuğrul[2], Hayrettin Hakan Aykan[2], Dursun Alehan[2], Tevfik Karagöz[2]
[1]Hacettepe Üniversitesi, Çocuk Sağlığı ve Hastalıkları Anabilim Dalı, Ankara
[2]Hacettepe Üniversitesi, Çocuk Sağlığı ve Hastalıkları Anabilim Dalı, Çocuk Kardiyoloji Bilim Dalı, Ankara
[3]Hacettepe Üniversitesi, Çocuk Sağlığı ve Hastalıkları Anabilim Dalı, Çocuk İmmünoloji Bilim Dalı, Ankara
[4]Hacettepe Üniversitesi, Çocuk Sağlığı ve Hastalıkları Anabilim Dalı, Çocuk Genetik Bilim Dalı, Ankara

GİRİŞ-AMAÇ: DiGeorge Sendromu (DGS), 22q11.2 kromozomal delesyonu sonucu görülen genetik bir hastalıktır. Klinikte timus hipoplazisi/aplazisi ve immün yetmezlik, paratiroid hipoplazisi ve hipokalsemi, kraniyofasiyal anomaliler ve doğuştan kalp hastalıkları (DKH) görülür. En sık görülen DKH'ler konotrunkal kalp anomalileri, atriyal septal defekt (ASD) veya ventriküler septal defektlerdir (VSD) ve DGS'li hastalarda morbidite ve mortaliteyi belirleyen başlıca etmendir. Bu çalışmanın amacı DGS tanılı hastalardaki DKH sıklığı, dağılımı ve mortalite üzerine etkisinin değerlendirilmesidir.
YÖNTEM: 2000-2021 yılları arasında Hacettepe Üniversitesi İhsan Doğramacı Çocuk Hastanesi'nde izlenen DGS tanılı hastaların demografik, klinik, ekokardiyografik, kateterizasyon sonuçları retrospektif olarak incelendi.
BULGULAR: Toplamda 73 hastanın bulguları değerlendirildi, hastaların yaş ortalaması 12.2±6.4 yıl (2.6-28 yıl), DGS tanı yaşı ortalama 3.6±4.8 yıl (0-22 yıl) idi. 71/73 hasta transtorasik ekokardiyografi ile değerlendirildi, 44/71 hastada (%62) DKH saptandı. En sık saptanan DKH konotrunkal anomalilerdi (n=18, %41). 8 hastada Fallot tetralojisi (FT), 6 hastada aortik ark anomalisi (AAA), 2 hastada VSD'li pulmoner atrezi, 1 hastada trunkus arteriyozus ve kesintili aortik ark, 1 hastada büyük arterlerin transpozisyonu saptandı. Diğer DKH'ler 17 hastada (%38.6) VSD, 3 hastada (%6.8) ASD, 3 hastada (%6.8) biküspid aorta, 2 hastada (%4.5) patent duktus arteriyozus, 1 hastada (%2.3) pulmoner darlık idi. DKH saptanan 26/44 hastaya (%59) tanısal veya girişimsel işlem amacıyla kardiyak kateterizasyon yapıldı. 28/44 hastaya (%64) kardiyak cerrahi uygulandı. İzlemde eksitus olan 6 hastadan 4'ünün eksitus nedeni DKH idi (2 hasta FT, 2 hasta AAA)
SONUÇLAR: Çalışmamızın sonuçlarına göre DGS tanılı hastaların çoğunda (%62) DKH saptandı ve hastaların büyük bir kısmına girişimsel veya cerrahi tedavi uygulanması gerekli oldu. Diğer çalışmalarla uyumlu olarak en sık konotrunkal anomaliler (%41) saptandı. Bu hastalarda en sık morbidite ve mortalite nedeni DKH olması ve sık görülmesi nedeniyle DGS tanısı alan veya DGS fenotipik bulgularını taşıyan hastalara mutlaka kardiyolojik değerlendirme yapılmalıdır. Ayrıca DKH tanısı alan, özellikle konotrunkal kalp hastalığı saptanan hastalarda DGS fenotipik bulguları değerlendirilmeli, şüphelenilen durumlarda genetik, immünolojik ve endokrinolojik değerlendirmeler yapılmalıdır. DGS hastalarında görülen hipokalsemi ve immün yetmezlik, özellikle transkateter kardiyak girişim veya kardiyak cerrahi gereksinimi olan hastalarda işlemlerin komplikasyon riskini arttıracağından, DKH saptanan hastalarda DGS'nin mutlaka akla gelmesi ve araştırılması önemlidir.

Anahtar Kelimeler: Hipokalsemi, immün yetmezlik, konotrunkal anomaliler, velokardiyofasiyal sendrom

Tablo 1

	Sayı	%
Konotrunkal kalp anomalisi	18	41
Fallot tetralojisi	8	18,2
Aortik ark anomalileri	6	13,6
Kesintili aortik ark	3	6,8
Vasküler ring	2	4,5
Aort koarktasyonu	1	2,3
VSD'li pulmoner atrezi	2	4,5
Trunkus arteriozus ve kesintili aortik ark	1	2,3
Büyük arter transpozisyonu	1	2,3
VSD	17	38,6
ASD	3	6,8
Biküspit aorta	3	6,8
PDA	2	4,5
Pulmoner darlık	1	2,3

DiGeorge Sendromu olan hastalarda konjenital kalp hastalıklarının dağılımı. (VSD, ventriküler septal defekt; ASD, atriyal septal defekt; PDA, patent duktus arteriyozus)

EP-146

Çocuklarda Multisistem İnflamatuvar Sendromda Kardiyak Aritmi Riski Değerlendirmesi

Derya Duman[1], Derya Karpuz[1], Necdet Kuyucu[2]
[1]Mersin Üniversitesi Tıp Fakültesi, Çocuk Kardiyoloji Bilim Dalı, Mersin, Türkiye
[2]Mersin Üniversitesi Tıp Fakültesi, Çocuk Enfeksiyon Hastalıkları Bilim Dalı, Mersin, Türkiye

GİRİŞ: Ciddi akut solunumsal sendrom koronavirüs tip-2 (SARS-CoV-2) asemptomatik klinik seyirden, ağır akut enfeksiyon (COVID-19) ve multisistem inflamatuvar sendroma (PMIS/MIS-C) kadar giden ciddi semptomatik hastalıklara yol açabilir. MIS-C'de birden fazla organ tutulumu olmakla beraber kardiyak tutulum ön planda ve sıktır(1). COVID-19 'da mevcut inflamasyon kardiyak aritmilere yol açabilir (2). Aritmiye yatkınlığın direkt belirgin EKG bulguları dışında, T-dalgasının pik noktasının, T dalgasının sonuna oranı ile hesaplanan Tp-e intervali, prekordiyal leadlerdeki maksimum ve minimum Tp-e sürelerinin arasındaki fark olan Tp-e dispersiyonu ve Tp-e/QT oranı ile de kardiyak aritmi riski değerlendirilebilir (3). Bu çalışma ile MIS-C tanısı almış hastalarda eşlik edebilecek kardiyak aritmi riskini hesaplamayı ve değerlendirmeyi amaçladık.
Metodlar: 1 Mart 2020 – 20 Aralık 2021 tarihleri arasında, hastanemizde Mersin Üniversitesi Çocuk Kardiyoloji ve Çocuk Enfeksiyon bölümlerinde takip edilen, Covid-19 pandemisi döneminde, SARS-CoV-2 etkeni ilişkili MIS-C tanısı ile takip edilen, araştırmanın dahil edilme ve dışlanma kriterlerine uyan 28 olgunun dosyaları geriye dönük incelendi. Bu hastalar ayrıca hafif ve ağır MIS-C olarak iki gruba ayrıldılar. Sağlıklı kontrol ve hasta grupları arasındaki EKG parametreleri (Tp-e intervali, Tp-e dispersiyonu ve Tp-e/QT oranı dahil olarak) birbiriyle karşılaştırıldı.
SONUÇLAR: QT intervali ve düzeltilmiş QT (QTc), TpTe intervali, TpTe dispersiyonu ve TpTe/QTc oranı hasta olan her iki MIS-C grubunda, sağlıklı kontrol grubuna göre belirgin yüksek bulunmuştur. Ağır MIS-C tanısı alan olgularda TpTe ve TpTe/QTc oranı değerleri, hafif MIS-C olanlara göre belirin yüksek bulunmuştur. Özellikle ağır MIS-C tanısı olan olgularda aritmi riskinin belirgin arttığı görüldü. Sonuçlar Tablo 1 ve 2'de verilmiştir.
TARTIŞMA: Bu sonuçlar COVID-19 ilişkili MIS-C hastalarında T dalga ve ventriküler repolarizasyon değişikliklerinin değerlendirilmesinin, aritmi riski ve prognozu belirlemede önemli rol oynadığını göstermiştir.

Anahtar Kelimeler: Miyokardit, aritmi, COVID-19, Multisistem inflamatuvar sendrom

MIS-C ve sağlıklı kontrol gruplarındaki demografik özelikler, klinik ve laboratuvar değerleri.

		Sağlıklı Kontrol (Sayı:82)	Hafif MIS-C Sayı: 15	Ağır MIS-C Sayı: 14	MIS-C Total sayı:29	P değeri
yaş	Ortalama±SD (min-max)	107.29± 29.90 (25-185)	73.73±48.9 (12-186)	124.00±42.47 (35-187)	98±51.83 (12-187)	<0.05
cinsiyet	K (sayı,%)	(38 – 46.3)	(4 – 26.7)	(6 – 42.9)	(10 – 34.5)	0.368
	E (sayı,%)	(44 – 53.7)	(11 – 73.3)	(8 – 57.1)	(19 – 65.5)	
Kalp hızı (bpm)	Ortalama±SD (min-max)	86.7±17.52 (56-136)	116.3±28.01 (69-170)	116.5±33.82 (72-167)	116.41±30.38	0.000
Sistolik KB (mmHg)	Ortalama±SD (min-max)	104.6±10.09 (90-130)	105,2±10.82 (81-124)	95.00±20.39 (75-137)	100.27±16.69	0.019
Diyastolik KB (mmHg)	Ortalama±SD (min-max)	64.57±7.42 (50-90)	64.46±14.87 (40-90)	59.42±13.49 (42-83)	62.03±14.20	0.178
Troponin I	Ortalama±SD		12,61±27.24	20,54±52.13		0,608
NT-ProBNP	Ortalama±SD		14050	1903,57		0.001
ESR	Ortalama±SD		57,06±40.09	53,35±37.35		0.799

CRP,mg/L	Ortalama±SD		163,28±98.77	111,5±65.09		0.110
PCT	Ortalama±SD		13,90±19.89	5,11±10.97		0.156
WBC	Ortalama±SD		10712	12492		0.365
Lenfosit	Ortalama±SD					
Kreatinin	Ortalama±SD		0,515±0.18	0,43±0.24		0.346
Sodyum	Ortalama±SD		131,5±4.72	134,9±3.20		0.330
Kalsiyum	Ortalama±SD		8,45±1.22	9,02±0.89		0.162

HR= Kalp hızı; Sistolik BP= Sistolik Kan Basıncı; Diyastolik BP= Diyastolik Kan Basıncı; WBC beyaz küre sayısı, CRP C-reaktif protein

Gruplar arası elektrokardiyografik değerlerin karşılaştırılması.

		Sağlıklı Kontrol grubu Sayı:82	Hafif MIS-C Sayı:15	Ağır MIS-C Sayı:14	MIS-C Total sayı:29	p değeri
PR (ms)	Ortalama±SD (min-max)	141.9±18.52 (100-189)	113.1±28.44 (80-160)	117,2±28.15a (72-160)	115.13±27.87	<0.005
QRS (ms)	Ortalama±SD (min-max)	92.43±16.69 (75-180)	85.06±15.23 (70-126)	81.2±15.64a (52-105)	83.20±15.28	0.031
QT (ms)	Ortalama±SD (min-max)	352.89±28.59 (300-410)	341.40±22.97 (310-390)	373.00±27.04a,b (330-440)	356.65±29.35	0.009
QTc (ms)	Ortalama±SD (min-max)	415.20±27.07 (350-459)	434.66±29.06 (390-480)	437.42±31.87a,b (390-480)	436.00±29.93	0.002
TpTe (ms)	Ortalama±SD (min-max)	70.68±8.70 (53-88)	86.6±20.92 (50-120)	95.64±23.25a,b (60-120)	90.96±22.16	<0.005
TpTe_dispersion (ms)	Ortalama±SD (min-max)	8.78±1.74 (7-13)	15.46±3.68 (11-25)	19.92±4.05b (11-25)	17.62±4.42	<0.005
TpTe/QTc	Ortalama±SD (min-max)	0.201±0.002 (0.14-0.25)	0.249±0.085 (0.12-0.37)	0.244±0.074 a,b (0.15-0.38)	0.246±0.079	<0.005
EF	Ortalama±SD (min-max)		59 ±8.87	71.3±5.43		<0.005
FS	Ortalama±SD (min-max)		31,33±6.09	39,71±3.71		<0.005

EF: ejeksiyon fraksiyonu, KF: kısalma fraksiyonu, MIS-C:.Çocuklarda multisistem inflamatuvar sendrom.

EP-147
Kronik Tromboembolik Pulmoner Hipertansiyonda Macitentan: Bir Olgu Sunumu

Mehtap Küçük, İlkay Erdoğan
Başkent Üniversitesi, Çocuk Sağlığı ve Hastalıkları ABD, Çocuk Kardiyolojisi BD, Ankara

Giriş ve Amaç: Pulmoner hipertansiyon (PH) pediatrik hastalarda nadir görülmekle birlikte mortalitesi yüksektir. Kronik tromboembolik PH, çocuklarda PH'nin çok nadir bir nedenidir (vakaların yaklaşık %0-1,4'ü). Biz de kliniğimizde kronik tromboembolik PH tedavisinde macitentan verilen bir olguyu paylaştık.
Olgu: 16 yaş 5 ay erkek hasta, Hasta tarafımıza ilk kez Mart 2013'te kusma ve karın ağrısı nedeniyle çekilen abdomen BT'sinde tromboz saptanması üzerine yönlendirildi. Öyküsünden 1,5 yaşından beri intestinal lenfanjiektazi tanısıyla izlendiği ve kateter takılarak sürekli parenteral tedaviler almakta olduğu öğrenildi. Ekokardiyografide; İVC içerisinde 18 mm uzunluğunda sağ atriyum- İVC bileşkesine uzanan hareketli ekodens trombüsle uyumlu olabilecek görüntü saptandı. Tromboza yatkınlık açısından tetkikleri gönderildi (CD55 eksikliği saptandı). Enoksaparin tedavisi başlandı.
Mart 2014'te yatışı sırasında fark edilen boyun damarlarında şişlik nedeniyle yapılan ekokardiyografisinde; SVC-RA bileşkesinden kaynaklandığı düşünülen sağ atriyum içini dolduran, trikuspit kapağa kadar uzanan trombüs saptandı. Trombektomi operasyonu uygulandı. Ocak 2019'da hemoptizi ile başvuran hastanın pulmoner anjiyo BT'sinde; pulmoner arter alt lober ve segmenter dallarında masif trombüs saptandı. Ekokardiyografisinde; sağ atriyum, sağ ventrikül, pulmoner arter ve İVC normalden geniş, triküspit kapaktan akım hızı 3.5 m/sn olan 3. derece yetmezlik saptandı. İVC'nin görülebilen alanlarında, kalp kapak ve boşluklarında, pulmoner arter ve dallarında trombüs saptanmadı. (TAPSE: 11 mm, RV diastolik çap: 36 mm) Tedavide tPA uygulandı. Ekokardiyografi ile pulmoner hipertansiyon saptandığı için hastaya Eylül 2019'da yapılan kateter anjiyografisinde; basınçlar pulmoner arterde 65/34 ortalama 46, PVRİ: 9.8 Ü.m2 bulundu. Anjiyogramlarda pulmoner arterlerin tortiyöz ve künt olduğu, periferik dallanmasının azalmış olduğu, iliak ven ve IVC'nin açık olduğu, SVC'nin üst kısmının tıkalı olduğu görüldü. Hastaya adenozin ile vazoreaktivite testi uygulandı. Adenozin sonrası basınçlar pulmoner arterde 67/34 ortalama 43, mmHg, PVRİ: 9.27 Ü.m2 saptandı. Ekokardiyografisinde; sağ atriyum, sağ ventrikül ve pulmoner arter normalden geniş, triküspit kapaktan akım hızı 4,3 m/sn olan 4. derece, pulmoner kapaktan akın hızı 3 m/sn olan 1. derece yetmezlik saptandı. Bunun üzerine hastaya PH tedavisi için macitentan 10 mg başlandı.
Temmuz 2020'de yapılan kateter anjiyografisinde; basınçlar pulmoner arterde 50/23 ortalama 30 mmHg, PVRİ: 6.08 Ü.m2 bulundu. Aralık 2021'de yapılan ekokardiyografisinde; sağ atriyum, sağ ventrikül ve pulmoner arter normalden geniş, triküspit kapaktan akım hızı 3.2 m/sn olan 2. derece yetmezlik saptandı. İVC'nin görülebilen alanlarında, kalp kapak ve boşluklarında, pulmoner arter ve dallarında trombüs görülmedi. Pulmoner anjiyo BT'de; ana sağ ve sol pulmoner arterler patent, kalibrasyonları normal, sol alt lob pulmoner arteri lober düzeyden itibaren oklüde olarak değerlendirildi. Sağ akciğer alt lob arteri proksimalde patent olup, distalde oklüde olarak izlendi. Bilateral üst lob arterleri patent, solda daha belirgin olmak üzere her iki pulmoner arter üst lob subsegmenter dallarında kronik pulmoner tromboemboli ile uyumlu ince kalibrasyon ve yer yer dolma defektleri saptandı. Hastanın macitentan sonrası klinik, ekokardiyografik olarak PH'unda belirgin düzelme olduğu görüldü, komplikasyon saptanmadı.
Sonuç: Pediatrik PH tedavisi, hastalığın nadir görülmesi ve klinik çalışmaların eksikliği nedeniyle zor olmaya devam etmektedir. Yeni ilaçlar ve kombinasyon tedavileri bir tedavi stratejisi olarak kullanılmaktadır. Şu anda çocuklarda masitentan kullanımına ilişkin yalnızca sınırlı deneyim bulunmaktadır.

Anahtar Kelimeler: pulmoner hipertansiyon, kronik pulmoner tromboemboli, macitentan

Konvansiyonel anjiyografide pulmoner emboli bulgulari

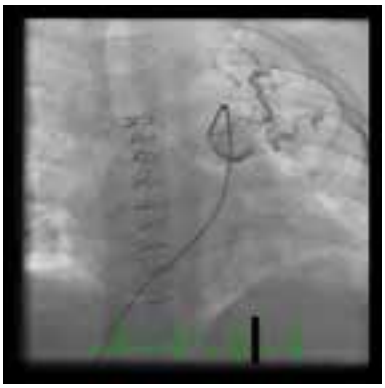

Konvansiyonel anjiyografide pulmoner emboli bulgulari

Toraks anjiyo BT'de pulmoner emboli bulgulari

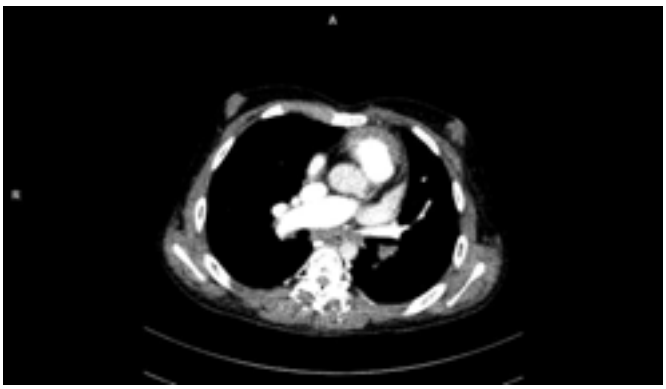

Toraks anjiyo BT'de pulmoner emboli bulgulari

Toraks anjiyo BT'de pulmoner emboli bulgulari

EP-148

Büyük Damarların Doğumsal Düzeltilmiş Transpozisyonunda (ccTGA) Anatomik Tamir Deneyimlerimiz

Mehtap Küçük[1], Murat Özkan[2], İlkay Erdoğan[1], Birgül Varan[1], Kürşad Tokel[1], Meral Demir[1], Sait Aşlamacı[2]
[1]Başkent Üniversitesi, Çocuk Sağlığı ve Hastalıkları ABD, Çocuk Kardiyolojisi BD, Ankara
[2]Başkent Üniversitesi, Kalp ve Damar Cerrahisi ABD, Ankara

Giriş ve Amaç: Double switch ameliyatı ile ilgili uzun dönem sonuçlar az hasta sayıları ile bildirilen tek merkez deneyimlerine dayanmaktadır. Biz de büyük damarların doğumsal düzeltilmiş transpozisyonu (ccTGA)'da anatomik tamir yapılan hastalarda merkezimizdeki deneyimlerimizi sunmak istedik.
Yöntem: Merkezimizde 2014-2021 yılları arasında ccTGA nedeniyle anatomik tamir ameliyatı uygulanan on bir hasta dahil edildi.
Bulgular: Çalışmaya alınan on bir hastanın dördü kız, yedisi erkektir. Ameliyat sırasındaki yaşları 4 ay ile 3 yaş arasında değişmektedir. Hastaların ikisinde herhangi bir ek anomali yokken, beşinde VSD, ikisinde ASD, birinde VSD ve Ebstein like triküspit kapak anomalisi, birinde VSD ve AV blok mevcuttu. Hastalardan toplam ikisi exitus oldu. Bunlardan biri VSD ve Ebstein like triküspit kapak anomalisi eşlik eden, 4 aylık kız hasta, postoperatif ilk günde exitus oldu. Diğer hasta ise 2.5 aylık erkek hasta, ek olarak VSD'si mevcuttu ve 6. gün exitus oldu. Postoperatif komplikasyonlar; 2 hastada LCOS gelişirken bunlardan birinde kanama da görüldü ve ECMO ihtiyacı oldu. Hastaların üçünde AV tam blok gelişti, iki hastaya kalıcı pacemaker implantasyonu yapıldı. İki hastada izlemde önemli sol ventrikül disfonksiyonu gelişti. Hastaların ameliyat süreleri ortalama 372 dakika idi (330-450 dakika). Aort klemp süreleri ortalama 183 dakika (155-208 dakika) ve pompa süreleri ortalama 260.4 dakika (216-325 dakika) idi. Hastaların hastanede kalış süreleri ortalama 16.3 gündü (7-28 gün).
Sonuç: ccTGA'lı hastalarda anatomik tamirin uzun dönem sonuçlarının daha iyi olabileceği öne sürülebilir. Transplantsız sağkalım yüksektir ve hastaların çoğunda efor kapasitesi NYHA sınıf I/II olarak korunmaktadır. Rastelli-Senning yapılan hastalarda kondüit önemli bir sorun gibi görünmektedir. ASO-Senning grubunda ise tekrarlayan girişim ihtiyacı bir sorun olarak karşımıza çıkmaktadır. İntakt ventriküler septumlu hastalarda erken şantlama önemlidir. Pacemaker ilişkili ventrikül disfonksiyonu da başka bir sorun olarak karşımıza çıkabilmektedir. Anatomik tamir ameliyatları ile ilgili daha geniş hasta sayıları ile yapılan çalışmalara ihtiyaç vardır.

Anahtar Kelimeler: büyük damarların doğumsal düzeltilmiş transpozisyonu (ccTGA), anatomik tamir, double switch ameliyatı

Sekil 1: Operatif Bilgiler

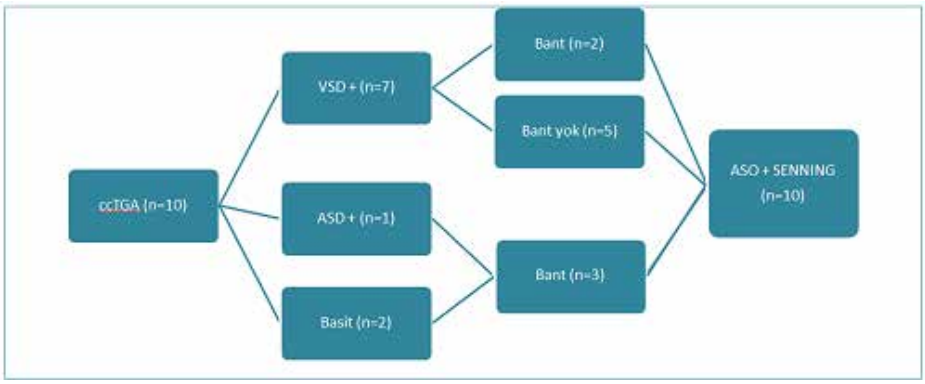

Demografik, Operatif Profil ve Sonuçlar

Hasta	Vücut ağırlığı (kg)	Cinsiyet (k/e)	Eşlik Eden Kardiyak Patoloji	Operasyon	Double Switch Yaşı (ay)	Bant Yaşı (ay)	Postoperatif ilk ekokardiyografi	Son kontroldeki ekokardiyografi
1	5,2	k	VSD, Ebstein	Double Switch	4	-	Exitus, post op 1 gün	-
2	4,9	e	VSD	Double Switch	2.5	-	Exitus, post op 6 gün	-
3	15	e	VSD	Double Switch	36	-	MY (3°), TY (2°)	MY (1°), PY (1°), MAPSE: 12.4, sol ventrikül sistolik disfonksiyonu
4	4,6	k	VSD, AV blok	Double Switch	4	-	RV ezilmiş	RV ezilmiş, TY (1°), MY (2°), neoaortik kapak yetersizliği (2-3°)
5	15	e	ASD	Bant + Double Switch	32	27	LV geniş, RV ezilmiş, TY (2°), MY (1°), AY (min), EF %55	LV geniş, RV ezilmiş, MY (2-3°), AY (min), MAPSE: 7, EF %25, LV sistolik fonksiyon bozukluğu
6	8	k	VSD	Bant + Double Switch	14	5	TY (1-2°), MY (1°), AY (1°)	LV geniş, RV hipertrofik ve ezilmiş, TY (1-2°), MY (1°), AY (1°)
7	9,5	e	yok	Bant + Double Switch	15	8	AY (1°), TY (1°), MY (2°), PY (1°), MAPSE: 5.4, EF %40	AY (1°), TY (1°), MY (1°), MAPSE: 7
8	7,1	e	VSD	Double Switch	13	-	Rezidüel VSD, PY (1°), AY (1°)	Rezidüel VSD, PY (1°), AY (1°)
9	14	k	yok	Bant + Double Switch	28	5	LV geniş, MY (2°), AY (1°), MAPSE 6, LV kasılması azalmış	RV ezilmiş, LV geniş, MY (2°), AY (1°), MAPSE: 7, EF %24, LV kasılması azalmış
10	13	e	VSD	Bant + Double Switch	17	3	LV, LA geniş, MY (2°), TY (1°)	MY (1-2°) TY (1°) AY (min)

EP-149
Konjenital Junctional Ektopik Taşikardisi Olan Bir Yenidoğanda İvabradine Tedavisi

Özge Pamukçu[1], Rümeysa Çitli[1], Serhat Koca[2]
[1]Kahramanmaraş Necip Fazıl Şehir Hastanesi
[2]Ankara Şehir Hastanesi

Giriş ve Amaç: Konjenital junctional Ektopik Taşikardi nadir görülen bir aritmi olup genelde daha öncesinde kalp cerrahisi geçiren hastalarda görülmektedir. Tıbbi tedavilere oldukça dirençli olup yüksek morbidite ve mortaliteye sahiptir.
Bu vaka raporu ile anti-aritmik tedaviye dirençli konjenital junctional ektopik taşikardisi olan altı saatlik bir yenidoğanda ivabradine ve amiadaron kombinasyon tedavisinin başarısının sunulması amaçlanmıştır.
VAKA: Yenidoğan kız bebek yenidoğanın geçici takipnesi nedeniyle yoğun bakımda monitorize izlenirken 6. Saatinde taşikardisi saptanmış. Hastanın kalp tepe atımı 170/dk olup EKG de supraventriküler taşikardi(Figür 1) görülmüş. Hastaya intravenöz iki kez Adenozin yapılmış ancak yanıt alamayınca pediatrik kardiyolojiye danışılmıştır. Hastanın EKGsinde atrioventricular disasosiyasyon mevcut olup konjenital junctional taşikardi ile uyumlu saptandı (figür 2). Ekokardiyografik incelemesi normal olan hastanın kalp hızı 200/dk'ya arttı, solunumu da bozulunca hasta entübe edildi. Hastaya intravenöz esmolol yüklendi ancak yanıt alınamadı hemodinamisi kötüleşen hastaya kardiyoversiyon yapıldı. Hastanın nabzı 160/dk'ya geriledi ancak ritmi normale dönmedi. Hastaya intravenöz amiadaron yüklenerek infüzyona geçildi. Daha sonra tedaviye oral propranolol da eklendi. İzlemin 4. Gününde hastanın ritmi sinüs ritmine dönmeyince tedaviye ivabradine (2x0.05mg/kg) eklendi. Ertesi gün hastan nabzı 110/dk ya kadar düşünce propranolol kesildi. Ivabradin tedavisinin ikinci gününde hastanın ritmi sinüse döndü (Figür 3). 4. günde hasta solunum cihazından ayrıldı. 7.gün hasta ivabradin ve amiadaron tedavisi ile taburcu edildi.
Sonuç: Konjenital junctional ektopik taşikardi oldukça nadir olup geleneksel pek çok anti-aritmik tedaviye dirençlidir. Ivabradin doğrudan pacemaker inhibisyonunu sağlayan yeni bir anti-aritmik ajan olup yaygın olarak kalp yetmezliğinde kalp hızını azaltmak için kullanılmakla birlikte konjenital ektopik taşikardide amiadaron tedavisi ile birlikte kombine olarak kullanıldığında oldukça başarılı olmuştur.

Anahtar Kelimeler: Ivabradine, yenidoğan, JET

Figür 1

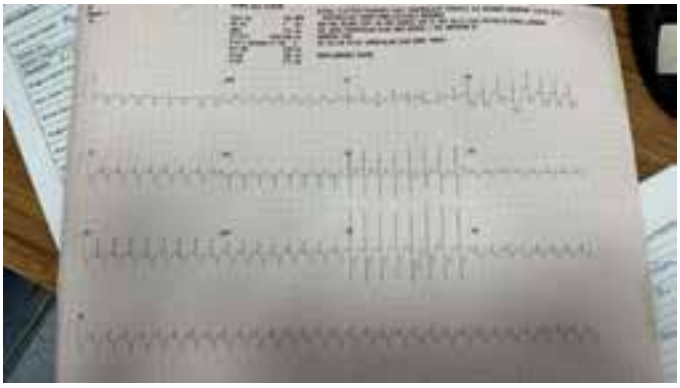

SVT

Figür 2

Konjenital Junctional Ektopik Taşikardi

Figür 3

Normal Sinüs Ritmi

EP-150
Vasküler Ring Tanısıyla Takip Edilen Olguların 1 Yıllık İzlem Sonuçları: Tek Merkez Deneyimi

Yasemin Özdemir Şahan[1], Gökçe Kaya Dinçel[1], Nevin Özdemiroğlu[1], İbrahim Ece[2], Ayşe Esin Kibar Gül[2], Hazım Alper Gürsu[2], İbrahim İlker Çetin[3]
[1]Ankara Şehir Hastanesi, Çocuk Hastanesi, Çocuk Kardiyoloji Kliniği, Ankara
[2]Sağlık Bilimleri Üniversitesi, Çocuk Sağlığı ve Hastalıkları Ana Bilim Dalı, Ankara Şehir Hastanesi, Çocuk Kardiyoloji Kliniği, Ankara
[3]Yıldırım Beyazıt Üniversitesi, Çocuk Sağlığı ve Hastalıkları Ana Bilim Dalı, Ankara Şehir Hastanesi, Çocuk Kardiyoloji Kliniği, Ankara

GİRİŞ-AMAÇ: Vasküler ring anomalileri brankial ark sisteminin gelişimi sırasındaki anormallik sonucu trakea ve özofagusun ark damarları ile bası altında kalması sonucu oluşur. Bu çalışmada son 1 yıl içerisinde kliniğimizde vasküler ring anomalisi tanısı alan olguların erken dönem izlem sonuçları paylaşılmıştır.
YÖNTEM: Aralık 2020-Aralık 2021 tarihleri arasında merkezimizde vasküler ring anomalisi tanısı alan 31 hastanın demografik bulguları, başvuru semptomları, tanısal testleri ile cerrahi oranları retrospektif olarak değerlendirildi.
BULGULAR: Ortalama yaş 22,3 aylık (2 günlük-17 yaş) ve ağırlık 9.7 (1.5-62) kg idi. Hastaların 5'inde double aortik ark, 20'sinde aberran sağ subklavian arter, 3'ünde aberran sol subklavian arter, 3'ünde Kommerell divertikülü, 1'inde pulmoner sling mevcuttu. Vakaların % 41 (n:13)'ı kız, % 59 (n:18)'ı erkekti. 3 hasta beslenirken öksürük ve çabuk yorulma, 1 hasta tekrarlayan hırıltılı solunum şikayetleriyle başvurdu. Diğer hastalar ise eşlik eden kardiyak anomali taraması sırasında insidental olarak tanı aldı. 3 vakada trakeal bası bulguları mevcutken, 4 vakada özofagus bası bulguları vardı. Hastaların 14 (% 43,7)'ünde VSD, 15 (% 46,8)'inde ASD, 5 (%15.6)'sına aort koarktasyonu eşlik etmekteydi. Bir vaka double aortik ark nedeniyle, pulmoner slingli bir vaka da belirgin trakeal bası bulguları nedeniyle ve 3 vaka da eşlik eden diğer konjenital kalp anomalileri nedeniyle opere oldu. Pulmoner slingli ve hipoplastik sol kalp sendromu tanılı vakalar operasyon sonrası takibinde exitus oldu. Opere olan hastaların takibinde klinik bulguları stabil seyretti.
SONUÇ: Vasküler ring anomalileri, konjenital kalp hastalıklarına eşlik edebilmektedir. Tekrarlayan öksürük ve hırıltı şikayetleri olan hastalarda vasküler ring anomalisi akla gelmelidir.

Anahtar Kelimeler: Aberran subklavian arter, çocuk, double aortik ark, vasküler ring

EP-151
KEUTEL sendromu, Nadir bir hastalık: İki kardeş olgu sunumu

Fatma Sevinc Sengul[1], Pelin Ayyildiz[1], Aysel Türkvatan[2], Alper Güzeltaş[1]
[1]Sağlık Bilimleri Üniversitesi, Mehmet Akif Ersoy Göğüs, Kalp ve Damar Cerrahisi Eğitim ve Araştırma Hastanesi, Pediatrik Kardiyoloji Ana bilim Dalı, İstanbul
[2]Sağlık Bilimleri Üniversitesi, Mehmet Akif Ersoy Göğüs, Kalp ve Damar Cerrahisi Eğitim ve Araştırma Hastanesi, Radyoloji Ana bilim Dalı, İstanbul

GİRİŞ-AMAÇ: Keutel sendromu, nadir görülen otozomal resesif geçişli bir hastalıktır. Diffüz kıkırdak kalsifikasyonu, brakitelefalangizm, midfasial hipoplazi, işitme kaybı ve periferik pulmoner stenoz ile karakterizedir. Hastalarda tekrarlayan alt solunum yolu enfeksiyonları ve astım benzeri ataklar görülebilmektedir. Burada, periferik pulmoner stenoz nedeni ile tetkik edilirken Keutel sendromu tanısı koyduğumuz hasta ile yanında refakatçi olarak gelen ve fizik muayene bulguları ile şüphelenip tanı koyduğumuz ablasını ve görüntüleme sonuçlarını sunmak istedik.
OLGU: 13 yaşında, 43,5 kg ağırlığında, SO2%98 olan erkek hasta (Olgu1), solunum şikayetleri nedeni ile takipli olduğu çocuk göğüs hastalıkları bölümünce yapılan V/P sintigrafisinde sağ akciğer fonksiyonlarında azalma saptanması üzerine tarafımıza yönlendirildi. Telekaardiyografide sağ akciğer hacminin azaldığı, kalp gölgesinin hafif sağa doğru yer değiştirdiği görüldü. Hastanın Ekokardiyografisinde sağ pulmoner arter (RPA) hafif hipoplazik izlendi ve CW Doppler ile RPA üzerinde 20 mmHg gradiyent alındı. Hastanın ekojenitesinin kötü olması nedeni ile periferik pulmoner arter dallarını net değerlendirmek üzere BT anjiyografi istendi. Yapılan BT'de RPA proksimal ve distalinin hipoplazik olduğu ve bunun dışında hastada trakeobronşial kalsifikasyon olduğu izlendi. Anamnezde anne ve baba arasında akrabalık olduğu öğrenilen hastanın ona refakat eden 22 yaşındaki ablasının (Olgu2) fizik muayenesinde kulak kıkırdaklarının sert olduğu, ellerde distal falanksların kısa olduğu saptandı. Ablaya yapılan ekokardiyografik değerlendirme normal saptanırken AP kranial grafide kulaklarda kalsifikasyon olduğu, BT'de trakeobronşial kalsifikasyon olduğu görüldü.
SONUÇ: Keutel sendromu çocuklarda nadir görülen bir bozukluk olmasına rağmen özellikle tekrarlayan solunum yolu enfeksiyonları, astım tanısı ile izlenen hastalarda trakeobronşiyal kalsifikasyon, brakitelfalanji, kardiyak patoloji (periferik pulmoner darlık, vaskuler kalsifikasyon) varlığında akılda tutulmalıdır.

Anahtar Kelimeler: Çocuk, Keutel sendromu, trakeobronşial kalsifikasyon

Resim 1

A: Olgu 1'e ait telekardiyografide sağ akciğer volumünün azaldığı görülmekte B:Olgu 1 BT anjiyografi, 3D imaj arkadan görünüm; Trakeobronşial ağaçta kalsifikasyon görülmekte C: Olgu 1: BT anjiyografi axial plan; RPA hipoplazisi görülmekte D: Olgu 2 AP kranial grafi; her iki kulaktaki kalsifikasyon görülmekte E: Olgu 2 BT anjiyografi; trakeal kalsifikasyon görülmekte

EP-152
<2500 gr Düşük Doğum Ağırlıklı Bebeklerde Erken ve Orta Dönem Kalp Kateterizasyon Sonuçları

İbrahim Ece, İbrahim İlker Çetin, Gökçe Kaş, Hazım Alper Gürsu, Ahmet Vedat Kavurt, Denizhan Bağrul, Gökçe Kaya Dinçel
Ankara Şehir Hastanesi, Çocuk Kardiyoloji Kliniği, Ankara

GİRİŞ - AMAÇ: Doğuştan kalp hastalığı olan düşük doğum ağırlıklı bebeklerin hayatta kalma oranlarının artması nedeniyle bu bebeklerde kardiyak kateterizasyon ile müdahale insidansı artmaktadır. Bu gruptaki kardiyak kateterizasyon deneyimine ilişkin sınırlı veri mevcuttur. Bu çalışma ile düşük doğum ağırlıklı bebeklerde tek merkezde yapılan kardiyak kateterizasyon vakalarında 2 yıllık tecrübemizi paylaşmayı amaçladık.
METOD: Ocak 2020 ile Aralık 2021 arasında <2500 gr olan bebeklere uygulanan kalp kateterizasyonları retrospektif olarak incelendi. Hastaların demografik verileri, yapılan prosedürler, kısa ve orta dönem sonuçları toplandı.
BULGULAR: 48 hastaya toplam 53 kalp kateterizasyonu yapıldı. 45 bebeğe girişimsel işlem uygulandı. Diğer 8 kalp kateterizasyonunda da girişimsel işlem planlandı; ancak girişim için uygun olmadığı düşünüldüğü için veya girişim uygulanamadığı için işlem tanısal olarak sonlandırıldı. Ortalama kateterizasyon yaşı 21.2 gün (1-60 gün) ve ortalama ağırlık 1865,6 gr (870-2500 gr) olarak bulundu. Girişimsel işlemlerin 34'ü (%75,5) başarılı, 4'ü kısmen başarılı ve 7'si başarısız oldu. 15 hastada prematüre PDA kapatılması, 14 hastada aort koarktasyonuna balon anjiyoplasti, 8 hastada pulmoner balon valvüloplasti / anjiyoplasti, 7 hastada duktus arteriozusa stent implantasyonu, 3 hastada sağ ventrikül çıkış yoluna stent implantasyonu, 2 hastada pulmoner kapak perforasyonu ve 2 hastada balon atriyal septostomi işlemleri uygulandı. Aynı anda iki işlemin yapıldığı vakalar da vardı. İşlem sırasındaki komplikasyonlar; 5 hastada aritmi, 6 hastada stent/cihaz embolizasyonu ve 1 hastada kardiyak arrest görüldü. İşlem sırasında gelişen AV blok ve hemodinamik bozukluk nedeniyle bir hasta işlem sırasında exitus oldu. Kateterizasyon sonrası hemodinamik instabilite nedeniyle işlem günü iki hasta exitus oldu. Hastaların sadece 8'ine işlem sonrası tromboz şüphesi ile Doppler ultrasonografi yapıldı ve bunların 6'sında tromboz tespit edildi. 9 hastada tekrar girişimsel müdahale gerekti ve bu hastaların 2'si takipte opere oldu. Diğer hastaların işlem sonrası takibinde ise 16 hastaya ameliyat gerekti. Orta dönem izlemde hastaların 5'i kardiyak nedenlere bağlı ve 8'i sekonder nedenlere bağlı exitus oldu. Hastaların 17'sinde (%35,4; 15 hasta PDA kapatılması, 2 hasta pulmoner balon valvüloplasti) izlemde herhangi bir işlem yapılması gerekmedi.
SONUÇ: Cerrahi müdahale <2500 gr bebeklerde yüksek mortalite ve morbidite ile ilişkilidir. Bu nedenle komplikasyonlar görülse de girişimsel kalp kateterizasyonu düşük doğum ağırlıklı bebeklerde kesin tedavi veya palyatif tedavi olarak önemli bir işlemdir.

Anahtar Kelimeler: düşük doğum ağırlığı, kalp kateterizasyonu, konjenital kalp hastalığı, <2500 gr

EP-153

Kardiyovasküler Sistemden Yabancı Cisimlerin Perkütan Teknikle Çıkarılması: 2 Yıllık Tek Merkez Deneyimi

Gökçe Kaş, İbrahim Ece, Denizhan Bağrul, Ahmet Vedat Kavurt, Gökçe Kaya Dinçel, Harun Terin, Emine Gülşah Torun, Oğuzhan Doğan, İbrahim İlker Çetin
Ankara Şehir Hastanesi, Çocuk Kardiyoloji Kliniği, Ankara

GİRİŞ-AMAÇ: Günümüzde kalıcı kateterlerin ve girişimsel cihazların artan kullanımları nedeniyle kateter kopması veya cihaz embolizasyonu gibi komplikasyonların görülme sıklığı da artmıştır. Bu çalışmada kardiyovasküler sisteme embolize yabancı cisimlerin perkütan teknikle çıkarılmasıyla ilgili 2 yıllık deneyimimizi sunmayı amaçladık.
METOD: Ocak 2020 ile Ocak 2022 tarihleri arasında perkütan teknikle yabancı cisim çıkarılması yapılan hastalar retrospektif olarak incelendi. Hastaların demografik verileri, yabancı cisimlerin tipi ve lokalizasyonu, işlemin yapılma zamanı ve yabancı cisim alım yöntemleri toplandı.
BULGULAR: 14 vakada kardiyovasküler sistemden yabancı cisim çıkarılma işlemi uygulandı. Hastaların yaşı 9 gün ile 15 yaş arasında ve kiloları 1100 gr ile 53 kg arasında değişiyordu. Çıkarılan yabancı cisimler; PDA cihazı (n=4), VSD cihazı (n=3), ASD cihazı (n=1), stent (n=3), port kateteri (n=1), diyaliz kateteri (n=1) ve kardiyak kateter (n=1) idi. Sadece VSD cihazı embolizasyonu olan bir hastanın solunum sıkıntısı semptomu vardı; diğer hastalar asemptomatikti. 12 hastaya femoral yoldan (ven=9, arter=3), 1 hastaya karotis arterden ve bir hastaya da hibrid yöntemle arkus aortadan girişim yapıldı. Tüm yabancı cisim çıkarılma işlemleri snear kateterle gerçekleştirildi. Hastaların 8'inde yabancı cisim çıkarılırken long sheath kullanıldı. 7 hastanın işlemi aynı seansta gerçekleştirildi. 4 hastanın işlemi, ilk 48 saatte yapılan kontrol ekokardiyografilerinde cihazın yerinde olmadığı görülmesi üzerine başka bir seansta yapıldı. Port kateteri ve diyaliz kateteri çıkarılan hastaların işlemleri başka bir endikasyonla çekilen akciğer grafilerinde tespit edildikten sonra yapıldı. Duktus bağımlı siyanotik konjenital kalp hastalığı olan bir hastanın duktusa yerşeltirilen stentinin embolize olduğu görüldü ve 1 gün sonra şant operasyonu için girdiği ameliyatta hibrid yaklaşımla arkus aortaya yerleştirilen sheathden gönderilen snare kateter ile stent iliak arterden ekokardiyografi eşliğinde çıkarıldı. Yabancı cisimlerin lokalizasyonları; pulmoner arterler (n=7), aorta (n=2), duktus arteriyozus (n=2), iliak arter (n=1), sağ atriyum (n=1) ve sağ ventrikül (n=1) olarak görüldü. Yapılan girişimsel işlemler sırasında herhangi bir komplikasyon gözlenmedi.
SONUÇ: Perkütan teknikle yabancı cisim çıkarılma işlemi, çocuklarda komplikasyon oranı düşük ve etkili bir yöntemdir. Cerrahi yerine tedavide ilk seçenek olarak düşünülmelidir. Bu nedenle, kardiyovasküler sistemden yabancı cisimlerin çıkarılması için malzemelerin ve tekniklerin iyi bilinmesi gerekmektedir.

Anahtar Kelimeler: cihaz, kardiyovasküler sistem, perkütan, snare kateter, stent, yabancı cisim

ŞEKİL-1

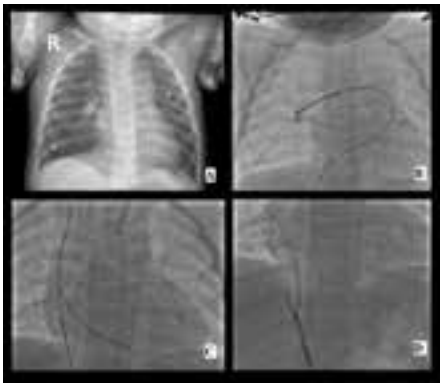

A: Akciğer grafisinde sağ pulmoner arter distaline embolize olmuş VSD cihazı, B: Snare kateterle VSD cihazının yakalanma anı, C: Sağ atriyumdan sağ ventriküle doğru uzanan diyaliz kateteri, D: Snare kateterle yakalanan diyaliz kateterinin long sheath içerisine çekilme anı

EP-154
Galen Ven Anevrizmalı Yenidoğan

Serpil Kaya Çelebi, Cemil Cihat Kurt, Sema Ateş, Utku Arman Örün
Sağlık Bilimleri Üniversitesi, Dr Sami Ulus Kadın Doğum Çocuk Sağlığı Ve Hastalıkları Eğitim Ve Araştırma Hastanesi, Çocuk Kardiyoloji Bölümü, Ankara

Giriş: Galen veni, beynin ön ve orta bölümlerini posterior fossadaki sinüslere direne eden serebral hemisferlerin altında yer alan venöz yapıdır. Galen veninin anevrizmal dilatasyonu galen ven anerizması olarak isimlendirilmektedir. Nadir görülüp çocukluk çağı vasküler malformasyonların üçte birini oluşturur. Cinsiyetler arası eşit oranda görülmektedir. Bu anevrizma serebral arterin koroid dalları ve/veya baziler arter dalları ile mezensefalonun genişlemiş venleri arasında arteriyovenöz bir fistülün varlığı sonucu oluşmaktadır. Çocukluk döneminde birden fazla klinikle görülmekle birlikte yenidoğan döneminde yüksek debili kalp yetersizliği bulgularıyla karşımıza çıkmaktadır. Fizik muayenede kraniyel üfürüm duyulması tipiktir.
Olgu: Dört günlük kız hasta dış merkezden solunum sıkıntısı, metabolik asidoz, sepsis ? ön tanılarıyla hastanemizin yenidoğan ünitesine kabul edildi. Servise kabulünde genel durumu kötü, entübe olup subkostal çekilmeleri vardı. Kardiyovasküler değerlendirmede tüm odaklardan duyulan altı üzerinde 1-2. derece sistolik üfürümü olup, karaciğer kot altı 3 cm palpabl idi.
Laboratuar değerlendirmesinde; BUN 20 mg/dl, kreatinin 1.52 mg/dl, ürik asit 14.1 mg/dl, AST 695 U/L, ALT 162 U/L, hemoglobin 16.9 g/dl, beyaz küre 15800, platelet 134 000, CRP 2 gr/l, interlökin-6 286 (0-23) olup kan gazında pH 7.19, pCO2 43.6, HCO3 16.9, baz açığı -10.9, laktat 143, idi. Akciğer grafisinde hastanın kardiyomegalik olduğu görüldü.
Olası kardiyovasküler patolojiye yönelik istenen konsültasyonda ekokardiyografi ile değerlendirilen hastanın situs solitus olup kalp boşlukları sağda daha belirgin olmak üzere geniş idi. Superior vena kava akımı belirgin olarak artmış olduğu görüldü. İnteratriyal septum sola deviye olup interatriyal septumda PFO natüründe sağdan sola şant mevcuttu. İnterventriküler septum intakt olup suprasternal değerlendirmede duktus koarktasyon görülmedi. Triküspit kapakta 1-2. derece yetmezlik olup akım hızı 3.6 m/s, mitral kapakta 2. derece yetmezliği olup akım hızı 4 m/s, pulmoner arter belirgin geniş olup 1. derece pulmoner yetmezliği vardı. Akım hızı 2.5m/s ölçüldü. Pulmoner arter çapı 16 mm, aorta çapı 12 mm ölçüldü.
Hastanın olası kraniyel arteriovenöz malformasyonuna yönelik ön fontaneline steteskop ile dinlendiğinde devamlı üfürümün duyulduğu farkedildi. Hastaya kraniyel ultrason yapıldı.
Kraniyel ultrasonografide orta hat posteriorda pineal loj düzeyinde yerleşimli 28x22x20 mm boyutlu doppler ile belirgin kanlanan kistik kitle lezyonu saptanmış olup Galen ven anevrizması ile uyumludur şeklinde rapor edildi.
Tartışma: Galen ven anevrizması fetal hayatın 6-12. haftasında oluşmaktadır. Yenidoğan döneminde yüksek debili kalp yetersizliğine neden olmaktadır. Şant miktarı az olursa daha ileri yaşta bulgular ortaya çıkıp hidrosefali ve hafif kalp yetmezliği klinik tabloyu oluşturur. Adölesan ve genç erişkin dönemde ise fokal nörolojik belirtiler, gelişme geriliği, konvülziyonlar, baş ağrısı ve subaraknoid hemoraji ile karşımıza çıkabilir. Günümüzde fetal ekokardiyografi ile tanısı konabilmektedir. Mortalitesi yüksek bir durumdur. Tedavide malformasyonu besleyen arterlerin embolizasyonu yapılmaktadır.

Anahtar Kelimeler: galen ven anevrizması, yüksek debili kalp yetersizliği, embolizasyon

Figür 1- Transfontanel Ultrasonografide Doppler Bakıda Kistik Kitle Lezyonunun Görünümü

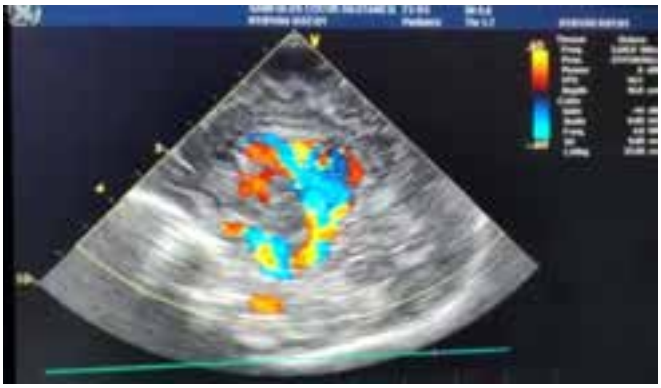

Figür 2- Transfontanel Ultrasonografide 2D Görüntüde Kistik Kitle Lezyonu

EP-155
Transseptal Ponksiyon Esnasında Gelişen Nadir Bir Komplikasyon: İliak Ven Yaralanması

Nevin Özdemiroğlu, Emine Gülşah Torun, Serhat Koca
Ankara Şehir Hastanesi

GİRİŞ-AMAÇ: Normal kardiyak anatomiye sahip çocuklarda supraventriküler taşikardi ablasyonlarının %37-50 si sol taraf aritmi odaklarına uygulanmaktadır. Çocuklarda sol atriyal kaynaklı aritmi odaklarının ablasyonunda transseptal ponksiyon aracılığı ile sol atriyuma ulaşılmaktadır. Yetişkinlerde komplikasyon oranı %0,8–1.2 bildirilmiştir. Bu prosedüre bağlı olarak çocuklarda kalbin ve damarların küçük boyutu nedeniyle potansiyel olarak daha ciddi komplikasyonlar beklenebilir. Bu yazıda transseptal ponksiyon sırasında gelişen, kendini sınırlayan iliak ven yaralanması olan bir olgu sunulmuştur.
OLGU: 11 yaşında 67 kg kız hasta, dökümante supraventriküler taşikardisi olması nedeniyle elektrofizyolojik çalışma ve ablasyon planı ile elektrofizyolojik çalışma laboratuvarına alındı. Elektro-fizyolojik çalışmada sol lateral gizli aksesuar yol düşünülen hastada ablasyon amaçlı sol atriyuma geçmek için transseptal ponksiyon yapılmasına karar verildi. Brockenbrough iğne hazırlanıp, uzun kılıf içinden gönderilirken kasık proksimalinde Brockenbrough iğnenin ilerletilmesinde güçlük yaşandı. Bu nedenle iğnenin kılıf ve dilatör içinden çıkmış olabileceği düşünüldü. İğne geri alınıp kılıf içinden uzun tel yerleştirildiğinde kılıfın ve dilatörün delindiği anlaşıldı. Sağ femoral venden yapılan opak madde enjeksiyonunda, iliak ven proksimalinden az miktarda kontrast maddenin retroperiton bölgeye geçtiği görüldü. Vital bulguları stabil olan hastada 2 dakika sonra tekrarlanan opak enjeksiyonunda kontrast madde geçişinin azaldığı, 10 dakika sonra yapılan 3. Kontrol kontrast madde enjeksiyonunda geçişin kaybolduğu görüldü. Pediatrik kardiyovasküler cerrahi ekibi ile görüşülerek genel anestezi almış, tamamen sınırlanmış iliak ven ekstravazasyonu olan hastada işleme devam edilmesi kararlaştırıldı. Hastada işleme devam edilerek başarılı transseptal ponksiyon ve sol lateral gizli aksesuar yol ablasyonu yapıldı. İşlem esnasında 50 Ü/kg heparin uygulanarak ACT: 180-200 olarak ayarlandı. İşlem sonrası yapılan venografide, iliak venin tamamen intakt olduğu, kontrast maddenin hiç ekstravazasyon göstermediği görüldü. İşlem sonrası yapılan ekokardiyografik değerlendirmede perikardiyal effüzyon izlenmedi. İşlem sonrası takibinde hastadan 3-6 saat aralıklarla hemogram kontrolleri yapıldı ve hemoglobin değerinde düşme saptanmadı. Yapılan batın ultrasonografisi normal olarak değerlendirildi. Şikâyeti olmayan, fizik muayenesinde patolojik bulgu saptanmayan hasta üç gün izlem sonrası taburcu edildi.
SONUÇ: Transseptal ponksiyon yaklaşık %1 komplikasyonu olan bir işlem olmakla birlikte zaman içinde artan tecrübe ile güvenli ve etkin bir yöntem olarak kabul edilmektedir. Olgumuzda görülen iliak ven yaralanmasının; obez hastada fazla subkütan adipoz doku kaynaklı daha dik femoral kılıf -femoral ven açı kaynaklı olduğu düşünüldü. Yaşına göre kilosu fazla olan hastalarda transseptal ponksiyon gerekli olması durumunda Brockenbrough iğne femoral kılıf -femoral ven kavsinden geçirilirken floroskopi klavuzluğunda işlemin yapılması, şüphe halinde kontrast madde enjeksiyonu ile iliak venin kontrol edilmesini önermekteyiz.

Anahtar Kelimeler: Kateter ablasyon, Komplikasyon,Transseptal Ponksiyon

Şekil 1

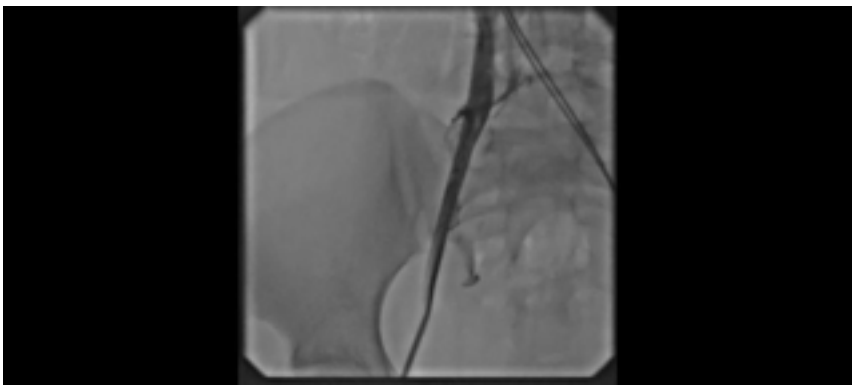

Sağ femoral ven enjeksiyonunda iliak ven proksimalinden retroperiton bölgeye kontrast madde geçişi

EP-156
Nadir görülen bir ventriküler aritmi nedeni: Andersen-Tawil sendromu

Gülçin Kayan Kaşıkçı[1], Zülal Ülger Tutar[1], Resit Ertürk Levent[1], Oğuzhan Ay[1], Fırat Ergin[1], Mehmet Baki Beyter[1], Can Hasdemir[2]
[1]Ege Üniversitesi, Çocuk Kardiyoloji Bilim Dalı, İzmir
[2]Ege Üniversitesi, Kardiyoloji Ana Bilim Dalı, İzmir

Giriş ve Amaç: Andersen-Tawil sendromu (ATS), genellikle potasyuma duyarlı periyodik paralizi, dismorfik özellikler ve ventriküler aritmi üçlüsü ile ortaya çıkan, otozomal dominant paternle kalıtılan nadir bir kanalopatidir. ATS yüksek derecede fenotipik heterojenite göstermektedir. Kardiyak belirtiler, asemptomatik uzun QT sendromundan, implante edilebilir kardiyoverter defibrilatör (ICD) gerektiren hayatı tehdit eden ventriküler taşiaritmiye kadar değişir; ancak çoğu hastada karakteristik U-dalga morfolojisi ile uzamış bir QU aralığı görülmektedir. Bu vaka takdiminde çarpıntı ve göğüs ağrısı yakınması ile başvuran ve elektrokardiyogramda (EKG) bidireksiyonel ventriküler taşikardi (VT) ve bigemine ventriküler erken vuruları (VEV) olan 13 yaşında kız hasta sunuyoruz. Pozitif aile öyküsü nedeniyle genetik testlerle doğrulanan KCNJ2 geninde mutasyon varlığı nedeniyle hastaya 9 yaşında ATS tanısı konulmuştur. Hastaya beta bloker ve flekainid tedavisi başlandı ve izleme alındı.
Olgu: 13 yaşında kız olgu, başvuru günü başlayan göğüs ağrısı, baş dönmesi ve çarpıntı yakınmalarıyla nedeniyle acil serviste çekilen EKG'sinde polimorfik, bigemine VEV, U dalgası ve bidireksiyonel VT mevcut olması üzerine servisimize yatırıldı. Hastanın soygeçmişinde annesi, kız kardeşi, anneannesi, teyzesi ve teyzesinin iki çocuğunda ATS tanısı mevcuttu ve hastaya 9 yaşında iken pozitif aile öyküsü nedeniyle yapılan genetik testinde KCNJ2 c.461G>A (p.Cys154Tyr) heterozigot mutasyon saptanması üzerine ATS tanısı konulmuştu. Fizik bakısında hipertelorizm, geniş alın, eser miktarda mikroretrognati, üçgen yüz gibi hafif dismorfik bulgular mevcuttu. Periyodik paralizi öyküsü yoktu. 24 saatlik holter EKG monitörizasyonunda %33 polimorfik VEV'ler, bidireksiyonel VT ve non-sustained VT görüldü. Ekokardiyografisinde normal morfoloji ve fonksiyonda sağ ve sol ventrikül saptandı. İlk değerlendirmenin ardından beta bloker (propranolol 2mg/kg/g) tedavisi başlandı. Uygun tedaviye rağmen VEV sıklığında belirgin azalma olmaması nedeniyle tedavisine flekainid eklendi ve izleme alındı.
Sonuç: Bidireksiyonel ventriküler taşikardisi olan, uzamış QU aralığı olan hastalarda ATS ayırıcı tanıda düşünülmelidir.

Anahtar Kelimeler: Andersen-Tawil sendromu, bidireksiyonel ventriküler taşikardi, flekainid

EKG

EP-157
Çocuk Hastalarda Elektrofizyolojik Çalışma ve Kateter Ablasyon Deneyimlerimiz

Nevin Özdemiroğlu, Bilal Özelce, Serhat Koca, Denizhan Bağrul, Ahmet Vedat Kavurt, İbrahim Ece, İbrahim İlker Çetin
Ankara Şehir Hastanesi, Çocuk Kardiyoloji Kliniği, Ankara

GİRİŞ-AMAÇ: Bu çalışmada merkezimizde son iki yıl içerisinde elektrofizyolojik çalışma ve ablasyon uygulanmış hastaların sonuçları sunuldu.
YÖNTEM: Kliniğimizde Kasım 2019- Aralık 2021 tarihleri arasında elektrofizyolojik çalışma ve radyofrekans/kriyo ablasyon (RFA/CRA) işlemi uygulanan hastalar alındı. İşlemler 3 boyutlu elektroanatomik haritalama sistemi eşliğinde gerektiğinde sınırlı floroskopi kullanılarak yapıldı.
BULGULAR: Toplam 174 hastaya 181 işlem yapıldı. Olguların işlem sırasında yaşları 5 yıl ile 18 yıl (ortalama 13,67± 2,93) ve vücut ağırlıkları 20-110 kg (ortalama 53,60±15,94) idi. 34 olguya (%19,5) Tanısal elektrofizyolojik çalışma ve 137 olguya (%81,5) ablasyon uygulandı. Ablasyon işlemlerinin 77' sinde CRA, 71 'inde RFA ve 1 'inde RFA ve CRA birlikte kullanıldı. Aritmi substratları değerlendirildiğinde; 79'unda (%43,7) aksesuar yol (AP), 61' inde (%33,7) Atriyoventriküler nodal reentran taşikardi (AVNRT), 3' ünde (%1,7) Ventriküler ekstrasistol (VES), 1'inde (%0,6) Fokal Atriyal Taşikardi (FAT), 2' sinde (%1,1) Ventriküler Taşikardi (VT), 1'inde (%0,6) Atriyal Flutter (AF) bulundu. Aksesuar yol substratlarının 24'ü (%30,3) gizli aksesuar yol ve 55 'i (%30,4) WPW idi. Sadece iki hastada iki aritmi substratı mevcuttu. Ablasyon yapılan 130 işlemde akut başarı sağlandı. Hastaların 3' ünde ablasyon başarısız oldu. Başarısız olan hastalarda aritmi substratları 2 olguda WPW, 1 olguda Mahaim tipi AP idi. 7 hastada (%4) nüks görüldü. Bu olguların 1' i Mahaim tipi AP, 2' si sağ gizli AP, 2'si WPW, 3'ü AVNRT İdi. Nüks görülen olgulardan 6'sında ikinici seansta, kalan birinde üçüncü seansta başarılı olundu. Toplam 85 (%48) işlemde floroskopi kullanılmadı. 56 (%30,9) işlemde 8 dakikadan az floroskopi kullanıldı. Komplikasyon olarak; başarılı ablasyon yapılan hastalarımızdan birinde kendini sınırlayan iliyak ven yaralanması ve diğerinde cilt yanığı görüldü.
SONUÇ: Çocuklarda aritmi tedavisinde floroskopi ihtiyacını azaltan üç boyutlu haritalama sistemleri eşliğinde yapılan ablasyon işlemleri yüksek başarı oranları nedeni ile tersiyer merkezlerde giderek yüksek oranlarda tercih edilmektedir.

Anahtar Kelimeler: Çocuk, Kateter ablasyon, Üç Boyutlu Haritalama

EP-158

Katekolaminerjik Polimorfik Ventriküler Taşikardide nadir görülen bir mutasyon: TCRL, Türkiye'den ilk olgu

Serdar Akin Maraş[1], Mehmet Öncül[1], Özlem Elkıran[1], Cemşit Karakurt[1], Ahmet Köse[2]
[1]İnönü Üniversitesi Tıp Fakültesi Çocuk Kardiyoloji Bilim Dalı
[2]Özel Kardiyoloji Kliniği

GİRİŞ-AMAÇ: Katekolaminerjik polimorfik ventriküler taşikardi (CPVT), yaşamı tehdit eden aritmilere neden olan, nadir görülen kalıtsal bir hastalıktır. Kliniğimizde eforla birlikte senkop atakları olan genetik olarak Türkiye'de ilk kez saptanan homozigot Trans-2,3-enoil-CoA Redüktaz benzeri (TECRL) mutasyonlu olgu tartışılmıştır.
OLGU: Absans epilepsi tanısıyla takip edilen 5,5 yaşındaki kız hasta iki kez eforla olan bayılmaları nedeniyle tarafımıza yönlendirildi. Ailesinde erken yaşta ölüm ve aritmi öyküsü olan yoktu. Fizik muayenesinde kilosu: 51,2 kg (>97 p) boyu 134,5 cm (>97 p) idi. TA: 93/73 mmHg, Nabız: 86/dakika, SaPO2: %99 idi. Kardiyak muayenede üfürüm yoktu. Laboratuvarda hemogram, biyokimyasal testler ve tiroid hormonları normaldi. Bazal elektokardiyogram (EKG) normaldi ve düzeltilmiş QTC 412 msn olarak ölçüldü. Ekokardiyografi ve holter normal olarak değerlendirildi. Egzersiz stress testinde (EFOR) kalp hızı 127/dk hızına ulaştığında bidirectionel ventriküler esktrasistoller (VES) ve polimorfik ventriküler taşikardi (VT) görüldü. Hastada senkop öyküsünün olması, EFOR ile polimorfik VT tespit edilmesi nedeniyle CPVT düşünüldü. Hastaya 2 mg/kg/gün propranolol, 2,5 mg/kg/gün dozunda flekainid başlandı. Gönderilen tüm exon gen analizinde homozigot TECRL geninde mutasyon saptandı. CPVT'nin oldukça öldürücü bir formu olduğundan dolayı sol sempatik denervasyon (LCSD) yapıldı. Hastamız şu anda semptomsuz olarak takip edilmektedir.
TARTIŞMA: Katekolaminerjik Polimorfik Ventriküler Taşikardi altta yatan kalp hastalığı olmadan egzersiz veya stres sırasında senkop ve ani ölüme neden olabilen nadir kardiyak iyon kanalopatisidir. CPVT hastalarının %30'unun 30 yaşına kadar ani ölüm yaşadığı bildirilmiştir. Ailelerinde patojenik mutasyon olanlar ve ilk kez tanı alan hastaların kardiyak olay riski daha yüksektir. Semptomlar sıklıkla 7-12 yaş arasında ortaya çıkar, ancak bebeklik çağı ile 40 yaş arasında da görülebilir. EKG normal, bazı olgularda bradikardi veya sınırda uzun QT görülebilir. Egzersiz veya emosyenel stres ile indüklenen bidirectional veya polimorfik VT saptanması durumunda CPVT düşünülür. EFOR ve adrenalin ile uyarı testi en önemli tanısal testlerdir. Hastalarda çoğunlukla Ryanodin Reseptörünü kodlayan RYR2 ve Kalsekestrin adlı proteini kodlayan CASQ2 adlı genlerde mutasyon mevcuttur. Her iki gen de hücre içi kalsiyum salınımı yol açarak depolarizasyon sonrası ventriküler aritmilere yol açar.
TECRL'de varyantları olan hastalar CPVT vakalarının <%1'ini oluşturur ve bu hastalarda hastalığın moleküler mekanizması belirlenememiştir. Bu, CPVT'nin oldukça öldürücü bir formudur. Hastaların semptomları ilk kez çocukluk döneminde ortaya çıkmıştır ve yakın zamanda yapılan çok merkezli bir çalışmada, ortalama semptom başlangıç yaşının 8 yaş olduğu bildirilmektedir. Olgumuz ülkemizde bildirilen TECRL mutasyonlu ilk vakadır. Tedavi edilmeyen olgularda 30 yaşına kadar mortalite oranı %30-50 arasındadır. ß-blokerler ilk basamak tedavidir. ß-blokerlere rağmen tekrarlayan aritmileri olan hastalarda flekainid eklenmelidir. Semptomatik olan veya egzersiz sırasında kompleks aritmileri olan hastalarda LCSD uygulanmaktadır. Tıbbi tedaviye ve/veya LCSD'ye rağmen kardiyak arrest, tekrarlayan senkop veya polimorfik VT yaşayan CPVT tanılı hastalarda ICD implantasyonu önerilmektedir. Hastamızda malign bir mutasyon saptanması nedeniyle tedavisinde daha agresif davrandık.
SONUÇ: Geniş CPVT fenotipleri yelpazesi nedeniyle, bireysel prognozla ilgili verilerin belirlenmesi zor olmaya devam etmektedir. Senkop ile başvuran hastalarda öykü iyi sorgulanmalıdır. Ailesinde 35 yaş altında ani ölüm öyküsü, bebek ölümü öyküsü bulunan bireyler mutlaka taranmalıdır. Vazovagal senkop, epilepsi, kardiyak aritmiyle gelen hastalarda ayırıcı tanıda mutlaka akılda tutulmalıdır.

Anahtar Kelimeler: Katekolaminerjik polimorfik ventriküler taşikardi, Senkop, Trans-2,3-enoil-CoA Redüktaz benzeri mutasyon

Eforda bidirectional ventriküler extrasistoller

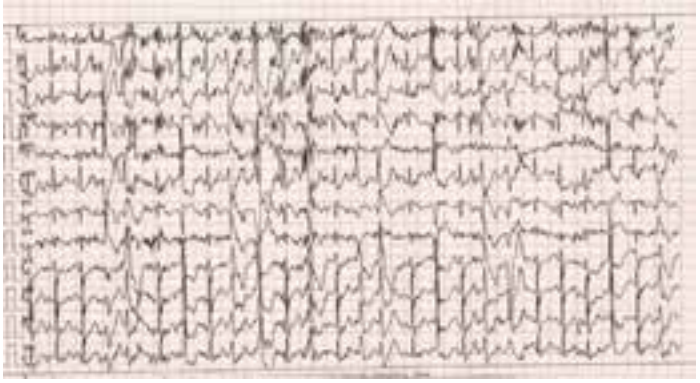

EP-159
Prenatal maternal COVID-19 ile ilişkili neonatal koroner arter dilatasyonu: vaka serisi

Serdar Akin Maraş, Özlem Elkıran, Cemşit Karakurt, Mehmet Öncül
İnönü Üniversitesi Tıp Fakültesi Çocuk Kardiyoloji Bilim Dalı

GİRİŞ-AMAÇ: Hamilelik sırasında COVID-19 enfeksiyonu, farklı mekanizmalar yoluyla erken doğum oranlarının artması, perinatal asfiksi, solunum yetmezliği, neonatal multisistemik inflamatuvar sendrom (MIS-N) gibi klinik tablolara yol açarak fetüs ve yenidoğanların sağlığını potansiyel olarak etkileyebilir. Kliniğimizde, COVID-19 enfeksiyonu geçiren hamilelerin bebeklerinde tespit edilen koroner arter dilatasyon(KAD)'lu vakalar tartışılmıştır.
OLGU: Hastaların tamamı miad olarak doğdu. Hastaların geliş COVID-19 PCR negatif, COVID-19 IgG'leri pozitifti. Viral markerlar ve solunum yolu virüsleri mikroarray negatif olarak geldi. İlk başvurda fizik muayenelerinde koroner arter dilatasyonlu hastalarda kalp yetmezliği saptanmazken, üçüncü hastada kalp yetmezliği bulguları mevcuttu. Birinci hasta haricinde akut faz reaktanları (AFR) negatifti. Koroner arter dilatasyonlu hastalara aspirin tedavisi başlanıldı. Sırasıyla anneler 37W, 27W, 36W, 32W, 27W'da COVID-19 geçirmişti. Birinci hasta postnatal solunum sıkıntısı, döküntü kliniğiyle MİS-N kabul edilip 12 gün yoğun bakım ünitesinde izlendi. IVIG tedavisi aldı. Bir aylık kontrolünde AFR negatif iken Pro-Bnp: 441 pg/ml gelip EKO'da KAD saptandı. İkinci hasta 2. ayındayken emmede azalma şikâyetiyle başvurmuştu. Tetkiklerinde Pro-Bnp:2456 pg/ml ve EKO'da KAD saptandı. Üçüncü hasta yaşamının ikinci haftasında ateş şikayetiyle başvurdu. Troponin:27,5 pg/ml, Pro-Bnp:527 pg/ml'idi. EKO'da sol ventrikül disfonksiyonu, eser mitral yetmezlik ve KAD görülüp myokardit düşünüldü. Kalp yetmezliği tedavisi başlandı. Myokardit bulguları beşinci günde düzeldi. Dördüncü hasta üçüncü ayında kardiyak muayenesinde üfürüm duyulmasıyla yönlendirildiği EKO'da KAD izlendi. Beşinci hastanın altıncı ayında rutin muayenesinde annede COVID-19 geçirme hikâyesinin olması nedeniyle yönlendirildiği EKO'da KAD saptandı. Bu hastaların koroner arter dilatasyonları 1-4 ay arasında tamamen düzeldi. Hastaların EKO bulguları düzeldiğinde Pro-Bnp de düzelmişti.
TARTIŞMA: Yenidoğanlarda maternal COVID-19 ile ilişkili neonatal kardiyak tutulum, COVID-19 antikorlarının transplasental transferini takiben veya COVID-19 ile enfeksiyondan sonra yenidoğanda gelişen antikorlardan kaynaklandığı varsayılmaktadır. Olgunlaşmamış bağışıklık sistemi, maternal IgG antikorlarının pasif transferi ve daha düşük ACE-2 ekspresyonu, yetişkinlere kıyasla bebeklerde daha az enflamasyon, daha hafif hastalık ve daha hızlı iyileşmeyle sonuçlanabilir. Enfekte yenidoğanların çoğu ya asemptomatiktir (%20) veya burun akıntısı ve öksürük (%40-50) ve ateş (%15) gibi hafif semptomlara sahiptir. Solunum sıkıntısı (%12-40), yetersiz beslenme, kusma ve ishal (%30) gibi orta ila şiddetli semptomlar ve çoklu organ yetmezliğinin klinik kanıtları da gözlenmiştir. Yenidoğanda COVID-19 enfeksiyonunun laboratuvar bulguları arasında lökositoz, lenfopeni, trombositopeni, AFR, Troponin ve Pro-Bnp yüksekliği yer alabilir.
Neonatal MIS-C (MIS-N) nadiren bildirilmiştir. Yapılan çalışmalarda MIS-C vakalarının sadece %4'ü 1 yaşından küçük bebeklerde saptanmıştır. Prenatal maternal COVİD-19 enfeksiyonunu takiben MİS-N geçiren infant vakalarının toplandığı bir derlemede toplam 85 infantta (<12 ay, en küçüğü 2 haftalık) döküntü (%62.4), ishal (%55.3) ve kusmanın (%55.3) en sık görülen belirti ve semptomlar olduğunu görüldü. Hipotansiyon (%21,2), pnömoni (%21,2) ve koroner arter dilatasyonu veya anevrizması (%13,9) gibi ciddi bulgular bu bebeklerin %32.9'unda yoğun bakım ünitesine yatışa neden oldu. Annede SARS-CoV-2 enfeksiyonu öyküsü veya COVID-19'a maruz kalmanın, erken neonatal dönemde myokardit ve koroner arter dilatasyonuna neden olduğunu saptadık. Özellikle asemptomatik hastalarda koroner arter dilatasyonun saptanması klinik belirti görülmeden bile kardiyak tutulum olabileceğini bize gösterdi.
SONUÇ: Vaka serimize dayanarak, COVID-19 öyküsü olan annelerden doğan infantlar asemptomatik bile olsa mutlaka çocuk kardiyoloji tarafından konsülte edilmeli, koroner arter dilatasyonu ve kardiyak tutulum açısından dikkatli olunmalıdır.

Anahtar Kelimeler: COVİD-19, Hamilelik, Koroner Arter Dilatasyonu

EP-160

Kalp Nakli İçin Yönlendirilen Olguda Saptanan Kardiyak Kitle İlişkili Dirençli Ventriküler Aritmiye Sekonder Taşikardiyomiyopatinin Başarılı Tedavisi

Gökçe Kaş, Harun Terin, Emine Gülşah Torun, Serhat Koca, Ahmet Vedat Kavurt, İbrahim Ece
Ankara Şehir Hastanesi, Çocuk Kardiyoloji Kliniği, Ankara

GİRİŞ- AMAÇ: Dilate kardiyomiyopati (DKMP) etiyolojisinde ritim bozuklukları neden olarak görülebilmektedir. Taşikardiyomiyopati olarak adlandırılan bu klinik durumda ritim bozukluğu tedavisi sonrasında kardiyak fonksiyonlarda düzelme sıklıkla izlenir. Her DKMP olgusunda altta yatan düzeltilebilir neden dikkatle sorgulanmalıdır. Bu yazıda; dış merkezden DKMP öntanısıyla kalp nakli için hastanemiz nakil birimine sevk edilen hastada kardiyak kitle ilişkili dirençli ventriküler aritminin tedavisi sonrası kardiyak fonksiyonlarının normale dönmesi sunulmuştur.

OLGU: 7 yaşında kız hastanın solunum sıkıntısı ve halsizlik şikayetiyle dış merkeze başvurduğu, daha önce bilinen hastalığı olmayan hastada bir ay önce üst solunum yolu enfeksiyonu geçirme öyküsü olduğu dış merkez epikrizinden öğrenildi. Ayrıca dış merkez başvurusunda çekilen akciğer grafisinde kardiyomegalisinin, bilateral plevral effüzyonunun olduğu; elektrokardiyografisinde (EKG) geniş QRS'li taşikardi (210 atım/dk) olduğu, ekokardiyografide (EKO) ejeksiyon fraksiyonunun (EF) %15 ve kısalma fraksiyonunun (KF) %6,6 olduğu öğrenildi. Hastaya DKMP ön tanısıyla yoğun bakıma yatırılarak inotrop desteği (milrinon), lidokain infüzyon tedavisi başlandığı ve bilateral plevral effüzyon nedeniyle göğüs tüpü takıldığı öğrenildi. Takibinde kardiyak fonksiyonlarında düzelme olmayan hasta hastanemiz kalp nakil birimine transplantasyon amacıyla sevk edilmiş. Hastanın gelişinde yapılan EKO'sundaki bulgular; sol kalp boşlukları belirgin geniş, orta mitral yetersizliği, orta triküspit yetersizliği ve hafif aort yetersizliği ve EF-KF (%):25-12 olarak görüldü. Gelişinde alınan akut faz reaktanları ve miyokardite yönelik bakılan viral-bakteriyel seroloji negatif olarak saptandı. Hastanın monitor ritminde aralıklı olarak yavaş hızlı non-sustained VT'si olduğu izlendi. Hastaya oral amiodaron (10 mg/kg/g) ve IV lidokain (20 mcg/kg/dk 24 saat infüzyon) tedavileri başlandı. Yatışının 2. gününde aritmisi izlenmeyen hastanın lidokain infüzyonu azaltılarak kesildi. Servis takibinde yapılan kontrol EKO'sunda sol ventrikül posterior duvar komşuluğunda midapikal bölgeye hafif bası yaptığı düşünülen 27x27 mm şüpheli kitle lezyonu olduğu, kardiyak fonksiyonlarının düzeldiği görüldü. Çekilen kontrastsız toraks BT'si normal olarak raporlanan hasta kardiyak fonksiyonlarının düzelmesi, aritmisi olmaması nedeniyle oral amiodaron tedavisiyle kardiyak MR planlanarak taburcu edildi. 10 gün sonra polklinik kontrolüne asemptomatik olarak gelen hastanın çekilen EKG'sinde yavaş VT (120/dk) saptandı (Resim - 1). EKO'sunda EF-KF(%): 55-28 olarak ölçüldü. Hasta yoğun bakıma yatırılarak lidokain infüzyonu başlandı. Takibinde aritmisi kontrol altına alınan hastanın almakta olduğu lidokain infüzyonu kesilerek oral meksiletin, amiodaron ve propranolol tedavisi başlandı. Tekrarlayan EKO'da kardiyak fonksiyonlarının düzeldiği görüldü. Çekilen kardiyak MR'ında sol ventrikül apikosegment ve apeks düzeyinde posterior ve posteroseptal duvardan kaynaklanan ve sol ventrikül lümenini posteriordan apikal düzeyde daraltan, septumu hafif sağa deviye eden yaklaşık 56x35x30 mm boyutlarında düzgün konturlu kitle lezyonu izlendi (Resim - 2). Kontrast tutulumunlarına göre kitle hemanjiyom lehine raporlandı. Hastanın yapılan abdomen ultrasonografisi normal olarak raporlandı. Çocuk kalp damar cerrahisi ile değerlendirilen hastanın kitlesinin myokard içerisinde ve rezeksiyona uygun olmadığı bildirildi. Onkoloji bölümüne danışılan hastanın almakta olduğu propranolol tedavisinin devamı önerildi. Medikal tedaviyle taburcu edilen hastanın kitle boyutunun takibi planlandı.

SONUÇ: Dilate kardiyomiyopatili hastalarda prognoz altta yatan nedene bağlı olarak değişmektedir. Bu klinik tabloda tedaviyle düzelebilecek etyolojik nedenlerden biri dirençli aritmilerin sebep olduğu taşikardiyomiyopatidir. Hastamız kardiyak kitleye bağlı gelişen dirençli ventriküler aritmiye sekonder taşikardiyomiyopati olgusudur. Supraventriküler ve ventriküler taşiaritmilere bağlı kardiyomiyopatilerde mevcut aritminin kontrol altına alınmasıyla hastaların sol ventrikül fonksiyonlarında iyileşme görülmekte olup vakaların prognozunun çok iyi olduğu bilinmektedir. Hastamızda kitle rezeke edilememesine rağmen aritminin tedavisiyle kardiyak fonksiyonların düzeldiği görülmüştür.

Anahtar Kelimeler: dilate kardiyomiyopati, kalp nakli, kardiyak kitle, taşikardiyomiyopati, ventriküler aritmi

Resim-1

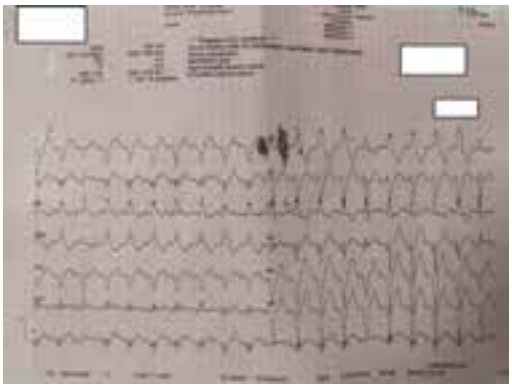

Füzyon atımların ve atriyoventriküler disosiasyonun olduğu sağ dal blok - superior akslı VT

Resim-2

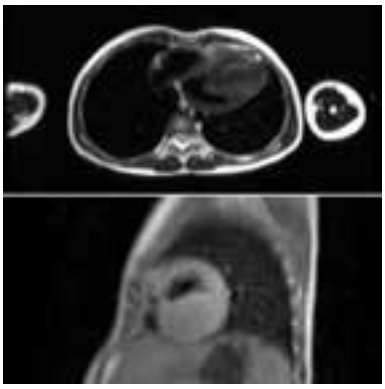

Kardiyak MR'da aksiyel ve sagital görüntülerde kardiyak kitle

EP-161
Atrial septal defekt olgularında minimal invaziv kalp cerrahisi

Buğra Harmandar[1], Hande İştar[1], Numan Ali Aydemir[2]
[1]Muğla Sıtkı Koçman Üniversitesi Tıp Fakültesi Eğitim ve Araştırma Hastanesi Kalp-Damar Cerrahisi Bölümü
[2]İstanbul Dr. Siyami Ersek GKDC Eğitim ve Araştırma Hastanesi Kalp-Damar Cerrahisi Bölümü

Giriş ve Amaç: Bu çalışmada, perkutan device ile kapatılmaya uygun olmayan geniş sekundum atrial septal defekti bulunan (gsASD) hastalarda, 2 ayrı merkezde uyguladığımız, submammarian insizyonla anterior minitorakotomi (SMİAMT) ve mini sternotomiyle cerrahi onarım teknikleriyle ilgili erken sonuçlarımızı sunmaktayız.
Yöntem: gsASD tanılı 13 hastanın, 4-12 yaş aralığındaki 6'sında (K:4, E:2) alt ministernotomi ile ve 21-30 yaş aralığındaki 7'sinde (K:6) sağ submammarian 4. interkostal aralıktan (İKA) yapılan SMİAMT yaklaşımı ile ASD onarımı uygulandı (Tablo 1). Hastaların tümünde preoperatif tanı ekokardiyografi ile konuldu. Defekt çapı 32 mmden büyük, aorta ve posteroinferior rimi yetersiz (5 mmden küçük), defekt çapı:vücut ağırlığı oranı 1,5'tan büyük, multiple yerleşimli ASD olguları; anevrizmatik interatrial septum olguları; sol atrial disk çapı total septum uzunluğundan büyük olan olgular perkutan device ile kapatılmaya uygun olmadığından, cerrahi yöntemle ASD kapatılmasına karar verildi. Hastaların hiçbirinde ek hastalık ya da göğüs boşluğu ile ilgili operasyon öyküsü yoktu. Ministernotomi grubu erkek ve 18 yaş altı kız çocuklardan oluşuyordu. Standart entübasyon 6 cmlik cilt insizyonu ile cilt serbestlenerek yapılan total sternotomi ve standart aorto bikaval kanülasyon ile operasyon gerçekleştirildi. SMİAMT grubunda ise çift lümenli entübasyon tüpüyle entübasyon yapıldı. Sağ üst pozisyon verilerek submammarian 6 cmlik kesiyle sağ 4. İKA'tan eksplorasyon yapıldı. 7 hastanın 3'ünde aorto-bikaval kanülasyon mevcut açıklıktan yapılabildi. 4'ünde ise ekspojur kısıtlılığı nedeniyle, sağ atrium yoluyla VCS, VCİ kanülasyonu ve sağ femoral arter yoluyla arteriyel kanülasyon yapıldı. Total kardiyopulmoner bypass'a geçildi. 34oC'de asendan aorta klempi tüm hastalarda uygulandı. Asendan aorta lateral duvarına yerleştirilmiş olan kardiopleji kanülü ile antegrad Del Nido kardiopleji 30 ml/kg dozda uygulandı. Atriotomi sonrası ASD yoluyla sol kalp dekomprese edildi. Gluteraldehitli otolog perikardla ASD kontinü 5-6/0 prolenle kapatıldı. Yama çevresine pledgetli destek sütürler yerleştirildi. Sol kalpten hava kardiopleji kanülü vasıtası ile çıkarıldı.
Bulgular: ASD onarımı sonrası hiçbir komplikasyon ya da yamadan kaçak görülmedi. Tüm hastalar inotrop desteği olmaksızın CPB'den ayrıldı ve yine inotrop desteği olmaksızın 2±1gün yoğun bakımda takip edildikten sonra postoperatif 3,5±1 günde taburcu edildi.
Sonuç: Açık kalp cerrahisi için gereken ven ve arter kanülasyonları, günümüzde periferik yolla özel kanüllerle yapılabilmekte ve daha küçük boyutta kesilerle yani SMİAMT ve ministernotomi yaklaşımıyla yapılabilmektedir. SMİAMT yaklaşım kozmetik nedenlerle tercih edilse de meme dokusunun henüz gelişmediği kız hastalarda gelecekte meme asimetrisi riski nedeniyle ministernotomi tercih edilmelidir (1). ASD cerrahi onarımı açık kalp ameliyatları arasında zorluk derecesi düşük bir cerrahi olduğundan hastaya daha az zarar verecek ve daha estetik sonuçlara ulaştıracak yöntemler önem kazanmaktadır. Tatmin edici kozmetik sonuçları (Resim 1) azalmış yara yeri enfeksiyonu ve sternum dehissence'i ve azalmış solunum yolu komplikasyonları ile minimal invaziv kalp cerrahisi uygulamaları artık pek çok orta ölçekli kalp cerrahisi merkezinde de uygulanabilir olmuştur.

Anahtar Kelimeler: atrial septal defekt, minitorakotomi, mini sternotomi, submammarian

Resim 1

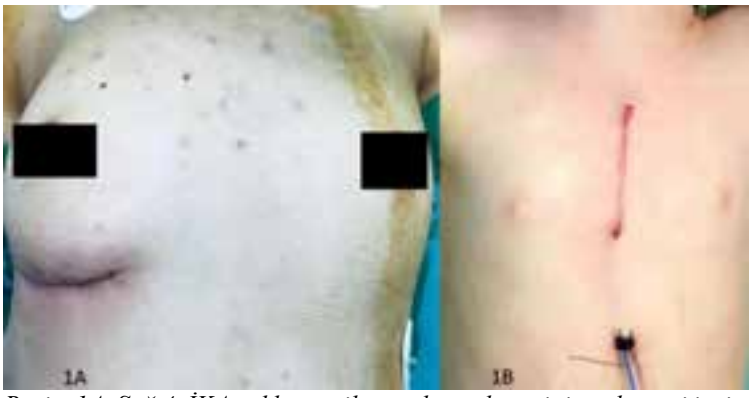

Resim 1A. Sağ 4. İKA yaklaşımı ile yapılmış olan minitorakotomi insizyonu. Resim 1B. Ministernotomi insizyonuna ait görünüm.

Tablo 1

Minitorakotomi grubu (7 hasta)		
Cinsiyet	6 K	1 E
Merkez	6 (Dr.Siyami Ersek EAH)	1 (Muğla Sıtkı Koçman Üni EAH)
Yaş aralığı (yıl)	21-30	21-30
Ministernotomi grubu (6 hasta)		
Cinsiyet	4 K	2 E
Merkez	5 (Dr.Siyami Ersek EAH)	1 (Muğla Sıtkı Koçman Üni EAH)
Yaş aralığı (yıl)	4-12	4-12

Hastaların merkezlere, cinsiyete, yaşa göre dağılımı.

EP-162

Çocuklarda Multisistem İnflamatuar Sendromda Kardiyak Tutulum (MIS-C): Tek Merkez Deneyimi

Vildan Atasayan[1], Özge Pelin Akbay[3], Şengül Çağlayan[5], Betül Sözeri[5], Canan Hasbal Akkuş[3], Alican Vuran[2], Seher Erdoğan[4], Özlem Sarısoy[1], Taliha Öner[1], Mehmet Karacan[1]
[1]S.B.Ü. Ümraniye Eğitim ve Araştırma Hastanesi, Pediatrik Kardiyoloji Bölümü, İstanbul
[2]S.B.Ü Ümraniye Eğitim ve Araştırma Hastanesi, Pediatrik Kalp ve Damar Cerrahisi Bölümü, İstanbul
[3]S.B.Ü Ümraniye Eğitim ve Araştırma Hastanesi, Pediatri Bölümü, İstanbul
[4]S.B.Ü Ümraniye Eğitim ve Araştırma Hastanesi, Çocuk Yoğun Bakım Bölümü, İstanbul
[5]S.B.Ü Ümraniye Eğitim ve Araştırma Hastanesi, Pediatrik Romatoloji Bölümü, İstanbul

GİRİŞ-AMAÇ: Covid 19 pandemisinin başlangıcında çocuklarda hafif klinik seyir gözlemlense de daha sonra bildirilen multisistem inflamatuar sendrom (MIS-C) olguları ile çocuklar için de endişeler artmıştır. Bu çalışmada, MIS-C olgularının elektrokardiyografik,ve ekokardiyografik bulguları ile holter kayıtlarının değerlendirilmesi ve kardiyak tutulum için prognostik faktörlerin belirlenmesi amaçlanmıştır.
YÖNTEM: MIS-C hastalarının demografik özellikleri, laboratuvar bulguları, elektrokardiyogram ve ekokardiyografik bulguları, 24 saatlik Holter kayıtları, yoğun bakım ve ekstrakorporeal membran oksijenasyon (EKMO) ihtiyacı retrospektif olarak incelenmiştir. Akut sol ventrikül sistolik disfonksiyonu, ekokardiyografide sol ventrikül ejeksiyon fraksiyonu ≤%55 olarak tanımlanmıştır.
BULGULAR: Altmış yedi çocuk çalışmaya dahil edildi. Elektrokardiyografik bulgular hastaların %77,6'sında normaldi. Hastaların %61,2'inin holter kaydı vardı ve holter kayıtlarının %49,2'si normaldi. Ekokardiyografik incelemede hastaların %14,9'unda sistolik fonksiyon bozukluğu (EF≤%55) vardı. Hastaların %32,8'inde hafif mitral yetersizlik (MY), %3'ünde orta düzeyde MY ve %6'sında hafif aort yetersizliği (AY) vardı. Holterde aritmisi olan grup ile holter sonucu normal olan grup arasında EF değerlerinde istatistiksel olarak anlamlı fark yoktu (p≥0.05). B-tipi natriüretik peptid (BNP); C-reaktif protein (CRP), ferritin ve fibrinojen ile pozitif korelasyon gösterdi. Ejeksiyon fraksiyonu %55 ve altında olanlarla %55 üstünde olanların ayrımında BNP düzeyi 1700 pg/ml eşik olarak kabul edildiğinde, BNP değerinin bu ayrımda belirleyici olabileceği saptandı. Hastaların %24,6'sının inotropik desteğe ihtiyacı vardı ve 3 (%4,5) hasta için EKMO desteğine ihtiyaç duyuldu. Ciddi sol ventrikül sistolik disfonksiyonu olan ve EKMO takılan sistemik jüvenil idiyopatik artrit olan bir hasta öldü.
SONUÇ: MIS-C sendromu olan çocuk hastaların %14,9'unda sol ventrikül sistolik disfonksiyonu saptandı. Sistolik disfonksiyonu olan hastalarda nötrofil/lenfosit oranı, CRP, D-dimer, ferritin, troponin ve BNP değerleri anlamlı olarak yüksek bulundu. Ayrıca, BNP için 1700 pg/ml'lik eşik değeri, ekokardiyografide sistolik disfonksiyon ayırımında etkili bulundu. Bu parametreler, hastalığın şiddetini ve pronozunu değerlendirmek için kullanılabilir.

Anahtar Kelimeler: Covid-19, holter EKG, kardiyak, MIS-C

Tablo 1

		Min-Max	Median	Ortalamaxsd/n %
Yaş		1,0 - 18,0	8,0	8,5 ± 4,9
Cinsiyet	Kız			17 25,4%
	Erkek			50 74,6%
Kilo (kg)		9,6 - 109,0	27,0	34,8 ± 21,6
Boy (cm)		75,0 - 183,0	129,5	129,7 ± 29,6
Vücut kitle indeksi (kg/m²)		12,5 - 34,8	16,9	18,2 ± 3,9
Komorbidite	(-)			56 83,6%
	(+)			11 16,4%
Bulgular/semptomlar				
Ateş				67 100%
Gastrointestinal şikayetler				43 64,2%
Döküntü				22 32,8%
Servical lenfadenopati				19 28,4%
Stomatit				14 20,9%
Konjunktivit				7 10,4%

Tablo 2

Sinus taşikardisi	1
Sinus bradikardisi	1
İzole ventrikuler ekstrasistol and sinus bradikardisi	1
Nadir supraventrikuler ekstrasistol	1
İzole ventrikuler ekstrasistol	1
Ektopik atrial fokus	1
Nonsustained akselere idioventricular ritm+ nodal escape ritm	1
Sinus taşikardisi+ monomorfik ventrikuler ekstrasistol (%4)	1

Tablo 3

	EF ≤ 55		EF > 55		P
	Ort±sd	Median	Ort±sd	Median	
Nötrofil/lenfosit oranı					
Başvuru dönemi	11,7 ± 7,6	11,4	7,4 ± 6,5	5,3	*0,040* [m]
Taburculuk dönemi	2,6 ± 1,7	1,9	2,6 ± 3,5	1,5	0,497 [m]
Lenfosit (µl)					
Başvuru dönemi	1560 ± 2152	965	1994 ± 1534	1555	0,068 [m]
Taburculuk dönemi	3754 ± 2228	3410	4233 ± 2951	3540	0,631 [m]
CRP (mg/L)					
Başvuru dönemi	21,5 ± 10,9	24,2	12,6 ± 8,0	11,8	*0,011* [m]
Taburculuk dönemi	4,0 ± 9,2	0,2	1,1 ± 1,4	0,5	0,406 [m]
Sedimentasyon(mm/s)					
Başvuru dönemi	44,0 ± 41,6	29,0	43,9 ± 25,4	40,5	0,756 [m]
Taburculuk dönemi	25,0 ± 19,0	20,0	33,8 ± 25,8	30,0	0,738 [m]
Ferritin (ng/mL)					
Başvuru dönemi	1021,4 ± 1003,2	776,5	858,2 ± 3050,4	306,3	*0,002* [m]
Taburculuk dönemi	638,1 ± 800,3	387,0	215,8 ± 158,4	184,0	*0,014* [m]
D-Dimer (ng/mL)					
Başvuru dönemi	4395 ± 2455	4350	2452 ± 1808	1840	*0,012* [m]
Taburculuk dönemi	903 ± 800	615	876 ± 732	657	0,775 [m]
Fibrinogen (mg/dL)					
Başvuru dönemi	560,3 ± 111,6	555,5	547,2 ± 175,7	526,0	0,629 [m]
Taburculuk dönemi	401,5 ± 201,6	315,0	396,3 ± 120,1	391,5	0,585 [m]
Troponin (µg/L)					
Başvuru dönemi	0,70 ± 1,45	0,16	0,06 ± 0,28	0,00	*<0,001* [m]
Taburculuk dönemi	0,04 ± 0,07	0,01	0,01 ± 0,01	0,00	*0,045* [m]
BNP (pg/mL)					
Başvuru dönemi	10730 ± 7251	10914	968 ± 2044	164	*<0,001* [m]
Taburculuk dönemi	462 ± 593	246	114 ± 101	68	0,200 [m]

[m] Mann-Whitney u test

EP-163
Çocuk Kardiyoloji Hekimlerinin Gözünden "Enfektif Endokardit Profilaksisi"

Mühlike Güler
Balıkesir Atatürk Şehir Hastanesi

Giriş-Amaç: Tanı ve tedavi alanında yaşanan önemli gelişmelere rağmen, enfektif endokardit (EE) hastalığının, insidansında azalma olmadığı gibi, halen morbitite ve mortalitesi de yüksektir. Bu da proflaksinin önemini gündeme getiriyor. Avrupa Kardiyoloji Derneğinin (ESC), 2009 da yayınladığı" Enfektif Endokardit Tanı, Önleme ve Tedavi Kılavuzu" özellikle proflaksi konusunda son güncel ve kabul edilen yayın olarak görülmektedir. Çalışmamda, ülkemizin çeşitli hastanelerinde ve çeşitli kıdemlerinde çalışan çocuk kardiyoloji hekimlerinin, enfektif endokardit profilaksisine yaklaşımını değerlendirmeyi, böylelikle, ortak bir yol çizmek için ilk adımı atmayı amaçladım.
Yöntem: Katılımcılara mail aracılığı ile gönderilen, üç bölümden oluşan soruların cevapları değerlendirildi. İlk bölümde; katılımcıların mesleki özelliklerini belirlemeye yönelik sorular mevcuttu. İkinci bölümde; örnek ekokardiyografik incelemeler ile kimlere proflaksi önerecekleri soruldu. Son bölümde ise örnek işlemler verilip, hangi durumda proflaksi önerecekleri soruldu.
Bulgular: Toplam 52 katılımcının %94.2 si aktif poliklinik yapmaktaydı. Katılımcıların %13,5 i profesör, %19.2 si doçent, %11.5 i doktor öğretim üyesi, %34,6 sı uzman ve %21.2 si yandal asistanı idi. Enfektif endokardit proflaksi kitapçığı %67.8 katılımcı tarafından bölümlerinde kullanılmaktaydı. Ancak %55.8 katılımcı bölümlerinde kullanılan kitapçığın ne zaman güncellendiğini bilmiyordu.
İkinci bölümde katılımcıların ortalama %52,4 si,ESC' nin proflaksi önermediği hastaya proflaksi önerirken, ortalama %31.8 katılımcı ESC' nin proflaksi önerdiği hastaya proflaksi önermedi.
Üçüncü bölümde katılımcıların ortalama %17,7 si ESC' nin proflaksi önerdiği işleme, proflaksi önermezken, ortalama %31.4 katılımcı ESC' nin proflaksi önermediği işleme proflaksi önerdi.
Sonuç: Enfektif endokardit proflaksisi uygulamasında ülkemizdeki çocuk kardiyoloji hekimleri arasında fikir birliği saptanamamıştır. Belki de gelişmekte olan bir ülke olmamız nedeniyle, ESC protokolü genişleterek düzenlenmelidir. Bunun için de daha çok katılımcı ile yapılan çalışmalara ve daha çok ortamda proflaksi konusunun konuşulup tartışılmasına ihtiyaç vardır.

Anahtar Kelimeler: Çocuk kardiyolojisi, Enfektif Endokardit, Profilaksisi

EP-164
Enfektif endokardit tanılı çocukların değerlendirilmesi

Dolunay Gürses[1], Münevver Yılmaz[1], Özge Kahraman[2]
[1]Pamukkale Üniversitesi Çocuk Sağlığı ve Hastalıkları Ana Bilim Dalı, Çocuk Kardiyoloji Bilim Dalı, Denizli
[2]Pamukkale Üniversitesi Çocuk Sağlığı ve Hastalıkları Ana Bilim Dalı, Denizli

AMAÇ: Enfektif endokardit nadir görülen ancak mortalitesi ve morbiditesi yüksek bir hastalıktır. Son yıllarda doğuştan kalp hastalığı olan vakaların sağ kalımındaki ve kalıcı santral kateter kullanımındaki artışa bağlı olarak enfektif endokardit sıklığında artış gözlenmiştir. Enfektif endokardit hastaları için randomize bir kontrollü çalışma gerçekleştirmenin zorluğu nedeniyle, tanı ve tedavideki soru işaretleri halen devam etmektedir. Çalışmamızda enfektif endokardit tanısı ile izlenen hastalarımızı geriye dönük olarak değerlendirdik.
GEREÇ VE YÖNTEMLER: Pamukkale Üniversitesi Tıp Fakültesi Hastanesi Çocuk Kardiyoloji Kliniği'nde Ocak 2016-Ağustos 2021 yılları arasında enfektif endokardit tanısı alan 13 olgu çalışmaya dahil edildi. Enfektif endokardit tanısı Modifiye Duke Kriterlerine göre koyuldu. Hastaların demografik özellikleri, altta yatan kalp hastalıkları, predispozan faktörleri, klinik, laboratuvar, mikrobiyolojik ve ekokardiyografik bulguları geriye dönük olarak incelendi.
BULGULAR: Çalışmaya alınan hastaların yaş ortalaması 9,5±6,5 yıl (3-17 yaş) ve erkek/kız oranı 6/7 idi. İki olguda (% 15) tekrarlayan enfektif endokardit atakları mevcuttu. Hastaların hepsinde predispozan faktör bulunmaktaydı. Altı hastada (% 46) doğumsal kalp hastalığı, dört hastada (% 31) edinsel kalp hastalığı vardı. Doğumsal kalp hastalığı olan altı hastanın dördü (% 31) daha önce bu nedenle opere edilmiş kompleks kardiyak defektlerdi ve rezidü defektleri mevcuttu. Edinsel kalp hastalığı olan dört hastanın üçü romatizmal kardit, diğeri ise dilate kardiyomiyopati tanısı ile izlenmekteydi. Diğer üç (%23) hasta ise immunsupresif tedavi alıyordu ve bu hastalarda uzun süreli port kateteri bulunmaktaydı.
Tüm hastalar değerlendirildiğinde; hastaların % 85'inde ateş, tamamında laboratuvarda akut faz reaktanlarında yükseklik ve ekokardiyografide vejetatif kitle saptandı. Sekiz (% 62) hastada kan kültüründe üreme tespit edildi. Predispozan faktör olarak doğumsal kalp hastalığı olan altı hastanın dördünde kan kültüründe üreme bulundu. (streptococcus viridans, streptococcus gordoni, staphylococcus aureus, staphylococcus epidermidis). Edinsel kalp hastalığı olan dört hastanın ikisinde streptococcus viridans ve brusella üremesi saptandı. İmmunsupresif tedavi alan ve port kateteri bulunan üç hastanın ikisinde kan kültüründe üreme vardı. Bunlar ise candida albicans ve staphylococcus epidermidis şeklindeydi. İzlemde altı hastada (% 46) enfektif endokardite bağlı komplikasyon gelişti. Gelişen komplikasyonlar; iki hastada septik emboli, iki hastada glomerülonefrit ve birer hastada tromboflebit ve pulmoner emboli şeklindeydi. Dört hastaya cerrahi girişim uygulanması gerekti.
SONUÇ: Enfektif endokardit halen doğumsal ve edinsel kalp hastalığı olan hastalarda önemli bir sağlık sorunu olmaya devam etmektedir. Enfektif endokardit profilaksisi bu hastalarda hayati önem taşımaktadır. Ayrıca immunsupresif tedavi alan ve uzun süreli santral kateteri olan hastalar da risk altındadır.

Anahtar Kelimeler: Çocuk, Doğumsal kalp hastalığı, Enfektif Endokardit

ENFEKTIF ENDOKARDIT HASTALARININ BULGULARI

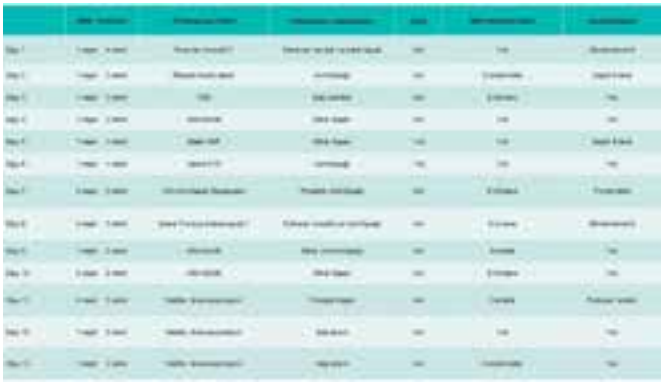

EP-165
COVİD-19 mRNA aşısı sonrası gelişen miyokardit: 4 Olgu sunumu

Münevver Yılmaz[1], Dolunay Gürses[1], Furkan Ufuk[2], Sultan Aslınur Hazan[3]
[1]Pamukkale Üniversitesi Çocuk Sağlığı ve Hastalıkları Ana Bilim Dalı, Çocuk Kardiyoloji Bilim Dalı, Denizli
[2]Pamukkale Üniversitesi Radyoloji Ana Bilim Dalı, Denizli
[3]Pamukkale Üniversitesi Çocuk Sağlığı ve Hastalıkları Ana Bilim Dalı, Denizli

GİRİŞ-AMAÇ: Miyokardit, farklı etiyolojilerin rol aldığı miyokardın enflamatuvar bir hastalığıdır. Yeni koronavirüs hastalığı (COVID-19), pandemisi çocuklarda da morbidite ve mortaliteye neden olmaktadır. COVID-19'a karşı güvenli ve etkili bir aşı ile morbidite ve mortalitenin azaltılması hedeflenmiştir. Aşılanma sayısında artış ile birlikte miyokardit, COVID-19 mRNA aşılarının nadir bir komplikasyonu olarak görülmeye başlanmıştır. Olgu sunumumuzda mRNA aşısı sonrasında miyokardit gelişen dört çocuk hasta sunulmuştur.
OLGU: Birinci olgumuz 17 yaşında kız hastaydı, kliniğimize göğüs ağrısı ve halsizlikle başvurmuştu. Başvurudan 3 hafta önce COVID-19 mRNA aşısının 2. dozu yapılmıştı. Göğüs ağrısına ek olarak troponin T yüksekti (285 ng/mL). Elektrokardiyografisi (EKG) normal ve ekokardiyografide perikard hiperekojen saptandı. Ek olarak kardiyak MR'da sol ventrikülde patolojik geç kontrast tutulumu saptanan hasta miyokardit olarak değerlendirildi. Yatak istirahati ve ibuprofen tedavisi ile takip edilen hastanın dördüncü günde troponin düzeyleri normale döndü. EKG ve ekokardiyografisi normal sınırlarda saptandı. İkinci olgumuz 17 yaşında erkek hastaydı. Göğüs ağrısına ek olarak ateş ve halsizlik yakınması vardı ve bir hafta öncesinde COVID-19 mRNA aşısının 2. dozunu olmuştu. Başvuruda troponin T yüksekliği (107 ng/mL) ve EKG'de V5-V6 derivasyonlarında ST elevasyonu olan hasta olası miyokardit olarak değerlendirildi. Çekilen ekokardiyografisi normal sınırlarda saptandı. Yatak istirahati ile takip edilen hastanın, beşinci gününde troponin değeri normale döndü ve EKG bulguları düzeldi. Üçüncü olgumuz 15 yaşında erkek hastaydı ve göğüs ağrısı, halsizlik ateş, kusma yakınmaları ile başvurmuştu. Başvurudan 3 hafta önce COVID-19 mRNA aşısının 2. dozu yapılmıştı. İlk alınan troponin T yüksekti (112 ng/mL), EKG'sinde sinüs taşikardisi ve ekokardiyografisinde minimal perikardiyal efüzyon vardı. Troponin değerlerinde progresif artış ile birlikte EKG'de ST elevasyonu gözlenen olgunun babasında koroner arter hastalığına bağlı bypass öyküsü olması nedeniyle çekilen BT anjiyografisi normaldi. Takibinin 24. saatinde troponin T 1054 ng/mL'e kadar yükseldi. Kardiyak MR'ında sol ventrikülde epimiyokardiyal patolojik geç kontrast tutulumu ile miyokardit olarak değerlendirildi. İVİG infüzyonu sonrası hastanın takiplerinde ST elevasyonu düzeldi ve troponin düzeyleri kademeli olarak azaldı. İzleminin altıncı gününde troponin düzeyi, EKG ve ekokardiyografisi normal saptandı. Dördüncü hastamız 17 yaşında erkek hastaydı, göğüs ağrısı, ateş, kusma, yakınmaları ile başvurmuştu ve altı gün öncesinde COVID-19 mRNA aşısının 2. dozunu olmuştu. Başvuruda troponin T yüksekti (901 ng/mL), EKG'de V2-V6 derivasyonlarında ST elevasyonu vardı. Ekokardiyografisinde hafif mitral kapak yetmezliği ve minimal perikardiyal efüzyon mevcuttu. Kardiyak MR'ında sol ventrikülde epimiyokardiyal patolojik geç kontrast tutulumu ile miyokardit olarak değerlendirildi. Yatak istirahati ve ibuprofen tedavisi ile takip edilen hastanın yedinci gününde EKG ve ekokardiyografi bulguları düzeldi, troponin düzeyi normale döndü. Takip edilen dört hastamızın akut faz reaktanları yüksek, COVİD PCR'ları negatif ve COVİD IgG'leri pozitif bulundu. Hastaların hiçbirinde yakın zamanda geçirilmiş enfeksiyon öyküsü yoktu, viral seroloji ve solunum PCR testlerinde miyokardite neden olabilecek viral etkene ait bulgu saptanmadı. COVİD 19 mRNA aşısına bağlı kardiyak etkilenme olarak değerlendirdiğimiz hastaların hiçbirinde sol ventrikül sistolik fonksiyonlarında azalma olmadı. Hastalarımız birinci haftanın sonunda laboratuvar, EKG ve ekokardiyografi bulguları tamamen düzelerek taburcu edildi.
SONUÇ: Göğüs ağrısı ile başvuran adölesanlarda COVİD-19 mRNA aşısı sonrası gelişen miyokardit akla gelmelidir. Aşı sonrası myokardirditin patofizyolojisinin, stantard tedavisinin ve izleminin belirlenmesi için daha fazla araştırmaya ihtiyaç vardır.

Anahtar Kelimeler: Çocuk, COVİD-19 mRNA aşısı, miyokardit

OLGULAR

	Olgu 1	Olgu 2	Olgu 3	Olgu 4
Yaş	17 yaş	17 yaş	17 yaş	17 yaş
Cinsiyet	Kız	Erkek	Erkek	Erkek
Şikayet	Göğüs ağrısı, halsizlik	Göğüs ağrısı, halsizlik, ateş	Göğüs ağrısı, halsizlik, ateş, kusma	Göğüs ağrısı, halsizlik, ateş, kusma
Fizik muayene	Olağan	Olağan	Olağan	Olağan
EKG	Normal	ST elevasyonu	Normal	ST elevasyonu
Kontrol Sonuçlar	CRP:21 Troponin:201	CRP:46 Troponin:215	CRP:8 Troponin:111	CRP:11 Troponin:916
Mikrobiyoloji Değerler	CRP:21 Troponin:201	CRP:46 Troponin:201	CRP:21 Troponin:1016	CRP:11 Troponin:916
Tuberculosis Serumda	CRP:10 Troponin:9	CRP:2 Troponin:9	CRP:1 Troponin:19	CRP:2 Troponin:9
Hiperkoagülasyon	Pediatrik Hipercoagulopati	Normal	Ailesel Trombofili, +Pediatrikal efüzyon	Pediatrikal efüzyon
Kardiyak MR	Miyokard dokusunda kontrast yutulumlu hipokinezi		Miyokard dokusunda kontrast yutulumlu hipokinezi	Miyokard dokusunda kontrast yutulumlu hipokinezi
Tedavi	Steroidler	Steroidler	Steroidler IVIG	Steroidler

EP-166

Türkiyenin Güney Sınırındaki Kardiyovasküler hastalıklara sahip çocuk hastaların tedavileri ve Bakımının Değerlendirilmesi

Ata Niyazi Ecevit, Mustafa Yılmaz, Başak Soran Türkcan, Atakan Atalay, Nuri Hakan Aydın, Kanat Özışık, Cemal Levent Birincioğlu
Ankara Şehirhastanesi Çocuk Kalp Damar Cerrahisi Ankara

Giriş ve Amaç: Biz bu çalışmada doğuştan kalp hastalığı tanısı ile başvuran göçmen hastalar için gerekli tedavi seçeneklerini belirlemek istedik. Tanıları doğrulanan hastalara yapılan cerrahi tedaviler sonrası hastaların yoğun bakım süreçleri ve rehabilitasyon dönemlerini etki eden faktörleri belirlemekti.
Yöntem: 2018-2021 yılları arasında 230 hastanın yatış sırasındaki tanıları ekokardiografi ve konvansiyonel anjiyografi yapılarak konulmuştu. Hastalar 0-17 yaş arasında idi. Belirlenen doğumsal kalp hastalıklarına yönelik tedavi seçeneklerini belirlemek, yoğun bakım yatış sürelerine etkileyen ek patolojiler ve hastaların sosyokültürel koşulların etkisini tesbit etmek.
Bulgular: toplam 230 hasta doğumsal kalp hastalıkları nedeni ile opere edildi. Hastalar basit ve kompleks kardiyak patolojiye sahipti Hastalara palyatif ve tam düzeltme operasyonları yapıldı bazı hastaların kardiyak olmayan patolojiler ve sosyokültürel nedenler özellikle barınma sorunları neden ile daha uzun hastane kalış süreleri tesbit edildi.
Sonuç: Doğumsal kalp hastalığı tedavi seçenekleri bir çok yayın ve kılavuzda belirtilmiştir. Kliniğimizde de kılavuzlar eşliğinde tedavi programı yapılmaktadır. Hastalarımızın göçmen olması ve çok farklı klinik koşullarda hastanemize müracaat etmiş olmaları tedavi programını her hasta özelinde ve en uygun tedavi seçeneklerini göz önüne almamıza neden olmuştur. Hastaların hastane kalış süreleri normalden uzun sürmesi sosyo kültürel nedenlere bağlı idi. Bir çok hastada yatış süresi ülkelerine geri dönüş imkanlarına bağlı olduğu görülmüştür. Ülkemizin güney sınırında yaşanan iç savaş nedeni ile çok sayıda göçmen hastaya sağlık hizmeti vermek zorunda kalmıştır ve ülkemizdeki birçok merkez profesyonel kadrolar ile bu hizmetleri vermektedir

Anahtar Kelimeler: Göçmen hasta, Doğumsal Kalp Hastalığı, Yoğun bakım, Sosyal dayanışma

EP-167

İnfantil scimitar sendromu; scimitar ven darlığı, pulmoner hipertansiyon ve pulmoner sekestrasyon birlikteliği

Mehmet Mustafa Yılmaz, Begüm Murt, Alperen Aydın, Selen Karagözlü, Özlem Bayram, Jeyhun Bakhtiyarzada, Mehmet Gökhan Ramoğlu, Tayfun Uçar, Hasan Ercan Tutar
Ankara Üniversitesi Tıp Fakültesi Çocuk Kardiyolojisi Bilim Dalı, Ankara

GİRİŞ-AMAÇ: Scimitar sendromu, sağ akciğerin vena kava inferiora total veya kısmi anormal venöz drenajıyla oluşan nadir bir konjenital anomalidir (1). İnfantil formu, pulmoner hipertansiyon da dahil olmak üzere şiddetli semptomlarla kendini gösterir ve yetişkin tipine kıyasla mortalite riski daha yüksektir (2). Kliniğimizde scimitar sendromu tanısı alan 6,5 aylık bir erkek hasta sendromun nadir görülmesi ve buna pulmoner hipertansiyon, scimitar veni darlığı ve pulmoner sekestrasyon yapan 3 adet aortadan ayrılan arteriyel dalın eşlik etmesi nedeniyle sunuldu.
OLGU: 6,5 aylık erkek hasta, 4 aylıkken hastanın beslenme güçlüğü olması ve kilo alamaması nedeniyle yapılan değerlendirmede sekundum atriyal septal defekt (ASD) (8-9mm) tanısıyla furosemid tedavisi başlanmış. Hasta izlemde tarafımıza başvurdu. Vücut ağırlığı SDS: -2,56 saptandı. Ekokardiyografik incelemede sağ atriyum ve sağ ventrikülün belirgin geniş olduğu görüldü. Sağ taraf pulmoner venlerin sol atriyuma açılmadığı izlendi. İnferior vena kavaya (IVC) açılan vertikal bir damarın olduğu izlendi ve bu düzeyde 1,5 m/sn velosite alındı. İnteratriyal septumda 8mm ASD'den sağ-sol geçiş izlendi. Hafif triküspit kapak yetersizliğinden 3.7 m/s akım hızı alındı. Yaptığımız kalp kateterizasyonunda sağ pulmoner venlerin ortak ve geniş vertikal ven (scimitar ven) aracılığı ile İVC'ye drene olduğu ve İVC'ye açıldığı yerde darlık olduğu görüldü (şekil1a, b). İVC ile vertikal ven arasında 6 mmHg basınç farkı saptandı. İkisi torasik aortadan, biri abdominal aortadan ayrılan 3 adet geniş arteriyel dalın olduğu saptandı (şekil 2). Pulmoner arter basıncı 38/17(21) mmHg ve aorta basıncı 53/32(42) mmHg ölçüldü. Yaptığımız hesaplamalarda Qp/Qs: 4,22, PVR/SVR:0.1 olarak hesaplandı. Konseyde değerlendirilen hasta için öncelikle transkateter yolla arteriyel dalların oklüde edilmesi ve ardından cerrahi yolla venöz dönüşün düzeltilmesi planı yapıldı.
SONUÇ: Olgumuz parsiyel pulmoner venöz dönüş anomalisi, sağ akciğer hipoplazisi ve pulmoner sekstrasyon-MAPCA bulgularından dolayı 'scimitar sendromu' olarak değerlendirilmiştir. Olgumuzda ek olarak scimitar ven darlığı ve pulmoner hipertansiyon olması ayrıca pulmoner sekestrasyon yapan 3 adet geniş arteriyel dalın olması oldukça nadir bir durum olarak sunulmuştur.

Anahtar Kelimeler: Anormal pulmoner venöz dönüş, mapca, pulmoner hipertansiyon, scimitar sendromu.

Şekil 2

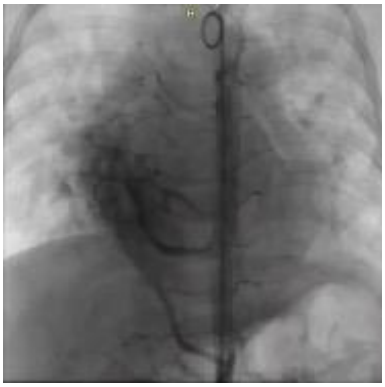

Tanısal anjiyografide ikisi torasik aortadan, biri abdominal aortadan çıkan toplam 3 adet geniş arteriyal damar ve akciğerde sekestre olduğu görülmektedir.

Şekil1

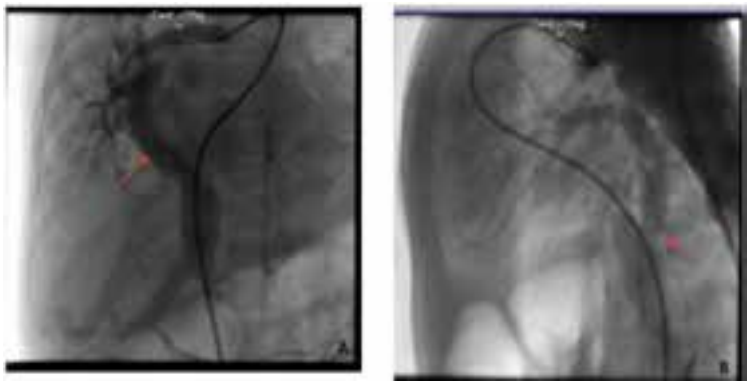

Kalp kateterizasyonunda sağ pulmoner artere (RPA) yapılan kontrast madde enjeksiyonu sonrasında geri dönüş fazında sağ pulmoner venlerin ortak vertikal ven (Scimitar veni-a) aracılığı ile İVC'ye drene olduğu, vertikal venin dilate olduğu ve İVC'ye açıldığı yerde darlık (b) olduğu görüldü (Ön-arka(a) ve lateral(b) pozisyonu).

EP-168
Pulmoner Hipertansiyonun Nadir Bir Nedeni: İdiyopatik Hipereozinofilik Sendrom

Gökçe Kaya Dinçel[1], Yunus Murat Akcabelen[2], Ibrahim Ece[3], Turan Bayhan[2], Namık Yaşar Özbek[4]
[1]Ankara Şehir Hastanesi, Çocuk Hastanesi, Çocuk Kardiyoloji Kliniği, Ankara
[2]Ankara Şehir Hastanesi, Çocuk Hastanesi, Çocuk Hematoloji ve Onkoloji Kliniği, Ankara
[3]Sağlık Bilimleri Üniversitesi, Çocuk Sağlığı ve Hastalıkları Anabilim Dalı, Ankara Şehir Hastanesi, Çocuk Kardiyoloji Kliniği, Ankara
[4]Sağlık Bilimleri Üniversitesi, Çocuk Sağlığı ve Hastalıkları Anabilim Dalı, Ankara Şehir Hastanesi, Çocuk Hematoloji ve Onkoloji Kliniği, Ankara

GİRİŞ-AMAÇ: Hipereozinofilik sendrom (HES), herhangi bir doku veya organda eozinofilik infiltrasyon ve periferik kanda eozinofil artışı olarak tanımlanır. Çocuklarda oldukça nadir görülür ve çoğunlukla deriyi, akciğerleri; nadiren de kalbi ve karaciğeri etkiler. Pulmoner hipertansiyon (PHT), çocuklarda HES' in nadir nedenlerinden biridir ve HES gibi tanısal yaklaşımı ve yönetimi zordur. Burada, steroidlerle başarılı bir şekilde tedavi edilen HES ile ilişkili PHT' lu bir bebeği sunuyoruz.
OLGU: 6 aylık kız çocuğu acil servise öksürük, nefes darlığı ve takipne şikayetleri ile başvurdu. Oda havasında oksijen satürasyonu % 88 idi ve fizik muayenesi normaldi. Beyaz küre sayısı 40,6 x 10^9/L, toplam eozinofil sayısı (TES) 18,9 x 10^9/L idi. Yapılan periferik yaymada % 42 eozinofil, % 34 lenfosit ve %20 granülosit saptandı. Toplam serum Ig E düzeyi yüksekti (100 IU/mL, normal aralık: 0-8 IU). Kemik iliği yaymasında % 28 eozinofilik hücre görüldü. Akım sitometri incelemesi normaldi. Elektrokardiyogramda sinüs taşikardisi, sağ aks sapması ve sağ ventrikül hipertrofisi mevcuttu. Ekokardiyografide sağ ventrikül, sağ atriyum ve ana pulmoner arterde genişleme ve sağ ventrikül sistolik basıncı 80 mmHg saptandı. Yapılan sağ kalp kateterizasyonunda pulmoner arter basıncı 52/26/37 mmHg ve pulmoner vasküler direnç 3.8 Wood Units.m^2 ölçüldü. Primer pulmoner hipertansiyon ve hipereozinofili için yapılan genetik inceleme sonuçları normal saptandı. Hipereozinofili yapabilecek allerjik, parazitik, vaskülitik veya neoplastik sekonder neden saptanmadı. Hastaya HES'in neden olduğu PHT düşünüldü. PHT ve HES bulguları, bir aylık 2 mg/kg/gün metilprednizolon tedavisi sonrası düzeldi. Tedavinin 1. ayında TES değeri 0.05x10^9'a ve sağ ventrikül sistolik basıncı 25 mmHg' ya geriledi. 1. ayın sonunda ilaç dozu azaltılarak kesildi. İlaç kesiminden sonraki altı aylık takipte PHT ve HES ataklarında tekrarlama gözlenmedi.
SONUÇ VE TARTIŞMA: HES, çocuklarda PHT 'un nadir bir nedenidir. HES'a bağlı PHT' lu hastalarda tedavide kortikosteroidler ilk seçenek olarak tercih edilmelidir. Tedavi bitiminden sonra rekürrens açısından uzun süre yakın klinik takip gereklidir.

Anahtar Kelimeler: Çocuk, Hipereozinofilik Sendrom, Kortikosteroid, Pulmoner Hipertansiyon

Grafik

Şekilde zaman içinde eozinofil sayısı, ortalama pulmoner arter basıncı ve prednizolon dozu arasındaki ilişkiyi görüyoruz.

EP-169
Büyük Arter Transpozisyonu Nedeniyle Cerrahi Uygulanmış Hastalardaki Klinik Deneyimlerimiz

Mustafa Yılmaz, Ata Niyazi Ecevit, Başak Soran Türkcan, Atakan Atalay
Ankara Şehir Hastanesi, Çocuk Kalp Damar Cerrahisi Kliniği, Ankara

GİRİŞ-AMAÇ: Büyük Arter Transpozisyonu(TGA) yenidoğan döneminde en sık izlenen siyanotik kalp hastalığıdır. Günümüzde erken tüm düzeltme cerrahisi altın standart olmakla birlikte artan deneyim, cerrahi teknikte iyileşme ve postoperatif bakımdaki gelişmeler hastane içi mortalite oranlarını düşürmüştür.Bu çalışmada amacımız, mevcut güncel veriler eşliğinde klinik tecrübemizi ve bulgularımızı kıyaslamaktır.
YÖNTEM: Şubat 2019 ile Ocak 2022 arasında kliniğimizde Büyük Arter Transpozisyonu tanısı nedeniyle opere edilmiş tüm çocuk hastalara ait hastane kayıtları retrospektif olarak tarandı. Hastaların demografik özellikleri, kardiyak morfolojik özellikleri, operasyona ait veriler ve hastane içi mortalite verileri toplandı. Bu veriler güncel literatür ile karşılaştırıldı.
BULGULAR: Şubat 2019 ile Ocak 2022 tarihleri arasında Ankara Şehir Hastanesi Çocuk Kalp Damar Cerrahisi Kliniğinde 59 çocuk hasta TGA tanısı nedeniyle opere edilmiştir. Hastaların 36'sı (%61) Basit TGA, 16 sı ' (%27) VSD li TGA, 5 ' i (%8,4) Pulmoner stenozlu, VSD'li TGA, 2 ' si Koarktasyonlu TGA (%3,3) idi. Basit TGA hastalarının hepsinde Lecompte manevrası eşliğinde Arterial Switch operasyonu uygulandı. Hastaların 6' sı (%16) 2500 gramın altında ağırlıktaydı ve tüm Basit TGA ların ağılığı 3673 ±1400 gramdı. Basit TGA hastalarının hastane mortalitesi % 8.3' di (3 hasta exitus oldu). Bu hasta grubunda 3 hastada (%8,3) koroner çıkış ve/veya seyir anomalisi izlendi. Ortalama kross klemp ve bypass süreleri sırasıyla 101±20 dakika ve 150 ±41 dakika idi.
VSD' li TGA hastalarının 14'ünde (%87,6) VSD çapı 3mm üzerinde idi ve bu hastalarda VSD yama ile kapatıldı. Bu hasta grubunda 2 hastada (%12,5) koroner çıkış ve seyir anomalisi izlendi. 3 hasta (%18,75) post op dönemde eksitus oldu.
Pulmoner stenozlu VSD'li TGA lı 5 hastadan 3 üne Nikaidoh operasyonu, 2 hastaya ise Arteryal Switch ve Subpulmonik kas rezeksiyonu işlemi uygulandı.Bu hastalar yenidoğan dönemi dışındaki yaş grubunda izlendi. Post operatif dönemde 1 hasta eksitus oldu (%20).
Koarktasyonlu TGA hastalarının ikisinde de tek seansta tüm düzeltme işlemi uygulandı ve bir hasta eksitus oldu.(%50)
SONUÇ: Genel olarak değerlendirildiğinde 59 hasta içinde 8 hasta eksitus olmuştur (%13,5). Basit TGA lı hastalarda ise mortalite %8,3 dür. Bu değerler deneyimli ve yüksek volümlü merkezlerdekinden daha yüksek görülse de (%2-5), her hastanın kendi özelinde değerlendirilmesi ve preoperatif klinik durumunun post operatif hastane içi mortaliteye katkıda bulunabileceği unutulmamalıdır. Yine de, literatür bağlamında kısa ve uzun dönem sonuçları değerlendildiğinde TGA tanılı hastalarda cerrahi müdahale güvenilir ve düşük mortaliteli bir tedavi şeklidir.

Anahtar Kelimeler: Büyük Arter Transpozisyonu, Yenidoğan, Cerrahi

EP-170

Duktus Bağımlı Konjenital Kalp Hastalığı Olan Hastalarda Duktus Arteriyozusa Stent İmplantasyonu Erken Sonuçları

İbrahim Ece, Bilal Özelce, Denizhan Bağrul, Ahmet Vedat Kavurt, Gökçe Kaya Dinçel, Hazım Alper Gürsu, İbrahim İlker Çetin
Ankara Şehir Hastanesi, Çocuk Kardiyoloji Kliniği, Ankara

GİRİŞ-AMAÇ: Duktus arteriozusun, duktus bağımlı pulmoner veya sistemik kan akımını devam ettirmek amacıyla açık tutulması son derece önemlidir. Bu çalışmada; Duktus bağımlı sistemik veya pulmoner dolaşımı olan, konjenital kalp hastası yenidoğan ve infantlara uygulanan transkateter duktus arteriyozusa stent implantasyonun etkinliği ve sonuçlarının değerlendirilmesi amaçlandı.
YÖNTEM: Hastanemiz Çocuk Kardiyoloji Kliniği tarafından Aralık 2019 – Aralık 2021 tarihleri arasında duktus bağımlı dolaşımı olan yenidoğan ve infantlarda duktus arteriyozusa stent yerleştirilen hastaların dosyaları retrospektif olarak incelendi.
BULGULAR: 35 hastaya transkateter duktus arteriyozusa stent implantasyonu amacıyla kardiyak kateterizasyon işlemi yapıldı. 5 hastada duktus morfolojisi ve duktusdan geçilememesi nedeniyle stent implantasyon işlemi yapılamadı. Stent konulan hastaların 16' sı (%53.3) kız, 14' ü (%46.7) erkek idi. İşlem sırasında olguların yaş ortalaması 13.5 gün (1- 50 gün), vücut ağırlığı ortalaması 2.9 ±0.73 kg (1.3-4.9) idi. 30 hastaya toplam 35 adet stent yerleştirildi. 30 hastanın 26'sında stent yerleştirme işlemi başarıyla tamamlandı. Dört hastaya stent migrasyonu nedeniyle cerrahi işlem yapıldı. Duktusun tüm uzunluğunu kaplamak üzere 3-7 mm arasında değişen çaptaki önceden balona yüklenmiş koroner veya periferik stentler kullanıldı. İşleme bağlı ölüm olmadı. Ortalama duktus uzunluğu 14.04 ± 4.56 (8-25) mm, duktusun en dar çapı 3.13 ± 1.06 (1.5-5.2) mm, ortalama stent uzunluğu ise 14.46±2.87 (9-20) mm idi. Hastaların kardiyak patolojileri; duktus bağımlı sistemik dolaşıma sahip hipoplastik sol kalp sendromlu (HLHS) 6 hasta ve duktus bağımlı pulmoner dolaşıma sahip 24 hastadan oluşmakta idi. Hastaların 23 tanesine femoral arter veya ven, 7 tanesine karotis arter yolu kullanılarak işlem yapıldı. İşlem sırasında bir hastada stent embolizasyonu gelişti. Stent yerleştirmeden önceki ortalama arteriyel oksijen satürasyonu %78.69±8.3 iken, stent sonrasında % 88.62±8.6'ye yükseldi. İntakt ventriküler septumlu (İVS) pulmoner atrezisi olan 10 hastaya stent öncesi pulmoner kapak perferasyonu ve pulmoner valvuloplasti işlemi uygulandı. Bir hastaya restenoz nedeniyle stent içine balon anjioplasti işlemi yapıldı. HLHS'li hastaların 4'üne stent işleminden sonra bilateral pulmoner banding yapıldı. Hastaların takiplerinde; HLHS'li hastaların tamamı pulmoner banding öncesinde veya sonrasında, diğer hastaların 4'ü stent uygulanmasından 3-40 gün sonrasında hipoksi, hipotansiyon, sepsise bağlı çoklu organ yetmezliği gibi nedenlerle eksitus oldu.
SONUÇ: Duktus bağımlı sistemik dolaşıma sahip HLHS'li hastalarda yapılan stent implantasyonu sonuçlarına bakıldığında işlemin efektif olmadığı; buna karşın, özellikle İVS'li pulmoner atrezi hastalarında duktusa stent implantasyon işleminin güvenli ve uygulanabilir olduğu gözlenmiştir. Sonuç olarak, Yenidoğan ve infant dönemdeki duktus arteriyozus bağımlı konjenital kalp hastalıklarında duktus arteriyozusa stent implantasyonunun, cerrahi şant uygulamasına alternatif oluşturabileceği düşünülmektedir.

Anahtar Kelimeler: Duktus bağımlı dolaşım, patent duktus arteriyozus, duktusa stent implantasyonu

EP-171
Sigmoid Septumu Olan Çocuk Hastada Mitral Kapağın Geçici Sistolik Anterior Hareketi

Gülcan Üner, Ahmet Sarı, Pelin Köşger, Ayşe Sülü, Birsen Uçar
Eskişehir Osmangazi üniversitesi Tıp Fakültesi

GİRİŞ: Sistolik anterior hareket (SAM), sistol sırasında mitral kapağın öne, sol ventrikül çıkış yoluna (LVOT) doğru dinamik hareketini tanımlar. Başlangıçta hipertrofik kardiyomiyopatiye (HKM) özgü olduğu düşünülmüştür, ancak son zamanlarda sol ventrikülün karmaşık dinamik anatomisini değiştiren herhangi bir durumda ortaya çıktığı kabul edilmektedir. İlk kez 1977 yılında Termini ve ark. tarafından mitral kapak tamiri yapılan hastalarda tanımlanmıştır. Hipovolemi, aort ve mitral kapak replasmanı veya mitral kapak onarımı sonrası, miyokard infarktüsü, diabet, katekolamin duyarlılığı, dobutamin stres testi gibi durumlar sistolik anterior harekete neden olabilir. Burada, sigmoid septum nedeniyle izlenmekte olan ve viral enfeksiyon sırasında mitral kapağın geçici sistolik anterior hareketi gelişen çocuk hasta sunularak literatür bilgileri ışığında tartışılmıştır.
OLGU: Başvurusu öncesinde astım ve sigmoid septum tanıları ile izlenmekte olan, daha önce HKM'ye yönelik yapılan genetik analizinde TNNI3 geni mutasyonu heterozigot pozitif ve metabolik tetkikleri normal saptanan 8 yaşında erkek hasta 20 gündür aralıklı ateş ve antibiyotik kullanımı sonrasında gelişen el parmaklarında, ayak bileklerinde, göz kapağı ve kulak kepçesinde şişlik, tüm vücutta kaşıntı ve döküntü yakınması ile başvurdu. Altı ay önce Covid 19 enfeksiyonu geçirme öyküsü mevcuttu. Fizik muayenesinde vücut sıcaklığı: 37,8oC, nabız: 140 atım/dk, sağ palpebra ve sağ aurikulada hiperemi ve ödem saptandı. Kardiyovasküler sistem muayenesinde kalp ritmik, hiperdinamik, S1- S2 doğaldı, apekste 3o/6 pansistolik üfürüm duyuldu, sağ ayak bileğinde ödem saptandı. Akut romatizmal ateş, çocukta multisistem inflamatuvar sendrom (MIS-C) ön tanıları ile tetkik edilen hastada akut faz reaktanlarında yükseklik [(lökosit sayısı: 13.290/mm3, CRP: 16,2 mg/L (N: 0-5 mg/L), eritrosit sedimentasyon hızı: 22 mm/sa, ferritin: 50 ng/mL (N: 170-420 mg/dL)], ASO<52 Ü, nazofaringeal sürüntü örneğinde COVİD 19 polimeraz zincir reaksiyonu negatif, Rhino–entero virüs pozitif, Covid 19 (SARS-CoV-2) IgG antikoru pozitif saptandı. Trombositoz, anemi, lenfopeni saptanmadı. Hastamızın klinik ve laboratuvar bulguları ARA ve MIS-C açısından anlamlı bulunmadı. Ekokardiyografik (EKO) değerlendirmede sigmoid septum, mitral kapakta sistolik anterior hareket, orta derecede mitral yetersizlik ve hafif LVOT gradient artışı (maksimum 30, ortalama 14 mmHg) saptandı. Ateşi ve taşikardisi olan hastada viral enfeksiyona ikincil sistolik anterior hareket geliştiği düşünüldü. Atenolol 0,5 mg/kg/gün dozunda P.O. başlandı. İzleminin 6. gününde hastanın taşikardisinin ve EKO'da SAM bulgusunun düzeldiği, mitral yetersizliğinin ve LVOT gradientinin gerilediği görüldü.
SONUÇ: HKM ya da kapak replasman/tamir öyküsü olmayan hastalarda da sol ventrikülde hiperdinamik duruma yol açan faktörler nedeniyle SAM gelişebilmektedir. Yaptığımız literatür taramasında erişkinde sigmoid septuma bağlı olarak SAM gelişen olgular bildirilmekle beraber çocuk hastada SAM tanımlanan olguya rastlamadık. Bu nedenle hastamız literatürde bildirilen ilk olgu olabilir. Hafif ve orta dereceli SAM gelişen olgularda öncelikle medikal tedavi önerilmektedir, ağır SAM olgularında ise cerrahi tedavi gerekebilir.

Anahtar Kelimeler: Sistolik anterior hareket, sigmoid septum, çocuk, viral enfeksiyon

Bulgular

Bulgular

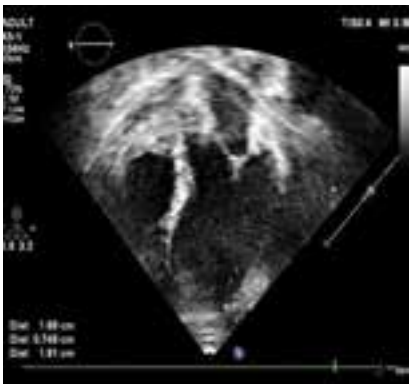

Bulgular

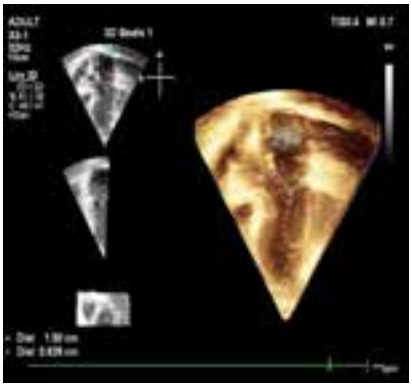

EP-172
Sjögren Sendromlu Annenin Konjenital Kalp Bloklu Bebekleri

Tülay Demircan[1], Nurdan Yılmaz[2], Kaan Yildiz[1], Sedat Bağlı[1], Nazmi Narin[3], Ali Rahmi Bakiler[1], Cem Karadeniz[3]
[1]Sağlık Bilimleri Üniversitesi Tepecik Eğitim ve Araştırma Hastanesi, Çocuk Kardiyolojisi Kliniği, İzmir
[2]Sağlık Bilimleri Üniversitesi Tepecik Eğitim ve Araştırma Hastanesi, Çocuk Sağlığı ve Hastalıkları, İzmir
[3]Katip Çelebi Üniversitesi Tıp Fakültesi Çocuk Kardiyolojisi Bilim Dalı, İzmir

GİRİŞ: Sjögren sendromu (SS), göz yaşı ve tükrük bezleri başta olmak üzere tüm ekzokrin bezlerin lenfositik infiltrasyonu ile karakterize otoimmün bir hastalıktır. Sjögren sendromlu annelerin bebeklerinde plasenta aracılığıyla gebeliğin 12-16. haftalarında anti-Ro/SS-A ve anti-La/SS-B antikorlarının geçişine bağlı olarak gelişen en ciddi komplikasyonlardan biri izole konjenital kalp bloğudur. Antikor pozitifliği olan anne bebeklerinin % 1-2'sinde izole konjenital kalp bloğu görülür ve bebeklerin % 66'sına kalıcı kalp pili uygulaması gerekir (1). Burada ilk gebeliğinde, fetüste tam AV blok nedeniyle sjögren sendromu tanısı konulan ve 2. gebeliğinde de fetüste tam AV blok gelişen olgular sunulmuştur.
OLGU: Bilinen sistemik hastalık öyküsü olmayan 22 yaş gebe, 20. haftada fetal bradikardi saptanması nedeniyle polikliniğimize yönlendirildi. Bebeğin fetal kalp hızı 70-80/dk idi ve tam AV blok olarak değerlendirildi. Annede romatizmal hastalık açısından bakılan anti-Ro (SS-A) ve anti-La (SS-B) antikorları pozitif saptanarak Sjögren sendromu tanısı konuldu ve deksametazon tedavisi başlandı. Tam AV blok tanısı ile 37gh'da C/S ile doğan olgu yakın takibe alındı. 11 aylık iken EKO'da sol ventrikül dilatasyonu gelişen olguya epikardiyal pacemaker implantasyonu yapıldı. Bu gebelikten 2 yıl sonra 2. gebeliği olan olgunun 18. haftada yapılan fetal ekokardiyografisinde fetüste ikiye bir AV blok saptandı ve almakta olduğu hidroksiklorokin tedavisine deksametazon eklendi. 2 hafta sonraki kontrolde tam AV blok izlendi. 32 haftalık gebelik ventrikül hızı 70 /dk hızında ek bulgu olmadan devam etmekte ve tedaviye devam edilmektedir.
TARTIŞMA: Tam AV bloklu bebeği olan, antikor poztifiliği olan annenin tekrar AV tam bloklu bebek doğurma riski %10-18'dir(2) Konjenital kalp bloğu tespit edildiğinde anneye verilen steroidlerin ve özellikle deksametazon tedavisinin bloğun derecesindeki ilerlemeyi durdurduğu, bradikardi sonucu gelişen hidropsta iyileşme sağladığı gösterilmiştir(3) Bazı çalışmalarda hidroksiklorokinde antikor pozitifliği olan veya önceki gebelikte tam AV bloklu kardeş öyküsü olan gebelerde önerilmektedir. Bizim hastamızda ilk gebeliğinin 5-6.ayından itibaren deksametazon, ikinci gebeliğinde hidroksiklorokin ve deksametazon tedavisi almasına rağmen AV tam blok görülmesi nedeniyle sunulmuştur.

Anahtar Kelimeler: Konjenital AV Blok, Sjögren Sendromu, Fetal Ekokardiyografi

Resim 1:

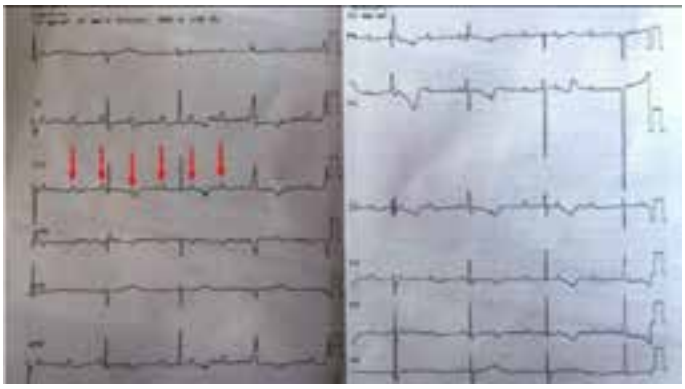

AV tam blok EKG

Resim 2

Fetal EKO AV Disosiasyon

Resim 3:

Fetal EKO Komplet AV Blok FKA 67/dk

EP-173

Belirgin kardiyak tutulumu olmayan geçirilmiş MIS-C tanılı çocuklarda kalp hızı değişkenliği: Retrospektif Bir Analiz

Emine Azak[1], Harun Terin[1], Gökçe Kaya Dinçel[1], Nevin Özdemiroğlu[1], Yasemin Özdemir Şahan[1], Oğuzhan Doğan[1], Hazım Alper Gürsu[2], Ayşe Esin Kibar Gül[2], İbrahim İlker Çetin[3]
[1]Ankara Şehir Hastanesi, Çocuk Sağlığı ve Hastalıkları Kliniği, Çocuk Kardiyoloji Kliniği, Ankara
[2]Sağlık Bilimleri Üniversitesi, Çocuk Sağlığı ve Hastalıkları Ana Bilim Dalı, Çocuk Kardiyoloji Kliniği, Ankara
[3]Yıldırım Beyazıt Üniversitesi, Çocuk Sağlığı ve Hastalıkları Ana Bilim Dalı, Çocuk Kardiyoloji Kliniği, Ankara

GİRİŞ-AMAÇ: COVID-19'un çocuklarda yol açtığı pediatrik multisistemik inflamatuvar sendromda (MIS-C) miyokardiyal hasarın mekanizmaları iyi tanımlanmamıştır. Sistemik inflamasyondan kaynaklanan hasar, akut viral miyokardit, hipoksi, stres kardiyomiyopatisi ve koroner arter tutulumu olası nedenlerdir. Otonom sinir sisteminin (OSS) birçok hastalıkta, alttan yatan neden olduğu düşünülen inflamasyonu düzenlemede etkin rol oynadığı bildirilmiştir. Sempatik aktivitenin artması ile tetiklenen inflamasyonu vagal uyarının artması kontrol altına alır. Kalp hızı değişkenliğinde (KHD) azalma birçok hastalıkta mortalitenin ön belirtecidir. Ölümcül taşiaritmilerin altta yatan nedenleri arasında, artmış sempatik tonus veya azalmış vagal aktivite olduğu düşünülmektedir. Çalışmamızda belirgin kardiyak tutulumu olmayan MIS-C tanılı olguların OSS tutulumunu gösteren KHD parametreleri sağlıklı kontrollerle karşılaştırılmıştır.
METOD: MIS-C tanısı alan ancak ağır miyokardiyal tutulumu ve yoğun bakım izlemi olmayan, hastalığın tedavisinden sonra en az 3 ay geçmiş olan 7-15 yaş arasındaki 15 olgunun 24-saat Holter monitorizasyondan elde edilen kalp hızı değişkenliği (HRV) parametrelerine ait veriler kaydedildi. Aynı yaş grubunda sağlıklı kontrol grubu ile veriler karşılaştırıldı.
BULGULAR: Gruplar arasında yaş ve cinsiyet açısından anlamlı fark saptanmadı. MIS-C grubunda zaman alanlı parametrelerden vagal aktiviteyi gösteren SDNN, SDANN, rMSSD ve pNN50 değerleri kontrol grup ile karşılaştırıldığında anlamlı olarak daha düşük idi. MIS-C grubunda frekans alanlı parametrelerden HF değeri daha düşük iken, LF değeri ve LF/HF oranı değerleri ise anlamlı olarak daha yüksek bulundu ($p<0,001$) (Tablo). Korelasyon analizinde herhangi bir KHD parametresi ile yaş, cinsiyet, hastalık süresi arsında korelasyon saptanmadı.
TARTIŞMA: MIS-C bağlamında SARS-CoV-2 enfeksiyonundan sonra, çocukların %80'inde yoğun bakım tedavisi gerektiren ve %2'sinde ölümcül olan ciddi bir kalıcı otonomik düzenleyici bozukluk yaşanabildiği belirtilmiştir. MIS-C sonrası otonom sinir sistemi tutulumunu gösteren bulgular, kalp hızı ve KHD'de değişiklikler ile karakterizedir. Bu durum kolinerjik anti-inflamatuar sinyal yolunun hasar görmesi ve buna karşı otoantikorların oluşması ile ilişkili olabilir. MIS-C'li olguların izlenmesi sırasında KHD''nin maksimum baskılanması olabilir ve bu durum yoğun bakım izleminde yakın EKG takibini gerektirir. MIS-C hastalarında OSS reseptörlerine karşı otoantikorlar gelişebildiği için HRV'nin değerlendirilmesi hastalığın patofizyolojisi hakkındaki bilgi verebilir.
SONUÇ: Çalışmamızda zaman alanlı KHD endeksleri düşük otonom sinir sistemi aktivitesini (örn. düşük SDNN) ve parasempatik sistemin baskılandığını, frekans alanlı KHD indeksleri ise LF/HF oranında artışla birlikte düşük vagal aktiviteyi (düşük HF) ve yüksek sempatik aktiviteyi (yüksek LF) gösteriyordu. Bu bulgular, MIS-C'de, hastalığın farklı evrelerinin şiddetli inflamatuar sistem yanıtının, otonomik düzensizlik üzerindeki değişen etkisini ortaya koynaktadır. Bulgularımız MIS-C tanısı ile tedavi edilip iyileşmiş çocuklarda bile KHD'nin hem zaman-bağımlı hem de frekans-bağımlı parametreler açısından önemli değişimler gösterdiği ve sonuçların otonom sinir sistemi disfonksiyonu lehine olduğuna işaret etmektedir. Bulgular, KHD'nin, MIS-C'li olgularda, altta yatan inflamatuvar sürece bağlı gelişen otonom disfonksiyonun değerlendirilmesi ve hastalık progresyonunun izlenmesi açısından yol gösterebileceği yönündedir.

Anahtar Kelimeler: Aritmi, Kalp hızı değişkenliği, Multisistemik inflamatuar sendrom

Tablo

	MIS-C (n=15)	Kontrol (n=18)	p
Minimum kalp hızı (atım/dk)	50.4±7.35	48±6	0.347
Maximum kalp hızı (atım/dk)	148.3±8.87	141.8±10.8	0.067
TP (ms2)	4424±1986	6123±1976	0.036
LF (ms2)	1124 ±291	921±279	0.018
HF (ms2)	427±172	581±121	0.009
LF/HF	3.2±1.5	1.6±0.4	0.001
SDNN (ms)	127.3±17.2	148.6±15.6	0.001
SDANN (ms)	120.6±24.8	145.9.6±22.5	0.008
SDNN index (ms)	73.3±24.8	75.2±23.4	0.016
rMSSD (ms)	41.8±9.6	47.4±17.1	0.002
pNN50 (%)	22.4±6.3	30.2±8.4	0.004

MIS-C ve kontrol grubun KHD parametreleri

EP-174
Çocuk Kalp Cerrahisi Yapılmaya Başlanan Hastanemizin İlk 4 Aylık Deneyimleri

Arif Selçuk[1], Fatih Tomrukçu[1], Metehan Kızılkaya[2], Berivan Subaşı[2], Meral Barış[3]
[1]Gaziantep Cengiz Gökçek Kadın Doğum ve Çocuk Hastalıkları Hastanesi, Çocuk Kalp Damar Cerrahisi
[2]Gaziantep Cengiz Gökçek Kadın Doğum ve Çocuk Hastalıkları Hastanesi, Çocuk Kardiyolojisi
[3]Gaziantep Cengiz Gökçek Kadın Doğum ve Çocuk Hastalıkları Hastanesi, Çocuk Sağlığı ve Hastalıkları

GİRİŞ ve AMAÇ: Gelişmiş sağlık kuruluşlarına uzak, ikinci basamak sağlık merkezi olan hastanelerin hizmet yelpazesi genişledikçe hava ve kara ambulansı ile daha büyük merkezlere olan hasta sevkleri azaltılabilir. Çalışmamızda Gaziantep Cengiz Gökçek Kadın Doğum ve Çocuk Hastalıkları Hastanesi Kalp Damar Cerrahisi Servisi'nde ilk açık kalp ameliyatının yapılmaya başlandığı günden itibaren 4 aylık süre içerisinde gerçekleştirilen ameliyat çeşitliliğini ve miktarlarını sunmayı amaçladık.
YÖNTEM: Ekim 2021- Şubat 2022 tarihleri arasında Gaziantep Cengiz Gökçek Kadın Doğum ve Çocuk Hastalıkları Hastanesi Kalp Damar Cerrahisi Servisi'nde opere edilen 48 olguya ait sonuçlar retrospektif olarak incelenmiştir.
BULGULAR: Hastaların 26'sı erkek (%54), 22'si kız (%46) dır. Hastalarımızın yaş ortalaması 34.9 aydır. Opere ettiğimiz hastaların 30 tanesi Suriye vatandaşı olup tüm hastalarımız içindeki Suriyeli hastaların oranı %62.5 dir. Hastaların tanıları ve hangi tanı ile kaç hastanın ameliyat edildiği ile alakalı bilgiler Tablo 1'de özetlenmiştir. Opere ettiğimiz 48 hastada yalnızca bir mortalite yaşandı. Fallot Tetralojisi tanılı bir hastamızı postoperatif sağ ventrikül yetmezliği nedeniyle kaybettik. Sistemik-pulmoner şant yaptığımız iki hastamızda postoperatif dönemde geçirilen arreste bağlı serebrovasküler olay görüldü.
SONUÇ: Perifer statüsündeki ikinci basamak bir hastanede kalp cerrahisinin yapılmaya başlanması birçok zorlukla yüzleşmek demektir. Kalp cerrahisi; çocuk kardiyoloji uzmanı, kardiyak anestezisti, çocuk hastalıkları uzmanı, yoğun bakım uzmanı, perfüzyonisti, yenidoğan uzmanı, cerrahi hemşiresi, yoğun bakım hemşiresi, servis hemşiresi, radyoloğu, fizyoterapisti ve kalp cerrahı ile tam bir ekip işidir. Kalp cerrahisi hastaları ile ilgili tecrübeleri, önceki çalıştıkları hastanelerin farklılığına bağlı olarak kısıtlı sayılabilecek ekip üyelerinin; kendilerini geliştirme imkanının mevcudiyeti, farklı bir hasta grubu ile karşılaşmış olmalarına bağlı oluşabilecek uyum ve motivasyon sorunlarını hızlıca aşabilmeleri başarıda önemli bir yer tutar. Ekibin tecrübe kazanması ile bölgeden büyük merkezlere yapılan sevklerin azalacağı ve verilen hizmet kalitesinin artacağı inancındayız.

Anahtar Kelimeler: konjenital kalp cerrahisi, cerrahi komplikasyonlar, eğitim

Tablo 1

YAPILAN AMELİYATIN ADI	HASTA SAYISI
ASD Tamiri	6
VSD Tamiri	6
CAVSD Tamiri	2
TOF Tamiri	6
Aort Valvüloplasti	1
TAPVD Tamiri	1
Cavo-Pulmoner Şant	1
Cor Triatriatum Sinistrum Tamiri	1
Aortik Arkus Rekonstrüksiyonu	1
Scimitar Sendromu Tamiri	1
Toplam Açık Kalp Ameliyatı Sayısı	26
Pulmoner Band	6
PDA Ligasyonu	8
Sistemik-Pulmoner Şant	3
Aort Koarktasyonu Tamiri	2
Periferik Vasküler Girişim	3
Toplam Vaka Sayısı	48

Hastalarımıza uygulanan ameliyat çeşitleri ve sayıları (CAVSD: komplet atriyoventriküler septal defekt, TOF: Fallot Tetralojisi, TAPVD: total anormal pulmoner venöz dönüş)

EP-175
Sağ anterolateral torakotomi ile Scimitar cerrahisi

Mahsati Akhundova, Osman Nuri Tuncer, Yüksel Atay
Ege Üniversitesi Tıp Fakültesi, Kalp ve Damar Cerrahisi Anabilim Dalı, İzmir

GİRİŞ: Scimitar sendromu çok nadir görülen Parsiyel pulmoner venöz dönüş (PAPVD) anomalisidir. Sağ akciğer hipoplazisi ve dekstrokardi ile birlikte görülebilir. Operasyon tekniği hasta bazında değerlendirilir, median sternotomi veya sağ torakotomi yolu ile düzeltme operasyonu yapılabilir. Sağ torakotomi ile operasyonun hasta yaşam kalitesi ve sosyal yaşantısı üzerine olumlu etkileri mevcuttur. Kliniğimizde sağ anterolateral torakotomi ile uygulamış olduğumuz Scimitar cerrahisini sunmayı planladık.
OLGU: 4 yaş kız hasta, dış merkezden parsiyel pulmoner venöz dönüş anomalisi ön tanısı ile tarafımıza yönlendirilmiştir. Hastanın çekilen bilgisayarlı toraks anjiografisinde kalbin dekstroversiyonu ile uyumlu olarak sağ hemitoraksa doğru yer değiştirdiği ve sağ superior ve inferior pulmoner venlerin inferior vena kavaya (VCI) açıldığı saptandı (Resim:1) ve Scimitar sendromu tanısı kondu. Yapılan TTE tetkiğinde ek kardiyak anomali saptanmadı. Sağ anterolateral torakotomi insizyonunu takiben dördüncü interkostal aralıktan toraksa girildi. Yapılan muayenede sağ pulmoner venlerin bir vertikal ven aracılığıyla vena kava inferiora açıldığı görüldü. Vertikal ven çevre dokudan serbestlendi. Subtotal timektomi sonrası uygun heparinizasyonu takiben aortabikaval kanulasyon yapıldı. Kardiyopulmoner bypass sonrası vertikal ven VCI bağlantı noktasından transekte edildi, VCI tarafında kalan güdük 5/0 prolen ile körlendi. Aortik kross klemp ve antegrad kan kardiyoplejisi ile diyastolik arrest sağlandı. Sağ atriyotomi yapılarak atrial septal defekt (ASD) oluşturuldu. Dik açılı bir alet ile ASD'den geçilerek sol atriyum lateral duvarı tespit edildi. Sol atriyum lateral duvarına interatrial septuma paralel bir insizyon yapıldı. Vertikal ven bu insizyona obstrüksiyon yapılmayacak şekilde anastomoz edildi. ASD primer sütürasyon ile kapatıldı. Sağ atriotomi kapatıldı. Kross kelmp kaldırıldı, kalp normal sinüs ritminde çalıştı. Dekanulasyon ve kanama kontrolü sonrası operasyona son verildi. Hasta postoperatif 3. saatinde ekstübe edildi, 24 saat sonra servise alındı. Sorunsuz bir postoperatif dönem sonrası 5. gününde taburcu edildi. Takiplerinde hastada komplikasyon gelişmedi, yara yeri enfeksiyonu görülmedi (Resim:2)
SONUÇ: Kalp cerrahisi rutin median sternotomi ile uygulandığı zaman sternum iyileşmesi için belirli bir iyileşme süreci gerekmekte ve süreç içerisinde hastanın hareketleri ve günlük yaşantısı kısıtlanmaktadır. Uygun hasta ve patolojilerde iyileşme süreci hızlı küçük insizyonların uygulanması hasta yaşam kalitesini arttıracaktır. Torakotomi gibi günlük yaşamda insizyonların görülmediği kesiler ile operasyon hastanın psikolojik ve sosyal yaşantısı için de olumlu etkilere sahiptir. Biz de kliniğimizde daha önce standart median sternotomi ile uygulamış olduğumuz Scimitar sendromu cerrahisini ilk kez sağ anterolateral torakotomi ile gerçekleştirdik.

Anahtar Kelimeler: Scimitar, PAPVD, torakotomi, dekstrokardi

Resim 1

Operasyon öncesi yapılan bilgisayarlı tomografi anjiografi tetkiki ve üç boyutlu görüntüsü; kırmızı daire içerisinde sağ pulmoner venlerin bir vertikal ven ile İVC'ye açıldığı görülmekte

Resim 2

Taburculuk sonrası ilk kontrolde operasyon bölgesi

EP-176
Komplet Atrioventriküler Septal Defekt hastalarında nadir bir siyanoz nedeni; DORA

Murat Kardaş, Mustafa Orhan Bulut, İbrahim Halil Demir, İlker Kemal Yücel, Ahmet Çelebi
Siyami Ersek Göğüs Kalp ve Damar Cerrahisi Eğitim Araştırma Hastanesi

Günlük pediatrik kardiyoloji pratiğinde sık karşılan bir patoloji olan atrioventriküler septal defekt, çoğu zaman kalp yetersizliği kliniği ile seyreden asiyanotik konjenital bir kalp hastalığıdır. Taşipneik hasta da aynı zamanda siyanoz da görülüyorsa klinikte nadir görülen bir kaç durumdan biri olan cAVSD varyantı bir olguyu sunacağız. 2 aylık Down sendromu kız hasta hızlı nefes alıp verme yakınması ile genel pediatri muayenesi sonrasında tarafımıza yönlendirilmiş. Fizik muayenesinde sternum solunda daha belirgin olarak duyulan 2/6 sistolik üfürüm mevcuttu. Belirgin taşipneik olarak izlendi. Oksijen saturasyonu %88 kalp tepe atımı 136/dk ve temel ritm sinüs olmakla birlikte PR mesafesi uzamış ve QRS sol aks deviasyonu mevcuttu. Transtorasik ekokardiyografisinde situs solitus kardiyak apeksin oryantasyonu ve yönelimi olağan şekilde, ventriküler looping normal olarak değerlendirildi. Atrioventriküler ve ventriküloarteryal bağlantılar konkordan olduğu görüldü. Common AV kapak yapısı izlendi, primum bölgede geniş atrial septal defekti mevcuttu. Belirgin şekilde interatrial septum ile interventriküler septum arasında malalignment saptandı. Sol AV kapak orifisi 14mm iken sağ AV kapak orifis 8 mm ölçüldü. Suprasternal bakıda tüm pulmoner venlerin solda yerleşmiş olan morfolojik sol atriuma dönüşü görüldü. Common AV kapakların sağından ve solundan hafif yetersizlik izlendi. İnlet bölgedeki ventriküler septal defekt septal anevrizma dokusu ile örülmüş ve sol sağ şant akımı az olarak değerlendirildi. Bu gölgeden ölçülen LV-RV arasında 30 mmHg intantinous gradient saptandı. Mevcut bulgular ile hastaya esasında atrioventriküler septal defekt varyantı olan ve pek sık görülmeyen çift çıkışlı sağ atrium tanısı konuldu. Çift çıkışlı sağ atrium tanısı koyabilmek için mevcut 3 anatomik özellik tanımlanmıştır. İlki interatrial ve interventirküler septumun malalignmentına neden olan inter atrial septumun sola sapması, ikincisi sol atriumun tanımlayımı morfolojik özelliklerinin bulunması (LAA ve tüm pulmoner venlerin olağan dönüşü) ve sonuncusu ile common AV kapak yapısının varlığı. Standart olarak gördüğümüz endokardiyal yastık defektleri siyanotik bir patoloji olmaması rağmen nadir bir varyant olan DORA da sağ atrium sistemik ventriküle de drene olmasından dolayı siyanoz görülebilir. Ancak miksinge bağlı olarak siyanoz belirgin olmayabilir, standart şekilde baskın semptom kalp yetersizliği ve büyüme gelişme geriliği olarak karşımıza gelebilir. Ventriküler septal defekt sistemik pulmoner hipertansiyona neden olmayacak kadar küçük ve şant akımında az olsa bile atrial septumun sola sapması ve sol atriumun küçük olması pulmoner hipertansiyona katkıda bulunabilir. Nadir görülen bir varyant olarak klinisyenlerin ayırt edici özellikleri bilmesi, pulmoner hipertansiyonu saptaması klinik takip sürecinde ve cerrahi zamanlamada önemlidir.

Anahtar Kelimeler: Down Sendromu, Endokardiyal Yastık Defekti, Komplet AVSD, Çift Çıkışlı Atrium

Figure 1

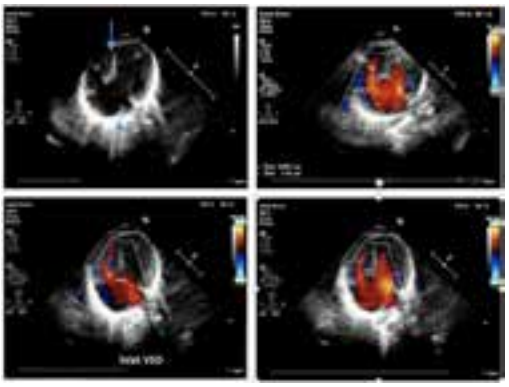

Sol üstte interatrial ve interventriküler septumun malalignmantı (ok ile gösterilen) görülüyor.Sırasıyla AV kapakların dengeli gelişimi ve sağ atriumun her iki ventriküler drenajı görülmekte.

EP-177
Kalbin Sürpizleri

Tülay Demircan[1], Yeşim Yardımcı[2], Kaan Yıldız[1], Sedat Bağlı[1], Cem Karadeniz[3], Ali Rahmi Bakiler[1], Rüveyda Nur Keçici[4], Nazmi Narin[3]
[1]Sağlık Bilimleri Üniversitesi Tepecik Eğitim ve Araştırma Hastanesi, Çocuk Kardiyolojisi Kliniği, İzmir
[2]Sağlık Bilimleri Üniversitesi Tepecik Eğitim ve Araştırma Hastanesi, Çocuk Sağlığı ve Hastalıkları, İzmir
[3]Katip Çelebi Üniversitesi Tıp Fakültesi Çocuk Sağlığı ve Hastalıkları ABD, Çocuk Kardiyolojisi BD, İzmir
[4]Katip Çelebi Üniversitesi Tıp Fakültesi, İzmir

GİRİŞ: Perimembranöz ventriküler septal defektler anevrizmatik poş ile atipik şekilde kapanabilirler. Anevrizmalar bulunduğu bölgeye göre farklı lezyonları düşündürebilirler. Bu sunuda iki ayrı olguya ait, ilginç görünümlerde anevrizmatik olarak kapanmış VSD yer almaktadır.
OLGU 1: 7 yaş erkek olgu, Fanconi aplastik anemisi ön tanısı olup hipertansiyon nedeniyle polikliniğimize yönlendirildi. Kan basıncı 100/65 mmHg; EKG normal ve EKO' da parasternal kısa eksende pulmoner artere doğru uzanım gösteren anevrizmatik oluşum saptandı ve sinüs valsalva anevrizması veya kapanmış VSD poşunun uzanımı olabileceği düşünülerek kardiyak BT istendi. Kardiyak BT'de pulmoner arterin kapak düzeyinin hemen altında RVOT seviyesinde sağda ve solda çapı yaklaşık 1 cm ölçülen fokal genişleme saptanmış ve soldaki genişleme interventriküler septuma bitişik izlenmiştir. Diagnostik katater anjıyografide;LV'ye yapılan kontrast madde enjeksiyonunda VSD izlenmedi, IVS ' da anevrizmatik oluşum izlenmedi, aort köküne yapılan kontrast madde enjeksiyonu ile aort kökü ve koroner arterler olağan yapıda izlendi, sinüs valsalva anevrizması izlenmedi.
OLGU 2: 8 yaş, kız, dış merkezde yapılan rutin muayenesinde kardiak üfürüm duyulması üzerine çekilen EKO görüntülemesinde anevrizmatik VSD olarak değerlendirilmiş olup tarafımıza yönlendirilmiştir. Olgunun tarafımızca yapılan fizik muayenesinde VSD üfürümü duyulmamış, EKO' sunda sağ ventrikül içerisine bulging yapan yaklaşık 9 mm çapında interventriküler septum anevrizması görülmüş olup VSD akımı izlenmemiş, kalp boşlukları dengeli ve interatriyal septumda yaklaşık 7 mm sekundum ASD görülmüştür. Belirgin kapak yetmezliği ve darlığı saptanmamıştır.
TARTIŞMA: Membranöz septum anevrizmaları, kardiyak patolojiler arasında nadir görülen bir grup olsa da son yıllardaki diagnostik ilerlemeler sayesinde gerçek sıklığının daha yüksek olduğu saptanan bir patolojidir. Sıklıkla küçük perimembranöz VSD ile birliktedir. Yaş ilerledikçe insidans artar ve 14 yaşında en üst noktaya ulaşır. Burada da farklı görüntülerle birlikte memranöz septumun anevrizmatik oluşumları ilginç görüntüleri nedeni ile sunulmuştur.

Anahtar Kelimeler: Ventriküler septal defekt, perimembranöz septal anevrizma, konjenital kalp hastalığı

Resim 1:

Parasternal kısa eksende Pulmoner artere uzanım gösteren anevrizma

Resim 2:

RV içinde bulging yapan kalp şeklinde septal anevrizma

EP-178
Arkus Aorta Anomalisin Eşlik Ettiği Dev Aortikopulmoner Pencere Olgusu

Kaan Yildiz[1], Ceren Uslu[2], Sedat Bağlı[1], Onur Işık[3], Tülay Demircan[1], Ali Rahmi Bakiler[1], Cem Karadeniz[4], Nazmi Narin[4]
[1]Sağlık Bilimleri Üniversitesi Tepecik Eğitim ve Araştırma Hastanesi, Çocuk Kardiyolojisi Kliniği, İzmir
[2]Sağlık Bilimleri Üniversitesi Tepecik Eğitim ve Araştırma Hastanesi, Çocuk Sağlığı ve Hastalıkları, İzmir
[3]Sağlık Bilimleri Üniversitesi Tepecik Eğitim ve Araştırma Hastanesi, Çocuk Kalp Damar Cerrahisi, İzmir
[4]Katip Çelebi Üniversitesi, Çocuk Sağlığı ve Hastalıkları ABD, Çocuk Kardiyolojisi BD, İzmir

GİRİŞ: Aortopulmoner pencere (APP) fetal dönemde oluşan çeşitli şekil, boyut ve lokalizasyonlarda olan, çıkan aorta ve ana pulmoner arter arasında bağlantı oluşturan bir açıklıktır. Aort ve pulmoner kapaklar birbirinden ayrı ve normal yapıda olmalıdır. Soldan sağa şant olmasıyla pulmoner kan akımı artar, bu nedenle pulmoner hipertansiyon oluşur. Neonatal ve infantil dönemde bulgu veren bu defekt tanınıp opere edilmezse ilerleyen dönemde konjestif kalp yetmezliği ve pulmoner komplikasyonlar sebebiyle kötü prognozludur. Bu sunumda ASD ve pulmoner hipertansiyon saptanmasıyla tarafımıza yönlendirilen ve geniş APP tanısı alarak infantil dönemde cerrahi olarak defekti onarılan sendromik bulguları ve arkus aorta anomalisi olan 5.5 aylık kız olgu nadir bir durum olması nedeniyle sunulmuştur.
OLGU: 36. gestasyonel haftada ikiz eşi olarak C/S ile 1200 gr ağırlığında doğan, dış merkezde üfürüm duyulması sonrası yapılan ekokardiyografisinde, ASD ve pulmoner hipertansiyon saptanması üzerine merkezimize sevk edilen 5,5 aylık kız olguda; gelişim geriliği, kilo alamama, terleme yakınmaları mevcuttu. Fizik muayenesinde 3/6 yaygın sistolik üfürüm, gallop ritim, sert S2; inspeksiyonda dismorfik yüz, aplazik sol kulak kepçesi, sol elde dört parmak olduğu saptandı. Hemogram, KCFT, BFT, elektrolitleri olağan sınırlardaydı. Ekokardiyografide 8 ve 4 mm'lik iki adet sekundum ASD, aort ve pulmoner arter trunkusları genişlemiş ve iki büyük arter arasında yaklaşık 15 mmlik defekt görüldü. TY'den ölçülen tahimini RVSP: 75mmHg, PY'den ölçülen PADP: 30 mmHg olarak saptandı. Toraks BT anjiografi de pulmoner arterin sağ posterolateralinde aort ile arasında 18 mm genişliğinde APP olduğu saptandı. Olgunun aynı zamanda sağ arkus aortaya sahip olduğu, sağ-sol karotis komunis ve sol subklavyen arterin ortak bir trunkustan çıktığı, bu trunkusun distalinden arkus aortanın ayrı bir dalı olarak sağ subklayven arterin çıktığı görüldü. Bu bulgularla çocuk kardiyoloji konseyinde değerlendirilen olgu için APP'nin cerrahi kapatılması kararı alındı. Pulmoner hipertansiyonu olması nedeniyle operasyon öncesinde spironolakton, furosemid, sildenafil ve bosentan tedavileri başlandı. Operasyon sırasında zor entübasyon nedeniyle acil trakeostomi ihtiyacı oldu. APP ligasyonu sonrası yoğun bakım sürecini sorunsuz geçiren hastamızın kontrol ekosunda kalp boşlukları dengeli, 2.5mm rezidü APP, 1.derece PY, 4 ve 6 mm genişlikte iki adet ASD, sol sağ şantlı 1-2mm midmuskuler VSD görüldü. TY'den ölçülen tahimini RVSP:35 mmHg, PY'den ölçülen PADP:13 mmHg ölçüldü. Genetik anomaliler açısından tetkikleri alınan olgumuz postop 3. ayında ev tipi mekanik ventilatör desteği ve anti PAH tedavisi düzenlenerek taburcu edildi.
TARTIŞMA: Aortopulmoner pencere kalp hastalıkları arasında %0.1 ile %0.2 arasında prevalansı olan çok nadir bir lezyondur. Çeşitli boyutlarda ve lokalizasyonlarda olabilir. İzole olabileceği gibi çeşitli kardiyovasküler anomaliler ve sendromlarla beraberlik göstermesi de sıktır. Preduktal aort koarktasyonu, PDA, VSD, aortik ark anomalileri, koroner arter anomalileri, TOF, VATER eşlik edebilir. Tanı konulduğunda pulmoner damar yatağında kalıcı obstruktif değişiklikler oluşmadan onarılması önemlidir. Onarımında basit ligasyon, divizyon, transaortal transpulmoner yaklaşımlar uygulanabilir, opere edilmeyen olguların %40-50'si yaşamın 1. yılında eksitusla sonuçlanırken kalan olguların çoğunda pulmoner hipertansiyon ve konjestif kalp yetmezliği sekelleri olur. Olgumuzun ASD,VSD, arkus aorta anomalisi ve dismorfik bulguların eşlik ettiği 18 mm genişliğinde oldukça büyük olan APP'si başarılı bir şekilde onarılmıştır. APP erken tanıyla hastaların pulmoner hipertansiyon gelişmeden hayatta kalabilecekleri nadir görülen durumlardan birisidir.

Anahtar Kelimeler: Aotikopulmoner Pencere, Arkus Aorta Anomalisi, Konjenital Kalp Hastalığı, Cerrahi Tedavi

Resim 1:

Atipik yüz görünümü, aplazik sol kulak kepçesi ve sol baş parmak yokluğu

Resim 2:

A. Parasternal kısa eksende; AO:Aorta, APA:Ana Pulmoner Arter, APP:Aortikopulmoner Pencere B. Toraks BT anjiografide; Sağ arkus aorta ve arkustan çıkan ortak trunkal kök

EP-179

Hafif Siyanoz ile Takip Edilen Yenidoğanda Süperiyor Vena Kava Sol Atriyum Bağlantısı

Mehmet Turan Basunlu[1], Gizem Sarı[1], Türkay Sarıtaş[1], Yılmaz Yozgat[1], Celal Akdeniz[1], Abdullah Erdem[1], Murat Ugurlucan[2], Halil Türkoğlu[2], Emre Öteyaka[2], Mehmet Sait Doğan[3], Gamze Demirel[4]
[1]İstanbul Medipol Üniversitesi Çocuk Kardiyoloji Bilim Dalı
[2]İstanbul Medipol Üniversitesi Kardiyovasküler Cerrahi Anabilim Dalı
[3]İstanbul Medipol Üniversitesi Neonatoloji Bilim Dalı
[4]İstanbul Medipol Üniversitesi Radyoloji Anabilim Dalı

GİRİŞ: Süperiyor vena kavanın (SVK) sol atriyuma izole bağlantısı son derece nadir olup çoğu zaman klinik olarak belirgin siyanoza neden olmadığından yenidoğan döneminde gözden kaçabilmektedir. Bu olgu sunumunda doğumundan itibaren hafif siyanoz ile takip edilen 40 günlük bir yenidoğan bebekte tespit edilen SVK sol atriyum bağlantısı ve izlenen tedavi stratejisi anlatılmaktadır.
OLGU: 3320 g ağırlığında ve 48 cm boyunda, Apgar skoru 1. ve 5. dakikalarda sırasıyla 7 ve 10 olan erkek bebek sezaryen ile 34 hafta + 2 günlük olarak doğurtuldu. Bebek yenidoğan yogun bakım ünitesine (YYBÜ) desatürasyon nedeniyle doğumundan 6 saat sonra yatırıldı. Fizik muayenesinde oksijen satürasyonunu %90-93 arasındaydı, bunun dışında tamamen normaldi. Hafif nazal oksijen desteği ile oksijen saturasyonunda %96'ya varan artış gözlendi. Göğüs röntgeninde anlamlı bulgu gözlenmedi. Transtorasik ekokardiyografi incelemesi hemodinamik önemi olmayan ince bir patent duktus arteriyozus ve çok küçük sinüs venosus tipi atriyal septal defekt (ASD) görüldü. YYBÜ'ne kabulünün 19. gününde yapılan polisomnografisinde şiddetli santral uyku apne sendromu tanısı aldı ve hastaya non-invaziv nazal BİPAP ile solunum desteği başlandı. Ancak%100 oksijene rağmen hastanın oksijen satürasyonu % 93'e kadar artmakta fakat daha fazla artmamaktaydı. Ayrıca hastanın uyanık olduğu dönemde de hafif siyanozu devam etmekte idi. Bu nedenle hasta tekrar ekokardiyografi ile değerlendirildi. İkinci kez yapılan ekokardiyografi incelemesinde SVK'nın sol atriyuma drene olduğu görüldü. Bunu doğrulamak amacı ile sağ üst ekstremiteden açılan bir periferik damar yolundan ajite salin verilerek görüntüleme yapıldığında venöz drenajın sağ atriyuma değilde sol atriyuma olduğu görüldü. Kontrastlı bilgisayarlı Tomografide de üst extremiteden gelen kontrast maddenin öncelikle sol atriyuma geçtiği gösterildi. Hasta 43 günlük iken pediyatrik Kalp Cerrahisi ekibi tarafından opere edildi. Sol atriyuma açılan SVK eşlik eden sinüs venosus tipi ASD aracılığıyla sağ atriyum ile ilişkilendirildi ve ASD kapatıldı. Operasyonu sorunsuz bir şekilde tamamlanan hasta post-op 12. saatinde mekanik ventilatörden ayrıldı. Postoperatif seyir sorunsuz geçti ve desatürasyon izlenmedi. Hasta YYBÜ'den 8 gün sonra özellikle uyku esnasında nazal BIPAP solunum desteği ile taburcu edildi. Hastanın poliklinik takiplerinde zaman içerisinde nazal BIPAP ihtiyacının tamamen ortadan kalktığı ve desatürasyonunun olmadığı görüldü. (Figüre 1a,1b,1c)
TARTIŞMA: Sistemik venöz dönüş anomalileri, nadir görülen konjenital damarsal bağlantı bozukluklarıdır. Hem nadir görülmesi hem de hemodinamik etkilerinin belirgin olmaması nedeniyle VCS'un sol atriyuma bağlantısı gözden kaçmakta ve olguları bir çoğu ileri yaşta insidental olarak tanı almaktadırlar. Bu olgularda sağ sol şanta bağlı siyanoz, sol kalp boşluklarında volüm yükü bulguları olabilir. Daha önemlisi paradoksal embolizasyon ve beyin apsesi benzeri yaşamı tehdit edici komplikasyonlara da yol açabilirler. Yeni doğan döneminde sebebini açıklayamadığımız siyanoz varlığında ve sebep olabilecek bilinen siyanoz ile giden intrakardiyak patolojiler tespit edilemediğinde bu tür bağlantı anomalileri akılda bulundurulmalıdır.

Anahtar Kelimeler: Siyanoz, Süperior Vena Kava, Anormal Sistemik Venöz Dönüş

SVC-LA Ekokardiyografi

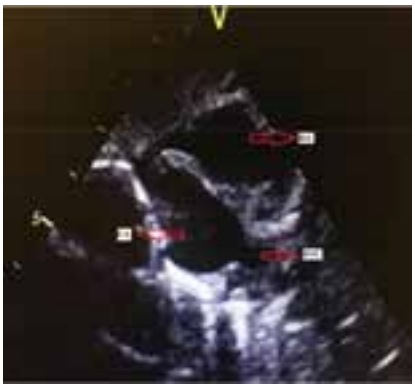

SVC-LA Kontrastlı BT

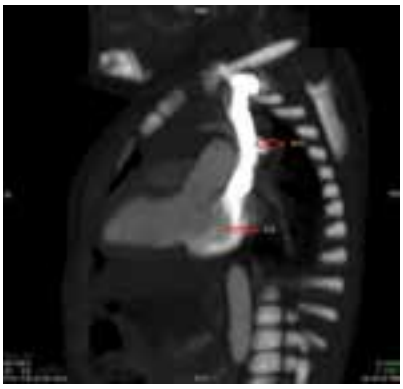

SVC-LA Renkli Doppler

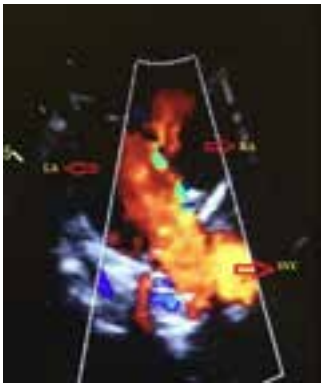

EP-180

Adelosanda sol ventrikül çıkım yolundaki darlığın nadir bir nedeni olan Aksesuvar mitral kapak: 3D-Transözofageal Ekokardiyografi

Emine Azak[1], Bilal Özelce[1], Niyazi Ata Ecevit[2], Ayben Kadimoğlu Kılıç[1], Hazım Alper Gürsu[1], Hakan Aydın[2], İbrahim İlker Çetin[1], Cemal Levent Birincioğlu[2]
[1]SBÜ, Ankara Şehir Hastanesi, Çocuk Kardiyolojisi Bölümü
[2]SBÜ, Ankara Şehir Hastanesi, Çocuk Kalp Damar Cerrahisi Bölümü

GİRİŞ: Aksesuar mitral kapak dokusu (AMVT), endokardiyal yastıkların gelişimindeki anomaliden kaynaklanan, çocukluk çağında tesadüfen saptanan sol ventrikül çıkış yolu (LVOT) darlığının nadir nedenidir. Sıklıkla basit veya kompleks doğumsal kalp hastalığı ile ilişkilidir, nadiren izole olarak görülür. Semptomların çoğu, LVOT gradientinin ≥50 mmHg olduğunda ortaya çıkar. LVOT'da obstrüksiyonun belirgin olmayan asemptomatik hastada tanının konulması çoğunlukla raslantısaldır.. 3D-ekokardiyografi, AMVT'nin morfolojisi ve hemodinamik önemi hakkında önemli bilgiler sağlar. LVOT'da belirgin obstrüksiyon ve diğer kardiyak anormalliklerle ilişkili olduğunda AMVT'nin cerrahi eksizyonu gerekir. Burada eko'da geniş ASD'si olan adelosanda tesadüfen saptanan saptanan AMVT olgusunu sunuyoruz. İlginç bir şekilde, olgunun AMVT semptomatik hale gelene kadar yıllarca tespit edilmedi.
OLGU: Göğüs ağrısı, nefes darlığı ve presenkop şikayetleri ile başvuran 15 yaşında kız olgunun son 4 yıldır şikayetlerinde artış olduğu öğrenildi. Muayenesinde TA: 110/60 mmHg ve 2/60 sistolik üfürüm saptandı. EKG'sinde sağ aks, inkomplet sağ dal bloğu ve sağ ventrikül hakimiyeti bulguları mevcuttu. EKO'sunda sağ kalp boşluklarında dilatasyon, geniş sekundum ASD ve sol ventrikülde hafif hipertrofi saptanan olguda dikkatli inceleme sonucunda LVOT'ta hareketli bir yapı ve burada CW- Doppler'de 30 mmHg gradient olduğu görüldü. 3D-TEE ile incelemede LVOT'ta mitral kapak anterior leaflet ile ilişkili büyük, hareketli, filamentli anormal bir dokunun sistol sırasında LVOT'a sarkarak darlık oluşturduğu ve hafif aort yetersizliği görüldü. Transaortik yaklaşım ile AMVT rezekeksiyonuna ek geniş ASD başarılı bir şekilde kapatıldı. Postoperatif hemodinamik olarak stabil olan olgunun kontrol eko'sunda mitral kapakda ve LVOT'ta anormallik saptanmadı.
TARTIŞMA: AMVT, çocukluk çağında uzun yıllar asemptomatik kalabilen, LVOT obstrüksiyonuna neden tesadüfi saptanan nadir patolojilerdendir. Mitral kapağın endokardiyal yastıklardan anormal veya eksik ayrılmasıyla oluştuğu bildirilmiştir. Klinik lokalizasyonuna ve eşlik eden kardiyak anomalilere bağlıdır. Olgumuzdaki gibi adolesan ve erişkin olguların çoğu belirsiz semptomları olan ve başka bir endikasyon için eko yapılan hastalardır. Göğüs ağrısı, dispne ve çarpıntı en sık görülen semptomlar almasına rağmen erişkinde birkaç vakada AMVT 'nin geçici iskemik atak (TİA) ile ilişkili olduğu bildirilmiştir. Önemli LVOT gradiyenti (ortalama ≥25 mmHg) olan semptomatik izole AMVT'li veya ek kardiyak patoloji için cerrahi planlanan olgularda AVMT'nin rezeksiyonu önerilir. Ekojenitesi endokardiyal yapılarınkine benzediği için cerrahi öncesi ve sırasında AMVT'nin tanısı zor olabilir. Transözefagial eko (TEE) ve özellikle 3D-TEE hem tanıyı doğrulamak hem de cerrahi esnasında mitral kapak fonksiyonlarını ve AMVT eksizyonu sonrası oluşabilecek komplikasyonları değerlendirmek için önemlidir. Gözden kaçan AMVT'nin neden olduğu LVOT darlığı nedeniyle kardiyopulmoner baypastan ayrılamayan bir olgu nedeniyle cerrahi öncesi tanı olmadan bu anomalinin cerrahi sırasında da saptanmasının zor olabileceği bildirilmiştir.
SONUÇ: Bu olgu çocukluk çağında nadir görülmesi ve tesadüfen saptanan nedeniyle sunuldu. Özellikle göğüs ağrısı, dispne şikayeti olan, açıklanamayan TİA geçiren ve muayenesinde sistolik üfürüm duyulan adolesan ve erişkinlerde da LVOT obstrüksiyonunun ayırıcı tanısında AMVT akılda tutulmalıdır. Cerrahi esnasında gözden kaçırmamak için AMVT'nin klinik ve patolojik özelliklerinin farkında olunmalıdır. Cerrahi müdahale öncesinde ve sırasında kapsamlı bir değerlendirme için 3D-TEE temel bir rol oynar.

Anahtar Kelimeler: Aksesuar mitral kapak dokusu, Sol ventrikül çıkış yolu darlığı, 3D-transözofageal ekokardiyografi

A: İki boyutlu Eko'da LVOT'da darlık yapan AMVT

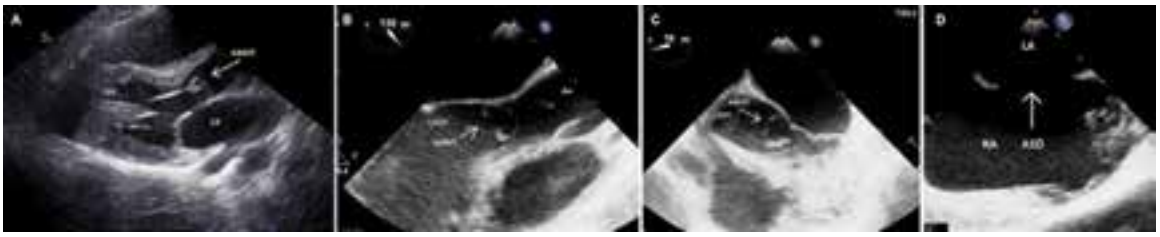

B: Üç boyutlu Eko'da AMVT

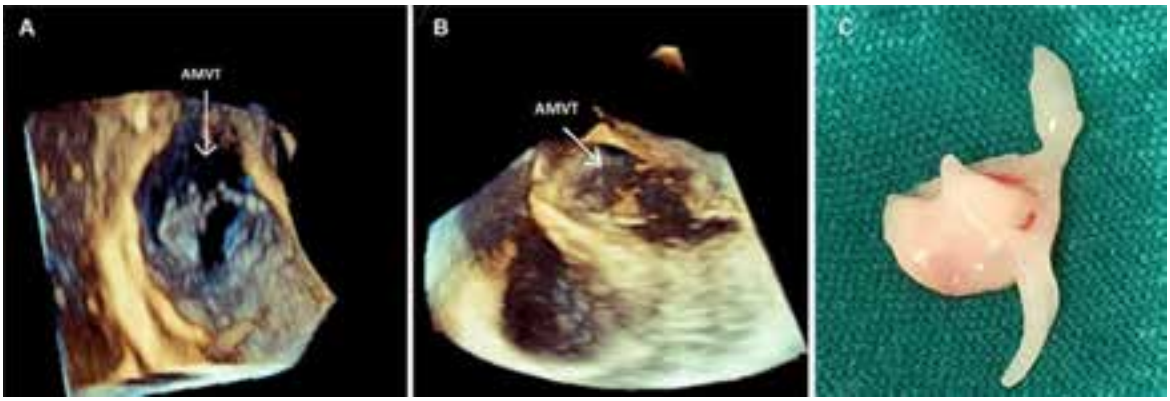

EP-181
Nadir bir anomali: Total mi/Parsiyel m?: Üç pulmoner venin koroner sinüse açılması

Fatma Sevinc Sengul[1], Pelin Ayyildiz[1], Doğan Çağrı Tanrıverdi[1], Aysel Türkvatan[2], Okan Yıldız[3], Alper Güzeltaş[1]
[1]Sağlık Bilimleri Üniversitesi, Mehmet Akif Ersoy Göğüs, Kalp ve Damar Cerrahisi Eğitim ve Araştırma Hastanesi, Pediatrik Kardiyoloji Ana bilim Dalı, İstanbul
[2]Sağlık Bilimleri Üniversitesi, Mehmet Akif Ersoy Göğüs, Kalp ve Damar Cerrahisi Eğitim ve Araştırma Hastanesi, Radyoloji Ana bilim Dalı, İstanbul
[3]Sağlık Bilimleri Üniversitesi, Mehmet Akif Ersoy Göğüs, Kalp ve Damar Cerrahisi Eğitim ve Araştırma Hastanesi, Pediyatrik Kalp cerrahisi Ana bilim Dalı, İstanbul

GİRİŞ-AMAÇ: Parsiyel pulmoner venöz dönüş anomalisi (PPVDA), tüm venler olmamakla beraber bir ya da birden fazla pulmoner venin sağ atriyuma veya sistemik venlere drenajı ile karakterizedir. PPVDA hastalarının %3'ünde pulmoner venler koroner sinüse drene olmaktadır. Burada, üç pulmoner veni koroner sinüse açılan iki olgu sunmak istedik.
OLGU: 7,5 aylık, 7,3 kg ağırlığında, SO2%98 olan erkek hastanın (Olgu 1) 3 kez bronşiolit/pnömoni nedeni ile hastanede yatış öyküsü mevcuttu. Fizik muayenesinde sol üst sternal kenarda 3/6 sistolik ejeksiyon üfürümü duyulan hastanın telekardiyografisinde pulmoner vaskülaritenin arttığı görüldü. Transtorasik ekokardiyografisinde (TTE) soldan sağa şantlı PFO ve bir pulmoner venin sol atriyuma, üç pulmoner venin koroner sinüse açıldığı görüldü. Hastaya çekilen BT anjiyografide tanımızı doğrular şekilde sağ alt pulmoner venin sol atriyuma, diğer üç pulmoner venin ayrı ayrı koroner sinüse açıldığı saptandı. Bu hasta bize dış merkezden Total PVDA tanısı ile yönlendirilmişti.
9 aylık, 8,5kg ağırlığında, SO2%97 olan erkek hasta (Olgu 2), üfürüm nedeni ile başvurdu. Fizik muayenesinde ilk olgudaki gibi sol üst sternal kenarda 3/6 sistolik ejeksiyon üfürümü duyulmaktaydı. TTE'de solan sağa şantlı küçük sekundum ASD ile sağ kalp boşluklarının geniş olduğu ve 3 pulmoner venin koroner sinüse açıldığı görüldü ve BT ile tanı doğrulandı. Tanı sırasında pulmoner hipertansiyon saptanmayan her iki hastaya koroner sinüs unroofing yapılarak PPVDA tamiri uygulandı. Hastaların izleminde pulmoner venöz darlık gözlenmedi.
SONUÇ: Parsiyel pulmoner venöz dönüş anomalisinin tanınmasında dikkatli bir ekokardiyografik değerlendirme yapılması önemlidir. Emin olunamaması durumunda Kardiyak BT, MR gibi ilave tetkikler yapılabilir. Parsiyel PVDA ile Total PVDA'ni ayıran en önemli özellik TTE'de interatriyal şantın ilkinde soldan sağa, ikincide sağdan sola olmasıdır.

Anahtar Kelimeler: Koroner sinüs, çocuk, parsiyel pulmoner venöz dönüş anomalisi

Resim 1

Resim 1: A; Olgu 1, Transtorasik ekokardiyografik değerlendirmede sağ kalp boşluklarının ve koroner sinüsün geniş olduğu görülmekte. CS: koroner sinüs LA: sol atriyum, LV: sol ventrikül, RA: sağ atriyum, RV:sağ ventrikül B; Olgu 1, 3 boyutlu BT anjiyografik görüntülemede koroner sinüsün geniş olduğu, 3 pulmoner venin koroner sinüse açıldığı görülmekte. CS: koroner sinüs, LLPV: sol alt pulmoner ven, LUPV: sol üst pulmoner ven, RLPV: sağ alt pulmoner ven, RUPV: sağ üst pulmoner ven C; Olgu 2, BT anjiyografi görüntülemede axial kesitte sağ üst pulmoner venin (RUPV) sol atriyuma açıldığı görülmekte. D; Olgu 2, 3 boyutlu BT anjiyografik görüntülemede koroner sinüsün geniş olduğu ve 3 pulmoner venin koroner sinüse açıldığı görülmekte. CS: koroner sinüs, LLPV: sol alt pulmoner ven, LUPV: sol üst pulmoner ven, RLPV: sağ alt pulmoner ven.

EP-182
Nadir görülen bir kardiyak anomali: Konjenital atriyal apendaj anevrizması

Fatma Sevinc Sengul[1], Pelin Ayyildiz[1], Selman Gökalp[1], Aysel Türkvatan[2], Sertaç Haydin[3], Alper Guzeltas[1]
[1]Sağlık Bilimleri Üniversitesi, Mehmet Akif Ersoy Göğüs, Kalp ve Damar Cerrahisi Eğitim ve Araştırma Hastanesi, Pediatrik Kardiyoloji Ana bilim Dalı, İstanbul
[2]Sağlık Bilimleri Üniversitesi, Mehmet Akif Ersoy Göğüs, Kalp ve Damar Cerrahisi Eğitim ve Araştırma Hastanesi, Radyoloji Ana bilim Dalı, İstanbul
[3]Sağlık Bilimleri Üniversitesi, Mehmet Akif Ersoy Göğüs, Kalp ve Damar Cerrahisi Eğitim ve Araştırma Hastanesi, Pediyatrik Kalp cerrahisi Ana bilim Dalı, İstanbul

GİRİŞ-AMAÇ: Atriyal apendaj anevrizmaları nadir patolojilerdir ve sağ apendaj anevrizması, soldan daha sık görülür. Tüm yaş gruplarında görülebilmekte ve genellikle başka nedenlerle yapılan kardiyak değerlendirmeler sırasında tesadüfen saptanmaktadır. Asemptomatik olabilmekle birlikte, atrial aritmiler veya tromboembolik olaylar ile de başvurabilirler. Burada, nadir olarak görülen atrial apendaj anevrizması tanısı konulan 4 olguyu sunmak istedik.
OLGU: 4,5 aylık (Olgu1) erkek hasta kardiyomegali saptanması üzerine tarafımıza yönlendirilmişti. Hastanın vital bulguları ve gelişimi normaldi. Ekokardiyografik değerlendirmesinde sol atriyuma 12 mm bir ağız ile bağlanan, 45x45 mm boyutunda atriyal apendaj anevrizması saptandı. Hastaya anevrizma rezeksiyonu uygulandı(Resim1a). İkinci olgu (Olgu2) 15 yaşında, 45 kg ağırlığında kız hasta, başvurudan 1 ay önce çarpıntı ve senkop atakları olması üzerine medikal tedavi başlanarak tarafımıza yönlendirilmişti. Telekardiyografide kardiyomegali görülen hastanın Ekokardiyografik değerlendirmesinde 16x10cm boyutunda, sağ atriyum ile bağlantılı dev anevrizma saptandı ve BT anjiyografi ile doğrulandı. Aritmi öyküsü de olan hastaya dev atriyal anevrizma rezeksiyonu ve sağ atriyal maze prosedürü uygulandı(Resim1b). Üçüncü olgu (Olgu3) 24 yaşında erkek hasta askerlik muayenesi sırasında yapılan tetkiklerinde Ebstein anomalisi tanısı konarak tarafımıza yönlendirilmişti. Ekokardiyografik değerlendirmede sağ atriyum ile bağlantılı 6,1x5,6cm boyutlarında dev anevrizma izlendi. Ek şikayeti olmayan hastada BT ile tanı doğrulandıktan sonra anevrizma rezeksiyonu uygulandı(Resim1c). Dördüncü olgumuz (Olgu4) olan 11 yaş kız hastanın nadiren kısa süreli çarpıntı şikayeti mevcuttu. Dış merkezde değerlendirilen ve sonrasında ikinci bir görüş almak için tarafımıza başvuran hastanın sağ artiyal apendajının 11,5x9,5 cm boyutunda anevrizmatik şekilde genişlediği görüldü. Holterinde aritmi saptanmayan hastaya cerrahi rezeksiyon kararı alındı(Resim1d).
SONUÇ: Nadir görülen atriyal apendaj anevrizmalarında çoğu vakada tanı Ekokardiyografi ile konabilir. Daha ayrıntılı bir değerlendirme için kardiyak BT veya MR'dan faydalanılabilir. Hastalarda görülebilen aritmi ve tromboembolik olaylar önemli morbidite nedenleridir. Antiaritmik cerrahi, tromboembolik komplikasyon riskini azaltabilir ve klinik duruma bağlı olarak, eş zamanlı atriyal apendiks rezeksiyonu sırasında uygulanabilir.

Anahtar Kelimeler: Aritmi, apendaj anevrizması, çocuk, konjenital

Resim 1

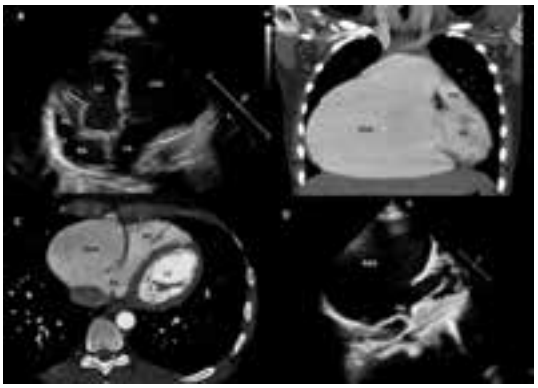

Resim 1: A, Olgu 1: Transtorasik Ekokardiyografide sol atriyal apendaj anevrizması görülmekte.LA: Sol atriyum, LAA: Sol atrial apendaj anevrizması, LV: sol ventrikül, RA: sağ atriyum, RV: sağ ventrikül B; Olgu 2: BT anjiyografi koronal kesitte sağ atriyum ile bağlantılı dev anevrizma görülmekte. PA: pulmoner arter, RAA: sağ atriyal apendaj anevrizması. C; Olgu 3: BT anjiyografi axial kesitte sağ atriyum ile bağlantılı anevrizma oluşumu görülmekte. D; Olgu 4: Transtorasik ekokardiyografide sağ atriyum ile bağlantılı dev anevrizma görülmekte.

EP-183

Mukopolisakkoridoz Tip III Hastalarının Kardiyak Bulgularının Ekokardiyografi İle Değerlendirilmesi

Berrak Bilginer Gürbüz[1], Ebru Aypar[2], Dursun Alehan[2], Ayşegül Tokatlı[1], Turgay Çoşkun[1], Ali Dursun[1], Hatice Serap Sivri[1]
[1]Hacettepe Üniversitesi, Çocuk Hastanesi, Çocuk Metabolizma Bilimdalı, Ankara
[2]Hacettepe Üniversitesi, Çocuk Hastanesi, Çocuk Kardiyoloji Bilimdalı, Ankara

GİRİŞ-AMAÇ: Mukopolisakkaridoz Tip III (MPS III, Sanfilippo sendromu) en sık görülen MPS tipi olup, heparan sülfat yıkımında yer alan dört enzimden birinin eksikliğinden kaynaklanır. Tip A, B, C, D olmak üzere dört farklı tipi mevcuttur. Kaba yüz görünümü, hepatosplenomegali, herni, dizostozis mültipleks, santral sinir sisteminin ağırlıklı etkilenmesi, somatik bulguların daha az görülmesi ile karakterizedir. Hastalar genellikle 2-7 yaş arasında gelişme geriliği, davranış problemleri, hiperaktivite, agresyon, uyku bozukları ile başvururlar. Hastalar genellikle adölesan dönemde veya genç yetişkinlikte kaybedilirler. MPS tip III'ün enzim tedavisi henüz yoktur. MPS hastalarında en sık görülen kardiyak bulgular, mitral kapakta kalınlaşma ve buna eşlik eden prolapsus ve kapak yetersizlikleridir. Çalışmamızın amacı, MPS Tip III hastalarının kardiyak bulgularını değerlendirmektir. **GEREÇ-YÖNTEM:** Hacettepe Üniversitesi Hastanesi Çocuk Metabolizma bölümünde takipli, Ocak 1998 ile Aralık 2019 tarihleri arasında tanı almış 49 MPS Tip III hastasının dosyaları incelenerek alt tipleri ile kardiyak bulgular arasındaki ilişki ve demografik bilgiler gözden geçirilmiştir. BULGULAR: Çalışmaya alınan hastaların yaş ortalaması 12.24±5.21 yıl iken ekokardiyografi yapılan ortalama yaş 6.90±4.82 yıldı. MPS Tip IIIA, IIIB, IIIC ve IIID alt tipleri sırasıyla 24 (%49,0), 19(%38,8), 5(%10,2) ve 1 (%2,0) hastada mevcuttu. Ekokardiyografik değerlendirme yapılan MPS III hastalarının (n=44) 32'sinde (%72,7) patolojik kardiyak bulgu saptanırken, 12 (%27,3) hastanın kardiyak bulguları normaldi. En sık görülen kardiyak patolojiler mitral kapak yetmezliği %52,3 (n=27), mitral kapak kalınlaşması %43,2 (n=25) ve mitral kapak prolapsusu %38,6 (n=23) idi. Triküspit yetmezliği (%34,8, n=8) sadece MPS Tip IIIA'da görüldü. Mitral yetmezlik ve aort kapak kalınlaşması kızlarda anlamlı olarak daha yaygındı (sırasıyla; p=0.014, p=0.025) Tartışma ve SONUÇ: MPS Tip III hastalarımızın büyük çoğunluğunda en sık olarak da mitral kapakta olmak üzere kardiyak etkilenmenin olduğu görülmüştür. MPS Tip IIIA alt tipinde ve kız cinsiyette kardiyak patoloji riskinin arttığı anlaşılmıştır. MPS III hastalarının kardiyak monitorizasyonunu ortaya çıkabilecek kardiyak problemlerin erken saptanması ve tedavisi açısından önemlidir.

Anahtar Kelimeler: mitral kapak kalınlaşması, mitral kapak yetmezliği, mitral kapak prolapsusu, mukopolisakkoridoz, mukopolisakkoridoz Tip III

EP-184
PDA kapatılmasına sekonder iatrojenik ağır LPA darlığının stent ile giderilmesi

Osman Başpınar, Münevver Tuğba Temel
Gazintep Üniversitesi Tıp Fakültesi, Çocuk Kardiyoloji BD

Transkateter PDA kapatılmasına sekonder gelişen komplikasyonlardan birisi de LPA dal darlığıdır. Küçük çocuklarda büyük çapta cihaz kullanılması riski arttırır. Vakamızda geniş tübüler PDA, MVSD oklüder ile kapatılan ve buna bağlı ağır LPA darlığı gelişen bir hastada perifer pulmoner arter stenti uygulanmasından bahsedilmiştir.
18 günlük entübe term yenidoğan bebeğe, ağır konjestif kalp yetersizliği, pulmoner hipertansiyon ve tübüler geniş PDA tanıları ile kalp kateterizasyonu planlandı. Tanısal ölçümler yapılırken hastada bradikardi ve kardiyak arrest gelişti, 30 dk resüste edildi. PDA çapının pulmoner uçta 6.5 mm olduğu görüldü. (Resim 1.) Genel durumu kötü olan yenidoğanın PDA'sı transkateter Amplatzer Müsküler VSD oklüder 4 mm ile PDA kapatıldı. Taşıyıcı kılıftan el ile yapılan kontrast madde enjeksiyonunda LPA'da hafif darlık oluştuğu görüldü. (Resim 2.). İşlem sonrası hasta kısa sürede ekstübe olarak taburcu edildi.
İzlemde olmayan hastada 4 yıl sonra yapılan eko kontrolünde LPA'da ağır darlık, perfüzyon sintigrafisinde sol akciğer volüm azalması, perfüzyona %25 katkısı olduğu görüldü. Kontraslı BT anjiografide LPA başlangıcında MVSDO cihaz basısına bağlı ağır darlık olduğu görüldü. Yapılan kalp kateterinde LPA başlangıcında oklüder cihaz proksimal disk inferiyor bölümünün kama gibi LPA başlangıcına bası yaptığı, çapın 2.2 mm'ye azaldığı görüldü (Resim 3). LSCV'den girilerek JR-floopy koroner tel ve hidrofilik tel ile darlık geçildi. 7F Mullins kılıf distale yerleştirildi. 7x2x6 Vacs III balona yüklü PG XD 2910 stent oklüder cihazını ortalayacak şekilde ilerletilerek, dilate edildi. 8x2x7 Vacs III balon ile redilatasyon işlemi yapıldı (Resim 4). İşlem sonrası darlık gradiyentinin kalmadığı, iatrojenik stenozun giderildiği görüldü.
İatrojenik LPA darlığı transkat PDA kapatılmasına büyük cihaz kullanıldığı durumlarda görülebilir. Zamanla LPA büyüme potansiyeli olmasına rağmen vakamızda olduğu organ disfonksiyonu ile de gidebilir. Hastaların uzun dönem takibi ve gereğinde çıplak stent ile stenotik bölgenin dilatasyonu vakamızda olduğu gibi gerekebilmektedir.

Anahtar Kelimeler: PDA kapatılması, iatrojenik LPA dal darlığı, stent

Resim 1

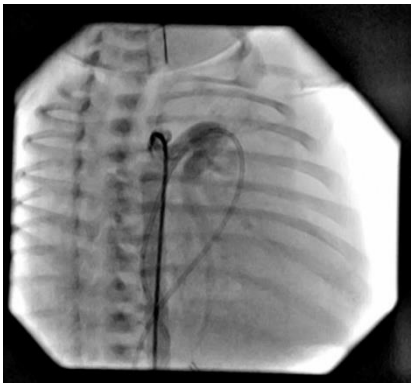

Sağ oblik pozisyonunda geniş tübüler PDA görünümü

Resim 2

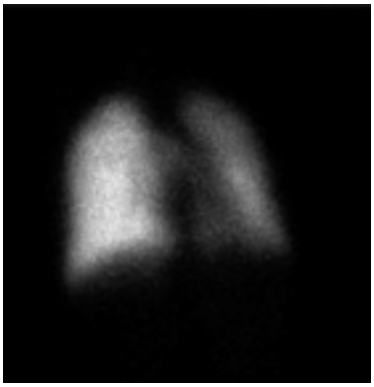

Perfüzyon sintigrafisinde sol akciğerin katkısının %25'e azaldığı görülmekte

Resim 3.

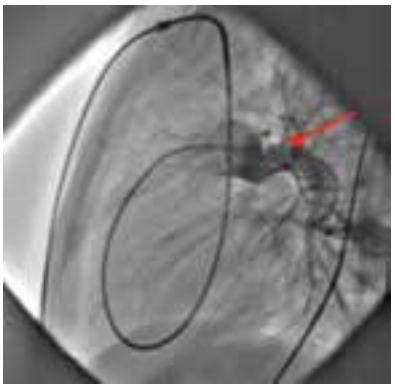

Lateral görüntüde MVSD proksimal disk alt ucunun LPA çapını %75'den fazla daralttığı görülmektedir

Resim 4.

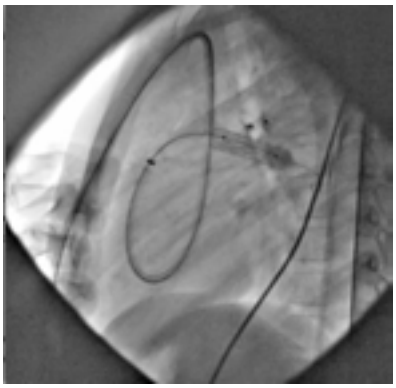

Başarılı LPA stent sonrası stentin oklüder ile ilişkisi görülmektedir.

EP-185

Kalp kateterizasyonu uygulanan çocuklarda komplikasyon sıklığı ve etkileyen faktörlerin değerlendirilmesi

Merve Atlas[1], Alper Akın[2], Mehmet Türe[2]
[1]Dicle University Hospital, Department of Pediatric, Diyarbakır, Turkey
[2]Dicle University Hospital, Department of Pediatric Cardiology, Diyarbakır, Turkey

GİRİŞ-AMAÇ: Pediatrik hastalarda tanı ve tedavi amaçlı olarak yapılan kardiyak kateterizasyonun sistemik, kardiyak ve periferik vasküler komplikasyonları, uygulamanın giderek yaygınlaşması ile beraber artış göstermiştir. Kalp kateterizasyonu yapılan hastalar gelişebilecek lokal ve genel komplikasyonlar açısından yakından takip edilmelidir. Bu çalışma komplikasyon gelişimine etki eden faktörlerin belirlenmesi ile bunlara yönelik alınabilecek birtakım önlemler sonucunda komplikasyon sıklığının azaltılabilmesi için gerekli verileri sunmayı hedeflemektedir.
YÖNTEM: Retrospektif olarak yürütülen bu çalışmaya Dicle Üniversitesi Tıp Fakültesi Çocuk Kardiyoloji Bilim Dalı tarafından 01 Ocak 2012- 31 Temmuz 2020 yılları arasında kardiyak kateterizasyon uygulanmış olan 0-18 yaş arasındaki 609 hasta dahil edildi. Hastarın demografik verileri, kardiyak kateterizasyonla ilgili verileri, laboratuvar bulguları ve işlem sonrası kayıtlardaki tüm veriler taranarak istatistiksel olarak değerlendirildi.
BULGULAR: Yaşları 0 ay ile 216 ay arasında olan hastaların (ortalama 67.1±55.8 ay), 371'i kızdı (%60.9). Hastaların 419'una (%68.4) girişimsel kateterizasyon, 193 hastaya (%31.6) tanısal kalp kateterizasyonu yapılmıştır. Otuzdokuz hastada (%6.4) komplikasyon saptandı. En sık saptanan komplikasyon 16 hastada (%41) vasküler komplikasyonlar, 5 hastada (%12.8) kanama, 4 hastada (%10.3) anemi, 3 hastada (%7.7) aritmi görülürken 2 hastada (%0.3) mortalite görüldü. Bağımsız risk faktörleri açısından yapılan univariate analizde 1 yaş altı hastalarda komplikasyon oranı yüksek saptandı ($p<0.05$). Komplikasyon gelişimi için riks faktörleri <10kg ($p=0.001$) ve < 1 yaş ($p=0.002$) olarak belirlendi.
SONUÇ: Konjenital kalp hastalığı, pediyatrik kardiyak kateterizasyon endikasyonu açısından çalışmamızda ön plandadır. Çalışmamızda en sık girişimsel kardiyak kateterizasyon yapılmış olup ilk sırada PDA kapatma işlemi yer almaktadır. En sık komplikasyon vasküler komplikasyonlar olup, bunu kanama ve anemi izlemektedir. Düşük vücut ağırlığı (<10kg) ve 12 ay altı yaş grubu hastaların komplikasyon gelişimi açısından risk grubu olduğu saptanmıştır. Yapılan bazı çalışmaların sadece belirli yaş gruplarını ya da belirli işlem türlerini içerdiği göz önüne alınırsa çalışmamız daha geniş çaplı ve farklı işlem tiplerini barındırması nedeniyle ülkemizdeki verilere ışık sunmaktadır. Komplikasyonların belirlenmesi ve önlenebilmesi açısından daha çok çalışmaya ve veriye ihtiyaç duyulmaktadır.

Anahtar Kelimeler: Kalp kateterizasyonu, Komplikasyon, Çocuk

EP-186
Tekrarlayan veya inatçı pnömonili çocuklarda konjenital kalp hastalığı sıklığının değerlendirilmesi

Mustafa Mesut Kaya[1], Alper Akın[2], Mehmet Türe[2], Hasan Balık[2], Velat Şen[1]
[1]Dicle University Hospital, Department of Pediatric, Diyarbakır, Turkey
[2]Dicle University Hospital, Department of Pediatric Cardiology, Diyarbakır, Turkey

GİRİŞ-AMAÇ: Pnömoni, özellikle gelişmekte olan ülkelerde, küçük çocuk ve bebeklerde başlıca ölüm nedenlerinden biridir. Bir hastanın bir yıl içinde iki veya yaşantısı boyunca en az üç kez pnömoni atağı geçirmiş olması tekrarlayan pnömoni (TP), en az on günlük antibiyotik tedavisine rağmen klinik ve radyolojik bulguların bir aydan fazla sürmesi inatçı pnömoni olarak tanımlanmaktadır. Tekrarlayan ve inatçı pnömoni etyolojisinde çok sayıda patoloji yer almaktadır. Bu çalışma, tekrarlayan veya inatçı pnömonilerde altta yatan konjenital kalp hastalığını (KKH) saptamayı ve bölgemizdeki verileri literatüre sunmayı hedeflenmektedir.
YÖNTEM: Çalışmamıza Dicle Üniversitesi Tıp Fakültesi Hastanesi Çocuk Kardiyolojisi ve Çocuk Göğüs Hastalıkları polikliniklerinde Haziran 2019-Şubat 2021 tarihleri arasında takip ve tedavi edilen, tekrarlayan veya persistan pnömoni tanılı 0-18 yaş arası toplam 102 hasta dahil edilmiştir. Hastaların yaşları, vücut ağrılıkları, pnömoni atak sayıları, fizik muayene bulguları, ekokardiyografik değerlendirmeleri, laboratuar bulguları, akciğer görüntülemeleri kayıt altına alındı. Elde edilen veriler istatiksel olarak değerlendirildi.
BULGULAR: Yaşları 3 ay ile 180 ay arasında olan hastaların (ortalama 24,36±32 ay), 69'u erkekti (%67,6). Hasta grubunun tamamı tekrarlayan pnömoni kriterlerini taşıyorken, 55 hasta (%54) persistan pnömoni kriterlerini de karşılamaktaydı. 22 hastada (%21,5) KKH saptandı. En sık rastlanılan KKH 8 hasta (%7,8) ile izole Atrial Septal Defekt iken onu 5 hasta (%4,9) ile izole Ventriküler Septal Defekt takip etmekteydi. KKH'lığı olan 8 hastada (%7,8) TP etyolojisi kardiak patolojiye bağlandı, Persistan Pnömonili 13 (%23,6) hastada doğuştan kalp anomalisi saptandı. Hastaların 6 sında (%10,9) etyolojik neden olarak KKH gösterildi.
SONUÇ: Çalışmamızda TP'li hastaların etyolojisinde çalışma grubunun %7,8'inde KKH bulunmuş, TP için etyolojik anlam taşımayan KKH'ler ile beraber hastaların %21,5'unda doğuştan kalp anomalisi saptanmıştır. Persistan Pnömonili hastalarda ise KKH oranı %23,6 olarak bulunmuştur. KKH, hasta grubunun %10,7'sinde Persistan pnömoni için etiyolojik neden olarak gösterilmiştir. KKH'ı olan hastaların vücut ağırlığı z skoru, KKH'ı olmayan hasta grubuna göre istatiksel olarak anlamlı düzeyde düşük saptanmıştır (p:0,04). Tekrarlayan pnömonili kız çocuklarında KKH görülme oranının, TP'li erkek çocuklarında KKH görülme oranına göre yüksek olduğu, bu sonucun istatiksel olarak da anlamlılık sınırında olduğu görüldü (p:0,05). Tekrarlayan ve Persistan Pnömonili hastalarda, özel olarak KKH'na yönelik cinsiyet, büyüme gelişme geriliği, semptomlar ve şikayetleri inceleyen bir çalışma daha önce yayınlanmamıştır. Bulgularımızın yeni çalışmalarla desteklenmesi gerekmektedir.

Anahtar Kelimeler: Tekrarlayan Pnömoni, Çocuk, Konjenital Kalp Hastalığı

EP-187

Pulmoner Hipertansiyonu Olan Bir Patent Ductus Arteriosus Hastasındaki Tedavi Deneyimleri; Olgu Sunumu Üzerinden Tedavi Yaklaşımlarının Değerlendirilmesi

Sinem Nur Selçuk, Ebru Aypar, Dursun Alehan, Hayrettin Hakan Aykan, İlker Ertuğrul, Tevfik Karagöz
Hacettepe Üniversitesi, Çocuk Sağlığı ve Hastalıkları Anabilim Dalı, Çocuk Kardiyoloji Bilim Dalı, Ankara

Giriş ve Amaç: Tüm canlı doğumların yaklaşık %0.05'inde görülen izole patent ductus arteriosus (PDA), doğumsal kalp hastalıklarının %5-10'ununu oluşturur. Tedavi seçiminde hastanın yaşına, klinik bulgularına, pulmoner arter basıncı (PAB) ve PDA'nın boyutlarına göre karar verilir. Bu olgu sunumunda, PDA'ya ikincil pulmoner arter hipertansiyonu (PAH) ile başvuran bir hastada uygulanan tedavi yaklaşımları anlatılmıştır.
Olgu: 5 yaşında boy kısalığı ile hastanemize başvurduğunda Turner Sendromu ve unilateral renal agenezi tanıları koyulan hasta üfürüm nedeniyle çocuk kardiyoloji bölümüne danışıldı. Öyküsünden, yenidoğan döneminde üfürümü olduğu ve ekokardiyografide PDA saptandığı, 3 aylıkken yapılan kontrolde PDA'nın devam ettiği, daha sonra hastanın kontrole gitmediği öğrenildi. Transtorasik ekokardiyografide geniş PDA ve küçük sekundum atrial septal defekt üzerinde soldan sağa şant olduğu görüldü. Kateterizasyonda ekokardiyografi bulgularına ek olarak sağ alt pulmoner venin vena cava superiora açıldığı görüldü; hemodinamik ölçümlere göre pulmoner arteriyel hipertansiyon (PAH) saptandı, vazoreaktivite testi negatif bulundu. Balon oklüzyon testi yapıldığında ortalama PAB'de %22 azalma saptandı (Tablo 1). Hastaya PAH tanısı ile bosentan tedavisi başlandı ve izleminde tedaviye inhale iloprost eklendi. Bir yıl sonra (6 yaşında) yapılan kateterizasyonda, hemodinamik değerlendirmede pulmoner vasküler rezistans (PVR) 2.8 U.m2 ve pulmoner vasküler direncin sistemik vasküler dirence oranı (PVR/SVR) 0.2 olması üzerine (Tablo 1) PDA transkateter yöntemle kapatıldı. İkili kombine tedavi devam edilen hastanın bir yıl sonraki (7 yaşında) kateterizasyonunda rezidüel PAH olduğu ancak PAB'nin daha düşük olduğu görüldü (Tablo 1). Klinik bulguları zamanla kötüleşen hastaya 11 yaşında yapılan kateterizasyonda PAB'nin artmış olduğu görüldü ve tedavisine sildenafil eklendi. Takibinde bosentan tedavisi masitentan ile, sildenafil tedavisi de tadalafil ile değiştirildi. Hastanın efor kapasitesinde giderek azalma gözlendi (Tablo 2). Hasta 17 yaşında iken, kalıcı santral kateter takılarak sürekli intravenöz epoprostenol infuzyonu başlandı ve inhale iloprost tedavisi kesildi. Şu anda fonksiyonel sınıfı IV olan hastanın ekokardiyografisinde sağ kalp boşlukları geniş, ortalama PAB 81 mmHg, hafif perikardiyal effüzyon saptanmış olup üçlü kombine tedavi (masitentan, tadalafil, epoprostenol) ile izlemine devam edilmektedir.
Sonuç: Artmış pulmoner akıma yol açan doğumsal kalp hastalıklarından biri olan PDA'da müdahalenin zamanlaması önemlidir. İzole PDA olan hastalarda kapatma için genellikle transkateter yöntem, nadiren cerrahi müdahale kullanılır ancak tanı anında ağır PAH saptanması durumunda PDA'nın kapatılması tartışmalıdır. Tedavi edilmediğinde konjestif kalp yetersizliği, Eisenmenger Sendromu, endarterit, duktal anevrizma gibi önemli komplikasyonlara yol açabilen PDA'nın özellikle ağır PAH olan hastalarda kapatılması sağ ventrikül yetmezliğine yol açabilir. Tanı anında vazoreaktivite testi ve balon okluzyon testi ile pulmoner vasküler reversibilite değerlendirilebilir. Tedavi seçimine karar vermede PAH'ye yönelik tedavi (endotelin reseptör antagonistleri, fosfodiesteraz-5 inhibitörleri, prostanoidler) sonrası hemodinamik değerlendirmelerin tekrarlanması faydalı olabilir. Bu hastada olduğu gibi, kılavuzlara uygun olarak PDA kapatılsa bile bazı hastalarda rezidüel PAH görülebilir ve prognozu kötüdür. Rezidüel PAH tedavisinde PAH'ye spesifik tedaviler verilir ve hasta bazında girişimsel veya cerrahi müdahaleler uygulanabilir.

Anahtar Kelimeler: Balon okluzyon testi, reversibilite, rezidüel PAH, vazoreaktivite,

Tablo 1

YIL	PA (mmHg)	Ao (mmHg)	Qp/Qs	PVR (u.m²)	PVR/SVR
2008 A	111/60 (82)	95/56 (76)	2	10	0.55
B	112/79 (94)	108/71 (89)	1.4	16	0.56
C	86/44 (64)	97/67 (82)	1	20	0.7
2009	87/52 (69)	109/43 (63)	1.2	2.8	0.2
2010	77/33 (52)	123/85 (104)	1.47	9.2	0.3
2014	111/49 (77)	122/83 (99)	0.8	12.3	0.9

Tablo 1 Yıllara göre kateterizasyon sonuçlarının özetlenmesi. PA, pulmoner arter; Ao, aorta; Qp/Qs, pulmoner akımın sistemik akıma oranı; PVR, pulmoner vasküler direnç; PVR/SVR, pulmoner vasküler direncin sistemik vasküler dirence oranı; A, bazal kateterizasyon; B, vazoreaktivite testi sonrası; C, PDA balon okluzyon testi sonrası (ortalama PAB'de %22 azalma saptandı)

Tablo 2

	6DYT (m)	Test Öncesi SO_2 (%)	Test Sonrası SO_2 (%)
2009	412	96	96
2010	561	98	98
2011	490	98	98
2012	400	94	94
2013	420	96	90
2014	350	92	86
2015	335	92	83
2016	350	89	81
2017	370	78	70
2018	365	91	90
2019	298	87	81
2020	360	87	80
2021	380	90	82

Tablo 2 Hastanın 6 dakika yürüme testleri (6DYT) ve oksijen saturasyonlarının (SO2) yıllara göre karşılaştırılması

EP-188
Sol koroner arterin pulmoner arterden çıkış anomalisi (ALCAPA): 3 olgu ile cerrahi tecrübemiz

Erkan İriz[1], Sercan Tak[1], Eda Nur Yiğiter[1], Fatma Sedef Tunaoğlu[2], Ayşe Deniz Oğuz[2], Serdar Kula[2], Semiha Tokgöz[2], Fatma İncedere[2], Akif Kavgacı[2]
[1]Gazi Üniversitesi, Kalp ve Damar Cerrahisi Anabilim Dalı, Ankara
[2]Gazi Üniversitesi, Pediyatrik Kardiyoloji Bilim Dalı, Ankara

GİRİŞ-AMAÇ: Pulmoner arterden çıkan sol koroner arter (ALCAPA) nadir görülen bir konjenital anomalidir ve 1885 yılında Brooks tarafından tarif edilmiştir. Görülme sıklığı 30.000-300.000 canlı doğumda 1'dir. Bland White Garland sendromu olarak da bilinen bu bozukluk tüm doğuştan kalp hastalıklarının %0.25-0.5'ini oluşturur ve koroner arter anomalilerinin en yaygınıdır. Bu anomali; miyokardiyal iskemi, mitral yetmezlik ve konjestif kalp yetmezliğine neden olur. İlk yıl içinde tedavi edilmezse mortalite %90'nın üzerindedir. Olguların %5-10'una erişkin yaşta tanı konulmaktadır. ALCAPA tanısı konulan hastalarda cerrahi düzeltme altın standarttır. 1950'lerden itibaren farklı cerrahiler kullanılsa da günümüzde en sık uygulanan teknik; LCA'nın pulmoner arterden çıkarılıp mobilize edilerek aortaya transfer edildiği direkt reimplantasyon yöntemidir. Anatomik nedenlerle reimplantasyon uygulanamayan hastalarda en uygun teknik; pulmoner arter dokusu kullanılarak oluşturulan tünel yardımıyla LCA'nın aortaya yönlendirildiği Takeuchi yöntemidir. Bu yazıda merkezimizde ikisine Takeuchi, birine direk reimplantasyon yapılan üç ALCAPA olgusu sunuldu.
Olgu 1: 3 yıl 10 aylık kız hastamız, Dandy-Walker sendromu, hidrosefali-VP şant, epilepsi tanılarıyla takipliydi. Solunum sıkıntısı, sık akciğer enfeksiyonu hikayesi bulunan hastaya yapılan ekokardiyografi ve tomografi incelemelerinde ciddi MY, ALCAPA tespit edildi ve EF %41 saptandı. Hasta 14 aylıkken opere edildi, Takeuchi yöntemi ve mitral anuloplasti uygulandı. Hasta postop 1. gününde extübe edilerek 5.gününde servise devredildi. Postoperatif 2. yılında yapılan anjiyografik incelemede LCA akımının normal olduğu, minimal buffle kaçağı olduğu görüldü. Yapılan ekokardiyografide 1-2. derece MY görüldü ve EF %42 saptandı. Hastanın takibine devam edilmektedir.
Olgu 2: Bilinen ek hastalığı olmayan yabancı uyruklu 8 yaşındaki erkek hastamız, ülkesinde bebeklik döneminde üfürüm nedeniyle takip edilmiş ancak sonrasında takip bırakılmış. Dış merkez ekokardiyografisinde MY saptanan ve merkezimize mitral onarım için yönlendirilen hastaya yapılan ekokardiyografide 4. derece MY görüldü ve EF %55 saptandı. Tomografide ALCAPA sendromunun eşlik etmesi üzerine operasyon kararı alındı. 6 yaşındayken opere edilen hastaya Takeuchi yöntemiyle ALCAPA onarımı ve 26 numara 3 boyutlu ringle mitral onarımı yapıldı. Hasta postoperatif dönemde rutin extübe edildi. 2. günde servise devredilen hasta postop 11.günde taburcu edildi. 1. yılında yapılan kontrolde aort-LCA arasındaki buffle akımının normal olduğu, mitral yetmezliğin minimal olduğu gözlendi.
Olgu 3: 1 yıl 5 aylık kız hasta. Bilinen ek hastalığı olmayan ve tekrarlayan AC enfeksiyonları sebebiyle çoklu kereler hastane yatışı öyküsü olan hastanın son yatışında kardiyomegali saptanması, ekokardiyografide Dilate KMP, ALCAPA? görülmesi üzerine merkezimize kabul edildi. Genel durumu stabil olmayan ve inotropik destek ihtiyacı olan hasta yoğun bakıma alındı. TTE'da ciddi sistolik fonksiyon bozukluğu (EF: %10-15) ve ALCAPA şüphesi olan hastanın tanısı BT-anjiyo ile kesinleştirilerek 10 aylıkken operasyona alındı. Operasyonda PA'in posterior duvarında aortik köke yakın olarak açılan LCA orifisi buton şeklinde çıkartılıp serbestleştirilerek karşılık gelen aort duvarına reimplante edildi. PA posterior duvarı otolog perikardiyal patchle onarıldı. Postop rutin extübe edilen, high-flowda düşük EF ile izlenen hasta postop 22.günde taburcu edildi. Postoperatif 7. ayda yapılan kontrolünde EF %38 ve minimal mitral yetmezliği bulguları ile takibine devam edilmektedir.
SONUÇ: Erken infant döneminde miyokardiyal iskemi, kalp yetmezliği ve/veya mitral yetmezlik bulguları olan hastalarda ALCAPA sendromu mutlaka akla gelmelidir. Erken tanı ve optimal zamanlama ile cerrahi tedavi mükemmel bir prognoz sağlar. Anatomik olarak uygun olanlara LCA reimplantasyonu, uygun olmayanlara ise Takeuchi yöntemi başarıyla uygulanabilen cerrahilerdir.

Anahtar Kelimeler: ALCAPA, Reimplantasyon, Takeuchi

Figür 1: Olgu 1, koroner bt anjiyografi ve pulmoner bt anjiyografi

Figür 2: Olgu 1, koroner bt anjiyografi ve pulmoner bt anjiyografi

Figür 3: Olgu 2, koroner bt anjiyografi ve pulmoner bt anjiyografi

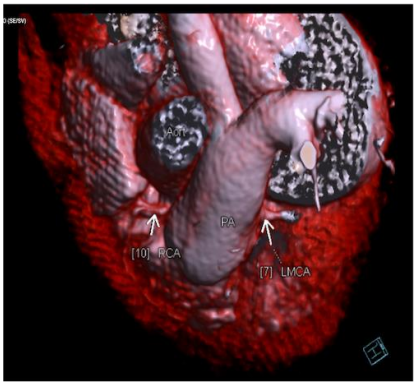

Figür 4: Olgu 3, koroner bt anjiyografi ve pulmoner bt anjiyografi

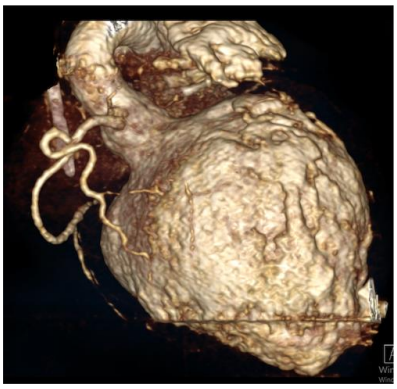

Figür 5: Olgu 3 operasyon

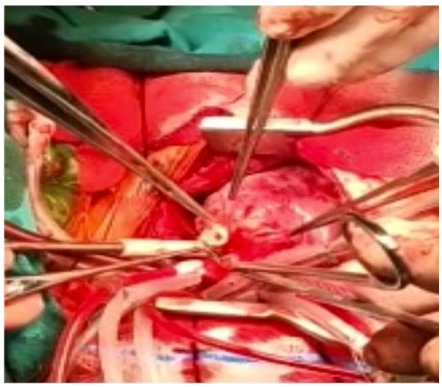

EP-189
Valvuler/subvalvuler aort darlığı: Otolog perikard ile tek leaflet onarımı ve subvalvuler kitle eksizyonu

Erkan İriz[1], Sercan Tak[1], Elif Şimşek[1], Fatma Sedef Tunaoğlu[2], Ayşe Deniz Oğuz[2], Serdar Kula[2], Semiha Tokgöz[2], Fatma İncedere[2], Akif Kavgacı[2]
[1]Gazi Üniversitesi, Kalp ve Damar Cerrahisi Anabilim Dalı, Ankara
[2]Gazi Üniversitesi, Pediyatrik Kardiyoloji Bilim Dalı, Ankara

GİRİŞ-AMAÇ: Sol ventrikül çıkış yolu darlıkları (LVOTO), sol ventrikülden çıkan aortaya kadar değişik seviyelerde darlığa sebep olan anatomik bozukluklardır. Darlıklar sıklık sırasına göre valvüler, subvalvüler ya da supravalvüler düzeyde olabilir. Aort kapak stenozlarına zaman zaman subvalvüler bölgenin darlıkları da eşlik eder. Subvalvüler bölgede görülen bu darlıklar, basit subaortik membranlar ve diffüz fibromusküler tünel tipi darlıklar olarak ikiye ayrılır. Sol ventrikül çıkış yolundaki darlıklar sol ventrikül afterload artışına neden olur; tedavi edilmeyen ağır darlıklar sol ventrikül hipertrofisi, dilatasyonu ve yetmezliği ile sonuçlanır. Sol ventrikül (LV) hipertrofisi ilerlemeden ve LV fonksiyonları bozulmaya başlamadan önce darlığa müdahale edilmelidir. Ameliyat endikasyonu ve zamanlaması klinik tabloya göre değişkenlik göstermektedir.
Bu olguda, valvuler ve subvalvüler komponenti bulunan aort stenozu olan ve otolog perikard ile aort kapak onarımı ve LVOT 'dan kitle eksizyonu yapılan hastanın operatif ve postoperatif bulguları paylaşılmaktadır.
OLGU: 11 yıl 10 aylık kız hastamız aort stenozu ile takipliydi. Preoperatif transtorasik ekokardiyografide (TTE) aort kapağında maksimum 156 mmHg, ortalama 86 mmHg gradient ölçüldü. LV arka duvarı daha belirgin olmak üzere LV hipertrofisi ve aortik kapağın yaklaşık 7 mm altında kapak hareketleri ile senkron membranöz yapı izlendi. Aort kapağın sol koroner kaspı prolabe görüldü ve buna bağlı kapağın koaptasyonunda minimal bozulma görüldü. Hastanın TTE ve kliniği ile değerlendirilmesi sonucu operasyon planlandı.
Medyan sternotomi ve CPB altında yapılan ameliyatta aortotomi sonrası sağ koroner kasp ve non koroner kasp yapıları normal olarak değerlendirildi. Sol koroner kasp rudimente izlendi. Sol koroner kaspın inferiorunda 1.5x2 cm büyüklüğünde yuvarlak, düzgün sınırlı, sert kıvamlı kitle görüldü ve eksize edildi. Eksize edilen kitle patoloji laboratuarına gönderildi. Rudimente kasp yerine otolog perikarddan hazırlanacak monokasp ile onarım yapılması uygun görüldü. Sol koroner kasp eksize edildi. Perikarddan elde edilen materyal gluteraldehit solüsyonu ile işlendi. Eksize edilen kaspın komissürleri arası ölçüm yapıldı. Ölçüme uygun olarak 17 numaralı Ozaki aort kapak şablonu ile perikard üzerine çizim yapılarak yeni kasp biçimlendirildi. Elde edilen yeni perikard kasp, sol koroner kaspın yerine uygun sütürler ile yerleştirildi. İşlem sonrası salin testinde yetmezlik görülmedi. Ameliyattan sorunsuz çıkan hasta yoğun bakıma alındı ve postop 4. saatinde ekstube edildi. Hasta postoperatif 2. gününde servise devredilmesinin ardından 6. gününde eksterne edildi.
Postoperatif yapılan TTE'de LOVT'ta maksimum 40 mmHg gradient ölçüldü ve bu gradientin, subaortik alanda belirgin olan hipertrofiye bağlı olduğu düşünüldü. Aort kapağın çevresinde rezidü kitle izlenmedi. Kapak koaptasyonunun yeterli olduğu ve yetmezliğin minimal düzeyde olduğu görüldü. Eksize edilen materyal, patolojik inceleme sonucunda yaygın miksoid dejenerasyon gösteren fibroid kitle olarak değerlendirildi.
SONUÇ: Aort kapak tamirinin, kapak replasmanına bağlı gelişebilen komplikasyonlardan, biyoprotez ve mekanik kapakların getirdiği problemlerden korunma gibi avantajları mevcuttur. Özellikle Ozaki'nin geliştirdiği perikard ile aort kapak tamir yöntemi giderek yaygınlaşmaktadır. Uygun boyutta protez kapak temininin çok zor olduğu pediyatrik yaş grubunda, aort kapak hastalıklarının otolog perikard ile rekonstrüksiyonu, uygun hastalarda mutlaka değerlendirilmelidir.

Anahtar Kelimeler: miksoid, Ozaki, perikard, sol koroner kasp

Figür 1: Aortotomi ile kapak ve kitle görüntüsü

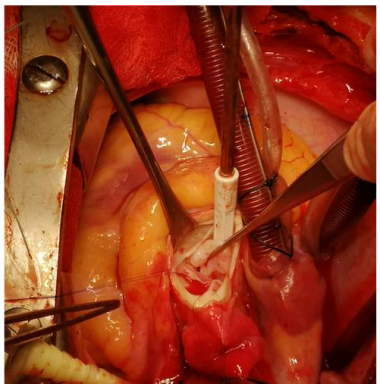

Figür 2: Eksize edilen kitle

Figür 3: Sol koroner kasp için hazırlanan perikard

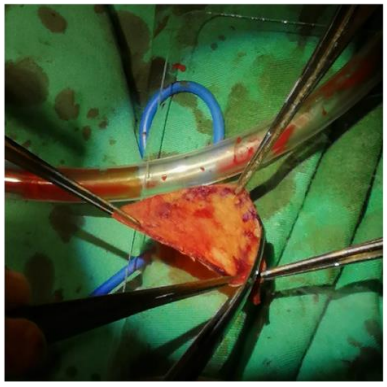

Figür 4: Rekonstrüksiyon sonrası aort kapak

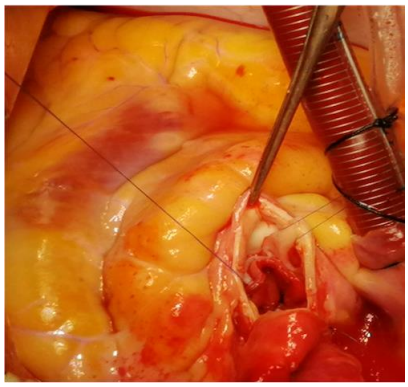

EP-190
Çocuk Kalp Ameliyatlarında Minimal İnvazif Teknikler İle İlgili Deneyimlerimiz

Atakan Atalay[1], Mustafa Yılmaz[1], Başak Soran Türkcan[1], Ata Niyazi Ecevit[1], Kanat Özışık[1], Emine Azak[2], Gökçe Selçuk Sert[3]
[1]Ankara Şehir Hastanesi, Çocuk Kalp Damar Cerrahisi Kliniği, Ankara
[2]Ankara Şehir Hastanesi, Çocuk Kardiyoloji Kliniği, Ankara
[3]Ankara Şehir Hastanesi, Anestezi ve Reanimasyon Kliniği, Ankara

GİRİŞ VE AMAÇ: Teknolojideki ve yoğun bakım ünitesindeki gelişmeler, hastaların ameliyat sonrası mortalitesini ve morbiditesini azaltmıştır. Böylelikle, son yıllarda cerrahi travma ve postoperatif morbiditeyi azaltmak için minimal invaziv cerrahi tekniklerin sayısı ve kullanım sıklığı artmıştır. Bu teknikler arasında en fazla tercih edilenler, midaksiller vertikal torakotomi, submammarian anterolateral torakotomi ve ministernotomidir. Bu çalışmadaki amacımız, kliniğimizde minimal invazif yöntemlerle tüm düzeltme uyguladığımız konjenital kalp hastalarının postoperatif morbidite verilerini ve kozmetik sonuçlarını araştırmak ve elde edilen sonuçları literatürdeki çalışmalar ile kıyaslamaktır.
YÖNTEM: 2019 – 2021 yılları arasında Ankara Şehir Hastanesi Çocuk Kalp Damar Cerrahisi Kliniğinde minimal invazif teknikler kullanılarak tüm düzeltme cerrahisi uygulanmış bütün hastalar retrospektif olarak tarandı. Ardından, bu veriler literatürdeki benzer çalışmalardaki veriler ile karşılaştırıldı.
BULGULAR: Kliniğimizde Ocak 2019 – Aralık 2021 tarihleri arasında 67 hastaya minimal invazif cerrahi teknikler kullanılarak tüm düzeltme ameliyatları yapılmıştır. Bu hastalardan 59'unda (%88) sağ midaxiller vertikal minitorakotomi, 5' inde (%7.5) submammarian anterolateral torakotomi, 3' ünde (% 4.5) ise ministernotomi tekniği kullanılmıştır. Bütün hastalarda santral kanulasyon uygulanmıştır.
Hastaların 49' u (%73) kız hasta, 18'i (%27) erkek hastaydı. Hastaların ortalama ağırlıkları 14,4±23,8 kg dı. En küçük hasta 5 aylık 4 kg lık bir bebek hasta iken, en büyük hasta 20 yaşında ve 73 kg dı. Tedavisi yapılan kalp hastalıkları; 54 hastada izole sekundum ASD onarımı (primer ya da yama ile), 2 hastada Primum ASD ve mitral kleft kombine onarımı, 1 hastada.sekundum ASD ve perimembranöz VSD onarımı, 9 hastada sekundum ASD ve PAPVD kombine onarımı, 1 hastada ise diskret subaortik membrane rezeksiyonu işlemleri uygulanmıştır. Hastalardaki ortalama cerrahi kesi uzunluğu yaklaşık 3-6 cm dir.
İntra ve postoperatif hasta kaybı izlenmedi. Ortalama KPB süresi 46±23 dk, kross klemp süresi ise 26±16 dk idi Ortalama ameliyat süresi ise 167 ±42 dk idi. Bütün hastalarda yoğun bakıma getirilmeleri sonrası erken extubasyon protokolü uygulandı. Ortalama ventilatör ihtiyaç süresi 4,4±2,6 saatti. Hastaların ortalama yoğun bakımda kalış süresi 22±6 saat olmakla birlikte ASD ile birlikte kombine olarak VSD onarımı yaptığımız bir hasta dışında bütün hastalar post op 1. Günde servise alındı.
ASD ve VSD onarımı yapılmış olan hasta dışında hiçbir hastaya kan ürünü replasmanı yapılmadı, pompa priming sıvısına kan elemanı konmadı. Postoperatif reeksplorasyonu gerektirecek kanama izlenmedi. Bütün hastalar sinüs ritminde pompadan çıktı ve yoğun bakım izleminde medikal müdahaleyi gerektiren ciddi aritmi izlenmedi. Hastaların toraks drenleri akciğer grafilerinde belirgin pneumotoraks yoksa ve toraks drenlerinde ciddi ossilasyon ya da hava kaçağı yoksa post op 1. Günde çekildi.6 hastanın direni post op 2. Günde çekildi. Postoperatif komplikasyon olarak 6 hastamızda (%9) dren çekilmesi sonrası pneumotoraks gelişti. 10 hastamızda hafif ve ilerleme göstermeyen subkutan amfizem izlenirken 8 hastada yara yeri enfeksiyonu gelişti ve cerrahi müdahale gerekmeden medikal tedavi ile tedavi edildi. Bir hasta dışında bütün hastalar post op 3 veya 4. günlerinde taburcu edildiler.
Elde edilen intra ve post operatif veriler literatürdeki benzer çalışmalarla benzer sonuçlar göstermiştir.
SONUÇ: Minimal invazif yöntemler çocuk kalp cerrahisinde güvenle kullanılan cerrahi prosedürlerdir. Düşük mortalite ve morbidite sonuçları sayesinde uygun hasta seçimi yapılması durumunda bu teknikler yeni deneyim kazanan cerrahlar tarafından da rahatça uygulanabilir.

Anahtar Kelimeler: Minimal İnvazif, Çocuk Kalp Cerrahisi, Cerrahi Teknik

EP-191
Göğüs Ağrısı İle Başvuran Bir Adölesanda Myoperikardit İle Karışan Varyant Anjina

Mehmet Küçük[1], Hüseyin Karadağ[2], Osman Can Yontar[3], Uğur Arslan[4]
[1]Samsun Üniversitesi, Çocuk Sağlığı ve Hastalıkları Anabilim Dalı
[2]Samsun Eğitim ve Araştırma Hastanesi, Çocuk Kardiyoloji Kliniği
[3]Sağlık Bilimleri Üniversitesi, Samsun Eğitim ve Araştırma Hastanesi, Kardiyoloji Anabilim Dalı
[4]Samsun Üniversitesi, Kardiyoloji Anabilim Dalı

GİRİŞ-AMAÇ: Varyant anjina çocuklarda göğüs ağrısının nadir bir nedenidir; ancak ciddi aritmilere ve ani ölüme neden olabildiği için ayırıcı tanıda her zaman akılda tutulmalıdır. Soğuk, sigara kullanımı, ilaçlar, egzersiz vazospazmı tetikleyebilir. Varyant anjinanın, çocuklarda nispeten daha sık görülen myoperikardit ile ayırıcı tanısı zor olabilir. Ayrıca myoperikarditin bazı hastalarda varyant anjinanın nedeni de olabileceğini gösteren vakalar bildirilmiştir. Bu bildiride myoperikardit ön tanısıyla takip edilen ancak izlemde varyant anjina tanısı alan bir adölesan vakayı sunmayı amaçladık.
OLGU: Ondört yaşında erkek olgu baskı hissi şeklinde gelen, sıkıştırıcı tarzda, yayılımı olmayan gün içinde 2 defa olan yaklaşık yarım saat süren göğüs ağrısı şikayetiyle başvurdu. Daha önce benzer şikayeti olmayan hastanın vücut ağırlığı 110 kg, boyu 179 cm idi. İlaç veya yabancı madde kullanımı yoktu. Kardiyak muayenesinde özellik yoktu. Kan basıncı 135/80 mmHg ölçüldü. Çekilen EKG'sinde D1 ve AVL derivasyonlarında PR segment çökmesi ve 1 mm'yi geçmeyen ST elevasyonu mevcuttu. (Resim 1) Telekardiyogramda özellik yoktu. Bakılan troponin I değeri 14 ng/ml saptandı (Normal troponin I: 0 – 0.16 ng/ml). Yapılan ekokardiyografisinde rejyonel veya global kasılma kusuru yoktu. Yapısal kalp hastalığı, koroner arter anomalisi saptanmadı. Minimal perikardiyel efüzyon mevcuttu. Myoperikardit ön tanısı ile viral seroloji gönderildi. Kolşisin 2 x 0.5 mg başlandı. İzleminin 8. Saatinde bakılan troponin değeri gerileyen (4.5ng/ml) hastanın EKG'sinde değişiklik izlenmedi. Ancak İzleminin 10. saatinde şiddetli göğüs ağrısı tekrar eden hastanın çekilen seri EKG'lerinde D1, AVL'deki ST elevasyonunun giderek arttığı (Resim 2) ve EKG'de mezartaşı manzarası (tombstone) şeklinde ciddi ST elevasyonu olduğu izlendi. (Resim 3) Bakılan troponin değerinin tekrar yükselişe geçtiği görüldü (21 ng/ml). Hastaya akut koroner sendrom ön tanısıyla 5 mg izosorbit dinitrat, 100 U/kg heparin, 100 mg aspirin tedavileri verilerek acil kateterizasyon ve anjiyografi planlandı. Koroner anjiografide plak, stenoz, trombüs saptanmadı. Koroner arterler olağandı. Hastanın anjiografi işlemi başlarken ağrısı hafifleyerek geriledi. Hemen anjiografi sonrası çekilen EKG'de ST segment elevasyonlarının azaldığı izlendi. (Resim 4) Hastanın EKG'lerinde dakikalar içinde değişen dinamik ST elevasyonu görülmesi, koronerlerinin olağan olması, troponinin göğüs ağrısı ile yeniden yükselmesi nedeniyle hastada varyant anjina düşünüldü. Myoperikardite bağlı varyant anjina olabileceği şüphesiyle kolşisin tedavisi devam edildi. Tedaviye amlodipin 2 x 5 mg, Aspirin 100 mg ve lüzumu halinde izosorbit dinitrat eklendi. Hastanın izlemde göğüs ağrısı tekrar etmedi. Hastanın troponin değerleri tedricen geriledi. EKG'de ST elevasyonu geriledi ve T negatifliği izlendi. Bakılan kan lipid değerleri normal saptandı. Myoperikardit tanısı için çekilen Kardiyak MRI'da kontrast sonrası patolojik tutulum ayırt edilmediği için myoperikardit tanısından uzaklaşılarak kolşisin kesildi. Hastanın göğüs ağrısı 2 aylık izlemde tekrar etmedi. Efor testinde iskemi bulgusu yoktu. Tanıyı kesinleştirmek için ergonovin stres testi planlandı.
SONUÇ: Varyant anjina, göğüs ağrısı ile başvuran çocuk hastalarda ayırıcı tanıda akılda tutulması gereken, nadiren ciddi aritmilere ve ani ölüme de neden olabilen önemli bir hastalıktır. Çocuklarda myokardit, perikardit ve koroner arter hastalığı ile ayırıcı tanısı profilaktik kalsiyum kanal blokeri başlanması açısından önemlidir. Bu hastalarda kalsiyum kanal blokerleri epizotların tekrarını önlemekte etkindir ve uzun dönem sağkalımı iyileştirmektedir. Ayırıcı tanıda MRI non-invazif bir tanı aracı olarak önemli bir yer tutmaktadır. Ergonovin stres testi ile kesin tanı konabilir.

Anahtar Kelimeler: Varyant anjina, Prinzmetal anjina, myokardit, perikardit, myoperikardit

Resim 1

D1, AVL'de PR segment çökmesi ve 1mm'yi geçmeyen ST segment elevasyonu mevcut

Resim 2

Ağrı başladıktan hemen sonra çekilen EKG'de D1 ve AVL'deki ST segment elevasyonunun arttığı, inferior derivasyonlarda ST çökmesi geliştiği, V5 ve V6'da ST segment elevasyonu olduğu izleniyor

Resim 3

Göğüs ağrısı sırasında çekilen seri EKG'lerde mezartaşı (tombstone) manzarası saptandı.

Resim 4

Hastanın ağrısı geçtikten hemen sonra çekilen EKG'de ST elevasyonunun gerilediği görüldü.. Hastanın koroner anjiografisi normal saptandı.

EP-192
Covıd-19 pandemi süresinde akut romatizmal ateş sıklığında gözlenen değişimin incelenmesi

Fuat Laloğlu, Naci Ceviz
Atatürk Üniversitesi Tıp fakültesi, Çocuk Kardiyoloji Bilim Dalı, Erzurum

GİRİŞ-AMAÇ: COVID-19 pandemisi tüm dünyayı etkisi altına almış ve insanlığın maske, sosyal mesafe ve temizlik kuralları açısından davranışlarında birçok önemli değişikliğe neden olmuştur. Bu çalışmada, sağlık koşulları ile yakından ilişkili olan akut romatizmal ateş (ARA) sıklığına, COVID-19 için alınan önlemlerin etkilerini araştırmayı amaçladık.
YÖNTEM: Ocak 2016-Ekim 2021 tarihleri arasında ilk atak ARA tanılı olgu sayıları geriye dönük olarak belirlenmiş ve her dönem için ay başına düşen olgu sayıları hesaplanmıştır.
BULGULAR: Ay başına düşen vaka sayısı 2016'da 1,33, 2017'de 1,33, 2018'de 1,75, 2019'da 1,33, 2020'nin ilk üç ayında 2, 2020'nin son dokuz ayında 0,67 ve 2021'in ilk dokuz ayında 0,17 oldu. Bu düşüşün COVID-19 pandemisi için alınan önlemlerle ilgili olduğunu düşündük.
SONUÇ: ARA riski yüksek olan çocuklar arasında maske, sosyal mesafe ve temizlik açısından kalıcı önlemler alınmalı, eğitim faaliyetleri artırılmalıdır. Ayrıca okullarda sınıf mevcudu azaltılmalıdır. Böylece ARA insidansında ve tekrarlama sıklığında kalıcı bir azalma sağlanabilir.

Anahtar Kelimeler: COVID-19, akut romatizmal ateş, sıklık

Sekil 1: Calisma suresinde yillara gore toplam vaka sayisi ve ay basina dusen vaka sayisi

EP-193

Güncel kılavuza göre tanı alan akut romatizmal ateşli çocuk hastalarda asemptomatik ritm ve iletim bozukluklarının araştırılması

Sevil Çiğdem Aydemir[1], Fuat Laloğlu[2], Naci Ceviz[2]
[1]Atatürk Üniversitesi Tıp Fakültesi, Çocuk Sağlığı ve Hastalıkları Ana Bilim Dalı, Erzurum
[2]Atatürk Üniversitesi Tıp Fakültesi, Çocuk Kardiyoloji Bilim Dalı, Erzurum

GİRİŞ-AMAÇ: Çalışmada akut romatizmal ateş (ARA) tanısı alan çocuk hastalardaki asemptomatik ritm ve ileti bozukluklarının yüzey elektrokardiyografi (EKG) ve 24 saatlik EKG kaydı (Holter) ile değerlendirmesi amaçlandı.
YÖNTEM: Çalışma, Atatürk Üniversitesi Tıp Fakültesi, Pediatrik Kardiyoloji Bilim Dalı'nda yürütüldü. Çalışmanın başlamasını takiben kliniğimize başvuran ve ARA tanısı alan çocuk hastalar çalışma grubuna dahil edildi. Tanı güncellenen Jones kriterlerine göre kondu. Hastaların EKG ve Holter kayıtları ritm ve iletim bozukluklari yönünden değerlendirildi.
BULGULAR: Toplam 32 hastaya ARA tanısı konuldu. Bunların yalnız biri rekürrens sırasında görülürken diğerleri ilk atak ARA idi. Hastaların ortalama yaşı 11,5±2,9 yıl olup 21 hasta erkek idi (erkek/kız: 2). Bir hasta olası ARA tanısı ile tedavi edilirken diğer hastalar tanı kriterlerini tam olarak karşıladı. Atak sırasında saptanan majör bulgu birliktelikleri şöyle idi; kardit+poliartrit=10, kardit+poliartralji=9, kardit+monoartrit=8, poliartralji=3, monoartrit=1, poliartrit=1. Hastaların beşinde kardit saptanmadı. Ateş 11 (%34), PR uzaması 9 (%28) ve yüksek akut faz reaktanı 32 (%100) hastada saptandı. Yüzey EKG de iki hastada akselere junctional ritm (AJR) saptanırken, başka aritmi saptanmadı. Holter kayıtlarında en düşük kalp hızında altı hastada, en yüksek kalp hızında ise bir hastada PR aralığı uzun bulundu. Holter kayıtlarında EKG'de AJR saptanan iki hasta ile birlikte toplam beş hastada AJR ve bir hastada akselere nodal atımlar saptandı (6/32, %18,75). Ayrıca iki hastada seyrek ventriküler erken vuru, iki hastada seyrek, üç hastada sık supraventriküler erken vuru, bir hastada nonsustained ve bir hastada sustained supraventriküler taşikardi atağı saptandı.
SONUÇ: Akut romatizmal ateş atağı sırasında EKG ve/veya Holterde saptanan AJR sıklığı diğer minör bulguların sıklığına yakındır. Bu nedenle AJR'nin, ARA tanısında minör bulgu olarak kullanılabileceği düşünülmüştür.

Anahtar Kelimeler: Akut romatizmal ateş, akselere junctional ritm, atriyoventriküler blok

Tablo 1: Hastalarin demografik verileri

n	32
Cinsiyet (Erkek/kız)	21/11
Atak (İlk atak/rekürrens)	31/1
Yaş (Ortalama±SD)	11,5±2

Tablo 2: Atak sirasinda saptanan major bulgu birliktelikleri (n:32)

Major bulgu	n (%)
Kardit+poliartrit	10 (31,3)
Kardit+poliartralji	9 (28,1)
Kardit+monoartrit	8 (25)
Poliartralji	3 (9,4)
Monoartrit	1 (3,1)
Poliartrit	1 (3,1)

Tablo 3: Klinik ve sessiz kapak tutulumlarinin birliktelikleri

	Klinik Mitral Yetersizliği	Klinik Aort Yetersizliği	Sessiz Mitral Yetersizliği	Sessiz Aort Yetersizliği
Klinik Mitral	**10 (Toplam)**	1	-	1
Klinik Aort	1	**1 (Toplam)**	0	-
Sessiz Mitral	-	0	**14 (Toplam)**	4
Sessiz Aort	1	-	4	**9 (Toplam)**

Tablo 4: Tum hastalarda saptanan minor bulgularin sikligi (n=32)

Minör bulgu	n	%
Ateş (>38°C)	11	34,4
Uzun PR aralığı (yaşa ve kalp hızına göre)	9	28,1
Monoartralji	Mevcut değil	
ESH (≥30 mm/saat)	27	84,4
CRP (≥3 mg/dL)	32	100
ESH ve/veya CRP yüksekliği	32	100

ESH: Eritrosit sedimantasyon hızı, CRP: C-reaktif protein

EP-194

HeartMate III Sol Ventrikül Destek Cihazının Pediatrik Yaş Grubunda Kullanımı: Olgu Sunumu

Oğuzhan Ay[1], Zülal Ülger[1], Çağatay Engin[2], Fırat Ergin[1], Gülçin Kayan Kaşıkçı[1], Mehmet Baki Beyter[1], Osman Nuri Tuncer[2], Reşit Ertürk Levent[1], Yüksel Atay[2], Mustafa Özbaran[2]
[1]Ege Üniversitesi Tıp Fakültesi Çocuk Kardiyoloji Bilim Dalı, İzmir
[2]Ege Üniversitesi Tıp Fakültesi Kalp Damar Cerrahisi Ana Bilim Dalı, İzmir

Medikal tedaviye dirençli terminal dönem kalp yetmezliği olan çocuklarda tek çare kardiyak transplantasyondur. Kardiyak transplanatsyona köprülemek amacıyla mekanik dolaşım desteği sağlayan venrikül destek cihazları(VAD) kullanılmaktadır. Daha önce hastanemizde pediatrik yaş grubunda toplam 22 hastaya sol ventrikül sentrifugal devamlı akım pompası(LVAD) olan Heart Ware implante edildi. Yeni bir sentrifugal devamlı akım pompası olan HeartMate III'ün pediatrik yaş grubunda kullanımı ile ilgili literatür verileri oldukça kısıtlıdır. Bu olgu sunumunda yeni kullanıma giren 3. Jenerasyon sentrifugal devamlı akım pompası(VAD) olan HeartMate III'ün kullanıldığı pediatrik bir hastamız sunulmaktadır.

Olgu sunumu: 17 yaşında kız hasta son bir yıldır eforla çabuk yorulma, son bir haftadır olan nefes almada zorlanma, göğüs ağrısı yakınmalarıyla başvurdu. Fizik muayenesinde vücut ağırlığı 47 kg, vücut yüzey alanı (VYA) 1,48 m2, göğüs çevresi 76,5 cm idi; Gallop ritmi, mitral odakta 3/6 sistolik üfürüm, hepatomegali, akciğer bazallerde oksültasyonda ince krepitan raller mevcuttu. Hastanın kan gazında laktatı 12, NT-Pro BNP 3462 idi. Yapılan ekokardiyografide (EKO) LV EF %19, LVed çapı 6,2 cm (Z skoru: +3,4), IVS sağa bulging yapıyor, mitral yetmezliği hafif-orta, TAPSE 17 mm idi ve bulgular dilate kardiyomiyopati(KMP) ile uyumluydu. NYHA evre 4 kalp yetmezliği ile giden non-Compaction Dilate KMP tanısı ile çocuk yoğun bakımda izlenmeye başlandı. Çocuk yoğun bakım ünitesinde izleminin ilk saatlerinde akut sol hemiparezi ve santral fasiyal paralizi gelişti. Hasta antikogülan tedavi altında olmasına rağmen serebrovaskuler olay geçirdi. Sonrasında sağ MCA'ya(middle cerebral arter) mekanik trombektomi işlemi uygulandı ve nörolojik sekel olmadan sonuçlandırıldı. Yoğun bakım ve uzun süreli izlemlerinde de nörolojik sekel kalmadı. Çekilen kardiak bilgisayarlı tomografisinde(BT) çok yaygın non-compaction yapısı olan süngerimsi yapının içinde çok sayıda trombüs odağı saptandı. Antikogülan olarak düşük molekül ağırlıklı heparinin tedavi dozu 120IU/kg'a çıkıldı. İzlemleri sırasında klinik kalp yetmezliği NYHA evre 4 olarak seyretti inotrop ihtiyacı devam eden hasta kalp nakil konseyinde tartışıldı ve kalp nakli listesine alındı. Hastanın yetmezlik bulgularının gerilememesi ve inotrop bağımlı olması sebebiyle kardiyak transplantasyona köprülemek amacı ile HeartMate III LVAD implantasyonu yapılmasına karar verildi Cerrahide LV apeks kanulasyonu sırasında intrakardiyak hareketli trombüsler görüldü; Operayonda bu hareketli trombüsler ve non-compaction yapısı içindeki trombüsler temizlendi. VAD kalbin apeksine perikard içinde olacak şekilde yerleştirildi. Hasta postoperatif 1 hafta yoğun bakımda kaldı, komplikasyon gelişmedi. Pompa sonrası izlemlerdeki EKO incelemelerinde, apeksteki VAD kanülünde akım dopler ile alınabiliyordu, IVS orta hatta, LVed ölçümü 3,9 mm (z skoru -1,24) e gerilemişti, EF %23, mitral yetmezliği hafif, Aort yetmezliği hafif olarak değerlendirildi. Üç aylık izlem süresinde pompa ile ilgili herhangi bir komplikasyon gelişmedi; Hasta poliklinikte ayaktan takip edilmektedir.

Anahtar Kelimeler: HeartMate 3, Transplantasyon, Sol ventrikül asist device, Kalp yetmezliği, Dilate Kardiyomiyopati

EP-196
3 Boyutlu Haritalama Yöntemiyle Mahaim Taşikardisi Ablasyonu Sonuçlarımız

Şevket Ballı, Hüseyin Karadağ, Murat Kardaş, Ayşegül Aslan Çınar, İrem Yekeler, Dursun Muhammed Özdemir, Onur Çağdaş Arıkan
SBU Dr. Siyami Ersek Göğüs Kalp ve Damar Cerrahisi Eğitim ve Araştırma Hastanesi

GİRİŞ-AMAÇ: Mahaim lifleri sağ atriyum sağ dal distali arasında bulunan antegrad dekremental iletili aksesuar yollardır. Çoğunlukla sinüs ritminde preeksitayon izlenmezken bazen sol dal bloğu paterninde minimal preeksitasyon görülebilir. Genelde sol dal blok paternli geniş QRS taşikardi ile prezente olurlar. Biz burada Mahaim taşikardisi nedeniyle ablasyon yaptığımız 8 hastayı sunacağız.
YÖNTEM: 2016 Ocak- 2021 Mart arasında kliniğimizde 8 Mahaim aksesuar yol ablasyonu yaptık. Hepsinin dokumante sol dal blok, sol aks geniş QRS taşikardi atakları vardı (Şekil 1). Ablasyon işleminde 3 boyutlu haritalama EnSite NavX Mapping Sistemi (Abbott, St. Paul, MN, USA) kullanıldı. Floro kullanılmadı. Elektrofizyolojik çalışmada (EPS) yüksek sağ atriyum, koroner sinüs ve sağ ventriküle EPS kateterleri yerleştirildi. EPS esnasında pace ile preeksitasyonlarının belirginleştiği, AH intervalinin uzarken HV intervalinin kısaldığı izlendi. Hastaların tamamında sol dal blok geniş QRS'li taşikardi uyarıldı. Öncelikle Mahaim sinyalleri arandı. Ablasyon sonrası atriyal pace ile preekasitasyonun izlenmediği, herhangi bir taşikardinin uyarılmadığı gözlenerek işleme son verildi.
BULGULAR: Toplam 8 hastanın 6'sı kız 2'si erkek idi. Medyan yaş 12 (9-16) yıl idi. Hastalarda strüktürel ve konjenital kalp hastalığı yoktu. Sinüs ritminde preeksitasyon saptanmadı.Hastalarda aksesuar yol lokalizasyonu 5 tanesinde tricuspid annulus anterolateral, 3'ünde lateral, 1 tanesinde anterior bölgede idi. Kateter stablizasyonunun zor olması nedeniyle 4 hastamızda işlemi internal juguler ven yoluyla gerçekleştirdik. Bir hastamızda kriyoblasyon diğer hastalarımızda radyofrekans ablasyon işlemi uygulandı. Tüm hastalarda ablasyon işlemi başarılı idi. Hiçbir hastamızda komplikasyon olmadı. Hastalar 24 saat serviste izlendikten sonra kontrol ekokardiyografi ve EKG'lerinin normal olduğu görülerek taburcu edildi. Ortalama izlem süresi 36 (8-51) ay idi. Takip süresince hiçbir hastamızda nükse rastlamadık.
SONUÇ: 3 Boyutlu haritalama yöntemiyle kriyoablasyon ya da radyofrekens ablasyon oldukça efektif olup güvenle yapılabilir.

Anahtar Kelimeler: Mahaim, ablasyon, 3 boyutlu haritalama

Figur

Mahaim taşikardili bir hastanın 12 kanal eletrokardiyogramı

EP-197
Biontech Aşısı Sonrası Gelişen, İzole Perimyokardit Vakaları

Mühlike Güler
Balıkesir Atatürk Şehir Hastanesi

Giriş-Amaç: SARS-CoV-2 virüsü yeni doğan dönemi dâhil olmak üzere her yaş grubundan çocuk ve genci enfekte edebilen bir virüstür Çocuklarda erişkinlerde olduğu gibi aşıya bağlı 1-3 gün süren yan etkiler izlenebilir. Genel olarak,%90,7 hafif yan etkilerden bahsedilirken, %9,3 vakada ölüm dâhil ciddi olaylar tanımlanmaktadır. Ciddi yan etki bildirilen olguların % 70,6'u erkek cinsiyet iken, %4,3 ünde miyokardit tanısı alarak izlenmiştir. Bu yan etkiler aşı yerinde ağrı dışında, aşının ikinci dozundan sonra daha sık bildirilmiştir. Ben de 15 yaş altı aşılanma oranı yüksek olan, Balıkesir ilinde görülen iki perimyokardit vakasını sunarak, deneyimimi paylaşmak istedim.
Olgu Sunumları: İkinci doz biontech aşısı sonrasında gelişen, izole perimyokardit ile seyreden, iki hastanın, özellikleri tablo-1 de gösterildi. Takipte iki hastanında yatış sırasında ve sonrasında yakınması olmazken, ek klinik ve laboratuar bulgusu saptanmadı.
Sonuç: On beş yaş altında iki erkek hastada görülen aşı sonrası, perimyokardit vakası sunuldu. Artık tüm kardiyologlar tarafından iyi bilinen perimyokardit vakalarından, farklı seyretmediği gözlenirken, troponin yükselişi ve düşüşü daha hızlı idi. Ek olarak belirgin elektrokardiyografi değişiklikleri saptantanmadı.

Anahtar Kelimeler: BİONTECH, COVİD, ÇOCUK

Hastaların Klinik Özellikleri

Özellikleri	Vaka-1	Vaka-1
Adı-soyadı	Ç.U	E.Y.Ş.
Yaşı	13 yaş, 9 aylık	14 yaş, 7 aylık
Şikayeti	Göğüs ağrısı	Göğüs ağrısı
Hikayesi	5 gün önce 2. Doz biontech aşısı olan hastanın, aşıdan sonra ilk iki günü ateşi olmuş. BASKI tarzında göğüs ağrısı yeni başlamış.	G 4 gün önce 2. Doz biontech aşısı olan hastanın, ertesi günü ateşi olmuş. Bugün sabah BASKI tarzında göğüs ağrısı yeni başlamış.
Fizik muayene	Sistem muayeneleri doğal	Sistem muayeneleri doğal
Elektrokardiyografi	Normal sinüs ritminde, KTA; 85 Belirgin ST değişikliği yok	Normal sinüs ritminde, KTA;77 Belirgin ST değişikliği yok
Ekokardiyografi	Fizyolojik mitral yetersizliği	Normal ekokardigrafi bulguları
TROPONİN (pg/mL) Normal 0-;34,2 pg/mL	10955-16267-6825-669-298-96-17 (günlük, sırarayla)	11616-27632-36229-5209-1375-241-16 (günlük, sırarayla)
Görüntüleme	koroner BT: Normal	Yapılmadı.
Tedavi	PARASETEMOL (İV) 10 mg/kg/dozda,3 dozda	IBUBRUFEN(PO) 10 mg/kg/dozda 3 dozda

EP-198
Çocuk Hekimlerinin Gözünden "Enfektif Endokardit Profilaksisi"

Mühlike Güler
Balıkesir Atatürk Şehir Hastanesi

Giriş-Amaç: Tanı ve tedavi alanında yaşanan önemli gelişmelere rağmen, enfektif endokardit (EE) hastalığının, insidansında azalma olmadığı gibi, halen morbitite ve mortalitesi de yüksektir. Bu da proflaksinin önemini gündeme getiriyor. Avrupa Kardiyoloji Derneğinin (ESC), 2009 da yayınladığı" Enfektif Endokardit Tanı, Önleme ve Tedavi Kılavuzu" özellikle proflaksi konusunda son güncel ve kabul edilen yayın olarak görülmektedir. Çalışmamda, ülkemizin çeşitli hastanelerinde ve çeşitli kıdemlerinde çalışan çocuk hekimlerinin, enfektif endokardit profilaksisine yaklaşımını değerlendirmeyi, böylelikle, ortak bir yol çizmek için ilk adımı atmayı amaçladım.
Yöntem: Katılımcılara mail aracılığı ile gönderilen, üç bölümden oluşan soruların cevapları değerlendirildi. İlk bölümde; katılımcıların mesleki özelliklerini belirlemeye yönelik sorular mevcuttu. İkinci bölümde; örnek ekokardiyografik incelemeler ile kimlere proflaksi önerecekleri soruldu. Son bölümde ise örnek işlemler verilip, hangi durumda proflaksi önerecekleri soruldu.
Bulgular: Toplam 65 katılımcının %85,9 si aktif poliklinik yapmaktaydı. Katılımcıların %9,2 i öğretim üyesi, %9,2 si çocuk kardiyoloji hariç bir yandal uzmanı, %56,9 u uzman ve %24.4 ü ise asistanı iken, %33,8 i devlet hastanesinde, %35,4 ü eğitim araştırma hastanesinde ve %26,6 si üniversite hastanesinde çalışmakta idi. Çalıştıkları hastaneleri %38,5 inde çocuk kardiyoloji hekimi yokken, %36,9 unda tek hekim, %15,4 ünde iki ve üstünde çocuk kardiyoloji uzmanı bulunurken, %9,2 sinde çocuk kardiyoloji bilim dalı mevcuttu. Katılımcılar, enfektif endokardit proflaksisi için hasta danışılma sıklıklarını; %9,2 ile sıklıkla, %21,5 aralıklı, %43,6 nadiren ve %26,2 ile hiç olarak değerlendirirken, bu hastaları çocuk kardiyoloji hekime konsulte etme sıklıklarını ise %20,6 ile hepsini, %34,6 ile çoğunlukla ve %44,5 ile nadiren olarak değerlendirildi Enfektif endokardit proflaksi kitapçığı %15,4 katılımcı tarafından bölümlerinde kullanılmaktayken, %49,2 sininde kitapçık yok ve %35,5 ü böyle bir kitapçık olup olmadığını bilmiyordu..Ayrıca % 96.6 katılımcı bölümlerinde kullanılan kitapçığın ne zaman güncellendiğini bilmiyordu.
İkinci bölümde katılımcıların ortalama %35 si,ESC' nin proflaksi önermediği hastaya proflaksi önerirken, ortalama %30,35 i bu hastaları çocuk kardiyolojiye konsülte etmeyi tercih ettiği saptandı.. Ayrıca ortalama %17,92 si,ESC' nin proflaksi önerdiği hastaya proflaksi önermezken,%30,75 i bu hastaları çocuk kardiyolojiye konsülte etmeyi tercih ettiği saptandı.
Üçüncü bölümde katılımcıların %24,4 si,ESC' nin proflaksi önermediği hastaya proflaksi önerirken, ortalama %13,15 i bu hastaları çocuk kardiyolojiye konsülte etmeyi tercih ettiği saptandı. Ayrıca ortalama %25,28 si,ESC' nin proflaksi önerdiği hastaya proflaksi önermezken,%10,6 i bu hastaları çocuk kardiyolojiye konsülte etmeyi tercih ettiği saptandı.
Sonuç: Enfektif endokardit proflaksisi uygulamasında ülkemizdeki çocuk kardiyoloji hekimleri arasında fikir birliği saptanamamıştır. Belki de gelişmekte olan bir ülke olmamız nedeniyle, ESC protokolü genişleterek düzenlenmelidir. Bunun için de daha çok katılımcı ile yapılan çalışmalara ve daha çok ortamda proflaksi konusunun konuşulup tartışılmasına ihtiyaç vardır.

Anahtar Kelimeler: çocuk hekimi, enfektik endokardit, proflaksi

EP-199
Fibrin ağlarına sekonder odacıklı perikardiyal efüzyonda t-PA uygulanması

Cennet Gizem Kızılcık, Münevver Tuğba Temel, Derya Aydın Şahin, Osman Başpınar
Gaziantep Üniversitesi Tıp Fakültesi, Çocuk Kardiyoloji BD

GİRİŞ: Perikardiyal efüzyon potansiyel mortalite ve morbidite nedenidir. Farklı tedavi şekilleri denenmiş olup bunlar; perikardiyosentez, Video Yardımlı Torakoskopik Cerrahi(VATS), perikardiyotomi, perikardiektomi, intra-perikardiyal skleroz gibi girişimlerdir. Bu çalışmada fibrin ağlarına sekonder odacıklı perikardiyal efüzyonu olup intraperikardiyal t-PA uygulanan olgu sunuldu.
OLGU: 13,5 yaşında erkek hasta 2 aydır olan nefes darlığı+ senkop şikayetiyle başvurdu. Bilinen hastalık yok, ilaç kullanma öyküsü yok. Fizik muayenede kalp sesleri derinden ve güç geliyor, yatınca artan nefes darlığı mevcut. Çekilen akciğer grafisinde belirgin kardiyomegalisi olup ekokardiyografisinde yaygın fibrin ağlarına bağlı odacıklar gelişmiş masif perikardiyal efüzyon vardı. Hastada tamponad bulguları olduğundan subksifoid bölgeden girilerek perikardiyosentez uygulandı. Perikard boşluğuna pigtail katater yerleştirildi. Hastadan 400 cc seröz vasıfta sıvı drene edildi. 2 gün sonra hastanın şiltinden sıvı gelmemesine rağmen yapılan kontrol ekokardiyografide lobüle yapının devam ettiği görüldü. Bunun üzerine pigtail kataterden 2mg t-PA 20 cc serum fizyolojik ile sulandırılarak intraperikardiyal uygulandı. Hastanın sağ ve sol yana mobilize olması söylendi. Ardından hastadan 30. dakikasında ve 2. saatinde sırasıyla 120 ve 60 cc sıvı drene edildi. Bu işlem 3 gün tekrarlandı. 10 gün sonra yapılan kontrol ekokardiyografisinde sıvının kalmadığı ve fibrin ağlarının eridiği görüldü. Hastanın perikardiyal katateri çekildi.
TARTIŞMA: Masif plevral efüzyonun tedavisinde ilk basamak perikardiyosentezdir. Yoğun lobüle ve fibrinli efüzyonlarda tek başına perikardiyosentez yeterli olmamaktadır. Böyle olgularda uygulanan streptokinaz veya t-PA tedavileriyle olgularda daha etkili drenaj sağlanmıştır. Mevcut sınırlı verilere bakıldığında 2mg/10 ml ile 30 mg arasında değişen bir doz aralığı görülür. Yapılan çalışmalarda sistemik yan etki bildirilmemiş olup birkaç olguda alerjik reaksiyonlara sebep olmuştur. İnvaziv cerrahi girişimlerden önce uygulanacak intraperikardiyal fibrinolitik tedavi güvenli, etkili, başarısı yüksek, yan etkisi az bir uygulamadır.

Anahtar Kelimeler: İntraperikardiyal t-PA,Perikardiyal efüzyon, Perikardiyosentez

EP-200

Covid-19 m-RNA bazlı aşı sonrası hiperinflamasyona bağlı gelişen rekürren masif perikardiyal efüzyon olgu sunumu

Gülçin Kayan Kaşıkçı, Zülal Ülger Tutar, Resit Ertürk Levent, Oğuzhan Ay, Fırat Ergin, Mehmet Baki Beyter
Ege Üniversitesi, Çocuk Kardiyoloji Bilim Dalı, İzmir

Giriş ve Amaç: Coronavirus hastalığı 2019 (Covid-19) pandemisi, Covid-19 aşısının hızla geliştirilmesine yol açmıştır. Covid-19 enfeksiyonuna karşı m-RNA aşıları, dünya çapında semptomatik vakaların sayısını azaltmada etkili olmuştur. Hastalık Kontrol ve Önleme Merkezleri (CDC), yakın zamanda Covid-19 aşılaması sonrası miyoperikardit insidansında artış bildirmiştir ve patofizyolojisi şu anda belirsizdir. Covid-19 aşısına bağlı miyoperikardit vakalarının nasıl yönetileceğine dair güncel kılavuzlar bulunmamaktadır. Çocuklarda kardiyak tamponad ve Covid-19 m-RNA bazlı aşı yan etkisi nadir olarak bildirilmiştir. Bu vaka raporunda, Covid-19 m-RNA bazlı aşının ikinci dozunu aldıktan sonra göğüs ağrısı ile başvuran, masif perikardiyal efüzyon saptanan ve önceden sağlıklı olan 16 yaşında bir kız hastayı sunuyoruz.

Olgu: 16 yaşında kız olgu, başvurudan 5 gün önce başlayan nefes almada güçlük, istirahatte olan ve yatmakla artan göğüs ağrısı nedeniyle dış merkezde çekilen Toraks bilgisayarlı tomografisinde perikardiyal efüzyon saptanan hasta hastanemize sevk edilmesi üzerine servisimize yatırıldı. Hastanın öyküsünde 5 hafta önce 2. doz Covid-19 m-RNA bazlı (Prizer-BioNTech) aşısını olduğu öğrenildi. Fizik bakısında vücut sıcaklığı:36.6 0C, nabzı:110/dk, solunum sayısı:26/dk kan basıncı:112/63 mmHg idi, sistem muayeneleri olağandı. Elektrokardiyogramında voltaj düşüklüğü saptandı. Laboratuvar bulgularında Hemoglobin:12,5 g/dL, Beyaz küre:18.350/mm3, Trombosit:344.000 /mm3, C-reaktif protein: 235,4 mg/L (N<5 mg/L), Sedimentasyon:96 mm/sa, Prokalsitonin:0,15 µg/L idi. Çekilen posteroanterior akciğer grafisinde kardiyomegali saptandı. Transtorasik ekokardiyografisinde 20 mm perikardiyal efüzyon saptandı. Hastanın yapılan perikardiyosentezinde hemorajik vasıflı efüzyon görüldü. Hastaya her altı saatte bir 600 mg ibuprofen ve spirinolakton+hidroklorotiyazid tedavileri başlanıldı. Hastanın ekokardiyografi kontrolünde 9mm perikardiyal efüzyonun devam ettiği görüldü. Hastanın yapılan periferik yayması normal, boyun ve batın ultrasonografisinde patoloji saptanmadı. Alınan perikardiyal sıvının bakteriyolojik, mikolojik ve mikobakteriyolojik örneklerinde üreme olmadı. Solunum virüs panelinde ve viral serolojisinde etken saptanmadı. Perikardiyal sıvının patolojisi hemorajik perikardiyal efüzyon olarak sonuçlandı. ANA: DFS70 1/1280 granüler (+), Anti dsDNA:negatif, ANA profilinde DFS 70 pozitifliği dışında patolojik bulguya rastlanmadı. Gönderilen Total Covid IgM ve IgG antikor pozitif, Covid-19 anti-spike antikor >250 u/ml saptandı. Hastanın ekokardiyografisinde belirgin azalma görülmedi. Hasta ön planda aşı sonrası hiperinflamatuar yanıt olarak değerlendirildi. Hastaya 1gr/kg'dan intravenöz immunoglobulin (IVIG) verildi ve kolşisin günlük 0,5 mg başlandı. IVIG tedavisinden bir hafta sonra perikardiyal efüzyonu geriledi. 8 gün sonra göğüs ağrısı ile başvuran hastada 9 mm perikardiyal efüzyon saptandı. Akut faz reaktanları yüksek saptandı, rekürren olarak değerlendirilen hastaya 1mg/kg'dan metilprednizolon başlandı, 5. günde efüzyon geriledi.

Sonuç: Göğüs ağrısı, nefes darlığı ile başvuran, m-RNA bazlı Covid-19 aşılanma öyküsü olan hastaların ayırıcı tanısında perikardit/miyokardit, perikardiyal efüzyon dikkate alınmalıdır. Bununla birlikte, Covid-19 enfeksiyonu daha şiddetli kardiyovasküler belirtilerle ilişkiliyken bu olayların nadir olduğunu vurgulamak önemlidir. Pediatrik popülasyonda gelecekteki Covid-19 aşı önerilerini yönlendirmek için bu hastaların daha fazla araştırılmasına ve yakın takibine ihtiyaç vardır.

Anahtar Kelimeler: aşıya bağlı yan etki, Covid-19 aşısı, perikardiyal efüzyon

EP-201
RAGHIB Sendromu'na Eşlik Eden Koroner Sinüs Ostium Atrezisi Tanısı Alan Bir Olgu

Hülya Özer Şahin, Özkan Kaya, Utku Arman Örün, Burcu Arıcı, Ali Kutsal
SBU Dr. Sami Ulus Kadın Doğum Çocuk Sağlığı ve Hastalıkları Eğitim ve Araştırma Hastanesi, Pediatrik Kardiyoloji Ana Bilim Dalı, Ankara

İzole ASD'ler tüm doğuştan kalp hastalıklarının %8-10'unu oluşturur. Anatomik lokalizasyonuna göre sekundum, primum, sinüs venozus ve koroner sinüs defekti olmak üzere dört tip ASD vardır. En nadir görülen tip koroner sinus tipi ASD'dir. Bu sık olmayan atriyal komünikasyon sol atriyum (LA) ile koroner sinüsü ayıran dokunun çatısının komplet ya da kısmi eksikliğinden kaynaklanır. Bu komünikasyon, defekt ve koroner sinüs orifisi aracılığıyla bir şanta izin verir. Koroner sinüs septal defekti ile persistan sol süperior vena kava (SVC) arasındaki ilişki Raghib sendromu olarak adlandırılır. Koroner sinüs ostiumunun atrezisi koroner sinüs tipi defektlerle birlikte görülebileceği gibi izole de görülebilen oldukça nadir bir anomalidir. Koroner sinüs defektin yerleşim yeri, venöz drenajın seyri ve eşlik edebilen anomaliler hastanın takip ve tedavi şeklini belirleyen en önemli etkendir. Bu yazıda Raghib sendromuna eşlik eden koroner sinus ostium atrezisi tanısı alan bir hastanın klinik özellikleri, EKO görüntüsü ve tedavi süreci ile ilgili konu tartışılacaktır.
Rutin pediatri muayenesi sırasında oksijen saturasyonunun %90 olması nedeniyle siyanoz ön tanısı ile kardiyoloji polikliniğine yönlendirilen, aktif yakınması olmayan 7 yaşındaki kız hastanın muayenesinde üfürüm dışında patolojik bulgu saptanmadı. Oksijen saturasyonu %90 olarak saptandı. Çekilen EKG'sinde normal sinüs ritmi ve normal kalp hızı görüldü. Yapılan EKO'sunda kalp boşlukları solda hafif geniş izlendi. Koroner sinüs geniş izlendi. Persistan sol SVC izlendi, interkaval iştirak izlenmedi. Unroof koroner sinüs ile uyumlu bulgu görüldü. Koroner sinüs sağ atriyum bağlantısı görülmedi. Hastaya kontrast EKO yapıldı. Yapılan EKO'da sol koldan verilen ajite salinin sol SVC ve koroner sinüs yoluyla sol atriyum ve sol ventriküle geçtiği, sağ atriyuma geçişin olmadığı saptandı.
Eşlik edebilen kardiyak ek anomaliler açısından yapılan kateter anjiografide tanısı netleştirilen hasta kardiyovasküler cerrahiye operasyon açısından yönlendirildi. Her ne kadar sol SVC'yi sağ atriyuma veya sağ SVC'ye anastomoz etmek hemodinamik olarak daha uygun gözükse de hastanın sol SVC'nin kısa olması ve sol SVC orifisinin sol atriyumun superolateral köşesine denk gelecek şekilde yerleşim göstermesi nedeniyle sol SVC sol pulmoner artere anastomoz edildi.
Aktif yakınması olmamasına rağmen oksijen saturasyonu %92'nin altında olan hastaların etiyolojiye yönelik değerlendirilmesinde koroner sinüs dikkatle incelenmelidir. Unroof koroner sinüs defekti düşünülmesi halinde olası persistan sol SVC varlığı açısından hasta değerlendirilmeli, eşlik edebilen kardiyak anomaliler yönünden hastaya kontrast EKO ve kateter anjiografi planlanmalıdır.

Anahtar Kelimeler: Unroof koroner sinüs, Raghib Sendromu, koroner sinüs ostium atrezi

Resim 1

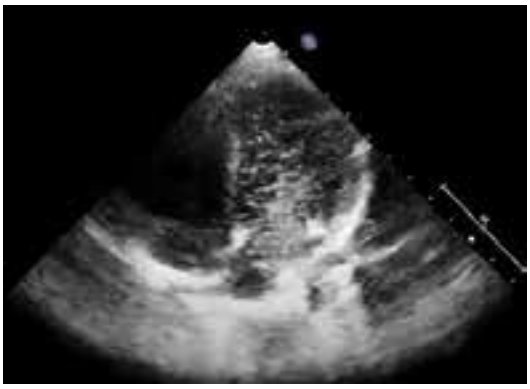

Sol koldan verilen ajite salinin sol SVC ve koroner sinüs yoluyla sol atriyum ve sol ventriküle geçişinin olup, sağ atriyuma geçişin olmadığını gösteren kontrastlı Ekokardiyografi görüntüsü

EP-202
Hibrid Prosedürü Sonrası Bilateral Balon Pulmoner Anjioplasti Yapılan Bir Olgu

Hülya Özer Özer Şahin, Özkan Kaya, Utku Arman Örün, Mehmet Taştan
SBU Dr. Sami Ulus Kadın Doğum Çocuk Sağlığı ve Hastalıkları Eğitim ve Araştırma Hastanesi, Pediatrik Kardiyoloji Ana Bilim Dalı, Ankara

Hipoplasik sol kalp sendromu (HSKS); sol ventrikül, mitral kapak, aort kapak ve çıkan aortun değişik derecelerde hipoplazik veya atrezik olduğu, hayatı tehdit eden doğuştan kalp hastalığıdır. Son yıllarda Norwood ameliyatına alternatif olarak bilateral pulmoner arterlerin band (BPB) ile daraltılması ve duktusa stent yerleştirme kombinasyonu olan ''hibrid yaklaşım'' geliştirilmiştir. İşlemin kardiyopulmoner bypass gerektirmemesi, uç organ hasarı gelişmiş olgularda bile uygulanabilmesi en önemli avantajlarıdır. Hasta stabilize edilip yeterli sistemik dolaşım sağlandıktan sonra dört ila altıncı ay civarında evre 2 palyatif Norwood ameliyatı planlanır. Sıkı veya optimum düzeyde yapılan BPB, sistemik dolaşımın devamı açısından uygun şartları sağlamasına rağmen; takipte bazen band düzeyinde stenoz oluşur. Buna bağlı olarak hastada desaturasyon gelişebilir. Bu olguda BPB ardından takipte desaturasyon gelişen hastaya yapılan bilateral pulmoner balon dilatasyon anjiyoplasti işlemi tartışılacaktır. Term, 3030 gr, normal spontan yolla doğan; doğum sonrası 15. saatinde dolaşım bozukluğu gelişen hasta merkezimize sevk edildi. Yapılan ekokardiyografisi (EKO) HSKS'nin aortik atrezi ve mitral hipoplazi alt grubu ile uyumluydu. Antegrad akımı olmayan ve 2.5 mm ölçülen aortik anülüs, arkus aortta retrograd akım, geniş duktus arteriozus ile sağ sol şant, geniş sekundum atriyal septal defekt(ASD) ve akım hızı 3.6m/sn olan 2. derece triküspit yetmezlik ile geniş pulmoner arter yapısı izlendi. Protokolümüz dahilinde hastaya postnatal 6.günde duktusa stent implantasyonu ve 7.günde BPB işlemi yapıldı.
Yenidoğan yoğun bakım ünitesi takibinde postnatal 34. günde hastada siyanoz (Sp02 %55) ve kan gazında ciddi respiratuar asidoz (PH 7.01, pC02 97mmHg, p02 26mmHg, HC03 24.6mmol/L, Laktat 26mmol/L) görüldü. Kontrol EKO'da BPB'ye ait indentasyonun belirgin olduğu izlendi, akım yetersizdi, duktusa yerleştirilen stent görüldü, akım açık olarak raporlandı. Hastaya 4.5mm x 2 cm koroner balon kateteri ile bilateral pulmoner balon anjiyoplasti işlemi uygulandı. İşlem sonrası her iki pulmoner artere kan geçişinin arttığı gözlendi. Kontrol Sp02 %85'e yükseldi ve 6. saat kontrol kan gazı normal sınırlarda (PH 7.41, pC02 41mmHg, p02 62mmHg, HC03 26.2mmol/L, Laktat 17mmol/L) idi.
HSKS tanısı nedeniyle ''hibrid yaklaşım''uygulanan vakaların takibinde siyanoz gelişmesi durumunda bilateral pulmoner band akımı kontrol edilmelidir. Uygun endikasyon dahilinde uygulanan tek taraflı veya iki taraflı balon pulmoner anjiyoplasti sayesinde hastada kısa sürede respiratuar denge sağlanabilir ve evre 2 palyatif operasyon mümkün olabildiğince geciktirilebilir.

Anahtar Kelimeler: Hipoplastik sol kalp, Hibrid Prosedürü, Balon Pulmoner Anjioplasti

EP-203
BT şantı kapatıp PDA'ya stent konulan Fallot tetralojisi vakası

Osman Başpınar[1], Mehmet Adnan Celkan[2], Arif Selçuk[3], Mehmet Boşnak[4]
[1]Gaziantep Üniversitesi Tıp Fakültesi, Çocuk Kardiyoloji BD
[2]Gaziantep Üniversitesi Tıp Fakültesi, Kalp Damar Cerrahisi ABD
[3]Gaziantep Cengiz Gökçek Kadın Doğum ve Çocuk Hastalıkları Hastanesi, Çocuk Kalp Cerrahisi Bölümü
[4]Gaziantep Üniversitesi Tıp Fakültesi, Çocuk Yoğun Bakım BD

10 aylık, 6.5 kg Down sendromlu TOF hastası, ağır hipoksemi, near atrezik pulmoner kapağa sekonder belirgin pulmoner hipoplazi, restriktif 2 adet APCA tanısı ile merkezimizde sol modifiye BT şant ameliyatı yapıldı. Postoperatif dönemde ekstübe olamayan, multiorgan yetersizliği ve yaygın akciğer ödem tablosu bulunan hastaya kalp kateteri yapıldı. BT şantın 5 mm ile belirgin geniş olduğu, sol subklaviyen arter kaynaklı ciddi obstrüksiyon gösteren PDA olduğu görüldü. Genel durumu belirgin kötü, olan hastaya hasta başı acil cerrahi konsültasyon yapıldı. PDA'nın 3.5 mm stent ile dilate edilmesine ve BT şantın kapatılmasına karar verildi. PDA stent işlemi teleskopik yöntemle 3.5x15 ve 3.5x9 koroner stentler yerleştirilerek yapıldı. Sonra 5F JR kateter ile mBT şanta girildi. Şantın içine şantın boyunu aşmayacak ve obstrükte edecek kadar boyutta olan Lifetech MFO 5/3 oklüder seçilerek yerleştirildi.
Hasta 3. gün ekstübe oldu. 1 ay sonraki kontrol ekosunda genel durum iyi, satürasyon %85, stent akımı açık olarak görüldü. Pulmoner yatağın daha iyi gelişmesini sağlamak için kalp kateterizasyonu ve restriktif APCA kapatılması planlanmaktadır.
Hastaya ilk cerrahi kararı verilirken hata ettiğimizi düşünmekteyim. Aortopulmoner kollaterallerin kapatılmadan BT şant yapılması akciğer akımının hastanın tolere edebileceğinden fazla olmasına yol açmış olabilir. Diğer yanlış ise BT şantın çapının 5 mm ile fazla olmasıdır. APCA'ların ince olması, transkat kapatılırken ulaşılma zorluğu, cerrahi ise bulunamamasına yol açabilir. BT şant hastada cerrahi olarakta daraltılabilirdi, fakat muhtemel cerrahi morbiditesi daha fazla olurdu. Postop dönemde bu kadar büyük oklüder kullanılması, ancak MFO gibi yumuşak yapıda bir cihaz ile mümkün olabilirdi.

Anahtar Kelimeler: Fallot tetralojisi, BT şant, PDA stent

Resim 1.

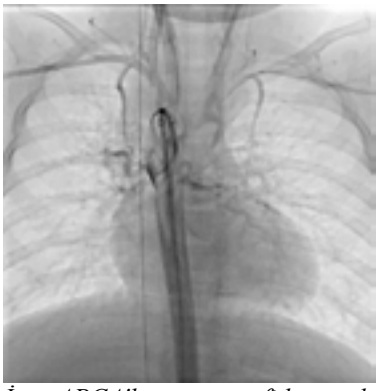

İnce APCA'lar aortografide görülmektedir.

Resim 2

Postop yoğunbakımda kapanmak üzere olan LSCA kaynaklı vertikal PDA'nın görüntülenmesi

Resim 3.

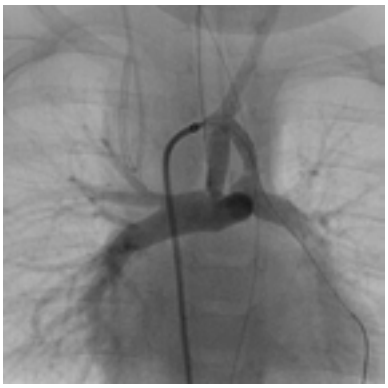

PDA'ya stent yerleştirildikten sonra geniş sol mBT şant ile vertikal PDA stent akımının görüntülenmesi

Resim 4.

BT şant MFO 5/3 oklüder ile kapatılıp, kapanmak üzere olan PDA stent ile dilate edildikten sonraki görünüm

EP-204

Dispepsi Nedeniyle Proton Pompa İnhibitörü Tedavisi Alan Çocuklarda Ventriküler Repolarizasyon Parametrelerinin Değerlendirilmesi

Onur Taşcı[1], Ezgi Kıran Taşcı[2]
[1]Sivas Numune Hastanesi, Çocuk Kardiyoloji, Sivas
[2]Sivas Numune Hastanesi, Çocuk Gastroenteroloji, Hepatoloji ve Beslenme, Sivas

GİRİŞ-AMAÇ: Dispepsisi olan hastaların tedavisinde proton pompa inhibitörleri (PPI) yaygın kullanılan ajanlardandır ve iyon kanalları aracılığıyla ventrikül repolarizasyonu üzerine olan etkileri bilinmektedir. Amacımız, PPI tedavisi öncesi ve sonrası elektrokardiyografide ventriküler repolarizasyon parametrelerinin değişkenliğini değerlendirmektir.
YÖNTEM: En az 3 aydır mide ağrısı, mide yanması, ağza acı su gelmesi gibi semptomları olan ve son iki hafta içinde herhangi bir medikal tedavi almamış, bilinen kronik hastalığı olmayan ve elektrolit bozukluğu saptanmayan 46 hasta çalışmaya dahil edildi. Hastaların PPI tedavisi öncesinde elektrolit düzeyleri bakıldı. Tedavi öncesi ve PPI tedavisi başlandıktan sonraki birinci ay kontrollerinde 12 derivasyonlu elektrokardiyografileri (EKG) çekildi. Kalp hızı, QT aralığı, düzeltilmiş QT (QTc), QT dispersiyonu (QTd), QTc dispersiyonu (QTcd), Tp-e ölçümleri ile, Tp-e / QT, Tp-e / QTc, Tp-e maksimum / QT maksimum oranları hesaplanarak tedavi öncesi ve tedavi sonrası bu parametreler karşılaştırıldı.
BULGULAR: Çalışmaya dahil edilen hastaların 39'u kız, 7'si erkek, ortalama yaş 14.26 ± 3.29 yıl idi. Hastaların tedavi öncesi bakılan elektrolit düzeyleri normal aralıktaydı. Hastaların QTc ve Tp-e sürelerinde tedavi öncesi ve sonrası istatistiksel olarak anlamlı düzeyde bir fark saptanmadı. Ancak Tp-e / QTc oranı, tedavi sonrasında tedavi öncesine oranla istatistiksel olarak anlamlı düzeyde yüksek bulundu ($p < 0.001$).
SONUÇ: Literatüre baktığımızda dispepsisi olan çocuklarda PPI tedavisi öncesi ve sonrası, ventriküler repolarizasyonu parametrelerindeki değişikliklerin değerlendirildiği bir çalışmaya rastlamadık. Çalışmamızda dispepsisi olan çocuklarda PPI tedavisi sonrası QTc sürelerinde anlamlı uzama saptamadık ancak Tp-e / QTc oranında istatistiksel olarak anlamlı bir artış olduğunu tespit ettik. Bu artışa rağmen hastalarımızda izlemde ventriküler aritmi gözlemlemedik. Daha geniş hasta örneklemi ile ve daha uzun izlem süreleri ile farklı sonuçlar elde edilebilir. Sonuç olarak; bu hastalarda ventriküler aritmi gelişme riski artmış olabilir. Bu nedenle QT süresini uzatan ilaçlar kullanılırken dikkatli olunmalı ve hasta izleminde seri EKG ile takip planlanmalıdır.

Anahtar Kelimeler: dispepsi, dispersiyon, proton pompa inhibitörü, QT uzaması, ventriküler repolarizasyon

Hastaların demografik, klinik ve laboratuvar özellikleri

Yaş (yıl)	14.26 ± 3.29
Cinsiyet (kız/erkek)	39/7
Vücut ağırlığı (kg)	49 (17-97)
Vücut ağırlığı z skor	-0.05 ± 1.85
Boy (cm)	154.78 ±15.3
Boy z skor	-0.09 ± 0.76
Vücut kitle indeksi [kg/boy (m)2]	19.35 (14-38.37)
Vücut kitle indeksi z skor	-0.13 ± 1.91
Sodyum (mmol/lt)	139.42 ± 1.75
Potasyum (mmol/lt)	4.30 ± 0.34
Kalsiyum (mg/dL)	9.96 ± 0.36
Klor (mmol/lt)	104.91 ± 2.32
Magnezyum (mg/dL)	2.01 (1.62-2.92)

Tedavi öncesi ve sonrası elektrokardiyografik parametrelerin karşılaştırılması

n=46	Tedavi öncesi	Tedavi sonrası	p değeri
Kalp hızı (atım/ dk)	86.50 ± 15.06	83.91 ± 14.05	0.187
QT minimum, ms	344.15 ± 32.01	347.25 ± 32.24	0.450
QT maksimum, ms	372.49 ± 32.79	374.37 ± 29.62	0.653
QT dispersion, ms	28.33 ± 13.85	27.12 ± 12.06	0.640
QTc minimum, ms	404.58 ± 26.35	398.02 ± 26.13	0.116
QTc maksimum, ms	446.03 ± 27.74	446.69 ± 28.14	0.842
QTc dispersion, ms	41.44 ± 21.96	48.67 ± 21.36	0.059
Tp-e, minimum, ms	81.53 ± 16.52	81.81 ± 12.46	0.875
Tp-e, maksimum, ms	97.07 ± 18.47	98.41 ± 15.13	0.543
Tp-e dispersion, ms	15.53 ± 6.68	16.60 ± 6.45	0.417
Tp-e/QT	0.24 ± 0.03	0.24 ± 0.02	0.853
Tp-e/QTc	0.20 ± 0.03	0.24 ± 0.02	< 0.001
Tp-e maksimum/QT maksimum	0.25 ± 0.03	0.26 ± 0.03	0.523

Değişkenler için değerler; ortalama ± standart sapma olarak gösterilmiştir.

EP-205
Fontan Sonrasında Transkateter Girişimler: Tek Merkez Deneyimi

Erman Çilsal, Sezen Ugan Atik, Selman Gökalp, Hicran Gül Emral, Yakup Ergül, Murat Şahin, Alper Güzeltaş
Sağlık Bilimleri Üniversitesi, Mehmet Akif Ersoy Göğüs Kalp ve Damar Cerrahisi Eğitim ve Araştırma Hastanesi, Pediyatrik Kardiyoloji Kliniği

Giriş ve Amaç: Fontan dolaşımı için yeterli anatomik ve fizyolojik koşulları sağlamak için bazı perkütan girişimsel işlem gereklidir. Çalışmamızda tek merkez hastanede kazanılan deneyimimizi anlatmaya ve kateter müdahalesi gerektiren hemodinamik anormallikleri ve insidansını belirlemeyi amaçladık.
Yöntem: 2014-2021 yılları arasında Fontan dolaşımına tamamlanmış hastaları retrospektif olarak inceledik. Total kavapulmoner bağlantı yapılmış hastalar; lateral tünel ve ekstrakardiyak fontan operasyonun olan hastalar ve Kawashima ameliyatı sonrası hepatik ven yönlendirilmesi yapılan hastalar çalışmaya dahil edildi. Fontan operasyonu sonrasındaki süreçte yapılan perkütan işlemlerin tipleri ve klinik özellikleri incelendi.
Bulgular: Ocak 2014 ile Aralık 2021 arasında 30 hastaya 50 transkateter işlem uygulandı. Tüm hastalara düşük kardiyak output sendromu (LCOS) veya desatürasyon nedeniyle kardiyak kateter uygulandı. Kateter palyasyon işlemlerinde ortalama yaş 9,4 (3-24 yaş) ve ortalama kilo 31,5 (13-104 kg) idi. İşlemler Fontan ve Kawashima ameliyatları sonrasında yapıldı. Fontan21(%70), Kawashima 9(%30). Hastalardan 11'ine birden fazla işlem yapıldı. Hastaların %16(n=5)'sına farklı seanslarda transkateter işlem uygulandı. Bu hastalarda en çok uygulanan işlem venö-venöz fistül 11/50 (%22) kapatılmasıydı. Transkateter Fontan fenestrasyon girşimleri 17 (%34) hastaya uygulanmış olup; 9 hastaya fontan fenestrasyon kapatılması ve 8 hastaya fontan fenestrasyon açılması/genişletilmesi yapıldı. Pulmoner arter darlığı saptanan 7(%14) hastaya stent implantasyonu yapıldı. Rezidü pulmoner antegrad akımı olan 4(%8) hastada çeşitli cihazlarla antegrad akım oklüde edildi. Aorto-pulmoner kollateralleri olan 7(%14) hastada ise sistemik ventriküldeki volüm yükünü azaltmak için oklüzyon uygulandı. Girişimler sonrasında mortalite izlenmemiş olup sadece bir hastada işleme bağlı geçici AV blok görüldü.
Sonuç: Fontan dolaşımını sağlamak için girişimsel kateterizasyon işlemleri sıklıkla gerekebilmektedir. Bu girişimler birçok klinik probleme yardımcı olabilir ve bazı operasyonları önleyebilir. Bu işlemler Fontan başarısızlığında yaşam beklentisini uzatır ve izlemde kritik bir rol oynar.

Anahtar Kelimeler: Fontan dolaşımı, Kawashima, fenestrasyon, kateterizasyon, pulmoner antegrad akım, stent

EP-206
Çok Düşük Doğum Ağırlıklı Prematürede Aort Koarktasyonuna Stent İmplantasyonu

Aras Tulunoğlu[1], Erman Çilsal[1], Hacer Kamalı[1], Murat Şahin[1], Canan Yolcu[2], Damla Gökçeer Akbulut[2], Sertaç Haydin[3], Alper Güzeltaş[1]
[1]Sağlık Bilimleri Üniversitesi, Mehmet Akif Ersoy Göğüs Kalp ve Damar Cerrahisi Eğitim ve Araştırma Hastanesi, Pediyatrik Kardiyoloji Kliniği, İstanbul
[2]İstanbul İl Sağlık Müdürülüğü, İstanbul Haseki Eğitim ve Araştırma Hastanesi, Pediyatrik Kardiyoloji Kliniği, İstanbul
[3]Sağlık Bilimleri Üniversitesi, Mehmet Akif Ersoy Göğüs, Kalp ve Damar Cerrahisi Eğitim ve Araştırma Hastanesi, Pediatrik Kalp ve Damar Cerrahisi Ana bilim Dalı, İstanbul

GİRİŞ VE AMAÇ: İzole aort koarktasyonu (AK) tüm konjenital kalp hastalarının %5-10'unu oluşturmaktadır.Yenidoğan döneminde AK tedavi seçeneği merkezimizde hemen her zaman cerrahi olmaktadır. Kokarktasyon için stent implantasyon seçeneği erişkin çaplara dilate edilebilecek potansiyele sahip olması açısından büyük çocuklarda planlanmaktadır. Nadiren çok düşük ağırlıklı (<1500 gram) bebeklerde saptanan AK'da, yüksek mortalite riski nedeniyle koarktasyon bölgesine göre balon anjiyoplasti ve koarktasyon stenti cerrahi tedaviye köprü olarak kullanılabilmektedir. Bu sunumuzda 1100 gram olarak doğan ve doğum sonrası AK tanısı alan prematürenin carotis cut-down ile hibrid koarktasyon stenti uygulamasını bildirmeyi amaçladık.
OLGU: Başka bir merkezde 28 gebelik haftası, 1100 gram olarak dünyaya gelen ve yenidoğan yoğun bakım ünitesinde femoral nabızların alınamaması üzerine yapılan ekokardiyografisinde önemli aort koarktasyonuve biküspit aorta saptanması üzerine düşük doz PGE1 infüzyonu (0.005 mcg/kg/dk) başlanan, postnatal on günlük olduğunda oligüri ve beslenme intoleransı nedeniyle merkezimize konsülte edilmiş, ekokardiyografisinde; koarktasyonun isthmusun 12 mm distalinde 4 mm'lik bir segmentte olduğu ve 1.5 mm'ye kadar daraldığı, desendan aortada CW Doppler ile diyastolik uzanımlı maksimum 95 mmHg gradient olduğu görüntülendi. Sol ventrikülde sferik ve hipertrofik görünüm ile birlikte sol ventrikül çaplarının z skorları >2 olarak ölçüldü. Hastaya milrinon infüzyonu başlanması ve çok düşük doğum ağırlığı nedeniyle hibrid koarktasyon stenti yapılmasına karar verildi. Hasta işlem öncesi kateter laboratuvarında gerekli ısı kontrolü sağlanarak entübe edildi. Cerrahi ekibin sağ carotis cut-down açması sonrası 4-5F glidesheath slender kılıf yerleştirildikten sonra kılıf içerisinden kontrast madde verilerek arkus ve koarktasyon bölgesi görüntülendi. İsthmus 4 mm, distal arkus 2.45 mm, koarktasyon distali 5.3 mm ölçüldü. Koarktasyon bölgesine 4.5x9 mm koroner stent yerleştirilmesine karar verildi. 0.014" koroner guide-wire üzerinden balona yüklü stent koarktasyon bölgesinde uygun pozisyonda nominal basıncın biraz üzerinde şişirildi. Stent implantasyonu sonrası kontrol enjeksiyon yapılarak koarktasyon bölgesinin genişlediği ve geri çekiş basınçları alınarak gradient olmadığı görüldü. Cerrahi ekibin carotis arteri sütürle tamiri sonrası cilt, cilt altı kapatılarak işlem komplikasyonsuz olarak sonlandırıldı. İşlemden üç hafta sonra doğduğu hastaneden taburcu olan bebeğin, iki aylıkken merkezimizdeki kontrolünde kilosunun 2600 gram olduğu, ekokardiyografisinde stent iç çapı 4 mm ölçüldüğü, desendan aortada diyastolik uzanımı olmayan maksimum 15 mmHg gradient ölçüldüğü görüldü.
SONUÇ: Çok düşük doğum ağırlıklı yenidoğan veya infantlarda koarktasyon stenti, palyasyon amacıyla uygulanmakta olup; cerrahi mortalite ve morbiditenin çok yüksek olması nedeniyle tercih edilmektedir. Dikkatli seçilmiş olgularda, akut dönem ve takip sonuçları koarktasyon stenti uygulamasını cesaretlendirici niteliktedir. Özellikle vasküler komplikasyonlardan kaçınmak amacıyla hibrid yaklaşımlarla prematüre bebeklerde stent implantasyonu akılda tutulması gereken seçeneklerden biri olmalıdır. Bu tip yaklaşımlarla düşük kilolu prematüre bebeklerin cerrahiye optimal koşullarda taşınmasına olanak sağlanmaktadır.

Anahtar Kelimeler: prematüre, düşük doğum ağırlığı, aort koarktasyonu, stent

Resim 1

(A) 4-5F glidesheath slender kılıf yerlestirildikten sonra kilif icerisinden on-arka pozisyonda kontrast madde verilerek arkus ve koarktasyon bolgesinin goruntulenmesi. (B) 0.014" koroner "guide-wire" uzerinden balona yuklu 4.5x9mm koroner stentin koarktasyon bolgesinde uygun pozisyonda sisirilmesi (C) Stent implantasyonu sonrasi yapilan kontrol enjeksiyonu ve koarktasyon bolgesinin genislediginin görülmesi

EP-207

Anormal Çıkışlı Koroner Arterlerin Tamirlerine Yaklaşım: Patch Ostioplasty Yapılan İki Olgunun Sunumu

Serdar Başgöze[1], Bahar Temur[1], Selim Aydın[1], Ayhan Çevik[2], Füsun Güzelmeriç[3], Ersin Erek[1]
[1]Acibadem Üniversitesi, Çocuk Kalp ve Damar Cerrahisi Bilim Dalı
[2]Acibadem Üniversitesi, Çocuk Kardiyolojisi Ana Bilim Dalı, İstanbul
[3]Acibadem Üniversitesi, Anesteziyoloji ve Reanimasyon Ana Bilim Dalı, İstanbul

Giriş ve Amaç: İzole koroner arter anomalileri genel popülasyonun %1'inde [1] ve kardiyak kateterizasyon uygulanan hastaların %5.6'sında görülebilmektedir [2]. Sağ koroner arterin anormal aortik orijini (AAORCA), sol koroner arterin anormal aortik orijininden (AAOLCA) 6 ila 10 kat daha sıktır [1]. Ancak, otopsi serilerine göre AAOLCA, AAORCA'dan dört ila altı kat sık görülmüştür [3,4]. Koroner anomalilerin genç sporcularda ikinci en sık ölüm nedeni (%19) olduğu bildirilmiştir [5]. İlk semptom ani kardiyak ölüm (AKÖ) olabileceğinden, asemptomatik olsa bile AAOLCA teşhis edildiğinde cerrahi bir endikasyon olarak kabul edilebilir (6). AAORCA'da ise kanıtlanmış miyokard iskemisi durumunda müdahale gerekebilir. Büyük arterlerin kompresyonu, küçük veya slit-like stenotik ostium, akut take-off açı, aort duvarı veya aort kapağının komissürü nedeniyle intramural kısmın sıkışması, miyokardiyal iskemi ve AKÖ için olası mekanizmalardır [7]. Bu çalışmada biri sağ diğeri sol koroner arter olmak üzere, iki ayrı koroner arter çıkış anomalisi sunulmuştur.

Olgu sunumu: İlk hasta 6 yaş asemptomatik erkek hasta, ayaklari 6 parmakli oldugundan kardiyak anomali acisindan taranmis. EKG normal fakat Ekokardiyografide kardiyak fonksiyonlar normal olmakla birlikte koroner anomaliden suphelenilerek BT anjiyografi cekilmiş. Bt anjiyografide anormal çıkışlı intramural seyirli sol koroner arter tespit edilmiştir (Video 1)

İkinci hasta, 16 yaşında eforla gelen ve tekrarlayan bayılma atakları nedeniyle yapılan tetkiklerde malign çıkışlı sağ koroner arter tespit edilmiştir (Resim 1).

Her iki hastada da Pascal Vouhé'nun tarif ettiği (6) Patch Ostioplasty tekniği kullanılarak tamir yapılmıştır. Bu teknikte orjinal koroner ostium korunarak intramural seyrin bittiği noktada koroner arter aortaya yeni bir ostium oluşturularak anastomoz edilmektedir. (Video 2) Birinci hastada tamir için otojen perikard yama kullanılmışken, ikinci hastada safen ven greft kullanılmıştır. Hastalar birer gün yoğun bakımda ve 5 gün serviste takip edildikten sonra taburcu edilmişlerdir. Taburculuk sonrası sağ koroner arter tamiri yapılan hastanın kontrol BT anjiyografi görüntüleri resim 2'de gösterilmiştir.

Sonuç: Reimplantasyon, koroner bypass greft, unroofing ve patch ostioplasti, anormal seyirli koroner arterin (AAOCA) yönetimi için yapılabilen bazı cerrahi tekniklerdir [8]. AAOCA'nın cerrahi olarak düzeltilmesinden sonra aort yetmezliği ve miyokard iskemisi en sık görülen morbidite nedenleridir. İlk olgumuzdaki gibi tek koroner ostium ve intramural seyir durumunda reimplantasyon tekniği sınırlıdır. İntramural kısım için unroofing yapılması aort kapak komissürleri için tehlikeli olabilir ve aort yetmezliğine neden olabilir. Jegatheeswaran ve ark. 3 yılda komissural manipülasyon uygulanmış ve hafif derecede aort yetmezliği olmaksızın takip edilen hasta oranı %77 iken komissural manipülasyon uygulanmamış hastalarda bu oran %88 olarak bildirilmiştir [9]. Ayrıca koroner arter, unroofing yapılan kısmı çevreleyen aort duvarı ile daralabilmektedir. Patch ostioplasti tekniği, koroner sinüste yeni, ikincil bir koroner ostium oluşturmaktadır. Patch ostioplastide koroner akım, komissür manipülasyonu olmaksızın iki ayrı koroner ostium ile sağlanabilmektedir. Gaillard ve ark. AAOCA'nın cerrahi onarımı yapılan 61 hastayı içeren çalışmalarında, anatomik onarımın, çatının açılmasından farklı olarak tüm intramural segmentin tedavi edilmesini, ostiumun uygun sinüs seviyesinde yeniden konumlandırılmasını ve herhangi bir take-off açısının düzeltilmesini sağlayabileceği sonucuna varmışlardır [10]. Patch ostioplastide anevrizmal dilatasyon meydana gelebilir mi? Gaillard ve ark. safen ven ile tedavi edilen hastalarda anevrizmal dilatasyon meydana geldiğini ancak otolog perikard ile tedavi edilen hastalarda olmadığını bildirmişlerdir [10]. Daha fazla hastayla daha uzun takipler gerekmesine rağmen, bu tekniğin güvenli, etkili ve tekrarlanabilir olduğunu düşünüyoruz.

Anahtar Kelimeler: Koroner anomali, konjenital kalp hastalığı, Ani kardiyak ölüm

Resim 1

Anormal seyirli sağ koroner arterin preoperatif görüntüsü

Resim 2

Anormal seyirli sağ koroner arterin postoperatif BT görüntüsü

EP-208

Akut Romatizmal Ateş Tanılı Çocukların Kardiyak Strain Değerlerinin Bir Yıllık izlemde Değerlendirilmesi

Serkan Fazlı Çelik
Adnan Menderes Üniversitesi, Çocuk Kardiyoloji Bilim Dalı, Aydın

GİRİŞ-AMAÇ: Akut romatizmal ateş (ARA) gelişmiş ülkelerde nadir görülmesine rağmen, dünyanın geri kalanında hala ciddi bir halk sağlığı sorunu teşkil etmektedir. Bu çalışmanın amacı, korunmuş sol ventrikül sistolik fonksiyonu olan ARA'lı çocukların bir yıllık takiplerinde gelişen subklinik miyokardiyal disfonksiyonu değerlendirmektir.
YÖNTEM: Bu çalışma Ekim 2017 ile Ocak 2020 arasında ARA tanısı almış 30 çocuk hasta ile 52 sağlıklı çocuğun karşılaştırıldığı kesitsel bir vaka-kontrol çalışmasıdır. Her iki gruba da standart ekokardiyografi ve 2D strain ekokardiyografi (STE) uygulandı.
BULGULAR: Otuz hastanın 20'si (%66) erkekti ve yaş ortalaması 13.1±4.1 yıldı. Hasta ve kontrol grupları arasında demografik veriler açısından istatiksel farklılık yoktu. Tanı sırasında tüm hastalarda kardit, 24'ünde (%80) klinik kardit, 4 tanesinde sadece aort yetersizliği, 16'sında sadece mitral yetersizliği ve 10'unda kombine ağır kapak yetersizliği saptandı. Akut Romatizmal Ateş tanısı sırasında hastalarda sol ventrikül (LV) global longitudinal strain (GLS) parametreleri kontrollere göre daha düşüktü (sırasıyla -18.2 ± 2.86'ya karşı -22.6 ± 4.65, p<0.01). Altı ve 12 ay sonra, hastaların STE değerleri başlangıca kıyasla önemli ölçüde arttı (sırasıyla -20,1 ± 3,42'ye karşı -18,2 ± 2,86, p = 0,02 ve -20,6 ± 3,63'e karşı -18,2 ± 2,86, p = 0,025). Altıncı ve 12. ayda hastaların GLS değerleri arasında anlamlı bir fark gözlenmedi (sırasıyla -20,1 ± 3,42'ye karşı -20,6 ± 3,63, p = 0,64). Oniki aylık takip sonunda hastaların global longitudinal strain değerleri kontrol grubunu değerlerine ulaşmadı (sırasıyla-20.6 ± 3.63'e karşı -22.6 ± 4.65, p = 0.028) (Şekil 1).
Çok değişkenli lineer regresyon analizinde, GLS ile LV kitlesi, LV boyutları veya sol atriyum boyutları arasında hiçbir korelasyon olmadığını, ancak GLS ile yaş (r = 0.42, p = 0.04), Vücut kütle oranı (r = 0.28, p = 0.03) ve kapak yetersizliğinin şiddeti (r = 0.53, p = 0.02) arasında pozitif korelasyon olduğu saptandı.
SONUÇ: Akut Romatizmal Ateş 'li çocukların GLS değerleri, 12 aylık takip süresince kontrol grubunun değerlerine ulaşmamıştır. Azalan strain değerleri, romatizmal karditin akut fazında miyokardiyal etkilerin ortaya çıktığını, zamanla azaldığını ancak tam olarak düzelmediğini düşündürmektedir.

Anahtar Kelimeler: Akut romatizmal ateş, romatizmal kalp hastalığı, miyokardiyal strain

Akut Romatizmal Ateş tanısı sırasında, 6 ve 12. aylarda hastaların (n=30) ve kontrol grubunun (n=52) global longitudinal strain değerleri.



Akut Romatizmal Ateş 'li çocukların GLS değerleri, 12 aylık takip süresince kontrol grubunun değerlerine ulaşmamıştır.

EP-209
Ebstein Anomalisi olan Hastada Ardışık Triküspid ve Pulmoner Kapak İmplantasyonu

Ender Ödemiş[1], İrem Yenidoğan[1], Selim Aydin[2]
[1]Koç Üniversitesi Hastanesi
[2]Acıbadem Üniversitesi

AMAÇ: Çocuk vakada ardışık olarak triküspid ve pulmoner odak olmak üzere 2 farklı pozisyonda, perkutan kapak implantasyonun literatürdeki bildirimi ve uzun dönem takip sonuçlarının ortaya konulması.
GİRİŞ: Ebstein Anomalisi, ender gözlenen heterojen bir hastalık olup yenidoğan ve infant döneminde cerrahinin yüksek mortalite ve morbidite riski taşıması nedeni ile medikal olarak tedavi edilir. Sağ ventrikül disfonksiyonu cerrahi sonrası kötü prognoz kriteri olmakla birlikte ciddi sağ ventrikül yetmezliği olan hastalarda mortalitenin %10 kadar arttığı gösterilmiştir. Cerrahi müdahale ile ilişkili komplikasyonlar oldukça sık karşımıza çıkmasına rağmen çocuk vakalarda cerrahi dışı daha az invaziv bir seçenek olan perkutan kapak implantasyon tecrübesi oldukça sınırlıdır. Olgu, literatürdeki ilk perkütan triküspid ve pulmoner kapak implantasyonu olması ayrıca cerrahi açıdan yüksek risk taşıyan bu özellikli hasta grubuna bir seçenek olarak düşünülmesi için sunulacaktır.
YÖNTEM: İnfant dönemde Ebstein Anomalisi tanısı alan hastamıza ilk olarak 1 aylıkken balon pulmoner valvüloplasti işlemi gerçekleştirildi. İzleminde triküspid kapaktaki yetmezliğin medikal tedavi ile kontrol altına alınamaması nedeniyle,1 yaşında triküspid annuloplasti ve transannular yama onarımı işlemleri uygulandı. Hasta 2 yaş 10 aylık ve 11 kg ağırlığındayken, kliniğimize dekompanse kalp yetmezliği ile başvurdu. Cerrahi açıdan riskin yüksek olması nedeniyle hastaya perkutan triküspid kapak implantasyonu kararı verildi. Triküspid kapak implantasyonu başarılı bir şekilde tamamlanmasının ardından takiplerinde pulmoner regürjitasyonu devam eden hastaya 1 sene sonra pulmoner kapak replasmanı sorunsuz bir şekilde yapıldı.
BULGU: Hastanın 2 yıllık kontrollerinde triküspid ve pulmoner kapak incelemelerinde klinik önemi olan bir darlık ve yetersizlik olmayıp, takibi sürdürülmektedir.
SONUÇ: Cerrahi açıdan yüksek risk taşıyan olgularda, perkutan triküspid ve pulmoner kapak implantasyonun bir seçenek olabileceği akılda tutulmalıdır.

Anahtar Kelimeler: Dekompanse Kalp Yetmezliği, Ebstein Anomalisi,Perkutan Kapak İmplantasyonu

Figur-1

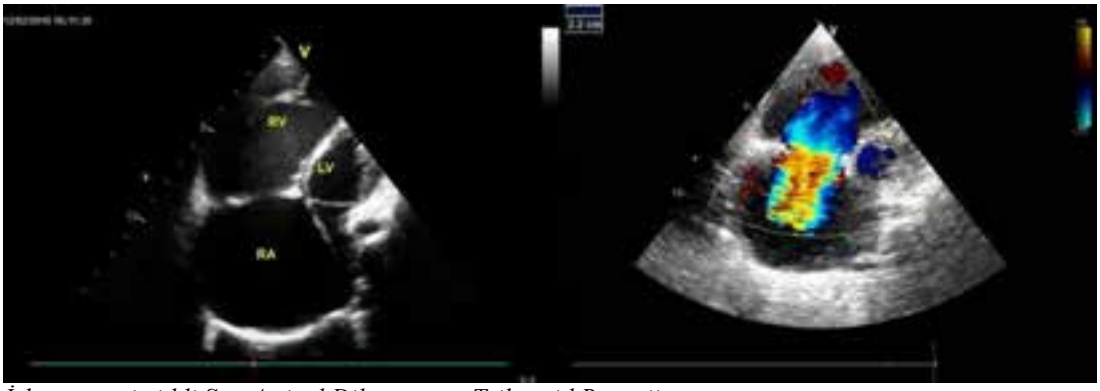

İslem oncesi ciddi Sag Atriyal Diltasyon ve Trikuspid Regurjitasyonu

Figur-2

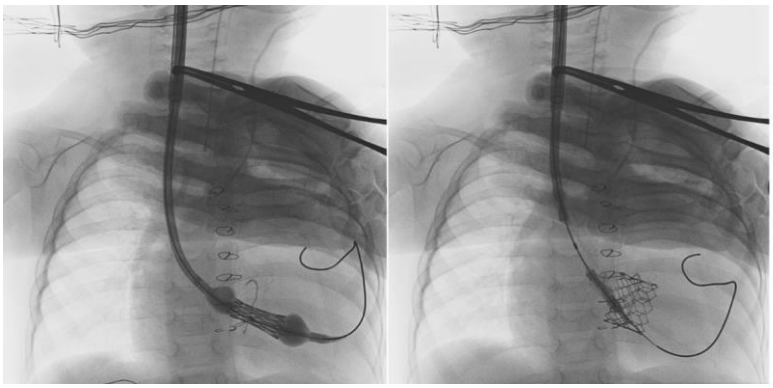

Trikuspid kapak pozisyonunda balon sisirilmesi and Edwards S3 SAPIEN kapak implantasyonu

Figur 3

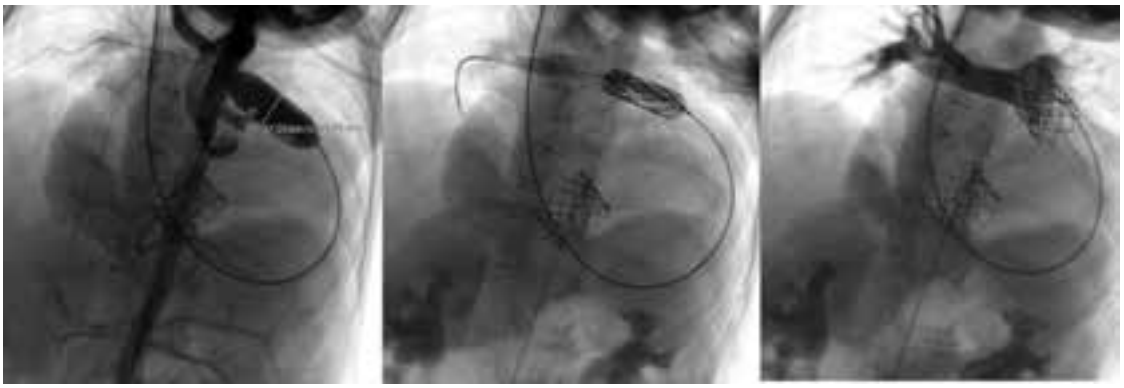

Pulmoner kapak pozisyonunda balon sisirilmesi ve sorunsuz Melody kapak implantasyonu

EP-210
3 Boyutlu Haritalama Yöntemiyle Septal Aksesuvar Yollarda Kriyoablasyon Sonuçlarımız

Şevket Ballı[1], Şule Gümüş[2], Serdar Epçaçan[3]
[1]SBU Dr. Siyami Ersek Göğüs Kalp ve Damar Cerrahisi Eğitim ve Araştırma Hastanesi
[2]SBU Haydarpaşa Numune Eğitim ve Araştırma Hastanesi
[3]SBU Van Eğitim ve Araştırma Hastanesi

AMAÇ: Septal aksesuar yollu hastaların ablasyonu oldukça zordur ve komplikasyon oranı yüksektir. Biz bu çalışmamızda 3 boyutlu haritalama yöntemiyle septal aksesuar yolu olan hastalarda kriyoablasyon sonuçlarımızı paylaştık.
YÖNTEM: 2014- 2021 yılları arasında septal aksesuar yol nedeniyle ablasyonu yapılmış olan 102 çocuk hasta çalışmaya alındı Tüm hastalardan bilgilendirilmiş onam alındı. Kriyoablasyon işlemi 6 yada 8mm kriyoablasyon kateteri (Freezor Xtra, Medtronic, Minneapolis, MN, USA) ile 3 boyutlu haritalamayla(EnSite Nav X TM system, Abbott, St. Paul, MN, USA) yapıldı. Kriyomapping işleminde taşikardi sonlanıyor ya da preeksitasyon kayboluyorsa kriyoablasyona geçildi. Kriyoablasyon her bir uygulamada ortalama 4 dakika uygulandı. Gerek kriyomapping gerekse kriyoablasyon esnasında atrioventriküler ileti süresi takip edildi.
BULGULAR: Ortalama yaş 11,3 (0,8-18) yıl idi. Ortalama ağırlık 35,6 ±14,3 (8-88) kg idi. 72 hastada manifest 30 hasta ise gizli aksesuar yol vardı. Bunların %37,3 anteroseptal, %22.5 midseptal, %40,2 posteroseptal lokalizasyonlu idi. Hastaların 3 tanesinde konjenital kalp anomalisi vardı. Üç hastada ilave aksesuar yol vardı bunların sağ anterior, middle kardiyak ven, mitral lateral anulusten kaynaklanıyordu. Posteroseptal lokalizasyonlu hastaların 8 tanesinde 8mm uçlu kriyoablasyon kateteri, diğer hastalarımızın tamamında 6mm uçlu kriyoablasyon kateteri kullandık. Anteroseptal lokasyonlu manifest preeksitasyonlu bir hastada ilk işlemde başarı sağlanamadı. İşlemin ertesi günü 1 manifest ve 1 gizli akesuar yol olmak 2 hastamızda nüks izlendi. Tüm hastalarda yapılan ikinci işlemler başarılı olup nüks izlenmedi. İşlem esnasında 5 hastada nodal ritm, 4 hastada inkomplet sağ dal bloğu, 4 hastada PR de uzama, 2 hastada Mobitz 1 blok gelişti. Bu EKG değişikliklerinden sağ dal bloğu olan 2 hasta hariç ertesi gün normale dönmüştü. Sağ dal bloğu olan hastaların EKG si birinci kontrolunde normale döndü.
SONUÇ: Kriyoablasyon kontrollu bir şekilde tüm bölgelerde uygulanabilmektedir. Özellikle üç boyutlu haritalama yöntemiyle birlikte kullanıldığında kriyoablasyon perinodal ve septal bölge lokasyonlu olan aksesuar yollarda etkili ve güvenli bir yöntemdir.

Anahtar Kelimeler: Septal aksesuar yol, kriyoablasyon, üç boyutlu haritalama

EP-211

Pulmoner arterden kaynaklanan koroner arterlerin anormal kökenlerinin yönetimine yönelik gincel stratejiler

Şenay Çoban[1], Türkay Sarıtaş[2], Abdullah Erdem[3], Murat Uğurlucan[3]
[1]Erzurum Şehir Hastanesi;Çocuk Kardiyoloji Birimi;Erzurum
[2]Ümraniye Eğitim ve Araştırma Hastanesi;Çocuk Kardiyoloji Anabilim Dalı;İstanbul
[3]Medipol Mega Üniversitesi Hastanesi Çocuk KVC ve Kardiyoloji Ana Bilim Dalı İstanbul

GİRİŞ: Aortadan çıkması gereken koroner arterler bazen pulmoner arterden de çıkabilir. Bu çalışmada pulmoner arterden köken alan koroner arter anomalisi olan olguların klinik ve tanısal bulguları, tedavi yöntemleri ve takipleri değerlendirildi.
HASTALAR VE YÖNTEMLER: Ocak 2014 ile Ocak 2020 arasında pulmoner arterden anormal sol koroner arter (ALCAPA) (N = 6) ve pulmoner arterden anormal sağ koroner arter (ARCAPA) (N = 2) tanısı alan sekiz hasta çalışmaya dahil edildi. Hastaların demografik özellikleri, elektrokardiyografi, ekokardiyografi, anjiyografik bulgular, operasyon, yatış ve takip verileri değerlendirildi.
SONUÇLAR: Çalışma, ALCAPA'lı altı hasta ve ARCAPA'lı iki hasta olmak üzere sekiz hastayı (altı kadın ve iki erkek) içeriyordu. Hastaların yaşları 3-135 (ortalama: 53.25) ay arasında değişmekteydi. Ortalama vücut ağırlığı 17.4 kg olarak hesaplandı. Ekokardiyografide iki hastada ağır mitral kapak yetmezliği, diğer iki hastada orta derecede mitral yetmezlik saptandı. Ejeksiyonfraksiyonları %16-74 arasında değişiyordu. Operatif teknikler Takeuchi prosedürü (üç hasta), direkt implantasyon (dört hasta) ve sol iç torasik arterden sol ana koroner arter bypass (bir hasta) idi. Postoperatif dönemde mekanik kardiyak destek ihtiyacı olmadı. Mortalite gerçekleşmedi.
SONUÇ: Sol koroner arterin pulmoner arterden anormal orijini (ALCAPA), tedavi edilmediği takdirde yüksek mortalite ile sonuçlanan nadir bir konjenital kalp lezyonudur. Koroner arterin pulmoner arterden köken aldığı ALCAPA veya ARCAPA tanısının konulması önemlidir. Cerrahi tedavi seçenekleri, anormal koroner ostiumların yeniden implantasyonunu, ekstrakardiyak bypass kullanımını veya Takeuchi prosedürünü içerir. Takeuchi prosedürü, aortopulmoner bir pencerenin ve aortu anormal sol koroner arterin ağzına yönlendiren bir intrapulmoner tünelin oluşturulmasını içerir. Hastalar konjestif kalp yetmezliği ve ölümcül komplikasyonlar oluşmadan tedavi edilmelidir. Bazı hastalar artan sayıda kollateraller ile ile erişkin yasa ulaşsa da semptom durumuna bakılmaksızın tanı konulan tüm hastalara cerrahi düzeltme planlanmalıdır.

Anahtar Kelimeler: ALCAPA, ARCAPA,KORONER PATOLOJİ

ANGİYO GÖRÜNTÜSÜ

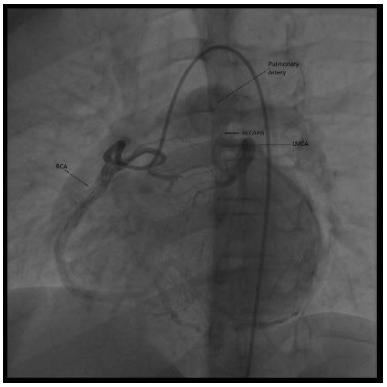

KORONER BT ANGİYO GÖRÜNTÜSÜ

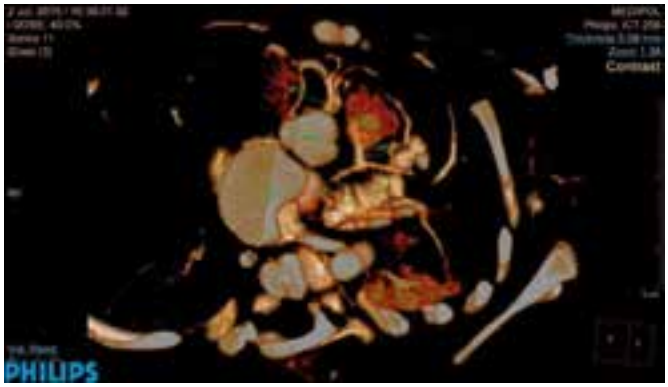

OPERASYON GÖRÜNTÜSÜ

EP-212

Jaten sonrası mekanik ventilatörden ayrılamayan hastalarda aorta pulmoner kollateraller ihmal mi ediliyor?

Emine Hekim Yılmaz[1], Murat Çiçek[2], Rukiye İrem Yekeler[1], Ahmet Çelebi[1]
[1]Sağlık Bilimleri Üniversitesi Dr. Siyami Ersek Göğüs Kalp ve Damar Cerrahisi Eğitim Ve Araştırma Hastanesi Çocuk Kardiyoloji Bilim Dalı
[2]Sağlık Bilimleri Üniversitesi Dr. Siyami Ersek Göğüs Kalp ve Damar Cerrahisi Eğitim Ve Araştırma Hastanesi Çocuk Kalp Damar Cerrahisi Bilim Dalı

GİRİŞ VE AMAÇ: Büyük Arter Transpozisyonu (BAT) sıklıkla yenidoğan döneminde presente olan siyanotik bir konjenital kalp hastalığıdır. Geç saptanan ve uzun süre hipoksemiye maruz kalan hastalarda aorta pulmoner kollateral arter (APCA) gelişimi ve buna bağlı akciğer hiperperfüzyonu bildirilmişken son dönemlerde ve genellikle vaka sunumları şeklinde Jaten operasyonu sonrası mekanik ventilatörden ayrılmakta zorlanan hastalarda APCA'lara bağlı akciğer hiperperfüzyonu bildirilmektedir. Biz bu sunumda merkezimizde saptadığımız hastaları çoklu vaka bildirimi şeklinde sunmak ve Jaten sonrası APCA'ların önemine dikkat çekmek istedik.
Yöntem: Kliniğimizde Eylül 2019-Ocak 2022 tarihleri arasında BAT tanısıyla opere edilen hastaların kayıtları retrospektif olarak incelenerek mekanik ventilatörden ayrılamadığı için, plevral drenajları devam ettiği veya akciğer hiperperfüzyonu bulguları olduğu için kateter anjiografi yapılan hastalar saptandı.
Bulgular: Kliniğimizde Eylül 2019-Ocak 2022 tarihleri arasında BAT tanısıyla 77 hastaya Jaten operasyonu yapıldı. Bu hastalar arasında mekanik ventilatörden ayrılamayan 5 hastada akciğer hiperperfüzyonuna sebep olan APCA'lar saptandı ve transkateter APCA kapatma işlemi uygulandı. Hastaların doğum ağırlıkları 2800–3300 gr arasında değişmekteydi. BAT tanısına ilave olarak 2 hastada VSD, bir hastada koroner anomali, bir hastada dekstrokardi ve situs inversus totalis mevcuttu. Beş hastanın üçü yoğun bakım ünitesine kabul edildiğinde oksijen satürasyonu %70'in altında olduğundan iki tanesine acil septostomi işlemi yapılmıştı, otuz günlük olan diğer hastaya da acil Jaten operasyonu yapılmıştı. Ameliyat zamanlaması 2-30 gün arasında değişmekteydi. Hastaların tamamı ameliyattan sternum açık olarak çıkmıştı. Otuz günlükken opere edilen hastaya ECMO desteği gerekmişti. Hastaların tamamını mekanik ventilatörden ayırma girişimleri başarısız olmuştu, dört hastanın plevral drenajları devam etmekteydi ve bunlardan birinde daha sonra hemoptizi de gelişmişti, bir hastanınsa TTE'de sol kalp boşluklarında genişleme saptanmıştı. Uzamış mekanik ventilasyon gereksinimi nedenleri değerlendirilirken bir hastada diyafram paralizisi saptandı ve plikasyon yapıldı, bir hastaya da ilave VSD nedeniyle pulmoner artere band yapıldı ancak hastalar yine de ventilatörden ayrılamadı. Dört hastada şilotoraks gelişti ve bir hastada medikal tedaviye rağmen tekrarlayan şilotoraks nedeniyle cerrahi müdahele gerekti. Bir hastaya 4 ayrı APCA kapatma girişimi uygulandığından 5 hastaya toplamda 8 kateter anjiografi işlemi postoperatif 6-112. günler arasında yapıldı. Bir hastada üç diğerlerinde birer APCA olacak şekilde toplamda 7 adet APCA transkateter olarak kapatıldı. Girişim yapılan hastalar arasında işlem sırasında ve sonrasında ölen olmadı, işleme bağlı bir komplikasyon görülmedi. Üç hasta herhangi bir sekel olmaksızın taburcu edilirken, trakeostomili olan ve weaning süreci uzayan bir hasta ve henüz girişim yapılan bir diğer hasta halen yoğun bakımda yatmaktadır. Taburcu edilen hastaların yoğun bakım kalış süreleri 30-98 gün, hastane kalış süreleri ise 31-119 gün arasında değişmektedir.
Sonuç: BAT nedeniyle başarılı cerrahi tamir yapılmasına rağmen APCA'lar varlıklarını sürdürerek hatta progrese olarak hemodinamik olarak anlamlı sol sağ şanta ve akciğer hiperperfüzyonuna neden olabilir. Mekanik ventilatörden ayrılamama yanında bu hastaların uzayan ve yüksek debili plevral efüzyonlar ile, kalp yetersizliği bulguları ile veya hemoptizi ile karşımıza çıkabileceklerini, postoperatif seyrin komplike olup yoğun bakım ve hastane kalış sürelerinin uzayabileceğini gördük. Preoperatif dönemdeki hipoksinin yanısıra ameliyattan sternum açık çıkan hastaların göğüs duvarının maruz kaldığı stres ve şilöz efüzyonlar ile uyarılan plevral inflamasyon, uzayan ventilatör desteği bu kollateral damarların gelişimine katkıda bulunuyor olabilir. Ekokardiografik değerlendirmenin sensitivitesi düşük olduğundan erken tanı koymak ve tedavi etmek için kardiyak kateterizasyon gecikmeden yapılmalıdır.

Anahtar Kelimeler: Jaten, Aorta pulmoner kollateral arter, Postoperatif

Resim 1

5 mm AVP4 ile kapatılan RIMA

Resim 2

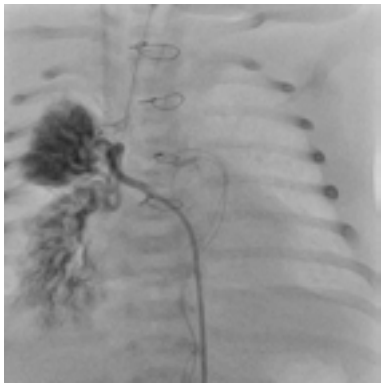

3x4 mm ADO II ile kapatılan MAPCA

Resim 3

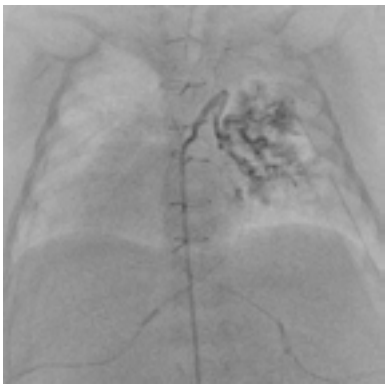

5 mm AVP4 ile kapatılan MAPCA

Resim 4

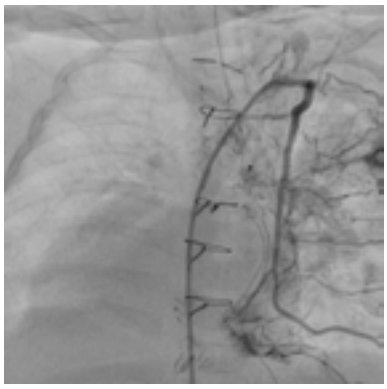

4 mm AVP4 ile kapatılan LIMA

Resim 5

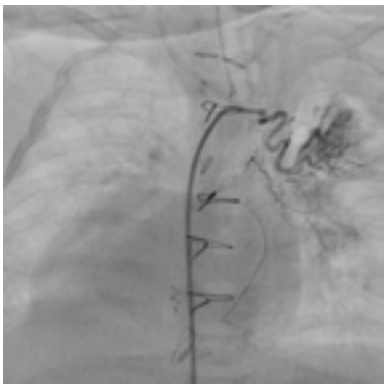

2mmx4cm mikrocoil ile kapatılan MAPCA

EP-213

Konjenital Kalp Cerrahisi Geçiren Anormal Lateraliteli Hastalarda Sonuçların Analizi

Serdar Başgöze[1], Bahar Temur[1], Osman Guvenc[2], Selim Aydın[1], Füsun Güzelmeriç[3], Mehmet Akif Önalan[1], Ersin Erek[1]
[1]Acibadem Üniversitesi, Kalp ve Damar Cerrahisi Ana Bilim Dalı, İstanbul
[2]Acibadem Üniversitesi, Çocuk Kardiyolojisi Ana Bilim Dalı, İstanbul
[3]Acibadem Üniversitesi, Anesteziyoloji ve Reanimasyon Ana Bilim Dalı, İstanbul

Giriş ve Amaç: Lateralite anomalileri neredeyse her zaman ciddi kardiyak anomalilerle ilişkilidir. 4 tip lateralite anomalisinin demografik özellikleri, prosedürlerin tipi, ilişkili anomaliler, erken ve orta dönem prognozları analiz edildi.
Yöntem: Temmuz 2014 ile Temmuz 2020 arasında lateralite anomalisi olan toplam 64 hasta kaydedildi. Hastaları situs solitus dekstrokardi (SSD) (n=12;18.7%); situs inversus (Sİ) (n=16; %25); sağ atriyal izomerizm (RAİ) (n=29; %45,3) ve sol atriyal izomerizm (LAİ) (n=7; %10,9). Total Anormal Pulmoner Venöz Dönüş (TAPVD) sadece RAI grubunda (%31) mevcuttu. Mitral veya triküspit atrezi insidansı SSD grubunda daha yüksekti (%25). Tüm hastalar ortalama 19,06±17,6 (0,1-72) ay takip edildi.
Bulgular: Erken postoperatif mortalite, 107 işlemde (%15.8) 17 hastada görüldü. On iki hasta yenidoğan dönemindeydi. İzole duktal stentlemeden sonra 10 hastanın tamamı hayatta kaldı. Ölümlerin 14'ü RAI grubundaydı (%48,3). 3 yıllık sağkalım oranları LAİ'de %85, Sİ'da %78.7, SSD'de %55,8 ve RAİ gruplarında %38 idi. Çok değişkenli Cox regresyon modeline göre, mekanik ventilasyon, böbrek hasarı, RAİ ve neonatal dönemdeki kompleks cerrahi erken mortalite için bağımsız risk faktörleriydi.
Sonuç: Lateralite anomalileri, yaygın olarak univentriküler fizyolojiye sahip en zorlu hastalardan biridir. En yaygın anomali RAİ idi ve RAİ en kötü sonuca ve hayatta kalma oranına sahipti. Duktal stent uygun hastalarda yenidoğan döneminde kabul edilebilir bir ilk müdahaledir. Kompleks prosedürler yenidoğan döneminde yüksek ölüm riski taşıyabilir.

Anahtar Kelimeler: Anormal lateralite, doğuştan kalp hastalığı, dekstrokardi, heterotaksi sendromu, izomerizm

Kaplan–Meier



Kaplan–Meier sağ kalım grafiği

Tablo 1

Table 1: Procedures and mortalities

	SSD (12)	Sİ (16)	RAİ (29)	LAİ (7)	Total	Mortality (N, %)
Ductal stenting	3	1	5	1	10	-
SPS	5	8	19	3	35	7 (20)
Glenn procedure	9	7	12	1	29	1 (3.4)
Pulmonary Banding	2	2	2	-	6	1 (16.7)
Hybrid Intervention	1	1	-	-	2	1 (50)
TAPVC repair + SPS Shunt	-	-	2	-	2	2 (100)
Aortic Arcus repair + TAPVC repair + Pulmonary Banding	-	-	1	-	1	1 (100)
Aortic Arcus repair + SPS Shunt	-	1	-	-	1	1 (100)
TAPVC repair + Glenn Shunt	-	-	4	-	4	-
Kawashima procedure	-	-	-	1	1	-
Fontan completion	-	3	3	2	8	1 (12.5)
Biventricular repair	-	4	-	2	6	-
Glenn take-down RV-PA conduit replacement	-	-	1	-	1	1 (100)
PVO repair	-	-	1	-	1	1 (100)
Total procedure number	20	27	50	10	107	*17 (15.8)*

SPS: Systemic-to-Pulmonary Shunt, PVO: Pulmonary Venous Obstruction, TAPVC: Total Pulmonary Venous Connection

Prosedurler ve mortalite oranlari

Tablo 2

Table 2. Predictors of early mortality by multivariate analysis

	MULTIVARIATE			
Variable	B	SE	HR (%95 GÜ)	P
Preoperative Mechanical ventilation	2.776	.750	16.061 (3.694-69.830)	*<.001*
Kidney injury	4.675	1.539	107.217 (5.246-69.830)	*.002*
Coagulopathy	-.993	1.861	.370 (.010-14.227)	.59
With more than 3 risk factors	.103	1.833	1.108 (.030-40.295)	.95
PVO	1.573	1.112	4.819 (.545-42.592)	.16
Complex Procedure	4.034	1.609	56.463 (2.409-1323.444)	*.012*
RAI	2.632	.826	13.905 (2.754-70.214)	*.001*

HR: Hazard ratio; CI: confidence interval; SE: Standard error; PVO: Pulmonary Venous Obstruction.

Erken mortalite icin regresyon analizi

EP-214

İki Farklı Macroreenteran Halkası Olan İntraatrial Reenterant Taşikardili Bir Hastanın Başarılı Ablasyonu

Şevket Ballı, Erkan Taş, Sultan Benet, Pınar Kanlıoğlu
SBU Dr. Siyami Ersek Göğüs ve Kalp Damar Cerrahisi Eğitim ve Araştırma Hastanesi

GİRİŞ-AMAÇ: Kongenital kalp cerrahisi sonrası gelişen skar ile ilgili atrial taşikardiler ciddi bir komplikasyondur. Bu aritmiler Mustard ve Senning gibi yaygın atrial skar dokusunun oluştuğu operasyonlar sonrası geliştiği gibi atrial insizyonun uygulandığı herhangi bir kardiyak cerrahi sonrasında da gelişebilmektedir. Elektroanatomik haritalama sistemlerinin kullanılması aritminin mekanizmasını anlamamızda ve başarılı ablasyonda oldukça faydalıdır. Biz burada başarılı ablasyon işlemi uyguladığımız 2 farklı makrorenterant halkası olan bir vakamızı sunduk
OLGU: 16 yaşında kız hasta. 3 yaşında geniş atrial septal defekt nedeniyle opere edilmiş. Ameliyattan yaklaşık 10 yıl sonra çarpıntı atakları başlamış. İntraatriyal reenterant taşikardi tanısı konularak medikal tedavi başlanmış. Medikal tedaviye cevap vermeyen hastaya ablasyon planlanmış ve 2 kez intraatriayal reenterant taşikardi (İART) nedeniyle cavotricuspid isthmus ablasyonu uygulanmış. Taşikardi atakları devam ettiği için ablasyon için yatırıldı. Hastanın bazal EKG sinde 2:1 iletili atrial flutter tespit edildi. 24 saatlik Holterinde kalp hızı: 120/dk, kalp hızı değişkenliği yoktu, ara ara 1-2 dakka süren 1:1 ileti izleniyordu. Transözefageal ekokardiyografi ile trombus ekarte edildi. Genel anestezi sonrası femoral venlere sheatler girilerek işleme alındı.İşleme başlarken taşikardi devam ediyordu. Üç boyutlu haritalamayla (Ensite NavX system, Abbott, St Paul, MN, USA) sağ ventrikül apekse ve koroner sinüse diyagnotik kateterler yerleştirildikten sonra taşikardi esnasında HD grid kateteri kullanılarak aktivasyon mapping yapıldı. Aktivasyon mappingde biri sağ atriyum lateral duvarı diğeri cavotricuspid isthmus olmak üzere 2 farklı makroreenterant halkanın olduğu tespit edildi (Figür 1,2 ve video 1,2). Öncelikle kavotricuspid bölgeye hat çekildi, ardından sağ atriyum lateral duvar inferior vena kava arasına hat çekilerek taşikardi sonlandırıldı. Her iki bölgede de bidireksiyonal blok oluşturularak işleme son verildi. Komplikasyon olmadı. İşlem sonrası 3 ay boyunca aspirin devam edildi. Takipteki 18 ay boyunca taşikardi tekrarlamadı.
SONUÇ: Kardiyak cerrahi sonrası gelişen intraatriyal reenterant taşikardiler medikal tedaviye çoğunlukla cevap vermemektedir.Üç boyutlu haritalama ve gelişmiş mapping kateterlerinin kullanılması taşikardi mekanizmasını anlamamızda ve başarılı ablasyonda oldukça önemlidir.

Anahtar Kelimeler: İntraatrial reenterant taşikardi, ablasyon, cerrahi skar

Figur 1



3 boyutlu haritalama ile yapılan aktivasyon mappingde lateral makroreneterant halka oklarla gösterilmiştir

Figure 2

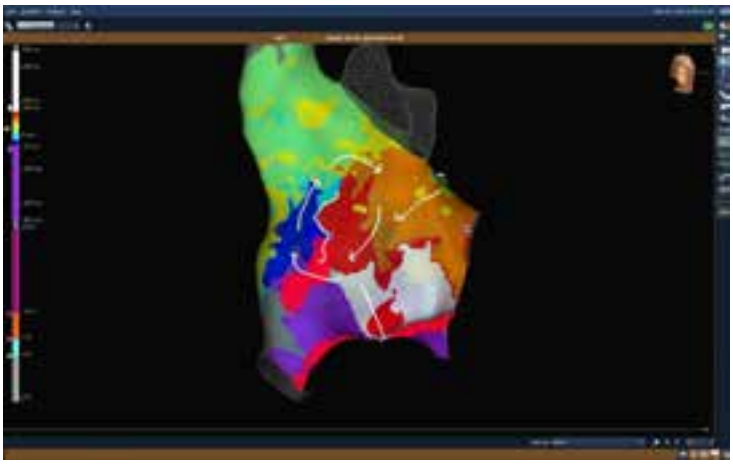

Her iki makroreenterant halka oklarla ve ablasyon hatları kırmızı dairelerle gösterilmiştir

EP-215
Adolesanlarda COVID-19 mRNA aşısı sonrası miyokardit ve perikardit: olgu serisi

Mehmet Baki Beyter, Fırat Ergin, Oğuzhan Ay, Gülçin Kayan Kaşıkçı, Zülal Ülger, Reşit Ertürk Levent
Ege Üniversitesi, Çocuk Sağlığı ve Hastalıkları Ana Bilim Dalı, Çocuk Kardiyolojisi Bilim Dalı, İzmir

Giriş ve Amaç: Ülkemizde SARSCoV-2 enfeksiyonunu önlemeye yönelik BNT162b2 (Pfizer-BioNTech) mRNA aşısı 18 Ağustos 2021'de 15 yaş üstü tüm çocuklar ve 12 yaş üstü kronik hastalığı olan çocuklara uygulanmaya başlandı. 5 Eylül 2021'den itibaren de 12 yaş ve üstündeki tüm çocuklara aşı hakkı tanımlandı. Yapılan çalışmalar aşının ciddi yan etkileri olmadığını gösterse de aşı sonrası miyokardit ve perikardit vakaları bildirilmiştir. Kliniğimize COVID-19 mRNA aşısı uygulandıktan sonra benzer yakınmalar ile başvuran, miyokardit ve perikardit tanısı alan 7 olgu tanı, tedavi ve prognoz açısından değerlendirilmiştir.
Olgular: Kliniğimizde 12-17 yaş aralığında, Pfizer-BioNTech mRNA aşısı ile ilişkilendirilen 1 miyoperikardit ve 6 perikardit vakası izlendi. Olguların 4'ü kız (%57,1), 3'ü erkek (%42,9) idi. Altı hastada (%85,7) görülen göğüs ağrısı en sık başvuru yakınmasıydı. Ateş, nefes darlığı ve çarpıntı hissi diğer hastaneye başvuru nedenleriydi. Aşı uygulaması ile hastaların yakınmalarının başlangıcı arasında geçen süre 1 ile 35 gün arasında değişmekte olup ortanca değer 2 gündü. Olguların yakınmaları 1 ile 20 gün arasında devam etmişti ve yakınma sürelerinin ortanca değeri 3 gündü. Tetkiklerinde Troponin T yüksekliği, ekokardiyografide perikardiyal efüzyon ve perikartta ekojenite artışı saptanan 1 hasta miyoperikardit tanısı aldı. Perikardit tanısı ile izlenen 6 hastanın tamamında perikartta ekojenite artışı ve 4'ünde perikardiyal efüzyon saptandı. Miyoperikardit tanısı ile izlenen hastaya metilprednizolon ve non steroidal antiinflamatuar ilaç (NSAİİ) tedavileri uygulandı. Perikardit tanısı ile izlenen, 20 mm perikardiyal efüzyon saptanan 1 hastaya perikardiyosentez yapıldı, diüretik ve NSAİİ tedavileri uygulandı. Perikardit tanılı 5 hasta NSAİİ ile takip edildi. Göğüs ağrısı, çarpıntı hissi nedeniyle başvuran bir hastada supraventriküler taşikardi saptandı, diğer hastaların elektrokardiyografilerinde aritmi izlenmedi. Beş hasta (%71,4) hastaneye yatırılarak, 2 hasta (%28,6) ayaktan poliklinik kontrolleri ile takip edildi. Hastaneye yatış sürelerinin ortanca değeri 4 gün (1-18 gün) idi. Perikardit tanısı ile izlenen bir hastanın takibinde perikardiyal efüzyonun tekrarladığı görüldü ve metilprednizolon tedavisi uygulandı. Diğer hastaların tedavileri sorunsuz tamamlandı ve poliklinik izlemlerinde ek sorun ile karşılaşılmadı.
Sonuç: Miyokardit ve perikardit COVID-19 mRNA aşıları sonrasında nadir görülen komplikasyonlardır. Bu olgu serisi BNT162b2 (Pfizer-BioNTech) mRNA aşıları sonrasında göğüs ağrısı yakınması ile başvuran adolesanlarda miyokardit ve perikardit ayırıcı tanılarına dikkat çekmek amacıyla sunulmuştur.

Anahtar Kelimeler: covid-19, aşı, mrna, miyokardit, perikardit

OLGULAR

Yaş (Yıl)	17	13	17	13	15	12	14
Cinsiyet	Erkek	Kız	Kız	Erkek	Kız	Erkek	Kız
Yakınma	Ateş, göğüs ağrısı	Göğüs ağrısı	Nefes Darlığı	Göğüs ağrısı	Göğüs ağrısı, çarpıntı hissi	Göğüs ağrısı	Göğüs ağrısı
Yakınma Süresi	3 gün	1 gün	5 gün	2 gün	1 gün	7 gün	20 gün
Aşı Sonrası Süre	1 gün	1 gün	5 hafta	2 gün	1 hafta	2 gün	5 gün
Miyokart Tutulumu	Var	Yok	Yok	Yok	Yok	Yok	Yok
Perikart Tutulumu	Var	Var	Var	Var	Var	Var	Var
EKG	Normal	Normal	Düşük QRS voltajı	Normal	SVT	ST elevasyonu	Normal
EKO Bulgusu	Perikardiyal efüzyon (3mm), perikartta ekojenite artışı	Perikardiyal efüzyon (minimal), perikartta ekojenite artışı	Perikardiyal efüzyon (20mm), perikartta ekojenite artışı	Perikardiyal efüzyon (5mm), perikartta ekojenite artışı	Perikartta ekojenite artışı	Perikardiyal efüzyon (2mm), perikartta ekojenite artışı	Perikartta ekojenite artışı
Troponin T (ng/L)	673	<13	<13	<13	78	<13	<13
Tedavi	Metilprednizolon, ibuprofen	İbuprofen	Perikardiyosentez, diüretik, ibuprofen	İbuprofen	İbuprofen	İbuprofen	İbuprofen
Yatış Süresi	8 gün	2 gün	18 gün	4 gün	1 gün	-	-

EP-216

Sağ Atriyumun Jukstapozisyonu Olan Sol Ventrikül Hipoplazisi, Arkus Aorta Hipoplazisi Ve Aort Koarktasyonlu Bir Olgu

Sema Ateş, Mehmet Emre Arı, Utku Arman Örün
Sağlık Bilimleri Üniversitesi Ankara Dr Sami Ulus Kadın Doğum Çocuk Sağlığı ve Hastalıkları Eğitim ve Araştırma Hastanesi, Pediatrik Kardiyoloji Ana Bilim Dalı, Ankara

GİRİŞ: Sağ ve sol atriyum jukstapozisyonu, her iki atriyal apendiksin büyük arterlerin sağında veya solunda yer almasına verilen isimdir. Birçok komplike kardiyak patoloji bu tabloya eşlik etmektedir. Atriyal uzantıların yan yana gelmesi pozisyonel olarak sınıflandırılmış olup sıklıkla sol tarafta gerçekleşmektedir. Morfolojik olarak sağ atriyal apendiksin jukstapozisyonu, situs solitusta sol tarafta iken, daha nadir olarak görülen situs inversusta sağ tarafta yer alır.
OLGU: İki günlük kız hasta dış merkezden solunum sıkıntısı ve dinlemekle üfürüm duyulması nedeniyle hastanemize sevk edilmişti. Fizik muayenesinde genel durumu orta, mezokardiyak odakta 2/6 pansistolik üfürümü olup subkostal ve interkostal çekilmeleri mevcuttu. Yapılan ekokardiyografik incelemede sol ventrikül hipoplazisi, sağ atriyumun jukstapozisyonu, atrial septal defekt, restriktif ventriküler septal defekt, aort koarktasyonu, arkus ve isthmus hipoplazisi, duktus açıklığı ve pulmoner hipertansiyon tanıları konuldu. Hastaya prostoglandin E1 0.05 mcg/kg/dk intravenöz infüzyon tedavisi başlandı. Yapılan tanısal kalp kateterizasyonunda aortanın solda arkada, inferior vena cavanın sağda yer alıp sola doğru seyrettiği ve sağ atriyum ile bağlantılı olduğu, yapının sol atriyum ile sağ atriyum jukstapozisyonu şeklinde ilişkili olduğu görüldü. Sağ ventrikülden geniş yapıda pulmoner arterin çıktığı, sol ventikülün ve arkus aorta ve isthmusun hipoplazik olduğu, klasik lokalizasyonda koarktasyon bulunduğu belirlendi. Pediatrik kardiyoloji- kalp damar cerrahisi konseyinde hasta için inoperatif kararı alındı. Hasta postnatal 24. gününde sepsis ve kalp yetersizliği nedeniyle kaybedildi.
TARTIŞMA VE SONUÇ: Sağ atriyumun jukstapozisyonu, sağ atriyal apendiksin büyük arterlerin solunda yer almasıdır. Nadir görülmesine rağmen eşlik eden komplike kardiyak patolojilerinin olması nedeniyle tanınması önemlidir. Sağ atriyum jukstapozisyonu vakalarında klinik bulgular, diskordan veya konkordan atriyo-ventriküler ve ventrikülo-arteriyel bağlantıya ve eşlik eden kardiyak defektlere göre (ventriküler septal defekt, sol ventrikül hipoplazisi, aort koarktasyonu, sağ ventrikül hipoplazisi, "criss cross" kalp, mitral atrezi, pulmoner atrezi) ortaya çıkar. Farklı konneksiyon anomalilerinde benzer klinik bulgular görülebileceği için tanı koymada ve tedavide tanısal ve girişimsel kardiyak kateterizasyon ihtiyacı olabilir. Atriyumların jukstapozisyonunun tanınması özelikle kardiyak operasyonlarda özellikle kalp-akciğer pompasına girecek hastalarda, kalp damar cerrahının uyarılması açısından önemlidir.

Anahtar Kelimeler: atriyumun jukstapozisyonu, aort koarktasyonu, solunum sıkıntısı

Şekil 1

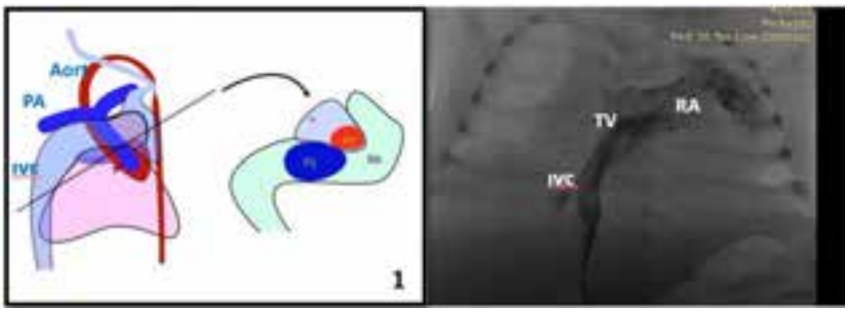

Hastanın sağ atrium jukstapozisyonunu gösteren kateter anjiogram görüntüsü (1) ve şematize edilmiş çizimi(2) İVC: İnferior Vena Cava, PA: Pulmoner arter, TV: Triküspit Kapak, MV: Mitral kapak, LA: Sol atrium, RA: Sağ atrium

EP-217
mRNA Covid 19 Aşısı Sonrası Myokardit Olgularının Değerlendirilmesi

Recep Şiyar Balık[1], Serap Tekin Nas[2], Erkut Öztürk[2], İbrahim Cansaran Tanıdır[2], Sezen Ugan Atik[1], Alper Güzeltaş[1]
[1]Sağlık Bilimleri Üniversitesi, Mehmet Akif Ersoy Göğüs Kalp ve Damar Cerrahisi Eğitim Araştırma Hastanesi, Çocuk Kardiyoloji Kliniği, İstanbul
[2]Sağlık Bilimleri Üniversitesi Başakşehir Çam ve Sakura Şehir Hastanesi, Çocuk Kardiyolojisi Bilim Dalı, İstanbul

GİRİŞ-AMAÇ: Koronavirüs hastalığı (COVID-19) ilk olarak 2019 yılının sonlarına doğru etiyolojisi bilinmeyen pnömoni olguları olarak tanımlandı. Salgının ilk dönemlerinde 18 yaş altı insanlarda hastane yatışlarının nadir olduğu, son derece hafif enfeksiyon bulguları ile atlatabileceği belirtilen enfeksiyon günümüzde erişkin hasta grubunun aşılanması ve bulaşma sonrası MIS-C olgularının tanımlanması ile çocuk ve gençlerde önemli bir morbidite ve bazen mortalite nedeni olarak karşımıza çıkmaktadır. COVID-19 aşıları ile ilgili klinik araştırmalar ve son verilere göre 12 yaş üzeri çocukların aşılanmasının virüsün yayılımını, ağır hastalık gelişme riskini ve MİS-C gibi postenfeksiyöz durumlarını azaltacağı düşünülmektedir.Ancak çocuklarda aşının ağrı, halsizlik, baş ağrısı, döküntü, kas ağrısı, eklem ağrısı, ateş, myokardit gibi yan etkilerinin varlığı nedeniyle aşılanma oranında istenilen düzeye ulaşılamamıştır. Bu yan etkilerden aileler için en önemli endişe kaynağı myokarditttir. Her ne kadar literatürde olgu sunumu şeklinde bildirilmiş olsa da aşılama sonrası miyokarditin nedeni hala belirlenememiştir. Bu çalışmada Covid 19 Aşısı sonrası myokardit olgularının değerlendirilmesi hedeflenmiştir.
YÖNTEM: 1 Ağustos 2021 – 31 Aralık 2021 tarihleri arasında Pfizer-BioNTech aşısı uygulanmış ve farklı iki merkeze başvurarak myokardit tanısı almış 10 olgu median yaş 14 (12-17 yaş 9 erkek 1 kız) çalışmaya alınmıştır. Olgular semptom, klinik özellikler ve tanısal testler açısından değerlendirilmiştir.
BULGULAR: Dokuz olgu ikinci biontech dozundan sonraki 3 gün içinde ve bir olgu üçüncü biontech dozundan 22 gün sonra göğüs ağrısı gelişmesi nedeniyle acil servise başvurmuştur. 5'inde ek olarak ateş şikayeti mevcuttu. Tüm olgularda PCR negatif olarak saptanmıştı. Troponin olguların tümünde yüksek saptandı (Median 337 (Range 20-693) idi. EKG'de 3 olguda st değişikliği, 2 olguda V6 da t negatifliği); Ekokardiyografide (8 normal, 1 ef %50, 1 olguda hafif mitral yetersizliği) saptandı. MISC saptanmadı. 5 olguya MR çekildi; 4'ünde subepikardiyal kontrastlanma saptanmış olup 1'inde ise kontrastlanma saptanmadı. Dokuzuna nonsteroid antiinflamatuvar ajan ve 2'sine ek olarak IVIG 2 gr/kg dozunda uygulandı. Median 3 günde (2-8 gün) Troponin düzeyleri normale geldi. Tüm hastalarda semptomlar ilk 5 günde geriledi. Yedinci gün yapılan kontrol ekokardiyografilerin tüm olgularda normal olduğu görüldü.
SONUÇ: mRNA COVID-19 aşısı ile miyokardit arasındaki ilişkiyi doğrulamak için daha fazla araştırmaya ihtiyaç duyulmaktadır. COVID-19 enfeksiyonunun ise COVID-19 aşısına kıyasla kardiyak tutulum riskinin önemli ölçüde yüksek olduğu bildirilmektedir. Aşı sonrası myokardit görülmüş olsa bile hiçbirinde mortalite görülmemiştir. Toplum ve bireye yararlı etkilerinin göz önünde bulundurulmasında yarar vardır.

Anahtar Kelimeler: Covid-19, mRNA aşısı, miyokardit, çocuk

Tablo 1. Olgulardan Elde Edilen Verilerin Özeti

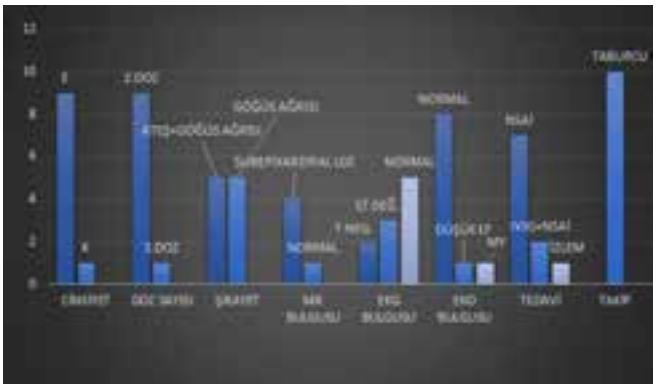

EP-218
Fetal Dönemde Tanı Alan Nadir Görülen Hemitrunkus Anomalisi

Şule Arıcı[1], Münip Akalın[2], Koray Gök[2], Raziye Kıcık Çalışkan[2], Esra Eşim Büyükbayrak[2], Berna Şaylan Çevik[1]
[1]Marmara Üniversitesi, Çocuk Kardiyoloji Bilim Dalı, İstanbul
[2]Marmara Üniversitesi, Perinatoloji Bilim Dalı, İstanbul

Pulmoner arterin bir dalının anormal olarak aortadan çıkıyor olması "Hemitrunkus" olarak adlandırılmaktadır. Nadir görülen bu kardiyak anomalinin, fetal dönemde tanı alması da bir o kadar nadir ve güçtür. 22 Gestasyon haftasında gebe Perinatoloji kliniğine ayrıntılı ultrasonografi amacı ile yönlendirildi. Şüpheli ark görünümü olması üzerine fetal ekokardiyografisi talep edilen gebenin yapılan değerlendirmesinde Pulmoner arterin sağ ventrikülden olağan şekilde çıktığı, hipoplazik olmadığı, pulmoner arterin bir dalının trakeanın sağından seyrederek aortik ark ile birleştiği izlendi. Hastada ASD, VSD, TOF gibi daha başka bir konjenital kalp hastalığı izlenmedi. Hastanın tarama testinde trisomi 21 riski 1/7088 idi.
Gebeye, genetik danışma, karyotip analizi, kromozomal array ve CATCH-22 açısından değerlendirme planlandı. Bu Vaka, fetal ekokardiyografi ile tanı alan vaka sayısının literatürde nadir olması nedeni ile sunulmuştur.

Anahtar Kelimeler: fetal ekokardiyografi, hemitrunkus, anormal pulmoner arter

Aortadan köken alan sol pulmoner arter

EP-219

Sol Subklavyen Artere Yakın Aort Koarktasyonu Olan Hastalara Stent İmplantasyonunda Farklı Teknikler

Murat Sürücü, İlker Kemal Yücel, İbrahim Halil Demir, Mustafa Orhan Bulut, Emine Hekim Yılmaz, Ahmet Çelebi
Sağlık Bilimleri Üniversitesi, Dr. Siyami Ersek Göğüs Kalp ve Damar Cerrahisi Eğitim ve Araştırma Hastanesi, Çocuk Kardiyolojisi Bilim Dalı, İstanbul

GİRİŞ: Aort koarktasyonunun tedavisinde stent implantasyonu uygun yaş ve kilodaki hastalarda ilk tedavi seçeneğidir. Ancak arkus aortadan orjin alan baş-boyun damarlarının özellikle de sol subklavyen arterin koarktasyon bölgesine çok yakın olması veya bu bölgeden çıkması stent implantasyonu işleminde komplikasyon gelişme riskini artırmaktadır. Bu nedenle bu hasta gurubunda hibrit tedaviler veya cerrahi koarktasyon tamiri uygulanmaktadır.
AMAÇ: Sol subklavyen arterin lezyon bölgesi içerisinde veya çok yakınında olduğu aort koarktasyonu hastalarında stent implantasyonu sırasında subklavyen arter perfüzyonunun korunması için uygulanan girişimsel tedavi stratejileri ve sonuçlarını sunmayı amaçladık.
YÖNTEM: Ocak 2009- Aralık 2021 tarihleri arasında aort koarktasyonu tanısı ile stent implantasyonu uygulanan 281 hastanın tüm verileri retrospektif olarak tarandı ve sol subklavyen arterin koarktasyon bölgesi ile ilişkili olduğu 31 hasta çalışmaya alındı. Subklavyen arter çıkışı ile koarktasyon bölgesinin ilişkisine göre stent implantasyonu sırasında üç farklı yöntem uygulandı. Uygulanan yönteme göre hastalar üç gruba ayrıldı. Grup 1; Bare stent ile subklavyen arter tamamen hapsedildikten sonra stent strutları arasından geçilerek balon dilatasyon uygulananlar. Grup 2; Stent proksimal kısmı subklavyen arter çıkışının < %50 sine uzanan ve proksimal kısmı subklavyen artere doğru flare edilenler. Grup 3. Subklaven arter çıkışı açık kalacak şekilde çok kısa stent kulanılanlar. Ayrıca subklavyen arterin koarktasyon bölgesi içerisinden çıktığı ve çıkışında darlık olan hastalarda stent implantasyonu öncesinde subklavyen artere balon anjiyoplasti işlemi uygulandı. Hasta dosyaları taranarak demografik özellikleri, işlem öncesi ve sonrası ekokardiyografi, anjiyokardiyografi bulguları, erken dönem ve kısa dönem izlem sonuçları, yeniden girişim gereksinimi, komplikasyonlar değerlendirildi.
BULGULAR: 31 hastaya toplam 35 balon expandable stent implante edildi. Median yaş 12.1 ± 9.2 yıl (5 – 45 yıl) ve median vücut ağırlığı 43.5± 21.2 kg (16 – 90 kg). 21 hasta nativ koarktasyon iken, 5 hastaya cerrahi, 5 hastaya balon anjiyoplasti sonrası rekoarktasyon gelişmesi nedeni ile stent implante edildi.31 bare stent (Andrastent XL 18; Andrastent XXL 5; Cheatham-Platinum stent 6, OptımusCoCRXL 1; OptımusCoCR XXL 1), 4 covered Cheatham-Platinum stent kullanıldı. Bare stent kullanılan 13 hastada stent hücreleri arasından geçilerek subklavyen artere balon anjiyoplasti işlemi uygulandı (Grup 1). Stentin subklavyen arter çıkışına uzandığı 9 hastada stent proksimali balon ile subklavyen artere doğru flare edildi (Grup 2). 9 hastada landing zonu kısa olan stentler (3 hastada 16 mm, 2 hastada 21 mm ve 1 hastada 17 mm çıplak, 3 hastada 16 mm kaplı) kullanılarak subklavyen arter çıkışının açıklığı sağlandı (Grup 3). 6 hastada stent implantasyonu öncesinde subklavyen artere balon anjiyoplasti işlemi uygulandı. Tüm olgular göz önüne alındığında işlem sonrasında öncesine göre ortalama invaziv ve ekokardiyografik gradiyentte anlamlı bir azalma ($p<0.001$ ve $p<0.001$), lezyon çapında anlamlı artış ($p<0.001$) bulundu. İzlem süresi median 24 ay (1 –216 ay). İzlemde rekoarktasyon gelişen 5 hastaya ikinci stent implante edilirken, 1 hastaya ise balon anjiyoplasti işlemi uygulandı. Hiçbir hastada sol subklavyen arter perfüzyon bozukluğuna bağlı semptom yada komplikasyon görülmedi.
SONUÇ: Sol subklavyen arterin koarktasyon bölgesi içerisinde ve çok yakınında yer aldığı olgularda farklı teknikler kullanılarak sol subklavyen arter perfüzyonunu bozmadan güvenle ve etkin şekilde stent implantasyonu işlemi mümkündür.

Anahtar Kelimeler: Aort koarktasyonu, Stent, Subklavyen Arter

Figure 1

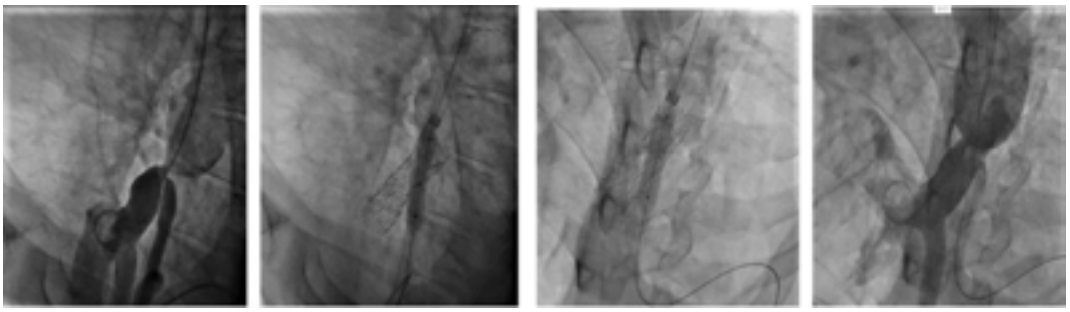

Bare stent ile subklavyen arter tamamen hapsedildikten sonra stent strutlari arasindan geçilerek balon dilatasyon uygulananmasi

Figure 2

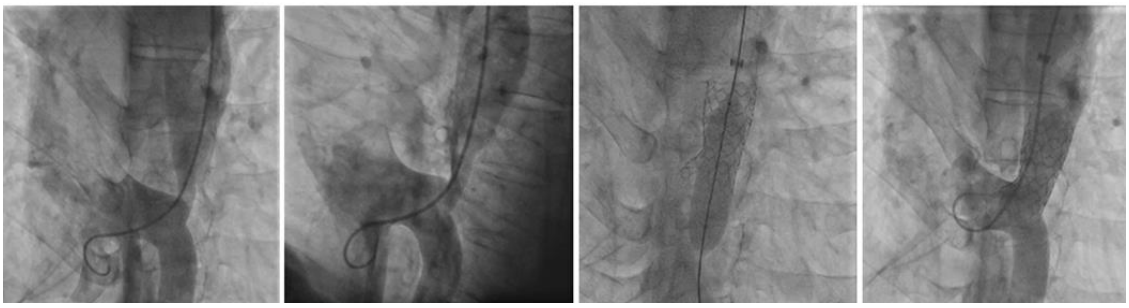

Stent proksimal kısmı subklavyen arter çıkışının %50 sine uzanması nedeniyle subklavyen artere doğru flare edilmesi

Figure 3

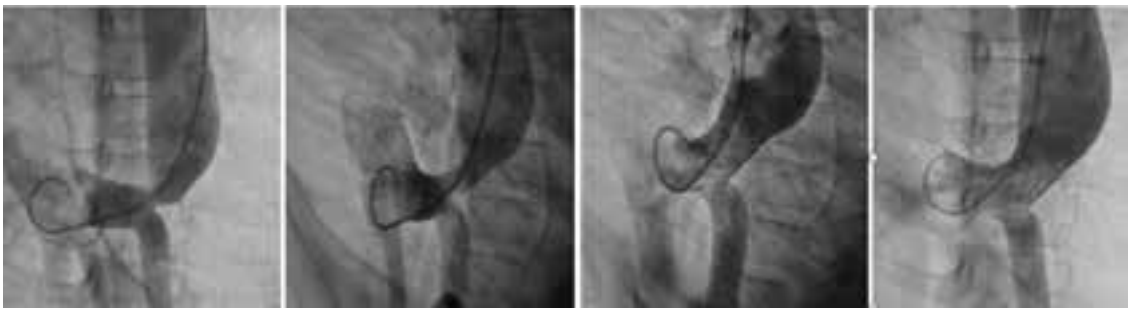

Subklaven arter çıkışı açık kalacak şekilde kısa stent kullanılması

EP-220
Sinüs Taşikardisi İle Prezente Olan Fetal Miyokarditli Bir Olgu

Sema Ateş[1], Mehmet Emre Arı[1], Zehra Vural Yılmaz[2], Pınar Tokdemir Çalış[2]
[1]Sağlık Bilimleri Üniversitesi Dr. Sami Ulus Kadın Doğum Çocuk Sağlığı ve Hastalıkları Eğitim ve Araştırma Hastanesi, Pediatrik Kardiyoloji Ana Bilim Dalı, Ankara
[2]Sağlık Bilimleri Üniversitesi Dr. Sami Ulus Kadın Doğum Çocuk Sağlığı ve Hastalıkları Eğitim ve Araştırma Hastanesi, Kadın Hastalıkları ve Doğum Ana Bilim Dalı, Perinatoloji Kliniği, Ankara

Giriş ve Amaç: Antenatal fetal taşikardi, geçici kendiliğinden düzelebilen bir klinik olabileceği gibi, aksesuar yollardan kaynaklanan aritmilerin neden olduğu ciddi bir tablo ile de prezente olabilir. Maternal ateş, maternal anemi, maternal idrar yolu enfeksiyonu ve maternal tiroid fonksiyon bozukluğu en sık fetal taşikardi nedenlerini oluşturmakla beraber, fetal fokal atriyal taşikardi ve fetal miyokardit de akılda tutulmalıdır. Bu olguda gebelikte sinüs taşikardisi olan, fetal miyokardit geçirdiği düşünülen bir olgu sunulmuştur.
Olgu: Yirmi beş yaşında 33 haftalık gebe, perinatoloji kliniği tarafından non-stres testinde (NST) kalp tepe atımının 200-210/dk olması nedeniyle çocuk kardiyoloji bölümüne danışıldı. Gebenin fetal ekokardiyografisinde anatomik bir patoloji saptanmadı. Kalp tepe atımı ekokardiyografi süresince 180-200/dk arasında seyretti. Hastanın M-mod (sol ventrikül-sağ atriyum) ve PW Doppler (sol ventrikül girim ve çıkımı) değerlendirmelerinde her atriyal vuruyu ventriküler vurunun takip ettiği görüldü. Kalp yetersizliği düşündürecek kapak yetmezliği, perikardiyal effüzyon görülmedi. Kardiyotorasik alan ve çevre oranları normal ölçüldü. Sol ventrikül ejeksiyon fraksiyonu %73, miyokard performans indeksi 0.33 idi. Hastada öncelikle sinüs taşikardisi düşünüldü ve olası sekonder sinüs taşikardi nedenleri ekarte edildi. Gebenin ateşi veya diğer enfeksiyon belirtileri yoktu. Alkol, sigara, aşırı çay, kahve veya bitki çayı tüketimi olmadığı öğrenildi. Laboratuvar değerlerinde; hemoglobini: 12.6 g/dL, hematokrit %36, tiroid fonksiyon testlerinden TSH 3.3 µIU/mL, FT4: 1 ng/dL olup normal sınırlarda idi. Hastanın biyokimyasal markerları ve elektrolitleri normal düzeyde saptandı. Bakılan Covid-19 reverse transkriptaz PCR testi negatif sonuçlandı. Hasta, perinatoloji kliniği ile birlikte haftalık yakın takip edildi. Taşikardi dönemlerinde yatırılarak takip edilen hastanın fetal taşikardilerin aralıklı olduğu, kalp hızının 140-150/dk'lara düştüğü dönemler olduğu görüldü. Hastanın her fetal ekokardiyografik değerlendirilmesinde atriyal ve ventriküler ilişkinin normal olduğu görüldü. Hastada nedenini tespit edemediğimiz sinüs taşikardisi, fokal atriyal taşikardi veya fetal miyokardit olabileceği düşünüldü. Hastanın postnatal fizik muayenesi normal olup yapılan ekokardiyografide patent foramen ovale, septal hipertrofi (septum 7.8mm z skor 2.9), minimal mitral yetmezlik saptanmış olup sol ventrikül ejeksiyon fraksiyonu % 69 olarak ölçüldü. Elektrokardiyografide patolojik bir bulgu saptanmadı, ritim sinüs olup kalp tepe atımı 136/dk idi. Ritim holter incelemesi normal olup ortalama kalp hızı 116/dk idi. Fokal atriyal taşikardi atağı görülmedi. Bakılan hemogram, biyokimya, tiroid fonksiyon tetkikleri normal olan hastanın, troponin I değeri 0.29 ng/ml olup referans aralığına göre yüksekti. Hastanın mevcut bulgularla prenatal dönemde geçirilmiş miyokardite bağlı fetal taşikardi olabileceği düşünüldü. Hastanın takibinde troponin değerleri normale döndü.
Tartışma ve Sonuç: Normalde fetal kalp atım ritminin düzenli, hızının 110-160 atım/dk olması beklenir. Van Engelen AD ve ark [1] fetal kalp atım hızının 200/dk ve üzeri görüldüğü hallerde tedirgin olunması gerektiğini ve bu durumun etiyolojisinde fetal aritmiler ve fetal kalp yetersizliği olabileceğini belirtmişlerdir. Hahurij ve ark [2] fetal taşikardilerin mekanizmasında fetal kalpte gebeliğin erken dönemlerinde aksesuar yolların olabileceğini ve bu durumun gebelik haftası ilerledikçe normale döneceğini belirtmişlerdir. Gebelik terme ulaştıkça eğer bu aksesuar yollar normale dönmez ise fetusta atriyoventriküler taşikardinin gelişebileceğini belirtmişlerdir. Gebede rutin muayene esnasında yapılan NST'de taşikardi saptanması halinde sinüs taşikardisine yönelik tetkikler yapılmalı ve hasta çocuk kardiyoloji kliniğine yönlendirilmelidir. Hastada taşikardinin etiyolojisine yönelik nedenler arasında nadir de olsa fetal miyokardit de akılda tutulmalıdır.

Anahtar Kelimeler: enfeksiyon, fetal taşikardi, miyokardit,

Şekil 1

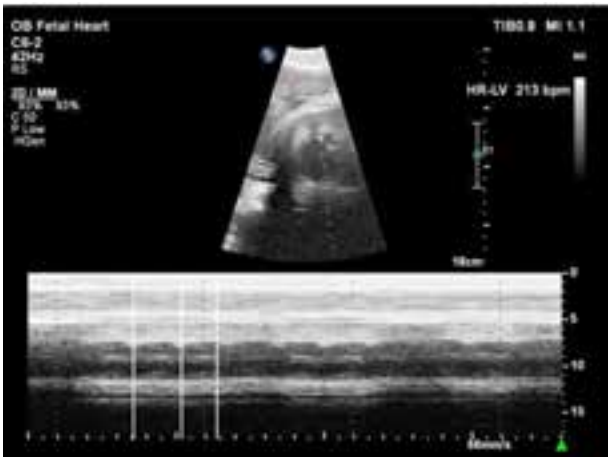

Hastanın taşikardisinin olduğu dönemde fetal ekokardiyografi M- mode görüntüsü

EP-221
Prenatal Dönemde Tanı Konulan Aortopulmoner Pencere ve Kesintili Aortik Arkus Birlikteliği

Sema Ateş, Mehmet Emre Arı, Vehbi Doğan, Utku Arman Örün
Sağlık Bilimleri Üniversitesi Dr. Sami Ulus Kadın Doğum Çocuk Sağlığı ve Hastalıkları Eğitim ve Araştırma Hastanesi, Pediatrik Kardiyoloji Ana Bilim Dalı, Ankara

Giriş ve Amaç: Aortopulmoner pencere tüm doğuştan kalp hastalıklarının %0.1'ini oluşturan nadir görülen bir anomalidir. Tek başına olabileceği gibi kesintili aortik arkus ile birlikte de bulunabilir. Kesintili aortik arkus ile aortopulmoner pencere %13-50 oranında birliktelik gösterebilir. Burada prenatal dönemde tanı konulan aortopulmoner pencere ve kesintili aortik ark birlikteliği olan olgu sunulacaktır.
Olgu: Otuzbeş yaşında gebe bir merkezde sadece kesintili aortik ark, başka bir merkezde ise kesintili aortik ark ile birlikte double aortik ark olduğu düşünülerek merkezimize sevk edildi. Gebenin 27 haftalık iken yapılan fetal ekokardiyografisinde, aortik arkın dallarını verdikten sonra kesintiye uğradığı ve beraberinde aortopulmoner pencere tip 1 varlığı saptandı. Hastanın postnatal ekokardiyografisinde de fetal ekokardiyografi ile uyumlu olarak aortopulmoner pencere tip 1 (9 mm), kesintili aortik arkus tip A, multiple sekundum atriyal septal defekt, geniş duktus açıklığı, pulmoner hipertansiyon, mitral yetmezlik ve triküspit yetmezlik saptandı. Hastaya prostoglandin E1 0.05 mcg/kg/dk intravenöz infüzyon başlandı. Postnatal 4. günde kesintili aortik ark onarımı ve "xenogreft" perikardiyal yama ile aortopulmoner pencere kapatılması operasyonu yapılan hasta taburcu edildi. Takibinde 3 aylık iken inen aortada diyastole uzanımı olan 60 mmHg gradient alınması nedeniyle balon koarktasyon anjiyoplasti işlemi yapıldı. Fakat hasta 4 aylık olduğunda tekrar rekoarktasyon gelişti. Hastaya aortik ark tamiri yapılarak taburcu edildi.
Tartışma ve Sonuç: Aortopulmoner pencere, çıkan aort ile ana pulmoner arter arasındaki septasyon defektidir. Sık olarak diğer doğuştan kalp hastalıkları ile birliktelik gösterir. En sık eşlik eden anomali %13-50 oranında kesintili aortik arkus ve aort koarktasyonudur. Genellikle ağır bir klinik tablo ile başvuran bu hastalarda tanının fetal dönemde konması doğum sonrasında hasta yönetiminin planlanmasında çok önemlidir. Prenatal dönemde fetal ekokardiyografinin, doğuştan anomalilerin tanınması açısından önemi her geçen gün daha da artmaktadır. Özellikle teknolojinin ilerlemesi ile yeni cihazlarla görüntü kalitesi artmakta ve daha rahat tanı konulmaktadır. Bu olgu ile fetal dönemde kesintili aortik arkusu olan bir hastaya aortapulmoner pencerenin eşlik ettiği gösterilmiştir. Bu hastalara fetal ekokardiyografi ile tanı konulması postnatal tedavi planı yapılarak tedavide gecikmenin oluşturacağı morbidite ve mortalite oranını düşürecektir.

Anahtar Kelimeler: aortopulmoner pencere, koarktasyon, prenatal

Şekil 1

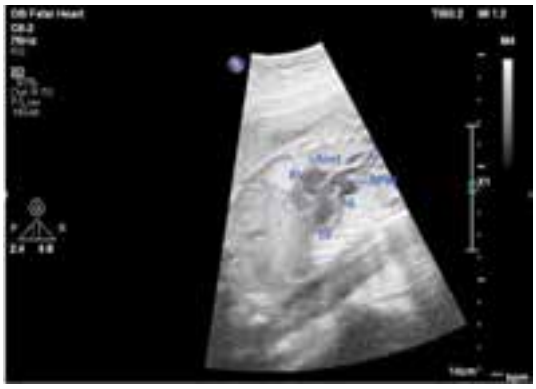

Hastanın fetal ekokardiyografisinde Aortopulmoner pencere ve İnterruption görünümü APW: Aortopulmoner window, PA: pulmoner arter, LV: Sol ventrikül, RV: Sağ ventrikül Aİ: Aortik İnterruption

EP-222

Koroner Kameral Fistül Tanılı Hastaların Değerlendirilmesi: 15 Yıllık Tek Merkez Deneyimi

Sema Ateş[1], Mehmet Emre Arı[1], Utku Arman Örün[1], Mehmet Taşar[2], Özge Korkmaz[2]
[1]Sağlık Bilimleri Üniversitesi Dr. Sami Ulus Kadın Doğum Çocuk Sağlığı ve Hastalıkları Eğitim ve Araştırma Hastanesi, Pediatrik Kardiyoloji Ana Bilim Dalı, Ankara
[2]Sağlık Bilimleri Üniversitesi Dr. Sami Ulus Kadın Doğum Çocuk Sağlığı ve Hastalıkları Eğitim ve Araştırma Hastanesi, Pediatrik Kalp ve Damar Cerrahisi Ana Bilim Dalı, Ankara

Giriş ve Amaç: Koroner kameral fistül, bir veya daha fazla koroner arter ile bir kalp odacığı arasında meydana gelen, nadir görülen konjenital anormal bağlantılardır. Bu anomali daha sık olarak sağ koroner sistemden (%55) kaynaklanır, ancak sol taraftan (%35) veya bilateral de (%5) kaynaklanabilir. Hemodinamik olarak anlamlı ve fokal fistülü olan hastalar kapatmadan fayda görebilir. Transkateter veya cerrahi kapatma tedavileri uygulanabilir. Çalışmamızda kliniğimizde takip edilen, 17 koroner kameral fistül tanılı hastanın dosyaları retrospektif olarak incelenmiş, klinik verileri kayıt edilmiştir.
Gereç ve Yöntem: Kliniğimizde Ocak 2006-Ocak 2022 tarihleri arasında koroner kameral fistül tanılı 17 hasta retrospektif olarak değerlendirildi. Hastaların demografik verileri, takip süreleri, fistül kökeni ve drenaj yeri, koroner arter z skorları, ventrikül alanı z skorları, triküspit yetmezliği velositesi ve derecesi, kateter anjiografi yapılanlarda Qp/Qs ve ortalama pulmoner arter basıncı değerleri, tedavi şekli, hastaların mortalite oranları ve takip süreleri kayıt edildi.
Bulgular: Çalışmamızda koroner kameral fistül tanılı 17 vaka incelendi. Hastaların %53' ü kız, %47' si erkek olup tanı yaşı ortalaması 24.6 ay, takvim yaşı ortalaması 106.5 ay olarak hesaplandı. Demografik verilerle birlikte fistül orijinleri ve drenaj yerleri, koroner arter çapı z skorları, fistül tedavi yöntemleri, ventriküllerin denge durumu verileri Tablo 1' de verilmiştir. Hastaların çoğunda ventriküllerin dengeli olduğu görüldü. Koroner kameral fistüllerin kapatılmasında en sık kullanılan tedavi yöntemi cerrahi yöntemle fistülün kapatılması idi. Bu çalışmada hastalardan sadece 1 tanesi hayatını kaybetmiş olup, mortalite oranı %5.8 olarak hesaplandı. Bu hastada triküspit atrezisi ve pulmoner atreziye bağlı ileri derecede hipoplazik sağ ventrikül (z skor: -6.8) mevcuttu. Bu hasta, cerrahi fistül kapatmaya ek olarak Blalock Taussing şant ameliyatı uygulandıktan sonra postop 3. gününde kalp yetersizliğine bağlı hayatını kaybetti. Cerrahi fistül kapatma tedavisi hastaların 8 tanesine uygulandı. Hastalardan birine ADO II, diğerine vasküler plug II cihazlarıyla olmak üzere 17 hastadan 2 tanesine transkateter fistül oklüzyonu tedavisi uygulandı.
Tartışma ve Sonuç: Koroner kameral fistül oluşumu pediatrik hastalarda nadirdir. Koroner arter fistüllerinin büyük bir kısmı hemodinamik bozukluğa yol açmayan küçük fistüller olup genellikle asemptomatiktir. Büyük olan fistüller; konjestif kalp yetersizliği, endokardit, miyokard iskemisi/enfarktüsü, koroner anevrizmaya sekonder rüptür ve embolizasyon ile pulmoner hipertansiyona neden olabilirler. Bu hastalarda uzun dönemde yaşam süresini, fistül nedeniyle drenajın büyüklüğü ve koroner sirkülasyondan çalınan kana bağlı oluşan miyokardiyal iskemi gelişimi belirler. Tanı için iki boyutlu ekokardiyografi, kalp kateterizasyonu ve bilgisayarlı tomografi kullanılabilir. Semptomatik fistüllerin tedavisinde transkateter cihaz ile embolizasyon veya fistül yolunun cerrahi olarak kapatılması uygulanabilir.

Anahtar Kelimeler: fistül, koroner, transkateter

Şekil 1

Koroner Kameral fistül tanılı hastaların özellikleri LV: Sol ventrikül, RV:Sağ ventrikül, TA: triküspit atrezisi, PA: Pulmoner atrezi, VSD: Ventriküler septal defekt, PH: pulmoner hipertansiyon, ASD: Atrial septal defekt, AY: Aort yetmezliği, MY: Mitral yetmezlik, PS: Pulmoner stenoz BT: Blalock Taussing

Şekil 2

Hasta No	Fistül Orijini	Fistül Drenajı	LMCA çapı (mm / z skor)	LAD çapı (mm / z skor)	RCA çapı (mm / z skor)	CX çapı (mm / z skor)
1	LMCA	RA	5,5 / 7,9	2,5 / 1,9	2,3 / 1,5	2,2 / 1,4
2	LMCA	RV	5 / 6,3	2,9 / 3	**	**
3	LMCA	RVOT	4,3 / 7,3	3,9 / 5,2	**	**
4	RCA	RVapeksi	**	**	4,5 / 6,8	4 / 6,3
5	CX	RV	2,3 / 2,4	2 / 2,3	4,2 / 4	4,5 / 4,2
6	RCA	RV+PA	2,8 / 1,6	2 / 1,3	6,2 / 11	5,3 / 9,2
7	RCA	RVapeksi	**	**	3,2 / 6,6	3 / 6,4
8	RCA	RVOT	2,4 / 2,1	1,9 / 1,8	4,2 / 7	4,7 / 8,7
9	LMCA	RV	10 / 23,2	8,3 / 18,4	2 / 0,8	1,9 / 0,4
10	RCA	RVOT	**	**	6,2 / 7,1	5,3 / 4,6
11	LMCA	RA	6,2 / 11,4	4,4 / 8,3	**	**
12	LAD	RVapeksi	7,2 / 11,1	6,5 / 13,4	**	**
13	LMCA	RV	15,5 / 46,6	14,2 / 40	**	**
14	RCA	RA	**	**	7,6 / 14,2	7 / 12,7
15	LMCA	RVapeksi	4,2 / 7,2	4 / 6,6	**	**
16	RCA	RVapeksi	2,2 / 1,8	2 / 1,6	2,9 / 4,2	2,7 / 4
17	RCA	RA	3,1 / 0,8	2,7 / 0,6	11,1 / 21,2	8,7 / 14,6

*Koroner kameral fistül orijin ve drenaj yerleri ile birlikte koroner arter boyutları LMCA: Sol ana koroner arter, LAD: Sol ön inen koroner arter, CX: Sol sirkumflex koroner arter, RCA: Sağ koroner arter, RA: Sağ atrium, RV: Sağ ventrikül, RVOT: Sağ ventrikül çıkım yolu **olmayan veriler*

Şekil 3

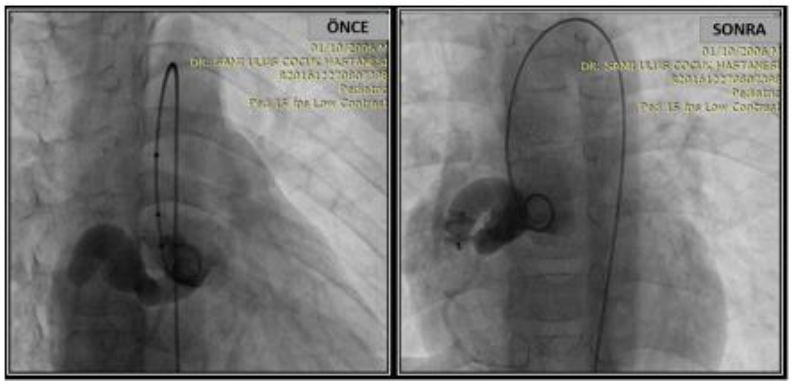

Koroner Kameral fistülün transkateter kapatılmasından önce ve sonra koroner anjiogram görüntüsü

EP-223

İnterrupted aortik arkus ve sol ventrikül çıkım yolu darlıklı yenidoğan hastalarda aşamalı biventriküler tamir için hibrit palyasyon seçeneği

Erman Çilsal[1], Hacer Kamalı[1], İbrahim Cansaran Tanıdır[2], Murat Şahin[1], İsmihan Selen Onan[1], Sertaç Haydin[1], Alper Güzeltaş[1]
[1]Sağlık Bilimleri Üniversitesi, Mehmet Akif Ersoy Göğüs Kalp ve Damar Cerrahisi Eğitim ve Araştırma Hastanesi, Pediyatrik Kardiyoloji Kliniği
[2]Sağlık Bilimleri Üniversitesi, Çam ve Sakura Şehir Eğitim ve Araştırma Hastanesi, Pediyatrik Kardiyoloji Kliniği

GİRİŞ: Yenidoğan döneminde interrupted aortik arkusun (IAA) standart tedavisi cerrahidir. Ancak sol ventrikül çıkım yolu darlığı (LVOTO), hipoplazik aort kapak anulusu, düşük vücut ağırlığı, ek morfolojik anormallikler gibi hastalarda cerrahi tedavinin yüksek riskli olduğu bilinmektedir. Bu hastalarda hibrit palyasyonla aşamalı tamirin uygulanmasının mortalite ve morbiditeyi azalttığı bildirilmiştir. Bu çalışmada bilateral pulmoner arter banding ve duktal stent yapılan hastalarımızın sonuçlarının değerlendirilmesi amaçlanmıştır.
METOD: 2018-2021 yılları arasında interrupted aortik arkus, aortik anulus hipoplazisi ve sol ventrikül çıkış yolu darlığı tanısı ile hibrit işlem uygulanmış sekiz yenidoğan hastanın, klinik seyirleri ve ikinci aşama cerrahi sonuçları değerlendirildi.
SONUÇLAR: Hastaların pulmoner banding sırasında ortalama yaşı 8 gün (7-10 gün), ortalama vücut ağırlığı 2,8 kg (2,3-3,3 kg) idi. Bu hastaların duktal stent implantasyonu yapıldığı sıradaki ortalama yaşı 22,5 gün (12-50 gün) idi. Üç hasta ise hibrid palyasyon sonrası taburcu edilmiş ve ikinci aşama tamir için ayaktan sorunsuz olarak izlenmektedir. Beş hastaya ise biventriküler tamir yapılmıştır. Cerrahi düzeltme yapıldığı sırada hastaların ortalama yaşları: 6,5 ay (4-10 ay), ortalama kilosu ise 5,9 kg (4,8-7 kg) idi. Dört hastada konal septum rezeksiyonu sonrası konvansiyonel tamir, bir hastaya ise Yasui operasyonu yapılmıştır. Üç hasta başarılı bir şekilde taburcu edilmişken, konvansiyonel tamir yapılan hastalardan biri postop 8. günde düşük kardiyak debi nedeni ile kaybedilmiştir. Bir hastaya koreksiyon sonrası ekstübasyon problemi sonrası diyafram paralizisi tanısı koyularak diyafram plikasyonu uygulanmış sonrasında başarılı bir şekilde taburcu edilmiştir. Taburcu edilen dört hastamız ortalama 25 aydır izlenmektedir.
Üç hastada genetik olarak Di-George tanısı konulmuştur. Hastaların yedi tanesinde Tip B, bir tanesinde ise Tip A interruption, ayrıca bir hastada da aberran sağ subklavyen arter (ARSA) anomalisi saptanmıştır. Bir hastada morfolojik olarak ilave koroner fistül izlenmiştir.
TARTIŞMA: İnterrupted aortik arkus, aortik anulus hipoplazisi ve sol ventrikül çıkış yolu darlığı saptanan yenidoğan hastalardaki hibrid yaklaşımın amacı sadece yüksek riskli kardiyak cerrahiden kaçınmak için değil, aynı zamanda sol ventrikül çıkım yolu ve aortik anulusun potansiyel gelişimlerini gözlemlemek ve hastaları biventriküler tamire taşıyabilmek açısından avantajlı gözükmektedir.

Anahtar Kelimeler: İnterrupted aortik arkus, duktal stent, pulmoner banding, sol ventrikül çıkım yolu darlığı

Anjiyografik goruntuler

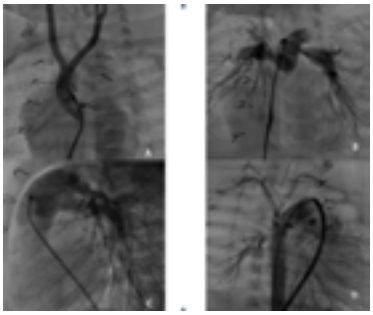

Anjiyografik goruntulemelerde A) Asendan aorta enjeksiyonuyla IAA tip B oldugu, B) AP goruntulemede bilateral pulmoner bandların efektif oldugu C) Lateral goruntulemede bilateral pulmoner bandların efektif oldugu D) Duktal stent implantasyonu sonrasi sistemik akimin patent oldugu izlendi.

Ekokardiyografik goruntuler

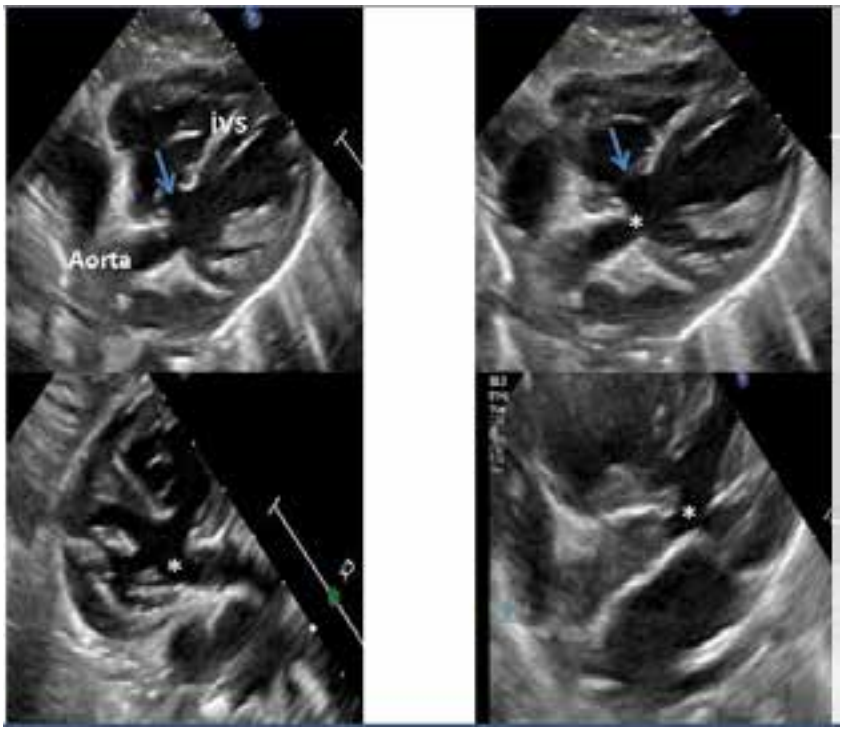

Ekokardiyografik incelemede; IVS'nin posterior malaligment gosterdigi ve hipoplazik aortik anulusla birlikte belirgin LVOTO oldugu (*) goruldu. Genis outlet ventrikuler septal defekt ok ile gosterilmistir.

EP-224

Kardiyak Kitle Olarak Prezente Olan Aritmojenik Sağ Ventrikül Displazisi: Olgu Sunumu

Abdüsselam Genç[1], Hasan Türkmen[1], Tuğberk Akça[1], Fahrettin Uysal[1], Özlem Mehtap Bostan[1], Ergün Çil[1], Elif Ülker Akyıldız[2]
[1]Uludağ Üniversitesi Tıp Fakültesi, Çocuk Sağlığı ve Hastalıkları Ana Bilim Dalı, Çocuk Kardiyoloji Bilim Dalı, Bursa
[2]Uludağ Üniversitesi Tıp Fakültesi, Patoloji Ana Bilim Dalı, Bursa

GİRİŞ-AMAÇ: Aritmojenik sağ ventrikül displazisi (ARVD) desmozomal gen mutasyonu ile ilişkilendirilmiş otozomal dominant geçişli herediter bir kardiyomiyopatidir. Tipik olarak sağ ventrikül miyokardının adipöz veya fibroadipöz doku ile infiltrasyonu ile karakterize olan bu hastalıkta, klinik spektrum oldukça geniştir. Olgular asemptomatik olabileceği gibi, kalp yetersizliği, ciddi ventriküler aritmiler ve ani ölüm görülebilmektedir. Tanı aile hikayesi, elektrokardiyogram (EKG), ekokardiyografi (EKO), manyetik rezonans görüntüleme (MRI), genetik analiz ve endomiyokardiyal biyopsi bulguları ile konulabilmektedir. Burada kardiyak kitlesi eksize edilen ve patolojik inceleme sonucu ARVD olarak sonuçlanan bir olgu sunulmuştur.
OLGU: Göğüs ağrısı yakınmasıyla başvuran 9,5 yaşında kız hastanın fiziki muayenesinde özellik saptanmadı. Ekokardiyografik incelemesinde sağ ventrikül serbest duvarı ile ilişkili, inlet ve outlet'e uzanım göstermeyen 25x30 mm boyutlarında yuvarlak ve hareketli izoekoik kitle saptandı. MRI incelemesinde ilk geçiş imajlarda miyokard ile benzer, geç faz imajlarda hafif hiperintens boyanan, ön planda rabdomiyom olarak değerlendirilen kitle görüldü. EKG'si normal olan hastanın, ritim Holter incelemesinde herhangi bir aritmi saptanmadı. Tuberoskleroz açısından yapılan kraniyal ve abdominal görüntülemeleri normal saptanan hastadan TSC genetik analizi gönderildi. Göğüs ağrısının olması ve kitlenin boyutu sebebiyle operasyon kararı alındı ve kitlenin eksizyonu yapıldı. Makroskopik olarak sarı-krem renkte olan kitlenin mikroskopik incelemesinde yağ dokusu içinde dağınık halde, desmin ve masson-trikrom pozitif boyanan hipertrofik görünümde miyokard lifleri görüldü. Bulgular aritmojenik sağ ventrikül displazisi ile uyumlu olarak değerlendirildi. Sinyal-ortalamalı EKG'de filtrelenmiş QRS süresi 142 ms ölçülen hastanın preoperatif ve postoperatif EKO ve MRI incelemeleri ARVD açısından tekrar değerlendirildi ve uyumsuz bulundu. 1 majör ve 1 minör kriter varlığı ile borderline ARVD tanısı konuldu. ARVD genetik analizi gönderilen, aile taraması planlanan ve semptomu olmayan hastanın beta blokör tedavisi ile izlemi devam etmektedir.
SONUÇ: ARVD çok çeşitli klinik tablolar oluşturan nadir bir hastalıktır. Hastaların yaklaşık yarısı asemptomatik olmakla birlikte en sık başvuru şikayeti çarpıntı ve senkoptur. Ekokardiyografide sağ ventrikülün dilate olduğu ve miyokardının inceldiği, hipokinetik ve diskinetik bölgelerin olduğu görülebilmekle birlikte kardiyak kitle şeklinde prezentasyonu nadirdir. Literatürde intrakardiyak lipom ve liposarkom ile ilişkilendirilmiş ARVD'li az sayıdaki olgular mevcuttur. Göğüs ağrısı dışında şikayeti olmayan ve kardiyak kitle saptanan bu vaka ile, nadir görülen ARVD-kitle birlikteliği gösterilmiş, kardiyak kitle ayırıcı tanısında ARVD'nin de düşünülmesi gerektiğine vurgu yapılmıştır.

Anahtar Kelimeler: aritmojenik sağ ventrikül displazisi, kardiyak kitle, rabdomiyom, sinyal-ortalamalı EKG, tümör

Sağ ventrikülde kitle - preoperatif eko görüntüsü

Sağ ventrikülde kitle - preoperatif mri görüntüsü

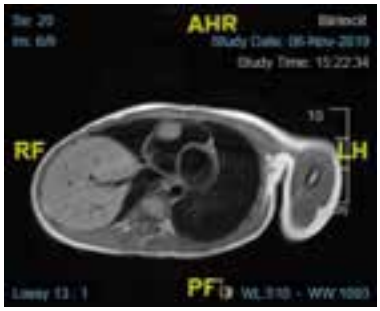

Kitlenin intraoperatif görüntüsü (Perikardiyal taraftan)

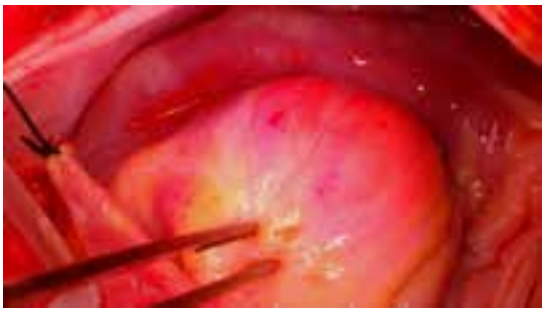

Kitlenin makroskopik görüntüsü

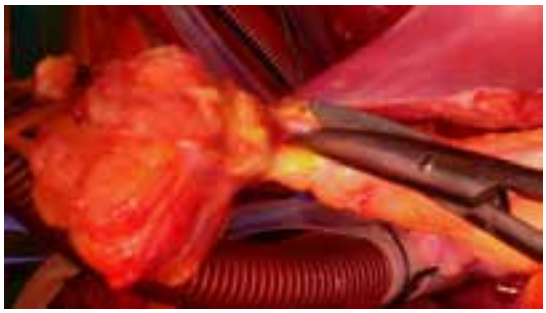

Kitlenin mikroskopik incelemesi - Desmin boyama

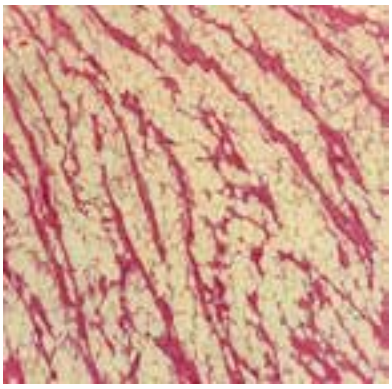

Yağ dokusu içine dağılmış hipertrofik miyokard lifleri

Kitlenin mikroskopik incelemesi - Masson-trikrom boyama

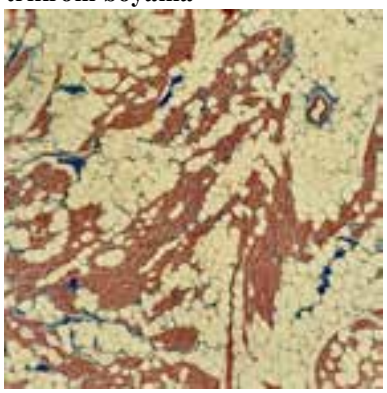

Sinyal-ortalamalı EKG -1



Sinyal-ortalamalÄ± EKG -2



EP-225

Arteriyel switch operasyonu sonrası ECMO desteği: Gecikmiş büyük arter transpozisyonu olgusu

Erkan İriz[1], Sercan Tak[1], Burhanettin Tok[1], Fatma Sedef Tunaoğlu[2], Ayşe Deniz Oğuz[2], Serdar Kula[2], Semiha Tokgöz[2], Fatma İncedere[2], Akif Kavgacı[2]
[1]Gazi Üniversitesi, Kalp ve Damar Cerrahisi Anabilim Dalı, Ankara
[2]Gazi Üniversitesi, Pediyatrik Kardiyoloji Bilim Dalı, Ankara

GİRİŞ-AMAÇ: Büyük Arter Transpozisyonu (BAT), ventriklo-arteriyel diskordansla karakterize bir siyanotik konjenital kalp hastalığıdır ve tüm kalp anomalilerinin yaklaşık yüzde 7'sini oluşturmaktadır. Aortanın sağ ventrikülden, pulmoner arterin sol ventrikülden köken alması sonusu iki paralel dolaşım meydana gelir. BAT'lu bebeklerin hayatta kalması için bu iki sistem arasında PDA ve/veya ASD yoluyla karışım olması gerekmektedir. BAT'da uygulanan standart cerrahi arteriyel switch operasyonudur (ASO). İlk defa 1975 yılında Jatene tarafından uygulanan bu yöntemle anatomik tam düzeltme sağlamak mümkündür. Basit BAT'da (VSD'siz) ASO postnatal iki hafta içinde uygulanmalıdır. VSD'li BAT'da ise sol ventrikül(LV) fonksiyonu korunacağı için tercihen ilk 2 ayda olmak üzere operasyon daha geç uygulanabilir. Geç dönemde başvuran, ek patolojisi olmayan VSD'li BAT olgularına da ASO uygulanabilmesi mümkündür ancak bu hastalarda pulmoner hipertansiyon gelişme riski mevcuttur. ASO sonrası en sık görülen komplikasyomlar düşük kardiyak output sendromu (LCOS) ve aritmilerdir. Bu yazıda geç dönemde başvuran BAT'lu hastaya yapılan ASO ve sonrasında gelişen LCOS nedeniyle uygulanan ECMO tedavisi sunulmuştur.

OLGU: 2 yaşında erkek hasta. Morarma ve solunum sıkıntısı şikayetleri bulunan hastaya 2 aylıkken yurtdışında ekokardiyografi ile BAT ve VSD tanısı konmuş ancak tarafımıza başvurusu 7 aylıkken oldu. Gelişinde oksijen satürasyonu %50 idi. Yapılan ekokardiyografide d-TGA, subaortik küçük VSD (4-5mm), PFO saptandı ve pulmoner hipertansiyon bulguları mevcuttu. Hastaya yapılan anjiyografik ve tomografik incelemeler sonucu; aorta-sağ ventrikül, pulmoner arter-sol ventrikül ilişkili olduğu, aortun solda pulmoner arterin sağda ve yanyana pozisyonda olduğu, sol koroner sinüsten çıkan tek koroner kök olduğu görülmesi üzerine operasyon planlandı. Hastaya 7 aylıkken median sternotomi ile kardiyopulmoner bypass(CPB) altında ASO uygulandı. Defektin küçük görülmesi ve pulmoner hipertansiyonun ciddi olması üzerine VSD kapatılmadı. Aort ve pulmoner arterin yanyana pozisyonundan dolayı Le Compte manevrası uygulanmadı. CPB'dan inotropik destek ile çıkan hastada intraoperatif sağ ventrikül fonksiyon bozukluğu gelişmesi üzerine yapılan ölçümlerde sistemik basıncın 58 mmHg, pulmoner arter basıncının 53mmHg olduğu görüldü. Yüksek pulmoner basınca bağlı ventrikül disfonksiyonu düşünülerek tekrar CPB'a girildi ve mevcut kanüller ile hasta ECMO'ya bağlanarak yoğun bakıma transferi gerçekleştirildi. Yoğun bakım takibinde inotropik ajanlar ve sildenafil tedavileri başlandı. Ventrikül fonksiyonu giderek iyileşen hasta postoperatif 4.günde ECMO'dan başarılı bir şekilde ayrıldı. Postop takiplerinde re-entübasyon öyküleri olmakla birlikte postop 9.günde extübe edildi. Postoperatif 8. gün ekokardiyografide EF%61, 20. günde ise %75 ölçüldü. %85-90 oksijen satürasyonu ile posop 32.günde genel durumu iyi olarak taburcu edildi.

SONUÇ: Tedavi edilmemiş VSD 'li BAT hastalarında kronik hipoksiye bağlı gelişme geriliği, multiorgan bozuklukları, sık AC enfeksiyonları, artmış pulmoner akıma bağlı pulmoner hipertansiyon ile sol ventrikül fonksiyon bozukluğu gelişebilir. BAT'da uygulanan ASO; yüksek mortalite ve morbidite ile kompleks bir cerrahidir ve gecikmiş olgularda postoperatif komplikasyon gelişme riski yüksektir. ASO sonrası persistan hipotansiyon veya maksimum inotropik desteğe rağmen ventrikül fonksiyonunda progresif kötüleşme durumunda ECMO düşünülmelidir. ASO sonrası LCOS gelişimine yol açan nedenler, yetersiz miyokardiyal koruma, koroner transferine bağlı iskemik nedenler ile geç olgularda LV disfonksiyonu olarak gösterilse de biz bu vakada pulmoner hipertansiyonun en önemli etken olduğunu düşünmekteyiz. ASO sonrası ECMO takılan hastalarla ilgili yapılan sınırlı çalışmalarda hayatta kalma oranı %33-50 olarak gösterilmiştir. Yüksek mortalite oranına rağmen, bu gruptaki kompleks hastalarda oluşan bu zorlu durumlar için ECMO mükemmel bir destek tedavidir.

Anahtar Kelimeler: arteriyel switch, ECMO, transpozisyon, pulmoner hipertansiyon

EP-227

Hızlı ilerleyici koroner arter tutulumu olan inkomplet Kawasaki hastalıklı bir infant

Alperen Aydın, Jeyhun Bakhtiyarzada, Özlem Bayram, Mehmet Mustafa Yılmaz, Begüm Murt, Selen Karagözlü, Mehmet Gökhan Ramoğlu, Tayfun Ucar, Hasan Ercan Tutar
Ankara Üniversitesi Tıp Fakültesi, Çocuk Kardiyolojisi Bilim Dalı

GİRİŞ: Kawasaki hastalığı (KH) çocukluk çağının sık görülen vaskülitlerinden birisidir. KH için belirlenmiş tüm kriterleri karşılayan hastalar için tanı kolay olsa da 5 gün ateş ile birlikte 2 veya 3 kriteri olan ya da 7 gün boyunca açıklanamayan ateşi olan infantların olduğu inkomplete KH olarak tanımlanan bir grup vardır. Hastalık tipik olarak 6 ay ile 5 yaş arasında görülür. 6 aydan küçük infantlarda atipik klinik seyir ve komplikasyonlar daha sık görülür. Burada sadece uzamış ateşi olan ve hızlı ilerleyen koroner arter tutulumu ile giden inkomplet KH'lı bir infant hastayı sunuyoruz.

OLGU: 4,5 aylık erkek hasta; Ateş ve öksürük şikayetleriyle başvurdu. Ateşinin 6 gündür olduğu ve günde iki kere 38°C üzerinde ölçüldüğü ve eşlik eden kuru vasıfta öksürüğü olduğu öğrenildi. Fizik muayenesinde; Genel durumu iyi, vücut ısısı 38°C, BCG aşı yerinde kızarıklık mevcuttu, diğer sistem bulguları doğaldı. Laboratuvarında; Beyaz küre:30.700/mm3, trombosit: 795.000/mm3, Hgb:9,7 gr/dL, CRP:71 mg/dL, sedimentasyon:66 mm/s, Na:132mEq/L, K:4,9 mEq/L, CK-MB:1,43 ng/mL, troponin T:6,54 pg/mL, prokalsitonin:0,14 ng/mL, INR:1,47, d-dimer:282 ng/mL, fibrinojen:7,78 gr/L, anti SARS-COV-2 Total (Nükleokapsid):269.3 (Pozitif), anti SARS-COV-2 Ig M:0,23 (negatif) olan hastaya uzamış ateş ayrıcı tanısı için yapılan EKO incelemesinde LMCA:3 mm (z skor:2,67), LAD proksimal:2.85 mm (z skor:5,4), RCA GİRİŞ: 2,9 mm (z skor:4,4 mm) saptandı ve atipik KH tanısı ile hastaya 2gr/kg İVİG ve 80mg/kg/gün aspirin tedavileri başlandı. 2 gün sonra yapılan kontrol EKO'da LMCA:3,06 mm (z skor: 3,97), LAD proksimal:3,8 mm (z skor: 7,83) fuziform anevrizmatik, LAD distali:3,3 mm (z skor: 6,26), RCA giriş: 3 mm (z skor: 4,41 mm), giriş sonrası 4,5 mm (z skor:9,52) sakküler anevrizma izlendi. Koroner dilatasyon ve anevrizmadaki hızlı artış nedeniyle aspirin tedavisine enoksiparin eklendi. İVİG sonrası ateşi olmayan ve laboratuvar bulguları düzelen hastanın aspirin tedavisi 1 hafta sonra 3 mg/kg/gün'e azaltıldı.

SONUÇ: Kawasaki hastalığı sıklıkla 6 ay-5yaş arası görülen, kendini sınırlayan küçük ve orta damarları etkileyen bir vaskülitdir. Özellikle 6 ayın altında inkomplet KH daha sık görülmekle birlikte kardiyak komplikasyonları daha şiddetlidir. 6 ay altı hastalar tipik tanı kriterlerini daha az karşıladığı için uzamış ateşi olan küçük bebeklerde mutlaka KH ayırıcı tanıda akılda tutulmalıdır.

Anahtar Kelimeler: Kawasaki hastalığı, Koroner arter anevrizması, infant

LMCA boyutu

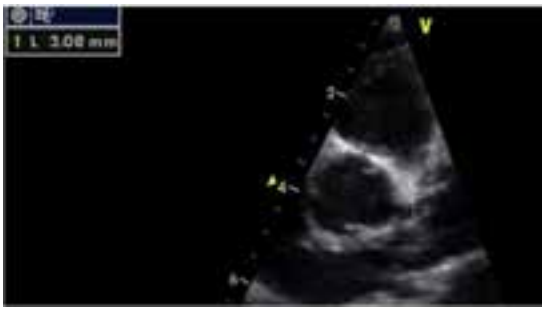

RMCA giriş sonrası sakküler anavrizma

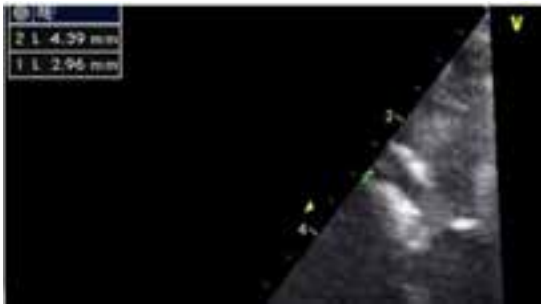

EP-228
Transtorasik Ekokardiyografi Rehberliğinde Transkateter Ventriküler Septal Defekt Kapatılması

Ender Ödemiş, Mete Han Kızılkaya
Koç Üniversitesi Hastanesi

AMAÇ: Çocuklarda transtorasik ekokardiyografi rehberliğinin transkateter vetriküler septal defekt kapatılmasında tek başına etkin, güvenli ve başarılı bir yöntem olduğu göstermek.
GİRİŞ: Ventriküler septal sefekt, çocukluk çağının en sık görülen konjenital kalp hastalığıdır. Müdahale gereken vakalarda, son zamanlara kadar tercih edilen öncelikli yöntem cerrahi olmakla birlikte, bu seçenek enfeksiyon, kalp ritim bozuklukları, uzun dönem yoğun bakım ve hastane yatışı gibi önemli komplikasyonlara neden olmaktadır. Bu nedenle transkateter kapatma yöntemleri önem kazanmaktadır. Transkateter kapatma sırasında transtorasik ekokardiyografi, prosedürün gerçekleştirilebilmesi için çoğu olguda yeterli rehberlik sağlayabilmektedir. Çalışmamızda transkateter ventrikuler septal kapatılmasında transtorasik ekokardiyografi rehberliğinin etkinliği ve güvenilirliği değerlendirilecektir.
YÖNTEM: İki merkezli olan çalışma retrospektif olup, Eylül 2014 ve Mart 2021 tarihleri arası pediyatrik kardiyoloji bölümü tarafından ventrikuler septal defekti transkateter yöntem ile kapatılmış olan 153 hastanın verilerinden oluşmaktadır. Hastaların yaş, kilo, cinsiyet gibi demografik özellikleri ve klinikleri geriye yönelik taranarak kaydedildi. Tüm hastalara işlem öncesi, esnası ve sonrası ekokardiyografik değerlendirme yapıldı. İşlem ile ilgli prosedüre dair teknik işlem ve floroskopi zamanı gibi detaylar ayrıntılı bir şekilde vaka bazında karşılaştırılarak ortaya konuldu. Hastaların uzun dönem takiplerinde ekokardiyografik kontrollerine devam edildi.
BULGULAR: 7 sene içerisinde toplam 71 kadın ve 82 erkek olmak üzere 153 hastanın ventrikül septal defekti transkateter yöntemle kapatıldı. Hastaların 5'inde subpulmonik, 4'ünde musküler ve 144'nde perimembranöz defect tespit edildi. Hastaların yaş aralığı 6 ay-18 yaş (ortalama yaş±SD= 4.5±3.5), kilo aralığı ise 4.6 ve 77 kg (19.59±14.04) olarak belirlendi. İşlem hastaların %97.38'nde başarılı bir şekilde tamamlandı. Mortalite vakası bildirilmedi. Prosedür zamanı ortalama 25-120 dakika (63.43±23.26), floroskopi zamanı ise 4.16-65 dakika (20.36±12.81) olarak kaydedildi. Hastaların birinde cihaz ilişkili embolizasyon görüldü, erken müdahale ardandan sorun ortadan kaldırıldıktan sonra aynı cihaz ile tekrar işleme başlanarak defekt kapatıldı. İki hastada ise işlem esnasında gelişen atriyoventriküler blok ve triküspid darlığı nedeni ile prosedür sonlandırıldı, hastaların defekti cerrahi olarak başarılı bir şekilde kapatıldı. Hastaların %12.4'nde işlemden hemen sonra residü tespit edildi, ancak çoğunda kısa dönem takipte bulgular geriledi. Prosedürlerin gerçekletirilmesi sırasında transtorasik ekokardiyografinin non-invaziv, etkili ve yeterli bir görüntüleme sağladığı değerlendirildi.
SONUÇ: Bu çalışma ile çocuklarda transtorasik ekokardiyografi ekokardiyografi rehberliğinin transkateter vetriküler septal defekt kapatılmasında etkin, güvenli ve başarılı bir yöntem olduğu gösterilmiştir.

Anahtar Kelimeler: Ventriküler Septal Defekt, Transtorasik Ekokardiyografi, Transkateter VSD Kapatılması

Demografik Veriler

	n:153
Cinsiyet	
-Kadın	71 (%47)
-Erkek	82 (%53)
Yaş Ortalama	55.08±43.68 (6-215)
Ağırlık Ortalama	19.59±14.04 (4.6-77)
VSD Tipleri	
-Perimembranöz VSD	144 (94.1%)
-Membranöz VSD	4 (2.6%)
-Subpulmonik VSD	5 (3.3%)

Demografik Veriler

EP-229
İnkomplet Kawasaki hastalığı sonrası gelişmiş periferik arter anevrizmasına sıra dışı çözüm

Rukiye İrem Yekeler, İbrahim Halil Demir, Murat Kardaş Kardaş, İlker Kemal Yücel, Ahmet Çelebi Çelebi
Dr. Siyami Ersek Göğüs Kalp ve Damar Cerrahisi Eğitim Araştırma Hastanesi

Kawasaki hastalığı özellikle 5 yaşından küçük çocuklarda görülen küçük-orta çaplı arteriollerde inflamatuar değişiklikler ile seyreden multisistem tutulumlu bir vaskülittir. İyi bilinen bir tutulum olan koroner arterler dışında sistemik herhangi bir damar tutulumu da söz konusu olabilir. Öyküsünde İnkomplet Kawasaki tanısı almış ve sonrasında periferik arteryel tutulum nedeniyle anevrizmatik dilatasyon ve stenoz gelişmiş olan hastada endovasküler tedavi uyguladığımız olguyu sunacağız.
Üç yaşında erkek hastaya 5 aylık iken inkomplet Kawasaki tanısı ile IVIG ve aspirin tedavisi uygulanmış. Başlangıçta koroner arter tutulumu olan hastanın tedavisinden dört hafta sonra her iki aksiller bölgede şişlik fark edilmesi üzerine doppler USG de sağ aksiller arterde 1.6 cm çapında anevrizma ve trombüs olduğu görülmüş. Bilgisayarlı tomografide koroner arterlerdeki anevrizma teyit edilmiş buna ek olarak bilateral aksiller, brakial arterlerde, sol pulmoner arterde, abdominal aorta, renal arter, internal iliak ve ana femoral arterlerde, popliteal arterlerde çok sayıda anevrizmatik dilatasyon saptanmış. Warfarin ve aspirin başlanarak izlenen hastanın takiplerinde 1 yıl sonra kontrol MRI da anevrizmalarının gerilediği ancak sağ brakial arter ve sol internal iliak arter ile sağ ana iliak arterde anevrimatik dilatasyonların sebat ettiği görülmesi üzerine tarafımıza gönderilmiş. Hastanın fizik muayenesinde sağ kolda ele gelen pulsatil kitle dışında patolojik bulgu yoktu. Ekokardiografisi normaldi. Katater anjiografisinde; sağ brakial arterde 16.7*12.8 mm, sol iliak arterde 9.7*6.9 mm çaplarında anevrizmatik genişleme izlendi, her iki lezyonun proksimalinde darlık mevcuttu. Sağ brakial arterdeki anevrizmanın distaline kollateral damarlar uzanıyordu.Bu bölgede sırası ile 2 mm ve 3 mm çapında koroner balon test okluzyon yapıldı,distal segmentin dolaşımının kollateraller ile devam ettiği teyit edilmesi üzerine 3.5 mm çapında ve 26 mm uzunluğundaki Graftmaster koroner kaplı stent sağ brakial artere implante edildi. Anevrimatik kese cilt ponksiyonu ile drene edildi. Benzer şekilde sol internal iliak arterdeki anevrizma bölgesine önce 4 mm Non-compliant koroner balon ile test okluzyon yapıldı; anevrimatik poşun dolmadığı görüldü ve 4mm çapında 26mm uzunluğundaki Graftmaster koroner kaplı stent belirlenen pozisyonda sorunsuzca implante edildi. Kontrol enjeksiyonlarında stentlerin açık olduğu, anevrizmaların dolmadığı gösterildi.
Kawasaki hastalığında koroner tutulum literatürde %25 e kadar bildirilmiştir. Tedavi edilmemiş ya da uygunsuz tedavi edilmiş vakalarda sistemik arteryal tutulum %2 olarak bildirilmiştir. Sistemik tutulum özellikle ilk 8 ayda görülür ve koroner tutulum ile birliktelik gösterebilir. En çok etkilenen arterler brakiyal arter (%29.8), internal iliak arter (%18,6), ana iliak arter (%16,4) ve subklavyen arter (%11,2) olarak tanımlanmıştır ve bilateral tutulum eğilimi mevcuttur. Hastamızda olduğu gibi pulsatil, ele gelen kitle periferik arter tutulumunun ilk belirtisi olabilir. Doğal seyirde koroner arter dilatasyonları dahil sistemik arteryal dilatasyonlarda gerileme görülebilir. Literatürde PAA'ya bağlı iskemi, gangren, iliak rüptür ve ölüm bildirilmiştir.
Periferik arteryel anevrizmaların tedavisinde standart yaklaşım yoktur. Anevrizmanın lokalizasyonu ve cerrahi erişilebilirlik, yaş, greft gereksinimi gibi bir çok faktör tedavi yaklaşımını belirlemek için düşünülmesi gereken konulardır. Hastanın yaşı göz önüne alındığında, axiller arterdeki anevrizma distalinin kollateraller aracılığıyla beslendiğinin gösterilmesi ve özellikle internal iliak arterdeki anevrizmanın cerrahi açıdan erişilebilirliğinin zor olmasında dolayı endovasküler yöntem tercih edilmiştir. Stent implantasyonu öncesi uç dolaşımı değerlendirmek ve stent boyutlarına karar vermek için balon okluzyon testi yol gösterici olarak akılda tutulmalıdır.

Anahtar Kelimeler: Kawasaki, endovasküler, stent

Figür 1

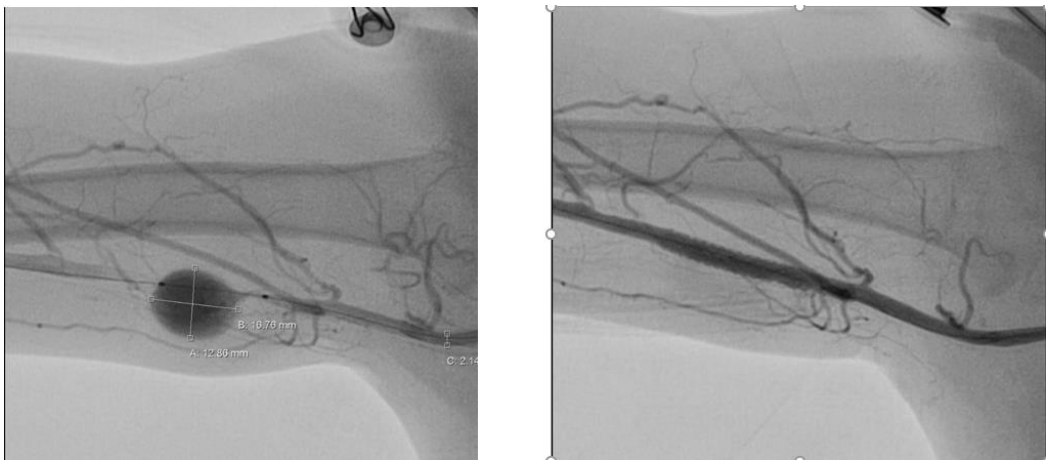

Brakial arter anevrizması ve kaplı stent implantasyonu

Figür 2

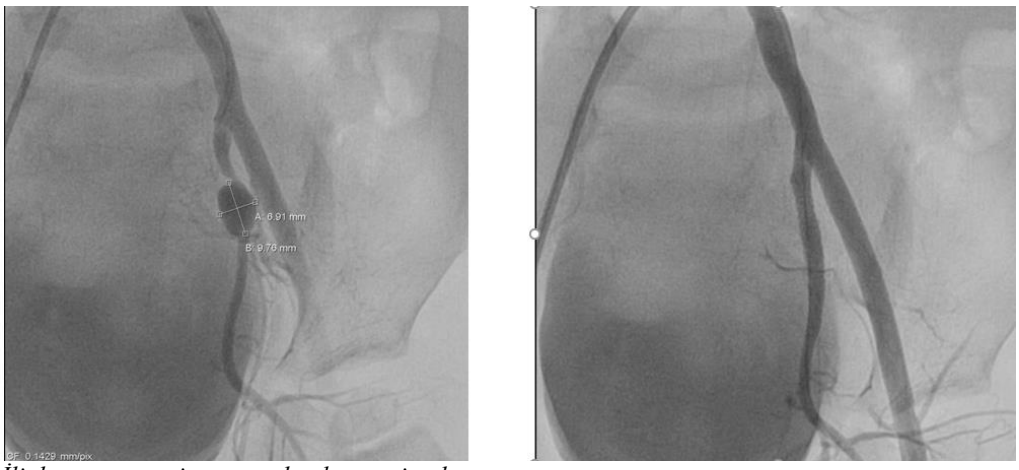

İliak arter anevrizması ve kaplı stent implantasyonu

EP-230

Pediatrik Dilate Kardiyomiyopati Tanılı Hastalarda Nötrofil-Lenfosit Oranının Prognostik Önemi

Şule Arıcı, Binnur Sağlam, Figen Akalın
Marmara Üniversitesi, Çocuk Kardiyoloji Bilim Dalı, İstanbul

GİRİŞ/AMAÇ: Dilate kardiyomiyopati (DKMP), en sık görülen kardiyomiyopati tipi olup, sol ventrikül işlevlerinde bozukluk ve kalp yetersizliği ile seyreden ve prognozu kötü olan bir hastalıktır. Nötrofil/lenfosit oranı (NLO) sistemik enflamasyonun değerlendirilmesinde kullanılan bir belirteçtir. Erişkinlerde kalp yetersizliği ve koroner kalp hastalığını değerlendiren bazı çalışmalarda NLO, mortalite için prognostik bir belirteç olarak bulunmuştur. Çalışmamızda kliniğimizde DKMP tanısı ile izlenen hastalarda NLO ile mortalite arasındaki ilişkiyi incelemeyi amaçladık

YÖNTEM: Ocak 2000- Haziran 2021 tarihleri arasın DKMP tanısı konulan 52 hasta geriye dönük olarak değerlendirildi. Hastaların demografik özellikleri, klinik bilgileri, hematolojik ve biyokimyasal parametreleri, ekokardiyografi ve elektrokardiyografi bulguları, tedavi ve izlemleri hastane kayıtlarından incelendi.

BULGULAR: Hastaların ortalama yaşları 58.8 aydı, erkek/kız oranı ise 1,08 idi. Mortalite oranı %30,8 olarak bulundu. Median sağkalım süresi 65.5 aydı. Sağ kalımı etkileyen prognostik faktörleri incelemek için yapılan tek değişkenli analizde tanı yaşı, anne-baba arasında akrabalık olması ve yüksek NLO anlamlı iken, çok değişkenli analizde etkili tek faktör NLO idi (p=0.039). Sağkalımı belirleyen NLO değeri ROC curve analizinde > 1.9 olarak (sensitivite 72%) saptandı.

SONUÇ: Kolay ve ucuz olarak elde edilebilen NLO'nın yüksekliği, pediatrik DKMP'li hastalarda mortalitenin bağımsız bir prediktörü gibi görünmektedir. Bu hasta grubunda yüksek riskli olguların ayırt edilmesinde NLO yardımcı olabilir ancak bu bulguları destekleyecek geniş kapsamlı randomize çalışmalara ihtiyaç duyulmaktadır.

Anahtar Kelimeler: Mortalite, Nötrofil/Lenfosit Oranı, Pediatrik Dilate Kardiyomiyopati

Tablo-1

NLR Roc Curvew



Cox regresyon

Genel Sağkalımı Belirleyen Faktörler İçin Çok Değişkenli Cox Regresyon Analizi

		p	HR	95% CI	
ENTER Metot					
Akraba evliliği (Ref yok)	var	0.590	1.492	0.348	6.392
Tanı yaşı (ay)		0.927	1.000	0.991	1.010
NLR < 1.9		**0.039**	5.314	1.089	25.946

EP-231

Konjenital Kalp Cerrahisi Sonrası Ameliyathanede Ekstübasyon, Merkezimizin Deneyimleri

Mehmet Biçer[1], Kamil Darçın[2], Seçil Çetin[2], Murat Tanyıldız[3], Ömer Özden[3], Hande Kocabıyık[1], Nilüfer Çetiner[4], Metehan Kızılkaya[4], Ender Ödemiş[4], Atıf Akçevin[1]
[1]Koç Üniversitesi Tıp Fakültesi, Çocuk Kalp ve Damar Cerrahisi Bölümü
[2]Koç Üniversitesi Tıp Fakültesi, Anestezi ve Reanimasyon Bölümü
[3]Koç Üniversitesi Tıp Fakültesi, Çocuk Yoğun Bakım Bölümü
[4]Koç Üniversitesi Tıp Fakültesi, Çocuk Kardiyolojisi Bölümü

GİRİŞ: Pediyatrik kalp cerrahisi sonrası mekanik ventilasyonun güvenli çerçevede sonlandırılması, hastaların takiplerinde önemli bir yer tutmaktadır. Çok erken ekstübasyonun ameliyathanede gerçekleştirilmesi literatürde tartışmalı bulunmaktadır. Bu bildiride kliniğimizde başlattığımız post-operatif ekstübasyon stratejimiz ile ilgili deneyimlerimizi sunmaktayız.
YÖNTEM: Nisan 2020-Ocak 2021 tarihleri arasında konjenital kalp hastalıkları nedeniyle opere olan 66 hasta retrospektif olarak tarandı. Hastaların pre-operatif, operatif ve taburculuk aşamasına kadar olan post-operatif verileri değerlendirildi. Hastalar, ekstübasyon zamanlarına ve derecelerine göre yoğun bakımlardaki takiplerine göre klasifiye edilerek değerlendirildi.
Teknik: Operasyon esnasında uygun dozlamda midazolam, remifentanil ve roküronyum ile standart sedasyon ve nöromusküler blokaj uygulandı. Operasyonun bitmesini takiben gereğinde nöromüsküler blokaj ve sedatizan ajanların etkilerini engelleyen ajanlar kullanıldı. Uyanıklık bispektral indeks monitörizasyonu ile kontrol edildi. Hastalar yoğun bakım takibine geçtiklerinde deksmedetomidin, gereğinde analjezik dozlarda midazolam ve fentanil perfüzyonları başlanmakta idi. Hastalara rutin olarak non-invaziv solunumsal destek uygulandı.
BULGULAR: Hastaların, median yaşı 36(5-63.2)ay, kilosu ise 16(13-20)kg. idi. Mekanik ventilasyonda kalma süresi ise 0(0-24) saat olarak hesaplandı. Toplam 34(51.5%) hastada siyanotik kalp hastalığı bulunmaktaydı. Bu hastaların 4'ü yenidoğan, 18'i infant ve 44 hasta çocukluk yaş grubunda idi. 9'u infant, 28'i çocuk olmak üzere 37(56%) hasta ameliyathanede; 4'ü infant ve 9 'u çocuk olmak üzere, 11(16%) hasta ilk 24 saat içerisinde ekstübe edildi. 13 hastanın ekstübasyon süreleri ise bir günü aşmaktaydı. Ameliyathanede ekstübe edilen hastalardan sadece biri(2.7%) tekrar re-entübe oldu. Yenidoğan yaş grubunda ise erken ekstübasyon sağlanamadı. Ameliyathanede ekstübe edilen ve yoğun bakım takibine alınan hastalar içerisinde tekrar entübe olan hasta olmadı. Bu hastalar ekstübasyon sürelerine, demografik verilerine ve STS-EACTS skorlama sistemlerine göre gruplandıklarında, grupların istatistiksel olarak homojen olduğu görüldü. Ameliyathanede ekstübe olan hastaların, median yoğun bakım takip süreleri 1(0-1) gün, hastane kalış süreleri ise 10(7-15)gün; diğer hastaların ise 1(1-2)gün ve 11(7-16)gün olarak hesaplandı. Hastaların mekanik ventilasyon ile takipleri ve yoğun bakım derecelendirmelerine göre maliyet analizleri incelendiğinde gruplar arasında anlamlı fark olduğu görülmekte idi.
SONUÇ: Hastaların post-operatif solunum destek cihazından ayrılması, operasyon sonrası dönemde mekanik ventilasyonun negatif etkileri düşünüldüğünde önemli bir basamak olarak karşımıza çıkmaktadır. Özellikle tek ventrikül fizyolojisindeki hastaların, erken dönemde normal solunumsal paterne geçmeleri, bu sistemin daha iyi çalışması için ayrıca bir neden oluşturmaktadır. Dolayısıyla uygun hastalarda çok erken ekstübasyonun bir hedef olması gerektiğini düşünmekteyiz. Bu doğrultuda multidisipliner olarak oluşturulacak protokoller, her anlamda kaynakların verimli kullanımını olumlu doğrultuda etkileyecek, hastaları mekanik ventilasyona bağlı morbidite ve mortaliteden uzaklaştıracaktır.

Anahtar Kelimeler: erken ekstübasyon, konjenital kalp hastalıkları, mekanik ventilasyon

tablo 1

operasyon bilgileri

tablo 2

tablo 2: preoperatif ve postoperatif veriler

tablo 3



ekstubasyon icin stat tahmini mortalite ROC analizi

EP-232
Patent duktus arteriozus okluzyonu sonrası sol pulmoner darlığının stent implantasoynu ile tedavisi

Murat Kardaş, İbrahim Halil Demir, İlker Kemal Yücel, Mustafa Orhan Bulut, Ahmet Çelebi
Siyami Ersek Göğüs Kalp ve Damar Cerrahisi Eğitim Araştırma Hastanesi

Kliniğimizde takip edilmekte olan 3.5 yaşında erkek hastanın 11 aylık iken kalp yetersizliği ve büyüme gelişme geriliğine neden olan geniş tubuler patent duktus arteriozus 10 mm Amplatzer Muskuler VSD Occluder ile defekt kapatıldı. İşlem sonrası Asendan aorta ile desendan aorta arasında basınç farkı olmadığı teyit edildi. Defekt kapatıldıktan sonra kontrol pulmoner arter basınç ölçümleri sağ pulmoner arter 59/34 (46) mmHg, sol pulmoner arter 47/25 (36) mmHg, Aorta 83/45(64) mmHg olarak ölçüldü. Device ilişkili LPA darlığı olduğu görülmesi üzerine LPA da 8 mm OSYPKA balon ile device pozisyonu değiştirilmeye çalışıldı ve LPA da balon anjioplasti uygulandı. Klinik takiplerinden LPA darlığı giderek arttığı görülmesi üzerine 15 aylık iken tekrak katater anjiografi yapıldı. RV basıncı 40 mmHg, MPA peak sistolik basıncı 38 mmHg, LPA peak sistolik basıncı 22 mmHg olduğu görüldü ve LPA da 11 mm TYSHAK balon ile balon anjioplasti uygulandı. Kontrol enjeksiyonlarında LPA darlığının devam ettiği görülmesi üzerine takiplerinde stent implante edilmesine karar verilerek işlem sonlandırıldı. 25 aylık iken 3.katater anjiografisi yapılan hastanın LPA da önemli darlık olduğu görülmesi üzerine 8 mm x 17 mm BOSTON Scientific LD Vaskuler stent LPA ya implante edildi. İşlem sonrası LPA ile MPA arasında gradientin tamamiyle giderildiği görüldü. RV basıncı 31 mmHg Aorta 74/43 (56) mmHg olarak ölçüldü. Hasta halen kliniğimizde takip edilmektedir ve son TTE de LPA da anlamlı darlık saptanmadı. Literatürde PDA kapatılması sonrası LPA darlığı %5 e kadar bildirilmiştir. Özellikle geniş PDA larda medikal tedavi ile kontrol altına alınamayan kalp yetersizliği varlığında erken müdahale gereksinimi olması ve görece büyük cihazların kullanılmasının gerekliliği LPA darlığı riskini artırmaktadır. Literatürde bildirilen hasta serilerinde özellikle LPA da akım hızlanması şeklinde görülen hafif darlıkların zaman içerisinde damar çaplarındaki artış ile birlikte kaybolduğu bildirilmiştir. Ancak özellikle küçük çocuklarda LPA akımı ve darlık gelişimi açısından takip edilmelidir. Aortanın pulsatil akımı ile cihazın pozisyonundaki değişiklikler ve hastanın büyümesi ile birlikte LPA da meydana gelen retraksiyon zaman içerisinde önemli darlık gelişimine neden olabilir. Literatürde benzer şekilde darlık sonrası LPA'ya stent implante edilmiş hastalar mevcuttur. Bu noktada önemli olan redilate edilebilir stentlerin tercih edilmesidir. Özellikle küçük çocukların erişkin hayata ulaşana kadar tekrar girişim gerektirebileceği unutulmamalıdır.

Anahtar Kelimeler: Duktus Arteriozus, Sol pulmoner Arter Stenozu, Pulmoner Arter Stent İmplantasyonu

Resim 1

Geniş Tubuler PDA ölçümleri

Resim 2

Muskuler VSD Occluder ile Kapatılmış PDA

EP-233

İnfant Döneminde ve Düşük Kilolu Olgularda Farklı Endikasyonlar ile Transkateter Atriyal Septal Defekt Kapatılması

Murat Sürücü, İlker Kemal Yücel, Mustafa Orhan Bulut, İbrahim Halil Demir, Emine Hekim Yılmaz, Dursun Muhammed Özdemir, Murat Kardaş, Ayşegül Aslan, Pınar Kanlıoğlu, Ahmet Çelebi
Sağlık Bilimleri Üniversitesi Dr.Siyami Ersek Göğüs Kalp ve Damar Cerrahisi Eğitim Araştırma Hastanesi, Çocuk Kardiyoloji Kliniği

GİRİŞ: Atrial septal defektlerin (ASD) kapatılması infant döneminde nadiren gereklidir. Bazı eşlik eden patolojilerde defektten geçen kan akımı belirgin artmakta yine kronik akciğer hastalığı olanlarda ise şant akımı pulmoner hemodinami üzerine olumsuz etki göstermektedir. Bildirimizde geniş ASD'leri transkateter olarak kapatılması gereken bir yaşında altında 4 farklı olgu sunulacaktır.
Olgu 1: 4 aylıkken 4.4 kg olgu; 28 günlük başka bir merkezde geniş ASD'si bırakılarak aort koarktasyon tamiri yapıldığı, taburcu edildikten sonra kilo alımının yetersiz düzeyde olduğu ve konjestif kalp yetmezliği bulguları ile izlendiği öğrenildi. Başvuruda, genel durumunun oldukça bozuk olduğu belirgin solunum sıkıntısı olduğu görüldü. Ekokardiyografisinde biventriküler sistolik disfonksiyonu, önemli pulmoner hipertansiyonu, 2B çapı 15mm olan geniş sekundum ASD ve sağ kalp boşluklarında belirgin genişleme olduğu saptandı. ASD'sinin transkateter kapatılmasına karar verildi. 16mm Amplatzer septal occluder (ASO) ile defekt kapatıldı. İşlem sonrası ekstube olan olgunun sistolik fonksiyonlarının ve sağ kalp boşluklarındaki genişlemenin düzeldiği görüldü. Taburcu edildikten sonra yapılan kontrollerinde 500gr/ay kilo alımının olduğu, takipnesinin ve pulmoner hipertansiyonun gerilediği saptandı.
Olgu 2: 10 aylık 7 kg ağırlığında olgu; 10 günlükken, sınırda sol ventrikül, arkus hipoplazisi ve aort koarktasyonu tanıları ile 4mm atrial yama açıklığı bırakılarak opere edildi. Erken post operatif dönemde, sol atrium basınçlarının yüksek seyretmesi, akciğer konjesyonunun düzelmemesi üzerine atrial septoplasti ile açıklık genişletildi ve akciğer konjesyonun düzeldiği görüldü. Taburcu edildikten sonra takiplerinde sol ventrikül ve mitral anülüsün büyümediği (MA z skoru:-1.1) ve kalp yetersizliği bulgularının düzelmediği görüldü. Kateter anjiyografi yöntemi ile renkli akım çapı 13.5 mm olan ASD 16mm ASO (fenestre edilerek) sağ üst pulmoner ven açılışı ile kapatıldı. Kontrollerinde 1 ay içerisinde mitral anülüsün z skorunun -0.25'a kadar büyüdüğü saptandı.
Olgu 3: 8 aylık 7.2 kg olgu dilate kardiyomiyopati, biventriküler sistolik disfonksiyonu ve geniş sekundum ASD tanıları ile kliniğimizce takip edilirken son kontrolünde EF'si %40 olarak saptandı. Bol şantlı ASD'sinin kapatılması kararı alındı. Yapılan kateter anjiyografisinde LV end diastolik basıncının 6mmHg olduğu görülmesi üzerine 19mm ASO cihazı ile ASD'si fenestre olarak kapatıldı. Cihaz serbestleştirilmeden bakılan LV end diastolik basıncında artış görülmemesi üzerine cihaz bırakıldı. Kontrolllerinde Simpson metodu ile ölçülen LV EF %52 olarak hesaplandı.
Olgu 4: 10 aylık 5.4 kg ağırlığındaki olgunun prematüre doğum öyküsü mevcuttu; bronkopulmoner displazi, geniş sekundum ASD ve sağ kalp boşuklarında belirgin genişleme tanıları ile takip edilen olgunun tekrarlayan akciğer enfeksiyonları ve takipnesinin olması üzerine kateter anjiyografisi kararı alındı. Qp/Qs oranı 5.7 olarak hesaplandı. 2B çapı 14mm olan defekt 14mm ASO ile tavan açılışı yöntemiyle kapatıldı. Kontrollerinde sağ kalp boşluklarındaki genişlemenin gerilediği, kilo alımında artış olduğu ve takipnesinin kaybolduğu görüldü.
TARTIŞMA: Koarktasyonla birlikte geniş ASD'li olgularda koaktasyon tamiri ile birlikte mutlaka ASD tam kapatılmalı veya oldukça restrikte edilmelidir. Artan LV end diyastolik basınç ile birlikte geniş ASD'li olgularda erken dönemde hem kalp yetersizliği bulguları gelişmekte hem de sol kalp yapılarında hipoplazi devam etmektedir. Yine bol şanta bağlı olarak pulmoner HT gelişebilmektedir. BPD olgularında da ASD'den oluşan şant hasarlı akciğerin gelişimine zarar vermektedir ve bunlarda da ASD'nin erken kapatılması gerekebilmektedir. Özellikle infant döneminde geniş ASD'lerin transkateter kapatılması sol atriumun küçük olması ve cihazın uygun konuşlanması açısından teknik olarak zordur ve farklı modifikasyonlar gerektirir.

Anahtar Kelimeler: atriyal septal defekt, infant,transkateter, kalp yetersizliği

Olgu 2; geniş sekundum ASD

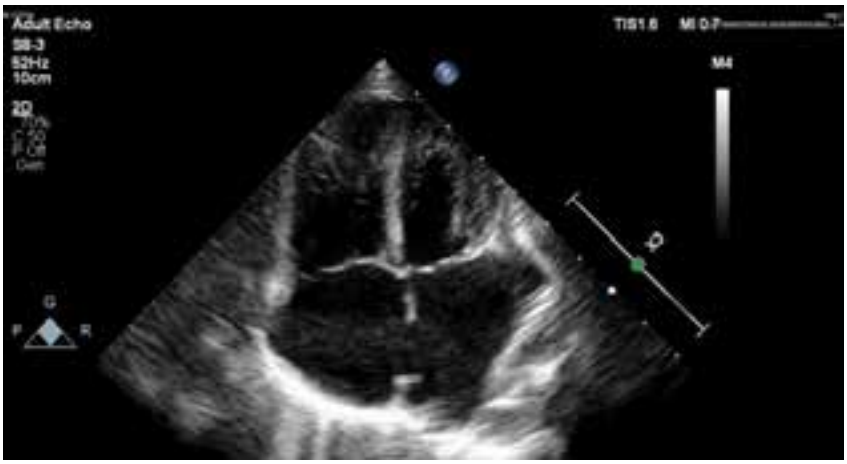

Olgu 4; geniş sekundum ASD

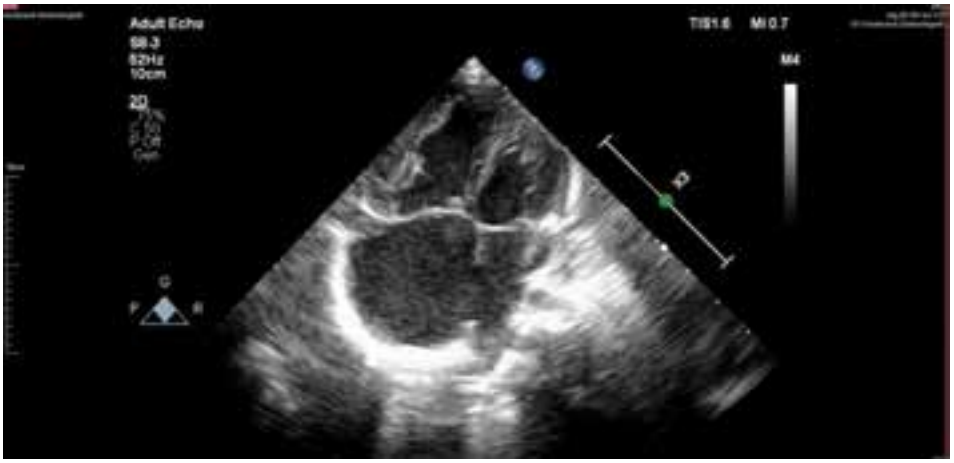

Olgu 4; tavan açılışı

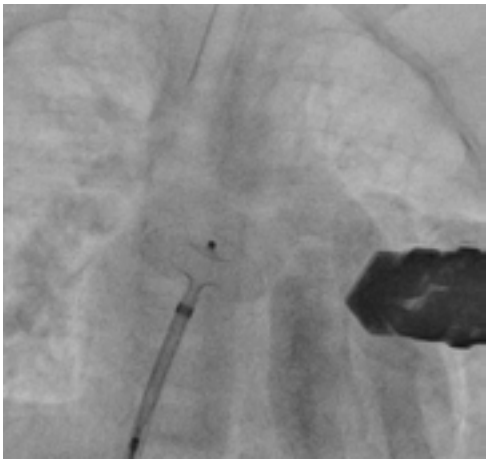

Tavan açılışı

olgu 2, işlem sonrası ekokardiyografik görüntü; fenestrasyonu ile birlikte

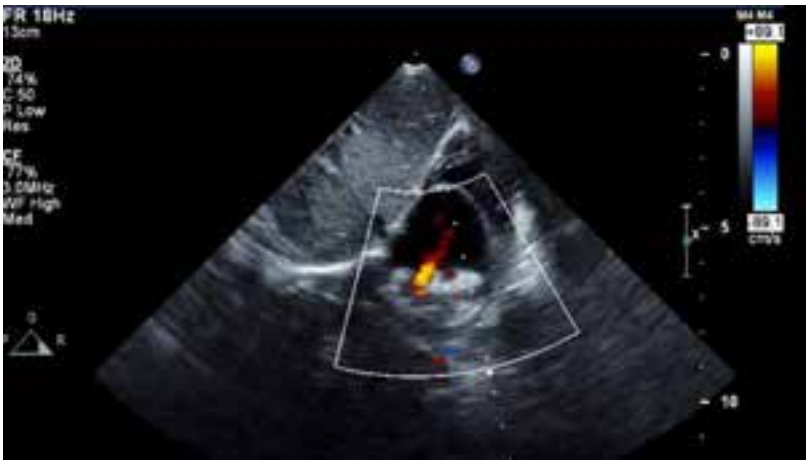

Olgu 2; cihazı bırakılmadan önce

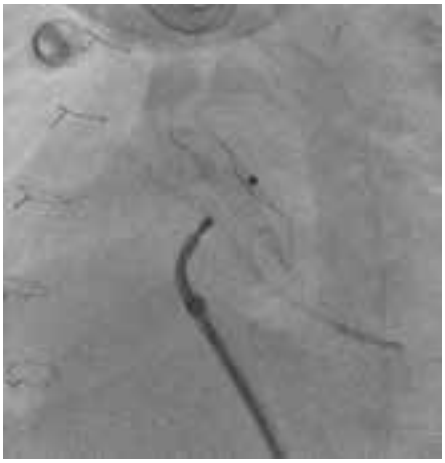

Olgu 4; cihazın duruşu

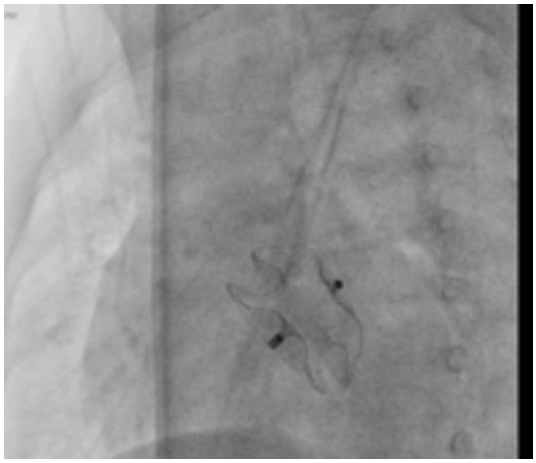

Olgu 4; işlem sonrası ekokardiyografi

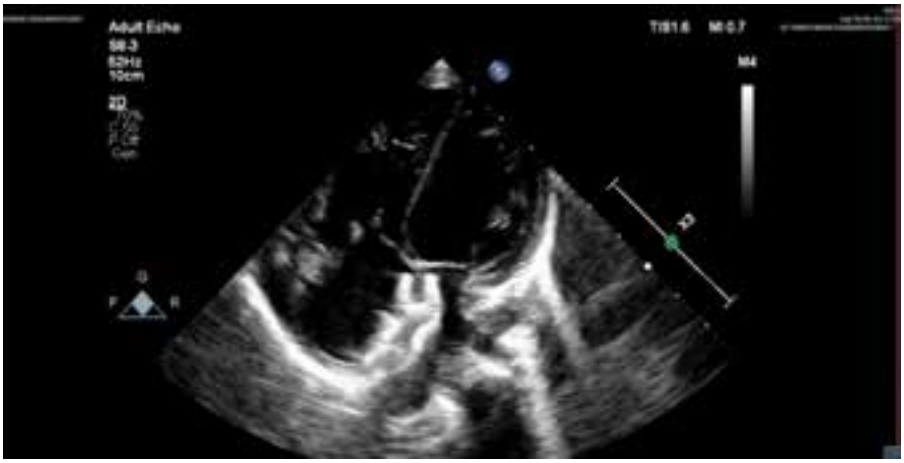

EP-234

Pulmoner Arter Dal Darlıklarına Stent İmplnatasyonunda Andrastent ile CP Stentin Karşılaştırlması

Ahmet Çelebi, İbrahim Halil Demir, İlker Kemal Yücel, Mustafa Orhan Bulut, Murat Sürücü, Emine Hekim Yılmaz, Dursun Muhammed Özdemir, Sultan Bent, Ayşegül Aslan, Pınar Kanlıoğlu, Murat Kardaş
Sağlık Bilimleri Üniversitesi Dr.Siyami Ersek Göğüs Kalp ve Damar Cerrahisi Eğitim Araştırma Hastanesi, Çocuk Kardiyoloji Kliniği

GİRİŞ: Periferik pulmoner arter darlıklarında stent implantasyonu girişimsel kardiyolojinin en zorlu işlemlerinden biridir. Bu lezyonlar için ideal bir stent henüz geliştirilmemiştir. Bu çalışmada amacımız Andrastent ile CP stent implantasyonu gerçekleştirdiğimiz periferik pulmoner darlıklı hastaların sonuçlarını değerlendirmekti.
HASTALAR VE YÖNTEM: Ocak 2010 -20021 tarihleri arasında yaşları medyan 12 yıl (3-40 yaş), kilosu medyan 34.5 (8-76 kg) olan 88 hasta çalışmaya dahil edildi. Sağ ventrikül çıkım yoluna, supravalvar bölgeye stent implantasyonu yapılan hastalar, kaplı stent kullanılan ya da bu iki stent dışında kullanılan çıplak stentler çalışmaya dahil edilmedi. Girişim endikasyonu olarak; " Sağ ventrikül basıncı > 60 mmHg veya > 2/3 sol ventrikül basıncı olması, her iki akciğer perfüzyonu arasında dengesizlik olması (bir akciğerde < % 35), kompetan olmayan kapakta pulmoner yetersizliği azaltmak (> 20 mmHg basınç farkında), tek ventrikül fizyolojisine sahip hastalarda anatomik darlık mevcut ise (basınç farkı olmasa bile) " belirlendi.
BULGULAR: Periferik pulmoner arter darlığı olan 88 hastaya 99 stent (Andrastent ya da CP stent) implantasyonu yapıldı. En sık stent implantasyonu yapılan hasta grubu tam düzeltme operasyonu geçirmiş Fallot Tetralojili hastalar idi, 7 hasta tek ventrikül tamiri yoluna gidilmiş hastalardı. 67 hastaya Andrastent, 21 hastaya CP stent (çıplak) implantasyonu yapıldı. CP stent kullanılan 3 hastada (3/21, % 14) majör komplikasyon gelişti. Bir hastada stent lezyonu kavramadığı için 2.stent implante edildi. Ertesi gün yapılan kontrolde stentin sağ ventrikülde olduğu görüldü ve hasta cerrahiye verildi. Bir diğer hastada stent lezyonun distaline embolize oldu. Bu hastada stent repoze edilmeye çalışılırken rüptür gelişti ve hasta acil şartlarda operasyona verildi. Üçüncü hasta ise tek ventrikül tamiri adayı ve Glenn anastomozu yapılmış bir hastaydı. Diffüz LPA darlığı nedeniyle stent implantasyonu yapılan hastada stent proksimale doğru kaydı. Daha sonra bu stent SVC'ye repoze edilerek stabil hale getirildi ve LPA stenti diğer bir seansta yerleştirildi. İki hastada ise CP stentin lezyonu kavramayarak distale kayması nedeniyle ikinci bir stent ihtiyacı daha oldu.Andrastent implante edilmiş bir hastada majör komplikasyon gelişti (1/67, % 1.4). Bu hasta arteryel switch operasyonu geçirmişti. RPA ya stent implantasyonu sonrası hastada aortopulmoner fistül gelişti. Kaplı stent implantasyonu ve ADO 2 cihazı ile fistül kapatılmaya çalışıldı ancak başarılı olunamadı bunun üzerine hasta cerrahiye verilerek fistül kapatıldı.
SONUÇ: Periferik pulmoner arter darlıklarına stent implantasyonu kompleks bir girişimdir. Hibrid dizaynı ve yapısı nedeniyle dokuya penetrasyonu CP stente göre daya iyi olan Andrastentler daha düşük komplikasyon riskiyle bu girişimler için tercih edilebilir. CP stente göre daha düşük profilli olması mükerrer girişime aday olan bu hastalarda diğer bir avantajıdır.

Anahtar Kelimeler: pulmoner arter, dal darlıkları, stent

Figür 1

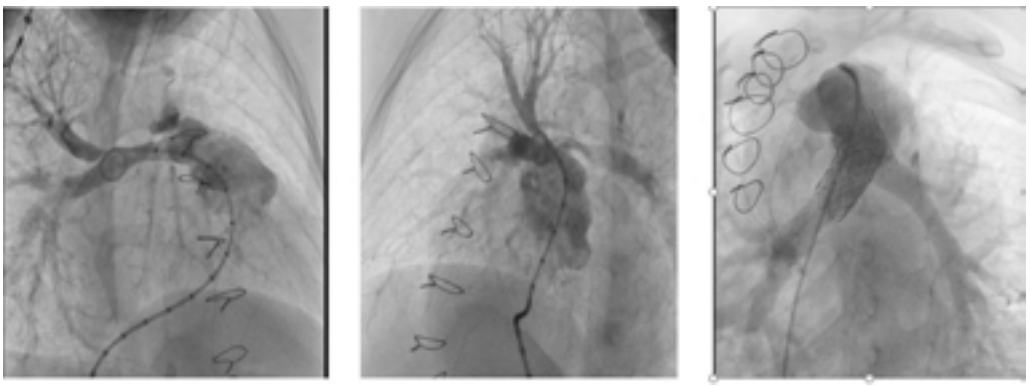

Bilateral periferik pulmoner arter stenozuna Andrastent implantasyonu

Figür 2

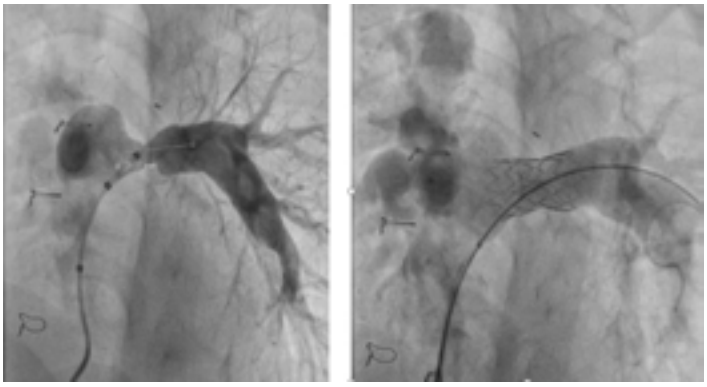

Sol pulmoner arter stenozuna Andrastent implantasyonu

Figür 3

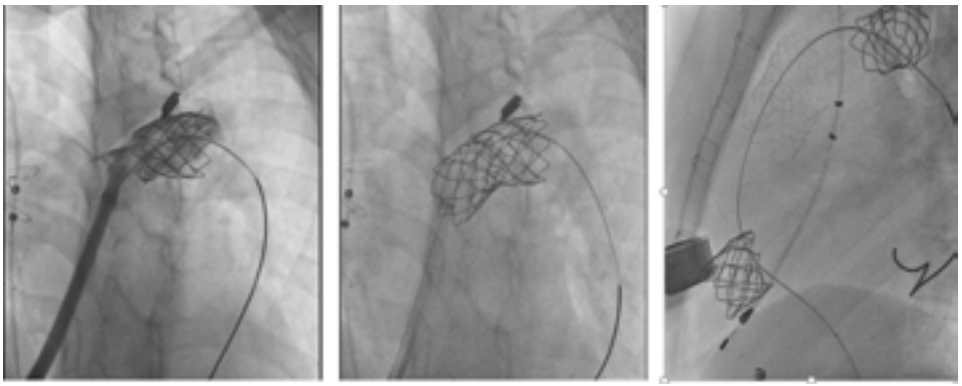

Sol pulmoner artere implante edilen CP stentin (ikinci) sağ ventriküle embolizasyonu

Figür 4

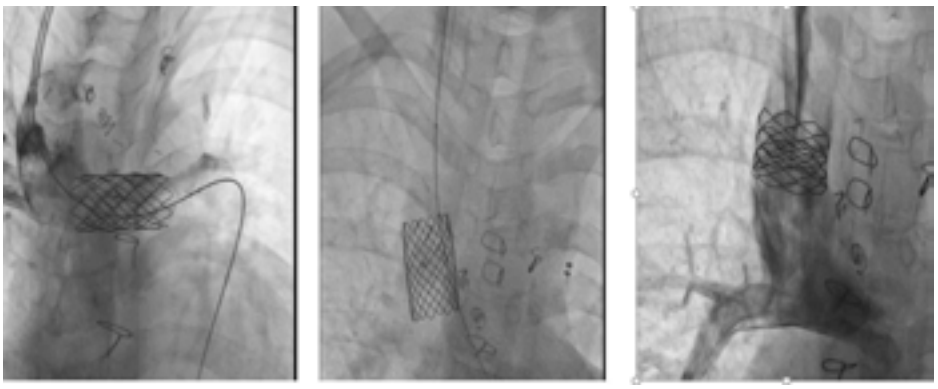

Sol pulmoner artere implante edilen CP stentin embolizasyonu ve SVC'ye konumlandırılması

EP-235
Fontan Cerrahisi Yapılmış Erişkinde Atriyal Septumun Stent ile Fenestrasyonu

Emine Azak[1], Oğuzhan Doğan[1], Ayben Kadimoğlu Kılıç[1], Nevin Özdemiroğlu[1], Hazım Alper Gürsu[1], İbrahim İlker Çetin[2]
[1]SBÜ, Ankara Şehir Hastanesi, Pediyatrik Kardiyoloji Bölümü
[2]Yıldırım Beyazıt Üniversitesi Tıp Fakültesi, Pediyatrik Kardiyoloji Bilim Dalı

AMAÇ: Fontan bölmesinin yeterli dekompresyonunu gerektiren koşullarda, patent atriyal septal pencerelerin devamlılığı hayati önem taşıdığından bu amaçla transseptal statik balon dilatasyonu ve stentler yerleştirilmesi gibi işlemler uygulanmaktadır. Fontan fenestrasyonlarına stent yerleştirilen hastalarda başarı oranının sadece dilatasyona göre daha başarılı olduğu bildirilmiştir. Burada dirençli asit ve plevral efüzyon nedeni ile atriyal septumun stent ile fenestrasyonu yapılmış erişkin hasta sunuldu.
OLGU: Yedi yaşında iken tek ventrikül fizyolojisi nedeniyle Ürdün'de Fanton cerrahisi uygulanan 19 yaşındaki yabancı uyruklu olgunun son 2 yıldır diş merkezde dirençli asit, plevral efüzyon nedeni ile birçok kez yatırılarak antikonjestif parenteral tedavi verildiği, parasentez, torasentez ve karaciğer biyopsisinin yapıldığı, izlemde birkaç kez atriyal fibrilasyon nedeni ile kardiyoversiyon uygulandığı, akut böbrek yetersizliğinin geliştiği, akut appandisit cerrahisi ve ileri müdahale için hastanemize sevk edildiği öğrenildi. Fizik muayenesinde KTA: 95/DK, TA: 90/60 mmHg, sat: %87, clubbing, takipneik, solunum sesleri solda azalmış, 3/6 sistolik üfürüm ve batında asit saptandı. Tele'sinde kardiyomegali ve plevral efüzyon, EKG'sinde sol aks, yayın negatif T dalgaları izlendi. EKO'sunda sağ AV kapak- sağ ventrikül hipoplazik, inletten outlete uzanan tek ventrikül tipinde geniş konfluan VSD, her iki büyük arterin solda ve önde yerleşen ventrikül ile ilşkili olduğu, pulmoner arterin hipoplazik olduğu, pulmoner kapaktan antegrad akımın azaldığı, burada akım hızının 2.2m/sn ölçüldüğü, lateral tünelde obstrüksiyon olmadığı ve Simpson metodu ile hesaplanan EF'nin %54 olduğu görüldü. Akut appandisit cerrahisi sonrasında kateter anjiyo ve uygunsa interatriyal septuma fenetrasyon ve stent yerleştirilmesi planlandı. Kateter anjiyosunda basınçlar; SVC: ort 19 mmHg, Pulmoner arter: 19/10-14, IVC: ort 20 mmHg, pulmoner arterde okluzyon bulgusu olmadığı saptandı. 5F Pigtail kateter ile lateral tünele ve MPA'ya enjeksiyonlar yapılarak lateral tünel anatomisi ve fenestrasyon alanı işaretlendi. 6F long sheath üzerinden Brockenbrough iğnesi le LA'ya geçildi. 4F multipurpose kateteri ile LA'ya geçilerek 4.5/20 mm Invader-PTCA ile balon atriyal septostomi, sonrasında 7/15 mm Express Vascular SD ile atriyal septuma stent komplikasyonsuz yerleştirildi. Fenestrasyondan sonra saturasyonun %83, sistemik venöz basıncın düştüğü, kardiyak indeksin arttığı izlendi. Kontrol EKO'da RA'ya komşu tünel duvarı üzerine yerleştirilen stent içerisinde yeterli sağ sol şant olduğu, plevral efüzyonun ve asitin belirgin azaldığı görüldü.
TARTIŞMA-SONUÇ: Fontan cerrahisi uygulanmış kompleks lezyonlu olgularda yapılan çeşitli transkater teknikler birçok klinik sorunu çözebilir ve sonuçta bazı operasyonlardan kaçınılabilir. Sağ sistemik ventrikülü olan hastalar, sol sistemik ventrikülü olan hastalara göre daha fazla girişimsel prosedür gerektirir ve daha kötü prognoza sahiptir. Çeşitli fenestrasyon teknikleri ile atriyal iletişim açıklığını başarıyla sürdürülebilir. Fenestrasyon teknikleri arasında bıçak/balon septostomisi, stent yerleştirme, Amplatzer-fenestrasyonlu ASD cihazı ve önceki stentin balonla dilatasyonu vardır. Fenestrasyona yanıt vermeyen ciddi semptomatik hastalarda kalp nakline erkenden dikkat edilmelidir. Girişimsel kateterizasyon prosedürleri Fontan cerrahisi olan hastalarda Fontan dolaşımını sürdürmek için sıklıkla gereklidir.

Anahtar Kelimeler: Fontan cerrahisi, Atriyal septum, transkateter fenestrasyon

Fig 1: Fontan Cerrahisi Yapılmış Olguda Atriyal Septumun Stent ile Fenestrasyonu

EP-236
ALCAPA sendromu tanısı alan bir olguda görüntülemedeki güçlükler

Nilüfer Çetiner[1], Alpay Çeliker[1], Rıza Türköz[2]
[1]Koç Üniversitesi Hastanesi, Çocuk Kardiyoloji Bilim Dalı, İstanbul
[2]Bakırköy Acıbadem Hastanesi, Çocuk Kalp ve Damar Cerrahisi, İstanbul

GİRİŞ-AMAÇ: Sol koroner arterin pulmoner arterden çıkış anomalisi olarak tanımlanan ALCAPA sendromu tüm doğumsal kalp anomalilerinin % 0,5'ini oluşturur. Bu anomali ile doğan çocukların % 87'si süt çocukluğu döneminde belirti verir ve %65 ile %85'i bir yaşından önce ve özellikle 2-3 ay civarında tedaviye dirençli kalp yetersizliği ile kaybedilirler. Bu nedenle dilate kardiyomiyopati tanısı alan çocuklarda tedavi edilebilir bir durum olan ALCAPA'nın tanınması çok önemlidir. Biz de, farklı bir merkezde ALCAPA düşünülerek torakal bilgisayarlı tomografik anjiyografi ile tanısal kateter yapılan, ancak koroner anomali görülemeyen ve dilate kardiyomiyopati (DKM) tanısı alan ve merkezimizde tekrar edilen tanısal kateter ile ALCAPA tanısı alan ve tedavi edilen 5 aylık erkek bir hastayı sunmak istiyoruz.
OLGU: Dilate kardiyomiyopati tanısıyla farklı bir merkezde takip edilen 5 aylık erkek hasta, son günlerde artan öksürük, hızlı nefes alma, hırıltı, huzursuzluk ve emmede azalma şikayetleriyle kliniğimize başvurdu. Fizik muayenesinde kalp sesleri ritmik, taşikardik, apikal odakta 1/6 sistolik üfürüm duyuluyordu. Solunum sesleri bilateral eşit, ancak bazallerde krepitan ral duyuluyordu. Karaciğer 2 cm palpabl idi. Diğer sistem muayenelerinde özellik yoktu. Hasta antikonjestif ve digoksin tedavisi almaktaydı. Telekardiyografide kardiyotorasik indeks %60 idi. Elektrokardiyografi'de DI ve aVL'de derin Q dalgaları ve diğer göğüs derivasyonlarında ST yüksekliği saptandı. Kalp yetersizliği nedeni ile bakılan pro-BNP düzeyi 6715 ng/L. Ekokardiyografide sol kalp boşlukları geniş ve sol ventrikül sferikti. Sol ventrikül duvar hareketleri paradoks ve azalmıştı (EF: %36, KF:%17). Mitral kapaktan santral jetli 4,9 mm jet uzunluğunda eser yetersizlik vardı. Koroner arter çıkışları normal görünüyordu. Koroner BT anjiyografide sol ana koroner arterin (LMCA) kontrastla geç dolduğu izlenmesi nedeniyle hastaya tanısal kateter yapıldı. Kntrast madde enjeksiyonunda sağ koroner arterin sağ aortik kasptan çıktığı, ancak sol aortik kasptan LMCA çıkışı görülmedi ve sol-ön inen koroner arter ve sirkumfleksin kollateral arterlerle ve LMCA'ın geç fazda pulmoner arterden dolduğu izlendi. Böylelikle hastada ALCAPA tanısı kesinleştirildi ve operasyona gönderildi. İntrapulmoner tünel ile anormal koroner arterin aortaya bağlantısı sağlandı. Hasta postoperatif 1 yıldır izlenmekte olup takiplerinde sol ventrikül sistolik fonksiyonunda düzelme ve kalp boşluklarında küçülme gözlendi.
SONUÇ: Sonuç olarak tedavi edilmediği zaman ölümcül seyreden bu hastalığın cerrahi tedavi ile kesin çözümü olduğu bilinmeli ve DKM ile başvuran hastalarda ALCAPA'ya ait ipuçları dikkatle araştırılmalı ve erken tedavi imkanı sağlanmalıdır.

Anahtar Kelimeler: dilate kardiyomiyopati, görüntüleme, sol koroner arterin pulmoner arterden çıkış anomalisi, tanısal kateter

Resim 1

*Kontrast enjeksiyonu erken dolum fazinda sag koroner arterin sag aortik kasptan ciktigi, ancak sol aortik kasptan LMCA cikisi gorulemedi * LMCA cikisinin olmasi gereken sol aortik kasp*

Resim 2

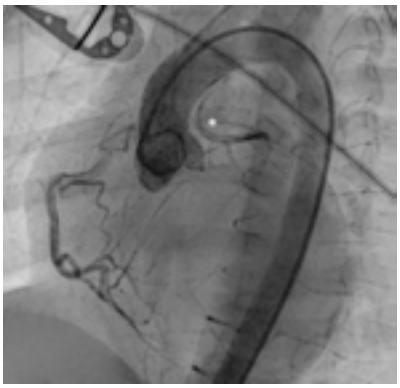

*Sol ana koroner arterin kontrast enjeksiyonun gec fazinda pulmoner arterden doldugu izlendi * LMCA*

EP-237
Çocuklarda COVID-19 m-RNA aşılanması sonrası görülen olası kardiyak yan etkiler

Sibel Tiryaki, Haşim Olgun
Sıtkı Koçman Üniversitesi, Pediatrik Kardiyoloji Bilim Dalı, Muğla

GİRİŞ-AMAÇ: Covid-19 pandemisi ile mücadele kapsamında aşılamanın önemi herkes tarafından bilinmektedir. Ülkemizde bu bağlamda aşılama her geçen gün artarak devam etmektedir. Çocukluk yaş grubunda aşılama 18 Ağustos 2021'de 15-18 yaş grubu ile ka başlatılmış olup 6 Eylül 2021'den sonra da 12 yaş üzeri tüm çocukların aşılanmasına karar verilmiştir. Bu çalışmada covid-19 aşılama sonrası çocuklarda görülen kardiyak etkilenimlerin belirlenmesi amaçlanmıştır.
BULGULAR: Muğla Sıtkı Koçman Üniversitesi Hastanesi, Çocuk Kardiyolojisi tarafından takip edilen Covid-19 aşı sonrası kardiyak etkilenimi olan olgular çalışmaya dahil edilmiştir. Olguların tümü Biontech m-RNA aşısı ile aşılanmış olup %71'i erkek, %29'u kız idi. Ortalama yaş 15.4±1.6yıl idi. Şikayetler göğüs ağrısı ve çarpıntı olarak belirlenmiştir. Erkek cinsiyetin %100'ünde göğüs ağrısı şikayeti varken kızların %100'ü çarpıntı şikayeti ile başvurmuştu. Şikayetler aşıdan minimum 1, maksimum 20, median 3 gün sonra başlamıştı. Göğüs ağrısı ile başvuran olguların tümünde troponin seviyeleri değişik oranlarda artış göstermekte idi (Tablo 1). Bu olguların 2'ine kardiyak MRI çektirilmiş olup her iki olguda da myokardit ile uyumlu ödem ve sinyal artışı tespit edilmiştir (Figür 1). Çarpıntı şikayeti ile başvuran iki olgunun birinde QTc uzunluğu diğerinde ise 1. derece AV blok tespit edilmiş olup 1 hafta sonraki kontrollerinde QTc'nin normale döndüğü, PR aralığındaki uzamanın ise devam etmekte olduğu görüldü (Figür 2). Göğüs ağrısı ile başvuran ve troponin seviyeleri yüksek olan 5 olgu aşıya bağlı myokardit olarak değerlendirilmiştir. Her beş olguya ibuprofen uygulanmıştır. Bir olgunun izleminde göğüs ağrısının gerilememesi, troponin seviyesinde artışın devam etmesi ve ST segment elevasyonu ortaya çıkması nedeniyle IVIG de uygulanmıştır. Hastaların hastanede yatışları minimum 1, maksimum 7 gün sürmüştür. Olguların tümü şifa ile taburcu edilmiştir.
Tartışma: Covid-19 enfeksiyonunun kendisine, tedavide kullanılan ajanlara ve aşılamaya bağlı kalp üzerinde oluşan değişiklikler her geçen gün daha iyi aydınlatılmaktadır. Dünya Sağlık Örgütünün onayı sonrası pek çok ülkede olduğu gibi Türkiye'de de 12 yaşından büyük çocuklara COVID-19 aşılaması başlatılmıştır. m-RNA teknolojisi daha önce özellikle onkolojik hastalıkların tedavisinde kullanılmakta iken bu yöntemin aşı olarak kullanılması çok yenidir. Çocuklarda enfeksiyonun çok ağır seyretmemesi nedeniyle tedavi ve aşıya bağlı olası komplikasyonların ortaya çıkarılması özellikle önemlidir. Literatüre bakıldığında çalışmamıza benzer vakaları içeren en geniş kapsamlı çalışmalardan biri Jain ve arkadaşları tarafından Amerika'dan yayınlanan 16 merkezin sonuçlarını içeren bir çalışmadır. Bu çalışmada 63 olgu değerlendirilmiş ve çalışmamıza benzer şekilde erkek cinsiyette daha fazla miyokardit olduğu ve tümünün m-RNA aşılaması sonrası geliştiği belirtilmiştir. Hastaların takiplerinde klinik ve laboratuvar bulguları gerilemiştir. MRI bu olguları tespit etmekte oldukça yararlı bulunmuştur. Bizim çalışmamızda iki olguya MRI çektirilebilmişti ve her ikisi de myokarditi destekleyecek bulgular içermekte idi. Çalışmamızda olduğu gibi tüm hastalar sekelsiz taburcu olmuştu. Ancak uzun dönem sonuçları gösterebilmek için daha zamana ihtiyaç olduğu belirtilmiştir. Dilate kardiyomiyopatilerin etyolojisinde en önemli etyoloji geçirilen akut myokarditler olduğu düşünüldüğünde bu olguların gelecekte böyle bir durumla karşılaşma olasılıkları düşük de olsa bulunmaktadır.
Sonuç olarak çocuklarda m-RNA COVID-19 aşılaması sonrası ciddi kardiyak yan etkiler görülebilmektedir. Özellikle erkeklerde görülen bu yan etkinin kalıcı değişiklikler yapıp yapmayacağını belirleyebilmek için bu olgular uzun süreli takip edilmelidir. Bu ve benzer yan etkileri aydınlatabilmek için daha geniş serilere ihtiyaç duyulmaktadır.

Anahtar Kelimeler: COVID-19, komplikasyon, m-RNA aşısı, myokardit

Figür 1

Olgu 4'e ait kardiyak MRI ile tespit edilen sol ventrikül duvarında ve interventriküler septum bazalindeki ödem ve T2 sinyal artışı

Figür 2

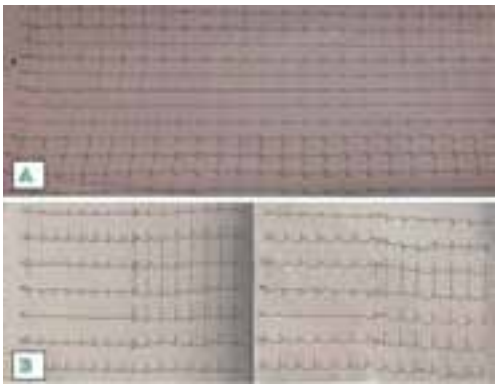

Olguların EKG değişiklikleri: A, olgu 3'e ait uzun QTc B, olgu 5'te tespit edilen ST segment elevasyonu

Tablo 1

Olgular	Yaş (yıl)	Cinsiyet	Şikayet	COVID-19 aşı tipi	Aşı sonrası geçen süre (gün)	Troponin (pg/ml)	Kalp Tepe Atımı (n/dk)	EKG	EKO	MRI	Tedavi	Yatış süresi (gün)
1 (A.K.)	17	Erkek	Göğüs Ağrısı	Biontech m-RNA	2	75	100	Normal	Normal	Çekilmedi	Antienflamatuar	1
2 (H.İ.)	17.5	Erkek	Göğüs Ağrısı	Biontech m-RNA	3	248	90	Normal	Normal	Çekilmedi	Antienflamatuar	2
3 (N.Ö.)	15	Kız	Çarpıntı	Biontech m-RNA	1	2	158	Sinüs taşikardisi, QTc 450msn	MY hafif	Çekilmedi	İzlem	1
4 (S.K.)	13	Erkek	Göğüs Ağrısı	Biontech m-RNA	4	362	89	Normal	MY hafif	LV ödem, myokardit	Antienflamatuar	5
5 (E.Ö.)	14	Erkek	Göğüs Ağrısı	Biontech m-RNA	20	792	98	ST segment elevasyonu	Perikard ekojenitesi artmış	T2 sinyal artışı, ödem, myokardit	Antienflamatuar, IVIG	7
6 (E.A.)	14	Kız	Çarpıntı	Biontech m-RNA	17	3	145	PR: 0.21	MY hafif	Çekilmedi	İzlem	1
7 (Y.E.)	16	Erkek	Göğüs Ağrısı	Biontech m-RNA	2	170	88	Normal	Normal	Çekilmedi	Antienflamatuar	1

Olguların klinik ve laboratuvar sonuçları

EP-238
İnfantta Dev Aort Anevrizması İle Giden Cutis Laxa Tip1b

Begüm Murt[1], Mehmet Gökhan Ramoğlu[1], Şükriye Yılmaz[2], Mehmet Mustafa Yılmaz[1], Alperen Aydın[1], Jeyhun Bakhtiyarzada[1], Özlem Bayram[1], Selen Karagözlü[1], Hasan Ercan Tutar[1], Ömer Suat Fitöz[2], Tayfun Uçar[1]
[1]Ankara Üniversitesi Tıp Fakültesi, Çocuk Kardiyolojisi Bilim Dalı, Ankara
[2]Ankara Üniversitesi Tıp Fakültesi, Çocuk Radyolojisi Bilim Dalı, Ankara

GİRİŞ AMAÇ: Aort anevrizmaları infantlarda oldukça nadirdir. Genellikle Ehler Danlos sendromu, Marfan sendromu, Loeys Dietz sendromu, Cutis laxa sendromu gibi konnektif doku hastalıkları sebebi ile olmaktadır. Biz de burada 10 aylık asemptomatik, tesadüfen saptanan dev aort anevrizması olan ve genetik olarak cutis laxa tip1b sendromu tanısı olan bir vakayı sunmak istedik.
OLGU SUNUMU: 10 aylık kız bebek kliniğimize sistolik masum üfürüm duyulması sonucu yönlendirildi. Hiçbir şikayeti olmayan hastanın fizik muayenesinde mezokardiyak odakta 1/6 sistolik üfürüm dışında bulgusu yoktu. Diğer sistem muayeneleri ve EKG'si normaldi. Anne babasının aynı köyden olması dışında aile hikayesi de yoktu. Bir başka çocukları da 2 yaşında ve sağlıklı idi. Hastaya yapılan ekokardiyografide çıkan aortası 32,7 mm (z skoru:9) olarak ölçüldü. Hastaya çekilen torakal Bt anjiyografide çıkan aorta kök düzeyinden itibaren arkus boyunca inen aorta proksimaline kadar devam eden ileri düzeyde anevrizmatik dilatasyon (ön arka eksende 32 mm, transvers eksende 34 mm) saptandı(Resim1-2). Hastadan konnektif doku hastalıklarına yönelik genetik tetkik istendi. Genetik tetkik sonucu EFEMP2 homozigot mutasyon olarak sonuçlandı. Hastaya cutis laxa tip 1b tanısı kondu. Hastaya aort anevrizması rüptürüne karşı önlem amaçlı beta bloker başlandı. Ve yapılan konsey sonucu cerrahi karar alındı.
SONUÇ: Cutis laxa tip 1b FBLN4(EFEMP2) geninde kromozom 11q13'de homozigot ya da kombine heterozigot mutasyonla giden nadir görülen otozomal resesif bir hastalıktır. EFEMP-2 ilişkili Cutis laxa büyük yada orta çaplı arterlerde uzama, tortusite veya genişleme ile gidebilen ve ek dismorfik bulguları olabilen bir hastalıktır. Infant döneminde oldukça nadir olan ciddi aort anevrizmalı cutis laxa olgusuna dikkat çekmek istedik.

Anahtar Kelimeler: Aort anevrizması, cutis laxa, infant

Resim 1

Aort anevrizmasının ekokardiyografide parasternal uzun eksen görüntüsü

Resim 2

Aort anevrizması ve vasküler anatominin 3D BT Anjiyografi görüntüsü

Resim 3

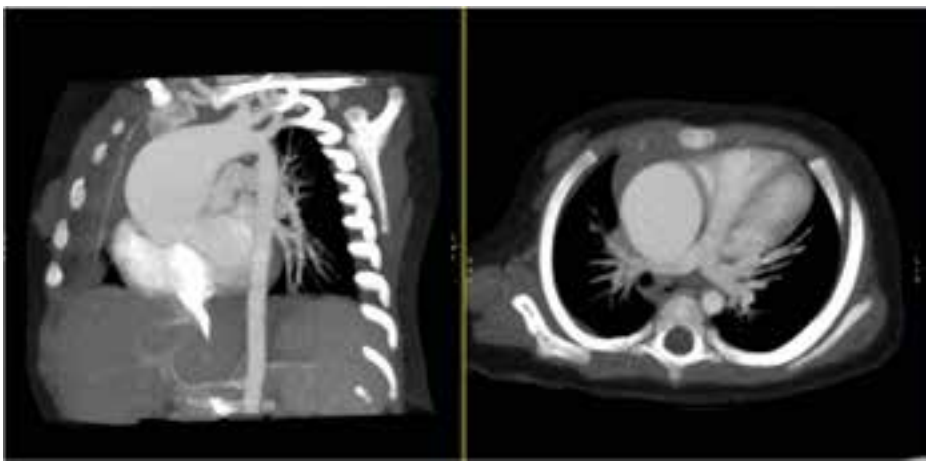

Aort anevrizmasının oblik sagittal ve aksiyal BT Anjiyografi görüntüsü

EP-239

Arteriyel switch ameliyatı sonrası miyokardial performans indeksi, sol ventrikül fonksiyonu için kardiyak MR kadar yeterli bilgi sağlar mı?

Kaan Yildiz[1], Yasin Ertuğ Çekdemir[2], Mustafa Kır[1], Muhammed Salman[2], Handan Güleryüz[2], Nurettin Ünal[1]
[1]Dokuz Eylül Üniversitesi Tıp Fakültesi, Çocuk Kardiyolojisi Bilim Dalı, İzmir
[2]Dokuz Eylül Üniversitesi Tıp Fakültesi, Radyoloji Ana Bilim Dalı, İzmir

AMAÇ: Bu çalışma da, arteriyel switch ameliyatı (ASO) geçiren büyük arter transpozisyonlu (BAT) hastaların, kardiyak manyetik rezonans görüntülerinin (MRG) eş zamanlı transtorasik ekokardiyografiden elde edilen verilerinin karşılaştırılması ve bu hastaların uzun dönem takiplerinde kullanılabilecek optimal ve en etkili görüntüleme yöntemini tanımlamaya çalıştık.
METHOD: Bu retrospektif kohort, ASO uygulanan 20 BAT hastasının (16 erkek, 4 kadın) kardiyak MRG ve transtorasik ekokardiyografi görüntülerinden elde edilen veriler kullanılarak gerçekleştirilmiştir. Yaş ortalaması 93.00±29.82 ay (60-144) idi. On yedi hastada sadece BAT, 3 hastada BAT ve ventriküler septal defekt (VSD) birlikteliği vardı. Ekokardiyografik değişkenler (sol ventrikül dilatasyonu, sol ventrikül fonksiyonu, aort yetersizliği, miyokardial performans indeksi) ile MRG parametreleri (ejeksiyon fraksiyonu, sol ventrikül dilatasyonu, sol ventrikül fonksiyonu, aort yetmezliği) arasında anlamlı korelasyonlar olduğunu gösterdik.
SONUÇ: BAT hastalarının ameliyat öncesi ve sonrası değerlendirilmesi, anatomik ve fonksiyonel kardiyak göstergelerin dikkatli bir şekilde incelenmesini gerektirir. Bu amaçla hem ekokardiyografi hem de MRG faydalı, güvenli ve güvenilir tanı yöntemleri oluşturmaktadır. Optimal görüntüleme yönteminin seçilmesi ve sol ventrikül fonksiyonunun yaşam boyu seri değerlendirmesini içeren bir tanı protokolünün oluşturulması, olası komplikasyonları öngörmek ve olası morbiditeyi önlemek için takipte kritik öneme sahiptir. Klinik uygulamada miyokard performans indeksinin, sol ventrikül dilatasyonu ve sol ventrikül disfonksiyonu hakkında MRG'ye yakın değerler verebileceğini göstermiştir. Bu sonuçlar kullanılan spesifik parametrelerin önemi konusunda farkındalık, nicel bilgilere dayalı karar verme için önemlidir.

Anahtar Kelimeler: Büyük arter transpozisyonu, arteriyal switch, miyokard performans indeksi, ekokardiyografi, manyetik rezonans görüntüleme

Figur 1

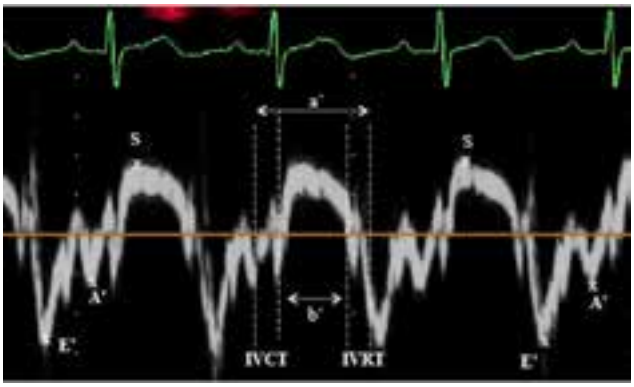

Doku Doppler ekokardiyografi ile elde edilen sinyallerin tanımlanması

Tablo 1

		Sayı	Yüzde
Cinsiyet	Kız	4	20.0
	Erkek	16	80.0
Tanı	BAT	17	85.00
	BAT + VSD	3	15.00
Yaş (ay)	93 (ort)	60 (min) 144 (max)	
ASO günü	7.3 (gün)	1 (min) 48 (max)	
BMİ (kg/M2)	16.37	12.9 (min) 23.2 (max)	

Temel Tanımlayacı Bilgiler ve Demografik Veriler

Tablo 2:

		Vaka	SD (%)	Minimum	Maksimum
Ekokardiyografi					
LV Dilatasyonu	Yok Var	19 1	95.0 5.0		
LV Fonksiyonu	Yok Var	1 19	5.0 95.0		
AY Derecesi	1 2 3 4	13 5 1 1	65.0 25.0 5.0 5.0		
MPİ		0.38	0.04	0.30	0.43
MR Görüntüleri					
LV EDV		78.98	47.21	44	270
LV EF		62.43	7.52	50	75
LV Dilatasyonu	Yok Var	19 1	95.0 5.0		
LV Fonksiyonu	Yok Var	3 17	5.0 95.0		

Ekokardiyografi ve MR parametreleri için tanımlayıcı veriler

Tablo 3:

					MR Görüntüleme		
		LVEDV	LV (EF)	LV Dilatasyonu	LV Fonksiyonu	Aort Kökü	Aort Yetersizliği
	LV Dilatasyonu	0.75	0.40	1.00	0.99	0.36	0.90
Ekokardiyografi	LV Fonksiyonu	0.93	-0.88	0.98	1.00	0.38	0.94
	Aort Yetersizliği	0.05	-0.85	0.92	0.94	0.82	0.95
	LV (MPİ)	0.31	0.12	0.81	0.93	-0.19	0.91
	Aort Kökü	0.23	0.23	0.23	0.93	0.65	0.89

Ekokardiyografi ve MR görüntülerinden elde edilen parametreler arasındaki ilişki için korelasyon matrisi

EP-240
Kawasaki hastalığı seyrinde gelişen nefrotik sendromlu bir olgu

Cüneyt Zihni[1], Mehmet Murat[1], Ceren Karahan[1], Murat Muhtar Yılmazer[1], Eser Doğan[1], Gamze Vuran[2], Engin Gerçeker[3], Erkin Serdaroğlu[4], Timur Meşe[1]
[1]Sağlık Bilimleri Üniversitesi, Dr. Behçet Uz Çocuk Hastalıkları Ve Cerrahisi Eğitim Ve Araştırma Hastanesi, Pediyatrik Kardiyoloji Anabilim Dalı, İzmir
[2]Tekirdağ Dr. İsmail Fehmi Cumalıoğlu Şehir Hastanesi, Tekirdağ
[3]Buca Seyfi Demirsoy Eğitim ve Araştırma Hastanesi, İzmir
[4]Sağlık Bilimleri Üniversitesi, Dr. Behçet Uz Çocuk Hastalıkları Ve Cerrahisi Eğitim Ve Araştırma Hastanesi, Pediyatrik Nefroloji Anabilim Dalı, İzmir

GİRİŞ-AMAÇ: Kawasaki hastalığı (KH), ağırlıklı olarak 5 yaşın altındaki çocukları etkileyen, etiyolojisi bilinmeyen akut, ateşli, sistemik bir vaskülittir. Eser proteinüri yaygın olmasına rağmen, literatürde hastalığın akut evresinde nefrotik sendrom (NS) nadiren bildirilmiştir.
OLGU: 3 yaşında erkek hasta. 4 gündür olan 40 °C' yi bulan ateş yüksekliği, yaygın eklem ağrıları, gözlerde kızarıklık yakınması ile acil servise başvurdu.
Öz ve soy geçmişinde özellik yoktu.
Muayenesinde; Sıcaklık:37,6 °C, Nabız:116/dk, solunum sayısı:24/dk, konjonktivalar bilateral hiperemik, periorbital bölgede hafif ödem, ciltte yaygın makülopapüler lezyonlar ve dilde çilek dili görünümü var, orofarinks hiperemik. Her iki sevikal bölgede 0,5x0,5 mm'lik lenfadenomegali saptandı. Karın hafif distandü, el, ayaklar ve skrotum ödemliydi.
Laboratuvarında; Hb:10,5 g/dl, WBC:7480/mm3, PLT:203000/mm3, Sedimentasyon:94mm/h, CRP:19,3 mg/dl, Prokalsitonin:5,9 ng/ml, Total Protein:5,5 g/dl, Albümin:2,9 g/dl, Na:134 mmol/L, transaminazlar normal, rutin idrar incelemesi: 3+ protein saptandı. Covid 19 PCR: negatif. Ekokardiyografi (EKO): Normal, Elektrokardiyografi: Sinüs taşikardisi, nabız:144/dk, QTc:0,39sn. Karın ultrasonografi (USG): Karaciğer normalden büyüktür, parankim ekosu normaldir, safra kesesi distandü olup minimal perikolesistik sıvı izlendi. Böbrekler normal olarak değerlendirildi. Karında minimal serbest sıvı izlendi.
Enfeksiyöz nedenler dışlanamayan olgu, hastaneye yatırılarak IV seftriaksion tedavisi başlandı. Ateşinin devam etmesi üzerine 2 gün sonra yapılan EKO'da santral yönde hafif mitral yetersizlik (MY) saptandı. Koroner arterler normal olarak değerlendirildi. Akut faz reaktanlarında artış saptanması üzerine olguya KH tanısı konularak, 2 gr/kg 12 saatte intravenöz immunglobulin verildi ve 80 mg/kg/gün aspirin başlandı. Seftriakson tedavisine devam edildi. 24 saatlik idrarında 109mg/m2/saat protein atılımı saptandı. Nefroloji bilim dalına danışılan hasta NS olarak değerlendirildi. Renkli renal doppler USG: Normal olarak yorumlandı. İdrar ve kan kültürlerinde üreme olmadı. Seftriakson, 7. günde kesildi. IVIG sonrası ateşi olmadı.İzleminde akut fazlarında gerileme olunca aspirin tedavisi antiagregan doza inildi. Yatışının 10. gününde trombositoz gelişti (PLT: 948000/mm3) ve ek bir tedavi gerekmeden 12. gününde proteinüri kayboldu. EKO'da; hafif MY devam etti, koroner tutulum gelişmedi. Hasta antiagregan aspirin tedavisi ile taburcu edildi.
SONUÇ: KH sistemik bir vaskülit olduğundan, kalp, akciğer, karaciğer, kas, merkezi sinir sistemi, göz, üriner sistem dahil olmak üzere çoklu organ tutulumu gelişebilir. Ancak KH'de steril piyüri ve eser proteinüri dışında böbrek ve idrar yolu tutulumu sık değildir.
1989 yılında Lee ve arkadaşları, NS gelişen KH'li 3 aylık bir erkek çocuğu bildirdiler. Kortikosteroid tedavisi ile NS iyileşmesine rağmen, hasta 34. gününde miyokard enfarktüsünden kaybedildi. Krug ve arkadaşlarının bildirdiği sırasıyla 4, 4.5 ve 8 yaşlarındaki üç olgu ile Maji ve arkadaşlarının bildirdiği 4.5 yaşındaki bir olgu KH sırasında NS geliştirdiler. Olgular kortikosteroid almadı. Tümünde proteinüri 2 hafta içinde kayboldu. Maeda ve arkadaşları kortikosteroid bağımlı NS nedeni ile mizoribin almaktayken, 8 yaşında KH kliniği ile başvuran ve sonrasında NS relapsı gelişen bir olgu bildirdiler. Hastada mizoribin kesilerek, siklosporin-A başlandı ve 5 gün sonra proteinürisi düzeldi.
Böbrek biyopsisi yapılmadığından KH'de NS'nin patolojik mekanizması belirsizdir. Ancak aktive olmuş T hücreleri, TNF alfa gibi sitokinler ve immün kompleks aracılı böbrek hasarının olası mekanizmalar olabileceği öne sürülmüştür.
Kawasaki hastalığının seyrinde nefrotik sendrom birlikteliği nadir görülen bir durum olması nedeni ile sunmayı uygun gördük.
Anahtar Kelimeler: Kawasaki hastalığı, nefrotik sendrom, proteinüri

EP-241

Konjenital hipotiroidili term yenidoğanlarda konjenital kalp hastalığı sıklığının araştırılması

Hafsa Elif Çobanoğlu[1], Fuat Laloğlu[2], Büşra Demir[3], Atilla Çayır[4], Ayşe Özden[4], Esra Laloğlu[5], Naci Ceviz[2]
[1]Atatürk Üniversitesi Tıp Fakültesi, Çocuk Sağlığı ve Hastalıkları Ana Bilim Dalı, Erzurum
[2]Atatürk Üniversitesi Tıp Fakültesi, Çocuk Kardiyoloji Bilim Dalı, Erzurum
[3]Atatürk Üniversitesi Tıp Fakültesi, Çocuk Endokrinoloji Bilim Dalı, Erzurum
[4]Sağlık Bilimleri Üniversitesi Erzurum Tıp Fakültesi, Çocuk Endokrinoloji Kliniği, Erzurum
[5]Atatürk Üniversitesi Tıp Fakültesi, Tıbbi Biyokimya Ana Bilim Dalı, Erzurum

GİRİŞ-AMAÇ: Konjenital hipotiroidili (KH) yenidoğanlarda konjenital kalp hastalığı (KKH) sıklığının arttığı iddia edilmiştir. Bu çalışmada KH'lı term yenidoğanlarda KKH sıklığının araştırılması amaçlanmıştır.
YÖNTEM: Atatürk Üniversitesi Tıp Fakültesi Çocuk Endokrinoloji ve Yenidoğan poliklinikleri ve Erzurum Şehir Hastanesi Çocuk Endokrinoloji polikliniklerine TSH yüksekliği (>5 µIU/mL) nedeniyle başvuran yenidoğanlar Atatürk Üniversitesi Tıp Fakültesi Çocuk Kardiyoloji ünitesinde ekokardiyografi yapılarak değerlendirildi. Atatürk Üniversitesi Tıp Fakültesi Kadın Doğum Kliniğinde doğan normal term yenidoğanlar kontrol grubu olarak alındı ve ekokardiyografik değerlendirme yapıldı. Prematüre bebekler, dismorfik hastalar ve kromozom bozukluğu saptanan hastalar çalışma dışı bırakıldı. TSH düzeyi >5 µIU/mL olan yenidoğanlar çalışma kapsamına alındı.
BULGULAR: Toplam 95 hasta TSH yüksekliği nedeniyle değerlendirildi. Bu hastaların ortalama vücut ağırlığı 3181±574,9 gr, gestasyon yaşı 38,4±1,5 hafta ve postnatal yaşları yaşları 22,1±10 gün idi. Kontrol grubuna alınan 101 yenidoğanın ortalama vücut ağırlığı 3136,4±378,8 gr, gestasyon yaşı 38,2±0,9 hafta ve postnatal yaşı 1,9±3,2 gün idi. TSH yüksekliği olan hastaların 58'ine (%61,1) konjenital hipotiroidi tanısı ile tedavi başlandı. Bu hastaların 10'unda (%17,2) en az bir kardiyak patoloji saptandı; atriyal septal defekt (ASD)=6, ventriküler septal defekt (VSD)=2, patent duktus arteriozus (PDA)=1 ve dilate kardiyomiyopati=1. Hastalardan 37'sinde (%38,9) tedavi ihtiyacı olmadı. Bu hastaların birinde (%2,7) KKH (ASD) saptandı. Kontrol grubuna alınan bebeklerin 28'inde (%27,7) en az bir kardiyak patoloji saptandı; ASD=20, VSD=6, VSD+ASD=1, asimetrik septal hipertrofi=1.
SONUÇ: Çalışma sonuçlarımız KH'lı yenidoğanlarda KKH sıklığının yükseldiği yönündeki bilgiye terstir. Kontrol grubu bebekleri de içeren daha geniş vaka gruplarında konunun araştırılması gerektiği kanaatindeyiz.

Anahtar Kelimeler: Konjenital hipotiroidi, yenidoğan, konjenital kalp hastalığı

Tablo 1: Tedavi baslanan ve tedavi baslanmayan grup ile kontrol grubunda saptanan konjenital kalp hastaliklari

	Konjenital hipotiroidi (n=58) TSH 20 - >100	Tedavi baslanmayan (n=37) TSH 5,2-19	Kontrol (n=100)
	n (%)	n (%)	n (%)
ASD	6 (10,3)	1 (2,7)	20 (20)
VSD	2 (3,4)	-	6 (6)
VSD+ASD	-	-	1 (1)
Patent duktus arteriozus	1 (1,7)	-	-
Dilate kardiyomiyopati	1 (1,7)	-	-
Asimetrik septal hipertrofi	-	-	1 (1)
Toplam	10 (17,2)	1 (2,7)	28 (28)

ASD: Atriyal septal defekt, VSD: Ventriküler septal defekt

EP-242

Konar- MFO cihazıyla kapatılan perimembranöz ventriküler septal defektli hastaların erken-orta dönem sonuçları

Ender Ödemiş, Mete Han Kızılkaya
Koç Üniversitesi Tıp Fakültesi, Çocuk Sağlığı ve Hastalıkları Ana Bilim Dalı, Çocuk Kardiyoloji Bilim Dalı, İstanbul

GİRİŞ: Transkateter perimembranöz ventriküler septal defekt (VSD) kapatılması, önemli anatomik yapıların defekte yakınlığı nedeniyle, girişimsel kardiyolojideki en zorlu prosedürlerdendir. İşlem sonrası gelişen artmış atriyo ventriküler (AV) tam blok riski nedeniyle uygulanma oranı giderek azalmış olsa da, günümüzde geliştirilen yeni cihazlar güvenli ve başarılı bir tedavi seçeneği sunmaktadır. Bu çalışmada Lifetech ® MFO- Konar cihazı ile transkateter yolla kapatıığımız perimembranöz VSD hastalarımızın erken-orta dönem sonuçları sunulmuştur.
HASTALAR VE YÖNTEM: Aralık 2017- Temmuz 2020 yılları arasında transkateter yolla perimembranöz VSD'si Lifetech ® MFO- Konar kullanılarak kapatılan 53 hastanın demografik özellikleri, işlem ayrıntıları ve erken-orta dönem sonuçları geriye dönük değerlendirilmiştir.
SONUÇLAR: Toplam 53 hastanın kayıtları incelendi. Transkateter VSD kapatılma işlemi hastaların % 98'inde başarılı bir şekilde gerçekleştirildi. Bir hastada hemodinamik instabilite nedeniyle cihaz serbestleştirilmeden geri alındı. Hastaların %63'ü erkek, ortalama yaş 67.8 ay±55,5 ay (8-216 ay) ve ortalama ağırlık 23.5 kg±17.9 ay (4.6-80kg)'dı. Ortalama takip süresi 28.4 ±7,3 aydı (10-36 ay). Hastaların %56'sında (n=29)ünde venöz, %44'ünde (n=23) arteryel yaklaşım ile defekt kapatıldı. İşlem süresi ortalama 54,1± 37,02 dakika (14-120 dk) ve floroskopi süresi ortalama 16,7±13,4 dakikaydı. Hastaların 15'inde (%29)' inde 1. Gün yapılan ekokardiyografi kontrollerinde minimal rezidüel defekt görüldü. İzlemlerinde hastaların 6. ay ekokardiyografik incelemelerinde bu hastaların sadece 4'ünde (%8) hemodinamik anlamı olmayan rezidüel defektlerin devam ettiği saptandı. İşlem öncesinde eser-minimal Aort yetersizliği (AY) 'si olan 6 hastanın, 4'ünde takip sürecinde artış göstermeden AY'nin devam ettiği ve 2 hastada AY'nin tamamen kaybolduğu görüldü.
İşlem yapılan hastalardan 2'si Fallot tetralojisi nedeniyle tam düzeltme ameliyatı geçirmiş olup, rezidüel defektleri başarılı bir şekilde kapatıldı. Bir hastada daha önceden başka bir cihaz ile transkateter VSD kapatma işlemi yapılmış olup, ilk cihazın kenarından olan rezidü VSD'si başarılı bir şekilde kapatıldı. İzlem sürecinde bir hastada komplet sağ dal bloğu gelişti, ileri dereceli blok ya da AV tam blok izlenmedi.
TARTIŞMA: Perimembranöz VSD transkateter kapatılması,girişimsel kardiyolojimin hala zor işlemlerinden birisi olmakla birlikte doğru cihaz ve hasta seçimi ile bir çok hastada mümkündür Lifetech ® MFO- Konar bu alanda seçilmiş hasta grubunda, tasarımı ve uygulama kolaylığı başarılı bir şekilde uygulanabilmektedir. Bu çalışma, nispeten daha yeni klinik kullanım alanı olan Lifetech ® MFO- Konar cihazının transkateter perimembranöz VSD kapatılmasında iyi bir alternatif olarak kullanılabileceğini göstermiştir.

Anahtar Kelimeler: Konar-MFO, perimembranöz VSD, transkateter cihazla kapatma tedavileri

Sekil-1 Antegrad pm VSD kapatilmasi

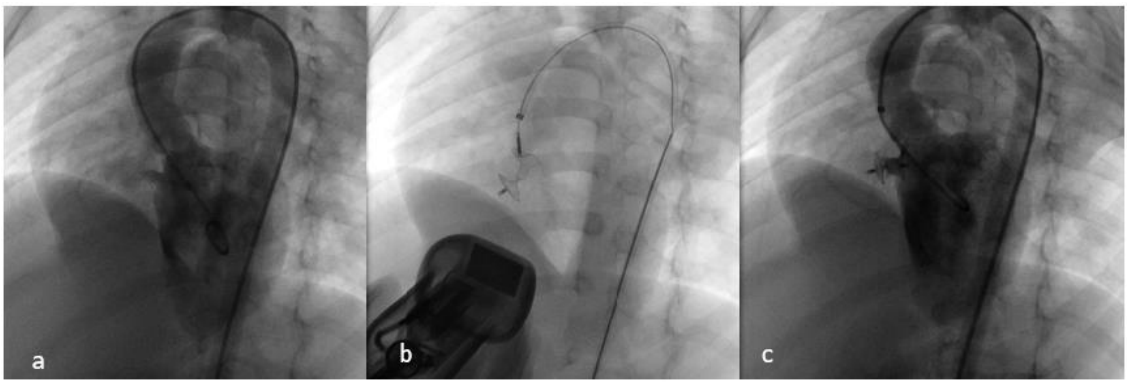

Tablo-1: Demografik bilgiler ve ekokardiyografi bulgular

Yaş (ay)	67,8 ± 55,5 ay (9-218 ay)
Ağırlık (kg)	23,5±17,9 kg(4,6 kg-80 kg)
Cinsiyet (%)	63% (n:33)
Ventriküler septal anevrizma (%)	38 hasta (%7)
LV çap (mm)	8,8mm±1,60mm(5-13 mm)
RV çap (mm)	5,7mm±1,18mm(3-8 mm)
LVEDd (mm)	37,5 mm±6,65 (28-48 mm)
LV-RA komünikasyon	3 hasta
Subaortik rezge	1 hasta

Sekii-2 Retrograd VSD kapatilmasi

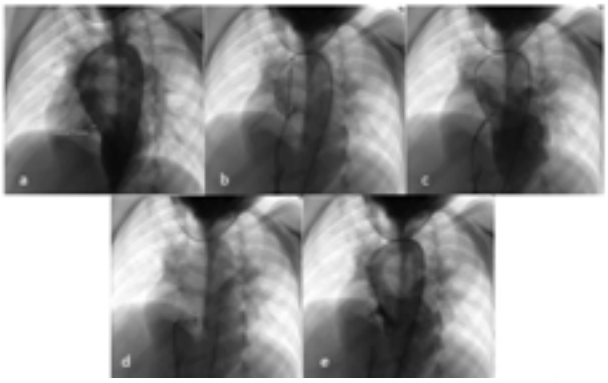

Tablo-2: Anjiografik Bulgular

Başarı oranı(%)	N: 51 (%98)
Toplam işlem süresi(dk)	54,1 ± 37,02 dk (14-120 dk)
Floroskopi süresi (dk)	16,7 ±13,7 dk (4-58 dk)
İşlem yolu, retrograde (%)	% 45 (n:23)
Cihaz büyüklükleri	- 2 hastada 6x4 mm - 2 hastada 7x5 mm - 9 hastada 8x6 mm - 8 hastada 9x7 mm - 17 hastada 10x8 mm - 20 hastada 12x10 mm - 3 hastada 14x12 mm

Tablo-3: Takip Sonuçlar

Tablo-3: Takip Sonuçları	
Residüel VSD 1. gün (%)	n: 16 (%31)
Residual VSD 180. gün (%)	N: 4 (%8)
Aort yetersizliği, işlem öncesi	N: 11 (%21)
Aort yetersizliği, işlem sonrası	N: 9 (%18)
Ritim sorunları	1 hastada RBBB

EP-243
İnfektif Endokarditte Septik Pulmoner Emboli Olgusu

Meryem Özay, Hülya Özer Şahin, Mehmet Emre Arı, Utku Arman Örün
SBU Dr. Sami Ulus Kadın Doğum Çocuk Sağlığı ve Hastalıkları Eğitim ve Araştırma Hastanesi, Pediyatrik Kardiyoloji Bölümü, Ankara

Giriş: Enfektif endokardit, çocuklarda sıklığı az ancak sonuçları ciddidir. Pediatrik vakalar için en büyük risk faktörü konjenital kalp hastalıklarının varlığıdır. En sık etken Staphylococcus aureus ve viridans streptokoklardır. Tanıda modifiye Duke kriterleri kullanılmaktadır. Patojen tanımlanmasında kan kültürü en etkili mikrobiyolojik yöntemdir. Kültür negatif enfektif endokardit tanısında serolojik testler ve immunglobulin titreleri kullanılmaktadır. Görüntüleme amaçlı ekokardiyografi, tomografi ve pozitron emisyon tomografisi kullanılmaktadır. Tromboembolik komplikasyonlar morbiditeyi artırmaktadır. Tedavi öncesi vejetasyonun 10 mm'den büyük olması, tedavi ile boyutunun küçülmemesi ve kalbin sağ tarafında yerleşimi pulmoner embolizasyon riskini artırmaktadır.
Olgu: Sensorinöral işitme kaybı (kohlear implant) ve ventriküler septal defekt, pulmoner stenoz nedeniyle takipli 14 yaşında erkek hasta 20 gündür düşmeyen ateş, halsizlik, kilo kaybı şikayetleri ile başvurdu. Hastanın bakılan akut faz reaktanlarında yükseklik ve yapılan ekokardiyografide triküspit kapak anterior liflette 9x8mm vejetasyon olması üzerine hasta enfektif endokardit tanısı ile servise alındı. Kan kültürleri alınarak sefotaksim ve vankomisin intravenöz başlandı. Kontrolde akut faz reaktanlarının yüksekliği devam etmesi ve vejetasyon boyutları aynı olması üzerine sefotaksim tedavisi kesilerek piperasilin-tazobaktam ve vankomisin olarak revize edildi. Piperasilin-tazobaktam 11. gününde, vankomisin 25.gününde tekrar ateşlerinin olması üzerine tedavi meropenem-teiokoplanin-flukanazol olarak tekrar düzenlendi. Hastanın takibinin birinci ayında alt ekstremitede peteşileri ve ateşi olması nedeniyle bakılan akut faz reaktanlarının tekrar pozitifleştiği, d-dimer ve fibrinojen değerlerinin yükseldiği görüldü. Ekokardiyografide vejetasyonun küçüldüğü, çekilen akciğer tomografisi (her iki akciğerde esas olarak subplevral yerleşim gösteren konsolidasyon alanları ve eşlik eden buzlu cam dansiteleri, pulmoner arter sağ orta lob ve sol alt lob lateral segment dallarında şüpheli dolum defektleri) septik emboli ile uyumlu olarak değerlendirildi. Septik pulmoner emboli açısından antibiyoterapisine ilaveten antitrombotik tedavi (standart heparin (anfraksiyone heparin)) eklendi. Hastanın antitrombotik tedaviden fayda gördüğü izlendi. Hastanın kontrol tomografisinde konsolidasyon ve buzlu cam alanlarında belirgin regresyon geliştiği görüldü ve antibiyoterapisi 6 haftaya tamamlanarak ayaktan takibe alındı.
Tartışma-Sonuç: Enfektif endokardit vejetasyon lokalizasyona göre sağ-sol ve intarakardiyak materyal olup olmamasına göre sınıflandırılmaktadır. Sistemik ve pulmoner emboli %20-50 oranında görülmektedir. Pulmoner emboli sağ taraflı endokarditlerde olmaktadır. Erişkinlerde sağ taraflı endokardit en sık sebebi ilaç bağımlığı iken çocuklarda son yıllarda doğuştan kardiyak defektler ön planda çıkmaktadır. Nedeni bilinmeyen emboli ya da pulmoner emboli/pulmoner infiltrasyon uzamış ateş varlığında hasta enfektif endokardit açısından değerlendirilmesi gerekir.

Anahtar Kelimeler: enfektif, endokardit, septik, pulmoner, emboli

şekil 1: BT de septik pulmoner tromboemboli kesiti (tedavi öncesi)

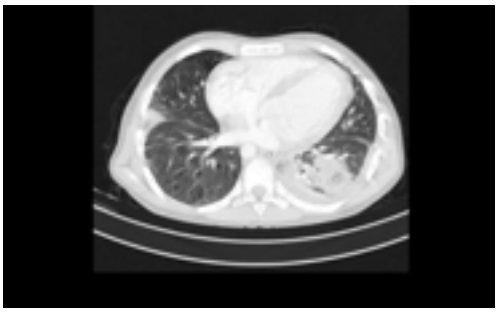

Bilgisayarlı tomografide akciğer sol alt lob lateral segment dallarında süpheli dolum defektleri (septik pulmoner emboli)

şekil 2: BT de septik pulmoner tromboemboli alanı (tedavi sonrası)

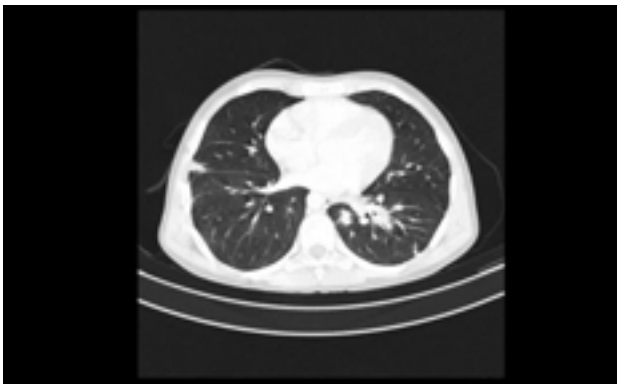

Tedavi sonrası septik pulmoner emboli ile uyumlu alanın geriledigini gösteren BT de akciğer alanı

EP-244
Parsiyel Pulmoner Venöz Dönüş Anomalisinin Transkateter Tedavisi

Murat Kardaş, İbrahim Halil Demir, İlker Kemal Yücel, Ahmet Çelebi
Siyami Ersek Göğüs Kalp ve Damar Cerrahisi Eğitim Araştırma Hastanesi

OLGU: 23 yaşında kız hasta çabuk yorulma yakınması ile tarafımıza başvurdu. Transtorasik ekokardiyografisinde sağ kalp boşluklarında genişleme görüldü ve suprasternal bakıda innominate vene açılan suprakardiyak pulmoner venöz dönüş anomalisi olduğu görüldü. Bilgisayarlı tomografide parsiyel pulmoner venöz dönüş anomalisi teyit edildi. Bununla birlikte aynı bölgenin pulmoner venöz dnüşünün hem sol atriuma hem de innominate vene açıldığı yanı dual yol olabileceği düşünüldü. Diagnostik katater anjiografide sol üst pulmoner venin suprakardiyak olarak döndüğü görüldü. Ek olarak sol üst akciğer segmentlerini drene eden ve sol atriuma dönen pulmoner ven dönüşü görüldü. Hemodinamik çalışma sonucunda Qp/Qs 2 olarak saptandı. Dual yol teyit edilen hastanın suprakardiyak dönen vertikal veni 16 mm Amplatzer Vaskuler Pluq II ile kapatıldı. Device serbestleşmeden önce kontrol anjiograms yapılarak sol üst segmentin drenajının yavaş olduğu görülmesi üzerine sol atriuma dönen hipoplazik pulmoner vene 4 mm TYSHAK balon ile balon anjioplasti yapıldı. Balon dilatasyon sonrasında kontrol enjeksiyonlarında pulmoner venöz drenajın yeterli olduğu görüldü. Oklüzyon sonrası pulmoner arter basıncında değişiklik olmadı.
SONUÇ: Dual drenajlı parsiyel pulmoner venöz dönüş anomalisi literatürde bildirilmiştir ancak sıklığını net olarak söylemek mümkün değildir. Farkındalığın artması ve görüntüleme yöntemlerindeki gelişmeler, bilgisayarlı tomografinin kullanımın artması ile birlikte tanı sıklığında artmış görülmektedir. Olguların çoğu asemptomatik olmakla birlikte volüm yükü yanında paradoksal emboli ile ilgili komplikasyonlara neden olabilir. İşlem sırasında vertikal ven okluzyonu sonrası pulmoner basınçlar kontrol edilmelidir. Balon okluzyon testi sırasında pulmoner venöz basıncın 10 mmHg dan fazla artışı literatürde pulmoner venöz hipertansiyonla ilişkili olabileceği bildirilmiştir.

Anahtar Kelimeler: PAPVD, Amplatzer Vascular Plug, Pulmone Venöz Dönüş

EP-245

Karbonmonoksit İntoksikasyonuna Maruz Kalan Çocuklarda Miyokardiyal Repolarizasyon Parametrelerinin Değerlendirilmesi

Emine Azak[1], Oğuzhan Doğan[1], Seçil Sayın[1], Ahmet Burak Şimşek[2], Hazım Alper Gürsu[1], Ayşe Esin Kibar Gül[1], İbrahim İlker Çetin[3]
[1]SBÜ, Ankara Şehir Hastanesi, Pediyatrik Kardiyoloji Bölümü
[2]SBÜ, Ankara Şehir Hastanesi, Çocuk Sağlığı Ve Hastalıkları Bölümü
[3]Yıldırım Beyazıt Üniversitesi Tıp Fakültesi, Pediyatrik Kardiyoloji Bilim Dalı

AMAÇ: Karbon monoksit (CO) intoksikasyonunun miyokard toksisitesine ve ventriküllerden kaynaklanan yaşamı tehdit eden aritmilere bağlı ani ölümlere neden olduğu bilinmektedir. EKG'de Tpeak-Tend aralığı [Tp-e], QT aralığı, düzeltilmiş QT aralığı (cQT), cQT dispersiyonu,Tp-e/cQT oranı ve P dispersiyonu gibi transmiyokardiyal repolarizasyon parametreleri artmış kardiyak aritmi riski ile ilişkilidir. Çalışmamızda çocuklarda CO maruziyetinde EKG'deki atriyal ve ventriküler repolarizasyon parametrelerinin kullanılarak aritmi riskinin değerlendirilmesi ve hiperbarik tedavinin bu parametreler üzerine etkisinin araştırılması amaçlanmıştır.
METOD: Yaşları 2-18 yıl arasında değişen CO zehirlenmesine maruz kalan 34 çocuğun hiperbarik tedavi öncesi (Grup 1) ve tedavi sonrası (Grup 2) EKG bulguları 30 sağlıklı çocuk (Grup 3) ile karşılaştırıldı. EKG'lerinden en uzun ve en kısa P ve QT değerleri belirlenerek ve aralarındaki fark p dispersiyonu (Pd) ve QT dispersiyonu (QTd) olarak kaydedildi. Düzeltilmiş QT (cQT) süresinin hesaplanmasında Bazett formülü kullanıldı. Tp-e aralığı ve Tp-e/cQT oranı hesaplandı.
BULGULAR: Gruplar arasında yaş ve cinsiyet açısından anlamlı fark bulunmadı. Kalp atım hızı hasta grubunda kontrole göre daha yüksek idi (p=0.02). Pmin, Pmax ve Pd açısından hasta ve kontrol grup arasında anlamlı fark saptanmadı (p=0.79). QTmax, QTmin, QTd, Tp-e ve Tp-e/cQT oranı değerlerinin hasta grubunda kontrol grubuna göre anlamlı olarak yüksek olduğu görüldü (p=0.001). Hiperbarik tedavi öncesi ve sonrasında QTmax, QTmin, QTd, Tp-e ve Tp-e/cQT oranı değerleri açısından anlamlı fark saptanmadı (p>0.05). Karboksihemoglobin seviyeleri ile Tp-e ve Tp-e/cQT oranı arasında orta düzeyde korelasyon saptanırken (sırasıyla r=,-0.363, p=0.003; r= -0.399, p=0.019), cQTd değerleri ile belirgin korelasyon saptanmadı (r=-0.229, p=0.192). Çalışmadaki EKG parametreleri Tablo-1'de özetlenmiştir.
TARTIŞMA: Son çalışmalarda CO maruziyetinden kaynaklanan toksisite şiddetinde kandaki karboksihemoglobin (CO-Hb) seviyesinin prognoz veya klinik durumla tam olarak ilişkili olmadığı ve %25 seviyelerinde EKG'de ST depresyonu, atriyal ve ventriküler aritmi gibi değişikliklerin olabileceği bildirilmiştir. CO ile ventriküler fibrilasyon eşiği düşer ve atriyal flutter- fibrilasyon, ventriküler ektopik atım ve ventriküler taşikardi gibi ileti sistemi bozuklukları görülebilir. CO maruziyetinde EKG değişiklikleri belirlenmiş olmasına rağmen, miyokard hasarının boyutu ve tanısı için veriler çelişkilidir. Karbon monoksit kardiyak miyoglobin ile bağlandığından dolayı miyokardiyal oksijen rezervleri hızla azalır. Karbon monoksit papiller kas disfonksiyonuna, anormal ventriküler duvar hareketine ve mitral kapak prolapsusuna neden olabilir.
Pd atriyal refrakterlikteki heterojenitenin bir ölçüsü olup, Pd'deki uzama intraatriyal ve interatriyal non-uniform iletimi göstermektedir. Çalışmamızda atriyal ileti parametrelerinde kontrol grubuna göre artış saptanmadı. EKG'de QT aralığı ventrikül miyokardının depolarizasyon ve repolarizasyonunun toplam süresini yansıtır. QTd ventrikül repolarizasyonunun heterojenitesini gösteren; non-invaziv olarak hesaplanan bir parametredir. QTd'deki artış birçok hastalık grubunda ciddi ventriküler aritmi ve ani ölüm riski ile ilişkilendirilmiştir. Sağlıklı bir miyokartta QT süresinin ventrikülün tümünde benzer olması yani homojenite göstermesi beklenirken çalışmamızda olduğu gibi CO intoksikasyonu, artan QT interval süreleri ile ilişkilidir. CO'nun miyokardiyumda oluşturduğu yapısal ve elektrofizyolojik değişiklikler buna neden olabilir. Atriyal ve ventriküler aritmi parametrelerinde tedavi sonrasına göre anlamlı fark olmamasının nedeninin hiperbarik tedavisi sonrasında hastaların akut dönemde EKG'lerinin incelenmesiyle ilişkili olabileceği düşünülmüştür. Verilerimiz CO intoksikasyonunda atriyal repolarizasyon parametrelerinin etkilenmediğini ancak ventriküler repolarizasyonu yansıtan QT veTp-e intervallerinin uzadığını göstermiştir. Sonuç olarak; CO maruziyetinde oluşabilecek kardiyak problemler göz önünde tutularak özellikle yüksek riskli hastalarda QT intervallerinin monitörize edilmesi ve QT uzamasına yol açabilecek tedavilerden kaçınılması gerektiği akılda tutulmalıdır.

Anahtar Kelimeler: CO intoksikasyonu, Elektrokardiyografi, P dispersiyonu, QTc dispersiyonu, Tp-e aralığı, Tp-e/QTc oran

Tablo 1: Hasta ve kontrol grubun yüzey EKG'lerinde atriyal ve ventriküler repolarizasyon parametreleri

	Hiperbarik öncesi (Grup 1)	Hiperbarik sonrası (Grup 2)	Kontrol (Grup 3)	P1	P2 (1-2)	P3 (1-3)	P4 (2-3)
Yaş (yıl)	10.8 ± 5.1	-	11.1±4.3	0.96	-	-	-
Cins (K/E)	15/12		16/14	0.86	-	-	-
KTA(atım/dk)	97.2±22.2	96.5±25.7	83.6±15.9	0.02	0.76	0.01	0.02
QTmax (ms)	356±37.3	352.8±25.8	313.3±29.8	0.001	0.69	0.001	0.001
QTmin (ms)	289.4± 30.8	281.7±27.1	261.3±29.4	0.001	0.31	0.001	0.001
QTd (ms)	67.1±34.7	71.1±36.1	46.6±29.1	0.001	0.65	0.01	0.001
cQTmax (ms)	407.1±26.7	402.8±21.2	373.6±23.3	0.001	0.53	0.001	0.002
cQTmin (ms)	364.7±19.4	367.7±19.8	350.3±20.7	0.01	0.46	0.01	0.03
cQTd (ms)	45.4±21.8	33.7±21.4	22.8±12.1	0.001	0.01	0.001	0.001
Tp-e (ms)	78.8±13.8	74.1±15.9	56.1±12.2	0.02	0.12	0.001	0.001
Tp-e/cQT	0.19±0.03	0.18±0.04	0.15±0.03	0.03	0.18	0.001	0.01
Pmax (ms)	82.9 ±15.6	80.1±13.9	86.6±15.1	0.17	0.46	0.24	0.07
Pmin (ms)	46.4±10.6	47.1±11.9	54.6±16.5	0.06	0.93	0.08	0.06
Pd (ms)	36.4±16.6	32.9±9.7	32.1±16.2	0.79	0.63	0.51	0.82

P1: Tedavi öncesi- tedavi sonrası ve kontrol grup karşılaştırması; P2: Tedavi öncesi ve tedavi sonrası karşılaştırması; P3: Tedavi öncesi ve kontrol grup karşılaştırması; P4: Tedavi sonrası ve kontrol grup karşılaştırması

EP-246
Postperikardiyotomi Sendromu Nedeni ile Perikardiyoplevral Pencere Açılan İki Olgu

Meryem Özay, Mehmet Emre Arı, Ömer Nuri Aksoy, Nur Dikmen Yaman, Utku Arman Örün
SBU Dr. Sami Ulus Kadın Doğum Çocuk Sağlığı ve Hastalıkları Eğitim ve Araştırma Hastanesi, Pediyatrik Kardiyoloji Bölümü, Ankara

Giriş-Amaç: Postperikardiyotomi sendromu (PPS) kalp cerrahisi sonrası görülen bir komplikasyondur. Perikard, plevra veya her ikisinin hasarı sonucu veya perikardiyal kanama tarafından başlatılan immün aracılı bir süreç sonucu oluşan inflamatuvar bir süreçtir. Kalp cerrahisi sonrasında görülebildiği gibi postmiyokardiyal infarktüs perikarditi ve posttravmatik perikardit sonucu da gelişebilidiği gösterilmiştir. Kalp cerrahisi geçiren çocuklarda PPS sıklığı %1-40 arasında oldukça değişkenlik gösterir. Atriyal septal defekti cerrahi olarak kapatılan çocukların %28'inde PPS geliştiği gösterilmiştir. Cerrahi işlemden 1-2 hafta sonrasında oluşmakta, ilk başlangıçtan sonra 2-11 hafta içerisinde relaps görülebilmektedir (2). PPS' larının %10' nunda kardiyak tamponad gelişmektedir. Kardiyak cerrahi sonrasında 5 klinik bulgudan 2'sinin bulunması ile tanı konur: Ateş (başka bir nedenle açıklanamayan), perikardiyal veya plöritik göğüs ağrısı, perikardiyal veya plevral sürtünme sesi, perikardiyal effüzyon varlığı, plevral effüzyonla beraber C-reaktif protein de yükselme olması. Perikardda biriken sıvı miktarı, birikim süresi ve perikardın fiziksel özellikleri hastanın kliniğini belirler. Burada PPS tanısı ile tekrarlayan perikardiyal effüzyonları nedeniyle perikardiyoplevral pencere açılan iki olgu sunuldu.
Olgu: Olgu 1: Down sendromu, komplet atrioventriküler septal defekt, hipotiroidi, malnütrisyon tanıları ile kliniğimizde takip edilen 6 aylık, kız hasta, pulmoner artere bant koyma operasyonundan 2 hafta sonra perikardiyal efüzyon gelişti. Hastanın fizik muayenesinde takipneik ve kalp sesleri derinden geliyordu. Laboratuvar bulgularında akut faz reaktanları negatif, hemogram, biyokimyası normaldi. Hastanın yapılan ekokardiyografisinde perikardiyal effüzyon izlendi. Hastada PPS düşünülerek medikal tedavi (metilprednisolon 2mgr/kg/gün, ibuprofen 30 mgr/kg/gün) ve başlandı. Metilprednizolon 14. gün ibuprofen 30. gün olmasına rağmen hastanın effüzyonunda gerileme olmadı. Bu nedenle 4 gün arayla iki defa perikardiyosentez (subksifoidal perkutan teknik ile floroskopi ve ekokardiyografi eşliğinde) ihtiyacı oldu. Buna rağmen takibinde perikardiyal effüzyonun 30. günde tekrarlaması ve kardiyak tamponad kliniği oluşması nedeniyle perikardiyoplevral pencere açılma kararı alındı. Hastaya subksifoid bölgeden perikardiyoplevral pencere açıldı ve son 7 aylık takiplerinde perikardiyal effüzyon tekrarlamadı.
Olgu 2: Atriyal septal defekt, pulmoner hipertansiyon, çift superior vena kava nedeniyle kliniğimizde takipli 2,5 yaşında erkek hasta atriyal septal defekt düzeltme operasyonundan onaltı gün sonra perikardiyal effüzyon gelişti. Hastanın fizik muayenesinde takipneik ve kalp sesleri derinden geliyordu. Laboratuvar bulgularında akut faz reaktanları negatif, hemogram, biyokimyası normaldi. Ekokardiyografide perikardiyal effüzyon saptandı. Hasta medikal tedavi (metilprednisolon 2mgr/kg/gün, ibuprofen 30 mgr/kg/gün ve kolşisin 0,5 mgr/gün) ve perikardiyosentez yapılmasına rağmen, 2 aylık sürede tedavi alırken effüzyonun tekrarlaması ve kardiyak tamponad gelişmesi nedeniyle hastaya perikardiyoplevral pencere açılma kararı alındı. Takibinde perikardiyal effüzyon tekrarlamadı.
Tartışma- Sonuç: Perikardiyoplevral pencerenin açılmasının amacı, perikardiyal effüzyonun ve kardiyak tamponad gelişimine yol açmaması için perikardiyal effüzyonun kalbi çevreleyen boşluktan göğüs boşluğuna akmasına izin vermektir (1). Hastalarımıza öncelikle medikal tedavi ve tamponad kliniği gelişmesi nedeniyle perkutan kateter ile drenaj yapıldı. Hastaların effüzyonlarının tekrarlaması ve medikal tedaviye rağmen persiste etmesi nedeniyle cerrahi olarak perikardiyoplevral pencere açıldı. PPS gelişmiş erişkin hastalarda cerrahi ihtiyacı %2.6 olarak bildirilmiştir.
Birinci olgumuzda olduğu gibi penetran perikardiyal insizyonun veya yaralanmanın PPS gelişimi için her zaman gerekli olmadığı, herhangi bir nedenle inflamasyonun tetiklendiği görülmektedir. Son yapılan bir çalışmada pulmoner arter bant ameliyatı sonrası PPS gelişme sıklığı %12.8 olarak gösterilmiştir.

Anahtar Kelimeler: postperikardiyotomi, sendromu, perikardiyoplevral,pencere

EP-247
Pulmoner Hipertansiyon Hastalarına Genetik Bakış

Fatma Hayvacı Canbeyli[1], Serdar Kula[2], Fatih Süheyl Ezgü[3], Mehmet Serdar Küçükoğlu[4], Gülten Taçoy[5], Ergün Barış Kaya[6], Ayhan Pektaş[7], Zeynep Pınar Gönen[8]
[1]Kırıkkale Üniversitesi Tıp Fakültesi, Çocuk Kardiyoloji Bilim Dalı, Kırıkkale
[2]Gazi Üniversitesi Tıp Fakültesi, Çocuk Kardiyoloji Bilim Dalı, Ankara
[3]Gazi Üniversitesi Tıp Fakültesi, Çocuk Genetik Bilim Dalı, Ankara
[4]İstanbul Üniversitesi Tıp Fakültesi, Kardiyoloji Anabilim Dalı, İstanbul
[5]Gazi Üniversitesi Tıp Fakültesi, Kardiyoloji Anabilim Dalı, Ankara
[6]Hacettepe Üniversitesi Tıp Fakültesi Kardiyoloji Anabilim Dalı, Ankara
[7]Afyon Kocatepe Üniversitesi Tıp Fakültesi, Çocuk Kardiyoloji Bilim Dalı, Afyon
[8]Ankara Üniversitesi Tıp Fakültesi Göğüs Hastalıkları Anabilim Dalı, Ankara

Giriş ve Amaç: Pulmoner arteriyel hipertansiyon (PAH) son yıllardaki gelişmelere karşın halen yüksek mortalite ve morbiditeye sahip bir hastalıktır. Genetik alt yapısı ile ilgili yapılan çalışmalarda son yıllarda artış gözlenmekle birlikte PAH patogenezi karmaşık ve tam olarak çözümlenememiş yapısını korumaya devam etmektedir. Bu çalışmada PAH tanısı alan hastaların genetik alt yapılarının belirlenmesi ve HPAH dışında sekonder PAH hastalarının da genetik zeminlerinin araştırılması amaçlanmıştır.
Yöntem: PAH nedeniyle izlemde olan hastalarda BMPR2, SARS2, KRT8, KRT18, SMAD9, CAV1, KCKN3, CPS1, TBX4, ACVRL1, G6PC3, EIF2AK4 VE ENG genlerindeki değişiklikler tarandı. İlgili genlerde daha önce anlamlılığı bildirilmiş değişikliklerin yanı sıra, daha önce bildirilmemiş ancak insiliko yöntemlere göre anlamlı olma olasılıkları bulunan değişiklikler sunulmuştur. Bu değişikliklerin hastalığa yol açma potansiyelleri ile ilgili fonksiyonel çalışmalar halen sürmektedir. Elde edilen ön sonuçlar sunulmuştur. Hastaların tümünde ekzom analizi uygulanmıştır. PAH'a yol açan öncelikli genlerden sonra diğer genlerin incelemesine devam edilecektir.
Bulgular: Çalışmaya 33 hasta kabul edilmiş olup henüz 8 hastanın sonuçları değerlendirilebilmiştir. Bu hastalardan üçünde değişiklik saptanmamıştır.
Hastaların demografik özellikleri ve genetik mutasyonları Tablo'da verilmiştir.
Sonuç: Çalışmamızda HPAH dışındaki PAH hastalarında da anlamlılıkları araştırılmakta olan değişiklikler saptanmıştır. Son yıllarda PAH patolojisinde yer aldığı saptanan genlerin artışıyla genetik testlerin PAH değerlendirmesindeki önemi de artmıştır. Henüz etkinliği kanıtlanmış mutasyona özgü tedavi olmaması nedeniyle genetik tarama tartışmalı bir konu olmakla birlikte PAH' ın moleküler ve genetik alt yapısının anlaşılması hastalığın yönetiminde farklılıklar sunarak genetik testlerin PAH için standart hale gelmesine, yeni tanı ve tedavi stratejilerinin geliştirilmesine olanak sağlayabilir.
Bu proje ADHAD tarafından desteklenmektedir.

Anahtar Kelimeler: pulmoner hipertansiyon, genetik, mutasyon

Tablo. Hastaların demografik özellikleri ve ilgili genlerde saptanan değişiklikler

Hasta	Yaş	Tanı Yaşı	Tanı	Gen	Değişiklik	zigosite
1.	12	3,5	APAH-KKH	CPS1	c.2409G>A	heterozigot
2.	17	14	APAH-KKH	EIF2AK4	c.4115T>C	heterozigot
3.	7	7	HPAH	SMAD9	c.788G>A	heterozigot
4.	12	5	APAH-KKH	-	-	-
5.	64	63	APAH-skleroderma	KRT8 SMAD9	c.1222G>A c.730C>A	heterozigot
6.	18	5	APAH-KKH	SARS2	c.1530_1538dupG	heterozigot
7.	21	10	APAH-KKH	-	-	-
8.	2	1	APAH-KKH	-	-	-

EP-248

AVNRT Ablasyonu Sonrası Ekokardiyografide Hodgkin Lenfoma Tespit Edilen Literatürdeki İlk Olgu Sunumu

Zehra Diyar Tamburacı Uslu
Antalya Eğitim ve Araştırma Hastanesi

6,5 yaşında erkek, çocuk acil servisine çarpıntı şikayeti ile başvuran hastanın hastane kayıtlarında dar QRS li supraventriküler taşikardi ile uyumlu saptanıp vagal manevralar ile taşikardi durdurulduğu ve kardiyoloji kontrolü önerildiği öğrenildi. Poliklinik kontrolümüzde elektrokardiyografi (EKG) sinde sinüs ritmi, ekokardiyografi (EKO)sinde oldukça ince patent duktus arteriozus ile uyumlu görünüm olup hemodinamik olarak anlamı yoktu. 24 saatlik holterinde dar QRS'li supraventriküler atımlar AV nodal re-entran taşikardi (AVNRT) ile uyumlu olabileceği düşünülen taşikardi atağı saptandı. Aileye elektrofizyolojik çalışma (EPS) nın önemi anlatılarak işlemin yapıldığı ileri merkeze yönlendirildi. 2 hafta sonra yapılan EPS esnasında tipik AVNRT uyarımı sonrası başarılı kriyoablasyon işlemi gerçekleştirilen olgunun işlem sonrası kontrol EKG de sinüs ritmi tespit edilmesi ve EKO da kalp kasılmasının normal olması nedeniyle antiaritmik ihtiyacı olmadan kontrol önerisiyle taburcu edilmiş olduğu öğrenildi. Hastamızın 1 ay sonra yaşadığı şehir olan merkezimizdeki klinik kontrolünde çarpıntı yada ek sistemik şikayeti yoktu. EKG si sinüs ritmi ile uyumlu olup holterinde ortalama kalp hızı 77 atm/dak, maksimum kalp hızı 171 atm/dak olup 10 adet izole supraventriküler ekstravurusu ve bir derivasyonda inkomplet sağ dal bloğu ile uyumlu görünümü mevcut olup hiç taşikardi atağı yoktu. Ancak sistolik fonksiyonları değerlendirme amaçlı yapılan ekokardiyografide suprasternal incelemede rastlantısal olarak farkedilen aortik arkın net görünümünü engelleyen sınırları belirgin yuvarlak şekilli hipodens görünüm mevcuttu. Fizik muayenede boyun sol lateralinde ciltte hafif mavimsi renk değişikliği olan olgunun buradan herhangi bir kateter girişimi, biyopsi vb işlem yapılmadığı öğrenildi. Olguya acil olarak yapılan boyun ultrasonunda (USG) sol supraklaviküler alanda en büyüğü 37 mm boyutlu multiple lenfadenopatiler izlendiği öğrenildi ve hasta lenfoma ön tanısıyla Çocuk Hematoloji ve Onkoloji departmanına yönlendirildi. USG, bilgisayarlı tomografi, PET, kemik iliği aspirasyonu ve lenf nodu biyopsisi yapılan olgunun eşlik eden dalak tutulumu ile evre -3S hodgkin lefoma (supraklavikular, mediastinal, paraaortik LAP, dalak tutulumu) tanısı konulup, 6 kür ABVD kemoterapi protokolü sonrası PET ile değerlendirildiğinde deauvile skoru:2 olan hastaya ek olarak toplam 2100 cGy radyoterapi protokolü verilerek kür sağlandığı öğrenildi. 6 ay sonraki klinik kontrolümüzde sinüs ritminde ve taşikardi atakları olmayan hastanın ekoda yeni olarak tespit edilen, 2. derecede mitral ve 1. derecede aort kapağında yetersizliği, almış olduğu kemoterapiye sekonder olduğu düşünülerek izleme alındı. Olgumuzda gördüğümüz gibi bazı hematolojik malignensiler sessiz bir klinik seyir izleyip hastanın genel durumu kötüleşmeden yalnızca taşikardi semptomu ile başvurabilir. Bu nedenle her ne kadar şu anda çocuk kardiyoloji hekimi olarak görev yapsak da aslında hepimizin iyi birer çocuk hekimi olduğumuzu unutmayıp çarpıntı şikayeti ile gelen hastaya sadece ekg ve eko ile değerlendirmek yerine detaylı bir anamnez, fizik muayene ve gerekli labaratuar incelemeleri yaparak bu gibi vakaların atlanmasını yada daha kötü bir klinik tabloya ulaşmadan saptanmasını sağlayabiliriz.

Anahtar Kelimeler: Atriyoventriküler nodal taşikardi, kriyoablasyon, hodgkin lenfoma, detaylı anmanez ve fizik muayene, kapak yetersizliği

ANRT ekg görüntüsü

PET görüntüsü

Servikal,mediastinal,abdominal multiple patolojik boyutta hipermetabolik lenf nodları, dalakta mutiple hipermetabolik lezyonlar

EP-249

Fontan Operasyonu Uygulanmış Çocuklarda Karaciğerin Non-İnvaziv Değerlendirilmesi ve Transient Elastografinin Rolü

Ender Ödemiş[1], Mehmet Biçer[2], Aydın Çelikyurt[3], Çiğdem Arıkan[4], Ertuğ Toroslu[4]
[1]Koç Üniversitesi Hastanesi, Pediatri Anabilim Dalı, Pediatrik Kardiyoloji Departmanı, İstanbul
[2]Koç Üniversitesi Hastanesi, Kalp ve Damar Cerrahisi Anabilim Dalı, İstanbul
[3]Koç Üniversitesi Hastanesi, Pediatri Anabilim Dalı, İstanbul
[4]Koç Üniversitesi Hastanesi, Pediatri Anabilim Dalı, Peediatrik Gastroenteroloji Departmanı, İstanbul

Giriş-Amaç: İlk klinik uygulamasının üzerinden neredeyse 50 yıl geçen Fontan operasyonu, günümüzde biventiküler tamire uygun olmayan konjenital kalp hastalıklarının cerrahisinde en sık uygulanan yöntemlerden biridir. Ancak bu operasyon, tanımı gereği, hemodinamik değişikliklere yol açar ve birçok sistemde hasara neden olur. Yüksek santral venöz basınç ve düşük kalp debisi sebebiyle oluşan karaciğer hasarı ve uzun dönem takibi, hastaların survisinin artmasıyla giderek önem kazanmaktadır. Bu çalışmada Fontan dolaşımı olan çocukların takibinde karaciğerdeki viskoelastik doku özelliklerini elastrografi ile değerlendirmeyi, sonuçlar ile klinik ve laboratuar verileri arasındaki olası ilişkileri araştırmayı amaçladık.
Gereçler ve Yöntem: 2017-2021 yılları arasında Fontan operasyonu yapılan 14 çocuk hastanın Koç Üniversitesi Hastanesi'nde tartı, boy ve vücut kitle indeksi (VKİ) hesaplandı. Nabız ve oksijen satürasyonları (SpO2) ölçüldü. Hastalar laboratuvar analizi, karaciğer ultrasonu ve transient elastografi dahil olmak üzere ayrıntılı olarak incelendi. Hemodinamik değerlendirme ekokardiyografi ile yapıldı.
Bulgular: Hastaların 9'u erkek (%64), 5'i kız (%36) idi. Hastaların 4'ünde (28%) sol ventrikül ile, 10'unda (%72) sağ ventrikül ile ilişkili patoloji görüldü. Oksijen satürasyonları (SpO2) %88-94 arasında idi. Fontan ameliyat tarihi medyan yaşı 4.1 yıl (±0,9 yıl) ve Fontan dolaşımının medyan süresi 5,4 yıl (±5,2 yıl) olarak hesaplandı. Karaciğer parankimi ortalama shear wave elastisite değeri 13 kpa (6-27.6) olarak hesaplandı. Hastaların 4'ünde (28%) kpa değeri normal sınırın üzerinde ölçüldü. Kpa değeri yüksek ölçülen hastaların karaciğer enzimlerinde anlamlı yükseklik görülmedi. Kpa değeri ile hastanın primer tanısı veya Fontan dolaşımı süresi arasında anlamlı korelasyon izlenmedi.
Tartışma ve Sonuç: Fontan operasyonuna bağlı karaciğer hasarı klinik ve laboratuvar verileri normal sınırlarda iken transient elastrografi ile noninvazif olarak saptanabilmektedir. Daha yüksek karaciğer sertliği ölçümü (kpa), ileri sentrilobüler hepatik fibrozisi göstermektedir. Kpa seviyesi her zaman hastanın primer tanısı veya Fontan dolaşım süresi ile korele olmayıp, multiple birçok faktörden etkilenmektedir ve bu sebeple hastalar işlem sonrası karaciğer hasarı açısından yakın takip edilmelidir. Transient elastogram, karaciğer hasarının erken gösterilmesi ve biopsi ile invaziv örnekleme gereken Fontan hastalarını belirlemek için yararlı bir araç olabilir.

Anahtar Kelimeler: Fontan ilişkili karaciğer hastalığı, Fontan operasyonu, Hepatik inceleme, Transient elastografi

Tablo1

Hastalarin demografik ozellikleri, tanisal bilgileri, laboratuvar ve goruntuleme sonuclari

EP-250

Uzun Süreli İzlem ile Biküspit Aort Kapaklı Çocukların Aort Kökü ve Çıkan Aorta Genişlemelerinin Seyri ve Diğer Komplikasyonların Değerlendirilmesi

Begüm Murt, Mehmet Gökhan Ramoğlu, Mehmet Mustafa Yılmaz, Alperen Aydın, Özlem Bayram, Ceyhun Bakhtiyarzada, Selen Karagözlü, Hasan Ercan Tutar, Tayfun Uçar
Ankara Üniversitesi Tıp Fakültesi, Çocuk Kardiyolojisi Bilim Dalı, Ankara

Giriş ve Amaç: Biküspid Aort kapağı çocuklarda %1-3 oranında sık görülen doğuştan kalp hastalığıdır. Progresif aort stenozu, aort yetersizliği, aort dilatasyonu ve aort diseksiyonu riski sebebi ile yakın takip gerektirir. Aort diseksiyon riski yetişkinlere kıyasla çocuklarda daha azdır. Ancak çocuklarda da yakın izlem önerilir. Aort anevrizma gelişimi ve bununla ilgili komplikason gelişimi açısından güncel geliştirilmiş klavuzlar bulunmamaktadır. Bu sebeple biz de kliniğimizde izlenen biküspid aort kapağı olan hastaların demografik özelliklerine ek olarak uzun dönem izlemlerinin özelliklerini ve aort anevrizma gelişim risklerini belirlemeye çalıştık.
Yöntem: Kliniğimizde son 15 yılda biküspid aort kapağı olan hastalar retrospektif olarak tarandı. 36 ayın üzerinde takibi olanlar uzun dönem takipli hasta grubu olarak belirlendi. Hastaların demografik ve ekokardiyografik verileri kaydedildi. Uzun süreli takibi olan hastaların klinik gidişatı, aorta kökü-çıkan aorta ölçümlerinin gidişatı, cerrahi gereksinimi raporlandı. Kontrol ölçümler hastalara göre 3,6 veya en uzun 12 ay ara ile yapıldı. Klinik izlem için aort kökü ve çıkan aorta ölçümlerinin analizi miks regresyon modeli kullanılarak değerlendirildi.
Bulgular: Çalışmaya 494 hasta dahil edildi. Tanı yaşı minimum 3 gün, maksimum 216 ay, median 72 aydı. Hastaların %69.2'si erkekti. %60,7 hastada sağ koroner kasp ile non koroner kasp arasında, %36,2 hastada sağ koroner kaspla sol koroner kasp arasında, %2 hastada sol koroner kaspla non koroner kasp arasında füzyon vardı. İlk başvuru anında hastaların %31,6 sında aort kapak darlığı, %41,5'unda aort kapak yetersizliği vardı. Hastaların tanı anında 36sında (%7,3) aort anülüsü z skoru, 140'ında (%28,3) sinüs valsalva z skoru, 4'ünde (%0,8) sinotübüler bileşke z skoru, 58'inde (%11,7) çıkan aorta z skoru 2'nin üzerindeydi. En sık eşlik eden patoloji aort koarktasyonu (%15,6), 2. en sık eşlik eden patoloji VSD (%10,7) idi. Hastaların izlem süreleri boyunca eşlik eden patolojiler dahil olarak 79'una cerrahi işlem, 92 'sine kalp kateterizasyonu yapılmıştır. 30 hastaya aort kapak balon valvuloplasti yapılırken 7'sinde aort kapak kapak replasmanı olup bunların üçünde çıkan aorta rekonstrüksiyonu ihtiyacı olmuştur (Tablo 1). 3 yıl ve üzeri izlem süresi olan hasta sayısı 182 olup maksimum 180 ay, mediyan 72 ay takip süresi vardır. Bu hastaların takip boyunca aort kökü ve çıkan aorta ölçümlerinin z skorunun gidişatı değerlendirildi. Aort anülüsünün boyutu yıllara göre 0,4 mm, Sinüs valsalva bölgesinin boyutu yıllara göre 0,39 mm, sinotübüler bölgenin boyutu yıllara göre 0,29 mm çıkan aortanın boyutu yıllara göre 0,44 mm artmakta olup bu değerler istatistiksel olarak anlamlıydı. Aynı bölgelerin z skorlarının artışına baktığımızda ise sinüs valsalva, sinotübüler bölge ve çıkan aortanın yıllar içinde z skorunun artışında istatistiksel olarak anlamlılık yoktu. Bu da bize çocuklarda çıkan aorta genişlemesinin daha selim seyirli olduğunu göstermiştir(tablo2).
Sonuç: Çocuklarda erişkinlere göre aort kapak disfonksiyonunun daha yavaş ilerlediği gösterilmiş olsa da çocuklar yetişkinlerden daha kısa aralıklarla izlenmektedir. Çalışmamızda olduğu gibi biküspid aort kapağı olan hastalarda yıllar içinde aort kökünde ve çıkan aortada ılımlı genişlemeler olmakta ve z skorunda minimal değişiklikler görülmektedir. Kapak disfonksiyonu az görülse de kapak replasmanına kadar giden hastaların bulunduğu da akılda tutulmalıdır. Biküspid aort kapağına eşlik eden patolojilerin tedavisinin de zamanında yapılmasının prognoz üzerinde olumlu etkileri vardır.

Anahtar Kelimeler: biküspit aorta, aort anevrizması, aortik dilatasyon, aort darlığı, aort yetersizliği

Tablo 1:Olguların demografik ve klinik bulguları

	n:494	%
Kız	152	30.8
Erkek	342	69.2
Sağ koroner-nonkoroner kusp füzyonu	300	60.7
Sağ koroner-sol koroner kusp füzyonu	179	36.2
Sol koroner-nonkoroner kusp füzyonu	10	2
Monokusp	5	1
Aort Yetersizliği (Tanı anı)	205	41.5
Aort Darlığı (Tanı anı)	156	31.6
Çıkan aortada Genişleme (Tanı anı)	36	7.3
Aort Kökünde Genişleme (Tanı anı)	140	28.3
Eşlik Eden Patolojiler		
Aort Koarktasyonu	77	15.6
VSD	53	10.7
PDA	44	8.9
ASD	28	5.7
TANI VE İZLEMDE		
AORT KAPAK REPLASMANI	7	1.4
ÇIKAN AORTA REKOSTRÜKSİYONU	3	0.6
AORT VALVULOPLASTİ	30	6
DİĞER ANOMALİLER NEDENİYLE GİRİŞİM		
KALP KATETERİZASYONU	92	18.6
CERRAHİ OPERASYON	79	15.9

Tablo 2: Aort kökü ve çıkan aorta ölçümlerinin uzun dönem seyri, tahmin edilen yıllık genişleme hızı

	Tanıda Z skoru >2 olan hasta sayısı	Yıllık Tahmini büyüme (mm)	Z skoru +SD	P
Aort Anülüs	36 (%7,3)	0,42	+0,05	>0,05
Sinüs Valsalva	140 (%28,3)	0,01	+0,08	>0,05
Sinotübüler Bileşke	4 (%0,8)	0,22	+0,09	>0,05
Çıkan Aorta	58 (%11,7)	1,4	+0,06	>0,05

Resim 1

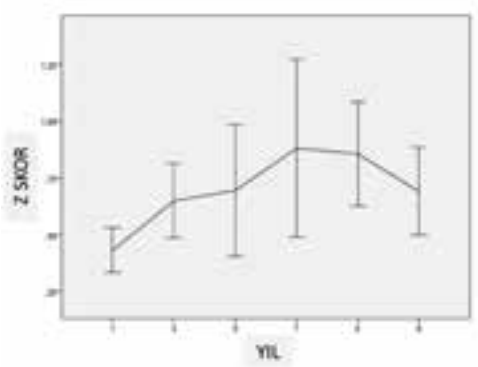

Aort anulusu z skoru yıllara göre değişimi

Resim 2

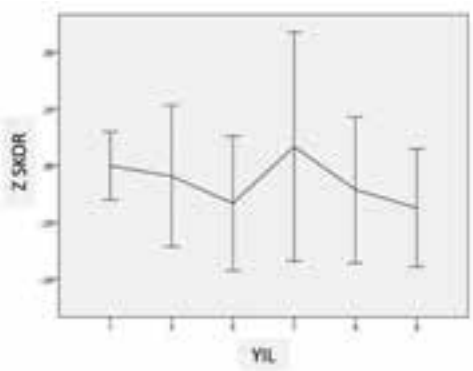

Sinüs valsalva z skoru yıllara göre değişimi

Resim 3

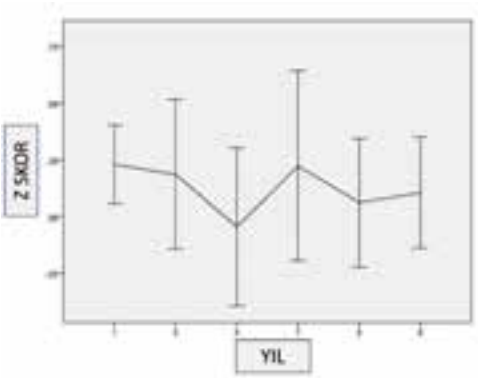

Sinotübüler bölge z skoru yıllara göre değişimi

Resim 4

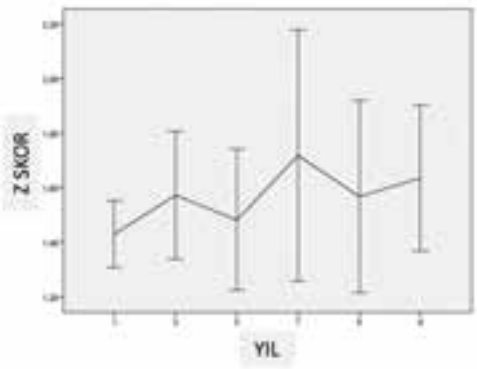

Çıkan Aorta z skoru yıllara göre değişimi

EP-251
Midaortik Sendromlu 12 Yaş Kız Hastanın Cook Formula Stent ile Tedavisi

Ender Ödemiş[1], Aydın Çelikyurt[2]
[1]Koç Üniversitesi Hastanesi, Pediatri Anabilim Dalı, Pediatrik Kardiyoloji Departmanı, İstanbul
[2]Koç Üniversitesi Hastanesi, Pediatri Anabilim Dalı, İstanbul

Giriş-Amaç: Midaortik Sendrom (MAS), aort koarktasyonunun şiddetli bir formudur ve çoğunlukla aortun torasik ve abdominal kısmını etkiler. Geleneksel cerrahi yaklaşım olası potansiyel riskler içerir ve tekrarlayan operasyonlara sebep olur. Perkütan stent implantasyonu, çocukluk çağında MAS palyasyonu için uygulanabilir ve güvenilir bir yöntemdir. Burada transkateter stent implantasyonu ile tedavi edilen MAS'lı 12 yaşında kız hasta sunulmuştur.
Olgu Sunumu: Aort koarktasyonu nedeniyle operasyon öyküsü olan 12 yaş kız hasta, baş ağrısı ve ikili antihipertansif ajan (kaptopril ve karvedilol) kullanmasına rağmen devam eden dirençli hipertansiyon sebebiyle tarafımıza başvurdu. Hipertansiyon sebebiyle tetkik edilen hastanın BT anjiyografi'sinde distal torasik ve proksimal abdominal aortta infrarenal seviyeye kadar yaygın şiddetli daralma görülerek midaortik sendrom tanısı konuldu. Genel anestezi altında kalp kateterizasyonu yapıldı. Anjiyografide orta aort segmentindeki desendan aortun hipoplastik olduğunu görüldü, kalibrasyonu 5.5-6 mm ölçüldü. Ayrıca sağ renal arter proksimal kısmı hipoplazik izlendi. Stent implantasyonu öncesi uzun kılıfı güvenli bir şekilde ilerletmek için 5 x 2 cm Tyshak II balon kullanılarak predilatasyon yapıldı. Sonrasında 40x9 mm'lik bir Cook formula stent kademeli olarak şişirildi. Daha sonra, 40 x 9 mm'lik ikinci bir Cook formüla stent, ilkiyle kısmen üst üste bindirildi ve kademeli olarak şişirildi. Stentlerin distal kısmında basınç gradienti olduğunun görülmesinin ardından 7x58 mm'lik stent üst üste binecek şekilde kademeli olarak şişirildi. Kontrol anjiyografide stentler uygun pozisyonda görüldü, aort çapı 9 mm olarak ölçüldü, çıkan ve inen aort arasında maksimum 15 mmHg gradient görülmesinin ardından işlem sonlandırıldı. İşlem sonrası hastanın hipertansiyonu geriledi. Kontrol BT görüntülemesinde taraması distal abdominal aortun kısa bir bölümünün hala hipoplastik olduğunu görüldü. İşlemden sonraki bir yıllık takibinde hastanın aktif şikayeti olmadı ve tansiyonu normal sınırlarda seyretti.
Tartışma ve Sonuç: MAS ciddi bir aort koarktasyonu şeklidir ve dirençli hipertansiyona ve uç organ yetmezliğine yol açar. Cerrahi yaklaşımın çeşitli sınırlamaları ve yeniden ameliyat riskleri olduğundan, transkateter endovasküler stent implantasyonu uygulanabilir bir alternatif tedavi olarak akılda tutulmalıdır. Bu vaka, stent redilatasyonu fırsatı sağlayan nispeten yeni bir hibrit stent ailesi ile etkili stent implantasyonuna iyi bir örnek olabilir. Ancak perkutan stent implantasyonu sonrası yüksek oranda restenoz ve yeniden girişim gerekliliği görülebilmesi nedeniyle yakın takip gereklidir.

Anahtar Kelimeler: Balonla Genişletilebilir Stent, Cook Formula Stent, Endovasküler Prosedür, Midaortik Sendrom, Stent İmplantasyonu

Resim1

Stent implantasyonu oncesı (a) ve sonrası (b) 3D BT angiyografi goruntuleri

Resim2

Stent implantasyonu oncesi (a) ve sonrasi (b) kateter angiyografi goruntuleri

EP-252

İlk üç ayda pulmoner atrezi-Fallot tetralojisi (FT-PA) tanısı alan olgularda duktal stent implantasyonunun prosedürel özellikler ve işlem başarısı açısından değerlendirilmesi

Ahmet Çelebi[1], Murat Sürücü[1], Şeyma Kayalı[1], İbrahim Halil Demir[1], Mustafa Orhan Bulut[1], Emine Hekim Yılmaz[1], Numan Ali Aydemir[2], İlker Kemal Yücel[1]
[1]Sağlık Bilimleri Üniversitesi, İstanbul Dr Siyami Ersek Göğüs Kalp Ve Damar Cerrahisi Eğitim Ve Araştırma Hastanesi, Çocuk Kardiyoloji, İstanbul, Türkiye
[2]Sağlık Bilimleri Üniversitesi,İstanbul Dr Siyami Ersek Göğüs Kalp Ve Damar Cerrahisi Eğitim Ve Araştırma Hastanesi, Çocuk Kalp ve Damar Cerrahisi, İstanbul, Türkiye

Pulmoner dolaşımı duktusa bağımlı olan doğuştan kalp hastalarında cerrahi şanta alternatif olarak duktal stent implantasyonu yenidoğan veya erken infant döneminde özellikle antegrad akımı açık veya açılmış olan pulmoner atrezi (PA)- intakt ventriküler septum ve kritik pulmoner stenoz ile univentriküler tamir adayı PA-IVS gibi pulmoner arter (PA) dal darlığı olmayan ve duktus morfolojisi uygun olan gruplarda son yıllarda tercih edilir bir tedavi yöntemi olmuştur. Ancak Fallot tetralojisi- pulmoner atrezi (FT-PA) olgularında genel duktus morfolojisi (vertikal ve çok kıvrımlı) ve de pulmoner arter dalları ile bifurkasyonunda darlık olabilmektedir. Bu grupta duktal stent yerleştirilmesi hem teknik olarak zor hem de PA gelişimini olumsuz etkileyebilmektedir. Bu nedenlerle FT-PA'de duktal stent rutin yapılmamakta ve hatta genellikle tercih edilmemektedir. Burada, FT-PA tanısı olup total tamire uygun olmayan cerrahi şant gerektiren olgularımızda yapılan duktal stent implantasyonu işlemlerinin sonuçlarını sunmayı amaçladık.

MATERYAL-METOD: Ocak 2004-Ocak 2022 tarihleri arasında kliniğimizde pulmoner dolaşımı artırmak veya sağlama almak için implante edilen 220 duktal stent olgusundan 41'i FT-PA tanılı hastalardı. FT-PA'li atipik ve bilateral PDA'sı olanlar ile vertikal duktuslu olup da ikiden fazla akut açılı kıvrımı olmayan ve pulmoner arter dallarında özellikle sol PA duktal insersiyon bölgesinde darlık eşlik etmeyen seçilmiş olgularda duktal stent implantasyon girişimi yapıldı. İlk üç ay içerisinde tanı alan 33 bebek bu çalışmaya dahil edildi. Bu olgular retrospektif olarak dosyalarından incelendi; implantasyon başarısı, saturasyon artışı, implantasyon yöntemleri (antergrad-transvenöz veya retrograd-transarteryel; transfemoral, transaxiller, transcarotid erişimler) bakımından irdelendi.

BULGULAR: Olguların 19'u (%57,4), erkek 14 'ü (%42,4) kız idi. Müdahale esnasında ortanca yaş 17 (6-90) gün, ortanca ağırlık 3 (2-6,4) kg idi. İşlem öncesi ortalama saturasyon %74,9±6,4 iken sonrasında ortalama %88±3,7 'ye yükseldi ($p<0.001$). Bir preterm hariç hepsinde 3.5 ve 4 mm çaplarında koroner stentler kullanıldı; 5'inde antegrad transfemoral ven, 28'inde retrograd arterden implante edildi. Retrograd teknikte erişim için üç olgu (transcarotid ve transaxiller) hariç hepsinde femoral arter (25 olgu) tercih edildi. İşlem esnasında mortalite hiçbir olguda izlenmedi. Ancak erken dönemdeki komplikasyonlar nedeniyle cerrahi gerektiren üç olgudan ikisi cerrahi sonrası kaybedildi. Bu olgulardan ikisinde stentin duktusu tam kavramaması nedeniyle saturasyon düşüklüğü gelişmesi sonucunda ikinci stent girişiminin başarısız olması diğerinde ise işlem esnasında duktal konstrikyon oluşması sebepleriyle cerrahi gerekmişti. Erken dönem mortalitesi (2/33) %6 bulundu.

TARTIŞMA: FT-PA'de seçilmiş olgularda duktal stent yerleştirilmesi güvenli ve etkili bir palyasyon sağlamaktadır. Seçilmiş olgular olduğu için cerrahi ile karşılaştırma yapmadık. Ancak genel tecrübe ve gözlemimiz erken dönemdeki sonuçların gerek mortalite ve morbitite, gerekse hastanede kalış süresi bakımından cerrahiden daha iyi bir alternatif olduğunu düşündürmektedir. Buna ek olarak duktal stent daha az invaziv olması, daha sonraki redo cerrahileri komplike edebilecek skar oluşturma ve göğüs açılmasında zorluk yaratma gibi dezavantajları olmaması bakımından da palyasyon amaçlı ilk tedavi seçeneği olabilir.

Anahtar Kelimeler: pulmoner atrezi-Fallot tetralojisi,duktal stent, yenidoğan, infant

EP-253
Pediyatrik Olgularda Sağ Vertikal Aksiller Minitorakotomi (VRAMT) ile ASD Kapatılması

Behzat Tuzun[1], Berra Zumrut Tan Recep[1], Eymen Recep[1], Okan Yıldız[1], Okan Ugurlu[1], Mehmet Gumustas[2], Mustafa Armut[2], Selin Saglam[3], İncila Ali Kahraman[3], Funda Gumus Ozcan[3], Erkut Ozturk[2], Ali Can Hatemi[1]
[1]Başakşehir Çam Ve Sakura Şehir Hastanesi, Çocuk Kalp Damar Cerrahisi Kliniği, İstanbul
[2]Başakşehir Çam ve Sakura Şehir Hastanesi, Çocuk Kardiyoloji Kliniği, İstanbul
[3]Başakşehir Çam ve Sakura Şehir Hastanesi, Anestezi ve Reanimasyon Kliniği, İstanbul

GİRİŞ-AMAÇ: Atriyal septal defekt (ASD) en sık görülen konjenital kalp defektlerinden biridir. Bu olgularda geleneksel cerrahi yaklaşım median sternotomidir. Son dönemlerde teknolojik gelişmeler ve kozmetik problemlerden dolayı minimal invaziv cerrahi tekniklerin kullanılmasında artış olmuştur. Sağ vertikal aksiller minitorakotomi (VRAMT) ile ASD kapatılması bu minimal invaziv cerrahi tekniklerden birisidir.Bu çalışmada VRAMT ile ASD kapatılması işlemi yapılan çocuk hastaların sonuçlarının değerlendirilmesi amaçlandı.
GEREÇ-YÖNTEM: 1 Ağustos 2020- 1 Şubat 2022 tarihleri arasında ASD nedeniyle VRAMT yapılan 13 hasta çalışmaya dahil edildi. Tüm olgulara sağ midaksiller vertikal insizyon yapılarak, 4. İnterkostal aralıktan (İKA) toraksa girildi. Arteryel ve venöz kanülasyon aynı insizyondan gerçekleştirildi. Tüm hastalara preoperative sağ unilateral blok işlemi uygulandı. Operasyon sonrası ameliyatanede ekstübasyon işlemi gerçekleştirildi. Bulgular istatistiksel olarak kaydedildi.
BULGULAR: Hastaların ortalama yaşları 6.0 ±1.7 yıl, ağırlık 18.7±3.7 kg, CPB süresi 38.7 ±12.4 dk, X klemp süresi 25.2±12.0 dk idi. Ek olarak olguların birinde parsiyel pulmoner venöz dönüş anomalisi mevcuttu. Hastaların hiçbirinde majör komplikasyon ve ölüm görülmedi. Postoperatif cilt altı amfizem bir hastada görüldü ancak ek müdahele gerektirmeden kendiliğinden rezorbe oldu. Yara yeri enfeksiyonu ve kozmetik problem yaşanan olgu olmadı.
TARTIŞMA: VRAMT, ASD cerrahisinde median sternotomiye iyi bir alternatiftir. Sadece 4-5 cm insizyonla cerrahi kas ve kemik kesisi yapılmadan gerçekleştirilebilmesi, postoperatif iyileşmenin hızlı olması ve insizyon kol altında gizli şekilde kalması önemli avantajlarıdır. Cerrahi tecrübe gerektirmesi, cilt altı amfizem ve pnömotoraks riski başlıca dezavantajlarıdır.

Anahtar Kelimeler: Atriyal septal defekt, sağ vertikal aksiller minitorakotomi, minimal invaziv cerrahi

Fig 4: Postoperative 2. ayda cerrahi insizyonun gorunumu

Fig 1: Transaksiller insizyonla ASD gorunumu

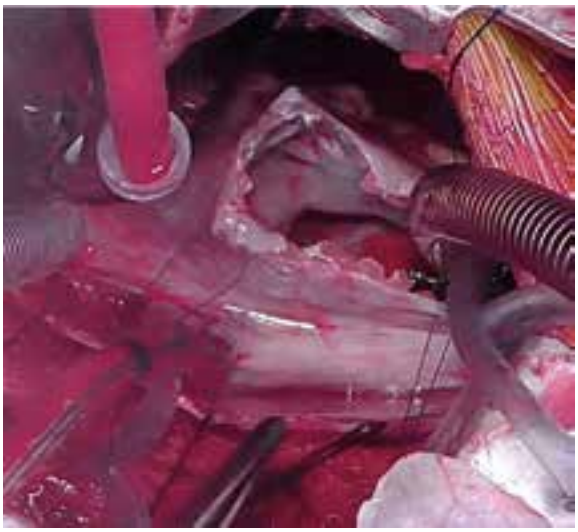

Fig 2: ASD patch dikildikten sonraki gorunumu

Fig 3: Dekanulasyon sonrası cerrahi alanın gorunumu

EP-254
Aradığım Aksesuar Yol Sağ Ventrikül Kateterinin Altında mı?

Cemil Cihad Kurt, İlker Ufuk Sayici, Tamer Yoldaş, Senem Özgür
SBÜ Ankara Dr. Sami Ulus Kadın Doğum, Çocuk Sağlığı ve Hastalıkları Eğitim Ve Araştırma Hastanesi, Ankara

GİRİŞ-AMAÇ: Wolff Parkinson White (WPW) sendromu, sinüs ritmi varlığında kısa PR aralığı, uzamış QRS ile başlangıçta slurring upstroke ("delta" dalgası) içerir. WPW sendromu, çarpıntı, epizodik baş dönmesi, presenkop, senkop ve hatta kardiyak arrest gibi klinik semptomlara neden olabilir. Elektrokardiyografide (EKG) olarak WPW patterni %0,1-0,3 olguda ortaya çıksa da hayatı tehdit eden aritmilere neden olabileceğinden önemli bir durumdur. WPW'li hastaların bazılarında retrograde iletim dekremental özellikte olabilir. Bu durum tanısal karmaşaya sebebiyet verebilir. Ek olarak EPS işlemi sırasında uygun noktayı bulmak ve/veya ablasyon yapmak için tanısal kateterlerin geri çekilmesi gerekebilir. Burada, WPW tanısıyla takipli ve retrogradı dekremental özellikli; ancak iyi çalışan aksesuar yolağa sahip hastada yapılan ablasyon işlemi sunulmuştur.
OLGU: 12 yaşında aralıklı çarpıntı tarifleyen erkek hastanın çekilen EKG'sinde preeksitasyon görülmesi üzerine WPW tanısıyla elektrofizyolojik çalışma yapılmasına karar verildi. Elektrofizyolojik çalışmada AP'nin ani ölüm açısından orta riskli olduğu görüldü. Hastanın kateter manevraları sırasında bile kolaylıkla uyarılan RP si 105 msn ortodromik SVT'si mevcuttu. SVT sırasında CS patterninin konsantrik olması nedeniyle yolun sağda olduğu düşünüldü. SVT çabuk uyarılıp sustain edilebilince SVT sırasında VA haritalama yapıldı. Ancak sağ atriyum haritalamasında hemen hiçbir alanda VA'sı iç içe yer görülmedi. Sadece mıdseptalden CS os'a doğru dönülen bölgede V ve A'nın en yakın olduğu bölgeler olduğu izlendi. Ortodromik SVT sırasında tüm RA haritası çıkarılamadan SVT her seferinde sonlanınca, SVT sırasında henüz en iyi noktaya gelinemediği düşünüldü. Sinüs ritmi sırasında delta mapping ve pace ile preeksitasyon belirginleştirilerek yapılan haritalarda AV'nin en yakın bulunduğu CS os'a yakın sağ posteroseptalde birkaç noktaya test RF lezyonları verilmesine rağmen preeksitasyon kaybolmadı.
Daha sonra RV kateteri tamamen çekilerek tekrar yapılan haritalama sırasında daha önce RV kateteri olduğu için tam yaklaşılamayan LAO'ya göre midseptal bölgede AV iç içe izlendi. Bu bölge AV noda yakın olduğu için işleme kriyoablasyonla devam edilmesine karar verildi. Burada delta haritalama yapılarak yüzey deltanın en önüne geçilen noktada(-40 msn) kriyokateterle -80°'ye ulaşılır ulaşılmaz preeksitasyon kayboldu. Bu bölge ve çevresine toplam 7 adet kriolezyon verildi. Antegrat bazlı ablasyon sonrası retrograte iletimin de koptuğu izlendi. Adenozin ile AV ve VA dissosiasyon konfirme edildi. Spontan ve programlı uyarılar ile de SVT uyarılamadı. Ablasyon noktası, aynı zamanda, daha önce SVT haritalaması sırasında VA'nın iç içe olmadığı ancak en yakın olarak bulunduğu noktaydı. SVT sırasında lokasyonuna oranla RP mesafesinin uzun olması, VA'nın iç içe olmayıp en erken olduğu noktada ablasyonun başarılı olması ve özellikle midseptal yollara retrograt decrementalitenin eşlik etmesi sebebiyle retrograte geçişin decremental olduğu düşünüldü.
SONUÇ: Aksesuar yolların dekrementalite özellikleri olabilir. Bu özellik haritalama ve tanısal manevralar sırasında kafa karışıklığına sebep olabilir. Bu vakada ikinci vurgulamak istediğimiz nokta, bazen mapping ve/veya ablasyon yapabilmek için daha önce yerleştirilen tanısal kateterlerin pozisyonlarını değiştirmek ya da tamamen geri çekmek gerekebilir. Bu vakada, antegrat AP'nin, RV kateterinin altına denk gelmesi, retrogratının ise decremental özellikte olması hem lokasyonu bulma konusunda kafamızı karıştırmış, hem de işlem süresinin gereksiz yere uzamasına sebep olmuştur. Ante, retro mappingde uygun noktaların bulunamadığı vakalarda akılda tutulması gerektiğini, bu vaka nedeni ile vurgulamak istedik.

Anahtar Kelimeler: Wolff Parkinson White, Dekremental aksesuar yolak, sağ ventrikül kateteri

Resim 1

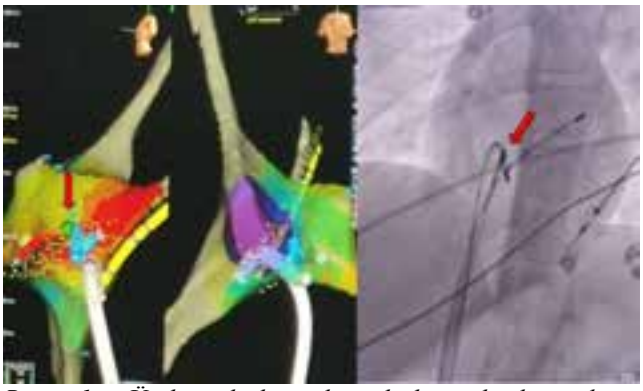

Resim 1.a. Üç boyutlu haritalamada başarılı olan noktanın (yeşil nokta) RV kateterinin doğrultusunda olduğu izlenmektedir. Resim 1.b. Ablasyon işlemi sonrasında RV kateterinin aynı doğrultuda ilerletilerek nihai ablasyon noktasında alınan görüntüde, ablasyon kateteri ve RV kateterinin üst üste geldiği izlenmektedir.

EP-255
Koroner Sinüs Anomalisi Olan Üç Olgu

İlker Ufuk Sayici, Tamer Yoldaş, Senem Özgür
SBÜ Ankara Dr. Sami Ulus Kadın Doğum, Çocuk Sağlığı ve Hastalıkları Eğitim Ve Araştırma Hastanesi, Ankara

GİRİŞ-AMAÇ: Koroner sinüs divertikülü, embriyolojik gelişim sırasında sol sinüs venozustan köken alan, primer olarak asemptomatik olan, aksesuar yolaklarla ilişkili olabilen ve insidental olarak tanı konan nadir bir anomalidir. Trombüs, bası veya rüptür olası komplikasyonlardır; ancak en sık görülen semptom aritmiye bağlı çarpıntıdır. Posteroseptal aksesuar yolakları olan hastalarda ablasyon işlemleri sırasında koroner sinüs malformasyonları tespit edilebilir. Epikardiyal posteroseptal aksesuar yollarda ablasyon için koroner venöz sistem hedeflenebilir. Koroner arterlerin, özellikle sağ koroner arter dalları ile yakın ilişkisinden dolayı, koroner sinüste ablasyon, kalp bloğu dahil olmak üzere ciddi yaralanmalara neden olabilir. Koroner arterlere ve ileti sistemine yakınlığı nedeniyle posteroseptal aksesuar yollarda kriyoablasyon ya da düşük watt ve ısı düşünülmelidir. Koroner anjiyografi, hasarı önlemek için ablasyondan önce yapılabilir.
Bu çalışmada Wolff-Parkinson-White (WPW) sendromu sebebiyle kateter ablasyon kararı alınıp koroner sinüs divertikülü/anomalisi saptanmış olan üç hasta, EKG'leri ve anjiyografi görüntüleri ile sunulmaktadır. Olgular
Hasta 1: 6.5 yaşında 30 kg ağırlığında çarpıntı şikayetiyle gelen erkek hastanın EKG'si WPW ile uyumlu olarak saptandı. Yapılan koroner enjeksiyonda 17.8x5.9 mm boyutlarında koroner divertikül saptandı. Orta riskli olduğu saptanan manifest AP yolağın koroner divertikülün boyun bölgesinde olduğu tespit edildi. Bu bölgeye irrigated RF kullanılarak 20 Watt 40 derecelik lezyonun 4. saniyesinde preeksitasyon kayboldu. Bu bölge ve çevresine toplamda üç adet 30'ar sn'lik benzer ısı ve güçte lezyonlar verilerek ablasyon işlemi başarıyla tamamlandı. 5 mg/kg/dozdan asetil salisilik asit tedavi başlandı.
Hasta 2: Son 1.5 senedir çarpıntı şikayeti olan 11 yaşında erkek hastanın acil servise çarpıntı ile başvurduğunda çekilen EKG'si SVT ile uyumlu olarak saptandı. Adenozin ile SVT sonlandırıldıktan sonra sinüs ritmine dönen hastanın RP süresi 100 msn olarak kaydedildi. EPS işlemine alındığında epikardiyal posteroseptal koroner sinüs içinde MCV ostium yerleşimli gizli aksesuar yol saptandı ve 20-35 watt, 36 derece 90 ohm empedansla irrigated RF uygulandı. Lezyonun 3. saniyesinde SVT VA blok ile sonlandı. Koroner sinüs (CS) venogramı yapıldığında divertikül olmadığı; ancak CS'in tübüler olarak dilate olduğu görüldü. Hastaya 5 mg/kg/dozdan asetil salisilik asit başlandı. 4 aylık takibinde tekrar SVT atağı olmadı.
Hasta 3: İki kez senkop atağı ile başvuran hastanın EKG'sinde delta dalgası görülmesi üzerine ablasyon yapılması planlandı. Delta map sırasında middle cardiac vene (MCV) kolay girildiğinin fark edilmesi üzerine yapılan venografide MCV divertikülü saptandı. Yüksek riskli sağ posteroseptal MCV divertikül boynundaki aksesuar yola 3 kez irrigated RF ile lezyon verildi. Yolun ortadan kalktığı görüldü.
SONUÇ: Koroner sinüs divertikülü, embriyolojik gelişim sırasında sol sinüs venözustan köken alan, primer olarak asemptomatik olan ve tesadüfen teşhis edilen nadir bir anomalidir. Tromboz, kompresyon, rüptür ve WPW ilişkili aritmiler olası komplikasyonlardır. Bu çalışmada ritim bozukluğuna eşlik eden farklı koroner sinüs anomalileri olan üç hasta sunulmuştur.

Anahtar Kelimeler: Koroner sinüs anomalisi, koroner sinüs divertikülü, Wolff-Parkinson-White

Hasta 1

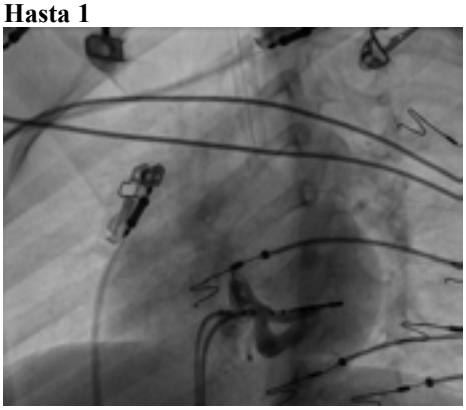

Birinci hastanın koroner sinüs enjeksiyonu

Hasta 2

İkinci hastanın koroner sinüs görüntülemesi

Hasta 3

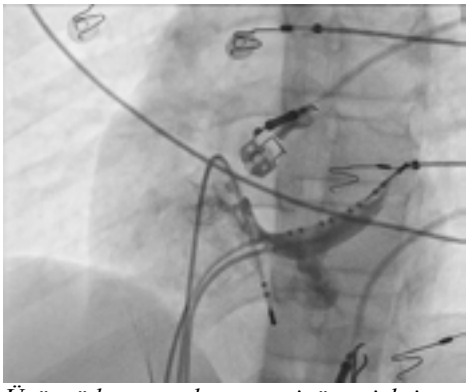

Üçüncü hastanın koroner sinüs enjeksiyonu

EP-256
Wolff Parkinson White Tanılı İki Hastada Ablasyon Sonrası Görülen ST-T Değişikliği

İlker Ufuk Sayici, Tamer Yoldaş, Senem Özgür
SBÜ Ankara Dr. Sami Ulus Kadın Doğum, Çocuk Sağlığı ve Hastalıkları Eğitim ve Araştırma Hastanesi, Ankara

GİRİŞ-AMAÇ: Aksesuar yollar, ventrikülün AV nod-normal iletim sistemi dışında ayrı noktalardan ve vaktinden erken uyarılmasına sebep olarak depolarizasyon paternini bozabilirler. Repolarizasyon, depolarizasyonu takip ettiği için EKG de ST-T degişikliği, T dalga negatifliği görülebilir. Yolun lokasyonuna bağlı olarak; bu bulgular bazen öyle abartılı olur ki preeksitasyon ile birlikte iskemi varlığından şüphe duyulabilir. Ek olarak özellikle CS proksimal kesimi, MCV gibi lokasyonlarda ablasyon RF ya da irrigated RF ile yapılacaksa koroner komşuluklar mutlaka kontrol edilmelidir Burada, Wolff Parkinson White (WPW) tanısı ile izlenen ve elektrofizyolojik çalışmada ablasyon sonrası ST-T değişikliği görülen iki hasta sunulmaktadır.
Olgu 1: İntermitttan WPW tanılı 11 yaşındaki kız hastanın delta mappingte en erken ve iç içe bölge MCV distaldeydi. Koroner enjeksıyonda sağ koroner arterin (RCA) posterolateral dalının distal dalına yakın olduğu izlendi. 6F kriyokateterle işleme devam edilmek istendi; ancak kriyokateter MCV içerisinde istenilen bölgeye ilerletilemedi. Yolun orta riskli ve ortodromik SVT'si de düşünülerek işleme RF kateteriyle devam edildi. Koroner enjeksiyonda işaretlenen bölgenin RCA'nın posterolateral dalının distaline 3.4 mm uzaklıkta olduğu izlendi. 25-30Watt 40-45° RF lezyonunun üçüncü saniyesinde AP kayboldu. İşlem sonrası koroner enjeksiyonda RCA ve dallarının devamlılığı inferiora kadar izleniyordu. Daralma veya tıkanma izlenmedi. İşlemden sonraki 2.saatte inferior derivasyonlarda belirgin 1 mm'lik ST elevasyonu izlendi. Hastaya düşük molekül ağırlıklı heparin başlandı. Takiplerinde semptomu olmayan hastanın EKG bulgularında ilerleme olmadı. Hastanın intermittant WPW olması sebebiyle geriye dönük incelenen EKG'lerinde aynı tip ST elevasyonunun işlem öncesi normal sinüs atımları sırasında olduğu görüldü. Hasta problemsiz izlenmektedir.
OLGU 2: Preeksitasyon saptanan 13 yaşında kız hasta elektrofizyolojik çalışmaya alındı. Antegratı orta riskli hastada sık sustained ortodromik SVT uyarılıyordu. Ilk delta aktivasyon ve SVT maplerinde posterolateral bölgelerde daha iyi sinyaller alınmasına rağmen 50 w 60 derecede verilen RF test lezyonları sonrası preeksitasyonun kaybolmadığı ve geçiş paternini değiştirerek daha posteriora doğru kaydığı izlendi. Antegratı daha posterolateral, retrogratı daha posterior tarafta olan yolun antegrat ve retrogratta en iyi noktaların yaklaşık ortasına denk gelen, unipoları QS olarak alınan bir noktada 50 w 60 derecede verilen RF lezyonunun 5. sn'de AP koptu.
İşlem sonrası çekilen EKG'de V5-V6'da bir küçük karelik ST elevasyonu olduğu için hastaya IV heparin infüzyonu başlandı ve hasta geri anjiografi salonuna alınarak koroner anjıografisi yapıldı. Koroner anjıografı normal olarak değerlendirildi. Kısa bir sure içerisinde ST elevasyonu kayboldu. İnferolateral derivasyonlardakı geçici ST elevasyonu T dalga negatifliği preeksitasyona bağlı T wave memory olarak değerlendirildi. Hasta problemsiz izlenmektedir.
SONUÇ: Ablasyonun en sık görülen komplikasyonları arasında vasküler yaralanma, retroperitoneal kanamalar, kardiyak perforasyon ve tamponad, stroke, kalp blokları ve miyokard enfarktüsü yer alır. Miyokard enfarktüsü ile koroner damar yaralanması, erken tanı gerektirdiğinden, nadir fakat ciddi bir komplikasyondur. Özellikle CS ve MCV içi bölgelerde çoğunlukla sağ koroner arterin posterolateral dalına, daha az olasılıkla circumflex arterin dallarına yaklaşıldığı akıldan çıkarılmamalıdır. Bu nedenle bu bölgelerde koroner arter enjeksiyonu eşliğinde ablasyon yapılması, koroner artere yakın bölgelerde criocatheter tercih edilmesi veya RF veya ırrıgated RF yapılacaksa düşük power ve ısıyla enerji verilmesi uygundur. Özellikle 2mm'den yakın lokasyonlarda RF ile koroner oklüzyon oranı %60'lara kadar ulaşmaktadır. Enteresan olarak bu bölgedeki koroner stenoz ve obliterasyonlar nonST olarak gerçekleşebilmektedir. Ablasyon nedeniyle troponin değerleri yol gösterici olamamaktadır.

Anahtar Kelimeler: Wolff Parkinson White, ST Elevasyonu, Koroner arter

Olgu 1 İşlem Sonrası EKG'si

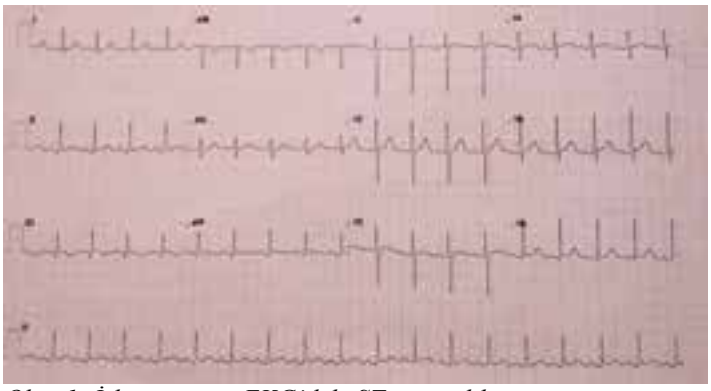

Olgu 1: İşlem sonrası EKG'deki ST anomalileri

Olgu 1 Koroner Görüntülemesi

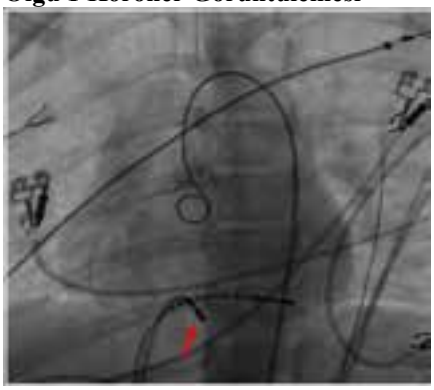

Olgu 1: Başarılı ablasyon noktasıyla sağ koroner arterin inferiora uzanan distal dalının ilişkisi

Olgu 2 EKG ve Koroner Sinüs Kaydı

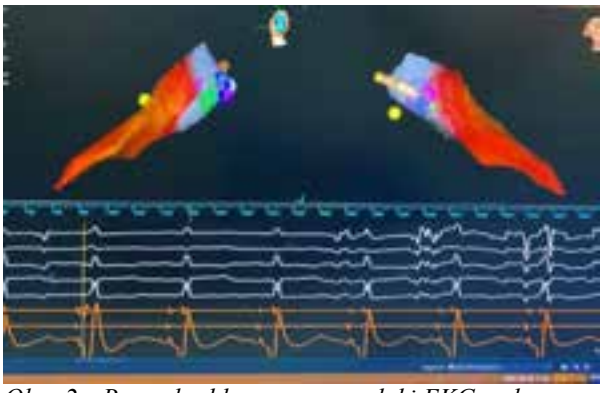

Olgu 2:: Başarılı ablasyon sırasındaki EKG ve koroner sinüs kaydı

Olgu 2 Koroner Görüntülemesi

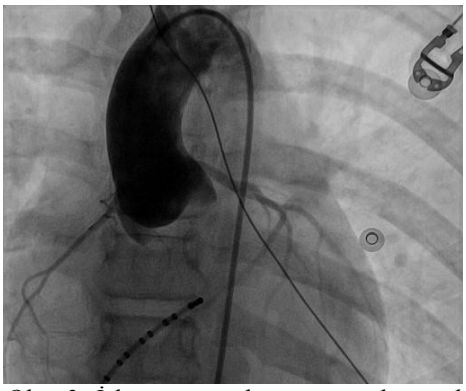

Olgu 2: İşlem sonrası koroner enjeksiyonda sol koroner arter ve dallarının devamlılığı izlendi.

EP-257
Fallot cerrahisi sonrası iyatrojenik Aorto-sağ ventrikül fistülün transkateter kapatılması

İbrahim Ece, Denizhan Bağrul, Gökçe Kaş, Ahmet Vedat Kavurt, Ayben Kılıç
Ankara Şehir Hastanesi Çocuk Kardiyoloji Kliniği, Ankara

Giriş: Aorto-sağ ventriküler fistül (ARVF) kalp cerrahisini takiben nadiren tanımlanmıştır. Bu yazıda Fallot tetralojisi için tam düzeltme cerrahisi sonrası ARVF'nin transkateter kapatılması olgusunu sunduk. Bildiğimiz kadarıyla, bu vaka ARVF'nin transkateter kapatıldığı bildirilen en genç vakadır.
Vaka özeti: Fallot tetralojisi tanısı alan 18 aylık kız hastaya total düzeltme yapıldı. Ameliyat sonrası transtorasik ekokardiyogram (TTE) ile aortta non-koroner kusp tepe noktasından sağ ventriküle uzanan ve devamlı akış paterni gösteren bir fistül gösterildi. Ameliyattan 3 ay sonra hastada kalp yetmezliği bulguları olması nedeniyle fistülün transkateter ile kapatılmasına karar verildi. Kateterizasyon laboratuvarında soldan sağa şant doğrulandı (Qp/Qs: 1.7:1). Asendan aortun kontrast anjiyografisi, sağ ventrikül boşluğuna önemli bir şant akımını gösterdi. Fistülün minimal çapı 2.7 mm olarak ölçüldü. İlk olarak aort tarafından cihaz kapatması seçilmiş ancak işlem sırasında EKG'de ST çökmesi ve bradikardi gelişmesi nedeniyle cihaz ve long sheat geri alındı. ST depresyonu düzelip kalp hızı normale döndükten sonra antegrad yaklaşımla defektin kapatılmasına karar verildi. Sağ ventrikülden aortaya femoral ven yoluyla 0.018" kılavuz tel ilerletildi. Amplatzer Duktal Oklüder II-AS 5x2 mm cihaz, taşıma sistemi ile fistül içine yerleştirildi. Kontrast madde enjeksiyonu sonrası fistül içine yerleştirilen cihazda rezidü şant olmadığı görüldü. Cihazın koroner arterlerden uzak olduğu ve aort yetersizliğinde artış olmadığı gözlendi. Daha sonra cihaz serbest bırakıldı.
Sonuç: Literatür araştırmamıza göre VSD cerrahisi sonrası 3 iyatrojenik ARVF olgusu bildirilmiştir. Ancak olgumuz ARFV'nin transkateter yaklaşımla kapatıldığı literatürdeki en genç olgudur. Komplikasyonların gelişmesini önlemek için işlemin antegrad bir yaklaşımla yapılması önemlidir. ARVF kapatılmasında cerrahinin bir seçenek olmasının yanı sıra transkateter yaklaşımla tedavi başarılı bir şekilde yapılabilmektedir.

Anahtar Kelimeler: fallot tetralojisi, aorto-sağ ventrikül fistül, perkütanöz girişim

resim 1

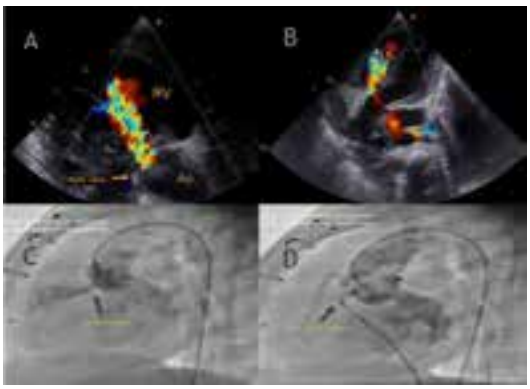

A-B) Aorto-sağ ventriküler şantı gösteren transtorasik ekokardiyografi C) Aortografi ile gösterilen Aorto-sağ ventriküler şant D) Amplatzer Ductal Occluder II-AS cihazı ile fistülün kapatılması.

EP-258

Biyoprotez Kapak Replasmanı Yapılmış Çift Çıkımlı Sağ Ventrikül Tanılı Hastada Transkateter Yöntemle Paravalvuler Kaçağın Kapatılması

İlker Ufuk Sayıcı, Vehbi Doğan, Mehmet Emre Arı, Murat Koç, Meryem Beyazal, Utku Arman Örün
SBÜ Ankara Dr. Sami Ulus Kadın Doğum, Çocuk Sağlığı ve Hastalıkları Eğitim ve Araştırma Hastanesi, Ankara

GİRİŞ-AMAÇ: Bu çalışmada çift çıkımlı sağ ventrikül sebebiyle opere olan ve izlemde implante edilmiş biyoprotez kapakta paravalvuler kaçak gelişen (PVK) hastanın transkateter yöntemle paravalvuler kaçağının kapatılması sunulmaktadır.
OLGU: 3.5 aylıkken fallot tipi çift çıkımlı sağ ventrikül sebebiyle düzeltme operasyonu yapılan hastanın izleminde pulmoner yetmezliği ve sağ ventrikül dilatasyonu gelişmesi sebebiyle hastaya 9 yaşında enjektabl biyoprotez kapak replasmanı (PVR) yapıldı. PVR sonrası 6. ay kontrolündeki ekokardiyografik değerlendirmede paravalvuler bölgede 2 boyutlu ile en dar yeri 3.6 mm olan paravalvuler kaçak, sağ ventrikül dilatasyonu ve sağ ventrikül sistolik fonksiyonunda azalma saptandı. Hastaya transkateter yöntemle paravalvuler kaçak embolizasyonu yapılmasına karar verildi (Resim 1). Kaçağın olduğu bölgeye Amplatzer Duct Occluder (ADO) II Aditional Size (AS) implante edildi; ancak cihazın serbestleştirilmeden önce sağ ventriküle düşmesi sebebiyle 10 mm'lik Amplatzer vasküler plug (AVP) III kullanılmasına karar verildi. Cihazın bırakılması sonrası yapılan kontrol enjeksiyonlarında paravalvuler kaçağın belirgin azaldığı görüldü (Resim 2). İşlem sonrası poliklinik kontrollerinin altıncı ayında minimal paravalvuler kaçağın devam ettiği, sağ ventrikül sistolik fonksiyonlarında düzelme olduğu görüldü.
SONUÇ: Fallot tetralojisi ve çift çıkımlı sağ ventrikül hastalarında transanüler yama ile tamir sonrası pulmoner yetmezlik sık izlenen bir komplikasyondur. Bu nedenle ameliyat sonrası takiplerde hastalar GEVA kriterlerine göre değerlendirilerek gerek görüldüğünde PVR uygulanmaktadır. Ancak PVR sonrası görülen komplikasyonlardan biri paravalvuler kaçak gelişmesidir. PVK gelişen hastalarda kapama endikasyonu; kalp yetersizliği ve hemolitik anemi görülmesidir. Bizim hastamızda da sağ ventrikül yetersizliği görülmüş, sağ ventrikül dilatasyonu saptanmıştır.
PVR sonrası görülen PVK'lerde son yıllara kadar ilk seçenek cerrahi iken günümüzde PVK'ler transkateter yöntem ile kapatılmaya başlanmıştır. PVR sonrası görülen PVK'nin mitral ve aortik kapak replasmanı sonrası izlenen PVK'ye göre daha nadir olması sebebiyle merkezlerin transkateter kapama tecrübesi fazla değildir. PVR yapılmış Fallot tetralojisi ve çift çıkımlı sağ ventrikül hastalarının uzun dönem takiplerinin artması ve ileri yaşlara ulaşmaları ile transkateter PVK kapama uygulamasının sıklığının artacağı düşünülmektedir. PVR sonrası transkateter PVK kapatılması, cerrahiye alternatif olarak etkin şekilde uygulanabilecek bir yöntem olarak görülmektedir.

Anahtar Kelimeler: Çift çıkımlı sağ ventrikül, paravalvuler kaçak, biyoprotez kapak replasmanı

Resim 1

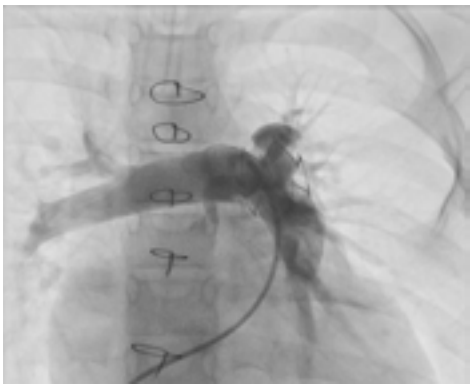

Pulmoner arter enjeksiyonunda paravalvüler kaçağın görüntülenmesi

Resim 2

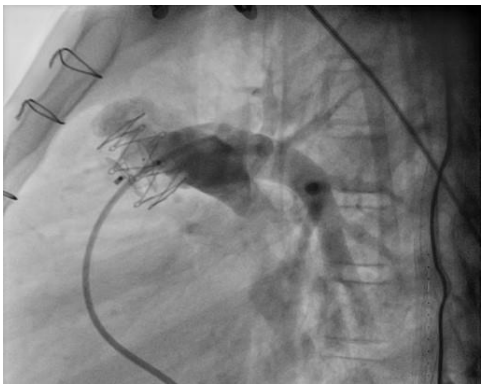

Paravalvüler kaçak embolizasyonu sonrası pulmoner arter enjeksiyonu

EP-260
Damarsal patolojilerin görüntülenmesinde ekokardiyografi vs BT anjio

Sibel Tiryaki[1], Haşim Olgun[1], Neşat Çullu[2]
[1]Sıtkı Koçman Üniversitesi, Pediatrik Kardiyoloji Bilim Dalı, Muğla
[2]Sıtkı Koçman Üniversitesi, Radyolojii Ana Bilim Dalı, Muğla

GİRİŞ-AMAÇ: Üfürümler çocukluk çağında çok sık karşılaşılan fizik muayene bulgularından olup önemli bir bölümü altta yatan kardiyak bir patolojinin bulunmadığı masum üfürüm niteliğindedir. Üfürümler değerlendirilirken özellikle patolojik olduğu düşünülenlerde, altta yatan patolojiyi görebilmek adına ekokardiyografi önemli bir değerlendirme yöntemidir. Ancak özellikle damarsal yapıların değerlendirilmesinde bazen farklı patolojiler benzer ekokardiyografik bulgular verebilmesi nedeniyle tanıya net bir şekilde ulaşmak zor olabilir. Örneğin atipik seyirli PDA'lar, koroner AV fistüller, aortopulmoner kollateral arterler, koroner arter seyirlerinin değerlendirilmesi tanı açısından zorlayıcı olabilir. Yine pulmoner venlerin dördünün sol atriyuma açılmadığı PAPVD vakalarında da sağ yapılar ile bağlantılı olan venin seyri ve açıldığı yer net görülmeyebilir. Böyle durumlarda BT anjio oldukça yararlı bir tanısal yöntemdir. Bu yazıda benzer şekilde ekokardiyografik olarak tanıyı koymada zorlandığımız ancak, BT anjio ile görüntülenen nadir bir olguyu, segmental sol üst parsiyel pulmoner venöz dönüş anomalisi olgusu anlatılmıştır.
OLGU: Üfürüm nedeniyle tarafımıza yönlendirilen 13 aylık kız olgunun fizik muayenesinde vücut ağırlığı ve boyu 75-90 percentilde, kalp tepe atımı 110/dk, solunum sayısı 25/dk, pulmoner odakta 2/6 sistolik üfürüm tespit edilmişti. Özgeçmişinde belirgin bir özellik olmayan olgunun bir kardeşi VSD nedeniyle opere olmuştu. Olgunun ekokardiyografisinde özellikle parasternal kısa eksen ve suprasternal değerlendirmede sol pulmoner arter komşuluğunda retrograd akımın olduğu damarsal bir yapı gözlenmiş olup doppler EKO ile devamlı akım örneği alındı (Figür 1). Bu görüntünün atipik seyirli bir PDA'ya, aortopulmoner bir kollateral artere ya da koroner arteriovenöz fistüle ait olabileceği düşünüldü. Ancak net bir tanı konulamadığı için tanıyı aydınlatabilmek amacıyla BT anjio çekildi. BT anjioda sol üst lob apikoanterior segmental venin süperior vena kavaya bağımsız olarak açıldığı, diğer pulmoner venlerin sol atriyuma açıldığı parsiyel pulmoner venöz dönüş anomalisi tespit edildi (Figür 2). Olgunun yaşının küçük olması ve de küçük bir segmental venin SVC'e açılmasına bağlı olarak volüm yükü oluşturmaması nedeniyle izlemine karar verildi.
SONUÇ: Ekokardiyografik olarak net değerlendirilemeyen damarsal yapı patolojilerinde BT anjio önemli bir tanısal yöntemdir.

Anahtar Kelimeler: atipik PDA, BT anjio, dopler, PAPVD

Figür 1

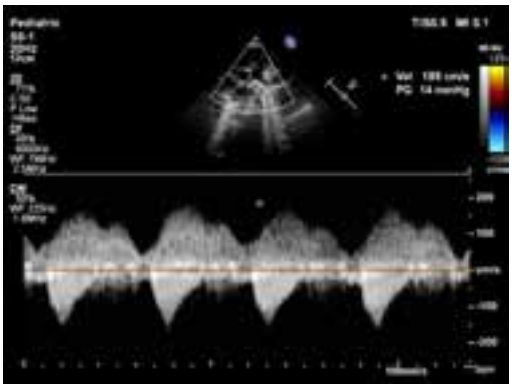

Ekokardiyografide patolojik lezyon düzeyinde dopler ile alınan düşük velositeli devamlı akım paterni

Figür 2

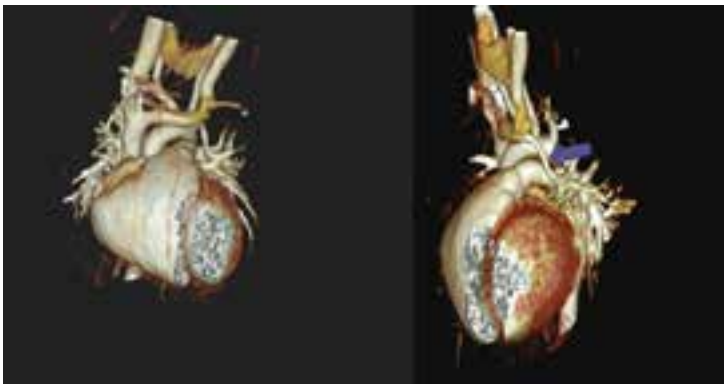

3 boyutlu BT anjio ile anormal açılan segmental pulmoner ven ok ile gösterilmiştir.

EP-261
Mitral prolapsusu tanılı çocuk olguların kardiyovasküler değerlendirilmesi

Helen Bornaun[1], Çağlanur Katipoğlu[2], Reyhan Dedeoğlu[3]
[1]SBÜ Üniversitesi, Kanuni Sultan Suleyman E.A.H.Çocuk Kardiyoloji Kliniği, İstanbul
[2]SBÜ Üniversitesi, Kanuni Sultan Suleyman E.A.H.Çocuk Sağlığı Ve Hastalıkları Bilim Dalı, İstanbul
[3]İstanbul Üniversitesi, Cerrahpaşa Tıp Fakültesi, Çocuk Kardiyoloji Bilim Dalı, İstanbul

GİRİŞ-AMAÇ: Mitral kapak prolapsusunun (MKP) kardiyovasküler sistemde çeşitli komplikasyonlara yol açtığı bilinmektedir. MKP'li çocuklarda mitral yetersizlik, infektif endokardit, serebrovasküler olaylar ve aritmiler sağlıklı çocuklara göre artmış sıklıkta gözlenmektedir. Çalışmamızda MKP'li çocukların QT dispersiyonu, aortik sertlik, aortik gerilim ve aortik esneklik değerleri sağlıklı çocukların değerleri ile karşılaştırılarak MKP'nin kalbin elektriksel aktivitesi ve vasküler sistem üzerindeki etkilerinin araştırılması amaçlanmıştır.
YÖNTEM: Hastanemiz Çocuk Kardiyoloji Polikliniği'ne başvuran 52 MKP'li çocuk hasta mitral kapağın anterior yaprakçığının kalınlığına göre (5mm ve üzeri klasik MKP grubu, 5mm altı klasik olmayan MKP grubu) iki gruba ayrıldı ve yapılan tetkikler sonucunda sağlıklı olduğu tespit edilen 31 çocuk kontrol grubu kabul edilerek grupların demografik verileri, elektrokardiyografi ve ekokardiyografi sonuçları istatistiksel yöntemler ile değerlendirildi.
BULGULAR: Çalışmaya dahil edilen 30 klasik MKP'li hasta, 22 klasik olmayan MKP'li hasta ve 31 sağlıklı kontrol grubu arasında QT ve QTc değerleri klasik ve klasik olmayan MKP grubu arasında istatistiksel anlamlı değişkenlik göstermezken iki grupta da kontrol grubuna göre anlamlı yüksek bulundu ($p<0,001$ ve $p<0,001$). Aortik sertlik klasik MKP grubunda istatistiksel anlamlı olarak yüksek, aortik gerilim ve aortik esneklik ise istatistiksel anlamlı olarak klasik MKP grubunda düşük saptandı ($p=0,012$, $p=0,003$, $p=0,026$).
TARTIŞMA VE SONUÇ: MKP'li hasta gruplarında kapakçık kalınlığına bakılmaksızın uzun saptanan QT dispersiyonu MKP'li hastaların takibinde aritmi komplikasyonunu öngörmek amacı ile kullanılabilir. Saptanan artmış aortik sertlik, azalmış aortik esneklik ve gerilim MKP patofizyolojisinde artmış olan inflamatuar süreç ve artmış matriks metalloproteinaz aktivitesinin yalnız mitral kapakçıklarda etkili olmayıp aortada da benzer patolojilere yol açarak aortik esneklikte azalmaya yol açmasından kaynaklanıyor olabilir.

Anahtar Kelimeler: Mitral kapak prolapsusu, kardiyovasküler sistem, Aortik sertlik, QT dispersiyonu

EP-262
Scimitar sendromunda dual pulmoner ven ve besleyici arterin transkateter yolla kapatılması

İbrahim Ece, Denizhan Bağrul, Nevin Özdemiroğlu, Gökçe Kaya Dinçel, Ahmet Vedat Kavurt
Ankara Şehir Hastanesi Çocuk Kardiyoloji Kliniği, Ankara

Giriş: Scimitar sendromu, anormal pulmoner venöz drenaj, akciğer hipoplazisi ve akciğer segmentine anormal aortik kan beslemesinden oluşan klinik bir üçlüdür. Hem inferior vena kava hem de sol atriyuma ikili pulmoner venöz drenaj olduğunda buna Scimitar varyantı denir
Vaka Özeti: 4 yaşında erkek hasta egzersiz dispnesi, kilo alamama ve terleme şikayetleri ile başvurdu. Transtorasik Ekokardiyografi ve toraks BT'de sağ taraflı anormal pulmoner venlerin VCI'ye açıldığı ve abdominal aortadan çıkan besleyici arterin sağ alt lobda sekestre alanı beslediği ve sağ akciğerin hipoplazik olduğu görüldü. Hastaya Scimitar Sendromu tanısı konuldu ve kateter anjiyografi yapılmasına karar verildi. Abdominal aorta yapılan kontrast madde enjeksiyonunda akciğerin sağ alt lobunda sekestre alana besleyici bir arterin ulaştığı görüldü. Enjeksiyonun geç fazında bu bölgenin venöz akımının Scimitar damarı ile birleşerek VCI'ye açıldığı belirlendi. ADO-II cihazının taşıma sistemi besleme arterinin distaline ilerletildi. 6/4 mm ADO-II cihazı yüklendi ve besleme arterine açıldı. Sağ üst pulmoner ven selektif enjeksiyonunda, sağ akciğer üst lobundan dönen pulmoner venlerin dual yapıda olduğu ve bir dalın sol atriyumla, diğer dalın ise VCI'ye açılan toplayıcı pulmoner ven ile ilişkili olduğunu gösterdi. Dual pulmoner venlerin toplayıcı pulmoner ven ile ilişkili olanın proksimal kısmına 8x20 mm balon anjiyoplasti kateteri yerleştirildi ve şişirildi. Enjeksiyonda dual pulmoner venlerin açık olanı ile kontrast maddenin sol atriyuma döndüğü, akciğerde kontrast madde birikiminin olmadığı ve pulmoner arter basıncında artış olmadığı gözlendi. Balon çıkarılarak aynı alana 6/4 mm ADO-II cihazı yerleştirildi. Böylece hastada tek anormal dönen pulmoner ven bırakılmış oldu ve taburculuk sonrası takiplerinde şikayetleri düzeldi.
SONUÇ: Scimitar Sendromlu seçilmiş hastalarda klasik cerrahi tedaviye alternatif olarak transkateter tedavi mümkündür. Scimitar sendromunda dual drenajın bilinmesi, daha fazla kateter bazlı çözümlere yol açabilir.

Anahtar Kelimeler: Scimitar sendromu, dual pulmoner ven, besleyici arter

resim 1

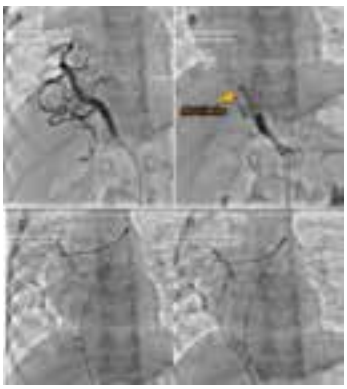

A) Besleyici arter enjeksiyonu, B) Besleyici arterin ADO II cihazı ile kapatılması, C) Dual pulmoner ven dönüşün gösterilmesi. D) Dual pulmoner venlerden Scimitar ven ile ilişkili olanın ADOII cihazı ile kapatılması

EP-263
Akrep Sokması Sonrası Gelişen Uzun QT sendromu

Gamze Vuran[1], Ceren Karahan[2], Mehmet Murat[2], Mustafa Mertkan Bilen[2], Murat Muhtar Yılmazer[2], Eser Doğan[2], Cüneyt Zihni[2], Timur Meşe[2]
[1]Tekirdağ Dr. İsmail Fehmi Cumalıoğlu Şehir Hastanesi
[2]İzmir Dr.Behçet Uz Çocuk Hastalıkları ve Cerrahisi Eğitim ve Araştırma Hastanesi

Giriş: Dünya çapında yaklaşık 1500 akrep türü vardır ve bunların 50 tanesi insan için tehlikelidir. Türkiye'de bulunan akrepler arasında Buthidae ailesinden Androctonus crassicauda (siyah akrep) ve Leiurus abdullahbayramii (sarı akrep) oldukça zehirlidir ve potansiyel olarak ölümcüldür. Akrep venomun etkisiyle sokma yerinde şiddetli ağrı ve yanma hissi gibi lokal bulgulardan kardiyak aritmi, miyokard infarktüsü, kardiyojenik şok ve pulmoner ödeme yol açan sistemik bulgulara kadar geniş bir yelpazede klinik tablo oluşabilir. Biz de burada akrep sokması sonrası uzun QT sendromu gelişen bir olgumuzu sunmak istiyoruz.
OLGU: Bilinen hastalığı olmayan 6 yaş kız hasta sağ ayak tabanından sarı renkli bir akrep sokması sonrasında gelişen tüm vücutta kızarıklık, kusma,solunum sıkıntısı, bilinç bulanıklığı şikayetleri ile olaydan bir saat sonra acil servise başvurmuş. Jeneralize tonik klonik vasıflı nöbet olan olguya midazolam ile müdahale edilmiş, tüm vücutta yaygın kızarıklık gelişmesi üzerine deksametazon tedavisi uygulanmış. Glaskow koma skoru:9 olan, letarjik görünümdeki olgu entübe edilerek tarafımıza sevkedildi. Olgunun gelişinde genel durumu kötü, entube, saturasyonu %99, (fiO2:%40) kan basıncı 99/65 mmHg, kalp tepe atımı: 140/dk,solunum sayısı 20 /dk, vücut ısısı 36,8 °C, S1-S2 ritmik, üfürümü yok, akciğer oskultasyonu normal, ekstremiteleri soğuk ve soluk, kapiller dolum zamanı üç saniyeydi. Acil servisimizde akrep antivenomu ve doksazosin tedavileri başlanan olgu yoğunbakım ünitesine alındı. Yoğun bakımda iki gün entübe izlenen hastanın tam kan, biyokimya, idrar tahlili, kan gazı tetkikleri ve troponin değerleri normaldi. Elektrokardiyografisinde ritmi sinüs olup QTc süresi 520 msn ile uzamış olarak değerlendirildi. Olgunun ekokardiyografik değerlendirilmesinde sol ventrikül sistolik fonksiyonları normaldi. Takibinde elektrokardiyografilerinde QTc değerlerinin uzun seyretmesi nedeniyle propranolol tedavisi başlandı. İki gün sonra vital bulguları stabil olan hastanın doksazosin tedavisi kesildi, ekstube edilen hasta servis izlemine alındı. Günlük elektrokardiyografisinde QTC takibi yapıldı.Yatışının 7.gününde normal QT değerlerinde olması üzerine olgu sekelsiz taburcu edildi.
TARTIŞMA: Akrep zehiri yapısında kardiyotoksin, nefrotoksin, nörotoksin, hemolitik toksin, fosfodiesteraz, glikozaminoglikan, histamin, serotonin, sitokin salgılatıcılar mevcuttur. Antivenom çeşitli patojenik mekanizmalarla miyokardiyal hasara neden olur. Nörotoksin kalpte iyon kanal geçirgenliğini etkileyerek voltaj bağımlı sodyum kanallarını açık konumunda stabilize eder ve potasyum kanallarını bloke eder. Sempatik, parasempatik ve somatik nöronlarda aşırı uyarılmaya neden olur. Yoğun nörotransmitter salınımı (epinefrin, norepinefrin, asetilkolin, aspartat, glutamat) adrenerjik miyokardite ve aritmilere neden olur. Artan inotropik ve kronotropik etki ile miyokardın oksijen ihtiyacı daha çok artarır. Histamin, serotonin bradikinin, tromboksan ve lökotrienler gibi vazoaktif, trombojenik ve inflamatuar peptdilerin salınımı koroner vazospazma ve tromboz oluşumuna yol açarak miyokard iskemisine neden olur. Alerjik proteinlerin salınımıyla oluşan anafilaktik reaksiyon sonucunda vazodilatasyon, hipotansiyon ve miyokard perfuzyonunda azalma görülür.Hastaların %70'inde elektrokardiyografik anormallikler görülmektedir. En sık sinüs taşikardisi görülmekle birlikte sinüs bradikardisi, ST-T segment değişiklikleri, atriyal veya ventriküler ektopik atımlar, dal blokları, ventriküler taşikardi, atriyal fibirilasyon, QT uzaması görüldüğü bildirilmiştir. Akrep sokmasında yaklaşık 1 saat sonra ciddi sistemik bulgularla başvuran olgumuzun da izleminde elektrokardiyografisinde QTc değeri 520 ms olarak ölçüldü. Başlanan beta-bloker tedavi sonrasında izleminin 7.gününde QTc değeri normale döndü.
SONUÇ: Akrep venomu kalp yetersizliği, miyokardit, ileti defektleri ve aritmiler, kardiyojenik şok, pulmoner ödem gibi ciddi komplikasyonlara neden olabileceğinden; bu hastalar kardiyak monitörize takip edilmeli, kardiyak enzimler ile elektrokardiyografileri yakın izlenmeli, kalp yetersizliği şüphesi halinde ekokardiyografi ile kalp fonksiyonları değerlendirilmelidir.

Anahtar Kelimeler: akrep sokması,ileti defektleri, uzun QT

ŞEKİL 1

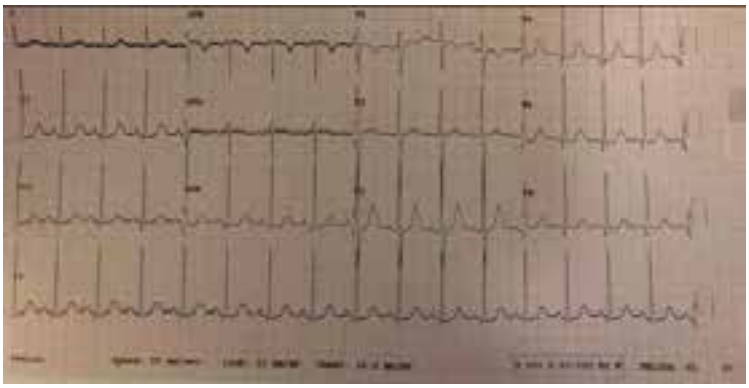

Hastanın yatışının 2.gününde EKG'de QT'nin uzun olduğu (0,49 msn) dikkati çekmektedir

EP-264

Geç başvuran Persistan Trunkus Arteriyozus hastalarının erken postoperatif dönem sonuçları

İsmail Balaban[1], Özgür Yıldırım[2], Kenan Sever[2], Hakan Kilercik[3]
[1]İstanbul Yeni Yüzyıl Üniversitesi Tıp Fakültesi Çocuk Kardiyoloji Bilim Dalı
[2]İstanbul Yeni Yüzyıl Üniversitesi Tıp Fakültesi Kalp Damar Cerrahisi Anabilim Dalı
[3]İstanbul Yeni Yüzyıl Üniversitesi Tıp Fakültesi Anesteziyoloji ve Reanimasyon Anabilim Dalı

Giriş ve Amaç: Persistan trunkus arteriyozus (PTA), tüm konjenital kalp hastalıklarının %1'inden azını oluşturan nadir görülen bir doğuştan kalp anomalisi olup kalp bazalinden çıkan ortak kök sistemik arterler, pulmoner arterler ve koroner dolaşım için tek kaynaktır. Erken dönemde pulmoner hipertansiyon gelişimi nedeniyle hayatın ilk haftalarında cerrahi tedavisinin yapılması tercih edilir. Çalışmamızda yenidoğan döneminden sonra geç dönemde başvuran PTA hastalarının erken dönem sonuçlarının paylaşılması amaçlanmıştır.
Yöntem: Ocak 2019-Aralık 2021 tarihleri arasında merkezimize PTA tanısı ile başvurmuş yaşı 3 aydan büyük olan ve biventriküler tamir ameliyatı uygulanmış hastaların verileri retrospektif olarak değerlendirildi. Hastaları demografik verileri, ekokardiyografi ve bilgisayarlı tomografi bulguları, medikal tedavileri, postoperatif klinik gidişleri kaydedildi.
Bulgular: Toplam 14 hastanın verileri değerlendirildi. Kompleks kardiyak anomalinin eşlik ettiği 2 hasta ve sağ pulmoner arter yokluğu, sol pulmoner arter dilatasyonu ve ağır trunkal kapak yetersizliği nedeniyle inoperable kabul edilen 1 hasta olmak üzere 3 hasta çalışma dışı bırakıldı. Çalışmaya kapaklı kondüit ile biventriküler tamir ameliyatı yapılan 11 hasta dâhil edildi. Hastaların 7'si kız (%58), 4'ü erkek (%42) idi. Ameliyat kiloları ortalama 5,2 (3-7,3) kg idi. Ortalama ameliyat yaşı 9.8 (3.9-14) ay idi. Hastalardan 10'u PTA Tip1'di, ve 1 hastada sol pulmoner arter yokluğu mevcuttu. Tüm hastalar preoperatif olarak ekokardiyografi ve 3 boyutlu bilgisayarlı tomografi (BT) anjiografisi ile değerlendirildi. Bir hastaya (%9) operabilite değerlendirmesi amacı ile kateter anjiografi yapıldı. Yedi hastaya erken postoperatif dönemde Sildenafil tedavisi başlandı. Hastalarda postoperatif ciddi pulmoner hipertansiyon bulgusu izlenmedi. Ortalama yoğun bakım süresi 8,6 (5-16) gündü. Bir hastaya ekstrakorporeal membran oksijenasyonu (ECMO) uygulaması yapıldı ve bu hasta ECMO endikasyonu da olan akciğer enfeksiyonu ve sepsis tablosu nedeniyle postoperatif 12. günde kaybedildi. Opere olan hastalarda erken postoperatif mortalite %9 olarak hesaplandı.
Sonuç: Geç başvuran PTA tanılı hastalarda hastalığın doğal seyri nedeniyle erken dönemde kalp yetersizliği ve pulmoner hipertansiyon nedeniyle mortalite riski yüksektir. Eşlik eden diğer kardiyak anomaliler olduğunda veya yaşı büyük olan hastalarda operabilite açısından pulmoner vasküler direncin değerlendirilmesi için kateter anjiografi gerekli olabilir. Çalışmamızda sadece 1 hastaya diagnostik kateter anjiografi uygulanmış, diğer hastalar ekokardiyografik ve BT anjiografi değerlendirmeleri ile opere edilmiştir. Kateter anjiografi oranımız literatürde bildirilenlerden (%12-48) düşüktür. Hastalarımızda ciddi hemodinamik bozulmaya neden olan pulmoner hipertansiyon izlenmemiş, hastalar şifa ile taburcu edilmiştir. Yenidoğan dönemi dışında, geç dönemde başvuran özellikle 1 yaş altındaki hastaların değerlendirmesinde ekokardiyografi ve BT anjiografinin yeterli olacağı düşünülmekte ve kliniğimizde bu hastalar kateter anjiografi yapılmaksızın cerrahi tedavileri yapılmakta, düşük mortalite ve morbidite sonuçları elde edilmektedir. Sonuçlar ışığında geç başvuran özellikle 1 yaş altındaki PTA hastalarının ekokardiyografi ve BT anjiografi değerlendirmeleri ile güvenle tedavi edilebileceği değerlendirilmiştir.

Anahtar Kelimeler: Persistan Trunkus Arteriyozus, tanısal kateter anjiografi, erken postoperatif mortalite

EP-265
Pediyatrik Kardiyovasküler Cerrahide Kanama Yönetiminde Fibrinojenin Rolü

Hatice Dilek Özcanoğlu[1], Şerife Özalp[1], Selin Sağlam[1], İncila Kahraman[1], Okan Yıldız[2], Behzat Tüzün[2], Berra Zümrüt Tan Recep[2], Erkut Öztürk[3], Funda Gümüş Özcan[1], Ali Can Hatemi[2]
[1]Başakşehir Çam ve Sakura Şehir Hastanesi Anesteziyoloji ve Reanimasyon Ana Bilim Dalı,İstanbul
[2]Başakşehir Çam ve Sakura Şehir Hastanesi Pediyatrik Kalp Damar Cerrahisi Ana Bilim Dalı,İstanbul
[3]Başakşehir Çam ve Sakura Şehir Hastanesi Pediyatrik Kardiyoloji Ana Bilim Dalı,İstanbul

GİRİŞ-AMAÇ: Açık kalp cerrahisi geçiren pediyatrik hastalarda hemodilüsyon, hemoliz ve yetersiz koagülasyon nedeniyle kan ve kan ürünleri transfüzyonu kaçınılmaz olabilmekte ve bu durum morbidite ve mortalite oranlarını arttırmaktadır. Son yıllarda kan ürünleri kullanımını azaltmak amacıyla pıhtılaşma mekanizmasında en önemli rolü oynayan fibrinojen konjenital kalp cerrahisinde kanama yönetiminde sıklıkla kullanılmaktadır. Çalışmamızda, kriyopresipitat ile birlikte kullanılan fibrinojenin hasta sonuçlarına etkilerinin değerlendirilmesi amaçlanmıştır.
YÖNTEM: Hastanemizde Ağustos 2020/Ocak 2022 tarihleri arasında pediyatrik kalp damar cerrahisi ameliyathanesinde opere olan ve kanama yönetiminde kriyopresipitata ek olarak fibrinojen uygulanan 0-12 yaş arasındaki tüm olgular retrospektif olarak incelendi. Olguların demografik verileri ve postoperatif morbidite ve mortalite durumları kayıt edildi.
BULGULAR: Çalışmamızda toplam 83 hastaya kriyopresipitata ek olarak fibrinojen uygulandı. Hastaların 50 si erkek, 33'ü kız idi. Ortalama yaş 5,3 ay, ortalama boy 56,4 cm, ortalama kilo 4,8 kg idi. Hastaların 15'i sendromik 15'i ise redo vaka idi. 53 hasta siyanotik bir kalp hastalığına sahipti. Ortalama operasyon ve anestezi süreleri sırasıyla; 330,6 dk, 428,4 dk, kardiyopulmoner baypass süresi 164,2 dk, kross klemp süresi ise ortalama 92,6 dk idi. Ortalama 110ml eritrosit süspansiyonu kullanıldı. Hastalardan 60'ı sternum açık olarak yoğun bakıma teslim edildi. Postoperatif 8 hastanın ECMO ihtiyacı oldu, 27 hasta kaybedildi. Ortalama mekanik ventilasyon süresi 198,5 dk, yoğun bakım yatışı 14,9 gün, hastane yatış süresi 19,6 gün olarak tespit edildi.
SONUÇ: Pediyatrik kardiyovasküler cerrahide kriyopresipitata eklenmiş fibrinojen kanama yönetiminin önemli bir parçası olabilir. Özellikle kompleks kardiyak cerrahi geçiren pediyatrik olgularda fibrinojen, kan ve kan ürünleri kullanımını azaltarak daha iyi hasta sonuçları sağlayabilir. Bu konuda daha ileri prospektif çalışmalara ihtiyaç duyulmaktadır.

Anahtar Kelimeler: çocuk kalp cerrahisi,fibrinojen,kanama yönetimi

EP-266

Miks tip parsiyel pulmoner venöz dönüş anomalisi ve karaciğer herniasyonunun eşlik ettiği nadir bir Scimitar sendromu varyantı

Hüseyin Güngör[1], Gökmen Akgün[2], Dilek Borakay[3], Eviç Zeynep Başar[1], Emre Usta[1], Kadir Babaoğlu[1]
[1]Kocaeli Üniversitesi Tıp Fakültesi, Çocuk Kardiyoloji Bilim Dalı, Kocaeli
[2]Darıca Farabi Eğitim ve Araştırma Hastanesi, Çocuk Kardiyoloji Kliniği, Kocaeli
[3]Diyarbakır SBÜ Gazi Yaşargil Eğitim ve Araştırma Hastanesi, Çocuk Kardiyoloji, Diyarbakır

GİRİŞ-AMAÇ: Scimitar sendromu; sağ pulmoner venlerin vena cava inferior veya İVC-sağ atriyum bileşkesine açıldığı parsiyel pulmoner venöz dönüş anomalisi, sağ akciğer hipoplazisi, pulmoner sekestrasyon, atriyal septal defekt (ASD) ve kalbin dektropozisyonu ile karakterizedir. Kalbin sağ kenarına paralel olarak diyafragmaya kadar inen genişlemiş venin akciğer grafisindeki radyolojik görünümü Türk palası olarak isimlendirilmiştir. Bu vakada miks tip pulmoner venöz dönüş anomalisi ve diyafram hernisinin eşlik ettiği nadir bir Scimitar sendromu varyantı sunulmuştur.
OLGU: On altı yaşında erkek hasta kalbin dekstropozisyonu nedeni ile çocuk kardiyoloji kliniğinde izlenmekteydi. Tekrarlayan akciğer enfeksiyonu veya hastane yatış öyküsü yoktu. Akciğer grafisinde kalbin sağ tarafa çekilmiş olduğu, sağ diyaframın yükseldiği ve düzensiz olduğu dörüldü (Resim 1A). Ekokardiyografise kalp boşlukları normal sınırlardaydı ve kalbin dekstropozisyonu dışında patoloji yoktu. Toraks BT'de mediastenin sağa şift yaptığı, sağ akciğer volümünün azalmış olduğu görüldü. Sağ diyafragmada defekt izlendi ve karaciğerin toraksa herniye olduğu görüldü (Resim 1B). Tanısal anjiyoda sağ ventrikül ve pulmoner arter basıncı normal sınırlarda saptandı. Pulmoner arterlere selektif kontrast madde enjeksiyonu yapıldı. Sol pulmoner venler sol atriyuma dönüyordu. Sağ üst pulmoner venler SVC-azigos birleşim yerine drene oluyordu. Sağ orta ve alt loblar İVC-sağ atriyum birleşim yerine drene olmaktaydı (Resim3). Desenden aorta enjeksiyonunda çölyak arterin üzerinden çıkan ve sağ akciğer bazalini besleyen aortapulmoner kollateral arter görüldü. QP/Qs: 2,6 saptandı.
SONUÇ: Scimitar sendromu sıklığı 1- 3/100.000'dir. 2:1 kadın baskınlığı vardır. Sağ taraflı diyafram hernisi vakaların %15'inde görülmektedir. Tanı yaşı ile hastanın klinik durumu arasında kuvvetli bir ilişki görülür. Kalp yetersizliği kliniği ve pulmoner hipertansiyon infantil dönemde tanı alan hastalarda ön plandadır. Adölesan-erişkin hastalar genellikle asemptomatik veya hafif semptomatiktir. Hastaların büyük bir kısmında anomali sağ akciğerdedir. Bilateral veya izole sol taraflı nadir vakalar da vardır. Scimitar veni genellikle inferior vena cavaya drene olur. Nadir olarak SVC veya sağ atriyuma drene olan vakalar da bildirilmiştir. Scimitar veni hastaların %10-20'sinde stenotiktir ve bu hastalar kötü prognozludur. Hastamızda; sağ orta ve alt pulmoner venlerin Scimitar veni yoluyla IVC'ye, sağ üst pulmoner venlerin de SVC'ye drene olduğu görüldü. Scimitar sendromunda mikst tip pulmoner venöz dönüş anomalisi literatürde oldukça nadir bildirilmiştir. Her ne kadar sendrom sağ pulmoner venlerin İVC'ye açılması ile karakterize olsa da nadir varyantları olabileceği göz önünde tutulmalıdır. Tüm sağ ve sol pulmoner venler ayrı ayrı dönüş anomalisi açısından değerlendirilmelidir.

Anahtar Kelimeler: Scimitar Sendromu, Parsiyel pulmoner venöz dönüş anomalisi, Diyafram hernisi

Resim 2

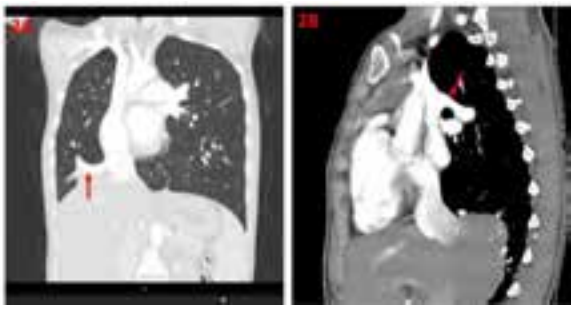

2A:Toraks BT anjiyo koronal kesitte IVC'ye drene olan Scimitar Veni kırmızı ok işareti ile gösterilmiştir. 2B:Toraks BT anjiyo sagittal kesitte SCV'ye drene olan sağ akciğer üst lob pulmoner ven görülmektedir (kırmızı ok).

Resim 3

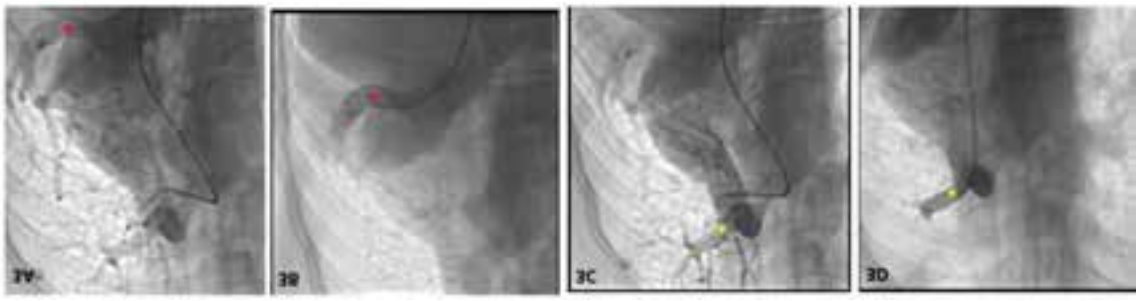

Resim 3A: Sağ pulmoner arter enjeksiyonunda levo fazda IVC'ye drene olan Scimitar veni kırmızı yıldız ile işaretlenmiştir. 3B: IVC'den Scimitar venine yapılan retrograt kontrast enjeksiyonu görülmektedir (kırmızı yıldız). 3C: Sağ üst pulmoner artere yapılan sellektif enjeksiyonda levo fazda SVC'ye drene olan anormal pulmoner venöz dönüş kırmızı yıldız ile işaretlenmiştir. 3D: SVC'den anormal pulmoner vene retrograt kontrast enjeksiyonu görülmektedir (kırmızı yıldız).

Resim1

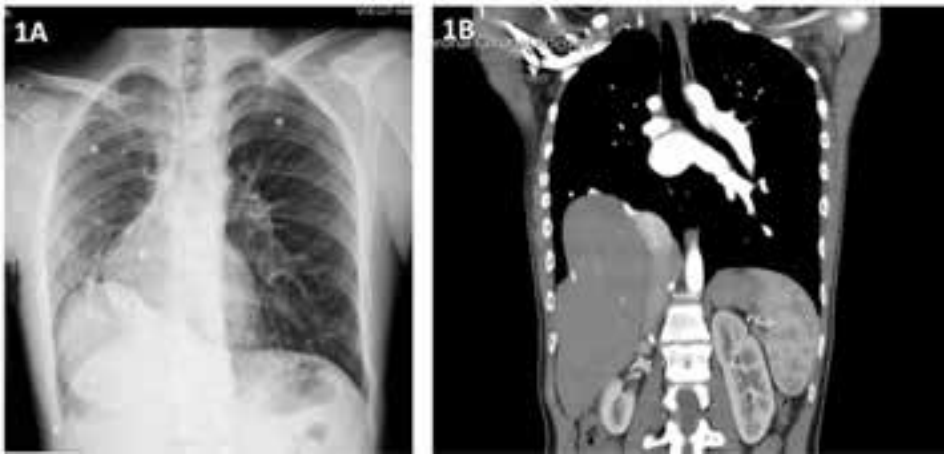

1A-B: PAAG ve koronal torakoabdominal BT'de karaciğerin sağ hemitoraksa herniye olduğu görülmektedir.

EP-267

Total anormal pulmoner venöz dönüş ve tek ventrikül adayı olan hastalarda ilk basamak tedavi seçenekleri

Bahruz Aliyev, Özgür Yıldırım
Yeni Yüzyıl Üniversitesi, Özel Gaziosmanpaşa Hastanesi, İstanbul

GİRİŞ: Tek ventrikül (TV) ve total anormal pulmoner venöz dönüş (TAPVD) birlikteliği yüksek risk oluşturmaktadır. Çalışmamıza merkezimizde cerrahi olarak tedavi edilen hastalar dahil edildi.
MATERYAL-METOD: Nisan 2019 ile aralık 2021 tarihleri arasında TV ve TAPVD nedeniyle tedavi uygulanmış hastaların dosyaları retrospektif olarak değerlendirildi.
BULGULAR: Toplam 9 hasta (E:3, K:6) çalışmaya dâhil edildi. Hastaların ortalama ameliyat yaşı 15.7 ay (10-35), ortalama vücut ağırlıkları ise 7 kg'dı (5.3-8.2) Sekiz hastada suprakardiyak tip TAPVD, bir hastada ise mikst tip TAPVD vardı. Dört hastada pulmoner venöz darlık saptandı. Altı hastada heterotaksi sendromu ve 1 hastada dekstrokardi vardı. Bir hastada hafif pulmoner stenoz, 8 hastada ciddi düzeyde pulmoner stenoz vardı. Ameliyat öncesi ortalama pulmoner arter basıncı 24 mmHg (18-38 mmHg) olarak ölçüldü. Yedi hastaya (%77.8) TAPVD tamiri ve Glenn ameliyatı, iki hastaya (%22.2) ise TAPVD tamiri ve pulmoner arter banding (PAB) ameliyatı uygulandı. TAPVD tamiri ve Glenn ameliyatı yapılan hasta grubunda ortalama pulmoner arter basıncının 14 mmHg (11-16 mmHg) olduğu görüldü. TAPVD tamiri ve PAB ameliyatı yapılan iki hastada ise ameliyat sonrası ortalama pulmoner arter basıncı 18 ve 20 mmHg olarak ölçüldü. İki hastaya kardiyak cerrahi sırasında ek olarak diafragma hernisi onarımı ameliyatı yapıldı. Erken postoperatif dönemde toplam 1 hasta kaybedilmişti. Sekiz hastada takip süresinde sorun yaşanmadığı ve tekrar ameliyat ihtiyacı olmadı.
SONUÇ: Tek ventrikül tamiri adayı hastalarda ek olarak heterotaksi sendromu ve obstrüktif tip TAPVD olması mortaliteyi yükseltmektedir. Hasta grubumuzda pulmoner venöz darlık ve heterotaksi tanılı hastalar çoğunluk oluşturmaktaydı. TAPVD tamiri yapıldıktan sonra ortalama pulmoner arter basıncı uygun olan hastalara Glenn ameliyatı aynı seansta başarı ile eklenebilir.

Anahtar Kelimeler: total anormal pulmoner venöz dönüş, heterotaksi sendromu, tek ventrikül, pulmoner venöz darlık

EP-268

Yenidoğanda pda senti sonrası ani gelişen stent trombone ve kardiyak arrest sonrası va ecmo uygulanması ve Melbourne şansı

Mustafa Kemal Avşar[1], Yasin Güzel[1], Akın Aslan[2], Barış Kırat[3]
[1]Çukurova Üniversitesi kalp ve damar cerrahisi ABD
[2]Sakarya Üniversitesi Kalp ve Damar Cerrahisi ABD
[3]Özel Emsey Hastanesi Anestezi

Biz bu çalışmamızda PDA stenti sonrası akut stent trombozu ve sonrasında kardiyak arrest gelişen ve santral venoarteriyel ekstrakorpereal membran oksijenizasyon (ECMO) desteği uyguladığımız ve 24. saatte ECMO trombozu nedeniyle acil operasyona alınarak Melbourne şantı uyguladığımız olgumuzu sunmak istedik. Olgumuz yurtdışından bize başvuran 5 günlük,2950 gram kız bebek.
Yapılan ekokardiyografisinde (EKO) büyük damar transpozisyonu, geniş ventriküler septal defekt,geniş PDA,pulmoner arterler hafif konfluan ve pulmoner atrezi mevcut. BT anjiyografi sonucunda PDA stenti yapılmasına karar verildi. İşlemden bir gün önce 5 mg/kg asetilsalisilik asit verilerek PDA stenti yapıldı.PDA stenti sonrası olgumuz entübe şekilde saturasyonları 80-88 arasında yoğun bakımda takibe alındı.100 ünite/ saat heparin perfüzyonu başlanıp ACT değerleri 200-220 arasında tutulmaya çalışıldı.Ancak işlemin 2. saatinde ACT 251 iken saturasyonlar %30 lara kadar düşerek bradikardi ve kardiyak arrest gelişti.15 dakika resustasyona yanıt alınamayan hastaya yoğun bakımda sternotomi yapılarak santral venoarteriyel ECMO desteği uygulandı.ECMO desteği başlar başlamaz normal kardiak atım ve tansiyon sağlandı.Hastaya yapılan ekokardiyografide PDA stentinde akım izlenmedi ve PDA stentinin tromboze olduğu görüldü.Hastanın kan gazlarında ve hemodinamisinde instabilite mevcut olması nedeniyle bu tablolar düzelince aorta pulmoner şant ameliyatı yapılmasına karar verildi.ECMO desteğinin 18. Saatinde ACT değeri 300 lerde ve heparin infüzyonu giderken hem arteryel hat hemde venöz hat trombus nedeniyle tıkanınca hemen ameliyathaneye alınarak kardiyopulmoner baypasa geçildi. Pulmoner arter transekte edildi,sağ ve sol pulmoner arterdeki trombusler temizlendi ve stentin buraya kadar uzanan kısmı kesilerek pda ligature edildi.Ana pulmoner arter aortaya 7.0 prolen ile anastomoz edildi (Melbourne şantı) ve ECMO desteği ile hasta yoğun bakımda takibe alındı.3 gün sonra ECMO desteği sonlandırılan hasta postoperatif 5. gün taburcu edildi.Sonuç olarak;PDA bağımlı yenidoğanlarda PDA stenti aorta pulmoner şant ameliyatlarına göre daha düşük mortalite ve morbidite uygulanan bir yöntem olmasına rağmen stente ait komplikasyonlar hayatı tehtid edici boyutlara ulaşabilmektedir. Tüm bu katastrofik süreçlere rağmen olgumuzu sağlıklı bir şekilde taburcu edebilmek yüzümüzü güldürmüştür. Stent yapılamaması yada trombozu durumunda ilk seçenek pulmoner dolaşımın aortadan şant ile sağlanmasıdır. Prostetik greft tercih etmememizin nedeni akut olarak yaşadığımız stent ve ecmo tıkanması olayları bizleri bu yola sevk etmiştir. Acil durumlarda yapılacak bu şant tekniği greft ile yapılana göre hem daha kısa sürede yapılabilecek olması hemde PTFE greftten daha az kanamaya neden olması açısından güvenle tercih edilecek bir yöntem olduğunu düşünmekteyiz. Bizim olgumuzda tromboz paneli normal çıkmasına rağmen tüm şant ve stent olgularında işlemden önce tromboz paneline bakmak faydalı olabilir.

Anahtar Kelimeler: aorta plutoner şant, pda stenti,ecmo

resim 1

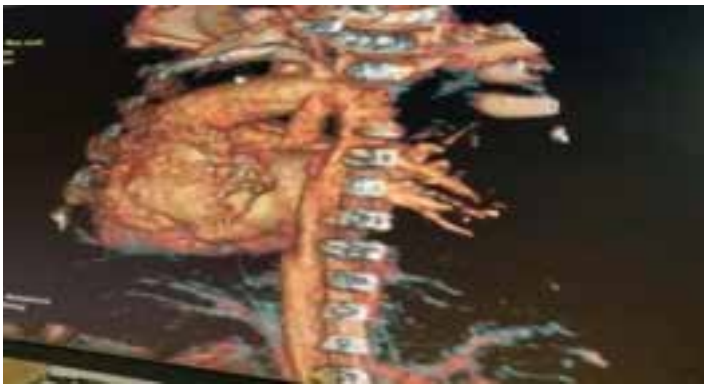

resim 2

resim3

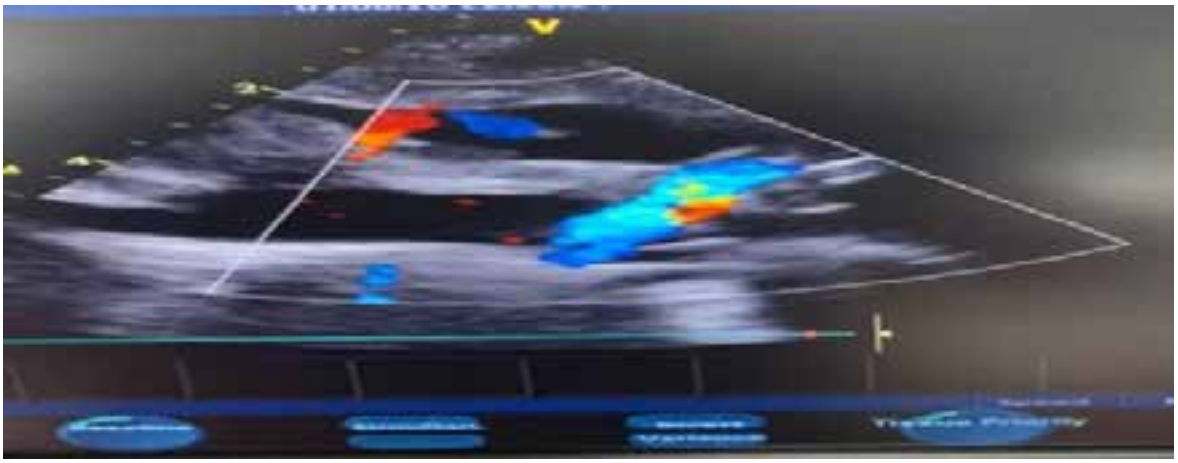

EP-269

Aort kökü ve çıkan aorta dilatasyonu olan çocuk hastalarda aort kapak koruyucu cerrahi tedavi

İsmail Balaban[1], Özgür Yıldırım[2]
[1]Yeni Yüzyıl Üniversitesi Tıp Fakültesi Çocuk Kardiyoloji Bilim Dalı
[2]Yeni Yüzyıl Üniversitesi Tıp Fakültesi Kalp Damar Cerrahisi Anabilim Dalı

Giriş ve Amaç: Aort kökü ve/veya çıkan aorta dilatasyon ve anevrizmaları çocukluk yaş grubunda sıklıkla Marfan sendromu, Loeys-Dietz sendromu gibi herediter bağ dokusu hastalıklarına eşlik eder. Anevrizma rüptürü, ilerleyici kapak yetersizliği ve diseksiyon gibi istenmeyen risklerin önlenmesi için aortik kök replasmanı çoğu zaman gereklidir.
Bağ dokusu hastalığı düşünülen iki hastada aort kökü ve çıkan aorta dilatasyonlarına yönelik yapılan cerrahi deneyimlerimizin paylaşılması amaçlanmıştır.
Olgu 1: İki yaşında kız hasta dış merkezde tanı alıp hastanemize tedavi için başvurdu. Boyu 91 cm, kilosu 10 kg idi. Ekokardiyografisinde aort kökü dilatasyonu, çıkan ve transvers aorta dilatasyonu, ağır aort yetersizliği, sol ventrikül dilatasyonu saptandı. Aort kapak triküspit yapıda idi. Bilgisayarlı tomografi anjiografisi ile bulgular doğrulandı. Aort kapak anülüsü 22 mm (Z skoru +6.4 SD), sinüs valsalva 48 mm (Z skoru +11,9 SD) çıkan aorta 31.5 mm (Z skoru +8,6) ölçüldü. Hastaya David prosedürü ile aort kapak koruyucu kök replasmanı cerrahisi yapıldı. Ameliyat sonrası aort yetersizliği izlenmedi. Yapılan genetik analizde Loeys-Dietz sendromu saptandı. Postoperatif 19. günde şifa ile taburcu edildi.
Olgu 2: Beş yaşında erkek hastanın boyu 109 cm, kilosu 15,5 kg idi. Ekokardiyografide aort kökü ve çıkan aorta dilatasyonu saptandı. Aort kapak biküspit yapıda idi ve orta derecede yetersizlik mevcuttu. Hastanın tomografisinde bulgular ekokardiyografi ile uyumluydu. Aort kapak anülüsü 16 mm (Z skoru +1.7 SD), sinüs valsalva 39 mm (Z skoru +6,4 SD) çıkan aorta 49 mm (Z skoru +11,6) ölçüldü. Ayrıca diafram hernisi saptandı. Hastaya diafram herni onarımı ve David prosedürü ile kapak koruyucu aort kökü replasmanı operasyonu yapıldı. Sosyal nedenler ile genetik analiz yapılamadı. Postoperatif 20. günde şifa ile taburcu edildi.
Sonuç: Aort kökü ve çıkan aorta dilatasyonları çocukluk yaş grubunda sıklıkla bağ dokusu hastalıklarına eşlik eder. Ömür boyu antikoagülasyon gerektirmemesi nedeniyle kapak koruyucu cerrahi seçenekleri tercih edilmelidir. İki olgu vesilesi ile merkezimizin nadir görülen bu hastalıktaki cerrahi tedavi deneyimleri paylaşılmıştır.

Anahtar Kelimeler: Aort kökü dilatasyonu, bağ dokusu hastalıkları, aort kökü replasmanı

20. Ulusal Pediatrik Kardiyoloji ve Pediatrik Kalp Cerrahisi Kongresi

ORGANİZASYON SEKRETERYASI

Z EVENT