PEDIATRIC HEART JOURNAL

BAŞ EDİTÖR - EDITOR IN CHIEF

Dr. N. Kürşad TOKEL, *Türkiye*

BAŞ EDİTÖR YARDIMCISI - ASSOCIATE EDITOR IN CHIEF

Dr. Nazmi NARİN, *Türkiye*

EDİTÖR YARDIMCILARI - ASSOCIATE EDITORS

Dr. Osman BAŞPINAR, *Türkiye*
Dr. Ali BAYKAN, *Türkiye*
Dr. Ersin EREK, *Türkiye*
Dr. Yakup ERGÜL, *Türkiye*
Dr. Fırat KARDELEN, *Türkiye*
Dr. Sedef TUNAOĞLU, *Türkiye*

DİL EDİTÖRÜ - LANGUAGE EDITOR

Dr. Ayhan KILIÇ, *Türkiye*

YAYIN KURULU - EDITORIAL BOARD

Dr. Hakan AKINTÜRK, *Germany*
Dr. Dursun ALEHAN, *Türkiye*
Dr. Zahid AMIN, *USA*
Dr. İhsan BAKIR, *Türkiye*
Dr. Emre BELLİ, *France*
Dr. Mario CARMINATI, *Italy*
Dr. Ahmet ÇELEBİ, *Türkiye*
Dr. Alpay ÇELİKER, *Türkiye*
Dr. Sertaç ÇİÇEK, *Türkiye*
Dr. Ziyad HIJAZI, *USA*
Dr. Afksendiyos KALANGOS, *Switzerland*
Dr. Tevfik KARAGÖZ, *Türkiye*
Dr. Matthias MULLER, *Germany*
Dr. Öztekin OTO, *Türkiye*
Dr. Ender ÖDEMİŞ, *Türkiye*
Dr. Nazan ÖZBARLAS, *Türkiye*
Dr. Levent SALTIK, *Türkiye*
Dr. Dietmar SCHRANZ, *Germany*
Dr. Shakeel QURESHI, *United Kingdom*
Dr. Thomas PAUL, *Germany*
Dr. Ercan TUTAR, *Türkiye*
Dr. Volkan TUZCU, *Türkiye*
Dr. Orhan UZUN, *United Kingdom*
Dr. Birgül VARAN, *Türkiye*

PEDIATRIC HEART JOURNAL

DANIŞMA KURULU - ADVISORY BOARD

Dr. Koray AK, *Türkiye*
Dr. Figen AKALIN, *Türkiye*
Dr. Atıf AKÇEVİN, *Türkiye*
Dr. Gayaz AKÇURİN, *Türkiye*
Dr. Celal AKDENİZ, *Türkiye*
Dr. Emin Alp ALAYUNT, *Türkiye*
Dr. Dursun ALEHAN, *Türkiye*
Dr. Sevcan ALINÇ ERDEM, *Türkiye*
Dr. Nahide ALTUĞ, *Türkiye*
Dr. Sait AŞLAMACI, *Türkiye*
Dr. Semra ATALAY, *Türkiye*
Dr. Yüksel ATAY, *Türkiye*
Dr. Canan AYABAKAN, *Türkiye*
Dr. Tayfun AYBEK, *Türkiye*
Dr. Ümrah AYDOĞAN, *Türkiye*
Dr. Ebru AYPAR, *Türkiye*
Dr. Abdülkadir BABAOĞLU, *Türkiye*
Dr. İhsan BAKIR, *Türkiye*
Dr. Ali Rahmi BAKİLER, *Türkiye*
Dr. Şevket BALLI, *Türkiye*
Dr. Osman BAŞPINAR, *Türkiye*
Dr. Zeynep BAŞTÜZEL EYİLETEN, *Türkiye*
Dr. Ali BAYKAN, *Türkiye*
Dr. Kemal BAYSAL, *Türkiye*
Dr. Tamer BAYSAL, *Türkiye*
Dr. Meki BİLİCİ, *Türkiye*
Dr. Naci CEVİZ, *Türkiye*
Dr. Hakan CEYRAN, *Türkiye*
Dr. Şenol COŞKUN, *Türkiye*
Dr. Ahmet ÇELEBİ, *Türkiye*
Dr. Alpay ÇELİKER, *Türkiye*
Dr. İbrahim İlker ÇETİN, *Türkiye*
Dr. Ayhan ÇEVİK, *Türkiye*
Dr. Sertaç ÇİÇEK, *Türkiye*
Dr. Ergün ÇİL, *Türkiye*
Dr. Enver DAYIOĞLU, *Türkiye*
Dr. Tevfik DEMİR, *Türkiye*
Dr. Mustafa Kemal DEMİRAĞ, *Türkiye*
Dr. Metin DEMİRCİN, *Türkiye*
Dr. Embiya DİLBER, *Türkiye*
Dr. Aygün DİNDAR, *Türkiye*
Dr. Rıza DOĞAN, *Türkiye*
Dr. R. Nurten EKER ÖMEROĞLU, *Türkiye*
Dr. Enver EKİCİ, *Türkiye*
Dr. Filiz EKİCİ, *Türkiye*
Dr. Özlem ELKIRAN, *Türkiye*
Dr. Abdullah ERDEM, *Türkiye*
Dr. Ersin EREK, *Türkiye*
Dr. Dilek ERER, *Türkiye*
Dr. Yakup ERGÜL, *Türkiye*
Dr. Ayşe Güler EROĞLU, *Türkiye*
Dr. Halil ERTUĞ, *Türkiye*
Dr. İbrahim Hakan GÜLLÜ, *Türkiye*
Dr. Nazlıhan GÜNAL, *Türkiye*
Dr. Dolunay GÜRSES, *Türkiye*
Dr. Murat GÜVENER, *Türkiye*
Dr. Alper GÜZELTAŞ, *Türkiye*
Dr. Velit HALİT, *Türkiye*
Dr. Olgu HALLIOĞLU KILINÇ, *Türkiye*
Dr. Buğra HARMANDAR, *Türkiye*
Dr. Ali Can HATEMİ, *Türkiye*
Dr. Eyüp HAZAN, *Türkiye*
Dr. Haşim HÜSREVŞAHİ, *Türkiye*
Dr. Coşkun İKİZLER, *Türkiye*
Dr. Erkan İRİZ, *Türkiye*
Dr. Gülden KAFALI, *Türkiye*
Dr. İslam KAKLIKKAYA, *Türkiye*
Dr. Sevim KARAASLAN, *Türkiye*
Dr. Mehmet KARACAN, *Türkiye*
Dr. Selmin KARADEMİR, *Türkiye*
Dr. Tevfik KARAGÖZ, *Türkiye*
Dr. Cemşit KARAKURT, *Türkiye*
Dr. Zehra KARATAŞ, *Türkiye*
Dr. Fırat KARDELEN, *Türkiye*
Dr. Hakkı KAZAZ, *Türkiye*
Dr. Hasan Tahsin KEÇELİGİL, *Türkiye*
Dr. Mehmet KERVANCIOĞLU, *Türkiye*
Dr. Ayhan KILIÇ, *Türkiye*
Dr. Zübeyir KILIÇ, *Türkiye*
Dr. Metin KILINÇ, *Türkiye*
Dr. Uğursay KIZILTEPE, *Türkiye*
Dr. Bülent KOCA, *Saudi Arabia*
Dr. Gülendam KOÇAK, *Türkiye*
Dr. Ferşat KOLBAKIR, *Türkiye*
Dr. Mustafa KÖSECİK, *Türkiye*
Dr. Serdar KULA, *Türkiye*
Dr. Ali KUTSAL, *Türkiye*
Dr. Serdar KÜÇÜKOĞLU, *Türkiye*
Dr. Osman KÜÇÜKOSMANOĞLU, *Türkiye*
Dr. Mustafa Koray LENK, *Türkiye*
Dr. R.Ertürk LEVENT, *Türkiye*
Dr. Özlem MEHTAP BOSTAN, *Türkiye*
Dr. Şükrü MERCAN, *Türkiye*
Dr. Timur MEŞE, *Türkiye*
Dr. Sadık Kıvanç METİN, *Türkiye*
Dr. Nazmi NARİN, *Türkiye*

Dr. Kemal NİŞLİ, *Türkiye*
Dr. Dursun ODABAŞ, *Türkiye*
Dr. M. Burhan OFLAZ, *Türkiye*
Dr. Deniz OĞUZ, *Türkiye*
Dr. Levent OKTAR, *Türkiye*
Dr. Vedat OKUTAN, *Türkiye*
Dr. Şeref OLGAR, *Türkiye*
Dr. Haşim OLGUN, *Türkiye*
Dr. Bülent ORAN, *Türkiye*
Dr. Öztekin OTO, *Türkiye*
Dr. Burhan ÖCAL, *Türkiye*
Dr. Ender ÖDEMİŞ, *Türkiye*
Dr. Cevat Naci ÖNER, *Türkiye*
Dr. Utku Arman ÖRÜN, *Türkiye*
Dr. Nazan ÖZBARLAS, *Türkiye*
Dr. Osman ÖZDEMİR, *Türkiye*
Dr. Mehmet Emin ÖZDOĞAN, *Türkiye*
Dr. Sema ÖZER, *Türkiye*
Dr. Murat ÖZEREN, *Türkiye*
Dr. Kanat ÖZIŞIK, *Türkiye*
Dr. Süheyla ÖZKUTLU, *Türkiye*
Dr. Funda ÖZTUNÇ, *Türkiye*
Dr. Arif Ruhi ÖZYÜREK, *Türkiye*
Dr. Feyza Ayşenur PAÇ, *Türkiye*
Dr. Mustafa PAÇ, *Türkiye*
Dr. Gül SAĞIN SAYLAM, *Türkiye*
Dr. Orhan Kemal SALİH, *Türkiye*
Dr. İ. Levent SALTIK, *Türkiye*
Dr. Ali SARIGÜL, *Türkiye*
Dr. Ayşe SARIOĞLU, *Türkiye*
Dr. Tayyar SARIOĞLU, *Türkiye*
Dr. O. Nejat SARIOSMANOĞLU, *Türkiye*
Dr. A. Bülent SARITAŞ, *Türkiye*
Dr. Türkay SARITAŞ, *Türkiye*
Dr. Arda SAYGILI, *Türkiye*
Dr. Evren SEMİZEL, *Türkiye*
Dr. Atilla SEZGİN, *Türkiye*
Dr. Erdem Erinç SİLİSTRELİ, *Türkiye*
Dr. Metin SUNGUR, *Türkiye*
Dr. Selami SÜLEYMANOĞLU, *Türkiye*
Dr. Murat ŞAHİN, *Türkiye*
Dr. Ahmet ŞAŞMAZEL, *Türkiye*
Dr. Berna ŞAYLAN ÇEVİK, *Türkiye*
Dr. Filiz ŞENOCAK, *Türkiye*
Dr. Vedide TAVLI, *Türkiye*
Dr. Emin TİRELİ, *Türkiye*
Dr. N.Kürşad TOKEL, *Türkiye*
Dr. Sedef TUNAOĞLU, *Türkiye*
Dr. Hasan Ercan TUTAR, *Türkiye*
Dr. Volkan TUZCU, *Türkiye*
Dr. Sadi TÜRKAY, *Türkiye*
Dr. Halil TÜRKOĞLU, *Türkiye*
Dr. Rıza TÜRKÖZ, *Türkiye*
Dr. Birsen UÇAR, *Türkiye*
Dr. Tayfun UÇAR, *Türkiye*
Dr. Şevket Baran UĞURLU, *Türkiye*
Dr. Adnan UYSALEL, *Türkiye*
Dr. Nurettin ÜNAL, *Türkiye*
Dr. Abdurrahman ÜNER, *Türkiye*
Dr. Kazım ÜZÜM, *Türkiye*
Dr. Birgül VARAN, *Türkiye*
Dr. Can VURAN, *Türkiye*
Dr. Yusuf Kenan YALÇINBAŞ, *Türkiye*
Dr. Taner YAVUZ, *Türkiye*
Dr. Talat Mesud YELBUZ, *Germany*
Dr. Ayşe YILDIRIM, *Türkiye*
Dr. Selman Vefa YILDIRIM, *Türkiye*
Dr. Cenk Eray YILDIZ, *Türkiye*
Dr. Mustafa YILMAZ, *Türkiye*
Dr. Erdal YILMAZ, *Türkiye*
Dr. Murat Muhtar YILMAZER, *Türkiye*
Dr. Cenap ZEYBEK, *Türkiye*

boş

PEDIATRIC HEART JOURNAL

TÜRK PEDİATRİK KARDİYOLOJİ VE KALP CERRAHİSİ DERNEĞİ ADINA SAHİBİ
Dr. Nazmi NARİN

SORUMLU YAZI İŞLERİ MÜDÜRÜ
Dr. Nazmi NARİN

YÖNETİM YERİ
Türk Pediatrik Kardiyoloji ve Kalp Cerrahisi Derneği
Hoşdere Caddesi No: 180/4 Çankaya, ANKARA
Tel : (0312) 212 02 00
Faks : (0312) 212 02 00
web : www.turkpedkar.org.tr
e-posta : turkpedkar@gmail.com

YAYIN PERİYODU VE TÜRÜ
Pediatric Heart Journal 3 ayda bir olmak üzere yılda 4 sayı yayınlanır (Mart-Haziran-Eylül-Aralık).
Yerel süreli yayın.

ADRES DEĞİŞİKLİKLERİ
Derginin yayınlandığı tarihlerden en az 15 gün önce dernek yazışma adresine bildirilmelidir. Zamanında yapılmayan bildirimler nedeniyle derginin aboneye ulaşmamasından yayıncı sorumlu tutulamaz.

YAYIN HAKKI
Pediatric Heart Journal'de yayınlanan yazılar, resim, şekil ve tablolar yayıncının yazılı izni olmadan kısmen veya tamamen herhangi bir vasıta ile basılamaz, çoğaltılamaz. Bilimsel amaçla kaynak göstermek kaydıyla özetleme ve alıntı yapılabilir.

BASILDIĞI YER-BASIMCI-YAYIMCI
Ortadoğu Reklam Tanıtım Yayıncılık Turizm Eğitim İnşaat Sanayi ve Ticaret (Türkiye Klinikleri)
Türkocağı Cad. No:30 06520 Balgat/Ankara/Türkiye
Tel : 0 312 286 56 56
Faks : 0 312 220 04 70
e-posta : info@turkiyeklinikleri.com
web : www.turkiyeklinikleri.com

İNDEKSLENDİĞİ DİZİNLER
Türkiye Atıf Dizini

Basıma veriliş tarihi: 10.04.2015

ISSN: 2148-4910

THE OWNER ON BEHALF OF TURKISH PEDIATRIC CARDIOLOGY AND CARDIAC SURGERY SOCIETY
Dr. Nazmi NARİN

MANAGING CLERICAL DIRECTOR
Dr. Nazmi NARİN

ADDRESS FOR MANAGEMENT
Turkish Pediatric Cardiology and Cardiac Surgery Society
Hoşdere Caddesi No: 180/4 Çankaya, ANKARA
Phone : (0312) 212 02 00
Fax : (0312) 212 02 00
web : www.turkpedkar.org.tr
e-mail : turkpedkar@gmail.com

PUBLICATION TYPE AND PERIODS
Pediatric Heart Journal is published 4 times a year (March-June-September-December).
Local periodic publication.

CHANGE OF ADDRESS
Notify the subscription office for the change of address at least 15 days before the date of issue. The publisher will not be responsible from any lost resulting from an address change if not informed.

COPYRIGHT
All articles, images, figures and tables published in this journal are protected by Copyright. No material published in this journal may be reproduced or duplicated partially or totally without the written permission from the copyright holder. Permission is not required to cite or summarize the publications for scientific purposes in the condition that a full reference to the source is shown.

PUBLISHING HOUSE-PUBLISHER
Ortadoğu Advertisement Presentation Publication Tourism Education Construction Industry and Trade Co. (Türkiye Klinikleri)
Türkocağı Cad. No:30 06520 Balgat/Ankara/Turkey
Phone : +90 312 286 56 56
Fax : +90 312 220 04 70
e-mail : info@turkiyeklinikleri.com
web : www.turkiyeklinikleri.com

INDEXED or ABSTRACTED in
Türkiye Citation Index

boş

PEDIATRIC HEART JOURNAL

Cilt Vol 2 Sayı No 1 Yıl Year 2015 *Ekidir.*

İÇİNDEKİLER CONTENTS

14. ULUSAL PEDİATRİK KARDİYOLOJİ VE KALP CERRAHİSİ KONGRESİ
(15-18 Nisan 2015, Denizli)

1 SÖZEL BİLDİRİLER

13 OLGU SUNUMLARI

POSTER BİLDİRİLERİ

19 Genel (Romatizmal Ateş, Pulmoner Hipertansiyon, Erişkin Konjenital vb.)

55 Girişimsel Kardiyoloji

91 Ekokardiyografi ve Noninvaziv Görüntüleme

151 Pediyatrik Disritmi

187 Pediyatrik ve Konjenital Kalp Cerrahisi

boş

KONGRE DÜZENLEME KURULU

KONGRE BAŞKANI
Prof. Dr. Nazmi Narin
Erciyes Üniversitesi Tıp Fakültesi
Çocuk Sağlığı ve Hastalıkları ABD, Kayseri
nazmi.narin@gmail.com

KONGRE BİLİMSEL SEKRETERİ
Prof. Dr. Tevfik Karagöz
Hacettepe Ünivesitesi Tıp Fakültesi
Çocuk Sağlığı ve Hastalıkları ABD, Ankara
ktevfik07@gmail.com

KONRE SEKRETERİ
Prof. Dr. Birgül Varan
Başkent Üniversitesi Tıp Fakültesi
Çocuk Sağlığı ve Hastalıkları ABD, Ankara
birgulv@hotmail.com

YEREL DÜZENLEME KURULU

Prof. Dr. Dolunay Gürses
Pamukkale Üniversitesi Tıp Fakültesi
Çocuk Sağlığı ve Hastalıkları ABD, Denizli
dolunayk@yahoo.com

Doç. Dr. Mustafa Doğan
Pamukkale Üniversitesi Tıp Fakültesi
Çocuk Sağlığı ve Hastalıkları ABD, Denizli

Uzm. Dr. Özlem Gül
Pamukkale Üniversitesi Tıp Fakültesi
Çocuk Sağlığı ve Hastalıkları ABD, Denizli

boş

14. ULUSAL PEDİATRİK KARDİYOLOJİ VE KALP CERRAHİSİ KONGRESİ
(15-18 Nisan 2015, Denizli)

15 Nisan 2015, Çarşamba

3 Boyutlu Eko Kursu Türk-Pan Arabik Ortak Oturumu
Turkısh –Arabics Common Course

13:00 - 15:00	**3 boyutlu Eko kursu I** **3 D Echocardiography Course I** **Oturum Başkanları: Arda Saygılı, Ender Ödemiş**	
	Neden 3 boyutlu EKO ihtiyacı duyarız? Görüntü nasıl elde edilir ve sergilenir? Why do we need 3D Echo? How do we acquire and display the 3D Echo data?	**Riyadh M. Abu-Sulaiman**
	3 boyutlu Ekonun Eko laboratuvarında rutin kullanımı. How to supplement 3D Echo in the routine of the Echo lab.	**Ahmad Omran**
	Atriyal görüntü elde edilmesi ve gösterme teknikleri, 3 boyutlu eko anatomi Atrial image acqusition and display techniques, 3 D echo anatomy	**Riyadh M. Abu-Sulaiman**
	Kapaklarda görüntü elde edilmesi ve hesaplama teknikleri Image acqusition and display techniques in cardiac valves	**Omaç Tüfekçioğlu**
15:00 - 15:20	**KAHVE ARASI - COFFEE BREAK**	
15:20 - 17:00	**3 boyutlu Eko Kursu II** **3 D Echocardiography Course II** **Oturum Başkanları: Riyadh M. Abu-Sulaiman, Ayşenur Paç, Deniz Oğuz**	
	Sol ventrikül görüntü elde edilmesi ve hesaplama teknikleri (volüm, EF, kütle) Left ventricle image acqusition and display techniques, quantification (volume, EF, mass)	**Ahmad Omran**
	Sağ ventrikül görüntü elde edilmesi ve hesaplama teknikleri (volüm, EF, kütle) Right ventricle image acqusition and display techniques, quantification (volume, EF, mass)	**Omaç Tüfekçioğlu**
	Konjenital kalp hastalıklarında 3 boyutlu eko I 3 D Echo in Congenital Heart Disease	**Gül Sağın Saylam**
	Konjenital kalp hastalıklarında 3 boyutlu eko II 3 D Echo in Congenital Heart Disease	**Ahmad Omran**
19:00 - 21:00	**AÇILIŞ KOKTEYLİ**	

16 Nisan 2015, Perşembe

07:30 - 08:30	**KAYIT**	
08:30 - 09:00	**AÇILIŞ SERAMONİSİ**	
09:00 - 10:15	**Pediatrik Kardiyoloji** **Oturum Başkanları: Rana Olguntürk, Funda Öztunç**	
	Pediyatrik Kardiyoloji Camiasından Uğurladıklarımız	**Türkan Ertuğrul** **Şencan Özme** **Ayten İmamoğlu**
	Pediyatrik Kardiyoloji ve Kalp Cerrahisinde Hukuki Sorunlar	**Rayhan Bozobalı**
	Tartışma	
10:15 - 10:30	**KAHVE MOLASI**	
10:30 - 12:00	**Pediyatrik Kardiyoloji ve Çocuk Kalp Cerrahisi Yandal Uzmanlık Eğitimi;** **Bireysel ve Kurumsal Yeterlilik** **Oturum Başkanları: Kemal Baysal, Nazan Özbarlas, Metin Demircin, Hakan Ceyran**	
	Pediatrik Kardiyoloji-Bireysel Yeterlilik	**Timur Meşe**
	Pediatrik Kardiyoloji-Kurumsal Yeterlilik	**Sedef Tunaoğlu**
	Çocuk Kalp Cerrahisi-Bireysel Yeterlilik	**Ahmet Şaşmazel**
	Çocuk Kalp Cerrahisi-Kurumsal Yeterlilik	**Sertaç Haydin**
	Tartışma	
12:00 - 13.00	**ÖĞLE YEMEĞİ**	
13:00 - 13:45	**ACTELİON UYDU SEMPOZYUMU** **KKH-PAH Tedavisinin Kanıtlarla Bugünü ve Geleceği** **Oturum Başkanları: Funda Öztunç, Nazmi Narin**	
	KKH-PAH'da Medikal Tedavi	**Cemşit Karakurt**
	Kombinasyon Tedavisi: Kime, Ne zaman?	**Dursun Alehan**
	Karşılanmamış İhtiyaçlar ve Gelecek Tedaviler	**Serdar Kula**
	Tartışma	
13:45 - 15:00	**Koroner Arter Hastalıklarında Ekokardiyografi** **Oturum Başkanları: Rukiye Eker Ömeroğlu, Alpay Çeliker**	
	Koroner arterlerin ekokardiyografik olarak değerlendirilmesi	**Ercan Tutar**
	Koroner arterlerin konjenital (Çıkış/Seyir) anomalileri	**Kürşad Tokel**
	Edinsel koroner arter hastalıkları (Kawasaki hastalığı ve diğerleri)	**Dursun Alehan**
	Tartışma	
15:00 - 15:15	**KAHVE MOLASI**	
15:15 - 16:30	**SERBEST BİLDİRİLER** **Oturum Başkanları: Halil Ertuğ, Rıza Doğan, Ali Rahmi Bakiler**	
16:30 - 17:50	**Olgu Odaklı Oturum** **Erişkin Yaşa Gelmiş Doğuştan Kalp Hastalıkları** **Oturum Başkanları: Zübeyir Kılıç**, Serdar Kula	
	Erişkinliğe Geçiş Süreci	**Ebru Aypar**
	Gebelik	**Olgu Hallıoğlu**
	Egzersiz Eğitimi	**Naci Öner**
	Psikososyal Sorunlar	**Meki Bilici**
	Tartışma	
18:30	**GENEL KURUL TOPLANTISI**	

17 Nisan 2015, Cuma

08:00 - 08:30	**ÇALIŞMA GRUBU TOPLANTILARI**	
	Ekokardiyografi Çalışma Grubu	
	Disritmi Çalışma Grubu	
	Cerrahi Çalışma Grubu	
08:30 - 09:45	**Senkop** **Oturum Başkanları: Aygün Dindar, Semra Atalay**	
	Senkop; ayırıcı tanı ve testler	**Naci Ceviz**
	Açıklanamayan senkoplu hastaların değerlendirilmesi	**Ayhan Kılıç**
	Senkoplu hastaya yaklaşım ve tedavi	**Volkan Tuzcu**
	Tartışma	
09:45 - 10:00	**KAHVE MOLASI**	
10:00 - 11:30	**Stent Hakkında Her Şey** **Oturum Başkanları: Levent Saltık, Ümrah Aydoğan**	
	Büyük damarlarda kullanılan güncel stentler: Yapı ve diğer özellikleri	**Osman Başpınar**
	Aort koarktasyonunda stent implantasyonu	**Alper Güzeltaş**
	Pulmoner arter ve dallarında stent	**Kemal Nişli**
	Sağ ventrikül çıkım yolunda stent implantasyonu	**Ahmet Çelebi**
	Duktusa stent implantasyonu	**Yalım Yalçın**
	Tartışma	
11:30 - 12:30	**SERBEST BİLDİRİLER** **Oturum Başkanları: Adnan Uysalel, Metin Kılınç, Ayşe Eroğlu**	
12:30 - 13.15	**ÖĞLE YEMEĞİ**	
13:15 - 14:00	**ABBVIE UYDU SEMPOZYUMU** **Konjenital Kalp Hastalıklarında RSV Enfeksiyonu ve İmmünoterapi** **Oturum Başkanları: Ruhi Özyürek, Bülent Oran**	
	Konjenital Kalp Hastalıklarında RSV	**Kemal Baysal**
	Konjenital Kalp Hastalıklarında immünoterapi	**Nazmi Narin**
	Tartışma	
14:00 - 15:00	**SERBEST BİLDİRİLER** **Oturum Başkanları: Nurettin Ünal, Birsen Uçar, Fırat Kardelen**	
15:00 - 15:15	**KAHVE MOLASI**	
15:15 - 16:05	**Pediatrik Yaş Grubunda ECMO/Kardiyopulmoner Destek Cihazları ve Transplantasyon** **Oturum Başkanları: Halil Türkoğlu, Yusuf Yalçınbaş, İhsan Bakır**	
	Pediatrik yaş grubunda ECMO ve ventrikül asist cihazlarının kullanım endikasyonları	**Zeynep Eyileten**
	Uzun dönem kardiyak destek cihazları ve kardiyak transplantasyon Ege Üniversitesi Tecrübesi, M Akif Ersoy Hastanesi Tecrübesi	**Fatih Ayık** **Erkut Öztürk**
	Türkiye'de Ulusal pediatrik kısa süreli kardiyopulmoner destek ve kardiyak transplantasyon organizasyonu nasıl yapılmalı?	**Murat Özkan**
16:05 - 16:45	**Konjenital Mitral Kapak Hastalıklarında Konservatif Cerrahi Yaklaşım** **Oturum Başkanları: Tayyar Sarıoğlu, Rıza Türköz**	
	Konjenital Mitral Kapak Hastalıklarında Konservatif Cerrahi Yaklaşım	**Emre Belli**
	Tartışma	
16:45 - 17:45	**Olgu Odaklı Oturum** **Pediatrik Kardiyak Yoğun Bakım Ünitesinde Multidisipliner Çalışma Protokolleri** **Oturum Başkanları: Atıf Akçevin, Öztekin Oto, Sertaç Çiçek, Birgül Varan**	
	Pulmoner hipertansiyonlu olguların perioperatif yönetimi	**Tayfun Uçar**
	Tek ventrikül varyantlarında perioperatif yönetim	**Numan Ali Aydemir**
	Perioperatif aritmi tedavi protokolleri	**Celal Akdeniz**
	Perioperatif dönemde multiorgan yetmezliği yönetimi	**Ayda Türköz**
17:45 - 18:30	**SERBEST BİLDİRİLER** **Oturum Başkanları: Mehmet Kervancıoğlu, Yüksel Atay, Şenol Coşkun**	
19:30	**GALA YEMEĞİ**	

18 Nisan 2015, Cumartesi

08:00-08:30	**ÇALIŞMA GRUBU TOPLANTILARI**	
	Girişimsel Kardiyoloji Çalışma Grubu	
	Erişkin Yaşa Gelmiş Doğuştan Kalp Hastalıkları Çalışma Grubu	
	Edinsel Kalp Hastalıkları Çalışma Grubu	
08:30 - 09:30	**Olgu Odaklı Oturum** **Edinsel Kalp Hastalıkları Çalışma Grubu**	
	Oturum Başkanları: Kazım Üzüm, Gayaz Akçurin	
	Kawasaki Hastalığı	**Dolunay Gürses**
	Miyokardit	**Mustafa Kır**
	Akut romatizmal Ateş	**İbrahim İlker Çetin**
	İnfektif Endokardit	**Gülendam Koçak**
09:30 - 10:30	**Olgu Odaklı Oturum** **İlginç ve Tartışmalı Girişimsel Olgular**	
	Oturum Başkanları: Nazan Özbarlas, Ahmet Çelebi	
	Olgu I	**Abdullah Erdem**
	Olgu II	**Utku Arman Örün**
	Olgu III	**Ali Baykan**
	Olgu IV	**Metin Sungur**
10:30 - 10:45	**KAHVE MOLASI**	
10:45 - 11:45	**Olgu Odaklı Oturum** **İlginç Aritmiler ve Çözümleri**	
	Oturum Başkanları: Osman Küçükosmanoğlu, Tevfik Karagöz	
	Atriyal Taşikardi	**Tevfik Karagöz**
	Atriyoventriküler Nodal Reenteran Taşikardi	**Tevfik Demir**
	Ventriküler taşikardi	**Osman Küçükosmanoğlu**
	Wolf Parkinson White Sendromu	**Yakup Ergül**
	Taşikardiye bağlı kardiyomiyopati	**Canan Ayabakan**
	Tartışma	
11:45 - 12:45	**Olgu Odaklı Oturum** **Eko Çalışma Grubu**	
	Oturum Başkanları: Figen Akalın, Vedide Tavlı	
	Olgu I	**Kadir Babaoğlu**
	Olgu II	**Sevcan Erdem**
	Olgu III	**Haşim Olgun**
	Olgu IV	**Ertürk Levent**
12:45 - 13:45	**Ödüllü Olgu Sunumları**	
	Oturum Başkanları: Alpay Çeliker, Levent Saltık, Halil Türkoğlu, Ergün Çil, Kürşad Tokel	
13:45	**KAPANIŞ**	

14. Ulusal Pediatrik Kardiyoloji ve Kalp Cerrahisi Kongresi

(15-18 Nisan 2015, Denizli)

SÖZEL BİLDİRİLER

BOŞ

S-03

SON BİR YILDA KLİNİĞİMİZDE PRENATAL VE POSTNATAL DÖNEMDE EKOKARDİYOGRAFİK OLARAK TANI ALAN ÇİFT ARKUS AORTA HASTALARI: 4 OLGU SUNUMU

Reyhan Dedeoğlu[1], Funda Öztunç[1], Sezen Ugan Atik[1], Helen Bornaun[2], Aida Koka[1]

[1]İstanbul Üniversitesi Cerrahpaşa Tıp Fakültesi, Pediyatrik Kardiyoloji BD,
[2]Kanuni Sultan Süleyman Eğitim ve Araştırma Hastanesi, İstanbul

Çift arkus aorta vasküler halkaya yol açan en önemli konjenital anomalidir. Klinik yada subklinik olarak havayollarına bası nedeniyle gelişen kronik solunum yolu problemleri, stridor gibi semptomlarla postnatal hayatta tanı konulabileceği gibi fetal dönemde de ekokardiyografi yoluyla tanı konulabilmektedir. Kliniğimize son bir yılda başvuran ve tanısı fetal ekokardiyografi ile konularak postnatal hayatta bilgisayarlı tomografiyle çift arkus tanısı doğrulanan 3 hasta ve yenidoğan döneminde sık tekrarlayan üst solunum yolu enfeksiyonları nedeniyle yoğun bakımda yatan ve daha sonra kliniğimizde yapılan ekokardiyografisinde çift arkus tanısı bilgisayarlı tomografi ile doğrulan 1 hasta sunulmuştur. Hastalardan biri postnatal 7. günde ağır solunum yolu bası semptomları nedeniyle operasyona gönderildi. Diğer bir hastamızda ise sağ arkus dominant ve sol arkus hipoplazikti. Hipoplazik arkustaki atretik segment nedeniyle vasküler halka tamamlanmadığından takip edilmektedir. İki hastamız prenatal çift arkus tanısıyla izlenmektedir. Çift arkus bilateral dördüncü embriyonik ark'ın gelişmemesi ve dorsal aortik arkın regrese olamamasıyla oluşur. Klinik semptomlar sağ ve sol arkların trake ve özofagusu çevreleyip bası yapması nedeniyle görülür. Hastaların %70'inde sağ arkus dominanttır ancak antegrad akım her ikisinde de görülür. Fetal ekokardiyografide 3 damar görüntüsünde sağ arkusun görülmesi ile şüphelenilir. Postnatal yaşamde hava yolu ve özofagus bası belirtilerinin ise cerrahi öncesinde bronkoskopi ve endoskopi ile teyit edilmesi gerekebilir.

S-07

ARTERİYEL SWİTCH AMELİYATI YAPILAN YENİDOĞANLARDA C-REAKTİF PROTEİNİN NORMAL DEĞERLERİ

İlkay Erdoğan[1], Beril Özdemir[2], Birgül Varan[1], Murat Özkan[3], Kahraman Yakut[2], Kürşad Tokel[2], Sait Aşlamacı[3]

[1]Başkent Üniversitesi Tıp Fakültesi, Çocuk Sağlığı ve Hastalıkları AD, Pediatrik Kardiyoloji BD,
[2]Başkent Üniversitesi Tıp Fakültesi, Çocuk Sağlığı ve Hastalıkları AD,
[3]Başkent Üniversitesi Tıp Fakültesi, Kalp Damar Cerrahisi AD, Ankara

Açık kalp cerrahisi ve kardiyopulmoner bypass sonucunda sistemik inflamatuvar bir yanıt ortaya çıkmaktadır. Bu nedenle cerrahi sonrası akut faz reaktanları yükselmekte ve enfeksiyonların tanısını zorlaştırmaktadır. Ameliyat sonrası c-reaktif protein (CRP) değerlerinin yaşla değiştiği bilindiğinden yenidoğan döneminde CRP değerlerinin normal sınırlarını günlere göre saptamak ve bunun sonucuna göre gerekli hastalarda enfeksiyonlar ve diğer komplikasyonlar açısından araştırılması önemlidir. Bu çalışmada yenidoğan döneminde arteriyel switch ameliyatı uygulanmış 250 bebekte ameliyat sonrası ilk bir haftada alınan CRP değerleri retrospektif olarak incelenerek kritik değerler saptanmıştır. ROC analizi ile saptanan kitik değerlerin üzerindeki CRP değerlerine sahip hastalar enfeksiyon ve çoklu organ yetmezliği açısından değerlendirilmiştir. Kritik CRP değerleri ameliyat sonrası 1, 2, 3, 4, 5 ve 7. günlerde sırayla 27, 81, 90, 55, 43 ve 37 mg/dl olarak bulunmuştur. Bu değerlerin üzerinde CRP bulunan hastalar ayrıca enfeksiyon ve çoklu organ yetmezliği açısından daha dikkatli olarak incelenmelidir. Sonuç olarak CRP değerleri açık kalp cerrahisi geçiren hastalarda yükselmekte ve enfeksiyonun tanınmasını zorlaştırmaktadır. Çalışmamız sonucunda elde edilen CRP değerleri üzerindeki sonuçlarda enfeksiyon ve diğer önemli komplikasyonların araştırılması gereklidir.

Tablo 1. Arteriyel switch ameliyatı uygulanan yenidoğan bebeklerde kritik CRP değerlerinin günlere göre dağılımı

CRP (mg/L)	kritik değer	p
1. gün	27,3 mg/dl	0,00
2. gün	81,2 mg/dl	0,00
3. gün	90 mg/dl	0,00
4. gün	55,6 mg/dl	0,00
5. gün	43,7 mg/dl	0,033
7. gün	37,4 mg/dl	0,005

S-10

PEDİATRİK HASTALARDA PERKÜTAN VSD KAPAMADA ADO IINİN YERİ

Nazmi Narin[1], Ali Baykan[1], Özge Pamukçu[1], Mustafa Argun[1], Abdullah Özyurt[1], Timur Meşe[2], Murat Muhtar Yılmazer[2], Işın Güneş[3]

[1]Erciyes Üniversitesi Tıp Fakültesi, Pediatrik Kardiyoloji BD, Kayseri
[2]Dr. Behçet Uz Çocuk Hastalıkları Hastanesi, İzmir
[3]Erciyes Üniversitesi Tıp Fakültesi, Anesteziyoloji ve Reanimasyon AD, Kayseri

Giriş ve Amaç: Tüm ventriküler septal defektleri başarılı şekilde kapatmak için ideal bir cihaz bulmak zordur. Uygun cihaz seçilmediği takdirde komplikasyon oranı artmakta, prosedür süresi uzamakta, iyonize radyasyon maruziyeti artmaktadır. Bu yüzden tüm girişimcilerin hedefi ideal cihaza ulaşmaktır. Bu çalışmanın amacı küçük VSD'lerin perkütan kapatılmasında ADOII cihazlarının güvenli, başarılı ve düşük komplikasyon oranlarına sahip olduğunun gösterilmesidir. **Materyal, Metod:** Nisan 2011-Ekim 2014 yılları arasında 17 VSD ADO II cihazıyla kapatılmıştır. Aslında 16 hasta mevcuttur, 1 hastada 2 perimembranöz defekt için ayrı 2 cihaz kullanılmıştır. Çalışmaya, klinik muayane ve ekokardiyografik inceleme sonucu: hemodinamik olarak anlamlı soldan sağa şanta neden olan musküler ve perimambranöz defekti saptanan hastalar alındı. **Bulgular:** Hastaların yaş aralığı 3-18 yaş, vücut ağırlığı: 14-76 kgdı. VSD çapı 2-6.7 mm (3.75±1.25) arasında değişirken, VSD'lerden biri (musküler) dışında hepsi perimembranöz tipteydi. Perimambranözlerin 14'ü anevrizmatik, tünel şeklindeydi. 12 hastada kapama işlemi için sadece venöz yol kullanıldı. İki ayrı defekti olan hastada, defektler arası çap: 7mm olup 3.2 mm çapında olan 5x4 ADO II ile arteryal yoldan, 3.4 mm olanı 5x6 mm ADO IIyle venöz yoldan kapama yapıldı. Bütün vakalar başarılı bi şekilde kapatılıp hiç majör komplikasyon bildirilmedi. Sol dal bloğu, P-R uzaması, tam AV blok hiçbir hastada görülmemiştir. **Sonuç:** Anevrizmatik perimembranöz VSD'ler kapatılması; aort, atrioventriküler kapaklar, ileti sistemine olan yakınlığından, dolayı zor ve riskli bir işlemdir. Bu çalışmamızda ADO II cihazlarının off-label kullanımı sonucu bu tip defektlerin güvenilir ve etkin biçimde kapatılabileceğini göstermiş olduk. Bildiğimiz kadarıyla bu çalışma ADO II ile kapatılan VSD'lerin yer aldığı en geniş çocuk hastaya sahip çalışmadır.

S-19

ÇOCUKLARDA AVNRT TEDAVİSİNDE MODİFİYE CRYOABLASYON TEKNİĞİNİN ETKİNLİĞİNİN VE REKÜRRENS ORANLARININ RFA İLE KARŞILAŞTIRILMASI: PROSPEKTİF RANDOMİZE BİR ÇALIŞMA

Tevfik Karagöz, H Hakan Aykan, Derya Duman, Mehmet Gümüştaş, Kutay Sel, Vali Behbudov, Sema Özer

Hacettepe Üniversitesi Tıp Fakültesi, Çocuk Kardiyoloji BD, Ankara

Giriş: Atrioventriküler nodal reentran taşikardi (AVNRT) çocuklarda reentran taşikardilerin en sık tipidir. Bu çalışmada AVNRT'li çocuk hastalarda kryoablasyon (KRA) ve radyofrekans ablasyon (RFA) tedavilerinin etkinlik ve güvenilirliklerinin karşılaştırması planlanmıştır. **Yöntem:** Ocak 2012 ile Haziran 2014 tarihleri arasında AVNRT tanılı toplam 94 hastaya ablasyon tedavisi uygulandı. Hastalar KRA (n: 53) veya RFA (n: 41) grubu olarak randomize edildi. İşlem tüm hastalarda aynı uzman tarafından uygulandı. Her iki grup için işlem sırasındaki başarı, komplikasyon ve rekürrens oranları karşılaştırıldı. **Bulgular:** Hastaların ortalama yaş ve kiloları KRA grubunda sırasıyla 13±3.4 (5-21) yıl ve 48.3±14 (20-84) kg ve RFA grubunda sırasıyla 11.6±3.7 (3.5-21) yıl ve 47.3±17 (16-81) kg idi. İşlem sırasındaki başarı oranları açısından iki grup arasında anlamlı fark yoktu (KRA grubunda %98.1, RFA grubunda %97.5). RFA grubunda total işlem süresi KRA grubuna göre daha kısa olmakla berabe floroskopi süresi anlamlı olarak daha uzundu ($p<0.05$). KRA grubunda test (-30 derece) ya da enerji (-80 derece) sırasında 4 hastada geçici komplet AV blok, 6 hastada ise 1. derece AV blok gözlendi. Relaps oranları KRA grubunda %7.6 (4/52) ve RFA grubunda %5 (2/40) olarak bulundu. Her iki grupta da kalıcı komplikasyon veya AV blok gözlenmedi. Hastalar ve işlemlere ait genel özellikler Şekil 1 ve Tablo 1'de özetlenmiştir. **Tartışma:** Meta analiz çalışmaları, RFA gruplarında uzun dönem rekürrens riskinin KRA gruplarına göre daha az olduğunu ancak kalıcı AV blok riskinin daha fazla olduğunu göstermktedir. Oysa ki çalışmamızda iki yöntemle de kalıcı AV blok gözlenmemiş, rekürrens oranları da benzer olarak bulunmuştur.

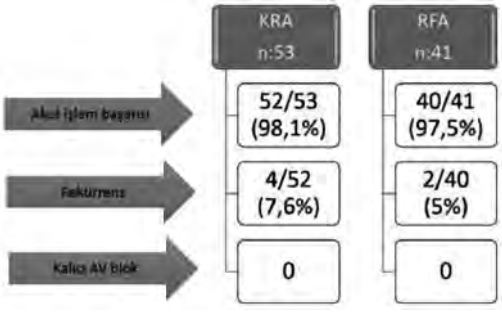

Şekil 1. Transhepatik giriş ve embolize telin yakalanmasında "sıkıştırma" tekniği kullanımı.

Tablo 1.

	Kriyoablasyon (n:53)	Radyofrekans Ablasyon(n:41)	P değeri
Yaş, mean±SD, yıl	13±3,4 (5-21)	11,6±3,7 (3,5-21)	0,06
Ağırlık, mean±SD, kg	48,3±14 (20-84)	47,3±17 (16-81)	0,8
Akut işlem başarısı	52/53 (98,1%)	40/41 (97,5%)	0,6
İşlem süresi (dk)	116±45	76±28	<0,05
Floroskopi süresi (dk)	13,1±7,8	19±10	<0,05
Rekürrens	4/52 (7,6%)	2/40 (5%)	0,4
Kalıcı AV blok	0	0	

S-23

KONJENİTAL KALP CERRAHİSİ SONUÇ ANALİZİ: "RACHS-1, ARISTOTLE BASIC COMPLEXITY SCORE, ARISTOTLE COMPREHENSIVE COMPLEXITY SCORE, THORACIC SURGEONS AND EUROPEAN ASSOCIATION FOR CARDIOTHORACIC SURGERY MORTALITY CATEGORIES" SİSTEMLERİN KARŞILAŞTIRILMASI

Okan Yıldız[1], Taner Kasar[2], Sertaç Haydin[1], Hüsnü Fırat Altın[1], Erkut Öztürk[2], Serdar Başgöze[1], Mehmet Yeniterzi[1], İhsan Bakır[1]

[1]İstanbul Mehmet Akif Ersoy Göğüs Kalp ve Damar Cerrahisi Eğitim Araştırma Hastanesi, Çocuk Kalp ve Damar Cerrahisi Kliniği,
[2]İstanbul Mehmet Akif Ersoy Göğüs Kalp ve Damar Cerrahisi Eğitim Araştırma Hastanesi, Çocuk Kardiyolojisi Kliniği, İstanbul

Giriş ve Amaç: Konjenital kalp cerrahisi sonuçlarının değerlendirilebilmesi için sonuçları detaylı analiz edebilen yöntemlere ihtiyaç vardır. Günümüzde 4 metod ile bu inceleme yapılabilmektedir. Bunlar; "RACHS-1 (Risk Adjustment in Congenital Heart Surgery)", "Aristotle Basic Complexity Score (ABC)", "Aristotle Comprehensive Complexity Score (ACC)" ve "Thoracic Surgeons and European Association for Cardiothoracic Surgery mortality categories (STS-EACTS MS)" tahmin sistemleridir. **Gereç ve Yöntemler:** Kliniğimizde Ekim 2012–Mart 2015 tarihleri arasında konjenital kalp cerrahisi geçirmiş ardışık 1101 hastanın, 4 ayrı sistem ile sınıflama ve risk puanlamaları yapıldı. Hasta bilgilerine, prospektif olarak oluşturulan klinik veri bankasından ulaşıldı. Elde edilen verilerin istatistiksel analizi için Mann-Whitney U testi kullanıldı. ROC (Receiver Operating Characteristic) eğrileri ve eğri altında kalan alan (c indeks) oluşturularak, sistemlerin birbirine üstünlükleri değerlendirildi. **Bulgular:** Hastaların 80'i (%7,3) kaybedildi. Tüm hastalar için ortalama yoğun bakımda kalış süresi 8.8 gün, hastanede kalış süresi 15.6 gün olarak bulundu. Bu hastaların ortalama RACHS, ABC, ACC ve STS-EACTS MS puanları sırasıyla 2.5±1, 7.2±2, 8.4 ±3.2 ve 2.5±1.2 olarak tespit edildi. ACC ve STS-EACTS MS sistemlerinin mortaliteyi en net şekilde öngörebildiği (sırasıyla c=0.783, c=0.778), bunun ardından RACHS (c=0.75) sisteminin geldiği ve ABS sisteminin bu skorlama sistemleri içinde hassasiyeti en az olan sistem (c=0.67) olduğu görüldü. Morbiditeyi (yoğun bakım kalış süresi >7 gün) STS-EACTS MS, RACHS ve ACC sistemlerinin net şekilde öngörebildiği (sırasıyla c=0.76, c=0.778, c=0.74), yine ABS sisteminin bu skorlama sistemleri içinde de hassasiyeti en az olan (c=0.70) olduğu görüldü. **Tartışma ve Sonuç:** STS-EACTS MS, RACHS ve ACC sistemleri, konjenital kalp cerrahisi adayı hastalarda, morbidite-mortaliteyi öngörmede ve kalp cerrahisi uygulanan merkezlerin performansını değerlendirmede başarılı sistemlerdir. STS-EACTS MS hem daha kolay uygulanması hem de gösterdiği yüksek performans nedeniyle ön plana çıkmaktadır. ABC tek başına en düşük performansa sahiptir. Değerlendirmelerde sistemlerin kombine edilerek kullanılması fayda sağlayabilir.

S-24

NORWOOD PROSEDÜRÜ VE KLİNİK DENEYİMİZ

Ahmet Şaşmazel[1], Numan Ali Aydemir[1], Ali Rıza Karaci[1], Bugra Harmandar[1], Murat Çiçek[1], Mehmet Biçer[1], İlker Kemal Yücel[2], Mustafa Orhan Bulut[2]

[1]*Dr. Siyami Ersek Göğüs Kalp ve Damar Cerrahisi Eğitim ve Araştırma Hastanesi, Çocuk Kalp ve Damar Cerrahisi Kliniği,*
[2]*Dr. Siyami Ersek Göğüs Kalp ve Damar Cerrahisi Eğitim ve Araştırma Hastanesi, Pediatrik Kardioloji Kliniği, İstanbul*

Amaç: Hipoplazik sol kalp sendromlu hastalardaki cerrahi tecrübemizi retrospektif olarak inceledik ve sonuçlarını paylaşmayı amaçladık. **Materyal ve Metod:** 2013 Ocak-2015 Ocak tarihleri arasında Norwood Stage 1 ameliyatı olan olgularımızı retrospektif olarak inceledik. **Bulgular:** Kliniğimizde son 2 senedir hipoplazik sol kalp sendromlu hastalarda Norwood prosedürü uygulanmaktadır. 1. sene 14 Norwood stage 1 ameliyatı yapılmış olup 3(%21) hastamızı taburcu edebildik. 2. Sene 13 hastanın ameliyatını yaptık. 8(%61)hastayı taburcu ettik. 1 hastamız halen klinik izlemdedir.Bu hastayı da taburcu edebilirsek Stage 1'deki başarı oranımız %70 yükselecektir. Stage 1 sonrası taburcu olan 11hastanın 7'sinin stage 2 prosedürünü gerçekleştirdik. Stage 2 ameliyatı sonrasında mortalitemiz olmadı ve tüm hastalarımızıda taburcu ettik. **Sonuç:** Norwood prosedüründe elde edilen cerrahi teknikteki tecrübe ve sonrasındaki yoğun bakımdaki izlem klinik için önemlidir. Tek ventrikül fizyolojisine bağlı ameliyatlar kliniği geliştiren ameliyatlardır.

S-04

FETÜSTE SAĞ VENTRİKÜL HİPERTROFİSİ VE SAĞ KALP DİLATASYONUNUN NEDENİ OLARAK DUKTAL STENOZ: İKİ OLGU

Nuh Yılmaz[1], Selda Arslan[2], İbrahim Şilfeler[2], Nazan Özbarlas[3]

[1]*Mustafa Kemal Üniversitesi Tıp Fakültesi, Çocuk Kardiyolojisi BD,*
[2]*Mustafa Kemal Üniversitesi Tıp Fakültesi, Çocuk Sağlığı ve Hastalıkları BD, Hatay*
[3]*Çukurova Üniversitesi Tıp Fakültesi, Çocuk Kardiyolojisi BD, Adana*

Giriş: İntrauterin yaşamda fetal sağ kalp duktus arteriosus yoluyla sistemik dolaşımı sağlamada önemli bir görev üstlenmektedir. Bununla uyumlu olarak normal fetal kalpte sağ ventrikül sola göre hafifçe hipertrofik izlenir. Sağ ventrikül basıncının arttığı durumlarda sağ ventrikül boyutları patolojinin şiddetine göre çok artabilir. Bu patolojilerden biri de duktal stenozdur. Bu bildiride fetal sağ kalp dilatasyonu nedeniyle araştırılırken duktal stenoz saptanan iki hastayı sunmayı amaçladık. **Olgu 1:** Otuzbeş yaşındaki anne, 2.gebeliğinin 32.haftasında dış merkezden fetal sağ kalp hipertrofisi şüphesi ile fetal ekokardiyografi yapılması için sevkedilmişti. Fetal ekokardiyografide sağ ventrikülün normalden geniş olduğu, trikü-spit kapaktan 1. derece yetersizliğinin bulunduğu gözlemlendi. Pulmoner arterde stenozla uyumlu görünüm saptanmaması nedeniyle duktal akımda obstrüksiyon olabileceği düşünüldü. Duktal arkın renkli ve CW Doppler incelemesinde duktus üzerinde türbülan akım izlendi. Duktusun proksimali ile distali arasındaki basınç farkı 17 mmHg olarak ölçüldü. Anamnez bu açıdan derinleştirildiğinde yakın zamanda iki kez diklofenak içeren ağrı kesici tablet kullanımı öyküsü elde edildi. Bebek duktal stenoz yönünden haftalık CW Doppler ve sağ ventrikül boyut ve fonksiyonları açısından takip edilerek 37. haftanın sonunda planlı C/S ile doğurtuldu. Doğumdan hemen sonra yapılan ekokardiyografide duktusun kapanmış olduğu görüldü. İzlemde sağ ventrikül bir hafta sonra normal boyutlara dönmüştü. **Olgu 2:** Yirmisekiz yaşındaki anne 3. gebeliğinin 24. haftasında fetal hidrops nedeniyle değerlendirilmek amacıyla konsülte edildi. Yapılan fetal ekokardiyografide kardiyomegali, perikardiyal-plevral effüzyon, ağır TY izlendi. Pulmoner arter proksimal kısmı normal iken duktus arteriosusta akım hızında artış saptandı. Gradient 14 mmHg bulundu. Anamnezde NSAII kullanımı saptanmadı. Gebelik birkaç gün sonra IUMF nedeniyle abortusla sonuçlandı. **Tartışma ve Sonuç:** Fetüste duktal stenoz, sağ ventrikül basıncında artış, sağ kalp yapılarında dilatasyon ve triküspit kapak yetersizliği ve hidrops şeklinde bulgu vermektedir. Etiyolojide NSAII kullanımı suçlansa da olguların yaklaşık yarısında sorumlu ajan tespit edilememektedir. Bu yazıda fetal sağ kalp dilatasyonunun duktal stenoz gibi hayatı tehdit eden bir patolojiye bağlı olabileceği, bu yüzden fetal duktus akımının dikkatle değerlendirilmesi gereğine vurgu yapılmak istendi.

S-06

KAWASAKİ HASTALIĞI'NDA KABUSLAR: DEV KORONER ANEVRİZMA VE TEDAVİYE DİRENÇ

Murat Muhtar Yılmazer[1], Mustafa Demirol[1], Rahmi Özdemir[1], Taliha Öner[1], Cem Karadeniz[1], Önder Doksöz[1], Nagehan Katipoğlu[1], Timur Meşe[1], Vedide Tavlı[2]

[1]*İzmir Dr. Behçet Uz Çocuk Hastalıkları ve Cerrahisi Eğitim ve Araştırma Hastanesi, Çocuk Kardiyoloji Kliniği,*
[2]*İzmir Şifa Üniversitesi Tıp Fakültesi, Çocuk Kardiyoloji BD, İzmir*

Giriş: Kawasaki hastalığı (KH), çocukluk çağının koroner arter tutulumu ile seyreden akut ateşli bir vaskülitidir. Birçok gelişmiş ülkede, çocuklarda görülen edinsel kalp hastalığının en sık nedenidir. Bu çalışmada KH ile ilgili klinik deneyimimizi sunmak istedik. **Gereç ve Yöntemler:** Çalışmaya, 2004-2015 yılları arasında hastanemizde KH tanısı alıp intravenöz immunglobulin (IVIG) verilmiş 120 hasta (75 erkek, 45 kız; ortalama yaş 43.55±33.45 ay) alındı. Standart IVIG tedavisi ile 48 saat içinde ateşin veya diğer semptomların gerilememesi tedaviye yanıtsızlık olarak değerlendirildi. Tüm olgular tedavi öncesi ve sonrasında ikiboyutlu ekokardiyografi ile değerlendirildi. Koroner dilatasyon yada anevrizması olanlarda lezyonun derecelendirilmesi Z-skorları kullanılarak yapıldı. **Bulgular:** Toplam 120 hastanın 35'inde (%29) koroner tutulum tespit edildi. Bunların 24'ü fusiform, 11'i sakküler anevrizmaydı. Koroner arter Z skorlarına göre sakküler anevrizmaların 7'si dev anevrizma boyutundaydı. Dev anevrizması olan hastaların takiplerinde anevrizma çaplarında gerileme olmadı. Toplam 18 hastada standart tedaviye direnç saptandı. Bunların 10'u 2. doz IVIG tedavisine yanıtlıydı, diğer sekiz hasta ise 2. doz IVIG'e de yanıt vermedi ve bunlara pulse steroid verildi. Altı hasta steroid tedavisine yanıt verirken, 1 hastaya anti-TNF ajanı, 1 hastaya da metotreksat uygulanmak zorunda kalındı. Steroid tedavisine yanıt vermeyen 2 hastanın ikisi de dev koroner anevrizmalı hastalardı. Dev anevrizmalı 2 hastada akut dönemde anevrizma içerisinde trombüs formasyonu gelişti. Hastaların birinde trombüs formasyonu antikoagülan tedavi ile gerilerken diğeri antikoagülanlara yanıtsızdı ve EKG'de iskemi bulguları gelişmeye başlayınca hastaya 7 aylıkken koroner arter cerrahisi uygulandı. **Tartışma:** Kawasaki Hastalığı'nda dev koroner anevrizma gelişimi ve tedaviye direnç hala güncelliğini korumaktadır. Bu çalışmada dev koroner anevrizmaların tedaviye rağmen gerilemediği ve bu hastaların standart tedaviye daha dirençli oldukları görüldü. Dev koroner anevrizmalar hastaların izleminde ciddi bir risk faktörü olmakla birlikte akut dönemde dahi bu anevrizmalar içerisinde gelişebilen trombüs formasyonu, morbidite ve mortalitenin en önemli nedenlerindendir. Koroner anevrizma gelişimi genelde hastalığın ilerleyen döneminde görüldüğünden, erken tanı ve tedavi hastalığın prognozu açısından oldukça önemlidir.

S-09

DUKTAL STENT DÖNEMİNDE KRİTİK PULMONER STENOZA GİRİŞİMSEL YAKLAŞIM

Ahmet Çelebi, İlker Kemal Yücel, Mustafa Orhan Bulut, Şevket Ballı, Neslihan Kıplapınar, Nurdan Erol, Eviç Zeynep Başar, Mehmet Küçük, Emine Hekim Yılmaz, Gökmen Akgün

Dr. Siyami Ersek Göğüs Kalp ve Damar Cerrahisi Eğitim ve Araştırma Hastanesi, Çocuk Kardiyoloji Kliniği, İstanbul

Giriş: Kritik pulmoner stenoz (KPS) yenidoğan döneminde çoğunlukla duktusa bağımlı ağır siyanoz veya düşük kardiyak debi tablosunda ortaya çıkan ciddi PS'dur. Bu çalışmada 2005-2014 yılları arasında KPS'da girişimsel deneyimimiz sunulacaktır. **Metod:** Yaşları 2-28 gün arasında (medyan 7 gün) 56 olguya pulmoner balon valvüloplasti (PBV) işlemi uygulandı. PBV sonrası hipoksemisi devam eden (<%75) ve sağ ventrikül (RV) hipoplazisi olan olgularda aynı seansta duktal stent yapıldı. RV morfolojisi iyi olan veya nonrestriktif duktusu olanlar ise serviste izleme alındı; bir haftadan fazla prostoglandin bağımlılığı devam ettiği takdirde duktal stenting yapıldı. **Bulgular:** 56 olgunun 46'si duktus bağımlı, 10'u duktus kapanmış fakat ciddi hipoksemi vardı. 55'inde (%98) işlem başarılı oldu. Bir olgu kapaktan geçilemediğinden cerrahiye verildi. Onunda predilatasyon, iki olguda kapağı geçmek amacıyla snare tekniği kullanıldı. On dört hastada aynı seansta, 6'sında ise farklı seansta toplam 20 yenidoğanda duktal stent gerekti. İşleme bağlı mortalite olmadı. İki olguda PBV sonrası prostavazin infüzyonu altında duktus oklüde oldu; birinde duktus rekanalize edilirken diğeri cerrahiye verildi. Stent implante grupta triküspid ve pulmoner kapak çaplarının Z skorları, edilmeyenlerden anlamlı olarak düşük bulundu. Bir olguda PBV sırasında gelişen perikardiyal efüzyon drene edildi. Medyan 59 ay izlemde 10 olguda tekrar re-intervention gerekti. Bunlardan 6'sı rekürren PS nedeniyle balon valvuloplasti, üçünde stent redilatasyonu yapıldı. Birinde ise cerrahi şant transkateter oklüde edildi. İkisi RVOT rekonstrüksiyonu ikisi ise Glenn anostomozu olmak üzere toplam 4 olguda da cerrahi girişim gerekti. İki olguda henüz kapak replasmanı gerektirmeyen orta-önemli kapak yetersizliği saptandı. **Sonuç:** Yenidoğan KPS'de PBV birinci seçenek tedavidir. Ancak erken ve orta dönemde tıpkı orta-iyi RV morfolojili intakt ventriküler septumlu pulmoner atrezi de olduğu gibi ek girişim gereksinimi nadir değildir.

S-12

VÜCUT AĞIRLIĞI 2 KG ALTI OLAN PRETERMLERDE PERKÜTAN PDA KAPAMA

Nazmi Narin[1], Ali Baykan[1], Özge Pamukçu[1], Mustafa Argun[1], Abdullah Özyurt[1], Adnan Bayram[2], Kazım Üzüm[1]

[1]Erciyes Üniversitesi Tıp Fakültesi, Pediyatrik Kardiyoloji BD,
[2]Erciyes Üniversitesi Tıp Fakültesi, Anestezi AD, Kayseri

Giriş ve Amaç: Preterm ve düşük doğum ağırlıklı bebekler PDAnın en sık olduğu grup olup, girişimsel işlemlerin de en riskli olduğu gruptur. Bu çalışmanın amacı vücut ağırlıkları 2 kg'nın altındaki bebeklerde perkütan PDA kapamanın etkinliği ve güvenilirliğini vurgulamaktır. **Materyal ve Metod:** Temmuz 1997- Ekim 2014 yılları arasında merkezimizde 382 perkütan PDA kapama işlemi yapılmıştır. Bunların 18'i 2 kg altındadır. Hastaların anjiyografik bilgileri:aortogramdaki PDA çapı PDA morfolojisi, cihaz tipi, arteryel veya venöz kapama yolu, komplikasyonlar bildirilmiştir. **Bulgular:** Bütün hastalar semptomatik olup mevcut durumlarının nedeni olarak PDA gösterilmişti. Ortalama hasta yaşı 32 gündü. Ortanca ağırlıkları 1603 gr (910-2000 gr). Ortalama PDA çapı 3.2 ± 1.3 mm. PDA morfolojisi: 7 hasta tip A, 9 hasta tip C, 1 hasta tip E, 1 hasta tip B idi. Kullanılan cihaz tipleri 2 hastada Cook coil, 2 hastada ADOI, 3 hastada ADOII, 11 hastada ADOIIASdı. Hiçbir majör komplikasyon bildirilmedi. Sol pulmoner arter darlığı 4 hastada saptandı ve 6 ay içerisinde düzeldi. **Sonuç:** Kronik akciğer problemleri, nekrotizan enterokolit gibi prematürite komplikasyonları mortalite ve morbiditeyi arttırmaktadır. Komplikasyonları azaltmak için erken girişim gereklidir ancak cerrahi oldukça risklidir. Cerrahinin riskleri nedeniyle son yıllarda girişimsel kateterizasyon işlemleri daha sıklıkla kullanılmaktadır. Bildiğimiz kadarıyla bu çalışma 2 kg altı infantlarda perkütan PDA kapamanın etkinliği ve güvenilirliğini tartışan tek tartışmadır. Ağırlıkları 2 kg altında olan hasta popülasyonunun çoğunun ek sağlık sorunları mevcut olup bu hastalarda cerrahi tehlikeli olabilirken kateterizasyon güvenle kullanılabilmektedir.

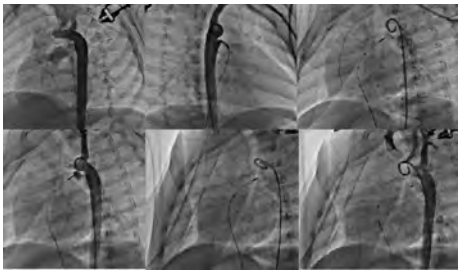

Resim 1. PDA perkütan kapama aşamaları.

S-17

ÇOCUK HASTALARDA SAĞ VENTRİKÜL KAYNAKLI TAŞİKARDİLERİN ENSİTE NAVX SİSTEMİ KULLANILARAK KATETER ABLASYONU

Celal Akdeniz, Enes E. Gül, Nida Çelik, Mehmet Karacan, Volkan Tuzcu

İstanbul Medipol Üniversitesi Tıp Fakültesi,
Pediatrik ve Genetik Aritmi Merkezi, İstanbul

Giriş: Sağ ventriküler (SV) taşikardilerin ablasyonla tedavisi konvansiyonel yöntemle sadece floroskopi ile yapıldığında, hem başarı oranı daha düşük olmakta hem de hastalar daha fazla radyasyona maruz kalmaktadır. Çalışmamızın amacı çocuklarda SV taşikardilerin kateter ablasyonunda üç boyutlu elektro-anatomik haritalama sistemi olan EnSite NavX sisteminin yerini göstermektir. **Gereç ve Yöntem:** Sağ ventriküler taşikardisi olan ve kateter ablasyon tedavisinde EnSite NavX haritalama sistemi kullanılan 37 çocuk hasta çalışmaya alındı. **Bulgular:** Çalışmaya alınan hastaların ortalama yaşı 12.8±6.1 yıl ve ortalama ağırlığı 44.9±20.3 kg idi. Hastaların 31'inde taşikardi sağ ventrikül çıkış yolundan, 7'sinde ise sağ ventrikülün diğer lokalizasyonlarından kaynaklandığı belirlendi. Beş hastada taşikardinin kaynaklandığı lokalizasyonun epikardiyal olduğu, 3 hastada ise His'e yakın olduğu saptandı. Kriyokateter (6mm ve 8 mm) 6 hastada (%16), radyofrekans ablasyon (RFA) (4 mm ve 8 mm) 28 hastada (%76) ve irrigasyonlu RFA ise 3 hastada (%8) kullanıldı. Ortalama işlem süresi 179±65 dk; floroskopi süresi ise 8±10.8 dk olarak bulundu. On dokuz hastada floroskopi kullanılmadı. Akut işlem başarısı hastaların 28'inde (%75.7) sağlandı. Dokuz başarısız işlem hastasının üçünde epikardiyal yerleşim vardı. Hastaların ortalama takip süresi 16.7±6.4 ay idi. Takip süresinde 7 hastada (%25) nüks belirlendi. İşlem esnasında sadece bir hastada taşikardinin parahis yerleşimi nedeniyle geçici atriyoventriküler blok gelişti. Diğer hastalarda işlem komplikasyonsuz olarak sonlandı. **Sonuç:** Çocuklarda SV taşikardilerin kateter ablasyonu EnSite NavX sistemi kullanarak floroskopisiz yada sınırlı floroskopi ile güvenli ve etkin bir şekilde gerçekleştirilebilmektedir.

S-20

IVS-PA/IVS-KRİTİK PS TANILI HASTALARDA DUKTAL STENT VE/VEYA RF PULMONER KAPAK PERFORASYONU/PULMONER BALON VALVULOPLASTİ İLE PALYASYON SONRASİ CERRAHİ YAKLAŞIM

Sertaç Haydin[1], Nihat Çine[1], Okan Yıldız[1], İsa Özyılmaz[2], İhsan Bakır[2], Mehmet Yeniterzi[2], Ender Ödemiş[2], Alper Güzeltaş[2]

[1]İstanbul Mehmet Akif Ersoy Göğüs Kalp ve Damar Cerrahisi Eğitim Araştırma Hastanesi, Pediatrik Kalp Damar Cerrahisi Kliniği,
[2]İstanbul Mehmet Akif Ersoy Göğüs Kalp ve Damar Cerrahisi Eğitim Araştırma Hastanesi Pediatrik Kardiyoloji Kliniği, İstanbul

Giriş ve Amaç: İntakt ventriküler septum-pulmoner atrezi (IVS-PA) veya kritik pulmoner stenoz-pulmoner atrezi (IVS-KPS) hastalarında başlangıç tedavi yaklaşımımız patent duktus arteriozus (PDA) stenti ve pulmoner kapağın radyofrekans (RF) perforasyonu veya balon valvuloplastisidir (BV). Bu çalışmada, başlangıç palyasyonundan sonra ikinci aşamadaki cerrahi stratejimizi inceledik. **Gereç ve Yöntemler:** 2010-2014 yılları arasında kliniğimizde IVS-PA veya IVS-KPS tanısı ile başlangıç palyasyonunu takiben ikinci aşamada cerrahi tedavi yapılan hastalar araştırıldı. Tüm hastalar monopartat veya bipartat sağ ventriküle (RV) sahip olup hepsinde PDA bağımlı akciğer akımı vardı. PDA stenti, pulmoner kapak RF perforasyonu veya BV ve balon atriyal septostominin (BAS) ikinci aşmada uygulanan cerrahi stratejiye ve mortaliteye etkisi değerlendirildi. **Bulgular:** Toplam 35 hastadan 28'i (%80) IVS-PA ve 7'si (%20) IVS-KPS idi. Yirmidört hasta (69%) bipartat ve 11 hasta (%31) monopartat RV'ye sahipti. Biri hariç tüm hastalara PDA stenti konuldu. RF perforasyon ve BV sırasıyla 17 ve 4 hastaya, BAS 11 (%31) hastaya yapıldı. Başlangıç palyasyonu sonrası sağ kalım %74 (26 hasta) idi. İki hasta takibe gelmedi. Yedi hasta (%27) cerrahi müdaheleye gerek olmadan izlendi. Onyedi hasta (%65) (tüm hastaların %48'i) ikinci aşama cerrahiye taşındı. Bu hastalardan tek, 1.5 ve 2 ventrikül tamiri sırasıyla 7, 6 ve 4 hastaya yapıldı. Birbucuk ventrikül tamirine giden 2 hastaya RV çıkım yolu rekonstrüksiyonu, 2 hastaya pulmoner valvotomi, 2 ventrikül tamirine giden 3 hastaya RV çıkım yolu rekonstrüksiyonu, 1 hastaya da pulmoner valvotomi uygulandı. İkinci aşama sonrası 1 erken, 1'de geç mortalite oldu. RV monopartat olup başlangıç palyasyonunda BAS uygulanmayan tüm hastalar kaybedildi. **Tartışma ve Sonuç:** PDA stenti IVS-PA ve IVS-KPS hastalarında yeterli pulmoner kan akımı sağlayıp pulmoner arter yatağının uygun şekilde gelişmesini sağlamaktadır. İkinci aşamada yapılacak olan cerrahi perikardiyal yapışıklıklar olmadığından daha kolay hale gelmektedir. RF perforasyon veya BV ile yeterli pulmoner kapak açıklığı sağlanması muhtemel 1.5 ve 2 ventrikül tamiri için önemlidir. RV monopartat ise başlangıç palyasyonu sırasında BAS yapılması gereklidir.

S-01

VENTRİKÜLER SEPTAL DEFEKT TANILI 2283 HASTANIN UZUN DÖNEM TAKİPLERİNDE AORT VALV PROLAPSUSU VE AORT YETERSİZLİĞİ GELİŞİMİ

Sezen Ugan Atik, Ayşe Güler Eroğlu, Reyhan Dedeoğlu, Aida Koka, Funda Öztunç, Levent Saltık

İstanbul Üniverstesi Cerrahpaşa Tıp Fakültesi, Çocuk Kardiyoloji BD, İstanbul

Giriş: Subpulmonik ventriküler septal defektlerde aort valv prolapsusu ve aort yetersizliği gelişimi konusunda çok sayıda literatür mevcuttur. Ancak diğer ventriküler septal defekt tiplerinde görülen aort valv prolapsusu ve aort yetersizliği ile ilgili bilgiler sınırlıdır. Bu çalışmada ventriküler septal defekt tanılı 2283 olgunun uzun dönem takiplerinde aort valv prolapsusu, aort yetersizliği gelişimi değerlendirilmiştir. **Materyal ve Metod:** Bu çalışmaya 1988 ile 2014 tarihleri arasında transtorasik ekokardiyografi ile izole ventriküler septal defekt tanısı alan 2283 olgu alınmıştır. Ventriküler septal defektler lokalizasyonlarına, triküspit anülüs ve semilüner kapaklarla olan ilişkilerine Gore sınıflandırılmıştır. Defekt boyutu aort kökünün çapına göre tayin edilmiştir. İstatistiksel analizlerde SPSS 17 programı kullanılmıştır. **Bulgular:** Aort valv prolapsusu ekokardiyografik olarak ventriküler septal defekt tanısı alan 2283 hastanın 173'ünde (%7,6) saptanmıştır (27 hastada ilk tanı anında ve 146 hastada takipler sırasında). Aort valv prolapsusu olan 173 hastanın 103'ünde (%59,5) aort yetersizliği izlenmiştir. Müsküler outlet ventriküler septal defektlerde saptanan aort valv prolapsusu ve aort yetersizliği (%12,2) oranı, perimembranöz ventriküler septal defektlerde saptanan aort valv prolapsusu (%10,2) ve aort yetersizliği (%6,6) oranından yüksek bulunmuştur ($p<0.05$). Yüz yirmi üç hastada aort valv prolapsusu saptandıktan sonra takibe devam edilmiştir. Bu hastaların 63 ünde yetersizlik gelişmezken, 22 hastada hafif, 38 hastada orta derecede aort yetersizliği saptanmıştır. **Tartışma:** Aort valv prolapsusu gelişen perimembranöz ve müsküler outlet ventriküler septal defektli hastaların aort yetersizliği gelişimi ve progresyonu açısından yakın takibi önerilir.

S-08

ÇOCUKLARDA KARDİYAK TRANSPLANTASYON

Zülal Ülger[1], Çağatay Engin[2], Yasemin Şahan[1], Fatih Ayık[2], Serkan Ertugay[2], Ruhi Özyürek[1], Ertürk Levent[1], Tahir Yağdı[2], Mustafa Özbaran[2]

[1]Ege Üniversitesi Tıp Fakültesi, Pediatrik Kardiyoloji BD,
[2]Ege Üniversitesi Tıp Fakültesi, Kalp Damar Cerrahisi AD, İzmir

Kardiyak yetmezlik, mortalite ve morbiditesi oldukça yüksek olan kompleks patofizyolojik bir sendromdur ve çocuklarda kardiyomiyopati, miyokardit ve konjenital kalp hastalığı nedeniyle oluşabilir. 2007-2015 tarihleri arasında hastanemizde yaşları 5-16 yaş arasında değişen toplam 20 (13 erkek, 7 kız) çocuk hastaya kardiyak transplantasyon yapıldı. Yirmi olgunun 13'ünde Dilate KMP, 7'sinde Restriktif KMP nedeniyle kardiyak yetmezlik gelişmişti. Kalp tranplantasyonu olan 20 olgunun 10 tanesi LV Ventrikül destek cihazı (LV-VAD) ile kardiyak transplantasyona köprülendi. Kardiyak transplantasyon sonrası 20 olgunun 5'i ex oldu: 5 ex olgunun 3'ü LV-VAD ile kalp nakline köprülenmişti ve postoperatif erken dönemde ex oldular. Hastaların uzun dönem izleminde 3 hastada Grade 2R rejeksiyon gelişti ve immunsupresif tedavi ile rejeksiyon geriledi; 2 olguda geçici diabet, 1 olguda medulloblastom, 1 olguda koroner arter vaskulopati görüldü. Kardiyak transplantasyon ağır kardiyak yetmezlik tedavisinde hayat kurtarıcıdır. Ülkemizde özellikle çocuk hasta yaş grubunda donor sayısı yetersizdir.

S-11

KONDUİTLİ VE NATİV SAĞ VENTRİKÜL ÇIKIM YOLUNDA PERKÜTAN PULMONER KAPAK İMPLANTASYONU; 30 HASTADA TEK MERKEZ DENEYİMİ

Ahmet Çelebi, Mustafa Orhan Bulut, İlker Kemal Yücel, Şevket Ballı, Neslihan Kıplapınar, Nurdan Erol, Mehmet Küçük, Eviç Zeynep Başar, Emine Hekim Yılmaz, Gökmen Akgün

Dr. Siyami Ersek Göğüs Kalp ve Damar Cerrahisi Eğitim ve Araştırma Hastanesi, Çocuk Kardiyoloji Kliniği, İstanbul

Giriş: Bu çalışmada merkezimizde perkütan pulmoner kapak implantasyonu (PPKİ) amacıyla sağ ventrikül çıkım yoluna (SVÇY) prestenting ve kapak replasmanı yapılan olgular sunulacaktır. **Metod:** 201-2014 arasında daha önce kalp cerrahisi geçirmiş ve zamanla RVOT disfonksiyonu gelişmiş konduitli veya konduitsiz 30 hastaya PPKİ amacıyla kalp kateteri yapıldı. PPKİ öncesi her olguya prestenting, kapak yerleştirme ise aynı seansta veya daha sonraki seansta yapıldı. **Bulgular:** Hastaların ortalama yaşı 15,4 yıl (6,0-30), ortalama ağırlığı 49 kg (19-90) idi. Tanılar; 16 opere Fallot tetralojisi (FT), 6 opere pulmoner atrezi-VSD, 4 geçirilmiş Ross operasyonu, 2 opere trunkus arteriosus, 2 opere büyük arter transpozisyonu şeklindeydi. 20 olguda kondüit disfonksiyonu varken 10 olgu nativ SVÇY idi. 30 olgunun 29'unda PPKI tamamlandı (18 Melody, 11 Edwards-Sapien). 13'ünde kapak aynı seansta, 16'sında sonraki seansta takıldı. Nativ SVÇY'li bir olgu prestentli olarak 29 mm kapak implantasyonu için bekletilmektedir. Kullanılan kapak (Melody'de balon) ölçüleri; 6'sında 20 mm, 13'ünde 22 mm, 5'inde 23 mm, ikisinde 26 mm, üç hastada ise 29 mm idi. Darlığı ön planda olan olguların prestenting ve PPKİ öncesi basınç gradiyenti ortalama 50±14 mmHg'dan 11±6 mmHg'ya düştü. Erken mortalite gözlenmedi. Melody kapak implante edilen üç olguda enfektif endokardit gelişti. İkisi medikal tedaviye cevap verdi, birinde ciddi kapak disfonksiyonu nedeniyle cerrahi gerekti. Sol ventrikül sistolik disfonksiyonu ve pacemakeri olan Ross yapılmış hasta 3 ay sonra evde ani eks oldu. Medyan 7 aylık izlemde henüz restenoz görülmedi. **Sonuç:** PPKİ sadece konduit disfonksiyonu olan olgularda değil aynı zamanda hasta popülasyonunun daha fazla olduğu nativ SVÇY'li opere FT hastalarda da yapılarak reoperasyon gereksinimini ve risklerini etkin ve güvenli olarak ortadan kaldırabilmektedir. Kapak implantasyonu ileri yaşlarda mortalite ve morbititeye neden olmamak için sağ ventrikül disfonksiyonu gelişmeden erken ve zamanında endikasyon konularak yapılmalıdır.

S-15

KATEKOLAMİNERJİK POLİMORFİK VENTRİKÜLER TAŞIKARDİ TANISI ALAN HASTALARIMIZIN GENETİK ÖZELLİKLERİ VE KLİNİK İZLEM SONUÇLARI

Mehmet Karacan, Doğukan Aktaş, Elif N. Tuzcu, Celal Akdeniz, Volkan Tuzcu

İstanbul Medipol Üniversitesi Tıp Fakültesi, Pediatrik ve Genetik Aritmi Merkezi, İstanbul

Giriş: Katekolaminerjik Polimorfik Ventriküler Taşikardi (CPVT), yapısal kardiyak anomalisi olmayan hastalarda adrenerjik deşarjla ortaya çıkan iki yönlü (bidirectional) ve polimorfik ventriküler taşikardi ve bazen kardiyak arrest/ani ölüm ile sonuçlanabilen genetik bir hastalıktır. Bu çalışmamızda, CPVT tanısı almış hastalarımızın klinik özellikleri, genetik sonuçları, tedavi seçenekleri tartışıldı. **Gereç ve Yöntemler:** Kliniğimizde Temmuz 2012-Mart 2015 tarihleri arasında CPVT tanısı alan hastalar retrospektif olarak incelendi. Hastaların başvuru şikayetleri, klinik özellikleri, genetik sonuçları, tedavi yaklaşımları analiz edildi. **Bulgular:** Çalışmamızda 30 CPVT tanısı alan olgu incelendi. Ortalama takip süresi 12.9±10.0 ay (1-35) ay, median 9 ay) idi. Hastaların 14'ü erkek, 16'sı kız idi. Hastaların yaş ortalaması 15.1 ± 7.1 yaş (1-65 yaş) idi. Hastaların 16 sında (%53.3) ailede ani ölüm öyküsü vardı ve 24 tanesi (%80) başvuru anında semptomatik idi. Başvuru şikayetleri arasında en sık görülen semptom, eforla tetiklenen senkop idi (n=21). Kardiyak arrest öyküsü 7 hastamızda mevcuttu. Efor testi 14 hastada anlamlı iken (bidirectional VT, polimorfik VES/VT), Holter 9 hastada anlamlıydı. Hastaların hepsine beta-bloker başlandı. Toplam 12 hastaya (%40) ICD implantasyonu yapıldı. ICD ile sık şok yiyen veya ICD tedavisi için yaşı küçük olan 7 hastaya (%23.3) Sol Kardiyak Sempatetik Denervasyon (SKSD) işlemi uygulandı. ICD takılan hastaların 9/12'sinde uygun şok görüldü. ICD takılması ve daha sonra da SKSD işlemi önerilen fakat ailesi tarafından kabul edilmeyen 14 yaşındaki bir kız hasta uygun doz beta bloker kullanmasına rağmen kaybedildi. Genetik analizi tamamlanan 18 hastanın 13'ünde sonuç pozitif bulundu (CPVT için 3 bilinen mutasyon, 10 novel mutasyon); sonuç negatif gelen 5 hastanın 3'ünde polimorfizm saptandı. **Sonuç:** CPVT, nadir görülen, ani ölüme yol açabilen genetik bir hastalıktır. Tedavide ICD etkin ve önemli bir seçenektir. ICD ile sık şok yiyen veya ICD tedavisi için yaşı küçük olan hastalarda SKSD işlemi yapılmalıdır.

S-16

ANTİARİTMİK TEDAVİYE YANITSIZ ATRİYAL TAŞİKARDİDE KRİYOBALON ABLASYON İLE PULMONER VEN İZOLASYONU; 2 OLGU SUNUMU

Mehmet Gümüştaş[1], Banu Evranos[2], Veli Behbudov[1], Tevfik Karagöz[1]

[1]*Hacettepe Üniversitesi Tıp Fakültesi, Çocuk Sağlığı ve Hastalıkları AD, Çocuk Kardiyoloji BD,*
[2]*Hacettepe Üniversitesi Tıp Fakültesi, Kardiyoloji AD, Ankara*

Kriyobalon ablasyon uygulanarak pulmoner ven (PV) dairesel izolasyonu yakın zamanda kullanıma giren, radyofrekans (RF) ablasyona benzer başarı sağlamakla birlikte komplikasyon oranlarında azalma sağlayan bir yöntemdir. Bu yazıda, kriyobalon ablasyon ile pulmoner ven izolasyonu uyguladığımız iki olgu sunulmuştur. **Olgu 1:** 13 yaşındaki erkek hastanın öyküsünden çarpıntı yakınması olduğu, SVT tanısıyla adenozin ve elektriksel kardiyoversiyon uygulandığı, digoksin, amiodaron ve propranolol tedavilerine yanıt alınamaması nedeniyle entübe halde sevk edildiği öğrenildi. Başvuruda EKG'de 190 atım/dak, düzenli dar QRS'li taşikardi, ekokardiyografide sol ventrikül sistolik disfonksiyonu (ejeksiyon fraksiyonu: %48), mitral yetmezlik akımı (3,66 m/sn) mevcuttu. Elektrofizyolojik çalışma ile sol alt PV kaynaklı atriyal taşikardiye başarılı kryoablasyon uygulaması gerçekleştirildi; ablasyon sırasında dairesel haritalama kateteriyle (Lasso, Biosense Webster, Inc., Diamond Bar, CA, USA) PV potansiyelleri araştırıldı; sol atriyum içinde atriyal taşikardinin en erken aktivasyon bölgesinin sol alt PV olduğu izlendi, 23 mm kriyobalon kateteri sol atriyum içerisinde PV ağzında şişirildi, kontrast madde enjeksiyonu ile tam obstruksiyon sağlandığı izlendikten sonra (Resim 1) N2O (nitröz oksit) ile -50°C'ye kadar soğuma sağlanarak sol alt PV'de izolasyon sağlandı. Sol alt PV'nin izolasyonu sonrası atriyal taşikardinin sonlandığı izlendi (Resim 2). **Olgu 2:** 16 yaşında erkek hastanın öyküsünden 6 yaşından beri çarpıntı yakınmaları olduğu atriyal taşikardi tanısıyla başlanan amiodaron, propranolol, sotalol ve propafenon tedavilerine yanıt alınamadığı, ekokardiyografide sol ventrikül sistolik disfonksiyonu (ejeksiyon fraksiyonu: %54) olduğu öğrenildi. 15 yaşındayken RF ablasyon uygulandı, ancak erken dönemde SVT ataklarının tekrarlaması nedeniyle sağ alt PV kaynaklı atriyal taşikardiye başarılı kryoablasyon uygulaması gerçekleştirildi; sağ alt PV'nin izolasyonu sonrası atriyal taşikardinin sonlandığı izlendi. **Sonuç:** Kriyobalon ablasyon yöntemi ile PV izolasyonu, sol atriyum ve PV bileşkesinde dairesel bir ablasyon zonu oluşturularak elektriksel izolasyon sağlanması esasına dayanır. Haritalama gerektirmemesi, floroskopi süresinin kısa olması, tüm PV çevresine aynı anda enerji vermesi ve kararlı bir temas sağlaması en önemli avantajlarıdır. Literatürde pediatrik yaş grubunda kriyobalon tekniği ile atriyal taşikardi ablasyonu deneyimini yansıtan ilk olgulardır.

Resim 1. Kryoablasyon uygulaması.

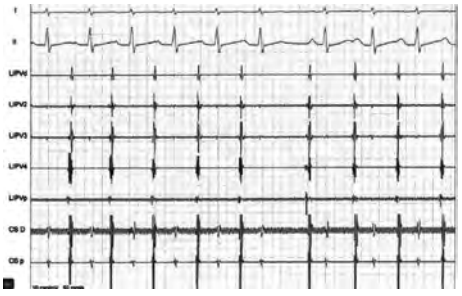

Resim 2: Sol alt PV'nin izolasyonu sonrası atriyal taşikardinin sonlanması.

S-05

TEK UMBİLİKAL ARTERLİ FETUSLARDA KONJENİTAL ANOMALİLER: 64 OLGUNUN PERİNATAL DÖNEMDE DEĞERLENDİRİLMESİ

Kadir Babaoğlu[1], Özlem Kayabey[1], Yasemin Doğan[2], Murat Deveci[1], Gülseren Yücesoy[2]

[1]*Kocaeli Üniversitesi Tıp Fakültesi, Çocuk Sağlığı ve Hastalıkları AD, Pediatrik Kardiyoloji BD,*
[2]*Kocaeli Üniversitesi Tıp Fakültesi, Kadın Hastalıkları ve Doğum AD, Perinatoloji BD, Kocaeli*

Giriş ve Amaç: Tek umbilikal arter (TUA) en sık görülen umbilikal kord anomalisidir. TUA çoğunlukla izole olmasının yanında; kromozomal, kardiyak, renal ve nörolojik anomalilere eşlik edebilmektedir. Çalışmamızın amacı; tek umbilikal arterli olgularda konjenital kalp hastalığı ve konjenital anomalilerin sıklığını belirlemek ve olguların perinatal dönem sonuçlarını değerlendirmektir. **Gereç ve Yöntemler:** Ekim 2011 ile Aralık 2014 tarihleri arasında, tek umbilikal arter saptanan, fetal ekokardiyografi incelemeleri yapılan 64 fetus çalışmamızda incelendi. Gebelerin klinik ve ultrasonografik özellikleri, fetal ekokardiyografi bulguları ve olguların perinatal dönem izlemleri kayıt edildi. **Bulgular:** Prenatal dönemde TUA saptanan 64 olgu vardı. Ortalama anne yaşı 28.76±5.36 olup başvurudaki ortalama gestasyon yaşı 24.4±5.12 haftaydı. TUA çoğu olguda izole bir anomaliydi. İki olguda hidrops, 3 olguda polihidramnios ve 2 olguda intrauterin gelişme geriliği mevcuttu. 5 ikiz gebelik vardı (%8.3). Bir olguda amniyosentez yapıldı ve trizomi 18 saptandı. Üç olguda postnatal kromozom analizi yapıldı, hepsi trizomi 18 tanısı aldı ve yenidoğan döneminde kaybedildi. Fetusta komplet atriyoventriküler septal defekt saptanan bir gebelik sonlandırıldı. Yirmi bir fetusta (% 35) ultrasonografik ya da ekokardiyografik olarak konjenital anomaliler tespit edildi. En sık görülen konjenital anomaliler sırasıyla; kardiyovasküler (n=14, %23.3), nörogelişimsel (n=7, %11.6), muskuloskeletal (n=3, %4,6), gastrointestinal (n=2, %3.1 ve genitoüriner (n=1, %1.6) anomaliler idi. En sık görülen kardiyovasküler anomali ise ventriküler septal defektti (%28.5). **Tartışma ve Sonuç:** Tek umbilikal arter sıklıkla izole bir anomali olsa da, varlığında konjenital anomali insidansı artış göstermektedir. Çalışmamızda, literatürden farklı olarak, en sık görülen konjenital anomalinin kardiyak defektler olduğu gösterilmiştir. Bu nedenle tek umbilikal arter saptanan olguların fetal ekokardiyografik incelemeleri rutin bir şekilde dikkatli olarak yapılmalıdır.

S-18

ÇOCUKLARDA DEKSMEDETOMİDİNİN ELEKTROKARDİYOGRAFİK VE ELEKTROFİZYOLOJİK ETKİLERİ

Yakup Ergül[1], Serkan Ünsal[2], İsa Özyılmaz[1], Erkut Öztürk[1], Hayat Carus[2], Alper Güzeltaş[1]

[1]*İstanbul Mehmet Akif Ersoy Göğüs Kalp ve Damar Cerrahisi Eğitim Araştırma Hastanesi, Pediatrik Kardiyoloji Kliniği,*
[2]*İstanbul Mehmet Akif Ersoy Göğüs Kalp ve Damar Cerrahisi Eğitim Araştırma Hastanesi, Anestezi Kliniği, İstanbul*

Giriş ve Amaç: Deksmedetomidin (DEX) erişkinlerde kısa süreli sedasyon ve monitorize anestezi için onay almış selektif bir alfa-2 adrenerjik agonisttir. Elektrokardiyografik ve kardiyak ileti sistemi üzerine olan etkileri çocuklarda tam olarak tanımlanmamıştır. Bu prospektif kesitsel çalışmada çocuklarda DEX in elektrokardiyografik ve elektrofizyolojik etkilerini değerlendirmeyi amaçladık. **Gereç ve Yöntemler:** Elektrofizyolojik çalışma ve supraventriküler taşikardi için ablasyon yapılan yaşları 8-17 yaş arasında değişen 20 çocuğun (11 erkek, 9 kız) DEX öncesi ve DEX infüzyonu (10 dakika da 1 microgram/kg iv uygulanması sonrasında 0.5 microgram/kg/saat dozda 10 dakika devamlı infüzyon) sırasında hemodinamik ve kardiyak elektrofizyolojik bulguları ölçüldü. **Bulgular:** DEX sonrası kalp hızında belirgin azalma saptanmakla birlikte sistolik-diastolik-ortalama arteryel basınçlar, solunum hızı ve end tidal karbondioksit değerlerinde belirgin değişiklik izlenmedi. Sinus nod fonksiyonlarının göstergesi olan düzeltilmiş sinus nodu toparlanma zamanları ve bazal sinüs siklus zamanı DEX infüzyonu sonrası uzadı. Wenckebach siklus uzunluğu ile ifade edilen Atriyoventriküler (AV) nod fonksiyonu, ventrikülo-atrial blok siklus uzunluğu ve AV nod efektif refrakter zamanı belirgin olarak uzadı. Aynı zamanda DEX in atrial refrakter zamanı arttırmakta ve atriyal uyarılabilirliği azaltmakta olduğunu bulduk. **Tartışma ve sonuç:** Pediatrik hastalarda DEX sinus ve AV nod fonksiyonlarını, EKG intervallerinde belirgin değişikliğe yol açmadan sadece kalp hızında azalmaya yol açarak baskılamaktadır. Her ne kadar spontan AV nod blokajı ve klinik olarak belirgin bradikardi görülmese de, DEX bradikardi riski ve/veya AV nod disfonksiyonu olan hastalarda asosiye komorbiditeler nedeniyle dikkatli kullanılmalıdır.

S-02

AORT KOARKTASYONLU HASTALARDA SOL VENTRİKÜL FONKSİYONLARININ STRAİN EKOKARDİYOGRAFİ İLE DEĞERLENDİRİLMESİ

Tülay Demircan[1], Özgür Kızılca[1], Nuh Yılmaz[2], Cüneyt Zihni[1], Bahattin Öncü[1], Mustafa Kır[1], Nurettin Ünal[1]

[1]*Dokuz Eylül Üniversitesi Tıp Fakültesi, Pediatrik Kardiyoloji BD, İzmir*
[2]*Mustafa Kemal Üniversitesi Tıp Fakültesi, Pediatrik Kardiyoloji, Hatay*

Bu çalışmada aort koarktasyonu tanısı ile takip edilen olguların sol ventrikül fonksiyonlarının iki boyutlu speckle tracking ekokardiyografi ile değerlendirilmesi amaçlanılmıştır. **Materyal-Metod:** Çalışma grubuna aort koarktasyonu nedeni opere olan ve/veya balon anjioplasti uygulanan 42 olgu ve kontrol grubuna üfürüm nedeni ile kardiyoloji polikliniğimize başvuran elektrokardiyografi ve ekokardiyografileri normal olan 37 olgu alındı. Hastaların tümüne iki boyutlu, M Mod, Doppler ve 2D speckle tracking ekokardiyografi yapıldı. Speckle tracking ekokardiyografi apikal 4, 3 ve 2 boşluk(B) ve parasternal kısa eksen incelemelerden elde edildi. Bunların ortalaması total global longitudinal ve circumfrensiyal strain olarak alındı. Eş zamanlı kan basıncı bakıldı ve elektrokardiyografileri çekildi. İstatiksel analiz t testi, pearson, x2, fisher exact testleri kullanılarak yapıldı. **Bulgular:** Hasta ve kontrol grubu yaş ve cinsiyet açısından uyumlu idi. Koarktasyon nedeni ile takip edilen olgulardan 14 /36 (%39) tanesinde kan basıncı değeri 95 persantil ve üzerinde idi. İki gruptada ejeksiyon fraksiyonu ve fraksiyonel kısalma normal saptandı. İki grup arasında total longitidinal ve sircumfrensiyel speckle tracking ekokardiyografi incelemeleri arasında anlamlı fark bulunmadı (Tablo 1). Kan basıncı yüksek olan grupta total longitudinal strain parametrelerinde anlamlı dercede bozukluk saptandı (Tablo 2). **Tartışma:** Aort koarktasyonu başarılı bir şeklide opere olsa dahi uzun süreli izlemlerde bu hastalarda yaşam süresinin normalden daha az olduğu dikkati çekmektedir. Bunun hipertaniyona ve erken ateroskloraza bağlı olabileceği düşünülmektedir. Aort koarktasyonlu ve hipertansiyonlu hastalarda iki boyutlu ekokardiyofrafide sol ventrikül fonksiyonlarında herhangi bir bozukluk saptanmazken speckle tracking ekokardiyografide belirgin bozukluk olduğu saptanmıştır. Bu bulgu yaşam süresi üzerine sol ventrikül fonksiyonlarınında etkili olabileceğini düşündürmektedir. Erken dönem sol ventrikül fonksiyon bozukluğunu göstermede speckle tracking ekokardiyografi çok faydalı olmaktadır.

Resim 1. Speckle tracking ekokardiyografide AP4B görünümü.

Tablo 1. Aort koarktasyonlu kan basıncı yüksekliği olan ve olmayan olgularda sol ventrikül longitudinal strain değerleri.

	Tansiyon yok (22)	Tansiyon var (14)	P değeri
AP4_APL	23,18+-7,10	17,78+-5,61	0,0220*
AP4_APEX	22,63+-5,59	16,92+-4,58	0,0030*
AP4_APS	22,27+-5,91	16,85+-6,18	0,0126*
AP4_TOTAL	21,72+-3,07	19.00+-2,32	0,0075*
AP2_BI	21,31+-6,97	16,85+-3,69	0,0175*
AP2_TOTAL	20,86+-3,75	20,07+-3,33	0,5245
AP3_MIL	22,95+-8,68	30,07+-11,16	0,0392*
AP3_TOTAL	21,13+-3,77	19,92+-2,84	0,3123
TOTAL_GLOBAL	21,54+-3,03	19,64+-1,86	0,0431*

Tablo 2. Olgu ve kontrol grubunun sol ventrikül longitudinal strain değerleri.

	Hasta (42)	Kontrol (37)	P değeri
AP4_TOTAL	20,30+3,11	20,67+-3,04	0,5996
AP2_TOTAL	20,38+3,64	19,86+-3,38	0,5183
AP3_TOTAL	20,69+3,70	19,62+-2,77	0,1551
TOTAL_GLOBAL	20,66+2,88	20,13+-2,48	0,3862

S-13

EKSTRAKORPOREAL YAŞAM DESTEĞİ (ECLS) ALTINDA TANISAL VE GİRİŞİMSEL KALP KATETERİZASYONU YAPILAN OLGULARIN DEĞERLENDİRİLMESİ

Alper Güzeltaş, Taner Kasar, İbrahim Cansaran Tanıdır, Erkut Öztürk, Ender Ödemiş

İstanbul Mehmet Akif Ersoy Göğüs Kalp ve Damar Cerrahisi Eğitim Araştırma Hastanesi, Pediatrik Kardiyoloji Kliniği, İstanbul

Giriş: Kalp cerrahisi veya arrest sonrası yapılan uzamış ani kardiyopulmoner resulsitasyon ekstrakorporeal yaşam desteği (ECLS) kullanımı ülkemizde son yıllarda giderek artmaktadır. Ani kardiyak arrest olgularında tanıyı kesinleştirmek, ameliyata hazırlık, diğer tedavi prosedürlerine köprü olmak veya erken postoperatif dönemde kardiyopulmoner bypass'dan ayrılamayan hastalarda kardiyopulmoner yükü azaltmak ve yeni hemodinamik değişikliklere uyum sağlamak için ECLS kullanılması faydalı bir yöntemdir. ECLS alan hastalarda altta yatan patolojinin aydınlatılması veya tedavisi için kalp kateterizasyonu yapılması gerekebilir. **Giriş ve Yöntem:** Yoğun bakım servisinde ECLS altında kalp kateterizasyonu işlemi yapılan yedi pediatrik olgunun dosyaları retrospektif olarak tarandı. **Bulgular:** ECLS desteğinde kateterizasyon yapılan 7 hastanın 2'sine tanısal kalp kateterizasyonu yapılırken, beş hastaya girişimsel işlem uygulandı. Girişimsel işlem yapılan hastaların üçünün sol pulmoner arterine (LPA) stent koyulurken bir hastaya sağ ve sol pulmoner arterlere balon anjioplasti işlemi, bir hastaya da LPA stenti, RVOT stenti ve daralmış olan santral şanta balon anjioplasti yapıldı. LPA stent yapılan bir hastaya eş zamanlı olarak BT şantın stent yardımı ile rekanalize edilmesi işlemi uygulandı. Yoğun bakımdan kateter salonuna transportta ve kateter işlemi sırasında herhangi bir komplikasyon görülmedi. Tanısal anjiografi işlemi yapılan hastalardan biri pulmoner arter rekonstriksiyonu için, ikincisi ise supravalvuler aort darlığı ve sol ana koroner arter stenozunun giderilmesi için cerrahiye devredildi. İşlem sonrası 7 olgunun 5'ü yoğun bakım takibinde ECLS başarılı şekilde ayrıldı. İki olgu ECLS desteği altında iken yoğun bakım takibi sırasında kaybedildi. **Tartışma ve Sonuç:** ECLS altında izlenen hastalarda yapılan değerlendirmelerde açıklanamayan hemodinamik bir problem olduğu düşünüldüğünde kateter anjiografi mutlaka yapılmalıdır. Uygun transport koşulları, kapsamlı lojistik destek ve deneyimli personel sağlandığında, ECLS desteği altındaki hastalara tanısal veya tedavi edici girişimsel kalp kateterizasyonu minimal risk ile yapılabilmektedir. ECLS desteğinden ayrılamayan ancak antegrad akımı olan hastalarda görüntü kalitesinin daha iyi olması için enjeksiyondan hemen önce kanüllerin kleplenmesinin fayda sağlayabileceğini düşünmekteyiz.

Tablo 1: Hastaların demografik, klinik ve anjiografik bulguları.

	1. olgu	2. olgu	3. olgu	4. olgu	5. olgu	6. olgu	7.olgu
Yaş (ay)	4	7	9	6,5	4	6,5	60
Ağırlık(kg)	5,5	8	7,4	3,7	5,2	4,3	16
Cinsiyet	Erkek	Erkek	Kız	Kız	Erkek	Erkek	Erkek
Tanı	Pulmoner atrezi, Aortik outlet sağ ventrikül	Supravalvüler aort stenozu, Sol ana koroner arter stenozu	Fallot tetralojisi	Hipoplastik sol kalp sendromu	Büyük arterlerin tam transpozisyonu, pulmoner stenoz	Komplet atrioventriküler septal defekt, çift çıkışlı sağ ventrikül	Santral şant yapılmış DORV+VSD +PS
ECMO kanülasyon yeri	Sağ juguler ven-sağ kommon karotis arter	Sağ juguler ven-sağ kommon karotis arter	Sağ atriyum-asendan aorta	Sağ atriyum-asendan aorta	Sağ atriyum-asendan aorta	Sağ atriyum-asendan aorta	Sağ atriyum-asendan aorta
Transport süresi (dakika)	22	15	10	10	10	8	11
Transport sırasında komplikasyon	Yok	Yok	Yok	Yok	Yok	Yok	Yok
Vasküler girişim yerleri	Sol femoral arter	Sağ femoral arter	Sağ femoral ven	Sağ subklavian ven	Sol femoral vene	Sağ juguler vene	Sağ femoral ven
Yapılan İşlem	Sol pulmoner arter ve Modifiye Blalock-Taussig şantına stent uygulanması	Tanısal	Tanısal	Sol pulmoner artere balon ve stent uygulanması	Sağ ve sol pulmoner artere balon uygulanması	Sol pulmoner artere stent koyulması	RVOT stenti + LPA stenti +Santral şanta balon uygulanması
İşlem süresi (dakika)	120	20	20	40	50	140	210
Floroskopi süresi (dakika)	36	8	4,3	10	20	36	97
X-Ray Dozu (mGy/cGycm2)	85,73 / 5406	47,25 / 2919	115,98 / 8900	62,79 / 4270	206,59 / 12531	263,7 / 1552,1	1171,07/107528
İşlem sırasında komplikasyon	Yok	Yok	Yok	Yok	Yok	Yok	Yok
ECMO izlem süresi (gün)	7	7	13	3	13	12	12
İşlem sonrası ECMO ayrılma	Evet	Evet	Evet	ECMO altında exitus	Evet	ECMO altında exitus	Evet

S-14

ÇOCUKLARDA ATRİAL SEPTAL DEFEKT KAPATMADA KULLANILAN AMPLATZER, LİFETECH VE OCCLUTECH CİHAZLARININ İN VİVO OLARAK YARA İYİLEŞMESİ AÇISINDAN RANDOMİZE BİR ÇALIŞMADA KARŞILAŞTIRILMASI

Derya Aydın Şahin[1], Osman Başpınar[1], Ayşe Sülü[1], Tekin Karslıgil[2], Seval Kul[3]

[1]Gaziantep Üniversitesi Tıp Fakültesi, Çocuk Kardiyoloji BD,
[2]Gaziantep Üniversitesi Tıp Fakültesi, Mikrobiyoloji AD,
[3]Gaziantep Üniversitesi Tıp Fakültesi, Biyostatistik AD, Gaziantep

Amaç: Transkateter olarak ASD kapatılması planlanan hastalarda en sık kullanılan üç cihazın zaman içindeki endotelizasyon hızı arasında fark olup olmadığını araştırmak ve eğer fark varsa bunu göz önüne alarak hastaya en uygun cihazı seçmek için çalışmayı planladık. **Metod:** Ocak 2014-Ağustos 2014 tarihleri arasında transkateter olarak ASD kapatılan hastalardan 51'i randomize olarak seçildi. O dönemde 3 hastaya aynı anda pulmoner balon, 2 hastaya aynı anda PDA kapatılması, 1 hastaya aynı anda LPA'ya balon uygulandı ve 1 hastada opere fibrosarkom olduğu için bu hastalarda yara iyileşmesi belirteçleri yüksek bulunacağı için çalışmadan çıkarıldı. Hastalarda 3 farklı (Amplatzer, Lifetech, Occlutech,) ASD cihazı kullanıldı. 44 hastanın hepsinden anjio öncesi, 1. gün, 10. gün ve 1. ay kanlar alındı, serumları ayrıldı ve -80 derecede saklandı. Anjio öncesi serumlarından PDGF, IL-1 alfa, TGF-beta, VEGF, FGF-2, MMP-9 ve FGF-1 çalışıldı. Birinci gün serumlarından yara iyileşmesinin birinci fazında yükselen belirteçler olan PDGF, IL-1 alfa, TGF-beta1; 10. gün serumlarından 2. fazında yükselen belirteçler olan VEGF, FGF-2; 1. ay serumlarından ise 3. fazında yükselen belirteçler olan MMP-9 ve FGF-1 çalışıldı. **Bulgular:** Çalışmaya alınan 44 hastadan 28'i (%63.6) kız, 16'sı (%36.4) erkek idi. Yaşları ort 7.08±3.51 yıl, ağırlıkları ort 26.08±15.07 kg idi. Her 3 grupta yaş, cihaz çapı, cihaz/septum oranı, komplikasyon oranı, başarı yüzdesi arasında bir fark saptanmadı. Belirteçlerden PDGF, TGF-beta 1, VEGF, FGF öncesi ve sonrası arasında belirgin artış mevcut idi ($p < 0.05$), diğerlerinde fark saptanmadı ($p > 0.05$). Ve en önemlisi her üç cihazında epitelizasyon hızı arasında fark yoktu ($p > 0.05$). **Sonuç:** Çocuklarda ASD'nin transkateter yolla kapatılması güvenli ve etkin bir yöntemdir. Cihazlarda kullanılan metal bileşeni olan Nitinol çok güvenilir olmasına rağmen farklı firmalar metal yükünü azaltmak ve/veya metal yüzeyinin kaplanması suretiyle endotelizasyonu hızlandırmak ve trombojeniteyi azaltmak iddiasındadırlar. Sık olarak kullanılan Amplatzer ve Amplatzer benzeri cihazlar olan Lifetech ve Occlutech arasında yara iyileşmesi hızı arasında bir fark saptanmamıştır.

S-21

"DECELLULARİZED PORCİNE EXTRACELLULAR MATRİX SCAFFOLD" YAMASI İLE YAPILAN NORWOOD STAGE 1 OPERASYONU SONRASI ERKEN DEJENERASYON VE ANEVRİZMA GELİŞİMİ

Ersin Erek[1], Selim Aydın[1], Dilek Suzan[1], Okan Yıldız[2], Fırat Hüsnü Altın[2], Barış Kırat[3], İbrahim Halil Demir[4], Arda Saygılı[5], Ender Ödemiş[4]

[1]Acıbadem Üniversitesi Atakent Hastanesi, Kalp ve Damar Cerrahisi Kliniği,
[2]İstanbul Mehmet Akif Ersoy Göğüs Kalp ve Damar Cerrahisi Eğitim Araştırma Hastanesi, Kalp ve Damar Cerrahisi Kliniği,
[3]Acıbadem Üniversitesi Atakent Hastanesi, Anestezi ve Reanimasyon Kliniği,
[4]Acıbadem Üniversitesi Atakent Hastanesi, Çocuk Kardiyolojisi Kliniği,
[5]Acıbadem Bakırköy Hastanesi, Çocuk Kardiyolojisi Kliniği, İstanbul

Giriş ve Amaç: "Decellularized porcine extracellular matrix scaffold" (Cormatrix ECM®), dünya çapında 95000 in üzerinde kardiyak prosedürde kullanılmış bir kardiyak yama materyalidir. Bioscaffold üzerine hastanın kendi dokularının repopülarizasyonu neticesinde, nativ doku benzeri bir remodeling oluşması beklenmekte, uzun vadede, yabancı doku reaksiyonunun engellenerek, dejenerasyon ve kalsifikasyon gibi komplikasyonların önüne geçilebileceği iddia edilmektedir. **Gereç ve Yöntemler:** Cormatrix ECM yaması, Mayıs – Aralık 2013 tarihleri arasında, hipoplastik sol kalp sendromu tanısı ile yenidoğan döneminde Norwood stage 1 operasyonu yapılan ardışık 8 hastada, aortik rekonstrüksiyon amacıyla kullanıldı. Yamanın cerrahi sırasında dokulara uyumu, dayanıklılığı, kullanım rahatlığı, dikiş geçme ve sızdırmama özellikleri çok iyi idi. Pulmoner akım 3 hastada BT şant, diğerlerinde Sano Wisconsin modifikasyonu ile sağlandı. **Bulgular:** Erken dönemde kullanılan yamadan bağımsız nedenlerle 3 hasta kaybedildi (mortalite %37,5). Bir hastada yaygın hipotoni nedeniyle uzun süreli entübasyon ihtiyacı oldu. Spinal muskuler atrofi tanısı kondu. Nörolojik takibinin yapılacağı bir dış merkeze gönderildi. Tüm hastalar takip edildi. Spinal muskuler atrofisi olan hasta, 3. ayında, dış merkezde pnömoni nedeniyle kaybedildi. Bir hasta evinde ani eksitus oldu. Kalan 3 hastadan ikisinde 3,5 ve 5 cm çapında olmak üzere asendan aorta ve arkus anevrizması gelişti. Stage 2 ameliyatı sırasında, bu 2 hastada planlı olarak, diğerinde ise, preparasyon sırasında aortik diseksiyon ve rüptür gelişmesi üzerine, tüm hastalarda bidireksiyonel Glenn prosedürü yanısıra, asendan aorta ve arkus replasmanı yapıldı. Bir hastaya postoperatif ikinci gün ani kardiyak arrest nedeniyle ECMO uygulandı. Bir hafta sonra ECMO' dan başarıyla ayrılan bu hasta, sepsis ve MOF nedeniyle eksitus oldu. Diğer iki hasta taburcu edildi. Tüm hastaların Cormatrix ECM yamaları patolojiye gönderildi ve tümünde, hastaların kendi hücreleri ile repopülasyonun gerçekleştiği ancak, yaygın dejenerasyon ve enflamasyon geliştiği tespit edildi. **Tartışma ve Sonuç:** Cormatrix ECM, erken dejenerasyon ve anevrizma gelişimine yol açması nedeniyle, kardiyak yama olarak, yüksek basınca maruz kalan bölgelerde rekonstrüksiyon için uygun değildir.

S-22

ÇOCUKLARDA DİSKRET SUBAORTİK DARLIK REZEKSİYONUNUN KISA VE ORTA DÖNEM SONUÇLARI

Soysal Turhan[1], Mehmet Fatih Ayık[2], Onur Işık[2], Muhammet Akyüz[2], Ruhi Özyürek[2], Ertürk Levent[2], Emin Alp Alayunt[3], Yüksel Atay[2]

[1]İzmir Yenişehir Eğitim ve Araştırma Hastanesi, Kalp ve Damar Cerrahisi Kliniği,
[2]Ege Üniversitesi Tıp Fakültesi, Kalp ve Damar Cerrahisi AD,
[3]Şifa Üniversitesi Tıp Fakültesi, Kalp ve Damar Cerrahisi AD, İzmir

Amaç: Diskret subaortik darlıkta en iyi ameliyat tekniğini seçmek; yüksek rekürrens oranları ve aort yetmezliğinin progresyonu nedeniyle zordur. Biz çalışmamızda diskret subaortik darlık nedeniyle ameliyat ettiğimiz hastaların kısa ve orta dönem sonuçlarını değerlendirdik. **Materyal-Metod:** 1999 ve 2010 yılları arasında merkezimizde diskret subaortik darlık nedeniyle ameliyat olmuş 72 hasta retrospektif olarak analiz edildi. Tüm hastalarda transaortik olarak stenotik yapının rezeksiyonuna ek limitli miyomektomi uygulandı. Prosedür sonrası sol ventrikül çıkım yolu gradiyenti ve aort kapak yetmezliği ekokardiyografi ile değerlendirildi. **Bulgular:** Postoperatif erken ve geç dönemde mortaliteye rastlanmadı. Bir hastada kalıcı pacemaker ihtiyacı olan kalp bloğu gelişti. Sol ventrikül çıkım yolu ortalama sistolik gradiyenti preperatif 48.4±13.7 mmHg'dan postoperatif dönemde 8.6±5.6 mmHg değerlerine geriledi. İzlem süresinde (4.9±2.7 yıl) 2 hastada (%2.7) tekrarlayan darlık nedeniyle reoperasyon gerekli oldu. **Sonuç:** Çalışmamız membranektomiye ek olarak yapılan limitli miyomektominin, mortalite ve morbiditeyi arttırmadan, iyi kısa ve orta dönem sonuçları olduğunu göstermiştir.

14. Ulusal Pediatrik Kardiyoloji ve Kalp Cerrahisi Kongresi

(15-18 Nisan 2015, Denizli)

OLGU SUNUMLARI

BOŞ

0-1

‘FAİLİNG’ FONTAN ŞÜPHESİYLE SAPTANAN PULMONER AV FİSTÜLÜN TRANSKATETER TEDAVİSİ VE AÇILMIŞ OLAN ANTEGRAD AKIMIN KAPATILMASI

Serra Karaca[1], Gafur Doğdu[1], Aygün Dindar[1], Rukiye Eker[1], Emin Tireli[2], Kemal Nişli[1]

[1]İstanbul Üniversitesi İstanbul Tıp Fakültesi, Pediatrik Kardiyoloji BD,
[2]İstanbul Üniversitesi İstanbul Tıp Fakültesi, Kalp Damar Cerrahisi AD, İstanbul

7 yaşında kız hasta yenidoğan döneminde Fonksiyonel tek ventrikül+ BAT+ Ciddi PS saptanmış. 6 aylıkken sağ BT shunt yapılmış. 4 yaşında bilateral Glenn Shunt uygulanmış. 6 yaşında Fontan Operasyonu olmuş. Hasta kliniğimize efor kapasitesinde azalma, karında şişlik ve desatüre olarak başvurdu. Kapiller oksijen saturasyonu %82 olarak saptandı.Karında asiti olan hasta ‘Faling Fontan’ olarak değerlendirildi. Hastaya yapılan anjiyografik değerlendirmede ortalama Fontan basıncı 19 mmHg ölçüldü, antegrad akımın açık olduğugörüldü, sol VCS akımını çalan pulmoner AV fistül tespit edildi. Transkateter yolla hem AV fistül hem de antegrad yol kapatıldı. Hastanın kapiller oksijen saturasyonu %96’ya yükseldi. ‘Failing Fontan’ yaratan problemlerin transkateter yolla tedavi edilmesi nedeniyle bu olguyu sunmayı uygun bulduk.

0-2

TRANSHEPATİK YOLLA İNTRAKARDİYAK YABANCI CİSİM ÇIKARILMASI

Osman Başpınar[1], Derya Aydın Şahin[1], Ali Yıldırım[2]

[1]Gaziantep Üniversitesi Tıp Fakültesi, Çocuk Kardiyoloji BD, Gaziantep
[2]Şanlıurfa Çocuk Hastalıkları Hastanesi, Şanlıurfa

Kardiyak kateterizasyonda sık kullanılan venöz yollarla ilgili problemler olduğunda trashepatik yolun akla gelmesi gerekir. Ağır yanık bulguları bulunan 13 yaşında kız hasta uzun süren yoğun bakım ve cerrahi işlemler sonrası solunum sıkıntısı, tekrarlayan pulmoner emboliler ve intrakardiyak yabancı cisim ön tanısı ile kliniğimize sevk edildi. Göğüs filminde VCS’den başlayan sağ atriyumdan sağ ventriküle girip, dönerek çıkıp VCI’ya uzanan çok uzun tel olduğu görüldü. Tomografisinde, ekokardiyografide akciğerde yaygın emboliler, sağ atriyum duvarında, atriyal septumda ve triküspit kapakta, ana pulmoner arterin içinde farklı büyüklükte trombüsler olduğu görüldü. Sağ femoral vene girildiği halde kılavuz tel ilerletilemediği için ponksiyon iğnesinden el ile kontrast madde enjeksiyonu yapıldığında, femoral venin iliak düzeyde tromboze olduğu kollateral dolaşımın gelişmiş olduğu görüldü. Aynı şekilde sol femoral vene, sol ve sağ subklaviyan vene, sol ve sağ internal juguler vene de girilerek tromboze olduğu görüldü. Transhepatik yolun kullanılmasına karar verildi. 22 nolu Chiba iğnesi ile kostal kavsin altından midaksiller hattan posteriyora doğru girilerek periferal hepatik ven arandı. Koroner tel ile hepatik vene girilerek vasküler yol sağlandı. Kateter ve snare kateter ile çok uğraşılmasına rağmen embolize telin proksimal ve distal uçlarının doku içine gömülmüş olmasından dolayı yakalamadı. 6F kılıf, 9F Cook flexör kılıfla değiştirildi, içinden gönderilen 4F kateter ile hidrofilik tel embolize telin üzerinden geçirildi, aynı kılıftan başka bir snare kateter ise embolize telin altından hidrofilik teli yakalamak üzere gönderildi. Snare ile hidrofilik tel yakalanınca ikisinin arasında kalan embolize tel kısmı da uzun kılıfın içine çekilme başlandı. Toplamda 50 cm’i bulan embolize tel çıkarıldı. 9F kılıf çıkarılırken karaciğer parankimine 2 adet vaküler plug yerleştirilerek kanama kontrolü yapıldı. 3 ay serviste yatarak izlenen hasta 8 aydır problemsiz olarak SC clexan tedavisi altında izlenmektedir, akciğer ve kardiyak tüm trombüsler kaybolmuştur. Transhepatik yolun diğer yolların ulaşılmaz olduğu durumlarda deneyimli ellerde kullanımı mümkündür. İntrakardiyak yabancı cisim çıkarılmasında bazen klasik kementleme metotlarının dışında sıra dışı orijinal düşünceler gerekebilir.

Şekil 1. Transhepatik giriş ve embolize telin yakalanmasında "sıkıştırma" tekniği kullanımı.

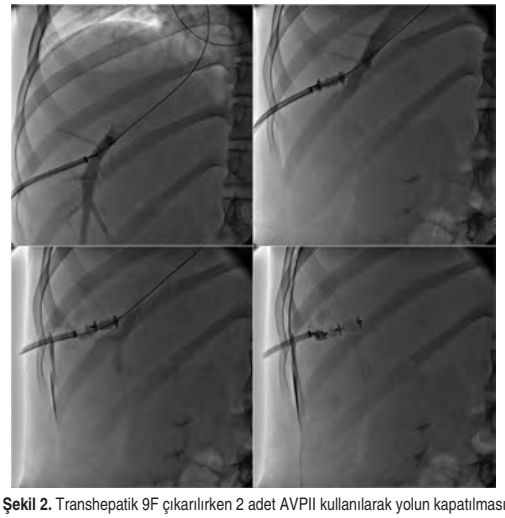

Şekil 2. Transhepatik 9F çıkarılırken 2 adet AVPII kullanılarak yolun kapatılması.

0-3

10 CM UZUNLUĞUNDAKİ TORAKOABDOMİNAL AORTİK ATREZİ (SUBATRETİK MİDDLE AORTİK SENDROM) TELESKOPİK YÖNTEMLE YERLEŞTİRİLEN ÇOKLU KAPLI STENT İLE TRANSKATETER TEDAVİSİ

Ahmet Çelebi, İlker K. Yücel, M. Orhan Bulut

Dr. Siyami Ersek Göğüs Kalp ve Damar Cerrahisi Eğitim ve Araştırma Hastanesi, Çocuk Kardiyoloji Kliniği, İstanbul

Giriş: Torakoabdominal aortanın uzun segment daralması (middlle aortik sendrom) oldukça nadir görülen ve kontrol edilemeyen sistemik arteryel hipertansiyon, mezenter iskemisi, kalp ve böbrek yetersizliği neden olabilen ağır patolojidir. Standart tedavisi ekstensif aortik cerrahi (yama ile genişletme) veya torakoabdominal bypasstır. Transkateter tedavi edilen atreziye yakın ve 10 cm uzunluğunda lezyon hiç tanımlanmamıştır. **Olgu:** Femoral nabızları alınamayan 22 yaşında bayan hastanın üst ekstremite arter basıncı 190/110 alt ekstremite arter basıncı 70/45 mmHg bulundu. Ekokardiyografide belirgin sol ventrikül hipertofisi sistolik fonksiyon bozukluğu (saptandı). Ekokardiyografide koarktasyon tespit edilemeyip torakoabdominal BT anjiografisinde torasik aortanın distalinde 5 cm'lik segmentte tamamen kesintiye uğradığı rapor edildi. Kateter-anjiyografide sağ radiyal arter ve sağ femoral arter ponksiyonu yapıldı. Antegrad radiyal arterden torasik aortaya ilerletilen kateter ile yapılan anjiyogramda distale hiç kontrast geçişi olmamasına rağmen, retrograd olarak hidrofilik guidewire ile şaşırtıcı bir şekilde lezyondan geçmek mümkün oldu. Eş zamanlı radiyal arterden ve femoral arterden yapılan kontrast enjeksiyonunda yaklaşık 10 cm uzunluğunda daralma 5 cm uzunluğunda subatretik segment olduğu ortaya konuldu. Guide lezyonda iken kontrast geçişi olmuyordu ve lezyon distalinin beslenmesi tamamen arteryel kollaterallere bağımlı idi. Birinci seansta retrograd olarak önce 4 mm koroner balonlarla multipl predilatasyonlar yapıldı. İkinci seansta önce 10 mm Z Med balona yüklenen 45 mm kaplı CP stent koarktasyonun en dar yerine implante edildi. Sonrasında yine aynı çapta balona implante edilen 45 mm 2. kaplı stent distaline teleskopik yöntemle implante edildi. Daha sonra lezyonun proksimal bölgesine 39 mm kaplı stent yine teleskopik olarak implante edildi. Önce birleşim yerlerinden daha sonra stent ortalarından 12 ve 14 mm Z Med balonlarla redilatasyonlar yapıldı. Dilatasyondan sonra en distaldeki ile ortadaki stent arasının açılması ve duvarın boyanması nedeniyle ikisinin arasına dördüncü bir stent implante edildi. Son basınç kayıtlarında üst ve alt aort arasında fark bulunmadı. Kontrol tomografisinde disseksiyon veya anevrizma saptanmazken ekokardiyografisinde ventrikül fonksiyonlarının normalleştiği görüldü (EF: %75, KF: %40). **Sonuç:** BT anjiogram sonucunda kesintili arkus olarak rapor edilen olgularda mutlaka konvansiyonel dinamik anjiogram yaparak kontrast geçişi araştırılmalıdır. Kontrast geçişi olmasa bile guide-wire ile geçilmeye çalışılmalıdır. Lezyon çok uzun segment ve atreziye yakın olsa dahi birden fazla kaplı stent ile teleskopik yöntemle tedavisi mümkündür.

0-4

TOTAL ANOMAL PULMONER VENÖZ DÖNÜŞ CERRAHİSİ SONRASI GELİŞEN PULMONER VENÖZ DARLIĞA BİLATERAL PULMONER VEN STENTİ YERLEŞTİRİLMESİ

Alper Güzeltaş, İbrahim Cansaran Tanıdır, Murat Saygı, Pelin Ayyıldız, Erkut Öztürk, Yakup Ergül

İstanbul Mehmet Akif Ersoy Göğüs Kalp ve Damar Cerrahisi Eğitim Araştırma Hastanesi, Pediatrik Kardiyoloji Kliniği, İstanbul

Giriş: Pulmoner ven stenozu, gerek konjenital gerekse konjenital kalp cerrahisi sonrası ortaya çıkabilen, pulmoner venöz hipertansiyon, kalp yetmezliği ve ölüme kadar ilerleyebilen bir hastalıktır. Tedavisinde pulmoner ven stenti veya cerrahi olarak (dikişsiz teknik ile) tedavi mümkündür. Burada pulmoner ven stenti uygulanan bir olgu ile ilgili deneyimimizi paylaşmayı amaçladık. **Olgu:** 9 aylık 6kg ağırlığındaki kız hastaya sağ atrial izomerizm, dekstorkardi, dengesiz açılımlı atrioventriküler septal defekt, çift çıkışlı sağ ventrikül, önemli pulmoner darlık ve obstüriktif suprakardiyak total anormal pulmoner venöz dönüş anomalisi (TAPVDA) nedeni ile Glenn anastomozu ve TAPVDA tamiri yapıldı. Hasta 2 ay sonra siyanoz, solunum sıkıntısı ve hipoksi nedeni ile kliniğimize başvurdu. Genel durumu kötü, asidozu ve takipnesi olan hasta acilen entübe edildi. Yapılan ekokardiyografide pulmoner ven ağzında darlık saptanan hastanın tanısı tomografisi (Resim 1a) çekildikten sonra kalp kateterizasyonu yapılmasına karar verildi. En dar bölge sağ pulmoner vende 4 mm, sol pulmoner vende 2,4 mm ve darlık proksimali ise sağda 7 mm solda 4,2 mm olarak saptandı. Öncelikle sağ pulmoner vene 7 mm x 12 mm Palmaz Blue balloon-expandable periferik stent sonrada sol pulmoner vene 4 mm x 8 mm koroner stent yerleştirildi (Resim 1b-e). Basınç değerleri stent yerleştirilmesi sonrasında normal aralığa geriledi. Hastanın saturasyonu %90'a kadar yükseldi. 3 gün sonra ekstübe edilen hasta 12 gün sonra asetil salisilik asit ve klopidogrel tedavisi ile taburcu edildi. Ayaktan, aylık klinik izlemi yapılan hastanın, 4 ay sonra pulmoner venlerinde darlığın tekrar etmesi üzerine işlem için yatırıldı. Sağ pulmoner vende bulunan stente 4,5 mm x 15 mm NC balon, sol pulmoner vende bulunan stentin içine ise 4,5 mm x 8mm koroner stent yerleştirildi. İkinci işlem sonrası pulmoner venlerde bulunan darlığın azalması üzerine hasta tekrar taburcu edildi. Hastanın aylık ayaktan izlemine devam edilmektedir. 2 aylık takibinde klinik olarak önemli darlık gelişmemiştir. **Sonuç:** Pulmoner ven darlığı seyri oldukça kötü, tekrarlayıcı bir hastalıktır. Transkateter tedavi genel durumu kötü olan hastalarda acil klinik düzelme sağlayabilir.

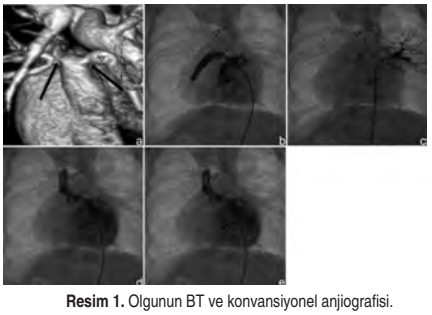

Resim 1. Olgunun BT ve konvansiyonel anjiografisi.

0-5

FETAL DUKTUS ARTERİYOZUS İDİYOPATİK ERKEN KAPANMASI: OLGU SUNUMU

Önder Doksöz[1], Atilla Karateke[2], İsmail Kürşad Gökçe[3], Timur Meşe[4]

[1]Hatay Kadın Doğum ve Çocuk Hastalıkları Hastanesi, Çocuk Kardiyoloji Bölümü,
[2]Hatay Kadın Doğum ve Çocuk Hastalıkları Hastanesi,
Kadın Hastalıkları ve Doğum Kliniği,
[3]Hatay Kadın Doğum ve Çocuk Hastalıkları Hastanesi, Yenidoğan Bölümü, Hatay,
[4]Dr. Behçet Uz Çocuk Hastalıkları ve Cerrahisi Eğitim ve Araştırma Hastanesi,
Çocuk Kardiyoloji Kliniği, İzmir

Giriş: Fetal dönemde duktus arteriyozusun (DA) erken kapanması oldukça nadirdir. Sağ kalp yetmezliği, fetal hidrops, persistan pulmoner hipertansiyon ve ölüm ile sonuçlanabilir. Burada DA erken kapanması için herhangi bir risk faktörü bulunmayan, fetal ekokardiyografi ile DA erken kapanması teşhis edilen bir olgu sunulmuştur. **Olgu:** Yirmi üç yaşında gravida 4, para 3, 35 haftalık gebe, ultrasonografide sağ kalp boşluklarının geniş saptanması nedeniyle fetal ekokardiyografi için başvurdu. Takiplerinde gelişimi ve biyometrik ölçümleri haftası ile uyumlu olan fetusun ek anomalisi ve hidrops bulgusu yoktu. Annenin bilinen bir hastalığı, antiinflamatuvar-ağrı kesici ilaçlar dahil herhangi bir ilaç kullanımı, bitkisel ajanlar alma öyküsü yoktu. Fetal ekokardiyografide 4 boşluk görüntüde geniş ve hipertrofik sağ ventrikül, genişlemiş sağ atriyum ve orta derecede triküspit yetersizliği saptandı. Sağ ve sol ventrikül çıkış yolları ile aortik ark normaldi. İki boyutlu görüntülemede DA'nın daralmış olduğu (kum saati görünümü) ve renkli Doppler görüntülemede DA'da mozaik akım olduğu, tepe sistolik akım hızı 3.38 m/sn, diyastol sonu akım hızı 1.64 m/sn saptandı (Resim 1). Pulsatilite indeksi 0.83 idi. Bu bulgular ile intrauterin DA erken kapanması düşünüldü. Bir hafta sonraki kontrolde triküspit yetersizliği akım hızının artış göstermesi nedeniyle 36. gebelik haftasında C/S ile apgar skoru 7/9 olan 2870 gr, kız bebek doğdu. Doğum sonrası ilk 1 saat içerisinde yapılan transtorasik ekokardiyografide, DA'nın spontan kapanmış olduğu, sağ ventrikül hipertrofisi, hafif derecede trikispit yetersizliği ile patent foramen ovale saptandı. Bu bulgular tanımızı doğruladı ve olgu ikinci gününde taburcu edildi. Olgunun 6. aydaki ekokardiyografi kontrolü tamamen normal saptandı. **Tartışma:** Maternal prostaglandin sentez inhibitörleri (non-steroid antiinflamatuvar ilaçlar, kortikosteroidler vb.) kullanımının DA'nın erken kapanması risk artışı ile ilişkili olduğu bildirilmiştir. Erken DA kapanmasının diğer bir nedeni de polifenollerin (bitkisel çaylar, üzüm ve portakal türevleri, koyu çikolata, çilek) yenmesidir. Annenin DA kapanmasına neden olan ajan kullanma öyküsü ya da yapısal kardiyak defekt olmadan fetal DA idiyopatik erken kapanması az sayıda bildirilmiştir.

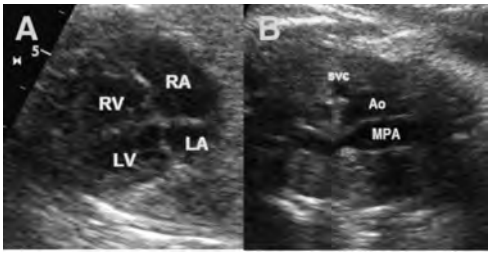

Resim 1. A. Fetal ekokardiyografide dört boşluk incelemede genişlemiş sağ kalp boşlukları ve hipertrofik sağ ventrikül görüntüsü. B. Üç damar kesitinde daralmış duktus arteriyozus (ok) görüntüsü.

0-6

İNFEKTİF ENDOKARDİTTE TRANSKATETER "SNARE" İLE VEGETEKTOMİ

İrfan Levent Saltık[1], Sezen Ugan Atik[1], Ayşe Güler Eroğlu[1], Gül Sağın Saylam[2], Aida Koka[1]

[1]İstanbul Üniversitesi Cerrahpaşa Tıp Fakültesi, Çocuk Kardiyoloji BD,
[2]İstanbul Üniverstesi Kardiyoloji Enstitüsü, İstanbul

Giriş: İnfektif endokardite bağlı olarak gelişen vegetasyonlar antibiyotik tedavisi sırasında veya sonrasında cerrahi ile çıkartılırlar. Bu bildiride antibiyotik tedavisi, sonrasında cerrahi ve sonrasında antibiyotik tedavisine rağmen sağ atriyum içinde sebat eden, vegetasyonu iki cerrahi girişim yerine transkateter yolla rezeke edilen bir hasta sunulmuştur. **Olgu:** 9 yaşında kız hasta siyanoz ve ateş şikayetleri ile başvurduğu bölgesel hastanede Fallot tetralojisi ve infektif endokardit tanısı almıştı. Antibiyotik tedavisi alırken beyin infaktüsü gelişen ve akut faz reaktanları gerilemeyen hastaya tüm düzeltme ameliyatı ve çok sayıda vejetasyon çıkarılma ameliyatı uygulanmıştı. Ameliyat sonrası dönemde sağ atriyum içinde vejetasyonu ve akut faz reaktanları yüksek olarak devam eden hasta merkezimize sevk edilmişti. Başvuruda yapılan ekokardiyografik incelemede sağ atriyum içerisinde vena kava inferiyör ağzında 20x16 mm hareketli vejetasyon saptandı. Aktif enfeksiyon bulguları klinik ve laboratuvar olarak devam eden hastaya uygun antimikrobiyal tedavi başlandı. Altı haftalık tedaviye, klinik ve laboratuvardaki belirgin düzelmeye rağmen sağ atriyum içerisindeki vejetasyon boyutlarında gerileme olmadı. Hastaya yakın geçmişte cerrahi girişim uygulandığından aileye ayrıntılı bilgi verilmesi ve onam sonrasında vegetasyon femoral venden girilerek "snare" ile transkateter yolla çıkartıldı. İzlem sonrasında hastada sorun olmadı. **Tartışma:** İnfektif endokarditte bağlı gelişen vejetasyonun transkateter yolla çıkarılması ülkemizde ilk kez uygulanmıştır. Dünyada da birkaç erişkin olgu dışında çocuk vaka bildirilmemiştir. Bu olgu benzer durumlarda transkateter yolunda düşünülebileceğini vurgulamak amacıyla sunulmuştur.

boş

14. Ulusal Pediatrik Kardiyoloji ve Kalp Cerrahisi Kongresi

(15-18 Nisan 2015, Denizli)

GENEL (ROMATİZMAL ATEŞ, PULMONER HİPERTANSİYON, ERİŞKİN KONJENİTAL vb.)

Poster Bildirileri

BOŞ

P-336

DOĞUMSAL KALP HASTALIKLI ÇOCUKLARDA PULMONER HİPERTANSİYONUN SENSİTİF KARDİYAK TROPONİN DÜZEYLERİ ÜZERİNE ETKİSİ

Şeyma Kayalı, İlker Ertuğrul, Tamer Yoldaş, Özkan Kaya, Vehbi Doğan, Senem Özgür, Utku Arman Örün, Selmin Karademir

Dr. Sami Ulus Çocuk Hastanesi, Pediatrik Kardiyoloji Kliniği, Ankara

Kardiyak troponinler özellikle akut koroner sendrom ve akut miyokard infarktüsünün en duyarlı ve özgül biyokimyasal belirteçleri olarak bilinir. Ancak son yıllarda sensitif ölçüm yöntemlerinin geliştirilmesiyle, doğuştan kalp hastalıklı (DKH) çocuklarda anormal hemodinamik yükün neden olduğu miyokardiyal hasarı değerlendirmek için de bu belirteçlerin kullanılabileceği fikri ortaya konulmuştur. Çocukluk yaş grubunda yüksek sensitif troponin I (cTnI) ile yapılan az sayıda çalışma vardır ancak yüksek sensitive troponin T(hsTnT) kullanılarak yapılan çalışmaya rastlanmamıştır. Amacımız sol sağ şantlı ve pulmoner hipertansiyonu bulunan DKH'larında, pulmoner hipertansiyonun myokardiyal hasara etkisini belirlemekte kardiyak troponinlerin yararlı belirteçler olduğunu irdelemektir. **Sonuçlar:** Ocak 2013-Ocak 2015 tarihleri arasında kliniğimize başvuran yaşları 4-36 ay arası olan 75 olguda (37 erkek, 38 kız) BNP,NT-pro BNP, scTnI, hsTnT ölçümleri uygulanmıştır. Çalışma grubu; PH bulunan 28, PH bulunmayan 29 sol sağ şantlı DKH'lı olgudan oluşmakta iken, 18 sağlıklı çocuk kontrol grubu olarak belirlendi. Olguların 33'üne anjiokardiyografi uygulandı, Qp/Qs, Rp/Rs, Pp/Ps hesaplandı. Hem scTnI hem de hsTnT düzeyleri bakımından gruplar arası anlamlı farklılık bulunmakla beraber (p:0.002; p≤0.001), farkı oluşturan grubun PH grubu olduğu belirlendi.BNP ve NT-pro BNP ile scTnI arasında ilişki yokken, hsTnT arasında vardı. Dirençler oranının troponinlere etkisi gözlenmedi. **Tartışma:** DKH'de görülen PH, artmış volum ve basınç yükünün ventrikül duvar gerilimini artırarak dirençten bağımsız, miyokardiyal oksijen gereksinimini artırıp perfüzyonu bozarak miyokardiyal hasarı tetiklemektedir. scTnI ve hscTnT düzeyleri PH'a bağlı bu hasarı belirlemekte kullanılan yararlı belirteçlerdir. Çalışmamızda, çocukluk yaş grubunda PH yönetiminde yüksek risk gruplarının belirlenmesinde, hasarı erken dönemde tanıma ve önlem almada sensitif kardiyak troponinlerin ölçümünün yararlı olduğu belirlenmiştir.

Tablo 1.

	Kontrol	PH bulunan	PH bulunmayan	p
BNP(pg/ml)	11.2(3.2-52)	79.1(9.9-889.7)	9.5(2.7-151)	<0.001
NT-proBNP(pg/ml)	124(20.7-458)	1225(117-9193)	96.7(20-1188)	<0.001
scTnI(ng/ml)	0.008(0-0.003)	0.02(0-0.2)	0.009(0-0.1)	0.02
hscTnT(ng/ml)	6(3-11)	19(4-59)	8.1(0.03-18.6)	<0.001

Biyokimyasal belirteçler için multivaryans analiz sonuçları

P-337

FULMİNAN MİYOKARDİT NEDENİYLE ECMO TEDAVİSİ UYGULANAN BİR ÇOCUK OLGU

Ayşe Berna Anıl[1], Soysal Turhan[2], Fulya Kamit Can[3], Neslihan Zengin[3], Kadir Burhan Karadem[2], Murat Anıl[4], Ali Rahmi Bakiler[5], Buket Doğrusöz[5]

[1]Katip Çelebi Üniversitesi, Çocuk Yoğun Bakım Bilim Dalı,
[2]Tepecik Eğitim ve Araştırma Hastanesi, Kalp Damar Cerrahisi Kliniği,
[3]Tepecik Eğitim ve Araştırma Hastanesi, Çocuk Yoğun Bakım Kliniği,
[4]Tepecik Eğitim ve Araştırma Hastanesi, Çocuk Acil Kliniği,
[5]Tepecik Eğitim ve Araştırma Hastanesi, Pediatrik Kardiyoloji Kliniği, İzmir

Miyokardit genellikle viral etiyolojiye bağlı kalp kasının inflamasyonudur. Fulminan miyokardit ise hızla ilerleyen, maksimum tıbbi tedaviye rağmen dirençli kardiyopulmoner yetmezliğin geliştiği bir tablodur. Bu durumda ektrakorporeal membran oksijenizasyonu (ECMO) tedavisi hayat kurtarıcı olabilmektedir. Bu olgu fulminan miyokardite bağlı medikal tedaviye dirençli kardiyopulmoner yetmezlik ve ciddi ventriküler aritmide ECMO tedavisinin hayat kurtarıcı olduğuna dikkat çekmek için sunulmuştur. Daha önce sağlıklı 26 aylık, 16 kg ağırlığındaki kız olgu fulminan miyokardit, septik şok ön tanıları ile çocuk yoğun bakım servisine yatırıldı. Hastanın Troponin I düzeyi: >50000 ng/ml (0- 0,06), ekokardiyografide fraksiyonel kısalma (FS) %8 olarak tespit edildi. Entübe edilerek mekanik ventilatöre bağlanan, kardiyojenik şok tablosu nedeniyle inotrop destekleri başlanan olgu kısa sürede nabızlı ventriküler taşikardiye girdi. Medikal tedaviye ve tekrarlayan kardiyoversiyon uygulamalarına cevap vermeyen olguya 6. saatinde veno-arteriyel ECMO tedavisi başlandı. Kalp damar cerrahisi tarafından çocuk yoğun bakım servisinde sağ internal juguler vene 14 Fr kateter perkutan seldinger yöntemiyle, sol femoral artere 10 Fr kateter açık cerrahi yöntemle takıldı. ECMO'nun arteryal hattından 20 G branülle distal femoral perfüzyon sağlandı. ECMO akışı yaklaşık 100 ml/kg/dk civarında tutuldu. İnotroplar azaltılabildi fakat ventriküler taşikardi devam ettiğinden kardiyoversiyon aralıklı uygulandı. Hasta ECMO'nun 30. saatinde sinus ritmine döndü. Hastanın izleminde karaciğer ve böbrek yetmezliği gelişti. ECMO'nun 3. günü renal yetmezlik nedeniyle ECMO sistemine bağlanarak hastaya sürekli hemodiyafiltrasyon 6 gün uygulandı. ECMO tedavisi 4. gün FS %25 iken sonlandırıldı. Hasta yatışının 30. gününde sağlıklı olarak taburcu edildi. Bir ay sonraki kontrolde ejeksiyon fraksiyonu %52, kraniyal manyetik rezonans görüntüleme, elektroensefalografi ve nöromotor gelişimi normal olarak saptandı. İzleminin 6. ayında kardiyolojik değerlendirmesi normaldi. Sonuç olarak medikal tedaviye dirençli kardiyojenik şok ve ventriküler aritmiye yol açan fulminan miyokarditte hızla ECMO tedavisi başlanması hayat kurtarıcı olmakta ve hastalara sekelsiz sağkalım şansı vermektedir.

P-338

AKUT ROMATİZMAL ATEŞ PATOGENEZİNDE D VİTAMİNİ EKSİKLİĞİNİN ETKİSİ OLABİLİR Mİ?

Sertaç Hanedan Onan[1], Hüseyin Demirbilek[2], Bedri Aldudak[1], Meki Bilici[3], Fikri Demir[3], Murat Muhtar Yılmazer[3]

[1]TC.SB. Diyarbakır Çocuk Hastalıkları Hastanesi Çocuk Kardiyoloji Kliniği,
[2]TC.SB. Diyarbakır Çocuk Hastalıkları Hastanesi Çocuk Endokrinoloji Kliniği,
[3]Dicle Üniversitesi Tıp Fakültesi Çocuk Kardiyoloji BD, Diyarbakır

Giriş: Akut romatizmal ateş (ARA), yetmiş yılı aşan araştırmalara rağmen patogenezi tümüyle aydınlatılamamış inflamatuar bir hastalıktır. D vitamini, kas-iskelet sistemine etkileri yanında immun sistem modülasyonu ve antiinflamatuar özelliklere de sahiptir. Serum D vitamini düzeylerinin, çeşitli otoimmun veya immun aracılı hastalıklarda sağlıklı populasyondan belirgin düşük olduğu bildirilmektedir. Bu çalışmada D vitamini düzeyleri ile ARA'nın kliniği ve kardiyak etkilenme arasındaki ilişki araştırılmıştır. **Gereç ve Yöntemler:** Modifiye Jones kriterlerine göre akut romatizmal ateş tanısı alan ardışık 30 hasta ve çalışma grubu ile eşleştirilmiş 16 sağlıklı çocuk çalışmaya alındı. Tüm çocukların antropometrik ölçümleri, serum kalsiyum, fosfor, alkalen fosfataz, magnezyum, parathormon, 25 (OH) D vitamini düzeylerine bakıldı. Serum D vitamini düzeyleri ile hastalığın kliniği, kardiyak etkilenme arasındaki ilişki araştırıldı. **Bulgular:** Çalışma grubu; yaş ortalaması 12 (12 kız, 18 erkek), kontrol grubu yaş ortalaması 11 (7 kız, 9 erkek) idi. İki grubun antropometrik ölçümleri benzerdi. Kardit düzeyine göre hastalar; 1 karditsiz, 20 hafif kardit, 5 orta kardit, 4 ağır kardit şeklinde gruplandı. Serum 25-OH D vitamini düzeyi çalışma grubunda anlamlı düzeyde düşük bulundu (14,56±8,31µg/l'e karşı 25,41±1,38 µg/l) (p:0,002). Diğer biyokimyasal parametrelerde iki grup arasında anlamlı fark saptanmadı. Kapak yetmezliklerinin düzeyine göre oluşturulan grupların Dvitamini düzeyleri benzer bulundu (p>0,05). **Sonuç:** D vitamini düzeyleri her iki grupta önerilen normal düzeylerin altında, çalışma grubunda ise önemli düzeyde düşük bulunmuştur. Bu sonuçlarla; D vitamini ihtiyacının artmış olduğu bir dönemin hastalığı olan ARA'nın patogenezinde; immun sistem modülatörü olan D vitamininin subklinik eksikliğinin rolü olabileceği düşünülmüştür.

P-339

AKUT ROMATİZMAL ATEŞTE NAPROKSEN TEDAVİSİNİN KLİNİK ETKİNLİĞİ: 6 YILLIK DENEYİM

İbrahim İlker Çetin, Filiz Ekici, Abdullah Kocabaş, Sancar Eminoğlu, Doğukan Aktaş, Mehmet Emre Arı, Murat Sürücü

Ankara Çocuk Sağlığı ve Hastalıkları, Hematoloji Onkoloji EAH, Çocuk Kardiyoloji Kliniği, Ankara

Giriş ve Amaç: Naproksenin akut romatizmal ateş tedavisindeki klinik etkinliğinin belirlenmesi amaçlanmıştır. **Gereç ve Yöntemler:** Ocak 2009 ile Aralık 2014 arasında revize edilmiş Jones kriterlerine göre akut romatizmal ateş tanısı alan 198 hastanın verileri değerlendirildi. Grup 1 naproksen (15-20 mg/kg/gün) (1A) yada asetil salisilik asit (80-100 mg/kg/gün) (1B) ile tedavi edilen izole artrit, artrit + hafif kardit yada izole hafif kardit hastalarından oluştu. Grup 2 ise artriti olsun yada olmasın steroid (2 mg/kg/gün, metil prednizolon) + naproksen (2A) yada steroid + ASA (2B) ile tedavi edilen orta yada ağır karditli hastalardan oluştu. **Bulgular:** Kız/erkek oranı 1.1, ortalama yaş 10.5 yıl, medyan izlem süresi 48 ay idi. Grup 1A 89 hasta (%44.9), grup 1B 59 hasta (%29.8), grup 2A 36 hasta (%18.2) ve grup 2B 14 hastadan (%7.1) oluşmaktaydı. Hastaların %12.1'inde geçirilmiş akut romatizmal ateş öyküsü vardı. Hastaların %11.6'sında monoartrit, %10.1'inde ise sessiz kardit saptanmıştı. Tüm hasta gruplarında artrit 2 gün içerisinde düzeldi. ESH steroid verilen hastalarda 1 hafta, naproksen yada ASA verilen hastalarda 2 hafta içinde normale döndü. İzlem sırasında 25 hasta (%12.6) kore ile başvurdu. Gastrik yan etkiler ASA verilen hastalarda daha sık (11 vs. 4 hasta) idi. Karaciğer toksisitesi nedeniyle 9 hastada (%12.3) ASA tedavisi naproksen ile değiştirildi. İzlemde FMF, JIA yada HSP tanısı alan 8 hasta çalışma dışında bırakıldı. Grup 1A'da 10 hastada (%11.2) ve grup 1B'de 12 hastada (%20.3) kapak yetmezliklerinde hafif artış yada yeni kapak yetmezliği saptandı. Bu hastaların tümünde tedavi sonunda kapak yetmezliklerinin tedavi öncesi düzeylere gerilediği yada azaldığı görüldü. Romatizmal kapak hastalığı prevalansı naproksen yada ASA verilen hastalarda benzer idi. Romatizmal kapak bulgularının grup 1A'da 46 hastada (%51.7), grup 1B'de 32 hastada (%54.2), grup 2A'da 21 hastada (%58.3) ve grup 2B'de 8 hastada (%57.1) devam ettiği görüldü. **Tartışma ve Sonuç:** Naproksen akut romatizmal ateş tedavisinde ASA için güvenli ve etkili bir alternatiftir.

P-340

SIÇANLARDA OLUŞTURULAN DENEYSEL MİYOKARDİT MODELİNDE OBESTATİNİN ETKİSİ

Özge Pamukçu[1], Ali Baykan[1], Latife Çakır[2], Figen Narin[3], Nazmi Çetin[4], Nazmi Narin[1], Mustafa Argun[1], Abdullah Özyurt[1], Kazım Üzüm[1]

[1]Erciyes Üniversitesi Tıp Fakültesi Pediyatrik Kardiyoloji BD,
[2]ErciyesÜniversitesi, Veterinerlik Fakültesi, Histoloji AD,
[3]Erciyes Üniversitesi Tp Fakültesi, Biyokimya AD,
[4]Erciyes Üniversitesi, Veterinerlik Fakültesi, Fizyoloji AD, Kayseri

Amaç: Miyokardit, miyokardiyumun inflamasyonu ve nekrozu ile karakterize bir hastalıktır. Hastalığın gerçek insidansı bilinmemekle birlikte çocukluk çağında, özellikle de yenidoğan döneminde edinsel kalp hastalıkları arasında çok yüksek morbidite ve mortaliteye sahiptir. Etkili bir tedavisi mevcut değildir. Enerji metabolizmasında yer alan, gıda alımının düzenlenmesinde ghreline zıt etkiler gösteren obestatinin inflamasyon üzerindeki etkileri konusunda literatürde yapılmış az sayıda çalışma mevcuttur. Obestatin otoimmun regülatuar ve antiinflamatuar etkinliği olduğu bilinen endojen bir peptiddir. Bu çalışmada deneysel otoimmün miyokardit modelinde obestatinin anti-inflamatuar etkisinin gösterilmesi amaçlanmaktadır. **Materyal-Metod:** Lewis cinsi sıçanlara 0 ve 7. gün subkütan saflaştırılmış domuz kardiyak miyosini verilerek 21. gün sonunda otoimmün miyokardit oluşturulmuştur. Intraperitoneal obestatin tedavisi 0. gün başlanıp 21 gün devam edilmiştir. Kontrol grubuna miyokardit grubundaki gibi eşit dozlarda ve aynı zamanlarda Freund's adjuvan ve saline verilmiştir. Sıçanların vücut ve kalp ağırlıkları, ekokardiyografik, elektrokardiyografik incelemeleri, histopatolojik değişiklikleri değerlendirilmiş, nötrofil aktivasyonu, lipid peroksidayonu, inflamatuar ve anti-inflamatuar sitokin düzeyleri serumda ölçülmüştür. **Bulgular:** Obestatin miyokarditin klinik, ekokardiyografik ve histopatolojik etkileri üzerinde anlamlı düzelme sağlamıştır. Obestatinin bu etkisi glutathione sentezinde artış, proinflamatuar olan sitokinlerde (IL-1B, IL6) azalma, anti-inflamatuar sitokin olan TGF B'da artışla karekterizedir. **Sonuç:** Bu çalışma obestatinin deneysel miyokardit modeli üzerinde anti-inflamatuar etkisini göstermekte altta yatan mekanizması bilinmeyen miyokardit hastalığının tedavisi için umut vadetmektedir.

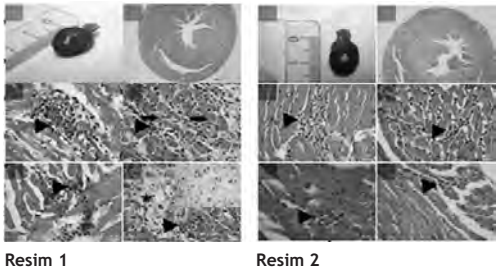

Resim 1 **Resim 2**

Histopatolojik değişiklikler 1) Miyokardit grubu, 2) Obestatin tedavisi alan grup

P-341

KARDİYAK TROPONİN T: KRONİK BÖBREK HASTALIKLI OLGULARDA KARDİYAK ETKİLENMEYİ GÖSTERİR Mİ?

Ulaş Karadaş, Nihal Özdemir Karadaş, Mustafa Bak, Erkin Serdaroğlu, Murat Yılmazer, Timur Meşe

İzmir Dr. Behçet Uz Çocuk Hastalıkları ve Cerrahisi Eğitim ve Araştırma Hastanesi, İzmir

Bu çalışmada, kronik böbrek hastalıklı (KBH) çocuklarda kardiyak troponin T'nin (cTnT) myokardiyal etkilenmeyi göstermedeki yerini ve mortalite ile ilişkisini değerlendirmek istedik. **Gereç ve Yöntemler:** Çalışma hasta (evre 3, 4 ve 5 kronik böbrek yetmezliği olan olgular) ve kontrol olmak üzere iki grupta, prospektif kesitsel bir araştırma olarak uygulandı. Hasta ve kontrol grubunda serum cTnT düzeyine bakılarak (cut off değeri ≤0.01 ng/ml) ekokardiyografik inceleme [ejeksiyon fraksiyonu (EF) ve fraksiyonel kısalma (FS) ölçüldü, sol ventrikül kitle indeksi hesaplandı] yapıldı. Çalışmamızdaki hastalar 5 yıl boyunca ekokardiyografi (EKO) bulguları ve mortalite yönünden izlendi. Hastaların başlangıçtaki cTnT düzeyinin izlemde gelişen kardiyak değişiklikler ve mortalite ile olan ilişkisine bakıldı. **Bulgular:** Çalışmamızda kontrol grubundaki olguların tümünde EKO bulguları ve cTnT düzeyleri normaldi. Hasta grubunda 69 hastanın 13'ünde (%19) cTnT düzeyinin yüksek olduğu görülürken, 35'inde (%51) sol ventrikül hipertrofisi (LVH) (35 hastanın 18'inde ileri derecede LVH saptandı) ve 9'unda (%13) sol ventrikülde sistolik disfonksiyon tespit edildi. Kardiyak troponin T düzeyi yüksek ve normal olan hastaların EKO bulgularına bakıldığında, cTnT düzeyi yüksek olan hastalarda sol ventrikülde sistolik disfonksiyon ve ileri derecede hipertrofi saptanma oranının arttığı, ortalama EF ve FS değerlerinin düştüğü tespit edildi (Tablo 1). Beş yıllık izlem sonunda 69 hastanın 5'inin (%7) öldüğü, 4 hastada sistolik disfonksiyon geliştiği tespit edildi. Ölüm gerçekleşen 5 hastadan 2'sinde (%40) başlangıçta cTnT'nin yüksek olduğu ve bu iki hastanın kalp dışı nedenlerle öldüğü, sistolik disfonksiyon gelişen hastaların da başlangıçtaki cTnT düzeylerinin normal olduğu görüldü. **Tartışma ve Sonuç:** Kardiyak troponinlerin yüksek düzeylerinin, kardiyak hasarın bir belirteci olduğu düşünülmekte ve cTnT'nin kardiyak etkilenmeyi belirlemede kullanılabileceği belirtilmektedir. Çalışmamızda benzer şekilde cTnT değeri yüksek olan hastalarda sistolik disfonksiyon ve ileri derecede LVH saptanma oranının artmış olması nedeniyle cTnT'nin kardiyak etkilenmeyi belirleme konusunda tarama amaçlı kullanılabileceği gösterildi. Çalışmamızda 5 yıllık izlem sonunda, cTnT'nin mortaliteyi ön görme konusunda yararının olup olmadığı net olarak ortaya konamadı.

Tablo 1. Olguların troponin T düzeylerine göre klinik ve ekokardiyografi bulguları

	Troponin T≤0,01ng/ml n:56	Troponin T>0,01 ng/ml n:13	P
İzlem süresi (ay)	48,0±40,4	34,1±35,0	0,259
GFR (ml/dk/1,73m2)	22,2±14,5	13,4±7,3	0,038
Ortalama EF (%)	73,6±9,3	64,7±10,1	0,003
Ortalama FS (%)	38,1±7,2	32,5±6,6	0,013
Ortalama LV kitle (gr)	86,1±36,2	75,6±54,3	0,401
Sistolik disfonsiyon, n:9	4 (%7)	5 (%38)	0,004
LVH, n:35	26 (%46)	9 (%69)	0,138
İleri derecede LVH, n:18	11 (%20)	7 (%54)	0,011

P-342

KAWASAKİ HASTALIĞI GEÇİRMİŞ ÇOCUKLARIN ATEROSKLEROZA YATKINLIKLARININ DEĞERLENDİRİLMESİ

Sibel Bozabalı[1], Ebru Sezer[2], Betül Sözeri[3], Orhan Bulut[4], Isabel Raika Durusoy Onmuş[5], Ruhi Özyürek[1], Ertürk Levent[1], Zülal Ülger[1], Yasemin Şahan[1]

[1]Ege Üniversitesi Tıp Fakültesi, Çocuk Sağlığı ve Hastalıkları AD, Pediatrik Kardiyoloji BD,
[2]Ege Üniversitesi Tıp Fakültesi, Tıbbi Biyokimya AD,
[3]Ege Üniversitesi Tıp Fakültesi, Çocuk Sağlığı ve Hastalıkları AD, Pediatrik Nefroloji BD, İzmir
[4]Dr. Siyami Ersek Göğüs Kalp ve Damar Cerrahisi Eğitim ve Araştırma Hastanesi, İstanbul
[5]Ege Üniversitesi Tıp Fakültesi, Halk Sağlığı AD, İzmir

Giriş ve Amaç: Kawasaki hastalığı çocukluk çağının akut ve kendi kendini sınırlayan bir vaskülitidir. Tedavi edilmeyen hastalarda %15-25 oranında koroner arter anevrizması gelişmektedir. Koroner arterde tromboz ve miyokard infarktüsü ile ölüme neden olabilmektedir. Yapılan çalışmalar akut dönemde başlayan enflamasyonun ilerleyen zamanlarda ateroskleroza sebep olabileceğini düşündürmektedir. Bu çalışmada kawasaki hastalığında ateroskleroza yatkınlığın olup olmadığının farklı yöntemlerle gösterilmesi amaçlandı. **Gereç ve Yöntemler:** Çalışmaya yaş, kilo, boy ve cinsiyet bakımından aralarında fark olmayan 50 Kawasaki hastası ile 37 sağlıklı çocuktan oluşan toplam 87 olgu alındı. Tüm olgulara 2D-Mmod ekokardiyografi çekildi, ossilometrik yöntemle PWV ve AIx değerlerine bakıldı ve kan analizleri yapıldı. **Bulgular:** Aterosklerozu gösteren parametrelerden CIM kalınlığı Kawasaki hastalığı geçirmiş olanlarda (51,557+/-5,36) normal gruptan(46,23+/-3,54) istatistiksel olarak anlamlı ölçüde yüksek bulunmuştur (p=0,00). PWV ve AIx hasta grubunda normal gruba oranla daha yüksek tespit edilmiş olup aradaki fark anlamlı bulunmamıştır.Kawasaki grubunun trombosit seviyeleri normal gruptan anlamlı yüksek bulunmuştur. hs-CRP ortalama değerleri hastalık grubunda 2,88+/-5,27 olup sağlıklı gruptan (1,344+/-1,79) daha yüksek bulunmuştur. İstatistiksel olarak anlamlı bulunmamıştır (p=0,07).Hastalık grubunun ortalama homosistein seviyesi 7,56+/-3,07, sağlıklı grubun ortalama değerinden (5,35+/-2,36) daha yüksek tespit edilmiştir(p=0,001). HbA1c değerleri kawasaki grubunda kontrol grubuna göre anlamlı derecede yüksek bulundu (5,97+/-0,422:5,74+/-0,351 p=0,023). Koroner arter tutulumu olanların CIMT, PWV ve AIx değerlerinin daha yüksek olduğu gözlendi ancak fark anlamlı bulunmadı. Koroner tutulumu olan grubun WBC,trombosit ve Homosistein seviyesi (8,468+/-2,99;6,606+/-2,94) koroner arter tutulumu olmayanlara göre anlamlı derecede yüksek, HDL seviyeleri ise anlamlı düşük bulundu. **Tartışma:** Kawasaki hastalığı özellikle koroner arterleri tutan bir vaskülit olup hastaların ileriki hayatlarında kardiyovasküler risk oluşturabilir. Sebep olduğu vasküler değişiklikleri göstermede CIMT noninvazif ve pratik bir yöntemdir. Ossilometrik yöntemle PWV çalışmaları daha büyük serilerde çalışılmalıdır. Çocuklarda Kawasaki hastalığının etkilerini göstermek için bu yöntemin kullanıldığı bir çalışmaya rastlanılamamıştır. **Sonuç:** Kawasaki hastalığının, erişkin döneme ulaşan bireylerde klinik ve subklinik etkilerinin nasıl seyredeceğini daha iyi anlayabilmek için bu hastaların belirli aralıklarla takibi gereklidir.

Tablo 1.

CIMT	Kawasaki	50	51,55	5,365	0,00
	Normal	37	46,23	3,548	
Karotis Arter stiffness indeks	Kawasaki	50	2,675482	1,1159300	0,05
	Normal	37	3,335030	1,7735033	
Asendan aorta stiffness indeks	Kawasaki	50	2,888559	1,6764651	0,47
	Normal	37	2,661073	1,1016067	
Desendan aorta stiffness indeks	Kawasaki	50	2,260756	1,9531776	0,93
	Normal	37	2,231394	1,2928783	
Karotisarter distensibilite	Kawasaki	50	,0111870	,00426642	0,12
	Normal	37	,0097250	,00454899	
Asendan aorta distensibilite	Kawasaki	50	,0118688	,00680940	0,83
	Normal	37	,0115822	,00533722	
Desendan aorta distensibilite	Kawasaki	50	,0157085	,00711707	0,125
	Normal	37	,0137291	,00478977	
PWV	Kawasaki	49	4,8551	,55755	0,49
	Normal	34	4,7559	,77114	
AIx	Kawasaki	49	12,653	6,6850	0,83
	Normal	34	11,971	8,2517	

Kawasaki hastalığı geçirmiş olan ve sağlıklı çocukların ateroskleroz göstergelerinin karşılaştırılması

Tablo 2.

WBC	koroner tutulum var	27	8802,22222	2654,38003	0,003
	yok	23	6777,8261	2304,98266	
Trombosit	koroner tutulum var	27	343407,4074	84537,31960	0,050
	yok	23	299391,3043	63611,56208	
Sedimentasyon	koroner tutulum var	27	8,8148	6,75982	0,914
	yok	23	8,2174	4,85196	
Trigliserid	koroner tutulum var	24	91,3437968467	33,73538518248	0,741
	yok	23	83,75106864443	23,16166152570	
Total kolesterol	koroner tutulum var	24	144,5715962458	21,499101750098	0,162
	yok	23	153,1741171609	19,92703351878	
HDL	koroner tutulum var	24	51,6221574346	10,65610542916	0,028
	yok	23	59,2724046135	11,86655498219	
LDL	koroner tutulum var	24	74,52096806392	22,274025656697	0,659
	yok	23	77,1514994257	18,04190273584	
Glukoz	koroner tutulum var	24	121,3882482167	10,96589341948	0,193
	yok	23	124,4219316261	9,53396904639	
HbA1c	koroner tutulum var	24	5,8875000000	,36153356931	0,383
	yok	23	6,0565217391	,46904145000	
hs CRP	koroner tutulum var	24	2,6941666667	5,31248852245	0,941
	yok	23	3,0778260870	5,13136430248	
Homosistein	koroner tutulum var	24	8,4681581667	2,99805218451	0,038
	yok	23	6,6061956087	2,94600425499	

Koroner arter tutulum durumuna göre Kawasaki hastalarının kan analiz sonuçlarının karşılaştırılması

P-343

DOĞUMSAL VE EDİNSEL KALP HASTALIĞI OLAN ÇOCUKLARIN ALT SOLUNUM YOLU ENFEKSİYONLARINDA NAZOFARİNGEAL ÖRNEKLERDE POLİMERAZ ZİNCİR REAKSİYONU SONUÇLARIMIZ

Rahmi Özdemir[1], Timur Meşe[1], Cem Karadeniz[1], Onur Taşçı[2], Nagehan Katipoğlu[2], Özlem Gamze Gülfidan[3], Mustafa Demirol[1], Yılmaz Yozgat[1], Murat Muhtar Yılmazer[1]

[1]İzmir Dr. Behçet Uz Çocuk Hastanesi, Çocuk Kardiyoloji Kliniği,
[2]İzmir Dr. Behçet Uz Çocuk Hastanesi, Çocuk Sağlığı ve Hastalıkları Kliniği,
[3]İzmir Dr. Behçet Uz Çocuk Hastanesi, Klinik Mikrobiyoloji Kliniği, İzmir

Giriş: Alt solunum yolu enfeksiyonu (ASYE) tanısı alan doğumsal veya edinsel kalp hastalıklı olgularda, polimeraz zincir reaksiyonu (PCR) ile nazofaringeal sürüntü örneklerinde viral etkenlerin yaşlara ve kardiyak tanılara göre dağılımının ve sıklığının belirlenmesi amaçlandı. **Gereç ve Yöntemler:** Çalışmaya Eylül 2013-Eylül 2014 tarihleri arasında servisimizde bronşiolit, bronkopnömoni ve pnömoni tanılarıyla yatırılan doğumsal veya edinsel kalp hastalıklı 100 olgu alındı. Dosyaları retrospektif değerlendirildi. Yaş, cinsiyet, eko bulguları, üreyen mikroorganizmalar ve mevsimsel ilişkileri değerlendirildi. Olgular kalp hastalığı nedeniyle artmış akciğer kan akımı ve normal akciğer kan akımı olanlar şeklinde gruplandırılarak tanıları, hastalandığı mevsim ve PCR ile bakılan nazofaringeal sürüntü virüs taraması sonuçları kaydedildi. **Bulgular:** Çalışmaya alınan olguların kalp hastalığı açısından tanıları VSD (%12), ASD (%8), PDA (%6), Fallot Tetralojisi (2%), dilate KMP (%2), aort koarktasyonu (%6), aort stenozu (%5), kompleks kardiyopati (%36), Kawasaki hastalığı (%7), aritmi (%11), romatizmal kalp hastalığı (%1) ve miyoperikardit (%4) idi. Kız/erkek: 43/57, yaş aralığı 1-204 aydı (median 8 ay). Yüz olgunun 56'ında PCR ile en az bir virüs saptanırken; 44 olguda etken bulunamadı. %64,2'sinde tek viral etken, %34,8 sinde birden fazla viral etken saptandı. En sık saptanan virüsler rinovirüs, respiratuar sinsisyal virüs A-B, human metapneumovirüs, parainfluenza virüs (sırasıyla %9, %6, %4, %4) idi. Akciğer kan akımı artmış kalp hastalığı olanlarda (%53) en sık etkenler sonbahar-kışta görülen rinovirüs, RSV, human metapnömovirüs ve adenovirüs iken akciğer kan akımı normal olanlarda (%47) ise kış-ilkbaharda görülenler rinovirüs ve human metapnömovirüs idi. Olguların 12'si akciğer kan akımı artmış kalp hastalıklı Down sendromuydu. Down sendromu viral etkenler açısından bir risk faktörü değildi. **Tartışma ve Sonuç:** Nazofaringeal örnekte PCR ile viral etkenlerin taranması, ASYE tanılı hastalarda etiyolojiyi ortaya koymada etkili bir yöntemdir. Kalp hastalığı olan çocuklarda ASYE'de en sık viral etkenin RSV olarak bilinmesine karşın, çalışmamızda en sık viral etken rinovirüs saptandı. Solunum yolu sekresyonları ile viral etkenin erken dönemde belirlenmesi gereksiz antibiyotik kullanımını önleyerek tedavi maliyetlerini azaltacaktır.

P-344

PULMONER HİPERTANSİYONUN NADİR BİR NEDENİ: KEMİK İLİĞİ TRANSPLANTASYONU YAPILMIŞ NÖROBLASTOM OLGUSU

Murat Sürücü[1], Ayşe Esin Kibar[1], Emine Azak[1], İbrahim İlker Çetin[1], Derya Özyörük[2], Suna Emir[2], Namık Yaşar Özbek[2]

[1]SB. Ankara Çocuk Sağlığı ve Hastalıkları Hematoloji-Onkoloji EAH, Çocuk Kardiyoloji Bölümü,
[2]SB. Ankara Çocuk Sağlığı ve Hastalıkları Hematoloji-Onkoloji EAH, Çocuk Hematoloji-Onkoloji Bölümü, Ankara

Giriş: Pulmoner hipertansiyon (PH) kemik iliği transplantasyonu (KİT) sonrası görülebilen akciğer komplikasyonlarından olup ölümcül olabilir. Burada KİT sonrası PH ile komplike olan, inhale ilioprost ve sildenafil ile tedavi edilen çocuk olgu sunulmuştur. **Olgu:** Dört yaşında erkek hasta yaklaşık 20 gündür devam eden öksürük, nefes darlığı yakınmaları ile çocuk göğüs hastalıkları polikliniğine başvurmuş. Şikayetlerinin antibiyotik ve bronkodilatatör tedaviye rağmen geçmemesi üzerine kliniğimize yönlendirildi. Öyküsünden nöroblastom tanısı ile üç ay önce KİT yapıldığı ve o dönemde yapılan ekokardiyografi incelemelerinin normal olduğu öğrenildi. Fizik muayenede; solunum sayısı: 45/dk, KTA: 140 atım/dk, takipneik, dispneik, taşikardik ve pulse oksimetre ile oksijen satürasyonu %82 idi. Hastanın dinlemekle solunum sesleri kaba, her iki hemitoraksta yaygın ralleri vardı. Elektrokardiyografi sinüs taşikardisi ile uyumlu idi. Ekokardiyografide normal sol ventrikül sistolik fonksiyonu ile birlikte sağ kalp boşlukları ve pulmoner arter normalden geniş, orta derece triküspit yetmezlik mevcuttu. Triküspit yetmezlik yoluyla hesaplanan sistemik PAB 110 mmHg, 1-2. derece pulmoner yetmezlikten hesaplanan ortalama PAB 50-55 mmHg ölçüldü.Yatırılarak yapılan tetkiklerinde serolojik çalışmalarda herhangi bir enfeksiyöz ajan saptanmadı. Akciğer tomografisinde bilateral retiküler ve buzlu cam görünümü mevcuttu. Hastaya sekonder pulmoner hipertansiyon tanısı ile inhale ilioprost (250-500 ng/kg/doz, 6 doz/gün) ve oral sildenafil (3 mg/kg/gün) tedavileri başlandı. İzlemde sistolik PAB: 45-50 mmHg, ortalama PAB: 25-28 mmHg'ye düşen ve semptomlarında düzelme saptanan hastada inhale ilioprost tedavisi kesilerek oral sildenafil tedavisi ile izleme devam edildi. **Tartışma ve Sonuç:** Transplantasyon ilişkili trombotik mikroanjiopati sonucunda pulmoner vasküler yatakta gelişen hasara bağlı hipoksemi, respiratuar yetmezlik ve nadiren de PH gelişebilir. Özellikle açıklanamayan solunum sistemi semptomları ve hipoksemi bulguları olan KİT yapılan hastalarda PH açısından dikkatli olunması gerekmektedir. Bu semptomlar transplantasyondan sonra ortalama 70 gün (0-365 gün) içerisinde ortaya çıkar. Nadir ama önemli bir posttransplant komplikasyon olan PH'nın erken tanınması ve zamanında tedavi edilmesi iyi klinik sonuçların ortaya çıkması açısından önemlidir. Tedavide inhale ilioprost ve sildenafil gibi ajanlar kullanılabilir.

P-345

ÇOCUKLUK ÇAĞINDA KALP TRANSPLANTASYONU REJEKSİYONUNDA "RİTUXİMAB" KULLANIMI-KLİNİK DENEYİMLERİMİZ

İlkay Erdoğan[1], Attila Sezgin[2], Birgül Varan[1], Murat Özkan[2], Kahraman Yakut[1], Kürşad Tokel[1], Sait Aşlamacı[2]

[1]Başkent Üniversitesi Tıp Fakültesi Çocuk Sağlığı ve Hastalıkları AD, Pediatrik Kardiyoloji BD,
[2]Başkent Üniversitesi Tıp Fakültesi Kalp Damar Cerrahisi AD, Ankara

Giriş: Antikor ilişkili rejeksiyon (AİR), kalp nakli sonrası kardiyak allograft alıcılarının %10-20'sinde görülen önemli bir morbidite ve mortalite nedenidir. AİR için güncel tedavi stratejileri plazmaferez (PF) ile dolaşan antikorların ortadan kaldırılması intravenöz immünglobulin (IVIG) ile antikor ilişkili inflamasyonun inhibisyonu, anti-inflamatuar ve immunsupresif etkiler için yeni tedavi seçeneklerinden B hücre antijeni CD 20'ye karşı monoklonal antikor olan rituksimabı içerir. Rituksimabın periferik kanda B hücrelerini tüketmesiyle erken allograft hasarını azaltma ve ayrıca kronik veya rekürren AİR riskini azaltma potansiyelinden yola çıkarak, kalp nakli yapılan, ve sonrasında gelişen AİR'e yönelik Rituksimab verilen dört hastamızı sunmak istedik. Kliniğimizde 2003 yılından itibaren toplam 32 çocuk hastaya kalp nakli yapılmıştır. Bu hastalar klinik, elektrokardiyografi, ekokardiyografi ve endomiyokardiyal biyopsi (EMB) ve eş zamanlı olarak yapılan koroner anjiyografilerle rejeksiyon açısından izlenmektedir. Akut hücresel rejeksiyon durumunda yüksek doz kortikosteroit, tedaviye yanıt alınamadığında ve biyopsi ile AİR saptandığında 5 gün süreyle plazmaferez ve ardından rituximab tedavisi verilmektedir. 2012-2015 yıllarına arasında yaşları 3, 12, 15 ve 17 olan biri kız, üçü erkek toplam dört hastaya beş gün plazmaferez sonrası 375 mg/m^2 dozunda rituximab tedavisi verildi. Hastaların üçünde EMB ile AİR saptanırken bir hastada yüksek doz steroit tedavisiyle rejeksiyon kontrol altına alınamadığı için bu tedavilere karar verildi. Tedavi sonucunda 3 ve 11 yaşındaki EMB ile AİR saptanan iki hastada yanıt alınamadığı için tedavi tekrar edilmesine rağmen rejeksiyon kontrol edilemedi ve hastalar iki ay içerisinde kaybedildi. Diğer iki hastada ise tedaviden 2 ve 4 ay sonra ekokardiyografi ve EMB ile rejeskiyonun düzeldiği saptandı. **Sonuç:** AİR tedavisinde yüksek doz kortikosteroid, plazmaferez ve IVIG ile ikincil olarak da rituksimab, bortezomib ve anti-kompleman antikorları önerilmektedir. Rituksimabın steroid, PF veya IVIG ile birlikte kullanımının AİR hastalarının sonuçlarını iyileştirdiği bildirilmektedir. Bizim olgularımızda da %50 oranında başarı sağlanmıştır. Kalp nakli uygulanan hastalarda kesinleşmiş tedavi yöntemleri henüz kesinleşmemiştir ve bu konuda ileri çalışmalar gereklidir.

P-346

DOĞUMSAL KALP HASTALIKLARINDA GATA4, NKX2-5, TBX5, CRELD1 VE BMP4 GEN BÖLGELERİNİN MLPA YÖNTEMİ İLE DEĞERLENDİRİLMESİ

Dolunay Gürses[1], Alper Akpınar[1], Emre Tepeli[2], Funda Akpınar[1], Samet Türel[2]

[1]Pamukkale Üniversitesi Tıp Fakültesi, Çocuk Kardiyoloji BD
[2]Pamukkale Üniversitesi Tıp Fakültesi, Tıbbi Genetik AD, Denizli

Giriş ve Amaç: Doğumsal kalp hastalıklarının etiyolojisinde rol oynayan kesin bir etiyolojik etken bilinmemekle birlikte, genetik ve çevresel etkenler rol oynamaktadır. Özellikle Down sendromu, Di-George sendromu, Turner sendromu, Alagile sendromu, Noonan sendromu, Holt-Oram sendromu gibi sendromlarda doğumsal kalp hastalıkları sık görülmektedir. Kardiyak gelişim kompleks ve multifaktöriyel biyolojik bir süreçtir. Bazı genlerin kalp embriyogenezinde etkili olduğu ve doğumsal kalp hastalığı olanlarda bu genlerdeki heterozigoıt mutasyonların varlığı bildirilmiştir. Metod: Bu çalışmada doğumsal kalp hastalığı olan 255 çocukta doğumsal kalp hastalığı ile ilişkisi olduğu düşünülen NKX2.5, GATA4, BMP4, TBX5 ve CRELD1 gen mutasyonlarının varlığı ve sıklığı araştırıldı. Mutasyon analizi 'multiplex ligation- dependent probe amplification -MLPA-' tekniği kullanılarak yapıldı. **Bulgular:** Hastaların 144'ü ventriküler septal defekt (VSD) (78'i membranöz, 66'sı müsküler), 60'ı atriyal septal defekt (ASD), 14'ü komplet endokardiyal yastık defekti (EYD) ve 37'si siyanotik doğumsal kalp hastalığı idi. Doğumsal kalp hastalığı olan 255 hastanın 20'sinde toplam 24 adet genetik mutasyon saptandı. Hastaların hiçbirinde NKX2.5 ve CRELD1 gen mutasyonu saptanmadı. GATA4 gen mutasyonu toplam beş hastada (VSD: 3, ASD: 2), BMP4 gen mutasyonu toplam beş hastada (VSD: 4, ASD: 1) ve TBX5 gen mutasyonu VSD'li bir hastada saptandı. MSR1 gen mutasyonu ise üçü VSD, üçü Fallot tetrolojisi olan toplam altı hastada bulundu. **Sonuç:** GATA4, BMP4, TBX5, MSR1 gen mutasyonları doğumsal kalp hastalıklarının patogenezinde etkili olabilir. Ancak bu konuda daha geniş vaka sayılarını içeren çalışmalara ihtiyaç bulunmaktadır.

Tablo P-345 nolu postere aittir.

Rituximab tedavisi verilen hastaların özellikleri

	Olgu 1	Olgu 2	Olgu 3	Olgu4
Yaş	3 yaş	11 yaş	15 yaş	17 yaş
Cinsiyet	E	E	E	K
Nakilden sonra geçen süre	4 ay	1 yıl	10 ay	2 yıl
Rejeksiyon sırasında Ejeksiyon fraksiyonu	%25	%20	%39	%20
Rejeksiyon sırasında Ek ekokardiyografi bulgusu	Diyastolik disfonksiyon, önemli atriyoventriküler kapak yetmezliği	Diyastolik disfonksiyon, önemli atriyoventriküler kapak yetmezliği	Diyastolik disfonksiyon, önemli atriyoventriküler kapak yetmezliği perikardiyal efüzyon	Diyastolik disfonksiyon, önemli atriyoventriküler kapak yetmezliği perikardiyal efüzyon
Rejeksiyon sırasında Biyopsi sonucu	Antikor ilişkili rejeksiyon	Antikor ilişkili rejeksiyon	Hücresel rejeksiyon	Antikor ilişkili rejeksiyon
Rituximab tedavi tekrarı	Evet	Evet	Yok	Yok
Rituximab tedavi sonucu	Exitus	Exitus	Başarılı	Başarılı

P-347

DEKSTROKARDİYE EŞLİK EDEN EK KARDİYAK ANOMALİLERİN ARAŞTIRILMASI

Serdar Epçaçan[1], İbrahim Ece[2], İlyas Aydın[3], Abdurrahman Üner[2]

[1]İpekyolu Kadın-Doğum ve Çocuk Hastalıkları Hastanesi, Çocuk Kardiyoloji Kliniği,
[2]Yüzüncü Yıl Üniversitesi Tıp Fakültesi, Çocuk Kardiyoloji BD,
[3]Yüzüncü Yıl Üniversitesi Tıp Fakültesi, Çocuk Sağlığı ve Hastalıkları AD, Van

Giriş ve Amaç: Dekstrokardi ile birlikte ek kardiyak anomaliler sıklıkla görülebilmektedir. Çalışmamızın amacı kliniğimizde dekstrokardi saptanan hastalarda ek kardiyak patolojilerin değerlendirilmesidir. **Gereç ve Yöntemler:** Mart 2011 ile Aralık 2014 tarihleri arasında kliniğimizde dekstrokardi saptanan ve ekokardiyografi yapılan 19 erkek (%59.4), 13 kız (%40.6) toplam 32 hasta retrospektif olarak değerlendirildi. **Bulgular:** Hastaların ortalama yaşları ortalama 4.81±4.54 yıl (3 gün-16 yıl) idi. 22 hastada (%68.8) situs inversus desktrokardi, 10 (%31.2) hastada situs solitus dekstrokardi vardı. Situs solitus dekstrokardi saptanan 2 ve situs inversus desktrokardi saptanan 7 hasta olmak üzere 9 hastada (%28) dekstrokardiye ek konjenital kardiyak patoloji saptanmazken, 22 hastada (%72) ek konjenital kardiyak patoloji mevcuttu. Ek kardiyak patoloji saptanan hastaların 21'inde (%95) çift çıkışlmı sağ ventrikül, çift girimli sol ventirkül, ventriküler inversiyon, atriyal izmonerizm, büyük arter malpozisyonları, komplet atrioventriküler septal defekt, triküpsit atrezisi, pulmoner kapak atrezisi, total pulmoner venöz dönüş anomalisi, ventriküler septal defekt, patent duktus arteriozus gibi ek patolojiler eşlik etmekte idi (Tablo 1). Hastalardan biri çocuk hematoloji kliniğimizce ALL tanısı ile tedavi almakta idi. Bir hasta Down sendromu tanısı almıştı ve bir hastada dilate kardiyomiyopati saptandı. **Tartışma ve Sonuç:** Dekstrokardide kalbin sağ hemitoraksta yerleşimli olup, kalbin tabanı ve apeks sağa ve kaudale yönelmiştir. Dekstrokardi ile birlikte ek kardiyak anomaliler sıklıkla görülebilmektedir. Bu nedenle dekstrokardi saptanan hastalarda pediatrtik kardiyoloji konsultasyonu ve ekokardiyografik inceleme ile birlikte abdominal organların duruş ve yapılarını belirlemek için batın USG mutlaka yapılmalıdır.

P-348

PULMONER HİPERTANSİYONUN NADİR BİR BAŞVURU ŞEKLİ: ORTNER SENDROMU

Özkan Kaya, Tamer Yoldaş, Şeyma Kayalî, Vehbi Doğan, İlker Ertuğrul, Senem Özgür, Utku Arman Örün, Selmin Karademir

[1]Dr. Sami Ulus Kadın Doğum Çocuk Sağlığı ve Hastalıkları Eğitim Araştırma Hastanesi Çocuk Kardiyoloji, Ankara

Ses kısıklığı pediatri pratiğinde sık karşılaşılan yakınma değildir. Etyolojide rol oynayan faktörler enfeksiyon, mukozal lezyon, vokal kord paralizisi, GÖR, konjenital anomali, psikojenik, tümör ve travmadır. Kliniğimize ses kısıklığı gibi alışık olunmayan bir yakınma ile gelip tanı alan olgumuzu paylaştık. Boğaz enfeksiyonu sonrası ses değişikliği yakınması ile K.B.B polikliniğine başvuran 11 yaş erkek olgunun fleksible laringoskopi sonrası sol vokal kord paralizisi tespit edilmiş. Boyun MR'da üst jugulerde kongolomere lenfadenopati tespit edilmesi üzerine onkoloji konsültasyonu istenmiş ve PA-AC grafisinde pulmoner konusta belirginleşme olması üzerine kliniğimize konsülte edildi. Fizik muayenesinde ek bulgu olmayan hastanın EKG'sinde sağ aks ve sağ ventrikül hipertrofisi olduğu görüldü. Ekokardiyografisinde sağ boşluklarda genişleme, triküspit kapaktan akım hızı 4.5 m/sn olan 1.derece yetmezlik, pulmoner arterde genişleme ve TY'den hesaplanan tahmini PAP değerinin 81 mmHg olduğu görüldü. PH'ye yönelik yapılan kateter sonucunda VSD, aortopulmoner pencere, PDA ve aort koarktasyon olmadığı, pulmoner arter basıncı 128/70 ortalama 91 mmHg, aort basıncı 124/77 ortalama 92 mmHg, pulmoner kapiller wedge basıncı 14 mmHg olduğu saptandı. Pulmoner vaskuler rezistans indeksi 28,3 U/m^2, sistemik vaskuler rezistans indeksi 28,2 U/m^2, akımlar oranı 0,96, dirençler oranı 1 olarak hesaplandı. Olguya iloprost ve bosentan başlanarak takibe alındı. Etyolojiye yönelik yapılan tetkiklerde kalıtsal pulmoner arteryel hipertansiyon için gönderilen BMPR2 gen analizi p.R491W(c.l.471C>T) heterozigot olarak saptandı. Sol rekürren larengeal sinirin sol atrium hipertrofisi, pulmoner hipertansiyon yada aort anevrizması gibi kardiyak patolojilere sekonder olarak pulmoner arter ile aort yada aortik ligament arasında sıkışması sonucu, sol vokal kord paralizisi ve buna bağlı ses kısıklığı gelişmesi literatürde Ortner sendromu olarak tanımlanmakta olup son derece nadir karşılaşılan bir klinik durumdur. Ses kısıklığı ile başvuran olgularda akılda bulundurulması gereken bir tanıdır.

Tablo 1. Ek Kardiyolojik Patoloji Saptanan Hastaların Tanıları

Hasta No	Tanı	Hasta No	Tanı
1	SSD, DORV, PA, VSD, PLSVC	12	SİD, DORV, VSD, PDA, ASD
2	SSD, TA, DORV, RV Hipoplazisi, l-TGA VSD, ASD, PS	13	SİD, Sol Atriyal İsomerizm, VSD, ASD, PAH
3	SSD, d-TGA, VSD, ASD	14	SİD, TA, DORV, ASD
4	SİD, TA, PA, DORV, Vertikal PDA, Konfluen Pulmoner Arterler, d-TGA, VSD, ASD	15	SİD, Ventrikler İnversiyon, Komplet AVSD, DORV, l-TGA, PS
5	SİD, Sağ Atriyal İzomerizm, VSD, PS, PDA, d-TGA, ASD, PLSVC	16	SİD, DORV, AVSD, TAPVD, Hipoplastik LV, PDA
6	SİD, d-TGA, VSD, ASD, PS	17	SİD, Komplet AVSD, PDA
7	SSD, VSD, ASD, PDA	18	SSD, Dilate KMP
8	SİD, VSD, ASD	19	SSD, PA, DİLV, VSD, Hipoplastik Sağ Ventrikül
9	SİD, Sağ Atriyal İzomerizm, Komplet AVSD, DORV, PS	20	SİD, TA, PA, DORV, Vertikal PDA, Konfluen Pulmoner Arterler, d-TGA, VSD, ASD, PLSVC
10	SSD, VSD, ASD, PDA, Eisenmenger Sendromu	21	SİD, ASD
11	SİD, d-TGA, VSD	22	SSD, c-TGA, VSD, ASD, PS

SSD: Situs Solitus Dekstrokardi; SİD: Situs İnversus Dekstrokardi; TA;Triküspit Atrezisi, DORV: Çift Çıkılı Sağ Ventrikül; RV: Sağ Ventrikül; TGA: Büyük Ater Transpozisyonu; VSD: Ventriküler Septal Defekt; ASD: Atriyal Septal Defekt; PS: Pulmoner Stenoz, PA: Pulmoner Atrezi; PDA: Patent Duktus Arteriozus, PLSVC: Persistan Sol Svc, AVSD: Atriyoventriküler Septal Defekt, TAPVDA: Total Pulmoner Venöz Dönüş Anomalisi; LV: Sol Ventrikül; KMP: Kardiyomiyopati; DİLV: Çift Girimli Sol Ventrikül

Tablo 1 P-347 nolu postere aittir.

P-349

KARDİYOMİYOPATİLİ ÇOCUK OLGULARDA, HEDEFLENMİŞ YENİ NESİL DİZİ ANALİZİ KULLANILARAK KARDİYOMİYOPATİ İLE İLİŞKİLİ GENLERİN MUTASYON ANALİZİ

Hüseyin Onay[1], Zülal Ülger[2], Merve İsmihan Tekin[1], Yasemin Özdemir Şahan[2], Aslı Ece Solmaz[1], Ruhi Özyürek[2], Ferda Özkınay[1]

[1]*Ege Üniversitesi Tıp Fakültesi, Tıbbi Genetik AD,*
[2]*Ege Üniversitesi Tıp Fakültesi, Pediatrik Kardiyoloji BD, İzmir*

Giriş: Kardiyomiyopati(KMP), kalp kasını etkileyen heterojen grup bir hastalık grubudur; Morfolojik ve fonksiyonel fenotiplerine göre hipertrofik KMP, dilate KMP, Restriktif KMP, aritmojenik KMP ve sol ventrikül noncompaction gibi alt gruplara ayrılır. KMP'lerin genetik zemini önemlidir ve mutasyonların saptanması, bulgular ortaya çıkmadan önce hastaların saptanmasını sağlar. **Metod:** 10 pediatrik yaş grubu kardiyomiyopatili olguda (6 Dilate KMP, 2 Hipertrofik KMP, 2 Restriktif KMP) Targeted Next Generation Sequencing teknoloji kullanılarak, KMP'ye neden olduğu bilinen 46 genin(ABCC9, ACTC1, ACTN2, ANKRD1, CASQ2, CAV3, CRYAB, CSRP3, CTF1, DES, DSC2, DSG2, DSP, DTNA, EMD, FHL2, GLA, JUP, LAMA4, LAMP2, LDB3, LMNA, MYBPC3, MYH6,MYH7, MYL2, MYL3, MYLK2, MYOZ2, NEXN, PKP2, PLN, PRKAG2, RBM20, RYR2, SGCD, TAZ, TCAP, TMEM43, TNNC1, TNNI3, TNNT2, TPM1, TTN, TTR, VCL) mutasyon analizi yapıldı. **Bulgular:** 10 hastanın 7'sinde mutasyon saptandı. 5 olguda saptanan mutasyon, net bir şekilde kardiyomiyopatiye neden olan mutasyonlardı. Bu mutasyonlar TTN geninde C15003Y, TPM1 geninde IVS2+1 G>A, TNNT2 geninde I100T, E NEXN geninde 115G ve MYB6 geninde R696L mutasyonlarıydı. İki hastada TTN geninde K20028D ve P29869S mutasyonları saptandı. Bu iki mutasyonun patojenik olduğunu tahmin etmekle birlikte bu mutasyonların hastalığa neden olup olmadığını saptamak için aile taramalarının yapılması gerekmektedir. TTN genindeki C15003Y mutasyonu dışındaki tüm mutasyonlar heterozigottu; C15003Y mutasyonu ise homozigottu. **Sonuçlar:** Hedeflenmiş yeni nesil dizi analizi kardiyomiyopati gibi genetik olarak heterojen hastalık gruplarındaki mutasyonları saptamakta etkin, hızlı ve maliyeti düşük bir yöntemdir. Hastalardaki mutasyonların saptanması, risk altındaki akrabaların saptanmasını ve genotip-fenotip korelasyonuna ait veri elde etmemizi sağlayacaktır.

P-350

ENZİM REPLASMAN TEDAVİSİ ALAN İNFANTİL POMPE HASTALARININ KISA-ORTA DÖNEM SONUÇLARI

Fadli Demir[1], Sevcan Erdem[1], Deniz Kör[2], Ufuk Utku Güllü[1], Berna Şeker Yılmaz[2], Hüsnü Demir[1], Neslihan Önenli Mungan[2], Osman Küçükosmanoğlu[1], Nazan Özbarlas[1]

[1]*Çukurova Üniversitesi Tıp Fakültesi Çocuk Kardiyoloji BD,*
[2]*Çukurova Üniversitesi Tıp Fakültesi Çocuk Metabolizma ve Beslenme BD, Adana*

Giriş ve Amaç: İnfantil Pompe hastalığı alfa-glukozidaz eksikliğinin sebep olduğu, otozomal resesif geçişli ölümcül bir hastalıktır. Glikojenin birçok dokuda birikmesine (özellikle kalp ve kas) bağlı olarak hipotoni, dil büyüklüğü, kardiyomiyopati, yaygın kas zayıflığı, beslenme zorluğu, büyüme geriliği, solunum yetmezliği ve bunlara bağlı ilk 1-2 yaşta ölüm izlenir. Süreci belirleyen kardiyak tutulumdur. Özellikle infantil vakalarda erken başlanan rekombinan enzim replasman tedavisi (ERT) ile olumlu sonuçlar alınmaktadır. Kliniğimizde İnfantil Pompe hastalığı tanısı almış ve ERT başlanmış olguları tartışmayı amaçladık. **Materyal-Metod:** Kliniğimizde infantil Pompe hastalığı tanısı konmuş, ERT başlanmış ve yaşayan hastaların klinik, laboratuar, ekokardiyografik bulguları retrospektif olarak tarandı. **Sonuçlar:** 2008-2014 yılları arasında kliniğimizde 23 hasta infantil Pompe hastalığı tanısı aldı. ERT başlanmadan ölen 5 hasta ve başlandıktan sonra ölen 4 hasta çalışma dışında bırakıldı. Geriye kalan, ortalama yaşları 14 ay (5-59) olan 14 hasta çalışmaya alındı. ERT başlama yaşı ortalama 80 gün (14-202) idi. Beş olgu aile öyküsünün varlığı, 5'i kardiyomegali, 2'si hipotonisite, 1'i supraventriküler taşikardi ve bir olguda ağlarken morarma nedeniyle başvurdu. Tüm olgularda Pompe hastalığına özgü EKG bulgusu mevcuttu. Başvuru esnasında interventriküler septum kalınlığı ortalama 12 mm (8-20) olup, 3 olguda sol ventrikül sistolik disfonksiyonu mevcuttu. Ortalama kreatin kinaz düzeyi 855 U/L (323-3248) idi. Metabolik taramada kan alfa-asit glukozidaz düzeyi ortalama 0.59 nmol/spot21saat (0.35-1.38) idi. Tüm olgulara genetik analiz yapıldı ve 8 farklı mutasyon saptandı. Tüm hastalara 40 mg/kg dozunda onbeş günde bir ERT verildi. Ortalama ERT alma süresi 25.8 ay (4-63) idi. ERT ile olguların tümünde interventriküler septum kalınlığında anlamlı düzeyde azalma oldu (p: 0.01). Sol ventrikül sistolik disfonksiyonu olan 3 olgunun 1'inde ventrikül fonksiyonları düzeldi, 1 olguda kısmi düzelme, 1 olguda ise değişiklik olmadı. Olguların tümünde farklı derecelerde hipotoni devam etmekte olup, tümü ağızdan beslenmekteydi. **Sonuç:** İnfantil Pompe hastalığı ölümcül bir hastalık olup, enzim tedavisi ile bu hastaların yaşam kalitesi ve süresi üzerinde olumlu gelişmeler kaydedilmiştir.

P-351

VAZOVAGAL SENKOPLU ADÖLESANLARDA VÜCUT KİTLE İNDEKSİ VE İNSÜLİN DUYARLILIĞI

Kadir Babaoğlu[1], Esma Yıldızlı[2], Murat Deveci[1]

[1]*Kocaeli Üniversitesi Tıp Fakültesi, Çocuk Sağlığı ve Hastalıkları AD, Pediatrik Kardiyoloji BD, Kocaeli*
[2]*Kocaeli Üniversitesi Tıp Fakültesi, Çocuk Sağlığı ve Hastalıkları AD, Kocaeli*

Giriş ve Amaç: Vücut kitle indeksi (VKİ) ve insülin duyarlılığının vazovagal senkoplu adölesanlardaki etkilerinin araştırılması ve pozitif (TT+) ve negatif (TT-) tilt testi sonuçlarının karşılaştırılması amaçlanmıştır. **Gereç ve Yöntemler:** Çalışmamıza senkop ayırıcı tanısı için tilt testi (TT) amacıyla yönlendirilen 360 adölesan dâhil edildi. Hastalar VKİ persentillerine göre 4 gruba ayrıldı: <5p (zayıf), 5-<85p (normal), 85-95p (fazla kilolu) ve ≥95p (obez). Açlık serum glukoz ve insülin düzeyleri ile hesaplanan çeşitli insülin duyarlılık indeksleri değerlendirildi. Her hastada açlık glukoz ve insülin düzeyleri (G0, I0), G0/I0 oranı, G0xI0, insulin direnci (HOMA-IR), kantitatif insülin duyarlılığı kontrol indeksi (QUICKI) hesaplandı. **Bulgular:** Hastaların ortalama yaşları 13.7 yıl olup tüm olguların %62'si kız, %38'i erkekti. TT+ olanların oranı %57.2 idi. VKİ grupları arasında TT+ prevalansı istatistiksel olarak farklı bulunmadı. Ancak, zayıf grupta TT+ yüzdesi daha fazla idi. Erkeklerin aksine, TT+ kızlarda TT- olanlara göre VKİ, VKİ p ve VKİ SDS değerleri anlamlı derecede düşüktü. Öte yandan, TT+ ve TT- saptanan hastalar arasında hiçbir insülin duyarlılık indeksi anlamlı farklılık göstermedi. Senkop ataklarının sayısı VKİ grupları arasında farklılık göstermediği gibi insülin duyarlılık indeksleri ile de ilişkili bulunmadı. **Tartışma ve Sonuç:** Hasta grubumuzda, özellikle kızlarda, VKİ ile TT+ arasında ilişki saptanmıştır. Ancak insülin duyarlılığının tilt testine yanıtta hiçbir etkisi bulunmamıştır. Düşük VKİ vazovagal senkop için predispozan faktörlerden biri olabilir. Sonuçların daha iyi yorumlanabilmesi ve anlaşılabilmesi için başka çalışmalara ihtiyaç vardır.

P-352

TÜRKİYE'DE DOĞUMSAL VEYA EDİNSEL KALP HASTALIĞI OLAN ÇOCUK VE ERGENLERİN YAŞAM KALİTESİ

Ayşe Kutlu[1], Rahmi Özdemir[2], Timur Meşe[2], Cem Karadeniz[2], Burcu Çakaloz[1], Utku Kara[4], Gökhan Ceylan[3], Murat Muhtar Yılmazer[2], Yılmaz Yozgat[2]

[1]İzmir Dr. Behçet Uz Çocuk Hastalıkları ve Cerrahisi Eğitim ve Araştırma Hastanesi, Çocuk ve Ergen Psikiyatrisi Kliniği,
[2]İzmir Dr. Behçet Uz Çocuk Hastalıkları ve Cerrahisi Eğitim ve Araştırma Hastanesi, Kardiyoloji Kliniği,
3İzmir Dr. Behçet Uz Çocuk Hastalıkları ve Cerrahisi Eğitim ve Araştırma Hastanesi, Pediatri Kliniği,
[4]Dokuz Eylül Üniversitesi Tıp Fakültesi Pediatri Yoğun Bakım Kliniği, İzmir

Giriş-Amaç: Doğumsal ve edinsel kalp hastalığı olan çocuk ve ergenlerin yaşam kalitesini ölçmek ve ilşkili değişkeleri tespit etmek. **Gereç-Yöntem:** İzmir Dr. Behçet Uz Çocuk Hastanesi Kardiyoloji Kliniğinde izlenen, 8-20 yaş arasındaki doğumsal veya edinsel kalp hastalığı tanısı alan 59 olgu çalışmaya alınmıştır. Araştırmada sosyodemografik veri formu, Türkçe "Pediatric Quality of Life Inventory" yaşam kalitesi ölçeği (YKÖ) kullanılmıştır. Tüm verilerin değerlendirilmesinde SPSS 15 programı kullanılmıştır. **Bulgular:** Olguların %57,6'sı kız ve %42,4'ü erkek olup yaş ortalaması 12.58±32.05 yıldır. Kalp hastası olan çocuk ve gençlerin yaşam kalitesi ebeveyn ve çocuk tüm alt ölçekleri cinsiyet ve yaş gruplarına göre karşılaştırıldığında gruplar arası anlamlı fark saptanmamıştır (p>0.05). Çalışmaya alınan olguların %11,9' unun siyanotik kalp hastalığı olduğu, %88,1' inin asiyanotik kalp hastalığı olduğu belirlenmiştir. Siyanotik ve asiyanotik vakalar arasında sadece yaşam kalitesi ebeveyn formu psikososyal sağlık (p=0,009) ve toplam puanda (p=0,005) anlamlı fark oluşmuştur. Çalışmaya alınan olguların %47.5 'ine kateter/anjiyografi yapılmıştır. Bu grupta yapılan karşılaştırmada yaşam kalitesi ölçeği ebeveyn formu fiziksel puan hariç ebeveyn ve çocuk formları diğer tüm alt ölçeklerinde anlamlı sonuç tespit edilmiştir.(p<0.05). Olguların %42.4'ü açık kalp ameliyatı geçirmişti. Ameliyat olan grup ile olmayan grubun karşılaştırmasında yaşam kalitesi ölçeği çocuk formu fiziksel puanında (p=0,017), çocuk ve ebeveyn toplam yaşam kalitesi puanında ameliyat olan grubun anlamlı olarak daha düşük puanlar aldığı görülmüştür (p=0,048). **Tartışma/Sonuç:** Genel küresel kanının aksine çalışmamızda yaş veya siyanotik olma ile yaşam kalitesinde azalma görülmemiştir. Kateter ve anjiyografi uygulanması sadece ebeveynde fiziksel sağlık algısında fark yaratmamaktadır, bu ebevenlerede invaziv girişimle kesin tedavi olma umudu olduğunu düşündürmektedir. Ancak sürekli ilaç kullanımı ve hastaneye yatış sayısındaki artışın daha önceki çalışmalarda vurgulanmamış olmasına karşın yaşam kalitesi üzerine önemli derecede olumsuz etkisi olduğu gözlenmiştir. Çalışmada birçok değişkende ebeveyn ve hastanın yaşam kalitesi puanları farklılaşmıştır. Türkiye'de doğumsal ve edinsel kalp hastalığı tanısı alan çocuk ve ergen yaş grubunda bu alanda yapılmış ilk çalışma olması bakımından önemlidir.

P-353

KAWASAKİ HASTALIĞINA BAĞLI GELİŞEN DEV KORONER ANEVRİZMA İÇİNDE TROMBÜSÜN GÖRÜLDÜĞÜ ASEMPTOMATİK OLGU: NE YAPMALIYIZ?

Murat Deveci, Özlem Kayabey, Okan Tuğral, Kadir Babaoğlu

Kocaeli Üniversitesi Tıp Fakültesi, Çocuk Sağlığı ve Hastalıkları AD, Pediatrik Kardiyoloji BD, Kocaeli

Kawasaki hastalığına bağlı olarak gelişen dev koroner anevrizma, transkateter veya cerrahi müdahale olasılığı nedeniyle yakın izlem gerektiren bir komplikasyondur. Bu yazıda, dev koroner anevrizması bulunan asemptomatik bir çocukta izlem ve tedavi yaklaşımı tartışılmıştır. **Olgu:** Dokuz gündür devam eden ateş yüksekliği, döküntü, eklemlerde şişlik ve ağrı, gözlerde kızarıklık yakınmaları olan 7.5 yaşındaki erkek çocuk ileri tetkik için kliniğimize yönlendirildi. Fizik muayenede; 38.40C ölçülen ateş yüksekliğinin yanı sıra el-ayak tabanları ve tibia ön yüzünde belirgin olan makülopapüler döküntüler, sol ön servikalde 1.5x1.5cm boyutlarında hareketli LAP, bilateral bulbar konjonktivit, dudaklarda hiperemi ve çatlaklar ile el-ayak bileklerinde belirgin ödem mevcut idi. Laboratuvar incelemesinde; Hb: 9,6gr/dl, CRP: 38,5 mg/dl, sedimentasyon: 98 mm/st, albümin: 3.1 gr/dl ve HDL: 6 mg/dl saptandı. EKG ve telekardiyografide patolojik bulgu izlenmedi. Kawasaki hastalığı tanısıyla çekilen EKO'da LAD'da 4.3 mm çapında dilatasyon saptandı ve IVIG 2gr/kg ile ASA 100mg/kg/gün tedavileri başlandı. Ateşi düşen hastanın ASA tedavisi antiagregan dozda devam edildi. Bu arada kontrol EKO'da LAD çapında artış (6.7 mm) saptandı. Olgunun taburculık sonrası 3. haftadaki kontrol EKO'sunda LAD'deki dilatasyonun dev anevrizma (13 mm) formasyonunda olup lümende düzensizlik ve trombüs geliştiği izlendi. Olgu yatırılarak heparinize edildi. Anevrizma içindeki trombüsün kaybolmasının ardından ASA + warfarin + atorwastatin şeklinde ayaktan takip ve tedaviye devam edildi. Yaklaşık 1 yıllık izlem sonrasında anevrizma içinde trombüs olmamakla birlikte çapında gerileme olmaması, interventriküler septumda hipokinezik ve hiperekojen segment varlığı nedeniyle efor testi ve miyokard perfüzyon sintigrafisi yapıldı. Efor testinde iskemi bulgusu saptanmazken sintigrafik incelemede anterolateral duvar apikal-midventriküler kesitlerde ve inferoseptal duvar apikal kesitte reperfüzyon gösteren perfüzyon azlıkları (iskemi) saptandı. Bunun üzerine kalp kateterizasyonu ve selektif koroner anjiyografi yapılan hastanın LAD'deki dev anevrizmada obstrüksiyon saptanmaması nedeniyle medikal izlemine devam edildi. Bildirilmiş dev koroner anevrizmalı pediatrik hastalarda transkateter veya cerrahi tedavi akut koroner sendrom varlığında uygulanmaktadır. Asemptomatik olgulardaki septal hipokineziye yol açan ve sintigrafik olarak saptanmış iskemi durumunda ne yapılacağı konusu tartışmalıdır.

P-354

DOĞUMSAL KALP HASTALIKLARIYLA İLİŞKİLİ PEDİATRİK PULMONER HİPERTANSİYONDA İNFLAMATUAR BİYOBELİRTEÇLERİN ROLÜ

Gökçen Öz Tunçer[1], Ayhan Pektaş[2], Erman Çilsal[3], Özge Paşaoğlu[4], Hatice Paşaoğlu[5], Rana Olguntürk[6]

[1]Ankara Üniversitesi Tıp Fakültesi, Çocuk Nörolojisi BD,
[2]Afyon Kocatepe Üniversitesi Tıp Fakültesi, Çocuk Kardiyoloji BD,
[3]Adana Numune Eğitim Araştırma Hastanesi,
[4]Gazi Üniversitesi Sağlık Hizmetleri Meslek Yüksekokulu Tıbbi Laboratuvar Teknikleri Programı,
[5]Gazi Üniversitesi Tıp Fakültesi, Tibbi Biyokimya AD,
[6]Gazi Üniversitesi Tıp Fakültesi, Çocuk Kardiyolojisi BD, Ankara

Amaç: Bu çalışma, doğumsal kalp hastalıklarıyla ilişkili pulmonary hipertansiyon tanısı konulan çocuklarda inflamasyonu gösteren biyobelirteçler olan C-reaktif protein (CRP), interlökin-6 (IL-6) ve fraktalkin değerlerinin rolünü belirlemeyi amaçlamaktadır. **Yöntem:** Doğumsal kalp hastalığıyla ilişkili pulmoner hipertansiyon tanısı konulan 37 çocuk, doğumsal kalp hastalığı saptanan ancak pulmoner hipertansiyonu olmayan 21 çocuk ve 22 sağlıklı çocuk ileriye dönük olarak incelenmiştir. **Bulgular:** Doğumsal kalp hastalıklarıyla ilişkili pulmoner hipertansiyonu olan çocuklarda serum CRP ve IL-6 düzeyleri anlamlı olarak yüksek bulundu (sırasıyla p=0.049 ve p=0.026) (Tablo 1). Bu çocuklarda triküspit regürgitasyon hızı, triküspit annüler düzlem sistolik ekskursiyonu, aort annulus çapı, pulmoner arter annulus çapı ve pulmoner arter basınçları anlamlı olarak yüksekti (sırasıyla p=0.001, p=0.001, p=0.004, p=0.001, p=0.001, p=0.003 ve p=0.001) (Tablo 2). Pulmoner hipertansiyonlu çocuklarda serum CRP seviyeleri ile ejeksiyon fraksiyonu ve fraksiyonel kısalma arasında anlamlı ve negatif korelasyon mevcuttu (sırasıyla r=-0.609, p=0.001 ve r=-0.452, p=0.007). Benzer biçimde, serum fraktalkin düzeyleriyle ejeksiyon fraksiyonu ve fraksiyonel kısalma arasında da anlamlı ve negatif korelasyon vardı (sırasıyla r=-0.522, p=0.002 ve r=-0.395, p=0.021). Pulmoner hipertansiyonlu çocuklarda, serum IL-6 seviyeleriyle Qs değerleri arasında anlamlı ve negatif korelasyon bulunurken (r=-0.572, p=0.021), Rs ve pulmoner kama basıncı değerleri arasında anlamlı ve pozitif korelasyon belirlendi (sırasıyla r=0.774, p=0.001 ve r=0.796, p=0.006). Serum CRP değerleri için kesme değer olarak 2.2 IU/L kabul edildiğinde pulmoner hipertansiyon %77.5 duyarlılık ve %77.5 özgüllük ile belirlendi. Serum IL-6 seviyeleri için kesme değer olarak 57.5 pg/ml kabul edildiğinde, pulmoner hipertansiyon %80 duyarlılık ve %75 özgüllük ile öngörüldü. **Sonuç:** Doğumsal kalp hastalıklarından etkilenen çocuklarda, inflamasyonu gösteren biyobelirteçler olan CRP ve IL-6 değerlerinden yararlanılarak pulmoner hipertansiyon tablosunun gelişip gelişmeyeceği öngörülebilir.

Anahtar Kelimeler: Biyobelirteç; çocuk; doğumsal kalp hastalığı; inflamasyon; pulmoner hipertansiyon

Tablo 1. Çalışma Grubunun Demografik, Klinik ve Biyokimyasal Özellikleri

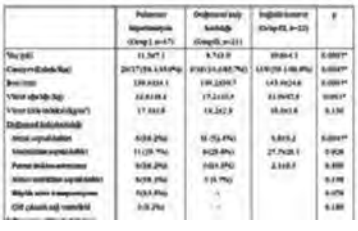

Tablo 2. Çalışma Grubunun Ekokardiyografi ve Kateter Anjiyografi Bulguları



P-355

TİMOTHY SENDROMUNDA YENİ BİR MUTASYON

Elif Erolu Günay[1], Figen Akalın[1], Kıvanç Yaluğ[2], Berna Şaylan Çevik[1], Nilüfer Çetiner[1], Muhsin Bekir Arpaözü[1], Burcu Türkgenç[3], Yasemin Alanay[3]

[1]Marmara Üniversitesi Tıp Fakültesi, Pediyatrik Kardiyoloji BD,
[2]Özel Gisbir Hastanesi, Yenidoğan Ünitesi,
[3]Acıbadem Üniversitesi Genetik Tanı Merkezi, İstanbul

Giriş: Timothy sendromu (Uzun QT8), uzun QT'ye bağlı letal aritmilerin görüldüğü, kutanöz sindaktili, anormal yüz görünümü, gelişme geriliği ile karakterize nadir bir sendromdur. L-tip Ca kanalı CAv1.2'nin inaktive olamaması sonucu hücre içi Ca artışına bağlı olarak ventriküler repolarizasyon ve refraktör periyod uzar; 2:1 AV blok, polimorfik ventriküler taşikardi, torsades de pointes gibi aritmiler görülür. Klasik timothy sendromu (tip 1) CACNAc1 genindeki exon 8A'da p.Gly406Arg mutasyonu ile birliktedir. Atipik timothy sendromunda (tip 2) ise exon 8'de P.Gly406Arg/p.Gly402Ser mutasyonları mevcuttur. Uzun QT'ye bağlı 2:1 AV blok ve bradikardi nedeniyle danışılan dismorfik yüz görünümü ve sindaktilisi bulunan bir yenidoğanı sunuyoruz. **Olgu:** 29 yaş sağlıklı anneden 40 gestasyon haftasında 2600 gr IUGR doğan bebek solunum sıkıntısı ve oral beslenmeyi tolere edememe nedeniyle dış merkezdeki yenidoğan yoğunbakım ünitesinde izlenmekteydi. Kalp hızının uykuda 50/dk'ya düşmesi nedeniyle tarafımıza danışıldı. Anne ve babası 1. dereceden akraba idi ve bir sağlıklı erkek kardeşi vardı. Ailede aritmi, ani ölüm öyküsü yoktu. Fizik muayenede yüz yuvarlak, burun kökü basık, üst dudak ince idi. Sol elde 3-5. parmaklar arasında, sağ elde 4 ve 5. Parmak arasında sindaktili, pes equinovarus mevcuttu (Resim 1, 2). EKG'de kalp hızı 65/dk 2:1 AV blok mevcuttu ve QTc aralığı 720 msn olarak hesaplandı (Resim 3). Aile bireylerinin EKG'leri normaldi. Ekokardiyografide ASD (sekundum, küçük), PDA ve pulmoner hipertansiyon saptandı. Hastaya beta bloker tedavi, pulmoner hipertansiyon tedavisi ve epikardiyal pacemaker implantasyonu planlandı. Ancak izlenmekte olduğu hastanede aynı gece kardiyak arrest geliştiği ve hastanın kaybedildiği öğrenildi. Timothy sendromu ön tanısıyla genetik analiz yapılan hastada klasik lokasyonda mutasyona rastlanmadı. DNA dizi analizinde CACNA1C geninde exon 38'de heterozigot pAla1521Gly mutasyonu saptandı. **Sonuç:** Timothy Sendromu dismorfik bulguları olan ve uzun QT saptanan hastalarda akla gelmesi gereken nadir bir sendromdur. Timothy sendromu ile ilişkili klasik gen bölgeleri dışında tanımlanmış yeni mutasyonları bildiren az sayıda vaka bildirilmiştir. Exon 38'de heterozigot pAla1521Gly mutasyonu daha önce bildirilmemiş yeni bir mutasyondur.

Resim 1. Timothy sendromu olgusunun yüz görünümü ve sindaktili

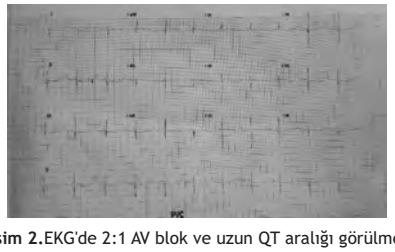

Resim 2.EKG'de 2:1 AV blok ve uzun QT aralığı görülmekte

P-356

OBEZ HASTALARDA SERUM OSTEOPONTİN VE OSTEOPROTEGERİN DÜZEYLERİ, EKOKARDİYOGRAFİK DEĞİŞİKLİKLER VE KARDİYOVASKÜLER RİSK FAKTÖRLERİNİN DEĞERLENDİRİLMESİ

Özlem Elkıran[1], Serkan Fazlı Çelik[1], Ayşehan Akıncı[2], Cemşit Karakurt[1], İsmail Dündar[2], Mehmet Öztürk[3], Çağatay Taşkapan[4], Fatma Özyalın[4]

[1]İnönü Üniversitesi Tıp Fakültesi Çocuk Kardiyoloji BD,
[2]İnönü Üniversitesi Tıp Fakültesi Çocuk Endokrinoloji BD,
[3]İnönü Üniversitesi Tıp Fakültesi, Radyoloji AD,
[4]İnönü Üniversitesi Tıp Fakültesi, Tıbbi Biyokimya AD, Malatya

Giriş ve Amaç: Obezite tüm dünyada çocuk ve adolesanlarda giderek artan oranlarda görülmekte ve sağlığı tehdit etmektedir. Osteopontin (OPN) and osteoprotegerin (OPG) vasküler remodeling ve ateroskleroz gelişiminde rol alan; kalp, koroner düz kas ve endotel hücrelerinden de salgılanan son dönemlerde bulunmuş glikoproteinlerdir. Bu çalışmada obez ve sağlıklı kontrol grubunda serum OPN ve OPG düzeyleri, ekokardiyografik parametreler ve karotis intima media kalınlığı ölçümleri araştırılmıştır. **Metodlar:** Ellibeş obez ve 39 sağlıklı çocuk çalışmaya alındı. Grupların antropometrik ölçümleri, karotis arter intima media kalınlığı, ekokardiyografik ölçümler, serum glukoz, insülin, HOMA-IR, lipidler, serum OPN ve OPG düzeyleri değerlendirildi. **Bulgular:** Obez grupta serum lipidleri, insülin ve HOMA-IR düzeyleri kontrol grubuna göre anlamlı olarak yüksekti ($p<0.05$). Obez çocuklarda karotis arter intima-media kalınlık ölçümlerinin sağlıklı kontrol gruba göre artmış olduğu saptandı ($p<0.05$). Ek olarak obez grupta ekokardiyografik olarak sol ventrikül duvar kalınlık ve kitle ölçümleri artmıştı ve diyastolik disfonksiyon olduğu gösterildi. İnsülin direncinin bir göstergesi olan HOMAR-IR değerleri ile sol ventrikül duvar kalınlığı ve sol ventrikül kitle ölçümleri arasında anlamlı korelasyon vardı. Obez çocuklarda OPG ve OPGN değerlerinin ekokardiyografik değişiklikler ile ilişkili olduğu saptandı. **Tartışma ve Sonuç:** Bu çalışmada erken aterosklerozun bir göstergesi olarak obez çocuklarda karotis arter intima-media kalınlığının artmış olduğu ve kardiyak yapısal ve fonksiyonel değişiklikler olduğu gösterilmiştir. Serum OPN ve OPGN değerleri ile kardiyak değişiklikler arasında ilişkili bulunmuştur. Bu konuda olgu sayısının yüksek olduğu randomize kontrollü çalışmalar daha fazla yol gösterici olacaktır.

P-357

KALP NAKLİ LİSTESİNDEN HAYATA; 2 OLGU SUNUMU

Mehmet Gümüştaş, Veli Behbudov, Kutay Sel, Derya Duman, Hakan Hayrettin Aykan, Ebru Aypar, Tevfik Karagöz, Dursun Alehan, Sema Özer, Süheyla Özkutlu

Hacettepe Üniversitesi Tıp Fakültesi, Çocuk Sağlığı ve Hastalıkları AD, Çocuk Kardiyoloji BD, Ankara

Giriş: Pediatrik kardiyomiyopatiler günümüzde kalp nakli uygulanan hastaların önemli bir kısmını oluşturur. Dilate kardiyomiyopati en sık görülen kardiyomiyopati formudur. İdiyopatik dilate kardiyomiyopati olguların %50'sini oluşturur. Bu yazı, dilate kardiyomiyopati tanısıyla kalp nakli planlanan iki olgunun tedavi edilebilir etyolojilerini vurgulamak için sunulmuştur. **Olgu 1:** 3 yaşındaki kız hastanın öyküsünden fetal taşikardi nedeniyle izlendiği; yenidoğan döneminde ekokardiyografide sistolik fonksiyonların normal bulunduğu, digoksin ve propafenon tedavileriyle taburcu edildiği, yaklaşık 2 yıl takipsiz dönem sonrası kusma ve çarpıntı yakınmasıyla başvurduklarında dilate kardiyomiyopati saptandığı ve kalp nakli için sevk edildiği merkezden taşikardiyomiyopati tanısıyla yönlendirildiği öğrenildi. Başvuruda, kalp tepe atımı 182/dak, EKG'sinde uzun RP taşikardi ve ekokardiyografide sol ventrikül sistolik işlevlerinde disfonksiyon (ejeksiyon fraksiyonu: %37) mevcuttu. Radyofrekans ablasyon işlemiyle sinüs ritmi sağlandı. Takiplerinde ekokardiyografide sol ventrikül sistolik fonksiyonlarda anlamlı iyileşme sağlandığı izlendi (ejeksiyon fraksiyonu: %66); karvedilol, digoksin, furosemid, enalapril ve aspirin tedavileri aşamalı olarak kesildi (Resim 1). **Olgu 2:** 3 yaşındaki kız hastanın öyküsünden alt solunum yolu enfeksiyonu nedeniyle değerlendirilirken kalp yetmezliği tanısıyla yoğun bakım ünitesinde izlendiği ve medikal tedaviye yanıtsız kalp yetmezliği, dilate kardiyomiyopati tanılarıyla kalp nakli için yönlendirilendiği öğrenildi. Başvuruda EKG'de V2, V3, V4, V5, V6 göğüs derivasyonlarında ST segment depresyonu ve ekokardiyografide sol ventrikül sistolik işlevlerinde disfonksiyon (ejeksiyon fraksiyonu: %30) mevcuttu. Kalp kateterizasyonunda sağ koroner arterin genişlemiş ve tortiyoze bir seyir gösterdiği, retrograd olarak sol koroner arter ve pulmoner artere kontrast madde geçişi olduğu izlendi (Resim 2). Pulmoner arterden ayrılan anormal sol koroner arter (ALCAPA) tanısıyla cerrahi tedavi uygulandı. Takibinde ekokardiyografide sol ventrikül sistolik fonksiyonlarda iyileşme sağlandığı izlendi. **Sonuç:** Dilate kardiyomiyopati çocuklarda en sık görülen kardiyomiyopati formudur. İdiyopatik, genetik, viral, immün, toksik nedenli olabileceği gibi koroner arter anomalileri ve uzun süreli taşikardide de görülebilir. Medikal tedaviye yanıt alınamayan kalp yetmezliği ve kompleks aritmilerde transplantasyon düşünülmelidir. Ancak detaylı etyolojik değerlendirme tedavi edilebilir nedenlerin tespiti açısından büyük önem taşımaktadır.

Resim 1. Olgu 1; radyofrekans ablasyon öncesi ve sonrası ekokardiyografide sol ventrikül sistolik işlevleri

Resim 2. Olgu 2; kalp kateterizasyon bulgusu

P-358

TAŞİARİTMİ TANILI ÇOCUK HASTALARDA YAŞAM KALİTESİ, TRAVMA SONRASI STRES BOZUKLUĞU VE DİĞER RUHSAL SORUNLAR

Mihriban Keleş[1], Şahika Gülen Şişmanlar[1], Kadir Babaoğlu[2], Özlem Kayabey[2], Murat Deveci[2]

[1]Kocaeli Üniversitesi Tıp Fakültesi, Çocuk ve Ergen Ruh Sağlığı ve Hastalıkları AD, [2]Kocaeli Üniversitesi Tıp Fakültesi, Çocuk Sağlığı ve Hastalıkları AD, Pediatrik Kardiyoloji BD, Kocaeli

Giriş ve Amaç: Taşiaritmisi olan erişkenlerde yapılan çalışmalarda, hastaların sağlıklı kontrollere göre kaygı düzeyinin yüksek, yaşam kalitesinin kötü olduğu olduğu rapor edilmiştir. Kronik hastalıklarda sık görülen travma sonrası stres bozukluğu (TSSB), taşiaritmili çocuk ve ergen hastalarda araştılmamıştır. Bu çalışmada, taşiaritmili çocukların yaşam kalitesi, ruh sağlığı ve TSSB belirtilerinin araştırılması; etkileyen değişkenlerin incelenmesi amaçlanmıştır. **Gereçler ve Yöntem:** Çalışma ölçütlerini karşılayan 8-18 yaş arasındaki 30 olgu görüşmeye alınmıştır. Aynı yaşlardaki 32 çocuk, ergen ve aileleri ile kontrol grubu oluşturulmuştur. Hasta ve kontrol grubuna sosyodemografik bilgi formu, çocuklar için yaşam kalitesi ölçeği (ÇİYKÖ), Spielberger durumluk-sürekli kaygı ölçeği (STAI), 14 yaş altındakilerde çocuklar için durumluk-sürekli kaygı ölçeği (DSKE), güçler ve güçlükler anketi (GGA); genel sağlık anketi (GSA) verilmiştir. Taşiaritmi grubunda TSSB'nun araştırılması amacıyla çocuklar için travma sonrası stres tepki ölçeği (ÇTSS-TÖ), annelere travmatik stres belirti ölçeği (TSBÖ) uygulanmıştır. **Bulgular:** Taşiaritmili çocuk ve ergenlerin yaşam kalitelerinin kontrol grubundan farklı olmadığı bulunmuştur. Taşiaritmili çocuk ve ergenlerin olumlu sosyal davranış puanlarının kontrol grubundan düşük olduğu; taşiaritmili çocukların annelerinin ise kontrol grubuna göre kaygılı olduğu saptanmıştır. Taşiaritmili çocukların %40'ında TSSB belirtileri gözlendiği; hastalardan 2 (%6,6) kişinin ağır TSSB belirtileri gösterdiği saptanmıştır. TSSB belirtilerinin; tanı alma yaşı, acil başvuru sayısı, çocuk ve ergenlerin içe yönelim sorunları, çocuğun bildirdiği yaşam kalitesi, anne ve çocuğun mesleki kaygı duyması ile ilişkili olduğu bulunmuştur. Annelerin %56'sının olası TSSB ile uyumlu belirtileri olduğu ve bu belirtilerin; anne ve çocuğun bildirdiği yaşam kalitesi puanlarıyla, çocuğun GGA puanlarıyla ve annenin diğer ruhsal sorunları ile ilişkili olduğu bulunmuştur. Annelerin TSSB belirtileri ile çocuğun TSSB belirtileri ilişkili bulunmamıştır. **Tartışma ve Sonuç:** Çalışmamızda taşiaritmi tanısı almış çocukların annelerinin kaygılı olduğu; annedeki kaygı düzeyi ile çocuğun ruh sağlığı ve yaşam kalitesinin ilişkili olduğu saptanmıştır. Ayrıca taşiaritmili çocuk ve annelerinde TSSB belirtileri de görülebilmektedir. Fakat ataklar halinde seyreden bir hastalık olduğu için uzun izlem çalışmalarına ihtiyaç vardır.

P-359

ÇOCUK YOĞUN BAKIM ÜNİTESİNDE YATAN KALP HASTALIKLI OLGULARIN ÖZELLİKLERİ: PROGNOZ VE MORTALİTEYİ ETKİLEYEN FAKTÖRLER

Zuhal Eryılmaz[1], Kadir Babaoğlu[2], Murat Deveci[2], Zeynep Seda Uyan[3]

[1]Kocaeli Üniversitesi Tıp Fakültesi, Çocuk Sağlığı ve Hastalıkları AD, [2]Kocaeli Üniversitesi Tıp Fakültesi, Çocuk Sağlığı ve Hastalıkları AD, Pediatrik Kardiyoloji BD, [3]Kocaeli Üniversitesi Tıp Fakültesi, Çocuk Sağlığı ve Hastalıkları AD, Çocuk Göğüs Hastalıkları BD, Kocaeli

Giriş ve Amaç: Çocuk yoğun bakım ünitesinde (ÇYBÜ) yatan konjenital kalp hastalıklı (KKH) çocuklarda hasta ve hastalığa ait özellikler ve prognoz kapsamında mortalite nedenlerinin belirlenmesi amaçlanmıştır. Gereçler ve Yöntem: Aralık 2010-Mayıs 2013 tarihleri arasında ÇYBÜ'ne yatırılan 352 çocuğun tıbbi kayıtları toplandı ve kardiyak hastalığı bulunan 44 çocuk çalışmaya dâhil edildi. Durumun ağırlığı, risk analizi ve ölüm olasılığının ölçümünde yatışın 1. saatinde hesaplanan güncellenmiş pediatrik mortalite indeksi (Pediatric Index of Mortality – PIM 2) skoru kullanıldı. ÇYBÜ'ne yatış nedenleri, mortalite nedenleri ve herhangi bir enfeksiyon vakası kaydedildi. **Bulgular:** Toplam 44 hastanın 16'sı (%36,4) erkek, 28'i (%63,6) kız olup ortalama yaşları 16,8 ay idi. Tüm hastaların %56,8'i sağ olarak taburcu edildi. Olguların %50'si uzamış yoğun bakım ihtiyacı nedeniyle çeşitli kardiyovasküler cerrahi yoğun bakım ünitelerinden transfer edilen post-op kardiyak hastalardı. Olguların %18,2'sinin mekanik ventilasyon ihtiyacı olmadı. ÇYBÜ'ndeki ortalama yatış süreleri 25,5±72,21 gün ve yatış esnasında ortalama PIM 2 skorları %32,10±28,38 idi. En sık saptanan kardiyak patolojiler; hastaların %20,4'ünde ve %18,1'inde ventriküler septal defekt (VSD) ve atriyal septal defekt (ASD) olup bunları sırasıyla kardiyomiyopati (%13,6), Fallot tetralojisi (%9) ve diğerleri (%38,9) izlemekteydi. Ölen ve yaşayan hastalar arasında nazal ventilasyon uygulanan gün sayısı, O2 tedavisi aldığı süre, PIM 2 skoru, kardiyopulmoner resüsitasyon uygulanma sayısı ve nazokomiyal enfeksiyon oranı bakımından istatistiksel olarak anlamlı farklılık saptandı. KKH'lı çocukların YBÜ'ndeki mortalitelerinde enfeksiyon, özellikle de septik şok, önemli bir neden gibi gözükse de kardiyojenik şok (%15,8) ve kalp yetmezliği (%21,2) de sık karşılaşılan sebeplerdi. **Tartışma ve Sonuç:** Çalışmamız, PIM 2 skorunun KKH olanların ÇYBÜ'ndeki mortalitelerini saptamada faydalı bir gösterge olduğunu doğrulamıştır. Nazokomiyal enfeksiyonlar oldukça sık olup pnömoni başlıca ölüm nedenidir.

P-360

ROMATİZMAL ATEŞLİ ÇOCUKLARDA DİKKAT EKSİKLİĞİ/HİPERAKTİVİTE SIKLIĞINDA ARTIŞ

Gökhan Gümüş[1], Olgu Hallıoğlu[1], Veli Yıldırım[2], Derya Karpuz[1]

[1]Mersin Üniversitesi Tıp Fakültesi, Pediatrik Kardiyoloji Ünitesi, [2]Mersin Üniversitesi Tıp Fakültesi, Çocuk ve Ergen Ruh Sağlığı ve Hastalıkları AD, Mersin

Giriş: Romatizmal ateş (RA), A grubu beta hemolitik streptokoklarla oluşan üst solunum yolu infeksiyonundan sonra ortaya çıkan otoimmmun bir hastalıktır. PANDAS ise streptokok enfeksiyonu ile ilişkili epizodik seyirli prepubertal ve ani başlangıçlı obsesif-kompülsif semptomlar ve/veya hareket bozukluklarını ifade eden bir terimdir. Romatizmal ateşte de obsesif kompulsif kişilik bozukluğu, dikkat eksikliği/hiperaktivite (DEHB) ve tik bozukluğu gibi bazı psikiyatrik sorunlar bildirilmektedir. Bu çalışmada romatizmal ateş geçiren çocuklardaki nöropsikiyatrik hastalıklar irdelenmiştir. **Method:** 30 romatizmal ateşli çocuk hastanın (yaş 12.8±1.9 (9-16) yıl; K/E; 16/14) DMS-IV kriterleri kullanılarak psikiyatrik değerlendirmeleri yapılmıştır. Aynı zamanda hastalara Yale Brown Obsesif Kompulsif Ölçeği (Y-BOCS), Yale Genel Tik Ağırlığını Derecelendirme Ölçeği ve Turgay Dikkat Eksikliği ve Hiperaktivite ölçeği uygulanmıştır. **Bulgular:** DMS-IV kriterlerine göre 20 olguda (66.6%) en az bir psikiyatrik bozukluk saptanmıştır. En sık görülen bozukluk DEHB idi ve hastaların 16'sında saptandı. Ailelere uygulanan Turgay DEHB Ölçeği ile sadece 6 hastada DEHB belirtileri bildirilirken, DMS-IV kriterlerine göre yapılan fizik bakı da eklendiğinde literatüre paralel olarak daha çok sayıda hastaya DEHB tanısı konulmuştur (n=16). Obsesif kompulsif bozukluk 4 hastada, anksiyete bozukluğu 4 hastada, tik bozukluğu 3 hastada ve 1 hastada da enürezis nokturna belirlendi. Ortalama Y-BOCS toplam skoru 2.3±6.2; obsesyon alt-skala skoru 1.3±3.6 ve kompulsif bozukluk alt-skala skoru 0.96±3.6 olarak saptandı. Ortalama Yale Genel Tik Ağırlığını Derecelendirme Ölçeği ise 0.5±2.2 olarak belirlendi. **Sonuçlar:** Özellikle DEHB semptomlarının romatizmal ateş geçiren çocuklarda artmış olduğu gözlenmiştir. Romatizmal ateşli çocukları tedavi ederken, nöropsikiyatrik sorunların da olabileceğini akılda tutmak ve erken dönemde fark edilmesini sağlamak olası problemlerin çözülmesinde yararlı olacaktır.

P-361

EŞ ZAMANLI GÖRÜLEN AKUT ROMATİZMAL ATEŞ VE AKUT POSTSTREPTOKOKSİK GLOMERÜLONEFRİT

Mecnun Çetin[1], Arife Uslu Gökçeoğlu[1], Serdar Epçaçan[1], Onur Çağlar Acar[2], Fatoş Alkan[3], Münevver Yılmaz[3], Şenol Coşkun[3]

[1]Bölge Eğitim ve Araştırma Hastanesi, Çocuk Kardiyoloji Ünitesi, Van
[2]Derince Eğitim ve Araştırma Hastanesi, Çocuk Kardiyoloji Ünitesi, Kocaeli
[3]Celal Bayar Üniveristesi Tıp Fakültesi, Çocuk Kardiyoloji BD, Manisa

ARA ve APSGN streptokok enfeksiyonlarının iki farklı nonsupuratif komplikasyonudur. ARA ve APSGN farklı serotiplerle geliştiğinden dolayı bir hastada aynı anda görülmesi oldukça nadirdir. **Olgu:** 6.5 yaşında erkek, ateş, eklem ağrısı, idrar renginde koyulaşma ve vücudunda şişlik yakınmaları ile başvurdu. Öyküsünden 3 hafta önce üst solunum yolu enfeksiyonu geçirdiği, 4 gün önce ateş, ilk olarak sol diz ve daha sonra sol ayak bileği ekleminde ağrı ve şişlik yakınmasının başladığı, 2 gündür de baş ağrısı, göz kapakları ve her iki bacağında şişlik yakınmasının olduğu, bir gün önce de 2 kez burun kanamasının olduğu öğrenildi. Fizik muayenesinde; genel durumu orta, vucut sıcaklığı 37.6ºC, nabız 132/dakika, KB 140/100 mmHg. Bufissür ödem, pretibial 1+ ödemi mevcuttu. KVS muayenesinde apikal 3/6 şiddetinde pansistolik üfürüm saptandı. Laboratuvar incelemesinde; hemoglobin 10.7 gr/dl, lökosit 12.500/mm3, trombosit 241.000/mm3, eritrosit sedimentasyon hızı (ESH) 55 mm/saat, C-reaktif protein (CRP) 2 mg/dl, Tam idrar tetkikinde dansite 1029, pH 5.2, protein 35 mg/dl ve mikroskopik hematüri (her alanda 34 eritrosit), spot idrarda protein/kreatinin oranı 1.36 saptandı. Kan biyokimyasında kan üre azotu 29 mg/dl, kreatinin 0.56 mg/dl, total protein 6 gr/dl, albumin 3 gr/dl, serum C3 düzeyi 13.2 mg/dl, antistreptolizin O (ASO) 770 Todd Ünite idi. Antinükleer antikor, antiDNA ve romatoid faktör negatif, Elektrokardiyogramı normal idi. Ekokardiyografik incelemede ağır mitral ve minimal aort yetmezliği saptandı. Mevcut klinik ve laboratuvar bulguları ile ARA ve PSAGN birlikteliği tanısı konulan hastaya tek doz Benzatin Penisilin G yapıldı, furosemid, enalapril ve prednizolon başlandı. İzleminde kan basıncı normale geldi, nefrit ve kardit bulguları geriledi. Prednizolon azaltılarak kesildi ve asetil salisilat tedavisi başlandı. Hasta penisiln proflaksisi ile pediatrik kardiyoloji ve pediatrik nefroloji izlemine alındı. **Sonuç:** ARA tanısı alan hastada hipertansiyon, ödem, hematüri ve proteinüri varlığında APSGN açısından dikkatli olmak gerekir. Bu yazıda ARA ve APSGN'nin farklı serotiplere bağlı gelişen komplikasyonlar olmasına karşın, seyrek de olsa bir hastada eş zamanlı olabileceği vurgulandı.

P-362

AKUT ROMATİZMAL ATEŞE BAĞLI KARDİT GELİŞEN HASTALARDA PENİSİLİN PROFİLAKSİSİNİN ETKİNLİĞİNİN DEĞERLENDİRİLMESİ

Sibel Bozabalı[1], Aynur Mammadova[2], Caner Turan[2], Yasemin Şahan[1], Ertürk Levent[1], Zülal Ülger[1], Ruhi Özyürek[1]

[1]Ege Üniversitesi, Çocuk Sağlığı ve Hastalıkları AD, Pediatrik Kardiyoloji BD,
[2]Ege Üniversitesi, Çocuk Sağlığı ve Hastalıkları AD, İzmir

Giriş ve Amaç: Akut Romatizmal Ateş (ARA) gelişmekte olan ülkelerde, 5-15 yaş arası çocuklarda streptokok enfeksiyonundan sonra görülmekte olup edinsel kalp hastalıklarının en önemli nedenini oluşturmaktadır. Bu çalışmada, pediyatrik kardiyoloji polikliniğinde takip edilen ARA tanılı hastalarımızın klinik özelliklerinin belirlenmesi, primer ve sekonder profilaksinin etkinliğinin değerlendirilmesi amaçlanmıştır. **Gereçler ve Yöntem:** Pediyatrik kardiyoloji polikliniğinde Kasım 1997-Ağustos 2012 tarihleri arasında ARA tanısıyla izlenen hastalar retrospektif olarak demografik ve klinik özellikleri, EKO ve EKG bulguları açısından incelenmiştir. **Bulgular:** 71 ARA tanılı hastanın %53.5'i kız, %46.5'i erkekti. Hastaların ortalama yaşları 10.79±3 yıl olarak tespit edildi. Hastalarımızın 1/3'i (%36) Mayıs, Haziran ve Temmuz aylarında tanı almıştı. En sık etkilenim kardiyak olup hastaların %90`da görülmüştür. Karditli olguların %96`ında mitral kapak tutulumu gözlenmiştir. En sık tutulum şekli mitral yetersizlik(MY) + aort yetersizliği (AY) şeklindeydi(%51.56). ARA tanısı konulan tüm hastalar primer ve sekonder penisilin profilaksisine alındı. Kardit gözlenen hastalarımıza aspirin+steroid tedavisi başlandı. Tedavi sonrası ortalama 3,35 (±2,7) yıl izlenen karditli hastalardan; MY olan 62 hastanın 20'inde (%32.2) mitral kapak tutulum derecesinde gerileme, 7 (%11.3) hastada ise tam düzelme gözlendi. AY olan 35 hastanın 7'inde (%20) AY derecesinde gerileme, 10 (%28.6) hastada ise tam düzelme gözlendi. takiplerde 2. derece MY'i olan hasta sayısı 15'den 5'e, 3. derece MY'i olan hasta sayısı ise 9'dan 2'e geriledi. Aynı değerler aort yetersizliği için bakıldığında 2. Derece AY sayısı 6'dan 2'e; 3. Derece AY sayısı 4'den 2'e geriledi. **Tartışma ve Sonuç:** İkincil koruyucu tedaviyi 5-10 yıl düzenli olarak alan, hafif mitral yetersizlikli hastaların çoğunda kapak bozukluklarının düzeldiği bilinmektedir. Penisilin koruması erken kesilen ve yineleyen atakları olan hastalarda kardit gelişiminin %95'in üzerinde olduğu da gösterilmiştir. Çalışmamızda da literatüre benzer şekilde profilaksi alan hastalarda kapak yetersizliklerinde düzelme tespit edilmiştir. Sonuç olarak ARA, akut dönemde tedavi edilip primer ve sekonder penisillin profilaksisi yapıldığında mekanik kapak replasmanı gibi önemli morbiditelerin önlenebildiği bir hastalıktır.

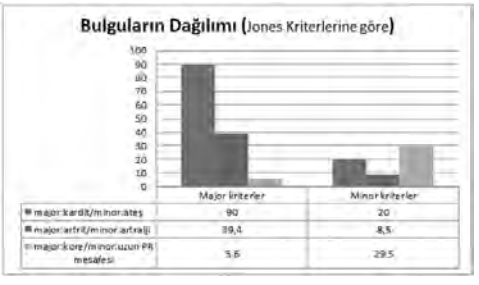

Şekil 1. ARA tanılı hastaların klinik bulgularının dağılımı.

Tablo 1. Karditli hastaların tanı anındaki ve izlemleri sırasındaki kapak tutulum dereceleri

Kardit	Tedavi Öncesi			Tedavi Sonrası		
	Derece	Sayı (n)	Yüzde	Derece	Sayı (n)	Yüzde
MY	Hafif	17	27	Hafif	22	52
	1. Derece	21	34,5	1.Derece	13	31
	2. Derece	15	24	2.Derece	5	12
	3. Derece	9	14,5	3.Derece	2	5
Toplam		62	100		42	100
AY	Hafif	11	31,5	Hafif	8	47
	1. Derece	14	40	1.Derece	5	30
	2. Derece	6	17	2.Derece	2	11,5
	3. Derece	4	11,5	3.Derece	2	11,5
Toplam		35	100		17	100

P-363

OBEZ ÇOCUKLARDA SERUM KARDİYOTROPİN-1 VE KALP TİPİ SERBEST YAĞ ASİDİ BAĞLAYICI PROTEİN DÜZEYLERİNİN KARDİYAK DEĞİŞİKLİKLER VE KARDİYOVASKÜLER RİSK FAKTÖRLERİ İLE İLİŞKİSİ

Özlem Elkıran[1], Serkan Fazlı Çelik[1], Ayşehan Akıncı[2], Cemşit Karakurt[1], Mehmet Öztürk[3], İsmail Dündar[2], Fatma Özyalın[4], Çağatay Taşkapan[4]

[1]İnönü Üniversitesi Tıp Fakültesi Çocuk Kardiyoloji BD,
[2]İnönü Üniversitesi Tıp Fakültesi Çocuk Endokrinoloji BD,
[3]İnönü Üniversitesi Tıp Fakültesi, Radyoloji AD, Çocuk Radyolojisi BD,
[4]İnönü Üniversitesi Tıp Fakültesi, Tıbbi Biyokimya ABD, Malatya

Giriş ve Amaç: Obezite ve ilişkili hastalıklar tüm dünyada çocuklarda dramatik olarak artmaktadır. Bu nedenle obezite ile ilişkili kardiyovasküler risk faktörlerinin erken dönemde tanınması önemlidir. Kardiyotropin-1 (CT-1) interlökin-6 ailesinin bir üyesidir ve kardiyomiyosit büyümesini uyarmaktadır. Bazı çalışmalarda sol ventrikül hipertofisi ile korele olduğu ve obezitede vücut kitle indeksi artışına paralel olarak arttığı saptanmış iken, bazı çalışmalarda ise azalma saptanmış ya da ilişki bulunmamıştır. Kalp Tipi Serbest Yağ Asidi Bağlayıcı Protein (H-FABP) özellikle kardiyak miyositlerden salgılanan bir proteindir ve hipertansiyon, obezite gibi kardiyovasküler risk faktörleri ile ilişkili olduğu düşünülmektedir. Çalışmamızda obez hastalarda bu parametrelerin ekokardiyografik değişiklikler ve kardiyovasküler risk faktörleri ile ilişkisi araştırılmıştır. **Metodlar:** Ellibeş obez ve 25 sağlıklı çocuk çalışmaya alındı. Grupların antropometrik ölçümleri, karotis arter intima media kalınlığı, ekokardiyografik ölçümler, serum glukoz, insülin, HOMA-IR düzeyleri, lipidler, serum CT-1 ve H-FABP düzeyleri değerlendirildi. **Bulgular:** Obez grupta serum lipidleri, insülin ve HOMA-IR düzeyleri sağlıklı kontrol grubuna anlamlı olarak yüksekti ($p<0.05$). Obez çocuklarda ekokardiyografik olarak artmış sol ventrikül duvar kalınlığı ve kitle ölçümlerine ek olarak diyastolik disfonksiyon saptandı. Obez grupta karotis arter intima-media kalınlık ölçümleri sağlıklı gruba göre artmıştı ($p<0.05$). İnsülin direncinin bir göstergesi olan HOMAR-IR değerleri ile sol ventrikül duvar kalınlığı ve sol ventrikül kitle ölçümleri arasında anlamlı korelasyon vardı. Obez grupta H-FABP ve CT-1 düzeyleri ile vücut ağırlığı ve ekokardiyografik değişiklikler arasında anlamlı korelasyon bulundu. **Tartışma ve Sonuç:** Bu çalışmada erken aterosklerozun bir göstergesi olarak obez çocuklarda karotis arter intima-media kalınlığının artmış olduğu, asemptomatik obez çocuklarda bile kardiyak yapısal ve fonksiyonel değişiklikler olduğu saptanmıştır. Ek olarak H-FABP ve CT-1 değerlerinin vücut ağırlığı ve ekokardiyografik değişiklikler ile ilişkili olduğu bulunmuştur. Bu parametreler kardiyovasküler risk faktörlerinin erken dönemde tanımlanması ve riskli bireylerin belirlenmesinde kullanışlı olabilir.

P-364

AKTİF KARDİTLİ ARA HASTALARINDA VİTAMİN-D DÜZEYLERİNİN DEĞERLENDİRİLMESİ

Özge Pamukçu[1], Serkan Türkuçar[1], Nazmi Nazmi[1], Hatipoglu Nihal[2], Figen Narin[1], Ali Baykan[1], Mustafa Argun[1], Abdullah Özyurt[1], Kazım Üzüm[1]

[1]Erciyes Üniversitesi Tıp Fakültesi Pediyatrik Kardiyoloji BD,
[2]Erciyes Üniversitesi Tıp Fakültesi, Pediyatrik Endokrinoloji BD, Kayseri

Giriş: Vitamin-D, kalsiyum homeostazı dışında antiinflamatuvar,immünmodülatuvar etkileri olan steroid yapıda bir hormondur. Birçok otoimmün,romatizmal hastalıkta eksikliği hastalık aktivitesi ile ilişkilendirilen vitamin-D'nin akut romatizmal ateş atakları ve hastalık aktivitesindeki rolü araştırılmıştır. **Materyal Method:** Aktif karditli 25çocuğun akut atak anında ve 1,2 ve 6.ay takibinde akut faz reaktanları, vitamin-D düzeyleri ve ekokardiyografik parametrelerine bakılıp, kontrol grubuyla(n:25) karşılaştırılmıştır. **Bulgular:** Hastaların %48i kız, %52si erkek; yaş ortalaması 11,4±2,5 yaştı. Mevsimlere göre yapılan değerlendirmelerde hastaların %28'i kış, %48'si bahar ve %24'ü yaz aylarında başvurduğu saptandı. Tanı anında hasta grubun beyazküre, sedimentasyon ve CRP düzeyleri istatistiksel olarak yüksekken, vitamin-D düzeyleri hasta grupta daha düşüktü. Hasta grubu tanı aldığı mevsimlere göre sınıflandırıldığında, kış ve bahar aylarında tanı alan hastaların tanı anındaki D-vitamini düzeylerinin ortalaması 17,54±9,89 µg/L iken, vitamin-D yetmezlik ve eksiklik oranı %57.8, kış ve bahar aylarında değerlendirilen kontrol grubu çocukların D-vitamin düzeyi ortalamaları 23,97±9,48 µg/L ve vitamin-D eksiklik ve yetmezlik oranı %21,7 dir. Hasta gruptaki çocukların tanı anındaki D-vitamini düzeyi anlamlı olarak düşüktü. Kış ve bahar aylarında ARA karditi tanısı alan hastalarda D-vitamini eksikliği görülmesi açısından atfedilen risk 2,23 (%95 güven aralığı 1,15-4,34)dü. Ayrıca aktif karditli hastaların takipleri sırasında MY,AY,LVEDd,LVESd ve La/Ao gibi kardiyak parametrelerde istatistiksel anlamlı düzelmeler görülürken, vitamin-D düzeylerinde yükselme saptanmıştır. ayrıca takipler sırasında hastaların vitamin-D yetmezlik oranları %72 den %40 a düşmüştür. **Sonuç:** Bu çalışmada D-vitamini düzeylerinin düşük seyrettiği bahar ve kış aylarında ARA ataklarının daha sık olduğu ve ARA kardit atağıyla gelen hastalarda vitamin-D düzeylerinin düşük olduğu saptanmıştır. Ayrıca vitamin-D düzeylerinin yükselmesi ile hastalardaki inflamatuvar ve ekokardiyografik parametrelerin normale döndüğü saptanmıştır. Mevcut sonuçlar vitamin-D'nin antiinflamatuvar ve immünmodülotuvar etkilerinin, sık rastlanan bir otoinflamatuvar hastalık olan akut romatizmal ateşte koruyucu özelliğe sahip olduğunu düşündürmektedir. Mevcut veriler, ARA akut atakla gelen vakalara vitamin-D replasmanı yapılarak inflamatuvar süreçte hızlı iyileşme ve hastalık prognozuna olumlu etkilerde bulunma imkanı sağlama açısından gelecekteki çalışmalara ışık tutmaktadır.

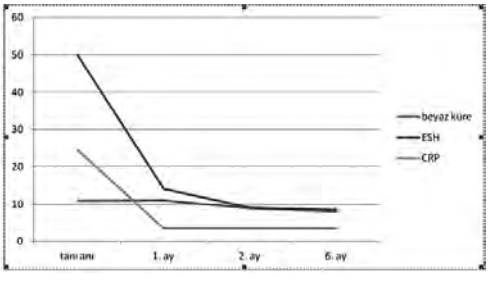

Şekil 1. Tanı anında hasta grubun beyazküre, sedimentasyon ve CRP düzeyleri istatistiksel olarak yüksekken, vitamin-D düzeyleri hasta grupta daha düşüktü

P-365

ÇOCUKLUK ÇAĞINDA PERİKARDİYAL EFFÜZYON DENEYİMLERİMİZ

Tamer Yoldaş[1], Özkan Kaya[1], Şeyma Kayalı[1], İlker Ertuğrul[1], Vehbi Doğan[1], Senem Özgür[1], Utku Arman Örün[1], Selmin Karademir[1], Murat Koç[2]

[1]*Dr Sami Ulus Kadın Doğum, Çocuk Sağlığı ve Hastalıkları Eğitim ve Araştırma Hastanesi, Çocuk Kardiyoloji Bölümü,*
[2]*Dr Sami Ulus Kadın Doğum, Çocuk Sağlığı ve Hastalıkları Eğitim ve Araştırma Hastanesi, Çocuk Kardiyovasküler Cerrahi Bölümü, Ankara*

Çocuklarda perikardiyal effüzyon bakteriyel ve viral enfeksiyonlar, kollejen doku hastalıkları, metabolik hastalıklar ve malignitelere bağlı gelişebilir. Perikardiyal effüzyon klinik bulguları geniş bir yelpazede ortaya çıkabilir. Akut tamponad hızlı ve etkili şekilde tedavi edilmesi gereken en ciddi klinik ortaya çıkış şeklidir. Eğer tamponad bulguları yoksa gerekli tanısal araştırmaları yapmak ve uygun tedaviyi uygulamak için yeterli vakit olur. Burada çocukluk çağıda perikardiyal effüzyon deneyimlerimizi bildiriyoruz. Ocak 2005 ile aralık 2013 tarihleri arasında çocuk kardiyoloji bölümünde perikardiyal effüzyon tanısı ile değerlendirilen hastaların medikal kayıtları geriye dönük olarak incelendi. Tespit edilebilen etyoloji, tedavi ve sonuçları değerlendirildi. Çalışma sürecinde 83 hastaya (47 erkek ve 36 kız) perikardiyal effüzyon tanısı konulmuştu. Hastaların yaşları 1 hafta ile 19 yaş arasında (ortanca 9 yaş) değişiyordu. Perikardiyal effüzyon sağ ventrikül ön duvarında 2-40 mm (ortanca 14.4 mm), sol ventrikül arka duvarıda 3-66 mm (ortanca 15.2 mm), apekste 2-40 mm (ortanca 10 mm) olarak tespit edildi. Etyolojide 18 hastada (%21.7) cerrahi sonrası perikardiyal effüzyon, 16 hastada (%19.3) altta yatan malign hastalık, 9 hastada kollejen doku hastalığı, 4 hastada kronik böbrek yetmezliği vardı. Üç prematüre hastada perkütanoz santral katetere bağlı olarak gelişmişti. Bir hastada tüberküloz enfeksiyonu ve 3 hastada diğer tanılar (hipotiroidizm, akut romatizmal ateş ve dilate kardiyomiyopati) mevcuttu. Etyoloji saptanamayan 29 hasta (%34.9) idiyopatik olarak kabul edildi. Ekokardiyografi ve/veya floroskopi rehberliğinde perikardiyosentez 25 hastaya yapıldı. Cerrahi perikardiyal drenaj 14 hastada yapıldı, bunlarda 6'sına öncesinde perkütanöz drenaj yapılmıştı. Perikardiyal effüzyon birçok nedene bağlı olarak gelişebilir. Kardiyak tamponad bulguları varlığında ekokardiyografi rehberliğinde yapılan perikardiyosentez uygun ve etkili bir tedavi yöntemidir. Ancak perkütanöz perikardiyosentez başarısız olduğunda veya hastanın klinik durumu bu girişime uygun olmadığında cerrahi tüp drenaj tercih edilebilir.

P-366

ÇOCUKLARDA ANTRASİKLİN KAYNAKLI KARDİYOMİYOPATİ: BEŞ OLGU SUNUMU

Özkan Kaya[1], Ilker Ertuğrul[1], Tamer Yoldaş[1], Şeyma Kayalı[1], Vehbi Doğan[1], Senem Özgür[1], Onur Çandır[1], Utku Arman Örün[1], Selmin Karademir[1]

[1]*Dr. Sami Ulus Kadın Doğum, Çocuk Sağlığı ve Hastalıkları Eğitim Araştırma Hastanesi, Pediatrik Kardiyoloji,*
[2]*Dr. Sami Ulus Kadın Doğum, Çocuk Sağlığı ve Hastalıkları Eğitim Araştırma Hastanesi, Pediatrik Onkoloji, Ankara*

Kardiyomiyopatiler kalp kasının primer hastalıklarıdır. En sık görülen tipi dilate kardiyomiyopati (DKMP) olup; azalmış kontraksiyon ile birlikte sol veya her iki ventrikülün dilatasyonu ile karakterizedir. DKMP etyolojisinde idiopatik, genetik, viral, immün, toksin, ilaçlar, iskemi sorumlu tutulmaktadır. Çocuk yaş grubunda lösemi/lenfoma ve diğer birçok malignanside kullanılan antrasiklin grubu ilaçlar kardiyak toksisiteleri belirgin olup morbidite ve mortaliteden sorumludurlar. Akut, subakut ve geç dönemde kardiyak toksisite ortaya çıkabilmektedir. Bu çalışmada onkolojik tedavilerinden sonra yaşamına devam edebilecek hastaların antrasiklin morbidite ve mortalitesinin önemine dikkat çekmek amacıyla antrasikline bağlı gelişen dilate kardiyomiyopati olgularımız sunulmaktadır. Antrasiklin tedavisi sırasında veya sonrası DCM tespit edilen 5 pediatrik olgu sunuldu. Hastaların yaşları 8-14 yaş arasında idi. Ortalama takip süresi 5,5 (2,5-9) yıldı. Primer maligniteler iki olguda lenfoma, osteosarkom, nöroendokrin tümörü ve Ewing sarkomuydu. Toplam antrasiklin dozu 210-480 mg/m^2 (ortalama 420 mg/m^2) arasında değişmekteydi. Düşük doz antrasiklin alan bir hastanın tedavisi incelendiğinde antrasiklin toksisitesini arttıran siklosporin tedavisi aldığı saptandı. Bu olguda sol ventrikül sistolik fonsiyonları ve dilatasyonu medikal tedaviyle düzeldi. DCM tanı alma süresi kemoterapi uygulaması sonrası 11-34 ay (ortalama 24 ay) arasındaki sürelerde değişmekteydi. Hastalardan 4'ünde semptomlar medikal tedaviyle kontrol altında iken bir olgu transplant merkezine yönlendirildi. Tüm olgular medikal tedavi olarak diüretik ve ACE-I almakta iken 2 olguda bu tedaviye ek olarak digoksin ve 1 olguda karvedilol başlandı. Tedavi protokolü, tanı, yaş ve izlem süresine göre antrasiklin tedavisi alan hastalarda konjestif kalp yetmezliği görülme oranı % 4-36 ve kardiyomiyopati % 1-30 oranında değişiklik göstermektedir. Ekokardiyografi ile kalbin sistolik ve diyastolik fonksiyonları, kalp bosluklarının boyutları değerlendirilebilir ve Doppler incelemeleri yapılabilir. Sol ventrikül ejeksiyon fraksiyonu (LVEF), kısalma fraksiyonu (KF) en sık kullanılan ekokardiyografik parametrelerdir. Akut dönemde kardiyak kompansasyon nedeniyle kardiyomiyopatik degisiklikler tam yerlesene kadar LVEF normal saptanabilir. Olgularımızda DKMP tanısı sistolik disfonsiyon geliştikten sonra tespit edilmiştir. Bu yüzden antrasiklin alan olgulara erken dönemde tanı koyabilmek için diyastolik disfonsiyon araştırılmalıdır.

P-367

POSTOPERATİF AORT KOARKTASYONUNDA VASKÜLER FONKSİYONLARIN VE ATHEROSKLEROZ RİSKİNİN DEĞERLENDİRİLMESİ

Nilüfer Çetiner[1], Neslihan Him[2], Berna Şaylan Çevik[1], Figen Akalın[1]

[1]*Marmara Üniversitesi Tıp Fakültesi, Çocuk Kardiyoloji BD,*
[2]*Marmara Üniversitesi Tıp Fakültesi, Çocuk Sağlığı ve Hastalıkları AD, İstanbul*

Amaç: Aort koarktasyonlu (AK) hastalarda başarılı operasyona rağmen; sistemik hipertansiyon ve kardiovaskuler komplikasyonlar görülebilmektedir. Damar duvarındaki yapısal bozukluklar ve damarın elastik özellikleri ileri yaştaki koroner arter hastalığına zemin hazırlayabilir. Çalışmamızda opere AK'lı hastalarda karotis intima media kalınlıkları ve aort elastisite ve distensibilitesi çalışılmış, ve kardiyovasküler riskin artıp artmadığı araştırılmıştır. **Yöntem:** Çalışmaya Marmara Üniversitesi Pediatrik Kardiyoloji bilim dalında opere aort koarktasyonu nedeni ile izlenen 20 hasta ve 30 sağlıklı kontrol alındı. Hastaların demografik özellikleri, operasyon yaşı, izle süresi, operasyon tipi kaydedildi. Hasta ve kontrol gruplarında Philips IE33 Ekokardiyografi cihazı ve 11 Hz Lineer transducer kullanılarak Karotis intima-media kalınlığı ölçüldü, abdominal aorta sistolik ve diyastolik çapları ölçüldü. Aortik strain, distensibilite, sertlik (stiffness) hesaplandı. Brakial arterden manşon ile 50mmHg basınçla akım 5 dakika durdurulduktan sonra akımın başlaması ile oluşan dilatasyon yüzdesi (FMD) 1. Dakika ve 3. Dakikada ölçüldü. **Bulgular:** Çalışma grubu yaşları 5.3 -22 arasında değişen (Ort± SD= 12.6±5 yıl) 7 kız, 13 erkek hastadan, kontrol grubu yaşları 7-17 arasında değişen (Ort±SD= 12.2±2.5 yıl), 7 kız, 23 erkek hastadan oluşuyordu. Hasta ve kontrol grupları arasında karotis intima media çapları açısından fark saptanmadı. Aortik stiffness değeri hasta grubunda kontrol grubuna göre anlamlı yüksekti (p=0.007). Aortik distensibilite değeri hasta grubunda daha düşük saptanmasına rağmen istatistiksel olarak anlamlı değildi. 1.dakika FMD değeri hasta grupta anlamlı olarak yüksek bulundu (p=0.005). 3.dk FMD değeri açısından ise hasta ve kontrol grupları arasında anlamlı fark saptanmadı (Tablo1). **Sonuç:** Opere aort koarltasyonunda vasküler fonksiyonlar bozulmuştur, bu durum sistemik hipertansiyon ve kardiyovasküler hastalık etyolojisinde rol oynayabilir.

Tablo 1. Hasta ve kontrol grubu için vaskuler fonksiyonların karşılaştırması

	Hasta	Kontrol	P Değeri
n	20	30	
	Mean±SD	Mean±SD	
Karotis İntima Media Kalınlığı	0,52±0,06	0,53±0,06	0,446
Abdominal Aorta (Sistolik Çap) (mm)	12±2,9	10,3±1,5	0,012
Abdominal Aorta (Diyastolik Çap) (mm)	10,9±3	9,5±1,4	0.07
Aortik Strain	10,9±7,4	8,9±8,8	0,109
Aortik Stifness	11,5±8,4	6,2±4,1	0,007
Aortik Distensibilite	18,5±6,1	20,9±5,5	0,206
FMD1 (1.dk) (%)	6,9±4,5	4,5±2,7	0,005
FMD3 (3.dk) (%)	9,2±3,8	9,2±3,9	0,604

P-368

REMİSYONDAKİ İNFLAMATUVAR BAĞIRSAK HASTALIKLI ÇOCUKLARDA OTONOM SİNİR SİSTEMİ FONKSİYONLARININ DEĞERLENDİRİLMESİ

Helen Bornaun[1], Günsel Kutluk[2], Kazım Öztarhan[1], Nuh Yılmaz[3], Sevgi Yavuz[4], Çiğdem Aydoğmuş[5], Gonca Keskindemirci[6]

[1]*Kanuni Sultan Süleyman Eğitim ve Araştırma Hastanesi, Çocuk Kardiyoloji,*
[2]*Kanuni Sultan Süleyman Eğitim ve Araştırma Hastanesi, Çocuk Gastroenteroloji, İstanbul*
[3]*Mustafa Kemal Üniversitesi, Çocuk Kardiyoloji, Hatay*
[4]*Kanuni Sultan Süleyman Eğitim ve Araştırma Hastanesi, Çocuk Nefroloji,*
[5]*Kanuni Sultan Süleyman Eğitim ve Araştırma Hastanesi, Çocuk Alerji-İmmunuloji,*
[6]*Kanuni Sultan Süleyman Eğitim ve Araştırma Hastanesi, Çocuk Sağlığı ve Hastalıkları, İstanbul*

Giriş: Ülseratif kolit (ÜK) ve Crohn hastalığı (CH), kronik inflamasyonla karakterize inflamatuar barsak hastalıklarıdır (IBH). Etyolojide genetik, çevresel faktörler, immun disfonksiyon, stres, infeksiyöz etkenler gibi faktör rol oynamaktadır. Yapılan çalışmalarda İBH 'da mevcut olan kronik inflamasyon, stres, kullanılan ilaçlar ve malnütrisyona bağlı otonom sinir sistemi (OSS) disfonksiyonu, özellikle sempatik sinir sistemi aktivitesinde artış ve buna bağlı kalp hızı değişkenliğinde bozulma geliştiği bildirilmiştir. Çalışmamızda kalp hızı değişkenliği (KHD) gibi noninvaziv elektrofizyolojik parametreler aracılığıyla kardiyak sempatovagal aktiviteyi inceleyerek IBH' lı genç hastalarda OSS tutulumunu değerlendirdik. **Metod:** Çalışmaya çocuk gastroenteroloji bölümünden en az 12 aydır takipli, remisyonda olan, 3-18 yaş arası 15'i ÜK, 20 'si CH olan toplam 35 hasta (18' i kız, 17' si erkek)ile; yaş ve cins uyumlu 35 sağlıklı birey alındı. Tüm bireylerin fizik ve ekokardiyografik incelemesi yapısal kalp hastalıkları dışlandı. Hasta ve kontrol grubuna 24 saatlik Holter elektrokardiografi monitorizasyonu yapıldı. Alınan EKG kayıtlarında zaman ve frekans bazlı parametreler kullanıldı. Hasta ve kontrol grubunun değerleri gündüz ve gece ayrı olarak, ortalama NN, SDNN, SDNN-i, SDANN, RMSSD ve pNN50 parametreleri açısından karşılaştırıldı. **Bulgular:** Hasta grubunun yaş ortalaması 11,96 idi. Hasta grubunda minimal ve ortalama kalp hızları kontrol grubuna göre anlamlı düzeyde yüksek ve ortalama RR intervali de kontrol grubuna kıyasla anlamlı düzeyde düşük bulundu. Ayrıca, zaman bağımlı KHD parametreleri arasında SDNNday, SDNNtotal ve SDANN indeksi anlamlı düzeyde düşük saptandı ($p<0.05$). Ek olarak frekans bağımlı KHD parametreleri arasında VLF, LF de anlamlı düzeyde düşük saptandı ($p<0.05$). CD ve ÜK grupları arasında ise istatistiksel anlamlı farklılık gözlenmedi. **Sonuç:** İBH'de parasempatik aktivitenin anlamlı düzeyde azaldığı ve bununla birlikte sempatik sistemin daha aktif olduğu ve kalp hızının anlamlı olarak daha yüksek olduğu saptandı. Genç İBH otonomik disfonksiyon ileriki yaşlarda gelişebilecek artmış kardiyak mortalite ve morbidite ile yakından ilişkili olabilir. Bu nedenle hastaların kardiyak fonksiyonlar açısından da uzun süreli takibinin gerekli olduğu düşünülmektedir.

P-369

SİYANOTİK KONJENİTAL KALP HASTALIĞI OLAN ÇOCUKLARDA ORTALAMA TROMBOSİT HACMİ VE NÖTROFİL/LENFOSİT ORANININ DEĞERLENDİRİLMESİ

Fatih Şap[1], Zehra Karataş[2], Hakan Altın[3], Abdullah Alpınar[1], Tamer Baysal[1]

[1]*Necmettin Erbakan Üniversitesi, Meram Tıp Fakültesi, Çocuk Kardiyolojisi BD, Konya*
[2]*Bolu Devlet Hastanesi, Çocuk Kardiyolojisi Kliniği, Bolu*
[3]*Trabzon Kanuni Eğitim ve Araştırma Hastanesi, Çocuk Kardiyolojisi Kliniği, Trabzon*

Giriş: Siyanotik konjenital kalp hastalığı (KKH) olan çocuklarda koagulasyon/hemostaz bozukluklarının patogenezinde artmış trombosit mikropartikülleri ve trombosit aktivasyonu olabileceği gösterilmiştir. Ortalama trombosit hacmi (MPV); trombositin fonksiyonlarını, aktivasyonunu ve büyüklüğünü göstermenin yanında çeşitli kronik hastalıklarda inflamatuvar gösterge olabileceği de vurgulanmıştır. Aynı şekilde nötrofil lenfosit oranı (N/L) da kardiyak ve kalp dışı birçok hastalıkta inflamasyonu saptamada kullanılmıştır. Çalışmamızın amacı; siyanotik KKH olan çocuklarda MPV, N/L ve diğer hemogram paremetlerinin normal çocuklar ile karşılaştırmaktır. **Gereç ve Yöntem:** Çocuk kardiyoloji polikliniğinde 2009-2012 yılları arasında siyanotik KKH olarak takip edilmiş 22 olgu ile yaş, vücut ağırlığı ve cinsiyet olarak benzer sağlıklı 20 olgunun retrospektif olarak hemogram değerleri karşılaştırılmıştır. **Bulgular:** Siyanotik KKH grubu [K/E: 11/11, yaş(ay): 15.25 (1-72), vücut ağırlığı (g): 8450 ± 2939]; Fallot Tetralojisi (n = 16), Pulmoner Atrezili Fallot Tetralojisi (n = 4) ve Çift Çıkışlı Sağ ventrikül+Pulmoner Stenoz (n = 2) patolojilerinden oluşmaktaydı. Kontrol grubu [K/E: 8/12, yaş(ay): 12.50 (3-48), vücut ağırlığı (g): 9505 ± 2596] ise herhangi bir hastalığı olmayan yaş, vücut ağırlığı ve cinsiyet açısından benzer ($p>0.05$) 20 sağlıklı çocuktan oluşmaktaydı. Siyanotik KKH grubunun oksijen saturasyonu %71.36±10 idi. Siyanotik grupta kontrol grubuna göre trombosit değeri düşük ($p = 0.001$), MPV ve N/L değerleri ise yüksek (sırasıyla; $p = 0.021$, $p = 0.001$, Tablo) bulundu. Şekil 1'de nötrofil, lenfosit değerleri ve N/L oranı verilmiştir. Ayrıca siyanotik KKH grubunda trombosit ile MPV arasında negatif bir ilişki saptandı ($r= -0.426$, $p=0.048$, Şekil 2). İki grup birlikte (n=42) incelendiğinde trombosit ile MPV arasında ve N/L ile trombosit arasında negatif ilişki [(sırasıyla; $r=- 0.381$, $p=0.013$); ($r=-0.384$, $p=0.012$)] saptandı. **Tartışma ve Sonuç:** Siyanotik KKH olan çocuklarda koagulasyon/hemostaz bozukluklarına yatkınlığın polistemi ve siyanoz yanında MPV ve N/L oranının yüksek olmasının da katkısı olabileceğini düşünmekteyiz. Bu konuda daha fazla hasta sayısını içeren geniş çalışmalara ihtiyaç vardır.

Tablo 1.

	Siyanotik KKH (n = 22)	Kontrol (n = 20)	P değeri
Hemoglobin (gr/dL)	14.44 ± 2.33	11.18 ± 0.88	<0.001
HCT (%)	44.42 ± 7.22	33.53 ±2.35	<0.001
RBC (milyon/mm3)	5.8 ± 1.34	4.59 ± 0.35	<0.001
RDW (%)	17.18 ± 3.71	14.1 ± 1.38	0.001
MCV (fL)	78.84 ± 1.27	73.4 ± 4.97	>0.05
WBC (/mm3)	9985 ± 2371	10014 ± 2731	>0.05
Nötrofil (/mm3)	4575 ± 1775	3042 ± 1293	0.003
Lenfosit (/mm3)	4284 ± 1989	5992 ± 2130	0.010
N/L oranı	0.95 (0.28-5.6)	0.44 (0.14-1.46)	0.001
PLT (/mm3)	297.860 ± 106.547	418.100 ± 111.392	0.001
MPV (fL)	8.62 ± 1.29	7.24 ± 1.01	0.021

Siyanotik konjenital kalp hastalığı grubunun hematolojik parametrelerinin kontrol grubu ile karşılaştırılması

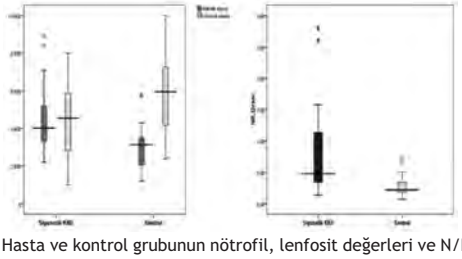

Şekil 1. Hasta ve kontrol grubunun nötrofil, lenfosit değerleri ve N/L oranı verilmiştir

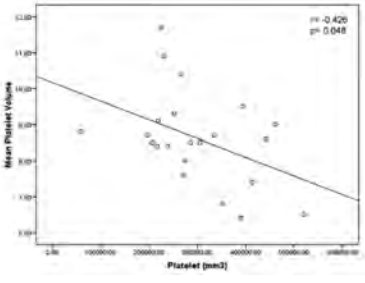

Şekil 2. Siyanotik konjenital kalp hastalığı grubunda platelet sayısı ile mean platelet volum arasındaki negatif ilişki

P-370

KATETER ANJİYOGRAFİ İLE İZLEM STRATEJİLERİ BELİRLENMİŞ İZOLE VENTRİKÜLER SEPTAL DEFEKTLİ OLGULARIN ORTA DÖNEM SONUÇLARI

Duygu Tok, Rahmi Özdemir, Timur Meşe, Cem Karadeniz, Yılmaz Yozgat, Mustafa Demirol, Murat Muhtar Yılmazer

zmir Dr. Behçet Uz Çocuk Hastanesi, Çocuk Kardiyoloji Kliniği, İzmir

Giriş: Ventriküler septal defekt (VSD); biküspid aortik kapak ve mitral kapak prolapsusundan sonra en sık görülen doğumsal kalp anomalisidir. VSD'ler perimembranöz, musküler ve "doubly committed" juksta-arterial defektler (DCJA) olmak üzere üç ana gruba ayrılır. Ventriküler septal defektlerin doğal seyrinde en sık görülen değişiklik defektin boyutunun küçülmesi ve kapanmasıdır. Orta ya da büyük defekti olan hastalarda hastalığın mevcut durumuna göre medikal ve/veya cerrahi yaklaşım gerekebilir. Kliniğimizde 2004-2014 yılları arasında tanı alarak kateter anjiyografi ile izlem stratejisi belirlenmiş izole VSD'nin doğal seyrininin, medikal ve cerrahi tedavi sonuçlarının ve gerek hastalığın fizyopatolojisine gerekse operasyona sekonder oluşmuş komplikasyonların retrospektif olarak araştırılması amaçlandı. **Gereç ve Yöntemler:** Çalışmaya 155 izole VSD'li olgu alındı. Hasta dosyalarından geriye dönük olarak olguların demografik özellikleri, EKO ve kateter anjiyografi değerlendirmeleri, konsey kararları, takiplerinde gelişen komplikasyonlar kaydedildi. **Bulgular:** Çalışmaya alınanların 139'unda (%89,7) perimembranöz, 15'inde (%9,7) musküler, 1'inde ise (%0,6) DCJA VSD vardı. Konseyde cerrahi kararı alınan 82 hastanın 72'sine cerrahi uygulanırken, 10 hasta cerrahiyi red ederek klinik/medikal izlemi seçmişti. Üç hastaya ise perkütan kapatma yapıldı. Klinik/medikal izlemlerine karar verilen 66 hastanın 9'una ilerleyen dönemlerde cerrahi uygulandı. Pulmoner arter ve wedge basıncı, Qp/Qs, PVR/PVR açısından defekt tipleri arasında istatistiksel anlamlı fark yoktu. Cerrahi önerilenlerde pulmoner arter ve wedge basıncı, Qp/Qs değeri medikal/klinik izlem önerilen gruba göre anlamlı yüksekti. Toplam 86 hastada cerrahi kapatma/girişim öyküsü mevcuttu. Bunların 55'inde (%64) ameliyat başarılıydı ancak 6 hastada (%7) rezidü şant vardı. Doğumsal kalp hastalığı ile ilişkili pulmoner hipertansiyon 14 olguda (%9,4) saptandı. İzlemde 11 hasta ise kaybedildi. Ameliyat olan ve olmayan gruplarda motalite oranları benzerdi. **Tartışma ve Sonuç:** Bilgilerimiz ışığında izole VSD'de ekokardiyografi tanı ve takipte ilk seçenek olmasına karşın kateter anjiografi medikal, cerrahi veya girişimsel tedavi seçeneklerini belirlemede gerekliliğini korumaktadır.

P-371

KALP YETMEZLİĞİ İLE BAŞVURAN ARİTMOJENİK SAĞ VENTRİKÜL DİSPLAZİSİ OLGU SUNUMU

Pınar Dervişoğlu[1], Mehmet Karacan[2], Mustafa Kösecik[1]

[1]Sakarya Üniversitesi Tıp Fakültesi, Çocuk Kardiyoloji BD, Sakarya
[2]Medipol Üniversitesi Tıp Fakültesi, Çocuk Kardiyoloji BD, İstanbul

Aritmojenik sağ ventrikül displazisi (ARVD) miyositlerin fibröz ve yağlı dokuya yer değiştirmesi ile karakterize, klinikte tekrarlayıcı aritmiler, kalp yetmezliği, ani ölümle karşımıza çıkabilen hastalıktır. Tanı kriterleri elektrokardiyografik, ekokardiyografik, magnetik rezonans görüntüleme, sağ kalp kateterizasyonu ve histopatolojik özelliklere göre belirlenmistir. Klinik prognozu myokard kitlesinin tutulum oranı belirler. Burada acil polikliniğimize solunum sıkıntısıyla başvuran, kalp yetmezliği nedeniyle yoğun bakım ünitesinde izlenen ve destek tedavisine rağmen kaybedilen 15 yaşında erkek olgu sunulmuştur. **Olgu:** Onbeş yaşında erkek hasta halsizlik ve solunum sıkıntısı nedeniyle başvurdu. Öyküsünden 10 gün önce Diyarbakır'dan işçi olarak Sakarya'ya geldiği, üç gün öncesine kadar herhangi bir yakınmasının olmadığı, son üç gündür halsizlik, bulantı, kusma ve idrar miktarında azalma olduğu ve sonrasında solunum sıkıntısı belirginleştiği için getirildiği öğrenildi. Hastanın 8 yaşında ve 23 yaşında iki erkek kardeşinde ani kardiyak ölüm öyküsü vardı. Fizik muaynesinde genel durumu kötü, uykuya meyilli, oksijen saturasyonu %98, nabzı 120/dak, kan basıncı 127/70 mmHg, solunum sayısı 40/dak, axillar ateşi 36,3°C, bifussür ödemi ve solunum sıkıntısı mevcuttu. Solunum sesleri kaba ve bazallerde krepitan ralleri vardı. Kalp sesleri derinden alınıyordu. Batın distandü, asit mevcut. Kapiller dolum zamanı 4 sn idi. EKG' sinde V1-3 ' de T dalga inversiyonu ve epsilon dalgaları mevcuttu. Göğüs grafisinde kardiyotorasik indexi (0.60) artmıştı. Ekokardiyografide sağ ventrikülde daha belirgin biventriküler dilatasyon ve hipokinetik sağ ventrikül görüldü. Sol ventrikül arka duvarında 9 mm perikardiyal efüzyon saptandı. Sol ventrikül EF' si %20, FS' si %11 idi. Ultrasonografide batın içinde yaygın serbest sıvı, sağ hemitoraksta belirgin bilateral plevral efüzyon saptandı. Mevcut bulguları ile ARVD ve konjestif kalp yetmezliği tanısı konuldu. Yoğun bakım ünitesine alındı, mekanik ventilatöre bağlandı ve destek tedavisi başlandı. Kardiyak transplantasyon uygulanabilecek merkeze sevkedilen hastanın iki haftalık takip sonrasında exitus olduğu öğrenildi. **Sonuç:** Bu olgu ile ARVD' nin hiçbir bulgu vermeden ani konjestif kalp yetersizliği ile ortaya çıkabileceğini ve ölüme yol açabileceğini bir kez daha vurgulamak istedik.

P-372

AKREP VENOMUNA BAĞLI GEÇİCİ TOKSİK MİYOKARDİT, YENİ TEDAVİ YAKLAŞIMLARI İLE BİR OLGU SUNUMU

Mehmet Emre Arı, Filiz Ekici, Murat Sürücü

Ankara Çocuk Sağlığı Hastalıkları, Hemotoloji Onkoloji Eğitim Araştırma Hastanesi, Ankara

Giriş: Akrep sokmaları tüm dünyada olduğu gibi ülkemizde de yaygın olarak görülmektedir. Akrep sokması sıklıkla hafif klinik bulgulara neden olmasına rağmen; pulmoner ödem, hipotansiyon, kardiyojenik şok, şiddetli nöromusküler eksitasyon, multi-organ yetmezliği, konvülziyon, koma, hipotansiyona bağlı uç-organ hasarı gibi ciddi ve hayatı tehdit edici komplikasyonlar ile de sonuçlanabilir. Mortalite ve morbiditenin en önemli nedeni kardiyovasküler komplikasyonlardır. **Olgu:** On sekiz aylık kız hasta akrep sokması nedeniyle kliniğimize getirildi. Bilinç bulanıklığı, ateş ve taşikardisi olan hasta yoğun bakım ünitesine kabul edildi. Hastanın fizik muayenesinde genel durumu kötü ve letarjik idi. Kalp hızı 190/dakika, tansiyon 80/40mmHg, vücut ısısı 37.6°C, solunum sayısı 70/dakika idi. Sol uyluk bölgesinde 1x1 cm çaplarında 3 adet eritematöz deriden kabarık akrep sokmasına bağlı cilt lezyonu saptandı. Kardiyak muayenede taşikardi ve I/VI sistolik üfürüm duyuldu. Diğer sistem muayeneleri doğaldı. Laboratuvar tetkiklerinde arteriyel kan gazında pH:7.44, pCO2: 23mmHg, pO2: 61mmHg SO2: %91, HCO3: 18.6meq/L idi. Lökosit: 11.100/mm^3, hemoglobin: 11g/dl, trombosit: 314.000/mm^3, CK: 2120U/L (0-145 U/L), CK-MB: 97ng/ml (0-4.3 ng/ml), BNP: 1638pg/ml (0-100 pg/ml), troponin I: 13.6ng/ml (0-0.4ng/ml) iken diğer laboratuvar bulguları normal idi. Elektrokardiyografisinde kalp hızı 210/dakika (sinüs taşikardisi), normal aks, V1-2'de T negatifliği, V2-4'de 2mm ST depresyonları mevcuttu. Voltaj supresyonu yoktu. Ekokardiyografisinde; sol ventrikül diyastol sonu çapı 28 mm, sol ventrikül sistolik ejeksiyon fraksiyonu %33, kısalma fraksiyonu %15 ölçüldü. Akım hızı 3m/s olan, birinci derece mitral yetmezlik saptandı. Hastaya akrep venomuna sekonder toksik miyokardit tanısı konuldu. Akrep antivenomu 5 cc serum fizyolojik içerisinde 30 dakikada intravenöz infüzyon uygulandı. Furosemid ve 10mcg/kg/dakika dozunda dobutamin başlandı. Vital bulguları yakın takibe alınarak sıvı elektrolit tedavisi düzenlendi. Tedavinin 9. gününde ekokardiyografik bulguları ve laboratuvar bulguları tamamen düzeldi (Tablo 1). **Tartışma ve Sonuç:** Bu yazıda akrep sokmalarında kardiyak komplikasyonların mortal seyredebildiği gibi iyi bir tedavi ile hızla düzelebileceği vurgulanmıştır.

Resim 1. Türkiye'de en sık görülen akrep türleri **A:** Androctonus crassicauda **B:** Leiurus quinquestriatus (sarı akrep)

Tablo 1. Hastanın laboratuvar ve ekokardiyografi bulguları

	Yatış	9. gün
LVEDD	28	23
EF	33	69
KF	15	37
MY (derecesi/akım hızı)	1 / 3.3	Minimal / 2.2
Troponin I (ng/ml)	13.6	0.3
CK-MB (ng/ml)	97	<1
BNP (pg/ml)	1638	30

BNP: Brain natriüretik peptid, EF: Ejeksiyon fraksiyonu, KF: Kısalma fraksiyonu, LVEDD: Sol ventrikül diyastol sonu basınç, MY: Mitral yetmezlik

P-373

PULMONER HİPERTANSİYON TANISI KONULAN TÜRK ERİŞKİNLERİN EPİDEMİYOLOJİK İNCELEMESİ

Ayhan Pektaş[1], Mehmet Bigehan Pektaş[2], Mustafa Aldemir[3], Gülay Özkeçeci[4]

[1]1Afyon Kocatepe Üniversitesi Tıp Fakültesi Çocuk Kardiyoloji BD,
[2]Afyon Kocatepe Üniversitesi Tıp Fakültesi Farmakoloji AD,
[3]Afyon Kocatepe Üniversitesi Tıp Fakültesi Kalp ve Damar Cerrahisi AD,
[4]Afyon Kocatepe Üniversitesi Tıp Fakültesi Kardiyoloji AD, Afyonkarahisar

Amaç: Bu çalışma; Ulusal Sağlık Sigortası Sistemi kayıtlarını kullanarak, beş yıllık bir dönemde, Türkiye'de pulmoner hipertansiyon (PH) tanısı konulan erişkinlere ait epidemiyolojik özelliklerin değerlendirilmesini amaçlamaktadır. **Yöntem:** 2009 ve 2013 yılları arasında, Türkiye'deki herhangi bir hastaneden, primer PH (ICD-10 kodu I27.0) ve sekonder PH (ICD-10 kodu I27.2) tanılarıyla ilk kez taburcu edilen ve yaşı 18'den büyük olan tüm bireyler belirlenmiştir. **Bulgular:** Erişkinlik çağında primer PH için toplam yıllık prevalans değeri, 9.6 olgu/milyon olarak bulundu (Şekil 1). Çalışma süresi boyunca, primer PH tanısı konulan erişkinlerden yaşı 45'ten büyük olanların sayısı anlamlı olarak yüksekti (her yıl için p==0.001). Çalışma dönemi boyunca, primer PH tanısı konulan erişkinlerde, kadın/erkek oranı 2.2:1 olarak hesaplandı. Çalışma süresi boyunca, primer PH tanısı konulan erişkinlerden Kuzeybatı Anadolu'da yaşayanların sayısı anlamlı olarak yüksekti (her yıl için p<0.05) (Tablo 1). Erişkinlik çağında sekonder PH için toplam yıllık prevalans değeri, 6.0 olgu/milyon olarak belirlendi (Şekil 1). Çalışma süresi boyunca, sekonder PH tanısı konulan erişkinlerden yaşı 45'ten büyük olanların sayısı anlamlı olarak yüksekti (her yıl için p==0.001). Sekonder PH tanısı konulan erişkinlerde, kadın/erkek oranı 1.9:1 olarak hesaplandı. Çalışma süresi boyunca, ssekonder PH tanısı konulan erişkinlerden Kuzeybatı Anadolu'da yaşayanların sayısı anlamlı olarak yüksekti (her yıl için p<0.05) (Tablo 1). **Sonuç:** Türkiye'de yaşayan erişkinlerdeki pulmoner hipertansiyon sıklığı, Batı ülkelerinde yaşayan erişkinlerdeki pulmoner hipertansiyon sıklığından daha yüksek bulunmuştur. Kuzeybatı Anadolu'daki erişkin PH sıklığının anlamlı olarak yüksek bulunmasının nedeni, bu bölgede üçüncü basamak sağlık merkezlerinin daha fazla olmasıyla açıklanabilir.

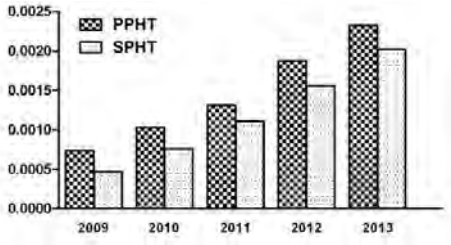

Şekil 1. Primer ve sekonder pulmoner hipertansiyon için yıllık prevalans değerleri (PPHT: primer pulmoner hipertansiyon, SPHT: sekonder pulmoner hipertansiyon)

Tablo 1. Pulmoner Hipertansiyon Tanısı Konulan Erişkinlerin Dağılımı

Primer pulmoner hipertansiyon					Sekonder pulmoner hipertansiyon					Total
19-25 yaş	26-35 yaş	36-45 yaş	> 46 yaş	Total	19-25 yaş	26-35 yaş	36-45 yaş	> 46 yaş	Total	
164 (%3.6)	229 (%5.0)	884 (%18.4)	3305† (%83.0)	4582	93 (%3.6)	153 (%6.0)	242 (%9.4)	2082† (%81.0)	2570	7152
165 (%2.4)	368 (%5.2)	635 (%9.2)	5769† (%85.2)	6937	104 (%2.3)	204 (%4.6)	358 (%7.6)	3796† (%85.2)	4442	11379
271 (%3.4)	466 (%5.8)	775 (%9.6)	6780† (%84.2)	8048	150 (%2.7)	218 (%3.9)	335 (%5.8)	4948† (%87.6)	5651	13699
291 (%2.2)	555 (%6.5)	736 (%8.6)	7066† (%82.7)	8548	189 (%2.8)	283 (%5.7)	335 (%6.7)	4232† (%84.8)	6989	13537
305 (%4.0)	607 (%8.0)	752 (%9.7)	5942† (%78.3)	7586	214 (%4.6)	443 (%9.5)	404 (%8.7)	3587† (%77.2)	4648	12234

Primer Pulmoner Hipertansiyon							
Güney Anadolu	Doğu Anadolu	Güneydoğu Anadolu	Batı Anadolu	Orta Anadolu	Kuzey Anadolu	Kuzeybatı Anadolu	Total
694 (%15.1)	296 (%6.5)	294 (%6.4)	182 (%4.0)	892 (%19.5)	648 (%14.1)	1576‡ (%34.4)	4582
1396 (%20.1)	302 (%4.4)	255 (%3.7)	208 (%3.0)	1208 (%17.4)	708 (%10.2)	2860‡ (%41.2)	6937
977 (%12.1)	368 (%4.6)	313 (%3.9)	388 (%4.8)	1476 (%18.3)	1506 (%18.8)	3020‡ (%37.5)	8048
980 (%11.5)	398 (%4.7)	374 (%4.4)	396 (%4.6)	1686 (%19.7)	1582 (%18.5)	3132‡ (%36.6)	8548
982 (%12.9)	366 (%4.8)	328 (%4.3)	338 (%4.5)	1438 (%19.0)	1100 (%14.5)	3034‡ (%39.7)	7586
Sekonder Pulmoner Hipertansiyon							
Güney Anadolu	Doğu Anadolu	Güneydoğu Anadolu	Batı Anadolu	Orta Anadolu	Kuzey Anadolu	Kuzeybatı Anadolu	Total
306 (%11.9)	259 (%10.1)	258 (%10.0)	271 (%10.5)	338 (%13.2)	330 (%12.8)	808‡ (%31.5)	2570
369 (%12.8)	370 (%12.8)	452 (%10.2)	330 (%11.9)	340 (%12.2)	624 (%14.0)	1157‡ (%26.1)	4442
739 (%13.1)	745 (%13.2)	624 (%11.0)	703 (%12.4)	713 (%12.6)	696 (%12.3)	1431‡ (%25.4)	5651
817 (%12.4)	621 (%12.4)	601 (%12.0)	519 (%11.6)	592 (%11.9)	674 (%13.5)	1325‡ (%26.2)	4989
570 (%12.3)	571 (%12.3)	553 (%11.9)	531 (%11.4)	540 (%11.6)	625 (%13.4)	1258‡ (%27.1)	4648

† Primer veya sekonder pulmoner hipertansiyon tanısı konulan ve yaşı 45'ten büyük olan erişkinlerin sayısı anlamlı olarak yüksekti (her yıl için p=0.001).
‡ Primer veya sekonder pulmoner hipertansiyon tanısı konulan ve Kuzeybatı Anadolu'da yaşayan erişkinlerin sayısı anlamlı olarak yüksekti (her yıl için p<0.05).

P-374

TÜRKİYE'DE 2-7 YAŞ ARASINDAKİ DOĞUMSAL VE EDİNSEL KALP HASTALIĞI OLAN ÇOCUKLARIN YAŞAM KALİTESİ

Rahmi Özdemir[1], Ayşe Kutlu[2], Timur Meşe[1], Cem Karadeniz[1], Burcu Çakaloz[2], Utku Karaarslan[4], Gökhan Ceylan[3], Murat Muhtar Yılmazer[1], Yılmaz Yozgat[1]

[1]*İzmir Dr.Behçet Uz Çocuk Hastalıkları ve Cerrahisi Eğitim ve Araştırma Hastanesi Kardiyoloji Kliniği,*

[2]*İzmir Dr.Behçet Uz Çocuk Hastalıkları ve Cerrahisi Eğitim ve Araştırma Hastanesi Çocuk ve Ergen Psikiyatrisi Kliniği,*

[3]*İzmir Dr.Behçet Uz Çocuk Hastalıkları ve Cerrahisi Eğitim ve Araştırma Hastanesi Pediatri Kliniği,*

[4]*Dokuz Eylül Üniversitesi Tıp Fakültesi Pediatri Yoğun Bakım, İzmir Dr.Behçet Uz Çocuk Hastanesi, İzmir*

Giriş ve Amaç: 2-7 yaş arasındaki doğumsal ve edinsel kalp hastalığı olan çocuk ve ergenlerin yaşam kalitesini ölçmek ve ilişkili değişkenleri tespit etmek. **Gereç ve Yöntem:** İzmir Dr. Behçet Uz Çocuk Hastanesi Kardiyoloji Kliniğinde izlenen, 2-7 yaş arasındaki doğumsal veya edinsel kalp hastalığı tanısı alan olgulardan 63 çocuk çalışmaya alınmıştır. Araştırmada sosyodemografik veri formu ile Türkçe"Pediatric Quality of Life Inventory" yaşam kalitesi ölçeği (YKÖ) kullanılmıştır. Tüm veriler SPSS 15 program ile hesaplanmıştır. **Bulgular:** Çalışmaya alınan olguların %58.7'si kız ve %41,3'ü erkek olup Kalp hastası olan çocukların yaşam kalitesi tüm alt ölçekleri cinsiyet gruplarına göre karşılaştırıldığında gruplar arası anlamlı fark saptanmamıştır (p>0.05). Olguların %17,5'unun siyanotik kalp hastalığı olduğu, %82,5'unun asiyanotik kalp hastalığı olduğu belirlenmiştir. Siyanotik ve asiyanotik vakalar arasında sadece yaşam kalitesi ebeveyn formu psikososyal sağlık (p=0,011) ve toplam puanda (p=0,031) anlamlı fark oluşmuştur.Olguların %60,3'üne kateter/anjiyografi yapılmıştır. Bu grupta yapılan karşılaştırmada yaşam kalitesi ölçeği ebeveyn formu tüm alt ölçeklerinde anlamlı sonuç tespit edilmiştir.(p<0.05). Olguların %36.5'u açık kalp ameliyatı geçirmişti. Ameliyat olan grup ile olmayan grubun karşılaştırmasında yaşam kalitesi ölçeği ebeveyn formu tüm alt ölçeklerinde yaşam kalitesi puanında ameliyat olan grubun anlamlı olarak düşük puanlar aldığı görülmüştür(p<0,05).Sürekli ilaç kullanan ve kullanmayan grupların yaşam kalitesi puanları karşılaştırıldığında yine yaşam kalitesi ölçeği ebeveyn formu tüm alt ölçeklerinde yaşam kalitesi puanında sürekli ilaç kullanan grubun anlamlı olarak düşük puanlar aldığı görülmüştür (p<0.05). **Tartışma ve Sonuç:** Siyanotik hastalığa sahip olma ile yaşam kalitesinde azalma görülmemiştir. Siyanotik grupta fiziksel olarak ne ebeveyn ne de çocuk yaşam kalitesini beklenildiği şekilde kötü algılamamaktadır. Çalışmamızda ilaç kullanımı ve hastaneye yatış sayısının artışının yaşam kalitesi üzerine olumsuz etkisi olduğu gözlenmiştir ki literatürde bu değişkenlerin değerlendirildiği başka çalışmaya rastlanmamıştır. Kateter/anjiyografi veya operasyon geçirme yazınla uyumlu şekilde yaşam kalitesini olumsuz etkilemiştir. Türkiye'de Kongenital ve edinsel kalp hastalığı tanısı alan çocuk yaş grubunda yapılmış ilk, dünyadaki az sayıda olan çalışmalardan biri olması bakımından önemlidir.

P-375

KAWASAKİ HASTALIĞI GEÇİREN ÇOCUKLARDA ARTERİYEL FONKSİYONLARIN DEĞERLENDİRİLMESİ

Nilüfer Çetiner[1], Figen Akalın[1], Berna Şaylan Çevik[1], Goncagül Haklar[2]

[1]*Marmara Üniversitesi Tıp Fakültesi, Pediyatrik Kardiyoloji BD,*

[2]*Marmara Üniversitesi Tıp Fakültesi, Biyokimya AD, İstanbul*

Amaç: Kawasaki hastalığının en önemli komplikasyonu koroner arter tutulumudur. Kawasaki hastalığı geçiren çocuklarda uzun dönemde arteriyel fonksiyonların bozulabileceğine ilişkin az sayıda çalışma mevcuttur. Karotis intima-media kalınlıkları (CIMT), brakial arter akıma bağlı dilatasyon (FMD) ve serum high sensitive CRP (hs-CRP) düzeyi aterosklerotik kalp hastalığının indikatörleridir. Çalışmamızda Kawasaki hastalığı geçirmiş çocuklarda ateroskleroz riskini belirlemeyi amaçladık. **Materyal-Metod:** Çalışmamıza kliniğimizde Kawasaki tanısı almış ve akut dönemde tedavi edilmiş 25 hasta ve kronik hastalığı olmayan 25 sağlıklı çocuk alındı. Hasta grubu retrospektif olarak belirlendi. M mode ve 2-D Ekokardiyografi ile sol ventrikül sistolik ve diyastolik fonksiyonları, aortik anulus, sinüs valsalva, sinotubuler junction, asendan aorta, arkus aorta, isthmus ve abdominal aorta sistolik ve diyastolik çapları ölçüldü. Aortik strain, distensibilite ve stiffness değerleri hesaplandı. Lineer prob ile CIMT ve brakial arter FMD değerleri ölçüldü. Sonuçlar istatiksel olarak karşılaştırıldı. **Bulgular:** Kawasaki hastalığı tanısı almış 25 olgunun 4'ü kız (%16), 21 (%84) i erkekti, kontrol grubunun 5'i kız (%20), 20'si (%80) erkekti. Vakaların yaş aralığı 4-19 yıl (ort±SD:8,32±3,7 yıl), kontrol grubunun ise 4-16 yıldı (ort±SD:9,56±3,45 yıl). Hastaların izlem süresi ort±SD: 3,48±2,47 yıldı ve hastaların 10'unda (%40) akut dönemde kardiyak etkilenme mevcuttu. Her iki grup sol ventrikül sistolik ve diyastolik fonksiyonları açısından anlamlı fark bulunmadı. Hasta grubunda sağlıklı çocuklara göre aortik stiffness indexi anlamlı yüksek (ort±SD:0,346±0,20, ort±SD:0,196±0,10; p=0,001) ve brakiyal arter FMD 3.dk değerleri ise anlamlı olarak düşük (ort±SD:7,08±3,86, ort±SD:10,40±4,00; p=0,006) bulundu. Hasta grubunda kontrol grubuna göre hs-CRP düzeyleri ve CIMT yüksek, aortik strain ve aortik distensibilite değerleri düşüktü, ancak fark istatiksel olarak anlamlı bulunmadı (p=0,40, p=0,143,p=0,260,p=0,726 sırasıyla). **Sonuç:** Kawasaki Hastalığı geçiren çocuklarda klinik düzelmeye rağmen uzun dönemde arteriyel fonksiyon bozukluğu devam etmektedir. Bu hastaların yakın izlemi ve koroner arter hastalığı açısından koruyucu önlemlerin alınması yararlı olacaktır.

Hasta ve Kontrol Grubunun Arteriyel Fonksiyon Değerlerinin Karşılaştırılması

n	Hasta Grubu 26	Kontrol Grubu 26	p değeri
	Ort ± SD	Ort ± SD	
Aortik stiffness index	0,346±0,20	0,196±0,10	0,001
Aortik Strain (%)	7,24±5,31	8,88±4,44	0,260
Aortik Distensibilite (cm2.dyn-1.10-3)	5,37±3,96	6,44±3,5	0,726
Brakiyal arter FMD 1.dk (%)	4,7±2,81	6,72±5,81	0,150
Brakiyal arter FMD 3.dk (%)	7,08±3,86	10,40±4,00	0,006
CIMT (mm)	0,51±0,08	0,49±0,05	0,143
hs-CRP (ng/ml)	2,13±6,65	0,98±1,49	0,400

P-376

KAWASAKİ HASTALIĞINDA SERUM 25-OH VİTAMİN D DÜZEYLERİ

Nilüfer Çetiner[1], Muhsin Arpaözü[1], Elif Günay[1], Nurane Abdullayeva[2], Berna Şaylan Çevik[1], Figen Akalın[1]

[1]*Marmara Üniversitesi Tıp Fakültesi, Pediyatrik Kardiyoloji BD,*

[2]*Marmara Üniversitesi Tıp Fakültesi Pediyatri AD, İstanbul*

Amaç: Son yıllarda birçok inflamatuvar hastalıkta Vitamin D düzeylerinin düşük bulunduğu bildirilmektedir. Bunun etyopatogenezdeki rolü araştırılmaktadır. Lenfositler, makrofajlar gibi özellikle antijen sunan hücreler başta olmak üzere tüm immun sistem hücrelerinde 25(OH)D vitamini reseptörleri tanımlanmıştır. Bu çalışmada Kawasaki tanısı alan hastalarda serum 25(OH)D vitamin düzeyleri araştırılmıştır. **Gereç ve Yöntem:** Çalışmaya Aralık 2013- Aralık 2014 tarihleri arasında kliniğimizde Kawasaki tanısı alan, yaşları 3 ay- 11 yaş 10 ay arasında 11'i erkek 7'si kız olmak üzere toplam 18 hasta alındı. Tüm olguların klinik bulguları ayrıntılı olarak değerlendirildi, ekokardiyografik incelemeleri yapıldı. Rutin hemogram, biyokimya testleri ve akut faz reaktanlarına ek olarak serum kalsiyum, fosfor, alkalen fosfataz ve serum 25(OH)D vitamin düzeyleri çalışıldı. **Bulgular:** Kawasaki hastalarının %38'i komplet, %62'si inkomplet Kawasaki olarak değerlendirildi. Hastaların 8'inde (%44) akut dönemde ekokardiyografik olarak kalp tutulumu saptandı, 3 hastada (%16) koroner arter tutulumu mevcuttu. Hastaların serum 25 (OH)D vitamin düzeyleri 11 ng/ml ile 33 ng/ml arasında (Ort±SD= 19,6±6,6 ng/ml) bulundu. Vitamin D düzeyi 12 hastada (%66) tedavi sınırı olan 20 ng/mL nin altında, 15 hastada (%83) laboratuvar normal değerlerinin altında bulundu. Kalp tutulumu olanlarda Vitamin D düzeyi Ort±SD=20,5±5,6 ng/ml, olmayanlarda Ort±SD=19,1±7,6 ng/ml bulundu. Aradaki fark istatistiksel olarak anlamlı bulunmadı (p>0,05). **Sonuç:** Diğer inflamatuvar hastalıklarda olduğu gibi Kawasaki Hastalarında da önemli oranda D vitamin eksikliği saptanmış olması, bu durumun hastalık etyopatogenezinde rol oynayabileceğini düşündürmektedir.

P-377

TRANSKATETER ASD KAPATILMASI ÖNCESİ VE SONRASI SOLUNUM FONKSİYON TESTLERİNİN DEĞERLENDİRİLMESİ

Cemşit Karakurt[1], Nurdan Yıldırım[2], Serkan Fazlı Çelik[1], Özlem Elkıran[1], Ferat Çatal[3], Erdem Topal[3]

[1]İnönü Üniversitesi Tıp Fakültesi, Pediyatrik Kardiyoloji BD,
[2]İnönü Üniversitesi Tıp Fakültesi, Çocuk Sağlığı ve Hastalıkları AD,
[3]İnönü Üniversitesi Tıp Fakültes, Allerji ve İmmünoloji BD, Malatya

Amaç: Bu çalışmada ASD'li hastaların sağlıklı çocuklara göre solunum fonksiyon testindeki farklılıkları ve bu hastalara transkateter yolla ASD kapatılma uygulandıktan sonra meydana gelen SFT değişimlerinin incelenmsi amaçlanmıştır. **Gereç ve Yöntem:** Etik kurul onayı alındıktan sonra, sekundum ASD saptanan, ASD'si transkateter yolla kapatılması uygun görülen 5 - 18 yaş arasında 17 olgu çalışmaya alındı. Kontrol grubuna olarak yaş ve cinsiyet olarak çalışma grubu ile uyumlu sağlıklı 20 çocuk alındı. ASD grubunda yer alan hastalara kapatma işlemi öncesi ve kapatma işlem uygulandıktanson sonra 3. Ayda solunum fonksiyon testi, (SFT) uygulandı. Kontrol grubunda yeralan çocuklara SFT uygulandıktan sonra ASD grubunda yera alan çocukların SFT değerleri ile karşılaştırıldı. Araştırmamızda gruplar arası karşılaştırmalarda Unpaired T Testi, Mann Whitney U Testi ve Pearson Ki Kare Analizi kullanıldı. **Bulgular:** Ortalama yaş hasta grubunda 9,47 ± 3,59 kontrol grubunda 10,95 ± 2,81 olarak tespit edildi. Transözafegal ekokardiyografik incelemede dört boşlukta ASD çapı ort. 12.76 ± 5 mm, bikaval pozisyonda ort. 12.35 ± 6.1 mm, aortik pozisyonda ort. 10.82 ± 4.69 mm. Qp/Qs ort 2,04± 0,79, ort. ASD çapı 12,64 ± 6,42, ort cihaz çapı 16.29 ± 6.41 mm, cihaz/ ASD oranı 1,35 ± 0,22 idi. Atriyal septal defektli hastaların ASD kapatılmadan önceki SFT değerleri ile sağlıklı grubun SFT değerleri karşılaştırıldıdığında FVC ve FEV1 değerleri ASD'li hastalarda istatistiksel olarak anlamlı düşük bulundu ($p<0,05$). Hastaların transkateter ASD kapatılmasından 3 ay sonra yapılan kontrol SFT'leri değerlendirildiğinde; hastaların FVC, FEV1 ve MEF 25-75 değerlerinde istatistiksel olarak anlamlı artış saptandı ($p<0,05$). **Sonuç:** Bu çalışmada ASD'li hastaların SFT'sindeki FVC ve FEV1 değerleri sağlıklı çocuklara göre istatistiksel olarak anlamlı düşük bulundu. Çalışmamızda ASD'li hastalarda solunum fonksiyonlarının etkilendiği, tedaviyle beraber solunum fonksiyonlarında iyileşmeler olduğu saptandı.Devam eden çalışmamızda hasta sayısı artırılarak kontrol grubu dışında cerrahi yolla ASD kapatılan hastaların SFT ölçümleri yapılarak karşılaştırılacaktır

P-378

KARDİYAK KİST HİDATİK

Mehmet Gümüştaş, Derya Duman, Veli Behbudov, Kutay Sel, Dursun Alehan, Süheyla Özkutlu

Hacettepe Üniversitesi Tıp Fakültesi Çocuk Sağlığı ve Hastalıkları AD, Çocuk Kardiyoloji BD, Ankara

Kist hidatik, Echinococcus granulosus'un neden olduğu ülkemizde de endemik görülen zoonotik bir enfeksiyon hastalığıdır. Başta akciğer ve karaciğer olmak üzere vücudun her bölgesinde görülebilir. Kardiyak tutulum ise hastalığın endemik olduğu bölgelerde bile oldukça nadirdir ve tüm olguların ancak %0.5-2'sini oluşturur. Bu yazıda, beyin, karaciğer ve kardiyak tutulumu olan kist hidatik tanılı bir olgu sunulmuştur. **Olgu:** 5 yaşındaki kız hastanın öyküsünden; bir yıl önce başağrısı, kusma, burun kanaması yakınmalarıyla başvurduklarında kraniyal MRG ile kistik kitle saptanarak sevk edildiği öğrenildi. Sağ frontal bölgeden kitle eksizyonu yapıldı ve patolojik olarak kist hidatik tanısı konuldu. Albendazol tedavisi altında klinik izleme alındı. Kist hidatik indirekt hemaglütinasyon testinin pozitif (1/2560) olması nedeniyle değerlendirilerek beyin, karaciğer ve kalp tutulumu saptanan hasta yeniden sevk edildi. Fizik incelemede kardiyovasküler ve diğer sistem incelemelerinde ek patoloji saptanmadı (Resim 1). 12-kanal EKG'si normal sinüs ritmindeydi. Ekokardiyografide sol ventrikül fonksiyonlarının normal olduğu, sol atriyoventriküler oluğa yakın bölgede posteroinferior yerleşimde 25x23 mm boyutunda homojen kistik lezyon olduğu izlendi (Resim 2). Laboratuvar tetkiklerinde ek patoloji yoktu. Çocuk Göğüs Hastalıkları ve Çocuk Enfeksiyon Bölümleri'nce de değerlendirilerek çoklu organ tutulumu olması nedeniyle albendazol tedavisi başlandı. Medikal tedavisine devam edilerek kardiyopulmoner bypass altında ameliyat edilmesine karar verildi. **Tartışma:** Kist hidatik ekinokok türleri ile olan bir zoonozdur. Klinik, tutulan organ, kistin büyüklüğü ve çevre dokuya olan etkisiyle ilgili olarak değişir. Her organda görülebilirse de kardiyak tutulum oldukça seyrektir. Ancak anaflaktik şok gibi ciddi komplikasyonlara neden olabilir, tanı konulur konulmaz acil cerrahi tedavinin uygulanmasını gerektirmektedir. Kardiyak tutuluma özgü elektrokardiyografi bulgusu yoktur. Myokardiyal iskemi ve ileti değişiklikleri izlenebilir. Kalpte en sık sol ventrikül duvarında nadiren sağ ventrikül, interventriküler septum ve kalbin başka yerlerinde de görülebilir. Kardiyak tutulum genellikle çoklu organ tutulumu ile beraberdir. Bu nedenle akciğer ve karaciğerde hidatik kiste rastlanmış ise ekokardiyografik inceleme gereklidir. Kardiyak kist hidatik tedavisi cerrahidir ve nüksü engelemek amaçlı albendazol tedavisi ile kombine edilmesi önerilmektedir.

Resim 1. Telekardiyografi

Resim 2. Ekokardiyografi bulguları

P-379

BECKER MUSKÜLER DİSTROFİYE BAĞLI DİLATE KARDİYOMİYOPATİLİ OLGUDA SOL VENTRİKÜL DESTEK CİHAZI İMPLANTASYONU

Zülal Ülger[1], Yasemin Şahan[1], Çağatay Engin[2], Fatih Ayık[2], Tahir Yağdı[2], Ertürk Levent[1], Ruhi Özyürek[1], Yüksel Atay[2], Mustafa Özbaran[2]

[1]*Ege Üniversitesi Tıp Fakültesi Pediatrik Kardiyoloji BD,*
[2]*Ege Üniversitesi Tıp Fakültesi Kalp Damar Cerrahisi BD, İzmir*

Becker musküler distrofi, X'e bağlı kalıtılan, klinik özellikleri Duschenne müsküler distrofiye benzeyen ancak daha geç başlangıçlı ve yavaş progresyon gösteren bir hastalıktır. Bu bildiride Becker musküler distrofiye bağlı ağır kardiyak yetmezliği gelişen ve Sol ventrikül destek cihazı takılan bir olgu sunulmaktadır. 14 yaşında erkek olgu, başvurudan 2 ay önce başlayan kolay yorulma, solunum sıkıntısı yakınmaları ile başvurdu. Fizik bakıda proksimal ve diastal kas gücü 4/5 olan hastada Gowers arazı ve gastroknemius hipertrofisi mevcuttu; EMG, iskelet kas biyopsisi ve genetik inceleme sonucunda hastada Becker muskuler distrofi düşünüldü. Ağır konjesitif kalp yetmezliği kliniğinde yoğun bakıma yatırılan olgunun EKO'sunda dilate kardiyomiyopati ile uyumlu bulgular vardı ve LV EF %18'di. Dopamin, dobutamin, levosimendan, milrinon, diüretik tedavilere rağmen ağır kardiyak yetmezlik bulguları olan olguya, konsey kararıyla LV destek cihazı (Heartware) takıldı ve hasta kardiyak transplantasyon listesine alındı. Postoperatif 15. gününde, poliklinikten takip edilmek üzere taburcu edildi. Becker musküler distrofide kardiyak tutulum Duschenne musküler distrofiden daha az sıklıkta görülür ve kardiyak tutulum genellikle hafifdir. Becker musküler distrofi bizim olgumuzda olduğu gibi dilate kardiyomiyotiye neden olarak konjestif kalp yetmezliği tablosunda karşımıza çıkabilir.

P-380

ALUMİNYUM FOSFİT ZEHİRLENMESİNE BAĞLI KARDİYOJENİK ŞOK VE ARREST GELİŞEN BİR OLGU

Yasemin Özdemir Şahan[1], Elif Kıymet[2], Reşit Ertürk Levent[1], Arif Ruhi Özyürek[1], Zülal Ülger[1]

[1]*Ege Üniversitesi Tıp Fakültesi Çocuk Kardiyoloji BD, İzmir*
[2]*Ege Üniversitesi Tıp Fakültesi Çocuk Sağlığı ve Hastalıkları AD, İzmir*

Giriş: Aluminyum fosfit (AP) sık kullanılan, ucuz ve kolay bulunan, ciddi toksik etkili bir pestisittir. İntoksikasyona bağlı mortalite %37-100 olarak bildirilmektedir. Oral, inhalasyon veya ciltten emilim ile alınarak multiorgan yetmezliğine yol açabilir. **Olgu:** 7 yaşında erkek olgu, ateş, karın ağrısı ve kusma nedeniyle başvurduğu dış merkezde hiperglisemi ve ketonüri nedeniyle diabetik ketoasidoz tanısı alarak hastanemize yönlendirilmiş. Acil servisteki ilk değerlendirmesinde fizik bakısında taşikardi ve takipne, EKG de ST-T değişiklikleri olan hastanın laboratuvarda ılımlı troponin yüksekliği dışında bulgu yoktu. Ekokardiyografide sol ventrikül ejeksiyon fraksiyonu (LVEF) % 50 saptandı. Çiftçi bir ailenin çocuğu olması ve diğer aile bireylerinde de daha önceden benzer kusma, karın ağrısı semptomları yaşanması nedeniyle, kullanılan ajan bilinmemekle beraber, olguda ön planda intoksikasyon düşünülerek servis izlemine alındı. Semptomatik tedavileri başlandı. Yatışının ilk 12 saatinde progresif kardiyojenik şok tablosu ve kardiyorespiratuvar arrest gelişen olgu resusitasyonun ardından yoğun bakım izlemine alındı. LVEF %30 a kadar geriledi. Troponin: 0.224ng/ml (N:<0.013 ng/ml), NT-proBNP: 10662 pg/ml (N:5-125 pg/ml) saptandı. Destek tedavileri sonrası hızlıca klinik ve laboratuvar olarak düzelme sağlandı ve 2 hafta içinde şifa ile taburcu edildi. Aileden ayrıntılı olarak alınan anamnezde ailenin topladıkları incirleri, evlerindeki depoda AP içeren pestisit ile ilaçladıkları ve aynı ortamda uzun süre kaldıkları öğrenildi. **Tartışma ve Sonuç:** Aluminyum fosfit Türkiye'de sık kullanılan ve ciddi toksik bir pestisittir. Multisistem etkilenmesi yapabileceği gibi sadece kardiyovasküler sistemi etkileyip kardiak dekompansasyon gelişebilir. Nedeni tam açıklanamayan miyokardial etkilenme durumlarında intoksikasyonlar mutlaka akılda tutulmalı ve ayrıntılı anamnez alınmalıdır.

P-381

ROMATİZMAL KALP HASTALIĞI TANISI ALAN HASTALARIN KISA VE ORTA DÖNEM İZLEM SONUÇLARININ DEĞERLENDİRİLMESİ

Serdar Epçaçan[1], İbrahim Ece[2], İlyas Aydın[3], Abdurrahman Üner[2]

[1]*İpekyolu Kadın-Doğum ve Çocuk Hastalıkları Hastanesi, Çocuk Kardiyoloji Kliniği,*
[2]*Yüzüncü Yıl Üniversitesi, Çocuk Kardiyoloji BD,*
[3]*Yüzüncü Yıl Üniversitesi, Çocuk Sağlığı ve Hastalıkları ABD, Van*

Amaç: Çalışmanın amacı Yüzüncü Yıl Üniversitesi çocuk kardiyoloji polikliniğinde romatizmal kalp hastalığı tanısı alan hastaların değerlendirilmesidir. **Gereç ve Yöntem:** Çocuk kardiyoloji polikliniğimizde Eylül 2010 ile Aralık 2014 tarihleri arasında romatizmal kalp hastalığı tanısı alan 160 kız (%58), 116 (%42) erkek, toplam 276 hasta incelendi. **Bulgular:** Hastaların ortalama yaşı 12.03±2.55 yıl (4-17 yıl) idi. Başvuru şikayetleri sıklık sırasına göre ateş %65.4, eklem şişliği (%40.2), eklem ağrısı (%19.6), istemsiz hareketler (%11.6), kardiyak üfürüm (%25), göğüs ağrısı (%1.1), çarpıntı (%0.7) idi. Hastaların %11.2'si ise çalışma süresinden önce romatizmal kalp hastalığı tanısı almış ve çalışma süresi içerisinde rutin kontrol için başvurmuştu. EKG'de %21 hastada 1. Derece AV blok vardı. 1 hasta ise WPW tanısı aldı. 31 hastada (%11.2) kardit olmaksızın izole poliartrit mevcuttu. Ekokardiyografik bulgular incelendiğinde; 231 hastada mitral yetersizlik (MY) (%83) saptandı (52'si (%18) önemli MY). Aort yetersizliği (AY) 94 hastada (%34) (7'si (%2.5) önemli AY) vardı. 9 hastada (%3.2) izole AY saptanırken 86 hastada (%24.1) AY ve MY birlikte bulunmakta idi. Sydenham koresi %11.6 sıklıkta saptandı, 1 hastada (%0.3) kardit ve artrit olmaksızın izole kore mevcuttu. 176 hasta (%63.7) akut romatizmal ateş tanısı alırken, 6 hasta (%2.2)rekürren romatizmal kardit ve 94 hasta (%34.1)geçirilmiş romatizmal kalp hastalığı olarak değerlendirildi. %42.1 hastaya prednisolon, %13.2 hastaya asetilsalisilk asit verilmişti. Sydenham koresi saptanan hastalara convulex (%48) ve haloperidol (%52) başlanmıştı. Hastaların izlem yılı ortalama 1.86±1.04 yıl (4 ay-4 yıl) idi. Hastaların %74.3'ü tanı sonrası en az bir kez poliklinik kontrolüne gelmişti. %41.7'si sebat etmişti, %17.8'i tam iyileşme, %11.6 kısmi iyileşme, %2.2 rekürrens saptanırken, 2 hastaya mitral kapak onarımı (%0.7) ve 1 hastaya mitral kapak replasmanı (%0.4) yapıldı. Rekürrenslerin tamamını benzatin penisil G proflaksisini uygulamayan hastalar oluşturmakta idi. **Tartışma ve Sonuç:** Karditin şiddeti arttıkça düzelme şansı azalmaktadır. Sydenham koresi valproik asit veya haloperidole iyi yanıt vermektedir. Benzatin penilsin G proflaksisi rekürrenslerin önlenmesine en önemli tedavi seçeneğidir.

P-382

ASETİL SALİSİLİK ASİT KULLANIMINA SEKONDER GELİŞEN DRESS SENDROMU

Semiha Terlemez[1], Faruk Demir[2], Derviş Gökdoğan[3], Yasin Bulut[3], Yavuz Tokgöz[4], Pınar Uysal[2], Ayşe Yenigün[2]

[1]Adnan Menderes Üniversitesi Tıp Fakültesi Çocuk Kardiyolojisi BD,
[2]Adnan Menderes Üniversitesi Tıp Fakültesi Çocuk Allerji BD,
[3]Adnan Menderes Üniversitesi Tıp Fakültesi Çocuk Sağlığı ve Hastalıkları AD,
[4]Adnan Menderes Üniversitesi Tıp Fakültesi Çocuk Gastroenteroloji Beslenme ve Hepatoloji BD, Aydın

DRESS (Drug Rash with Eoshinophilia and Systemic Symptoms) sendromu, ilaçlarla tetiklenen, kutanöz, hematolojik ve solid organ tutulumlarının eşlik ettiği şiddetli bir reaksiyondur. Yüksek mortalite riski nedeniyle hastalığın erken tanı ve uygun tedavi yaklaşımı önemlidir. DRESS sendromunun özellikle antiepileptik ilaçlara bağlı geliştiği bildirilmektedir. Biz bu bildiride 9 yaşında akut eklem romatizması tanısı alan ve 3gr/ gün dozda ASA ile tedavisi düzenlenen bir hastayı sunuyoruz. **Olgu:** 9 yaşında kız hasta. Artit ve hafif kardit bulguları ile akut eklem romatizması tanısı aldı. Antienflamatuar dozda ASA tedavisi başlandıktan sonra yakınmaları kayboldu. Tedavinin 15. gününde acil servisimize; halsizlik, tüm vücutta yaygın döküntü, kızarıklık ve kaşıntı nedeniyle başvurdu. Laboratuvarında transaminazları normalin 5 katı olacak kadar yükselmiş saptandı. Yatırılarak ASA tedavisi sonlandırıldı. Kan salisilat düzeyleri normal sınırlarda saptandı. Hastanın izleminde ASA tedavisi sonlandırılmasına rağmen karaciğer enzim düzeyleri hızla yükselmeye devam etti ve 1130 U/L değerlerine kadar yükseldi. Bununla birlikte fizik muayenesinde servikal mikro lenfadenopatileri gelişti. Periferik yaymasında %18 eozinofili saptandı. Hastanın fizik muayene bulguları, deri tutulumu (döküntü), hematolojik tutulum (eozinofili) ve solid organ tutulumu (karaciğer hasarı) bir araya getirildiğinde DRESS sendromu düşünüldü. Tedavi olarak hastaya sistemik steroid başlandı. Steroidden 24 saat sonra kontrol edilen laboratuarında eozinofilinin düzeldiği, karaciğer enzimlerinin düşmeye başladığı görüldü. Tedaviden 1 hafta sonra tüm klinik ve laboratuar bulguları düzeldi. Steroid tedavisine azaltılarak toplam 4 hafta devam edildi. Akut eklem romatizması tanısı ile bir çok hastamıza ASA tedavisi kullanmaktayız. Salisilat intoksikasyonu bilinen ve kan ilaç düzeyleri kontrol edilerek izleyen doktor tarafından öngörülen bir durumdur. Ancak DRESS sendromu çok daha ciddi ve mortalitesi yüksek bir klinik durumdur. Daha önce ASA kullanımına bağlı DRESS sendromu bildirilmemiştir. Ancak biz hastamızda başka ilaç kullanımı olmaması, klinik ve laboratuar özelliklerinin örtüşmesi ve steroid tedavisine verdiği yanıt nedeniyle DRESS sendromu düşündük. Aspirin tedavisi verdiğimiz hasta gurubunda bu yan etkininde olabileceğinin bilinmesi gerekir.

P-383

İNTRAKARDİYAK TROMBOZ VE PULMONER ARTER ANEVRİZMASI İLE BAŞVURAN BİR JUVENİL BEHÇET HASTALIĞI OLGUSU

Selman Gökalp[1], Tuba Gürleyen Eren[2], Nükhet Aladağ Çiftdemir[3], Özgür Kasapçopur[4]

[1]Bezmialem Vakıf Üniversitesi Tıp Fakültesi Çocuk Kardiyoloji BD, İstanbul
[2]Trakya Üniversitesi Tıp Fakültesi Çocuk Hematoloji Bilim Dalı,
[3]Trakya Üniversitesi Tıp Fakültesi Çocuk Sağlığı ve Hastalıkları AD, Edirne
[4]İstanbul Üniversitesi Cerrahpaşa Tıp Fakültesi Çocuk Sağlığı ve Hastalıkları AD, Romatoloji BD, İstanbul

Giriş: Behçet hastalığı (BH) etyolojisi bilinmeyen multisistemik bir hastalıktır. Juvenil BH tüm olguların %1,6-3'ünü oluşturur. Erişkinlerde intrakardiyak trombus ve pulmoner arter anevrizması (PAA) birlikte görülebilmesine rağmen çocukluk çağında nadirdir. Her iki patolojinin anti inflamatuvar ve/veya anti koagulan tedaviye yanıtlı olduğu bildirilmiştir. Nadir görülen ve tedaviye rağmen mortaliteyle sonuçlanan bu olguda JBH ve tedavi yöntemlerinin etkinliğinin tartışılması amaçlanmıştır. **Olgu:** Onaltı yaşında erkek hasta ateş, öksürük, nefes darlığı yakınmasıyla acil servise başvurmuştu. Hikayesinden iki yıl önce tekrarlayan anterior uveit atakları nedeniyle BH tanısıyla infliksimab tedavisi başlandığı, takibinde oral/genital ülser gelişmediği öğrenildi. Fizik muayenede taşipne, dispne, her iki akciğer alt lobunda solunum seslerinde azalma, sağ gözde tama yakın, solda %40 görme kaybı tespit edildi. Toraks BT'de sol üst ve alt pulmoner arter lober dalında ve sağ pulmoner arterde multipl anevrizma ile pulmoner emboli bulguları mevcuttu. Ekokardiyografide sağ ventrikül içinde, hiperekojen trombüs ile uyumlu görünüm saptandı. Kronik anterior üveit, PAA ve intrakardiak trombüs birlikteliği nedeniyle BH tanısı doğrulandı. Sistemik metilprednisolon, siklofosfamide ve infliksimab başlandı. Trombüsün büyük ve hareketli olması nedeniyle doku plasminojen aktivatörü ve heparin kullanılarak trombolitik tedavi verildi. Klinik bulgularda düzelmeye rağmen trombüs boyutunda gerileme olmadı. Tedaviye oral metil prednisolon, kolşisin, infliksimab, varfarin ve siklofosfamid ile devam edildi. Üçüncü ayda trombüs küçüldü ancak PAA'da değişiklik gözlenmedi. Başvurudan 4 ay sonra PAA ruptürüne bağlı masif hemoptizi nedeniyle hasta kaybedildi. **Tartışma:** BH'da morbidite ve mortalitenin en önemli nedenlerinden biri PAA diğeri ise intrakardiyak trombüstür. PAA tedavisinde anti-inflamatuvar ve immün supressif ilaçlar birlikte kullanılır. İntrakardiyak trombüs için antikoagulan ve/veya trombolitik verilmesi ise PAA rüptür riskini arttırır. Bu nedenle erişkinlerde yalnız anti inflamatuvar tedavi ile başarı elde edilen olgular bildirilmiştir. Ancak olgumuzda kombine tedavi kullanılmış olmasına rağmen düzelme sağlanamamıştır. Bu olgu çocukluk çağında çok nadir görülmesi ve kombine tedaviye rağmen mortalitenin engellenememesi nedeniyle JBH'da intrakardiyak trombüs ve PAA birlikteliğinde prognozun erişkinlerden daha kötü olabileceğini tartışmak amacıyla sunulmuştur.

P-384

AKUT ROMATİZMAL ATEŞ VE ÇÖLYAK: İKİ OTOİMMUN HASTALIK BİRLİKTELİĞİNİN ARAŞTIRILMASI

Günsel Kutluk[1], Helen Bornaun[2], Kazım Öztarhan[2], Gonca Keskindemirci[3], Şeyma Murtezaoğlu Karatekin[3]

[1]Kanuni Sultan Süleyman Eğitim ve Araştırma Hastanesi, Çocuk Gastroenteroloji Kliniği,
[2]Kanuni Sultan Süleyman Eğitim ve Araştırma Hastanesi, Çocuk Kardiyoloji Kliniği,
[3]Kanuni Sultan Süleyman Eğitim ve Araştırma Hastanesi, Çocuk Sağlığı ve Hastalıkları Kliniği, İstanbul

Giriş: Akut romatizmal ateş (ARA), anormal immun yanıtla karakterize multisistemik bir hastalıktır.Grup A-beta-hemolitik streptokoklarının boğaz enfeksiyonundan sonra gelişen hümoral ve hücresel immun yanıt sonucunda kalp ve eklemler başta olmak üzere bir çok dokunun etkilenmesiyle ortaya çıkar. Son zamanlarda akut romatizmal ateş ve henüz mekanizması kesinleşmeyen birçok romatolojik hastalığın Çölyak hastalığı gibi immun sistem disregulasyonu ile giden hastalıklara eşlik ettiği öne sürülmüştür. Çalışmamızda, ARA tanısı ile takip ettiğimiz 123 olguda Çölyak hastalığının sıklığı araştırılmıştır. **Gereç ve Yöntem:** Hastanemiz çocuk kardiyoloji polikliniğinde ARA tanısı ile takip edilen hastalar çalışmaya dahil edildi. Tüm olgular Çölyak hastalığı açısından doku transglutaminaz (ttg) Ig A ve Ig G, anti endomisyum (EMA) Ig A ve Ig G antikorları ve total IgA ile tarandı. Antikor pozitifliği saptanan hastalara endoskopi yapılarak duodenumdan biopsi alındı ve çölyak açısından histopatolojik olarak değerlendirildi. **Bulgular:** Çalışmaya dahil edilen 123 hastanın 68'i (%54,2) kız, 55'i (%45,8) erkek, yaş ortalaması 12 3,4 İdi. Doku transglutaminaz IgA 4 hastada, ttg Ig G 4 hastada, 1 hastada ise hem ttg IgA hem de EMA IgA pozitif saptandı. Sekiz hastaya endoskopi yapıldı, ttg IgA düzeyi 117 olan bir hasta histopatolojik olarak Marsh Evre 2 olarak değerlendirilip Çölyak tanısı aldı. **Tartışma ve Sonuç:** Ülkemizde Çölyak prevalansı %0.47 olarak bulunmuştur ve sağlıklı çocuklarda çölyak antikorlarının pozitif görülme oranı ise %2.5 olduğu bildirilmiştir. Çalışmamızda immun disregülasyonla ilişkili geliştiği bilinen ARA'lı hastalarda Çölyak sıklığı %0.8 olarak bulunmuştur. Bu oran örneklem sayısı çok az olmakla birlikte genel prevalanstan istatistiksel olarak anlamlı farklılık göstermemektedir (p=0.58). Bununla birlikte çölyak antikorlarının pozitif görülme oranı %7.4 ile sağlıklı popülasyonun 3 katı kadardır ve istatistiksel olarak anlamlı bulunmuştur (p=0.001). Sonuç olarak çalışmamızın bulguları ARA hastalarında otoimmun kökenli Çölyak hastalığına ait antikorların pozitifliğinin normal popülasyona oranla daha sık görüldüğünü desteklemektedir. Bu konuda geniş hasta popülasyonunda uzun dönem takibi de içeren prospektif çalışmalar yapılmasına ihtiyaç vardır

P-385

OTUZ SEKİZ GÜNLÜK SÜT ÇOCUĞUNDA NADİR BİR DİRENÇLİ ATEŞ NEDENİ: KAWASAKİ HASTALIĞI

Helen Bornaun[1], Mustafa Çakan[2], Erkan Erfidan[3], Gökçen Kamış[3], Seda Balkaya[3], Hüseyin Aldemir[3], Emel Karaoğlan Atasoy[3], Nuray Aktay Ayaz[2]

[1]*Kanuni Sultan Süleyman Eğitim Ve Araştırma Hastanesi, Pediatrik Kardiyoloji Kliniği,*
[2]*Kanuni Sultan Süleyman Eğitim Ve Araştırma Hastanesi, Çocuk Romatoloji Kliniği,*
[3]*Kanuni Sultan Süleyman Eğitim Ve Araştırma Hastanesi, Çocuk Sağlığı ve Hastalıkları Kliniği, İstanbul*

Giriş: Kawasaki Hastalığı (KH) etiyolojisi bilinmeyen sistemik bir vaskülittir. Vakaların %75'ini 5 yaş altı çocuklar oluşturmaktadır. Klasik KH tanısı, 5 günden fazla süren ateşe, orofaringeal değişiklikler, döküntü, servikal lenfadenit, ekstremite değişiklikleri ve bilateral konjunktivit bulgularından en az dördünün eşlik etmesi ve uzamış ateşe neden olabilecek diğer hastalıkların dışlanması ile konulur. İnkomplet KH ateş yanında 3 veya daha az klinik bulgusu olan hastaları tanımlamak için kullanılır. **Olgu:** Bir gündür 38OC'yi geçen ateş şikayeti olan 38 günlük kız bebek sepsis ön tanısı ile yatırıldı. Sistem muayeneleri doğaldı. Laboratuar incelemesinde lökosit: 16,900/mm^3, trombosit: 351,000/mm^3, CRP: 58 mg/L, ESR: 60 mm/saat saptandı. Tam idrar analizi, akciğer grafisi ve BOS incelemesi normaldi. Kan, idrar ve BOS kültürleri alınarak ampisilin-sulbaktam ve sefotaksim tedavisi başlandı. İkinci gününde yanaklarda, gövde ve ekstremite proksimalinde daha belirgin olan makülopapüler döküntü gelişti. Üçüncü gününde dirençli ateşi ve akut faz reaktan yüksekliği devam eden hastanın antibiyoterapisi vankomisin ve meropenem olarak değiştirildi. Beşinci günde lökosit: 30.900/mm^3, CRP:226 mg/L, ESR:123 mm/saat saptanan olguda, dudaklarda yoğun hiperemi ve yarıklanma, parmak uçlarında eritem ve ödem gelişti (Şekil 1). Ekokardiyografide(EKO) patoloji saptanmayan olguya inkomplet KH tanısıyla 2gr/kg ivig verildi. İvig tedavisinin 36. saatinde ateşi devam eden hastaya ikinci doz ivig verildi ve salisilat tedavisi başlandı. İkinci doz ivig tedavisi sonrası ateşi subfebril düzeyde devam ettiği için prednizolon 2mg/kg/gün dozunda başlandı. Prednizolon tedavisinin üçüncü gününde ateşi düşen hastanın onuncu günde parmak uçlarında soyulma başladı. Laboratuar incelemesinde lökosit: 10200/mm^3, trombosit: 846.000/mm^3, CRP:7.7 mg/L, ESR: 36 mm/saat saptanan olgunun kontrol EKO'da koroner arterlerde dilatasyon saptanmadı. Üçüncü haftasında bakılan laboratuar ve ekokardiyografik incelemelerinde patoloji saptanmayan hasta salisilat tedavisi ile taburcu edildi. İkinci ay kontrolünde koroner arterlerde dilatasyon saptanmadı. Sonuç olarak erken süt çocukluğu döneminde dirençli ve antibiyotik tedavisine yanıtsız ateşi ve belirgin akut faz yüksekliği olan olgularda KH ayırıcı tanıda düşünülmelidir. Olgumuzda olduğu gibi bu yaşlarda inkomplet KH daha sık görülmektedir, erken tanı ve tedavi ile koroner arter tutulumu engellenebilir.

P-386

METASTATİK ABSE İLE SEYREDEN STAPHYLOCOCCUS AUREUS ENDOKARDİTİ

Fatih Köksal Binnetoğlu[1], Mustafa Tekin[2], Şule Yıldırım[2], Fahrettin Uysal[3], Özlem Mehtap Bostan[3], Işık Şenkaya[4], Mustafa Güneş[4]

[1]*Çanakkale Onsekiz Mart Üniversitesi Tıp Fakültesi Çocuk Kardiyolojisi BD,*
[2]*Çanakkale Onsekiz Mart Üniversitesi Tıp Fakültesi Çocuk Sağlığı ve Hastalıkları AD, Çanakkale*
[3]*Uludağ Üniversitesi Tıp Fakültesi Çocuk kardiyolojisi BD,*
[4]*Uludağ Üniversitesi Tıp Fakültesi Kalp Damar Cerrahisi AD, Bursa*

Giriş: Enfektif endokardit, postoperatif endokarditler hariç olmak üzere hastaneye başvuran her 1000 hastanın 0.5-1'inde görülmektedir. Bu olguların %20-30'undan stafilokoklar, en sık olarak da da staphylococcus aureus sorumludur. Özellikle postoperatif endokarditlerde ve damardan ilaç kullanan bağımlılarda S.Aureus endokardit riski artmıştır. S.Aureus endokarditi gelişen hastaların %30'unda kalp kapak yapıları normaldir. S.Aureus endokarditi metastatik apselerle seyredebilir ve klinik tablo ağırdır. Bu yazıda metastatik beyin apsesi ile seyreden ve S.Aureus'un etken olduğu endokarditli bir olgu sunulmuştur. **Olgu:** Onüç yaşında kız çocuğu tarafımıza ateş, vücutta döküntü, iştahsızlık ve halsizlik nedeniyle başvurdu. Hastanın 4 gün önce dış merkeze ateş nedeniyle başvurduğu ve üst solunum yolu enfeksiyonu tanısıyla reçete düzenlenerek eve gönderildiği öğrenildi. Hastanın sistemik muayenesinde genel durumu ortaydı, şuuru açık olmakla beraber uykuya meyilli idi. Konuşması dizartrikti. Belirgin ense sertliği vardı. Orta derecede dehidrate idi. Tüm vücutta yaygın peteşi ve purpura vardı. Nabızlar zayıf alınıyordu. Kalp tepe atımı 120/dk, tansiyon 80/50 mmHg idi. Meningokoksemiye bağlı sepsis ve septik şok ön tanısıyla hastaya damar yolu açılıp serum fizyolojik yüklendi. Hemokültür alınıp intravenöz seftriakson başlandı. Trombositleri 35.000/mm3, PT 19.1, PTT 36.8 idi. Trombosit ve taze donmuş plazma replasmanı yapıldı. İlk çekilen kraniyal MR'da yaygın mikroenfarkt alanları saptandı. Yatışının 4.gününde ateşleri devam edince tedaviye vankomisin eklendi. Kraniyal MR'ı tekrarlandı. Apse formasyonu görüldü. İlk alınan hemokültürde de S.Aureus üremesi olunca metastatik emboli açısından transtorasik ekokardiyografi yapıldı ve mitral kapak proksimalinde 35x12 mm'lik hareketli vejetatif kitle ile birlikte orta-ağır mitral yetersizlik görüldü (Resim 1). Diğer kardiyak yapılar normaldi. Tedaviye gentamisin eklenen hasta opere edildi. **Tartışma ve Sonuç:** Enfektif endokardit morbidite ve mortalitesi yüksek ciddi bir enfeksiyondur. Peteşi ve purpuranın eşlik ettiği ateşli olgularda enfektif endokardit tanısı da akılda tutulmalı, erken teşhis ve tedavinin morbidite ve mortaliteyi azaltacağı dikkate alınmalıdır.

Resim 1. Sol atriyum içindeki vejetatif kitlenin ekokardiyo grafik görüntüsü

P-387

AKUT ROMATİZMAL ATEŞ'Lİ HASTALARDA D VİTAMİNİ DÜZEYLERİ

Enes Çelik[1], Nilüfer Çetiner[2], Elif Günay[2], Muhsin Arpaözü[2], Berna Saylan Çevik[2], Figen Akalın[2]

[1]*Marmara Üniversitesi Tıp Fakültesi, Çocuk Sağlığı ve Hastalıkları AD,*
[2]*Marmara Üniversitesi Tıp Fakültesi, Pediatrik Kardiyoloji BD, İstanbul*

Giriş: Akut Romatizmal Ateş (ARA) ülkemizde edinsel kalp hastalığının en sık nedenidir. Son yıllarda D vitamininin kalsiyum homeostazının yanı sıra, immün sistem üzerine etkileri araştırılmıştır. D vitaminine ait reseptörler bir çok dokuda bulunmaktadır. İmmün tolarensın bir komponenti olan D vitamini eksikliğinin romatoid artrit, sistemik lupus eritematozus, diabetes mellitus gibi otoimmün hastalıklarla ilişkisi gösterilmiştir. Bu çalışmada amacımız ARA hastalarında D vitamini düzeyinin araştırılmasıdır. **Hastalar ve Yöntem:** Marmara Üniversitesi Çocuk Kardiyoloji Kliniğinde Ocak 2014 – Şubat 2015 tarihleri arasında tanı alan 21 ARA hastasında akut atak sırasında alınan serumdan 25(OH)-Vitamin D düzeyleri ölçüldü. Normal değerler 20-80 ng/ml, yetersizlik 15-20 ng/ml, eksiklik <15 ng/ml, ağır eksiklik <5 ng/ml olarak belirlendi. Hastaların verileri dosya bilgilerinden kaydedildi. **Bulgular:** Çalışmaya dahil edilen 21 hastanın (8 kız) tanı yaşı ortalaması 11.0±3.3 (aralık:4.8-17.5) yıl idi. Tanının mevsimsel dağılımı %38.1 kış, %33.3 yaz, %14.3 ilkbahar ve %14.3 sonbahar olarak belirlendi. Mevsim dağılımı önceki çalışmalar ile benzerdi. Serum 25(OH)-Vitamin D düzeyi ortalaması %12.1±6.6 idi. Hastaların %71.4'ünde D vitamini eksik (bunların %14.3'ü ağır eksik), %19.1'inde yetersiz, sadece %9.5'inde normal sınırlarda tespit edildi. D vitamini yetersiz ve eksik olan grupta yaş, cinsiyet ve mevsim dağılımı açısından anlamlı fark bulunmadı. Hastaların 17'sinde (%80) kardit mevcut olup, kardiak tutulumu olanlarla olmayanlar arasında D vitamini düzeyleri açısından anlamlı fark saptanmadı (p=0.29). Hastaların serum kalsiyum, fosfor, alkalen fosfataz değerleri normal sınırlarda idi. **Sonuç:** Günümüzde insanların kapalı ortamlarda daha çok vakit geçirmesi, uygun zaman aralığında güneş ışığından uzak kalmaları ve dengesiz beslenme D vitamini eksikliğinin en önemli nedenlerindendir. Antienflamatuar ve immünmodulatör etkileri bu hormonun önemini artırmaktadır. Çalışmamızda otoimmün bir hastalık olan ARA'da, hastaların akut dönemde %90,5'inde D vitamininin <20 ng/ml olması bu eksikliğin hastalık patogenezinde kolaylaştırıcı rol oynayabileceğini düşündürmüştür.

P-388

EPİGASTRİK KARIN AĞRISININ NADİR BİR NEDENİ: PERİKARDİYAL EFÜZYON

Duran Karabel[1], Pelin Köşger[1], Başak Uygun Ağırel[2], Birsen Uçar[1], Zübeyir Kılıç[1]

[1]Eskişehir Osmangazi Üniversitesi Tıp Fakültesi Çocuk Kardiyoloji BD,
[2]Eskişehir Osmangazi Üniversitesi Tıp Fakültesi Çocuk Sağlığı Ve Hastalıkları AD, Eskişehir

Epigastrik karın ağrısı acil serviste çok sık karşılaşılan bir semptomdur. Gastrointestinal sistemden kaynaklanan pek çok patoloji bu semptoma neden olabilir. Bununla birlikte gastrointestinal sistem dışında nadiren kalp kökenli patolojiler de bu semptoma yol açabilirler. Triküspit yetmezliği, penetran olmayan göğüs travmalarında nadir bir komplikasyondur. 3 yaşındaki kız hasta, epigastrik bölgede daha belirgin olmak üzere karın ağrısı, subfebril ateş, nedeniyle acil servise başvurdu. Fizik muayenesinde kot altında 2 cm hepatomegalisi ve sternum sol alt kenarında 2-3/6 pansistolik üfürümü olup kalp sesleri derinden geliyordu. Öyküsünden; iki ay önce üzerine televizyon düştüğü ve bu nedenle bir sağlık kuruluşunda gözlem altında tutularak tetkiklerinin yapıldığı, toraks bilgisayarlı tomografisinin normal olarak değerlendirildiği, travmadan sonra gelişen ve son zamanlarda artan çabuk yorulmasının olduğu öğrenildi. Karın ağrısının etiyolojisinin ortaya konulması için çekilen ayakta direkt batın grafisi normal olarak değerlendirildi. Telekardiyografisinde kardiyomegali (kardiyotorasik oran: %70) (Resim 1) saptandı, yapılan ekokardiyografisinde sol ventrikül arka duvarında 15-20 mm kalınlığında perikardiyal efüzyon (Resim 2), triküspit kapakta koaptasyondan ve ön yaprakçıktaki kleftten ciddi regürjitasyon (Resim3) ve sağ kalp boşluklarında genişleme saptandı. Yoğun bakıma alınarak ekokardiyografi rehberliğinde perikardiyosentez yapıldı, 150 cc serohemorajik özellikte, eksuda vasfında perikardiyal sıvı boşaltıldı; perkütan perikardiyal pigtail kateter yerleştirildi. Kültürde patojen bakteri üremedi. Hastaya posttravmatik perikardiyal efüzyon olduğu düşünülerek antiinflamatuar tedavi başlandı. Yatışının 10. gününde yapılan ekokardiyografisinde perikardiyal efüzyon saptanmadı ancak perikardiyal boşlukta 1 cm kalınlığında fibrin kalıntıları mevcuttu. Bir ay sonra yapılan kontrol ekokardiyografisinde perikardiyal efüzyon tamamen kaybolmuştu, triküspit kleft ve buna bağlı regürjitasyon devam ediyordu. Sonuç olarak, acil servislerde çok sık karşılaşılan epigastrik karın ağrısı vakalarında perikardiyal efüzyon olasılığı ve künt göğüs travmalarında kardiyak hasar, özellikle triküspit kapakta kleft olabileceği akılda tutulmalıdır.

Resim 1. Telekardiyogram, kardiyomegali

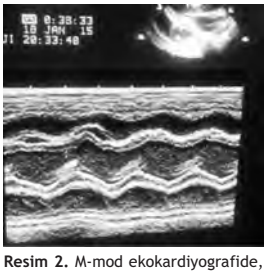

Resim 2. M-mod ekokardiyografide, perikardiya efüzyon

P-389

CERRAHİ UYGULANAN ERİŞKİN DOĞUMSAL KALP HASTALIĞI OLGULARINDA ARİTMİ TEDAVİSİNDE RADYOFREKANS ABLASYON UYGULAMALARI

Serhat Koca[1], Feyza Ayşenur Paç[1], Serkan Topaloğlu[2], Dursun Aras[2], Serkan Çay[2]

[1]Ankara Türkiye Yüksek İhtisas Hastanesi Çocuk Kardiyoloji Kliniği,
[2]Ankara Türkiye Yüksek İhtisas Hastanesi Kardiyoloji Kliniği, Ankara

Pediatrik kardiyoloji ve kalp damar cerrahisindeki gelişmelere paralel olarak; zamanla daha fazla sayıda cerrahi uygulanmış doğumsal kalp hastalığı olan çocuk hasta, erişkin yaşa ulaşmaktadır. Ancak bu hastalarda klinik olarak önem arzeden ve medikal tedaviye dirençli ritim problemleri karşımıza çıkmakta ve önemli morbidite ve mortalite nedeni olmaktadır. Bu yazıda, ritim bozukluğu hastanemizde ablasyon ile tedavi edilmiş; pediatrik dönemde konjenital kalp hastalığı nedeniyle kardiyak cerrahi uygulanan ve erişkin yaşa ulaşmış 4 olgu sunulmuştur. Opere atriyal septal defekt, opere ventriküler septal defekt, tam düzeltilmiş Fallot Tetralojisi ve Senning operasyonu uygulanmış büyük arter transpozisyonu tanılarıyla takipli olan dört hastada medikal tedaviye dirençli atriyal taşikardi atakları saptanmış olup; tüm hastalarda üç boyutlu elektroanatomik haritalama kullanılarak başarılı taşikardi ablasyonu yapılmıştır. Çocukluk döneminde cerrahi tedavi uygulanmış doğumsal kalp hastalığı olan erişkin hastalarda ileri dönemde karşılaşılan ritim bozuklukları; normal olmayan anatominin getirdiği hemodinamik yük yada cerrahi skar gibi nedenlere bağlı olduğu için medikal tedaviye daha fazla oranda dirençlidir. Bu nedenle bu tür hastalarda karşılaşılan ritim problemlerinde ablasyon tedavisi önem kazanmaktadır. Ayrıca bu hastalarda mevcut intrakardiyak anatominin normalden çok farklı olması; ablasyon tedavisinde üç boyutlu elektroanatomik haritalamanın önemini artırmaktadır.

P-390

SPESİFİK PULMONER ARTERİAL HİPERTANSİYON TEDAVİSİ ALAN HASTALARIMIZIN İZLEMİ

Sevcan Erdem, Nazan Özbarlas, Fadli Demir, Ufuk Utku Güllü, Hüsnü Demir, Osman Küçükosmanoğlu

Çukurova Üniversitesi Tıp Fakültesi, Pediatrik Kardiyoloji BD, Adana

Pulmoner arterial hipertansiyon (PAH) geçtiğimiz on yılda hastalığın anlaşılması ve tedavisi yönünde en önemli ilerlemelerin sağlandığı PH tipidir. Kliniğimizde PAH sınıflaması içinde 1. grupta yer alan ve spesifik tedavi alan hastaların klinik ve hemodinamik özellikleri retrospektif olarak değerlendirildi. Perioperatif dönemde kısa süreli tedavi alan hastalar çalışmaya alınmadı. Yaşları 1 ile 22 yıl arasında değişen (ortalama 12 yıl) 10 kız, 5 erkek toplam 15 hastanın kayıtları geriye dönük olarak değerlendirildi. Bir hasta idiopatik PAH, diğer 14 hasta ise doğuştan kalp hastalığına sekonder PAH idi (7'si Eisenmenger sendromu). Hastaların kalp patolojileri Tablo 1'de görülmektedir. Toplam yedi hastaya cerrahi girişim yapıldı. Geniş VSD'i olan İki hastaya 4 ve 10 yaşlarında iken tüm düzeltme ameliyatı yapıldı, iyi seyreden 10 yıllık izlemlerinin sonunda PAH kliniği gelişti. Üç hastaya ise pulmoner band ameliyatı yapıldı, postop erken dönemde PAH spesifik tedavi başlandı, pulmoner band yapılan 2 hastaya (VSD ve Taussig Bing) izlemde tedavi almaktayken düzeltme ameliyatları (VSD kapatılması ve arteriel switch) yapıldı ancak pulmoner arter basıncı gerilemedi. VSD ve AVSD'i olan 2 Down sendromlu hastanın ise postop PAH'u gerilemedi. Başlangıç tedavisi 8 hastada tekli, 7 hastada ikili tercih edildi. Postoperatif 4 hastalarda iloprost ve sildenafil tercih edilirken 3 hastada bosentan ve sildenafil başlandı. Tekli tedavi başlanan hastalarda ilacın temini ve kullanım kolaylığı nedeniyle bosentan tercih edildi. Kombine tedavi verilen 2 hastada kliniğin bozulması nedeniyle 3. İlaç (bosentan ve sildenafile ilave olarak iloprost) başlandı. Hastalar ortalama 2,85 yıl (6 ay – 7 yıl) PAH spesifik tedavi ile izlendi. Hastaların izleminde 6 dakika yürüme testi ve oksijen satürasyonunda anlamlı bir değişiklik olmadı ancak hastalar klinik olarak daha iyi olduklarını ifade ettiler. İki hasta yaşları nedeniyle erişkin kardiyoloji kliniğine devir edildi, 4 hasta ex oldu (2'si sağ kalp yetersizliği, 1'i nörolojik komplikasyon, 1'i pnömoni). İki hasta takibe gelmezken 7 hasta PAH spesifik tedavi ile izlenmektedir.

Tablo 1. Hastaların kardiyak patolojileri.

AVSD (5 hasta) - Eisenmenger (3 hasta) - Tüm düzeltme, rezidü PAH (1 hasta) - Pulmoner band, rezidü PAH (1 hasta)
VSD (7 hasta) - Eisenmenger (3 hasta) - Tüm düzeltme, rezidü PAH (2 hasta) - Tüm düzeltme, geç PAH (2 hasta)
PDA (1 hasta) - Eisenmenger
Taussig-Bing (1 hasta) - Pulmoner band, tüm düzeltme, rezidü PAH
İdiopatik PAH (1 hasta)

P-391

AKUT KORONER SENDROMU TAKLİT EDEN MİYOPERİKARDİT VE İVİG KULLANIMI

Fatoş Alkan[1], Şebnem Paytoncu[2], Mecnun Çetin[3], Şenol Coşkun[1]

[1]*Celal Bayar Üniversitesi Tıp Fakültesi, Pediatrik Kardiyoloji AD,*
[2]*Merkez Efendi Devlet Hastanesi, Pediatrik Kardiyoloji Ünitesi, Manisa*
[3]*Van Bölge Eğitim ve Araştırma Hastanesi, Pediatrik Kardiyoloji Ünitesi, Van*

Göğüs ağrısı, kardiyak enzimlerin yüksekliği ve elektrokardiografik değişiklikler ile akut koroner sendroma benzeyen miyoperikarditli bir olgu sunuldu. 14 yaşındaki erkek olgu sürekli olan göğüs ağrısı yakınması nedeniyle başvurduğu merkezden kardiak enzim yüksekliği ve EKG de ST elevasyonu olması nedeniyle Akut koroner sendromu(AKS) ön tanısı nedeniyle yönlendi. 1 hafta önce üsye bulguları tarifleyen hastanın sürekli eforla artan göğüs ağrısı mevcuttu, özgeçmişinde özellik olmadığı öğrenildi. Hastanın fizik muayenesinde; genel durumu iyi, vücut ısısı 36,5°C, nabız 75/dk., KB 100/70 mmHg olup kardiyak muayenesinde kardiyak üfürüm veya frotman duyulmadı. Hastanın Laboratuvar incelemesinde; hemoglobin 14.4 gr/dl, lökosit 12.600/mm^3, trombosit 239.000/mm^3, eritrosit sedimentasyon hızı (ESH) 75 mm/saat, C-reaktif protein (CRP) 4.94 mg/dl, kardiyak enzimlerinden troponin I:12760 ng/l, CK-kreatin kinaz: 482 U/l, CK-MB: 260 U/L olup EKG'sinde DII, DIII, aVF, V4- V6 derivasyonlarında 2 mm'nin üzerinde ST yükselmesi V1'de ST çökmesi saptandı. PA akciğer grafisi normaldi. Ekokardiyografide miyokard fonksiyonları normal (ejeksiyon fraksiyonu: %69), bölgesel duvar hareket bozukluğu olmayıp, minimal perikardiyal efüzyon saptandı. Tanı için alınan EBV-VCA IgM, Rubella IgM, CMV IgM negatif saptandı. AKS nedeniyle yönlendirilen olguda myoperikardit düşünüldü. Tanıyı desteklemek için çekilen BT de koronerler normal olarak değerlendirildi. Kardiak MRG'de diffüz myokardial tutulum saptandı. Hastaya antiinflamatuar dozda aspirin tedavisi başlandı. Klinik izlemde göğüs ağrısının ve troponindeki artışların devam etmesi nedeniyle 2 gr/kg İvıg verildi. İvıg sonrası troponin değerlerinde dramatik azalma görüldü, göğüs ağrısı geriledi. Yatışının 15. gününde troponin değerleri normal seviyeye geldi, EKG bulguları düzeldi. Taburculuktan 1 ay sonra bakılan EKG normal saptandı. Bu olgu ile mevcut tedavileri farklı olması nedeniyle miyoperikarditin akut koroner sendromdan ayırıcı tanısının doğru yapılması, kardiak enzimlerin progresif artışı, kardiak MRG'da diffüz myokardial tutulum ve mevcut göğüs ağrısının devam etmesi nedeniyle ivig kullanımı ile alınan dramatik iyileşme vurgulanmıştır.

P-392

SAFRA KESESİ HİDROPSUNUN EŞLİK ETTİĞİ İNTRAVENÖZ İMMUNGLOBULİNE DİRENÇLİ KAWASAKİ OLGUSU

Fatih Köksal Binnetoğlu[1], Şule Yıldırım[2], Fatih Battal[2], Hakan Aylanç[2], Nilüfer Aylanç[3], Nazan Kaymaz[2]

[1]*Çanakkale Onsekiz Mart Üniversitesi Tıp Fakültesi, Çocuk Kardiyolojisi BD,*
[2]*Çanakkale Onsekiz Mart Üniversitesi Tıp Fakültesi,*
Çocuk Sağlığı ve Hastalıkları AD,
[3]*Çanakkale Onsekiz Mart Üniversitesi Tıp Fakültesi, Radyoloji AD, Çanakkale*

Giriş: Kawasaki hastalığı çoğunlukla 6 ay- 5 yaş arasındaki çocukları etkileyen, orta ve küçük boy arterleri tutan multisistemik bir vaskülittir. Kendi kendini sınırlayan bir hastalık olmakla beraber, tedavi edilmeyenlerin %20-25'inde koroner arter tutulumu nedeniyle önemli bir sağlık sorunudur. Hastalığın etyolojisi halen bilinmemekle birlikte koroner arter anevrizması ve miyokardiyal iskemi gibi major komplikasyonlar intravenöz immünglobulin (IVIG) tedavisi sonrası dramatik olarak azalmıştır. IVIG direnci Kawasaki hastalarının %20'sinde görülmektedir ve artmış koroner arter tutulumu ile ilişkilidir. Bu yazıda safra kesesi hidropsunun eşlik ettiği IVIG'e dirençli Kawasaki hastalığı tanısı alan 4 yaşındaki erkek bir olgu sunulmuştur. **Olgu:** Dört yaşında erkek çocuk 5 gündür devam eden ateş nedeniyle tarafımıza başvurdu. Vücut ısısı 39.5 C0, kalp hızı 135/dk, solunum sayısı 35/dk idi. Ağız mukozası, dil ve dudaklar hiperemikti. Bilateral bulbar konjuktivalarda pürülan olmayan hiperemi vardı. Sağ servikal bölgede 1.5 cm lik lenfadenopati mevcuttu. Tüm vucutta yaygın makülopapüler döküntü vardı. El ve ayak sırtları ödemliydi. Kan sayımında lökosit sayısı 18.000/mm^3, CRP 10.3 mg/dl ve eritrosit sedimentasyon hızı 80 mm/saat bulundu. Serum albumin düzeyi 2.5 mg/dl, serum sodyumu 133 mmol/l ve HDL 5 mg/dl ölçüldü. Ekokardiyografide patolojik bulgu yoktu ve koroner arterler normal boyuttaydı. İlk yapılan batın ultrasonografisinde safra kesesi hidropsu saptanmadı. Bu bulgular eşliğinde Kawasaki hastalığı düşünülen hastaya IVIG 2 gr/kg ve aspirin 100/mg/kg verildi. Hastanın ateşi tedavinin 3. gününde tekrarladı. Akut fazları arttı ve albumin düzeyi 1.3 mg/dl'ye düştü. Karın ağrısı artan hastanın batın tomografisinde safra kesesi hidropsu saptandı (Resim 1). Kontrol ekokardiyografide koroner arterlerde ektazi saptanmadı. IVIG tedavisi tekrarlandı. Bu tedaviden 36 saat sonra ateş tekrar edince hastanın IVIG'e dirençli olduğu kabul edildi ve 2 mg/kg intravenöz prednisolone başlandı. Bu tedavi sonrasında akut fazlar hızla düştü, ateş tekralamadı ve safra kesesi hidropsu düzeldi. **Tartışma ve Sonuç:** Safra kesesi hidropsu Kawasaki hastalığının nadir ama önemli bir komplikasyonu olup bu komplikasyonun geliştiği hastaların IVIG tedavisine direnç gösterebileceği unutulmamalıdır.

Resim 1. Safra kesesi hidropsunun tomografik görüntüsü.

P-393

RAYNOUD FENOMENİNİN EŞLİK ETTİĞİ POSTURAL ORTOSTATİK TAŞİKARDİK SENDROM

Funda Öztunç, Emre Gök, Sezen Atık, Esma Şengenç, Yahya Abusamra, Ceyhun Bahtiyarzade, Reyhan Dedeoğlu

İstanbul Üniversitesi Cerrahpaşa Tıp Fakültesi, Çocuk Kardiyolojisi BD, İstanbul

17 yaşında kız hasta polikliniğimize ayakta dururken bayılma ve ellerinde şişlik ve renk değişikliği şikayeti ile başvurdu. Fizik muayenesi ve laboratuvar testleri normal sınırlardaydı. Elektrokardiyografisi normal,sinüs ritmindeydi. Ekokardiyografik incelemesinde normal ekokardiyografik bulgular saptandı. Otonomik disfonksiyon açısından hastaya eğik masa testi uygulandı. Hastayı 70 dereceye getirdikten 6 dakika sonra kalp tepe atımı dakikada 100'den 128'e, kan basıncı da 130/90 mm/Hg'a yükseldi. Ellerinde ise raynoud fenomeni gelişti. Hastaya postural ortostatik taşikardi sendromu (POTS) tanısı kondu. Romatolojik tetkiklerinde özellik yoktu. 24 saatlik idrar vanilmandelik asit düzeyi normaldi. Bu bulgularla nöropatik POTS tanısı düşünüldü ve otonomik disfonksiyonunu değerlendirmek için sempatik cilt yanıt testi uygulandı; sonucunda ince liflerde düşük amplitüdlü cevap alındı. Hastaya ilk olarak beta blokör tedavisi uygulandı fayda sağlanamaması üzerine alfa agonist (midodrin) tedavisine geçildi. 2 aylık izleminde hastanın semptomlarında düzelme gözlendi. **Tartışma:** POTS genellikle ergen kızlarda görülen ayağa kalktıktan sonraki ilk 10 dakikada ortaya çıkan kalp tepe atımında dakikada 30'dan fazla artış veya kalp tepe atımının dakikada 120'den fazla olmasıdır. Vazovagal senkop, uygunsuz sinüs taşikardisi sendromundan ayırt edilmelidir. POTS a yol açan mekanizmalar net bilinmemekle birlikte ön planda sempatik aktivasyon, hipovolemi ve parsiyel otonomik nöropatinin yattığı düşünülmektedir. Ayakta dururken zayıf sempatik cevap alt ekstremitelerde kan göllenmesine yol açarak kardiyak ön yükün azalmasına ve refleks taşikardisine yol açar. Tedavide sıvı ve tuz replasmanı, alfa aganostleri, fludrokortizon, seratonin gerialım inhibitörleri kullanılmaktadır. Hastaların yaşam kalitesini düşürebildiği için bu sendromun doğru tanı alması ve tedavisi önemlidir.

P-394

ÇARPINTI ŞİKAYETİ İLE BAŞVURAN HASTALARIN EKOKARDİYOGRAFİ VE HOLTER MONİTORİZASYONU İLE DEĞERLENDİRİLMESİ

Cihat Şanlı, Fatma Nur Demirkol, Nagihan Akıcı Kara, Umit Ayse Tandircioglu

Kırıkkale Üniversitesi Tıp Fakültesi, Pediatrik Kardiyoloji Ünitesi, Kırıkkale

Amaç: Çocuklarda görülen çarpıntı acil servise sık başvuru nedenlerinden biridir. Bu çalışmada, kliniğimize çarpıntı nedeniyle başvuran olguların ekokardiyografi ve Holter monitörizasyon sonuçları değerlendirilmiştir. **Gereç ve Yöntem:** Kırıkkale Üniversitesi Tıp Fakültesi Pediyatrik Kardiyoloji ünitesine son üç yılda çarpıntı nedeniyle başvuran 464 hastanın ekokardiografi ve Holter monitörizasyon kayıtları retrospektif olarak incelendi. **Bulgular:** Olguların yaşları 4-18 yaş arasında değişmekteydi (median 13 yaş) ve 324'ü kız (%70), 140'ı (%30) erkek idi. Holter monitörizasyonu yapılan olguların %8'inde disritmi saptandı. En sık saptanan sinüs taşikardisiydi. Hastaların tamamına Ekokardiyografik inceleme yapıldı, bunların %85'inde herhangi bir pataloji saptanmadı. En sık rastlanan patoloji ise mitral kapak prolapsusuydu. **Sonuç:** Çarpıntı nedeni ile başvuran olguların detaylı öyküleri alınıp ayrıntılı fizik incelemeleri yapılarak etiyolojisine yönelik testler (EKG, EKO, Holter monitoriazasyonu) yapılmalıdır. Çocuklarda disrtimiler basit nedenlerden kaynaklanabilse de ölümcül olaylarla sonuçlanabildiğinden bu olgular dikkatli bir şekilde değerlendirilmelidir.

P-395

FETAL HAYATTA TANI ALMIŞ 'TOPSY-TURVY' KALP OLGUSU

Gafur Doğdu[1], Serra Karaca[1], Kemal Nişli[1], Aygün Dindar[1], Tuğba Saraç[2], Recep Has[2], Rukiye Eker[1]

[1]İstanbul Üniversitesi İstanbul Tıp Fakültesi Çocuk Kardiyoloji BD,
[2]İstanbul Üniversitesi İstanbul Tıp Fakültesi Perinatoloji BD, İstanbul

Fetal hayatta Topsy-Turvy kalp tanısı alan hasta doğumhanede solunum sıkıntısı olması üzerine entübe edilerek ekokardiyografiye getirildi. Ekokardiyografisinde Topsy-Turvy Heart + Aortiko pulmonik pencere teşhisi konuldu. Tanıyı teyit etmek için diyagnostik kalp kateterizasyonu ve toraks BT anjiyo yapıldı. BT de sol ana bronşa ciddi bası tespit edildi. Hasta aortikopulmoner pencere kapatılması ve bronş basısı giderilmesi planlandığı KVC yoğun bakımında mekanik ventilasyonda yaşanan zorluklar nedeniyle exitus oldu. Bu olguyu fetal hayatta tanı alması, hemodinamisinin bozuk olmasına rağmen diyagnostik anjiyosunun yapılabilmiş olması ve BT anjiyoda saptanan ciddi bronş basıları nedeniyle sunmayı uygun bulduk.

P-396

YENİ TANI AKUT ROMATİZMAL ATEŞ OLGULARININ DEĞERLENDİRİLMESİ: İKİ YILLIK DENEYİM

Asiye Gültekin Soylu[1], Osman Özdemir[2]

[1]T.C. Sağlık Bakanlığı Recep Tayyip Erdoğan Üniversitesi Eğitim ve Araştırma Hastanesi, Rize
[2]T.C. Sağlık Bakanlığı Keçiören Eğitim ve Araştırma Hastanesi, Ankara

Akut romatizmal ateş (ARA) morbiditesi nedeniyle özellikle ülkemizde güncelliğini yitirmemiş bir hastalıktır. Bu çalışmada Keçiören Eğitim ve Araştırma Hastanesi'ne farklı yakınmalar ile getirilen ve ARA tanısı konulan hastaların tanı ve tedaviye ilişkin özelliklerin değerlendirilmesi amaçlanmıştır. Keçiören Eğitim ve Araştırma Hastanesi, Çocuk Sağlığı ve Hastalıkları Kliniği, Çocuk Kardiyoloji Polikliniği'nde Şubat 2011 ile Mayıs 2013 tarihleri arasında ARA tanısı konulan hastaların bilgileri geriye dönük olarak incelenmiştir. Hastaların bilgisayar ortamındaki kayıtlarından yaş, cinsiyet, başvuru tarihi, yakınma, öykü, fizik muayene bulguları, laboratuar ve ekokardiyografi bulguları, verilen tedavi, hastaneye yatırılma durumu ve hastanede yatış süresi kaydedilmiştir. Bu çalışma Helsinki Deklarasyonu önerilerince tasarlanmış ve hastanemiz Etik Kurul Komisyonu'nca da uygun görülerek onaylanmıştır. Çalışmaya alınan 58 hastanın yaş ortalamasının 10,9 ± 2,73 yıl (2–16 yıl) ve bu olguların 33'ünün (%57) erkek olduğu belirlenmiştir. Hastaların sadece 4'ünde (%7) geçirilmiş ARA'ya ait aile öyküsü alınmıştır. ARA tanısı konulan olguların %33'ü kış aylarında başvurmuştur. Hastaların ilk başvuru yakınmaları en sık (%40) eklem ağrısı ve/veya şişliktir. Olgularda en sık görülen izole majör tanı kriterlerinin artrit (%78) ve kardit (%50), minör tanı kriterlerinin ise ateş (%59) ile eritrosit sedimentasyon hızı yüksekliğinin (%93) olduğu gösterilmiştir. Hastaların %97'sinde tanı anında bakılan Streptolizin O'ya karşı gelişen antikor titresinin yüksek olduğu saptanmıştır. Olguların ilk tutulan eklemleri değerlendirildiğinde; sırasıyla ayak bileği (%46), diz (%26) ve kalça (%18) eklem tutulumu gösterilmiştir. Kalbi etkilenen ARA'lı hastalardan sadece 4'ünde (%14) mitral kapak tutulumu bulunmamıştır, diğer olguların hepsinde hafif veya orta/ağır mitral kapak yetersizliği saptanmıştır. Hastalara en sık verilen ilacın salisilatlar (%72) olduğu gösterilmiştir. Majör kriterler cinsiyete göre değerlendirildiğinde beklenildiği gibi sadece Sydenham koresi kızlarda erkeklere göre anlamlı farklılıkta saptanmıştır. Ülkemizin de içinde olduğu birçok gelişmekte olan ülkede tanısı, tedavisi, korunma durumu ve kapak hastalığı riski konusunda yaşanan sıkıntılar nedeni ile ARA önemini yitirmeyen bir hastalıktır. Bu nedenle ülke çapında çok merkezli ve geniş kapsamlı ARA izlem çalışmalarının yapılması gerekmektedir.

P-397

ÇOCUKLAR VE GENÇ ERİŞKİNLERDE KALP NAKLİ SONRASI HİPOMAGNEZEMİ VE MAGNEZYUM ATILIMI

İlkay Erdoğan[1], Attila Sezgin[2], Kahraman Yakut[1], Birgül Varan[1], Murat Özkan[2], Kürşad Tokel[1], Sait Aşlamacı[1]

[1]Başkent Üniversitesi Tıp Fakültesi Çocuk Sağlığı ve Hastalıkları AD, Pediatrik Kardiyoloji BD,
[2]Başkent Üniversitesi Tıp Fakültesi, Kalp Damar Cerrahisi AD, Ankara

Solid organ nakilleri sonrasında hipomagnezemi "calcineurin" inhibitörlerinin kullanımına bağlı olarak sıklıkla bildirilmektedir. Bu çalışmada çocukluk çağında kalp nakli uygulanmış ve "calcineurin" inhibitörü olarak takrolimus kullanmakta olan 20 hastada kan magnezyum düzeyi ve 16 hastada eş zamanlı olarak idrarda magnezyum atılımı saptanmıştır. Çalışmaya dahil edilen hastaların 11'i erkek, dokuzu kız; yaşları 3-21 yıl ortalama 16,72±4,28, nakilden sonra geçen süre 1 ay – 7 yıl, ortalama 55±20 ay idi. Yapılan tetkikler sonucunda kan kreatinin ve üre değerleri, sodyum, potasyum ve fosfor düzeyleri normal sınırlarda ve takrolimus düzeyleri tedavi aralığındaydı (5,5-14,5). Serum magnezyum düzeyleri 1,2-1,69 mg/dl (ortalama 1,48±0,13), 24 saatlik idrarda magnezyum atılımı ortalama 90,2±62,95 mg, kısmi magnezyum atılımı %3-22 ortalama 8,59±5,9 idi. Hastaların biri hariç hepsinde hipomagnezemi saptanırken idrarda magnezyum atılımı bakılan hastaların tamamında yüksek bulundu. İdrarda magnezyum atılımı hesaplanan 16 hastanın %87, 5'inde normalden yüksekti. Sonuç olarak kalp nakli hastalarında kan magnezyum düzeyi düşük, idrarda magnezyum atılımı bulundu. Bu nedenle takrolimus kullanılan hastalarda kan magnezyum düzeylerinin yakından takip edilmesi ve düşük bulunan hastalarda tedavinin planlanması önemlidir.

P-398

BÖBREK NAKLİ YAPILAN ÇOCUK HASTALARDA KAN BASINCI VE SOL VENTRİKÜL DEĞİŞİKLİKLERİN DEĞERLENDİRİLMESİ

Mehmet Gökhan Ramoğlu[1], Tayfun Uçar[1], Songül Yılmaz[2], Birsin Özçakar[2], Ercan Tutar[1], Elshan Rzayev[1], Fatoş Yalçınkaya[2], Semra Atalay[1]

[1]Ankara Üniversitesi Tıp Fakültesi, Çocuk Kardiyolojisi AD,
[2]Ankara Üniversitesi Tıp Fakültesi, Çocuk Nefrolojisi AD, Ankara

Amaç: Son dönem böbrek yetmezliği nedeniyle böbrek nakli yapılan hastalarda nakil öncesi ve sonrası dönemde kan basıncı değişikliklerinin sol ventrikül fonksiyonlarına ve hipertrofisine etkisini belirlemeyi amaçladık. **Metod:** Böbrek nakli yapılmış son dönem böbrek yetmezliği olan 43 hasta retrospektif olarak değerlendirildi. Nakil öncesi ve sonrası dönemde kreatin klerensi, hemoglobin, albümin, trigliserid, kolesterol, parathormon düzeyleri, eritropoetin tedavisi ihtiyacı, antihipertansif tedavi varlığı, kullanılan antihipertansif ilaç ve sayısı, anlık ve 24 saatlik kan basıncı ölçümleri ve ekokardiyografik inceleme bulguları değerlendirildi. **Bulgular:** 43 olgunun ortalama yaşı 203 ay, ortalama nakil yaşı 160 aydı. Nakil öncesi ve sonrası dönemde ortalama sistolik ve diyastolik kan basınçları arasında anlamlı fark saptanmazken (p>0.05), sol ventrikül diyastol sonu çapı, ejeksiyon fraksiyonu ve sol ventrikül kitle endeksi (SVKİ) arasında anlamlı fark saptandı (p=0.035, p=0.049, p=0.004). **Tartışma:** Sol ventrikül hipertrofisi, sol ventrikül sistolik ve diyastolik fonksiyon bozukluğu son dönem böbrek yetmezliği olan hastalarda en sık karşılaşılan kardiyak problemlerdir. Çalışmamızda nakil sonrası dönemde hastalarda hipertansiyonun devam ettiği ancak sol ventrikül kitle indeksinde belirgin gerileme olduğu izlendi. Sonuç olarak böbrek nakli yapılan çocuk hastalarda sol ventrikül hipertrofisi geri dönüşümlüdür ve sıklıkla gerilemektedir. LVHT etiyolojisinde hipertansiyon dışında farklı mekanizmaların da önemli rolü olduğu görülmektedir.

P-399

SES KISIKLIĞI VE PULMONER HİPERTANSİYONUN BİRLİKTE GÖRÜLDÜĞÜ 3 OLGU

Elif Erolu Günay[1], Resmiye Beşikçi[2], Nilüfer Çetiner[1], Muhsin Arpaözü[1], Berna Şaylan Çevik[1], Figen Akalın[1]

[1]Marmara Üniversitesi Tıp Fakültesi, Pediyatrik Kardiyoloji BD,
[2]Anadolu Sağlık Merkezi Pediatrik Kardiyoloji BD, Kocaeli

Giriş: Genişlemiş kalp odacıklarının, pulmoner hipertansiyon (PH) durumunda pulmoner arterin sol rekürren laringeal sinire basısı, buna bağlı vokal kord paralizisi ve ses kısıklığı Ortner sendromu olarak adlandırılır. Diğer taraftan vokal kord paralizisi hava yolunu daraltarak PH'a yolaçabilir. Ses kısıklığı PH'un bir belirtisi olabilir. Bu nadir birlikteliği saptadığımız 3 olgumuzu sunuyoruz. **Olgu 1:** 1 aylık yenidoğan erkek bebek SVT atağı ile başvurdu. Fizik incelemede Ses kısıklığı ve sol parasternal kenarda üfürüm duyuldu. Ekokardiyografide ASD (sekundum, geniş) ve pulmoner hipertansiyon (pulmoner arter basıncı –PA 68 mmHg) saptandı (Resim 1). Öyküde ses kısıklığı nedeniyle 7 günlükken indirekt laryngoskopi yapıldığı ve parsiyel vokal kord paralizisi tanısı konulduğu öğrenildi. İki aylık iken yapılan kontrolünde ses kısıklığı düzelmemişti fakat ekokardiyografide PA basıncında düşme (44 mmHg) gözlendi. Üçüncü ayda hem ses kısıklığı ortadan kalkmış hem de PA basıncı 36 mmHg düşmüştü. Hasta halen 8 aylık, pulmoner arter basıncı normal. **Olgu 2:** 12 yaşında erkek hasta, ses kısıklığı ve efor dispnesi nedeniyle KBB polikliniğine başvurmuş, parsiyel vokal kord paralizisi saptanmıştı. KBB uzmanı tarafından fizik muayenesi yapılan hastanın telekardiyografisi istenmiş kardiyomegali saptanması üzerine pediatrik kardiyoloğa sevk edilmişti (Resim 2). Ekokardiyografide pulmoner arter basıncı 90 mmHg olup kateter anjiografi yapılmış; vazoreaktivite negatif idiopatik PH tanısı ile Bosentan ve inhale ilioprost tedavisi başlanmıştı. Tedavinin 4. ayında ekokardiyografide pulmoner arter basıncında düşme (65 mmHg) olduğu görüldü, vazodilatör tedavi sonrası ses kısıklığı düzeldi. **Olgu3:** 9 yaşında obez erkek hasta ses kısıklığı ve efor dispnesi ile başvurdu, ekokardiyografide önemli triküspid yetersizliği ve PH (PA basıncı 75-80mmHg) saptandı. Kalp kateterizasyonu sonucunda primer pulmoner arteriyel hipertansiyon tanısı konuldu. KBB muayenesinde adenoid vejetasyonu mevcuttu. Hastanın pulmoner vazodilatör tedavinin (Bosentan+Sildenafil) 5. ayındaki kontrolünde kilo verdiği, ses kısıklığının düzeldiği, efor kapasitesinin arttığı görüldü. Ekokardiyografik olarak tahmin edilen pulmoner arter sistolik basıncı 70 mmHg idi. **Sonuç:** Ses kısıklığı ve vokal kord paralizisi bazen sebep bazen de sonuç olarak PH'ya eşlik edebilmektedir.

Resim 1. Ekokardiyografide sağ kalp boşlukları geniş ve geniş sekundum ASD görüldü

Resim 2. Telekardiyografide kardiyomegali görülmekte.

P-400

KARDİYAK NEDENLİ OLMAYAN GÖĞÜS AĞRILI ÇOCUKLARDA KAS-İSKELET SİSTEMİ PROBLEMLERİ VE FİZİKSEL AKTİVİTE DÜZEYLERİ

Saniye Aydoğan Arslan[1], Arzu Daşkapan[1], Rabia Gündoğan[2], E. Handan Tüzün[1], Duygu Korkem[1], Ayşe Şimşek[1], Hatice Doğan[1], Cihat Şanlı[2]

[1]Kırıkkale Üniversitesi Sağlık Bilimleri Fakültesi, FTR Bölümü,
[2]Kırıkkale Üniversitesi Tıp Fakültesi, Pediatrik Kardiyoloji Ünitesi, Kırıkkale

Amaç: Çocuklarda görülen göğüs ağrısı acil servise en sık başvuru nedenlerinden biridir. Kardiyak kökenli hastalıkların mortalite ve morbitidesinin yüksek olması nedeni ile çocuklar ve aileleri büyük bir endişe ile hastaneye başvurmaktadırlar. Bu çalışma, kardiyak nedenli olmayan göğüs ağrılı çocuklarda kas-iskelet sistemini değerlendirmek ve fiziksel aktivite düzeylerini belirlemek amacıyla planlanmıştır. **Gereç ve Yöntem:** Bu çalışmaya, göğüs ağrısı yakınmasıyla başvuran yaşları 6-18 yaş arasında değişen toplam 86 çocuk dahil edilmiştir. Kooperasyon problemi, kardiak nedenli göğüs ağrısı, akciğer hastalığı, ortopedik problemi olan çocuklar çalışmaya alınmamıştır. Çalışmaya alınmayan çocukların ailelerinden aydınlatılmış onam belgesi alınmıştır. Olguların klinik (göğüs ağrısının niteliği, sıklığı, süresi, yeri, yayılımı) ve demografik özellikleri kaydedildi. Ağrı şiddeti vizüel analog skalası (VAS) ile değerlendirildi. Çocuklarda göğüs ağrısı ile ilişkili olabileceği düşünülen kas-iskelet sistemi bozuklukları değerlendirmesi kapsamında; gövde, üst ve alt ekstremite kaslarının kuvveti için manuel kas testi, kısalık testi ve postür analizi yapıldı. **Bulgular:** Çalışmaya alınan 86 çocuğun [51 erkek (%59), 45 kız (%41)] yaş ortalaması 12.8 ± 2.7 yıl (min: 6, maks: 18 yıl), vücut kütle indeksi 19,78± 3,36 kg/m2 idi. Çocukların %69.7'sinde göğüs ağrısının en az bir aydır devam ettiği, %50'sinde ağrının dinlenme ile geçtiği, %72'sinin yetersiz aktivite düzeyine sahip olduğu, sadece %21'inin spor yaptığı ve göğüs ağrısı şiddetinin ortalama 5,06 ± 2,13 olduğu saptandı. Postür değerlendirmesinde olguların %51,2'sinde kifoz, %87,2'sinde yuvarlak omuz, %11,6'sında skolyoz görüldü. Ayrıca olguların %74,4'ünde sağ hamstring kasının %70,9'unda ise sol hamstring kasının kısa olduğu saptandı. **Sonuç:** Kardiyak nedenli olmayan göğüs ağrılı çocuklarda kifoz ve yuvarlak omuz yapısının var olduğu görüldü. Verileri incelediğimizde dikkatimizi çeken diğer bir bulgu da, bu olguların yetersiz fiziksel aktivite düzeyine sahip olması idi. Bu nedenle kardiak nedenli olmayan göğüs ağrılı çocuklarda kas kuvvetini ve genel enduransı arttıran, postürü düzelten egzersiz programlarının uygulanması ile bu tür şikayetlerin azalacağını düşünmekteyiz.

P-401

MİTRAL KAPAK PROLAPSUSU TANISI ALAN OLGULARIN DEĞERLENDİRİLMESİ

Cihat Sanli, Umit Ayse Tandircioglu, Fatma Nur Demirkol, Nagihan Akıcı Kara

Kırıkkale Üniversitesi Tıp Fakültesi, Pediatrik Kardiyoloji Ünitesi, Kırıkkale

Amaç: Mitral kapak prolapsusu (MKP), primer olarak görulebileceği gibi iskemi, endokardit ve romatizmal ateş gibi sebeplere bağlı olarak sekonder olarak da görulebilir. Olgular genelde primer MKP'dir, kızlarda daha sık görülmektedir. Marfan sendromu, Ehler Danlos sendromu, gibi kollagen doku hastalıkları ve göğüs deformiteleri ile ilişkili olup MKP'li olguların 1/3'ünde ASD, VSD gibi doğumsal kalp hastalığı birlikteliği görülebilmektedir. Bu çalışmada, kliniğimizde MKP tanısı alan olguların değerlendirilmesi amaçlanmıştır. **Gereç ve Yöntem:** Kırıkkale Üniversitesi Tıp Fakültesi Pediyatrik Kardiyoloji ünitesinde Ocak 2011 ile Ocak 2015 yılları arasında MKP tanısı almış olguların dosyalarından verileri retrospektif olarak incelendi. Hastalığın tanısı, transtorasik Ekokardiyografi ile parasternal uzun eksende mitral kapağın iki mm veya daha fazla sol atriyuma doğru bombeleşmesi ve/veya kapakta kalınlaşma olması ile konuldu. **Bulgular:** Olguların yaşları 3-18 yaş arasında değişmekteydi (median 12 yaş) ve 25'i (%28) erkek, 65'i (%72) kız idi. Olguların çoğu asemptomatik iken (%68), en sık başvuru nedeni göğus ağrısı 18 (%20) ve çarpıntı 14 (%15) idi. Çarpıntı yakınmasıyla başvuran olguların elektrokardiyografik ve holter incelemesinde aritmi saptanmadı. Olgulara en fazla eşlik eden doğumsal kalp hastalığı ASD (%10) ve VSD (%4) iken en fazla eşlik eden göğüs deformitesi ise pektus karinatum (%, 1'inde (%0.6) pektus ekskavatumdu. Romatizmal kardit tanısıyla izlenen yedi olgunun üçünde MKP ve mitral yetmezlik beraberliği saptandı. **Sonuç:** Bu çalışmada, MKP olgularının çoğunun asemptomatik olduğu, kızlarda literatürle uyumlu olarak daha fazla görüldüğü, en sık eşlik eden doğumsal kalp anomalisinin ASD olduğu saptandı.

P-402

OBEZİTE NEDENİYLE BAŞVURAN OLGULARIN KARDİYAK FONKSİYONLARI

Cihat Sanli, Umit Ayse Tandircioglu, Fatma Nur Demirkol, Nagihan Akici Kara, Said Agaoglu

Kırıkkale Üniversitesi Tıp Fakültesi, Pediatrik Kardiyoloji Ünitesi, Kırıkkale

Amaç: Tüm dünyada prevelansı giderek artmakta olan çocukluk çağı obezitesi kardiyovaskuler hastalık riskinde de artışa neden olmaktadır. Bu çalışma, obezite nedeni ile başvuran olgularda kardiyak fonksiyonların, elektrokardiyografi, ekokardiyografi ve egzersiz testleriyle değerlendirilmesi amacıyla planlanmıştır. **Gereç ve Yöntem:** Kırıkkale Üniversitesi Tıp Fakültesi Pediyatrik Kardiyoloji ünitesine obezite nedeniyle danışılan 40 olgu ile sağlıklı ve obez olmayan 40 kontrol grubu olgular çalışmaya alındı. Tüm olguların antropometrik ölçümleri, elektrokardiyografi, ekokardiyografi ve egzersiz testleri değerlendirildi. **Bulgular:** Obez ve obez olmayan sağlıklı kontrol grubu olgularının yaşları 6-18 yaş arasında değişmekteydi. Elektrokardiyografik incelemede obez olgularda P dalgası dispersiyonunun arttığı, Ekokardiyografik incelemede sol ventrikül diyastol sonu çapı, sol ventrikül sistol sonu çapı, sol ventrikül arka duvar kalınlığı ve interventriküler septum çapının arttığı, egzersiz testinde ise efor kapasitesinin belirgin olarak azaldığı saptandı. **Sonuç:** Çalışmamızda, obez olgularda kardiyovaskuler morbidite ve mortalitenin önlenebilmesi için, elektrokardiyografi, ekokardiyografi ve egzersiz testleri kullanılabilir

P-403

PULMONER HİPERTANSİYON TANISI KONULAN TÜRK ÇOCUKLARIN EPİDEMİYOLOJİK İNCELEMESİ

Ayhan Pektaş[1], Mehmet Bigehan Pektaş[2], Serdar Kula[3]

[1]*Afyon Kocatepe Üniversitesi Tıp Fakültesi, Çocuk Kardiyoloji BD,*
[2]*Afyon Kocatepe Üniversitesi Tıp Fakültesi, Farmakoloji AD, Afyonkarahisar*
[3]*Gazi Üniversitesi Tıp Fakültesi, Çocuk Kardiyoloji BD, Ankara*

Amaç: Bu çalışma; Ulusal Sağlık Sigortası Sistemi kayıtlarını kullanarak, beş yıllık bir dönemde, Türkiye'de pulmoner hipertansiyon (PH) tanısı konulan çocuklara ait epidemiyolojik özelliklerin değerlendirilmesini amaçlamaktadır. **Yöntem:** 2009 ve 2013 yılları arasında, Türkiye'deki herhangi bir hastaneden, primer PH (ICD-10 kodu I27.0) ve sekonder PH (ICD-10 kodu I27.2) tanılarıyla ilk kez taburcu edilen ve yaşı 18'den küçük olan tüm bireyler belirlenmiştir. **Bulgular:** Çocukluk çağında primer PH için toplam yıllık prevalans değeri, 11.7 olgu/milyon olarak hesaplandı. Çalışma dönemi boyunca primer ve sekonder PH için hesaplanan yıllık prevalans değerlerinin anlamlı olarak yükseldiği görüldü (her ikisi için p=0.001) (Şekil 1). 2012 ve 2013 yıllarında, primer PH tanısı konulan çocuklarda, iki yaşından küçük olanların sayısı anlamlı olarak yüksekti (her iki yıl için p=0.002). Sekonder PH tanısı konulan çocukların yaşa göre dağılımından anlamlı bir farklılık saptanmadı. Çalışma dönemi boyunca, primer PH tanısı konulan çocuklarda, erkek/kız oranı 1.2:1 olarak hesaplanırken sekonder tanısı alan çocuklarda, kız/erkek oranı 1.1:1 olarak belirlendi (Tablo 1). Çocukluk çağında sekonder PH için toplam yıllık prevalans değeri, 9.5 olgu/milyon olarak hesaplandı (Şekil 1). Ayrıca, primer ve sekonder PH tanısı konulan çocuklarda, yaş gruplarına göre cinsiyet dağılımı benzer bulundu. **Sonuç:** Batı toplumları için bildirilen rakamlarla karşılaştırıldığında, Türkiye'de çocukluk çağındaki pediatrik PH prevalansının daha yüksek olduğu görülmüştür. Batı ülkelerinde yürütülen çalışmalarda, PH tanısı alan çocukların çoğu kızdır. Buna karşılık, PH tanısı alan Türk çocuklarında cinsiyet dağılımı benzer bulunmuştur. Sonuçlardaki çelişkiler; çalışma tasarımındaki, örneklemindeki, zamanlamasındaki veya PH sınıflandırmasındaki farklılıklardan kaynaklanabilir.

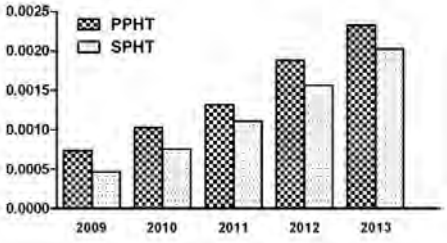

Şekil 1. Primer ve sekonder pulmoner hipertansiyon için yıllık prevalans değerleri (PPHT: primer pulmoner hipertansiyon, SPHT: sekonder pulmoner hipertansiyon)

Tablo 1. Pulmoner Hipertansiyon Tanısı Konulan Çocukların Dağılımı

Primer pulmoner hipertansiyon					Sekonder pulmoner hipertansiyon					Total
19-25 yaş	26-35 yaş	36-45 yaş	> 46 yaş	Total	19-25 yaş	26-35 yaş	36-45 yaş	> 46 yaş	Total	
164 (%3.6)	229 (%5.0)	384 (%8.4)	3805† (%83.0)	4582	99 (%3.6)	159 (%6.0)	242 (%9.4)	2082† (%81.0)	2570	7152
165 (%2.4)	368 (%5.2)	635 (%9.2)	5769† (%83.2)	6937	106 (%2.5)	204 (%4.6)	358 (%7.6)	3796† (%85.5)	4442	11379
271 (%3.4)	466 (%5.8)	775 (%9.6)	6780† (%84.2)	8048	130 (%2.7)	218 (%3.9)	335 (%5.8)	4948† (%87.6)	5651	13699
191 (%2.2)	555 (%6.5)	736 (%8.6)	7064† (%82.7)	8548	139 (%2.8)	283 (%5.7)	335 (%6.7)	4232† (%84.8)	4989	13537
302 (%4.0)	607 (%8.0)	732 (%9.7)	5944† (%78.3)	7586	214 (%4.6)	443 (%9.5)	404 (%8.7)	3587† (%77.2)	4648	12234

Primer Pulmoner Hipertansiyon							
Güney Anadolu	Doğu Anadolu	Güneydoğu Anadolu	Batı Anadolu	Orta Anadolu	Kuzey Anadolu	Kuzeybatı Anadolu	Total
854 (%18.1)	296 (%6.5)	294 (%6.4)	182 (%4.0)	892 (%19.5)	648 (%14.1)	1576‡ (%34.4)	4582
1396 (%20.1)	302 (%4.4)	255 (%3.7)	208 (%3.0)	1208 (%17.4)	708 (%10.2)	2860‡ (%41.2)	6937
977 (%12.1)	368 (%4.6)	313 (%3.9)	388 (%4.8)	1476 (%18.3)	1506 (%18.8)	3020‡ (%37.5)	8048
980 (%11.5)	398 (%4.7)	374 (%4.4)	396 (%4.6)	1686 (%19.7)	1582 (%18.5)	3122‡ (%36.6)	8548
982 (%12.9)	366 (%4.8)	328 (%4.3)	358 (%4.7)	1438 (%19.0)	1300 (%14.5)	3014‡ (%39.7)	7586

Sekonder Pulmoner Hipertansiyon							
Güney Anadolu	Doğu Anadolu	Güneydoğu Anadolu	Batı Anadolu	Orta Anadolu	Kuzey Anadolu	Kuzeybatı Anadolu	Total
306 (%11.9)	259 (%10.1)	258 (%10.0)	271 (%10.5)	338 (%13.2)	330 (%12.8)	808‡ (%31.5)	2570
569 (%12.8)	570 (%12.8)	452 (%10.2)	550 (%11.9)	540 (%12.2)	624 (%14.0)	1157‡ (%26.1)	4442
739 (%13.1)	745 (%13.2)	624 (%11.0)	703 (%12.4)	713 (%12.6)	696 (%12.3)	1431‡ (%25.4)	5651
617 (%12.4)	621 (%12.4)	601 (%12.0)	579 (%11.6)	592 (%11.9)	674 (%13.5)	1305‡ (%26.2)	4989
570 (%12.3)	571 (%12.3)	553 (%11.9)	531 (%11.4)	540 (%11.6)	625 (%13.4)	1258‡ (%27.1)	4648

† Primer veya sekonder pulmoner hipertansiyon tanısı konulan ve yaşı 45'ten büyük olan erişkinlerin sayısı anlamlı olarak yüksekti (her yıl için p=0.001).
‡ Primer veya sekonder pulmoner hipertansiyon tanısı konulan ve Kuzeybatı Anadolu'da yaşayan erişkinlerin sayısı anlamlı olarak yüksekti (her yıl için p<0.05).

P-404

GÖĞÜS AĞRISI NEDENİ İLE BAŞVURAN HASTALARIN DEĞERLENDİRİLMESİ

Serdar Epçaçan[1], İbrahim Ece[2], İlyas Aydın[3], Zerrin Karakuş Epçaçan[4], Abdurrahman Üner[2]

[1]İpekyolu Kadın-Doğum ve Çocuk Hastalıkları Hastanesi, Çocuk Kardiyoloji Kliniği,
[2]Yüzüncü Yıl Üniversitesi Tıp Fakültesi, Çocuk Kardiyoloji BD,
[3]Yüzüncü Yıl Üniversitesi Tıp Fakültesi, Çocuk Sağlığı ve Hastalıkları AD,
[4]İpekyolu Kadın-Doğum ve Çocuk Hastalıkları Hastanesi, Çocuk Sağlığı ve Hastalıkları Kliniği, Van

Giriş ve Amaç: Kardiyak nedenli göğüs ağrısı pediatrik yaş grubunda oldukça nadir olsa da ailede ciddi bir endişeye neden olduğundan sıklıkla pediatrik kardiyoloji polikliniklerine başvuru olmaktadır. **Gereç ve Yöntem:** Yüzüncü Yıl üniversitesi Çocuk kardiyoloji ünitesinde Haziran 2012 ile Aralık 2014 tarihleri arasında, göğüs ağrısı şikayeti ile başvuran 486 kız (%41.5), 686 erkek (%58.5) toplam 1172 hasta incelendi. **Bulgular:** Hastaların yaş ortalaması 10.96±2.97 yıl (4-17 yıl) idi. Başvuruda, göğüs ağrısına 103 hastada çarpıntı (%8.8), 22 hastada senkop (%1.9) eşlik ederken, 22 hastada obezite (%1.9)saptandı. 1136 hastanın EKG'si normal olarak değerlendirilirken (%96.9), 9 hastada izole kısa PR (%0.8), 7 hastada ventriküler erken vuru (%0.6), 5 hastada supraventriküler erken vuru (%0.4), 3 hastada Wolf-Parkinson-White Sendromu (%0.3), %0.5 hastada diğer patolojiler vardı. Ekokardiyografik incelemede 1062 hasta normal saptanırken (%90.6), 34 hastada MVP (%3.7), 6 hastada biküpspit aortik kapak (%0.5), %1 diğer kardiyak nedenler saptandı. 278 hastaya (%23,7) ritm holter, 41 hastaya (%3.7) egzersiz stres testi yapıldı. 96 hastada (%8) kardiyak enzimler çalışıldı. 256 hastada (%92.8) Holter, 1 hasta dışında egzersiz stres testi, 2 hasta dışında kardiyak enzimler normal saptandı. Göğüs ağrısının nedenleri sıklık sırasına göre % 65 kas-iskelet sistemi, %12 psikojenik, %12 gastrointestinal, %1 diğer nedenler saptandı. Kardiyak neden tüm başvuruların %3.8'sını oluşturmakta idi. Bir hastada miyokardiyal non-compaction saptandı. Acil kardiyak patoloji 4 hastada (%0.3) tespit edildi. Bunlardan birinde perikardit, birinde perikardiyal effüzyon vardı. Koroner arterlerde kritik darlık saptanan hastaya koroner stent implantasyonu yapıldı. Diğer bir hastada ise ALL tedavisi için takılan port kateterinin sağ ventirküle kadar uzandığı ve kateter başında tromboz ile uyumlu olabilecek hiperekojen görünüm varlığı dikkati çekmekte idi. Cerrahi olarak kateter çıkarıldıktan sonra şikayetleri düzeldi. **Tartışma ve Sonuç:** Pediatri ve acil polikliniklerinde ayrıntılı öykü, fizik muayene, elektrokardiyografik değerlendirme ile çoğu hastada kardiyak dışı etyolojik neden belirlenebilecek iken hastaların tamamına yakını pediatrik kardiyoloji polikliniklerine yönlendirilerek gereksiz bir hasta yoğunluğuna neden olmaktadır.

P-405

TROPONİN I YÜKSELMESİNİN KALP DIŞI BİR SEBEBİ

Eyüp Aslan, Osman Güvenç, Derya Çimen, Bülent Oran

Selçuk Üniversitesi Tıp Fakültesi Çocuk Sağlığı ve Hastalıkları AD, Çocuk Kardiyolojisi BD, Konya

Giriş: Kalp troponinleri (cTn-T ve cTn-I) miyokard hücre hasarını gösteren en özgül ve duyarlı laboratuar belirteçleridir ve bu sebeple günümüzde akut miyokard infarktüsü (AMİ) tanısında altın standart olarak kabul edilmektedir. İskemi durumunda hücre hasarının başlaması ile 4-6 saat içerisinde plazmada saptanmaya başlar ve 10 gün-2 hafta kadar yüksek kalmaya devam eder. Troponin düzeyinde kalp yetmezliği, pulmoner embolizm, kemoterapi, böbrek yetmezliği, ablasyon, kardiyoversiyon, septik şok ve aşırı egzersiz yapılması sebebiyle de yükselme saptanabilir. Bu yazıda, troponin değeri aşırı egzersiz sonrasında yükselen, başka bir neden bulunamayan, 24 saat içerisinde normal düzeylere gelen bir hasta sunuldu. **Olgu:** 17 yaşında erkek hasta batar tarzda, göğsün sol yarısına lokalize, yayılımı olmayan, eforla ilişkisisiz, kısa süreli ağrı yakınması ile acil servise başvurdu. Bir gün önce yoğun ve uzun süre kar küreme öyküsü olan hastanın öz ve soygeçmişinde kalp hastalığına yönelik bir özellik yoktu, uyuşturucu madde kullanımı öyküsü bulunmuyordu. Yaşamsal bulguları kan basıncı: 115/70 mmHg, solunum sayısı: 24/dk, kalp hızı: 105/dk, vücut sıcaklığı: 36,9°C idi. Fizik bakısında patolojik üfürüm yoktu. Göğüs duvarında palpasyonla ağrı olan hastanın diğer sistem muayeneleri doğaldı. Telekardiyogramı normal olan hastanın EKG'sinde sinüs taşikardisi mevcuttu fakat ST değişikliği veya patolojik Q dalgası yoktu (Resim 1). Hemogram, elektrolitler, karaciğer ve böbrek fonksiyon testleri, tiroid fonksiyon değerleri, D-dimer ve akut faz reaktanları normal sınırlardaydı. Troponin I değeri 2.38 ng/ml (n: 0-0.16) bulundu. Ekokardiyografik inceleme normaldi. Hastanın öyküsünde kalp hastalığına yönelik özelliğin olmaması, fizik muayene ve diğer laboratuar bulgularının normal olması sebebiyle mevcut bulgular aşırı egzersize bağlandı. Monitorize edilen ve altı saatlik Troponin I takibine alınan hastanın göğüs ağrısı 12 saat sonra kendiliğinden kayboldu, Troponin I değeri tedricen azaldı ve 24 saatte normal düzeye geldi (Tablo 1). **Sonuç:** Yüksek troponin düzeyleri AMİ tanısında oldukça duyarlı ve özgül olmasına rağmen kalp dışı sebeplere bağlı olarak ta görülebilir. Tam klinik değerlendirme yanında troponin düzeyinin seri takibi, olası etmenleri ortaya koymaya yardımcı olabilir.

Şekil 1. EKG'de iskemi bulgusu izlenmedi

Tablo 1.

	Başvuru	6. Saat	12. Saat	24. Saat
Troponin I (ng/ml)	2.38	0.62	0.21	0.14

Troponin I değerlerinin seyri

P-406

ASİT VE RESTRİKTİF KARDİYOMİYOPATİ İLE BAŞVURAN BİR ALSTRÖM SENDROMU OLGUSU

Aida Koka[1], Funda Öztunç[1], Beyhan Tüysüz[2], Ada Bulut Sinoplu[1], Türkay Rzayev[1], Pınar Özge Avar[1]

[1]İstanbul Üniversitesi, Cerrahpaşa Tıp Fakültesi, Çocuk Kardiyolojisi BD,
2İstanbul Üniversitesi, Cerrahpaşa Tıp Fakültesi Çocuk Genetiği BD, İstanbul

Giriş: 14 yaşında kız hasta kliniğimize karın ağrısı ve distansiyonu ve 1 yıldır etyolojisi bilinmeyen öksürük şikayetiyle başvurdu. **Bulgular:** Fizik incelenmesinde kısa boy, santral obezite, akantozis nigrikans, fotosensitivite, bilateral nistagmus, işitme kaybı, alopesi, yüz dermatiti. Dinlemekle eksipirymu kısa ve bilateral ince ve kaba krepitan ralleri vardı. Kalp sesleri ritmikti, üfürümü yoktu. Karın distandüydü, hepatosplenomegalisi ve asiti vardı, hassasiyeti yoktu. Puberte gelişimi dördüncü Tanner evresindeydi. Hafif mental retardasyonu vardı. Özgeçmişinde 3 aylıkken farkedilen nistagmus ve fotosensitivite öyküsü mevcuttu. EKG'sinde sinüs ritmi, 1derece AV blok, sivri P dalgası, V1'de Q dalgası, inferior derivasyonlarda negatif T dalgası olduğu ve göğüs derivasyonlarında R dalga progresyonunun olmadığı izlendi. Ekokardiyografik incelenmesinde bilateral atrial genişleme, biventriküler sistolik disfonksiyon, ve restriktif patern gösterensol ventrikül diyastolik disfonksiyonu saptandı (sol ventrikül EF %50, KF %25, mitral E/A: 2,5, DT 67ms, E/Em septal >15). Orta derece triküspit ve mitral yetersizliği vardı. Hesaplanan sağ ventrikül sistolik basıncı yaklaşık 45-50 mmHg, pulmoner arter ortalama basıncı 30 mmHg, pulmoner arter diyastol sonu basıncı 28 mmHg, TAPSE 15 mm PSV 8,5 cm/sn idi. Alström sendromundan şüphelenilmesi üzere yapılan genetik incelenmesinde ALMS tip 1 gen mutasyonu saptandı. ACE inhibitörü ve diüretik başlanan hastanın izleminde kliniğinde ve ekokardiyografik parametrelerinde düzelme saptandı. **Tartışma:** Alström sendromu çok nadir görülen, otozomal resesif bir genetik bozukluktur. Bu sendromda kon-rod distrofisi, işitme kaybı, trunkal obezite, insülin direnci, tip 2 diyabet, kısa boy, kardiyomiyopati ve progresif pulmoner, hepatik ve renal disfonksiyon olur. Morbidite ve mortaliteden en çok sorumlu olan kardiyak tutulum dilate veya restriktif kardiyomiyopati bulgularıyla ortaya çıkabilir ve hastalarının 2/3ünde hayatlarının herhangi bir döneminde meydana gelir. Çoklu organ tutulumun olması nedeniyle kalp transplantı tartışmalıdır. Ancak erken yaşta başlanan uygun tedavi kardiak fonksiyonlarını uzun bir dönem kontrol altında tutabilir.

P-407

HİPERTROFİK KARDİYOMİYOPATİLİ SEYREK GÖRÜLEN BİR OLGU: BİVENTRİKÜLER ÇIKIM YOLU DARLIĞI

Eyüp Aslan, Osman Güvenç, Derya Çimen, Bülent Oran

Selçuk Üniversitesi Tıp Fakültesi, Çocuk Kardiyolojisi Bilim Dalı, Konya

Giriş: Hipertrofik kardiyomiyopati (HKMP), sol ventrikül duvar kalınlığında artma olarak tanımlanmaktadır. En sık görülen kalıtsal kalp hastalığıdır, çocuklarda görülme prevalansı tam bilinmemekle birlikte insidansı yılda 100.000'de 0.3-0.5'tir. Hipertrofik kardiyomiyopatinin genetik, dismorfik ve metabolik olmak üzere birçok sebebi vardır. Sıklıkla sol ventrikülde izole hipertrofi görülmekle birlikte özellikle Noonan, LEOPARD ve Costello sendromları gibi dismorfik olgularda biventriküler hipertrofi ve her iki ventrikül çıkım yolunda darlık görülebilmektedir. Dismorfik bulguları olmayan, obstruktif hipertrofik kardiyomiyopati ve önemli pulmoner kapak darlığı tespit edilen altı aylık hasta olgu olarak sunuldu. **Olgu:** 6 aylık 3200 gram ağırlığında erkek hasta kliniğimize başvurdu. Ailesinde kalp hastalığı bulunmayan olguda ilaç kullanımı ve başka bir hastalık öyküsü yoktu. Fizik muayenesinde büyüme geriliği, takipne, sternum sağ ve sol üst kısımda 3-4/6 şiddetinde sistolik vasıfta üfürüm duyuldu. Oksijen saturasyonu %80 olan hastanın femoral nabızları iki taraflı palpe edilebiliyordu ve yaygın hipotonisi mevcuttu. Diğer sistem muayeneleri normaldi ve hastanın dismorfik görünümü yoktu. Tam kan sayımı ve biyokimyasal parametreleri normal sınırlarda olan hastaya yapılan ekokardiyografik incelemede iki ventrikülde de hipertrofi belirgindi ve SAM bulgusu pozitifti. Sol ventrikül çıkım yolunda yaklaşık 100 mmHg gradient alınan hastada hafif mitral kapak yetmezliği vardı. Pulmoner kapak düzeyindeki türbülans akımdan ölçülen darlık gradienti 110 mmHg olarak ölçüldü. Pompe hastalığına yönelik bakılan alfa-glukozidaz enzim düzeyi normaldi. Pulmoner balon valvüloplasti yapılması planlanan hastaya, ailesinin işlemi kabul etmemesi üzerine 3mg/kg/gün dozunda propranolol başlandı. Genetik incelemeleri devam eden hasta poliklinik takibine alındı. **Sonuç:** Biventriküler çıkım yolu darlığı daha çok sendromik hastalarda beklenmekle birlikte dismorfik bulguları olmayan HKMP'li hastalarda sağ ventrikül çıkım yolu darlığı seyrek de olsa görülmektedir. Ekokardiyografik değerlendirmede sağ ventrikül çıkım yolu darlığına da dikkat edilmelidir.

Resim 1. Parasternal uzun eksen kesitinde ventrikül duvarlarında belirgin hipertrofi görülmekte

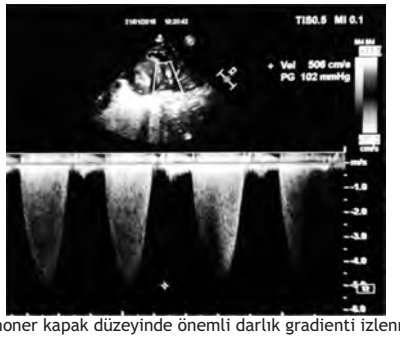

Resim 2. Pulmoner kapak düzeyinde önemli darlık gradienti izlenmekte

P-408

ÇAKMAK GAZI İNHALASYONUNA BAĞLI AKUT MİYOPERİKARDİT: OLGU SUNUMU

Onur Çağlar Acar[1], Abdurrahman Üner[2], Gürkan Altun[1]

[1]*Sağlık Bakanlığı Derince Eğitim ve Araştırma Hastanesi, Çocuk Kardiyoloji Kliniği, Kocaeli*

[2]*Yüzüncü Yıl Üniversitesi Tıp Fakültesi, Çocuk Kardiyoloji BD, Van*

Uçucu madde bağımlılığı ve toksik gaz inhalasyonu günümüzde önemli bir sağlık sorunudur. Çakmak gazı olarak da bilinen bütan gazının keyif amaçlı inhalasyonu özellikle çocuklar ve gençler arasında yaygınlaşmaktadır. Bu durumun en önemli nedenleri ucuz ve temininin kolay olması ile yasal denetiminin olmamasıdır. Bu olgularda klinik tablo öfori ve konfüzyondan nöbet ve komaya kadar değişkendir. Yaşamı tehdit edici aritmi ve kardiyopulmoner kollapsa bağlı ölüm görülebilmektedir. Bu bildiride bütan gazı inhale eden göğüs ağrısı şikayeti ile başvuran, biyokimyasında troponin değeri yüksek saptanan, EKG'sinde yaygın ST yükselmesi bulunan, ibuprofen tedavisi ile kliniği düzelen 16 yaşındaki erkek hasta sunuldu.

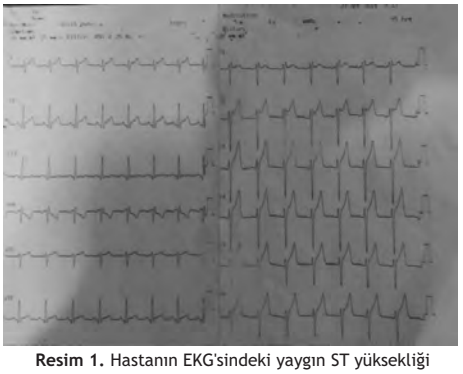

Resim 1. Hastanın EKG'sindeki yaygın ST yüksekliği

P-409

TEKRARLANAN İNHALE SALBUTAMOL TEDAVİSİ SONRASI ELEKTROKARDİYOGRAFİK DEĞİŞİKLİKLER

İbrahim İlker Çetin[1], Ali Can Demirel[2], Can Naci Kocabaş[3], Emine Dibek Mısırlıoğlu[3], Abdullah Kocabaş[1], Mehmet Emre Arı[1], Murat Sürücü[1]

[1]Ankara Çocuk Sağlığı ve Hastalıkları, Hematoloji Onkoloji EAH, Çocuk Kardiyoloji Kliniği,
[2]Ankara Çocuk Sağlığı ve Hastalıkları, Hematoloji Onkoloji EAH, Çocuk Sağlığı ve Hastalıkları,
[3]Ankara Çocuk Sağlığı ve Hastalıkları, Hematoloji Onkoloji EAH, Çocuk Alerji Kliniği, Ankara

Giriş ve Amaç: Bu çalışmada, çocuklarda akut bronşiyolit tedavisinde sıklıkla kullanılan inhale salbutamolun tekrarlanan dozlarda elektrokardiyografik etkilerinin değerlendirilmesi amaçlanmıştır. **Gereçler ve Yöntem:** Akut bronşiyolit tanısı alan ve 40 hastadan oluşan iki ayrı çalışma grubu oluşturuldu. Birinci gruptaki hastalar 1 doz inhale salbutamol (0.15 mg/kg/dose) verildikten sonra, ikinci gruptaki hastalar ise 20 dakika aralarla 3 doz inhale salbutamol verildikten sonra değerlendirildi. Hastaların inhalasyon öncesi ve hemen sonrasında elektrokardiyografileri çekildi. Hasta grupları yaş ve cinsiyet açısından benzer özelliklere sahipti. **Bulgular:** Hastaların ortalama yaşı 1.grupta 11.7 ay ve 2.grupta 10.8 ay, erkek/kız oranı 1.grupta 1.2 ve 2.grupta 1 idi. Her iki grupta kalp hızında anlamlı artış olduğu görüldü. Ortalama kalp hızı 1.grupta tedavi öncesi 155/dk iken, tedavi sonrasında 166/dk idi (p=0.0001). Ortalama kalp hızı 2.grupta tedavi öncesi 158/dk iken, tedavi sonrasında 166/dk idi (p=0.009). Her iki grupta PR intervalinde anlamlı kısalma olduğu görüldü. Ortalama PR intervali 1.grupta tedavi öncesi 102 ms iken, tedavi sonrasında 98 ms idi (p=0.01). Ortalama PR intervali 2.grupta tedavi öncesi 105 ms iken, tedavi sonrasında 100 ms idi (p=0.001). QTc intervalinde 1.grupta anlamlı artış saptanmazken, 2.grupta anlamlı artış olduğu görüldü. Ortalama QTc intervali 2.grupta tedavi öncesinde 384 ms iken, tedavi sonrasında 395 ms idi (p=0.03). Diğer elektrokardiyografik parametreler (P süresi, QRS süresi, ST intervali, T süresi, P dispersiyonu, QTc dispersiyonu ve maksimum R/S voltaj oranı) açısından her iki grupta anlamlı değişiklik saptanmadı. **Tartışma ve Sonuç:** Salbutamolun sinüs taşikardisi, QTc uzaması, ST-T değişiklikleri ve aritmojenik etkileri iyi bilinmektedir. Bu çalışmada tekrarlanan dozlar sonrası oluşan değişiklikler değerlendirildi. Kalp hızında artışın ve PR intervalinde kısalmanın daha ilk doz sonrası başladığı, QTc intervalinde uzamanın ise tekrarlanan dozlar sonrası geliştiği görüldü. Sonuç olarak inhale salbutamol bazı elektrokardiyografik değişikliklere neden olmaktadır. QTC intervalindeki uzama doz bağımlıdır.

P-410

ÇOCUKLARDA KONJENİTAL KALP HASTALIKLARINA EŞLİK EDEN PERSİSTAN SOL VENA KAVA SUPERİOR, ÜÇÜNCÜ BASAMAK MERKEZ DENEYİMİ

Mehmet Emre Arı[1], Vehbi Doğan[2], Senem Özgür[2], Özben Ceylan[2], İlker Ertuğrul[2], Şeyma Kayalı[2], Tamer Yoldaş[2], Utku Arman Örün[2], Özkan Kaya[2], Selmin Karademir[2]

[1]Ankara Çocuk Sağlığı Hastalıkları, Hemotoloji Onkoloji Eğitim Araştırma Hastanesi, Ankara
[2]Dr. Sami Ulus Kadın Doğum, Çocuk Sağlığı ve Hastalıkları Eğitim ve Araştırma Hastanesi, Ankara

Giriş ve Amaç: Persistan sol vena kava superior (PLSVC) olan hastalarda eşlik eden konjenital kalp Hastalıklarının belirlenmesi. **Yöntem ve Gereç:** Mayıs 2005 - Kasım 2012 tarihleri arasında konjenital kalp hastalığı olan 2663 hasta ve bunlar içerisinde PLSVC tanısı konulan 88 hasta (%3.3) retrospektif olarak değerlendirildi. Hastaların dosya bilgilerinden demografik özellikleri, eşlik eden konjenital kalp hastalıkları ve klinik bulguları ile telekardiyografi, ekokardiyografi, kardiyak kateterizasyon ve anjiografi sonuçları incelendi. **Bulgular:** Hastaların ortanca yaşı 9.5 ay (1 ay-14 yıl) olup 46'sı (%52.3) kız, 42'si (%47.7) erkek idi. En sık eşlik eden konjenital kalp hastalıkları ventriküler septal defekt (%23.9), çift çıkışlı sağ ventrikül (%14.8) ve Fallot tetralojisi (%11.4) idi. PLSVC tanısı alan hastalar kendi hasta grupları içerisinde incelendiğinde çift çıkışlı sağ ventrikül (p<0.001), Fallot tetralojisi (p=0.04), patent duktus arteriyozus (p=0.01) ve atriyal septal defekt'i (p=0.03) olan hastalarda PLSVC sıklığının istatistiksel olarak anlamlı derecede fazla olduğu görüldü. Tüm olgularda (%100) PLSVC'nin koroner sinüse açıldığı görüldü. PLSVC'li 88 olgunun 83'ünde (%94.3) sağ SVC bulunurken, 5'inde (%5.7) sağ SVC agenezisi olduğu görüldü. Çift SVC'si olan 83 hastanın 27'sinde (%32.5) interkaval bağlantı mevcuttu. Tüm olgularda (%100) sol SVC'nin koroner sinüse açıldığı görüldü. Sağ arkus aorta birlikteliği 14 (%15.9) hastada görüldü. Hastaların 84'ü (%95.4) kateter angiografi öncesi ekokardiyografik inceleme ile tanı aldı. **Tartışma ve Sonuç:** PLSVC'ye sıklıkla eşlik edebilecek konjenital kalp hastalıklarının bilinmesi, bu hastalarda dikkatli bir ekokardiyografik inceleme ile PLSVC tanısı koymayı kolaylaştırabilir. Bu hastalara erken dönemde tanı konulması cerrahi esnasında veya kateter girişimlerinde oluşabilecek komplikasyonların önüne geçmek açısından önemlidir.

Tablo 1.

Persitan sol vena kava superior anomalisinin konjenital kalp hastalıkları ile ilişkisi

Konjenital kalp hastalığı	Tüm hastalar (n)	PLSVC'li hastalar (n, %)	P
Ventriküler septal defekt	843	21 (%2.5)	0.11
Çift çıkışlı sağ ventrikül	145	13 (%8.9)	<0.001*
Fallot tetralojisi	168	10 (%5.9)	0.04*
Aort koarktasyonu	245	8 (%3.3)	0.97
Pulmoner atrezi	115	6 (%5.2)	0.24
Büyük arterlerin transpozisyonu	142	6 (%4.2)	0.52
Atriyoventriküler septal defekt	98	5 (%5.1)	0.31
Atriyal septal defekt	357	5 (%1.4)	0.03*
Pulmoner kapak stenozu	169	4 (%2.3)	0.48
Trikuspit atrezi	53	3 (%5.6)	0.33
Patent duktus arteriyozus	266	2 (%0.7)	0.01*
Hipoplastik sol kalp sendromu	8	1 (%12.5)	0.14
Çift girişli sağ ventrikül	3	1 (%33.3)	
İnterruption tip B	11	1 (%9.1)	0.28
Parsiyel pulmoner venöz dönüş anomalisi	37	1 (%2.7)	0.83
Pulmoner sling	3	1 (%33.3)	
Total	2663	88 (%3.3)	

** P<0.05 istatistiksel olarak anlamlı PLSVC: persistan sol vena kava superior*

P-411

PRİMER KARDİAK TÜMÖRLER: TEK MERKEZ DENEYİMİ

Şeyma Kayalı[1], Vehbi Doğan[1], Murat Koç[2], Tamer Yoldaş[1], Özkan Kaya[1], Senem Özgür[1], İlker Ertuğrul[1], Utku Arman Örün[1], Selmin Karademir[1]

[1]*Dr. Sami Ulus Çocuk Hastanesi, Pediatrik Kardiyoloji Kliniği,*
[2]*Dr. Sami Ulus Çocuk Hastanesi, Kardiyovasküler Cerrahi Kliniği, Ankara*

Amaç: Primer kardiyak tümörler çocukluk yaş grubunda nadir ve otopsi serilerinden bildirilen 0.0017-0.28 prevalans oranı ile genellikle konjenital ve benigndirler. Bu yazıda primer kardiyak tümörü bulunan hastalar retrospektif olarak taranmış, hasta karakteristikleri, sonuçlar ve prognoz incelenmiştir. **Metod ve Sonuçlar:** Ocak 2005 Temmuz 2014 tarihleri arası hastanemize başvuran 17 primer kardiak tümörü bulunan olgu çalışmaya dahil edildi. Olguların %76'sında tanı yaşamının ilk yılında konulmuştu. Ortalama yaş 27.5 ay (1 ay-12 yıl) idi. On yedi olgunun 11'inde tubeoskleroz ilişkili multiple rabdomyom tespit edilmiş iken, 2'sinde immatur teratom, 1'inde papiller fibroelastoma, 1 inde fetal tip rabdomyom, 1 kistik tumor ve 1 tanısız solit kitle mevcuttu. Takipte, spontan regresyon rabdomyom bulunan 5 olguda gözlendi. Everolimus tedavisi alan 3 olgudan, rabdomyom olan 2 si tedaviye iyi yanıt verirken fetal tip rabdomyom bulunan 1 olgu tedaviye yanıt vermedi. Cerrahi eksiyon 7 olguya (2 teratom, 1 papiller fibroelastoma, 1 fetal tip rabdomyom, sol ventrikül çıkım yolu obstruksiyonu bulunan tuberoskleroz ilişkili 1 rabdomyom, 1 granulomatöz inflamasyon bulunan kistik tumor ve 1 solid kitle) uygulandı. Perioperatif dönemde 3 hasta kaybedildi. **Tartışma:** Çocukluk çağı primer kardiyak tümörleri çoğunluğu benigndir. Tuberoskleroz ilişkili rabdomyomlar genellikle spontan regresyona uğrar. Cerrahi tedavi ancak hemodinamik instabil, tedaviye yanıtsız vakalarda gerekmektedir.

P-412

OSTEOGENEZİS İMPERFEKTALI ÇOCUKLARDA SUBKLİNİK KARDİYOVASKÜLER ANORMALLİK

Mustafa Argun[1], Deniz Ökdemir[2], Özge Pamukçu[1], Abdullah Özyurt[1], Ali Baykan[1], Nihal Hatipoğlu[2], Leyla Akın[2], Ferhan Elmalı[3], Kazım Üzüm[1], Nazmi Narin[1], Selim Kurtoğlu[2]

[1]*Erciyes Üniversitesi Tıp Fakültesi, Pediatrik Kardiyoloji BD,*
[2]*Erciyes Üniversitesi Tıp Fakültesi, Pediatrik Endokrinoloji BD,*
[3]*Erciyes Üniversitesi Tıp Fakültesi, Biyoistatistik AD, Kayseri*

Giriş ve Amaç: Osteogenesis imperfekta major klinik belirtileri kemik frajilitesi ve fraktürü olan tip 1 kolajen sentezinde genetik defektin neden olduğu bir kollajen doku hastalığıdır. Osteogenesis imperfektada kalp tutulumu nadirdir. Aort kökü dilatasyonu ve valvuler disfonksiyon en sık görülen patolojilerdir. Osteogenesis imperfektalı çocuklarda sol ventrikül diyastolik fonksiyonunuda içerecek şekilde subklinik kardiyovaskuler anormalliklerin sıklığını değerlendirmeyi amaçladık. **Gereç ve Yöntemler:** Prospektif olarak 21 Osteogenesis imperfektalı çocuk hasta ve 27 sağlıklı çocukta çalıştık. Hastaların onüçü tip 1, ikisi tip 3 ve altısı tip 4 subgrubundaydı. Tüm çalışma grubunda, M mod ekokardiyografi ile sol ventrikül sistolik fonksiyonu, 2D ekokardiyografi ile aort kökü-çıkan aorta çapları, valvuler fonksiyon değerlendirmesi ve mitral inflow pulse wave Doppler inceleme ile sol ventrikül diyastolik fonksiyonları incelendi. **Bulgular:** Hasta ve kontrol grubunun yaş, cinsiyet ve vucut yüzeyi açısından fark yoktu. Sol ventrikül M-mod ekokardiyografik ölçümleri, ejeksiyon fraksiyonu ve fraksiyonel kısalma değerleri açısından hasta ve kontrol grubu arasında istatistiksel olarak anlamlı fark saptanmadı. Osteogenesis imperfekta hastalarında aort anülüsü, sinus valsalva, sinotubuler junktion ve asendan aorta çapları normal sınırlarda olmakla birlikte kontrol grubuna kıyasla önemli derecede daha genişti (Tablo 1). Sol ventrikül sistolik ve diyastolik fonksiyonu ve valvulopati insidansı açısından gruplar arasında fark bulunmadı. **Tartışma ve Sonuç:** Tip I kollajen kalp ve aort duvarı ekstrasellüler matriksinin major komponentidir. Dolayısıyla defektif tip 1 kollajen sentezi bu yapıların biyokimyasal özelliklerini değiştirebilir ve anormalliklere yatkınlık oluşturabilir. Bildiğimiz kadarıyla bu çalışma Osteogenesis imperfektalı çocuk hastalarda sol ventrikül diyastolik fonksiyonun değerlendirildiği literatürdeki ilk çalışmadır. Sunuç olarak Osteogenesis imperfekta hastalarında aort kökü ve çıkan aorta dilatasyonu henüz çocukluk çağında başlamaktadır. Sol ventrikül sistolik, diyastolik disfonksiyonu ve kapak disfonksiyonu ise çocukluk çağında görülmemiştir.

Tablo 1. Hasta ve kontrol grubunun aort kökü ve çıkan aorta çapları (z skoru)

Parametreler	Hasta (n: 21)	Kontrol (n: 27)
Aort anülüs	0.01 ± 0.92*	-0.89 ± 0.87
Sinüs valsalva	0.04 ± 1.17*	-0.76 ± 0.79
Sinotubuler bileşke	0.38 ± 1.04*	-0.60 ± 0.94
Çıkan aorta ortanca (min-max)	1.10 ± 1.14* 0.88 (-0.45-3.18)	0.12 ± 0.94 0.26 (-1.61-1.99)

*Veriler ortalama ± SD olarak verilmiştir. *p<0,05 anlamlıdır.*

P-413

DEKSAMETAZON TEDAVİSİ ALAN PRETERM HASTADA GERİ DÖNÜŞÜMLÜ OBSTRUKTİF HİPERTROFİK KARDİYOMYOPATİ: OLGU SUNUMU

Helen Bornaun[1], Yasin Söylemez[2], Gonca Keskindemirci[2], Kazım Öztarhan[1], Emel Atasoy Karaoğlan[2]

[1]*Kanuni Sultan Süleyman Eğitim ve Araştırma Hastanesi, Çocuk Kardiyoloji Kliniği,*
[2]*Kanuni Sultan Süleyman Eğitim ve Araştırma Hastanesi, Çocuk Sağlığı ve Hastalıkları Kliniği, İstanbul*

Giriş: Bronkopulmoner displazi (BPD), günümüzde, 1250 gram ve 30 hafta altındaki prematürelerin bir sorunu olarak görülmekte olup, postnatal 28. gün ya da postkonsepsiyonel 36. haftada mekanik ventilatör ya da oksijen gereksinimi olarak tanımlanmaktadır. Deksametazon, BPD tedavisinde sıkça kullanılmaktadır. Hipertrofik kardiyomiyopti, çoklu dozda deksametazon kullanımı sonrası geçici bir yan etki olarak karşımıza çıkabilmektedir. Biz de BPD tanısı ile deksametazon alıp solunum sıkıntısı ve beslenememe nedeniyle yapılan renkli ekokardiyografi (rEKO)'de hipertrofik kardiyomiyopati saptanan ve propronalol tedavisi ile tam iyileşme sağlanan hastamızı sunmayı uygun gördük. **Olgu:** Otuzüçüncü gestasyon haftasında 2160 gr doğan ve prenatal öyküsünde annesinde gestasyonel diyabet öyküsü alınmayan hastanın postnatal solunum sıkıntısı olması nedeniyle dış merkezde yenidoğan yoğun bakım ünitesinde takip yapılmış. Klinik seyri sırasında oksijen bağımlılığının devam etmesi üzerine BDP tanısı koyularak deksamatezon tedavisi başlanmış Toplam 46 gün deksametazon alan ve solunum sıkıntısı devam etmesi ve beslenememesi nedeni tarafımıza refere edilen hastanın yapılan rEKO'da sol ventrikül çıkış yolu darlığı ve hipertrofik obstruktif kardiyomiyopatisi (OKMP) saptandı (şekil). Deksametazona bağlı OKMP düşünülen hastanın deksametazon tedavisi kademeli olarak azaltılıp kesilen hastanın tedavisine propranolol eklendi. Propranolol tedavisinin 3. ayında tam iyileşme sağlanan hastanın propranolol tedavisi 3. ayın sonunda kesildi. **Sonuç:** Uzun süreli steroid kullanan hastalarda klinik bulgu olmadan da miyokardiyal hipertrofi ve ciddi sol ventrikül çıkış yolu darlığı gelişebileceğinden, tedavi süresince hastalarda seri ekokardiyografik değerlendirmeler önerilmektedir.

P-414

ÇOCUKLARDA NADİR GÖRÜLEN BİR VASKÜLİT: TAKAYASU ARTERİTİ

Sevcan Erdem[1], Nuh Yılmaz[2], Fadli Demir[1], Ufuk Utku Güllü[1], Hüsnü Demir[1], Mustafa Yılmaz[3], Osman Küçükosmanoğlu[1], Nazan Özbarlas[1]

[1]Çukurova Üniversitesi Tıp Fakültesi, Pediatrik Kardiyoloji BD, Adana
[2]Mustafa Kemal Üniversitesi Tıp Fakültesi, Pediatrik Kardiyoloji BD, Hatay
[3]Çukurova Üniversitesi Tıp Fakültesi, Pediatrik Romatoloji İmmunoloji BD, Adana

Takayasu arteriti aorta ve büyük dallarını tutan etiyolojisi belli olmayan kronik inflamatuar bir vaskülittir. Hastaların %80-90'ını 40 yaş altındaki kadınlar oluşturur. Çocukluk çağında Takayasu arteriti çok nadirdir. Bu vaka takdiminde hastalığın klinik ve laboratuvar bulgularını, tedavisini gözden geçirmek amacıyla Takayasu arteriti tanısı alan bir hasta sunulmaktadır. **Olgu:** On iki yaşındaki erkek hasta baş ağrısı ve baş dönmesi şikâyeti ile başvurdu. Öyküsünden 6 ay önce göz bebeğinde büyüme fark edildiği, beraberinde halsizlik, çabuk yorulma, kilo kaybının olduğu, 2 ay önce sol gözünde görme kaybı nedeniyle gittikleri göz doktoru tarafından annesinin Takayasu hastalığıyla kaybedilmesi nedeniyle pediatri konsültasyonu istendiği, nabızlarının alınamadığı öğrenildi. Sevk edildiği pediatrik kardiyolog tarafından değerlendirilen hastanın ekokardiyografik incelemesinde çıkan aortanın genişlemiş olduğu ve orta derecede aort yetmezliği görüldü. PET ile aortada hipermetabolizma tespit edilmesi (Şekil 1), aortanın BT anjiografisinda çıkan aortanın geniş, duvarının kalın, sefalik damarların daralmış olması (Şekil 2) üzerine Takayasu arteriti tanısı konularak takip ve tedavi için kliniğimize sevk edildi. Romatoloji bilim dalı ile birlikte değerlendirilen hastanın akut faz reaktanları yüksek idi. Aortagrafi ile çıkan aortanın anevrizmatik, sefalik damarları daralmış, kollaterallerin gelişmiş ve aort duvarının kalınlaşmış olduğu izlendi. Hipertansiyonu bulunan hastaya metoprolol ve losartan başlandı. Takayasu tedavisi olarak 2 mg/kg/gün steroid, 15 mg/hafta methotrexate ve antiagregan dozda aspirin başlandı. Tedavinin 21. gününde akut faz reaktanları normal bulundu. Klinik bulgularında değişiklik izlenmedi. Yirmi sekizinci günden sonra steroidin haftada 4 mg azaltılarak 4-8 mg/gün doza kadar azaltılması hedeflendi. **Tartışma:** Çocuklarda Takayasu arteriti oldukça nadir görülmektedir. Hastamızın annesinin Takayasu arteriti nedeniyle kaybedilmiş olması tanının koymayı kolaylaştırmıştır. Tedavide steroid ve methotrexate başlanmış, akut faz reaktanlarının izlemine göre doz azaltılması planlanmıştır. Hastamızda olduğu gibi tutulumun yaygın olduğu hastalarda anti-TNF tedavisi; infliksimab veya etanersept kullanımı ile ilgili başarılı sonuçlar bildirilmiştir. Anti-TNF tedavisi ile kullanılan steroid dozunda azalma sağlanabilir ve steroidin yan etkilerinden korunulabilinir. Hastanın izlemine göre infliksimab tedavisi düşünülecektir.

Şekil 1. Assendan aortada PET ile hipermetabolizma ve dilatasyon

boş

14. Ulusal Pediatrik Kardiyoloji ve Kalp Cerrahisi Kongresi

(15-18 Nisan 2015, Denizli)

GİRİŞİMSEL KARDİYOLOJİ

Poster Bildiriler

BOŞ

P-194

PATENT DUKTUS ARTERİYOZUS KAPATMA SIRASINDA OLUŞAN SPAZMIN YÖNETİMİ VE CİHAZ SEÇİMİ

Alper Güzeltaş, Fatma Sevinç Şengül, İbrahim Cansaran Tanıdır, Ender Ödemiş

İstanbul Mehmet Akif Ersoy Gögüs Kalp ve Damar Cerrahisi Eğitim Araştırma Hastanesi Pediatrik Kardiyoloji, İstanbul

Giriş: Patent duktus arteriozus (PDA) olan hastalarda, cerrahi onarıma alternatif ve güncel tedavi seçeneği transkateter PDA kapatılmasıdır. PDA'da aralıklı spazm ve sonrasında genişleme olması geçmişte de bildirilmiştir, ancak büyük çocuklarda nadir görülmektedir. Transkateter PDA kapatılması işlemine alınan ve kateterizasyon sırasında duktal spazm gelişen hastalar ile ilgili deneyimimizi sunmak istedik. **Metod:** Kliniğimizde transkateter PDA kapatılması uygulanan hastaların bilgileri retrospektif olarak değerlendirildi. Dosyalardan gestasyonel yaş, kateterizasyon sırasındaki yaş, kateterizasyon öncesi ekokardiyografik bulgular, spazm çözüldükten sonraki PDA boyutu ve cihaz özellikleri tarandı. **Bulgular:** Ocak 2011 ile Mart 2014 tarihleri arasında, 150 transkateter PDA kapatılması işlemi uygulandı. Bu hastalar arasından 9 hastada işlem sırasında PDA spazmı geliştiği ve hastaların tümünün işlemin başında oksijen desteği almakta oldukları saptandı. Prosedür sırasındaki median yaş 2,2 yaş idi. 150 hastanın 12'si prematüre olarak doğmuştu ve 9'unda spazm gelişmişti. Hastaların median gestasyonel yaşı 28 hafta idi. Fizik muayenede tüm hastalarda, infraklavikuler bölgede devamlı üfürüm ve prekordial trill saptandı. Kateterizasyon işlemi sırasında, 9 hastanın dördünde PDA spazmı geliştiğinde üfürümlerin kaybolmuş olduğu saptandı, diğer 5 hastada spazm geliştiği sıradaki muayeneleri ile ilgili bilgi bulunamadı. Bir hastada cihaz inen aortaya embolize oldu ve 1 gün sonra embolize olan cihaz transvenöz yol ile çıkartılarak başka bir cihaz ile PDA kapatılması işlemi uygulandı. Bir hastada detechable coil, 3 hastada Amplatzer Duct Occluder-2 cihazı ve 5 hastada Amplatzer Vasculer Plug 2 cihazı kullanıldı (Tablo 1). **Tartışma ve Sonuç:** PDA kapatılması sırasında duktal spazm özellikle prematüre doğan ve kateterizasyonu sırasında oksijen desteği verilen hastalarda sıkça karşılaşılan bir durumdur. Duktal spazm her ne kadar yenidoğan döneminde sık görüldüğü bilinse de yaşı büyük olan ancak prematüre doğmuş hastalarda da görülebilir. Bu nedenle transkateter PDA kapatılması öncesinde yapılan fizik muayene ve ekokardiyografik değerlendirme ile kateter anjiografi sırasındaki bulgular örtüşmediği durumlarda duktal spazm açısından dikkatli olunmalıdır.

Tablo 1. PDA spazmı hastalarının diagnostik ve demografik bulgular

Hasta	Doğum ağırlığı (kg)	Gestasyonel yaş (hafta)	İşlem sırasındaki yaş (yıl)	İşlem sırasındaki ağırlık (kg)	Ekokardiyografik olarak en küçük PDA çapı (mm)	Ekokardiyografide Sol kalp volum yüklenmesi	Cihaz
1	2,32	35	1,4	9	4	Evet	8 mm AVP-2
2	1,6	30	1	8,5	4,8	Evet	8 mm AVP-2
3	2,1	34	3	17	3,5	Evet	8 mm AVP-2
4	1,24	28	1,3	10	4,5	Evet	10 mm AVP-2
5	1,28	28	1,4	10,3	3	Evet	8 mm AVP-2
6	1,44	29	7,8	24,5	3,4	Evet	5x5 detechable coil
7	1,4	28	2,2	8,5	1,6	Evet	8/6 ADO-2
8	0,8	25	3,5	14,6	3,5	Evet	6/5 ADO-2
9	1,85	28	6,6	23	2,3	Evet	6/3 ADO-2

P-195

ÇOCUKLARDA PROSTAR VASKÜLER KAPAMA CİHAZI KULLANIMI BAŞLANGIÇ TECRÜBELERİMİZ

Osman Başpınar

Gaziantep Üniversitesi, Çocuk Kardiyoloji BD, Gaziantep

Girişimsel kardiyolojide yeni kullanılmaya başlanan cihazlar daha geniş kılıflara ihtiyaç duyulmasına neden olmaktadır. İşlem sırasında özellikle 8-10F'den büyük kılıf kullanılması sonrası vasküler giriş yerine uzun süreli ve kuvvetli bir bası gerekmekte, hasta konforunu azaltmakta, ayrıca mobilizasyonun uzun süre kısıtlanmasına yol açmaktadır. Vasküler komplikasyonları azaltmak, giriş yeri ile ilgili kompresyonun gerekliliğini kaldırmak üzere erişkin kardiyolojide uzun süredir kullanılan dikişli damar kapama sistemlerinden Prostar ile olan deneyimlerimizi aktarmayı amaçladık. Üç olguya girişimsel tedavi sonrası vasküler kapama cihazı kullanıldı, prostar (Abbott Vascular) arteriyotominin altından çıkan 4 iğne sistemi ile 2 polister dikiş atılır. Damar girişi yapıldıktan sonra Prostar damara yerleştirilir. Cihazın hub kısmının damara girmesi ve iğnelerin serbetleşmesi sağlanır, iğneler çekilerek ipliklerin görünmesi sağlanır. Sonra işleme devam edilir, işlem sonrası özel kayan düğüm tekniği ile damar düğümlenir. Prostar kalınlığı 10F büyüklüğündedir ve 22-24F'e kadar olan arteritomilerin kapatılmasında kullanılır. **Olgu 1,** 21 yaşında kız hasta sağ internal juguler vene 12F kılıf takıldı, LPA'ya stent yerleştirildi. **Olgu 2,** 15 yaş erkek sağ femoral artere 14F kılıf yerleştirildi, koarktasyon stent işlemi uygulandı. **Olgu 3,** 20 yaşındaki erkek hasta sağ femoral vene LPA stentleme için 14F kılıf yerleştirildi. Tüm girişim yapılan damarlar Prostar ile kapatıldı, komplikasyon olmadı. Prostar, öğrenim eğrisi yatay olan, öncesi teknik bilgilenmenin ve detayların netleştirilmesinin gerektiği bir vasküler kapama cihazıdır. Büyük kılıfların kullanılması gerektiği durumlarda Prostar ve benzeri damar kapama cihazlarının kullanılması hasta konforunu arttırır.

Resim 1. Prostarın cihazının yerleştirilmesi

Resim 2. Girişimsel işlem yapılan kılıf çıkarılmadan önce prostarın sütur sistemi ile kayan düğüm atılması

P-196

TRANSKATETER KORONER ARTERİYOVENÖZ FİSTÜL KAPATİLMASİ; 7 YILLIK TEK MERKEZ DENEYİMİ

Ahmet Çelebi, İlker Kemal Yücel, Mustafa Orhan Bulut, Şevket Ballı, Nurdan Erol, Neslihan Kıplapınar, Mehmet Küçük, Eviç Zeynep Başar, Emine Hekim Yılmaz, Gökmen Akgün

Dr. Siyami Ersek Göğüs Kalp ve Damar Cerrahisi Eğitim ve Araştırma Hastanesi, Çocuk Kardiyoloji Kliniği, İstanbul

Giriş: Koroner arteriovenöz fistüllerin (KAVF) transkateter oklüzyonu günümüzde cerrahiye alternatif seçenektir. Bu çalışmada 2007 ila 2014 yılları arasındaki KAVF olgularındaki deneyimlerimiz sunulacaktır. **Metod:** Yaşları 2 ay ila 67 yıl arasında (medyan 7 yıl) olan 27 olguya KAVF oklüzyonu amacıyla kateterizasyon uygulandı. İşlem uygun olgularda tercihan retrograde olarak gerçekleştirilirken, olmayanlarda ise AV loop yapılarak antegrad olarak gerçekleştirildi. **Bulgular:** Koroner anjiogram sonucunda 27 olguda 29 fistül saptandı. Fistüller 12 olguda sağ koroner arterden (RCA), 8'inde sol ön inen arterden (LAD), 5'inde sirkumfleks arterden (CX), 4'ünde ise sol ana koroner arterden kaynaklanmaktaydı. En sık açılış yeri sağ ventrikül (13 fistül) iken 11'inde sağ atriuma, üçünde pulmoner artere, bir olguda superior vena kavaya ve yine bir olguda bronşiyal artereydi. 17 olguda KAVF tek orifis ile açılıyorken 12 olguda açılış yeri birden fazlaydı. 7 olguda ise fistülün birden fazla besleyici arteri mevcuttu. Altı olguda fistül çok küçük olduğu için işlem yapılmadı. Bir olguda kateter fistülün distaline ilerletilemediği için işlemden vazgeçildi. Girişim 21 olgunun 20'sinde başarılı oldu. 17 olguda retrograd olarak oklüzyon yapılırken üç olguda antegrad yöntem kullanıldı. İki ayrı fistülü olan bir olguda küçük olan fistül kapatılmadı ve bu bırakılan küçük fistül hariç tümüde 24 saatte tam oklüzyon saptandı. 7 koil, 12 vasküler plug (1, 2 ve 4) and 4 duct oklüder kullanıldı. 7 yaşında hem RCA hemde CX arteri geniş olan ve birbirleriyle geniş posterior desending arter ile iştirakli olan olguda RV'e açılan fistül AVP1 ile hemen açılma noktasının distalinden kapatıldı. Kumadinize edilen olgu dördüncü günde ventriküler fibrilasyon ile kaybedildi. Ölüm nedeninin geniş olan CX ve RCA'dan karşılıklı gelen kompetetif akıma bağlı olabileceği düşünüldü. Medyan 31 ay izlemde diğer olgularda rekanalizasyon görülmedi. **Sonuç:** KAVF'ler oldukça farklı seyir ve anatomi gösterebilmektedir. Birden fazla besleyici arter ve/veya birden fazla açılış orifisi görülmesi nadir değildir. Transkateter olarak başarılı ve güvenli bir şekilde kapatılabilmekle birlikte komplikasyondan bağımsız değildir.

P-197

SAĞ VENTRİKÜL ÇIKIM YOLU STENTİ İLE TRANSKATETER PALYASYON SAĞLANMIŞ OLGULARIN DEĞERLENDİRİLMESİ

İbrahim Cansaran Tanıdır, Erkut Öztürk, Murat Saygı, Fatma Sevinç Şengül, Alper Güzeltaş

İstanbul Mehmet Akif Ersoy Göğüs Kalp ve Damar Cerrahisi Eğitim Araştırma Hastanesi Pediatrik Kardiyoloji Kliniği, İstanbul

Giriş ve Amaç: Sistemik/suprasistemik sağ ventrikül (RV) basıncı ve/veya buna eşlik eden azalmış pulmoner arter kan akımı nedeniyle gelişen siyanoz, sağ ventrikül çıkım yolu (RVOT) darlıklarına müdahale endikasyonudur. Bu müdahele palyatif (balon valvüloplasti, stent ve cerrahi gibi) veya tam düzeltme şeklinde yapılmaktadır. Yapılacak müdahele; hastanın yaşı, kilosu, genel durumu, pulmoner arterlerin gelişimi, eşlik eden comorbid durumlar, ünitenin tecrübesi gibi birçok faktörden etkilenmektedir. Bu çalışmada ünitemizde RVOT stenti uygulanmış olguların değerlendirilmesi amaçlanmıştır. **Gereç ve Yöntemler:** 1 Temmuz 2014-1 Şubat 2015 arasında RVOT stent işlemi yapılan hastaların klinik, ekokardiyografik, anjiografik ve hemodinamik dataları ile klinik izlemleri değerlendirildi. **Bulgular:** Bu dönemde 5 olguda 6 kez RVOT stent yerleştirilmesi işlemi uygulandı. Median yaş 120 gün (3 gün-7 yaş) ve median ağırlık 6 kg (2,5-16 kg) idi. İşlem yapılan olguların tanıları ve işlem endikasyonu Tablo 1'de özetlenmiştir. Düşük kilo, genetik anomali, cerrahinin yüksek riskli olduğu ve cerrahi ile total tamir şansı olmayan hastalarda işlemlerin yapıldığı saptadık. Acil işlem uygulanan hastalar haricindeki hastalarda, öncelikle (ay ve yaştan bağımsız olarak) total tamire uygunluk değerlendirildi. Olgulara 4,5-10 mm genişliğinde stentler uygulandı. Stent uzunluğu RVOT ve darlık bölgesini kapsayacak şekilde seçildi. İşlem öncesi ortalama saturasyon %56 iken işlem sonrası ortalama saturasyon %87 olarak saptandı ($p<0.05$). Hiçbir işlem sırasında ve sonrasında komplikasyon prosedüre bağlı gözlenmedi. Hastaların hepsinde tedavi amacı (saturasyon yükselmesi, ECMO'dan çıkılması) başarılı bir şekilde gerçekleştirilebildi. Takiplerde 1 olgu kaybedildi. Kaybedilen olgu ECMO'dan başarılı bir şekilde ayrıldı. Ancak ECMO'dan ayrıldıktan 10 gün sonra diğer komorbid durumlardan (sepsis ve multiorgan yetmezliği) kaybedildi. Olguların prosedür sonuçları Tablo 2'de özetlenmiştir. **Sonuç ve Tartışma:** Seçilmiş vakalarda, RVOT stent uygulanması palyatif, etkin ve cerrahiye etkili bir alternatif tedavi olarak düşünülmelidir.

Tablo 1 ve 2 P-197 nolu postere aittir.

Tablo 1. Olguların Genel Özellikleri ve İşlem Endikasyonları

Hasta No	Yaş	Ağırlık (kg)	Tanı	İşlem Endikasyonu	Komorbid durum
1	20 gün	2,8	Ebstein Anomalisi(Carpentier Tip C) Pulmoner Stenoz Ventriküler septal defekt	PGE1 bağımlılığı	Genetik anomali (mikrognati,uzun filtrum)
2	3 ay	5	TOF	Spell	-
3	4 ay	6	TOF	Spell	-
4-1	3 gün	3	TOF	Siyanoz	VACTERL
4-2	4 ay	6	TOF	Siyanoz	VACTERL
5	7 yıl	16	DORV + VSD + PS Nonfonksiyonel santral şant	ECMO'dan ayrılamama	ECMO desteği

TOF: Fallot tetrolojisi; VSD: Ventriküler septol defekt; DORV: Çift çıkışlı sağ ventrikül; PS: Pulmoner stenoz

Tablo 2. Olguların Kateterizasyon Verileri

Hasta No	PA	Stent	İşlem öncesi Saturasyon	İşlem sonrası Saturasyon	Komplikasyon	Sonuç
1	4,4	6 x18 mm	60	85	Yok	Takipte
2	5,3	7 x 18 mm	62	89	Yok	Takipte
3	5,0	6x18mm	50	90	Yok	Takipte
4-1	3,8	4,5x16mm	30	94	Yok	4.ayda ikinci anjio
4-2	4,3	5x20 mm	72	86	Yok	7.ayda tam düzeltme
5	5,6	10x19 mm	60	78	Yok	ECMO'dan ayrıldı

PA: Pulmoner anulus

P-198

KÜÇÜK ÇOCUKLARDA CERRAHİ SONRASI PERİFERİK PULMONER ARTER STENOZUNUN TEDAVİSİNDE CUTTİNG BALON ANJİYOPLASTİ

Ahmet Çelebi, Neslihan Kıplapınar, Mustafa Orhan Bulut, İlker Kemal Yücel, Emine Hekim Yılmaz, Mehmet Küçük, Nurdan Erol, Şevket Ballı

Dr. Siyami Ersek Göğüs Kalp Damar Cerrahisi Eğitim ve Araştırma Hastanesi, Çocuk Kardiyoloji Kliniği, İstanbul

Giriş ve Amaç: Cutting balon anjiyoplasti (CBA), özellikle periferik pulmoner arter stenozları (PPS) gibi rehabilitasyonu zor vasküler lezyonların tedavisinde umut verici bir yöntemdir. Bu çalışmada küçük çocuklarda konjenital kalp cerrahisi sonrası gelişen PPS'in cutting balon ile tedavisi ve sonuçlarını sunmayı amaçladık. **Gereçler ve Yöntem:** Konjenital kalp cerrahisi sonrası PPS gelişen ve CBA yapılan, 5 yaş altı (ortanca yaş ve ağırlık sırasıyla 18 yaş ve 9 kg) 17 hasta prospektif olarak incelendi. Olası rüptürden kaçınmak için aşamalı yaklaşım benimsendi. Bu metodda CBA sonrası dilatasyon optimal ölçüde düşük basınçlı balon (LPBA) ile sağlandı. Eğer bu etkili olmazsa optimal ölçüden 1-2 mm düşük ölçüde yüksek basınçlı balon (HPBA) kullanıldı. Bununla yeterli yanıt alınamazsa optimal ölçüde düşük basınçlı balon ile yeniden dilatasyon yapıldı. **Bulgular:** On iki hasta Jaten operasyonu geçirmiş, 2 hasta Fallot tetralojisi tamiri, 2 hasta truncus arteriozus tamiri, 1 hasta ise Glenn operasyonu geçirmişti. Yirmisekiz damar dilate edildi. 4 hastada sağ pulmoner arter, 2 hastada sol pulmoner arter, 11 hastada bilateral dilatasyon uygulandı. Dokuz damara CBA sonrası LPBA uygulandı ve 19 damara HPBA uygulandı. Damar çapı 3.2±1.08 mm'den 5.2±1.4 mm'e yükseldi (p <0.001). RV/LV basınç oranı 0.92±0.14'den 0.59±0.17'ye düştü (p =0.001). Ondört hastada damar çapı >%50 arttı (başarı oranı 82%). 2 hastada suboptimal başarı sağlandı, 1 hastada başarılı olunamadı. Jaten operasyonu sonrası gelişen supravalvar PS en az cevap veren gruptu. Başarı oranı HPBA yapılanlarda LPBA'ya göre belirgin yüksekti (%95 vs %66). İşlem ve floroskopi süresi sırasıyla 213±56 ve 58±16 dakikaydı. Jaten uygulanmış 1 hastada, assendan aorta ile RPA arasında fistül gelişti ve perkütan kapama sonrası ciddi residü nedeniyle cerrahiye verildi. Mortalite görülmedi. İzlem süresi boyunca (ortanca 15 ay) 2 hasta supravalvar PS nedeniyle operasyona verildi. **Tartışma ve Sonuç:** CBA cerrahi sonrası gelişen PPS'in tedavisinde kullanımı uygun bir tekniktir. CBA özellikle pulmoner arter stent implantasyonu için hastaları uygun yaşa taşımada etkili bir yöntemdir.

P-199

EKSTRAKORPOREAL YAŞAM DESTEĞİNDEN AYRILAMAYAN HASTADA TRANSKATETER GİRİŞİMSEL TEDAVİ: RVOT STENTİ VE TIKALI SOL PULMONER ARTERİN REKANALİZE EDİLİP STENT YERLEŞTİRİLMESİ

Alper Güzeltaş, İbrahim Cansaran Tanıdır, Murat Saygı, Erkut Öztürk, Okan Yıldız, Sertaç Haydin

İstanbul Mehmet Akif Ersoy Göğüs Kalp ve Damar Cerrahisi Eğitim Araştırma Hastanesi Pediatrik Kardiyoloji, İstanbul

Giriş: Çocuklarda kalp cerrahisi sonrası, hemodinamik bozulmanın olduğu durumlarda, mevcut patoloji düzelene kadar hastalar ekstrakorporeal yaşam desteği (ECMO) ile desteklenebilmektedir. Bu hastaların bir kısmında hemodinaminin düzelmesi için müdahale edilmesi gerekebilir. Burada ECMO desteği altında iken kalp kateterizasyonu yapılan ve işlem sonrasında ECMO desteğinde ayrılabilen bir oldu sunuldu. **Olgu:** 5 yaşında erkek hasta kliniğimize siyanoz nedeni ile başvurdu. Anamnezinden 1 yaşında iken Çift çıkışlı sağ ventrikül, geniş noncomited ventriküler septal defekt, önemli pulmoner stenoz tanısı ile sol mBT şant yapıldığı öğrenildi. Hastaya tanısal kalp kateterizasyonu yapıldıktan sonra cerrahi yapılmasına karar verildi. Ameliyat sırasında flow study ile değerlendirilen hasta biventriküler tamir için uygun görülmedi ve santral şant yapılarak yoğun bakıma alındı. Postoepratif 10. Günde ECMO desteğine alınan hastanın ekokardiyografisinde antegrad akımının iyi olmaması ve sol pulmoner arterine kan akımının olmaması üzerine kateter ile değerlendirilmesine karar verildi. Hasta ECMO desteğinin 6. gününde kalp kateterizasyonu için kateter salonuna alındı. Yapılan enjeksiyonlarda pulmoner arter antegrad akımının oldukça az olması ve ana pulmoner arterin 3 mm'ye kadar daralması nedeni ile bu bölgeye 10mmx19mm periferik stent yerleştirildi. Daha sonra Hastanın pulmoner arterleri değerlendirildiğinde sol pulmoner artere akım olmadığı görüldü. Sol pulmoner arterin proksimal kısmına kadar gidildikten sonra conquest pro guidewire ile tıkalı segment açıldı. Dar olan bölge öncelikle 2 mm x 15 mm koroner balon ile açıldı. Daha sonra 4,5x20 mm koroner balon kullanılarak darlık yeri daha da genişletildi. Ancak darlığın tam olarak açılması için bu bölgeye 5 mm x 15 mm koroner stent yerleştirildi. İlk yapılan enjeksiyonlarda yapılan santral şantın daraldığı görüldüğü için bu bölgeye de 4 mm x 20 mm koroner yapıldı. İşlem sonrası hasta uygun şekilde yoğun bakıma nakledildi. Hasta 5 gün sonra başarılı bir şekilde ECMO desteğinden ayrılabildi. Ancak klinik izleminde ECMO desteğinden ayrıldıktan 10 gün sonra kaybedildi. **Sonuç:** ECMO desteğinden ayrılamayan ve mekanik problem olduğu düşünülen veya saptanan hastalarda girişimsel kalp kateterizasyonu uygulanabilir.

P-200

DİABOLO STENT TEKNİĞİ İLE ATRİYAL SEPTUM STENTLENMESİ YAPILAN PRİMER PULMONER HİPERTANSİYON HASTASI

Osman Başpınar, Ayşe Sülü, Derya Aydın Şahin

Gaziantep Üniversitesi Tıp Fakültesi, Çocuk Kardiyoloji BD, Gaziaentep

Atriyal septum stent uygulanması, atriyal septumunda açıklığın gerektiği durumlarda cerrrahi septektomiye alternatif daha az morbidite ve mortalitesi olan bir uygulamadır. Damar stentlenmesine göre, atriyal septumun kalınlığına bağlı stabilizasyon problemi ve embolizasyon nispeten sık görülür. Bu nedenle stentin yerleştirildiği balona pace teli ile şekil verilmesi çok akıllıca düşünülmüş bir yöntemdir. Biz de kliniğimizde ilk defa bu yöntemi kullanarak atriyal stentin yaptığımız 11 yaşındaki primer pulmoner hipertansiyona bağlı terminal sağ kalp yetmezliği olan bir hastayı tarif etmekteyiz. Genel durumu kötü hastaya Brockenbrough iğnesi ile septostomi işlemi yapıldı. Stiff guide sol üst pulmoner vene yerleştirildi. İki adet cerrahi epikardiyal pace teli uç uca bağlandı, 15x4 Z-med balonun orta kesiminde 12F kalınlığında halka oluşturuldu, üzerine Andrastent 26 mm sıkıştırıldı. Böylece stent-halka şeklinde epikardiyal pace teli-balon üçlüsü oluşturuldu. 12F Mullins kılıftan sol atriyuma ilerletildi. Diabolo tekniği ile stentin proksimal ve distal kısmı sol ve sağ atriyumda açılırken, halka geçirilmiş balon nedeni ile orta kısmı, atriyal septum üzerinde kalarak stabilizasyonu sağladı. Atriyal septumun her iki yanında huni şeklinde stent görünümü elde edildi. Sa02 değeri %55'den %45'e düşerek, sağ-sol şant geliştiği gösterildi. Hasta yoğun bakım ünitesine destek inhale NO tedavisi başlanmak üzere yönlendirildi. Sonuç olarak epikardiyal pace telleri ile yapılan diabolo tekniğinin atriyal septum stentlenmesinde stabilizasyonu sağlamak için özellikle daha az kalın septumlarda rahatça uygulanabileceğini düşünmekteyiz.

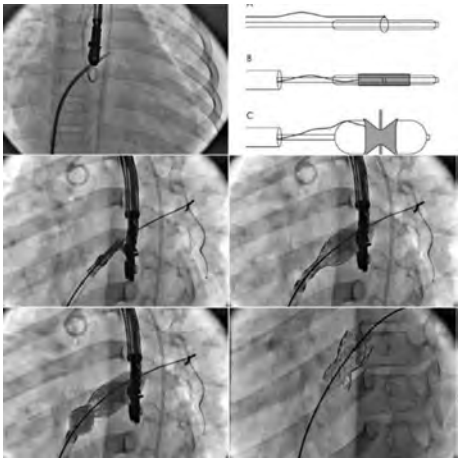

Resim 1. Adım adım diabolo stent tekniği

P-201

FONKSİYONEL TEK VENTRİKÜL OLGULARINDA DUKTUSA STENT İMPLANTASYONU: 68 OLGUDA TEK MERKEZ DENEYİMİ

Ahmet Çelebi, İlker Kemal Yücel, Mustafa Orhan Bulut, Şevket Ballı, Neslihan Kıplapınar, Nurdan Erol, Mehmet Küçük, Eviç Zeynep Başar, Emine Hekim Yılmaz, Gökmen Akgün

Dr. Siyami Ersek Göğüs Kalp ve Damar Cerrahisi Eğitim ve Araştırma Hastanesi, Çocuk Kardiyoloji Kliniği, İstanbul

Giriş: Duktusa stent implantasyonu azalmış pulmoner akımı olan olgularda cerrahi aortopulmoner şanta alternatif bir girişimdir. Bu çalışmada 68 fonksiyonel tek ventrikül (FTV) olgusunda duktal stent implantasyonu deneyimlerimizin sunulması amaçlanmıştır. **Metod:** 2004-2014 arasında duktal stent yerleştirilen 136 olgudan FTV olan 68'i olgu incelendi. **Bulgular:** Hastaların medyan yaşı 20 gün (3 gün–8 ay), medyan ağırlığı 3.4 (2.7–6.8) kg idi. 26 olgu intakt ventriküler septumlu pulmoner atrezi, 15 olgu trikuspid atrezisi veya ciddi hipoplazisi, 10 olgu dengesiz komplet AVSD, 10 olgu univentriküler AV bağlantı, 7 olgu ise farklı tiplerde FTV idi. 43 olguda duktus desendan aortadan, 16'sında arkus aortadan (vertikal) 6'sında innominate arterden kaynaklanırken 3 olguda ise bilateral duktus mevcuttu. Akut duktal konstriksiyonu olan iki olgu dışında stent implantasyonu 66 hastada başarılı oldu (%97). 54 olguda implantasyon retrograd olarak yapılırken 11 olguda antegrad olarak ve bir olguda da her iki yöntem (bilateral duktus stenti) kullanıldı. İşlem öncesi %70±7.6 olan oksijen satürasyon işlem sonrası %87±4.6 olarak saptandı. Bir olguda stent implantasyon sonrası desendan aortaya migrate oldu, iliak arterde park edilerek cerrahiye verildi. Erken dönemde pulmoner oversirkülasyon nedeniyle bir olgu kaybedildi. İzlem süresinde (3 ay-10 yıl, medyan 64 ay) 48 bebekte ek cerrahi girişim olmadan Glenn anastomozu uygulanırken bu olguların 20'si Fontana tamamlandı. 11 infantta 3 gün-7 ay aralığında cerrahi şant işlemi gereksinimi oldu. İki olgu takipten çıkarken, üç olgu ek girişim yapılmadan işlemden 1-6 ay sonra işleme bağlı olmayan nedenlerle kaybedildi. 14 olguda desatürasyona bağlı işlemden sonraki 3-10 ay arasında stent redilatasyonu gerekti. **Sonuç:** Duktal stent işlemi FTV olgularının ikinci aşama palyasyona taşınmasında etkin ve güvenilir bir yöntemdir. Mortalite oranlarının cerrahi aortopulmoner şanttan düşük olmasına karşın bazı hastalarda cerrahi şant gerekse de ileri aylarda yapıldığından yine cerrahi mortaliteyi düşürmektedir. Kısa yoğun bakım ve hastane kalım süresi, daha sonra çoğu operasyon gereken bu gurupta skar ve adezyon olmaması diğer avantajlarıdır.

P-202

KALP KATETERİZASYONU UYGULANAN HASTALARDA KORKULAN KOMPLİKASYON: TROMBOZ

Ayşe Nur Özel Doğruöz[1], İlker Ertuğrul[2], Vehbi Doğan[2], Senem Özgür[2], Şeyma Kayalı[2], Tamer Yoldaş[2], Özkan Kaya[2], Utku Arman Örün[2], Selmin Karademir[2]

[1]Dr.Sami Ulus Kadın Doğum Çocuk Sağlığı ve Hastalıkları Eğitim Araştırma Hastanesi Pediatri
[2]Dr.Sami Ulus Kadın Doğum Çocuk Sağlığı ve Hastalıkları Eğitim Araştırma Hastanesi Çocuk Kardiyoloji, Ankara

Giriş: Kalp kateterizasyonu sık olarak kullanılan tanı ve tedavi yöntemidir. Literatürde kateterizasyon sonrası lokal vasküler komplikasyon oranı çocuk hastalarda %2-8,8 oranında bildirilmektedir. En sık görülen lokal vasküler komplikasyonlar tromboz, emboli yada diseksiyonun neden olduğu arteryal tıkanma, psödoanevrizma, arteriyovenöz fistül ve enfeksiyondur. **Metod:** Ocak 2005-Haziran 2014 tarihleri arasında Dr.Sami Ulus Çocuk Kardiyolojisi Kliniğinde tanısal veya girişimsel amaçla kalp kateterizasyon ve anjiyografisi yapılan 3622 olgunun kayıtları, işlemden sonra girişim yerinde gelişen vasküler komplikasyonlar yönünden retrospektif olarak incelendi. Arteryal veya venöz Doppler görüntülemesinde tromboz saptanan 75 olgu değerlendirildi. **Sonuçlar:** 3622 olguya kalp kateterizasyonu uygulanmıştır. İşlemlerin %81,2 tanısal, %18,8'i tedavi amaçlı yapılan girişimsel işlemlerdir. Olguların yaşları ortalama 1,1±1.79 yıl idi. En sık aort koarktasyonu %26,7 nedeniyle girişim uygulanan hastalarda tromboz saptandı. Tanısal kalp kateterizasyonu ve anjiyografi yapılan işlemlerin %1,66'ında tedavi amaçlı girişimsel işlemlerin %3,82'inde vasküler tromboz geliştiği gözlenmiştir ($p< 0,05$). Tromboz olguların 29'unda (%38,6) ana femoral arterde, 12'sinde (%16) ana femoral vende, 12'sinde (%16) yüzeyel femoral arterde, 11'inde (%14,7) eksternal iliak arterde, 6'sında (%8) ana femoral ve yüzeyel femoral arterde görüldü. Olguların 20'sinin (%26,7) tedavisinde heparin,streptokinaz, kleksan,13'ünde (%17,3) heparin ve kleksan, 13'ünde (%17,3) kleksan, 11'inde (%14,7) heparin ve streptokinaz, 11'inde (%14,7)heparin, tPA ve kleksan, dördünde (%5,3) heparin, ikisinde (%2,7) streptokinaz, birinde (%1,3) streptokinaz ve kleksan kullanıldı. Hastaların %21,3'ünde hematolojik risk faktörlerine yönelik tetkikler yapılmış ve üç hastada metilentetrahidrofolat redüktaz (mthfr)1298 heterozigot mutasyonu, üç tanesinde mthfr c 677t heterozigot mutasyonu, iksinde mthfr c677t ve mthfr 1298 heterozigot mutasyonu, birinde mthfr 202109 heterozigot mutasyonu saptanmıştır. **Tartışma:** Katater giriş yerine ait lokal vasküler komplikasyonlar kalp kateterizasyonu sonrası en sık görülen problemlerden biridir. Uygun dozda heparinizasyon, işlem süresinin kısa tutulması, minör travma ile damar ponksiyonu bu komplkasyonların gelişmesini engeller. Erken tanı ve tedavi uygulamaları ile kalıcı hasarların gelişmesi engellenebilir.

Tablo 1

Yaş	Tanısal	Girişimsel
0-12 ay	37 (%49,3)	21 (%28)
13-60 ay	8 (%10,8)	3 (%4)
>60 ay	4 (%5,3)	2 (%2,6)
Toplam	49 (%65,4)	26 (%34,6)

Trombozlu olguların yaş ve işlem cinsine göre dağılımı

Tablo 2

Tanısal anjiyo	49	65,3
Balon koarktasyon anjiyoplasti	18	24
PDA kapatılması	3	4
Balon atrial septostomi	2	2,7
Balon pulmoner valvuloplasti	2	2,7
Balon aortik valvuloplasti	1	1,3
Toplam	75	100

İşlem yapılan olguların dağılımı

P-203

SİSTEMİK VENÖZ DÖNÜŞ ANOMALİSİNİN VASKÜLER PLUG II KULLANILARAK TEDAVİ EDİLMESİ

Sibel Bozabalı, Ertürk Levent, Yasemin Şahan, Ruhi Özyürek

Ege Üniversitesi Tıp Fakültesi, Çocuk Sağlığı ve Hastalıkları AD, Pediatrik Kardiyoloji BD, İzmir

Giriş: Vasküler pluglar anevrizmalar, arteriovenöz malformasyonlar gibi damarsal anomalileri tedavi etmek amacıyla kullanılmaktadırlar. **Olgu:** 15 aylık erkek olgu daha önce farklı merkezlerde kardiyopati tanısıyla izlenmiş. Yenidoğan döneminde kardiyopatisinin yaşamla bağdaşmayacağı söylendiği için hasta kontrollere götürülmemiş.15 aylık olunca ailesi tarafından tekrar değerlendirilmek üzere hastanemize başvurulmuş. Fizik bakıda kalp sesleri sternumun sağında daha belirgindi. Sternumun sağında 3-4. İnterkostal aralıkta 2/6 sistolik üfürümü mevcuttu, satürasyonu %87 idi. Ekokardiyografide atriyal situs inversus (kontrast EKO ile doğrulandı), atriyoventriküler diskordans, ventriküloarteriyal diskordans, sistemik AV kapakta 1. derece yetersizlik tespit edildi. Corrected transpozisyon (I,D,D) olarak değerlendirilen hastanın fizik muayenesinde, mevcut patoloji ile uyuşmayan siyanozu olduğu için olası vasküler bir anomaliyi ekarte edebilmek için toraks anjio BT çektirildi. BT sırasında opak madde bacaktan verildi ve sonuç şu şekilde yorumlandı: "Situs inversus totalis nedeniyle alt ekstremiteden gelen opak kan solda yeralan karaciğer içerisindeki vena kava inferiordan geçerek soldaki atriuma dökülmektedir. Süperior vena kava solda yer almaktadır ve soldaki atriuma açılmaktadır.Hastada innominate ven aracılığıyla soldaki ile birleşen persistan sağ süperior vena kava anomalisi mevcuttur. Sağdaki vena kava süperior sağdaki atriuma açılmakta ve parsiyal sistemik venöz dönüş anomalisi oluşturmaktadır." Hastanın siyanozuna sebep olan persistan sağ süperior vena kava olarak düşünüldü ve bu bölgenin vasküler plug kullanılarak kapatılmasına karar verildi. IVC'dan soldaki SVC'ye geçildi. SVC'den verilen kontrastın RA (soldaki atrium)-LV aracılığı ile PA leri doldurduğu görüldü. İnnominate ven aracılığıyla ilerlendiğinde sağdaki SVC aracılığı ile LA'ya (sağdaki atriyum) ulaşıldı. Sağdaki SVC innominate ven sonrası LA'a birleşmeden hemen önce Tyshak II balon ile geçici olarak oklüde edildiğinde %84 olan Sa02 %98'e yükseldiği görüldü. Bu bölgenin genişliği 10 mm olarak ölçüldü 14 mm'lik Vasküler plug II kullanılarak oklude edildi. İşlem sonrasında herhangi bir komplikasyon görülmedi. **Sonuç:** Sonuç olarak anormal sistemik venöz dönüş anomalisi cerrahi olarak düzeltilmesine gerek kalmadan hastanın siyanoz problemi çözülmüş ve yaşam konforu arttırılmış oldu.

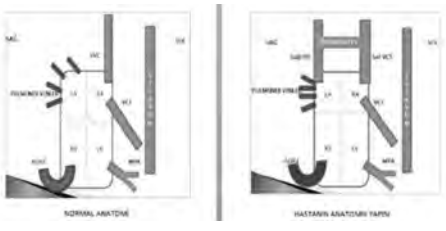

Resim 1. Normal vasküler anatomi ile olgunun vasküler anatomisinin şematizasyonu

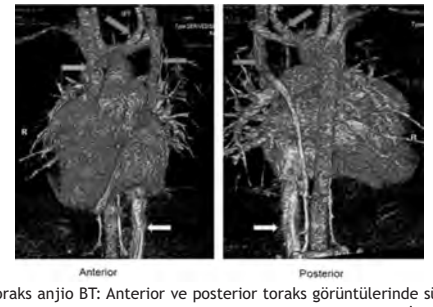

Resim 2. Toraks anjio BT: Anterior ve posterior toraks görüntülerinde süperior vena kavanın solda yer aldığı ve soldaki atriuma açıldığı görülmektedir. İnnominate ven aracılığıyla soldaki ile birleşen persistan sağ süperior vena kava anomalisi mevcuttur. Sağdaki vena kava süperior sağdaki atriuma açılmakta ve parsiyal sistemik venöz dönüş anomalisine neden olmaktadır. Oklar: Mavi, İnnominate ven; Kırmızı, sol SVC; Sarı, sol IVC; Yeşil, Persistan sağ SVC'ı göstermektedir.

P-204

SAĞ PULMONER ARTER-SOL ATRİYUM FİSTÜLÜNÜN AMPLATZER MUSKÜLER VSD TIKAYICI CİHAZ İLE TRANSKATETER YOLDAN KAPATILMASI

Mehmet Gümüştaş, Hakan Hayrettin Aykan, Tevfik Karagöz

Hacettepe Üniversitesi Tıp Fakültesi, Çocuk Sağlığı ve Hastalıkları AD, Çocuk Kardiyoloji BD, Ankara

Sağ pulmoner arter (SPA) ile sol atriyum (SA) arası fistül oluşumu oldukça nadir görülen siyanotik doğumsal kalp hastalığıdır ve geleneksel tedavi yöntemi cerrahidir. Bu yazıda, doğumsal sağ pulmoner arter ile sol atriyum arası fistülün transkateter yoldan kapatıldığı bir olgu sunulmuştur. **Olgu:** 4 yaşındaki kız hastanın öyküsünden doğum sonrası siyanoz ve kalpte üfürüm duyulması nedeniyle tetkik edildiği, 3 yaşındayken kalp kateterizasyonu ve toraks BT anjiyografiyle anevrizmatik SA ile SPA arası fistül olduğu saptanarak cerrahi tedavi amaçlı sevk edildiği öğrenildi. Başvuruda fizik incelemede; siyanoz (oda havasında oksijen saturasyonu: %63), parmaklarda çomaklaşma ve efor kapasitesinde azalma (NYHA sınıf II-III) vardı. Kardiyak MRG ve MR anjiyografi ile sağ ana pulmoner arterin alt loba giden dalı ile sağ pulmoner venler arasında 9x11 mm boyutunda ve 1,6 cm uzunluğunda fistül olduğu görüldü. Kalp kateterizasyonunda SPA'da genişleme olduğu ve SPA alt dalının geniş fistül yoluyla sağ pulmoner venlerle birlikte anevrizmatik kese içine ve buradan SA'ya açıldığı izlendi. SPA yoluyla fistül içinden keseye ilerletilen kılavuz tel, SA'dan anterograd yolla küçük ASD'den geçilerek, snare yardımıyla yakalanıp arterio-venöz loop oluşturuldu. Balonla ölçümde fistülün en dar yerinde çapı 11 mm idi. 12 mm Amplatzer musküler VSD tıkayıcı cihaz anterograd yolla ilerletildi ve fistül başarıyla kapatıldı (Resim 1). Pulmoner arter içinde bırakılan kateter yoluyla yapılan seri kontrast madde enjeksiyonlarında cihaz yerinin uygun olduğu ve belirgin kaçak olmadığı izlendi. İşlem sonrası oda havasında oksijen saturasyonu %97'ye yükseldi. Hasta Aspirin (asetilsalisilik asit) tedavisiyle taburcu edildi. **Tartışma:** Doğumsal sağ pulmoner arter ve sol atriyum arası fistül oluşumu oldukça nadir görülen doğumsal kalp anomalisi olup, santral siyanoz dışında belirgin kardiyak bulgusunun olmaması nedeniyle tanısı zordur. Literatürde fistül kapatılmasında Amplatzer musküler VSD tıkayıcı cihazının kullanıldığı az sayıda olgu bildirilmiştir. Seçilmiş olgularda transkateter yoldan kapatma, cerrahi yaklaşıma göre uygun ve güvenilir bir alternatiftir.

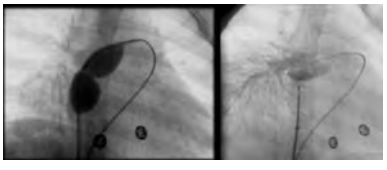

Resim 1. Sağ pulmoner arter ile sol atriyum arası fistülün kapatılması

P-205

ÇOCUKLARDA COCOON SEPTAL TIKAYICI İLE TRANSKATETER ASD KAPATILMASI; ERKEN VE ORTA DÖNEM SONUÇLARI

Neslihan Kıplapınar, İlker Kemal Yücel, Mustafa Orhan Bulut, Eviç Zeynep Başar, Emine Hekim Yılmaz, Nurdan Erol, Şevket Ballı, Ahmet Çelebi

Dr. Siyami Ersek Göğüs Kalp Damar Cerrahisi Eğitim ve Araştırma Hastanesi Çocuk Kardiyoloji Kliniği, İstanbul

Giriş ve Amaç: Sekundum ASD'lerin transkateter yolla kapatılması cerrahiye alternatif güvenli ve etkili bir yöntemdir. Bu çalışmanın amacı transkateter ASD kapatılmasında son yıllarda kullanıma giren Cocoon septal tıkayıcının (CoSO) benzer özelliklere sahip bir cihaz olan Amplatzer septal tıkayıcı (ASO) ile karşılastırılarak etkinliğinin ve güvenilirliğinin araştırılmasıdır. **Gereçler ve Yöntem:** Ocak 2004 ile Aralık 2014 arasında, 724 hastaya değişik cihazlar kullanılarak transkateter ASD kapatılması işlemi uygulandı. Başlangıçta 144 hastada ASO kullanıldı. Kullanılan diğer cihazlar 434 hastada Cardiofix, 29 hastada Ceraflex, 13 Cardia, 9 Figulla Occlutech, 7 Gore Helex, 2 Hyperion, 2 PFM septal tıkayıcı. Mart 2013'ten beri ise 84 hastada CoSO kullanıldı. Bu hastalardan <18 yaş olan hastalarda, CoSO ve ASO kullanılanlar, başarı, komplikasyon, işlem ve floroskopi süresi, defekt kapanma zamanı açısından karşılaştırıldı. İşlem öncesi tüm hastalar yalnızca transtorasik ekokardiyografi (TTE) ile değerlendirildi. İşlem defektkompleksitesi veya hasta ekojenitesine bağlı olarak TTE veya transözefagial ekokardiyografi (TEE) eşliğinde yapıldı. **Bulgular:** CoSO 76 ve ASO 87 çocukta kullanıldı. CoSO ve ASO grubu yaş ve ağırlık açısından benzerdi (8.5±3.9 ile 8.2±3.3 yıl, ve 29.8±15.5 ile 27.1±11.2 kg). Ortalama defekt ve cihaz çapı açısından istatistiksel olarak heriki grup arasında anlamlı fark yoktu (15.1±5 ile 15.2±3.8, p: 0.85 ve 19±5.5 ile 20±4.8, p: 0.95). CoSO grubundan 35 hastada, ASO grubundan ise 45 hastada işlem TTE eşliğinde yapıldı.Kompleks defekt oranı ve cihaz yerleştirmede kullanılan teknikler benzerdi. İşlem ve floroskopi süresi CoSO grubunda ASO grubuna gore belirgin düşüktü (48.6±21.6 ile 66±28.1; p: 0.008 ve 8.8±5.7 ile16.6±11.6; p<0.001, sırasıyla). Çalışma sırasında 4 hastada (2 CoSO/2 ASO) minor komplikasyon (gecici ritim bozuklugu ve minimal perikardial efüzyon) görüldü. Bir aylık izlemde tam kapanma oranı CoSO ile%97 ve ASO ile %99'du. **Tartışma ve Sonuç:** CoSO, ASD kapatılmasında erken ve orta dönem sonuçlarına göre etkili ve güvenilir bir alternatiftir. Özellikle düşük maliyet dikkate alınarak CoSO tercih edilebilir.

P-206

FONTAN OPERASYONUNDAN SONRA GELİŞEN MAJOR İNTRAHEPATİC VENÖ-VENÖZ FİSTÜLÜN AMPLATZER SEPTAL OCCLUDER CİHAZI İLE JUGULER VEN YOLU İLE TRANSKATETER TEDAVİSİ

Alper Güzeltas[1], İbrahim Cansaran Tanıdır[1], Murat Saygı[1], Sertaç Haydin[2]

[1]İstanbul Mehmet Akif Ersoy Göğüs Kalp ve Damar Cerrahisi Eğitim Araştırma Hastanesi Pediatrik Kardiyoloji Kliniği,
[2]İstanbul Mehmet Akif Ersoy Göğüs Kalp ve Damar Cerrahisi Eğitim Araştırma Hastanesi Pediatrik Kalp Damar Cerrahisi Kliniği, İstanbul

Giriş: Heterotaksi sendromu olan hastalarda sistemik venöz dönüştede sık olarak anomalilere (direk olarak atriyuma ya da indirekt olarak inferiyor vena kavaya drene olan hepatik venle gibi) rastlanabilir. Pulmoner venöz atriyuma hepatik venöz sistemden olan venö-venöz kollaterallerin varlığı ve bu anormal bağlantıların ortadan kaldırılması ile ilgili teknikler literatürde bildirilmiştir. Burada, Fontan carrahisi uygulanmış sağ atriyal izomerizmli hastada, ciddi desatürasyona sebep olan ve atriyuma drene olan sol aksesuar hepatik venler ile bağlantılı, sol hepatik venden köken alan geniş venö-venöz fistülün transkateter yolla tedavisi sunuldu. **Olgu:** Altı ay önce Fontan operasyonu uygulanmış sağ atriyal izomerizm ve fonksiyonel tek ventrikül fizyolojisine sahip olan 7 yaşındaki erkek hasta siyanozu (saturasyon %30) olması üzerine acile başvurdu. Aynı akşam acil şartlarda uygulanan kalp kateterizasyonunda, desatürasyona neden olan sol aksesuar hepatik venlerle bağlantılı sol hepatik venden başlayan ve ortak atriyuma drene olan geniş bir venö-venöz fistül varlığı ortaya kondu. Fistül, Amplatzer Septal Occluder cihazı ile proksimal kısmından kapatıldı. İşlem sonrası saturasyonu %85-90'a yükselen hastanın servis izleminde saturasyonunun yeniden düştüğü gözlendi. İlk girişimden 3 hafta sonra ikinci bir kateterizasyon planlandı. Bu işlemde önce ilk cihaz alınacak sonrasında bir başka cihaz distal koyulması planlandı. İlk cihazın alınmasında kullanılan çeşitli gooseneck snareler ve bioptome kateterleri ile tekrarlayan denemelere rağmen olumlu sonuç alınamadı. Cihaz ancak, teleskopik metot kullanılarak, kendi yükleyicisinde bulunan vidalı sisteme vidalanması ile geri alınabildi. Daha sonra Flexor Ansel guiding kılıf ve yükleyici sistem kullanılarak ikinci bir Amplatzer Septal Occluder cihazı, fistülün distal kısmına yerleştirilmesi sağlandı. İzlemde hastanın oksijen saturasyonu %92-94 arası seyretti ve yeniden düşüş gözlenmedi. **Tartışma ve Sonuç:** Heterotaksi sendromlu hastalarda Fontan operasyonundan sonra açıklanamayan desatürasyon durumunda, ortak atriyumla bağlantılı aksesuar hepatik venlerden kaynaklanan intrahepatik venö-venöz fistüllerin varlığından şüphelenilmelidir. İntrahepatik venö-venöz fistüllerin distal taraftan transkateter oklüzyonu, seçilmiş hastalarda daha iyi klinik sonuçlar gösterebilir. Ayrıca Amplatzer Septal Occluder cihazı, implantasyondan sonraki 3 hafta içinde komplikasyonsuz olarak geri alınabilir.

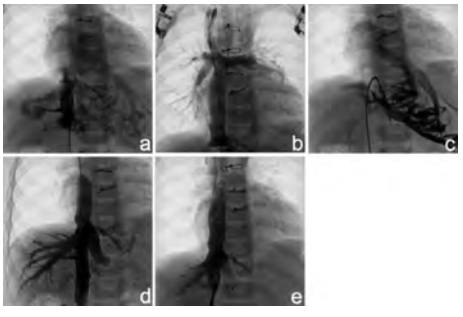

Resim 1.

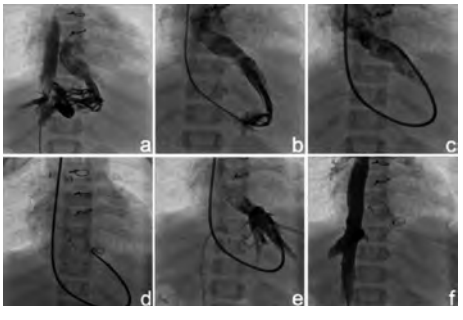

Resim 2.

P-207

TRANSKATETER ACİL PALYASYON: VERTİKAL VEN STENTİ

Alper Güzeltaş, İbrahim Cansaran Tanıdır, Erkut Öztürk, Murat Saygı, Yakup Ergül

İstanbul Mehmet Akif Ersoy Göğüs Kalp ve Damar Cerrahisi Eğitim Araştırma Hastanesi Pediatrik Kardiyoloji, İstanbul

Giriş: Çocuk kalp damar cerrahisi klinik uygulamaları içinde acil cerrahi müdahale gerektiren patolojilerden birisi obstrüktif tipte total anormal pulmoner venöz dönüş anomalisidir (TAPVDA). Hastanın acil müdahale gerektirdiği durumlarda, mevcut klinik durum mortalite ve morbiditeyi etkileyen en önemli faktördür. Burada genel durumu kötü olan ve/veya cerrahinin önemli mortalite ve morbiditeye sebep olabileceği üç olguda uygulanan transkateter palyasyon tecrübesi paylaşılmıştır. **Olgu: Olgu1:** 3 günlük 2,4 kg ağırlığında erkek hasta, acil servise morarma şikayeti ile başvurdu. Genel durumu kötü bradikardik, gasping yapan hasta hızlıca entübe edildi ve yoğun bakıma alındı. Ekokardiyografisinde suprakardiyak obstrüktif TAPVDA tespit edilen hastaya acil olarak kalp kateterizasyonu yapıldı. Sağ SVC'ye dökülen vertikal venin seyrinde darlık olan bölgeye 7-mm x 15-mm Palmaz Blue balloon-expandable peripheral stent yerleştirildi. İşlem sonrası ekstübe edilip taburcu edilen hastaya klinik izleminde 4,5 aylık, 6 kg olduğunda TAPVDA tamiri uygulandı. **Olgu 2:** 3,5 aylık 5 kg ağırlığındaki erkek hasta, ameliyat için kliniğimize sevk edildi. Hastanın ekokardiyografik tanısı; sağ atrial izomerizm (RAİ), komplet atrioventirküler septal defekt (kAVSD), pulmoner stenoz, suprakardiyak obstrüktif TAPVDA ve pulmoner venöz hipertansiyon idi. Vertikal venin seyrinde darlık olan bölgeye 7-mm x 15-mm Palmaz Blue balloon-expandable stent yerleştirildi. **Olgu 3:** 12 günlük 3,2 kg ağırlığında erkek hasta, pulmoner atrezi nedeni ile sevk edildi. Hastanın ekokardiyografik tanısı; RAİ+KAVSD, pulmoner atrezi, geniş PDA, suprakardiyak obstrüktif TAPVDA ve pulmoner venöz hipertansiyon idi. Genel durumu kötü, pulmoner hipertansiyonu ve pulmoner ödemi olan hastaya yatışını takiben kalp kateterizasyonu yapılarak sağ SVC'ye açılan obsturiktif tipte TAPVDA'ne stent koyuldu. Hastanın akciğer ödemi hızlıca düzeldi ve 2 gün içinde ekstübe edildi. İzleminde prostavazini kesildiğinde PDA'sında daralma gözlenen hastaya 16 günlük iken PDA stenti yerleştirildi. Hasta 20 günlük iken servise alındı ve 24 günlük iken taburcu edildi. **Sonuç:** Vertikal ven stenti obstruktif tipte TAPVDA tanısı alan, preoperatif kondüsyonu kötü olan ve cerrahi girişimin yüksek riskli olduğu durumlarda seçilmiş hastalarda güvenle uygulanabilir.

Tablo 1. Hastaların genel özellikleri

Yaş-Kilo	Tanı	Girişim	İlave girişim	Sonuç
3 gün, 2400 gr	S-TAPVDA	Vertikal ven stenti	TAPVD tamiri (4,5 aylık, 6 kg)	İzlemde
3,5 aylık, 5000 gr	RAİ KAVSD PS S-TAPVDA	Vertikal ven stenti	-	İzlemde
12 gün, 3200 gr	RAİ KAVSD Pulmoner atrezi S-TAPVDA	Vertikal ven stenti	PDA stenti	İzlemde

S-TAPVD: suprakardiyak total anormal pulmoner venöz dönüş anomalisi, RAİ: Sağ atrial izomerizm, KAVSD: komplet atrioventriküler septal defekt, PDA: patent duktus arteriosus, PS: pulmoner stenoz

P-208

ÇOCUKLARDA PERKÜTAN PDA KAPAMADA TEK MERKEZİN 17 YILLIK DENEYİMİ

Ali Baykan[1], Nazmi Narin[1], Özge Pamukçu[1], Sabriye Korkut[2], Mustafa Argun[1], Abdullah Özyurt[1], Ayşe Ülgey[3], Kazım Üzüm[1]

[1]Erciyes Üniversitesi Tıp Fakültesi Pediyatrik Kardiyoloji BD,
[2]Erciyes Üniversitesi Tıp Fakültesi, Neonatoloji BD,
[3]Erciyes Üniversitesi Tıp Fakültesi, Anesteziyoloji ve Reanimasyon AD, Kayseri

Giriş ve Amaç: Perkütan PDA kapama yeni cihaz ve tekniklerin geiişimiyle birlikte giderek yaygınlaşmaktadır. Bu çalışmanın amacı merkezimizin 17 yıllık deneyimini, uzun dönem takibini paylaşmak, çocuklarda perkütan PDA kapamanın etkinlik ve güvenilirliğini tartışmaktır. **Metod ve Bulgular:** Kurumumuzda Temmuz 1997'den Eylül 2014 tarihleri arasında 379 perkütan PDA kapama yapılmıştır. Vakaların % 95.8 işlem başarılı olmuştur. 179 hastada Cook coil, 149 hastada ADO I, 28 hastada ADO II, 17 hastada ADO II AS, 5 vakada nit occluder coil, 1 hastada gianturco coil kullanılmıştır. Cihaza bağlı sol pulmoner arter stenozu, rezidü şant, inen aortada hafif daralma minör komplikasyon olarak kabul edilmiş olup, 67 hastada bildirilmiştir. 6 hastada sol pulmoner arter stenozu saptanmış olup 6 ay içersinde düzelmiştir. 59 hastada cihazla kapamadan hemen sonra rezidü şant gözlenmiş olup ilk gün içerisinde 30'u, ilk bir ay içerisinde ise kalan 29 tamamen düzelmiştir. Çalışmamızda tek major komplikasyon 5 hastada görülen cihaz embolizasyonu ve 1 hastada görülen malpozisyondur. **Sonuç:** Bu rapor perkütan PDA kapatmada tek bir merkezin, geniş hasta popülasyonuyla uzun bir dönem deneyimini yansıtması bakımından önemlidir. Literatürle uyumlu olarak çocuklarda PDA kapamanın düşük komplikasyon oranıyla çocuklarda etkili ve güvenilir bir yöntem olduğunu bulmuş olduk.

P-209

STENT KIRIĞI SONRASI REKOARKTASYON VE STENT YERLEŞTİRİLEREK YENİDEN TEDAVİSİ

Hacer Kamalı[1], Abdullah Erdem[1], Türkay Sarıtaş[1], Volkan Tuzcu[1], Dietmar Schranz[2]

[1]İstanbul Medipol Üniversitesi Tıp Fakültesi Pediatrik Kardiyoloji BD, İstanbul
[2]Pediatric Heart Center Giessen, Justus-Liebig University, Giessen, Germany

Aort koarktasyonu tedavisinde transkateter stent implantasyonu orta dönem sonuçları oldukça iyi olan bir tedavi seçeneğidir. Ancak stent fraktürü aort koarktasyonunun stent ile tedavisinde karşılaşılan nadir komplikasyonlarından biridir. Bu makale ile stent fraktürü ve rekoarktasyonun yeniden stent yerleştirilerek tedavi edildiği bir olgu sunuldu. **Olgu:** Yüksek tansiyon nedeniyle takip ve tetkik edilen 24 yaşındaki erkek hasta, hipertansiyona sekonder retinopati saptanması ve kan basıncı kontrol altına alınamaması üzerine bölümümüze danışıldı. Olgunun 11 yaşında iken özel bir merkezde aort koarktasyonu nedeniyle desendan aortaya stent implantasyonu yapılmış olduğu öğrenildi. Muayenesinde ikili hipertansif tedavi altında kan basıncı:141/96 ölçüldü. Hastanın yapılan ekokardiyografik incelemesinde asendan aorta 35 mm olup istmus sonrası bölgede 2D incelemede darlık olduğu ve bu bölgede CW Dopplerle diastolik uzanımı olan max 45 mmHg gradiyent olduğu görüldü. Ek olarak biküspit aortik kapağı mevcuttu. Koarktasyon bölgesinin değerlendirilmesi amacıyla torakal BT anjıo çekildi. Bilgisayarlı tomografi değerlendirmesinde stent olduğu ancak kırıklar olduğu ve koarktasyopn bölgesinde % 50 darlık olduğu tesbit edildi. Bunun üzerine olguya önceki stentin içine yeni bir stent implantasyonu yapılması planlandı. Yapılan anjiyografi sonrasında 45 mm lik covered stent 18 mm X 5 cm'lik BIB kullanılarak yerleştirildi. Koarkte segmentin aşağıda ve yukarıda distal uçları duvara tam dayanmadığı için düşük basınçlı 22X 4 cm lik Tyshak balon ile alt ve üst uçta şişirilerek stentin duvara tam olarak dayanması sağlandı. Tekrarlanan kontrast madde enjeksiyonunda stentin yerinde olduğu, belirgin indentasyon olmadığı, aortada rüptür olmadığı görüldü. Yapılan basınç ölçümlerinde asendan aorta ile desendan aorta arasında 5 mmHg'lık rezidüel gradiyent kaldığı saptandı. İzlemde hastanın medikal tedavi ile kan basıncı değerleri kontrol altında olup 6.aydaki ekokardiyografik incelemelerinde rekoarktasyon gelişimi lehine bulgu saptanmadı. **Sonuç:** Koarktasyona transkateter stent implantasyonu sonrası stent kırığı nadir de olsa karşılaşılabilecek bir komplikasyondur ve yine transkateter yolla 2.bir stent implantasyonu ile üstesinden gelinebilir.

Resim 1. Stent kırığı ve koarktasyon bölgesinin tomografi görünümü

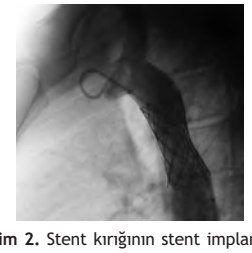

Resim 2. Stent kırığının stent implantasyonu ile tedavisi sonrası görüntü

P-210

PREMATÜR BEBEKLER VE 6 KG ALTINDAKİ ÇOCUKLARDA PATENT DUKTUS ARTERİYOZUSUN TRANSKATETER KAPATILMASI

Osman Başpınar[1], Derya Aydın Şahin[1], Ayşe Sülü[1], Ahmet İrdem[1], Gökhan Gökaslan[2], Ercan Sivaslı[3], Metin Kılınç[1]

[1]*Gaziantep Üniversitesi Tıp Fakültesi, Çocuk Kardiyoloji BD,*
[2]*Gaziantep Üniversitesi Tıp Fakültesi, Kalp-Damar Cerrahisi AD,*
[3]*Gaziantep Üniversitesi Tıp Fakültesi, Yenidoğan BD, Gaziantep*

Amaç: Transkateter PDA kapatılması prematür bebekler ve 6 kg altındaki çocuklarda çok riskli olarak kabul edilir. Çalışmadaki amacımız, bu gruptaki hastalarda bizim verilerimizi sunmaktır. **Metot:** Çalışmaya dahil edilme kriteri klinik belirgin PDA semptomu ile transkateter kapatma işlemi yapılmış, ağırlığı <6 kg olan hastalardan oluştu. Çalışma grubu 2 alt gruba ayrıldı; ilk alt grup <6 kg bebekler ve diğeri ise pretermlerdi. Sonuçlar. Toplam 69 bebek kriterlere uymaktaydı. Hastaların ort yaşları ve ağırlıkları <6 kg grupta 5.4±2.7 ay ve 4.6±0.8 kg; prematürlerde ise 30.3±19.9 gün ve 1.7±0.3 kg idi. Prematür grupta en sık PDA tipi tip C, <6 kg'da ise tip A idi. Tüm hastalar kinik olarak semptomatikdi. Prematür grupta 16 yenidoğan vardı ve bunların %81.2'si aşırı düşük doğum tartısına sahipti. Tüm prematür bebekler ilave komorbid problemlere sahipti ve farklı derecelerde solunum desteği alıyorlardı. Transkateter kapatma işlemi hastaların %91.3'inde başarı ile gerçekleşti. Hasta yaşı en önemli risk faktörü olarak bulundu.En sık kullanılan cihaz prematür grupta Amplatzer (St. Jude Medical, Plymouth, MN) duktal oklüder II ek ölçüler (%84.6) ve <6 kg grupta ise Amplatzer duktal oklüder I (%34) ve II (%34) idi. **Tartışma:** Transkateter PDA kapatılması prematür bebekler ve <6 kg çocuklarda büyük ölçüde güvenli ve etkindir. İşlemin kritik noktasını PDA tipine göre cihaz seçimi oluşturur.

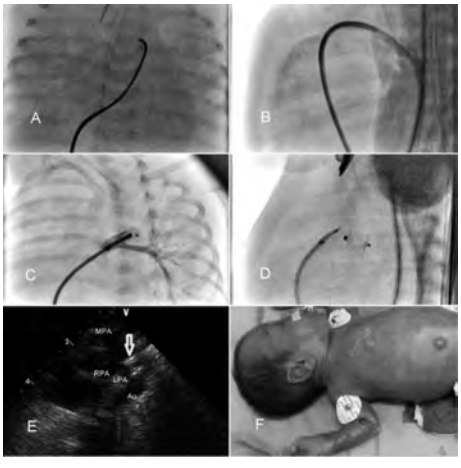

Resim 1. Prematür bir bebekte PDA kapatma işleminin evreleri. A) Triküspit kapağa doğru yönlendirilmiş bir 4F JR kateter içinden RVOT'a ilerletilmiş hidrofilik tel görülmekte. B) PDA'ya iletilmiş olan kateterin içinden koroner tel ilerletilmiş ve el ile yapılan kontrast madde enjeksiyonunda uzun tübüler PDA görülmektedir. C) ADOII AS cihazı bırakılmadan önce. El enjeksiyonunda cihazın PDA içinde olduğu, sol pulmoner artere taşmadığı ve uzun aksı boyunca proksimalinde halen boşluk olduğu görülmektedir. D) Cihaz serbestleştirildikten sonra. E) Eko kısa aks pencerede cihazın PDA boyunca yerleştiği (sarı ok), sol pulmoner arter ve aortaya taşmadığı görülmekte. E) İşlem yapılan prematür bebek.

P-211

4 AYLIK İNFANTTA AYNI SEANSTA PERKÜTAN ASD VSD KAPATILMASI

Nazmi Narin, Özge Pamukçu, Ali Baykan, Kazim Üzüm

Erciyes Üniversitesi Tıp Fakültesi, Çocuk Kardiyoloji BD, Kayseri

Giriş ve Amaç: Transkateter ventriküler ve atrial septal defekt kapatılması uzun süredir çocuklarda başarıyla uygulanan bir tedavi yöntemidir. Bu olguyla; sık altsolunumyolu enfeksiyonu öyküsü olup kilo alımı yetersiz olan, belirgin şantı olan bir infantta aynı seansta perkütan olarak ASD, VSD kapatılmasının anlatılması amaçlanmıştır. Bilindiği kadarıyla bu vaka; hibrid yöntemler dışında perkütan perimembranöz VSD kapama tedavisinin yapıldığı en küçük vakadır. **Olgu:** 4,5 aylık 4.6 kg ağırlığında erkek hasta yenidoğan döneminde üfürüm duyulması üzerine pediatrik kardiyoloji bölümüne yönlendirilmiş.Ekokardiyografik incelemesinde interventriküler septumda perimembranöz bölgede inlet yerleşimli 4mm'lik, interatrial septumda 8 mm'lik defekt saptanmıştır. Takibinde kilo alımı yavaş olup takipnesi olması nedeniyle dekonjestif tedavi başlanmış ancak tedaviye rağmen 3kez altsolunumyolu enfeksiyonu nedeniyle hastaneye yatırılmış, 3lü antikonjestif tedavi almakta ve böbreklerinde taş tespit edilmişti. Cerrahi tedavi planlamasına rağmen düşük kiloya sahip olması ve akciğerler parankiminin iyi olmaması nedeniyle riskli bulundu. Bunun üzerine transkateter kapama tedavisine karar verildi. Anjiyografide Qp/Qs:4, pulmoner arter basıncı: 37/10 mean 29 mmHg olarak ölçüldü. VSD, 4x4 ADOII cihazıyla, ASD 9mm ASO cihazıyla başarılı bir şekilde kapatıldı. Birinci ay kontrolünde vücut ağırlığı 6.2 kg olup, ekokardiyografisinde rezidü şant izlenmedi, kardiyak fonksiyonları normal tespit edildi, enfeksiyon sıklığında azalma saptandı. **Tartışma:** Belirgin şantı olan VSDler; pulmoner akımı arttırarak, kalbin sol boşluklarının genişlemesine, kardiyak disfonksiyon ve aritmiye neden olmakta, infektif endokardit için risk oluşturmaktadırlar. Seçilmiş hastalarda perkütan VSD kapama tedavisi cerrahi tedaviye alternatif olup etkili, güvenilir bir tedavi yöntemidir. Büyük çocuklarda transkateter VSD, ASD kapama başarılı bir şekilde yapılırken ilk kez yaş ve vücut ağırlığı olarak bu kadar küçük bir olguda perkütan tedavisi başarıyla gerçekleştilmiş olup bu olgunun gelecekteki vakalar için cesaret verici olacağını düşünüyoruz.

P-212

ÇOCUKLARDA YABANCI CİSİMLERİN TRANSKATETER OLARAK ÇIKARILMA YÖNTEMLERİ

İbrahim Cansaran Tanıdır, Eyüp Aslan, Ender Ödemiş, Alper Güzeltaş

İstanbul Mehmet Akif Ersoy Göğüs Kalp ve Damar Cerrahisi Eğitim Araştırma Hastanesi Pediatrik Kardiyoloji Kliniği, İstanbul

Giriş: Damar içindeki yabancı cisimlerin (embolize olmuş, unutulmuş veya uygun yerleştirilmemiş) çıkarılmasına yönelik birçok yöntem geliştirilmiştir ve hemen tüm yabancı cisimlerin transkateter olarak çıkarılması artık mümkün hale gelmiştir. Bu çalışmada merkezimizdeki yabancı cisim çıkarılmasına yönelik tecrübemizi bildirmeyi amaçladık. **Yöntem:** Merkezimizde Ocak 2010 ile Kasım 2014 arasında uygulanan kalp kateterizasyonları (n=1835) arasından damar içi yabancı cisimlerin transkateter olarak çıkarıldığı hastaların kayıtları retrospektif olarak incelendi. **Bulgular:** Sekiz hastada (%0,4) perkütan olarak damar içi yabancı cisim çıkarılması işlemi gerçekleştirildi. Hastaların yaşları 15 gün ile 10 yaş arasındaydı. Yabancı cisimler 2 guidewire, 2 kateter parçası, 1 PDA cihazı, 1 ASD cihazı, 1 Gianturco coil ve 1 adet stentten oluşmaktaydı. Yabancı cisim çıkarma işleminin 5 tanesi tek looplu snare ile bilinen yöntemle kolayca gerçekleştirildi. Bir hastada stent, PDA'ya stent yerleştirilmesi sırasında inen aortaya embolize olmuştu. İlk olarak stent distal kısımdan yakalandı ve bir kısmı kılavuz kateter içerisine alındı. Ardından karşı taraf femoral arterden ilerletilen bir başka snare ile kateterin içerisine alınarak çıkarıldı. Hepatik venö-venöz fistül oklüzyonunun ASD kapatma cihazı ile yapıldığı Fontan sirkülasyonu sağlanmış tek ventrikül fizyolojisine sahip bir hastada cihaz snare ve biyopsi kateteri ile çıkarılamadı. Yeniden vidalama yöntemi ile cihaz çıkarılabildi. Delivery tel ASD cihazının vidalama kısmına teleskopik yöntem kullanılarak oturtuldu. 2100 gram ağırlığında prematüre hasta, umblikal arter kateterinin embolize olmasından 72 gün sonra tarafımıza yönlendirildi. Kateter esnasında yabancı cisim yapışıklık sebebiyle proksimal kısımdan yakalanamadı. Snare kateter distal kısma ilerletildi ve bu kısımdan yakalandı. Cihazı çekip itmemize reğmen proksimal kısım hareket ettirilemedi. Bunun üzerine snare kateteri cihazın distal kısmında açıldı ve nazik bir şekilde proksimal kısma doğru ilerletildi. Proksimal kısma ulaşılınca cisim buradan yakalandı ve çekildi. **Sonuç:** Embolize olmuş ya da yanlış yerleşmiş cihazların çıkarılması perkütan yöntemle gerçekleştirilebilir. Girişimsel işlemlerle ilgilenen kardiyologların bu cihazları kullanmadan önce cihazların çıkarılma yöntemleri konusunda değişik planları olması faydalı olacaktır.

P-213

ASD KAPAMA CİHAZINDA (CARDİA ULTRASEPT ASD OCCLUDER) ERKEN DÖNEM POLİVİNİL ALKOL MEMBRAN PERFORASYONU

Mehmet Gökhan Ramoğlu[1], Tayfun Uçar[1], Ercan Hasan Tutar[1], Elshan Rzayev[1], Zeynep Eyilelten[2], Mehmet Taşar[2], Nur Dikmen Yaman[2], Hande İştar[2], Semra Atalay[1], Adnan Uysalel[2]

[1]*Ankara Üniversitesi Tıp Fakültesi, Çocuk Kardiyolojisi AD,*
[2]*Ankara Üniversitesi Tıp Fakültesi, Kardiyovasküler Cerrahi AD, Ankara*

Giriş: Perkütan yolla atriyal septal defekt (ASD) kapatma işlemi çeşitli cihazlar kullanılarak gerçekleştirilmektedir. Bu vakada perkütan ASD kapama işlemi sonrası gelişen bir cihaz komplikasyonunu sunulmuştur. **Olgu:** 18 mm sekundum ASD'si olan 4 yaşındaki erkek hastaya transözofagiyal ekokardiyografi eşliğinde 20 mm Cardia Ultrasept ASD occluder cihazı ile perkütan ASD kapama işlemi sorunsuz olarak yapıldı. İşlem sonrası birinci gün kontrolünde cihazın uygun pozisyonda olduğu görüldü; rezidüel geçiş izlenmedi. Birinci hafta kontrolünde cihazın aortik ucuna yakın bir bölgesinden soldan sağa şantlı 2 mm'lik geçiş izlendi. Dördüncü haftada geçişin 5 mm'ye ulaştığı ve cihazın diğer bölgelerinden de geçiş olduğu izlendi. İşlemin 43. gününde cihaz cerrahi olarak çıkartıldı ve defekt yama ile onarıldı. En büyüğü aortik uca yakın kısımda olmak üzere cihaz membranında çoklu defekt izlendi (Resim 1). **Tartışma:** Ultrasept II cihazı 1998 yılından beri üretilen ve bir çok kez yeniden tasarlanan Cardia ASD kapama cihazlarının son jenerasyonudur. Düşük profilli bu cihaz pıhtı oluşumunu azaltan polivinil alkol (PVA) membran ile kaplı nitinol gövdeli, dairesel çift diskten oluşmaktadır. PVA çeşitli biyomedikal ürünlerde kullanılan suda çözünürlüğü ve biyouyumluluğu yüksek bir sentetik polimerdir. Olgumuzda sorunsuz bir perkütan ASD kapama işlemi sonrasında, birinci haftada cihazda perforasyon olduğu ve izleminde cihazın diğer bölgelerinden de geçiş olduğu saptandı. Bartel ve ark. bu cihazın daha eski bir versiyonu olan, PVA membran kaplı Atriasept II cihazı kullanılan iki olguda benzer sorun bildirmişlerdir. Diğer bir çalışmada Cardia Ultrasept II cihazı kullanılan 9 hastanın ikisinde 3 ve 4. ayda cihaz perforasyonu saptanmış ve cihazlar cerrahi olarak çıkartılmıştır. Bizim olgumuz literatürdeki üçüncü olgu olup, diğer olgularla benzer şekilde makroskopik olarak cihazın nitinol iskeleti sağlam iken, PVA membranın genel anlamda incelmiş olduğu ve birden fazla bölgede perforasyon olduğu izlendi (Resim 2). **Sonuç:** Bu cihazlarda PVA membran dayanıklılığının arttırılması gerektiği kanısındayız.

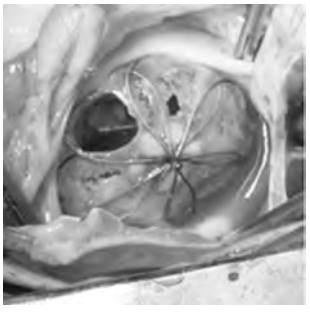

Resim 1. İntraoperatif görüntü, en büyüğü aortik uca yakın olmak üzere çoklu defekt

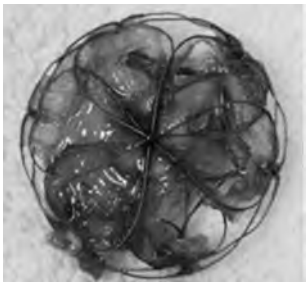

Resim 2. PVA membranda incelme ve birden fazla bölgede perforasyon

P-214

İNTRAVASKÜLER-KARDİYAK YABANCI CİSİMLERİN TRANSKATATER YÖNTEMLE ÇIKARILMASI

Derya Duman, Hayrettin Hakan Aykan, Tevfik Karagöz, Veli Behbudov, Kutay Sel, Mehmet Gümüştaş, Ebru Aypar, Süheyla Özkutlu

Hacettepe Üniversitesi Tıp Fakültesi, Çocuk Sağlığı ve Hastalıkları AD, Çocuk Kardiyoloji BD, Ankara

Giriş: Günümüzde çocukluk yaş grubunda özellikle onkolojik hastaların takibinde venöz port kataterlerin rutin kullanımları ve invaziv kardiyak kateterizasyon girişimlerindeki artış, ilişkili komplikasyonların daha sık gözlenmesine neden olmaktadır. Port katater, cihaz, kılavuz tel, stent ve diğer yardımcı malzemeler veya parçalarının intravasküler-kardiyak alanlara embolizasyonu bu komplikasyonlardan biridir. Bu çalışmada transkateter yöntem ile müdahale edilen embolize intravasküler-kardiyak yabancı cisimlere ait deneyimlerimizin paylaşılması amaçlanmıştır. **Yöntem:** 2004-2015 yılları arasında, ünitemizde transkateter intravasküler-kardiyak yabancı cisim çıkarılması (İVYC) uygulanan 10 hasta retrospektif olarak değerlendirilmiştir. **Bulgular:** Transkateter İVYC işlemi uygulanan 10 hastanın genel özellikleri tablo 1'de özetlenmiştir. Hastaların ortalama yaşları 8.4 yıl (1,5-18 yıl), kiloları 33.3 kg (8-85 kg) idi. Ortalama işlem ve skopi süreleri sırasıyla 67 dakika (20-225) ve 17.6 dakika (2-69.5) idi. Embolizasyon 3 hastada pulmoner artere, 1 hastada sağ ventriküle, diğer hastalarda ise venöz sisteme (IVC, SVC, RA) idi. Embolize yabancı cisimler hastaların 7 sinde venöz port kataterı parçası, 2 hastada oklüzyon cihazı (VSD ve PDA), 1 hastada koroner balon kateterin proksimal şaftıydı. Port kataterı olan 7 hastanın 3'ünde katater parçası izlem sürecinde embolize olurken, 4 hastada port kataterin çıkarılması sırasında traksiyon sonrası distal parçanın koparak intravasküler alanda kalması nedeniyle işlem yapılmıştı. Bu hastalardan 4'ünde port parçası intravasküler alanda serbest hareketli iken, 3'ünde kronik yapışıklık söz konusu idi. İşlemler sırasında 6 – 11 F kılıflar, snare kataterleri, uzun kılıflar, pigtal ve cournand kataterler kullanıldı. İşlemlere bağlı komplikasyon izlenmezken, 7 Nolu hastanın port kataterinin 10 Yıllık olması ve innnominate vene ciddi yapışıklık göstermesi nedeniyle traksiyonla geri alınamadı. Vasküler hasar riski nedeniyle işleme devam edilmedi. **Tartışma:** Transkateter IVYC işlemi cerrahi girişime alternatif, etkili ve güvenli bir yöntemdir. Özellikle kronik süreçteki rezidü port katater parçalarının çıkarılmasında, ciddi yapışıklıklar olabileceği akılda tutulmalıdır.

Tablo 1. Transkateter İVYC işlemi uygulanan 10 hastanın genel özellikleri

No	Yaş (yıl)	Kilo (kg)	Tanı	Embolize Parça	Embolizasyon Bölgesi	Başarı	Komplikasyon
1	14	40	NHL	PORT	İVC	EVET	YOK
2	1,5	13	HBM	PORT	RV	EVET	YOK
3	6	17	NBM	PORT	SVC	EVET	YOK
4	8	29	ALL	PORT	SVC	EVET	YOK
5	7	30	ALL	PORT	SVC	EVET	YOK
6	8	30	MBL	PORT	PA	EVET	YOK
7	16	85	PNET	PORT	SVC	HAYIR	YOK
8	4	20	TOF	KATATER	İVC	EVET	YOK
9	18	61	VSD	PFM CİHAZI	PA	EVET	YOK
10	1,5	8	PDA	COİL	PA	EVET	YOK

NHL, non-Hodkgin lenfoma; HBM, hepatoblastom; ALL, akut lenfoblastik lös PNET, primitif nöroektodermal tümör; TOF, fallot tetrolojisi; VSD, ventrikü septal defekt; PDA, patent duktus arteriozus; PA, pulmoner arter.

P-215

PEDİATRİK KALP KATETERİZASYONU ÖNCESİNDE VE SONRASINDA KALP TİPİ YAĞ ASİDİ BAĞLAYICI PROTEİN (HFABP), KARDİYAK TROPONİN I, KREATİN KİNAZ MYOKARDİYAL BAND (CK-MB) VE KREATİN KİNAZ (CK) DÜZEYLERİ

Derya Çimen[1], Derya Arslan[1], Osman Güvenç[1], Hüsamettin Vatansev[2], Bülent Oran[1], Fikret Akyürek[2]

[1]Selçuk Üniversitesi Tıp Fakültesi Çocuk Sağlığı ve Hastalıkları AD, Çocuk Kardiyoloji BD,
[2]Selçuk Üniversitesi Tıp Fakültesi Biyokimya AD, Konya

Giriş ve Amaç: Kalp tipi yağ asidi bağlayıcı protein (HFABP), myokardiyal hasarı göstermede kullanılan yeni bir parametredir. Bu çalışmanın amacı, çocuklarda uygulanan kalp kateterizasyonu esnasında kardiyak hasarın olup olmadığını geleneksel ve yeni biobelirteçler ile değerlendirmektir. **Yöntemler:** Çalışma, çocuk kardiyoloji bölümünde teşhis amaçlı kalp kateterizasyonu uygulanan hastalarda yapıldı. İşlemden hemen önce serum örnekleri alındı, ikinci serum örnekleri işlemden 6 saat sonra, üçüncü serum örnekleri ise 24 saat sonra alındı. Kardiyak troponin I (cTnI), kreatin kinaz miyokardiyal band (CK-MB), kreatin kinaz (CK) ve kalp tipi yağ asidi bağlayıcı protein (HFABP) kantitatif olarak bakıldı. **Bulgular:** Teşhis amaçlı kalp kateterizasyonu 36 hastaya uygulandı. Çalışmada 16 kız ve 20 erkek hasta vardı. Ortanca yaşlar 12 ay (1 ile 204 ay arasında), ortanca kilo değeri 9 kilogram (4.5 ile 47 kilogram arasında) idi. Kardiyak troponin I işlem öncesi 0.19±1.91ng/ml, 6. saatte 1.90±2.1 ng/ml, 24. saatte 0.57±0.66 ng/ml (Şekil 1), CK-MB işlem öncesi 3.62±1.93 U/L, 6. saatte 9.03±8.64 U/L, 24. saatte 3.87±4.00U/L, CK işlem öncesi 101.3±41.4 IU/L, 6. saatte 146±79.5 IU/L, 24. saatte113±81.6 IU/L, HFABP işlem öncesi 3.98±2.09 ng/mL, 6. saatte 3.93±1.89ng/mL, 24. saatte 3.25±1.34 ng/mL düzeylerinde bulundu (Şekil 2). Troponin I, CK-MB ve CK'da anjiyokardiyografi işleminden sonra önemli artış gözlenirken HFABP düzeylerinde değişiklik görülmedi. Özellikle 1 yaş altı ve 10 kg altı çocuklarda artışın daha belirgin olduğu gözlendi. **Tartışma ve Sonuç:** Pediatrik yaş grubunda tanısal kalp kateterizasyonu işlemi sırasında myokardiyal hasar olabilir. Özellikle 1 yaş altı ve 10 kg altı çocuklarda daha dikkatli olunmalıdır. Troponin I seviyesindeki değişiklikler myokardiyal hasarı gösterirken HFABP seviyesinin yükselmemesi tanısal anjiyokardiyografi işlemi esnasında ciddi myokardiyal hasarın olmadığını gösterebilir.



Şekil 1. Troponin I anjiyo öncesi, 6 ve 24 saat sonraki ölçümleri.



Şekil 2. HFABP anjiyo öncesi, 6 ve 24 saat sonraki ölçümleri

P-216

İKİ ÇOCUKTA BLALOCK-TAUSSİNG ŞANTA BAĞLI GELİŞEN PSÖDOANEVRİZMANIN KAPLI KORONER STENT KULLANILARAK TRANSKATETER TEDAVİSİ

Osman Başpınar[1], Derya Aydın Şahin[1], Ayşe Sülü[1], Gökhan Gökaslan[2]

[1]Gaziantep Üniversitesi Tıp Fakültesi, Çocuk Kardiyoloji BD,
[2]Gaziantep Üniversitesi Tıp Fakültesi, Kalp-Damar Cerrahisi AD, Gaziantep

Blalock-Taussing şantın nadir ve tehlikeli komplikasyonlarından biriside psödoanevrizma oluşumudur. Psödoanevrizma rüptüre olabilir, çevre mediastinal yapılarda basıya neden olabilir, alttaki akciğer parankiminin kollapsına neden olabilir, şantın akımına engel olur, akciğer hemorajisine neden olur ve enfeksiyon kaynağıdır. Sunumumuzda modifiye BT şant ameliyatı sonrası dev psödoanevrizma gelişen 2 vakayı sunmaktayız. Her iki hastada tekrarlayan akciğer kanamaları mevcuttu. Her ikisine de başarı ile kaplı koroner stent ile müdahale edildi.

Resim 1. Vaka 1'de psödoanevrizma ve mBT şant görünümü ve transkateter girişim görülmektedir. A) Göğüs radyografisinde kitle etkisi, B ve C) Farklı koiller kullanılarak yapılan ilk transkateter embolizasyon girişimi, D) 3D tomografi ile koil embolizasyon sonrası psödoanevrzmanın görünümü, E ve F) Psödoanevrizmanın ağzının kaplı koroner stent ile kapatılması

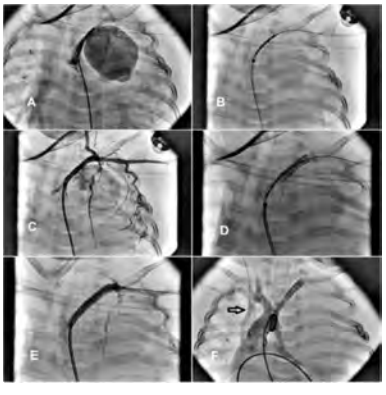

Resim 2. Vaka 2'de dev psödoanevrizma ve mBT şant görünümü ve transkateter girişim görülmektedir. A-F) Teleskopik metotla 3 kaplı koroner stent kullanılarak psödoanevrizmanın ağzının kapatılması.

P-217

KATETER ODASI KABUSU: KOARKTASYON STENTİNİN REDİLATASYONU SIRASINDA GELİŞEN AORTA DİSSEKSİYONU

Arda Saygılı[1], Ayşe Sarıoğlu[2], Ahmet Aranz[3], Yusuf Yalçınbaş[3], Adnan Yüksek[4], Tayyar Sarıoğlu[5]

[1]*Acıbadem Üniversitesi, Tıp Fakültesi, Pediatrik Kardiyoloji BD,*
[2]*Acıbadem Bakırköy Hastanesi, Pediatrik Kardiyoloji BD,*
[3]*Acıbadem Bakırköy Hastanesi, Kalp Damar Cerrahisi Kliniği,*
[4]*Acıbadem Bakırköy Hastanesi, Anestezi ve Reanimasyon Kliniği,*
[5]*Acıbadem Üniversitesi Tıp Fakültesi, Kalp Damar Cerrahisi AD, İstanbul*

Giriş ve Amaç: Aort koarktasyonu ameliyatı sonrası rekoarktasyon, aortada anevrizma en sık karşılaşılan durumlardır. Rekoarktasyonda girişimsel olarak stent yerleştirilmesi günümüzde temel tedavi yöntemidir. Kliniğimizde rekoarktasyon stentinde daralma nedeniyle yapılan redilatasyon sırasında aortada disseksiyon gelişmesi üzerine disseksiyonun kaplı CP stentle tedavisi sunulmaktadır. **Olgu:** Yenidoğan döneminde koarktasyon nedeniyle opere olan, hasta 13 yaşınna geldiğinde rekoarktasyon belirlendi. Girişimsel olarak16 mm çaplı CP stent konularak darlık sorunsuz komplikasyonsuz giderildi. Koarktasyona stent konulmasını takiben klinik takipte ilk yıllar sorunsuzdu ancak 3 yılda sonra arteryel hipertansiyon gelişti. Hastanın fizik bakısında 2/6 sistolik üfürüm, alt ve üst ekstremiteler arası basınç farkının >20 mm Hg olduğu saptandı. Ekokardiyografide sol ventrikülde hipertrofi, stent takılan uzun segmentte türbülans, ve akım hızlanması ve 60 mm Hg'lık gradient alınması üzerine kalp kateterizasyonuna karar verildi. Hasta genel anestezi altında endokardit profilaksisini takiben kateterize edildi ve hemodinamik ölçümlerde sol ventrikül basıncı 170 mmHg, inen ve çıkan aorta arası maksimum sistolik 55 mm Hg gradient alındı, aort kökü genişlemiş 26 mm, çıkan aorta 18 mm, stent bölgesi 15 mm, inen aorta 16,5 m ölçüldü ve 18 mm çaplı (40 mm) Z-Med balon kateter ile balon anjiyoplasti yapıldı. Basınç gradientinin 10 mmHg'ya düştüğü belirlendi. İşlem sonrası kontrol aortografide stentin hemen distalinde kontrast madde ekstravazasyonu belirlendi (Resim 1 a-b-c) Bu nedenle 11F uzun kılavuz kateter yerleştirildi. Disseksiyon gelişen bölgeye kaplı CP stent 18 mm (35 mm çaplı) BIB balon kateterle yüklenerek güvenli bir şekilde yerleştirildi. Kontrol anjiyografide aortaya herhangi bir kontrast madde geçişi izlenmedi. (Resim 1d) Hastaya antihipertansif ve antiagregan tedavi başlandı. Hematokrit takiplerinde bir sorun yaşanmadı. Ertesi gün yapılan kontrol BT anjiyografisinde rüptür ve kanama saptanmaması üzerine hasta taburcu edildi. Klinik takiplerinde bir sorun belirlenmedi. **Tartışma ve Sonuç:** Aort koarktasyonuna stent takıldıktan sonra darlık gelişen olgularda redilatasyona dikkat edilmeli, aortik disseksiyon gelişebileceği göz önünde bulundurulmalı, işlemde mutlaka kaplı stent hazır bulundurulması gereklidir.

Resim 1a, b. Aortografide stent bölgesi ve inen aorta dar olarak izlenmekte, Z Med balon ile yapılan anjiyoplasti işlemi görülmektedir.

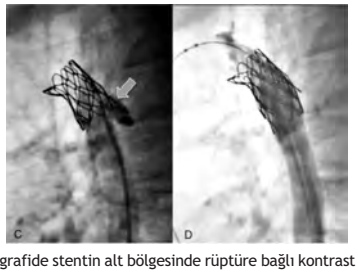

Resim 1c, d. Aortografide stentin alt bölgesinde rüptüre bağlı kontrast maddenin damar dışına ekstravazasyonu. Kaplı CP stentin daha önceki stent içinden başlayarak ektravazesyon saptanan yeri kaplayacak şekilde yerleştirilmesinden sonraki kontrol anjiyografi

P-218

ARTERYEL SWİTCH AMELİYATI SONRASI OLUŞAN TEKRARLAYICI AĞIR SUPRAVALVÜLER AORT DARLIĞININ STENTLE TEDAVİSİ

Arda Saygılı[1], Can Ertuğ Çayırcı[2], Ayşe Sarıoğlu[2], Yusuf Yalçınbaş[3], Ahmet Aranz[3], Adnan Yüksel[4], Tayyar Sarıoğlu[5]

[1]*Acıbadem Üniversitesi Tıp Fakültesi, Pediatrik Kardiyoloji BD,*
[2]*Acıbadem Üniversitesi Tıp Fakültesi,*
[3]*Acıbadem Bakırköy Hastanesi, Kalp Damar Cerrahisi Kliniği,*
[4]*Acıbadem Bakırköy Hastanesi, Anestezi ve Reanimasyon Kliniği,*
[5]*Acıbadem Üniversitesi Tıp Fakültesi, Kalp Damar Cerrahisi AD, İstanbul*

Giriş ve Amaç: Arteryel switch ameliyatı (ASA) sonrası nadir olarak supravalvüler aort darlığı gelişebilir. Genellikle ASA sonrası aort çıkımında yeni aortanın dilatasyonu ve kapak yetmezliği görülür, darlık nadirdir. Supravalvüler aort darlığının stent ile tedavisi nadir başvurulan yöntemidir. BUrada ASA sonrasında supravalvüler aort darlığı nedeni ile reoperasyon yapılan ve tekrar supravalvüler aort darlığı gelişen 7 yaşındaki hastada çıkan aorta bölgesine yapılan stent yerleştirilmesi olgusu sunulmaktadır. **Olgu:** Yenidoğan döneminde 2 günlük erkek bebekte büyük arter transpozisyonu nedeni ile acil koşullarda ASA yapıldı. Hastanın postoperatif ekokardiyografisinde supravalvüler aort darlığı belirlendi. Hastanın klinik ve ekokardiyografik takibine karar verildi.Üç yaşında ekokardiyografide aortik gradientin 65mmhg'ye atması üzerine yapılan kateterde, önemli supravalvüler aort darlığı, biküspit neoaortik kapak, ana pulmoner arter bifürkasyon darlığı ve sol koroner orifiste de darlık geliştiği belirlendi. Hastaya reoperasyon yapıldı. Supravalvüler bölge bovin perikard ile ana pulmoner arter primer rekonstriksiyonu yapıldı ve sol ana koroner orifisi 2 mm prob ile dilate edildi.Hasta operasyondan sonra asemptomatik olarak 7 yaşına geldiğinde yapılan incelemelerde aortada supravalvüler bölgede 75 mmhglik gradient oluşturan restenoz belirlendi. Kateterizasyonunda supravalvüler bölgede darlık ve maksimal 60 mmhg'lik gradient belirlendi koronerler patent olarak izlendi (Resim 1a). Kateterde aortik suprvalvüler restenoz koroner arterler korunacak şekillde hızlı ventriküler pacing uygulanarak kaplı CP stent 20mm çaplı balonla darlık bölgesine yerleştirildi (Resim 1b). Hasta komplikasyonsuz olarak medikal tedavi ile taburcu edildi.Klinik ve ekokardiyografik takiplerinde restenoz saptanmadı. **Tartışma ve Sonuç:** ASA sonrası nadir olarak suprevalvüler aort darlığı gelişebilir.Tedavide cerrahiyi tamamlayıcı olarak girişimsel yöntem yüzgüldürücü olabilir.Hızlı ventriküler pacing tekniği ile koronerler korunacak şekilde, supravalvüler aort darlığının stentle tedavisi mümkündür.

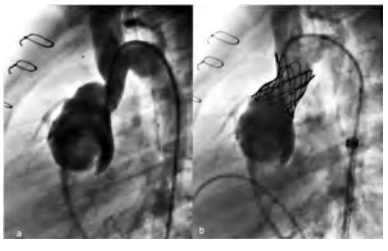

Resim 1. a: Aortografide önemli supravalvüler aort darlığı izlenmekte. **b:** Kaplı CP stentin darlık bölgesine hızlı pacing tekniği ile koroner arter çıkışları korunarak yerleştirilmesi.

P-219

AORTİKO-SOL VENTRİKÜLER TÜNELİN AMPLATZER VASKÜLER PLUG II İLE PERKÜTAN KAPATILMASI

Ahmet Çelebi, İlker Kemal Yücel, Mustafa Orhan Bulut, Neslihan Kıplapınar, Şevket Ballı, Nurdan Erol, Mehmet Küçük, Eviç Zeynep Başar

Dr. Siyami Ersek Göğüs Kalp ve Damar Cerrahisi Eğitim ve Araştırma Hastanesi, Çocuk Kardiyoloji Kliniği, İstanbul

Giriş: Aortiko-sol ventrikül tünel (ASVT) aort kökü ile sol ventrikül kavitesi arasındaki anormal konjenital bağlantıdır ve genellikle infantil dönemde ağır kalp yetersizliği bulguları ile ortaya çıkar. Bu bildiride nadir olarak ikinci dekatta tanı konulan ve perkütan Amplatzer vasküler plug (AVPII) ile kapatılan olgu sunulacaktır. **Olgu:** 14 yaşındaki erkek olgu üfürüm duyulması nedeniyle merkezimize yönlendirilmişti. Fizik muayenede sol 3. interkostal aralıkta 3/6 diyastolik üfürüm duyulan olgunun ekokardiyografik incelemesinde sol ventrikülün dilate olduğu (diyastolik çap: 6.8 cm) ve kontraksiyonları azalmış olduğu (EF: %45, KF: %23) görüldü. Parasternal uzun eksen incelemede asendan aorta ile sol ventrikül kavitesi arasında aort kapağından ilişkisiz bağlantı olduğu görülerek ASVT tanısı konuldu. Defektin sol ventriküle açıldığı yerin en dar renkli akım çapı 7.7 mm ölçülürken uzunluğu 27 mm olarak ölçüldü. Olgu perkütan girişim amacıyla kateter salonuna alındı. Asendan aorta anjiogramında en dar yerinde 5.8 mm sol ventriküle açıldığı yerde ise 11 mm olarak ölçülen defekt saptandı. Sol Amplatz kateter ile defektten girilerek 8 mm Tyshak balon ile sizing işlemi yapıldı. Önce defektin en dar yerine göre seçilen 12 mm AVPII ile retrograd kapatıldığında belirgin rezidü kalması nedeniyle cihaz geri alındı. 14/16 mm Dukt oklüder cihazı ile ise belirgin aort yetersizliği (AY) görülmesi üzerine 16 mm AVPII ile yine retrograd olarak kapatılıldı. Aort kökü enjeksiyonunda defektin tam oklüde olduğu görülmesi üzerine cihaz serbestleştirildi. Ertesi gün yapılan kontrol ekokaridyografisinde defektten rezidü görülmedi. Sol kalp boşlukları belirgin küçüldü ve yalnızca eser-hafif AY saptandı. **Sonuç:** Bu olgu literatürde AVP II ile kapatılan ilk olgudur. Anjiyografik ve ekokardiyografik ölçümler tünelin morfolojisi nedeniyle olduğundan küçük ölçülebilir ve daha büyük ölçülerde cihaz kullanılması gerekebilir. Hem cerrahi hem de transkateter kapatma sonrası değişen derecede AY gelişebilir.

P-220

PDA KAPATMAK AMACI İLE TASARLANMAYAN CİHAZLARLA PDA KAPATILMASI

Osman Başpınar[1], Derya Aydın Şahin[1], Ayşe Sülü[1], Gökhan Gökaslan[2], Metin Kılınç[1]

[1]Gaziantep Üniversitesi Tıp Fakültesi, Çocuk Kardiyoloji BD,
[2]Gaziantep Üniversitesi Tıp Fakültesi, Kalp Damar Cerrahisi BD, Gaziantep

Amaç: Patent duktus arteriozus (PDA) kapatmak amacıyla tasarlanmamış cihazlarla PDA'sı kapatılan 13 hastayı sunmayı amaçladık. **Metod:** 2011-2015 tarihleri arasında 12 hastanın PDA'sı PDA kapatma amacıyla tasarlanmamış cihazlarla kapatılmıştır. İşlemler transtorasik ekokardiyografi eşliğinde ve sedasyon altında gerçekleştirilmiştir. **Bulgular:** Kapatma işlemi 10 hastada (% 83.3) başarılı sonuçlandı. Başarılı olan hastalardan 5'inde (%50) VSD oklüder kullanıldı. İki hastada (%20) çok geniş PDA ve pulmoner hipertansiyon vardı. Bu nedenle 18 mm ve 19 mm Amplatzer septal okluder cihazı 12F kılıf ile delinip el ile fenestrasyon açıldı. İki hastada (%20) 10mm vasküler plug 1 cihazı kullanıldı. Bir hastada (%10) ise 18x2cmx3mm Hilal koil kullanıldı. Tüm hastalarda Amplatzer müsküler VSD cihazı en sık kullanılan cihaz oldu (%50). Girişim ile ilgili mortalite gözlenmedi. İki hastada (%16.6) cihaz embolizasyonu nedeniyle acil cerrahi gerektirdi. Bir hastanın PDA'sı Amplatzer müsküler VSD cihazı ile kapatılmaya çalışılırken yapılan enjeksiyonda sol pulmoner arterde bası görüldüğü için cihaz serbestleştirilmeden geri alındı. Bir hastada küçük rezidüel PDA ve 2 hastada sol pulmoner arterde hafif darlık saptandı. **Sonuç:** Çocukluk yaş grubunda genel durumu kötü olan ve çok geniş PDA varlığında standart PDA kapatma cihazları ile kapatılamayan PDA'ların PDA kapatma amacıyla tasarlanmamış cihazlarla kapatılması güvenli ve etkili bir tedavi yöntemidir.

P-221

SAĞ ATRİAL İZOMERİK PULMONER ATREZİ VE OBSTRÜKTİF TAPVD'LI HASTANIN TRANSKATETER PALYASYONU

Alper Güzeltaş[1], İbrahim Cansaran Tanıdır[1], Murat Saygı[1], Eyüp Aslan[1], Erkut Öztürk[1], Akın Topkarcı[2]

[1]İstanbul Mehmet Akif Ersoy Göğüs Kalp ve Damar Cerrahisi Eğitim Araştırma Hastanesi Pediatrik Kardiyoloji Kliniği,
[2]İstanbul Mehmet Akif Ersoy Göğüs Kalp ve Damar Cerrahisi Eğitim Araştırma Hastanesi Anesteziyoloji ve Reanimasyon Kliniği, İstanbul

Giriş: Heterotaksi sendromları bir çok intrakardiyak gelişim anormalliklerinin eşlik ettiği kompleks kardiyak patolojilerdir. Yenidoğan döneminde semptomatik halde olan heterotaksi olgularındaki temel sorun azalmış pulmoner kan akımı ve buna bağlı siyanoz ile sonuçlanan pulmoner stenoz veya pulmoner atrezidir. Gerek sağ atrial izomerizm gerekse sol atrial izomerizm olguların az bir kısmına total anormal pulmoner venöz dönüş anomalisi (TAPVDA) de eşlik edebilir. TAPVDA'nin obstrüktif olup olmaması cerrahi tipini ve zamanlamasını belirler. Burada obstüriktif suprakardiyak total anormal pulmoner venöz dönüş anomalisinin ve pulmoner atrezinin eşlik ettiği yenidoğan odlunun transkateter palyasyonu sunuldu. **Olgu:** 12 günlük 3,2 kg ağırlığında erkek hasta pulmoner atrezi nedeni ile sevk edildi. Hastanın ekokardiyografik tanısı; sağ atrial izomerizm, sağ lehine dengesiz açılan komplet atrioventirküler septal defekt, pulmoner atrezi, geniş PDA, suprakardiyak obsturiktif total anormal pulmoner venöz dönüş anomalisi (TAPVDA), bilateral superior vena kava (SVC) ve pulmoner venöz hipertansiyon idi. Genel durumu kötü, pulmoner hipertansiyonu ve pulmoner ödemi (Resim 1) olan hastaya yatışını takiben kalp kateterizasyonu yapılarak sağ SVC'ye açılan obsturiktif tipte TAPVDA'ne stent koyuldu. Hastanın akciğer ödemi hızlıca düzeldi ve 2 gün içinde ekstübe edildi. İzleminde prostavazini kesildiğinde PDA'sında daralma gözlenen hastaya 16 günlük iken PDA stenti yerleştirildi. Hasta 20 günlük iken servise alındı ve 24 günlük iken taburcu edildi. (Film-1) **Sonuç:** Pulmoner atrezinin eşlik ettiği heterotaksi sendromulu yenidoğan hastalara pulmoner kan akımının sağlanması için yenidoğan döneminde cerrahi veya transkateter olarak müdahele etmek gerekmektedir. Obstrüktif TAPVDA'nin eşlik ettiği olgularda ise TAPVDA tamiri yenidoğan dönemde yapılması gerekirken, obstrüktif olmayan tiplerde bu tamir ileri döneme bırakılabilmektedir. Maalesef yenidoğan döneminde, eş zamanlı, yapılan "obstrüktif TAPVD tamiri ve şant" işlemi mortalitesi en iyi merkezlerde bile oldukça yüksektir. Bu tip hasta grubundan uygun olgularda transkateter palyasyonun mortaliteyi azaltabileceğini düşünmekteyiz.

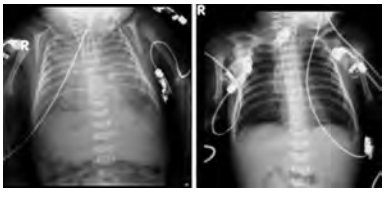

Resim 1. Olgunun işlem öncesi ve sonrası PAAC grafisi

P-222

VÜCUT AĞIRLIĞI 1KG ALTI OLAN 3 PRETERMDE PERKÜTAN PDA KAPAMA

Nazmi Narin, Özge Pamukçu, Ali Baykan, Kazim Üzüm

Erciyes Üniversitesi Tıp Fakültesi, Çocuk Kardiyoloji BD, Kayseri

Giriş ve Amaç: Düşük doğum ağırlıklı bebekler ve prematürelerde PDA oldukça sık olup mortaliteyi ve morbiditeyi önemli derecede arttırmaktadır. Biz vücut ağırlıkları 1 kg altında olan 3 olgu üzerinden düşük doğum ağırlıklı bebeklerde perkütan kapamanın güvenilir yapabileceğini vurgulamayı amaçladık. **1. Olgu:** 20 günlük erkek hasta 980gr ağırlığında yenidoğan yoğun bakım ünitesinde entübe olarak izlenmekteyken genel durum kötüleşmesi nedeniyle tarafımıza danışıldı. Ekokardiyografik incelemesinde 2.3mm geniş duktus varlığı belirlendi. 5x6 ADO II AS cihazı ile venöz yoldan başarıyla perkütan kapatıldı (video 1). **2. Olgu:** 17 günlük preeklempsili anne bebeği 900 gr ağırlığında entübe, taşikardi, dolaşım bozukluğu gelişmesi üzerine yapılan ekokardiyografik incelemede konik 1.7 mm duktus varlığı belirlendi. 3x2 ADO II AS cihazı ile sadece venöz yol kullanılarak PDA kapatıldı (video 2). İşlem sonrası aynı gün hastanın dolaşımı düzeldi.Bir hafta sonra ekstübe edildi. **3. Olgu:** 24 günlük 910 gr ağırlığında bebek entübe, idrar çıkımının azalması böbrek fonksiyonlarının ve dolaşımının bozulması nedeniyle danışıldı. Ekokokardiyografiside 1.5 mm PDA varlığı saptandı. 3x2 ADO II AS ile defekt kapatıldı (video 3). Takibinde tansiyon ve dolaşımı düzelen hastanın idrar çıkımı arttı ve renal fonksiyonları düzeldi. **Tartışma:** Prematürelerde soldan sağa şanta neden olan belirgin PDA kalp debisindeki değişime bağlı olarak; nekrotizan enterokolit, prematürelik retinopatisi, intraventriküler kanama ve ventilatöre bağlı geçen sürenin uzatarak bronkopulmoner displazi, enfeksiyon gibi komplikasyonların sıklığını arttırmaktadır. Zaten riskli bir hasta grubu olan prematürelerde cerrahi masum bir tedavi seçeneği değildir. Yeni cihazların piyasaya çıkması ve deneyimin artmasıyla perkütan kapama tedavisi cerrahi tedaviye önemli bir alternatif olacağını düşünmekteyiz.

P-223

KONJENİTAL KALP HASTALIKLARINDA ANDRASTENT KULLANIMI

Ahmet Çelebi, İlker Kemal Yücel, Mustafa Orhan Bulut, Şevket Ballı, Neslihan Kıplapınar, Mehmet Küçük, Eviç Zeynep Başar, Emine Hekim Yılmaz, Gökmen Akgün

Dr. Siyami Ersek Göğüs Kalp ve Damar Cerrahisi Eğitim ve Araştırma Hastanesi, Çocuk Kardiyoloji Kliniği, İstanbul

Giriş: Andrastentler kobalt-krom karışımından yapılan balon-expandable stentlerdir. Andrastent XL 8-25 mm arasında XXL ise 32 mm'ye kadar genişleyebilmektedir. Bu çalışmada Andrastent'le ilgili deneyimimiz paylaşılacaktır. **Yöntem:** 2011-2014 yılları arasında büyük damar darlığında dilatasyon ve perkütan pulmoner kapak implantasyonu (PPKİ) öncesi prestenting amacıyla 28 olguya Andrastent implante edildi. **Bulgular:** Ortalama yaş 13,3 (5-30) yıl ve ortalama ağırlık 43 (15-84) kg olan 28 olguda 30 stent kullanıldı. 15 stent aort koarktasyonuna, 14 stent sağ ventrikül çıkım yoluna (SVÇY) ve bir stent pulmoner arter dalına yerleştirildi. SVÇY'na stent implante edilen 13 olgunun çıkım yolu 9'unda nativ 4'ünde ise konduitliydi. Prestenting yapılan 12 olguya (8 nativ) PPKİ yapıldı. Nativ SVÇY olan bir olgu ise endotelizasyon sonrası PPKİ için beklemektedir. Tüm olgularda stent implantasyonu başarılı oldu. Koarktasyonlu 2 olgunun ağırlığı 15 ve 17 kg idi (<20 kg). Koarktasyonda genellikle XL (13 XL, 2 XXL), SVÇY'nda ise genellikle XXL (12 XXL, 2 XL) stent kullanıldı. Stent yüklenilen balonların ortalama çapı 18 mm (8-30 mm) olup beşi 24 mm'den büyüktü. Stentlerin kısalma oranları floroskopik ölçümlerde üretici firmanın belirttiği oranlara benzerdi. Koarktasyonda damar çapları medyan 4.5 mm' den medyan 12.5 mm'ye yükselirken basınç gradiyenti ortalama 40 mmHg'dan 3 mmHg'ya düştü. Stent malpozisyonu ve migrasyonu ile damar rüptürü veya femoral arter hasarı oluşmadı. REV yapılmış native SVÇK'li Andrastent yerleştirdiğimiz bir olguda fraktür gelişti. Kırık stent içine kaplı ve çıplak olmak üzere iki Cheatham-Platinum (CP) stent yerleştirilerek PPKİ yapıldı. **Sonuç:** Andrastentler konjenital kalp hastalıklarının transkateter tedavisinde güvenle kullanılabilir. Cheatam-Platinum stente göre avantajları; hibrid dizaynı ve yapısı nedeniyle esnek ve dokuya daha penetran olması ile en önemlisi XXL formunun 32 mm'ye kadar genişletilebilmesi ve çok geniş native SVÇY'da kullanılabilmesidir. İlaveten düşük profilli olması nedeniyle balon shaftından 1 Fr büyük kılıf ile gönderilebilmesi sayesinde <20 kg koarktasyonlularda bile kullanılmasına olanak sağlamaktadır. Kullanımının kısıtlandığı özelliği ise dairesel gücünün az olması ve kaplı formunun bulunmamasıdır.

P-224

KOMPLEKS BÜYÜK ARTER TRANSPOZİSYONUNA EŞLİK EDEN ÇOKLU VSD'LERİN RASTELLİ OPERASYONU İLE KOMBİNE, TRANSKATETER KAPATILMASI

Arda Saygılı[1], Elif Baran[2], Ayşe Sarıoğlu[3], Ahmet Aranz[4], Adnan Yüksek[5], Yusuf Yalçınbaş[4], Tayyar Sarıoğlu[6]

[1]Acıbadem Üniversitesi Tıp Fakültesi, Pediatrik Kardiyoloji BD,
[2]Acıbadem Üniversitesi Tıp Fakültesi,
[3]Acıbadem Bakırköy Hastanesi, Pediatrik Kardiyoloji Kliniği,
[4]Acıbadem Bakırköy Hastanesi, Kalp Damar Cerrahisi Kliniği,
[5]Acıbadem Bakırköy Hastanesi, Anesteziyoloji Kliniği,
[6]Acıbadem Üniversitesi Tıp Fakültesi, Kalp Damar Cerrahisi AD, İstanbul

Giriş: Kompleks büyük arter transpozisyonu'lu (BAT) olguların ileri yaşa geldiklerinde anatomik ve hemodinamik olarak iki ventrikküllü tamirleri oldukça risklidir.Transkateter yöntem kompleks olguların tedavisinde cerrahiyi tamamlayıcıdır. **Olgu:** BAT, çoklu VSD'ler (Çok geniş outlet, müsküler ve apikal trabeküler) nedeni ile yenidoğan döneminde pulmoner banding ve sağ BT şant ameliyatı yapılarak takibe alınan hasta kalp yetmezliği tablosunda 3,5 yaşında 13,5 kilo ağırlığındaki erkek hasta operasyon için refere edildi. Ekokardiyografisinde geniş VSD'ler nedeni ile ventrikül morfolojisi hemen hemen tek ventrikül morfolojisinde idi, pulmoner banding etkili olmaması (gradient:30mmhg) nedeni ile pulmoner hipertansiyon (PH) gelişmişti. Hemodinamik çalışmada pulmoner arter basınçları (PAP sistolik 68, ortalama: 50 mmHg, Aorta:115/75mmHg) PH'yı doğrulamaktaydı. Hastaya Rastelli prosedürü gereğince No19 Magna bioprotez kondüiti pulmoner pozisyonda yerleştirildi, aortik çıkım geniş outlet VSD'nin septumun 2/3'lük bölümü uzunluğunda fenestre yama ile tünelize edilerek kapatıldı, atriyal septumda fenestrasyonla kapatılarak hasta sternum açık bırakılarak yoğun bakıma alındı. Erken postop dönem tedaviye dirençli PH ve yoğun inotrop gerektiren kalp yetmezliği ile karekterizeydi. Ekokardiyografide preop hemodinamik olarak önemsiz gözüken iki büyük, müsküler ve apikal VSD belirlendi ve kapatılması planlandı (Resim 1). Transkateter olarak anjiyografide de görülen VSD'ler 12 ve 8 mm çapında iki Amplatzer VSD tıkacı ile kapatıldı (Resim 2a-b), kontrol anjiyografide rezidüel şant akımı belirlenmedi, sağ ventrikül ve pulmoner arter basıncı düştü. Hastanın 48.saatte sternumu kapatıldı 72. Saatte hasta ekstübe edildi ve postop 18. günde hasta oral pulmoner antihipertansif tedavi ile taburcu edildi.Klinik takiplerinde pulmoner arter basıncı sistolik maksimal 50 mmHg'den son kontrolde 35 mmHg'ye azaldı, rezidüel VSD şantı izlenmedi, atriyal düzeyde önemli şant belirlenmedi, sildenafil ile pulmoner hipertansif tedaviye devamı önerildi. **Tartışma ve Sonuç:** Kompleks, PH'lı, çoklu VSD'leri olan doğumsal kalp hastalıklarında cerrahi tedaviyi tamamlayacak transkateter VSD kapatılması kombinasyonu tedavi başarısını arttırır.

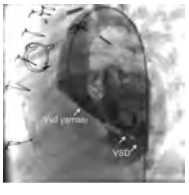

Resim 1. Sol ventrikül anjiyografisinde Rastelli operasyonu sonrası aortik çıkım yolu tünelize edilerek kapatılmış geniş outlet VSD yaması ile müsküler ve apikal VSD'lerin gösterimesi.

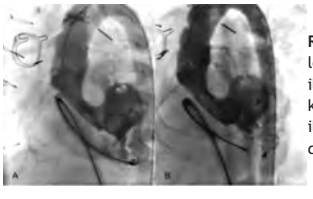

Resim 2. A) Apikal Uzun tünelize müsküler VSD'nin 12 mm çaplı Amplatzer cihazı ile kapatılması **B)** Aynı seansta diğer müsküler VSD'nin 8 mm çaplı Amplatzer cihazı ile kapatılması sonrası anjiyografide rezidüel şant akımı izlenmemektedir.

P-225

15-20 KG ARASI VE 15 KG'DAN KÜÇÜK ÇOCUKLARDA TRANSKATETER ASD KAPATILMASININ ETKİNLİĞİNİ KARŞILAŞTIRMAK

Osman Başpınar[1], Derya Aydın Şahin[1], Mehmet Kervancıoğlu[1], Ayşe Sülü[1], Gökhan Gökaslan[2], Metin Kılınç[1], Ahmet İrdem[1], Kkhalil Alsuwayfee[1]

[1]Gaziantep Üniversitesi Tıp Fakültesi, Kardiyoloji AD,
[2]Gaziantep Üniversitesi Tıp Fakültesi, Kalp Damar Cerrahisi AD, Gaziantep

Amaç: 15-20 kg arası ve 15 kg'dan küçük çocuklarda transkateter ASD kapatılmasının etkinliği, başarı oranı ve komplikasyonları arasında fark olup olmadığını araştırmak için bu çalışmayı planladık. **Metod:** Hasta verileri retrospektif olarak Ağustos 2007 tarihinden Aralık 2014 tarhine kadar transkateter ASD kapatılması işlemi yapılan ağırlığı 20 kg'dan az olan 276 çocuk hasta çalışmaya alındı. Küçük yaşta kapatmanın çok küçük kg'da kapatma ile fark olup olmadığını anlamak için hastalar iki gruba ayrıldı. Grup 1; 15-20 kg arasında olanlar, grup 2 ise <15 kg'ın altında olan hastalar idi. **Bulgular:** Kliniğimizde 20kg'ın altında 276 hastanın transkateter olarak ASD'si kapatıldı. 163'ü (%59.1) kız, 113'ü (%40.1) erkek idi. Ortalama yaşları 4.4±1.3 yıl, ortalama kiloları 15.3±2.4 kg, ≤15 kg 146 (%52.9), 15-20 kg arasında 130 (% 47.1) hasta idi. 17 hastaya aynı anda pulmoner balon valvüloplasti, 4 hastaya aynı anda PDA kapatılması, bir hastaya aynı anda VSD kapatılması uygulandı. Hastaların 71'inde (% 25.7) multipl defekt olup bunların 6'sında (%2.2) çift cihaz kullanıldı. Hastaların Qp/Qs oranları ort 2.2±1.1 idi. Hastaların ortalama pulmoner arter ort 22.9±5.8 idi. Hastaların 270'i (%97.8) başarılı, 6'sı (%2.2) başarısız idi. Çalışmamızda 276 hastadan 153'ünde (%55.5) sağ kalp genişlemesi, 97'sinde (%35.1) gelişme geriliği, 13'ünde (%4.7) tekrarlayan akciğer enfeksiyonu, 10'unda (%3.6) antikonjesif tedavi kullanımını gerektirecek kalp yetmezliği ve 3'ünde (%1.1) pulmoner hipertansiyon vardı. 276 hastadan 12 (% 4.35) hastada komplikasyon görüldü. Bunlardan 6 (%2.17)'sı majör, 6 (%2.17)'sı minör komplikasyon idi. Majör komplikasyonlar 3 hastada cihaz embolizasyonu, bir hastada cihaz aortik kenar dislokasyonu, cihaz stabilizasyonu sağlanamadı, kalıcı AV blok gelişti. Hastalar 15 kg altı ve 15-20kg arası olarak ikiye ayrıldığında başarı oranı ve komplikasyon oranları arasında fark olmadığı saptandı (p>0.05). **Sonuç:** Transkateter yolla ASD kapatılması çocuklarda güvenli ve etkin bir yöntemdir, 15-20 kg arası ve 15 kg'dan küçük çocuklarda transkateter ASD kapatılmasının etkinliği, başarı oranı ve komplikasyon oranları arasında fark saptanmamıştır.

P-226

KOARKTASYON BALON ANJİOPLASTİ SONRASI GELİŞEN ANEVRİZMANIN KAPLI STENT İLE TEDAVİSİ

Ahmet Çelebi, İlker Kemal Yücel, Mustafa Orhan Bulut, Şevket Ballı, Mehmet Küçük

Dr. Siyami Ersek Göğüs Kalp ve Damar Cerrahisi Eğitim ve Araştırma Hastanesi, Çocuk Kardiyoloji Kliniği, İstanbul

Giriş: Aort koartasyonunda (AK) balon anjioplasti (BA) yıllardır uygulanan etkin ve güvenilir bir tedavi yöntemidir. En korkulan göreceli sık komplikasyonu anevrizmadır (%2-%8). Rüptür ve massif kanama riski nedeniyle müdahale gerektirmektedir. Bu bildiride BA'den 7 yıl sonra ortaya çıkan ve balon-expandable kaplı stent ile tedavi edilen geniş aortik anevrizma sunulacaktır. **Olgu:** 16 yaşında erkek çocuğu; 8 yaşında iken en dar çapı 4 mm olan ağır KoA nedeniyle 15 mm balon ile anjiyoplasti yapıldı. İzlemlerinde rezidü-rekürren koarktasyon olmayan fakat persistan hipertansiyon nedeniyle ilaç kullanan olgunun BT anjiogramında istmusda sol subklavian arterin hemen 2-3 mm altından başlayan 18 mm'lik segmentte 8 ve 10 mm genişliklerinde birbiriyle iştirakli iki lobuler yapıdan oluşan sakküler anevrizma saptandı. Hem darlık olmaması hem de subklavien artere yakın olması nedeniyle balon expandable stentin migrasyon riski yüksekti. Bu nedenle girişimsel radyoloji ile endovasküler girişim açısından konsülte edildi. Kullanılacak stentin self expandible olması gerektiği ve teknik olarak implante edilebilmesi için sol subklavien arter ağzını tamamen tıkayacak şekilde yerleştirilmesi gerektiği bildirildi. Sol subklavien arter akımını tıkamamak amacıyla bu işlemden vazgeçildi. Koarktasyon bölgesinde yalnızca 7 mmHg gradiyent vardı. Anjiografik ölçümlerde distal transvers arkus 17-18 mm, desendan aorta 20 mm ölçülürken sol subklavien arterin hemen distali sol oblik görüntüde 13 mm ve lateralde ise 16.8 mm olarak ölçüldü. 20 mm x 4 cm BIB balona yüklenen 45 mm CP covered stent anevrizma hizasında subklavien arterin akımını hiç engellemeyecek şekilde en dar bölgeye implante edildi. Kontrol anjiografide ve BT angiogramda bilobüler sakküler anevrizmanın lümen ile ilişkisinin tamamen kesildiği görüntülendi. **Sonuç:** AK'nuna BA yapılması sonrasında geç olarak anevrizma gelişebildiğinden bu bakımdan yakın izlenmelidir. Anevrizma geliştiği takdirde elektif olarak tedavi edilmesi önerilmektedir. Standart olarak cerrahi veya endovasküler girişim ile self expandable stent uygulanmakla birlikte uygun olgularda balon-expandable kaplı stent ile de tedavi edilebilmesi mümkündür.

P-227

SUPRAKARDİYAK TİP TOTAL PULMONER VENÖZ DÖNÜŞ ANOMALİSİ OPERASYONU SONRASI AÇIK BIRAKILAN VERTİKAL VENİN TRANSKATATER VASKÜLER PLAK 1 İLE KAPATILMASI

Tülay Demircan, Özgür Kızılca, Cüneyt Zihni, Bahattin Öncü, Mustafa Kır, Nurettin Ünal

Dokuz Eylül Üniversitesi Tıp Fakültesi, Pediatrik Kardiyoloji BD, İzmir

Total pulmoner venöz dönüş anomalisi (TAPVD) konjenital kap hastalıkları içersinde %1-1,5 oranında görülür. Pulmoner venlerin açıldığı yere göre suprakardiyak (%45), kardiyak (%25), infrakardiyak (%25) ve miks tip (%5) olarak görülür. Klinik pulmoner venöz dönüşte obstrüksiyon olup olmamasına bağlı değişir. Bu yazıda suprakardiyak obstruksiyonlu TAPVD nedeni ile opere edilen ve daha sonra vertikal veni vasküler plak 1 ile kapatılan bir olgu sunulmuştur. **Olgu:** 2 aylık erkek hasta morarma nedeni ile yapılan ekokardiyografisinde (EKO) obstrüksiyonlu suprakardiyak TAPVD saptanması üzerine opere edildi. Operasyonda pulmoner kese sol atriyum posterioruna anostomaz edilip atriyal septal defekti (ASD) kapatıldı, vertikal veni pulmoner hipertansiyon nedeni ile bağlanmadı. Sternum kapatılarak operasyondan çıkılan olgu 4. gün ekstübe edildi ve 6. gün yoğun bakımdan servise alındı. EKO'sunda sağ yapıları geniş olan, orta düzeyde triküspit yetersizliği olan, vertikal ven akımı innominate ile süperior vena kavaya ulaşan hasta ayaktan takibe alınarak taburcu edildi. 10 aylık iken 7,5 kg (1 persantil) olan sağ atriyum genişliği ve triküspit yetersizliği artan olgunun vertikal veninin transkatater kapatılmasına karar verildi. EKO'da 12 mm ve katater laboratuvarında 13mm vertikal ven çapı ölçüldü ve 16 mm'lik vasküler plak 1 ile kapama işlemi uygulandı. Kontrol enjeksiyonda rezidü izlenmedi. Hasta sorunsuz şekilde taburcu edildi. TAPVD operasyonlarında sol kalp yapılarının küçük olması nedeni ile tartışmalı olmakla birlikte vertikal ven ve/veya atriyal septal defekt kaptılmadan bırakılabilinir. Bu ayrıca perioperatif dönemde pulmoner hipertansif kriz gelişimini önlemekte ve daha iyi hemodinamik stabilite sağlamaktadır. Vertikal ven ilerleyen dönemde kendiliğinden kapanabildiği gibi sol sağ şanta neden olarak semptomatik olabilir. Hastamızda da vertikal ven kapanmayıp büyüme geriliği, EKO'da ise sağ yapılarda belirgin dilatasyona neden olduğu için vertikal ven kapatılmıştır.

Resim 1. Anjiografide vertikal ven ve innominate ven görünümü

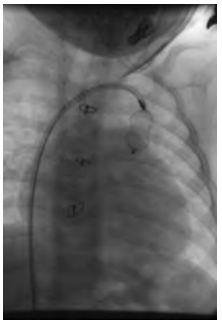

Resim 2. Anjiografide vertikal vene yerleştirilen vasküler plak 1 görünümü

P-228

NATİVE PULMONER ARTER VE KÜÇÜK KONDUİTLİ İKİ FARKLI HASTADA EDWARDS SAPHİEN PULMONER KAPAK İMPLANTASYONU

Alper Güzeltaş, İbrahim Cansaran Tanıdır, Murat Saygı

İstanbul Mehmet Akif Ersoy Göğüs Kalp ve Damar Cerrahisi Eğitim Araştırma Hastanesi Pediatrik Kardiyoloji Kliniği, İstanbul

Giriş: Sağ ventrikül çıkım yolu darlığı nedeni ile opere edilen bazı hastalar ile sağ ventrikül pulmoner arter devamlılığı konduit ile sağlanan hastaların hemen hepsinde zaman içinde gelişen konduit darlığı ve/veya yetersizliği nedeni ile klinik izlemlerinde birkaç kez müdahale gerektirmektedirler. Bu hastalarda perkütan pulmoner kapak implantasyonu (PPKI) gün geçtikçe daha fazla popüler olmakta ve uygun hastalarda cerrahi tedaviye iyi bir alternatif olmaktadır. Edwards pulmoner kapak bu tip hastalarda tercih edilebilen bir kapaktır. İlk olarak 23-26 mm olarak üretilen kapağın artık 20 mm ve 29 mm ölçüleri de mevcuttur. Sıklıkla konduite uygulanan bu kapaklar nativ pulmoner arterlerede koyulabilmektedir. Burada küçük konduiti olan hastaya 20 mm kapak kullanlan ve nativ pulmoner artere 26mm kapak koyulan iki farklı olguyu sunduk. **Olgu:** 10 yaşında, 20 kg, erkek hasta 4 yaşında iken Fallot tetrolojisi nedeni ile 16 mm Dakron greft kullanılarak total tamir yapılmış. Klinik izleminde çabuk yorulma, şikayeti ile hastanemize başvurdu. Konduitte önemli darlığı olması ve serbest pulmoner yetersizliği olması nedeni ile hastaya PPKI planlandı. Hastanın konduiti ekokardiyografi ve BT ile 12mm ölçüldü.Öncelikle kapağın oturabileceği bir yer ayarlanması için konduitte darlığın bulunduğu bölgeye 34 mm kaplı CP stent 18mmx3,5cm BIB balon ile yerleştirildi.Daha sonra stentin olduğu bölgeye 20mm Edwards Sapien pulmoner kapak yerleştirildi. İşlem sonrası darlık ve yetersizliğin kalmadığı görüldü. 30 yaşında bayan hasta 8 yaşında iken tarihinde Fallot tetrolojisi nedeni ile total tamir yapılmış. Klinik izleminde yorulma, çarpıntı, nefes darlığı şikayetleri ile hastanemize başvurdu. Ekokardiyografide serbest pulmoner yetersizlik saptanan ve sağ kalp boşluklarında genişleme olan hastaya PPKI yapılması planlandı. Öncelikle nativ pulmoner artere 45 mm CP stent 24mmx5cm BIB balon ile yerleştirildi. Daha sonra 26mm Edwards Sapien pulmoner kapak stent üzerine yerleştirildi. İşlem sonrası darlık ve yetersizliğin kalmadığı görüldü. **Sonuç:** Uygun konduitli hastalarda uzun zamandır kullanılan Edwards Pulmoner Kapak, seçilmiş olgularda gerek nativ pulmoner artere gerekse küçük konduitlere de transkateter yolla başarıyla uygulanabilmektedir.

P-229

MELODY® TRANSKATETER PULMONER KAPAK İMPLANTASYONU: İLK DENEYİMLERİMİZ

Tevfik Karagöz[1], Kudret Aytemir[1], H Hakan Aykan[2], Nazan Özbarlas[3], Ebru Aypar[1], Dursun Alehan[1], Sema Özer[1], Heves Karagöz[4], Filiz Üzümcügil[4], Süheyla Özkutlu[1]

[1]Hacettepe Üniversitesi Tıp Fakültesi, Çocuk Kardiyoloji BD,
[2]Hacettepe Üniversitesi Tıp Fakültesi, Kardiyoloji BD, Ankara
[3]Çukurova Üniversitesi Tıp Fakültesi, Çocuk Kardiyoloji BD, Adana
[4]Hacettepe Üniversitesi Tıp Fakültesi, Anesteziyoloji ve Reanimasyon AD, Ankara

Giriş: Günümüzde transkatater pulmoner kapak implantasyonu (TPVI), günümüzde özellikle geçirilmiş konjenital kalp cerrahisine sekonder gelişen sağ ventrikül çıkım yolu ve pulmoner kapak disfonksiyonlarında cerrahi kapak replasmanına alternatif olarak kabul görmüş bir yöntemdir. Bu yazıda Melody® TPVI ile ilgili ilk deneyimlerimiz özetlenmiştir. **Yöntem:** Hacettepe Üniversitesi Tıp Fakültesi Çocuk Kardiyoloji kardiyak kateterizasyon laboratuarında 2015 yılı Şubat-Mart ayı içinde 3 ayrı günde toplam 6 hasta TPVI amacıyla işleme alındı. 5 hastada derin sedasyon, 1 hastada genel anestezi kullanıldı. Sağ femoral ven için 18F, sol femoral arter için 6F kılıf tercih edildi, kapak implantasyonu öncesinde tüm hastalarda implantasyon bölgesinde şişirilen Z-MED veya yüksek basınçlı Mullins balon ve eşzamanlı koroner anjiogramlarla olası koroner arter kompresyonu riski değerlendirildi. Stent ve kapak implantasyonu için 2 hastada Lunderquist® extra stiff guidewire (Cook Medical) 4 hastada Back-up Meier guidewire (Boston-Scientific) kullanıldı. Dört hastada ikişer stent olmak üzere hastaların tümünde pre-stenting yapıldı. Üç hastada (1., 3. ve 4. hasta) kapak implantasyonu sonrası rezidü gradiyent nedeniyle balon dilatasyonu tekrarlandı. **Bulgular:** Hastalar ve işleme ait genel özellikler Tablo 1'de özetlenmiştir. İşleme alınan hastaların tümünde TPVI işlemi başarılı oldu. İşlem sonrası kontrol enjeksiyonlarda hastaların hiçbirinde belirgin pulmoner yetmezlik izlenmedi. Hastaların 4'ü 1-2 günlük izlem sonrası 5 mg/kg/gün asetilsalisilik asit tedavisi ile taburcu edildi, 1 numaralı hasta izleminin 2. gününde tek değer ateşi nedeniyle 1 hafta antibiyotik tedavisi ile izlendi, kültürlerinde üreme olmaması ve ateşin sebat etmemes üzerine taburcu edildi. İşlemlelere bağlı komplikasyon izlenmedi. **Tartışma-Sonuç:** TPVI seçilmiş vakalarda, özellikle geçirilmiş konjenital kalp hastalıklarının seyrinde görülen pulmoner darlık veya yetmezliklerin tedavisinde cerrahi girişime etkili ve güvenli bir alternatifdir.

Tablo 1 P-229 nolu postere aittir.

Tablo 1.

No	Yaş	Kilo	Tanı	İşlem, dk	Skopi, dk	İşlem öncesi		İşlem sonrası		Pre-stenting	Kapak çapı	Başarı
						RVSP	RV-PA	RVSP	RV-PA			
1	12	40	Opere AK, VSD,Ross|subaortik darlık nedeniyle), PS	120	25	105	81	45	6	45 mm (Covered)	18mm	+
2	15	36	Opere TOF, PS, ağır PY	105	37	85	52	38	3	45 mm (2x) (Bare)	22mm	+
3	9,5	40	Opere pul.kap.yokluğu (konduit ile) PS nedeniyle konduite stent uyg.	135	34	83	62	34	10	39 mm (Bare)	18mm	+
4	34	83	Opere TOF (1987), Xenograft kapaklı konduit imp(2004), Konduitte darlık	180	41	77	40	50	18	39 mm (2x) (Bare)	18mm	+
5	32	68	Opere VSD, pulmoner debading Supravalvüler darlık, orta PY	150	31	72	41	33	3	45 ve 34mm (Bare)	22mm	+
6	27	70	Opere TOF, Bioprostetik kapak implantasyonu, PS, PY	135	30	85	45	60	25	45 mm (2x) (Bare)	22 mm	+

Hastalara ve işleme ait genel özellikler

P-230

PERVENTRİKÜLER TEKNİK KULLANILARAK İKİ AMPLATZER AMPLATZER MUSKÜLER VENTRİKÜLER SEPTAL DEFEKT CİHAZIYLA İKİ AYRI VENTRİKÜLER SEPTAL DEFEKTİN KAPATILMASI

İlker Kemal Yücel, Şevket Ballı, Mustafa Orhan Bulut, Nurdan Erol, Neslihan Kıplapınar, Ahmet Çelebi, Mehmet Küçük, Emine Hekim Yılmaz, Zeynep Eviç Başar, Gökmen Akgün

Dr. Siyami Ersek Göğüs Kalp ve Damar Cerrahisi Eğitim ve Araştırma Hastanesi, İstanbul

Uygun olmayan lokalizasyonda yerleşen muskuler ventriküler septal defektlerin cerrahi olarak kapatılması oldukça zordur. Kapatılsa bile rezidüel şant kalması muhtemel olup bazı defektlere sağ ventrikül yoluyla yaklaşmak imkansız olabilmektedir. Perkütan yolla ventriküler septal defekt kapatılması uygun hastalarda oldukça efektiftir. Fakat radyasyon maruziyeti vasküler girişim yerlerinde sorun nedeniyle 5 kilogramdan küçük çocuklarda uygulanamamaktadır. 6 aylık 4,9 kgr ağırlığındaki hasta üfürüm ve sık nefes alma nedeniyle kliniğimize başvurdu. Transtorasik ekokardiyografide apekse yakın geniş midmuskuler defekt ve sol kalp boşluklarında dilatasyon gözlendi. Defektin maksimum çapı 13 mm olarak ölçüldü (Resim 1a). Perventriküler kapatma kararı alındı. Cerrahi olarak defekte en yakın ve dik pozisyonda bir alanda sağ ventrikül ön duvarına kese ağzı şeklinde iğnenin geçeceği alan hazırlandı. Transözofajiyal eko (TEE) rehberliğinde kısa sheat defektten geçirilerek sol ventriküle yerleştirildi. 14mm çapında muskuler ventriküler septal defekt TEE ile etraf dokularla ilişkisi ve rezidü defekt açısından multipl planlarda değerlendirmeler yapılarak uygun pozisyon tespit edilerek yerleştirildi. Fakat defekt kapatıldıktan sonra TEE kontrolünde apilkoposterior yerleşimli ikinci bir defekt daha saptandı (Resim 1b). Bu defektin hemodinamik çapı 9 mm olarak ölçüldü. İkinci defektte aynı teknikle kapatıldı. Prosedür sonrası her iki defekt uygun pozisyondaydı (Resim 2a). Renkli Doppler ekokardiyografi ile minimal rezidü şant saptandı (Resim 2b). Triküspidyetersizliği yoluyla hesaplanan sistolik pulmoner arter basıncı 33mmHg olarak hesaplandı. Hasta postoperatif 5. gün aspirin ile taburcu edildi. Farklı planlarda yerleşen musküler ventriküler septal defektler perventriküler teknikle aynı seansta güvenle kapatılabilir.

Resim 1a: Defektin iki boyutlu ekokardiyografik görüntüleri. **1b:** İlk defekt kapatıldıktan sonra ikinci defekt transözofajiyal ekokardiyografi ile farklı bir planda görüldü

Resim 2a: İşlem sonrası transtorasik ekokardiyografide 2 cihaz görülmektedir. **2b:** Renkli akım Doppler ile minimal rezidü şant izlenmektedir

P-231

ÇOCUKLARDA TRANSKATETER PATENT FORAMEN OVALE KAPATILMASI DENEYİMLERİ

Kutay Sel, H Hakan Aykan, Tevfik Karagöz, Dursun Alehan, Ebru Aypar, Vali Behbudov, Mehmet Gümüştaş, Derya Duman, Sema Özer, Süheyla Özkutlu

Hacettepe Üniversitesi Tıp Fakültesi, Çocuk Kardiyoloji BD, Ankara

Giriş: Patent foramen ovale (PFO), fetal hayatta bulunması gereken ve birçok erişkinde de devamlılık gösterebilen normal bir interatriyal bağlantıdır. Sağlıklı erişkilerde yapılan transözefageal ekokardiyografi çalışmalarında PFO sıklığı %24 olarak rapor edilirken, bir otopsi çalışmasında ise ilk 3 dekatta %34,3 olarak bildirilmiştir. PFO'nun kriptojenik inmeler, transient iskemik ataklar (TİA) ve migren başağrıları ile ilişkili olduğu, serebrovasküler olay geçiren hastalarda geçirmeyenlere oranla çok daha yüksek oranlarda (%40-70) tespit edildiği bildirilmiştir. Dolayısıyla PFO'nun olası etyolojik rolü nedeniyle, bu hastalar antitrombotik ilaçlarla izlenmekte veya PFO'ları kapatılmaktadır. **Yöntemler:** Arşiv kayıtlarından 2005 yılı sonrası transkateter PFO kapatma işlemi yapılan 10 hastanın dosyaları demografik veriler, endikasyon, komplikasyon ve işlem sonrası sürece ait veriler açısından retrospektif olarak incelenmiş, son durumları yapılan telefon görüşmeleriyle kayıt altına alınmıştır. **Bulgular:** Hastaların işlem sırasındaki ortalama yaşları 11.3±3.8 (4-14) idi. İşlem sırasında vücut ağırlıkları ortalama 44±13.8 kg'dı. Hastalar, endikasyonlar, işlem başarısı, izlem süreleri ve işlem sonrası döneme ait veriler tablo 1'de özetlenmiştir. İşlem sonrası ortalama izlem süreleri 3.5±2.7 yıl olan hasta grubunda, girişime endikasyon oluşturan şikayetlerin tekrarlamadığı, migren yakınmalarının tamamen kaybolduğu veya önemli ölçüde azaldığı görüldü. **Tartışma:** Günümüzde PFO kapatma endikasyonları ile ilgili tartışmalar halen devam etmektedir. Çocuk hastalarda PFO kapatılması ile ilgili literatür verileri sınırlıdır. Öte yandan henüz bu konuda yapılmış randomize kontrollü bir çalışma bulunmamaktadır. Çalışmamız sonucunda kriptojenik inme, TİA ve eşlik eden migren atakları olan hastaların tamamında işlem sonrası dönemde şikayetlerin ortadan kalktığı görülmüş komplikasyon yaşanmamıştır. Transkateter PFO kapatma işlemi çocuklarda seçilmiş vakalarda güvenli ve etkili bir yöntemdir. Ancak bu konuda geniş çaplı randomize kontrollü çalışmalara ihtiyaç vardır.

Tablo 1.

Hasta No	Yaş	VA	Cinsiyet	İşlem Endikasyonu	İzlem Süresi, yıl	Komplikasyon	İşlem sonrası Semptom
1	14	46	E	TİA	1	YOK	YOK
2	10	44	E	TİA	1	YOK	YOK
3	4	22	E	İNME	2	YOK	YOK
4	13	65	K	SEREBRAL İSKEMİK BULGULAR	2	YOK	YOK
5	14	41	E	TIA	9	YOK	YOK
6	13	40	K	SENKOP, İNFARKT BULGULARI	8	YOK	YOK
7	14	54	K	BAŞ DÖNMESİ, TİA ?	3.5	YOK	YOK
8	14	49	K	TIA	3	YOK	YOK
9	5	22	K	SENKOP, TIA	3.5	YOK	YOK
10	12	57	K	İNME /MİGREN	2	YOK	YOK

P-232

TEK VENTRİKÜL PALYASYONU SIRASINDA SAPTANAN VENA KAVA SUPERİYOR ANEVRİZMASI KOMPLİKASYON MU TESADÜF MÜ? 3 OLGUNUN DEĞERLENDİRİLMESİ

İbrahim Cansaran Tanıdır[1], Taner Kasar[1], Aysel Türkvatan[2], Alper Güzeltaş[1]

[1]İstanbul Mehmet Akif Ersoy Gögüs Kalp ve Damar Cerrahisi Eğitim Araştırma Hastanesi Pediatrik Kardiyoloji Kliniği,
[2]İstanbul Mehmet Akif Ersoy Gögüs Kalp ve Damar Cerrahisi Eğitim Araştırma Hastanesi Radyoloji Kliniği, İstanbul

Giriş: Vena kava superiyor'un (SVC) anevrizmatik dilatasyonu nadir bir durumdur. Bu güne kadar Glenn anastomozunu takiben iki ve Fontan ameliyatı sonrası yalnız bir olguda rapor edilmişti. Burada tek ventrikül palyasyonu sonrası SVC'da anevrizmatik dilatasyon gelişen üç olguyu tartışmayı amaçladık. **Olgu:** İlk olgu eforla birlikte gelişen akut göğüs ağrısı ve nefes darlığı şikayeti ile acil servise başvuran 23 yaşında kadın hasta idi. Hastaya 3 yaşında bidirectional Glenn anasotomuzu ve 7 yaşında ekstrakardiyak Fontan ameliyatı yapılmıştı. Toraks bilgisayarlı tomografisinde 5,7 cm x 8,1 cm boyutlarında dev SVC anevrizmasını düşündüren fuziform kese görüldü. Fontan dolaşımında ve pulmoner arterlerde anlamlı staz bulgusu, dolma defekti veya trombus bulgusu yok idi. Kateterizasyon işlemi sonrası normal Fontan basınçlı büyük bir SVC anevrizması tespit edildi (Resim 1). İkinci olgu 16 yaşında erkek, situs inversus totalis, dekstrokardi, ventriküloarterial diskordans, triküspit atrezisi tanılı hasta idi. 10 yaşında iken Glenn prosedürü (sol taraflı) uygulanmış sonrasında Fonta'a tamamlanması için hastanemize yönlendirilmişti. Hastanın toraks bilgisayarlı tomografisinde 4,2 cm x 3,8 cm boyutlarında SVC anevrizmasını düşündüren kontrast madde artışı gösteren bir kese görüldü. Kardiyak kateterizasyon işleminde normal Glenn basınçlı SVC anevrizması olduğu görüldü (Resim 2). Üçüncü olgu 9 yaşında kız, situs inversus totalis, levokardi, sol atrioventriküler kapak atrezisi, çift çıkışlı sol ventrikül ve pulmoner stenozu tanılı hasta idi. Hastaya 2,5 yaşında iken Gleen prosedürü (sol taraflı) uygulanmıştı. Kardiyak kateterizasyonda 3,4 cm x 3,1 cm boyutlarında normal Glenn basınçlı büyük bir SVC anevrizması görüldü. Tüm hastaların romatolojik tetkikleri normal iken genetik tetkiklerinde İlk olguda genetik olarak Turner Sendromu tespit edildi. Diğer olguların genetik tetkikleri helen sonuçlanmadı. **Sonuç:** Superior vena kava anevrizmalarının çoğunluğu ya izole patolojiler veya bağ dokusu hastalıklarına ikincil geliştiği rapor edilmiştir. Tek ventrikül palyasyonu sonrası SVC anevrizması son derece nadir ve beklenmedir bir durumdur. Tüm rapor edilen hastaların orta özelliği anevrizma bölgesi idi, henüz bu anevrizmaların neden geliştiğini bilmiyoruz.

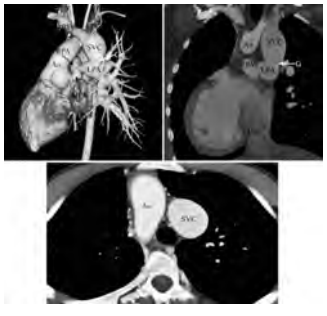

Resim 1. Olgunun tomografik görüntüleri

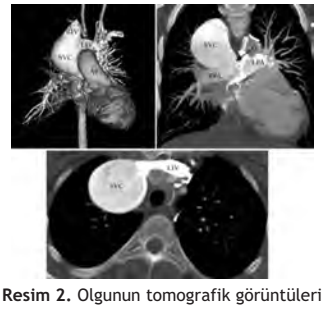

Resim 2. Olgunun tomografik görüntüleri

P-233

ÇOCUK KARDİYOLOJİSİ BÖLÜMÜMÜZÜN 10 AYLIK TANISAL VE GİRİŞİMSEL ANJİYOGRAFİ SONUÇLARIMIZ

Nuh Yılmaz[1], İbrahim Şilfeler[2], Eyüp Büyükkaya[3], Adnan Burak Akçay[3], Mustafa Kır[4], Nurettin Ünal[4], Gül Sağın Saylam[4]

[1]Mustafa Kemal Üniversitesi Tıp Fakültesi, Çocuk Kardiyolojisi BD,
[2]Mustafa Kemal Üniversitesi Tıp Fakültesi, Çocuk Sağlığı ve Hastalıkları AD,
[3]Mustafa Kemal Üniversitesi Tıp Fakültesi, Kardiyoloji AD, Hatay
[4]Dokuz Eylül Üniversitesi Tıp Fakültesi, Çocuk Kardiyolojisi BD, İzmir

Giriş ve Amaç: Ülkemizde Çocuk Kardiyolojisi alanında tanısal ve tedavi edici kateter anjiyografi uygulamaları çok yeni olmamakla birlikte yeni kurulan birçok üniversite hastanesinde farklı nedenlerle yapılamamaktadır. Bu çalışmada yeni kurulan çocuk kardiyolojisi bölümümüzde 10 aylık kateter anjiyografi işlemlerimizi retrospektif olarak incelemeyi ve sonuçlarımızı paylaşmayı amaçladık. **Gereç ve Yöntem:** Nisan 2014-Şubat 2015 tarihleri arasında üniversitemiz pediatrik kardiyoloji bölümüne başvuran ve ekokardiyografi sonucunda endikasyon konarak anjiyografi yapılan hastalar retrospektif olarak çalışmaya alındı. Hastalar demografik veriler, tanılar, tedavi yöntemleri, işlem ve skopi süreleri ve intra/ekstra-operatif komplikasyonlar açısından incelendi. **Bulgular:** Polikliniğimize başvuran 3128 hastanın 56'sına kateter anjiyografi işlemi yapıldı. Hastaların yaş aralığı 0-17 y, vücut ağırlığı 2,5-67 kg, boy 45-170 cm idi. Yapılan anjiyografik işlemlerin 27'si (%48,2) tanısal; 29'u (%51,8) ise girişimsel işlemlerden oluşmaktaydı (5 ASD kapatılması, farklı cihazlarla 15 PDA kapatma, 5 balon-pulmoner valvuloplasti (BPV), 4 balon atriyal septostomi). İşlem süreleri ortalama±std.sapma (dk); anjiyografi öncesi hazırlık: 25±7, işlem süresi: 90±25, skopi süreleri: 28±12 olarak bulundu. Üç hastada girişim yerinde hafif ekimoz, bir hastada hafif kanama dışında işlem sonrası komplikasyon gelişmedi. BPV yapılan bir hastada 1.derece triküspit kapak yetersizliği, vazoreaktivite sonrası 3 hastada yüzde iloprosta bağlı hiperemi izlendi. Geniş PDA nedeniyle ADO-I kullanılarak kapatılan 3 hastada sol ventrikülde geçici sistolik disfonksiyon görüldü ancak birkaç hafta içinde tamamen düzeldi. Bir hastada işlem sırasında atriyal flatter gelişti, kardiyoversiyon ile sinüs ritmine döndü. Kan transfüzyonu 2 hastada gerekli oldu. ASD kapatma sonrasında rezidüel şant izlenmezken, ADO-II ile kapatılan bir hastada minimal rezidüel şant izlendi. Hastaların hiçbirinde işleme bağlı, cerrahi tedavi gerektiren komplikasyon gelişmedi. **Tartışma ve Sonuç:** Hasta grubumuzda uzun hazırlık ve işlem süresinin zamanla azaldığı, bu azalmada teknik ekibin yetiştirilme sürecinin etkili olduğunu düşünmekteyiz. Günümüzde çocuk kardiyolojisi alanında yapılan anjiyografik işlemlerin önemli bir kısmı girişimsel işlemlerden oluşmakta, işlemlerin başarısı için iyi eğitimli bir ekibin ve yeterli teknik desteğin oluşturulması gerekmektedir.

P-234

KORONER ARTERİOVENÖZ FİSTÜL, KOARKTASYON VE ABDOMİNAL AORT HİPOPLAZİLİ BİR OLGU

Tevfik Demir[1], Ali Yıldırım[2], Ahmet Çetinkaya[1], Sadık Yurttutan[3], Şeref Olğar[1]

[1]KSÜ Tıp Fakültesi Pediatrik Kardiyoloji BD, Kahramanmaraş
[2]Şanlıurfa Çocuk Hastalıkları Hastanesi, Çocuk Kardiyoloji Kliniği, Şanlıurfa
[3]KSÜ Tıp Fakültesi Neonatoloji BD, Kahramanmaraş

Konjenital koroner arter fistülü koroner artrerin kalp boşluklarına veya büyük damarlara anormal bağlantısı olan nadir bir anomalidir. Defektin büyüklüğüne ve hastanın yaşına bağlı olarak huzursuzluk, göğüs ağrısı, yorgunluk, çarpıntı, kalp yetmezliği, miyokardiyal iskemi, kardiyomyopati ve disritmi ile karşımıza çıkabilir. Doğumdan sonra belirgin siyanozu olan hastanın, sağ koroner arter sağ atrium fistülü ve ciddi pulmoner hipertansiyonunu tespit ettik. Siyanozu ve pulmoner hipertansiyonu tedaviye rağmen gittikçe artan hastanın 8 günlük iken transkateter yöntemiyle koroner arteriovenöz fistülü kapatıldı. 2 aylıkken koarktasyon oluştuğu gözlendi ve balon anjiplasti ile darlık giderildi. Ancak belirgin hipertansiyonu devam eden hastanın abdominal aortası BT anjigrafide belirgin hipoplazik görüldü. Kaptopril ve proronalol ile tansiyonu normal sınırlarda seyretti. İlk yatışında da hemodinamisi düzeldikten sonra hipertansif değerlerinin olduğu dosya kayıtlarında görüldü. Semptomatik hastalar arasında literatürde en erken yaşta kapatılan koroner arteriovenöz fistül, sonrasında oluşan koarktasyon ve abdominal aorta hipoplazi birlikteliğini sunduk.

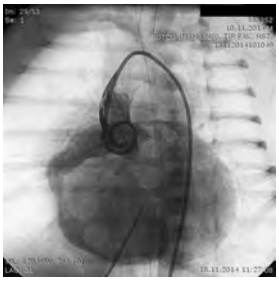

Resim 1. Koroner-sağ atrial fistül

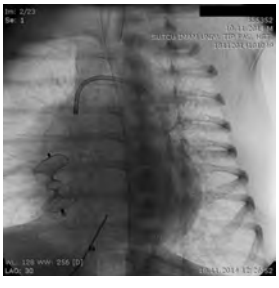

Resim 2. ADO II yerleştirilmesi

P-235

TEK VENTRİKÜL HASTALARINDA GLENN OPERASYONU ÖNCESİ TANISAL KALP KATETERİZASYONU

İbrahim Cansaran Tanıdır, Candaş Kafalı, Eyüp Aslan, Murat Saygı, Ender Ödemiş, Meki Bilici, Alper Güzeltaş

İstanbul Mehmet Akif Ersoy Göğüs Kalp ve Damar Cerrahisi Eğitim Araştırma Hastanesi Pediatrik Kardiyoloji Kliniği, İstanbul

Amaç: Tek ventrikül hastalarında Glenn palyasyonu önemli morbidite ve/veya mortalite olan bir aşamadır. Bu çalışma tek ventrikül hastalarında Glenn palyasyonu öncesi yapılan tanısal kalp kateterizasyonu bulgularının özelliklerini belirlemek üzere yapılmıştır. **Gereç ve Yöntemler:** Aralık 2009-Aralık 2014 tarihleri arasında kalp kateterizasyonu yapılan (n=1845) hastalardan Glenn palyasyonu öncesi tanısal kalp kateterizasyonu yapılan (n=110) hastaların verileri, retrospektif olarak değerlendirildi. **Bulgular:** Elli-yedi (%51,8) hasta kızdı. Artmış pulmoner kan akımı nedeni ile 20 hastada (%18) pulmoner bantlama, azalmış pulmoner kan akımına nedeni ile 38 hastada (%35) şant ve 13 hastada (%12) PDA stenti yapılmış idi. 33 hastada (10 hastada sol ve 23 hastada sağ olmak üzere) heterotaksi mevcuttu. Diğer sık tanılar trikuspid atrezisi (n=15), hipoplastik sol kalp sendromu (n=10), intakt ventriküler septumlu pulmoner atrezi (n=8), çift girişli (sol/sağ) ventrikül (n=8) idi. Kalp kateterizasyonu anındaki ortanca yaş 9 ay ve ortanca kilo 8 kg idi. Ortalama satürasyon %77±7,7 (aralık 60-94%) idi. 73 hastadaki ortalama pulmoner arter basıncı 16,7±6.2 (aralık 5-37) mmHg idi. Diğer hastalarda pulmoner artere girilemediği için direkt olarak basınç ölçülemedi. Ortalama McGoon oranı 2,1±0,56 (0,94-3,83) idi. Altmış-dokuz hastada pulmoner arter anatomisi normalken, 24 hastada hafif-orta derecede ve 16 hastada ağır derecede distorsiyon/hipoplazi/agenezi saptandı. Ortalama sağ ve sol pulmoner arter çapı z-skorları sırasıyla 1,19±1,49 (-2,3 ila +5,7) ve 1,60±1,51 (-1,9 ila +4,96) idi. 86 hasta da glenn operasyonu yapıldı. 18 hasta halen operasyon sırasında, takipsiz ya da ameliyar öncesi kaybedilmişti. Altı hasta Glenn operasyonu için uygun bulunmadı. Yüksek pulmoner arter basıncı için en önemli risk faktörü artmış pulmoner kan akımlı tek ventrikül hastalarında pulmoner bant yapılma yaşıy idi. Bu altı hastadan dördünde pulmoner bantlama işlemi tarihi 1,5 aylıktan sonra idi (1,5-6 ay aralığında). Hiçbir hastada kateterizasyona bağlı mortalite olmadı. **Sonuç:** Glenn palyasyonu öncesinde kardiyak kateterizasyon yapılması, özellikle de pulmoner kan akımı artmış, geç pulmoner bant yapılmış tek ventrikül hastalarında efektif ve güvenli görünmektedir.

P-236

ANJİOGRAFİK YÖNTEMLE ATRİAL SEPTAL DEFEKT (ASD) KAPATMA İŞLEMİ UYGULANAN HASTALARIN DEĞERLENDİRİLMESİ

Ertürk Levent[1], Yasemin Özdemir[1], Fatih Ayık[2], Zülal Ülger[1], Yüksel Atay[2], Arif Ruhi Özyürek[1]

[1]Ege Üniversitesi Tıp Fakültesi, Pediatrik Kardiyoloji BD,
[2]Ege Üniversitesi Tıp Fakültesi, Pediatrik Kalp ve Damar Cerrahisi BD, İzmir

Atrial Septal Defekt (ASD) tüm konjenital kalp hastalıkları içinde sık görülen bir kardiyak anomalidir. Sekundum tip Atrial Septal Defektler' lerde (ASD) hastayı operasyona vermeden kateterizasyon ile defekti kapatmak mümkün olmaktadır. Bu çalışmada kliniğimizde son 8 yılda çeşitli kapatma cihazları ile ASD kapatması uygulanan hastalar değerlendirilmiştir. Kliniğimizde bugüne kadar çeşitli kapatma cihazları ile 133 ASD kapatma işlemi uygulanmıştır. Hastaların 68'i kız 55'i erkekti. Hastaların en küçüğü 4, en büyüğü 28 yaşındaydı ve yaş ortalaması 6,8 ± 4,5 idi. Tüm hastalarda işlem genel anestezi altında ve Transösefagial Ekokardiyografi eşliğinde yapıldı. Hastaların 3'ünde 2 ASD saptanırken diğerlerinde tek ASD vardı. Hastalarda cihaz olarak 79'unde Amplatzer Septal Occluder, 15'inde Oclutec Figulla Septal Occluder, 2'sinde Solysafe Septal Occluder, 2'sinde Cardia Septal Occluder ve birinde Ceraflex Septal Occluder kullanıldı. İki hastada iki defekt iki adet cihaz (ASO) kullanılarak kapatıldı. Hastaların hiçbirinde majör komplikasyon saptanmazken, 4'ünde sonradan düzelen minör ritm bozuklukları izlendi. Hastaların ikisi hariç ASD'lerde tam kapanma kateter laboratuarında gerçekleşirken, ikisinde bir gün sonra tam kapanma izlendi. Sonuç olarak seçilmiş sekundum ASD'li hastalarda çeşitli cihazlarla yapılan kateterizasyon ile ASD kapatma son derece güvenli ve efektif bir yöntem olarak görünmektedir.

P-237

TRANSKATETER OLARAK AYNI ANDA ÇİFT CİHAZ KULLANILAN HASTALAR

Osman Başpınar, Derya Aydn Şahin, Mehmet Kervancıoğlu

Gaziantep Üniversitesi Tıp Fakültesi, Pediatrik Kardiyoloji BD, Gaziantep

Amaç: Konjenital kalp defekti olan hastalardan transkateter olarak tedavi edilen ve aynı anda farklı patolojilere çift cihaz kullanılan hastaları araştırmak için bu çalışmayı planladık. **Metod:** Hasta verileri retrospektif olarak Ağustos 2007 tarihinden Aralık 2014 tarihine kadar konjenital kalp defekti olan hastalardan transkateter olarak aynı anda iki cihaz kullanılan 29 hasta çalışmaya alındı. **Bulgular:** Kliniğimizde transkateter olarak konjenital kalp defekti olan hastalardan aynı anda çift cihaz kullanılan 29 hasta çalışmaya alındı. Hastaların 13'ü (%44.8) kız, 16'sı (%55.2) erkek idi. Yaşları ort 5.59±5.2 yıl, kiloları ort 19.7±14.5 kg idi. 11 hastanın (%37.9) aynı anda PDA ve APCA'sı, 4 hastanın (% 13.7) ASD ve PDA'sı, 3 hastanın (%10.3) VSD ve ASD'si, bir hastanın ise (%3.4) VSD ve PDA aynı anda transkateter olarak kapatıldı. 7 hastada (%24.1) ASD'ye 2 cihaz, pulmoner hipertansif ve multipl VSD'si olan bir hastaya (%3.4) VSD'ye 2 cihaz kondu. Diğer bir hastada (%3.4) hemitrunkus, sağ akciğerde Eisenmenger sendromu gelişmiş olup RPA-Ao venö-arteryal fistüle atriyal septal oklüder ile bağlantının kapatılması ayrıca sol subklavyen kollateral aracılığıyla sol pulmoner arterin çıktığı kollateralde belirgin darlık olması sebebiyle darlık bölgesine aynı anda CVRD stent kondu. Bir diğer bir hasta (%3.4) ise postop psödoanevrizma, rezidüel psödoanevrizmanın avp 4 ile kapatılması ayrıca VCI'da darlık olması nedeniyle CP stent uygulandı. Tüm hastalar başarılı idi, komplikasyon olmadı. **Sonuç:** Konjenital kalp defektlerinin transkateter yolla kapatılması çocuklarda güvenli ve etkin bir yöntemdir. Anjioda farklı defektlerin aynı anda transkateter olarak tedavisi mümkündür. Başarı oranı ve komplikasyon oranları arasında tek cihaz kullanmakla arasında fark saptanmamıştır.

P-238

İKİ AYRI ATRİYAL SEPTAL DEFEKTİN İKİ SEPTAL TIKAYICI CİHAZ KULLANILARAK KAPATILMASI

Derya Çimen[1], Derya Arslan[2], Bülent Oran[1], Nazmi Narin[3], Ali Baykan[3]

[1]Selçuk Üniversitesi Tıp Fakültesi Çocuk Sağlığı ve Hastalıkları AD, Çocuk Kardiyoloji BD,
[2]Eğitim ve Araştırma Hastanesi, Çocuk Kardiyoloji Kliniği, Konya
[3]Erciyes Üniversitesi Tıp Fakültesi, Çocuk Sağlığı ve Hastalıkları AD, Çocuk Kardiyoloji BD, Kayseri

Giriş: Sekundum atriyal septal defektlerin (ASD) günümüzde tıkayıcı cihaz kullanılarak kapatılması artık yaygın hale gelmiştir. Bu yazıda, iki septal tıkayıcı cihazla iki ayrı ASD'si kapatılan hasta sunulmaktadır. **Olgu:** Altı yaşında kız hasta kalpte üfürüm nedeniyle çocuk kardiyoloji polikliniğine başvurdu. Fizik muayenesinde pulmoner odakta 1/6 sistolik üfürüm saptandı. Elektrokardiyografisi normaldi. Telekardiyografide hafif kardiyomegali vardı ve pulmoner konus belirgindi. Transtorasik ekokardiyografik değerlendirmede sağ boşluklar hafif geniş ve soldan sağa şant gösteren geniş sekundum ASD mevcuttu. Transözefagial ekokardiyografik (TÖE) inceleme yapıldı. Atriyal septumun üst kısmında süperiyor-anteriyor yerleşimli 8.3 mm çapında, hemen alt kısmında 7.4 mm çapında iki defekt ve defektler arasında 8 mm mesafe vardı. Balon kateterle ASD çapları 8.4 mm ve 7.4 mm olarak ölçüldü (Resim 1A). Hastanın 8 mm çapında Amplatzer cihazı ile önce ilk defekti kapatıldı (Resim 1 B, C, D) Kontrast madde verilerek kontrol edildiğinde ikinci defektin hala açık olduğu, takılan cihazın ilk defekti kapatmakla birlikte ikinci defekti kapatmadığı izlendi. İkinci cihaz (10 mm) ikinci defekte yerleştirildi (Resim 1 E, F). Sağ atriyum içine yapılan kontrast madde enjeksiyonunda geçiş olmadığı tam oklüzyon sağlandığı görüldü. İşlem sırasında TÖE ile yapılan incelemede takılan cihazların çevre yapılara baskı yapmadığı görüldü, ritim bozukluğu olmadığı izlendi. Antitrombotik amaçla 3 mg/kg/gün dozunda 6 ay süre ile asetilsalisilik asit başlandı ve hasta ertesi gün komplikasyonsuz olarak taburcu edildi. **Tartışma:** Defektlerin çapları çok değişik olduğu için farklı büyüklükte cihazlar kullanılmaktadır. Bunun yanında defekt birden fazla olduğunda da güvenle kapatılabilmektedir.

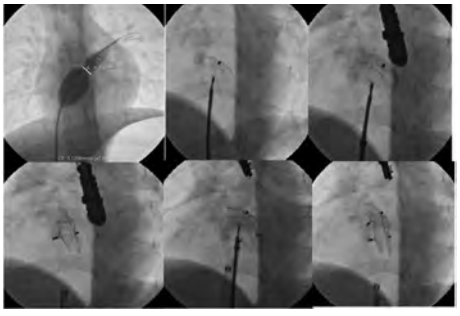

Resim 1. İki tıkayıcı cihazın (Amplatzer) iki ayrı ASD'ye yerleştirilmesi.

P-239

AORT KOARKTASYONUNDA ENDOVASKÜLER TEDAVİ: ERKEN VE ORTA DÖNEM SONUÇLAR

Birgül Varan[1], Handan Ünsal[2], İlkay Erdoğan[1], Mahmut Gökdemir[4], Ayla Oktay[1], Kahraman Yakut[1], Murat Özkan[3], Ekber Balcı[1], Kürşad Tokel[1]

[1]Başkent Üniversitesi Tıp Fakültesi, Çocuk Kardiyoloji BD,
[2]Zekai Tahir Burak Hastanesi,
[3]Başkent Üniversitesi Tıp Fakültesi, Kalp Damar Cerrahisi AD, Ankara
[4]Başkent Üniversitesi Tıp Fakültesi, Çocuk Kardiyoloji BD, Konya

Amaç: Çocuklarda aort koarkasyonunda endovasküler stent tedavisinin erken ve orta dönem sonuçlarının değerlendirilmesi. **Hastalar ve Metod:** 2008-2015 yılları arasında, aort koarktasyonu nedeniyle endovasküler stent implantasyonu yapılan 20 hasta retrospektif olarak incelendi (15 erkek, 5 kız). Yaş ortalaması 12.4±4 idi. Yedi hastada (%35) nativ, 13 hastada (%65) rekürren koarktasyon vardı. Bir hastada izole aort koarktasyonu mevcutken, diğerlerinde ek kardiyak anomaliler mevcuttu. On hastada biküspid aortik kapak vardı. Beş hastada kapsız (%25), 15 hastada kaplı stent kullanıldı. İzlemde üç-altı ay sonra bilgisayarlı tomografi çekildi. **Bulgular:** İşlem öncesi koarktasyon bölgesindeki sistolik gradient 34.8±13.5 mmHg iken işlem sonrası 6.5±6.1 mmHg oldu ($p<0.001$). Koarktasyon bölgesindeki çap 5.6±2.1 mm'den to 11.3±1.8 mm'ye yükseldi ($p<0.001$). Dört hastada erken komplikasyon gözlendi; bir hastada stent migrasyonu, birinde giriş yerinde psödoanevrizma, birinde femoral arteriyovenöz fistül ve birinde cerrahi tamir gerektiren femoral arter zedelenmesi gelişti. İzlem süresi ortalama 17.3 ay idi. Bilgisayarlı tomografilerinde sorun saptanmadı. Orta dönem izlemde anjiyografi ile değerlendirilen hastalardan birinde balon dilatasyon sonrası stent kırığı, iki hastada ise anevrizma oluşumu vardı. Her iki hastada kaplı stent kullanılmıştı. Dört hastada stente tekrar dilasyon gerekti. **Sonuç:** Çocuk ve ergenlerde nativ ve rekürren koarktasyonda endovasküler stent tedavisi etkili bir tedavi yöntemidir ancak erken ve geç komplikasyonlar görülebilir. Bu nedenle hastaların dikkatli izlemi gereklidir.

P-240

İNTRALOBER PULMONER SEKESTRASYON TEDAVİSİNDE VASKÜLER PLAK EMBOLİZASYONU

Murat Muhtar Yilmazer[1], Mustafa Demirol[1], Rahmi Özdemir[1], Cem Karadeniz[1], Selda Dorak[2], Timur Meşe[1]

[1]İzmir Dr. Behçet Uz Çocuk Hastalıkları ve Cerrahisi Eğitim ve Araştırma Hastanesi, Çocuk Kardiyoloji Kliniği,
[2]İzmir Dr. Behçet Uz Çocuk Hastalıkları ve Cerrahisi Eğitim ve Araştırma Hastanesi, Anesteziyoloji Kliniği, İzmir

Giriş: Pulmoner sekestrasyon (PS), aberran sistemik arterle beslenen nonfonksiyone akciğer dokusu ile karakterize nadir bir konjenital malformasyondur. Normal akciğer dokusu ve vasküler bağlantı ilişkisine göre intralober ve ekstralober olmak üzere iki tipi tanımlanmıştır. Her iki tip için de standart tedavi yöntemi cerrahidir. Ancak cerrahi ile her zaman başarılı eksizyon yapılamamakla birlikte besleyici artere ulaşmak için ikinci bir insizyon da gerekebilmektedir. Bu nedenle son yıllarda PS tedavisinde transkatater yöntem ön plana çıkmaya başlamıştır. **Vaka:** Altı aylık kız olgu fizik muayenesinde sistolik üfürüm ve gelişme geriliği tespit edilmesi nedeni ile hastanemize kabul edildi. Muayenede 1/6 şiddetinde sistolik üfürüm en iyi sağ ikinci interkostal aralıkta duyuldu. Vücut ağırlığı 6.4 kg (10-25 p) idi. Diğer sistem muayeneleri normaldi. Alt ekstremite nabızları alınıyordu. Ekokardiyografik değerlendirmede inen aortada diyastolik devamlılığı olmayan 20 mmhg pik anlık gradiyent alındı. Bununla birlikte iki boyutlu ekokardiyografide darlık koarktasyon izlenimi net değildi. Hastada aort koarktasyonunu dışlamak için katater anjiografi yapılması kararlaştırıldı. Yapılan anjiografide koarktasyon olmadığı ve sürpriz bir şekilde abdominal aortadan ayrılan büyük bir arter ile beslenen sağ alt intralober pulmoner sekestrasyon tespit edildi (Resim 1a). Bu intralober sekestrasyonun drenajının ise sağ alt pulmoner ven ile sağ atriyuma olduğu belirlendi. Kardiyovasküler cerrahi ile tartışılan hasta için sekestre dokuyu besleyen arterin vasküler plak ile kapatılması kararı verildi. Transkatater vasküler plak ile (CERATM) anormal arter dallanmadan hemen önce kapatıldı (Resim 1b). Kontrol anjiogramda rezidüel şant olmadığı görüldü. Uygulama komplikasyonsuz ve sekestre dokuyu besleyen arterin tam oklüzyonu ile tamamlandı (Resim 1c). Hastanın 4 aylık izleminde her hangi bir sorun olmadı, tartı artışı hızlandı. **Sonuç:** Literatüre bakıldığında koil ile besleyici arter embolizasyonu ekstralober ve intralober pulmoner sekestrasyon tedavisinde alternatif metod olarak bildirilmektedir. Bununla birlikte koil embolizasyonunda rezidüel şant kalma olasılığı yüksektir. Vasküler plak geniş ve yüksek akımlı damarların kapatılmasında etkili bir cihazdır.

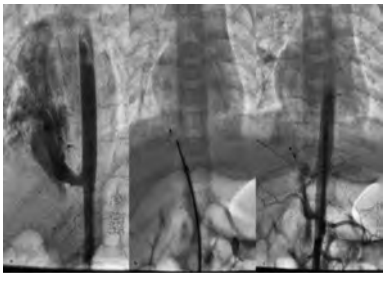

Resim 1.

P-241

TANISI MASKELENMİŞ NADİR BİR KORONER ARTER ÇIKIŞ ANOMALİSİ: SAĞ PULMONER ARTER ORİJİNLİ SİRKUMFLEKS KORONER ARTER

Doğukan Aktaş, Abdullah Erdem, Nida Çelik, Hacer Kamalı, Türkay Sarıtaş, Celal Akdeniz, Volkan Tuzcu

İstanbul Medipol Üniversitesi Tıp Fakültesi, Çocuk Sağlığı ve Hastalıkları AD, İstanbul

Giriş: İzole koroner orijin anomalileri insidansı %0.3-0.9 iken, konjenital kardiyopatisi olanlarda insidansın %3-36 olduğu bildirilmiştir. En sık tanı konan konjenital koroner orijin anomalisi gürültülü klinik sergileyerek erken infant döneminde konjestif kalp yetersizliği ve dilate kardiyomyopatiye yol açan sol koroner arterin pulmoner arterden köken aldığı tipidir. Anormal orjinli sirkumfleks koroner arterin pulmoner arterden köken aldığını bildiren sınırlı sayıda olgular vardır. Bu Olgu sunumu ile başlangıçta gözden kaçan ancak daha sonra kollaterallerin gelişmesi ile tanı konulabilen pulmoner arterden köken alan circumflex arter olgusu sunuldu. **Olgu:** Bir aylık iken ciddi aort koarktasyonu, PDA, hafif mitral stenoz ve pulmoner hipertansiyon nedeniyle koarktasyon tamiri ve PDA ligasyonu gerçekleştirildi. O dönemde ekokardiyografik değerlendirmelerinde koroner anomali düşünülmemesine rağmen takiplerinde bir yaşında iken sol ana koroner arterin normalden geniş görünümü, pulmoner arter içerisinde diastolik akım izlenmesi, interventriküler septum üzerinde küçük multiple Swisschese görünümde defektler izlenimi vermesi, konjenital koroner arterlerin orijin anomalisi veya koroner arter fistülü ön tanıları düşünüldü. Olgunun kardiyak fomksiyonlarında bozulma saptanmadı. Anjiyografik inceleme ile sirkumfleks koroner arterin pulmoner arterden köken aldığı ve bu arterin kollateraller yardımı ile sağ koroner arter ve sol anteriyor desendan arterden dolduğu gösterildi. Olgu 15 aylık iken circumflex arteri aort köküne reimplante edildi. Takiplerinde 22 aylık olan hastada şu ana kadar herhangi bir sorun saptanmadı. **Sonuç:** Circumflex arterin pulmoner arterden çıkışı oldukça nadir olup özellikle eşlik eden lezyonlar varsa onların gölgesinde kalabilmektedir. Asemptomatik seyredebileceği gibi tanı konamadığında bazen ağır klinik bulgulara ve ani ölüme de yol açabilen bu patoloji ekokardiyografide indirekt bulguların dikkatli değerlendirilmesi ile akla getirilmeli, anjiyografi veya koroner bilgisayarlı tomografi veya magnetik resonans inceleme ile tanı kesinleştirilerek cerrahi müdahale yapılmalıdır.

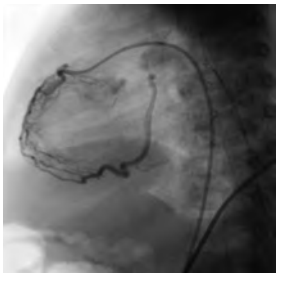

Resim 1. Lateral pozisyonda sağ koroner arter enjeksiyonunda sirkumfleks koroner arterin retrograd dolumu ve pulmoner artere açılması

Resim 2. Sol koroner arter enjeksiyonunda sirkumfleks koroner arterin dal vermediği ve kollateraller ile retrograd dolarak pulmoner artere açıldığı görülmektedir.

P-242

FONTAN VE GLEEN AMELİYATLARI SONRASI STENT GEREKTİREN DURUMLAR

Arda Saygılı[1], Ayşe Sarıoğlu[2], Emel Çelebi[3], Ahmet Aranz[4], Yasemin Türkekul[4], Yusuf Yalçınbaş[4], Adnan Yüksek[5], Tayyar Sarıoğlu[6]

[1]Acıbadem Üniversitesi Tıp Fakültesi, Pediatrik Kardiyoloji BD,
[2]Acıbadem Bakırköy Hastanesi, Pediatrik Kardiyoloji Kliniği,
[3]Acıbadem Kadıköy Hastanesi, Çocuk Sağlığı ve Hastalıkları Kliniği,
[4]Acıbadem Bakırköy Hastanesi, Kalp Damar Cerrahisi Kliniği,
[5]Acıbadem Bakırköy Hastanesi, Anesteziyoloji ve Reanimasyon Kliniği,
[6]Acıbadem Üniversitesi Tıp Fakültesi, Kalp Damar Cerrahisi AD, İstanbul

Amaç: Total (Fontan) veya bidireksiyonel (Gleen) kavopulmoner anastomozlar, sistemik venöz dönüşün pasif akımla akciğerlere yönlendirilmesini gerektiren tek ventrikül fiyolojisindeki hastalarda temel cerrahi seçenektir. Girişimsel kateterizasyon cerrahi ile kombine, rezidüel defekt ve komplikasyonların tedavisinde gerekli etkin bir yöntemdir.Bu çalışmada stent takılması gereken kavopulmoner anastomoz yapılmış hastalar analiz edildi. **Sonuçlar:** Bölümümüzde 2008-2014 yılları arasında, 2 ile 22 yaşlarında Fontan veya Gleen ameliyatı yapılmış ve girişimsel kateterizasyonla stent takılmasını gerektiren 10 hasta çalışmaya alındı. Olguları 4'üne Gleen sonrası, 7'sine Fontan ameliyatı sonrası stent takıldı. İşlemler femoral venöz yol (n:6) ve juguler venöz yol (n:4) ile yapıldı. Hastalara çoklu fenesterasyon kapatılması (n:1), sol pulmoner arterde önemli stenoz (n:2), vena kava superior (VKS) pulmoner arter anastomoz darlığı (n:2), VKI ekstrakardiyak tüp anastomozunda darlık (n:6) stent takıldı. Erken postop dönemde 3 olguya stent gerekti.Olgulara eşzamanlı olarak sol BT şantın plug, embolizasyonu (n:2), koil ile APCA (n:4) venö-venöz kollateral (n:1) embolizasyonu yapıldı. Gleen yapılan bir hastada önce sol pulmoner artere stent takılarak obstrüksiyon açıldı daha sonra yapılan Fontan ameliyatı sonrası vena kava inferior (VKI) ekstrakardiyak tüp anastomozunda darlık gelişmesi ikinci stent gerektirdi. Toplamda 2 si perferik olmak üzere 13 stent takıldı. Komplikasyon olmadı. Olguları hepsinde oksijen satürasyonları anlamlı olarak arttığı özellikle VKI ve VKS anastomoz hatlarında gelişen darlıklara bağlı konjestif bulguların dramatik düzeldiği izlendi. **Tartışma ve Sonuç:** Fontan veya Gleen ameliyatı yapılmış hastalarda sık olarak VKI ekstrakardiyak tüp anastomozunda darlık nedeni ile stent gerekmektedir. Bu hastalarda kısaca kavopulmoneer anastomoz yetmezliği durumlarında anjiyografi ve hemodinamik çalışma gereklidir.Sistemik venöz dönüşte anastomoz hatlarında gelişen darlıkların stent ile tedavisi sonrası oksijen satürasyonlarında ve klinik tabloda dramatik düzelme görülmektedir. Cerrahi ile birlikte girişimsel kateterizasyon kombinasyonu erken ve geç dönem komplikasyonların tedavisinde vazgeçilmez yöntemdir.

P-243

FONTAN OPERASYONU PLANLANAN BİR OLGUDA PULMONER BANDİNG BÖLGESİNİN TRANSKATETER YÖNTEMLE KAPATILMASI

Yasemin Özdemir Şahan[1], Reşit Ertürk Levent[1], Arif Ruhi Özyürek[1], Zülal Ülger[1], Sibel Bozabalı[2]

[1]Ege Üniversitesi Tıp Fakültesi, Çocuk Kardiyoloji BD, İzmir
[2]Sıtkı Koçman Üniversitesi Tıp Fakültesi, Çocuk Sağlığı ve Hastalıkları AD, Muğla

Giriş: Tek ventrikul fizyolojisine yol açan konjenital kalp hastalıklarında Glenn şantı sonrası aksesuar ventrikulopulmoner akım, pulmoner arter basıncını yükselterek Fontan prosedürünün tamamlanması açısından risk yaratmaktadır. **Olgu:** 4 yaşında erkek olgu, geniş ventrikuler septal defekt (VSD)'e bağlı tek ventrikul fizyolojisi ve Glenn şantı tanısıyla izlenen hastaya Fontan operasyonu öncesi yapılan kateterizasyonda pulmoner arter basıncı(PAB) 54/43/30 mmHg saptandı. Bu durum Fontan açısından risk yaratacağından cihaz ile banding bölgesinin kapatılması kararı alındı. Öncelikle balon ile pulmoner banding bölgesi oklude edildiğinde PAB dramatik olarak 22/18/14 mmHg'ya geriledi. Ölçümleri yapılarak 8 mm Amplatzer muskuler VSD occluder cihazı ile banding bölgesi kapatıldı. İşlem sonrası ilk günde hastanındaha önceden mevcut olan baş, boyun, üst ekstremite ve gögüs duvarındaki venöz dolgunluk ve kollateralleri kaybolduğu görüldü. 3 ay içinde sorunsuz bir şekilde Fontan prosedürü tamamlandı. **Tartışma ve Sonuç:** Basamaklı Fontan prosedürü uygulanan hastalarda aksesuvar pulmoner akım, erken ve geç dönemde komplikasyonlara sebep olmakta ve Fontan operasyonunun tamamlanması açısından risk oluşturmaktadır. Transketeter yöntemlerle banding bölgesinin kapatılması açık kalp cerrahisine göre morbidite ve mortaliteyi düşürmekte ve hasta konforunu arttırarak hastanede kalış süresini azaltmaktadır.

P-244

TRANSKATETER ATRİYAL SEPTAL DEFEKT KAPATILMASI SONRASINDA YENİ BAŞLANGIÇLI MİGREN ATAKLARI

Murat Deveci[1], Okan Tuğral[1], Emek Uyur Yalçın[2], Özlem Kayabey[1], Kadir Babaoğlu[1], Bülent Kara[2]

[1]Kocaeli Üniversitesi Tıp Fakültesi, Çocuk Sağlığı ve Hastalıkları AD, Pediatrik Kardiyoloji BD,
[2]Kocaeli Üniversitesi Tıp Fakültesi, Çocuk Sağlığı ve Hastalıkları AD, Pediatrik Nöroloji BD, Kocaeli

Günümüzde, sekundum tip atriyal septal defektin (ASD) kapatılması gerektiğinde öncelikli yöntem olan transkateter girişimin başarı oranı yüksek ve komplikasyon riski azdır. İşlem sonrası yeni başlangıçlı migren atakları, erişkin hastalarda bilinen bir komplikasyon olup çocukluk yaş grubunda nadiren bildirilmiştir. **Olgu:** Daha önce asemptomatik olan 13 yaşındaki kız olgu, Amplatzer Septal Occluder (ASO) ile transkateter ASD kapatılması sonrası gelişen özellikle sağ temporal bölgede, şiddetli ve auralı baş ağrısı atakları ile başvurdu. Özgeçmişinde ve soygeçmişinde baş ağrısı ve diğer hastalıklar açısından özellik olmayan olgunun pulmoner odakta 2/6 şiddetinde üfürüm ve EKG'sinde anormal bulguların saptanması (sağ aks deviasyonu ve sağ dal bloğu) üzerine ileri kardiyak inceleme nedeniyle bölümümüze yönlendirildi. Transtorasik ekokardiyografi ile 18 mm ölçülen soldan sağa şantlı sekundum tip ASD tanısı koyuldu. Transözefageal ekokardiyografi eşliğinde balon sizing yapılarak ASO ile perkutanöz ASD kapatma işlemi uygulanan olguda prosedür sonrası rezidüel geçiş izlenmedi. ASD kapatılması sonrası antitrombotik olarak asetil salisilik asit (ASA) 300 mg/gün dozunda başlanarak taburcu edildi. Olgu işlemden sonra 7. günde, son 4 gündür süren ve gün içinde 4-5 kez olan baş ağrısı atakları ile başvurdu. Özellikle sağ temporal bölgede yerleşik, öncesinde fotopsi, bulanık görme, ve bulantı yakınmalarının olduğu şiddetli ve zonklayıcı başağrısı atakları, rutin fiziksel aktivite ile tetiklenmekte, ibuprofen ve parasetamol ile gerilememekteydi. Nöroloji bilim dalı ile konsülte edilen olgu auralı migren olarak kabul edildi ve kranial görüntüleme gerekli görülmedi. Almakta olduğu ASA kesilerek, antitrombotik bir diğer ajan olan klopidogrel 75 mg/gün başlandı. Tedavi değişikliği sonrası migren atakları tamamen kayboldu ve tekrarlamadı. Erişkin hastalarda transkateter ASD kapatılması sonrası migren atakları gelişmesinin patogenezine ilişkin çeşitli görüşler öne sürülse de altta yatan mekanizma halen tartışmalıdır. Literatürde bildirildiği üzere klopidogrel ile antiagregan tedaviye geçilmesi hastamızda dramatik iyileşmeye yol açmıştır.

P-245

SOL ATRİYUM DİSKİNDE METAL ÇIKINTI İÇERMEYEN ATRİYAL SEPTAL OKLÜDERLERİN NEDEN OLDUĞU "KUTSAL KASE DEFORMİTESİ"

Osman Başpınar, Derya Aydın Şahin, Ayşe Sülü

Gaziantep Üniversitesi Tıp Fakültesi, Çocuk Kardiyoloji BD, Gaziantep

Transkateter sekundum atriyal septal defekt kapatılma işlemi sırasında sol atriyal diskinde metal çıkıntı olmayan cihazlarla 3 hastada özel bir deformite görülmüştür. Bu kase şeklinde deformite, Occlutech ve Lifetech septal oklüder kullanımı sırasında oluşmu, hastaların da çocuk olması nedeni ile "Holy Grail Configuration – Kutsal Kadeh Şekli" denilmiştir. Sonuç olarak oluşan deformitenin kolaylıkla düzelebilmesine rağmen, sol atriyum etal yükünü azaltmanın da bau tür negatif etkileri olabileceği düşünülmüştür.

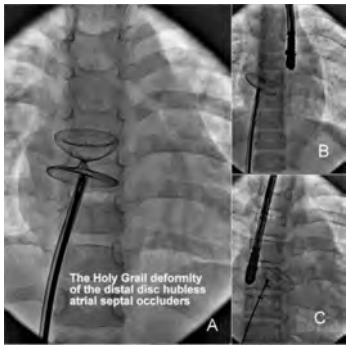

Resim 1. Fluoroskopide sol atriyal diskinde metal çıkıntısı olmayan cihazın kadeh şeklinde deformitesi görülmektedir (a ve b Occlutech cihazları, c; Lifetech oklüder)

P-246

ÖNEMLİ AORT KOARTASYONU OLAN YENİDOĞANLARDA ANTEGRAD TRANSVENÖZ YÖNTEMLE KOARTASYON BALON ANJİYOPLASTİ İŞLEMİ: 4 OLGU

Reyhan Dedeoğlu, Levent Saltık, Sezen Atik, Ayşe Güler Eroğlu

İstanbul Üniversitesi Cerrahpaşa Tıp Fakültesi, Pediatrik Kardiyoloji BD, İstanbul

Yenidoğan döneminde görülen önemli aort koartasyonunun (AK) tedavisi çoğunlukla cerrahidir. Günümüzde giderek artan sayıda yenidoğan döneminde koartasyon balon anjiyoplasti raporları bildirilmektedir. Doğum tartısı düşük yada klinik durumu operasyon için sorun oluşturabilecek, yada teknik nedenlerden ötürü AK balon anjiyoplasti yapılan bebeklerde femoral arterler zarar görebilmektedir. Antegrad femoral ven (AT) tekniği bu hastalarda alternatif yöntem olabilir. Kliniğimizde 4 hastaya AK balon anjiyoplasti için antegrad femoral ven (AT) yolu kullanılmıştır. Yenidoğan servisinde yatan ve genel durumu kötü olan dört hastanın AK için operasyona verilememeleri nedeniyle balon anjiyoplasti yapılmasına karar verildi. Hastalardan ilki 2,5 Kg ağırlığında, ekokardiyografik olarak mitral kapak atrezisi olan, sol ventrikülü (LV) hipoplazik, geniş perimembranoz ventriküler septal defekti (VSD), AK, arkus hipoplazisi olan hastanın ayrıca pulmoner venoz dönüş anomalisi vardı. Ağırlıkları sırasıyla 2,8 Kg ve 2,7 Kg olan iki hastanın ise AK ile birlikte geniş outlet VSD ve arkus aorta hipoplazisi tanısı bulunmaktaydı. 3,4 Kg ağırlığındaki diğer hastanın ise yapılan ekokardiyografisinde supramitral membranı olan mitral stenoz ve geniş VSD, AK tanısı konulmuştu. Tüm hastalarda önemli pulmoner hipertansiyon ve LV disfonksiyonu vardı. Hastalar kateter salonuna alındıktan sonra anjiyokardiyografi için femoral venleri kullanıldı. Balon kateterler 4French kısa introducer içinden ilerletilerek sağ ventrikül ve VSD yoluyla sol ventrikül ve aort buradanda koartasyon bölgesine taşındı. Balon anjiyoplasti sonrasında asendan ve desendan aort arasındaki koartasyon basınç farkı belirgin olarak azaldı. AT tekniği ilk olarak Beekman tarafından tanımlanmıştır. AT yaklaşımının balon kateterin VSD'den geçişi sırasında ritm problemlerine neden olabilmesi yada atriyoventriküler kapak ve kordalara hasar verebilme gibi bazı dezavantajları bulunur. Ancak bizim hastalarımızda VSD'lerin lokalizasyonu uygundu. Ayrıca Kateteri ilerletirken EKG dikkatle izlendi ve muhtemel olabilecek ritm problemi için önlem alındı. Sonuç olarak cerrahiye verilemeyecek yada çok küçük uygun seçilmiş hastalarda AT teknikle koartasyon balon anjiyoplasti hastaya zaman kazandırabilir.

P-247

AMPLATZER PDA OKLÜDERİN CERRAHİ GEREKTİREN NADİR BİR KOMPLİKASYONU: AORTİK KOARKTASYON

Ahmet Feyzi Abacılar[1], Savaş Demirpençe[2], Faik Fevzi Okur[1], Vedide Tavlı[2], Emin Alp Alayunt[1]

[1]Şifa Üniversitesi Tıp Fakültesi, Çocuk Kalp Damar Cerrahisi BD,
[2]Şifa Üniversitesi Tıp Fakültesi, Çocuk Sağlığı ve Hastalıkları AD, Çocuk Kardiyoloji BD, İzmir

Giriş: Günümüzde dünyanın birçok merkezinde patent duktus arteriyozusun (PDA) standart tedavisinde transkateter oklüzyon tercih edilmektedir. Amplatzer PDA oklüderi "self-expanding nitinol double-disk" yapısında olup oklüzyon için en sık kullanılan cihazlardan birisidir. Burada Amplatzer PDA oklüderi ile transkateter duktus oklüzyonu yapılan ancak işlem sonrası aortik diskin belirgin protrüzyonuna bağlı desenden aortada önemli gradiyent nedeniyle opere olan 7 yaşında kız olgu sunulmuştur. **Olgu:** PDA tanısıyla izlenen yedi yaşında kız olgu transkateter oklüzyon amaçlı çocuk kardiyoloji kliniğimize başvurdu. Fizik muayenesinde sol klavikula altında devamlı üfürüm dışında diğer sistem bulguları olağandı. Elektrokardiyografi ve telekardiyografisi normaldi. Ekokardiyografide en dar yeri 2.5 mm, ampullası 6 mm, uzunluğu 10 mm olan PDA saptandı. Olgu duktus oklüzyonu için kateter laboratuvarına alındı. Anjiyografide Qp/Qs 1.8, en dar yeri 3 mm, ampullası 8 mm, uzunluğu 12 mm olan duktus izlendi ve Amplatzer PDA oklüder II (6x6 mm) cihaz seçildi. Arteriyel yaklaşımla önce pulmoner disk ardından aortik disk yerleştirildi ve kontrol enjeksiyonda rezidüel şant izlenmedi (Resim 1). Oklüder serbest bırakıldıktan sonra herhangi bir sorun olmadığı görüldü, işlem sonlandırıldı. İşlemden bir gün sonra ekokardiyografi ile değerlendirilen olguda aortik diskin ampulladan protrüde olduğu görüldü ve desenden aortada aort koarktasyonunda olduğu gibi diyastolik devamlılığı da bulunan 50 mmHg tepe gradiyent elde edildi. Femoral nabızları zayıf alınan olgu konseyde değerlendirildi ve cerrahi olarak cihazın çıkartılmasına karar verildi. Genel anestezi altında median sternotomiyi takiben aorta-bikaval kanulasyonla pompaya girildi, 23 dereceye soğutularak pulmoner arteriyotomi yapıldı ve cihaz çıkartıldı (Resim 2). PDA dokusunun aorta tarafında frajil olduğu görüldü. Aorta tamir edilerek işlem sonlandırıldı. Hasta postop üçüncü günde sorunsuz taburcu edildi. **Sonuç:** Duktus oklüzyonu sonrası inen torasik aorta ile ilgili komplikasyonlar nadir olup aortik koarktasyon bunlardan biridir. PDA oklüzyonunda cihaz seçiminde detaylı bir değerlendirme yapılarak yeterince hassas davranılsa bile yine de istenmeyen durumlar ile karşılaşılabilinir. Cihazın uygun açı ile uygun pozisyonda bırakılmasına rağmen gelişebilecek komplikasyonların önemli morbiditeye neden olabileceği unutulmamalıdır.

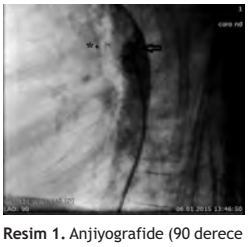

Resim 1. Anjiyografide (90 derece sol lateral projeksiyon) oklüzyon sonrası kontrol enjeksiyonda disklerin açısının normal olduğu görülmekte [Pulmoner disk(*), aortik disk(ok)]

Resim 2. Pulmoner arteriyotomi sonrası Amplatzer PDA oklüderin aortik diskinin çıkartılması

P-248

TRİKÜSPİT ATREZİSİ VE IVS İNTAKT PULMONER ATREZİLİ YENİDOĞANDA DUKTUS ARTERİOZUSA STENT İMPLANTASYONU: OLGU SUNUMU

Serdar Epçaçan[1], İbrahim Ece[2], Yüksel Kaya[3], Mecnun Çetin[1], Vural Polat[4], Esra Eker[5]

[1]İpekyolu Kadın-Doğum ve Çocuk Hastalıkları Hastanesi, Çocuk Kardiyoloji Kliniği,
[2]Yüzüncü Yıl Üniversitesi Tıp Fakültesi, Çocuk Kardiyoloji BD,
[3]Bölge Eğitim ve Araştırma Hastanesi, Kardiyoloji Kliniği,
[4]Bölge Eğitim ve Araştırma Hastanesi, Kalp ve Damar Cerrahisi Kliniği,
[5]Bölge Eğitim ve Araştırma Hastanesi, Anesteziyoloji ve Reanimasyon Kliniği, Van

Giriş: Duktus arteriyozus bağımlı siyanotik konjenital kalp hastalıklarında patent duktus arteriyosusa (PDA) stent implantasyonu şant ya da tüm düzeltme ameliyatlarına alternatif olarak artan sıklıkla uygulanmaktadır. Bu sunumda kliniğimizde duktal stent implantasyonu uygulanan ilk vaka sunulmaktadır. **Olgu:** 45 yaşındaki annenin 9. gebeliğinden 9. canlı doğum olarak, hastanede sezeryan ile miadında doğan erkek hasta santral siyanoz nedeni ile yenidoğan yoğunbakım ünitesine yatırıldı. Başvuruda vücut ağırlığı 3.4 kg, oda havasında pulse oksimetre ile sağ üst ekstremite SO_2: %74 idi. Kardiyak oskultasyonda sol sternal üst kenarda ve sol klavikula altında devamlı üfürüm duyuldu. Ekokardiyografik incelemede triküspit atrzezisi, pulmoner kapak atrezisi, patent duktus artreziozus, atriyal septal defekt ve sağ ventrikül hipoplazisi görüldü. Devamlı alprostadil infuzyonu başlanan hastada postnatal 5. gün peruktan transkateter yolla femoral arterden retrograd olarak duktus arteriozusa stent implantasyonu yapıldı (Resim 1). İmplantasyon sonrası desenden aortaya yapılan kontrol enjeksiyonunda, bol miktarda kontrast maddenin duktal stent yolu ile pulmoner arterlere geçtiği görülerek işleme son verildi. **Tartışma ve Sonuç:** Duktal stent yerleştirme, şant ya da tüm düzeltme ameliyatlarına kıyasla etkili ve güvenli bir yöntemdir. Özellikle tüm düzeltme ameliyatı uygulanabilene dek ek süre sağlaması, klasik cerrahi yöntemlere göre daha az invaziv olması, daha kısa hastane yatış süresi ile birlikte duktal stent implantasyonu giderek artan sıklıkta uygulanmaktadır.

Resim 1. Stent implantasyonu sonrası desenden aorta enjeksiyonu

P-249

REZİDÜ AORTOPULMONER PENCERENİN TRANSKATETER TEKNİKLE KAPATILMASI; OLGU SUNUMU

Yasemin Özdemir Şahan[1], Reşit Ertürk Levent[1], Arif Ruhi Özyürek[1], Zülal Ülger[1], Sibel Bozabalı[2]

[1]Ege Üniversitesi Tıp Fakültesi, Çocuk Kardiyoloji BD, İzmir
[2]Sıtkı Koçman Üniversitesi Tıp Fakültesi, Çocuk Sağlığı ve Hastalıkları AD, Muğla

Giriş: Aortopulmoner pencere (APP), nadir görülen ve erken yaşta kalıcı pulmoner vasküler obstrüktif hastalığa sebep olan, yüksek sol-sağ şantlı konjenital kalp hastalıklarından biridir. Erken tanı ve tanı anında cerrahi tedavi esastır. Rezidu defektlerde transkateter tekniklerle kapama, açık kalp cerrahisine göre morbiditeyi azaltmaktadır. **Olgu:** 6 yaşında erkek hasta, 4 aylıkken sık nefes alıp verme ve kilo alamama nedeniyle kliniğimizde APP tanısı alarak opere (APP'ye çift ligasyon) edildi. Operasyon sonrası konjestif kalp yetersizliği kliniği hızlıca düzelen olgunun ayaktan izlemlerinde operasyon bölgesinde 2 mm'lik rezidu defekt sebat etmesi nedeniyle transkateter kapama planlandı. Kateterizasyon hazırlıkları yapıldıktan sonra 3x4 mm ADO II (Amplatzer Duct Occluder II) ile defekt sorunsuzca kapatıldı. Ekokardiyografik kontrollerinde kaçak izlenmedi. **Tartışma ve Sonuç:** APP, embriyonel hayatta nöral krest hücre göçündeki duraksama sonucu oluşan aort ve pulmoner arter arasında anormal bir geçiş olmasıdır. Nadir görülen bu konjenital kalp hastalığının sıklığı tüm KKH arasında %0.15, otopsi serilerinde %0.2-0.6 olarak tanımlanmaktadır. Sıklıkla izole olmasına rağmen diğer konjenital kardiak defektler eşlik edebilir. En sık birliktelik yaklaşık vakaların yarısında aortik ark anomalileridir.İki ayrı semilunar kapağın olması trunkus arteriozustan ayrımını sağlar. APP tanısında ekokardiyografinin rolü büyüktür. Kontrastlı tomografi ve manyetik rezonans görüntüleme tanıyı destekler. İleri yaşta tanı almış hastalar için kardiak kateterizasyon ve basınç ölçümü yapılmalıdır. Operabilite açısından pulmoner vasküler rezistansın <8U/ m^2'nin altında olması gerekir. Cerrahi operasyon sonrası rezidüel defekt görülmesi nadir görülen bir komplikasyondur. Reoperasyon ve kardiyopulmoner bypassın, cerrahi tedavinin mortalite ve morbiditesini arttırması nedeniyle son yıllarda transkateter teknikler kullanılmaktadır. Bizim hastamızda ikinci kez açık kalp cerrahisi yerine transkateter yöntemle kapama tercih edildi ve hasta işlem sonrası sorunsuz olarak izlenmektedir.

P-250

PERİMEMBRANÖZ VENTRİKÜLER SEPTAL DEFEKTİN PFO OCLUDER CİHAZI İLE KAPATILMASI

Tülay Demircan[1], Özgür Kızılca[1], Nuh Yılmaz[3], Cüneyt Zihni[1], Bahattin Öncü[1], Mustafa Kır[1], Oktay Ergene[2], Nurettin Ünal[1]

[1]*Dokuz Eylül Üniversitesi Tıp Fakültesi, Pediatrik Kardiyoloji BD,*
[2]*Dokuz Eylül Üniversitesi Tıp Fakültesi, Kardiyoloji AD, İzmir*
[3]*Mustafa Kemal Üniversitesi Tıp Fakültesi, Pediatrik Kardiyoloji BD, Hatay*

Ventriküler septal defekt (VSD) ilk olarak 1879 yılında Henry Roger tarafından tanımlanmıştır. 1988 yılında da transkatater kapama uygulanmaya başlanılmıştır. Bu makalede perimemnranöz (PM) VSD'si pataent foramen ovale (PFO) okluder cihazı ile kapatılan bir olgu literatürde ilk olması nedeniyle sunulmuştur. **Olgu:** 17 yaşında erkek olgu 5 aylıkken üfürüm nedeniyle yapılan ekokardiyografisinde(EKO) perimembranöz üç adet VSD ve sekundum küçük atriyal septal defekt (ASD) saptanarak takibe alındı. Büyüme gelişmesi normal seyreden olgunun izleminde hafif derecede aort yetersizliği (AY) gelişmesi üzerine VSD'lerinin kapatılmasına karar verildi. Fizik muayenesinde 3/6 pansisitolik üfürümü dışında patolojik bulgu yoktu. EKO' da PM bölgede anevrizma formasyonu ile kapatılmaya çalışılan 2-5 mm'lik 3 adet, anevrizmatik poşun çapı 20 mm olan, sol sağ şantlı, maksimum gradienti 100 mmHg ölçülen VSD'ler, hafif AY'si ve PFO'su mevcuttu. Transkakater kapama işlemi genel anestezi altında transözafagiyal ekokardiyografi (TÖE) eşliğinde yapıldı. Sol ventrikül enjeksiyonu yapılarak VSD'ler görüntülendi. Hastaya heparin uygulandı. Hastanın 3 adet olan VSD'lerinden küçük olanından geçilebildi, tüm defektleri kapsaması bakımından PFO ocluder cihazının uygun olabileceği düşünüldü. Arteriyal yolla VSD'den noodle yardımıyla geçilerek pulmoner artere ulaşıldı ve 0.035'lik guidewire venöz yoldan ilerletilen snare ile burada yakalanarak çekildi. Arteriyovenöz lop olusturuldu. Delivery sistem venöz yoldan ilerletilerek PFO cihazının bir ucu asendan aorta açılarak cihaz yavaşça çekildi ve defekt üzerine oturduktan sonra diğer ucta sağ ventrikül tarafında açıldı. Cihaz yeri ve kapak yetmezliği değerlendirilerek cihaz serbest bırakıldı. Kontrol EKO'sunda cihaz distalinde minimal rezidüel geçiş olduğu görüldü. Hastamızı 1 yıldır sonunsuz şekilde takip edilmekteyiz. VSD'lerin transkatater yolla kapatılması için muskuler ve membranöz VSD okluder cihazı, coil, amplatzer duktal okluder 1-2 gibi cihazlar kullanılmış olup PFO okluder cihazı ilk oarak VSD kapama için kullanılmıştır. Transkataer VSD kapamanın en sık komplikasyonları olan A-V tam blok, kapak yetersizlği, cihaz embolizasyonu gibi komlikasyonlar açısından hastaların takibi önemlidir.

Resim 1. Ekokardiyografide kısa eksen incelemede VSD üzerine yerleştirilen PFO cihazı görüntüsü

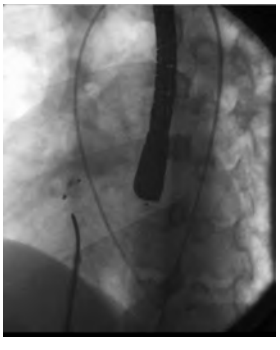

Resim 2. Transkatater kapamada 18x25 mm'lik PFO occluder cihazının görüntüsü

P-251

AMPLATZER DUCT OCLUDER İLE KAPATILMIŞ PATENT DUKTUS ARTERİOZUS VAKASINDA GENİŞ REZİDÜEL ŞANTIN COİL İLE KAPATILMASI

Haşim Olgun, Fuat Laloğlu, Naci Ceviz

Atatürk Üniversitesi Tıp Fakültesi, Çocuk Kardiyoloji BD, Erzurum

Giriş: Transkateter yöntemle patent duktus arteriyozus (PDA) kapatılması için çeşitli cihaz ve metodlar geliştirilmiştir. Amplatzer duktus oklüderi (ADO) ve kontrollü-salınımlı koiller daha sıklıkla kullanılan cihazlardır. Patent duktus arteriozusun cihazla kapatılması sonrası rezidüel şant gelişmesi nadir bir durum değildir. Bu durum cihazın duktusa tam oturmaması ve yetersiz trombüs oluşumuna bağlı olarak gelişebilmektedir. Bu çalışmada ADO ile PDA kapatılmış olan vakada geniş rezidüel şantın coil ile tedavisi sunulmuştur. **Olgu:** 18 aylıkken iken yapılan kardiyak kateterizasyonda pulmoner arter mean basıncı 28 mmHg idi. Qp/Qs: 3.8 olarak hesaplandı. Aortografide PDA en dar yerinde 3,4-3,8 mm, ampulla 10 mm, PDA uzunluğu 10 mm olarak ölçüldü. Daha sonra 8 x 6 mm ADO I cihaz venöz yaklaşımla PDA'ya yerleştirildi. İşlem sonrası yapılan aortografide bol miktarda kontrast madde geçişi saptandı. Sonraki takiplerinde duktus arteriozustan önemli miktarda rezidüel şantı devam eden hastaya 2 yaş 8 aylıkken (14 ay sonra) ikinci kez kateterizasyon uygulandı. Anjiografide pulmoner arter mean basıncı 15 mmHg ölçüldü. Qp/Qs: 1.46 olarak hesaplandı. Aortografide bol miktarda kontrast maddenin PDA yoluyla pulmoner arterlere geçtiği belirlendi. Ampulla 8,8 mm olarak ölçüldü. Daha sonra 8 mm x 4 loop Cook coil arteriyel yaklaşımla PDA'ya yerleştirildi. İşlem sonrası yapılan aortografide az miktarda geçiş saptandı. Bir gün sonra yapılan ekokardiyografide rezidüel geçiş saptanmadı. **Sonuç:** Vakamız PDA'nın transkateter yolla kapatılmasında ADO I kullanılmış olan olgularda rezidüel şantların uygun coiller ile başarılı bir şekilde kapatılabileceğine işaret etmektedir.

P-252

TRANSKATETER YOLLA AYNI SEANSDA TEDAVİ EDİLEN KOMPLEKS PULMONER ARTERİYOVENÖZ FİSTÜL VE AORT KOARKTASYONU

Elif Erolu Günay[1], Yalım Yalçın[2], Figen Akalın[1], Berna Şaylan Çevik[1], Nilüfer Çetiner[1], Muhsin Bekir Arpaözü[1]

[1]Marmara Üniversitesi Tıp Fakültesi, Pediatrik Kardiyoloji BD
[2]Bilim Üniversitesi Tıp Fakültesi, Pediatrik Kardiyoloji BD, İstanbul

Giriş: Pulmoner arteriyovenöz fistüller (PAVF) pulmoner arter ve venler arasındaki kapiller ağın bulunmadığı direkt bağlantılardır. Klinikte siyanoz, sol ventrikül yüklenme bulguları, paradoksal emboli, hemoptizi ile karşımıza çıkabilmektedir. Herediter hemorajik telanjiektazi, hepatopulmoner sendrom ve Fontan dolaşımı ile birlikte veya izole olarak görülebilir. Transkateter embolizasyon önerilen tedavi yöntemidir. Aort koarktasyonunu ve PAVF birlikteliği daha önce bildirilmemiştir. Aort koarktasyonunun eşlik ettiği kompleks PAVF saptanan olguda her iki patolojinin aynı seansta transkateter tedavisini sunuyoruz. **Olgu:** Onaltı yaşında, erkek hasta. Bir yaşından beri sık alt solunum yolu enfeksiyonları, 1 yıldır egzersiz dispnesi ve hemoptizi şikayeti mevcuttu. Boy ve ağırlığı 3. persentilin altında, Oksijen saturasyonu %92, kan basıncı 140/90, üst ve alt extremite arasında basınç farkı saptandı. Femoral nabızları zayıf, clubbing ve sırtta devamlı üfürümü mevcuttu. Akciğer grafisinde sağ alt lobda persistan opasite görüldü. Ekokardiyografide sol kalp boşlukları genişti, istmusda aort koarktasyonu görüldü, CW Doppler ile diyastole uzanan akım elde edildi ve 98 mmHg gradyan ölçüldü. Ajite salin ile yapılan kontrast ekokardiyografide sol kalp boşluklarına kontrast dönüşü izlendi. Aort koarktasyonu ve pulmoner arteriovenöz fistül tanısı konuldu. Kateter anjiografide uzun segment aort koarktasyonu saptandı. Pulmoner arter kontrast enjeksiyonlarında sağ akciğer orta ve alt lobda yaygın arteriovenöz fistül görüldü (Resim 1). Karşı akciğerde çok sayıda küçük arteriyovenöz fistül görüldü. Aort koarktasyonu CP kaplı stent implantasyonu ile giderildi. PAVF'ler sağ pulmoner artere Amplatzer vascular plug I ve vascular plug II yerleştirilerek oklüde edildi (Resim 2). **Sonuç:** PAVF, siyanoz, akciğer grafilerinde persistan opasite ve oskultasyonda akciğer alanlarında devamlı üfürüm duyulduğunda ayırıcı tanıda akla gelmelidir. PAVF'lerin embolizasyonu ve aort koarktasyonuna stent yerleştirilmesi aynı seansta transkateter yöntemle yapılabilir.

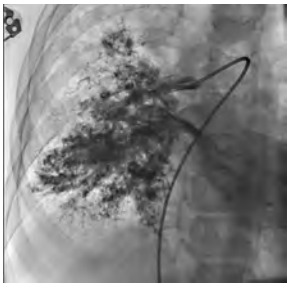

Resim 1. Sağ pulmoner arter enjeksiyonunda yaygın pulmoner arteriyovenöz fistül

Resim 2. Pulmoner arteriyovenöz fistül kapatma ve aort koarktasyonuna stent yerleştirme işlemi sonrası

P-253

TANISAL KALP KATETERİZASYONU SONRASI GELİŞEN HENÖCH-SCHÖNLEİN PURPURASI OLGUSU

Serdar Epçaçan[1], Zerrin Karakuş Epçaçan[2], Cihangir Akgün[3]

[1]İpekyolu Kadın-Doğum ve Çocuk Hastalıkları Hastanesi, Çocuk Kardiyoloji Kliniği,
[2]İpekyolu Kadın-Doğum ve Çocuk Hastalıkları Hastanesi,
Çocuk Sağlığı ve Hastalıkları Kliniği, Van
[3]Medipol Üniversitesi Tıp Fakültesi, Çocuk Nefroloji BD, İstanbul

Giriş: Henöch-Schönlein Purpurası ülkemizde çocukluk çağında görülen en sık vaskülittir. Etiyolojisi kesin bilinmemekle birlikte suçlanan birçok ajan bildirilmiştir. Bilgilerimize göre kalp kateterizasyonu sonrası gelişen ve intravenöz kontrast madde enjeksiyonu ile ilişkili olan HSP vakası bildirilmemiştir. **Olgu:** 7 yaşında kız hasta rutin kardiyak muayenede kardiyak üfürüm tespit edilmesi üzerine polikliniğimize sevk edildi. Öyküsünde hastanın tartı alımında azlık, çok çabuk yorulma şikayeti olduğu, akciğer enfeksiyonu nedeni ile son 1 yılda 2 kez hastaneye yatırılarak tedavi gördüğü öğrenildi. Fizik muayenede kardiyak oskültasyonda sol sternal alt kenarda 3/6. derecede pansistolik üfürüm tespit edildi. Ekokardiyografide 4.0 mm çapında perimembranöz outlet VSD saptandı. Tanısal kalp kateterizasyonu yapıldı. Hemodinamik ve oksimetrik çalışma ile birlikte toplam 3.5 cc/kg kontrast madde (Iopromid) enjeksiyonu yapıldı. Sol ventrikül enjeksiyonunda küçük VSD saptandı, Qp/Qs: 1.43 saptanan hastaya cerrahiye gerek görülemeyerek klinik izlem önerildi. Girişimden sonra 4. gün bacaklarda döküntü ve eklemlerde şişlik şikayeti ile tekrar kliniğimize başvuran hasta tipik bulgular ile HSP tanısı aldı ve tanı biopsi ile kanıtlandı. Diz ve eklem buğuları olan ancak iç organ tutulumu saptanmayan hastaya naproksen sodyum ve hidroksizin başlandı ve 3. gün eklem bulgularının gerilemesi ve klinik durumunun iyileşmesi üzerine taburcu edildi. Kontrolde hastanın döküntülerinin tedavisinin 10. günü tamamen kaybolduğu öğrenildi. **Tartışma ve Sonuç:** Non-ionic kontrast madde olan iopromide ile ilişkili erken ve geç allerjik reaksiyonlar, uygulama yerinde ağrı, sıcaklık hissi, bulantı kusma, döküntü, kızarıklık gibi yan etkiler literatürde sıkça bildirilmiştir. Ancak bilgilerimize göre iopromid ile ilişkili ortaya çıkan HSP olgusu litaratürde ilk kez tarafımızdan bildirilmektedir. Tanısal kalp kateterizasyonu sonrası ortaya çıkması ve girişim öncesi ve sonrasında öykü, fizik muayene ve laboratuar tetkikleri ile birlikte olgumuzda HSP'nin etiyolojisinde kalp kateterizasyonu için kullanılan iopromid etken maddeli kontrast madde olduğunu ileri sürekteyiz. Kalp kateterizasyonu sonrası görülen döküntülerde HSP de akla gelmeli ve gerekli olgularda cilt biopsisi yapılması gerektiğini önermekteyiz.

P-254

DUKTAL SPAZM NEDENİYLE TRANSKATETER KAPATILAMAYAN PDA OLGUSU

Veli Behbudov, Kutay Sel, H. Hakan Aykan, Tevfik Karagöz

Hacettepe Üniversitesi Tıp Fakültesi, Pediatrik Kardiyoloji BD, Ankara

Günümüzde transkateter patent duktus arteriozus (PDA) kapatma işlemleri pediatrik kardiyoloji kateterizasyon laboratuarlarında rutin olarak uygulanan güvenli ve etkili bir yöntemdir. Nadir olarak rapor edilse de işlem sırasında görülen duktal spazm işlem başarısını etkileyebilmektedir. Bu yazıda transkateter kapatılma sırasında gelişen duktal spazm nedeniyle PDA'sı kapatılamayan ve cerrahiye gönderilen bir olgu sunulmuştur. Prematüre ve ikiz eşi olarak 29 haftalık 1230gr doğan hastanın, 2 kür ibuprofen tedavisi aldıktan sonra PDA çapında küçülme olduğu fakat tamamen kapanmadığı görüldü. Hastanın genel durumunun stabil seyretmesi belirgin yüklenme bulgularının olmaması nedeni ile elektif kapatma planlandı ve hasta poliklinik takiplerine alındı. İki yaşında iken transkateter kapatma planı ile kateterizasyon yapılan hastada konik yapıdaki PDA'nın en dar çapı 1,5 mm ölçüldü (Resim 1). ADO II 4×4 mm'lik cihaz ile anterograd yerleştirme sırasında yapılan kontrol enjeksiyonlarda belirgin kaçak olması nedeniyle 6×4 mm cihaz denendi ancak cihazın stabil durmaması nedeniyle geri alındı. İnen aortaya yapılan kontrol enjeksiyonda PDA'da ciddi genişleme olduğu çapının 8 mm'ye kadar genişlediği izlendi (Resim 2). Cerrahi kapatma planlanarak işlem sonlandırıldı. Hastanın işlem başında PDA çapının küçük ölçülmesinin kateter manüpülasyonlarına bağlı spazm sonucu olduğu düşünüldü. Duktal spazm sıklıkla kateter manüpülasyonları veya oksijen inhalasyonu ile ilişkilendirilse de özellikle prematür doğum öyküsü olan çocuklarda daha sık olduğu bilinmektedir. Transkateter PDA kapatma işlemleri sırasında bu durum duktus boyutunun yanlış anlaşılması ve küçük cihaz seçimine neden olabilmekte ve işlem başarısını da etkileyebilmektedir. Olası spazm vakalarının daha önceden fark edilebilmesi için hastaların kateterizasyon öncesi rutin fizik muayene ve ekokardiyografik değerlendirilmesi faydalı olacaktır.

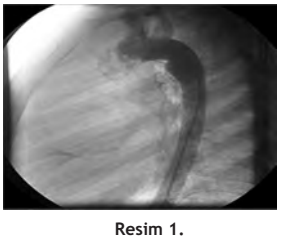

Resim 1.

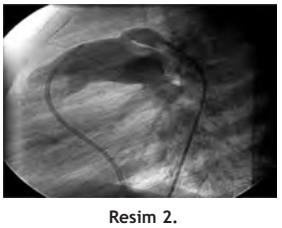

Resim 2.

P-255

VERTEBRAL ARTER ÇALMA SENDROMU SAPTANAN FALLOT TETROLOJİLİ BİR HASTA

Derya Aydın Şahin, Osman Başpınar, Ayşe Sülü

Gaziantep Üniversitesi Tıp Fakültesi, Çocuk Kardiyoloji BD, Gaziantep

Amaç: Fallot Tetrolojisi nedeniyle takip edilen hastanın sol kalp boşluklarının geniş olması nedeniyle yapılan anjiosunda tesadüfi saptanan vertebral arter çalma sendromunu ve birlikteliğinin ilginç olması nedeniyle bu vakayı sunuyoruz. **Vaka:** Fallot Tetrolojisi ve PDA nedeniyle takipli 1 yaşında kız hastanın sol kalp boşluklarında genişleme olması nedeniyle yakın takibe alınıp anjio planlandı. Yapılan anjioda Fallot Tetrolojisi, sol subklavyen arter yokluğu, vertebral arter çalma sendromu saptandı. **Sonuç:** Fallot tetrolojili hastada sol kalp genişlemesi olağan değildir. Eğer böyle bir bulgu saptanırsa yakın takibe alınıp vertebral arter sendromu olabileceği gözönünde tutulmalıdır.

P-256

BİR İNFANT HASTADA CORONER FİSTÜLÜN TRANSKATETER OLARAK TEK BİR AMPLATZER VASCULAR PLUG II CİHAZIYLA KAPATILMASI

Mustafa Gülgün[1], Michael Slack[2]

[1]*GATA, Çocuk Kardiyoloji BD, Ankara*
[2]*Children National Medical Center, Washington, DC, USA*

Koroner arter fistülü bir veya birden fazla koroner arterin, kalp boşluklarına veya vasküler oluşumlara açılmasıdır ve nadir bir durumdur. Koroner arter fistülüne bağlı komplikasyonlar, genellikle yaş ilerledikçe daha belirgin olmakla birlikte, asemptomatik koroner arter fistülü olan çocuklarda tedavi yaklaşımı ile ilgili bir fikir birliği yoktur. Biz burada, sağ koroner arter ile sağ ventrikül arasında fistülü olan ve Amplatzer Vascular Plug II cihazı konarak transkateter yol ile kapatılan bir asemptomatik infant hasta sunduk. Biz, koroner arter fistülü olan infantlarda, Amplatzer Vascular Plug II cihazı ile transkateter kapatmanın güvenli ve etkili olduğunu düşünüyoruz.

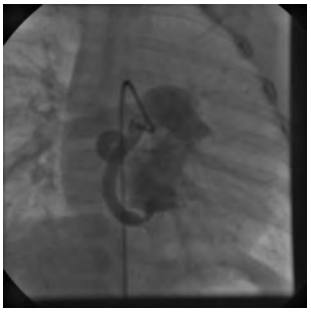

Resim 1a. Sağ koroner anjiogramda geniş sağ koroner arter ve koroner fistül görülmektedir.

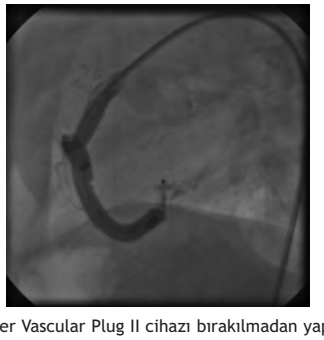

Resim 1b. Amplatzer Vascular Plug II cihazı bırakılmadan yapılan sağ koroner anjiogramda, sağ koroner-sağ ventrikül arası fistülün başarılı bir şekilde kapandığı görülmektedir.

P-257

ÇOCUK HASTALARDA TANISAL VE GİRİŞİMSEL KALP KATATERİZASYONUNDA GÖZLENEN ARİTMİLER

İbrahim Cansaran Tanıdır[1], Murat Saygı[1], Fatma Sevinç Şengül[1], Akın Topkarcı[2], Meki Bilici[1], Yakup Ergül[1], Ender Ödemiş[1], Alper Güzeltaş[1]

[1]*İstanbul Mehmet Akif Ersoy Göğüs Kalp ve Damar Cerrahisi Eğitim Araştırma Hastanesi Pediatrik Kardiyoloji Kliniği,*
[2]*İstanbul Mehmet Akif Ersoy Göğüs Kalp ve Damar Cerrahisi Eğitim Araştırma Hastanesi Anestezi Kliniği, İstanbul*

Giriş: Aritmiler, çocuklarda uygulanan kalp kateterizasyonunun iyi bilinen bir komplikasyonudur. Minör olarak sınıflandırılan aritmilerin çoğu geçicidir ve farmakolojik tedavi gerektirmezler. Bu çalışmada, kardiyak kateterizasyon sırasında gözlediğimiz aritmi komplikasyonlarını değerlendirdik. **Yöntem:** Merkezimizde kardiyak kateterizasyon uygulanan 1855 hastadan 70'inde (%3,8) işlem sırasında aritmi gözlendi. Transkateter ASD-VSD kapatılması esnasında oluşan aritmiler ve ST segment değişiklikleri çalışma dışı bırakıldı. **Bulgular:** Yetmiş hastada toplam 72 aritmi gözlendi. Komplet atriyoventriküler blok (n=22, %30,6) ve supraventriküler taşikardi (n=18, %25) kateterizasyon esnasında en sık gözlenen aritmilerdi. Diğer aritmiler ise 2:1 atriyoventriküler blok (n=11, %15,3), ventriküler taşikardi (n=10, %13,9), atriyal fibrillasyon/flatter (n=4, %5,6), sinus bradikardisi (n=4, %5,6), asistoli (n=1, %1,4), ventriküler fibrillasyon (n=1, %1,4) ve birinci derece atriyoventriküler blok (n=1, %1,4) idi. Aritmi, 39 olayda (%52,4) 1 dakikadan daha kısa bir sürede ve kendiliğinden, 8 olayda (%11,1) ise kateter manipülasyonu ile düzeldi. Sekiz hastada ritmin normale dönmesi için medikal tedavi (atriyoventriküler blok için atropine ve adrenalin, supaventriküler taşikardi için adenozin), 3 hastada ise elektriksel kardiyoversiyon gerekti. Komplet atriyoventriküler blok gelişen 1 hastada geçici pacemaker gerekti. Onüç hastada medikal tedavi, elektriksel kardiyoversiyon yada defibrillasyon tedavisi esnasında kardiyopulmoner resüsitasyon uygulandı. Hiçbir hasta ritim problemleri nedeni ile kateter laboratuvarında ölmedi veya ekstrakorporeal yaşam desteğine ihtiyaç duyulmadı. Aritmiyi indükleyen en yaygın girişimsel işlemler, pulmoner kapak dilatasyonu (n=12), patent duktus arteriyozus stenti uygulanmaso (n=4) ve balon atriyal septostomi (n=2) idi. En sık gözlenen kalp patolojileri Fallot Tetralojisi (n=14), düzeltilmiş büyük arter transpozisyonu (n=3), pulmoner atrezi (n=6), pulmoner darlık (n=8) ve çift girişli ventrikül (n=6) idi. **Sonuç:** Kardiyak kateterizasyon esnasında gözlenen aritmilerin çoğu kendiliğinden gerileyebilir. Ancak bazıları, medikal tedavi, kateter manipülasyonları ya da elektriksel kardiyoversiyon/defibrillasyon gerektirirler. Hayatı tehdit eden aritmiler düşündüğümüz kadar nadir değildir. Kateter manipülasyonlarının hızlı ve akılcı bir şekilde yapılması, bu aritmilere bağlı morbidite ve mortalitenin önlenmesinde büyük önem taşımaktadır.

Tablo 1. Ritim bozuklukları

	Kendiliğinden düzelme	Kateter manipülasyonu ile düzelme	İlaç tedavisi	Kardiyoversiyon yada defibrillasyon	CPR
1. derece AV blok	1				
2:1 AV blok	7	2	1		1
Tam AV blok	16	1	4**		1
SVT	9	3	4	2	
Atrial fibrilasyon/flatter		2	1	1**	1
Bradikardi	4				
Ventriküler taşikardi	2			3**	3
Ventriküler fibrilasyon				1**	1
Asistoli					1
Toplam	39	8	10	12	13

*Hastaya pacemaker takıldı. ** bu hastalara eş zamanlı CPR yapıldı.
CPR: kardiyopulmoner resüsitasyon

Tablo 2. İşlemlere göre ritim bozukluklarının dağılımı

İşlem	n	%
Tanısal	43	61,4
Pulmoner balon valvuloplasti	12	17,1
PDA stenti	4	5,7
Balon atrial septostomi	2	2,9
Fistül embolizasyonu	2	2,9
Tıkalı şant rekanalizasyonu	2	2,9
Aortik balon valvüloplasti	1	1,4
PDA kapatılması	1	1,4
Vertikal vene stent yerleştirilmesi	1	1,4
Hibrid Norwood prosedürü	1	1,4
Koarkizasyon balon anjioplasti	1	1,4

PDA: patent duktus arteriosus

P-258

YENİDOĞAN OLGUDA BİLATERAL DUKTUS ARTERİOSUS

Seyma Kayalı, Vehbi Doğan, Tamer Yoldaş, Özkan Kaya, Senem Özgür, İlker Ertuğrul, Utku Arman Örün, Selmin Karademir

Dr. Sami Ulus Kadın Doğum ve Çocuk sağlığı ve Hastalıkları Eğitim ve Araştırma Hastanesi, Ankara

Duktus arteriosus 6, gebelik haftasında 6, aortik arktan gelişir ve fetal hayatta kardiyak outputun yaklaşık %60'ını sağlar. Genellikle inen aorta ve ana pulmoner arter-sol pulmoner arter bağlantı noktası arasında yer alır. Bununla beraber, duktus nadiren sağ tarafta ve oldukça nadir iki taraflı yer alabilir. Bialteral duktus genellikle konotrunkal anomaliler ve/veya aortik ark anomalileri ile birliktedir. Literatürde birden fazla duktus bulunan sporadik vakalar genellikle aortik ark anomalileri ile birliktedir. Burada, VSD'li pulmoner atrezi, mitral atrezi ve çift duktusu bulunan bir yenidoğan vakayı sunmak istedik.

Resim 1. *Sağ duktus arteriosus **Sol duktus arteriosus

Tablo 1 ve 2 P-259 nolu postere aittir.

Tablo 1. Kateterizasyon yapılan hastalarımızda görülen komplikasyonların dağılımı

	Hasta sayısı (n)	Komplikasyon	%
Yaş			
<1 yaş	41	8	19.5
>1 yaş	89	6	6.7
Cinsiyet			
Kız	64	6	9.3
Erkek	66	8	12.1
Kateterizasyon nedeni			
Girişimsel	61	8	12.6
Tanısal	69	6	8.1
Ek hastalık			
Var	13	1	7.6
Down Sendromu	3	1	33.3
Diğer	10	-	-
Yok	117	13	11.1
Malnütrisyon			
Var	31	4	12.9
Yok	99	10	10.1

Tablo 2. Kalp kateterizasyonu yapılan hastalarımızda gelişen komplikasyonlar ve tedavi

Tanı	Yapılan işlem	Gelişen komplikasyon	Girişim yeri	Tedavi
İşlem esnasında				
HLHS	BAS	Kardiyak tamponad	Femoral ven	Perikardiyosentez, cerrahi drenaj
d-TGA	BAS	Kardiyak tamponad	Umblikal ven	Perikardiyosentez
Kritik AS	BVP	Ventriküler fibrilasyon, solunum depresyonu	Femoral arter	Entübasyon, CPR
PS (ağır)	BVP	Bradikardi, apne	Femoral ven	Entübasyon, adrenalin
PDA	Device ile oklüzyon	Device protrüzyonu, iyatrojenik aort koarktasyonu	Femoral arter ve ven	Cerrahi
Dekstrokardi, AVSD, PS	Tanısal	Supraventriküler taşikardi	Femoral arter ve ven	Sinus nodu uyarılması
Aort koarktasyonu	BAP	Hipotansiyon	Femoral arter	Dopamin
Aort koarktasyonu BAP Non-sustained VT Femoral ven - Aort koarktasyonu	BAP	Non-sustained VT	Femoral ven	-
İşlem sonrasında				
TOF	-	Hipoksik spell	Femoral ven	O2, iv sıvı, NaHCO3, Morfin
TOF	-	Hipoksik spell	Femoral ven	O2,iv sıvı, NaHCO3, Morfin
Sekundum ASD	Oklüzyon	Bigemine atriyal ritim	Femoral ven	Deksametazon
TOF-PA	-	Femoral arterde trombüs	Femoral arter ve ven	Heparin, pentoksifilin
VSD, PHTN, Down Sendromu	Vazoreaktivite testi	Femoral arterde trombüs	Femoral arter ve ven	Heparin, pentoksifilin
TA, DORV, ASD, PS	-	Femoral arterde trombüs	Femoral arter ve ven	Trombektomi

(AEV:atriyal erken vuru, AS: aort stenozu, ASD: atriyal septal defekt, AVSD: atriyoventriküler septal defekt, BAP: balon anjiyoplasti, BAS:balon atriyal septostomi, BVP: balon valvuloplasti, CPR:kardiyo-pulmoner resüsitasyon, DORV: çift çıkışlı sağ ventrikül, d-TGA:büyük arterlerin d-transpozisyonu, HLHS:hipoplastik sol kalp sendromu, PA:pulmoner atrezi, PDA:patent duktus arteriyozus, PHTN:pulmoner hipertansiyon, PS:pulmoner stenoz, SAN: sinoatriyal nod, TA:trikküspit atrezisi, TOF: Fallot tetralojisi, VSD: ventriküler septal defekt, VT:ventriküler taşikardi)

P-259

EGE BÖLGESİNDE BİR VAKIF ÜNİVERSİTESİNDE ÜÇ YILLIK KALP KATETERİZASYONU KOMPLİKASYONLARIMIZIN GERİYE DÖNÜK DEĞERLENDİRİLMESİ

Savaş Demirpençe[1], Yeliz Sevinç[1], Ertan Damar[2], Vedide Tavlı[1], Halil Belverenli[3]

[1]Şifa Üniversitesi Tıp Fakültesi, Çocuk Sağlığı ve Hastalıkları AD, Çocuk Kardiyoloji BD,
[2]Şifa Üniversitesi Tıp Fakültesi, Anestezi ve Reanimasyon AD,
[3]Şifa Üniversitesi Tıp Fakültesi, Çocuk Sağlığı ve Hastalıkları AD, İzmir

Giriş: Pediyatrik kalp kateterizasyonu tanısal veya tedavi edici amaçla yapılmakta olup invazif işlemler olması nedeniyle komplikasyonların görülmesi olasıdır. Çalışmamızın amacı, ünitemizde yapılan kalp kateterizasyonu ve anjiyografi sırasında ve sonrasında oluşan komplikasyonları ve bu komplikasyonları artıran risk faktörlerini değerlendirmek. **Gereç ve Yöntemler:** Şubat 2012 ile Şubat 2015 arasında tanısal ve girişimsel kalp kateterizasyonu yapılan 130 hasta komplikasyonlar açısından retrospektif olarak incelendi. Tüm hastalar yaş, cinsiyet, vücut ağırlığı, eşlik eden ek hastalıklar, kalp hastalıkları, gelişen komplikasyonlar, girişim yeri, kateterizasyonun nedeni ve verilen tedaviler açısından incelendi. **Bulgular:** Hastalarımızın ortalama yaşı 54.35±56.01 ay (1gün-17 yıl), vücut ağırlığı ortalaması 19.14±18.68 (2-95 kg) olup 64 hasta (%49.2) kız idi. 31 hastada malnütrisyon (vücut ağırlığı <3p) mevcuttu. 61 hastaya (%46) girişimsel, 69 hastaya (%54) tanısal amaçlı kalp kateterizasyonu uygulandı (Tablo 1). Hastaların 23'ünde (%17.6) daha önce girişim yapıldığı öğrenildi. 30 hastaya arteriyel, 60 hastaya venöz, 36 hastaya arteriyel ve venöz, 3 hastaya umblikal vene, 1 hastaya sağ juguler vene girişim uygulandı. İşlem esnasında 8 hastada, işlem sonrasında ise 6 hastada komplikasyon gelişti (Tablo 2). İşlem esnasında hipoplastik sol kalp ve büyük arterlerin d-transpozisyonu nedeniyle balon atriyal septostomi uygulanan iki hastada kardiyak tamponad, kritik aort stenozu olan bir hastada balon valvuloplasti esnasında ventriküler fibrilasyon ve solunum depresyonu, ağır pulmoner stenozu olan bir hastada balon valvuloplasti esnasında bradikardi, apne, PDA kapatma işlemi sonrasında bir hastada cihaz protrüzyonu, bir hastada SVT, bir hastada non-sustained VT, 1 hastada pozitif inotrop desteği gerektiren hipotansiyon gelişti. İşlem sonrasında 3 hastada arteriyel trombus, 2 hastada hipoksik spell, ASD kapatma işlemi sonrasında bir hastada bigemine atriyal erken vuru gelişti. **Sonuç:** Çocuklarda kalp kateterizasyonu yapılırken daha özenli davranmak, uygun girişim yerinin seçilmesi, uygun malzeme kullanımı, uygun açı ve derinlikte ponksiyon yapılması, arteriyel girişim yerinin girişim sonrasında belli bir kuvvet ve sürede basılı tutulması gibi yöntemler komplikasyon sıklığını azaltmaktadır. Ayrıca erken tanı ve tedavi morbidite ve mortaliteyi azaltmaktadır.

P-260

ANJİOGRAFİ YAPILAN ÇOCUK HASTALARDA HEPATİT-B, C VE HIV İNSİDANSI

Fatma Hilal Yilmaz[1], İsa Yilmaz[1], Osman Güvenç[2], Eyüp Aslan[2], Derya Çimen[2], Bülent Oran[2]

[1]Selçuk Üniversitesi Tıp Fakültesi, Çocuk Sağlığı ve Hastalıkları AD,
[2]Selçuk Üniversitesi Tıp Fakültesi, Çocuk Kardiyoloji BD, Konya

Giriş ve Amaç: Hastaların kan ve vücut sıvıları ile temas halinde olan sağlık çalışanları bulaşıcı birçok enfeksiyon hastalıkları açısından risk altındadır. Bu çalışmada kliniğimizde anjiyografi yapılan çocuk hastalarda HBsAg, anti-HCV ve anti-HIV seroprevalansı araştırıldı. **Gereçler ve Yöntem:** Bir üniversitesi hastanesinin çocuk kardiyoloji kliniğinde Ocak 2010 – Aralık 2014 tarihleri arasında anjiyografi yapılan hastaların demografik verileri, işlem öncesinde bakılan HBsAg, anti-HCV ve anti-HIV test sonuçları retrospektif olarak incelendi. **Bulgular:** Anjiografi yapılan 301 hastanın 143'ü (%47.5) erkek, 158'i (%52.5) kız; yaş ortalaması 49 (1-205) ay, kiloları ortalama olarak 16.5 (3-76) kilogram idi. 207 (%68.8) hastaya tanısal amaçlı anjiografi yapılırken, 61 (%20.3) hastaya atriyal septal defekt ve patent duktus arteriosus kapatılması, 18 (%6) hastaya pulmoner balon valvuloplasti, 8 (%2.7) hastaya koarktasyonu balon valvüloplasti, 5 (%1.6) hastaya atriyal septostomi, iki hastaya aort koarktasyon stenti, bir hastaya da duktus stenti takılması işlemleri uygulandı. Hastaların üçünde (%1) HBsAg test sonucu pozitif, birinde (%0.3) anti-HCV test sonucu pozitif idi. Anti-HIV test sonucu tüm hastalarda negatif olarak geldi. Pozitif serolojisi olan hastalar çocuk gastroenteroloji ve çocuk enfeksiyon bölümünde takibe alındı. **Tartışma ve Sonuç:** Çalışmamızda HBV insidansı diğerlerine göre daha sık bulunmuştur. Aşı ile korunmanın mümkün olduğu HBV için sağlık çalışanlarının koruyucu antikor düzeylerini etkin seviyede tutmaları önemlidir. Korunmanın yalnızca temas önlemleri ile olduğu HCV ve HIV insidansının az olması rahatlatıcı olmakla birlikte anjiyografi gibi girişimsel işlemler öncesinde hastaların serolojik tetkiklerine bakılmalıdır ve çalışanlar bu konuda özellikle bilgilendirilmelidir.

P-261

PULMONER ARTERDEN ÇIKAN SAĞ KORONER ARTER (ARCAPA) OLGUSU

Fadli Demir, Sevcan Erdem, Hüsnü Demir, Ufuk Utku Güllü, Osman Küçükosmanoğlu, Nazan Özbarlas

Çukurova Üniversitesi Tıp Fakültesi, Çocuk Kardiyoloji BD, Adana

Sağ koroner arterin pulmoner arterden çıkış anomalisi (ARCAPA) nadir görülen bir konjenital koroner anomalidir. Sıklığı %0.002'dir. Olguların %25-30'u diğer yapısal kalp defektleri ile birlikte görülür. Sol koroner arterin pulmoner arterden çıkış anomalisinin tersine, infant ve çocukluk döneminde ani ölüm olguları bildirilmekle beraber genellikle semptomsuzdur. Olgu: 4 yaşında erkek hasta rutin muayenede üfürüm saptanması nedeniyle değerlendirilirken atriyal septal defekt (ASD) saptanması nedeniyle kliniğimize gönderilmişti. Kliniğimizde yapılan değerlendirmede 11.5 mm çapında sekundum ASD ve sağ kalp boşluklarında genişleme saptandı. ASD 14 mm'lik Amplatzer septal oklüder cihazı ile transkateter yöntem ile kapatıldı. Olgunun sonraki takiplerinde sol koroner arterin normal yerinden çıktığı ve hafif genişlemiş olduğu, interventriküler septum üzerinde türbülans olduğu fark edildi. 2 boyutlu ekokardiyografik görüntülemede sağ koroner arterin normal yerinden çıktığı düşünüldü. Kalp kasılmaları normaldı. Elektrokardiyografi normal olarak değerlendirildi. Olguya yapılan kateter anjiografide sol koroner arterin hafif genişlemiş olduğu, sağ koroner arterin sol koroner arterden kollateraller yolu ile retrograd olarak dolduğu, sağ koroner arterin pulmoner arterden çıktığı görüldü. Olgu halen semptomsuz olup ameliyat için beklemektedir. Sağ koroner arterin pulmoner arterden çıkış anomalisi nadir görülen bir koroner anomalidir. Ekokardiyografi bulguları spesifik olmakla beraber dikkat edilmez ise kolaylıkla gözden kaçabilir.

P-262

PERVENTRİKÜLER MUSKULER VENTRİKÜLER SEPTAL DEFEKT KAPATILMASI: OLGU SUNUMU

Serdar Epçaçan[1], Vural Polat[2], İbrahim Ece[3], Şahin Şahinalp[2], Esra Eker[4]

[1]İpekyolu Kadın-Doğum ve Çocuk Hastalıkları Hastanesi, Çocuk Kardiyoloji Kliniği,
[2]Bölge Eğitim ve Araştırma Hastanesi, Kalp ve Damar Cerrahisi Kliniği,
[3]Yüzüncü Yıl Üniversitesi, Çocuk Kardiyoloji BD,
[4]Bölge Eğitim ve Araştırma Hastanesi, Anesteziyoloji ve Reanimasyon Kliniği, Van

Giriş: Medikal tedaviye rağmen konjestif kalp yetmezliği semptomlarının devam ettiği ve büyüme gelişmenin geri kaldığı hastalarda erken dönemde VSD'nin kapatılması gerekmektedir. Kardiyopulmoner bypass yapılmaksızın uygulanan hibrid prosedürler ile tedavi gittikçe yaygınlaşmaya başlamıştır. Bu sunumda, kliniğimizde perventriküler yolla VSD kapatılması işlemi uygulanan ilk olgu sunulmuştur. **Olgu:** 7 aylık kız hasta, kilo alamama, emme güçlüğü ve sık terleme şikayeti ile başvurdu. Fizik muayenesinde vücut ağırlığı 5 kg, kalp tepe atımı 145/dk, dakika solunum sayısı 45/dk, kan basıncı 75/41 mmHg idi. Oskultasyonda sol sternal alt kenarda 2/6. derece sistolik üfürüm saptandı. Transtorasik ekokardiyografik incelemede midmuskuler bölgede 8.5 mm çapında geniş, soldan sağa laminer karakterde şantlı VSD görüldü. CW Doppler ile iki ventrikül arasında 12 mmHg gradiyent saptandı. Orta dereceden triküpit yetmezliği yolu ile sağ ventrikül basıncı 78 mmHg ve hafif derecede pulmoner kapak yetmezliği yolu ile pulmoner arter diyastolik basıncı 42 mmHg ölçüldü. Sol kalp boşlukları dilate izlendi. Digoksin, enalapril ve furosemid ile konjesitif kalp yetmezliği tedavisi başlanan hastaya perventriküler transkateter ventriküler septal defekt kapatılması planlandı. Genel anestezi altında yapılan transözofageal eko (TEE)'de defektin en geniş çapının 10.9 mm (Resim 1) ve defektin AV kapaklar ve aortik kapağa yeterli uzaklığa ve uygun rimlere sahip olduğu görüldü. Sağ ventrikül anterior duvardan kese ağzı süturler konularak 7F sheat yardımı ile, 10 mm Amplatzer Muskuler Occluder Device, TEE rehberliğinde perventriküler transkateter yolla yerleştirildi. Cihaz serbestleştirildikten sonra yapılan TEE kontrolünde defektin tam oklüde olduğu (Resim 2), kapak yetersizliği olmadığı görülerek işleme son verildi. Postop 2. saat yoğunbakım ünitesinden çıkarılan hasta yatışının 48. saatinde şifa ile taburcu edildi. **Tartışma ve Sonuç:** Özellikle düşük vücut ağırlıklı infant hastalarda, uygun vakalarda müsküler VSD'nin hibrid yaklaşım ile perventriküler transkateter yolla kapatılması oldukça güvenli ve etkili bir yöntemdir. Kısa işlem süresi, kardiyopulmoner by-pass ihtiyacı olmaması ve klasik cerrahiye göre oldukça kısa hospitalizasyon süresi bu işlemi oldukça üstün kılmaktadır.

Resim 1. Olgunun girişim öncesi TEE görüntüsü

Resim 2. Girişim sonrası TEE görüntüsü

P-263

SOLYSAFE SEPTAL OKLUDER: BEŞ YILLIK İZLEM SONUÇLARI

Murat Muhtar Yilmazer[1], Selman Vefa Yıldırım[2], Barış Güven[3], Taliha Öner[1], Savaş Demirpençe[4], Timur Meşe[1], Vedide Tavlı[4]

[1]*İzmir Dr. Behçet Uz Çocuk Hastalıkları ve Cerrahisi Eğitim ve Araştırma Hastanesi, Çocuk Kardiyoloji Kliniği, İzmir*
[2]*Adana Metro Hastanesi, Çocuk Kardiyoloji Kliniği, Adana*
[3]*İzmir Üniversitesi Tıp Fakültesi, Çocuk Kardiyoloji BD,*
[4]*İzmir Şifa Üniversitesi Tıp Fakültesi, Çocuk Kardiyoloji BD, İzmir*

Giriş: Solysafe Septal okluder (SSO) (Swissimplant AG,Solothurn, Switzerland) sekundum ASD ve PFO'ların transkateter kapatılması için geliştirilmiş düşük profilli bir cihazdır. Cihazın implantasyon mekanizması piyasadaki diğer cihazlardan tamamen farklıdır. 2010 yılında büyük cihaz kullanılmış bazı vakalarda cihazın tellerinde kırılma ve kırılan parçaların embolize olduğu bildirildi. Bu nedenle cihaz, Ağustos 2010 tarihinde kullanımdan çekildi. **Gereç ve Yöntem:** İki merkezde (İzmir Dr. Behçet Uz Çocuk Hastanesi ve Başkent Üniversitesi Hastanesi/Adana) yaş ortalamaları toplam 8.44±3.6 yıl olan toplam 25 hastaya 2008-2010 yılları arasında transkatater yöntemle SSO uygulanmıştı. Ekokardiyografik olarak ölçülen defekt çapları ortalama 11.03±3.8 (range 6-21 mm). Dokuz hastaya 15 mm cihaz, 8 hastaya 20 mm cihaz, 6 hastaya 25 mm ve 2 hastaya 35 mm cihaz uygulandı. **Sonuçlar:** Toplam 25 hastanın 22'sinde işlem başarılı olmuştu. Otuzbeş mm cihaz konulan bir hastada cihaz bırakılınca pulmoner artere embolize oldu. Cihaz cerrahi olarak çıkartıldı ve defekt aynı senasta tamir edildi. İmplantasyon işleminin başarısız olduğu diğer 2 hastada cihaz semptum üzerine tam olarak oturtulamadığından işleme son verilmişti. On beş mm cihaz konulmuş olan 11 yaşındaki kız hastamızda işlemden hemen sonra sağ hemiparezi gelişti. İzlemde hastanın hemiparezisi kısmen geriledi. Cihazda tel kırılması ve bunların embolizasyonu gibi bir komplikasyon olmadı. Beş yıllık izlemde sağ hemiparazik hasta dışında major bir komplikasyon gelişmedi. İki hastada görülen minimal rezidüel şant takipte de persiste etmişti. **Tartışma:** Bizim görüşümüze göre SSO, küçük defektlerin kapatılmasında oldukça başarılıydı. Cihazın en büyük dezavantajı tellerinin çok sert olması ve bükülmeye dayanıksız olmasıydı. Bu nedenle özellikle büyük defektlerde kullanıldığında tellerdeki aşırı gerilmeye bağlı olarak tellerde kırılma olabilmektedir. Ayrıca cihazdaki kilit mekanizması da başka bir dezavantaj oluşturmaktaydı.

P-264

ÇOCUKLARDA NADİR GÖRÜLEN BİR KALP KATETERİZASYONU KOMPLİKASYONU: PSÖDOANEVRİZMA GELİŞMESİ

Osman Güvenç[1], Derya Çimen[1], Ender Ödemiş[2], Bülent Oran[1]

[1]*Selçuk Üniversitesi Tıp Fakültesi Çocuk Sağlığı ve Hastalıkları AD, Çocuk Kardiyoloji BD, Konya*
[2]*Acıbadem Üniversitesi Tıp Fakültesi, Çocuk Sağlığı ve Hastalıkları AD, Çocuk Kardiyoloji BD, İstanbul*

Özet: Kalp kateterizasyonu işlemi sırasında ve işlemden sonra çeşitli komplikasyonlar görülebilmektedir. Vasküler giriş yerine bağlı oluşan komplikasyonlar, en sık görülen komplikasyonları oluşturur. Bunlar arasında kanama, diseksiyon, tromboz, emboli, arteriyovenöz fistül ve psödoanevrizma (Yalancı anevrizma) bulunmaktadır. Bu yazıda, tanısal kalp kateterizasyonundan dokuz gün sonra gelişen ve başarılı bir şekilde tedavi edilen dokuz aylık bir psödoanevrizma olgusu sunuldu. **Olgu:** Fallot tetralojisi tanısıyla takip edilen dokuz aylık kız hastaya tam düzeltme ameliyatı öncesinde tanısal anjiyografi işlemi yapılmıştı. İşlem sonrasında herhangi bir şikayeti olmayan, antikoagülan tedavi kullanmayan hasta, işlemden dokuz gün sonra sağ taraf kasık bölgesinde şişlik şikayetiyle başvurdu. Bacağında morarma, soğukluk gibi ek bir şikayeti olmayan hastanın yapılan fizik muayenesinde oksijen satürasyonu %88 idi, diğer vital bulguları, boyu ve kilosu yaşına göre normal sınırlarda olan hastada sternumun sol üst tarafında daha iyi duyulan 3/6 şiddetinde sistolik üfürüm tespit edildi, hastada kalp yetmezliği bulguları veya çomak parmak yoktu. Sağ inguinal bölgede kateter giriş yerinde ele gelen, 2X2 cm boyutlarında sert ve hareketsiz, dinlemekle üfürüm duyulmayan kitle mevcuttu. Sağ alt ekstremite nabızları, rengi ve ısısı normaldi. Hastaya yüzeyel ultrasonografi görüntülemesi yapıldı, sağ ana femoral arterden köken alan 20X12 mm ebatlarında psödoanevrizma olduğu görüldü. Hastaya ultrasonografi eşliğinde ve ultrasonografi probu kullanılarak kompresyon işlemi başarılı bir şekilde uygulandı. **Tartışma:** Psödoanevrizma, artere girilen yerde hemostazın yeterli sağlanamamasına bağlı olarak arteryal kanın çevre dokulara sızması ile meydana gelir ve çocuklarda nadir olarak görülür.En önemli risk faktörü, yetersiz kompresyon yapılmasıdır.

Anahtar Kelimeler: Psödoanevrizma, kalp kateterizasyonu, çocukluk dönemi

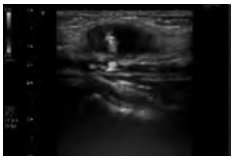

Resim 1. Yüzeyel doku ultrasonografi incelemesinde sağ ana femoral arterden köken alan ve içinde karakteristik mavi-kırmızı türbülan akım paterninin izlendiği psödoanevrizma kesesi görülmekte.

P-265

EGE BÖLGESİNDE BİR VAKIF ÜNİVERSİTESİNDE ÜÇ YILLIK GİRİŞİMSEL KALP KATETERİZASYONU SONUÇLARIMIZIN GERİYE DÖNÜK DEĞERLENDİRİLMESİ

Savaş Demirpençe[1], Yeliz Sevinç[1], Ertan Damar[2], Vedide Tavlı[1]

[1]*Şifa Üniversitesi Tıp Fakültesi, Çocuk Sağlığı ve Hastalıkları AD, Çocuk Kardiyoloji BD,*
[2]*Şifa Üniversitesi Tıp Fakültesi, Anestezi ve Reanimasyon AD, İzmir*

Giriş: Çocuk kardiyolojisi alanında son yıllarda girişimsel tedavi tekniklerinin ilerlemesi, yeni geliştirilen cihazların kullanıma girmesiyle tanısal amaçlı anjiyografi çalışmaları giderek azalmakta ve bunun yerini girişimsel işlemler almaktadır. Çalışmamızda girişimsel kalp kateterizasyonu ve anjiyografi yapılan hastalarımızın sonuçları sunulmuştur. **Gereç ve Yöntemler:** Şubat 2012 ile Şubat 2015 arasında kalp kateterizasyonu yapılan 130 hasta retrospektif olarak değerlendirildi. Tüm hastalara işlem öncesinde fizik muayene yapıldı. Tam kan sayımı, kanama ve pıhtılaşma zamanı ve biyokimyasal parametrelere bakıldı. 12 derivasyonlu elektrokardiyografi ve akciğer grafisi çekildi, detaylı transtorasik ekokardiyografi ve ihtiyaç duyulanlara transözefageal ekokardiyografi yapılarak hastaların intrakardiyak morfolojileri değerlendirildi. Bulgular: Kalp kateterizasyonu yapılan 130 hastanın 61'ine girişimsel işlem uygulandı (Tablo 1). Hastalarımızın ortalama yaşı 50.01±54.86 ay (1 gün-17 yıl), vücut ağırlığı ortalaması 17.60+15.42 (2-67 kg) olup 32 hasta (%52.4) kız idi. Kalp kateterizasyonu yapılan, ASD tanısı olan 31 hastanın 23'üne perkutan transkateter yöntemle ASD kapatma işlemi uygulandı. PDA tanısı olan dokuz hastanın yedisine perkutan transkateter yöntemle PDA kapatma işlemi uygulandı. Ağır pulmoner stenozu olan dört, orta pulmoner stenozu olan iki hastaya pulmoner kapak balon valvuloplasti (BVP) işlemi uygulandı. Ağır pulmoner stenozu olan bir yenidoğanda balonun birinci şişirilmesinden sonra ciddi bradikardi gelişmesi nedeniyle işlem sonlandırıldı. Ağır aort stenozu olan yedi hastanın altısına aort BVP işlemi uygulandı. Bir hastaya daha önce girişim yapılmış olup arter ponksiyonu sonrasında sheath'in ilerlememesi nedeniyle işlem sonlandırıldı. Koarktasyon balon anjiyoplasti işlemi uygulanan 8 hastanın ikisi, cerrahi tamir sonrası re-koarktasyon gelişen hastalardı. d-TGA, HLHS, kritik aort stenozu ve triküspit atrezisi tanıları nedeniyle 8 hastaya balon atriyal septostomi işlemi yapıldı. HLHS tanılı iki hastaya hibrid yöntemle duktusa stent yerleştirildi. Koroner arteriyovenöz fistül ve konjestif kalp yetersizliği olan bir hastaya vasküler plug-5 ile fistül oklüzyon işlemi uygulandı. **Sonuç:** Girişimsel transkateter tedavi yöntemlerinin uygulanması pediyatrik kalp cerrahlarının iş yükünü azaltmakta ve kompleks konjenital kalp hastalıklarının cerrahi tedavisine alternatif oluşturmaktadır.

Tablo 1. Girişimsel tedavi uygulanan doğuştan kalp hastalıkları, uygulanan tedaviler ve komplikasyonlar

Tanı	Hasta sayısı (N)	Girişimsel tedavi	Komplikasyon	Komplikasyon sayısı (n)
ASD	23	Perkutan transkateter yöntemle ASD kapatma	Bigemine AEV, rezidüel şant	2
PDA	7	Perkutan transkateter yöntemle PDA kapatma	Device protrüzyonu	1
AS (ağır)	6	BVP	Solunum depresyonu	1
PS (ağır)	4	BVP	Bradikardi, apne	1
PS (orta)	2	BVP	-	-
Aort koarktasyonu	8	BAP	Hipotansiyon	1
d-TGA	4	BAS	Kardiyak tamponad	1
HLHS	2	BAS	Kardiyak tamponad	1
AS (kritik)	1	BAS	-	-
TA	1	BAS	-	-
HLHS	2	Hibrid yöntemle PDA'ya stent takılması	-	-
Koroner AV fistül	1	Fistül oklüzyonu	-	-

(AEV:atriyal erken vuru, AS: aort stenozu, ASD:atriyal septal defekt, AV:arteriyovenöz, BAP:balon anjiyoplasti, BAS:balon atriyal septostomi, BVP:balon valvüloplasti, d-TGA:büyük arterlerin d-transpozisyonu, HLHS:hipoplastik sol kalp sendromu, PDA:patent duktus arteriyozus, PS:pulmoner stenoz, TA:triküspit atrezisi)

Tablo 2. Girişimsel kalp kateterizasyonunda kullanılan cihazlar, BAP ve/veya BVP komplikasyonları

Tanı	İşlem sayısı (N)	Kullanılan Malzeme/Cihaz	Komplikasyon ve hasta sayısı (n)
ASD	20	Amplatzer	Rezidüel şant (1)
	2	Cocoon	Bigemine AEV (1)
	1	Gore	-
PDA	2	Amplatzer Duct Occluder I	-
	7	Amplatzer Duct Occluder II	Cihaz protrüzyonu(1)
		BAP veya BVP	
AS	6	Tyshak balon	Solunum depresyonu,aritmi (1)
PS	5	Tyshak balon	Bradikardi, apne (1)
	1	Foxcross balon	-
Aort koarktasyonu	8	Tyshak balon	Hipotansiyon (1)

(AEV:atriyal erken vuru, AS:aort stenozu, ASD:atriyal septal defekt, BAP:balon anjiyoplasti, BVP:balon valvüloplasti, PDA:patent duktus arteriyozus, PS:pulmoner stenoz)

P-266

YÜZÜNCÜ YIL ÜNİVERSİTESİ'NDE TANISAL AMAÇLI YAPILAN KALP KATETERİZASYONLARININ DEĞERLENDİRİLMESİ

Abdurrahman Üner[1], Serdar Epçaçan[2], İbrahim Ece[1], Onur Çağlar Acar[3], Vural Polat[4]

[1]*Yüzüncü Yıl Üniversitesi Tıp Fakültesi, Çocuk Kardiyoloji BD,*
[2]*İpekyolu Kadın-Doğum ve Çocuk Hastalıkları Hastanesi, Çocuk Kardiyoloji Kliniği, Van*
[3]*Derince Eğitim ve Araştırma Hastanesi, Çocuk Kardiyoloji Kliniği, Kocaeli*
[4]*Yüzüncü Yıl Üniversitesi Tıp Fakültesi, Kalp ve Damar Cerrahisi BD, Van*

Giriş ve Amaç: Doğumsal kalp hastalıklarının cerrahi ve medikal tedavilerinin karar verilmesinde tanısal kalp kateterizasyonu önemli yer tutmaktadır. Çalışmamızın amacı kliniğimizde tanısal kalp kateterizasyonu yapılan hastaların değerlendirilmesidir. **Gereç ve Yöntem:** Yüzüncü Yıl Üniversitesi Çocuk Kardiyoloji Kliniğinde Mart 2011 ile Aralık 2014 tarihleri arasında tanısal kalp kateterizasyonu uygulanan 79 kız (%49.4), 81 erkek (%50.6) toplam 160 hasta retrospektif olarak incelendi. **Bulgular:** Hastaların ortalama yaşı 5.8±5.05 yıl (6 ay-19 yıl) ortalama vücut ağırlıkları 18.96±13.50 kg (3.5-60 kg)idi. 6 (%3.7) hastaya lokal anestezi, 174 (%96.3) hastaya ise genel anestezi eşliğinde işlem uygulandı. Vaskuler giriş için tüm hastalarda femoral yol kullanılırken, 14 (%8.7) hastaya sadece venöz yol, 146 (%91.3) hastaya ise birlikte venöz ve arteryel yol kullanıldı. Tanılara göre sınıflandırıldığında - kompleks konjenital kalp hastalıklarına eşlik edenler dışında ventriküler septal defekt nedeni ile 77 hastaya (%48.1) işlem uygulanmıştı. Bunlara pulmoner hipertansiyon, ASD, PDA, Pulmoner stenoz, AVP, AY eşlik etmekte idi. Bu hastaların %75.3'üne cerrahi düzeltme, %13'üne medikal tedavi, %11.7'sine klinik izlem önerildi. Tanısal kalp kateterizasyonu uygulanan hastalarda VSD'yi Fallot Tetralojisi (%17.5), izole ASD (%5.6), Komplet AVSD (%3.7), çift çıkışlı sağ ventirkül (%3.1), izole PDA (%3.1), pirmer pulmoner hipertansiyon (%3.1) ve %15.8'ini ise aort stenozu, intermediate AVSD, sinüs venozus ASD, hipertrofik KMP, Trunkus arteriyozus tip I, VSD+pulmoner atrezi, primum ASD, sağ ventirkül hipoplazisi, sol pulmoner arter agenezisi gibi nadir hastalıklar oluşturmakta idi. Bu hastaların 6'sına (%7.2) palyatif cerrahi düzeltme, 12 (%14.4) hastaya klinik ya da medikal izlem, geri kalanlarına (%78.4) ise tüm düzeltme ameliyatı kararı alındı. Hiçbir hastada ciddi komplikasyon gözlenmedi. **Tartışma ve Sonuç:** İnvaziv olmayan görüntüleme tekniklerinin artması ile birlikte tanısal amaçlı kalp kateterizasyonu ihtiyacı giderek azalmakla birlikte, seçilmiş vakalarda özellikle invaziv olmayan ileri görüntüleme araçlarının olanaklı olmadığı yerlerde tanısal kalp kateterizasyonu işlemi halen uygulanabilen güvenli bir tanı aracıdır.

P-267

AMPLATZER VASKÜLER PLUG 2 KULLANILARAK KAPATILAN AORTA VERTEBRAL VENÖZ PLEKSÜS VAKASI

Mustafa Orhan Bulut, İlker Kemal Yücel, Neslihan Kıplapınar, Nurdan Erol, Şevket Ballı, Ahmet Çelebi, Zeynep Eviç Başar, Emine Hekim Yılmaz, Mehmet Küçük, Gökmen Akgün

Dr. Siyami Ersek Göğüs Kalp ve Damar Cerrahisi Eğitim ve Araştırma Hastanesi, İstanbul

Aorta-vertebral venöz fistül son derece nadir görülmektedir. Hemodinamik öneme sahip olan olan bu fistüller cerrahi yada transkateter yöntemlerle kapatılabilmektedir. 10 aylık hastanın fizik muaayenesinde tüm sırt bölgesinde duyulan üfürüm tepit edildi.Yarık damak dışında diğer fizik muayene bulguları normaldi. Kilosu 6,2kg (<3p). Elektrokardiyografi ve telekardiyografisi normaldi. Transtorasik ekokardiyografisinde sol kalp boşluklarında dilatasyon saptandı, kardiyak fonksiyonlar normaldi. 3 boyutlu bilgisayarlı tomografide aorta-vertebral venöz pleksüs tanısı konuldu. Fistül tortüyöz yapılıydı. Gelişme geriliği ve sol kalp boşluklarında dilatasyon olması nedeniyle kapatmaya karar verdik. Genel anestezi altında desendan aortagrafi desendan aorta-vertebral venöz pleksüs arasındaki aortik orifisi 4,8 mm çapında olan fistülü gösterdi (Resim 1b). 5F JR4 kateteriyle guide üzerinden fistlün distaline ilerletildi. Spesifik enjeksiyonlarla kateterin pozisyonu değerlendirildi. 6 mm çapında Amplatzer Vascular Plug 2 ile fistül kapatıldı (Resim 1c). Kontrol anjiografi cihazın uygun pozisyonda olduğunu ve rezidü olmağını gösterdi. Prosedürle ilgili komplikasyon olmadı. Hasta işlemden sonraki gün taburcu edildi. Bizim bildiğimiz kadarıyla transkateter yöntemle AVP 2 kullanılarak kapatılan lieratürdeki ilk vakadır. Aorta-vertebral venöz fistül son derece nadir bir sistemik arteriyovenöz fistüldür. Fizik muayenede özellikle sırtta üfürüm duyulanlarda ayırıcı tanıda düşünülmelidir. Bu tip fistüller transkateter yolla efektif ve güvenli olarak kapatılabilirler.



Resim 1a: Üç boyutlu rekonstruksiyonu yapılam bilgisayarlı tomografi desendan aorta posterioru ve vertebral venöz pleksüs arasındaki fistülü göstermektedir. **b:**Torasik aortik angiografi desendan aorta ve vertebral venöz pleksüs arasındaki fistülü göstermektedir. **c:** Kontrol anjiogram fistülün AVP ile kapatılarak tamamen oklüde olduğunu göstermektedir.

P-268

DESATURASYONA NEDEN OLAN FONTAN FENESTRASYONUNUN TRANSKATETER TEDAVİSİ

Serra Karaca[1], Gafur Doğdu[1], Aygün Dindar[1], Rukiye Eker[1], Emin Tireli[2], Kemal Nişli[1]

[1]İÜ İTF Pediatrik Kardiyoloji BD,
[2]İÜ İTF Kalp Damar Cerrahisi AD, İstanbul

12 yaşında kız hasta, yenidoğan döneminde fonksiyonel tek ventrikül, DILV, DOLV tanısı almış. Hastaya 2 aylıkken Pulmoner Banding operasyonu yapıldı. 2 yaşındayken Glenn shunt yapıldı. 9 yasında desaturasyon nedeniyle Fontan öncesi yapılan diagnostik kardiak kateterizasyonda APA basıncı 17-10-14 mm Hg ölçüldü, Pulmoner Arterlerin iyi gelişmiş olduğu görüldü. Böylece hastaya işlemi takiben fenestrasyonlu ekstrakardiak Fontan ameliyatı yapıldı.Fontan sonrası desaturasyonu devam eden hasta değerlendirilmek üzere kalp kateterizasyonuna karar verildi. Diagnostik anjiyoda ekstrakardiak kondüit ile atrium arasında sizing balon ile 7mm'lik fenestrasyon tespit edildi. Test oklüzyon öncesi ortalama Fontan basıncı 12 mmHg, arter saturasyonu %85 saptandı. Test oklüzyon sonrası ortalama Fontan basıncı 14 mmHG'ya, arter saturasyonu da %98'e çıktığı görüldü ve transkateter yolla Fontan fenestrasyonunun sekundum ASD cihazıyla kapatılmasına karar verildi. 7 mm'lik Amplatzer ASD cihazı ile kapatma işlemi uygulandı. İşlem sonrası rezidü şant görülmedi. Arter oksijen saturasyonu %98'e çıktı. Beklenenden daha geniş Fontan fenestrasyonunun transkateter yolla tedavi edilmesi nedeniyle bu olguyu sunmayı uygun bulduk.

P-269

ATRİYAL SEPTAL DEFEKTLİ ÇOCUKTA TRANSKATETER KAPATMA SONRASI SUPRAVENTRİKÜLER TAŞİKARDİ

Murat Deveci, Okan Tuğral, Özlem Kayabey, Okan Tuğral

Kocaeli Üniversitesi Tıp Fakültesi, Çocuk Sağlığı ve Hastalıkları AD, Pediatrik Kardiyoloji BD, Kocaeli

Sekundum tip atriyal septal defektin (ASD) perkütanöz yolla kapatılması, yüksek başarı oranlarına sahip olması ve nadir gelişen komplikasyonlar nedeniyle çoğu olguda cerrahi tedavinin yerini almıştır. Prosedür sırasında ekstra vurular, geçici blok veya kısa süreli supraventriküler taşikardi (SVT) atakları bildirilmişse de işlem sonrası yeni başlangıçlı SVT atakları çok nadirdir. **Olgu:** Özgeçmişinde çarpıntı, ritim bozuklukları ve diğer hastalıklar açısından özellik olmayan 7 yaşındaki kız olgu, üst solunum yolu enfeksiyonu semptomları ile başvurusu sırasında yapılan değerlendirmede pulmoner odakta 2/6 şiddetinde üfürüm ve EKG'sinde sağ dal bloğu saptanması üzerine ileri kardiyak inceleme amacıyla bölümümüze yönlendirildi. Transtorasik ekokardiyografi ile 15 mm ölçülen soldan sağa şantlı sekundum tip ASD tanısı koyuldu. Transözofageal ekokardiyografi eşliğinde balon sizing yapılarak Ceraflex Occluder ile transkateter yolla ASD kapatma yapılan olguda prosedür sonrası rezidüel geçiş izlenmedi. İşlem sırasında herhangi bir ritm bozukluğu izlenmedi. ASD kapatılması prosedürü 55 dakika, floroskopi süresi ise 4.5 dakika idi. ASD kapatılması sonrası antitrombotik asetil salisilik asit (ASA) 300 mg/gün dozunda başlandı. Olgu işlem sonrası EKG monitörizasyonu yapılarak pediatri servisine yatırıldı. Olguda ASD kapatılmasından 11 saat sonra çarpıntı yakınması gelişti. EKG monitörizasyonu ile takip edilen olgunun kalp hızının 213/dk olduğu ve SVT ile uyumlu olduğu görüldü. Adenozin 100 mcg/kg/doz iv hızlı puşe sonrası SVT atağı gerileyen olgunun 10 dk sonra taşiaritmisinin tekrarlaması üzerine Adenozin 2. kez uygulandı ve yanıt alındı. İdame tedavisi olarak propranolol 1 mg/kg/gün başlandı ve 3 aylık izleminde SVT atağı tekrarlamadı. Transkateter yolla ASD kapatılması sonrası SVT gelişimi özellikle ileri kapatma yaşı, uzun prosedür süresi ve büyük cihaz kullanılması ile ilişkilendirilmiştir. Öncesinde pre-eksitasyon bulgusu ve aritmi öyküsü olmayan hastamızda gelişen tedaviye yanıtlı SVT'nin mekanizması tartışmalıdır.

P-270

FALLOT TETRALOJİSİ VE SAĞ ARKUS AORTA TANILI HASTADA ATİPİK PATENT DUKTUS ARTERİOZUS

İbrahim Cansaran Tanıdır, Murat Saygı, Sertaç Hanedan Onan, Pelin Ayyıldız, Alper Güzeltaş

İstanbul Mehmet Akif Ersoy Gögüs Kalp ve Damar Cerrahisi Eğitim Araştırma Hastanesi Pediatrik Kardiyoloji Kliniği, İstanbul

Giriş: Sağ arkus aorta toplumda %0,05 sıklıkta görülmektedir. Ancak Fallot tetrolojili olgularda bu oran %25'e kadar çıkabilmektedir. Sağ arkus aorta olgularında patent duktus arteriosusuzun (PDA) da çıkış yeri farklılık göstermektedir. Burada Fallot tetrolojisi, sağ arkus aorta ve ayna hayali dallanma paterni gösteren bir olguda sol trunkus brachiosefalikus'dan çıkan PDA ve patogenezi tartışıldı. **Olgu:** Dokuz aylık 6,5 kg ağırlığındaki kız hasta Fallot tetrolojisi tanısı ile opere edilmesi için hastanemize yönlendirildi. Ekokardiyografik değerlendirmesi Fallot tetralojisi, sağ arkus aorta ile uyumlu olan hastaya ameliyat öncesi kardiyak kateterizasyon işlemi uygulandı. Aortografisinde sağ arkus aorta, ayna hayali dallanma ve sol trunkusbrachiosefalikusdan çıkan ana pulmoner artere giden tortuoz seyirli yapı görüldü. Anatomik olarak PDA'ya benzeyen yapı hastanın saturasyon değerinin %95 olması üzerine 10 mm AVP-2 cihazı ile kapatıldı. **Tartışma ve Sonuç:** Edward sınıflandırmasına göre aortik arkusun gelişimi değerlendirildiğinde, sağ arkus aorta ayna hayali dallanma olan hastalardaki patolojinin sol subklavian arter ve inen aorta arasında sol arkusun dorsal segmentinin gerilemesinden geliştiği saptanmıştır. Sağ arkus aorta, baş-boyun damarların dallanma şekline göre üç alt tipte incelenir; 1- ayna hayali dallanma, 2- sağ arkus aorta aberan sol subklavian arter ve 3-sol subklavian arter izolasyonu (Sol subklavian arterin pulmoner arterden çıkması). Sağ arkus aortada sağ duktus arteriosus geriler ve sol duktus arteriosus da genellikle sol trunkus brachiosefalikusdan veya sol subklavian arterden köken alabilir. Fallot tetrolojili hastalarda en sık görülen sağ arkus paterni ayna hayali dallanmadır. Bu tipte ise en sık PDA çıkış yeri trunkus brachiosefalikus olmasına rağmen literatürde oldukça az sayıda olgu bildirilmiştir.

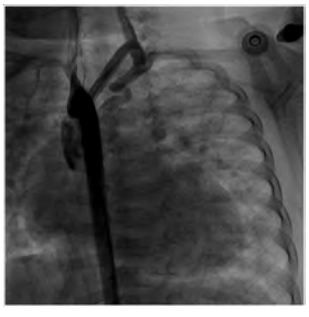

Resim 1. Ön-arka görüntüde arkus aorta ve PDA'nın görüntüsü

Resim 2. Ön-arka görüntüde arkus aorta ve PDA'nın görüntüsü

P-271

YÜZÜNCÜ YIL ÜNİVERSİTESİ'NDE PERKÜTAN TRANSKATER YOLLA KAPATILAN PATENT DUKTUS ARTERİYOZUS OLGULARININ ERKEN VE ORTA DÖNEM SONUÇLARI

İbrahim Ece[1], Serdar Epçaçan[2], Abdurrahman Üner[1], Onur Çağlar Acar[3], Vural Polat[4]

[1]Yüzüncü Yıl Üniversitesi Tıp Fakültesi, Çocuk Kardiyoloji BD,
[2]İpekyolu Kadın-Doğum ve Çocuk Hastalıkları Hastanesi, Çocuk Kardiyoloji Kliniği, Van
[3]Derince Eğitim ve Araştırma Hastanesi, Çocuk Kardiyoloji Kliniği, Kocaeli
[4]Yüzüncü Yıl Üniversitesi Tıp Fakültesi, Kalp ve Damar Cerrahisi BD, Van

Giriş ve Amaç: Transkateter yolla Patent DuktusArteriyozus (PDA) kapatılması işlemi uzun yıllardır tüm dünyada PDA'nın birinci seçenek tedavisi olarak uygulanmaktadır. Çalışmamızda transkateter PDA kapatılması ile ilgili klinik deneyimimizin paylaşılması ve hastalarımızın erken ve orta dönem sonuçlarının değerlendirilmesi amaçlandı. **Gereç ve Yöntem:** Yüzüncü Yıl Üniversitesi çocuk kardiyoloji kliniğinde Ağustos 2012 ve Aralık 2014 tarihleri arasında peruktan transkateter PDA kapama işlemi uygulanan 40 kız (%54.1), 34 erkek (%45.9) toplam 74 hasta hasta retrospektif olarak incelendi. **Bulgular:** Hastaların ortalama yaşı 4.68±4.09 (15 gün-17 yaş) idi. Tüm hastalarda rutin olarak pulmoner arter ve sistem basınçlar not edildi. 10 (%13.5) hastada orta derecede, 2 (%2.7) hastada önemli, 2(%2.7) hastada sistemik PAH saptandı. Sistemik PAH bulunan olgularda cihaz yerleştirildikten sonra pulmoner arter basınçları ölçüldü, basınçta anlamlı düşme saptanınca cihaz serbestleştirildi. 25 (%33.8) hastaya duct occluder, 43 (%58.1) hastaya duct occluder II, 6 (%8.1) hastaya coil cihazı kullanıldı. 72 (%97) hastada cihaz başarı ile yerleştirildi. Galen ven anevrizmasının eşlik ettiği, geniş tubuler yapıda PDA saptanan 15 günlük bir hastaya konulabilecek en geniş cihaz konulmasına rağmen, kontrol enjeksiyonda, duktusun okulde olmadığı görüldü, bol miktarda rezidu olduğu görüldü ve cihazın yüksek embolizasyon riski nedeni ile cerrahi kararı alınarak cihaz geri çekildi ve işlem sonlandırıldı. 1(%1.3) hastada cihazın pulmoner artere embolizasyonu nedeni ile acil cerrahi uygulandı. 3 (%4) hastada 24 saat sonra devam eden rezidü saptandı. Bu hastalardan 2'sinde (%2.7) 1. ay kontrolünde rezidünun kaybolduğu görülürken, 1 (%1.3) hasta sebat eden anlamlı rezidüel şant nedeni ile izlemin 2. ayında cerrahi uygulandı. 1 ay ile 2.5 yıllık izlemde girişim sonrası cihazın pulmoner arterler ya da aortaya protruzyonu saptanmadı. **Tartışma ve Sonuç:** Transkateter yolla PDA kapatılması işlemi cerrahi tedaviye üstünlükleri ile yaygın olarak uygulanmaktadır. Uygun hasta ve duktus yapısına uygun cihaz seçildiğinde Duct occuler, Dcut occluder II ve Coil ile PDA kapama yüksek başarı oranı, düşük komplikasyon riski ile oldukça güvenilir bir yöntemdir.

P-272

ÇOCUKLUK ÇAĞINDA FEMORAL ARTER KATETERİZASYONU SONRASI GELİŞEN SKROTAL HEMATOM

Murat Deveci[1], Uğur Topçu[2], Okan Tuğral[1], Yonca Anık[3], Kadir Babaoğlu[1]

[1]Kocaeli Üniversitesi Tıp Fakültesi, Çocuk Sağlığı ve Hastalıkları AD, Pediatrik Kardiyoloji BD,
[2]Kocaeli Üniversitesi Tıp Fakültesi, Çocuk Sağlığı ve Hastalıkları AD,
[3]Kocaeli Üniversitesi Tıp Fakültesi, Radyoloji AD, Kocaeli

Femoral arter kateterizasyonu komplikasyonları, kardiyoloji pratiğinde sık rastlanan bir durumdur. Bu komplikasyonlardan bazıları akut tromboz, embolizasyon, diseksiyon, kanama, hematom, retroperitoneal kanama, psödoanevrizma, arteriyovenöz fistüldür. Skrotal hematoma ise pediatrik yaş grubunda transfemoral kardiyak kateterizasyonun sık görülmeyen bir komplikasyonu ve nadir bir genitoüriner acil olabilmektedir. Genellikle femoral arter girişimi sırasında inferiyor epigastrik arterin hasarı sonucu oluşmaktadır. **Olgu:** Ventriküler septal defekt nedeniyle femoral arter kateterizasyonu yapılan 9 yaşındaki erkek çocuk işlemden 1 hafta sonra skrotumun sağ tarafında ekimoz ve ağrı ile başvurdu. Yürümekte zorlanan hastaya yapılan Doppler ultrasonografide; ana femoral arter (CFA), yüzeyel femoral arter (SFA), derin femoral arter (DFA) ve inferior epigastrik arter lümenleri açık izlendi ve anevrizma-psödoanevrizma formasyonu görülmedi. Herhangi bir retroperitoneal kanama bulgusu saptanmadı. Scrotal MRI da sağ testis etrafında 5 mm kalınlığında hematom ile uyumlu bulgu izlendi. Ayrıca spermatik kordonun sola göre oldukça kalın olduğu gözlendi. Femoral arter-ven ponksiyonu sırasında spermatik kordun zedelenmiş olabileceği, ya da kanamanın spermatik kord boyunca skrotal bölgeye yayıldığı düşünüldü. Antienflematuar ve analjezik, soğuk uygulama ve skrotal elevasyon gibi semptomatik tedavi sonucunda explorasyona ihtiyaç duyulmadı ve konservatif yaklaşımla bir hafta içerisinde skrotal bölgedeki hematom tamamen rezorbe oldu. Olgu kalp kateterizasyon ve anjiyografi sonrasında pediatrik yaş grubunda daha önce bildirilmeyen, dolayısıyla bu yaş grubunda tedavi-takip yönetimi konusunda yeterli deneyimin bulunmadığı bir komplikasyon olduğu için sunulmuştur.

P-273

FALLOT TETRALOJİSİ'NDE SOL PULMONER ARTER AGENEZİSİ VE MULTİPL MAPKA BİRLİKTELİĞİ

Özgür Kızılca, Tülay Demircan, Cüneyt Zihni, Seyyid Bahaettin Öncü, Mustafa Kır, Nurettin Ünal

Dokuz Eylül Üniversitesi Tıp Fakültesi, Çocuk Kardiyoloji BD, İzmir

Giriş-Amaç: Fallot tetralojisi (TOF) çocukluk çağında en sık görülen siyanotik konjenital kalp hastalığıdır. Pulmoner arterlerin değişken derecelerde hipoplazik izlenebilmesine rağmen tek taraflı pulmoner arter agenezisi ve major aortopulmoner kollateral arter (MAPKA) birlikteliği oldukça nadir görülür. Bu yazıda TOF ve sol pulmoner arter agenezisi ile MAPKA'ları olan bir hastayı sunmayı amaçladık. **Olgu:** Normal spontan yolla miadında 2700 gr doğan sağlıklı erkek olgu, 1,5 aylıkken rutin muayenede üfürüm saptanması üzerine yapılan Ekokardiyografi (EKO)'de Fallot tetralojisi saptanan hasta hastanemize sevk edilmiş. Fizik muayenede kilo-boy ve baş çevresi 10-25. persantil, sternum solunda pulmoner odakta daha belirgin olmak üzere 3/6° sistolik üfürüm, oda havasında satürasyonu %92-93 saptandı. Kan basıncı, periferik nabızlar diğer sistemik muayene bulguları normaldi. EKO bulguları TOF ile uyumlu saptanırken sol pulmoner arter konfluensi net değerlendirlemezken suprasternal bakıda inen aortdan köken alan MAPKA'lar izlendi. Anjiyografide sağ ventrikül enjeksiyonunda dekstropoze aorta ile subpulmonik darlığı olan hipoplazik ana pulmoner arter ve sağ pulmoner arter görülürken sol pulmoner arter görüntülenemedi. İnen aorta enjeksiyonunda sağ pulmoner üst ve alt segmentleri kanlandıran ayrı köklerden çıkan iki adet, sol pulmoner üst ve alt segmentleri kanlandıran aynı kökten çıkan 2 adet MAPKA izlendi. Basınç ölçümlerinde RVP: 70/0-5 mmHg, aorta 85/35 (55) mmHg, sağ üst MAPKA 27/13 (20) mmHg, sağ alt MAPKA 28/14 (21) mmHg olarak bulundu. Oda havasında satürasyonu %92-93 olan hastaya 1 mg/kg/gün propranolol tedavisi başlanarak ayaktan kontrollere gelmek üzere taburcu edildi. **Tartışma:** TOF'lu vakalarda ana pulmoner arter ve dallarında hipoplazi ve stenoz sık olarak görülürken tek taraflı agenezi oldukça nadirdir. MAPKA varlığı özellikle VSD-Pulmoner atrezili olgularda görülen bir durum olup TOF'lu hastalarda nadirdir. TOF'lu hastada Pulmoner arter agenezisi ve MAPKA varlığı takip ve tedavi seçeneklerini daha komplike hale getirmektedir. **Sonuç:** Hasta TOF, sol pulmoner arter agenezisi ve MAPKA birlikteliğinin nadir görülmesi nedeniyle tartışılmak üzere sunuldu.

Anjiografide desenden aorta enjeksiyonunda sağ 2 adet, sol 2 adet MAPKA

Ekokardiyografide parasternal kısa eksen görünümde sol pulmoner arter agenezisi

boş

14. Ulusal Pediatrik Kardiyoloji ve Kalp Cerrahisi Kongresi

(15-18 Nisan 2015, Denizli)

EKOKARDİYOGRAFİ VE NONİNVAZİV GÖRÜNTÜLEME

Poster Bildirileri

BOŞ

P 001

LEVOATRİYOKARDİNAL VENLERİN DEĞERLENDİRİLMESİ

Oykü Isal Tosun[1], Taner Kasar[1], Murat Saygı[1], Pelin Ayyıldız[1], Aysel Türkvatan[2], Ender Ödemiş[1], Yakup Ergül[1], Alper Güzeltaş[1]

[1]İstanbul Mehmet Akif Ersoy Gögüs Kalp ve Damar Cerrahisi Eğitim Araştırma Hastanesi, Pediatrik Kardiyoloji Kliniği,
[2]İstanbul Mehmet Akif Ersoy Gögüs Kalp ve Damar Cerrahisi Eğitim Araştırma Hastanesi, Radyoloji Bölümü, İstanbul

Giriş: Levoatriyokardinal ven (LAKV) oldukça nadir görülen bir kardiyak malformasyondur. İlk kez 1926 yılında McIntosh tarafından tanımlanmıştır. Sol tarafta obstrüksiyona neden olan hipoplastik sol kalp sendromu, mitral atrezi, kor triatriyatum ya da anormal pulmoner venöz bağlantı gibi lezyonlarda pulmoner venöz akım için alternatif bir yol oluşturan pulmoner-sistemik bağlantı olarak tanımlanır. Embriyolojik olarak, pulmoner venöz pleksus ve kardinal sistem arasında bir bağlantı olan splanik pleksusun anormal persistansının sonucu oluşur. Çok nadir olarak intrakardiyak patolojisi bulunmayan hastalarda da görüldüğü bildirilmiştir. Klinik olarak, pulmoner venöz obstrüksiyon semptomları ve düşük kardiyak debi bulguları erken süt çocukluğu döneminde görülür. **Gereç ve Yöntem:** Hastanemizde LAKV'i olan 11 hasta retrospektif olarak tarandı. Ekokardiyografik incelemeden sonra tüm hastalarda LAKV varlığı tomografik anjiyografi, katater anjiyografi ya da intraoperatif olarak doğrulandı. **Bulgular:** Üfürüm nedeniyle hastanemize yönlendirilen 4 ve 13 aylık iki hastanın innominat vene açılan LAKV dışında bir patolojisi bulunmamakta idi. Diğer 9 hastanın hepsinde restriktif bir interatriyal bağlantı ile birlikte sol tarafta obstrüksiyona neden olan çeşitli intrakardiyak patolojiler mevcuttu.İki hastada kor triatriyatum, iki hastada aort koarktasyonu, bir hastada total pulmoner venöz dönüş anomalisi, 4 hastada sol atriyoventriküler bağlantı yokluğu mevcuttu. Sol tarafda obstrüksiyona yol açan lezyonu olan hastaların tümünde önemli pulmoner hipertansiyon bulguları mevcuttu. **Tartışma ve Sonuç:** LAKV daha çok vaka bildirimleri olarak raporlanan nadir bir patolojidir. LAKV pulmoner venöz sistemi kardinal sistemin herhangi bir parçasına direk olarak bağlayan bir interatriyal bağlantı tipidir. Bizim vakalarımızın 9'unda olduğu gibi pek çok vakada sol tarafta obstrüksiyona neden olan lezyonlar mevcuttur ve atriyumlar arasındaki tek bağlantı, sol kalbin dekomprese olması için tek yol LAKV'dir. Ancak iki hastamızda olduğu gibi intrakardiyak patoloji olmadan da LAKV bulunabilir ve bu hastalar sağ ventrikül volüm yükü semptomları yönünden takip edilmelidir. Sol tarafta obstrüktiyona yol açan lezyonlarda LAKV varlığı aranmalıdır. Ancak LAKV'nin intrakardiyak patolojisi olmayan hastalarda da görülebileceği unutulmamalıdır.

P 002

ANTENATAL HİDROPS FETALİS İLE PRESENTE OLAN İDİYOPATİK İNFANTİL ARTERİYEL KALSİFİKASYON TANILI BİR OLGU SUNUMU

Yasemin Özdemir Şahan[1], Reşit Ertürk Levent[1], Arif Ruhi Özyürek[1], Zülal Ülger[1], Sibel Bozabalı[2]

[1]Ege Üniversitesi Tıp Fakültesi, Çocuk Kardiyoloji BD, İzmir
[2]Sıtkı Koçman Üniversitesi Tıp Fakültesi, Çocuk Sağlığı ve Hastalıkları AD, Muğla

Giriş: İdiyopatik infantil arteriyel kalsifikasyon (İİAK), arterlerin membrana elastica interna tabakasında kalsifikasyon ile karakterize çok nadir görülen, otozomal resesif geçişli bir kardiyovasküler hastalıktır. Depolanma sonucu birçok organda vazo-okluzif iskemiye bağlı multiorgan disfonksiyonu ve özellikle koroner arter oklüzyonuna bağlı miyokardial iskemi nedeniyle genellikle hastalar yaşamın ilk bir yılında kaybedilir. **Olgu:** 28 yaşında G1P0 gebe, antenatal fetal ultrasonografik takiplerinde 29.gestastonel haftada (GH) gelişen polihidramnioz ve hidrops bulguları (jeneralize ödem, plevral ve perikardiyal effüzyon, assit) nedeniyle tarafımıza yönlendirildi. Fetal ekokardiyografide biventriküler hipertrofi, sağ ventrikülde genişleme, tüm aortik duvar, ana pulmoner arter ve tüm kapaklarda hiperekojenite, perikardiyal effüzyon mevcuttu. Eşler arasında akraba evliliği ve gebelikte ilaç alım öyküsü yoktu. Maternal biyokimyasal testler, serolojik değerlendirmeler normaldi. Fetal distres nedeniyle 32. GHda 2100 gr kız bebek sezaryen ile doğurtuldu. Bebekte respiratuvar distres, prematurite, düşük APGAR skoru ve jeneralize masif ödem nedeniyle hasta doğum odasında entübe edilerek yenidoğan yoğun bakım ünitesine alındı. Çekilen telede masif kardiyomegali ve akciğer ödemi olması, acil koşullarda yatakbaşı çekilen ekokardiyografide tamponad bulgusu ve düşük kardiak debi nedeniyle ponksiyon yapılarak tamponad boşaltıldı. Ekokardiyografide demonstratif olarak tüm büyük arter duvarlarında ve kapaklarda kalsifikasyon gözlendi. Ancak bebek yaşamının ilk gününde progresif kalp yetmezliği tablosu ve dirençli hipotansiyon nedeniyle kaybedildi. Postmortem otopsi ailenin onaylamaması nedeniyle yapılmadı. **Tartışma ve Sonuç:** İİAK, çok nadir görülen, kardiyovasküler sistemde kalsifikasyon ile giden klinik olarak heterojen bir hastalıktır. Patogenezin %80'inden ENPP1 (ektonukleotid pirofosfataz/fosfodiesteraz) genindeki mutasyon ve inaktivasyon sonucu arterlerde kalsiyum hidroksiapatit kristallerinin depolanması sorumludur. In-utero ciddi konjestif kalp yetmezliğine bağlı hidrops ile postnatal refrakter hipertansiyona kadar değişen klinik spektrum mevcuttur. Ortalama 3 ay civarında hastalar kaybedilir. Tanıda altın standart arteriyel biyopsidir. Steroid, difosfonatların kullanımına ilişkin tedavi modaliteleri mevcuttur. Sonuç olarak bu yazıda antenatal hidrops ile giden vakalarda nadir de olsa İİAK tanısı da akılda tutulmalıdır.

Resim 1. Fetal Ekokardiyografide aort duvarı boyunca kalsifikasyonun görüntülenmesi.

P 003

VENTRİKÜLER SEPTAL DEFEKTLERDE ÜÇ BOYUTLU EKOKARDİYOGRAFİK DEĞERLENDİRMENİN YERİ

Ulaş Karadaş[1], Mustafa Kır[1], Nuh Yılmaz[1], Nihal Özdemir Karadaş[2], Baran Uğurlu[3], Gül Sağın Saylam[1]

[1]Dokuz Eylül Üniversitesi Çocuk Kardiyolojisi BD,
[2]Ege Üniversitesi Çocuk Sağlığı ve Hastalıkları AD,
[3]Dokuz Eylül Üniversitesi Kalp Damar Cerrahisi AD, İzmir

Amaç: Bu çalışmada, gerçek zamanlı üç boyutlu ekokardiyografi (3-B EKO) ile ventriküler septal defektlerin (VSD) şekil, boyut ve pozisyonlarının ayrıntılı tanımlanabileceği gösterilmek istendi. **Gereç ve Yöntem:** Araştırma, yaşları 1 ay-16,5 yaş (ortalama:3,2±3,8 yaş) olan 37 hasta ile gerçekleştirildi. 3-B EKO ile VSD'lerin sağ ventrikül tarafından (cerrahi bakış açısı) sistolik ve diyastolik fazda görünüşleri elde edildi, şekli ve yerleşimi değerlendirilerek en geniş (diyastol sonu) ve en dar (sistol sonu) çapı ile alanı kalp siklusu göz önünde bulundurularak hesaplandı (Şekil 1), komşu dokularla olan ilişkilerine (triküspit kapak ile ilişki ve uzaklık, aort kapağına uzaklık) bakıldı. Elde edilen bulgular, iki boyutlu ekokardiyografi (2-B EKO) bulguları ve çalışma sırasında opere olan 8 hastanın cerrahi bulguları ile karşılaştırıldı. **Bulgular:** Gerçek zamanlı 3-B EKO, 37 hastanın 36'sına (% 97) uygulandı. Bir hasta (12 yaş, kız), obesiteye bağlı fakir akustik pencere nedeniyle, yeterli 3-B EKO görüntüsü elde edilemediği için çalışma dışı bırakıldı. Çalışmamızda 3-B görüntülerin elde edilme zamanı ortalama 4,1±1,5 dk (2,1-10 dk), değerlendirme süresi ortalama 20,1±10,4 (7-60) dk idi. Çalışma ilerledikçe değerlendirme süresinin belirgin olarak kısaldığı görüldü (r:-0,7, p<0,001). Çalışmamızda VSD'lerin, 2-B ve 3-B EKO ile ölçülen ortalama diyastol sonu en geniş çap değerleri (sırasıyla 10±4,3 mm ve 16±8,7 mm) arasındaki korelasyonun iyi olduğu tespit edildi (r:0,79) (Şekil 2). Ancak, 8 hastanın operasyon sırasında elde edilen VSD çap değerlerinin, 2-B EKO'ya göre, 3-B EKO ile yapılan ölçümlerle korelasyonunun daha iyi olduğu ortaya kondu (r:0,93/r:0,63). Ayrıca, VSD'lerin triküspit kapağın yaprakçığı ile örtülü olduğu ve ventriküler septal anevrizma oluşturduğu hastalarda bu dokular dijital ortamda kesilerek defektin morfolojik yapısının daha iyi tanımlanabileceği gösterildi. **Sonuç:** Çalışmamızda elde edilen bulgularla, 3-B EKO ile defektin karşıdan görünüşünün elde edilmesi yanında dinamik değişikliğinin (en geniş ve en dar olduğu anda çap ve alan ölçümü) ve komşu dokularla ilişkisinin 2-B EKO'ya göre daha iyi değerlendirildiği ortaya kondu.

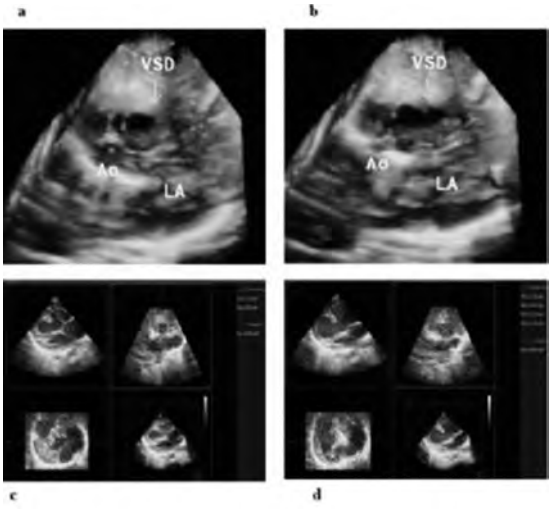

Şekil 1. Sistolik (a) ve diyastolik (b) fazda VSD'nin sağ ventrikül tarafından görünüşü ile alan ve çap ölçümleri (c,d).



Şekil 2. 2-B EKO ve 3-B EKO-VSD'lerin diyastol sonu en geniş çap değerlerinin korelasyonu.

P-004

ÇAPRAZLAŞAN (CROSSED) PULMONER ARTERLERIN PRENATAL TANISI: İKİ OLGU SUNUMU

Kadir Babaoğlu[1], Murat Deveci[1], Özlem Kayabey[1], Yasemin Doğan[2], Gülseren Yücesoy[2]

[1]Kocaeli Üniversitesi Tıp Fakültesi, Çocuk Sağlığı ve Hastalıkları AD, Pediatrik Kardiyoloji BD,
[2]Kocaeli Üniversitesi Tıp Fakültesi, Kadın Hastalıkları ve Doğum AD, Perinatoloji BD, Kocaeli

Crossed pulmoner arterler (CPA), sol pulmoner arterin (LPA) ostiumunun sağ pulmoner arterin (RPA) süperiorundan ve sağından köken aldığı nadir bir anomalidir. Genellikle diğer konjenital kalp hastalıkları, ekstrakardiyak anomaliler ve bazı genetik sorunlara eşlik etmesinden dolayı bu patolojinin tanınabilmesi önemlidir. Günümüze dek, az sayıda postnatal tanılı CPA olguları bildirilmiş olup prenatal tanılı tek bir vaka bildirilmiştir. Bu olguların çoğunda kompleks kardiyak anomaliler eşlik etmektedir. Bu yazıda, prenatal dönemde tanı konulan ve postnatal olarak ekokardiyografi ile tanının doğrulandığı 2 olgu sunulmuştur. **Olgu 1:** On sekiz yaşında, G1P0, 26 haftalık gebe, rutin anomali taraması sırasında belirgin bir patoloji görülmemesine rağmen görüntü kalitesinin iyi olmaması nedeniyle fetal ekokardiyografi için yönlendirildi. Dört boşluk, sol ve sağ çıkış yolları, aortik ve duktal arklar ile 3-damar ve trakea (3VT) kesitlerinde patoloji görülmedi. Ancak, aortun kısa eksen kesitinde LPA ve RPA'nın anormal seyri izlendi. LPA, ana pulmoner arterin (MPA) sağ kısmından ve RPA'nın süperiorundan köken alırken; RPA, MPA'nın sol tarafından ve LPA'nın inferiorundan çıkış göstermekte idi. Fetüsün daha ayrıntılı incelemesinde ilave kardiyak veya ekstrakardiyak anomali saptanmayarak izole CPA tanısı koyuldu. **Olgu 2:** Yirmi yaşındaki gebe, fetüste konjenital kalp hastalığı şüphesi ile fetal ekokardiyografi için yönlendirildi. Yapılan incelemede; subaortik geniş VSD, sağ arkus aorta ve CPA saptandı. Bu vakada da ilk olgudaki gibi, CPA aortun kısa eksen kesitinde görüntülendi. Her iki olguda postnatal ekokardiyografik inceleme yapıldı ve prenatal tanılar doğrulandı. Postnatal genetik inceleme normal olup izlemde ek özellik saptanmadı. Fetüsün kapsamlı bir ekokardiyografik değerlendirmesi, CPA tanısı için zorunludur. Özellikle aortun kısa eksen kesitinde, LPA ve RPA arasındaki ilişki tam olarak gösterilmelidir.

P-005

CRİSS-CROSS VENTRİKÜLER İLİŞKİLİ HASTALARIN DEĞERLENDİRİLMESİ

Pelin Ayyıldız, Erkut Öztürk, Taner Kasar, Murat Saygı, Yakup Ergül, Alper Güzeltaş

İstanbul Mehmet Akif Ersoy Göğüs Kalp ve Damar Cerrahisi Eğitim Araştırma Hastanesi, Pediatrik Kardiyoloji Kliniği, İstanbul

Giriş: Atriumların karşı ventriküllere açılarak bir çapraz ilişki oluşturduğu criss-cross kalp nadir bir kardiyak anomalidir. Topsy turvy kalp bu kardiyak anomalinin daha nadir görülen bir alt grubudur. Çaprazlaşan atriyoventriküler (AV) ilişkiyle birlikte ventriküllerin supero-inferior pozisyonda yerleşimi, ve büyük arterlerin posterior- inferiora kayması ile karakterizedir. Bu çalışmada kliniğimizde tanı koyarak takibe alınan criss-cross AV ilişkisi olan hastaları retrospektif olarak değerlendirdik. **Olgu:** Hastaların ortanca tanı yaşı 4.5 ay (1.5 ay-17 yaş) idi. 6 hastanın 5 i süt çocukluğu döneminde tanı almıştı. 5 hastada atrial situs solitus, 1 hastada inversustu. 5 hastada AV ve ventriküloarteryel (VA) ilişki konkordan, 1 hastada AV ilişki konkordan-VA ilişki diskordandı. 6 hastada da ek kardiyak anomali mevcuttu. Aorto pulmoner penceresi (APP) olan üç hastadan ikisi ve geniş ventriküler septal defekti (VSD) olan bir hasta opere edildi. 17 yaşındaki büyük arterlerin transpozisyonu, pulmoner darlık ve VSD si olan hastaya Rastelli operasyonu planlandı. Ventriküler septal defekti olan bir diğer hasta ise takibe alındı. Topsy turvy ve APP tanısı ile opere edilen 1.5 aylık kız hasta, postoperatif erken dönemde pulmoner hipertansif kriz nedeniyle kaybedildi. Tartışma ve sonuç: Criss-cross kalp, konjenital kalp hastalıklarının %0.1'den daha azını oluşturur. Atriyumlar pozisyonlarını korurken ventriküller kendi uzun eksenleri etrafında kıvrılır ve bunun sonucunda ventrikül giriş yolları çaprazlaşır. En sık olarak atrial situs bizim 5 hastamızda da olduğu gibi solitustur, sağ atriyum (RA) sol tarafta yerleşen sağ ventrikül (RV) ile ilişkilidir ve beraberinde anterior triküspit kapak, posterior yerleşimli mitral kapak ve sol aorta ile presente olur. Bizim hastalarımızın hepsinde AV ilişki konkordandı ve sağ taraflı RA, 3 hastada üstte yerleşimli RV, 3 hastada ise solda yerleşimli RV ile ilişkili idi. Sonuç olarak 2D ekokardiyografi ile sistematik segmental çalışma sonucu bağlantıların ve kalp boşluklarının uzaysal ilişkisi tanımlanabilir ve criss-cross kalp tanısı konabilir.

P-006

FALLOT TETRALOJİ NEDENİYLE TÜM DÜZELTME AMELİYATI YAPILAN ÇOCUKLARDA ORTA DÖNEMDE HERİKİ VENTRİKÜL DOKU DOPPLER EKOKARDİYOGRAFİ, TAPSE, BNP VE MİTRAL AKIM YAYILMA HIZI İLİŞKİSİ

Savaş Demirpençe[1], Barış Güven[2], Esin Firuzan[3], Yeliz Sevinç[1], Murat Muhtar Yılmazer[4], Taliha Öner[5], Timur Meşe[4], Demet Can[6], Vedide Tavlı[1]

[1]Şifa Üniversitesi, Çocuk Sağlığı ve Hastalıkları AD, Çocuk Kardiyoloji BD,
[2]İzmir Üniversitesi Medikal Park Hastanesi, Çocuk Kardiyoloji BD,
[3]Dokuz Eylül Üniversitesi Fen Fakültesi, Biyoistatistik Bölümü,
[4]Dr. Behçet Uz Çocuk Hastanesi, Çocuk Kardiyoloji Kliniği, İzmir,
[5]Şişli Etfal Eğitim ve Araştırma Hastanesi, Çocuk Kardiyoloji Bölümü, İstanbul
[6]Dr. Behçet Uz Çocuk Hastanesi, Çocuk Göğüs Hastalıkları Kliniği, İzmir

Giriş: Bu çalışmada Fallot tetraloji (FT) nedeniyle tüm düzeltme ameliyatı olan çocuklarda orta dönemde mitral akım yayılma hızı (Vp), trikuspit anuler pik sistolik esneme mesafesi (TAPSE), heriki ventrikül hacimleri, heriki ventrikül doku Doppler bulguları, beyin natriüretik peptid düzeyi (BNP) ve egzersiz testi verileri ile klinik durumları arasındaki ilişki değerlendirildi. **Gereç ve Yöntemler:** FT nedeniyle opere olan 25 hasta (ortalama yaş 11.6±2.7 yıl, 14 erkek) ve 25 sağlıklı kontrol grubu (ortalama yaş 12.3±2.3 yıl, 11 erkek) çalışmaya dahil edildi. Tüm hastalar NYHA sınıf I olup herhangi bir medikal tedavi almıyorlardı. Tüm düzeltme öncesi 10 hastaya (%40) modifiye Blalock-Taussig şant uygulanmıştı. Renkli M-mod mitral akım yayılma hızı (Vp), doku Doppler miyokardiyal hızlar ve performans indeksi, M-mod TAPSE değeri elde edildi. Modifiye Bruce protokolüne göre egzersiz testi uygulandı; egzersiz süresi, egzersiz süresince saturasyon değeri, kalp hızı ve kan basıncı not edildi. Hasta grubunda egzersiz öncesi ve sonrası BNP düzeyi çalışıldı. **Bulgular:** Hasta grubunda istirahat kalp hızı ve maksimum egzersizdeki kalp hızı anlamlı düşüktü (sırasıyla p=0.011 ve p=0.027). Hasta grubunda egzersiz öncesi ve sonrası BNP düzeyi arasında anlamlı fark bulunmadı (p=0.320, p=0.321 sırasıyla). Tüm düzeltme ameliyatı öncesi BT şant uygulanan hasta alt grubunda BNP düzeyi şant yapılmamış alt gruba göre anlamlı yüksekti (p=0.013). Sağ ventrikül diyastol ve sistol sonu hacim indeksi hasta grubunda kontrol grubundan anlamlı yüksek idi (p=0.001). Hasta grubunda sol ventrikül egzantrisite indeksi anlamlı yüksekti (p=0.001). Ortalama TAPSE değerleri hasta grubunda kontrol grubundan anlamlı düşük bulundu (p<0.001). Postop takip süresi ile sağ ventrikül diyastol ve sistol sonu volüm indeksi arasında pozitif bir ilişki saptandı (r=0.589, r=0.445 sırasıyla). Hasta grubunda mitral Vp daha yüksek idi ancak anlamlı fark saptanmadı (p=0.655) (Tablo 1). **Sonuç:** Tüm düzeltme ameliyatı yapılan FT'li çocuklarda orta dönemde mitral akım yayılma hızı hakkında bildiğimiz kadarıyla literatürde bir çalışma olmayıp çalışmamızda da istatistiksel olarak anlamlı bir fark bulunmamıştır.

Tablo 1: Hastaların demografik, klinik ve anjiografik bulguları.

Değişkenler	Hasta (n=25)	Kontrol (n=25)	p değeri
LVEDD (mm)	3.84 ± 0,56 (2,9 - 5,0)	4,30 ± 0,41 (3,6 – 4,8)	0.017
LVESD (mm)	2.50 ± 0,37 (1,9 - 3,2)	2,77 ± 0,28 (2,2 – 3,2)	0.022
Sol ventrikül EF (%)	64 ± 3 (58– 80)	67 ± 3 (60 – 71)	0.035
Sağ ventrikül EF (%)	38.3 ± 7.9 (24 - 49)	49 ± 6.7 (38– 59)	<0.001
FS (%)	34 ± 4 (29 - 48)	37 ± 2 (32– 41)	0.015
Sol ventrikül egzantrisite indeksi	1,25 ± 0,1 (1,04 - 1,53)	1,09 ± 0,06 (1,03 - 1,27)	<0,001
Trikuspit Sm (m/s)	0,10 ± 0,02 (0,07 - 0,17)	0,14 ± 0,02 (0,10 - 0,20)	<0,001
Trikuspit Em (m/s)	0,11 ± 0,03 (0,06– 0,18)	0,16 ± 0,02 (0,12 - 0,21)	<0,001
Trikuspit Am (m/s)	0,07 ± 0,02 (0,05 - 0,13)	0,10± 0,01 (0,08– 0,13)	0.003
Trikuspit Em/Am	1,51 ± 0,45 (0,67 - 2,57)	1,6 ± 0,27 (1,23 - 2,22)	0.541
Mitral Sm (m/s)	0,09 ± 0,02 (0,06 - 0,15)	0,12 ± 0,01 (0,10 - 0,17)	0.004
Mitral Em (m/s)	0,14 ± 0,03 (0,05– 0,22)	0,19 ± 0,02 (0,16 - 0,24)	0.001
Mitral Am (m/s)	0,06 ± 0,01 (0,04 - 0,10)	0,07 ± 0,01 (0,05– 0,10)	0.04
Mitral Em/Am	2,2 ± 0,49 (0,63 – 3,0)	2,5 ± 0,51 (2,0 – 3,6)	0.11
Sağ ventrikül MPI	0.51 ± 0.08 (0,36 – 0,70)	0.41 ± 0.06 (0,28 - 0,52)	0.002
Sol ventrikül MPI	0.49 ± 0.11 (0.3 - 0.75)	0.36 ± 0.05 (0.28 - 0.45)	0.001
Septum MPI	0.46 ± 0.07 (0.33 - 0.59)	0.35 ± 0.06 (0.27 - 0.48)	<0.001
RVEDA (cm2)	23.4 ± 5.8 (13.7 - 34.5)	16.1 ± 3.6 (11,6 - 23,9)	<0.001
RVEDV indeksi (ml/m2)	65.9 ± 21.9 (33 - 113)	36.7 ± 12.1 (22 - 63)	<0.001
RVESA (cm2)	17.2 ± 3.8 (9.9 - 25.9)	10.1 ± 2.3 (6.7 – 14)	<0.001
RVESV indeksi (ml/m2)	39.8 ± 10.9 (20 - 63)	18.3 ± 5.8 (9– 27)	<0.001
TAPSE (mm)	18.7 ± 3.2 (12 - 24)	23.2 ± 1.9 (20 - 26)	<0.001
Mitral Vp (cm/sn)	101 ± 34 (55 - 167)	97 ± 23 (58 - 153)	0.655

Veriler ortalama ± SD olarak verilmiştir. Am, geç diyastolik miyokardiyal hız; EF, ejeksiyon fraksiyonu; Em, erken diyastolik miyokardiyal hız; FS, fraksiyonel kısalma; LVEDD, sol ventrikül diyastol sonu çap; LVEDS, sol ventrikül sistol sonu çap; MPI: miyokardiyal performans indeksi; RVEDA, sağ ventrikül diyastol sonu alan; RVEDV, sağ ventrikül diyastol sonu volüm; RVESA, sağ ventrikül sistol sonu alan; RVESV, sağ ventrikül sistol sonu volüm; Sm, sistolik miyokardiyal hız; TAPSE: trikuspit anuler pik sistolik esneme mesafesi, Vp: yayılma hızı

P-007

NADİR BİR KARDİYAK TÜMÖR: ANJİOSARKOM

Bülent Koca[1], Halil İbrahim Demir[2], Ersin Erek[3], Selim Aydın[3], Ali Yıldırım[4]

[1]Harran Üniversitesi Tıp Fakültesi, Çocuk Kardiyoloji BD, Şanlıurfa,
[2]Atakent Acıbadem Hastanesi, Çocuk Kardiyoloji Kliniği,
[3]Atakent Acıbadem Hastanesi, Kalp Damar Cerrahisi Kliniği, İstanbul
[4]Şanlıurfa Çocuk Hastanesi, Çocuk Kardiyoloji Kliniği, Şanlıurfa

Kalbin primer tümörleri oldukça nadir görülür. Otopsi incelemelerinde sıklığın %0.001 ile %0.03 arasında değiştiği gözlenmiştir. %75'i selim olup bunların yarısını miksomalar oluşturmaktadır. Malign tümörlerin ise hemen tamamını sarkomlar oluşturmaktadır. Vakamız, triküspit kapak komşuluğunda sağ ventrikül duvarına infiltre anjiyosarkom olgusudur. Hasta sırt ağrısı, iştahsızlık ve kilo kaybı yakınmaları ile kliniğimize başvurmuş, yapılan ekokardiyografisinde kardiak kitle tanısı almıştır. **Olgu:** Vaka 14 yaşında erkek hasta olup, kliniğe son 2 aydır ortaya çıkan sırt ağrısı, iştahsızlık ve yaklaşık 10 kg kadar kilo kaybı ile başvurdu. Fizik muayenesinde taşikardisi dışında özellik yoktu. Transtorasik ekokardiyografide (TTE) triküspit kapak ventriküler yüzeyde 3.8 cm x 3.1 cm boyutlarında, triküspit kapakta aralıklı olarak obstrüksiyon oluşturan kitle imajı gözlendi (Resim 1). Vena cava inferior ve vena cava superior'da tutulum saptanmadı. Minimal perikardiyal effüzyon mevcuttu. Hasta ileri tetkik ve biyopsi amaçlı başka bir merkeze refere edildi. Burada yapılan cerrahi rezeksiyonun patolojisinin anjiyosarkom ile uyumlu olduğu kemoterapi içinde buradan başka bir merkezdeki medikal onkoloji birimine sevk edildiği öğrenildi. **Tartışma:** En sık görülen kardiyak malign tip tümör anjiyosarkom olup, kötü huylu tümörlerin % 75'ini oluşturmaktadır. Kardiyak malignansilerin izlendiği yaşlar genel olarak 3 ile 5. dekadlar arasıdır. En sık sağ atriyum tutulurken bunu sırasıyla sol atriyum, sağ ventrikül, interatriyal ve interventriküler septum izler. Anjiyosarkom son derece agresif seyirli bir tümördür. Henüz tam bir sağkalım sağlayan bir tedavi şekli yoktur. Erken tanı, yeterli cerrahi rezeksiyona ilave olarak adjuvan tedavi seçenekleri özellikle immünoterapi yaşamda kalış süresini uzatabilir.Vakamız adolesan yaşta saptanması nedeniyle ilgi çekicidir.

Resim 1. Triküspit kapakta obstrusiyon da yaratmış olan anjiosarkomun ekokardiyografik görüntüsü.

P-008

AKUT ROMATİZMAL KARDİTTE NADİR GÖRÜLEN BİR DURUM: DÖRT KAPAK TUTULUMU

Osman Güvenç, Derya Çimen, Eyüp Aslan, Bülent Oran

Selçuk Üniversitesi Tıp Fakültesi, Çocuk Sağlığı ve Hastalıkları AD, Çocuk Kardiyoloji BD, Konya

Özet: Akut romatizmal ateşte en sık ve ağır kapak tutulumu mitral kapakta olurken ikinci sıklıkta aort kapağı etkilenir. Pulmoner ve triküspit kapakların tutulması ise nadirdir. Bu makalede, akut romatizmal kardit döneminde dört kapak tutulumu olan 13 yaşındaki erkek hasta olgu olarak sunuldu. **Olgu:** Suriye uyruklu 13 yaşındaki erkek hasta son üç gündür olan, önce sağ dizinde, daha sonra sol dirseğinde tarif edilen gezici artrit sebebiyle başvurdu. Sağ dizinde ve sol dirseğinde artriti olan hastanın prekordiyumu hiperaktifti. Apekste en belirgin olarak duyulan 4/6 şiddetinde pansistolik üfürüm, sol üst prekordiyumda daha iyi duyulan 2/6 şiddetinde diyastolik üfürüm ve palpasyonla tril tespit edildi. Hastada kalp yetmezliği bulgusu yoktu. Telekardiyografik incelemede kardiyotorasik oranı 0,53 saptanan hastanın elektrokardiyografisi normaldi. Transtorasik ekokardiyografide, mitral lifletler kalınlaşmıştı, mitral valv propalsusu mevcuttu, mitral kapakta önemli, aort kapağında orta, pulmoner kapakta orta ve triküspit kapakta ağır yetmezlik olduğu görüldü. Sol kalp boşlukları genişti, sistolik fonksiyonlar normal olarak ölçüldü (FS %44). Hastada pulmoner hipertansiyon düşündürecek ekokardiyografik bulgu tespit edilmedi. Laboratuar tetkiklerinde lökosit sayısı 13600/mm^3, CRP 108 mg/dl (normal aralık 0-5), sedimentasyon hızı 103 mm/saat, ASO 560 Todd Ünitesi (normal aralık 0-250) olarak tespit edildi. Hastaya akut romatizmal kardit tanısı konuldu ve yatırılarak mutlak yatak istirahatine alındı. Oral prednizolon, kaptopril, furosemid, lansoprazol tedavileri ile intramuskuler benzatil penisilin ile profilaksi başlandı. Tedaviyle hastanın artriti ikinci günde kayboldu, akut faz reaktanları 10. günde normal olarak ölçüldü. Ekokardiyografik kontrollerde pulmoner ve triküspit kapak yetmezliklerinde belirgin azalma olduğu, aort ve mitral kapak yetmezlik şiddetinde ise değişiklik olmadığı görüldü. **Tartışma:** Literatürde, ARA hastalığında dört kapağın da tutulduğunu bildiren az sayıda yayın bulunmaktadır. Bu olgu sunumları genellikle çocukluğunda ARA geçirdiği bilinen ve kapaklarda darlık gelişmiş olan erişkin hastalardır. Literatürde çocukluk döneminde, akut kardit sırasında dört kapak tutulumu olduğu bildirilen romatizmal kalp hastası bildiğimiz kadarıyla yoktur.

P-009

POSTOPERATİF AORT KOARKTASYONUNDA SİSTEMİK HİPERTANSİYONUN AMBULATUVAR KAN BASINCI VE EGZERSİZ TESTİ İLE DEĞERLENDİRİLMESİ

Neslihan Baranoğlu Him[1], Nilüfer Çetiner[2], Berna Saylan Çevik[2], Elif Günay[2], Muhsin Arpaözü[2], Figen Akalın[2]

[1]Marmara Üniversitesi Tıp Fakültesi, Çocuk Sağlığı ve Hastalıkları AD,
[2]Marmara Üniversitesi Tıp Fakültesi, Pediatrik Kardiyoloji BD, İstanbul

Amaç: Aort koarktasyonu başarı ile tedavi edilebilen bir konjenital kalp hastalığı olmasına karşın hastaların uzun dönem izleminde rekoarktasyon olmaksızın kalıcı sistemik hipertansiyon görülebilmektedir. Çalışmamızda rezidüel koarktasyonu olmayan postoperatif hastalardaki sistemik hipertansiyon sıklığı istirahat kan basıncı ölçümlerinin yanısıra ambulatuvar kan basıncı(AKB) ve efor testi ile araştırılmış, sistemik hipertansiyonda rol oynayan faktörler incelenmiştir. **Yöntem:** Çalışmaya 1993-2014yılları arasında Marmara Üniversitesi Pendik EAH, Çocuk Kardiyolojisi Polikliniği'nde opere aort koarktasyonu nedeni ile izlenen 20 hasta ve 30 sağlıklı kontrol alındı. Operasyon yaşı,izlem süresi, operasyonun tipi kaydedildi. Ekokardiyografik olarak sol ventrikül fonksiyonları değerlendirildi. İstirahat kan basıncı ölçümü, ABPM, EFOR testi uygulandı. Hipertansif olduğu saptanan hastalarla hipertansif olmayan hastalar yaş,operasyon yaşı,operasyon tekniği,izlem süresi,sol ventrikül kitlesi yönünden karşılaştırıldı. **Bulgular:** Çalışma grubu yaşları 5.3-22 arasında değişen (Ort±SD=12,6±5,0 yıl) 7'si (%35 kız, 13'ü (%65) erkek hastadan,kontrol grubu yaşları 7-17arasında değişen (Ort±SD=12,2±2,5 yıl) 7'si (%23) kız, 23'ü (%77) erkek çocuktan oluşuyordu. 18 hasta ucuca anostomoz tekniği ile opere edilmişti. Hasta grubundaki çocukların boy z skorları kontrol grubuna göre anlamlı olarak düşüktü (p=0.02). İstirahat kan basıncı ölçümlerine göre 5 hastada prehipertansiyon (%25), 2 hastada hipertansiyon (%10) saptandı. AKB sonucu ise 4 hasta hipertansiyon tanısı aldı (%20). Hasta grubunda AKB ile hastalarda 24 saatlik sistolik ve diyastolik kan basıncı yükü kontrol grubuna oranla anlamlı olarak yüksekti (Sistolik yük hasta grubunda 11.7± 1.16, kontrol grubunda 6.1±6.2, p=0.032, diyastolik kan basıncı yükü hasta grubunda 12.3±1.55, kontrol grubunda 4.4±2.5, p=0.009), 15 hastada "sistolik dipping" yoktu (%75). Hastaların efor süresi kontrol grubuna göre anlamlı olarak düşük ve ulaşılan maksimum sistolik kan basıncı anlamlı olarak yüksekti (sırasıyla p=0.0001, p=0.003). Hastalarda interventriküler septum ve sol ventrikül arka duvar kalınlıkları artmış bulundu (p<0.05). Hipertansif grupta hastaların yaşı ve operasyon yaşı hipertansif olmayan gruba göre anlamlı olarak yüksekti (p>0.05). **Sonuç:** Çalışmamızda başarılı aort koarktasyonu operasyonuna rağmen yüksek oranda sistemik hipertansiyon ve hipertansiyon prediktörü olarak "non-dipping" saptanmıştır. Hastaların efor kapasitelerinin düşük olmasına rağmen kan basıncının hızlı arttığı görülmüştür. En önemli risk faktörü operasyon yaşıdır. Hastaların sadece istirahat kan basıncı ölçümleri ile değil,AKB ve efor testi ile izlenmesi yararlı olacaktır.

P-010

ÇÖLYAK HASTALIĞI TANILI ÇOCUKLARDA SOL VENTRİKÜL FONKSİYONUNUN 2D- STRAİN EKOKARDİYOGRAFİ İLE DEĞERLENDİRİLMESİ

Murat Deveci[1], Ayşen Uncuoğlu Aydoğan[2], Gürkan Altun[1], Özlem Kayabey[1], Okan Tuğral[1], Kadir Babaoğlu[1]

[1]Kocaeli Üniversitesi Tıp Fakültesi, Çocuk Sağlığı ve Hastalıkları AD, Pediatrik Kardiyoloji BD,
[2]Kocaeli Üniversitesi Tıp Fakültesi, Çocuk Sağlığı ve Hastalıkları AD, Pediatrik Gastroenteroloji BD, Kocaeli

Giriş ve Amaç: Strain ekokardiyografik inceleme ile çölyak hastalığı tanılı çocuklarda potansiyel subklinik ya da asemptomatik miyokardiyal disfonksiyonun saptanması amaçlanmıştır. **Gereç ve Yöntemler:** Çölyak hastalığı tanılı 48 çocuk kontrol grubunu oluşturan 51 sağlıklı çocukla karşılaştırıldı. Hasta grubu 3 altgruba ayrıldı: Grup 1 - Yeni tanı konulanlar (anti-tTg pozitif, n: 25), Grup 2 - Diyete tam uyumlular (anti-tTg negatif, n: 14), Grup 3 - Diyete uyumsuzlar (anti-tTg pozitif, n: 9). Son iki grup, 12 aydan fazla süredir glütensiz diyet başlanmış olan hastaları içermekteydi. **Bulgular:** Çölyak hastalığı tanılı çocukların ortalama yaşları, vücut yüzey alanları ve erkek/kız oranları kontrol grubundakilerden farklı olmayıp sırasıyla 9.73±4.17 yıl, 1.02±0.32 m^2 ve 16/32 (%67 kız) idi. Diyet-uyumlu, diyet-uyumsuz ve yeni tanı grubundakilerin ortalama takip süreleri sırasıyla; 2.74±1.47, 4.44±3.95 ve 0.069±0.11 yıl idi. M-mode, iki boyutlu ve Doppler ekokardiyografi gibi konvansiyonel yöntemler hasta ve kontrol grubu arasında farklılık göstermediği gibi altgrupların arasında da farklılık göstermedi. Doku Doppler ekokardiyografi ile hesaplanan miyokard performans indeksi (MPI') hasta grubunda ve tüm altgruplarda kontrollere göre anlamlı ölçüde yüksek bulundu ($p<0.001$). Apikal 4-boşluk görüntüden elde edilen sol ventrikül (LV) septal mid-inferior, septal apikal ve lateral apikal pik sistolik strain değerleri ve strain hızları (SR), tüm alt gruplarda kontrollere göre daha düşüktü ($p<0.001$). Benzer şekilde, radial ve sirkümferansiyal pik sistolik strain değerleri ve SR hasta altgruplarında daha düşük bulundu. Sol ventrikül global longitudinal ve radial strain değerleri de hasta altgruplarının tümünde kontrollere göre daha düşük saptandı. Ancak diyet-uyumsuz olanlarda strain değerleri en düşük seviyedeydi. Yeni tanı konulanlar ve diyet-uyumsuzlar arasında, septal mid-inferior ($p= 0.011$) ve global 4-boşluk ($p= 0.005$) strain değerleri bakımından anlamlı farklılık mevcuttu. **Tartışma ve Sonuç:** Doku Doppler ve strain ekokardiyografi; yeni tanı konulan, diyet-uyumlu ve diyet uyumsuz çölyak hastalarının tümünde sol ventrikül sistolik ve diyastolik fonksiyonlarının subklinik olarak etkilendiğini göstermektedir. Bu etkilenim, özellikle diyet-uyumsuz olanlarda daha belirgin gözükmektedir.

P-011

BETA TALASEMİ MAJOR TANILI HASTALARDA SOL VENTRİKÜL FONKSİYONLARININ DEĞERLENDİRİLMESİNDE YENİ TANI YÖNTEMLERİ

Mehmet Emre Arı[1], Filiz Ekici[1], İbrahim İlker Çetin[1], Neşe Yaralı[2], Pamir Işık[2], Bahattin Tunç[2]

[1]Ankara Çocuk Sağlığı Hastalıkları, Hemotoloji Onkoloji Eğitim Araştırma Hastanesi, Çocuk Kardiyoloji Kliniği,
[2]Ankara Çocuk Sağlığı Hastalıkları, Hemotoloji Onkoloji Eğitim Araştırma Hastanesi, Çocuk Hematoloji Kliniği, Ankara

Giriş ve Amaç: Bu çalışmada beta talasemi major (BTM) tanılı asemptomatik hastalarda kardiyak demir birikimi T2* manyetik rezonans görüntüleme (MRI) ile gösterilmiştir. Konvansiyonel ekokardiyografi bulguları normal olup T2* MRI ile kardiyak demir birikimi gösterilen bu hastalarda, miyokardın bölgesel ve global olarak fonksiyonlarında bozukluk olup olmadığının doku Doppler ve "speckle-tracking" ekokardiyografi ile erken dönemde değerlendirilmesi amaçlanmıştır. **Yöntem ve Gereç:** Hasta grubunu BTM tanısı ile takip edilen 30 hasta, kontrol grubunu ise yaş ve cinsiyetleri uyumlu 30 sağlıklı çocuk oluşturdu. Tüm hastaların miyokard fonksiyonları konvansiyonel, doku Doppler ve speckle-tracking ekokardiyografi ile değerlendirildi. Kardiyak demir yükü T2* magnetic rezonans görüntüleme ile gösterildi. **Bulgular:** Hastalara BTM tanısının ortalama 13.3 aylık iken konulduğu ve hastaların ortalama 13.5 yıldır düzenli eritrosit suspansiyonu transfüzyonu aldıkları öğrenildi. Sol ventrikül bazalinden, lateral duvar ve septum doku Doppler değerleri incelendiğinde izovolumik kontraksiyon zamanının BTM'li hastalarda kontrol grubuna göre anlamlı derecede uzun olduğu saptandı (72.2'ye 64.7 ve 72.8'e 64.4ms). Global sirkumferansiyel strain değeri BTM'li hastalarda anlamlı derecede düşük bulundu (%-23'e %-26.8). Segmental olarak değerlendirildiğinde bazal interventriküler septum strain (%-15.9'a %-19.9), sirkumferansiyel anteroseptal strain (%-23.2'ye %-27.7) ve anterior strain değerleri (%-21.1'e %-27) BTM'li hastalarda anlamlı derecede düşük bulundu. Patolojik T2* değerleri olan hastalarda (<20ms,n=10) global longitudinal ve sirkumferansiyel strain değerleri BTM'li hastalarda anlamlı derecede düşük bulundu (%-19.7'ye %-23.1 ve %-23'e %-26.8). Ayrıca segmental olarak değerlendirildiğinde anteroseptal (%-17.7'ye %-25.9), anterolateral (%-17.3'e %-28.3), inferior (%-22.9'a %-31.6) ve inferoseptal (%-20.8'e %-27.9) sirkumferansiyel strain değerleri, T2* değerleri <20ms olan hastalarda anlamlı derecede düşük bulundu. **Tartışma ve Sonuç:** Miyokardiyal demir yükünün gösterilmesinde kardiyovasküler T2* MRI en sensitif testtir. Fakat birçok merkezde bulunmaması ve pahalı olması dezavantajlarıdır. BTM'li hastalarda konvansiyonel ekokardiyografi yöntemleri ile saptanamayan miyokardiyal disfonksiyon, doku Doppler ve speckle-tracking ekokardiyografi yöntemleri ile saptanabilir. Miyokardiyal disfonksiyonun erken dönemde saptanmasının, şelasyon tedavisinin daha iyi düzenlenmesinde ve dolayısıyla BTM'li hastalarda mortalitenin en önemli nedeni olan kardiyomiyopatiden korunmada önemli olduğunu düşünmekteyiz.

P-012

SOL PULMONER ARTERE BASI YAPAN BRONKOJENİK KİST VE PARSİYEL ANORMAL PULMONER VENÖZ DÖNÜŞÜ OLAN BİR OLGU

Derya Duman, Mehmet Gümüştaş, Hayrettin Hakan Aykan, Kutay Sel, Veli Behbudov, Ebru Aypar, Süheyla Özkutlu

Hacettepe Üniversitesi Tıp Fakültesi, Çocuk Sağlığı ve Hastalıkları AD, Çocuk Kardiyoloji BD, Ankara

Bronkojenik kistler primitif trakeobronşial ağacın anormal tomurcuklanması sonucu gelişen nadir bir konjenital anomalidir. Hastaların çoğu asemptomatiktir ve radyolojik görüntülemelerde insidental olarak tanı alır. Kistin çevre dokulara bası yapması, kanama, rüptür, enfeksiyon ve malignite gelişimi durumlarında hastalar semptomatik hale gelir. Kardiyak yapılara bası sık görülen bir durum değildir. Bu yazıda tekrarlayan akciğer enfeksiyonu nedeniyle araştırılırken, sol pulmoner artere bası yapan dev bronkojenik kist ve parsiyel anormal pulmoner venöz dönüş (PAPVD) anomalisi tanısı alan ve cerrahi olarak tedavi edilen bir olgu sunulmuştur. **Olgu:** Doğduğundan beri hırıltılı solunumu olan 11 aylık olgu hastanemize başvurdu. Yapılan fizik incelemesinde solunum sesleri kaba, takipneik ve retraksiyonları mevcuttu. Kalp sesleri ritmikti, belirgin bir üfürüm duyulmadı. Boy ve vücut ağırlığı yaşına göre 3 persentilin altındaydı. Hastanın oksijen saturasyonu %90-91 olarak ölçüldü. Çekilen akciğer grafisinde sol taraf akciğeri masif olarak kaplayan, mediastinal yapıları sağa iten kitle görünümü izlendi (Resim 1). Ekokardiyografide, ana pulmoner arter ve inen aorta komşuluğunda heterojen 47x42 mm boyutlarında ekojenite izlendi, sol pulmoner arterin ana pulmoner arterden ayrıldıktan sonra distalinin görülemediği ve sağa göre hipoplazik olduğu, sağ kalp boşluklarının geniş, pulmoner hipertansiyon (RVSP 53 mmHg) bulgularının olduğu görüldü. Sağ pulmoner venlerin sol atriyuma dönüşü gösterilemedi. Toraks BT ile sol hemitoraksta mediasten kaynaklı, sol pulmoner artere ve sol ana bronşa bası yapan bronkojenik kistle uyumlu kitle ve PAPVD tanıları doğrulandı (Resim 2). Hastaya PAPVD düzeltilmesi ve ardından kitle eksizyonu uygulandı. **Tartışma:** Bronkojenik kistler çeşitli lokalizasyonlarda olabilse de sıklıkla mediastinum veya akciğerde görülürler. Çevre dokulara basıyla beraber semptomatik hale gelebilirler ancak kardiyak yapılara bası oldukça nadirdir. Literatürde bronkojenik kist ve PAPVD birlikteliği bildirilen bir olgu yoktur. Trakeobronşiyal ağaç gelişiminin önemli kısmının intrauterin 26-40. günlerde olduğu ve bu dönemin pumoner venlerin gelişim (intrauterin 4-5. hafta) aşamasını da kapsadığı bilinmektedir. Dolayısıyla bu kritik periyotta meydana gelen bir anormallik sonucunda sunduğumuz nadir birlikteliğin geliştiği düşünülmüştür.

Resim 1: Olgunun akciğer grafisi.

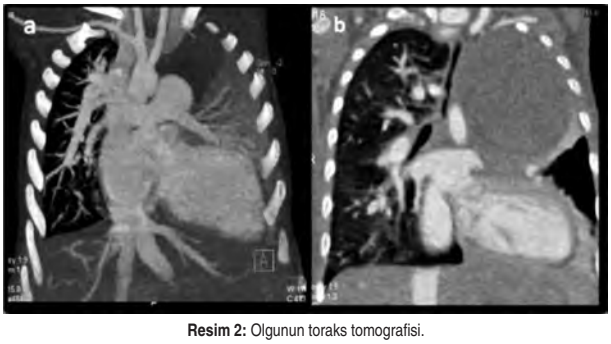

Resim 2: Olgunun toraks tomografisi.

P-013

VENTRİKÜLER SEPTAL DEFEKTLİ BİR ÇOCUK OLGUDA ÇİFT ORİFİSLİ MİTRAL KAPAK: BİR OLGU SUNUMU

Filiz Ekici[1], Diyar Uslu[2], Fırat Kardelen[2], Halil Ertuğ[2]

[1]Yıldırım Beyazıt Üniversitesi Tıp Fakültesi, Çocuk Kardiyoloji BD, Ankara
[2]Akdeniz Üniversitesi Tıp Fakültesi, Çocuk Kardiyoloji BD,
[3]Akdeniz Üniversitesi Tıp Fakültesi, Kalp Damar Cerrahisi BD, Antalya

Çift orifisli mitral kapak mitral kapağın fibröz dokularla iki ayrı orifise ayrıldığı, nadir görülen doğumsal kardiyak anomalilerdendir. Doğumsal kalp hastalıkları nedeniyle ekokardiyografik inceleme yapılan olgularda tesadüfen saptanır. Sıklıkla atrio-ventriküler septal defekt ve darlıklı sol kalp anomalilerine eşlik eder. Mitral kapak fonksiyonları genellikle normaldir, bu nedenle ÇOMK olguları gözden kaçabilir veya geç tanı konulabilir. Bununla birlikte özellikle girişimsel veya cerrahi tedavi öncesinde ÇOMK'ın tanınması ve mitral kapaktaki anatomik değişikliklerin farkedilmesi önem arzeder. Perimembranöz outlet vsd, aort kapak propapsusu, ve hafıf aort yetmezliği nedeniyle takipli olan 12 yaşındaki erkek hasta vsd operasyonu sonrasında 6. aydaki kontrol için başvurdu. Genel durumu iyi, kalp hızı 72/dk kan basıncı 120/60 mmHg ve 2. derece pansistolik üfürümü duyulmaktaydı. EKG de sağ dal bloğu ve normal sinuzal ritm saptandı Eko ile minimal residuel vsd kaçağı görüldü sistolik fonksiyonları, normal kalp boşlukları dengeli idi. Parasternal uzun eksen incelemede mitral kapağın açılımında doming farkedildi. Parasternal kısa eksen görüntülemede simetrik ve eşit büyüklükte iki ayrı mitral kapak orifis saptandı. Anterolateral orifis planimetrik ölçümü1.6 cm^2/m^2 ve posterolateral orifis 1,5 cm^2/m^2 idi. Hafif mitral kapak yetmezliği saptandı. Aort yetmezliği ve sol ventrikül çıkış yolunda darlık bulgusu yoktu. Mitral kapak diastolik akım hızları normaldi. Hasta ekokardiyografik bulguları ile Çift orifisli mitral kapak olarak değerlendirildi. Enfektif endokardit proflaksisi ile izlem planlandı. **Sonuç:** Burada Çift orifisli mitral kapağın 2 boyutlu ekokardiyografik görüntüsü sunularak, rutin ekokardiyografik inceleme sırasında mitral kapak ve subvalvüler yapıların dikkatli muayenesinin gerektiği vurgulanmıştır.

Resim 1: Çift orifisli mitral kapak kısa eksen görüntüsü her iki orifis yaklaşık eşit boyutlarda.

P-014

TRANSÖZAFAJİAL EKOKARDİYOGRAFİ DENEYİMLERİMİZ: TEK MERKEZ BEŞ YILLIK DENEYİM

Pelin Ayyıldız, Alper Güzeltaş, İbrahim Cansaran Tanıdır, Taner Kasar, Erkut Öztürk, Ahmet İrdem, Meki Bilici, Yakup Ergül, Ender Ödemiş

İstanbul Mehmet Akif Ersoy Göğüs Kalp ve Damar Cerrahisi Eğitim Araştırma Hastanesi, Pediatrik Kardiyoloji Kliniği, İstanbul

Giriş: Son yıllarda çocukluk yaş grubunda transözafajial ekokardiyografinin (TEE) kullanım alanları artmıştır. Bu çalışmada, 3. basamak kalp cerrahisi yapılan merkezimizde TEE yapılan hastaların bulgularını ve sonuçlarını değerlendirmeyi amaçladık. **Gereç ve Yöntemler:** Çalışmaya merkezimizde Aralık 2009- Aralık 2014 tarihleri arasında peroperatif, kateter esnasında ya da diğer nedenlerle TEE yapılan 703 hasta alındı. Hastaların yaşları, cinsiyetleri, vücut ağırlıkları, transtorasik ekokardiyografi tanıları, TEE tanıları, TEE sonrası karar değişikleri ve yapılan ek işlemler retrospektif olarak tarandı. **Bulgular:** Merkezimizde 5 yıllık süreçte 1650 hasta konjenital kalp hastalığı nedeniyle ameliyata alındı, 1835 hastaya kalp kateterizasyonu yapıldı ve aynı dönemde TEE yapılan ve verilerine ulaşılabilen 703 hasta saptandı. Hastaların median yaşları 90 ay (2 ay-18.6 yıl), vücut ağırlıkları 30 kg (4-65 kg) idi. Hastaların %51'i kız, %49'u erkek idi. Yapılan TEE ler peroperatif, kateter sırasında ve diğer nedenlerle olmak üzere üç grupta incelendi. Hastaların 430 una peroperatif (430/1650= %26), 181 ne kateteter sırasında (181/1835= %9.86) ve 92 hastaya da farklı nedenlerle (senkop, trombüs, aritmi, kitle vb.) TEE yapıldı. Peroperatif TEE yapılan 45 hastada (%10.4) ve kateter esnasında TEE yapılan 10 hastada (%12.3) diğer nedenlerle TEE yapılan 92 hastanın 22 sinde (%22) işlem öncesi ve sonrası yapılan TEE ler sonucunda karar değişikliği oldu. Yedi hastada (%1) TEE ye bağlı minör komplikasyon (yutma güçlüğü vb) saptandı. **Tartışma ve Sonuçlar:** Transtorasik ekokardiyografinin yetersiz kaldığı bazı durumlarda TEE incelemesi yol gösterici olmakta, preoperatif ya da invazif işlemler öncesi TEE kullanımı ise işleme alınan hastaların işlem öncesi tanılarını gözden geçirmede ve ilave yapılması gereken girişimleri planlamada yararlı olurken, işlem sonrasında yapılan TEE ile işlem başarısı değerlendirilerek tekrar girişim yapılması gereken hastalar tespit edilebilmektedir. TEE incelemeleri sonucu elde edilen bilgi gerekli girişim planını netleştirmekte ve gereksiz işlemlerin oluşturacağı morbidite ve mortalite yi azaltmaya katkı sağlamaktadır.

P-015

ATRİYAL SEPTAL DEFEKTİN AMPLATZER İLE KAPATILMASINDAN BİR YIL SONRA GELİŞEN DEV TROMBÜS

Fahrettin Uysal[1], Özlem Mehtap Bostan[1], Işık Sığnak Şenkaya[2], Mustafa Güneş[2], Murat Biçer[2], Ergün Çil[1]

[1]Uludağ Üniversitesi Tıp Fakültesi, Çocuk Sağlığı AD, Çocuk Kardioloji BD,
[2]Uludağ Üniversitesi Tıp Fakültesi, Göğüs Kalp Damar Cerrahisi AD, Bursa

Giriş: Çocuklarda atriyal septal defektin (ASD) transkateter yöntem ile kapatılmasında Amplatzer® Septal Ocluder yaygın olarak uzun yıllardır tercih edilmektedir. Transkateter ASD kapatılmasında komplikasyon sıklığı %6-11 arasında bildirilmekte olup bunlar arasında genellikle ilk 4 haftada görülen trombüs oluşumu vakaların %1,2'sinde görülmektedir. Bu yazıda; ASD'nin Amplatzer ile kapatılmasından 1 yıl sonra, cihazın sol atriyal diski üzerinde dev trombüs gelişen bir olgu sunulmuştur. **Olgu:** On-yedi yaşında erkek hasta tarafımıza muayenesinde üfürüm duyulması nedeni ile başvurdu. Pulmoner odağında 2/6 şiddetinde sistolik ejeksiyon üfürümü duyulan hastanın ekokardiyografisinde renkli Doppler ile çapı 17 mm. ölçülen ASD tespit edildi. ASD'si transözofageal ekokardiyografi eşliği altında transkateter yöntem ile 18 mm. Amplatzer ® Septal Ocluder cihazı kullanılarak kapatıldı. Rezidüel şantı olmayan hasta 300 mg/gün Aspirin başlanarak taburcu edildi. Takiplerinde 1.-3.-6. ayda ekokardiyografisi normal olan hastanın Aspirin'i kesildi. İzleminin 1. yılında şikayeti olmayan olgunun yapılan ekokardiyografisinde cihazın sol atriyal diski üzerinde 14x62 mm. boyutlarında hiperekojen, trombüs olduğu düşünülen hareketli bir kitle yapısı görüldü (Şekil 1). Ertesi gün hasta kalp damar cerrahisi tarafından opere edildi. Median sternotomi ile kardiyopulmoner by-pass altında cerrahi uygulandı. Sağ atriyotomi sonrasında endotelizasyonu iyi olan cihaz görülüp sol atriyal disk tarafındaki trombüs ile beraber çıkarıldı (Şekil 2). Atriyal septal defekt perikard yama kullanılarak kapatıldı. Postoperatif 4. gününde taburcu edilen olgu çocuk hematoloji ile konsülte edildi ve hiperkoagülopati açısından alınan tetkikleri normal olarak saptandı. **Sonuç:** Amplatzer® Septal Ocluder ile kapatıldıktan sonra erken dönemde trombüs gelişen az sayıda olgu bildirilmiştir. Bu olgu Amplatzer® cihazı ile geç dönemde trombüs gelişen ilk olgu olması nedeni ile sunuldu ve özellikle ASD'nin cihaz ile kapatılmasından sonra olguların uzun yıllar izleminin şart olduğu vurgulanmak istendi.

Şekil 1: Cihazın çıkarıldıktan sonraki görünümü ve sol atriyal disk üzerindeki dev trombüs.

P-016

NADİR BİR KONJENİTAL ANOMALİ: SİYAM İKİZLERİNİN PAYLAŞTIKLARI TEK KALP

Sezen Ugan Atik, Reyhan Dedeoğlu, Selman Gökalp, Ayşe Güler Eroğlu, Levent Saltık

İstanbul Üniversitesi Cerrahpaşa Tıp Fakültesi, Çocuk Kardiyoloji BD, İstanbul

Giriş: Siyam ikizleri hem klinisyenler hem de kamuoyu tarafından büyük ilgi çeken nadir görülen ve ilginç konjenital anomalilerden biridir. Torakoabdominal bileşimli olan yapışık ikizlerde yaşama olasılığı kardiyovasküler yapıya ve ayrım cerrahisi karar ve planlaması kardiyak morfolojinin ayrıntılı ve kesin tanımlamasına bağlıdır. Kompleks ve birleşik kardiyovasküler yapının ayrıntılı tanımlaması tekrarlayan ekokardiyografik incelemeler, tomografik görüntüleme ve anjiyografik inceleme ile mümkün olabilmektedir. **Olgu:** 26 yaşındaki annenin ikinci gebeliğinden prenatal tanısı olan ikizler 36. gestasyon haftasında sezeryan ile doğurtuldu. Bebekler tanı ve izlem amacı ile yoğun bakım ünitesinde takibe alındı. Fizik bakıda ikizlerin aşağı toraks seviyesinden yapışık olduğunu izlendi (Şekil 1). Tekrarlayan tanısal ekokardiyografik incelemeler bebeklerin her iki yüzünde çeşitli pozisyonlarda yapıldı. Ortak bir kalp, bu kalpten farklı yönlerde ventrikül benzeri yapılardan çıkan iki ayrı aorta arkusu görüldü. Sistemik venöz dönüşlerin belirlenmesinde kontrast ekokardiyografiden yararlanıldı. Bu bilgiler temelinde kontrastlı torakal bilgisayarlı tomografi yapıldığında ekokardiyografik bulguların teyidinin yanı sıra ek bilgiler elde edildi. Kesin tanı için kalp kateterizasyonu planlandı ancak bebekler solunum problemleri ile kaybedildi. **Tartışma:** Bu sunuda torakoabdominal bileşimli ve ortak kardiyak yağıları olan Siyam ikizlerinin kardiyak tanısında yaşanan güçlükler ve tecrübeler sonraki olgularda hekimlere yardımcı olabilmek amacı ile sunulmuştur.

Şekil 1: İkizlerin aşağı toraks seviyesinden yapışık olduğunu izlenmektedir.

P-017

ÇOCUKLARDA KARBONMONOKSİT ZEHİRLENMESİNDE EKOKARDİYOGRAFİK VE ELEKTROKARDİYOGRAFİK DEĞİŞİKLİKLER

Abdullah Özyurt[1], Derya Karpuz[2], Aydın Yücel[3], Mehtap Durukan Tosun[3], Olgu Hallıoğlu[2]

[1]*Mersin Kadın Doğum ve Çocuk Hastalıkları Hastanesi, Çocuk Kardiyoloji Kliniği,*
[2]*Mersin Üniversitesi Tıp Fakültesi, Çocuk Kardiyoloji BD,*
[3]*Mersin Kadın Doğum ve Çocuk Hastalıkları Hastanesi, Pediatri Kliniği, Mersin*

Giriş: Karbonmonoksit (KMO) zehirlenmesine bağlı semptomatik aritmiler, kalp yetersizliği, miyokardit, kardiyomiyopati ve pulmoner ödem gibi kardiyak komplikasyonlar erişkin çalışmalarında ve olgu sunumlarında bildirilmiştir. Karbonmonoksit zehirlenmesinde kardiyak hasarın patofizyolojisi henüz tam anlaşılamamasına rağmen doku hipoksisi ve miyokart repolarizasyon bozukluğu suçlanmaktadır. Bu çalışmada KMO zehirlenmesi ile acile başvuran çocuklarda transmiyokardiyal repolarizasyon parametreleri, miyokart fonksiyonları ve çeşitli biyolojik parametreler ile subklinik miyokardiyal değişikliklerin prospektif olarak araştırılması amaçlanmıştır. **Gereç-Yöntemler:** Aralık 2104-Şubat 2015 arasında KMO zehirlenmesi şikayetiyle başvuran ve kan CoHgb düzeyi >%10 olan 17 hasta (1-14 yaş) ile 11 sağlıklı çocuk (2-14 yaş) çalışmaya alındı. Hasta grubuna başvuru anında, 24.saat, 2.gün, 3.gün ve 4.gün 12 kanal EKG, serum Troponin I, CK, CK-MB, kan gazı düzeyleri bakıldı. EKG'de QTc, DII'de T'nin tepe noktası ile bitimi arasındaki mesafe (T peak-end), göğüs derivasyonlarında Tpeak-end dispersiyonu ve Tpeak-end/QTc hesaplandı. Başvuru anında ve 4. günde hasta grubunda MAPSE, SAPSE, TAPSE ve doku Doppler (DD) PW ile E ve A dalgası, sol ventrikül miyokart performans indeksi (MPİ) hesaplandı ve kontrol grubu ile karşılaştırıldı. Hiçbir hastada klinik kalp yetersizliği bulgu ve semptomları, aritmi gelişmedi. 2 hastada (2/17; %12) geçici dilate kardiyomiyopati (EF:%53, FS:%26) gelişti ve 48 saat sonra düzeldi. Tüm hastalar 4. günde taburcu edildi. **Bulgular:** Hasta grubunda T peak-end, Tpeak-end dispersiyonu, Tpeak-end/QT ve QTc mesafeleri uzun (p<0.001); mitral E (p:<0.001), E/A (p:0.001) oranı yüksek, EF (P:0.023), KF (p:0.01) ve sol ventrikül MPİ (p:<0.001) değerleri düşük saptandı (Tablo 1). Hasta grubunda başvurudan 24 saat sonra Troponin I, CK, CK-MB, kan gazı düzeylerinde anlamlı derecede düzelme olduğu saptandı (Tablo 2). **Sonuç:** Karbonmonoksit zehirlenmesi, çocuklarda miyokart disfonksiyonu ve ventriküler aritmiler için yeni bir gösterge olan transmiyokardiyal repolarizasyon bozukluğuna neden olmaktadır. Bu etkilerin geçici olduğu gösterilse bile miyokart disfonksiyonu ve aritmi yatkınlığı ciddi sonuçlara yol açabileceğinden özellikle ilk 24 saatteki kardiyak monitorizasyon hayati önem taşımaktadır.

Tablo 1: Hasta ve kontrol grubunun demografik, ekokardiyografik ve elektrokardiyografik veriler açısından karşılaştırılması.

	Hasta (n=17)	Kontrol (n=11)	*p*
Demografik özellikler			
Yaş (yıl)	7.5±4.1	8.3±4.3	0.622
Ağırlık (kg)	22.1±8.5	24.1±7.1	0.530
Sistolik kan basıncı (mmHg)	98.0±10.4	102.9±8.2	0.198
Diyastolik kan basıncı (mmHg)	64.2±10.2	63.3±7.2	0.604
Ekokardiyografik özellikler			
SVDSÇ (mm)	33.9±5.9	34.8±5.4	0.654
SVSSÇ (mm)	21.7±3.3	21.1±3.7	0.666
EF (%)	65.3±6.3	70.1±2.4	**0.023**
KF (%)	34.9±4.7	39.2±2.4	**0.010**
Mitral E (m/sn)	1.29±0.22	1.72±0.38	**0.001**
Mitral A (m/sn)	0.99±0.37	1.04±0.21	0.687
Mitral E/A (m/sn)	1.19±0.18	1.57±0.32	**<0.001**
İVGZ (msn)	61.1±6.9	51.4±6.1	**0.001**
SV MPİ	0.41±0.05	0.33±0.04	**<0.001**
MAPSE (mm)	10.6±2.6	11.4±1.9	0.447
SAPSE (mm)	11.7±2.4	13.4±1.9	0.062
TAPSE (mm)	23.0±3.8	24.5±2.6	0.263
Elektrokardiyografik Özellikler			
T peak-end (msn)	65.7±9.5	46.7±7.7	**<0.001**
Tpeak-end dispersiyonu (msn)	24.6±4.2	16.2±3.4	**<0.001**
Tpeak-end/QT	0.24±0.03	0.17±0.02	**<0.001**
QTc (msn)	0.43±0.03	0.39±0.02	**<0.001**

***EF:** Ejeksiyon fraksiyonu, **KF:** kısalma fraksiyonu, **İVGZ:** İzovolumetrik gevşeme zamanı, **SV MPİ:** sol ventrikül miyokart performans indeksi, **MAPSE:** miyokart anüler plane Sistolik ekskürsiyon, **SAPSE:** septal anüler plane Sistolik ekskürsiyon, **TAPSE:** triküspit anüler plane Sistolik ekskürsiyon, **Tpeak-end:** İzoelektrik hat üzerinde T dalgası zirvesi ile bitişi arasındaki mesafe, **Tpeak-end dispersiyon:** Göğüs derivasyonlarında maksimum ve minimum Tpeak-end mesafesi arasındaki fark.*

Tablo 2: Hasta grubunda başvuru anında ve 24. saatteki laboratuar, ekokardiyografi ve elektrokardiyografik değişiklikler.

	Başvuru	24. saat	*p*
Laboratuvar			
Hemoglobin (g/dl)	12.1±0.9	11.8±0.7	0.274
Karboksihemoglobin (%)	15.6±9.2	0.54±0.14	**<0.001**
Bikarbonat (mEq/ml)	19.1±1.4	24.6±1.1	**<0.001**
Troponin (nq/ml)	1.06±1.80	0.10±0.0001	**0.04**
CK-MB (U/L)	5.90±10.51	0.56±0.13	**0.06**
Ekokardiyografi			
SVDSÇ (mm)	33.9±5.9	32.6±5.2	**0.015**
SVSSÇ (mm)	21.7±3.3	19.8±4.1	**0.018**
EF (%)	65.3±6.3	70.8±2.9	**<0.001**
KF (%)	34.9±4.7	39.5±2.0	**<0.001**
Mitral E (m/sn)	1.29±0.22	1.70±0.27	**<0.001**
Mitral A (m/sn)	0.99±0.37	0.97±0.29	0.713
Mitral E/A (m/sn)	1.19±0.18	1.68±0.22	**<0.001**
İVGZ (msn)	61.1±6.9	48.8±6.3	**<0.001**
SV MPİ	0.41±0.05	0.35±0.03	**<0.001**
MAPSE (mm)	10.6±2.6	11.6±2.2	**0.033**
SAPSE (mm)	11.7±2.4	13.4±1.7	**<0.001**
TAPSE (mm)	23.0±3.8	24.3±2.6	0.089
Elektrokardiyografi			
T peak-end (msn)	65.7±9.5	41.6±4.8	**<0.001**
Tpeak-end dispersiyonu (msn)	24.6±4.2	15.8±2.4	**<0.001**
Tpeak-end/QT	0.24±0.03	0.16±0.02	**<0.001**
QTc (msn)	0.43±0.03	0.38±0.01	**<0.001**

***EF:** Ejeksiyon fraksiyonu, **KF:** kısalma fraksiyonu, **İVGZ:** İzovolumetrik gevşeme zamanı, **SV MPİ:** sol ventrikül miyokart performans indeksi, **MAPSE:** miyokart anüler plane Sistolik ekskürsiyon, **SAPSE:** septal anüler plane Sistolik ekskürsiyon, **TAPSE:** triküspit anüler plane Sistolik ekskürsiyon, **Tpeak-end:** İzoelektrik hat üzerinde T dalgası zirvesi ile bitişi arasındaki mesafe, **Tpeak-end dispersiyon:** Göğüs derivasyonlarında maksimum ve minimum Tpeak-end mesafesi arasındaki fark.*

P-018

PROGRESİF SAĞ VENTRİKÜL YETMEZLİĞİ: SOL ATRİAL İZOMERİK BİR HASTADA UHL ANOMALİSİ

Sevcan Erdem[1], Fadli Demir[1], Ufuk Utku Güllü[1], Hüsnü Demir[1], Uğur Göçen[2], Orhan Kemal Salih[2], Nazan Özbarlas[1]

[1]*Çukurova Üniversitesi Tıp Fakültesi, Pediatrik Kardiyoloji BD,*
[2]*Çukurova Üniversitesi Tıp Fakültesi, Kalp Damar Cerrahi AD, Adana*

Uhl anomalisi sağ ventrikül miyokard tabakasının tam ya da kısmi yokluğu ile karakterize, nedeni bilinmeyen, nadir görülen doğumsal bir kardiyak patolojidir. Kliniğimizde fötal hayatının 23. haftasından itibaren izlenen ve ilerleyici sağ kalp genişlemesi ve yetersizliği olan bir bebeğe beş aylık olduğunda Uhl anomalisi tanısı konulmuştur. **Olgu:** Yirmi üç haftalık gebeye yapılan fötal ekokardiyografik incelemede sol atriyal izomerizm ve persistan sol superior vena kava görüldü. Her iki ventrikül dengeli büyüklükte ölçüldü. Bebek miadında doğdu. Transtotasik ekokardiyografik incelemede vena kava inferiorun hepatik segmentinin olmadığı, vertebranın solunda seyreden hemiazygos ile alt ekstremite venöz dönüşünün koroner sinüse olduğu, her iki ventrikülün dengeli büyüklükte bulunduğu ve 5 mm'lik sekundum ASD üzerinde sol-sağ şant olduğu görüldü. Hasta 35 günlük iken ekokardiyografik bulgularında değişiklik yoktu. Hasta dört aylık iken yapılan kontrolünde oksijen saturasyonu %82 bulundu. Karaciğer 3 cm palpe ediliyordu. Ekokardiyografi ile sağ kalp boşlukları belirgin genişti, orta derece triküspid yetmezliği ve ASD üzerinde iki yönlü şant görüldü. Hastaya kalp kateterizasyonu ve anjiografi hasta beş aylık olduğunda yapılabildi. Hasta geldiğinde juguler venöz dolgunluğu vardı ve hepatomegalisi artmıştı. Ekokardiyografi ile sağ kalp boşluklarının çok genişlemiş, sol kalp boşluklarının itilmiş olduğu, sağ ventrikül kasılmasının iyi olmadığı, ön duvarının ince olduğu, anuler dilatasyona bağlı olarak ağır triküspid yetmezliğinin geliştiği görüldü (Resim 1A ve 1B). Kalp kateterizasyonunda sağ atriyum basıncı ortalama 15 mmHg bulundu. Uhl Anomalisi düşünülen hastaya Pediatrik Kardiyoloji-Kalp Damar Cerrahi konseyinde 'kavapulmoner anastomoz' kararı alındı. Operasyon sırasında sağ ventrikülün dilate, fibrotik görünümde ve duvarının çok ince olduğu görüldü. Hasta postoperatif 6. saatte düşük kardiyak debiyle kaybedildi. **Tartışma:** Uhl anomalisi genellikle progresif bir hastalıktır. Hastamızda klinik ve tipik ekokardiyografik görünümbebek 4-5. ayına ulaştığında ortaya çıkmıştır. Sağ ventrikülde progresif dilatasyon ve disfonksiyon varsa sağ ventrikül ön duvarının özellikle incelenerek miyokard tabakasının değerlendirilmesi tanının atlanmaması için önemlidir. Literatürde sol atrial izomerizmin eşlik ettiği Uhl anomalisi bulunamamıştır.

Resim 1: Transtorasik ekokardiyografi. Genişlemiş sağ ventrikülün (RV), ince RV ön duvarı, anuler dilatasyona bağlı kapanamayan triküspid kapak ve RV tarafından itilmiş sol ventrikül (LV).

P-019

ATİPİK YERLEŞİMLİ BİR KİST HİDATİK OLGUSU: SUBEPİKARDİYAL KİST HİDATİK

Mehmet Burhan Oflaz, Abdullah Alpınar, Fatih Şap, Tamer Baysal, Hasan Ali Yüksekkaya

Konya Necmettin Erbakan Üniversitesi Meram Tıp Fakültesi, Çocuk Sağlığı ve Hastalıkları AD, Konya

Kist hidatik Echinococcus granulosus isimli parazitin oluşturduğu zoonotik bir enfeksiyon hastalığıdır. Kardiyak tutulum ekinokok enfeksiyonlarının %0.5-2'sini oluştururken özellikle çocuklarda oldukça nadir görülen bir tablodur. Kalp tutulumunda en sık yerleşim sol ventrikül serbest duvarı, sağ ventrikül ve interventiküler septumda olmaktadır. Burada kraniyal kist hidatik nedeniyle opere edilmiş 4 yaşındaki bir olguda yüzey EKG'de T negatifleri görülmesi sonucunda yapılan ekokardiyografik inceleme ile tanısı konulan atipik yerleşimli bir kardiyak kist hidatik olgusu sunulacaktır. **Olgu:** 4 yaşında, daha önce kraniyal kist hidarik nedeniyle opere edilme öyküsü olan hasta rutin kontrollerinde yüzey EKG incelemesinde T negatiflikleri olması üzerine kliniğimize yönlendirildi. Herhangi bir şikayeti olmayan hastanın kardiyovasküler ve solunum sistemi muayenesinde patolojik bulgu yoktu. Karaciğer kot kenarında 2 cm palpabl idi. EKG incelemesinde DII,DIII,aVF ve V3-6 derivasyonlarında T dalgasının negatif olduğu izleniyordu (Resim 1). Telekardiyografi ve yan grafide kalp silüeti normal, bilateral akciğerde nonspesifik opasiteler izleniyordu. Ekokardiyografik incelemede sol ventrikül arka duvara lokalize, mitral kapak komşuluğunda 17x26 mm, anekoik kitle görüldü. Kitlenin önemli bası bulgusuna yol açmadığı ve perikardiyal efüzyonun olmadığı görüldü (Resim 2A,B). Kardiyak MR incelemesinde LV arka duvara lokalize, ekstramural-subepikardiyal yerleşimli septasyon içermeyen, kapsüle kistik lezyon görüldü (Resim 2C,D). Hastanın önceki operasyonundan beri albendazol tedavisi almaya devam ettiği öğrenildi. Kardiyak tutulum haricinde karaciğerde de kistleri olan hastaya cerrahi tedavi planlandı.

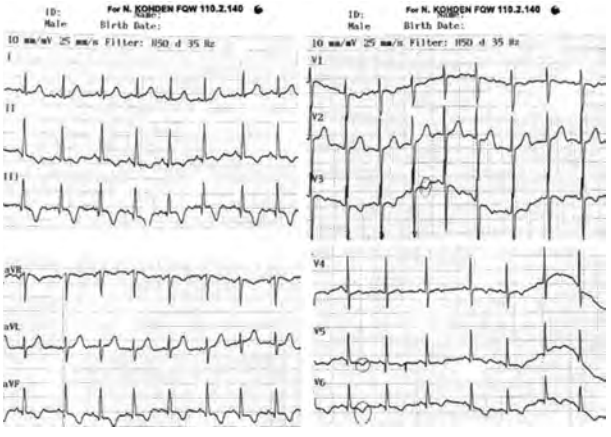

Resim 1: EKG bulguları.

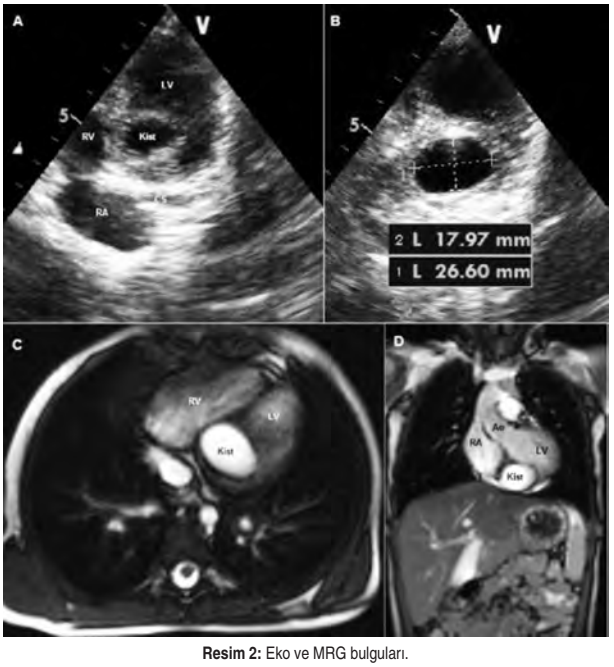

Resim 2: Eko ve MRG bulguları.

P-020

BİKÜSPİT AORT KAPAĞI OLAN HASTALARDA SOL VENTRİKÜL VE ÇIKAN AORTA Z SKORLARININ DEĞERLENDİRİLMESİ

Hazım Alper Gürsu

Sivas Numune Hastanesi, Çocuk Kardiyoloji Kliniği, Sivas

Amaç: Biküspit aort kapağı olan hastalarda, ekokardiyografi ile, aort kapak disfonkiyonuna bağlı olarak sol ventrikül ve çıkan aorta boyutlarındaki değişkenliğin saptanmasını amaçladık. **Hastalar ve yöntem:** Çalışmaya son 6 ay içinde çocuk kardiyoloji polikliniğine başvuranlar arasında biküspit aort kapağı saptanan 33 hasta dahil edilmiştir. Hastalar aort kapak yetmezliği, darlığı ve yetmezlik, darlık bir arada olanlar olarak üç grupta değerlendirilmiştir. Yetmezlik ve darlık miktarları hafif, orta ve ağır olarak sınıflandırılmıştır. Her hastanın ekokardiyografik olarak ölçülen sol ventrikül ve çıkan aorta boyutlarının hastaların boy ve ağırlığına göre karşılık gelen z skoru hesaplanmıştır. Aort kapak yetmezliğinin derecesi ile z skorları arasındaki ilişki incelenmiştir. Ortalama değerlerin karşılaştırılmasında Mann-Whitney testi kullanılmıştır. **Bulgular:** Biküspit aort kapağı olan 33 hastanın 20'i erkek, 13'ü kızdı. Hastaların yaş aralığı 1-17 yaş (medyan 13 yıl) idi. Hastaların 19'unda aort yetmezliği, 4'ünde aort darlığı, 2'sinde yetmezlik ve darlık bir arada saptanmıştır. Hastaların 3'ünde ise kapakta darlık veya yetmezlik bulunmamıştır. Hastaların 2'inde eşzamanlı olarak ventriküler septal defekt, birisinde ise aort koarktasyonu belirlenmiştir. İzlemde ağır aort kapak darlığı geliştiği saptanan 2 hastaya balon valvüloplasti, ağır aort yetmezliği gelişen bir hastaya aort kapak replasmanı uygulandığı görülmüştür. Aort yetmezliği bulunan olgularda yetmezliğin derecesi ile z skoru arasında doğru orantı olduğu ve en yüksek z skorlarının sinotübüler birleşim ve çıkan aortada bulunduğu saptanmıştır. Ayrıca z skorları bakımından aort yetmezliği bulunan olgularla aort darlığı bulunan olgular arasında istatistiksel olarak anlamlı fark saptanmıştır ($p<0.05$). Aort yetmezliğinin eşlik ettiği biküspit aort kapağı olan hastalarda çıkan aortanın sol ventriküle göre daha fazla etkilendiği görülmüştür. Aort yetmezliğinin darlığa göre sol ventrikül ve çıkım yolu parametreleri üzerinde daha fazla olumsuz etkisi olduğu saptanmıştır. **Sonuç:** Özellikle diseksiyon açısından da risk oluşturabileceği için aort yetmezliğinin eşlik ettiği biküspit aort kapağı olan hastalarda çıkan aortada daha ince aort duvarı ve daha geniş aort oluşması önemli bir patolojidir.

Tablo 1: BAV+AY olan hastalarda z skorları minimum ve maksimum değerleri.

		SVDSÇ	SVSSÇ	İVSd	SVADd	AK	SV	STB	ÇA
Aort yetmezliği	hafif	-2.14/-0.44	-2.89/-1.03	-2.89/3.89	-2.77/2.25	0.12/2.65	-1.51/0.78	1.12/2.58	1.80/2.11
AP4_APEX	orta	-1.24/-0.10	-2.71/-0.10	-0.67/0.20	0.09/2.32	-0.03/1.57	-0.82/0.55	1.28/2.50	1.76/2.41
AP4_APS	ağır	-1.34/-0.26	-0.68/0.14	-1.67/3.78	0.31/1.24	1.10/2.22	-0.15/1.50	1.70/2.30	0.72/3.55

SVDSÇ:sol ventrikül diyastol sonu çap, SVSSÇ: sol ventrikül sistol sonu çap, İVSd:interventriküler septum diyastolik, SVADd:sol ventrikül arka duvar diyastolik, AK:aort kapağı, SV:sinüs valsalva, STJ:sinotübüler birleşim,ÇA:çıkan aorta

P-021

PENTAKÜSPİT AORTİK KAPAĞININ ÜÇ BOYUTLU EKOKARDİYOGRAFİ İLE DEĞERLENDİRİLMESİ

Sinem Özyılmaz[1], Alper Güzeltaş[2], Özgür Akgül[1], İsa Özyılmaz[2]

[1]İstanbul Mehmet Akif Ersoy Göğüs Kalp ve Damar Cerrahisi Eğitim Araştırma Hastanesi, Kardiyoloji Kliniği,
[2]İstanbul Mehmet Akif Ersoy Göğüs Kalp ve Damar Cerrahisi Eğitim Araştırma Hastanesi, Pediatrik Kardiyoloji Kliniği, İstanbul

Özet: Monoküspit ve guadriküspit aortik kapaklar nadir görülen doğumsal kapak malformasyonlarıdır ve pentaküspit aortik kapak ise çok daha az sıklıkta görülür. Ekokardiyografi doğumsal aortik kapak malformasyonların tanısında yardımcı olan girişimsel olmayan bir tekniktir. Kırk sekiz yaşında bir bayan hasta, efor ve gece dispnesi, göğüs ağrısı, çarpıntı yakınması ile hastanemize başvurdu. Hikayesinde siyanoz, ortopne, senkop, bacaklarda ödem yada ateş yok idi. Önceden romatizmal ateş hikayesi yok idi ve herhangi bir tedavi almamıştı. Fizik muayenesinde, kan basıncı 130/60 mmHg, oskültasyonda kalp hızı 74/dakika, sistolik kalp sesleri normal ve sternum sol alt bölgede 3. derece diyastolik üfürüm duyuldu. Diğer kalp muayenesi normaldi. Son 2 aydır fonksiyonel kapasitesi NYHA sınıf II idi. Elektrokardiyogramda sol ventrikül hipertrofisi görüldü. Hastanın tam kan sayımı ve biyokimyasal parametreleri normaldi. Transtorasik ekokardiyografide malforme lefleatler ile birlikte önemli aort yetersizliği, hafif aort darlığı, sol ventrikülde orta genişleme saptandı. Sol ventrikül diyastol ve sistol sonu çap sırasıyla 59 mm, 40 mm, çıkan aorta çapı 38 mm, sol ventrikül ejeksiyon fraksiyonu %60 olarak ölçüldü. Transtorasik ekokardiyografide parasternal kısa eksende aortik kapak 4 ya da 5 kasplı görüldü, fakat net karar verilemedi. Koaptasyon defekti nedeniyle önemli aort yetersizliği yanında, beş kasplı olduğu üç boyutlu transözofageal ekokardiyografi yapılarak teyit edildi (Video 1 ve Resim 1). Hastaya aortik kapak replasmanı yapıldı. Pentaküspid aortik kapak şimdiye kadar dünyada çok az bildirilmiştir. Bu nadir anomali hakkındaki bilgiler çok sınırlıdır. Üç boyutlu transözofageal ekokardiyografi gerekli olgularda aortik kapak hakkında daha detaylı bilgi verme ya da tanıyı doğrulama açısından tanısal cerrahiye alternatif ve yararlı olabilir.

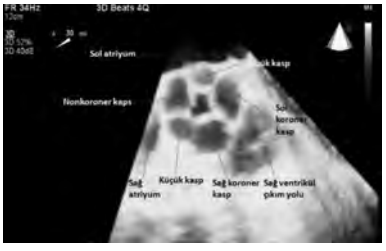

Resim 1: Üç boyutlu transözofageal ekokardiyografide, pentaküspit aortik kapağın midözofageal 30 derece kısa eksende görünüşü.

P-022

HAFİF PREEKLAMPTİK GEBE YENİDOĞANLARININ POSTNATAL 24-48 SAAT İÇİNDE KARDİYAK FONKSİYONLARININ EKOKARDİYOGRAFİK OLARAK DEĞERLENDİRİLMESİ

Kadir Mutlu[1], Ulaş Karadaş[2], Yilmaz Yozgat[1], Timur Mese[1], Cem Karadeniz[1], Mustafa Demirol[1], Rahmi Özdemir[1], Dilek Orbatu[2], Utku Karaarslan[1], Vedide Tavlı[1]

[1]İzmir Dr. Behçet Uz Çocuk Hastalıkları ve Cerrahisi Eğitim ve Araştırma Hastanesi, Çocuk Kardiyoloji Kliniği,
[2]İzmir Tepecik Eğitim ve Araştırma Hastanesi, Çocuk Kardiyoloji Kliniği, İzmir

Amaç: Çalışmanın amacı postnatal 24-48 saat aralığındaki preeklampsik anne yenidoğanlarında preeklampsiye bağlı oluşabilecek kardiyak fonksiyon bozukluğunu saptamaktır. **Gereç ve Yöntemler:** Çalışmamızda 40 hafif preeklamptik gebe yenidoğanı çalışma grubunu ve çalışma grubu ile benzer gebelik haftası, ağırlık ve cinsiyette olan 40 tane preeklamptik olmayan sağlıklı gebe yenidoğanı ise kontrol grubunu oluşturdu. Çalışma ve kontrol grubunun kardiyak fonksiyonları yaşamlarının ilk 24-48 saat aralığında, konvansiyonel ekokardiyografi (kısalma fraksiyonu, KF; Pulse Wave ile mitral ve triküspid E/A, aortik ve pulmoner kapak akım pik sistolik gradienti) ve Myokardiyal Performans İndeksi (MPİ) kullanılarak değerlendirilip birbiri ile karşılaştırıldı. **Bulgular:** Çalışma grubundaki gebelerin ortanca yaşı 26 (min 21, max 35), kontrol grubunda ortanca yaşı ise 25 (min 20- max 35) bulundu. Gruplar arasında ağırlık, doğum şekli, doğum haftası ve cinsiyet açısından istatistiksel fark saptanmamıştır ($p>0,005$). Çalışma ve kontrol grubunun konvansiyonel ekokardiyografik ölçümleri birbiri ile karşılaştırılınca istatistiksel fark saptanmamıştır. Çalışma grubunun sol ve sağ ventrikül PW Doppler MPİ ölçümü kontrol grubu ile karşılaştırılınca anlamlı fark saptanmıştır (sol ventrikül MPİ 0,37±0,09 ve 0,26±0,11, $p<0.001$; sağ ventrikül MPİ 0,29±0,08 ve 0,26±0,07 $p<0,035$). **Sonuç:** Çalışmamızın sonuçlarına göre, yaşamlarının 24-48 saat aralığındaki preeklampsik gebe yenidoğanlarında preeklampsiye bağlı kardiyak hasarlanmanın belirlenmesinde sağ ve sol ventrikül MPİ'ndeki uzama, sistolik ve diyastolik fonksiyonlara göre istatistiksel olarak daha anlamlı olarak saptanmıştır. Preeklamptik anne yenidoğanlarının ventrikül fonksiyonları konvansiyonel ekokardiyografik ölçümlerin yanında MPİ ölçümü ile de değerlendirilmelidir.

P-023

SOL KALP DARLIKLARINDA FARKLI FÖTAL PREZANTASYONLAR: ÜÇ OLGU SUNUMU

Sevcan Erdem[1], Fadli Demir[1], Ufuk Utku Güllü[1], Hüsnü Demir[1], Uğur Göçen[2], Ferda Özlü[3], Hacer Yıldızdaş[3], Osman Küçükosmanoğlu[1], Selim Büyükkurt[4], Nazan Özbarlas[1]

[1]Çukurova Üniversitesi Tıp Fakültesi, Pediatrik Kardiyoloji BD,
[2]Çukurova Üniversitesi Tıp Fakültesi, Kalp Damar Cerrahi AD,
[3]Çukurova Üniversitesi Tıp Fakültesi, Neonatoloji BD,
[4]Çukurova Üniversitesi Tıp Fakültesi, Perinatoloji BD, Adana

Olgu 1. 36 haftalık gebe fötal bradikardi nedeniyle başvurdu. Fötusta belirgin kardiyomegali, dengeli ventriküller, ağır triküspid yetmezliği (TY) ve sağ atriyumda genişleme, IAS'da sola deviasyon görüldü, flep hareketleri belirgin azalmıştı. Aortik istmusta ve torakal vertebralarda türbulan akımlar görüldü (Resim 1), aortik arkın tümü değerlendirilemedi. Foramen ovale konstrüksiyonu düşünülerek bebek doğurtuldu, postnatal ekokardiyografide transvers ark ve istmik bölgede ağır hipoplazi ve AK görüldü. Sol ventrikül (LV) sistolik disfonksiyonu ve ağır TY vardı. Prostoglandin (PG) infüzyonu başlanan hastaya 3. gün balon anjioplasti yapıldı başarısız oldu, 5. gün cerrahi onarım yapıldı, 15 günlükken taburcu edildi. **Olgu 2.** 22 haftalık gebe fötal kardiyak anomali şüphesiyle başvurdu. FE ile sol atriyum, LV ve aortanın sağ kalbe göre küçük olduğu görüldü, 24 ve 34. haftalarında dengesiz ventriküllerin devam ettiği, valvuler aort darlığı ve membranöz VSD olduğu, AK'unun olmadığı görüldü. Hasta doğum için gittiği başka merkezde beş günlükken balon aortik valvuloplasti, AK'una balon anjioplasti yapıldığı öğrenildi. On beş günlük iken sol ventrikül küçüklüğü, TY ve PH devam ediyordu, rezidü aort darlığı ya da AK yoktu. Üç aylıkken LVDÇ 26 mm ölçüldü, VSD, hafif mitral darlık ve hafif TY (2,5 m/sn) görüldü. **Olgu 3.** 32 haftalık gebe fötal kardiyak anomali nedeniyle başvurdu. FE ile LV'de belirgin dilatasyon, sistolik disfonksiyon, endokardial fibroelastozis bulguları görüldü, İVS sağa bombe idi. RD ile aort kapağında jet akım ve önemli MY kaydedildi. Gebe yakın olarak izlendi; 37. haftada değişiklik yoktu, duktal konstrüksiyonun başladığı, duktusta anevrizmatik genişlemenin olduğu görüldü, bebek doğurtuldu. PG infüzyonu başlanarak 5. saatinde sağ karotis arter yoluyla kısmen başarılı balon valvuloplasti yapıldı. 30 günlükken kapak gradienti pik 60, ortalama 30 mmHg, EF %32 idi, tekrar balon valvuloplasti yapıldı, rezidü gradient kalmadı, orta AY gelişti. Sonuç olarak, sol kalp darlıklarında sol ventrikül boyutu ve diğer bulgular geniş bir yelpaze göstermektedir. Doğumun zamanlaması, doğum sonrası girişimin planlanması ve elektif koşullarda yapılması perinatal morbiditeyi azaltır.

Resim 1: Torakal vertebralardaki türbülan akımlar.

P-024

SINIRDA SOL VENTRİKÜL TANISI İLE İZLENEN HASTALARIN DEĞERLENDİRİLMESİ: TEK MERKEZ DENEYİMİ

Pelin Ayyıldız[1], Okan Yıldız[2], Taner Kasar[1], Sertaç Haydin[2], Yakup Ergül[1], Alper Güzeltaş[1], İhsan Bakir[2]

[1]İstanbul Mehmet Akif Ersoy Göğüs Kalp ve Damar Cerrahisi Eğitim Araştırma Hastanesi, Pediatrik Kardiyoloji Kliniği,
[2]İstanbul Mehmet Akif Ersoy Göğüs Kalp ve Damar Cerrahisi Eğitim Araştırma Hastanesi, Pediatrik Kalp Damar Cerrahisi Kliniği, İstanbul

Giriş: Sol kalp hipoplazisi; sol kalp yapılarının tam atreziden hafif hipoplaziye kadar değişkenlik gösterdiği, en olumlu ucunda iki ventrikül tamirine yönlendirilebilecek sınırda sol ventrikül (BLV) hastalarının yer aldığı geniş bir spektrumdur. **Gereçve Yöntemler:** Sınırda sol ventrikül tanısı ile izlemde olan 15 hasta geriyedönük olarak değerlendirildi. Yaş, cinsiyet, vücut ağırlığı, ekokardiyografik ölçümleri, ek kardiyak anomalileri, yapılan girişimsel-cerrahi işlemler, sonuçlar kaydedildi. **Bulgular:** Tanı anında hastaların ortanca yaşı 7 gün (1-80 gün) idi. 3 hasta fetal takip esnasında tanı aldı (%20). On iki hasta opere oldu, opere olmayan 3 hasta halen klinik ve ekokardiyografik olarak takip edilmekte. Ekokardiyografik analiz: Bir hastada sol atriyal izomerizm ve 5 hasta da persistan sol superiyor vena kava ve geniş koroner sinus saptandı. Hastaların hiçbirinde Eendokardiyal Fibroelastoz saptanmadı (Tablo 1). Opere olmayan hastaların, biventrikül ya da tek ventrikül tamir yapılan hastaların ortanca mitral anulus ve aortik anulus z skor değerleri arasında istatistiksel olarak anlamlı fark saptanmadı. Cerrahi işlemler ve sonuçlar: 12 hasta ortanca 38 gün (7-120 gün) de opere oldu. Üç hasta biventrikül tamire uygun olmadığı için tek ventrikül tamirine yönlendirildi. Dokuz hastaya pulmoner banding veya koarktasyon tamiri veya ark rekonstrüksiyonu ± ilave kardiyak anomalilerine göre ek cerrahi girişimler (VSD kapatılması, pulmoner banding, koarktasyon tamiri vb) yapıldı (Şekil 1). Üçü tek-ventrikül tamiri yapılan, biri sol ve sağ ventrikül çıkış yolu darlığı olan ve biventrikül tamire giden dört hasta postoperative dönemde öldü. Cerrahi sonrası son ekokardiyografik çalışma ortanca 16 aylık (3-46ay) iken yapıldı (Şekil 1). Opere olmayan ve iki-ventrikül tamiri yapılan hastaların ekokardiyografik ölçümleri arasında istatistiksel olarak anlamlı fark saptanmadı. **Sonuç:** Sınırda sol ventrikül tanısı ile izlenen hastalarda iki ya da tek ventrikül tamirine karar vermek için halen net kriterler bulunmamaktadır ve bu hastaların çok yakın klinik ve ekokardiyografik takipleri gerekmektedir. Yüz güldürücü sonuçlar için tek ventrikül tamiri yapılacak hastaların erken dönemde saptanması bu hastaların takibinde oldukça önemlidir.

Tablo 1: İlk ve cerrahi sonrası ekokardiyografik ölçümler.

	[illegible]	[illegible]
[illegible]	[illegible]	[illegible]
[illegible]	[illegible]	[illegible]
[illegible]	[illegible]	[illegible]
[illegible]	[illegible]	[illegible]
[illegible]	[illegible]	[illegible]
[illegible]	[illegible]	[illegible]
[illegible]	[illegible]	[illegible]

[illegible]

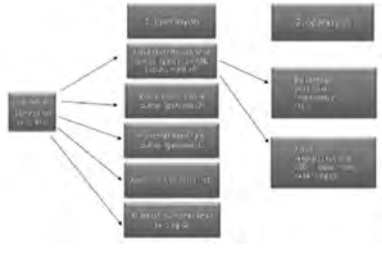

Şekil 1: Hastaların cerrahi sonuçları.

P-025

ÇOCUKLUK ÇAĞINDA NADİR BİR SİYANOZ NEDENİ "PLATİPNE-ORTODEOKSİ SENDROMU"

Özgür Kızılca, Tülay Demircan, Cüneyt Zihni, Seyyid Bahaettin Öncü, Mustafa Kır, Nurettin Ünal

Dokuz Eylül Üniversitesi Tıp Fakültesi, Çocuk Kardiyoloji BD, İzmir

Giriş-Amaç: Platipne ortodeoksi sendromu (POS) çocukluk çağında nadir görülen siyanozun eşlik ettiği bir sendromudur. Bu yazıda ASD ve sağ ventrikül hipoplazisi (z-score 0,93) bulunan POS'lu bir hastayı sunmayı amaçladık. **Olgu:** 14 yaşında erkek hastanın kolda kırık nedeniyle operasyonu sırasında genel anestezi altında satürasyonunun %82-85 arasında saptanması üzerine olası kardiyak patolojiler açısından kardiyoloji polikliniğimize yönlendirilmiş. Fizik muayenesinde kilo 50 kg (50p), boy 157 cm (50p), tansiyon 125/70 mmHg, çomak parmak ve perioral siyanoz saptanırken diğer sistem muayenelerinde ek özellik saptanmadı. Hastanın satürasyonunun yatar pozisyonda %94-96 arasında ayakta %85-88 olduğu görüldü. Telekardiyografi ve EKG bulguları normal saptandı. Yapılan ekokardiyografide iki yönlü şant gösteren yaklaşık 1 cm'lik sekundum ASD ve hafif sağ ventriküler hipoplazi (RVD:26 mm, z-score 0,93) saptandı. Toraks BT ve solunum fonksiyon testi normal saptandı. Kateter anjiografide sistemik venöz enjeksiyonda ASD'de sağdan sola; pulmoner venöz enjeksiyonda ASD'de soldan sağa şant izlendi. Sağ ventriküle (RV) ve pulmoner artere (PA) yapılan selektif enjeksiyonlarda pulmoner yatakta arteriovenöz fistül izlenmedi. RV basıncı 40/0-5 mmHg, PA basıncı 26/0-5 mmHg, sol atrial basınç 8 mmHg, sağ atrial basınç 7 mmHg ölçüldü. Bu bulgular ile hasta POS sendromu olarak düşünüldü ve cerrahi ya da transkatater yöntemle ASD'nin kapatılması planlandı. **Tartışma:** POS ayağa kalkmakla ortaya çıkan, yatmakla düzelen dispne ve hipoksinin eşlik ettiği bir durumdur. Çocukluk çağında nadir görülen sıklıkla erişkin yaşlarda tanı alan hastalarda kronik akciğer hastalığı, pulmoner artriyovenöz fistül ve ASD en sık neden olan patolojilerdir. Bu patolojilerde sağ sol şantın nedeninin intraatrial septumun yatay düzlemde yer değiştirmesine bağlı olduğu düşünülür. Herhangi bir neden bulunmayan ve ASD'de sağ sol şant saptanan hastalarda defektin cerrahi ya da transkatater yolla kapatılması kalıcı tedavi sağlar. **Sonuç:** Çocukluk çağında siyanozun nadir bir nedeni olan POS sendromlu hastada ASD ve hafif RV hipoplazisi birlikteliğinin bulunması nedeni ile tartışılmak üzere sunuldu.

Resim 1: Apikal dört boşluk görüntü.

Resim 2: Sbkostal görünüm.

P-026

ÇOCUKLUK YAŞ GRUBUNDAKİ PRİMER KORONER ARTER ANOMALİLERİNİN DEĞERLENDİRİLMESİ: ÜLKEMİZDEN TEK MERKEZ DENEYİMİ

Murat Saygı, Alper Güzeltaş, Eyüp Aslan, İbrahim Cansaran Tanıdır, İsa Özyılmaz, Yakup Ergül, Ender Ödemiş

İstanbul Mehmet Akif Ersoy Göğüs Kalp ve Damar Cerrahisi Eğitim Araştırma Hastanesi, Pediatrik Kardiyoloji Kliniği, İstanbul

Giriş ve Amaç: Koroner arter anomalileri çocuklarda oldukça nadir görülürler. Primer koroner arter anomalileri izole olabilirler veya diğer konjenital kalp hastalıklarına eşlik edebilirler. Bu çalışmanın amacı, çocukluk çağındaki koroner arter anomalilerinin klinik durumları ve tanısal yaklaşımları ile ilgili merkezimizin deneyimlerimizi paylaşmaktır. **Gereçler ve Yöntem:** Ocak 2010-Kasım 2014 arası merkezimizde koroner arter anomali teşhisi alan tüm hastalar incelendi. Bu hastaların çoğunda (37/46) teşhis 2D transtorasik ekokardiyografi ile kondu. Teşhis 9 hastada (3 hastada tek koroner arter anomalisi, 2 hastada miyokardial bridging, 2 hastada koroner darlık, 2 hastada koroner arter-kamaral fistül) anjiyografi ile kondu. **Bulgular:** Tek koroner arter anomalisi ve koroner arter-kamaral fistül en sık gözlenen koroner arter anomalisi idi. Hastalara ait bazı karakteristik özellikler Tablo 1'de özetlenmiştir. Koroner arter-kamaral fistül tanılı tüm hastalar asemptomatik iken pulmoner arterden köken alan sol koroner arteri olan tüm hastalarda kalp yetersizliği kliniği mevcuttu. Koroner arter-kamaral fistülü olan 7 hastaya girişim (4 hastada transkateter yolla, 3 hastaya cerrahi olarak) uygulandı. Koroner arter-kamaral fistülü olan 9 hastaya endikasyon olmadığı için transkateter ya da cerrahi olarak herhangi bir girişim uygulanmadı. Mortalite sadece hipoplastik sol kalp sendromu olup koroner arter-kamaral fistülü de olan bir hastada (%2,2) gözlendi. **Tartışma ve Sonuç:** Koroner arter anomalileri çocukluk yaş grubunda şiddetli semptomlarla birlikte olabileceği gibi klinik olarak sessiz bir seyir de gösterebilir. Hemodinamik olarak önemli olan koroner arter-kamaral fistülü olan veya pulmoner arterden köken alan sol koroner arteri olan hastalarda olduğu gibi potansiyel ciddi sonuçları olabilecek koroner arter anomalilerinin teşhis edilmesi son derece hayati bir öneme sahiptir. Bu olgularda erken cerrahi tedavi ya da transkateter girişim zorunludur. Ekokardiyografi, koroner arter anomalilerinin teşhis edilmesinde genellikle yeterli bilgiler sunar. Bazı hastalarda ise tanısal amaçlı veya yapılacak olan tedavi öncesi aortografi gerekli olabilmektedir.

Tablo 1: Hastalara ait bazı karakteristik özellikler.

Değişken	Değer
Hasta sayısı	46
Yaş*(yıl)	8,5 (5 gün-17,8 yıl)
Cinsiyet (erkek/kız)	33/13
Koroner arter anomali tipi	
Tek koroner arter anomalisi	17 (36,9)
Koroner arter-kamaral fistül	16 (34,8)
Pulmoner arterden köken alan sol koroner arter	7 (15,2)
Miyokardiya Bridge	2 (4,3)
Koroner darlık	2 (4,3)
Koroner arterlerin izole anomalileri	20 (43,5)
Koroner arter-kamaral fistül	11
ALCAPA	7
Miyokardiya Bridge	1
Tek koroner arter anomalisi	1
Eşlik eden konjenital kalp hastalığı	26 (56,5)
Fallot Tetralojisi	9
Tek ventrikül	7
Büyük arter transpozisyonu	3
Diğerleri	7
Yönetim	
Cerrahi girişim	10 (%21,7)
Transkateter girişim	4 (%8,6)
Klinik izlem	32 (%69,7)

P-027

SÜT ÇOCUKLUĞU DÖNEMİNDE TANI ALAN SCİMİTAR SENDROMU: OLGU SUNUMU

Helen Bornaun[1], Şeyda Doğantan[2], Çiğdem Aydoğmuş[3], Funda Çipe[3], Gonca Keskindemirci[2], Ali Er[4], Sezen Ugan Atik[5]

[1]Kanuni Sultan Süleyman Eğitim ve Araştırma Hastanesi, Pediatrik Kardiyoloji Kliniği,
[2]Kanuni Sultan Süleyman Eğitim ve Araştırma Hastanesi, Çocuk Sağlığı ve Hastalıkları Kliniği
[3]Kanuni Sultan Süleyman Eğitim ve Araştırma Hastanesi, Çocuk Alerji-İmmunoloji Kliniği,
[4]Kanuni Sultan Süleyman Eğitim ve Araştırma Hastanesi, Radyoloji Kliniği,
[5]İstanbul Üniversitesi Cerrahpaşa Tıp Fakültesi, Pediatrik Kardiyoloji BD, İstanbul

Giriş: Scimitar sendromu, nadir görülen bir konjenital kalp hastalığıdır.Sıklıkla sağ akciğerin, nadiren de sol akciğerin kısmı veya tam pulmoner venöz dönüş anomalisidir. Etkilenen akciğer alanının, sıklıkla sağ alt lob veninin, anormal şekilde genellikle vena cava inferior, sağ atrium veya vena cava superiora drene olduğu görülür..Sendromun diğer önemli bileşenleri sağ akciğer hipoplazisi, kalbin dekstrapozisyonu, sağ pulmoner arter hipoplazisi, pulmoner sekestrasyonu ve sağ akciğer alt lobunun infradiafragmatik aorttan anormal arteriyel beslenmesidir. Tek ve genişlemiş pulmoner ven düz grafilerde Türk Pala' sına (Scimitar) benzeyen bir gölge halinde izlenir ve ismini buradan alır. **Olgu:** Öksürük,solunum sıkıntısı yakınmaları olan 21 aylık erkek hastanın anamnezinde 5 aylıktan itibaren tekrarlayan solunum sıkıntısı şikayetinin olduğu ve çok kez bronkodilatator tedavi aldığı öğrenildi. Özgeçmişinde term, 3000 gr, c/s ile doğan hastanın soygeçmişinde anne ve babanın 1.dereceden akraba olduğu ve 7 yaşın bir erkek kardeşi olduğu öğrenildi. Solunum sıkıntısı nedeniyle tetkik edilen hastanın çekilen akciğer grafisinde sağ parakardiak infiltrasyon ve sağ akciğer üst bölgede havalanma artışı mevcuttu. EKG bulguları normal olan hastanın çekilen ekokardiyografisinde sağ atrium,sol atriuma göre geniş ve sağ pulmoner venlerin inferior vena cava'ya döküldüğünü düşündürten inferior vena cavada artmış akım izlendi. Çekilen akciğer bilgisayar tomografi incelenmesinde; sağ akciğer alt lobunu besleyen pulmoner arter dalı ile sağ akciğer alt lobuna ait venöz yapılar arasında AV malformasyon açısında şüphe oluşturan görünüm ile bu bölgenin pulmoner venöz drenajı inferior vena cava olduğu görüldü. Hemodinamik değerlendirme amacıyla kalp kateterizasyonu yapıldı.Kalp kateterizasyonu sırasında parsiyel venöz dönüş anomalisi ve sağ akciğerin alt kısmına giden kollateraller saptandı. Scimitar sendromu tanısı koyulan hasta pulmoner venöz dönüş anomalisi tamiri ve sekestre pulmoner bölümün çıkarılması amacıyla cerrahiye yönlendirildi. **Tartışma:** Tekrarlayan akciğer enfeksiyonu olan çocuklarda ayırıcı tanıda Scimitar Sendromu düşünülmeli ve tanı için ileri tetkiklere başvurulması gerekebileceği akılda tutulmalıdır.

P-028

ÇOCUKLARDA TRANSKATETER SEKUNDUM ASD KAPATILMASI SONRASI SOL ATRİYUM SİSTOLİK FONKSİYONUN DEĞERLENDİRİLMESİ

Ayşe Sülü[1], Osman Başpınar[1], Derya Aydın Şahin[1], Murat Sucu[2]

[1]Gaziantep Üniversitesi Tıp Fakültesi, Çocuk Kardiyoloji BD,
[2]Gaziantep Üniversitesi Tıp Fakültesi, Erişkin Kardiyoloji AD, Gaziantep

Amaç: Çocuklarda sekundum ASD'nin transkateter kapatılması sonrası sol atriyum ejeksiyon kuvveti ölçümünü (LAEF) kullanarak sol atriyum sistolik fonksiyonu değerlendirmeyi amaçladık. **Metod:** Toplam 44 hasta çalışmaya dahil edildi. Mitral kapak alanı, Mitral kapak inflow Doppler ölçümü, kalbin sistolik ve diyastolik fonksiyonları, ve sol atriyum hacmi işlem yapılmadan önceki gün, işlem sonrası birinci gün, onuncu gün, birinci ve üçüncü ay ölçüldü. Sol atriyum ejeksiyon gücü şu formül ile hesaplandı: 0.5 x p x mitral kapak alanı x (zirve A hızı)2. İstatistiksel değerlendirme için SPSS 10 programı kullanıldı. **Sonuçlar:** Hastaların 25'i (%56.8) kız ve 19'u (%43.2) erkekti, ort yaş 7.6±4.1 yıl, ort ağırlık 26.6±15.9 kg, ort şant oranı 1.9±0.5, ort defekt büyüklüğü 14.03±5.4 mm, ort Amplatzer ve benzeri cihaz çapı 16.6±6.6 cm, ort sol atriyum hacmi 17.2±9.0 ml olarak ölçüldü. Vücut büyüklüğüne indekslenmiş LAEF ölçümü takip eden sürelerde önce ilk ölçüme göre azaldı, fakat 3 ay sonrası ilk ölçüme göre belirgin artış gösterdi (işlem öncesi 1.24±0.5, işlemin hemen sonrası 1.16±0.5, onuncu gün 1.09±0.4, ilk ay 1.09±0.4 ve üçüncü ay 1.50±0.6 kilodynes; işlem öncesi ve sonrası aylarda p>0.05, fakat ilk ve son ölçümlere göre p = 0.008). Sol atriyal hacminin ise takip sonunda değişmediği görüldü (p=0.114). **Tartışma:** LAEF, atriyal sistolik fonksiyonu gösteren kolaylıkla ölçülen bir parametredir. Transkateter ASD kapatması yapılan çocuklarda atriyal sistolik kuvvetler muhtemelen cihazın mekanik etkisi ile geç olarak artmaya başlamaktadır.

P-029

SAĞLIKLI TÜRK ÇOCUKLARINDA NORMAL M-MODE DEĞERLERİ

Bülent Oran[1], Abdurrahman Said Bodur[2], Derya Arslan[1], Derya Çimen[1], Osman Güvenç[1]

[1]Selçuk Üniversitesi Tıp Fakültesi, Çocuk Sağlığı ve Hastalıkları AD,
[2]Konya Necmettin Erbakan Üniversitesi Tıp Fakültesi, Halk Sağlığı AD, Konya

Giriş ve Amaç: Çocukluk yaş dönemlerinde kalbin morfolojik özelliklerinin değerlendirilmesi için, elimizde normal sağlıklı çocuklardan yapılan ölçümlerle elde edilen normal değerleri içeren tabloların veya grafiklerin olması gerekir. Bu çalışmanın amacı, sağlıklı term yenidoğan bebekler, çocuklar ve adolesan yaş grubundan elde edilen normal M mode ekokardiyografik ölçüm değerlerinin yüzdelik (persentil) dilimlerini oluşturmak ve kendi Ülkemizin çocuklarına ait çizelgeler geliştirmektir. **Gereçler ve Yöntem:** Türkiye'de tek bir çocuk kardiyoloji merkezine 2 yıl boyunca başvuran, yaşları 1 günle 17 yaş arasında olan,1200 sağlıklı bebek ve çocukların M-mode ekokardiyografik görüntüleme ölçümlerinden elde edildi. Kız ve erkek cinsiyetten ayrı ayrı elde edilen veriler sırasıyla: sol ventrikül diyastol sonu ve sistol sonu çapları, interventriküler septum ve sol ventrikül arka duvar kalınlıkları; aorta ve pulmoner arter kök çapları ve sol atriyum çaplarıdır. Bu normal verilerin yüzdelik dilimlere ayrılmasından sonra, üçüncü derece polinom eğrileri elde edilerek (%5, %25, %50, %75 ve %95) yüzdelik "persantil" çizelgeleri geliştirildi. **Bulgular:** Ölçümler sağlıklı term yeni doğanların ve çocukların vücut ağırlıklarına göre yüzdelik dilimleri grafik şeklinde sunuldu. Vücut ağırlıkları ile M-mode değerleri arasında iyi bir korelasyon olduğu gösterildi. Kız ve erkek çocuklar arasında preadölesan dönemde bir fark olmadığı halde adölesan dönemde erkek çocuklarda kızlara oranla biraz daha yüksek değerler gözlendi. **Tartışma ve Sonuç:** Kendi ülkemizin sağlıklı kız ve erkek çocuklarından elde edilen bu grafiklerin ve tabloların, hasta çocuklara ait ölçümlerin normal veya anormal olarak değerlendirilebilmesinde kullanılabileceği vurgulandı.

Tablo: Değerlendirilen olguların vücut ağırlıklarına göre dağılımları.

	erkekler		kızlar		toplam	
Ağırlık (kg)	n	%	n	%	n	%
10 ≥	106	8.8	103	8.6	209	17.4
11-20	187	15.6	171	14.3	358	29.8
21-30	140	11.7	124	10.3	264	22.0
31-40	81	6.8	72	6.0	153	12.8
41-50	51	4.3	61	5.1	112	9.3
51≤	49	4.1	55	4.6	104	8.7
Toplam	614	51.2	586	48.8	1200	100.0

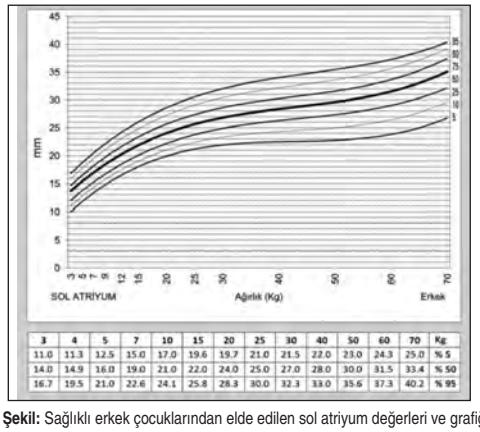

3	4	5	7	10	15	20	25	30	40	50	60	70	Kg
11.0	11.3	12.5	15.0	17.0	19.6	19.7	21.0	21.5	22.0	23.0	24.3	25.0	% 5
14.0	14.9	16.0	19.0	21.0	22.0	24.0	25.0	27.0	28.0	30.0	31.5	33.4	% 50
16.7	19.5	21.0	22.6	24.1	25.8	28.3	30.0	32.3	33.0	35.6	37.3	40.2	% 95

Şekil: Sağlıklı erkek çocuklarından elde edilen sol atriyum değerleri ve grafiği.

P-030

YENİDOĞANDA CİDDİ KALP YETERSİZLİĞİNİN NADİR BİR NEDENİ: GALEN VEN MALFORMASYONU

Ali Yıldırım[1], Savaş Demirpençe[1], Bülent Koca[2], Hasan Tolga Çelik[3], Sena Ünverdi[4]

[1]Şanlıurfa Çocuk Hastalıkları Hastanesi, Çocuk Kardiyoloji Kliniği,
[2]Harran Üniversitesi Tıp Fakültesi, Çocuk Kardiyoloji BD,
[3]Şanlıurfa Çocuk Hastalıkları Hastanesi, Neonatoloji Kliniği,
[4]Şanlıurfa Çocuk Hastalıkları Hastanesi, Radyoloji Kliniği, Şanlıurfa

Giriş: Galen ven anevrizmal malformasyonu 1/25000 canlı doğumda görülen, yenidoğan döneminde ciddi mortalite ve morbidite ile seyreden, intrakraniyal anevrizmadır. Yenidoğanda genellikle yüksek debili kalp yetersizliği ve pulmoner hipertansiyon bulgularıyla karşımıza çıkmaktadır. **Olgu:** Doğum sonrası ilk günde taşipne ve siyanoz fark edilmesi nedeniyle yenidoğan yoğun bakım ünitesine alınan beğin oda havasında oksijen saturasyonu %82, dakika sonunum sayısı 70 olması nedeniyle çekilen akciğer grafisinde kardiyomegali tespit edilmiş. Kardiyak muayenesi normal olan hastanın olan hastanın Elektrokardiyografisinde özellik saptanmamış. Ekokardiyografisinde pulmoner hipertansiyon tespit edilen hastaya fosfodiesteraz inhibitörü ve magnezyum sülfat başlanmış. Tedaviye rağmen solunum şikayetleri gerilemeyen hempatomegali ve yaygın ödem gelişen hastanın karaciğer ve böbrek fonksiyon testlerinde bozulma olması nedeniyle tarafımıza yönlendirildi. Hastanın Ekokardiyografisinde sağ kalp boşluklarının oldukça genişlediği (Resim 1), triküspit kapaktan orta derecede yetersizliğinin olduğu (akım hızı 4,67 m/sn) ve küçük sol sağ şantlı atrial septal defektin olduğu izlendi. İlave olarak suprasternal incelemede inen aortada retrograd akım olduğu izlendi. İnen aortada retrograd akım olan hastada aort yetersizliği olmaması ve koroner arterlerin normal olması nedeniyle intrakranial arterivenöz malformasyon olabileceği düşünüldü. Hastanın ön fontanelinin oskültasyonunda 3/6 şiddette devamlı vasıfta üfürüm olduğu tespit edildi. Kranial ultrasonografisinde lateral ventriküller seviyesinde oldukça büyük hipoekoik kistik yapı olduğu ve bu yapının doppler incelemesinde devamlı vasıfta bir kan akımının olduğu (Resim 2) izlendi. Galen ven malformasyonu düşünülen hastada fosfodiesteraz inhibitörü ve magnezyum tedavisi kesildi. Progresif solunum sıkıntısı, hepatomegali ve ödem olması nedeniyle furosemid, kaptopril ve digoksin tedavisine başlandı. Hasta pozitif basınçlı ventilasyon ile ventile edildi. Hasta bir üst merkeze anevrizmanın coil ile embolizasyonu için yönlendirildi. Böbrek fonksiyon testleri iyice bozulan ve idrar çıkarımı gözlenmeyen hastaya periton diyalizine başlandı. Galen ven anevrizması coil ile kapatılan hastanın işlem sonrası ilk günde sepsis ve multi-organ yetersizliği nedeniyle kaybedildi. **Sonuç:** Yenidoğan döneminde ilerleyici kalp yetersizliği bulguları, aortada retrograd akım, fontanel bombeliği ve kraniyal üfürüm duyulan olgularda galen ven malformasyonu açısından değerlendirmelidir.

Resim 1: Sağ kalp boşluklarında genişleme.

Resim 2: Transkranial ultrasonografide galen ven malformasyonu Doppler incelemesinde devamli vasıfta kan akımı.

P-031

NADİR BİR KARDİYAK ANOMALİ: ATRİAL İNVERSİYON İLE C-TGA FİZYOLOJİSİ

Özgür Kızılca, Tülay Demircan, Cüneyt Zihni, Seyyit Bahaettin Öncü, Mustafa Kır, Nurettin Ünal

Dokuz Eylül Üniversitesi Tıp Fakültesi, Çocuk Kardiyoloji BD, İzmir

Amaç: Situs inversus ile levokardi birlikteliğinide atrioventriküler diskordans (atrial inversion ile) ve venriküloarteriyal diskordans birlikteliği çok nadir görülür. Bu yazıda atrial inversiyon ile c-TGA fizyolojisi olan bir hastayı sunmayı amaçladık. **Olgu:** 17 yaşında erkek hastanın öksürük şikayeti ile gittiği dış merkezde üfürüm duyulması nedeniyle yapılan ekokardiyografisi sonucunda kalbinde delik olduğu söylenerek tarafımıza yönlendirildi. Fizik muayenesinde kilo 52 kg (3-10 p), boy 175 cm (50 p), tansiyon 115/70 mmHg, mezokardiyak odakta 3/6 sistolik sulf, satürasyonunu %96 ve akciğer dinleme bulgularında iki taraflı raller saptanırken diğer sistem muayenelerinde ek özellik saptanmadı. Hastaya çekilen telekardiyografide damla kalp ve EKG'de wolff parkinson white sendromu saptandı. Yapılan ekokardiyografide situs inversus, kalp sol hemitoraksta, atrial inversiyon ile solda yerleşimli sağ atrium (RA) ve bu atrium ile sol ventrikül (LV) bağlantısı; sağda yerleşimli sol atrium (LA) ve bu atrium ile sağ ventrikül (RV) bağlantısı saptanırken (atrioventriküler diskordans), LV'den pulmoner arterin (PA); RV'den aortanın (Ao) çıkışı (ventriküloarteriyel diskordans) görüldü. Ek olarak subpulmonik bölgede poş ile kapatılmaya çalışılan Ventriküler septal defekt (VSD) saptandı. Anjiografide vertebranın solunda yerleşimli IVC'den soldaki RA'ya ve LV'ye ulaşılarak yapılan enjeksiyonda subpulmonik darlığı görülen PA ve dalları; Ao ulaşılan RV'ye yapılan enjeksiyonda aorta ve VSD yoluyla LV görüntülendi. RV basıncı 120/0-5 mmHg, LV basınç 80/0-5 mmHg, PA basıncı 33/15 mmHg ölçüldü. Kalp damar cerrahisi ile ortak konseyde görüşülen hastanın yakın klinik takibi uygun görüldü. **Tartışma:** Levokardi ile situs inversus birlikteliğinde olası kardiyak patolojiler arasında özelikle c-TGA düşünülmelidir. Düzeltici cerrahi tedavi double-switch operasyonudur. Özelikle sistemik ventriküler (RV) disfonsiyonda ve trikuspit yetmezliğinde sistemik ventrikülün LV olması amacıyla double-switch operasyonu planlanır. Deneyimli merkezlerde düşük erken dönem mortalite ile yapılabilmekle birlikte (%0-9) uzun dönemde aritmi, koroner iskemi, neopulmoner arter obstrüksiyonu, neoaorta yetmezliği sık görülür. **Sonuç:** Hasta atrial inversiyon ile c-TGA fizyolojisi birlikteliğinin literatürde nadir görülmesi nedeniyle sunuldu.

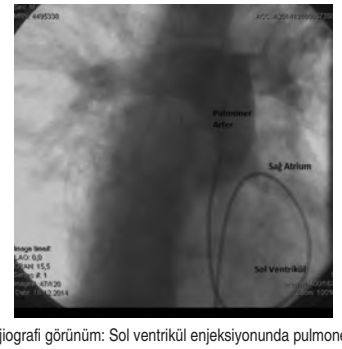

Resim 1: Anjiografi görünüm: Sol ventrikül enjeksiyonunda pulmonar arter çıkışı.

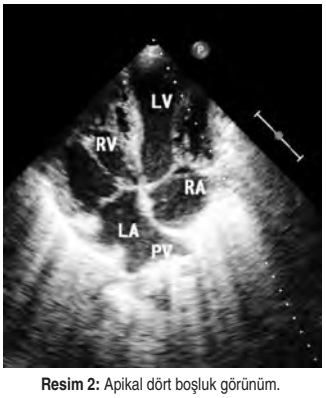

Resim 2: Apikal dört boşluk görünüm.

P-032

SOL VENTRİKÜL SİSTOLİK FONKSİYONLARI KORUNMUŞ KRONİK BÖBREK YETMEZLİKLİ ÇOCUKLARDA 2D-SPECKLE TRACKİNG EKOKARDİYOGRAFİ İLE DEĞERLENDİRME

Hasan Demetgül[1], Olgu Hallıoğlu[1], Ali Delibaş[2], Ayten Öztaş[1]

[1]Mersin Üniversitesi Tıp Fakültesi, Pediatrik Kardiyoloji Ünitesi,
[2]Mersin Üniversitesi Tıp Fakültesi, Pediatrik Nefroloji Ünitesi, Mersin

Kronik böbrek yetmezliği (KBY) olan çocuklarda kardiyovasküler sistem etkilenmeleri en önemli morbidite ve mortalite nedenidir. KBY li hastalarda 2D-STE değerlendirmenin kardiyovasküler sistem etkilenmelerini erken göstermesine rağmen bu konudaki çalışmalar özellikle çocuklarda çok sınırlı sayıdadır. Bu çalışmada sol ventrikül ejeksiyon fraksiyonu korunmuş KBY'li çocuklarda miyokardiyumun sistolik ve diyastolik fonksiyonlarının bölgesel olarak değerlendirilmesi amaçlanmıştır. **Metod:** Çalışmamıza 8-18 yaş arası, ejeksiyon fraksiyonu ≥%58 olan diyaliz alan veya almayan KBY' li 33 hasta ile, sağlıklı 37 kontrol alındı. 2D-STE analizde; ekokardiyografi cihazı ile apikal 4 boşluk, 3 boşluk ve 2 boşluk ile parasternal kısa eksen görüntüde mitral kapak hizasında görüntüler alındı. Burada 6 bölgenin Longitudinal Strain(Ls), Longitudinal Strain rate(LRs), (systolic SRs, early diastolic SRe, late diastolic SRa) ortalamaları alındı. Kısa eksen görüntüde mitral kapak hizasında Radial strain (RS), Radial sistolik strain rate (RSr) Radial erken diyastolik strain rate (REds), Radial geç diyastolik strain rate(RLds) ve Circumferential strain rate(Cs), circumferential sistolik strain rate (CSr) circumferential erken diyastolik strain rate(CEds), circumferential geç diyastolik strain rate(CLds) ölçüldü. Erken ve geç diyastolik strain rate birbirine bölünerek strain rate E/A oranı elde edildi. Bu ortalamalar hasta ve kontrol grubu ile karşılaştırıldı. **Bulgular:** 1) Longitudinal strain(%) KBY li hastalarda anlamlı olarak düşüktü. Radial ve Circumferential harekette mitral kapak hizasından alınan ölçümlerde strain değerleri arasında anlamlı fark yoktu. 2)Longitudinal 4 boşluk bakışta Longitudinal strain rate(1/s) Erken/geç diyastolik oranı KBY'li hastalarda daha düşük bulundu.3) Parasternal kısa eksen bakışta radial ve circumferential peak strain değerlerinde anlamlı fark olmamasına rağmen, sistolik strain rate değerleri KBY'li hastalarda anlamlı olarak düşüktü. 4) TAPSE değerleri KBY'li hastalarda anlamlı derecede kontrol grubuna göre düşüktü. **Sonuçlar:** 2D-STE; konvansiyonel ekokardiyografik değerlendirmelerde sistolik fonksiyonları korunmuş KBY'li çocuklarda erken bozulmayı gösterebilir ancak bu konuda referans değerlerin oluşması için daha ileri çalışmalara ihtiyaç vardır.

Tablo 1: KBY ve kontrol grubunda 2D STE ile elde edilen strain ve strain rate değerleri.

	Kronik böbrek yetmezliği (n:33)	Kontrol (n:37)	p
Strain(%) longitudinal radial circumferential	-19.50±4.42 28.69±15.67 -16.84±4.64	-22.64±2.73 27.60±10.91 -18.26±4.18	<0.05 >0.05 >0.05
Longitudinal strain rate sistolik erken diyastolik geç diyastolik erken/geç diyastol	-1.35±0.39 2.09±0.75 1.36±0.48 1.66±0.72	-1.50±0.30 2.57±0.65 1.31±0.9 2.42±1.04	>0.05 0.05 >0.05 0.01
Radial strain rate sistolik erken diyastolik geç diyastolik erken/geç diyastol	2.05±0.84 -2.39±1.32 -1.70±0.32 1.57±0.91	2.57±0.93 -2.57±0.88 -1.86±0.96 1.78±1.27	<0.05 >0.05 >0.05 >0.05
Circumferential strain rate sistolik erken diyastolik geç diyastolik erken/geç diyastol	-1.61±0.43 1.92±0.54 1.26±0.54 1.72±0.75	-1.85±0.41 2.13±0.34 1.25±0.62 2.15±1.08	<0.05 >0.05 >0.05 >0.05

Tablo 2: Çalışma hastalarının özellikleri.

Parametre	KBY (N:33)	Kontrol (N:37)	P*
Yaş yıl Cins K/E Ağırlık	13.45±2.8 14/19 43.21±17.7	12.89±3.07 15/22 45.78±11.4	>0.05 >0.05 >0.05
VKİ kg/m^2 kalp hızı/dk	19.77±4.98 90.85±11.3	17.7±4.01 88.05±16.8	>0.05 >0.05
SKB mmhg DKB mmhg	122±15.11 75.61±11.6	106.6±6.2 60.3± 10.9	<0.01 <0.01
dıyalız var/yok AHT var/yok GFR ml/dk/1.73 m2	14/19 16/17 32.7±16	0 0	

** Student t-test, Mann -Whitney U test, chi-square testte p<0.05 olması anlamlı olarak kabul edilmektedir.*
VKI: vücut kitle indeksi, LVKI: sol ventrikül kitle indeksi.
SKB: sistolik kan basıncı, DKB: diyastolik kan basıncı,
AHT: antihipertansif tedavi, GFR: glomerular filtrasyon oranı

P-033

MULTİPL KARDİYAK RABDOMİYOMLU İKİZ OLGU

Mehmet Burhan Oflaz, Abdullah Alpınar, Fatih Şap, Tamer Baysal, Hatice Mutlu Albayrak, Hüseyin Çaksen

Konya Necmettin Erbakan Üniversitesi Meram Tıp Fakültesi, Çocuk Sağlığı ve Hastalıkları AD, Konya

Primer kardiyak tümörler oldukça nadir görülen patolojilerdir (%0.002-%0.3). Kardiyak rabdomiyomlar hayatın erken aşamasında ortaya çıkan, infant ve çocukta sık görülen, eko incelemesinde ventrikül içi veya intramural yerleşimli çok sayıda kitle görümü ile karakterize tümörlerdir. Kalpte rabdomiyomlar tuberosklerozlu olguların %60' ında gözlenir ve zamanla regrese olma eğiliminde olsa da kalpteki yerleşimi ve büyüklüklerine bağlı olarak bası bulgusu, kardiyak debide azalma ve ciddi ritim problemleri görülebilmektedir. Burada kalp içerisinde çok sayıda rabdomiyomun tespit edildiği ve ileri incelemede her ikisine de tuberoskleroz tanısı konan ikiz olgu sunulacaktır. **Olgu:** 36 haftalık olarak normal yolla doğan ikiz bebekler postnatal 25. günde kontrol amacıyla polikliniğimize getirildi. Genel durumları iyi olan bebeklerin beslenme problemleri olmadığı öğrenildi. Fizik muayenede ve kardiyovasküler muayenede patolojik bulgu saptanmayan bebeklerin EKG incelemesinde özellik yoktu. Eko incelemesinde; ilk doğan bebekte sol ventrikül içerisinde 14x11mm, sağ ventrikül ön duvar apikal kısmında 10x9 mm ve ilave çok sayıda hiperekojen kitlelerin olduğu (Resim1A-C), ikinci doğan bebekte sol ventrikül serbest duvarda 10x7 mm, sağ ventrikül septal ve apikal yüzeyde çok sayıda 4-5 mm çapta multipl ekojen kitleler olduğu görüldü (Resim1D-F). Her iki olguda da kitlelerin AV kapaklara ve ventrikül çıkış yollarına bası ya da daralmaya yol açmadığı görüldü. Bu bulgular nedeniyle tuberoskleroz açısından Çocuk Nörolojisi bölümünde değerlendirilen bebeklerin kraniyal manyetik rezonans görüntülemesinde çok sayıda kalsifikasyonların gözlenmesi ile tuberoskleroz tanısı kesinleştirildi. İkizlerden biri konvülziyon geçirme nedeniyle antiepileptik ilaç kullanıyordu. Rabdomyomlar çok sayıda olmasına rağmen hemodinamik bozukluğa ve ritim problemine yol açmadığından ikiz hastalarımızda cerrahi yaklaşım düşünülmedi ve muhtemel komplikasyonlar ve spontan regresyon açısından yakın izleme alındılar.

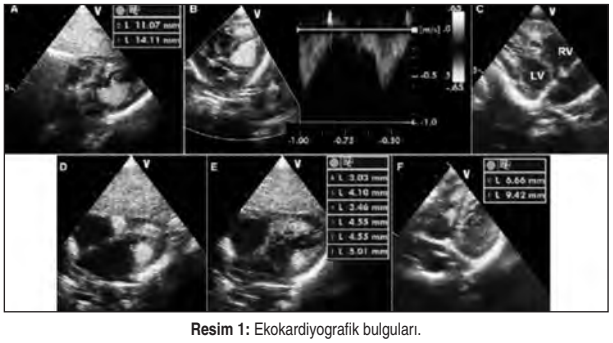

Resim 1: Ekokardiyografik bulguları.

P-034

ÇOCUKLARDA AKUT MİTRAL KAPAK YETMEZLİĞİNİN NADİR BİR NEDENİ: İDİYOPATİK MİTRAL KAPAK KORDA RÜPTÜRÜ

Fahrettin Uysal[1], Özlem Mehtap Bostan[1], Işık Sığnak Şenkaya[2], Mustafa Güneş[2], Ergün Çil[1]

[1]Uludağ Üniversitesi Tıp Fakültesi, Çocuk Kardiyoloji BD,
[2]Uludağ Üniversitesi Tıp Fakültesi, Konjenital Kalp Cerrahisi BD, Bursa

Giriş: Çocuklarda mitral kapak korda tendinae rüptürü oldukça nadir olup çoğu zaman altta yatan romatizmal kardite veya infektif endokardite sekonder gelişmektedir. Bu yazıda akut kalp yetmezliği ile prezente olup mitral kapak korda rüptürü saptanan ve cerrahi olarak başarılı bir şekilde tedavi edilen bir olgu sunuldu. **Olgu:** 3,5 yaş kız hasta tarafımıza öksürük, terleme, çabuk yorulma şikayeti ile başvurdu. 1,5 haftadır bu şikayetleri olan hastaya dış merkezde pnömoni tanısı ile antibiyoterapi düzenlenmiş. Fizik muayenesinde genel durum orta, şuur açık, aktif ve koopere idi. Dakika solunum sayısı; 40/dk. olan hastanın kardiyak muayenesinde gallop ritmi mevcut idi. Mitral odakta 3/6 pansistolik fürümü olan hastanın 4cm. hepatomegalisi saptandı. Diğer sistem muayeneleri normal idi. Hastada kalp yetmezliği düşünüldü ve etiyolojiye yönelik yapılan ekokardiyografide mitral kapak anterior korda rüptürü saptandı. Ağır mitral yetmezliği olan hastaya digoksin, furosemid ve ACE inhibitörü tedavileri başlandı. Laboratuvar tetkiklerinde inflamasyon göstergeleri negatif saptandı. ASO: 250,4 (<200) SAA: 169 (<6,8) RF: 10,7 (<9,9) C3: 190 (90-180) C4: 42,8 (10-40) olarak bulundu. Olası endokardit açısından kan kültürleri alınarak sefotaksim, gentamisin ve vankomisin tedavileri düzenlendi. Hastaya acil olarak mitral kapak tamiri planlandı ve yatışının 3. gününde opere edildi. İntraoperatif transözofageal ekokardiyografide mitral kapak anterior kordada rüptür görüldü (Video 1) ve anterior yaprağa posterior leaflet transferi ve prostetik ring implantasyonu yapıldı. İntraoperatif yapılan transözofagael ekokardiyografi ile mitral yetersizliğin hafife gerilediği görüldü. Postoperatif ekokardiyografisinde mitral kapak yetersizliğinin hafife gerilediği görüldü (Video 2). İzleminde problem olmayan hasta 7. gününde taburcu edildi. **Tartışma:** Sekonder mitral korda rüptürünün en sık nedenleri mitral kapak prolapsusu, göğüs travması, romatizmal kardit ve infektif endokarditttir. Hastamızda göğüs travması öyküsü yoktu, romatizmal kardit lehine ASO'su negatif idi ve kan kültürleri negatif idi. Öncesinde yapılan fizik muayenelerinde üfürümün olmaması nedeni ile mitral kapak prolapsusu olmadığı düşünüldü ve idiyopatik mitral korda rüptürü tanısı kondu. Literatürde çok nadir olması nedeni ile bu olgu sunuldu.

P-035

HİPOTİROİDİLİ ÇOCUK OLGULARDA P DALGA DİSPERSİYONU, DİYASTOLİK FONKSİYON VE ATRİYAL ELEKTROMEKANİK İLETİNİN DEĞERLENDİRİLMESİ

Ahmet İrdem[1], Derya Aydın Şahin[2], Mehmet Kervancıoğlu[2], Osman Başpınar[2], Murat Sucu[3], Mehmet Keskin[4], Metin Kılınç[2]

[1]İstanbul Mehmet Akif Ersoy Göğüs Kalp ve Damar Cerrahisi Eğitim Araştırma Hastanesi, İstanbul,
[2]Gaziantep Üniversitesi Tıp Fakültesi, Çocuk Kardiyolojisi BD,
[3]Gaziantep Üniversitesi Tıp Fakültesi, Kardiyoloji AD,
[4]Gaziantep Üniversitesi Tıp Fakültesi, Çocuk Endokrinoloji ve Metabolizma BD, Gaziantep

Amaç: Bu çalışmada hipotiroidili çocuk olguların ventrikül diyastolik fonksiyonu, inter ve intraatriyal ileti gecikmesi ve P dalga dispersiyonunun değerlendirilmesi amaçlandı. **Yöntemler:** Toplam 30 hipotiroidili olgu (17 kız, %56.6), (ort yaş 7.8+3.2 yıl) ve 30 sağlıklı çocuk (16 kız, %53.3) kontrol grubu olarak (ort yaş 8,40+3,64 yıl) çalışmaya alındı. Serumda artmış TSH ve azalmış free T3 ve free T4 seviyeleri durumunda hipotiroidi tanısı konuldu. Sol atriyum, sol ventrikül boyutu M mode ekokardiyografide ölçüldü. Aortik anulus boyutu 2 D ekokardiyografide uzun eksende sistol ve diastolde ölçüldü. 12 kanallı EKG'de P dalga dispersiyonu ölçüldü. Her iki ventrikülün sistolik ve diyastolik fonksiyonları konvansiyonel ve doku Doppler görüntüleme (TDI) ekokardiyografi kullanılarak değerlendirildi. İntra ve interatriyal iletim gecikmesi EKG eşliğinde TDI ile ölçüldü. **Bulgular:** Yapılan TDI incelemede her iki ventrikülün sistolik ve diastolik velositeleri karşılaştırıldı. Sol ventrikül septal pik sistolik (Sm) ve geç (Am) diastolik velositeleri ile Em/Am oranı iki grup arasında farklı bulunurken (sırasıyla P=0.002, P=0.018, P=0.045), erken (Em) diastolik velositesi ile E/Em oranı iki grup arasında farklılık saptanmadı (sırasıyla, P=0.371, P=0.440). Sol ventrikül lateral Sm, Em, Am velositeleri ile Em/Am ve E/Em oranı iki grup arasında farklı bulundu (sırasıyla, P<0.001, P=0.006, P=0.007, P=0.001, P=0.013). Sağ ventrikül lateral anulus Sm, Em, Am velositeleri iki grup arasında farklı bulunmazken (sırasıyla, P=0.840, P=0.920, P=0.771), Em/Am oranı iki grup arasında farklı bulundu (P=0.011). intra ve interaatriyal iletim zamanı kontrol grubu ile karşılaştırıldığında hipotiroidili hastalarda uzun bulundu (Pmax, 111.3+12.8 P<0.001; Pmin, 80.3+6.6, P=0.002, Pd, 30.9+9.6, P<0.001). Mitral erken sistolik (E) velositesi iki grup arasında faklı bulundu (P=0.04). Triküspid geç diastolik (A) velositesi ile E/A oranı bakımından iki grup arasında fark saptandı (sırasıyla P=0.038, P=0.020). **Sonuç:** Bu çalışma hipotiroidili çocuk olgularda sol atriyumda genişleme olduğunu, atriyum iletim fonksiyonlarının zamanla bozulduğu ve ventriküllerin diastolik fonksiyonlarının etkilendiğini göstermektedir.

P-036

FÖTAL EKOKARDİYOGRAFİ İLE KOMPLEKS VE ÖNEMLİ YAPISAL KALP HASTALIĞI TANISI KOYULAN HASTALARIMIZIN DOĞUM SONRASI YÖNETİMİ, CERRAHİ VE PERKUTAN GİRİŞİMLER VE SONUÇLARI

Nazan Özbarlas[1], Hüsnü Demir[1], Sevcan Erdem[1], Fadli Demir[1], Ufuk Utku Güllü[1], Atakan Atalay[2], Uğur Göçen[2], Ferda Özlü[3], Hacer Yıldızdaş[3], Osman Küçükosmanoğlu[1]

[1]Çukurova Üniversitesi Tıp Fakültesi, Pediatrik Kardiyoloji BD,
[2]Çukurova Üniversitesi Tıp Fakültesi, Kalp Damar Cerrahi AD,
[3]Çukurova Üniversitesi Tıp Fakültesi, Neonatoloji BD, Adana

Bölümümüzde 2010-2014 yıllarında fötal ekokardiyografi (FE) yapılan gebeler ve doğan bebeklerinin kayıtları geriye dönük olarak incelendi. Doğum sonrası bebeklerin prognozu, yapılan erken cerrahi ya da perkütan işlemler, mortalite ve morbiditeler değerlendirildi. Beş yıllık dönemde toplam 4101 FE yapılmış, patolojik tanı alan 671 fetusun 184'ü postnatal dönem de değerlendirilmişti. Pediatrik kardiyoloji veri tabanına göre bu fötusların 74'ünde kompleks, 37'sinde önemli, 57'sinde minör yapısal kalp hastalığı; 16'sında yapısal kalp hastalığı olmayan ancak fötal hayat için patolojik sayılan durumlar (diğer) saptandı (Tablo 1). Kompleks grubundaki 74 hastanın 36'sına erken girişim gerekmedi, 38'ine yenidoğan döneminde erken girişimsel işlem yapıldı. Bu girişimler sistemik-pulmoner şant, Norwood stage 1, balon atrial septostomi, aort koarktasyon (AK) onarımı, pulmoner band (birisinde beraberinde TAPVD giderilmesi), aort kesinti onarımı, pulmoner valvotomi ve şant ameliyatı ve perkütan duktusa stent yerleştirilmesi idi. Önemli DKH olan 37 bebeğin 6'sına perkütan girişimsel işlem yapıldı, bunlar: balon aortik ve pulmoner valvuloplasti, aort koarktasyonlarına balon anjioplasti idi. İki bebeğe ise LV divertikül onarımı ve arteriyel switch ameliyatları yapıldı. Fötal hayatta kalp yetersizliği olan 8 hasta (3 duktus, 2 foramen ovale konstrüksiyonu ve 3 duktus venozus yokluğu) akciğer maturasyonu sağlanarak 33-37.haftalarda doğurtuldu ve kalp yetersizlikleri düzeldi. Sonuç olarak kompleks patolojilerin yarısına (38/74), önemli DKH olanların %16'sına (6/37) yenidoğan döneminde cerrahi ya da perkutan girişim gerekmiştir. Girişim yapılanlarda mortalite kompleks grupta %34, önemli DKH da ise %0'dır. Kalp hastalığı olan bebeğin fötal hayatta tanı alması; cerrahi ya da girişimsel işlemin hastanın genel durumu bozulmadan yapılmasını sağlamakta, yapılan işlemin mortalitesini ve morbiditesini azaltmaktadır. Fötal kalp yetmezliğine yol açan bazı durumların tanınması ise doğum ile birlikte hayat kurtarıcı olmaktadır.

Tablo 1: Fötal ekokardiyografi ile tanı konulan kalp hastalıkları ve hasta dağılımı.

Kompkleks DKH (N=74)	Önemli DKH (N=37)	Minor DKH (N=57)
HLHS (10)	VSD (10)	Küçük VSD (49)
VSD/DORV +PA (10)	Fallot tetralojisi (FT) (5)	Dekstrokardi/Dekstropozisyon (3)
Heterotaksi sendromu (8)	Aort Koarktasyonu (AK) (4)	Persistan Sol SVC (2)
Komplet AVSD (8)	Kritik Aort Darlığı (4)	Biküspid Aorta (1)
DORV + TGA (8)	Parsiyel AVSD (4)	Hafif Pulmoner Darlık (1)
Triküspid atrezisi (PA +/-) (7)	dTGA (VSD +/-) (3)	Sol izomerizm + PSSVC (1)
Ebstein anomalisi (5)	Kritik Pulmoner Darlık (2)	
IVS + PA (5)	Pulmoner Kapak Yokluğu + FT (1)	Diğer (N=16)
Mitral atrezi (3)	VSD + AK (1)	İntrakardiyak Kitle (4)
AVSD + FT (2)	Anevrizmatik Duktus (1)	Duktus Venozus Yokluğu (3)
TGA + Hipoplazik ventrikül (2)	Displastik aort ve pulmoner kapak (1)	Prematür Duktal Konstrüksiyon (3)
Triküspid kapak displazisi (2)	LV Divertikülü (1)	Prematür Foramen Ovale Konstrüksiyonu (2)
DILV (1)		Noncompaction (2)
DILV + Aortik ark kesintisi (1)		LV Sistolik Disfonksiyonu (1)
Trunkus arteriozus (1)		Jeneralize Arterial Kalsifikasyon (1)

P-037

İZOLE VENTRİKÜLER SEPTAL DEFEKT TANILI 2283 HASTANIN 26 YILA UZANAN TAKİPLERİ

Ayşe Güler Eroğlu, Sezen Ugan Atik, Levent Saltık, Funda Öztunç, Aida Koka, Reyhan Dedeoğlu

İstanbul Üniversitesi Cerrahpaşa Tıp Fakültesi, Çocuk Kardiyoloji BD, İstanbul

Ventriküler septal defektlerin kapanma oranları farklı çalışmalarda %11 ile %70,8 arasında bildirilmektedir. Ventriküler septal anevrizma gelişimi ventriküler septal defektlerin kapanmasındaki en önemli mekanizmalardan biri olmakla birlikte, bu değişim sol ventrikül sağ atriyum arasında şant ve subaortik "ridge" gelişimine neden olabilir. Bu çalışmada izole ventriküler septal defekt nedeni ile takip edilen 2283 hastanın uzun dönem takiplerinde spontan kapanma, ventriküler septal anevrizma, sol ventrikül sağ atriyum arasında şant ve subaortik "ridge" gelişme oranları sunulmaktadır. **Materyal ve metot:** Çalışmaya 1988 ile 2014 yılları arasında transtorasik ekokardiyografi ile ventriküler septal defekt tanısı alan 2283 hasta alınmıştır. Ventriküler septal defektler lokalizasyonlarına, triküspit anülüs ve semilüner kapaklarla olan ilişkilerine göre sınıflandırılmıştır. Aort kökünün üçte ikisinden büyük olan ventriküler septal defektler geniş, üçte ikisi ile üçte biri arasında olanlar orta, üçte birinden küçük olanlar küçük olarak değerlendirilmiştir. İstatistiksel analizlerde SPSS17 kullanılmıştır. **Sonuçlar:** Ventriküler septal defektlerin %67,7'si (1530) perimembranöz, %24'ü (548) müsküler trabeküler, % 4,9'u(112) müsküler outlet, %3,1'i (69) müsküler inlet, %0,8'i (19) "doubly committed" ve %0,2'si (5) "Sweescheese" idi. Defekt boyutları %65,7'sinde (1499) küçük, %17,8'inde (407) orta ve %16,5'inde (377) geniş idi. Perimembranöz ventriküler septal defektlerin spontan kapanma oranları %13,1 iken, musküler defektlerin spontan kapanma oranı %30,9'idi. Perimembranöz defektlerin %44,2'sinde anevrizmal değişim izlendi Perimembranöz defektlerin takibinde, en sık saptanan komplikasyon aort valv prolapsusu (%14,1) iken, sol ventrikül sağ atriyum arasında şant %12,3, subaortik "ridge" %3,4 ve aort yetersizliği %9,2 oranında saptandı. **Tartışma:** Perimembranöz defektlerin spontan kapanma oranı müsküler defektlerin spontan kapanma oranından daha düşük bulunmuştur.

P-038

KEMİK İLİĞİ TRANSPLANTASYONU SONRASI HİPERTROFİK KARDİYOMİYOPATİ GELİŞEN OSTEOPETROZİSLİ OLGUNUN SUNUMU

Derya Duman, Ebru Aypar, Hayrettin Hakan Aykan, Veli Behbudov, Kutay Sel, Mehmet Gümüştaş

Hacettepe Üniversitesi Tıp Fakültesi, Çocuk Kardiyoloji BD, Ankara

Giriş: Osteopetrozis, kemik resorpsiyonunda defekte bağlı olarak artmış kemik yoğunluğu ile karakterize kalıtsal bir hastalıktır. Kardiyak tutulum genellikle gözlenmez. Ağır klinik bulguları olan osteopetrozisli hastalar kemik iliği transplantasyonuna (KİT) iyi yanıt verebilirler. Hematopoietik kök hücre nakli yapılan hastalarda kardiyovasküler hastalık riskinde belirgin artış bildirilmiştir. Literatürde KİT sonrası hipertrofik kardiyomiyopati (HKMP) bildirilen bir olgu yoktur. Bu olgu sunumunda KİT yapıldıktan sonra HKMP gelişen osteopetrozisli bir olgunun klinik ve ekokardiyografik bulguları sunulmuştur. **Olgu:** Daha önce bir yakınması yokken 1 aylıkken vücudunda morluklar görülen hasta dış merkeze başvurmuş. Fizik muayenede peteşi saptanan hastanın trombosit sayısı 20.000/mm3 saptanarak kemik iliği aspirasyonu yapılmış, kemik grafileri çekilmiş, osteopetrozisli kardeş öyküsüyle osteopetrosis tanısı konulmuş. Hastanemizde osteopetrozis nedeniyle KİT yapılan hastanın KİT öncesi ekokardiyografisinde sol ventrikül sistolik işlevleri normal, 3.5 mm çaplı, üzerinde 100 mmHg gradient alınan küçük müsküler VSD, küçük ASD, sınırda septum hipertrofisi (septum kalınlığı 6 mm, normali <5 mm) saptandı. Transplantasyon sonrası 57. günde yapılan ekokardiyografisinde obstrüktif tipte HKMP saptandı, septum kalınlığı 10 mm, arka duvar 6 mm olarak ölçüldü, sol ventrikül çıkış yolunda 20 mmHg gradient alındı (Resim 1,2). Oral propanolol tedavisi başlandı. Hastanın KİT sonrası immünsupressif olarak siklosporin tedavisi aldığı öğrenildi. **Tartışma:** Literatürde KİT yapılan hastalarda iskemik kalp hastalığı, dilate kardiyomiyopati, kalp yetmezliği, hipertansiyon, aritmiler bildirilmiş, ancak HKMP çok nadir bildirilmiştir. Pediatrik hasta grubunda çok nadir sayıda tacrolimus ve steroid alan çocuklarda HKMP olguları rapor edilmiştir. Hastamız immünsuppresif tedavi olarak siklosporin almaktaydı. Literatürde siklosporin alan hastalarda sadece hipertansiyon olguları bildirilmiş, HKMP bildirilmemiştir. **Sonuçlar:** Osteopetrozisli ve KİT yapılan hastalarda daha önce literatürde HKMP bildirilmemiştir. Bu olgu sunumunda KİT yapıldıktan sonra HKMP gelişen osteopetrozisli bir olgunun klinik ve ekokardiyografik bulguları sunulmuştur. Kemik iliği transplantasyonu yapılan hastalarda immunsupresif ilaçlara bağlı görülen kardiyovasküler komplikasyonların değerlendirilebilmesi için yakın aralıklarla fizik inceleme, EKG, ekokardiyografi ve Holter incelemesi yapılması oldukça önemlidir.

P-039

BİLATERAL ATRİAL MİKSOMAYA EŞLİK EDEN PANSİTOPENİ VE NEFROTİK DÜZEYDE PROTEÜNÜRİ OLGUSU

Ayşe Sülü[1], Mehmet Kervancıoğlu[1], Derya Aydın Şahin[1], Gökhan Gökaslan[2], Mithat Büyükçelik[3]

[1]Gaziantep Üniversitesi Tıp Fakültesi, Pediatrik Kardiyoloji BD,
[2]Gaziantep Üniversitesi Tıp Fakültesi, Kalp Damar Cerrahisi AD,
[3]Gaziantep Üniversitesi Tıp Fakültesi, Pediatrik Nefroloji BD, Gaziantep

Giriş: Miksoma çocuklarda 2. sıklıkta, nadir görülen kardiyak tümördür. Çok nadiren bilateraldir. Kalp yetmezliği, üfürüm, ateş, halsizlik, kilo kaybı, artralji, miyalji başvuru semptomlarıdır. Anemi, trombositopeni ve sedim artışı görülebilir. **Olgu:** 15 yaşında olgu 2 haftadır halsizlik, göz kapaklarında ve bacaklarında şişlik nedeni ile başvurdu. Anne ve baba arasında 1. derece kuzen evliliği mevcuttu. Fizik muayenede tansiyon normal, kalp hızı 120/dk idi. Göz kapakları ödemli ve bacaklarda 3 pozitif gode bırakan ödem mevcuttu. Karaciğer 3-4cm, dalak inguinal bölgede palpable idi. Laboratuar tetkiklerinde Hb:7g/dl, WBC: 2.310/mm3, PLT:127.000/mm3 pansitopenisi mevcuttu. İdrar tetkikinde proteinüri ++++, 24 saatlik idrar proteini nefrotik düzeyde (110mg/m2/s) bulundu. Biyokimyasal incelemesinde; albümin 2,1g/dl, total protein 4,1g/dl düşük ve total kolesterol 225mg/dl, trigliserit 344mg/dl yüksek saptandı. Üre ve kreatinin normaldi. Nefrotik sendrom ön tanısı ile yatırılan hastanın üfürüm duyulması nedeni ile değerlendirilen ekokardiyografide sol atriumda 2x2,6cm, sağ atriumda 2,9x2,6cm çapında kenarları düzensiz ve ekojenitesi değişken ve interatrial septuma tutunduğu yer hiperekojen olan kitlesel görünüm mevcuttu. Kitleler triküspid ve mitral kapaktan sağ ve sol ventriküle prolabe olmakta idi. Triküspid kapakta 1. derece yetmezlik mevcuttu (Resim 1). Organomegali, pansitopeni ve proteinüri etyolojisi açısından değerlendirilen hastanın yapılan tetkiklerinde akut faz reaktanları ve sistemik lupus eritematozus açısından bakılan antinükleer antikor, anti-dsDNA negatifti. Kemik iliği aspirasyonu ve biyopsisinde malign hücre ve depo hücresi saptanmadı. Abdominal tomografide kitle veya lenfadenopati izlenmedi. İzlemde böbrek fonksiyon testleri giderek bozulmaya başladı (kreatinin: 2.2 mg/dl). Yapılan böbrek biyopsisinde nonspesifik bulgular saptandı. Ek patoloji bulunamayan hastada tüm patolojilerin atrial kitleye sekonder olabileceği düşünülerek opere edildi ve patoloji sonucu anjio-miksoma olarak değerlendirildi. İzlemde pansitopeni düzeldi, proteinüri geriledi ve böbrek fonsiyonları progresif olarak düzeldi. 10 aylık izleminde ek patolojisi olmadı. **Tartışma ve Sonuç:** Erişkinlerde literatürde tanımlanmış sağ atrial miksoma ilişkili nefrotik düzeyde proteinüri, sol atrial miksoma ve pansitopeni birlikteliği bildirilmiştir. Ancak her iki durumun birlikte görüldüğü ve çocukluk çağında tanı almış bir olgu bulunmamaktadır.

Resim 1: Bilateral atrial kitlenin görüldüğü ekokardiyografi görüntüsü.

P-040

DOĞUMSAL KALP HASTALIKLARI SIKLIĞININ RİSK GRUPLARINA GÖRE DAĞILIMI: FETAL EKOKARDİYOGRAFİK TARAMA

Olgu Hallıoğlu, Derya Karpuz, Ayten Öztaş, Hasan Demetgül

Mersin Üniversitesi Tıp Fakültesi, Pediatrik Kardiyoloji Ünitesi, Mersin

Giriş ve Amaç: Doğuştan kalp hastalıklarının (DKH) prenatal tanısının, doğum öncesi ve sonrası dönemde bebeğin değerlendirilmesi ve sonuçları açısından önemli bir etkiye sahip olduğu gösterilmiştir. Bu çalışmanın amacı, kliniğimizde yüksek ve düşük risk grubundaki gebelerde fetal ekokardiyografi sonuçlarını doğumsal kalp hastalıkları açısından değerlendirmektir. **Materyal-Metod:** Mersin Üniversitesi Tıp Fakültesi Pediatrik Kardiyoloji Ünitesine Eylül 2006-Şubat 2015 tarihleri arasında başvuran 886 gebenin ekokardiyografi kayıtları retrospektif olarak incelenmiştir. **Bulgular:** Doğumsal kalp hastalığı yüksek ve düşük riskli gruplardaki tüm fetüslerin 121'inde (%13.7) saptanmıştır. Ventriküler septal defekt (%32.2) ve atriyoventriküler septal defekt (%18.1) en sık görülen patolojilerdi. Yüksek riskli grupta doğuştan kalp hastalığı sıklığı %12.6 (n=374) iken düşük riskli grupta %14.5 (n=512) bulundu. Yüksek riskli grubun %5.6'sında kompleks, %6.4'ünde önemli ve %0.5'inde ise minör kardiyak patoloji saptandı. Düşük riskli grupta ise %8.2 kompleks, %5.3 önemli ve %1 minör kardiyak patoloji saptandı. Doğumsal kalp hastalığı sıklığında risk grupları arasında anlamlı fark yoktu (p>0.05).Annede başvuru nedenleri irdelendiğinde; kardiyak anomali şüphesi ile yönlendirilen grupta DKH saptanma oranı %3.4 iken, kardeşte veya önceki gebeliğinde DKH bulunan gebelerde DKH sıklığı %1.1 olarak bulundu. **Sonuç:** Fetal ekokardiyografi intrauterin kalp hastalıkların tanınmasında güvenilir bir yöntemdir. Bu çalışmada, anomali şüphesi ile yönlendirilen grupta DKH oranının yüksek olduğu saptanmakla birlikte, risk gruplarının DKH'nı öngörmede ayırt edici olmadığı belirlenmiştir. Bu da fetal ekokardiyografinin rutin bir inceleme olması gerektiğini düşündürmektedir.

P-041

WİLSON HASTALIĞI OLAN ÇOCUKLARIN STRAİN VE STRAİN RATE EKOKARDİYOGRAFİ İLE DEĞERLENDİRİLMESİ

Cemşit Karakurt[1], Serkan Fazlı Çelik[1], Ayşe Selimoğlu[2], İlknur Varol[2], Hamza Karabiber[2], Özlem Elkıran[1], Saim Yoloğlu[3]

[1]İnönü Üniversitesi Tıp Fakültesi, Pediyatrik Kardiyoloji BD, Malatya
[2]İnönü Üniversitesi Tıp Fakültesi, Pediyatrik Gastroenteroloji BD,
[3]İnönü Üniversitesi Tıp Fakültesi, Biyoistatistik AD, Malatya

Amaç: Bu çalışmanın amacı Wilson hastalığı olan çocukların strain ve strain rate ekokardiyografi ile değerlendirilerek kardiyak disfonksiyonun erken dönemde saptanmasıdır. **Materiyal-Metod:** Bu çalışmaya Wilson hastalığı tanısı ile izlenen 21 çocuk ile kontrol grubu olarak yaş ve cinsiyet açısından uyumlu 20 sağlıklı çocuk alındı. Tüm hastalar ve kontrol grubunda yer alan çocuklar ASE (American Society of Echocardiography) tarafından önerilen standard prekordiyal pozisyonlar kullanılarak ekokardiyografik (Vivid E9, GE Healthcare, Norveç) olarak değerlendirildi.2D strain ve strain rate ekokardiyografi için sol lateral pozisyonda ve EKG monitorizasyonu yapıldıktan sonra apikal dört boşluk, iki boşluk, üç boşluk ve parasternal kısa eksen de ve frame rate en az 70 olacak şekilde görüntü kayıtları alındıktan sonra ECHOPAC programı kullanılarak offline analiz edildi. Sonuçlar SPSS 16.0 programı kullanılarak analiz edildi. **Sonuçlar:** Sol ventrikül sistolik fonksiyonları, sistol ve diyastol sonu volüm ve çap, stroke volüm, kardiyak debi, ölçümleri her iki grupta normal idi (p>0.05). Wilson grubunda sol bazal pik A longitudinal velosite ve pik E longitudinal velosite ölçümleri kontrol grubuna göre istatitistiksel olarak anlamlı düşük (p<0.05) ve global pik A longitudinal/sirkumferensiyal strain rate ölçümleri kontrol grubuna göre anlamlı olark yüksek bulundu (p<0.05). End-sistolik longitudinal strain (SL SC (ES)) ve pozitif pik transvers strain hasta grubunda istatistiksel olarak düşük bulundu (p<0.05). Aynı zamanda end-sistolik rotasyon ölçümleri Wilson grubunda istatistiksel olarak anlamlı düşük saptandı (p<0.05). **Sonuç:** Bu çalışmada Wilson hastalığı olan hastaların sistolik fonksiyonlarının normal olmasına rağmen, strain ve strain rate ekokardiyografi ile diyastolik disfonksiyon ve bölgesel deformasyon anormallikleri olduğunu göstermiştir. Wilson Hastalığında kalpte bakır birikimi nedeniyle kardiyak aritmiler, kardiyomiyopative ani kardiyak ölüm görülebilir. Bu hastalarda kardiyak disfonksiyonun erken dönemde saptanması önemlidir. Strain ve strain rate ekokardiyografi kardiyak disfonksiyonun erken dönemde saptanamasına olanak veren bir ekokardiyografik yöntemdir.

P-042

SAĞ VENTRİKÜL BASISI OLAN PEKTUS EKSKAVATUMLU HASTALARDA CERRAHİ DÜZELTMENİN KALP FONKSİYONLARINA OLAN ETKİSİ

Derya Çimen[1], Murat Öncel[2], Derya Arslan[3], Güven Sadi Sunam[2], Bülent Oran[1]

[1]Selçuk Üniversitesi Tıp Fakültesi, Çocuk Sağlığı ve Hastalıkları AD, Çocuk Kardiyoloji BD,
[2]Selçuk Üniversitesi Tıp Fakültesi, Göğüs Cerrahisi AD,
[3]Konya Eğitim ve Araştırma Hastanesi, Çocuk Kardiyoloji Kliniği, Konya

Giriş ve Amaç: Sağ ventrikül basısı olan pektus ekskavatumlu (PE) hastalarda cerrahi düzeltmenin kalp fonksiyonlarına olan etkisi doku Doppler ekokardiyografi ile değerlendirildi. **Yöntem:** Çalışma prospektif bir çalışmadır. Hastanemiz göğüs cerrahisi polikliniğinde cerrahi tedavi planlanan 19 PE olgusu (4 kız, 15 erkek) çalışmaya alındı. Hastalar ameliyat öncesi ve sonrası olmak üzere iki kez değerlendirildi. Yaş ortalaması uyumlu sağlıklı 25 kontrol grubu ile veriler karşılaştırıldı. Ekokardiyografik değerlendirmede kalbin sistolik ve diyastolik fonksiyonları incelendi: Sol ventrikül M-mode ölçümlerinden ejeksiyon Fraksiyonu (EF), fraksiyonel kısalma (FS), sol ve sağ ventrikül için doku Doppler velositelerinden miyokardiyal erken diyastolik tepe dalga velositesi (Em), atriyal sistolik tepe dalga velositesi (Am), miyokardiyal sistolik tepe dalga velositesi (Sm), IVRT (İzovolemik gevşeme zamanı) ve miyokard performans indeksi (MPI) değerlendirildi. **Bulgular: Y**aş ortalaması hasta ve kontrol grubunda sırasıyla (11.5±5.5 yıl) ve (9.8±4.3 yıl), Haller indeksi ortalama 3.72±0.71(3.20 to 5.58) idi. Pektus ekskavatumlu hastaların sistolik ve diyastolik kalp fonksiyonunu göstermede doku Doppler ekokardiyografi ile elde edilen MPI, hem sağ hem de sol ventrikülde ameliyat sonrası anlamlı şekilde iyileşti (Sol ventrikül için % 20 ve sağ ventrikül için % 17). Sol ventrikül MPI'de ameliyattan sonra azalma tespit edildi (0.52±0.17 ve 0.42±0.10 sırasıyla) (Tablo 1). Sağ ventrikül MPI'sinde de anlamlı azalma tespit edildi (sırasıyla 0.48±0.11 ve 0.40±0.10) (Tablo 2). **Sonuç:** Çalışmamızda hastaların kalp fonksiyonlarının, kontrol grubuna göre etkilenmiş olduğu bulundu. Ameliyat sonrası bu değerlerde anlamlı iyileşme gözlendi. Bu nedenle pektus ekskavatum deformitesinin düzeltilmesi yalnızca kozmetik ve psikolojik açıdan değil kardiyak açıdan da önemlidir.

Tablo 1: Hasta ve kontrol gruplarının sol ventrikül doku Doppler değerlerinin karşılaştırılması.

	Ameliyat öncesi (n=19)	Ameliyat sonrası (n=19)	Kontrol grubu (n=25)	p		*P	**P
Em dalga hızı (cm/s)	9.0 ± 2.39	15 ± 2.6	13.8 ± 1.9	0.00	0.00	NS	
Am dalga hızı (cm/s)	6.5 ± 1.38	7.9 ± 1.66	3 ± 1.3	NS	NSNS		
Sm dalga hızı (cm/s)	7.6 ± 1.5	6.98 ± 1.67	5 ± 1.2	NS	NSNS		
IVRT (ms)	86.38 ± 19.00	52.3 ± 13.00	43.3 ± 3.06	0.00	0.002	NS	
MPI	0.52 ± 0.17	0.42 ± 0.10	0.32 ± 0.03	0.00	0.00	0.01	

IVRT : İzovolemik gevşeme zamanı. MPI: Miyokard performans indeksi. NS: Nonsignificant

P: ameliyat öncesi/kontrol *P: ameliyat sonrası/kontrol **P: ameliyat öncesi ve sonrası karşılaştırma değeri

Tablo 2: Hasta ve kontrol gruplarının sağ ventrikül doku Doppler değerlerinin karşılaştırılması.

	Ameliyat öncesi (n=19)	Ameliyat sonrası (n=19)	Kontrol grubu (n=25)	p		*P	**P
Em dalga hızı (cm/s)	10.5 ± 2.5	10.0 ± 2.0	14.4 ± 2.9	0.00	0.00	NS	
Am dalga hızı (cm/s)	7.4 ± 1.98	7.1 ± 1.76	7 ± 1.0	NS	NSNS		
Sm dalga hızı (cm/s)	9.08 ± 2.1	10.0 ± 2.0	10.4 ± 2.1	0.029	NS	0.03	
IVRT (ms)	58.9 ± 11.25	46 ± 13.17	49.04 ± 2.6	0.00	0.04	NS	
MPI	0.48 ± 0.11	0.40 ± 0.10	0.33 ± 0.00	0.00	0.01	0.01	

IVRT : İzovolemik gevşeme zamanı. MPI: Miyokard performans indeksi. NS: Nonsignificant

P: ameliyat öncesi/kontrol *P: ameliyat sonrası/kontrol **P: ameliyat öncesi ve sonrası karşılaştırma değeri

P-043

TİP 1 DİABETES MELLİTUSLU ÇOCUKLARDA VENTRİKÜL DİYASTOLİK FONKSİYON, ATRİYAL ELEKTROMEKANİK İLETİ VE P DALGA DİSPERSİYONUNUN DEĞERLENDİRİLMESİ

Ahmet İrdem[1], Derya Aydın Şahin[2], Mehmet Kervancıoğlu[2], Osman Başpınar[2], Murat Sucu[3], Mehmet Keskin[4], Metin Kılınç[2]

[1]Okmeydanı Eğitim ve Araştırma Hastanesi, Çocuk Kardiyoloji Kliniği, İstanbul
[2]Gaziantep Üniversitesi Tıp Fakültesi, Çocuk Kardiyolojisi BD,
[3]Gaziantep Üniversitesi Tıp Fakültesi, Kardiyoloji AD,
[4]Gaziantep Üniversitesi Tıp Fakültesi,
Çocuk Endokrinoloji ve Metabolizma BD, Gaziantep

Amaç: Bu çalışmada tip 1 diabetes mellituslu (DM) çocuk olguların ventrikül diyastolik fonksiyonu, inter ve intraatriyal ileti gecikmesi ve P dalga dispersiyonunun değerlendirilmesi amaçlandı. **Yöntemler:** Tip 1 DM'lı 30 olgu, 18 kız, 12 erkek (ort yaş 9.6+2.4 yıl) ve kontrol grubu olarak, 16 kız, 14 erkek olmak üzere toplam 30 sağlıklı çocuk (ort yaş 8.4+3.6 yıl) çalışmaya alındı. 12 kanallı EKG'de P-wave dispersion (Pd) ölçüldü. Her iki ventrikülün sistolik ve diyastolik fonksiyonları konvansiyonel ve doku Doppler görüntüleme (TDI) ekokardiyografi kullanılarak değerlendirildi. Atriyal elektromekanik gecikme elektrokardiyografi (EKG) eşliğinde TDI ile ölçüldü. **Bulgular:** Konvansiyonel transtorasik ekokardiyografide (EKO) mitral E/A oranı ve izovolumik relaksasyon zamanı (IVRT) tip 1 DM'lı olgularda kontrol grubuna göre farklı bulundu (sırasıyla, P=0.017, P<0.001). TDI'de tip 1 DM'lı olgularda LV septal pik sistolik (Sm), erken diyastolik (Em) velositeleri ve Em/Am oranı kontrol grubuna göre anlamlı bir şekilde düşük bulundu (sırasıyla, P= 0.047, P=0.003, P= 0.001). Geç diyastolik (Am) velositesi ve E/Em oranı ise tip 1 DM'lı olgularda kontrol grubuna göre yüksek bulundu (sırasıyla P=0.010, P=0.038). Tip 1 DM'lı olgularda LV lateral Sm, Em velositeleri ve Em/Am oranı kontrol grubuna göre anlamlı bir şekilde düşük bulundu (sırasıyla, P= 0.001, P=0.009, P= 0.012). Atriyal elektromekanik ileti PA lateral, PA septum, PA triküspid, interatriyal ve intraatriyal iletim gecikmesinde uzama saptandı (sırasıyla, P<0.001, P<0.001, P=0.001, P<0.001,P=0.037). **Sonuç:** Bu çalışmada tip 1 DM'lı olgularda intra ve interatriyal iletim gecikmesi, ventriküllerin diyastolik disfonksiyonu ve P dalga dispersiyonu gösterildi. Tip 1 DM; atriyal PA triküspid, intra ve interatriyal iletim gecikmesi ve P dispersiyonu için bağımsız prediktör değer, HbA1c; RV tricuspid annulus Am ve RV tricuspid annulus Em/Am oranı için bağımsız prediktör değer olarak saptandı.

Tablo: TDI.

	Type 1 DM (n=30	kontrol (n=30)	P
PA lateral (ms)	69.8 ± 4.8	53.2 ± 4.7	<0.001
PA septum (ms)	46.3 ± 2.3	41.1 ± 2.9	<0.001
PA tricuspid (ms)	40.6 ± 3.5	37.8 ± 3.1	0.001
PA lateral-PA tricuspid (ms)a	29.1 ± 6.1	15.4 ± 5.5	<0.001
PA septum-PA tricuspid (ms)b	5.6 ± 4.4	3.3 ± 3.9	<0.001

Data are mean ± standard deviation. PA: the interval measured by tissue Doppler imaging from the onset of the P wave on the surface electrocardiogram to beginning of the late diastolic (Am) wave. a Interatrial electromechanical delay. b Intra-atrial electromechanical delay.

P-044

HİPERMOBİLİTE SENDROMLU 14 YAŞINDAKİ OLGUDA ASEMPTOMATİK ALCAPA SENDROMU

Mehmet Burhan Oflaz, Abdullah Alpınar, Fatih Şap, Tamer Baysal, Hatice Mutlu Albayrak, Hüseyin Çaksen

Konya Necmettin Erbakan Üniversitesi Meram Tıp Fakültesi, Çocuk Sağlığı ve Hastalıkları AD, Konya

Sol koroner arterin anormal şekilde pulmoner arterden çıkması (ALCAPA: anomalous left coronary artery from the pulmonary artery) oldukça nadir görülen bir patoloji olup sıklığı 30.000-300.000 canlı doğumda 1'dir. Olguların çoğu myokardiyal perfüzyon bozukluğuna bağlı olarak hayatın erken döneminde kalp yetersizliği, kapak yetersizliği, myokard enfarktüsü ve ani ölümle tanı alır. İlk 2 yıl içerisinde tedavi edilmeyen olgularda mortalite %90' ın üzerindedir. Burada hipermobilite nedeniyle takip edilirken üfürüm nedeniyle kliniğimize danışılarak ALCAPA tanısı alan ve 14 yaşına kadar semptomsuz kalan bir olgu eko ve MR bulguları ile sunulacaktır. **Olgu:** Eklem hipermobilitesi sebebiyle Çocuk Genetik bölümünde incelenen 14 yaşındaki hasta üfürüm duyulması üzerine tarafımıza yönlendirilmişti. Eklem gevşekliği nedeniyle efor gerektiren durumlardan spontan olarak kaçınan ve şimdiye kadar herhangi bir şikayetinin olmadığı öğrenilen hastanın kalp muayenesinde sternum sol kenarı 3-4. ICA' da 2/6 şiddetinde sistolik üfürüm, iskelet sistemi muayenesinde pes planus, ellerinde hiperekstansibilite ve hafif genu valgus haricinde bulgu yoktu. EKG incelemesinde özellik olmayan hastanın (Resim1) ekokardiyografik incelemesinde sol ventrikülde genişleme, mitral kapakta 1. derece yetersizlik olduğu, sağ koronerin genişlediği, sol koronerin görülemediği, pulmoner artere sağ posterolateralden açılan vasküler yapının olduğu görüldü (Resim 2A-D). Kardiyak MRG incelemesinde sinüs valsalva düzeyinde tek bir koroner arterin ayrıldığı, sol koroner arterin pulmoner arterin sağ-posteriyorundan çıktığı görüldü (Resim 2E). Bu bulgularla ALCAPA tanısı kesinleşen hasta için elektif şartlarda koroner reimplantasyon cerrahisi planlandı.

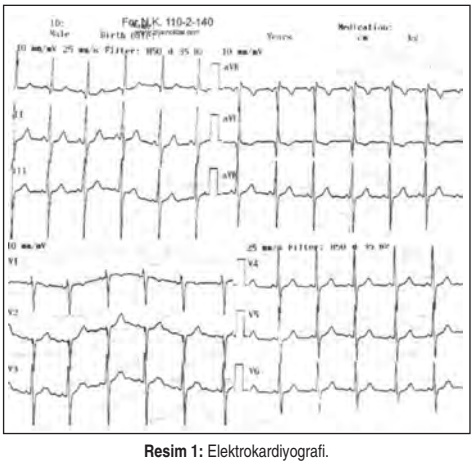

Resim 1: Elektrokardiyografi.

Resim 2: Eko ve MRG bulguları.

P-045

AĞIR HİDROTORAKSLI FETUSA TORAKO-AMNİOTİK ŞANT TAKILMASI VE POSTNATAL KARDİYO PULMONER GELİŞİMİNİN 3 YILLIK TAKİBİ

Arda Saygılı[1], Elif Uğurlu[2], Murat Yayla[4], Gülşah Güven[3], Cihat Şen[5]

[1]Acıbadem Üniversitesi Tıp Fakültesi, Pediatrik Kardiyoloji BD,
[2]Acıbadem Üniversitesi Tıp Fakültesi,
[3]Acıbadem Kadıköy Hastanesi, Kadın Doğum ve Hastalıkları Kliniği,
[4]Acıbadem Kadıköy Hastanesi, Çocuk Sağlığı ve Hastalıkları Kliniği,
[5]İstanbul Üniversitesi Tıp Fakültesi, Kadın Doğum ve Hastalıkları AD, İstanbul

Giriş: Fetal hidrotoraks nadir, doğal seyri sırasında spontan iyileşebileceği gibi hidops fetalise ve intraüterin fetal kayba yol açabilen oldukça riskli bir durumdur. Günümüzde fetal hidrotoraks tedavisinde torasentez ile genellikle şilotorkas karekterindeki efüzyon boşaltılmakta ve torako-amniotik şantlarla amniyotik alana drenaj sağlanmaktadır.Bu yazıda 19. gebelik haftasında ağır hidrotoraks, sol pulmoner hipoplazi saptanan fetüste,girişimsel olarak torasentez, torako-amniotik şant takılması yapılan olgu sunuldu ve postnatal 3 yıllık süreçte kardiyo- pulmoner gelişim süreci incelendi. **Olgu:** 28 yaşındaki annenin antenatal takiplerinde 19. gebelik haftasında izole, tek taraflı, mediastinel şiftin de geliştiği fetal hidrotoraks tespit edilmişti. Plevral efüzyon sıvısı önce 20. haftada ultasonografi eşliğinde torasentez ile boşaltıldı ve sol hemitoraksta torako-amniotik şant takıldı. Aspire edilen sıvının şilotoraks olduğu tespit edildi. Etyolojik araştırmada patolojik özellik belirlenmedi. Eşzamananlı USG ve fetal ekokardiyografik takiplerinde 23. gebelik haftasında hidrotoraksın, tek taraflı mediastinal şiftin yaparak tekrarlaması üzerinde ilk şantın fonksiyonel olmadığı düşünülerek ikinci bir torako-amniotik şant takıldı. Kısmi dengenin sağlanması üzerine takiplerinde plevral efüzyonunun persiste etmesi üzerine 35. haftada sezeryanla doğumu gerçekleştirldi. Doğum sonrası, solunum sıkıntısı ve sol akciğerin hipoplazik ve yeterli derecede genişleyememesi üzerine mekanik ventilasyon ve torakal drenaj yapıldı, diyet başlandı. Üç haftalık yenidoğan ünitesinde takip sonrasında hemodianmik ve solunumsal olarak stabilize olan yenidoğan, oral beslenme yeterli olması üzerine taburcu edildi. Ekokardiyografi ve telekardiyografi ile yapılan takiplerinde sol akciğer parankim yapısının oluştuğu ve bu gelişime paralel olarak sol pulmoner arterin ve pulmoner akımın normale geldiği izlendi. Ayrıca atriyal sitüsün solitüs, ancak kalbin dekstrokardi pozisyonu aldığı, PDA'nın kapanmadığı belirlendi. PDA'nın hemodnamik olarak etkin olması üzerine 2,5 yaşında amplatzer duct occluder 2 cihazı ile kapatıldı. Daha sonraki takiplerinde rezidüel şant saptanmadı. **Tartışma ve Sonuç:** Fetal hidrotoraks tedavisinde torasentez ve torako-amniotik şant takılması etkin, hayat kurtarıcı ancak palyatif bir tedavi yöntemidir. Hidrotoraks mayi genellikle şilotoraks içeriğindedir. Ağır formlarda pulmoner hipoplazi en önemli risktir. Bu hastalara multidisipliner işbirliği ile etkin çözümler üretmek mümkündür.

P-046

ASEMPTOMATİK ÜÇ YAŞINDAKİ OLGUDA SAĞ ARKUS AORTA, ANEVRİZMAL KOMMEREL DİVERTİKÜLÜ VE ABERRANT SOL SUBKLAVİAN ARTER BİRLİKTELİĞİ

Yılmaz Yozgat[1], Rahmi Özdemir[1], Cem Karadeniz[1], Mustafa Demirol[1], Mustafa Karaçelik[2], Önder Doksöz[2], Timur Meşe[1], Nejat Osman Sarıosmanoğlu[2], Nurettin Ünal[1]

[1]İzmir Dr. Behçet Uz Çocuk Hastalıkları ve Cerrahisi Eğitim ve Araştırma Hastanesi, Çocuk Kardiyoloji Kliniği,
[2]İzmir Dr. Behçet Uz Çocuk Hastalıkları ve Cerrahisi Eğitim ve Araştırma Hastanesi, Pediatrik Kalp Damar Cerrahisi Kliniği, İzmir

Giriş: Kommerel divertikülü sıklıkla sol aortik arklı hastalarda izlenmekte olup sağ arkus aorta, sol subklavian arter ve sol duktus arteriosus birlikteliği nadir olarak bildirilmektedir. **Olgu:** Üç yaşındaki erkek olgu kliniğimize üfürüm etiyolojisi nedeniyle refere edildi. Yapılan fizik muayenesinde sternum sol üst kenarında 2/6 devamlı üfürüm saptandı. Tüm sistem muayene bulguları normal olan ve hiç klinik şikayeti bulunmayan hastanın ekokardiyografik incelemesinde sağ aortik ark ve restriktif PDA saptandı. Toraks MR anjio incelemesi görüntü kalitesi ve hasta uyumsuzluğu nedeniyle suboptimal olarak değerlendirildi. Olgunun yapılan kalp kateterizasyon ve anjiokardiyografik incelemesinde RV: 23/5 mmHg, Desendan aorta: 90/60/75 mmHg, PA: 18/7/15 mmHg, PKWP: 7 mm Hg olup Oksijen saturasyonları SVC: %70, PA:%77, Aorta: %98 idi. Anjiokardiyografik incelemede ise Sol ventriküle verilen 2 cc/kg volümündeki non-iyonik kontrast maddenin görüntülemesinde opak maddenin sol ventrikülü doldurduğu izlendi. Arkus aortaya verilen 2 cc/kg volümündeki non-iyonik kontrast maddenin görüntülenmesinde sağ aortik arkın dolduğu,Sağ aortik arkdan önce sol karotis arterin,sonra sağ karotis arterin üçüncü olarakta sağ subklavien arterin çıktığı,opak madde ile son olarak sol subklavian arter ve Kommerell divertikülünün doğduğu izlendi. koroner arter ve dallarının normal olduğu, Sol subklavian arterden ayrılan 1,8 mm çapında konik şeklindeki PDA yoluyla da pulmoner arterlerin dolduğu izlendi. Olgu sağ arkus aorta, anevrizmal kommerel divertikülü, aberrant sol subklavyen arter ve duktus arteriosus birlikteliği tanısıyla izleme alındı. Olgunun yapılan baryumlu özefagus incelemesinde trakea ve özefagusa bası saptanmadı. **Sonuç:** Olgu asemptomatik olmasına rağmen gelişebilecek kommerel divertikülü rüptürü ve özefagus treaka basısı yönünden yakın takip edilmektedir.

P-047

TRAVMAYA BAĞLI OLDUĞU DÜŞÜNÜLEN ABDOMİNAL AORT ANEVRİZMALI BİR OLGU

Tülay Demircan, Özgür Kızılca, Cüneyt Zihni, Bahattin Öncü, Mustafa Kır, Nurettin Ünal

Dokuz Eylül Üniversitesi Tıp Fakültesi, Pediatrik Kardiyoloji BD, İzmir

Olgu: 9 yaşındaki kız olgu, kusma ve karın ağrısı yakınması mevcut. Dış merkezde yapılan tetkiklerinden batın ultrasonografisinde abdominal aortada 2 cm'lik anevrizma ve manyetik rezonans (MR) anjiyografide abdominal aortada suprenal yerleşimli yaklaşık 2,5 cm genişliğinde ve 5 cm uzunluğunda anevrizma tespit edilerek hastanemize yönlendirildi. G1P1 anneden zamanında doğan olgunun yenidoğan döneminde umblikal kataterizasyon öyüsü yok. Geçirilmiş Kawasaki hastalığı öyküsü yok. 2,5 yaşında iken merdivenlerden düşme sonrası diafragma yırtığı gelişmiş ve bu nedenle takip ediliyor. Vücut ağılığı: 31 kg (65p), boy: 134cm (48p), Marfonoid görünümü yok. Abdominal bölgede sistolik karakterde üfürüm dışında diğer muayene bulguları normaldi. Hemoglobin 12 mg/dLt, WBC: 8.00/mm3, Plt: 300.000, karaciğer ve böbrek fonksiyon testleri normal. Elektrokardiyografisi normal ve ekokardiyografisinde subkostal kısa eksen incelemede aortada belirgin genişleme mevcuttu. MR anjiografisi ile abdominal aort anevrizması (AAA) tanısı alan hastamızın etiyolojisine yönelik yaptığımız inclemelerden göz bakısı, homosistein düzeyi, ANA, AntidsDNA'sını normal saptadık. Travma öyküsü olan hastamızda travmaya sekonder AAA gelişmiş olabileceğini düşündük. Anevrizma intestinal sisteme bası yapmadığı ve bu sistemin kanlanmasında sorun oluşturmadığı için kusma şikayeti anevrizmaya bağlı olarak değerlendirilmedi. Kusma sikayeti propton pompa inhibitörü ile geriledi. AAA açısından yakın klinik izlem yapılması ve MR ile anevrizma boyutunun takip edilmesi planlandı. Tartışma: Abdominal aorta anevrizması aort çapının 30 mm'nin üstünde olması veya diğer aort segmentine oranla çapında %50 artış göstermesi olarak tanımlanır. Hastamızda anevrizma çapı 30 mm'nin üzerinde değildi fakat diğer aort segmentine oranla %50 artış göstermekteydi. Oldukça nadir görülen bu hastalık konjenital veya kazanılmış nedenlere bağlı olarak ortaya çıkabilir. Kazanılmış AAA'sında geçirilmiş enfeksiyonlar (bakteriyel, tüberküloz, fungal enfeksiyon) konnektif doku hastalıkları (Marfan sendromu, Ehler Danlos sendromu, tuberoskleroz), vaskülitler (Takayasu arteriti, poliarteriozus nodoza, Kawasaki), travma (umblikal arter kataterizasyonu) etiyolojik nedenler arasında yer alır. 41 vakalık bir seride sadece iki olguda travmaya bağlı AAA tespit edilmiştir. AAA çocukluk döneminde oldukça nadirdir. Bu vaka oldukça nadir görülmesi nedeni ile sunulmuştur.

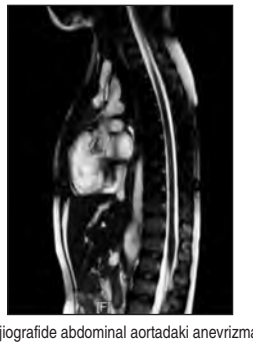

Şekil 1: MR anjiografide abdominal aortadaki anevrizmatik görünüm.

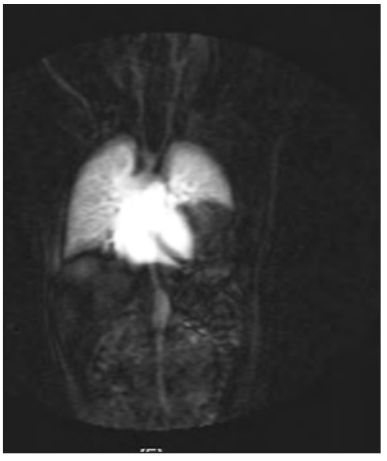

Şekil 2: MR anjiografide abdominal aortadaki anevrizmatik görünüm.

P-048

PROGRESİF SİSTEMİK SKLEROZLU HASTADA PULMONER HİPERTANSİYON VE PRİMER KARDİYAK TUTULUM

Sezen Ugan Atik, Funda Öztunç, Reyhan Dedeoğlu, Aida Koka, Emre Gök

İstanbul Üniverstesi Cerrahpaşa Tıp Fakültesi, Çocuk Kardiyoloji BD, İstanbul

Giriş: Sistemik skleroz cilt ve iç organlarda fibrozis ve mikroanjiyopati ile karakterize kronik multisistemik bir hastalıktır. Sistemik skleroza bağlı gelişen kalp tutulumu sağ kalımı etkileyen en önemli faktörlerden biridir. Bu olgu sunumunda, çocukluk çağında nadir görülen sistemik skleroz ve buna bağlı gelişen pulmoner hipertansiyon ve primer kardiyak tutulum birlikteliği sunulmuştur. **Olgu:** 15 yaşında erkek hasta daha önceden de var olan halsizlik şikayetinde artma ve son bir aydır sıklaşan bayılma nöbetleri nedeniyle başvurdu. Fizik muayenesinde donuk yüz ifadesi mevcuttu, cilt kuru, parlak ve sert idi. El ve ayak parmak uçlarında morluklar ve sklerodaktili mevcuttu. Kardiyovaskuler sistem bakısında özellik yoktu. Labaratuar tetkiklerinde Anti ds-DNA, ANA, anti SCL-70, anti-SM, anti-RNP değerlerinde patolojik bulgu saptanmadı. Elektrokardiyografik incelemesinde sinus ritmi, sağ aks deviasyonu, 1.0 AV blok ve V1-V2'de "rsR'" paterni izlendi. Hastanın yapılan detaylı ekokardiyografik incelemesinde kalp boşlukları normalden geniş ve kalbin global olarak kasılması azalmış olarak saptandı. M-mod ekokardiyografi ile hesaplanan sol ventrikül ejeksiyon fraksiyonu %35,4, kısalma fraksiyonu %17 idi. Sağ ventrikül TAPSE:11,5 mm, PSV 8 cm/sn ölçüldü. Pulse wave Doppler ile sol ventrikül miyokard performans indeksi 0.43 olarak hesaplandı. Mitral kapakta darlık ve yetersizlik saptanmadı. Mitral kapak E/A: 0,6, deselerasyon zamanı (DT): 190 msn ölçüldü. Triküspit kapakta renkli Doppler ile orta drece yetersizlik saptanırken bu yolla ölçülen sağ ventrikül sistolik basıncı yaklaşık 50 mmHg idi. Pulmoner arter normalden geniş izlendi, pulse wave Doppler ile ölçülen AT/ET: 0,26 idi. Hastanın dış merkezde yapılan kardiyak kataterizasyonunda pulmoner arter sistolik basıncı 48mmHg, diyastolik basıncı 25mmHg, ortalama basıncı 37 mmHg, pulmoner arter wedge basıncı 20 mmHg olarak saptandı Yapılan hesaplarda transpulmoner basınç gradyenti 17 mmHg olarak hesaplandı. Tartışma: Çocukluk çağında görülen skleroderma, pulmoner hipertansiyon ve kardiyak tutulum konusunda çok az sayıda çalışma vardır. Bizim bu olguyu sunmamızdaki amacımız çocukluk yaş grubunda çok nadir rastlanan bu üç birlikteliği vurgulamaktır.

P-049

KARACİĞER TRANSPLANTASYONU UYGULANMIŞ PROPİYONİK ASİDEMİ TANILI HASTADA KALP YETERSİZLİĞİNİN TEKRARLAMASI

Aida Koka[1], Ayşe Güler Eroğlu[1], Emre Gök[1], Funda Öztunç[1], Esra Pehlivan[1], Ayşe Çiğdem Zeybek[2], Reyhan Dedeoğlu[1], Sezen Atik[1]

[1]İstanbul Üniversitesi Cerrahpaşa Tıp Fakültesi, Çocuk Kardiyolojisi BD,
[2]İstanbul Üniversitesi Cerrahpaşa Tıp Fakültesi, Çocuk Metabolizma BD, İstanbul

4,5 yaşında kız hasta polikliniğe sık nefes alma şikayetiyle getirildi. 2 aylıkken konjenital propiyonik asidemi tanısını alan ve tedavisi süregelen hastada 3.5 yaşında dilate kardiyomiyopati ve ağır kalp yetersizliği gelişimesi üzere metabolik dengesizliğini düzeltmek amacıyla karaciğer transplantasyonu uygulanmış. Transplantasyon sonrası kalp yetersizliği bulguları gerilemiş(EF %51) ve buna yönelik inotropik tedavisi kesilmiş. Ancak, transplantasyondan 6 ay sonra, son başvurudan bir ay önce, ejeksiyon fraksiyonunun %29, kısalma fraksiyonunun %14' e düştüğü ve mitral papiller adelelerde hiperekojenite belirlediği saptandı. Muayenesinde hasta taşipneik ve dispneikti, gallop ritmi ve apikal 2/6 sistolik üfürümü mevcuttu, kalp tepe atımı 150/dk idi, ödemi yoktu ve enfeksiyon bulgusu yoktu. Ekokardiyografisinde sol ventrikül diyastol sonu çapı 54mm, 3boyutlu Ekokardiyografi ile hesaplanan EF %17 idi, mitral yetersizliği orta-ileri ve papiller adelelerde hiperekojenite artışı saptandı. Elektrokardiyografisinde sinüs taşikardisi mevcuttu, ST-T dalga değişikleri yoktu. Tetkiklerinde akut fazları negatifti, kardiyak enzimleri normaldi. ProBNP 35000 pg/ml idi. Amonyak ve laktat değerleri normaldi. Karaciğer transplantasyonu uygulanmasına rağmen, propionik asideminin süregelen metabolik strese bağlı kardiyak fonksiyonlarının ağırlaştığını düşündüğümüz için, hasta dijitalize edildi. Klinik tablosu düzelen hastanın tedavisinin üçüncü haftasında EF%40'a çıktı, ProBNP değeri 500pg/ml geriledi. **Tartışma:** Propionik asidemi (PA) otozomal resesif geçiş gösteren ağır bir metabolik bozukluktur. PA hastalarında kalp yetersizliği sıkça görülür ve ölümcül olabilir. Bazı deneyimlere göre, ortotopik karaciğer transplantasyonu uygulanan olgularda metabolik durumunun düzelmesi yanı sıra PA ilişkili kardiyomiyopati ve ekokardiyografik bulgularının da gerileyebildiği görülmüştür. Hastamızda transplantasyon sonrası gelişen kalp yetersizliğinin alevlenmesi bizi şaşırttı, çünkü, üstelik, metabolik durumunda bir kötüleşmesi yoktu. Muhtemelen, karaciğer transplantasyon sonrası kaslarda devam eden mitokondriyal disfonksiyon ve diyetindeki protein restriksiyonu ağır komplikasyonlarının tekrarlanmasına yol açabilir. Nitekim, hastamızdaki papiller adelelerin hiperekojenik değişimi miyokardda metabolik stressin devam ettiğini gösterdiğini düşündük. Bu nedenle, karaciğer transplantasyonu uygulanmasına ve erken dönemde kardiyak fonksiyonlarında düzelme olmasına rağmen, PA hastaları kardiak açıdan yakın izlemde tutulmalı, çünkü, literatürde belirtildiği gibi, kardiyomiyopatinin gelişmesi propionik asideminin ağırlığıyla korele bulunmadığı gözlenmiştir.

Propionik asidemide kalp

Resim: Dilate kardiyomiyopatinin yanısıra papiler adelelerde hiperekojenik görüntü.

P-050

KONJENİTAL HİPOTİRODİLİ YENİDOĞANLARDA LEVOTİROKSİN TEDAVİSİNİN KALP FONKSİYONLARINA ETKİSİ

Alev Arslan[1], Veysel Nijat Baş[2], Salih Uytun[3], Humeyra Aslaner[3], Hatice Gamze Poyrazoğlu[3]

[1]Başkent Üniversitesi Adana Uygulama ve Araştırma Hastanesi, Çocuk Kardiyolojisi BD, Adana
[2]Eskişehir Devlet Hastanesi, Çocuk Endokrinoloji Kliniği, Eskişehir,
[3]Kayseri Eğitim ve Araştırma Hastanesi, Çocuk Sağlığı ve Hastalıkları AD, Kayseri

Amaç: Konjenital hipotiroidili yenidoğanlarda Levatiroksin tedavisi öncesi, tedaviden 2 hafta sonra ve en az 6 ay sonra kalp fonksiyonlarının değerlendirilmesi. **Metod:** Yenidoğan taramasına göre hipotiroidi öntanısı ile Pediatrik Endokrinoloji polikliniğine başvuran 30 hasta tedavi öncesinde ve tedavinin erken ve geç döneminde kardiyak açıdan değerlendirildi. Hastaların konvansiyonel ve doku Doppler ekokardiyografi ile kalp fonksiyonları değerlendirildi. Kontrol grubu olarak tiroid hormon düzeyi normal, doğumsal kalp hastalığı olmayan sağlıklı 34 yenidoğan hasta alındı. **Sonuç:** Konvansiyonel ekokardiyografide M-mod ölçümlerine göre hastaların tedavsi öncesi %EF 67 ±6 (min 57-maks 78), % KF 35±4 (min 27-maks 44) idi. Sistolik fonksiyon bozukluğu saptanmadı. Tedavi öncesi ve sonrası %EF, % KF değerlerinde istatistiksel fark saptanmadı. Doku Doppler ekokardiyografi ile ölçülen Tei indeksi tedavi öncesi hastalarda, kontrol gruba göre istatistiksel olarak anlamlı yüksekti. Erken tedavi döneminde ölçülen Tei indeksi ile tedavi öncesi Tei indeksi değerleri arasında istatistiksel olarak anlamlı bir düşme saptandı. Tedavinin geç döneminde ölçülen Tei indeksi değerleri ile kontrol grup ölçümleri arasında istatistiksel olarak anlamlı fark bulunmadı. **Tartışma:** Konjenital hipotiroidide kalp fonksiyonları bozulabilir. Doku Doppler ekokardiyografi global kalp fonksiyonu değerlendirilmesinde daha uygun bir yöntemdir. Levotiroksin tedavisi ile erken dönemde kalp fonksiyonlarında düzelme görülür. Geç dönemde hastaların doku Doppler ekokardiyografi bulguları ile kontrol grubu karşılaştırıldığında fark olmayışı tedavinin etkinliğini gösterir.

P-051

ZENGİN POLİFENOL İÇERİKLİ GIDA KULLANIMINA BAĞLI 34 HAFTALIK FETUSTA ERKEN DUKTUS ARTERİOZUS KONSTRÜKSİYONU: OLGU SUNUMU

Yılmaz Yozgat[1], Muhittin Eftal Avcı[2], Yankı Yılmazer[3], Cem Karadeniz[1], Rahmi Özdemir[1], Mustafa Demirol[1], Timur Meşe[1], Nurettin Ünal[1]

[1]İzmir Dr. Behçet Uz Çocuk Hastalıkları ve Cerrahisi Eğitim ve Araştırma Hastanesi, Çocuk Kardiyoloji Kliniği,
[2]İzmir Tepecik Eğitim ve Araştırma Hastanesi, Perinatoloji Bölümü,
[3]İzmir Tepecik Eğitim ve Araştırma Hastanesi, Radyoloji Bölümü, İzmir

Giriş: Gebeliğin son trimesterinde annenin prostaglandin sentez inhibitorü ilaç (non-streoid anti-inflamatuar ilaçlar NSAİİ) kullanımına bağlı fetal erken duktus arteriosus konstrüksiyonu sık olarak bildirilmektedir. Son yıllarda son trimesterde gebelerde Zengin Polifenol içerikli gıda (yeşil bitki çayı, portakal suyu, ceviz,çikolata, kahve v.b) kullanımına bağlı fetal duktal konstrüksiyon olguları da bildirilmektedir.Bu etkisin polifenolun inflamasyonun metabolik kaskadında yer alarak prostaglandin sentezini inhibe ederek gösterdiği bildirilmektedir. Aslında polifenol bir çok gıda bulunmakta ve serbest radikallerin vücüt üzerindeki zararlı etkilerini azaltarak hücreleri koruyan antioksidan görevi görmektedir. Diyet uzmanları polifenolun antioksidan özelliğinden dolayı günlük hayatta sık zengin Polifenol içerikli gıda kullanımını önermektedir. **Olgu:** Yirmi dört yaşında gravida 2, Parite 2, 34 haftalık gebe polikliniğimize hafif sağ kalp boşlukları geniş olması nedeniyle fetal ekokardiyografik inceleme için kadın doğum uzmanı tarafından polikliniğimize gönderilmişti.Olgunun fetal ekokardiyografik incelemesinde duktusta hafif turbulans ve yüksek sistolik duktal akımın hızı saptandı (1.97 m/sn) (Resim 1). Bu tablo olguda duktus arteriosusun prematur konstrüksiyon olarak değerlendirildi. Bu duruma en sık neden olabilecek olan son trimestrinde annenin prostaglandin sentez inhibitorü kullanımına bağlı olabilirdi. Olguda ilaç kullanımı saptanmadı. Olgunun zengin Polifenol içerikli gıda kullanımına sorgulandığında aşırı şekilde portakal suyu içtiği saptandı. Diyeti gözden geçirilen olguda düşük polifenol içerikli gıda kullanımı sağlandı.Bir hafta sonra fetal ekokardiyografik olarak tekrar değerlendirilen olgu duktal akımın normale döndüğü izlendi. **Sonuç:** Gebeliğin normal fizyolojisi gereği son trimesterde duktus arteriozus erken konstrüksiyon göstermeye meyillidir. Fetal ekokardiyografik incelemede duktus arteriosusun prematür konstrüksiyon bulguları saptanan olgularda özellikle son trimesterde zengin polifenol içerikli gıda kullanımı sorgulanmalı ve mevcut diyeti düşük polifenol içerikli gıda olacak şekilde düzenlenmelidir.

Resim 1

P-052

NADİR BİR TRUNKUS ARTERİOSUS TİP 1 VARYANTI: ANTEROLATERALDEN ÇIKAN PULMONER ARTER

Serkan Fazlı Çelik[1], Cemşit Karakurt[1], Özlem Elkıran[1], Mehmet Öztürk[2]

[1]İnönü üniversitesi Tıp Fakültesi, Pediyatri AD, Pediyatrik Kardiyoloji BD,
[2]İnönü üniversitesi Tıp Fakültesi, Radyoloji AD, Pediyatrik Radyoloji BD, Malatya

Gestasyon haftası 38 olan 2250 gr ağırlığındaki bir erkek bebek doğar doğmaz başlayan solunum sıkıntısı nedeniyle hastanemize sevk edildi. Başvuru sırasında, sistemik oksijen saturasyonu %90, kalp hızı 160/dk, solunum hızı 85/dakika idi. Sol üst sternal kenarda 2/6 sistolik üfürüm mevcuttu. EKG sağ eksen sapması ve sağ ventrikül hipertrofisi saptandı. Akciğer grafisi pulmoner konjesyon ile hafif kardiyomegali mevcuttu. Ekokardiyografik incelemede; visseroatrial situs solitus, normal pulmoner venöz dönüş, atriyoventriküler konkordans, 5 mm subarterial ventriküler septal defekt, kalpten çıkan tek bir arter ve bu ortak arteriyel gövdenin ön yüzeyinden pulmoner arterin çıktığı saptandı. Çok kesitli tomografiyle de tip 1 trunkus arteriozus ve pulmoner arterinde anterolateralden kaynaklandığı doğrulandı. Hasta kabul sonrası sepsis ve alt solunum yolu enfeksiyonu nedeniyle beşinci gün kaybedildi. Klasik sınıflandırmaya göre; Trunkus Arteriozus olguları üç ana grup altında toplanmıştır.Tip 1 Trunkus Arteriozus'ta ana pulmoner arter trunkal kapağın yukarısından, trunkusun sol posterolateralinden çıkar ve daha sonra sağ ve sol pulmoner arter dallarına ayrılır. Tip 2 de anapulmoner arter olmaksızın sağ ve sol pulmoner arter dalları Tip 1 ile aynı yerden ancak ayrı ayrı çıkar. Tip 3'te ise çıkış yeri daha yukarıda ve lateralden ayrı ayrı olur. Literatürde bizim vakamızla beraber pulmoner arterin trunkal damarın anteriorundan çıktığı toplam 3 vaka mevcuttur.

Resim 1: Trunkus Arteriosus ve anteriorundan çıkan pulmner arter izlenmektedir.

Resim 2: 3 Boyutlu CT de trunkal damarın anteriorundan ayrılan pulmoner arter izlenmektedir.

P-053

ÇEVRESEL TÜTÜN DUMANI MARUZİYETİ OLAN EPİZODİK HIŞILTILI ÇOCUKLARDA KAROTİS İNTİMA-MEDİYA KALINLIĞI VE VASKÜLER FONKSİYONLARIN DEĞERLENDİRİLMESİ

Önder Doksöz[1], Hikmet Tekin Nacaroğlu[2], Mehmet Çeleğen[3], Şenay Aşık Nacaroğlu[4], Gökhan Ceylan[5], Demet Can[2], Timur Meşe[1], Nurettin Ünal[6]

[1]İzmir Dr. Behçet Uz Çocuk Hastalıkları ve Cerrahisi Eğitim ve Araştırma Hastanesi, Çocuk Kardiyoloji Kliniği,
[2]İzmir Dr. Behçet Uz Çocuk Hastalıkları ve Cerrahisi Eğitim ve Araştırma Hastanesi, Çocuk Allerji Kliniği,
[3]İzmir Dr. Behçet Uz Çocuk Hastalıkları ve Cerrahisi Eğitim ve Araştırma Hastanesi, Çocuk Kliniği, İzmir
[4]Bakırköy Dr. Sadi Konuk Eğitim ve Araştırma Hastanesi, Göz Hastalıkları Kliniği, İstanbul
[5]İzmir Dr. Behçet Uz Çocuk Hastalıkları ve Cerrahisi Eğitim ve Araştırma Hastanesi, Çocuk Yoğun Bakım Ünitesi,
[6]Dokuz Eylül Üniversitesi Tıp Fakültesi, Çocuk Kardiyoloji BD, İzmir

Amaç: Amacımız epizodik hışıltılı 1-3 yaş arası çocuklarda çevresel tütün dumanı (ÇTD) maruziyetinin serum lipid profili, vasküler fonksiyonlar ve karotis intima mediya kalınlığı üzerindeki etkilerinin incelenmesidir. **Yöntem:** Dr. Behçet Uz Çocuk Hastanesi Allerji Polikliniği'nde epizodik hışıltı nedeniyle takipli olgularda ÇTD maruziyetinin tespiti için idrar kotinin düzeyine bakıldı. İdrar kotinin düzeyi literatürdeki gibi 10 ng/mL sınır değer alındı. Bu değerin altı "ÇTD maruziyeti yok", bu değere eşit ve daha üzeri değerler "ÇTD maruziyeti var" olarak kabul edildi. Epizodik hışıltılı olgular Avrupa Solunum Derneği'nin 2008 kılavuzundaki kriterlere göre değerlendirilerek çalışmaya alındı. Mayıs 2013- Şubat 2014 tarihleri arasında Çocuk Kardiyoloji tarafından değerlendirmesi yapılan; hipertansiyon, diabet, ailesel hiperlipidemi, ailede erken ateroskleroz, epizodik hışıltı dışında kronik hastalık, kronik ilaç kullanımı ve obezitesi bulunmayan olgular çalışmaya dahil edildi. Buna göre ÇTD maruziyeti saptanan 32 olgu çalışma grubu, ÇTD maruziyeti olmayan yaş ve cinsiyeti çalışma grubuna uyan 25 hasta kontrol grubu olarak belirlendi. **Bulgular:** Çalışma grubunun (24 erkek, 8 kız) yaş ortalaması 33±9 ay, kontrol grubunun (18 erkek, 7 kız) yaş ortalaması 32±12 ay idi. İki grup arasında yaş, cinsiyet, ağırlık, boy, vücut kitle indeksi, sistolik ve diyastolik kan basınçları, kalp hızı, kan şekeri, trigliserid, kolesterol, LDL ve HDL değerleri açısından istatistiksel olarak anlamlı fark saptanmadı (Tablo 1). İki grup arasında karotis intima mediya kalınlığı ve karotis arter ve aorta'nın elastik özellikleri bakımından istatistiksel anlamlı fark saptanmadı (Tablo 2). **Sonuç:** Çalışmamızda ÇTD maruziyeti olan epizodik hışıltılı çocuklarda, karotis intima mediya kalınlığı ile karotis arter ve aortanın vasküler fonksiyonları ve serum lipid düzeylerinde herhangi bir etkilenme olmadığı saptandı. Bilgilerimize göre literatürde ÇTD maruziyeti olan epizodik hışıltılı bu yaş aralığındaki çocuklarda vasküler fonksiyonları ve serum lipid düzeylerini araştıran bir çalışma bulunmamaktadır. Bu sounçların daha geniş kapsamlı çalışmalar ile desteklenmesi gerekmektedir.

Tablo 1: Çalışma ve kontrol grubunun demografik ve biyokimyasal özellikleri.

Değişkenler	Çalışma grubu (n:32)	Kontrol grubu (n:25)	P
Yaş, ay	33 ± 9	32 ± 12	0.68
Erkek/ Kız	24/8	18/7	0.80
Ağırlık, kg	16.9 ± 3.5	16.4 ± 4.7	0.63
Boy, cm	100.5 ± 7.9	98.3 ± 8	0.304
Vücut Kitle indeksi, kg/m2	16.6 ± 2	16.7 ± 2.6	0.843
Sistolik kan basıncı, mm Hg	94.1 ± 10	92.6 ± 10.6	0.58
Diyastolik kan basıncı, mm Hg	55 ± 8.3	53 ± 6.7	0.265
Kalp hızı, atım/dk	101.2 ± 11.8	101.4 ± 12.8	0.95
Kan şekeri, mg/dl	82 ± 9.7	81.2 ± 11	0.13
Trigliserid, mg/dl	96.7 ± 14	95 ± 16	0.3
Kolesterol, mg/dl	159 ± 33	156 ± 25	0.79
LDL, mg/dl	115 ± 38	111 ± 34	0.67
HDL, mg/dl	45 ± 17	47 ± 23	0.48

Tablo 2: Karotis intima mediya kalınlığı ile karotis arter ve aortanın elastik özellikleri.

Değişkenler	Çalışma grubu (n:32)	Kontrol grubu (n:25)	P
Karotis intima-mediya kalınlığı, mm	0.43 ± 0.06	0.42 ± 0.06	0.383
Karotis strain, %	15 ± 6.2	12.5 ± 4.6	0.113
Karotis distensibilite (cm2 x dyne-1 10-6)	3.9 ± 1.6	3.4 ± 1.6	0.237
Karotis stifnes indeks	2.95 ± 1.4	3.5 ± 1.8	0.249
Karotis elastik modulus (cm2 x dyne-1 10-6)	3.1 ± 1.5	3.7 ± 1.9	0.189
Aortik strain, %	20.7 ± 12.1	18.7 ± 8.3	0.468
Aortic distensibility (cm2 x dyne-1 10-6)	5.5 ± 3.3	4.9 ± 2.7	0.5
Aortic stiffness index	2.4 ± 1.3	2.5 ± 1.4	0.806
Aortic elastic modulus (cm2 x dyne-1 10-6)	2.5 ± 1.4	2.6 ± 1.6	0.757

P-054

DOKUZ YAŞINDAKİ ERKEK HASTADA İZOLE SOL VENTRİKÜL ÇIKIŞ YOLU DİVERTİKÜLÜ

Murat Muhtar Yilmazer[1], Naim Ceylan[2], Selen Bayraktaroğlu[2], Rahmi Özdemir[1], Mustafa Demirol[1], Cem Karadeniz[1], Timur Meşe[1]

[1]İzmir Dr. Behçet Uz Çocuk Hastalıkları ve Cerrahisi Eğitim ve Araştırma Hastanesi, Çocuk Kardiyoloji Kliniği,
[2]Ege Üniversitesi Tıp Fakültesi, Radyodiagnostik AD, İzmir

Giriş: Sol ventrikül divertikülleri özellikle çocuk yaş grubunda oldukça nadirdir. Sol ventrikülde en sık apikal bölgede yerleşirler. En sık sol ventrikül anevrizması ile karıştırılır. Divertiküller anevrizmalardan farklı olarak ince bir boyunla sol ventriküle bağlanır. Genelde asemptomatiktirler. Tanı transtorasik ekokardiyografi (TTE) ile konabilirse de tanının doğrulanabilmesi için genelde manyetik rezonans görüntüleme (MRG) veya bilgisayarlı tomografi (BT) gerekir. **Vaka:** Dokuz yaşındaki erkek hasta bir süredir olan, kısa süreli batma şeklinde tanımladığı göğüs ağrısı şikayeti ile tarafımıza gönderilmişti. Muayenede kalp hızı 80/dk ritmik, S1 ve S2 normal, apekste ve aort odağında duyulan 2/6 sistolik üfürüm mevcuttu. Kan basıncı 110/75 mmHG idi. Boy ve kilo ölçümleri normal sınırlar içerisindeydi. Standart 12 derivasyonlu EKG'de anormallik saptanmadı. Troponin I ve CK-MB düzeyleri normal sınırlar içindeydi. Ekokardiyografi'de aort kökü ile ilişkili iç yapısı düzensiz anormal bir kavite dikkati çekmekteydi. Bu kavite yaklaşık 15 mm çapında ve atriyal septum ile superpoze olmaktaydı. Transözafageal ekokardiyografi'de bu kavitenin sol ventrikül çıkış yolu ile ilişkili olduğu izlenirken kavite tam olarak isimlendirilemedi (Resim 1). Bu nedenle multislice BT yapılmasına karar verildi. BT sonucunda sol ventrikül çıkış yolu ile ilişkili, anterior mitral kapak komşuluğunda 15x12 mm boyutlarında iç yapısı düzensiz bir divertikül oluşumu saptandı (Resim 2), koroner arter seyir ve yapıları tamamen normal olarak değerlendirildi. Hasta yaklaşık 10 gün boyunca hastanede yatırılarak izlendi, antitrombotik olarak asetilsalisik asit verildi. Herhangi bir semptomu olmayan hasta Kalp-Damar-Çocuk Kardiyoloji ortak Konseyi'ne sunuldu. Buradan klinik izlem kararı çıktı. Hastanın yaklaşık 6 aylık izlemi sorunsuz devam etti. **Tartışma:** Sol ventrikül divertikülleri çocuklarda oldukça nadirdir. Tanı aşamasında TTE veya TEE yetersiz kalabilir. Bu divertiküllerin tedavisi hala tartışmalıdır. Cerrahi tedaviyi savunanlar bu hastalarda takipte embolizasyon veya divertikül rüptürü gibi komplikasyonların gelişebileceğinden bahsetmektedirler. Ancak çok büyük olmayan divertiküllerin klinik olarak izlenebileceği takibe göre tedaviye karar verilebileceği de bildirilmektedir.

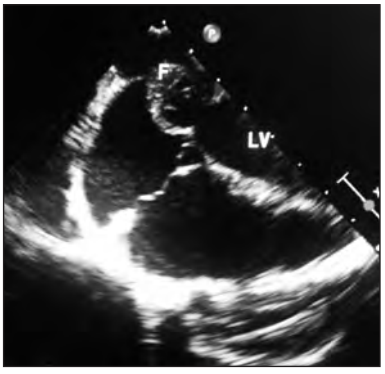

Resim 1

Resim 2

P-055

ÇOCUKLUK ÇAĞI OBEZİTEDE KARDİYOVASKÜLER SİSTEMİN DEĞERLENDİRİLMESİ VE KARDİYOMETABOLİK RİSKİN YENİ BİYOMARKERLARLA BELİRLENMESİ

Melis Deniz[1], Mustafa Doğan[2], Sebahat Yılmaz Ağladıoğlu[3], Bayram Özhan[3], Özlem Gül[2], Dolunay Gürses[2]

[1]Pamukkale Üniversitesi Tıp Fakültesi, Çocuk Sağlığı ve Hastalıkları AD,
[2]Pamukkale Üniversitesi Tıp Fakültesi, Çocuk Kardiyoloji BD,
[3]Pamukkale Üniversitesi Tıp Fakültesi, Çocuk Endokrinoloji BD, Denizli

Amaç: Obez çocuklarda kardiyovasküler komplikasyonlar ile ilişkili karotis intima-media (CIMT) kalınlığı, epikardiyal yağ dokusu ve pulsed ve doku Doppler ekokardiyografik parametrelerin araştırılması, copeptin, BNP ve adrenomedullin düzeyleri ile kardiyometabolik riskin belirlenmesi,obez çocuklara efor testi uygulanarak egzersiz kapasitesi, kan basıncının değerlendirilmesi amaçlandı. **Yöntem:** Çalışmamıza 50 obez ve 29 sağlıklı çocuk alındı. Tüm çocukların antropometrik ölçümleri ve kan basıncı ölçümleri alındı. Açlık serum lipidleri, glukoz ve insülin düzeyleri belirlendi. CIMT ve epikardiyal yağ dokusu kalınlıkları 2D ekokardiyografik yöntemle, mitral ve triküspid kapak pulsed Doppler ölçümleri ile triküspit ve interventriküler septum doku Doppler ekokardiyografik incelemeleri yapıldı. Obez ve kontrol grubunda serum copeptin, BNP, adrenomedullin düzeyleri ölçüldü. Aynı hasta grubuna treadmill efor testi uygulandı, egzersiz kapasitesi, efor sırasında kan basıncı kaydedildi. **Bulgular:** Obez grupta ortalama vücut ağırlık, vücut kitle indeksi, bel çevresi kontrol grubuna göre belirgin yüksek olarak tespit edildi. Obez olguların total kolesterol, LDL anlamlı olarak yüksek, HDL anlamlı olarak düşük saptandı. Serum BNP ve adrenomedullin düzeyleri obez grupta kontrol grubuna göre anlamlı olarak düşükken, copeptin düzeyleri açısından iki grup arasında anlamlı fark saptanmadı. Obez olguların %94'ünde hipertansiyon saptandı. CIMT ve epikardiyal yağ dokusu kalınlıkları obez grupta anlamlı artmış bulundu. Ejeksiyon fraksiyonu ve kısalma fraksiyonu gruplar arasında farklılık bulunmazken, sol ventrikül sistol sonu çapı, sol ventrikül diyastol sonu çapı, interventriküler septum çapı, posterior duvar kalınlığı obez grupta anlamlı olarak daha büyük saptandı. Efor testinde egzersiz kapasitesi obez grupta düşük, kan basıncı anlamlı yüksek saptandı. **Sonuç:** Obez çocuklarda kardiyak fonksiyon bozukluklarının tespit edilmesi, ileride ortaya çıkabilecek komplikasyonların engellenebilmesi açısından önemlidir. Obez çocuklarda sağ ve sol ventrikülde sistolik fonksiyonlarda bozulma olmaktadır. CIMT ve epikardiyal yağ dokusu kalınlıkları obez çocuklarda ateroskleroz riskinin belirlenmesinde kullanılabilir. Obez çocuklarda egzersiz kapasitesi anlamlı olarak düşük, egzersize hemodinamik yanıt defektiftir. Erişkinlerde kardiyometabolik riskin öngörülmesinde kullanılan BNP, copeptin ve adrenomedullin düzeylerinin çocukluk çağı obezitede bu riski belirlemesini sağlamak için ileri çalışmalara ihtiyaç vardır.

Tablo 1: Grupların demografik özellikleri.

Gruplar	Kontrol(n=29)	Obez (n=50)	p
Yaş (yıl)	11,41 ± 2,96	12,18 ± 2,15	0,199
Boy (m)	144,9 ± 15,79	154,38 ± 11,57	0,013
VA(kg)	40,03 ± 12,54	72,02 ± 17,15	0,001*
VKI(kg/m²)	18,44 ± 2,22	29,17 ± 3,79	0,001*
SKB(mmHg)	98,17 ± 5,74	122,32 ± 11,02	0,001*
DKB(mmHg)	63,14 ± 3,93	73,2 ± 7,06	0,001*
Bel çevresi	74,72 ± 9,23	84,9 ± 6,22	0,001*

*Grupların değerleri ortalama ± SD olarak yazılmıştır. *p< 0,05 n: vaka sayısı, VA: vücut ağırlığı, VKI=Vücut Kütle İndeksi, SKB: sistolik kan basıncı DKB: diyastolik kan basıncı.*

Tablo 2: Grupların lineer ekokardiyografi ölçüm parametrelerinin karşılaştırılması.

Gruplar	Kontrol(n=29)	Obez (n=50)	p
Yaş (yıl)	11,41 ± 2,96	12,18 ± 2,15	0,199
Boy (m)	144,9 ± 15,79	154,38 ± 11,57	0,013
VA(kg)	40,03 ± 12,54	72,02 ± 17,15	0,001*
VKI(kg/m²)	18,44 ± 2,22	29,17 ± 3,79	0,001*
SKB(mmHg)	98,17 ± 5,74	122,32 ± 11,02	0,001*
DKB(mmHg)	63,14 ± 3,93	73,2 ± 7,06	0,001*
Bel çevresi	74,72 ± 9,23	84,9 ± 6,22	0,001*

*Grupların değerleri ortalama ± SD olarak yazılmıştır. *p< 0,05 n: vaka sayısı, VA: vücut ağırlığı, VKI=Vücut Kütle İndeksi, SKB: sistolik kan basıncı DKB: diyastolik kan basıncı.*

P-056

İZOLE SOL VENTRİKÜL "NON-COMPACTİON" TANILI ASEMPTOMATİK HASTALARDA AZALMIŞ MİYOKARD DEFORMASYONU SÜRPRİZ BİR BULGU MUDUR?

Mehmet Emre Arı[1], İbrahim İlker Çetin[1], Abdullah Kocabaş[1], Filiz Ekici[1], Özben Ceylan[2], Murat Sürücü[1]

[1]Ankara Çocuk Sağlığı Hastalıkları, Hemotoloji Onkoloji Eğitim Araştırma Hastanesi, Çocuk Kardiyoloji Kliniği,
[2]Dr. Sami Ulus Kadın Doğum, Çocuk Sağlığı ve Hastalıkları Eğitim ve Araştırma Hastanesi, Çocuk Kardiyoloji Kliniği, Ankara

Giriş ve Amaç: Bu çalışmada konvansiyonel ekokardiyografi bulguları normal olan izole sol ventrikül "non-compaction"lı (iLVNC) çocuk hastalarda, doku Doppler ve "speckle-tracking" ekokardiyografi ile miyokardın bölgesel ve global olarak fonksiyonlarında bozukluk olup olmadığının erken dönemde değerlendirilmesi amaçlanmıştır. **Yöntem ve gereçler:** Hastanemizde iLVNC tanısıyla takip edilen, konvansiyonel ekokardiyografi bulguları normal olan 20 asemptomatik hasta çalışmaya alındı. Kontrol grubunu ise üfürüm nedeniyle polikliniğimize yönlendirilen ve normal kardiyak bulgulara sahip olan, iLVNC hastalarının yaş ve cinsiyet dağılımına uygun olarak seçilmiş 20 sağlam çocuk oluşturdu. Tüm hastalar konvansiyonel, doku Doppler ve "speckle-tracking" ekokardiyografi ile değerlendirildi. Miyokard nonkompakte, komşu nonkompakte ve kompakte segment olmak üzere üç segmentte incelendi (Resim 1). Sonuçlar kontrol grubu ile karşılaştırıldı. **Bulgular:** iLVNC'li hastalar ile kontrol grubu hastalarda nonkompakte, komşu nonkompakte ve kompakte segmentler karşılaştırıldığında doku Doppler değerlerinden; izovolumik kontraksiyon zamanı (100.5'e 69.5, 80.3'e 65.5 ve 77.3'e 65.6cm/s), izovolumik relaksasyon zamanı (87.9'a 74, 76.7'ye 66 ve 71.9'a 63.5cm/s) ve miyokard performans indeksi (0.95'e 0.51, 0.7'ye 0.49 ve 0.59'a 0.48) iLVNC'li hastalarda istatistiksel olarak anlamlı derecede yüksek iken ejeksiyon zamanı (198'e 275.8, 224.7'ye 265.8 ve 250.7'ye 269ms) ise iLVNC'li hastalarda istatistiksel olarak anlamlı derecede düşük saptandı. Benzer şekilde speckle-tracking ekokardiyografi değerlerinde ise; longitudinal strain (%-14.4'e %-23.2 ve %-18.1'e %-24.9) ve strain rate (-0.38'e -0.61 ve -0.43'e -0.83 s-1), sirkumferansiyal strain (%-19.1'e %-27.8 ve %-24'e %-29.3) ve strain rate (-0.37'e -0.87 ve -0.47'ye -0.85 s-1) değerleri iLVNC'li çocuklarda nonkompakte ve komşu nonkompakte segmentlerde anlamlı derecede düşük saptandı. Global olarak longitudinal ve sirkumferansiyal strain ve strain rate değerleri iLVNC'li çocuklarda anlamlı derecede düşük idi. **Tartışma ve sonuç:** iLVNC'li çocuklarda konvansiyonel ekokardiyografi bulguları normal iken, miyokardın bölgesel ve global fonksiyonlarındaki bozukluklar doku Doppler ve "speckle-tracking" ekokardiyografi ile erken dönemde tespit edilebilir.

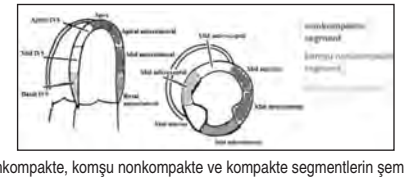

Resim 1: Nonkompakte, komşu nonkompakte ve kompakte segmentlerin şematik görünümü.

P-057

PRENATAL DÖNEMDE EKOKARDİYOGRAFİK OLARAK TANI KONULAN İNFRAKARDİYAK TOTAL PULMONER VENÖZ DÖNÜŞ ANOMALİSİ: 2 OLGU SUNUMU

Levent Saltık, Reyhan Dedeoğlu, Sezen Ugan Atik

İstanbul üniversitesi Cerrahpaşa Tıp Fakültesi, Pediatrik Kardiyoloji BD, İstanbul

Total anormal pulmoner venöz dönüş (TAPVD) tüm konjenital kalp hastalıklarının % 1,5'ini oluştururken, toplumdaki sıklığı 6.8/100 000'dir. Anormal venöz dönüş sağ superiyor vena kava ve sağ innominate ven gibi suprakardiyak yapılara olabileceği gibi koroner sinus yada sağ atriyum gibi kardiyak yapılara veya inferiyor vena kava, hepatik venöz sistem gibi infrakardiyak da olabilir. Total anormal pulmoner venöz dönüş tanısı yenidoğanlarda ekokardiyografi ve renkli Doppler ile konulabilmektedir. Ancak son yıllarda prenatal dönemde tanı sıkça bildirilmektedir. Prenatal ekokardiyografi kompleks konjenital kalp hastalıkları ve viseral heterotaksiye eşlik eden kardiyak anomalilerin tanısında da kullanılmaktadır. Prenatal dönemde fetal ekokardiyografi ile tanısı konan İnfrakardiyak TAVD'lı iki olgu sunulacaktır. **Olgu 1:** Sağlıklı 30 yaşındaki annenin 20'inci gebelik haftasında yapılan fetal ekokardiyografifsinde sağ atriyal izomerizm, komplet atriyoventriküler septal defekt, çift çıkışlı sağ ventrikül ve infrakardiyak TAPVD tanısı konuldu. Pulmoner venler, vertikal ven ve pulmoner venöz bağlantı yerinin sağ taraftaki infrakardiyak sistemik venler olduğu izlendi. Sagittal kesitlerde vertikal ven seyri ve infrakardiyak venlere dökülüşü izlenirken bağlıntı yerinde renkli Doppler akımla turbulans ve akım hızının arttığı görüldü. Ayrıca Pulmoner ven akımlarında da solunumsal değişkenliğin arttığı izlendi. **Olgu 2:** Sağlıklı 32 yaşındaki annenin 21'inci gebelik haftasında yapılan fetal ekokardiyografisinde sol atriyumun (LA) arka duvarının düzgün görünmesi ve LA boyutlarının küçük olması nedeniyle TAPVD' dan şüphelenildi. Dört boşluk kesitinde atriyum arkasında pulmoner venler görüldü ancak Pulse Doppler (PW Doppler) ile ile pulmoner venlere ait çentikli pulmoner venöz akım trasesi görülemedi. Pulmoner venlerin devamında ise aşağıya doğru ilerleyen vertikal ven ve diyafragma altında portal venle birleşimi gözlendi. Sagittal kesitlerde PW Doppler ile vertikal venin portal vene döküldüğü ve pulmoner venlerle birleştiği yerlerde turbulans ve akım artışı görülerek obstrüktif tipte infrakardiyak TAPVD tanısı konuldu. Her iki gebelikte ailelere verilen prognoza dair bilgilendirme sonucunda ailelerin isteğiyle sonlandırıldı.

P-058

YİRMİ DÖRT HAFTALIK FETUSTA VENTRİKÜLO KORONER ARTER KOMÜNİKASYONLU İNTAKT VENTRİKÜLER SEPTUMLU PULMONER ATREZİ GÖRÜNTÜLERİ

Yilmaz Yozgat[1], Yankı Yılmazer[2], Rahmi Özdemir[1], Cem Karadeniz[1], Muhittin Eftal Avcı[3], Mustafa Demirol[1], Timur Meşe[1], Nurettin Ünal[1]

[1]İzmir Dr. Behçet Uz Çocuk Hastalıkları ve Cerrahisi Eğitim ve Araştırma Hastanesi, Çocuk Kardiyoloji Kliniği,
[2]İzmir Tepecik Eğitim ve Araştırma Hastanesi, Radyoloji Bölümü,
[3]İzmir Tepecik Eğitim ve Araştırma Hastanesi, Perinatoloji Bölümü, İzmir

Giriş: Fetusun ekokardiyografik incelemesinde İntakt Ventriküler Septumlu Pulmoner Atrezi (İVS-PA) çok nadir gözüken bir kardiyak anomali olup sıklığı kongenital kalp hastalıklı doğumlarda %3 iken tüm canlı doğumlarda 1000'de 0.042-0053 olarak bildirilmektedir (1). Yirmi bir yaşında gravida 2, Parite 2, 24 haftalık gebe polikliniğimize kadın doğum uzmanın sağ kalp boşluklarında hafif hipoplazi saptaması nedeniyle fetal ekokardiyografik inceleme için polikliniğimize gönderilmişti. **Olgu:** Olgunun fetal ekokardiyografik incelemesinde tek fetus, kalp levokardik olup, Atriyoventriküler – ventrikülo arteriyel (AV-VA) ilişkisi konkordans olarak değerlendirildi. 2D ile yapılan Dört boşluk görüntülemesinde de sağ ventrikülün ve triküspid kapağın hipoplazik olduğu (Türiküspid kapak 3.7 mm, Z-skore -4.75), ventrikül miyokardının kalınlaştığı ve inter ventriküler septumun intakt olduğu izlendi. Pulmoner kapakta kapak hareketlerinin olmadığı membranöz tipte atrezi olduğu Pulmoner arter ve dallarının iyi gelişmediği (pulmoner kapak 2.8 mm, Z-skore -3.33) izlendi (Resim 1, Resim 2) izlendi. Renkli Doppler ile yapılan sağ ventrikül renkli akım incelemesinde pulmoner kapakta antegrad akım izlenmedi (Video 1, Resim 3). Sağ ventrikül apeksinde ve serbest duvarında ventrikülo koroner arter komünikasyonu (VKAK) ilgili turbulan akım izlendi (Video 2). Pulmoner arter ve dallarının retrograd akım ile duktus arteriosusutan dolduğu izlendi.Pulsed Wave Doppler ile pulmoner kapakta antegrad akım izlenmedi. Sağ ventrikül apeksinde VKAK'ait bidireksiyonel akım izlendi. 2D, Pulsed Doppler ve renkli Doppler ile sol ventrikül ve sol ventrikül çıkış yollu normal izlendi. Disritmi izlenmedi. **Sonuç:** Bu mevcut ekokardiyografik bulgularıyla olguya ventrikülo Koroner Arter komünikasyonlu İntakt Ventriküler Septumlu Pulmoner Atrezi tanısı konuldu.

P-059

NADİR BİR OLGU: NON HODGKİN LENFOMA TANILI ÇOCUK HASTADA GELİŞEN NONBAKTERİYEL TROMBOTİK ENDOKARDİT

Haşim Olgun[1], Naci Ceviz[1], Fuat Laloğlu[1], Zuhal Keskin Yıldırım[2]

[1]Atatürk Üniversitesi Tıp Fakültesi, Çocuk Kardiyoloji BD,
[2]Atatürk Üniversitesi Tıp Fakültesi, Çocuk Hematoloji ve Onkoloji BD, Erzurum

Giriş: Nonbakteriyel trombotik endokarditler, ilerlemiş maligniteler, bağ dokusu hastalıkları gibi hastalıklarda görülen kalp kapaklarının noninfeksiyöz tutulumunu yansıtan bir durumdur. Non-hodgkin lenfoma tanısı alan bir çocuk hastada aort kapağında gelişen periferik emboli ve aort yetersizliğine sebep olan nonbakteriyel trombotik endokardit sunuldu. **Olgu:** On dört yaşındaki erkek hasta 2 hafta önce boynundaki şişlikler nedeniyle hastaneye başvurmuş. Üst solunum yolu enfeksiyonu düşünülerek nonspesifik antibiyotik tedavisi verilmiş. Hasta şikayetlerinin artması üzerine hastanemize getirilmiş. Yapılan tetkikler sonucu Non-hodgkin lenfoma tanısı almış ve hastaya NHL BFM 90 protokolü başlanmış. Tedavi öncesi yapılan transtorasik ekokardiyografide (EKO) hafif perikardiyal efüzyon saptanmış. Tedavisinin 10. gününde safralı kusmaları, karın ağrısı olan hastanın çekilen ayakta direk batın grafisinde hava-sıvı seviyeleri tespit edilmiş. Hastaya çocuk cerrahisi tarafından ince bağırsak rezeksiyonu yapılmış. Çekilen bilgisayarlı beyin tomografisinde frontotemporal alanda kronik iskemik alanlar tespit edilmesi üzerine hasta kardiyak kaynaklı trombo-emboli açısından çocuk kardiyolojisi tarafından değerlendirildi. Hastanın EKO'sunda sol ventrikül komşuluğunda hafif efüzyon, hafif mitral yetersizliği, hafif derecede aort yetersizliği ve aort sağ ve sol koroner kusplarının ventrikül tarafında birbirlerine yapışık 7.7 x 5 mm ebadında kitlesel lezyon tespit edildi. Nonbakteriyel trombotik endokardit veya enfektif endokardit olabileceği düşünülerek hastadan kan kültürleri alındıktan sonra meropenem, amikasin ve düşük molekül ağırlıklı heparin başlandı. Aort kapak replasmanı açısından değerlendirilen hastaya Pediatrik Kardiyoloji-Kalp Damar cerrahisi konseyinde acil cerrahi kararı alındı. Ancak hastanın yeni batın ameliyatı geçirmiş olması yapılacak kardiyak cerrahide heparinizasyon gerekmesi ayrıca klinik durumunun kötü olması nedeniyle cerrahi operasyon ertelendi. Kan kültürlerinde üreme olmadı. Takiplerde aort kapağındaki trombotik görüntülerin büyüklüğünün azaldığı ve tedavinin 7. günündeki EKO kontrolünde ise sol koroner kusp üzerindeki trombotik görüntünün kaybolduğu ve hafif derecede aort yetersizliği ile birlikte sağ koroner kusp üzerinde 2 x 5 mm ebadında trombüsün devam ettiği, tedavinin 4. haftasında kitlenin kaybolup sağ koroner kusptaki kalınlaşmanın devam ettiği görüldü. **Sonuç:** Periferik emboli bulguları gelişen maligniteli hastalarda nonbakteriyel trombotik endokardit de akla gelmelidir.

P-060

FETAL SİNUS TAŞİKARDİLİ OLGULARIMIZ

Yilmaz Yozgat[1], Cem Karadeniz[2], Muhittin Eftal Avcı[3], Yankı Yılmazer[1], Rahmi Özdemir[1], Mustafa Demirol[1], Timur Meşe[1], Nurettin Ünal[1]

[1]İzmir Dr. Behçet Uz Çocuk Hastalıkları ve Cerrahisi Eğitim ve Araştırma Hastanesi, Çocuk Kardiyoloji Kliniği,
[2]İzmir Tepecik Eğitim ve Araştırma Hastanesi, Perinatoloji Bölümü,
[3]İzmir Tepecik Eğitim ve Araştırma Hastanesi, Radyoloji Bölümü, İzmir

Giriş: Fetal taşikardi literatürde, fetal kalp hızının (ventrikül) 180 vuru/dakikadan daha fazla olması olarak tanımlanır. Fetal taşikardi sıklığı tüm gebeliklerde % 0.4-1 oranında bildirilmektedir. Fetal taşikardi bening seyirli olan sinüs taşikardisinden hidropsa fetalise neden olabilecek SVT'ye kadar değişik yelpazeye sahiptir. Fetal sinüs taşikardisi ise genel olarak 1:1 atriyoventriküler (AV) iletinin olduğu fetal kalp hızının 210-220'yi geçmediği kalp ritmi olarak tanımlanır. Etiyolojide maternal hipertiroidi, infeksiyon, annenin beta mimetik ilaç kullanımı, intrauterin anemi, fetal distress, infeksiyon, kromozom anomalileri bildirilmektedir. **Olgu:** Fetal ekokardiyografik incelemede çok nadir gözükmesi nedeniyle son üç yıl içinde polikliniğimizde takip ettiğimiz 5 fetal sinüs taşikardili olguyu poster sunusu olarak paylaşmak istedik. Olgulara tanı genel olarak gebeliğin son trimestrinde konuldu. Hiç bir olguda kardiyak anatomik bozukluk saptanmadı. Gebelik boyunca fetal kalp hızı olgularda 185-204 vuru/dakika aralığında izlendi. Etiyolojide olgu-1'de annede hipertroidi, olgu-2'de annede ilaç kullanım öyküsü, olgu 3,4'te r/o maternal enfeksiyon, olgu-5'te ise etiyoloji saptanamadı.İzlemde 3 olguda Triküspid kapak yetersizliği saptandı. Bu üç olgudan ikisinde kapak yetersizliği pansistolik iken birisinde kısasistolik olarak izlendi. **Tartışma- sonuç:** Fetal sinüs taşikardisine bağlı pansistolik kapak yetersizliği gelişen iki fetusa günde tek doz maternal oral digoksin tedavisi verilirken diğer 3 fetus medikal tedavi almadı. İzlemde hiç fetusta SVT izlenmedi. Olgulardaki sinüs taşikardisi genelikle postnatal 1-2 ay içinde düzeldi. Olguların izleminde digoksin tedavisi alan annelerde aritmi izlenmedi. Genel olarak fetal sinüs taşikardisi uzun dönem izlemde prognozu iyi olan, çoğu olguda tedavi gerektirmeyen, yaşamın birinci yılına kadar spontan olarak düzelebilen klinik bir durum olarak düşünülebilir.

P-061

KÜNT GÖĞÜS TRAVMASI SONRASINDA GELİŞEN PÜRÜLAN PERİKARDİT

Semiha Terlemez[1], Yasin Bulut[2], Fulya Baygut[2], Yavuz Tokgöz[2]

[1]Adnan Menderes Üniversitesi Tıp Fakültesi, Çocuk Kardiyolojisi BD,
[2]Adnan Menderes Üniversitesi Tıp Fakültesi, Çocuk Sağlığı ve Hastalıkları AD, Aydın

Künt göğüs travmaları perikardiyal efüzyon nedenlerinden biridir. Perikard tamponadı posttravmatik perikard hasarının acil yaklaşım gerektiren ve mortaliteye sebep olan en ciddi komplikasyonudur. Genellikle efüzyon serohemorajik vasıftadır. Perikard tamponadının erken tanısı ve acil perikardiyosentez uygulanması gerekmektedir. Künt travma sonrası pürülan perikardit beklenen bir komplikasyon değildir. Biz bu bildiride 10 yaşında künt göğüs travmasından 6 gün sonra hem perikard tamponadı hem de pürülan perikardit gelişmiş olan bir hastayı sunduk. Hastamız 10 yaşında erkek. Dört gündür devam eden göğüs ağrısı, yatamama, giderek artan nefes darlığı ve son bir gündür ateş yüksekliği yakınmaları ile acil servisimize başvurdu. Hastanın fizik muayenesinde; taşikardi, takipne, nabız basıncında daralma ve ortopne saptandı. Laboratuvarında lökositoz ile birlikte sedimentasyon ve CRP yüksekliği saptandı.Çekilen akciğer grafisinde kardiyomegali görüldü. Ekokardiyografide ise perikardiyal efüzyon ve perikard tamponad bulguları saptandı. Bu nedenle hastaya acil perikardiyosentez yapıldı. Elde edilen efüzyon mayi hemorajik görünümde idi. Ancak direk mikroskobik incelemede 900 mm^3 lökosit, 640 mm^3 eritrosit görüldü. Efüzyonun biyokimyasal incelemesinde protein ve LDH düzeyi yüksek, glukoz düzeyi düşük saptandı. Bu bulgular nedeniyle pürülan perikarditin tabloya eşlik ettiği düşünülerek ampirik sulbaktam ampisilin tedavisi başlandı. Tedavinin ikinci gününde hastanın efüzyon kültüründe Haemophilus influenzae üremesi saptandı. Tedavi toplam 21 güne tamamlandı. Künt travmalardan sonra perikardiyal efüzyon görülebilir. Genellikle serohemorajik olan bu efüzyon nadiren perikard tamponuna da neden olabilir. Künt travmalardan sonra pürülan perikardit beklenen bir durum değildir. Sunduğumuz bu hastada ise perikard efüzyonu hem hemorajik hem de pürülan özellikler taşımaktaydı. Efüzyon kültüründe de enfeksiyon etkeninin üremesiyle pürülan perikarditin olduğunu gösterdik. Künt göğüs travmalarından sonra nadirde olsa pürülan perikardit gelişebilmektedir. Bu hastaları değerlendirirken ve izlemlerini planlarken bu yönden dikkatli olunmalıdır.

Resim 1: Hastanın gelişinde çekilen akciğer grafisinde kardiyomegali ve kalp konturlarının silinmiş olduğu görülüyor.

Resim 2: Hastanın acil serviste çekilen ilk ekokardiyografisinde sağ atriumun kollabe olduğu görülüyor.

P-062

HİPOTONİK BİR YENİDOĞANDA SPONTAN GERİLEYEN ATRİYAL KİTLE OLGUSU

Serdar Epçaçan[1], Emel Okulu[2], Bülent Sönmez[2], Zerrin Karakuş Epçaçan[3]

[1]İpekyolu Kadın-Doğum ve Çocuk Hastalıkları Hastanesi, Çocuk Kardiyoloji Kliniği,
[2]Özel İstanbul Hastanesi, Yenidoğan Kliniği,
[3]İpekyolu Kadın-Doğum ve Çocuk Hastalıkları Hastanesi, Çocuk Sağlığı ve Hastalıkları Kliniği, Van

Amaç: Hipotonik bir yenidoğanda saptanan ve kısa sürede spontan gerileyen sağ atiryal kitle olgusunu sunmayı amaçladık. **Olgu:** 33 yaşındaki annenin, 3. gebeliğinden 3. canlı doğum olarak, miadında, sezeryan ile doğan bebek asfiktik doğum öyküsü ve dismorfik görünümü nedeniyle postnatal 2.gününde dış merkezden yenidoğan yoğunbakım ünitesine kabul edildi. Öyküsünde prenatal özellik olmayan hastanın soygeçmişinde anne ve babanın 2. dereceden akraba olduğu, doğumda 1. ve 5. dakika APGAR skorlarının sırası ile 5 ve 7 olduğu öğrenildi. Başvuruda vital bulguları oda havasında O2 satürasyonu %91, solunum sayısı 54/dk, kalp tepe atımı 148/dk, kan basıncı 64/42 mmHg idi. Fizik muayenesinde cilt rengi soluk görünümde, burun kökü basık, kulak çizgisi düşük, hipotonik ve hipoaktifti. Laboratuar bulgularında kan gazı, tam kan sayımı, serum elektrolitleri, böbrek ve karaciğer fonksiyon testleri, CRP, tiroid fonksiyon testi ve akciğer grafisinde özellik saptanmadı. Postnatal 7.gününde çekilen ekokardiyografi (EKO)'de interatriyal septumun sağ atriyal yüzeyinde, sağ atriyum içerisine uzanan, inferior kaval, superior kaval ya da sağ atriyum çıkım yolunda obstrüksiyona neden olmayan 20x15 mm çaplarında düzgün sınırlı, hiperekojen kitle görünümü tespit edildi. Aralıklı çekilen EKO'larda kitle yapısının küçüldüğü, postnatal 60. gününde çekilen EKO'da ise kitle görünümünün kaybolduğu saptandı. **Tartışma:** Çocuklarda atriyal kitleler oldukça nadir görülmekte olup kesin tanısı cerrahi sonrası biopsi veya postmortem otopsi çalışmalarında konulmaktadır. Özellikle spontan gerileyebilmesi nedeni ile rabdomyom düşünülen olgularda, sağ atriyum ya da sağ ventrikül inflow obstruksiyonu oluşturmayan kitlelerde ekokardiyografik takibin önemini vurgulamak istedik.

Resim 1: Postnatal 7. gün EKO (Subkostal kısa eksen görüntüde RA içerisinde kitle).

Resim 2: Postnatal 60. gün EKO (Normal).

P-063

AİLESEL AKDENİZ ATEŞİ HASTALARINDA KARDİYAK FONKSİYONLARIN VE AORTİK KATILIK İNDEKSLERİNİN KONVANSİYONEL VE DOKU DOPPLER EKOKARDİYOGRAFİ İLE DEĞERLENDİRİLMESİ

Dolunay Gürses[1], Sema Yıldırım Arslan[1], Selçuk Yüksel[2], Özlem Gül[1], Havva Evrengül[2]

[1]Pamukkale Üniversitesi Tıp Fakültesi, Çocuk Kardiyoloji BD,
[2]Pamukkale Üniversitesi Tıp Fakültesi, Çocuk Nefroloji BD, Denizli

Giriş ve Amaç: Ailevi Akdeniz Ateşi (AAA), tekrarlayan ateş, karın ağrısı, göğüs ağrısı ve eklem tutulumu ile karakterize otozomal resesif geçişli, otoenflamatuvar bir hastalıktır. Kronik enflamasyona sekonder kardiyovasküler tutulumlar görülebilmektedir. Ailesel Akdeniz Ateşi'nde kardiyovasküler tutulum, önemli mortalite ve morbidite nedenlerinden birisidir. AAA'lı çocuklarda kardiyovasküler tutulumu değerlendiren az sayıda çalışma mevcuttur. Bu çalışma AAA'lı çocuklarda olası kardiyak etkilenmeyi elektrokardiyografi, konvansiyonel ekokardiyografi ve doku Doppler ekokardiyografi ile değerlendirmek amacıyla yapıldı. **Metod:** Ataksız dönemdeki 75 AAA'lı çocuk ve 50 sağlıklı çocuk çalışmaya alındı. Çalışma kesitsel olarak yapıldı. Kardiyak fonksiyonları değerlendirmek için ayrıntılı kardiyak muayene, elektrokardiyografi, konvansiyonel ve Doppler ekokardiyografi yapıldı. **Bulgular:** Gruplar arasında yaş, boy, cinsiyet, vücut kitle indeksi, arteriyel kan basıncı açısından farklılık yoktu (p>0,05). Ventriküler repolarizasyon homojenitesini gösteren QT ve QTc dispersiyonu her iki grupta benzerdi (p>0,05). AAA'lı grupta konvansiyonel ekokardiyografi ile değerlendirilen sol ventrikül diyastol sonu (LVd) ve sistol sonu çapları (LVs), sol ventrikül arka duvar (LVADd, LVADs) ve interventriküler septum kalınlıkları (İVSd, İVSs), sol ventrikül kitlesi (LVK), sol ventrikül kitle indeksi (LVKi), rölatif duvar kalınlığı (RDK), sol ventrikül ejeksiyon fraksiyonu ve fraksiyonel kısalma zamanı ile sağ ventrikül ejeksiyon fraksiyonu ve fraksiyonel kısalma zamanı kontrol grubu ile benzerdi (p>0,05). Konvansiyonel Doppler ekokardiyografi ile AAA'lı grupta mitral kapak maksimum E dalga velositesi ve E/A oranı ile triküspit kapak maksimum E dalga velositesi ve E/A oranı düşük, triküspit kapak maksimum A dalga velositesi ise yüksek saptandı (p<0,05). Doku Doppler ekokardiyografi ile sol ventrikülde Sdm, Edm, Edm/Adm düşük, Adm ise yüksek; sağ ventrikülde Sdt, Edt, Edt/Adt düşük, Adt, DTdt, IRdt ise yüksek; interventriküler septumda Edivs, Edivs/Adivs düşük, Adivs ise yüksek saptandı (p<0,05). Aortik sistolik ve diyastolik çaplar her iki grupta benzerken (p>0,05), AAA'lı grupta aortik sertlik parametrelerinden aortik gerginlik ve 'distensibility' düşük; Ep, Ep*, aortik katılık ise yüksek olarak bulundu (p<0,05). **Sonuç:** Bulgularımız, AAA'lı çocuklarda ataksız dönemde bile kardiyak etkilenmelerin varlığını işaret etmektedir.

P-064

GESTASYONEL DİABETLİ GEBE FETUSLARININ KARDİYAK FONKSİYONLARININ DUKTUS VENOSUS KAN AKIMI YOLLU İLE DEĞERLENDİRİLMESİ

Yilmaz Yozgat[1], Eftal Muhittin Avcı[2], Cem Karadeniz[1], Rahmi Özdemir[1], Mustafa Demirol[1], Yankı Yılmazer[3], Timur Meşe[1], Nurettin Ünal[1]

[1]İzmir Dr. Behçet Uz Çocuk Hastalıkları ve Cerrahisi Eğitim ve Araştırma Hastanesi, Çocuk Kardiyoloji Kliniği,
[2]İzmir Tepecik Eğitim ve Araştırma Hastanesi, Perinatoloji Bölümü,
[3]İzmir Tepecik Eğitim ve Araştırma Hastanesi, Radyoloji Bölümü, İzmir

Amaç: Gestasyonel diabeti olan ve olmayan gebe fetuslarının kardiyak fonksiyonları konvansiyonel ekokardiyografi, duktus venosus (DV) dalga velositeleri, DV diyastolik zaman aralıkları kullanarak değerlendirip birbiri ile karşılaştırılarak kardiyak disfonksiyon varlığı saptanmaya çalışıldı. **Gereç ve yöntemler:** Çalışmada 24 ile 30 gebelik haftası arasında olan 30 gestasyonel diabetik gebe fetusu çalışma grubunu aynı gebelik haftasında olup 30 gestasyonel diabeti olmayan fetus ise kontrol grubunu oluşturdu. Fetusların kardiyak fonksiyonları konvansiyonel ekokardiyografik yöntemler ve DV kan akımı incelemesi yoluyla değerlendirilip birbiri ile karşılaştırıldı. DV kan akımı incelemesinde DV dalga formları (S, v, D,a) ve diyastolik zaman aralıkları (TDz, EDz, GDz) kullanıldı. **Bulgular:** Gruplar arasında annelerinin yaş, vücut kitle indeksi (VKİ) ve gebelik haftaları arasında istatistiksel olarak anlamlı fark saptanmadı. Çalışma ve kontrol grupları arasında KF, Mitral E, A, E/A oranı ve DV-S, DV-v iniş ve DV-D dalga velositeleri arasında anlamlı fark saptanmazken ($p>0.05$) DV-a dalga velositesinde gruplar arasında anlamlı fark saptandı ($p<0.05$). **Sonuçlar:** Diabetik gestasyonlu gebe fetusların kardiyak fonksiyonların değerlendirilmesinde konvansiyonel ekokardiyografik yöntemlerle değişiklik saptanmazken DV kan akımı incelemesiyle yoluyla yapılan değerlendirmede (DV-a dalga velositesinde azalma) değişiklik saptanmıştır kardiyak disfonksiyon saptanmıştır.. Bu değişiklik dolaylı olarak kardiyak fonksiyonlardaki azalmış sistol sonu relaksasyon ve/veya artmış atriyum kontraksiyonu ile ilişkili olabilir. Gestasyonel diabetli gebelerin fetuslarının kardiyak fonksiyonları incelenirken PW Doppler ile DV akım velositeleride değerlendirilmelidir.

P-065

YENİDOĞAN BEBEKLERDE KATETER İLİŞKİLİ İNTRAKARDİYAK TROMBÜSÜN TANI VE TEDAVİSİ: DÖRT OLGUNUN SUNUMU

Filiz Ekici[1], Zehra Diyar Uslu[2], Salih Özçobanoğlu[4], Gökmen Özdemir[3], Fırat Kardelen[2], Yalçıner Erdoğan[5], Mehmet Halil Ertuğ[2]

[1]Yıldırım Beyazıt Üniversitesi Tıp Fakültesi, Çocuk Kardiyoloji BD, Ankara ve Akdeniz Üniversitesi Tıp Fakültesi, Çocuk Kardiyoloji BD, Antalya
[2]Akdeniz Üniversitesi Tıp Fakültesi, Çocuk Kardiyoloji BD,
[3]Antalya Eğitim ve Araştırma Hastanesi, Çocuk Kardiyoloji BD,
[4]Akdeniz Üniversitesi Tıp Fakültesi, Kardiyovasküler Cerrahi AD,
[5]Akdeniz Üniversitesi Tıp Fakültesi, Neonatoloji BD, Antalya

Giriş: Yenidoğan yoğun bakım ünitelerinde izlenen bebeklerde umbilikal kateterizasyon ve total parenteral beslenme (TPN) ile ilişkili trombotik komplikasyonların sıklığı giderek artmaktadır. Kasım 2014-Şubat 2015 tarihleri arasında kliniğimizde ekokardiyografik inceleme ile intrakardiyak trombüs saptanan dört yenidoğan bebeğin klinik özellikleri, risk faktörleri ve tedavi sonuçları sunulmuştur. **Olgular:** 1. olgu doğum ağırlığı 3500 gr olan term diabetik anne bebeği idi. Postnatal 1. günde umblikal kateter takılmış ve 7. günde çekilmişti. On günlükken klinik bir bulgusu yokken diabetik anne bebeği olduğu için ekokardiyografik incelemede uygulandı. Sağ atriyumda lokalize, PFO yoluyla sol atrıyuma uzanan intrakardiyak trombüs (8X10 mm)saptandı. Fraxiparin ve ardından kumadin tedavisi verildi. İzlemde trombüs küçüldü ve tedaviye kumadin ile devam edildi.
Diğer üç olgunun gestasyonel yaşları 29-30 hafta ve doğum ağırlıkları 1022 ile 1350 gr arasında değişmekteydi. Her üç olgudada postnatal birinci günde umbilikal kateter takılması, RDS nedeniyle ventilatörde izlem ve surfaktan tedavisi alma öyküsü vardı. Bu üç preterm bebekte total parenteral beslenme uygulanmıştı. Bu bebeklerin dış merkezlerde yapılan izlemlerinde iki olguda CRP yüksekliği ve bir olguda ise ağır trombositopeni geliştiği öğrenildi. İki olguda taze donmuş plazma ve bir olguda trombosit süspansiyonu verilmişti. Preterm bebekler, apne (1 olgu) ve saturasyon düşüklüğü (2 olgu) nedeniyle kliniğimizde sevk edilmişti. Ekokardiyografik incelemede boyutları 8X8 mm,13X8 mm ve 25X 28 mm arasında değişen sağ atriyumda kitle saptandı(Şekil-1). Bu üç olguda göbek kateteri 17, 21. ve 23. günlerde çekilmişti. Preterm üç olguda birincil ilaç olarak fraxiparin kullanıldı. İki olguda trombüs medikal tedavinin 8. ve 21. günlerinde kayboldu. Üçüncü olguda sağ atriyumdaki kitle on günlük tedaviyle küçülmedi ve cerrahi olarak çıkarıldı. Patolojik incelemesinde enfekte organize trombüs olarak değerlendirildi. Bir olguda kan kültüründe enterokok üredi ve olguların tromboz paneli incelemelerinde patoloji saptanmadı. Trombüse bağlı ölüm görülmedi. **Sonuç:** Umbikal kateterizasyon uygulanan yenidoğan bebeklerde hemodinamik bir bulgu oluşturmaksızın intrakardiyak trombüs gelişebilir. Umblikal kateter çekildikten sonra rutin ekokardiyografik değerlendirme uygulanmalıdır.

Resim 1: Sağ atriyumda lokalize dev kitle, diastolde sağ ventriküle doğru hareket ettiği görüldü kitle medikal tedavi ile gerilemediği için cerrahi tedavi uygulandı.

P-066

ERİŞKİN YAŞA ULAŞMIŞ, ANATOMİK OLARAK DÜZELTİLMİŞ BÜYÜK ARTER MALPOZİSYONU: NADİR BİR OLGUNUN MORFOLOJİK ANALİZİ

Özlem Saygılı[1], Arda Saygılı[2], Kemalletin Şişli[3], Ayşe Sarıoğlu[4]

[1]Acıbadem Üniversitesi Tıp Fakültesi, Radyoloji AD,
[2]Acıbadem Üniversitesi Tıp Fakültesi, Pediatrik Kardiyoloji BD,
[3]Acıbadem Bakırköy Hastanesi, Kardiyoloji Kliniği,
[4]Acıbadem Bakırköy Hastanesi, Çocuk Kardiyoloji Kliniği, İstanbul

Giriş: Anatomik olarak düzeltilmiş büyük arterlerin malpozisyonunda (ACMGA) atriyo-ventriküler ve ventrikülo-arteriyel bağlantılar normal kalpte olduğu gibidir. Ancak ventriküllerin çıkım yolları, aorta ve pulmoner arter normalde birbirlerini çaprazlarken, bu anomalide paralel bir ilişki gösterir. Sol ventrikül çıkım yolunda subaortik konus (infindibulum), gelişmiş konal septum ve mitral aortik devamsızlık söz konusudur. VSD, subaortik stenoz ve pulmoner stenoz gibi ilave anomaliler görülebilir.İlave anomali yoksa hastalar asemptomatik olup tanı tesadüfen konur. Erişkin hastalarda ekojenitenin yeterli olmaması nedeniyle, büyük damar ilişkilerinin gösterilmesi için anjiyografi tanısal bir gerekliliktir. Burada ACMGA'li bir hastanın morfolojik incelemesi sunulacaktır. **Olgu:** Nefes darlığı ve çarpıntı şikayetleri ile erişkin kardiyoloji polikliniğine başvuran 46 yaşındaki kadın hastanın özgeçmişi hipotiroidi tedavisi dışında özellik arzetmiyordu.Fizik incelemede 2/6 sistoliküfürüm dışında başka bir bulgu yoktu. Elektrokardiyografide sinus ritmi, sağ aks deviasyonu ve sol ventrikül hipertrofisi bulguları vardı. Ekokardiyografik incelemede, atriyoventriküler ve ventrikülo-arteryel konkordant bağlantı olduğu, sol ventrikül çıkım yolunun alışılmışın dışında uzun olduğu, net olarak değerlendirilememekle birlikte aort-pulmoner arter ilişkilerinin paralel olduğu tespit edildi. BT anjiografide, atriyal situs solitus olduğu, atriyoventriküler ve ventrikülo-arteriyel bağlantıların konkordant olduğu, aortanın pulmoner arterin solunda yer aldığı ve iki damarın paralel seyrettiği, aortik çıkım yolunun uzun (subaortik infindibulum/ konus) olduğu ve derin trabekülasyonlarla kısmi bir kompartman oluşturduğu görüldü (Resim 1). Ayrıca sağ atriyal apendiksin jukstapozisyonu belirlendi. **Tartışma ve Sonuç:** Erişkin hastalarda; büyük arterlerin paralel seyri, aortun pulmoner arterin solunda yer alması, alışılmışın dışında aortik çıkım yolu ve subaortik konus izlendiğinde; ACGMA tanısından şüphelenilerek kesin tanı için angiografik görüntüleme yapılması gerekir.

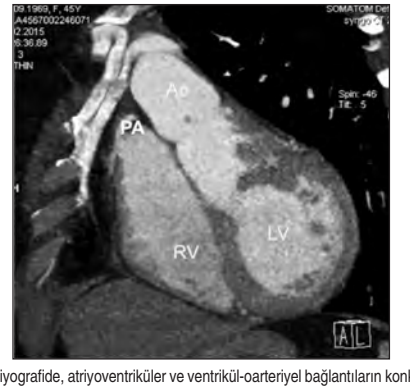

Resim 1: BT anjiyografide, atriyoventriküler ve ventrikül-oarteriyel bağlantıların konkordant olduğu, aortanın pulmoner arterin solunda yer aldığı ve iki damarın paralel seyrettiği, aortik çıkım yolunda subaoortik infindibulum, konus (yıldız) olduğu izlenmektedir.

P-067

ASEMPTOMATİK YEDİ YAŞINDAKİ KIZ HASTADA İNTAKT ATRİYAL SEPTUMLU PARSİYEL PULMONER VENÖZ DÖNÜŞ ANOMALİSİ

Yılmaz Yozgat[1], Cem Karadeniz[1], Rahmi Özdemir[1], Mustafa Demirol[1], Önder Doksoz[2], Mustafa Karaçelik[1], Nejat Osman Sarıosmanoğlu[2], Timur Meşe[2], Nurettin Ünal[1]

[1]İzmir Dr. Behçet Uz Çocuk Hastalıkları ve Cerrahisi Eğitim ve Araştırma Hastanesi, Çocuk Kardiyoloji Kliniği,
[2]İzmir Dr. Behçet Uz Çocuk Hastalıkları ve Cerrahisi Eğitim ve Araştırma Hastanesi, Pediatrik Kalp Damar Cerrahisi Kliniği, İzmir

Giriş: İntakt atriyal septumlu parsiyel pulmoner venöz dönüş anomalisi (izole parsiyel pulmoner venöz dönüş anomalisi) çok nadir gözüken bir konjenital kalp hastalığıdır. Parsiyel pulmoner venöz dönüş anomalisi (PAPVD) pulmoner venlerden bir veya daha fazlasının anormal olarak sağ atriyum ve/veya sistemik venlere açılması olarak tanımlanır. Sıklığı genel populasyonda %0.4-0.7 olarak saptanır. **Olgu:** yedi yaşındaki kız hasta rutin muayene esnasında üfürüm duyulması nedeniyle polikliniğimize sevk edildi. Olgunun fizik muayenesinde sternum sol üst kenarında 2/6 kısa sistolik üfürüm saptandı. Elektrokardiyografide inkomplet sağ dal bloğu, ekokardiyografide ise intakt atriyal septum, sağ kalp boşluklarında genişlik ve triküspid kapakta 2. derece yetersizlik saptandı. Olgunun TEE incelemesinde interatriyal septum intakt olduğu ve pulmoner venöz dönüş anomalisi olmadığı saptandı. Mevcut sağ kalp boşluklarındaki genişlik akciğer patolojisi ile izah edilemeyen hastanın pulmoner arter basıncı değerlendirmek ve ek kardiyak anomali aramak amacıyla kalp kateteri yapıldı. Akımlar oranı 1.5 saptanan olgunun selektif sağ pulmoner arter anjiografik incelemesinde sağ üst pulmoner venin vena kavaya superior yolu ile sağ atriyuma drene olduğu izlendi (Resim 1). **Sonuç:** İntakt atriyal septumlu olgularda TEE inceleme ile bütün pulmoner venleri değerlendirmek mümkün olmamaktadır. Ekokardiyografik incelemede sağ kalp boşlukları geniş saptanan intakt atriyal septumlu olgularda izole parsiyel pulmoner venöz dönüş anomalisi akılda bulundurulmalı ve CT,MR anjio ve/veya kalp kateteri yolu ile izole pulmoner venoz dönüş anomalisi aranmalıdır.

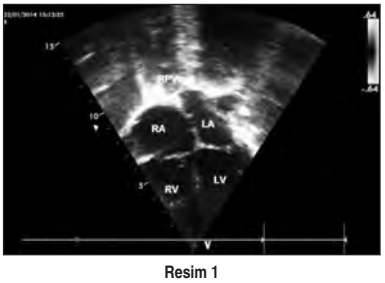

Resim 1

P-068

NADİR GÖRÜLEN PULMONER ARTER ÇIKIŞ ANOMALİSİ: CROSSED PULMONER ARTERLER

Seyyit Bahaettin Öncü[1], Özgür Kzılca[1], Tülay Demircan[1], Cüneyt Zihni[1], Mustafa Kır[1], Sadık Kıvanç Metin[2], Şevket Baran Uğurlu[2], Nurettin Ünal[1]

[1]*Dokuz Eylül Üniversitesi Tıp Fakültesi, Çocuk Kardiyoloji BD,*
[2]*Dokuz Eylül Üniversitesi Tıp Fakültesi, Kalp Damar Cerrahisi AD, İzmir*

Giriş: Crossed pulmoner arterler nadir görülen, sol pulmoner arter ostiumunun sağ pulmoner arterin üzerinde ve sağında olduğu, sağ ve sol pulmoner arterlerin birbirlerini çaprazlayarak karşı taraf akciğerinin kanlanmasını sağladığı yapısal bir anormalliktir.Beraberinde konjenital kalp defektleri(trunkus arteriozus,double aortik ark,fallot tetralojisi),ekstrakardiyak anomaliler ve bazı genetik sorunlar sıklıkla bulunabildiği için bu patolojinin tanınması önemlidir. Genellikle tek başına havayolu obstrüksiyonuna neden olmazken bizim hastamızdaki gibi ek vasküler anomaliler varlığında obstrüksiyon oluşturabilmektedir. **Olgu:** 21 yaşındaki sağlıklı anneden G1P1K0A0, 1750 gr olarak doğan erkek hasta mekonyum aspirasyon sendromu,sepsis ve intrauterin gelişme geriliği tanılarıyla dış merkezde yenidoğan yoğun bakım ünitesinde 24 gün boyunca solunum sıkıntısı,takipnesi ve interkostal çekilmeleri olduğu için entübe olarak takip edilmiş.Fizik muayenesinde üfürümü olduğu için yapılan ekokardiyografik değerlendirilmesinde ASD,VSD,PDA ve Aort koarktasyonu? tanıları konulmuş.hastanede yattığı dönemde hastada ekstübasyon zorluğu yaşanması nedeni ile.İleri tetkik ve tedavi amacıyla hastanemize sevk edildi. Hastanın yapılan ekokardiyografik değerlendirilmesinde ASD,VSD,anormal pulmoner arter dallanma paterni tesbit edildi.Hastaya vasküler kompresyon sendromları açısından toraks BT anjiografi çekildi.Sonuç olarak; Ana pulmoner arterlerde malpozisyon ve crossing izlenmekte olup sol ana pulmoner arter sağ pulmoner arterin kranialinden ve pulmoner trunkusun sağından, sağ ana pulmoner arter ise sol ana pulmoner arterin kaudalinden ve pulmoner trunkusun sol yarısından çıkış göstermektedir şeklinde yorumlandı.

Resim 1: Toraks BT anjiografide crossed pulmoner arterlerin görünümü.

P-069

İZOLE SUBAORTİK DİSCRETE DARLIK NEDENİYLE AMELİYAT OLAN ÇOCUKLARDA İKİ BOYUTLU SPECKLE TRACKİNG EKOKARDİYOGRAFİ İLE MİYOKARDİYAL DEFORMASYONUN DEĞERLENDİRİLMESİ

Savaş Demirpençe[1], Veysel Şahin[2], Barış Güven[3], Ali Rıza Firuzan[4], Ayşe Şimşek[5], Faik Fevzi Okur[2], Emin Alp Alayunt[2], Vedide Tavlı[1]

[1]*Şifa Üniversitesi Tıp Fakültesi, Çocuk Sağlığı ve Hastalıkları AD, Çocuk Kardiyoloji BD,*
[2]*Şifa Üniversitesi Tıp Fakültesi, Çocuk Kalp Damar Cerrahisi BD,*
[3]*İzmir Üniversitesi Medikal Park Hastanesi, Çocuk Kardiyoloji Kliniği,*
[4]*Dokuz Eylül Üniversitesi Fen Fakültesi, Biyoistatistik Bölümü,*
[5]*Buca Kadın Doğum ve Çocuk Hastanesi, Çocuk Kardiyoloji Kliniği, İzmir*

Giriş: Bu çalışmada izole subaortik discrete darlık (SDD) nedeniyle opere olan çocuklarda orta dönemdeki bölgesel miyokardiyal deformasyonlar ve subklinik sol ventrikül sistolik disfonksiyon varlığı iki boyutlu (2D) speckle tracking strain ekokardiyografi ile değerlendirildi. **Gereç ve yöntemler:** SDD nedeniyle opere olan 20 hasta (ortalama yaş 15.2±6.86 yıl, 12 erkek) ile 31 sağlıklı kontrol grubu (ortalama yaş 11.16±3.51 yıl, 16 erkek) çalışmaya dahil edildi. Heriki gruba 12 derivasyonlu elektrokardiyografi çekildi. Hasta grubunda maksimum efordan 15 dakika sonra NT-proBNP düzeyi çalışıldı. Tüm olgularda 2D speckle tracking ekokardiyografi ile strain ve strain rate değerlendirildi. Longitudinal ve radial strain'e etki edebilecek bağımsız değişkenleri belirlemek için multiple lineer regresyon analizi yapıldı. Bulgular: Operasyon yaşı 2-24 yıl (ortalama 8.05±5.57), postop takip süresi 2-14 yıl (ortalama 7.15±3.26) idi. Hasta grubunda preoperatif sol ventrikül çıkım yolu gradiyenti 73.35±23.70 mmHg, postoperatif rezidüel gradiyent 22.80±19.31 mmHg idi. Hasta grubunda ortalama NT-proBNP düzeyi 193.89±611.13 pg/mL idi. Bazal kalp hızı ve P dispersiyonu arasında anlamlı fark saptanmadı. Diyastol sonu interventriküler septum duvar kalınlığı hasta grubunda anlamlı kalın (p=0.001), ejeksiyon fraksiyonu, fraksiyonel kısalma ve VCFc anlamlı düşük (p=0.001), mitral E' (p=0.03), septum E'/A' (p=0.03) hızları anlamlı düşük idi. Septum MPI, mitral MPI ve M-mod ile bakılan aortik strain kontrol grubuna göre anlamlı yüksek (sırasıyla p=0.03, p=0.02, p=0.001), aortik distensibilite anlamlı düşük (p=0.034) bulundu. Sol ventrikül longitudinal strain hasta grubunda kontrol grubuna göre anlamlı düşük bulundu (p=0.025). Radial ve circumferential strain değerleri heriki grupta benzer bulundu. Multivariable analizde aortik strain ve longitudinal strain arasında pozitif korelasyon gösterildi (β=0.138, p=0.034; 95% CI: 0.010-0.265). Sonuç: Subaortik discrete darlık nedeniyle opere olan çocuklarda sol ventrikül longitudinal strain'i orta dönem takiplerde anlamlı olarak azalmıştır. Longitudinal strain aortik strain ile doğrusal bir ilişki göstermektedir. Subaortik darlıklı çocukların takibinde sol ventrikül longitudinal strain, radial ve circumferential strain'e göre daha geç düzelmekte olup miyokardiyal deformasyonun uzun dönem takiplerinde kullanılabilecek anlamlı bir parametredir.

P-070

ÇOCUK KARDİYOLOJİ KLİNİĞİNDE TAKİP EDİLEN, OPERE DOĞUMSAL GÖĞÜS DEFORMİTELİ HASTALAR

Osman Güvenç[1], Eyüp Aslan[1], Hüseyin Yıldıran[2], Derya Çimen[1], Murat Öncel[2], Derya Arslan[3], Güven Sadi Sunam[2], Bülent Oran[1]

[1]Selçuk Üniversitesi Tıp Fakültesi, Çocuk Sağlığı ve Hastalıkları AD, Çocuk Kardiyoloji BD,
[2]Selçuk Üniversitesi Tıp Fakültesi, Göğüs Cerrahisi AD,
[3]Konya Eğitim ve Araştırma Hastanesi, Çocuk Kardiyoloji Kliniği, Konya

Giriş-Amaç: Doğumsal göğüs deformiteleri, göğüs ön duvarında bulunur ve erkeklerde kızlardan 3-4 kat daha sık görülür. Yaklaşık 300-400 canlı doğumda bir sıklıktadır. Patogenezi ve genetik yatkınlık olup olmadığı halen tam olarak anlaşılamamıştır. Hastaların % 80-90'ını pektus ekskavatum (PE) (Kunduracı göğsü) oluşturur, sternumda ve kostalarda çökme vardır, Hastalarda aktivite kısıtlanması, solunumsal, kardiyak ve psikolojik problemler ortaya çıkar. Marfan, Ehler Danlos ve Down sendromu, osteogenesis imperfekta ve homosistinüri gibi hastalıklarla birlikte olabilir. Bu çalışmada, çocuk kardiyoloji polikliniğinde takip edilen, göğüs deformitesi nedeniyle göğüs cerrahisi kliniğinde opere edilmiş hastaların demografik ve kardiyak özellikleri paylaşıldı. **Gereçler-Yöntem:** Çalışmaya, Haziran 2010- Ocak 2015 tarihleri arasında çocuk kardiyoloji polikliniğinde takip edilen, göğüs deformitesi operasyonu geçirmiş, ortalama yaşı 13,3 yıl olan (1,5-18 yaş) 52 hasta (44 erkek, 8 kız) dahil edildi. **Bulgular:** Hastaların 39'u (% 75) PE, 11'i (% 21) pektus karinatum, ikisi miks tip idi. Altta yatan herhangi bir hastalık veya sendrom tespit edilmedi. Yapılan ekokardiyografik incelemede 43 hastada (% 83) doğumsal kalp hastalığı (DKH) bulunmazken, beş hastada MVP+MY, iki hastada sadece MVP, birer hastada AVP ve Ebstein anomalisi bulunmaktaydı, hastalardan 23'ünde (% 44) sağ kalp basısı vardı. Hastalardan 47'si Nuss, beşi Ravitch operasyonuyla ameliyat edildi. **Tartışma-Sonuç:** Doğumsal göğüs deformiteleri, DKH ile de birlikte olabilir ve en sık görülenler; MVP ve ASD'dir. Ağır deformitelerde sternumun yer değiştirmesiyle kalbe ve akciğerlere bası yapabilir. Cerrahi tedavide son yıllarda en yaygın olarak minimal invazif yaklaşımla yapılan Nuss operasyonu (Çelik bar yerleştirilmesi) uygulanmaktadır. Hastalar, kardiyak komplikasyonlar açısından düzenli aralıklarla ekokardiyografik incelemeyle ve opere olacak olanlarda toraks BT'de Haller indeksi ile değerlendirilmelidir. Hastaların DKH ve kardiyak komplikasyonlar açısından çocuk kardiyoloji bölümü tarafından takip edilmesi gerekmektedir.

P-071

AKUT MİYOKARDİT DÜŞÜNÜLEN BİR OLGUDA KARDİYAK MANYETİK REZONANS GÖRÜNTÜLEMENİN TANIYA KATKISI

Fatih Şap[1], Abdullah Akkuş[2], Suat Keskin[3], Tamer Baysal[1], Mehmet Burhan Oflaz[1], Abdullah Alpınar[1]

[1]Konya Necmettin Erbakan Üniversitesi Meram Tıp Fakültesi, Çocuk Kardiyolojisi BD,
[2]Konya Necmettin Erbakan Üniversitesi Meram Tıp Fakültesi, Çocuk Sağlığı ve Hastalıkları AD,
Konya Necmettin Erbakan Üniversitesi Meram Tıp Fakültesi, Radyoloji AD, Konya

Giriş: Miyokardit; kalp kasının ileride fibroz ve nekrozla sonuçlanabilen inflamatuvar bir hastalığıdır. Gerçek insidans asemptomatik vakalar yüzünden net bilinmemektedir. Ancak çocuklarda ciddi morbidite ve mortalite nedeni olabileceğinden dolayı tanı ve tedavisi önemlidir. Kısa süreli göğüs ağrısı olan akut miyokardit düşünülen olguda kardiyak MRI'yın tanıya katkısı sunulmuştur. **Olgu:** On bir yaşında kız olgu, acil servise yaklaşık 20-30 dakika süren sol prekordiyumda sıkıştırıcı tarzda ağrı şikayetiyle başvurdu. Fizik muayenesi normaldi ve şikayeti kalmamıştı. Ancak EKG'de tüm derivasyonlarda voltaj düşüklüğü, V2-6'da T negatifliği ve monomorfik VES saptandı. Troponin-I: 0,3 ng/ml (8 kat artış) artmış, CK-MB ve myoglobin değerleri normaldi. Ekokardiyografide interventriküler septumun orta kesiminden başlayarak üste doğru artan hipokinezi (LVDSG;49 mm, EF;%52, FS;%26) saptandı. Arka duvar ve apekse yakın hareketler normaldi. Koroner çıkışları normal yerinde izlendi. Hasta istirahate alındı ve monitörize edildi. Viral serolojide etken saptanamadı. Miyokardit düşünülen olgunun kardiyak MRI'da; IV Gadolinyum enjeksiyon sonrası erken dönemde sol ventrikül tüm seviyelerde yağlı kontrast tutulumu izlendi (Resim 1), geç (Resim 2) dönemde de (10 dk sonrası) sol ventrikül yaygın subepikardiyal ve inferior intramiyokardiyal kontrast tutulumu görüldü. Bu bulguların miyokardit ile uyumlu olduğu belirtildi. Kaptopril tedavisi 1mg/kg başlandı. Olguya 2g/kg'dan IVIG tedavisi verildi (48 saatte), ancak tedaviden sonra yaklaşık 8-10 saat süren ateş yüksekliği (37,5-38 derece) ve 2-3 saat süreli baş ağrısı oldu. Şikayetleri bir daha tekrarlamadı. İlk yatışındaki holterinde; polimorfik VES (3200/gün) ve nadir couplet VES izlendi. İki hafta sonraki holterde; VES sayısı (1800/gün) azalmıştı ve 1-2 adet couplet VES görüldü. İzlemde EKG'de voltaj düşüklüğü devam etti, ancak T dalga değişiklikleri normale döndü. Troponin normal düzeye geldi. Kontrol ekokardiyografide sol ventrükül genişliğinde (45 mm) ve fonksiyonlarında (EF;%54, FS;%27) minimal düzelme görüldü. Olgu poliklinik izlemine alınarak taburcu edildi. **Sonuç:** Akut miyokardit düşünülen çocuklarda tanıyı desteklemek için kardiyak MRI'yın olumlu katkısının olabileceğini ve ayrıca standart tedavi olarak verilen IVIG'in yan etkileri açısından dikkatli olunması gerektiğini düşünmekteyiz.

Resim 1: T1 ağırlıklı kardiyak MRI inceleme; sol ventrikül mid-anteroseptal bölgede IV Gadolinyum enjeksiyonu sonrası erken kontrast tutulumu izlenmekte.

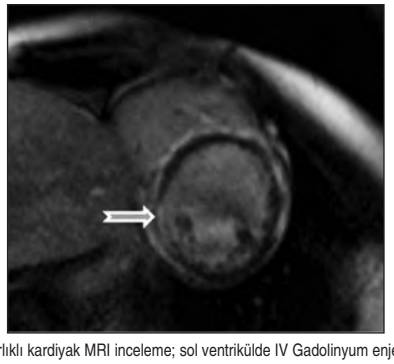

Resim 2: T1 ağırlıklı kardiyak MRI inceleme; sol ventrikülde IV Gadolinyum enjeksiyonu sonrası geç (10 dk sonrası) kontrast tutulumu izlenmekte.

P-072

ÇEVRESEL TÜTÜN DUMANI MARUZİYETİ OLAN EPİZODİK HIŞILTILI ÇOCUKLARDA SAĞ VE SOL VENTRİKÜL FONKSİYONLARININ DEĞERLENDİRİLMESİ

Önder Doksöz[1], Hikmet Tekin Nacaroğlu[2], Gökhan Ceylan[3], Mehmet Çeleğen[4], Şenay Aşık Nacaroğlu[5], Demet Can[2], Timur Meşe[1], Nurettin Ünal[6]

[1]Dr. Behçet Uz Çocuk Hastalıkları ve Cerrahisi Eğitim ve Araştırma Hastanesi, Çocuk Kardiyoloji Kliniği,
[2]Dr. Behçet Uz Çocuk Hastalıkları ve Cerrahisi Eğitim ve Araştırma Hastanesi, Çocuk Allerji Kliniği,
[3]Dr. Behçet Uz Çocuk Hastalıkları ve Cerrahisi Eğitim ve Araştırma Hastanesi, Çocuk Yoğun Bakım,
[4]Dr. Behçet Uz Çocuk Hastalıkları ve Cerrahisi Eğitim ve Araştırma Hastanesi, Çocuk Kliniği, İzmir
[5]Bakırköy Dr. Sadi Konuk Eğitim ve Araştırma Hastanesi, Göz Hastalıkları Kliniği, İstanbul
[6]Dokuz Eylül Üniversitesi Tıp Fakültesi, Çocuk Kardiyoloji BD, İzmir

Amaç: Bu çalışmanın amacı epizodik hışıltılı 1-3 yaş arası çocuklarda çevresel tütün dumanı (ÇTD) maruziyetinin sağ ve sol ventrikül fonksiyonlarına etkisinin incelenmesidir. **Yöntem:** Dr. Behçet Uz Çocuk Hastanesi Allerji Polikliniği'nde epizodik hışıltı nedeniyle takipli olgularda ÇTD maruziyetinin tespiti için idrar kotinin düzeyine bakıldı. İdrar kotinin düzeyi literatürdeki gibi 10 ng/mL sınır değer alındı. Bu değerin altı "ÇTD maruziyeti yok", bu değere eşit ve daha üzeri değerler "ÇTD maruziyeti var" olarak kabul edildi. Epizodik hışıltılı olgular Avrupa Solunum Derneği'nin 2008 kılavuzundaki kriterlere göre değerlendirilerek çalışmaya alındı. Mayıs 2013-Şubat 2014 tarihleri arasında Çocuk Kardiyoloji tarafından değerlendirmesi yapılan; konjenital kalp hastalığı, hipertansiyon, diabet, ailesel hiperlipidemi, ailede erken ateroskleroz, epizodik hışıltı dışında kronik hastalık, kronik ilaç kullanımı ve obezitesi bulunmayan olgular çalışmaya dahil edildi. Buna göre ÇTD maruziyeti saptanan 32 olgu çalışma grubu, ÇTD maruziyeti olmayan yaş ve cinsiyeti çalışma grubuna uyan 25 hasta kontrol grubu olarak belirlendi. Tüm olgulara transtorasik iki boyutlu ve doku Doppler ekokardiyografik inceleme yapılarak iki grup arasında karşılaştırıldı. **Bulgular:** Çalışma grubunun (24 erkek, 8 kız) yaş ortalaması 33 ± 9 ay, kontrol grubunun (18 erkek, 7 kız) yaş ortalaması 32 ± 12 ay idi. İki grup arasında yaş, cinsiyet, ağırlık, boy, vücut kitle indeksi değerleri açısından istatistiksel olarak anlamlı fark saptanmadı. İki grup arasında sol ventrikül M-Mod ölçümleri ile sol ve sağ ventrikül sistolik ve diyastolik fonksiyonları açısından istatistiksel anlamlı fark saptanmadı (Tablo 1). Doku Doppler ölçümlerinde de sağ ve sol ventrikül sistolik ve diyastolik fonksiyonları açısından istatistiksel anlamlı fark bulunmadı (Tablo 2). **Sonuç:** Bu çalışmada ÇTD maruziyeti olan epizodik hışıltılı çocuklarda, konvansiyonel ve doku Doppler ekokardiyografik incelemelerde sol ve sağ ventrikül sistolik ve diyastolik fonksiyonlarda bir etkilenme olmadığı saptandı. Literatürde ÇTD maruziyeti olan epizodik hışıltılı bu yaş aralığındaki çocuklarda sol ve sağ ventrikül fonksiyonlarını araştıran bir çalışma bulunmamaktadır. Bu sounçların daha geniş kapsamlı çalışmalar ile desteklenmesi gerekmektedir.

Tablo 1: Çalışma ve kontrol grubunun konvansiyonel ekokardiyografik ölçümleri.

Değişkenler	Çalışma grubu (n:32)	Kontrol grubu (n:25)	P
LVIDd, cm	3.20 ± 0.35	2.95 ± 0.45	0.034
LVIDs, cm	1.90± 0.30	1.80 ± 0.16	0.220
EF, %	72.4 ± 5.3	72.6 ± 5.5	0.889
FS, %	39.5 ± 8	40.6 ± 4.7	0.545
LA çapı, cm	1.94 ± 0.32	1.93 ± 0.26	0.878
Aort çapı, cm	1.63 ± 0.19	1.6 ± 0.18	0.268
LA/AoR	1.19 ± 0.17	1.22 ± 0.15	0.438
LV kitlesi, gr	52.8 ± 13.9	46.7 ± 11.6	0.083
LV kitle indeksi, gr/m2	78 ± 16.8	71.1 ± 13.9	0.103
Mitral akım			
E max, cm/s	107.6 ± 16.6	110.2 ± 16	0.541
A max, cm/s	68 ± 11.4	63.7 ± 11.4	0.163
E/A	1.6 ± 0.30	1.8 ± 0.40	0.069
Triküspit akım			
E max, cm/s	65 ± 11.6	66 ± 10.4	0.675
A max, cm/s	61.7 ± 14.2	59.5 ± 11	0.064
E/A	1.1 ± 0.3	1.26 ± 0.32	0.061

Tablo 2: Sol ve sağ ventrikül doku Doppler ekokardiyografik ölçümleri

Değişkenler	Çalışma grubu (n:32)	Kontrol grubu (n:25)	P
Lateral Mitral Anülüs			
Sa, cm/s	9.4 ± 1.1	9.5 ± 1.9	0.892
Ea, cm/s	17 ± 3.0	17.2 ± 3.0	0.69
Aa, cm/s	8.4 ± 2	7.7 ± 1.9	0.21
Ea/Aa	2.15 ± 0.66	2.2 ± 0.64	0.818
E/Ea	6.5 ± 1.7	6.6 ± 1.5	0.978
IVRT, ms	44.4 ± 6.2	47.7 ± 6.6	0.056
IVCT, ms	50.2 ± 9.9	50.1 ± 8.5	0.978
ET, ms	254 ± 23	251.3 ± 25	0.582
MPI, %	36.6 ± 5.6	38.9 ± 5.9	0.144
Triküspit Anülüs			
Sa, cm/s	14.8 ± 1.9	14 ± 2	0.199
Ea, cm/s	18 ± 2.9	16.7 ± 2.6	0.069
Aa, cm/s	12.2 ± 3.2	11.5 ± 3	0.371
Ea/Aa	1.6 ± 0.3	1.53 ± 0.4	0.609
E/Ea	3.7 ± 0.9	4.0 ± 0.8	0.130
IVRT, ms	46.5 ± 8.5	45.2 ± 7.4	0.543
IVCT, ms	51.5 ± 10.6	48.4 ± 7.9	0.221
ET, ms	245 ± 25	240 ± 27	0.443
MPI, %	39.3 ± 8.5	39 ± 5.2	0.879

P-073

YENİDOĞAN DÖNEMİNDE SOLUNUM SIKINTISI VE BESLENME GÜÇLÜĞÜ İLE GELEN BİR OLGUDA ÇİFT AORTİK ARK ANOMALİSİ

Cüneyt Zihni[1], Ayşe Şimşek[2], Tülay Demircan[1], Özgür Kızılca[1], Seyyit Bahaettin Öncü[1], Mustafa Kır[1], Şevket Baran Uğurlu[3], Sadık Kıvanç Metin[3], Nurettin Ünal[1]

[1]Dokuz Eylül Üniversitesi Tıp Fakültesi, Pediatrik Kardiyoloji BD,
[2]Buca Kadın Doğum ve Çocuk Hastanesi, Pediatrik Kardiyoloji Kliniği,
[3]Dokuz Eylül Üniversitesi Tıp Fakültesi, Kalp Damar Cerrahisi AD, İzmir

Olgu: 8 günlük erkek olgu sık nefes alıp verme ve beslenme güçlüğü yakınmalarıyla başvurdu.G3P2 anneden, term 3,7 kg olarak doğan olgunun antenatal ultrasonografisinde ve fetal ekokardiyografisinde (EKO) kardiyak anomali kuşkusu olduğu öğrenildi. Aralarında uzaktan akrabalık olan anne baba sağ sağlıklıydı ve kardeşlerde herhangi bir hastalık tariflenmedi.Muayenesinde takipneik görünen olgunun solunumu 70/dk, kardiyak nabzı 156/dk, saturasyonu %98'di.Mezokardiyak odakta 2-3/6 sistolik üfürümü mevcut, diğer sistem muayeneleri olağandı. Ön-arka akciğer grafisinde vasküler dolgunluk görüldü.Elektrokardiyografisi normaldi. EKO'sunda sağ aortik arkın dominant olduğu çift aortik ark (Şekil 1), perimembranöz bölgede 9 milimetrelik, midmuskuler bölgede 7 milimetrelik iki adet ventriküler septal defekt (VSD) ve sekundum lokalizasyonunda 3 milimetrelik atriyal septal defekt saptandı.Toraks bilgisayarlı tomografi (BT) anjiografi ile çift aortik ark tanısı doğrulandı (Şekil 2). Kalp damar cerrahisi ile ortak konsey kararı sonucu minör aortik ark divizyonu ve VSD'leri geniş olduğu içinde pulmoner banding operasyonu uygulandı.Operasyon sonrası klinik bulguları ve yakınmaları gerileyen hasta kontrollere gelmek üzere taburcu edildi. **Tartışma:** Toplumda %0,5'e varan sıklıkta görüldüğü bildirilen çift aortik arklı olguların çoğu asemptomatik oldukları için tanı alamamaktadırlar.Her iki arkın açık ve fonksiyonel olduğu Tip I ve bir arkın açık, diğerinin atrezik olduğu Tip II olmak üzere iki tipi mevcuttur.Klinik bulgular sıklıkla vasküler halkanın trakea ve özefagusa basısından kaynaklanır.Semptomların şiddeti ve ortaya çıkışı vasküler halkanın darlığına bağlıdır.Sıklıkla izole görülmekle birlikte, başta Fallot tetralojisi ve büyük arterlerin transpozisyonu olmak üzere diğer kardiyak patolojiler eşlik edebilir.Tanıda baryumlu özefagus grafisi, EKO, kateter anjiografi, BT anjiografi, manyetik rezonans anjiografi gibi görüntüleme yöntemlerinden yararlanılabilir.Tedavisi minör veya atrezik olan arkın cerrahi divizyonu şeklindedir. Hastalar semptomatik olduklarında veya eşlik eden başka bir kardiyak patoloji için cerrahi uygulanacağı zaman opere edilirler. Hastamız Tip I grubuna girmekteydi ve bu grupta darlık belirgin olduğundan bulguları erken dönemde başlamıştı.Yenidoğan döneminde solunum sıkıntısı ve beslenme güçlüğü nedeni ile başvuran olgularda düşünülmesi gereken nadir bir durum olduğu için olgumuzu sunmayı uygun bulduk.

Şekil 1: Sol (minör) aortik arkın (soldaki şekil) ve sağ (dominant) aortik arkın (sağdaki şekil) EKO görüntüleri (oklar).

Şekil 2: Toraks BT anjiografide vertikal (soldaki şekil) ve koronal (sağdaki şekil) kesitlerde sağ (dominant) ve sol (minör) arkların görünümü (oklar).

P-074

DOĞUMSAL KALP HASTALIKLARI (DKH) ÜZERİNE ETKİLİ EPİDEMİYOLOJİK ÖZELLİKLERİN TEK MERKEZ SONUÇLARI

Betül Şişman[1], Özgür Kızılca[2], Tülay Demircan[2], Cüneyt Zihni[2], Seyyit Bahaettin Öncü[2], Mustafa Kır[2], Nurettin Ünal[2]

[1]Dokuz Eylül Üniversitesi Tıp Fakültesi, Çocuk Sağlığı Hastalıkları AD,
[2]Dokuz Eylül Üniversitesi Tıp Fakültesi, Çocuk Kardiyoloji BD, İzmir

Giriş ve Amaç: Çalışmamızda 15 aralık 2013-15 mart 2014 tarihleri arasında hastanemiz çocuk kardiyoloji polikliniğine başvuran hastalarda prospektif olarak sosyoekonomik durum, akraba evliliği, sigara kullanımı, kronik hastalık, ailede kalp hastalığı, diabetes mellitus, kalıtsal hastalık, hipertansiyon, ilaç kullanımı gibi risk faktörlerinin belirlenmesini amaçladık. **Bulgular:** Polikliniğimize başvuran 310 (%49,5) erkek, 316 (%50,5) kız toplam 626 hasta çalışmamıza alındı. 393 (%62,8)hastada doğumsal kalp hastalığı tanısı mevcut iken, üfürüm duyulması nedeni ile polikliniğimize başvuran 233 (%37,2) hastada herhangi bir DKH tanısı konmadı ve kontrol grubunu oluşturdu. DKH olan 393 hastanın 193'ü erkek (%49,1), 200'ü kız (%50,9) iken; DKH olmayan 233 hastanın 123'ü erkek (%47,2), 110'u kız (%52,8) olarak saptandı (p>0,05). Doğum şekli DKH olan grupta 180 olgu (%45,8) normal doğum eylemi (NDE), 213 olgu (%54,2) sezeryan; DKH olmayan grupta 96 olgu (%41,2) NDE, 137 olgu (%58,8) sezeryan olarak saptandı (p>0,05). Doğum ağırlıkları karşılaştırıldığında DKH olan grupta 54 olgu (%14), DKH olmayan grupta 22 olgu (%9)'nun 2500 gr'ın altında olduğu ve farkın anlamlı olduğu saptandı (p=0,03). Ortalama gelir düzeyleri karşılaştırıldığında DKH olan grupta 305 olgu (%,78,4); DKH olmayan grupta 141 olgu (%60)'nun gelir düzeyinin 2000 liranın altında olduğu ve farkın anlamlı olduğu saptandı (p<0,05). Akraba evliliği DKH olan grupta 42 olgu (%10,7), DKH olmayan grupta 33 olgu (%14,2) (p=0,122); kardeşlerde DKH sorgulandığında DKH olan grupta 15 olgu (%3,8), DKH olmayan grupta 4 olgu (%1,7)'da DKH saptandı (p=0,105). Her iki grup arasında ailede DKH, kalıtsal hastalık, kardeş ölüm öyküsü sorgulandığında anlamlı fark saptanmadı (p>0,05). Prenatal dönem özellikler sorgulandığında gebelikte epilepsi, böbrek hastalığı, kronik akciğer hastalığı, ateşli hastalık, ameliyat ve travma öyküsü, ilaç kullanımı (antibiyotik, vitamin, steroid, antikoagulan…), her iki grup arasında anlamlı farklılık saptanmazken (p>0,05); gebelikte sigara içimi, anemi, hipertansiyon, anksiyete/depresyon, troit hastalığı ve diabetes mellitus öyküsü DKH olan grupta anlamlı olarak yüksek saptandı (p<0,05). **Sonuç:** Risk faktörleri açısından litaratür ile uyumlu sonuçlar bulunmuştur.

P-075

ÜÇ FARKLI KLİNİKTE VASKULER HALKA OLGULARI

Alev Arslan[1], Şenay Demir[2], Işık Yalman[1], Damla Soysal[1], Kübra Demir[1], Pınar Kiper[1], Ünal Baltacı[1]

[1]Başkent Üniversitesi Adana Uygulama ve Araştırma Hastanesi, Çocuk Sağlığı ve Hastalıkları AD,
[2]Başkent Üniversitesi Adana Uygulama ve Araştırma Hastanesi, Radyoloji AD, Adana

Giriş: Vasküler halka aortik arkın, solunum veya beslenme problemlerine neden olabilen nadir anomalidir. Vasküler halka komplet veya inkomplet olabilir.Bazı hastalar asemptomatik olduğundan gerçek görülme sıklığının daha fazla olduğu düşünülmektedir. **Olgu 1:** Onaltı aylık, 7kg ağırlığındaki kız hasta doğumundan beri beslenmeyş takiben kusma, yeterli kilo alama şikayeti ile başvurdu. Öyküsünde daha önce birçok kere kusma nedeniyle hastaneye yatırıldığı, antireflü tedavi başlandığı, enteral beslenme ürünleri kullandığı ancak şikayetlerinin gerilemediği öğrenildi. ÖMD grafisinde ösefagusa bası yapan posterior identasyon nedeniyle vasküler halka düşünüldü. Aortagrafide aberran sağ subklaviyen arter görüldü. Genellikle asemptomatik olan bu vasküler anomali hastamızda tekrarlayan kusmalara ve büyüme geriliğine neden olması nedeniyle cerrahi düzeltme kararı alındı. **Olgu 2:** Üç aylık erkek hasta, doğumundan beri özellikle beslenme sonrası artan wheezing ve ara ara siyanotik ataklar nedeniyle başvurdu. Hastanın fizik muayenesinde sağ 2. interkostal aralıkta 1/6 sistolik üfürüm duyuldu. Ekokardiyografide sol pulmoner arterin,sağ pulmoner arterden çıktığı ve hipoplazik olduğu görüldü. Anjiografide vaskuler sling gösterildi. Sol pulmoner arterin cerrahi ile ayrılması ve ana pulmoner artere anastomozu sonrası şikayetleri düzeldi. **Olgu 3:** Allerjik astım nedenile takip edilen 11 yaşında erkek hasta, 3 hafta öncesinde tekrarlayan kusma atakları sırasında ÖMD grafisinde ösefagusta belirgin ekstrensek bası oluşturan identasyon nedeniyle başvudu. Hastaya Toraks BT-BTanjiografi çekildi. Sağ arkus aorta-retroösefagial kommerell divertikülü düşünüldü. Özgeçmişinde tekrarlayan bronşit veya kusma atakları yoktu. Son başvurudaki kusma şikayeti ise kendiliğinden düzelmişti. Hasta yakın klinik takibe alındı. **Sonuç:** Vasküler halkanın türüne göre hastaların semptomları değişiktir. Ayrıntılı anamnez ve fizik muayene ile vasküler halka şüphesi olduğunda tanıda en yararlı noninvazif tanısal araç baryumlu ösefagogram olmalıdır. Bilgisayarlı tomografi ve MR görüntüleme de aortik ark anomalileri ve büyük damarların değerlendirilmesinde çok uygun yöntemlerdir. Ekokardiyografi ile genellikle damarsal anomalilerin detaylı anatomik bilgisi elde edilemez. Asemptomatik olgularda cerrahi tedavi gerektirmez. Solunum sıkıntısı, tekrarlayan akciğer enfeksiyonu öyküsü, apne nöbetleri cerrahi endikasyonları oluşturur.

P-076

TÜBEROSKLEROZ VE İNTRAKARDİYAK LİPOM: NADİR BİRLİKTELİK

İsmail Balaban[1], Kemal Baysal[1], Muzaffer Elmalı[2]

[1]Ondokuz Mayıs Üniversitesi Tıp Fakültesi, Çocuk Kardiyolojisi BD,
[2]Ondokuz Mayıs Üniversitesi Tıp Fakültesi, Radyoloji AD, Samsun

Giriş: Tüberoskleroz birden çok organ sisteminde benign hamartomlarla karakterize otozomal dominant geçiş gösteren genetik bir hastalıktır. Hastalık ile ilişkili en sık kardiyak tutulum intrakardiyak rhabdomiyomlardır. Kardiyak lipomlar ise nadir görülen kardiyak kitlelerdir. ayrıca bu hastalık ile birlikteliği cok nadirdir. **Olgu:** Bir buçuk yaşından beri tuberoskleroz tanısı ile takip edilen ondört yaşında erkek hastanın o dönemde yapılan beyin magnetik rezonans görüntülemesinde (MRG) santral sinir sisteminde en büyüğü 3x2 mm boyutlarında tüberoskleroz ile uyumlu lezyonlar saptanmıştı. Ancak takiplerine düzenli devam etmediği için kardiyak değerlendirmesi yapılamayan hasta son kontrolünde bölümümüze yönlendirilmişti. Muayenesinde, mental- motor retardasyon, yüzünde milimetrik boyutlarda papüler lezyonları, yüz ve sırt cildinde cafe au lait lekeleri mevcuttu. Telekardiyografi ve elektrokardiyografisi normaldi. Ekokardiyografide interventriküler septumda midmüsküler bölgede 26,5x10,5 mm boyutlarında oval şekilli kenarları keskin hiperekojen, ortası hipoekojen yapıda kitle lezyonu ile apekse yakın 12x7.3 mm çapında ikinci bir hiperekojen kitle lezyonu dikkati çekti (Resim 1). Kardiyak MRG'de miyokarda interventriküler septum düzeyinde midventriküler lokalizasyonda 23x9 mm, apekse yakın ise 15x4 mm boyutunda bant tarzında T1 ağırlıklı kesitlerde hiperintens, yağ baskılı kesitlerde baskılanan ve kontrastlanmayan lipom ile uyumlu lezyonlar izlendi (Resim 2). **Tartışma ve Sonuç:** Tüberoskleroz, farklı organ sistemlerinde benign yapıda hamartomlar ile karakterize genetik bir hastalıktır. En önemli morbidite nedeni nöbet ve diğer nörolojik semptomlara neden olan santral sinir sistemi hamartomlarıdır. Kardiyak tutulumda en sık rhabdomiyomlar görülür ve bu hastaların yaklaşık %40 ile 60'ında saptanmaktadır. Kardiyak lipomlar ise oldukça nadir görülen iyi huylu kitlelerdir. Tüberoskleroz hastalarında diğer organ sistemlerinde lipom oluşumları bildirilmekle birlikte kardiyak lipom oldukça nadirdir. Tipik MRG görüntüsü sayesinde bu kitlelerin kesin tanıları mümkündür. Tüberoskleroz hastalığında çok nadir görülmesi nedeni ile kardiyak lipom tespit edilen hastamız sunularak nadir bir birlikteliğe dikkat çekilmesi ve bu hastalarda kardiyolojik takibin ve bu takipte kitle saptanan hastaların kardiyak MRG ile değerlendirilmesinin öneminin vurgulanması amaçlanmıştır.

Resim 1: Kardiyak lipomun ekokardiyografik görünümü.

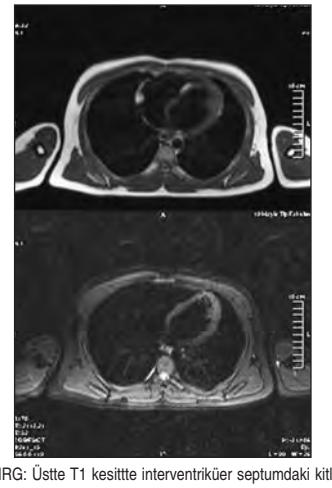

Resim 2: Kardiyak MRG: Üstte T1 kesittte interventriküer septumdaki kitle görülmekte, alt resimde ise yağ baskılı kesitlerde sözkonusu kitlenin baskılandığı ve kontrastlanmadığı görülmektedir.

P-077

HİPERTROFİK KARDİYOMYOPATİSİ OLMAYAN GENÇ FUTBOLCUDA SEMPTOMATİK MİYOKARDİYAL KÖPRÜLEŞME

Savaş Demirpençe[1], Yeliz Sevinç[1], Barış Güven[2], Filiz Hatipoğlu[3], Güray Öncel[4], Vedide Tavlı[1]

[1]*Şifa Üniversitesi Tıp Fakültesi, Çocuk Sağlığı ve Hastalıkları AD, Çocuk Kardiyoloji BD,*
[2]*İzmir Üniversitesi Medikal Park Hastanesi, Çocuk Kardiyoloji BD,*
[3]*Şifa Üniversitesi Tıp Fakültesi, Nükleer Tıp AD,*
[4]*Şifa Üniversitesi Tıp Fakültesi, Radyoloji AD, İzmir*

Giriş: Miyokardiyal köprüleşme (MK) epikardiyal koroner arterlerin kalp kası bantları altında seyretmesi ile oluşmakta ve sıklıkla hipetrofik kardiyomyopati ile birliktelik göstermektedir. Burada 6 yıldır profesyonel futbol oynayan, egzersiz sırasında presenkop geçiren ve göğüs ağrısı olan ve sol ön inen koroner arterin orta segmentinde MK saptadığımız 14 yaşında erkek olgu sunulmuştur. **Olgu:** Ondört yaşında profesyonel futbol oynayan erkek olgu, antrenmanın son bir saatinde olan prekordiyal göğüs ağrısı, baş dönmesi ve gözlerde kararma şikayeti ile kliniğimize başvurdu. Fizik incelemede vücut ısısı 36 ºC, nabzı 62/dk, solunum sayısı 14/dk, tansiyonu 100/65 mmHg olup sistem muayeneleri olağandı. Özgeçmiş ve soygeçmişinde özellik yoktu. Doping amaçlı herhangi bir madde veya ilaç kullanımı olmadığı öğrenildi. İstirahat elektrokardiyografisinde QRS aksı normal olup sol ventrikül hipertrofi kriteri yoktu. Laboratuvarında hemogram, kan şekeri, biyokimyasal parametreler, elektrolitler, tiroid hormonları, lipid profili, CK-MB ve NT-proBNP normal saptandı. Ekokardiyografide normal kardiyak ve koroner anatomi saptandı, diskinezi veya hipertrofi izlenmedi. Egzersiz stres testinin (Bruce protokolü) 5.dakikasında inferior ve anterior derivasyonlarda (DII, DIII, aVF, V3, V4, V5) T dalga inversiyonları gözlendi. Dual source bilgisayarlı tomografi koroner anjiyografide koroner arterlerde herhangi bir anormallik gösterilemedi. Egzersiz Tc-99 MIBI miyokard perfüzyon sintigrafisinde anterolateral duvarda minimal reverzibl perfüzyon defekti saptandı (Resim 1). Bu bulgular üzerine anjiyografiye karar verildi ve sol ön inen koroner arterin orta segmentinde 15 mm uzunluğunda sistolik kompresyon ve MK olduğu görüldü (Resim 2). Hastaya futbol oynamaması önerildi, kalsiyum kanal blokeri ve salisilat tedavileri başlandı. Olgu altı aylık takibinde kardiyak herhangi bir semptomu olmaksızın izlenmektedir. **Sonuç:** Sol ventrikül hipertrofisi veya hipertrofik kardiyomyopatisi olmayan çocuklarda miyokardiyal iskemiyi düşündüren semptomların varlığında, bazal EKG normal olsa bile eforlu EKG çekilmeli ve iskemi kuşkusunda dual source bilgisayarlı tomografi anjiyografi, eforlu miyokard sintigrafisi ve kateterizasyon anjiyografi gibi daha ileri incelemeler yapılmalıdır.

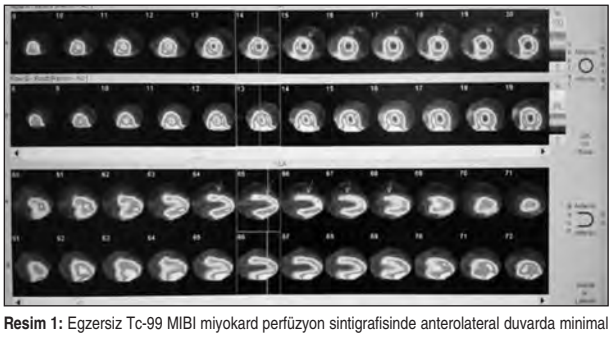

Resim 1: Egzersiz Tc-99 MIBI miyokard perfüzyon sintigrafisinde anterolateral duvarda minimal reverzibl perfüzyon defekti (oklar).

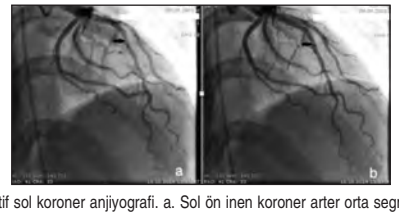

Resim 2: Selektif sol koroner anjiyografi. a. Sol ön inen koroner arter orta segmentinde sistolik baskı (ok) b. Diyastol sırasında aynı segment (ok).

P-078

İBUPROFEN ZEHİRLENMESİNE BAĞLI METHEMOGLOBULİNEMİ ÖN TANISI İLE BAŞVURAN BİR PULMONER ARTERİOVENÖZ FİSTÜL OLGUSU

Osman Güvenç[1], Mahmut Gökdemir[2], Eyüp Aslan[1], Derya Çimen[1], Bülent Oran[1]

[1]*Selçuk Üniversitesi Tıp Fakültesi, Çocuk Sağlığı ve Hastalıkları AD, Çocuk Kardiyoloji BD,*
[2]*Başkent Üniversitesi Tıp Fakültesi Konya Hastanesi, Çocuk Kardiyoloji Bölümü, Konya*

Giriş: Pulmoner arteriovenöz (AV) fistül, pulmoner arterlerle pulmoner venler arasında bağlantı olmasıdır, hastalarda desatüre kanın akciğerleri atlayarak sol atriyuma gelmesiyle arteriyel desatürasyon ve siyanoz olur. Bu yazıda, methemoglobulinemi ön tanısıyla yatırılan, oldukça zor tanı alan pulmoner AV fistüllü hasta olgu olarak sunuldu. **Olgu:** Üç yaşındaki kız hasta, 50 mg/kg dozunda ibuprofen şurup içtikten sonra morarması olduğundan çocuk acil servise getirildi. Anamnezinde özellik bulunmayan, şikayeti olmayan, oksijen satürasyonu % 60-80 arasında değişen, vital bulguları normal olan hastada solunum sıkıntısı bulguları, çomak parmak, ek ses veya üfürüm yoktu. Rutin hemogram ve biyokimyasal değerleri, elektrokardiyografisi, telekardiyografisi ve ekokardiyografik incelemesi normaldi. Kan gazında pO2'si 43 mmHg olan hastada asidoz veya polisitemi yoktu, methemoglobulin düzeyi % 5,3 (normal değeri % 1-2) bulununca toksik methemoglobulinemi düşünüldü, askorbik asit tedavisi başlandı. Tedavinin ikinci gününde methemoglobulin seviyesi % 1,5 değerine gerileyen hastada dispne, takipne ve interkostal çekilme gibi solunum sıkıntısı bulguları gelişti, toraks tomografisi normal olarak değerlendirilen ve genel durumu kötüleşen hasta çocuk yoğun bakım ünitesi olan bir merkeze sevk edildi. Cildi ve mukozaları siyanotik olan hastanın O2 satürasyonu % 75 idi ve ağlamakla % 40'lara kadar düşmekteydi. Hastada, görüntülenemeyen yaygın pulmoner AV fistül olabileceği düşünülerek kontrast ekokardiyografik inceleme yapıldı. Yapılan enjeksiyon sonrasında sol atriyumda erken fazda oluşan mikrokavitasyonlar izlendi. Sağ kalp kateterizasyonunda her iki akciğer parankim alanlarının homojen kanlandığı, pulmoner venöz dönüş fazının çok erken oluştuğu görüldü, basınçlar normaldi. Konseyde tartışılan hastada yaygın ama görüntülenemeyecek kadar küçük, çok sayıda pulmoner AV fistüllerin olması nedeni ile nakil programına alınmasına karar verildi. Oksijen bağımlı olan, 4 lt/dakika oksijen inhalasyonu alırken satürasyonu % 85 civarında seyreden hasta taburcu edildi. **Tartışma:** Siyanozla gelen hastalarda akciğer, kalp ve sinir sistemi patolojileri dışlandıktan sonra, nadir bir neden olarak pulmoner AV fistül akla gelmeli, tanı konulabilmesinin bazen çok zor olabileceği hatırlanmalıdır. Hastalığın lobektomi, wedge rezeksiyon, selektif embolizasyon ve akciğer nakli gibi tedavi seçenekleri bulunmaktadır.

Resim 1: Kontrast ekokardiyografi işleminde kalbin sol tarafındaki erken kontrastlanma izlenmekte.

P-079

TEK TARAFLI PULMONER ARTER HİPOPLAZİSİNİN EŞLİK ETTİĞİ ÇİFT ÇIKIŞLI SAĞ VENTRİKÜL OLGUSU: TANIDA KARDİYAK MRG'NİN ÖNEMİ

Mesut Sivri[1], Mustafa Koplay[1], Kazım Serhan Keleşoğlu[1], Hasan Erdoğan[1], Derya Çimen[2]

[1]*Selçuk Üniversitesi Tıp Fakültesi, Radyoloji AD,*
[2]*Selçuk Üniversitesi Tıp Fakültesi, Pediyatrik Kardiyoloji BD, Konya*

Amaç: Çift çıkışlı sağ ventrikül tüm konjenital kalp hastalıkları içinde oldukça nadir bir kardiyak malformasyon olup % 2 oranında görülmektedir. Çok fazla değişik formda ek anomaliler eşlik edebilmektedir. Bu yazıda tek taraflı pulmoner arter hipoplazisinin eşlik ettiği çift çıkışlı sağ ventrikül olgusu ve tanıda kardiyak MRG'nin önemi tartışılmıştır. **Olgu:** Ağlarken morarma şikayeti ile getirilen 3 aylık erkek bebeğin yapılan ekokardiyografi tetkikinde; pulmoner arter ve aortun yan yana sağ ventrikülden çıkış gösterdiği saptanmıştır. Ek olarak ASD ve VSD görülmüştür. Çift çıkışlı sağ ventrikül ön tanısıyla hastaya kardiyak ve ekstrakardiyak anomalilerinde ayrıntılı gösterilmesi amacıyla MRG tetkiki yapılmıştır. MRG'de aort ve ana pulmoner arterin sağ ventrikülden yan yana çıkış gösterdiği, sekundum ASD, perimembranöz VSD görülmüştür. Ek olarak sol pulmoner arterin hipoplazik olduğu, bifurkasyon seviyesinden sonraki kısmında ise darlık saptanmıştır. **Sonuç:** Çift çıkışlı sağ ventrikül nadir görülmektedir ve pulmoner arter ve aortun morfolojik olarak sağ ventrikülden köken alması ile karakterize anormal atriyoventriküler bağlantı anomalisi olarak tanımlanmaktadır. Anomaliye genellikle ventriküler septal defekt (VSD) ve pulmoner stenoz eşlik eder. Eşlik eden konjenital kardiyak anomalilere göre çeşitli klinik bulgular verebilir. Hastalar genellikle erken yaşlarda semptomatiktir. Tedavi planını değiştireceğinden ek kardiyak ve ekstrakardiyak anomalileri saptamak oldukça önemlidir. Tanıda genellikle ilk olarak ekokardiyografi kullanılmaktadır. Ancak ek anomalilerin gösterilmesinde genellikle yetersiz kalmaktadır. Manyetik rezonans görüntüleme (MRG) konjenital kalp damar hastalıklarının non-invaziv değerlendirilmesinde oldukça etkin bir yöntemdir. Kardiyak-ekstrakardiyak anatomi ve fonksiyonun etkin bir şekilde değerlendirilmesinde, kalp-damar anomalilerinin erken tanı ve cerrahi tamir sonrası takiplerinde giderek kullanımı artmaktadır.

P-080

IVIG TEDAVİSİNİN VİRAL MİYOKARDİTLİ BİR OLGUDA SPECKLE TRACKİNG EKOKARDİYOGRAFİ BULGULARI ÜZERİNE ETKİSİ

Mehmet Emre Arı, İbrahim İlker Çetin, Abdullah Koacabaş, Murat Sürücü, Emine Azak, Ayşe Esin Kibar

Ankara Çocuk Sağlığı Hastalıkları, Hemotoloji Onkoloji Eğitim Araştırma Hastanesi, Çocuk Kardiyoloji Kliniği, Ankara

Giriş: Miyokardit genç erişkinlerde ani kardiyak ölümlerin %12'sinden sorumludur. Endomiyokardiyal biyopsi standart tanı yöntemi olmakla birlikte invaziv ve zor bir işlemdir. Speckle-tracking ekokardiyografi (STE) miyokard fonksiyonlarını belirlemede son yıllarda birçok hastalıkta yaygın kullanılmasına rağmen miyokardit tanılı hastalarda çok az sayıdaki çalışmada kullanılmıştır. Bu olguda konvansiyonel ekokardiyografi bulguları normal olup STE'de miyokard disfonksiyonu saptanan, akut miyokarditli çocuk hastada intravenöz immunoglobulin (IVIG) tedavisinin etkileri sunulmuştur. **Olgu:** Onüç yaşında erkek hasta, üç gündür devam eden ishal, ateş ve göğüs ağrısı ile acile başvurdu. Hastanın fizik incelemesinde taşikardi dışında patolojik bulgusu yoktu. Laboratuvar incelemesinde beyaz küre sayısı 12000/mm3(%51 lenfosit), sedimentasyon 60mm/saat (0-20mm/saat), C-reaktif protein 11mg/dl(0-0.8mg/dl), kreatin kinaz(CK) 1433U/L(0-145U/L), CK-MB 97ng/mL (0-4.3ng/mL), troponin I 31.6ng/mL(0-0.4ng/mL), brain natriüretik peptid 159pg/ml(0-100pg/ml) olduğu görüldü. Hastanın elektrokardiyogramında kalp hızının 120/dakika olduğu, voltaj supresyonu olmadığı, V1-6'da patolojik ST elevasyonu, V2-6'da T negatifliği görüldü. Ekokardiyografik incelemede ejeksiyon fraksiyonu %69, kısalma fraksiyonu %38, interventriküler septum diyastolde 10mm, sistolde 14mm, sol ventrikül diyastol sonu çapı 43mm, sol ventrikül sistol sonu çap 26mm ölçüldü. Longitudinal 4 boşlukta sol ventrikül STE ile strain değerleri global olarak %-19, bazal septumda %-8, bazal lateral duvarda ise %-12 olduğu görüldü. Hastada mevcut klinik ve laboratuvar bulgularıyla viral miyokardit düşünüldü. Furosemid ve enalapril tedavileri başlandı. İki gün üstüste 1g/kg/gün IVIG verildi. Etiyolojiye yönelik yapılan tetkiklerinde etken saptanmadı. Kontrollerinde konvansiyonel ekokardiyografi metodlarıyla sol ventrikül sistolik fonksiyonlarında bozulma olmadı. STE ile bakılan strain değerlerinde ise IVIG tedavisi sonrası bazal segmentlerde belirgin düzelme olduğu global strain değerinde ise değişiklik olmadığı görüldü (global %-20 ve -19, bazal septumda %-10 ve -20, bazal lateral duvarda ise %-13 ve -24) (Resim 1). Klinik ve laboratuvar bulguları tedavinin 11. gününde normale döndü. **Tartışma ve sonuç:** Miyokardit tanılı hastalarda miyokard fonksiyonları bozulmadan IVIG tedavisi verilmesi önerilmemektedir. Fakat konvansiyonel ekokardiyografi yöntemleri ile tespit edilemeyen miyokard fonksiyonlarındaki bozulma, STE yöntemi ile saptanabilir. Bu nedenle bu hastalara IVIG tedavisi verilmesi düşünülmelidir.

Resim 1: Hastanın tanı anında (A), IVIG sonrasında (B) ve tüm klinik bulguları düzeldikten sonra (C) STE ile strain değerlerindeki segmental değişiklikler.

P-081

DEV AORTİK PSODOANEVRİZMA OLGUSU

Muhammed Karabulut, Kerem Ertaş, Erdal Yılmaz

Fırat Üniversitesi Tıp Fakültesi, Çocuk Kardiyoloji BD, Elazığ

Aort kaynaklı torakal psödoanevrizmalar çoğu kez asemptomatik olup yapılan rutin kontroller sırasında tesadüfen saptanan nadir potansiyel fatal patolojilerdir. Genellikle cerrahi rekonstrüksiyon ameliyatlarının, travma veya bazı enfektif durumların geç komplikasyonları olarak ortaya çıkar. Mortal ve morbid olaylara neden olabileceği için çoğu kez acil cerrahi müdahale gerektiren durumlar olup son zamanlarda girişimsel kateterizasyon tekniklerinin gelişmesi ile birlikte amplatzar cihazları ile kapatma teknikleri, seçilmiş vakalarda alternatif tedavi seçeneği olmuştur. 6 ay önce dış merkezde VSD operasyonu geçirdiği öğrenilen 6,5 yaşında kız hasta kliniğimize göğüs ağrısı ateş halsizlik şikayeti ile başvurdu.Solunum sesleri bilateral doğal olan genel durumu düşkün, soluk görünümlü hastanın fizik muayenesinde sağ 2.İnterkostal ve mezokardiak odakta 2/6 sistolik ejeksiyon üfürümü dışında özellik yoktu.Yapılan biokimyasal tetkiklerinde özellik olmayıp, kan sedimantasyon hızı 104 mm/h olan hastanın tam kan sayımında Wbc:27230 /dl, Hgb:10,3 g/dl, PLT: 369000/dl olarak saptandı. Çekilen PA akciğer grafisinde sağ hemitoraks orta zonu tamamına yakın dolduran sınırları hafif düzensiz 6x6 cm boyutlarında opasite izlendi (Şekil 1). Hastaya olası enfeksiyoz patolojiler nedeniyle ampisillin-sulbactam tedavisi başlandı. Yapılan transtorasik eko incelemesinde sağ atrial komşuluğunda atriuma dışarıdan hafif bası yapan kalın cidarlı şüpheli kistik lezyon izlendi.Yapılan kontrastlı torakal BT incelemesinde ise çıkan aortanın 1,5cm distalinde yaklaşık 2 cm'lik fistül ağzıyla sağ hemitoraksa uzanan 6x5 cm boyutlarında dev aortik pseudoanevrizma tespit edildi (Şekil 2). İlk alınan kan kültüründe Staf. Aures üreyen hastanın tedavisine vankomisin eklendi. Kontrol kan kültürlerinde üreme saptanmayan fakat kontrol EKO incelemelerinde hafif derecede aort yetmezliği gelişen ve sedim, CRP değerleri yüksek seyreden hastanın tedavisine olası bakterial veya fungal enfektif endokardit şüphesiyle aminoglikozit ile birlikte triflukan tedavisi eklendi. Hastanın enfeksiyon tedavisi sonrası cerrahi müdahale için daha önce opere olduğu merkeze sevki planlandı. Nadirde olsa konjenital kalp hastalıklarında, cerrahi müdahale sonrası geç dönemde mekanik veya enfektif olaylara sekonder asemptomatik dev psödoanevrizmaların, geç dönemde atipik klinik ile başvurabileceği bu vaka ile gösterilmek istendi.

Resim 1: Akciğer PA grafi.

Resim 2: Kontrastlı BT görüntüsü.

P-082

PEDİATRİK BRONŞİEKTAZİ HASTALARININ EKOKARDİYOGRAFİK OLARAK DEĞERLENDİRİLMESİ

Pelin Ayyıldız[1], Ahmet Hakan Gedik[2], Öykü İsal Tosun[1], Taner Kasar[1], Erkan Çakır[2], Yakup Ergül[1], Alper Güzeltaş[1]

[1]İstanbul Mehmet Akif Ersoy Göğüs Kalp ve Damar Cerrahisi Eğitim Araştırma Hastanesi, Pediatrik Kardiyoloji Kliniği,
[2]Bezmialem Vakıf Üniversitesi Tıp Fakültesi, Pediatrik Göğüs Hastalıkları BD, İstanbul

Giriş ve Amaç: Pediatrik bronşiektazi hastalarının sağ ve sol ventrikül parametrelerinin değerlendirilmesi ve sağlıklı kontroller ile karşılaştırılması. **Gereç ve Yöntemler:** Bronşiektazi tanısı ile izlenen 54 hasta ve 27 sağlıklı çocuk çalışmaya alındı. Hastaların ve kontrollerin demografik özellikleri, sağ ve sol ventrikül 2D Doppler, pulse (PW) Doppler ve doku Doppler (DD) ölçümleri kaydedildi ve karşılaştırıldı. **Bulgular:** Hastaların ve kontrollerin yaşları (11.5 yaş (3-17) ve 11 yaş (3-17), p=0.395) ve cinsiyetleri (24 erkek, 30 kız ve 11 erkek, 16 kız; p=0.815) arasında istatistiksel olarak anlamlı fark saptanmadı. Hastaların triküspit yetersizliğinden hesaplanan sağ ventrikül basınçları istatistiksel olarak anlamlı derecede kontrollerden yüksekti (29 mmHg (15-48) ve 12 mmHg (10-29), p=0.0001). Hastaların triküspit kapak PW ve DD ölçümleri (E/A, Ee/Aa, E/Ee, MPI) istatistksel olarak anlamlı derecede kontrollerden farklı idi (p<0.05). Hastaların mitral kapak PW ve DD ölçümleri (E/A, Ee/Aa, E/Ee) istatistksel olarak anlamlı derecede kontrollerden farklı idi (p<0.05). **Tartışma ve Sonuç:** Çalışma bronşiektazi hastalarında belirgin sağ ve sol ventrikül disfonksiyonu olduğunu göstermektedir. Bu hastalara kardiyak disfonksiyon açısından artmış risk taşıdıkları için düzenli aralıklarla ekokardiyografi ile kardiyak değerlendirme yapılması gerektiğini düşünmekteyiz.

P-083

KOMPLET ATRİYOVENTRİKÜLER SEPTAL DEFEKT ONARIMI YAPILMIŞ ÇOCUK HASTALARDA KONVANSİYONEL VE LONGİTUDİNAL MİYOKARDİYAL FONKSİYONLARIN DEĞERLENDİRİLMESİ

Hakkı Ural[1], Yılmaz Yozgat[1], Timur Meşe[1], Mustafa Karaçelik[2], Cem Karadeniz[1], Mustafa Demirol[1], Rahmi Özdemir[1], Utku Karagöz[2], Osman Nejat Sarıosmanoğlu[2], Nurettin Ünal[1]

[1]İzmir Dr. Behçet Uz Çocuk Hastalıkları ve Cerrahisi Eğitim ve Araştırma Hastanesi, Çocuk Kardiyoloji Kliniği,
[2]İzmir Dr. Behçet Uz Çocuk Hastalıkları ve Cerrahisi Eğitim ve Araştırma Hastanesi, Pediatrik Kalp Damar Cerrahisi Kliniği, İzmir

Amaç: Atriyoventriküler septal defekt (AVSD) onarımı yapılan çocuk hastaların ameliyat sonrası kısa ve orta dönem mevcut kardiyak fonksiyon bozukluğunu araştırmaktır. **Gereç ve Yöntemler:** Çalışmamızda AVSD onarımı yapılmış 23 çocuk hasta çalışma grubunu ve çalışma grubuyla aynı yaş grubunda olan 40 sağlıklı çocuk ise kontrol grubunu oluşturdu. Çalışma grubunun kardiyak fonksiyonları operasyon sonrası 1-5 yıl içinde, konvansiyonel ekokardiyografi yöntemler ve Myokardiyal Performans İndeksi (MPİ) kullanılarak değerlendirilip kontrol grubu hastalarından elde edilen ekokardiyografik ölçümlerle karşılaştırıldı. **Bulgular:** Hasta grubu yaş ortalaması 7,2±4,4 yıl idi. Çalışma ve kontrol grubunun konvansiyonel ekokardiyografik ölçümleri birbiri ile karşılaştırılınca çalışma grubunun sol ventrikül sistolik fonksiyonları (KF) kontrol grubuna göre azalmış saptanmıştır (p<0,005). Fakat grublar arasında sol ve sağ ventrikülün diyastolik fonksiyonlarını değerlendirdiğimizde (akım E/A ve doku E'/A' oranı) diyastolik disfonksiyon saptanmamıştır (p>0,005). Çalışma grubunun sol ve sağ ventrikül PW Doppler MPİ ölçümü kontrol grubu ile karşılaştırılınca anlamlı fark saptanmıştır (p<0.05). **Sonuçlar:** Çalışmamızda cerrahi onarımı yapılmış AVSD'li olgularda hem konvansiyonel ekokardiyografi ile hem de doku doppler yöntemiyle diyastolik disfonksiyon saptanmamıştır. AVSD onarımı ve/veya operasyon öncesi volum yüküne bağlı kardiyak hasarlanmanın belirlenmesinde sağ ve sol ventrikül MPİ'ndeki uzama ve konvansiyonel sistolik fonksiyonların değerlendirilmesi, diyastolik fonksiyonlara göre istatistiksel olarak daha anlamlı olarak saptanmıştır. Bu sonuçlar AVSD'li hastalarda operasyon öncesi dönemde volüm yükü nedeniyle gelişen diastolik disfonksiyonun operasyon sonrası dönemde düzeldiğini göstermiştir. AVSD'li hastalarda miyokard fonksiyonlarının ameliyat öncesi ve sonrasında nasıl değiştiği hakkında bilgi vermesi açısından daha geniş prospektif çalışmalara ihtiyaç vardır.

P-084

DÜŞÜK RİSK GRUBUNDAKİ GEBELERDE FETAL EKOKARDİYOGRAFİDE TESPİT EDİLEN KALP PATOLOJİLERİNİN DAĞILIMI: BİR YILLIK DENEYİMLERİMİZ

Derya Çimen, Osman Güvenç, Eyüp Aslan, Bülent Oran

Selçuk Üniversitesi Tıp Fakültesi, Çocuk Sağlığı ve Hastalıkları AD, Çocuk Kardiyoloji BD, Konya

Giriş-Amaç: Çalışmanın amacı, Kasım 2013 – Aralık 2014 tarihleri arasında kliniğimizde düşük risk grubundaki gebelere yapılan fetal ekokardiyografi sonuçlarını değerlendirmektir. **Gereç ve Yöntem:** Çalışmaya, ayrıntılı fetal ekokardiyografisi yapılan diyabet, enfeksiyon, sistemik hastalık, ilaç kullanım hikayesi ve ailesel kalp hastalığı hikayesi olmayan 280 gebe alındı. Ortalama gebelik haftası 20,8± 4,02 (17-34 hafta), yaş ortalaması 23,07 ± 7,03 (18-44 yıl) idi. **Bulgular:** Fetal ekokardiyografik inceleme yapılan gebelerin 26'sında (%9,3) anormal bulgu saptandı. En sık tespit edilen kalp patolojisinin ventriküler septal defekt olduğu görüldü. Hastalıkların kendi aralarındaki dağılımları Tablo 1'de verilmiştir. **Tartışma ve Sonuç:** Fetal ekokardiyografi doğumsal kalp hastalıklarının erken tanısında, aileye danışmanlık verilmesinde ve doğum sonrası gerekli müdahalelere hazırlanmada faydalı bir tekniktir. Yüksek risk grubu gebelerde fetal ekokardiyografinin deneyimli kişiler tarafından mutlaka yapılması gerektiği bilinmektedir. Ancak konjenital kalp hastalıklarının postnatal dönemde dahi geç tanı aldığı bilinen bir gerçektir. Çalışmamızın sonucuna göre düşük risk grubundaki gebelerde de önemli fetal kalp patolojileri tespit edildiği için tarama amaçlı fetal ekokardiyografinin gebelik döneminde yapılmasının uygun olacağını düşünmekteyiz.

Tablo 1: Fetal ekokardiyografi sonuçları.

	Sayı	Yüzde (%)
Ventriküler septal defekt	9	3,20
Fallot tetralojisi	3	1,07
Atriyoventriküler septal defekt	3	1,07
Hipoplastik sol kalp sendromu	3	1,07
Pulmoner stenoz	2	0,71
Trunkus arteriyozus	1	0,36
Çift çıkışlı sağ ventrikül	2	0,71
Triküspit atrezisi	1	0,36
İnteratriyal septal anevrizma	2	0,71
Normal fetal ekokardiyografi	254	90,7
TOPLAM	280	100

P-085

GLENN ŞANTI OPERASYONU SONRASI MASİF PULMONER TROMBÜS İLE GELEN BİR OLGU

Cüneyt Zihni[1], Tülay Demircan[1], Özgür Kızılca[1], Seyyit Bahaettin Öncü[1], Mustafa Kır[1], Şevket Baran Uğurlu[2], Nurettin Ünal[1]

[1]*Dokuz Eylül Üniversitesi Tıp Fakültesi, Pediatrik Kardiyoloji BD,*
[2]*Dokuz Eylül Üniversitesi Tıp Fakültesi, Kalp Damar Cerrahisi AD, İzmir*

Olgu: 7 yaşında kız olgu. Doğumdan sonra ilk günlerde fark edilen morarma yakınması olan, yapılan ekokardiografik incelemede (EKO) transpoze tip çift çıkımlı sağ ventrikül (DORV), perimembranöz bölgede geniş ventriküler septal defekt (VSD), valvüler pulmoner stenoz (PS) saptanan hastaya 2 aylıkken modifiye Blalock-Taussig (mBT) şant uygulandı. Şant sonrası antiagregan dozda asetilsalisilik asit tedavisi başlandı. 6 yaşında siyanozunun artması ve hematokrit değerinin %68.9 saptanması üzerine parsiyel exchange transfüzyon uygulandı. Bu dönemde yapılan kontrol EKO' da mBT şant izlenmediği için kardiak anjiografi planlandı. Bu sırada suçiçeği geçiren hastanın asetilsalisilik asit tedavisi kesilerek enoksaparin tedavisi başlandı. Ancak enoksaparin tedavisi kesildikten sonra asetilsalisilik asit tedavisine tekrar başlanmadığı öğrenildi.1 ay sonra yapılan kardiak anjiografide mBT şantının oklude olduğu görüldü. Hastaya konsey kararı sonucu Rastelli operasyonuna uygun olmadığı için Glenn şantı operasyonu uygulandı. Asetilsalisilik asit tedavisi tekrar başlandı. Operasyon sonrası 4. ay kontrolünde EKO' da ana pulmoner arter içerisinde yaklaşık 3,5 cm çapında trombüs izlendi (Şekil 1). Hasta servise yatırılarak heparinize edildi. İzleminde sorun yaşanmadı. Heparinizasyon sonucu vital bulguları stabil olan hastanın daha sonra heparini oral antikoagülana değiştirilerek kontrollere gelmek üzere taburcu edildi. **Tartışma:** Pulmoner arteryel trombüs nadir görülen bir klinik durumdur. Operasyon sonrası kava-pulmoner trombüs oluşumu Fontan operasyonundan sonra görece daha sık görülmesine ve iyi tanımlanmış olmasına rağmen Glenn şantı operasyonlarından sonra nadiren bildirilmektedir. Predispozan faktörler arasında, staz, arterlerin anormal mural yüzeyi, artmış kan viskositesi ve anormal koagülasyon faktörleri bulunmaktadır. **Sonuç:** Glenn şantı operasyonu sonrası masif pulmoner trombüs nadir görülen bir komplikasyon olması nedeni ile hastamızı sunmayı uygun bulduk.

Şekil 1: Pulmoner arterde trombüsün ekokardiografide görünümü (oklar).

P-086

EGE BÖLGESİNDE BİR VAKIF ÜNİVERSİTESİNDE SON İKİ YIL İÇERİSİNDE FÖTAL EKOKARDİYOGRAFİ YAPILAN HASTALARIMIZIN DEĞERLENDİRİLMESİ

Savaş Demirpençe[1], Yeliz Sevinç[1], Fatma Tuba Köseoğlu[2], Seda Tunca[2], Vedide Tavlı[1]

[1]*Şifa Üniversitesi Tıp Fakültesi, Çocuk Sağlığı ve Hastalıkları AD, Çocuk Kardiyoloji BD,*
[2]*Şifa Üniversitesi Tıp Fakültesi, Çocuk Sağlığı ve Hastalıkları AD, İzmir*

Giriş: Yenidoğanlarda kalp anomalilerinin görülme sıklığı %0.4-1.1 arasında olup en sık rastlanan doğumsal anomali grubunu oluştururlar. Doğumsal kalp hastalıklarının erken tanınması gerekli tıbbi veya cerrahi tedavi yöntemlerinin önceden belirlenmesi açısından büyük önem taşımaktadır. Bu çalışmada pediyatrik kardiyoloji kliniğimizin fötal ekokardiyografi sonuçları sunulmuştur. **Gereç ve yöntemler:** Haziran 2012 ile Eylül 2014 arasında kadın doğum uzmanları tarafından hiperekojenik odak, fetal disritmi saptanması, konjenital kalp hastalığından şüphelenilmesi, ailede konjenital kalp hastalığı ve gebede teratojenik ilaç kullanımı öyküsü olması ve genel değerlendirme gibi nedenlerle fötal ekokardiyografi yapılması amacıyla kliniğimize sevk edilen 242 gebe geriye dönük olarak değerlendirildi. Gebeler sistemik hastalık, geçirilen enfeksiyonlar, ilaç kullanımı, ailede hastalık öyküsü, daha önceki gebelikleri açısından detaylı sorgulandı. **Bulgular:** Gebelerimizin yaş ortalaması 30.01±5.11 (18-42 yıl), fötal ekokardiyografi için başvurulan gestasyonel hafta ortalaması 26.23±5.04 (17-38 hafta) idi. Dört gebede ilaç kullanım öyküsü (epilepsi nedeniyle karbamezepin, aritmi nedeniyle beta-bloker, hipertansiyon nedeniyle metildopa, baş ağrısı nedeniyle NSAİD), on gebede gestasyonel diyabet, altı gebede hipertansiyon, talasemi, epilepsi, hipotroidi, ülseratif kolit, aritmi gibi sistemik hastalık öyküsü alındı. 58 gebede (%23.6) HLHS, Taussig Bing anomalisi, Fallot tetralojisi, aort stenozu, pulmoner stenoz, aort koarktasyonu, ASD, VSD, d-TGA, AVSD, DORV, dTGA, koroner AV fistül gibi konjenital kalp hastalığı, 4 gebede (%1.6) intrakardiyak kitle, 3 gebede (%1.2) non-kardiyak hidrops fetalis, 12 gebede (%4.9) fetal disrtimi ve 7 gebede (% 2.9) hiperekojenik odak saptandı (Şekil 1). Ekokardiyografide en sık saptanan kardiyak anomali HLHS olup bunu fetal disritmi takip etmekteydi. Konjenital kalp hastalığı etiyolojisinde saptadığımız bu farklılık referans pediyatrik kalp damar cerrahisi merkezi olmamıza bağlandı. **Sonuç:** Fötal ekokardiyografi fetüste normal kardiyak anatomi varlığını ve ritmini dökümante etmek, varsa anomali veya disritmiyi tanımlamada oldukça önemli non-invaziv bir tanı aracıdır. Özellikle yüksek risk grubu gebelere fötal ekokardiyografi mutlaka yapılmalıdır. Kalp anomalisiyle doğan bebeklerin %80'inde antenatal herhangi bir risk faktörünün saptanamaması nedeniyle fötal ekokardiyografi yapılırken gebeler ayrıntılı olarak değerlendirilmeli ve öykü detaylı alınmalıdır.

Şekil 1: Fötal ekokardiyografi bulguları.

P-087

NEONATAL SEPSİSTE MİYOKARDİYAL FONKSİYONLARIN DOKU DOPPLER İLE DEĞERLENDİRİLMESİ

İbrahim İlker Çetin[1], Deniz Gönülal[2], Sevim Ünal[2], Abdullah Kocabaş[1], Filiz Ekici[1], Mehmet Emre Arı[1], Murat Sürücü[1]

[1]*Ankara Çocuk Sağlığı ve Hastalıkları, Hematoloji Onkoloji Eğitim ve Araştırma Hastanesi, Çocuk Kardiyoloji Kliniği,*
[2]*Ankara Çocuk Sağlığı ve Hastalıkları, Hematoloji Onkoloji Eğitim ve Araştırma Hastanesi, Neonatoloji Kliniği, Ankara*

Giriş ve Amaç: Yenidoğanlarda sepsisin kardiyak etkilerinin doku Doppler ile değerlendirilmesi amaçlanmıştır. **Gereç ve Yöntemler:** Sepsisli 20 yenidoğandaki miyokardiyal hızlar ve zaman intervalleri, tedavi öncesi ve sonrasında, 20 sağlıklı yenidoğandaki değerler ile karşılaştırıldı. Kardiyak enzim yüksekliği, konvansiyonel ekokardiyografide sistolik disfonksiyon ve eşlik eden kalp, akciğer yada metabolik hastalığı bulunan yenidoğanlar çalışmaya alınmadı. **Bulgular:** Hastaların ortalama yaşı 21.7 gün ve erkek/kız oranı 1.9, ortalama sepsis skoru 3.3 idi. LVDd, EF and KF değerleri için tedavi öncesi ve sonrasında, hastalar ve kontrol grubu arasında anlamlı fark saptanmadı. IVS'da Sm (3.7 vs. 5.5 cm/s) ve Em (4.9 vs. 7.9 cm/s) hızları ile LVPW'da Sm (4.3 vs. 5.8 cm/s), Em (6.1 vs. 9.1 cm/s) ve Am (5.1 vs. 6.9 cm/s) hızları hastalarda tedavi öncesinde anlamlı düşük (p<0.0001) bulundu. Hastalarda tedavi öncesinde IVS'da izovolumik kontraksiyon zamanı (ICT) (59.4 vs. 43.7 ms) ve izovolumik relaksasyon zamanı (IRT) (52.6 vs. 41.5 ms) ile LVPW'da ICT (59.4 vs. 43.1 ms) ve IRT (53.4 vs. 41.7 ms) anlamlı uzun (p<0.0001) iken, ejeksiyon zamanı (ET) hem IVS'da (147.6 vs. 182.4 ms) hem de LVPW'da (143.8 vs. 187.1 ms) anlamlı kısa (p<0.0001) idi. Hastalarda tedavi sonrasında IVS'da Sm (4.7 cm/s), Em (6.6 cm/s), ICT (48.6 ms), IRT (46.1 ms) ve ET (161.3 ms) değerlerinde ve ayrıca LVPW'da Sm (4.8 cm/s), Em (7.4 cm/s), Am (5.6 cm/s), ICT (48.2 ms), IRT (48.9 ms) ve ET (164.3 ms) değerlerinde belirgin düzelme (p<0.05) olduğu görüldü. Miyokardiyal performans indeksi (MPI) IVS'da (0.77, 0.59 vs. 0.47) ve LVPW'da (0.79, 0.61 vs. 0.45) hem tedavi öncesinde (p<0.001) ve hem de sonrasında (p<0.01) hastalarda kontrol grubuna göre anlamlı yüksek saptandı. Sepsis skoru ile MPI arasında hem IVS'da hem de LVPW'da korelasyon saptanmadı. **Tartışma ve Sonuç:** Konvansiyonel ekokardiyografide sol ventrikül sistolik fonksiyonları normal olsa bile neonatal sepsis miyokardiyal depresyona neden olmaktadır. Bu bulguların tedavi ile düzelmesi ise zaman almaktadır.

P-088

3 BOYUTLU EKOKARDİYOGRAFİNİN ASD KAPATILMASINDA KULLANILMASI: VAKA SUNUMU

Işıl Yıldırım Baştuhan[1], Tolga Özyiğit[2], Alpay Çeliker[1]

[1]*Koç Üniversitesi Tıp Fakültesi, Çocuk Sağlığı ve Hastalıklar AD, Pediatrik Kardiyoloji Ünitesi,*
[2]*Amerikan Hastanesi, Kardiyoloji Bölümü, İstanbul*

Atriyal septal defekt (ASD), erişkinlerde en sık görülen doğumsal kalp hastalığıdır. Geçmişte atriyal septal defekt kapatılmasında temel tedavi cerrahi iken, son yıllarda cerrahi tedaviye alternatif olarak perkütan kapatma yöntemi geliştirilmiştir. Burada 37 yaşında ASD tanısı alan ve transkateter kapatma sırasında 3-boyutlu ekokardiyografi kullanılan bir hasta sunulmaktadır. **Olgu:** 37 yaşındaki kadın hasta ASD tanısı ile kardiyoloji polikliniğine başvurdu. Öyküsünde çocukluğundan beri ASD tanısının bilindiği, ancak hastanın tedavi olmayı reddettiği, son 6 aydır efor kapasitesinde azalma ile dispne gelişmesi üzerine transktater kapatma için başvurduğu öğrenildi. Fizik muayenede sağ 2. interkostal aralıkta 2/6 sistolik üfürüm ve S2 çiftleşmesi saptanan hastanın yapılan ekokardiyografik çalışmasında sağ boşlukların belirgin geniş olduğu, atriyal septumda 2 boyutlu eko ile 12x14 mm rimleri yeterli büyüklükte ASD olduğu görüldü. Yapılan sağ kalp kateterizasyonunda pulmoner arter basıncı sistolik 27 mmHg, diyastolik 12 mmHg ve ortalama 18 mmHg ölçüldü. Transözafageal ekokardiyografi eşliğinde interatriyal septum 2 boyutlu ve 3 boyutlu olarak değerlendirildi. İşlem sırasında ASD çapı 3 boyutlu EKO ile 14x12 mm ölçüldü, defektin balonla gerilmiş çapı 19 mm ölçüldü. Defekt 22 mm Amplatzer septal occluder (ASO) ile kapatıldı. İşlem sonrası tekrarlanan 2D ve 3D ekokardiyografik çalışmada cihazın septuma tam oturduğu, cihazdan belirgin kaçak olmadığı görüldü. **Tartışma:** Atriyal septal defekt tanısı erişkin dönemde de konulabilen, sık görülen bir konjenital kalp hastalığıdır. Gelişen teknolojiyle beraber uygun defektlerde transkateter kapatma güvenli ve etkili bir şekilde yapılabilmektedir. Transkateter kapatma sırasında 2 boyutlu EKO ile defektin çapı, rimlerin boyutu ve cihaz yerleşimi ile ilgili farklı planlarda görüntüleme ile yeterli bilgi edinilebilse de, 3 boyutlu EKO ile atriyal septal anatomi daha ayrıntılı değerlendirilebilmekte, elde edilen tek görüntüde defektin çapı, defektin morfolojisi ve rimlerin boyutları değerlendirilebilmekte ve kateter kapatma işlemi kolaylaşmaktadır.

P-089

SUPERİYOR -İNFERİYOR VENTRİKÜL İLE BİRLİKTE CRİSS -CROSS ATRİYOVENTRİKÜLER GİRİM, İNTAKT VENTRİKÜLER SEPTUM VE SOL PULMONER ARTER HİPOPLAZİSİ İLE SEYREDEN ERİŞKİN YAŞA ULAŞMIŞ NADİR BİR OLGU

Ayşe Yıldırım[1], Metin Sungur[1], Özlem Barutçu Saygılı[2], Sinem Altınyuva Usta[1], Yasemin Yavuz[3], Naci Öner[1]

[1]Kartal Koşuyolu Yüksek İhtisas Eğitim ve Araştırma Hastanesi, Çocuk Kardiyoloji Kliniği,
[2]Acıbadem Üniversitesi Tıp Fakültesi, Radyoloji AD,
[3]Kartal Koşuyolu Yüksek İhtisas Eğitim ve Araştırma Hastanesi, Anestezi ve Reanimasyon Kliniği, İstanbul

Son zamanlarda başlayan çabuk yorulma ve nefes almakta güçlük çekme yakınması ile kardiyoloji bölümüne başvuran 36 yaşındaki 3 çocuk annesi hasta, doğumsal kalp hastalığı şüphesi ile bölümümüze danışıldı. Yapılan kardiyak incelemeler sonucunda: süperiyor(sağ ventrikül) –inferiyor (sol ventrikül) yerleşimli ventrikül, horizontal yerleşimli interventriküle septum, criss-cross atriyoventriküler (AV) girim, sol pulmoner arter hipoplazisi ve sol akciğerde volüm kaybı saptandı. Süperiyor inferiyor yerleşimli Criss –Cross AV girim'li hastalarda sıklıkla AV diskordans, VA diskordans ve VSD gibi diğer doğumsal kalp hastalıkları bulunur. Bu hastalar genellikle erken yaşta tanı alırlar. Süperiyor- inferiyor yerleşimli ventrikül, criss cross AV girim, intakt ventriküler septum ile birliklte sol pulmoner arter hipoplazisinin oldukça nadir görülmesi ve hastanın erişkin yaşa kadar yakınması olmadan ulaşabilmesi nedeni ilginç bulunmuş ve sunulmuştur.

P-090

İNFANTİL DÖNEMDE PULMONER ARTERİAL HİPERTANSİYONUN NADİR BİR NEDENİ: İNFANTİL HEPATİK HEMANJİYOENDOTELYOMA

Savaş Demirpençe[1], Osman Başpınar[2], Yeliz Sevinç[2], Ayşe Doğan[3], Vedide Tavlı[1]

[1]Şifa Üniversitesi Tıp Fakültesi, Çocuk Sağlığı ve Hastalıkları AD, Çocuk Kardiyoloji BD, İzmir
[2]Gaziantep Üniversitesi Tıp Fakültesi, Çocuk Sağlığı ve Hastalıkları AD, Çocuk Kardiyoloji BD, Gaziantep
[3]Şanlıurfa Çocuk Hastanesi, Çocuk Sağlığı ve Hastalıkları Bölümü, Şanlıurfa

Giriş: Karaciğerin primer tümörleri görece nadir olup tüm çocukluk çağı tümörlerinin %2-3'ünü oluşturmaktadır. İnfantil dönemde en sık semptom veren benign vasküler tümör infantil hepatik hemanjioendotelyoma'dır (İHHE). Burada göğüs ve karın cildinde multipl hemanjiyomlar, siyanoz ve solunum sıkıntısı ile başvuran, pulmoner hipertansiyon ve konjestif kalp yetmezliğinin eşlik ettiği nadir görülen bir İHHE olgusu sunulmuştur. **Olgu:** 55 günlük kız olgu; solunum sıkıntısı, öksürük, morarma şikayetleriyle başvurdu. Fizik muayenede göğüs ön duvarında ve karın cildinde en büyüğü 1-2 cm çapında çok sayıda hemanjiyom (Resim 1), en iyi mezokardiyak odakta duyulan 2/6 holosistolik üfürüm, kalp tepe atımı 170/dk, solunum sayısı 60/dk, tansiyonu 75/44 mmHg, oksijen saturasyonu %88 saptandı ve karaciğer yumuşak kıvamlı olup kot altında 4-5 cm ele geliyordu. EKG normal, telekardiyografide kardiyotorasik oranda ve pulmoner vaskülaritede artış saptandı. Ekokardiyografide sağ kalp boşlukları geniş (RVEDd 20 mm), sağ-sol şantlı küçük PFO, trikuspit ve pulmoner kapak yetersizliklerinden ölçülen sağ ventrikül sistolik ve diyastolik basınçları (sırasıyla 93-52 mmHg) yüksek saptandı. Konjestif kalp yetmezliği, kardiyomegali ve hepatomegalisi olan olgunun rutin tetkiklerinde patoloji saptanmadı ve kraniyal ultrasonu normal bulundu. Batın ultrasonunda karaciğerde en büyüğü 4-5 cm olan çok sayıda hipoekoik alanlar hemanjiyoendotelyoma ile uyumlu bulundu ve portal vende hepatopedal pulsatil akım vardı. Alfa fetoprotein düzeyi yüksek saptandı. Dinamik batın BT ve MR incelemelerinde karaciğerde hipodens, kalsifik olmayan, hemanjiyoendotelyoma ile uyumlu kitlesel lezyonlar saptandı. Dopamin, dobutamin, furosemid, sildenafil ve magnezyum sülfat tedavileri başlandı. Yatışının altıncı gününde destek tedavisi ile sağ ventrikül basınçları belirgin gerileyen olgu hemanjiyoendotelyoma'ya yönelik spesifik tedavisi için üst merkeze yönlendirildi. **Sonuç:** Altı ayın altındaki süt çocuklarında en sık görülen vasküler ve semptom veren hepatik tü¬mör İHHE'dir. Teşhis için spesifik laboratuvar testi olmadı¬ğından ayırıcı tanının doğru yapılması önemlidir. Konjestif kalp yetmezliği kliniği ile gelen ve ciltte hemanjiyomların da olduğu infantlarda ayırıcı tanıda İHHE düşünülmeli, uygun tetkiklerle erken tanı konularak özgün tedavi başlanmalıdır.

Resim 1: Göğüs ön duvarında ve karın cildinde çok sayıda hemanjiyom

P-091

İNME İLE BAŞVURAN BİR MİKSOMA OLGUSU

Muhammed Karabulut[1], Gamze Poyrazoğlu[2], Kerem Ertaş[1], Erdal Yılmaz[1]

[1]Fırat Üniversitesi Tıp Fakültesi, Çocuk Kardiyoloji BD,
[2]Fırat Üniversitesi Tıp Fakültesi, Çocuk Nöroloji BD, Elazığ

İnfant ve çocuklarda en sık görülen kardiak tümörler rabdomyom ve fibrom olmasına karşın miksomalar çok daha nadir olup tüm pediatrik kalp tümörler içinde oranı sadece %10 dur. Sıklıkla sol atrium fossa ovalis (%90) köken alan miksomalar, klinikte en sık embolik serebrovasküler olaylar ile ortaya çıkar. Asemptomatik olabileceği gibi halsizlik, efordispnesi, ateş, halsizlik, artralji, kaşeksi, reynaud fenomeni, hipergamaglobulinemi, sedimentasyon hızında artış gibi sistemik semptom ve bulgulara da neden olabilmektedirler. Tümörün kitlesel etkisinin yanısıra bu semptomlardan miksomadan kopan tümor ve fibrin parçaları ile tümor dokusundan salgılanan interlökin (IL)-6 sorumlu tutulmaktadır. 15 yaşında kız hasta acil ünitemize sağ kolda uyuşukluk, konuşamama şikayeti ile başvurdu. Özgeçmişinde 2 yıl önce hafif seyirli benzer bir atak sonrası epilepsi ön tanısıyla valporaik asit tedavisi başlandığı ve normal EEG sonuçlarına göre tedavisi kesilip nörolojik olarak izlem altında olduğu öğrenilen hastanın nörolojik muayenesinde sağ göz kapağını kapatma güçlüğü, ağız köşesinde sola kayma ile alt ve üst sağ ekstremitelerde belirgin güç kaybı mevcuttu. Solunum sesleri doğal olan hastanın mezokardiak odakta 2/6 sistolik ejeksiyon üfürümü dışında diğer sistemlerinde özellik yoktu. Tam kan sayımı ve biokimyasal parametrelerinde özellik saptanmayan hastanın, acil kranial BT incelemesinde ve sonrasında çekilen kranial MR incelemesinde tromboembolik olaylara sekonder olabilecek iskemik alanlar saptanması nedeniyle hastaya acil transtorasik ekokardiografi çekildi. Hastanın yapılan EKO incelemesinde sol atriumda interatrialseptum ile aort bileşkesinde geniş tabanlı, hareketli yaklaşık 3x2 cm çapında mitral kapktan sol ventriküle doğru protüze olan kitle saptandı (Şekil 1,2) Miksoma ve atrial trombus ön tanılarıyla acil cerrahi girişim kararı alınan hastanın cerrahi operasyon sonrası çıkarılan kitlesinin histopatolojik incelemesinde miksoma olduğu tespit edildi. 1 haftalık takip ve tedavi sonrası, şuur bulanıklığı düzelen ve sağ taraf güç kaybı belirgin olarak gerileyen hasta poliklinik kontrolleri dahilinde taburcu edildi. Bu olgu ile çocukluk yaş grubunda inme ile gelen hastaların nadirde olsa ayırıcı tanısında miksomalarında olabileceği gösterilmek istendi.

Şekil 1: Transtorasik Eko görüntüsü.

Şekil 2: Transtrosik Eko görüntüsü.

P-092

KLİNİĞİMİZDE İZLENEN İNTRAKARDİYAK KİTLE OLGULARIMIZ

Pelin Köşger[1], Birsen Uçar[2], Duran Karabel[2], Zübeyir Kılıç[2]

[1]Eskişehir Devlet Hastanesi, Çocuk Kardiyoloji Kliniği, Eskişehir
[2]Eskişehir Osmangazi Üniversitesi Tıp Fakültesi, Çocuk Kardiyoloji BD, Eskişehir

Çocukluk döneminde görülen primer kardiyak tümörlerin çoğunluğu benigndir. En sık saptanan primer kardiyak tümör rabdomiyom (%45) olup daha sonra sırasıyla fibroma (%25), miksoma (%10), intraperikardiyal teratom (%10) ve hemanjiyomlar (%5) gözlenmektedir. Fetal kardiyak tümörlerin ise %60-86'sını oluşturan rabdomiyomlar, yenidoğan ve süt çocukluğu döneminde tüberosklerozun tek klinik bulgusu olabilir. İntrakardiyak tümörler asemptomatik olabilecekleri gibi aritmi ve obstrüksiyon nedeniyle hayatı tehdit eden klinik bulgulara yol açabilirler. Semptomlar tümörün histolojik tipinden çok boyutu, yerleşim yeri, sayısı, invazyon derinliği ve büyüme hızı ile ilişkilidir. Rabdomiyomlar %50-100 oranında spontan regrese olan tümörlerdir. Bu nedenle asemptomatik olmaları halinde klinik izlem önerilir. Kitlenin malign dejenerasyon riski bulunması yanısıra, hemodinamik bozukluğa neden olan aritmi ve obstrüksiyon varlığı cerrahi tedavi endikasyonlarıdır. Kliniğimizde son üç yılda 6 hasta intrakardiyak kitle tanısı aldı. Transtorasik ekokardiyografi ile 4 olguda multipl rabdomiyom, 2 olguda fibroma ile uyumlu olabilecek kardiyak kitleler tespit edildi. İntrauterin dönemde, intrakardiyak multipl rabdomiyom tanısı alan bir olguda gebelik, disritmi sebebiyle 35. haftada sezaryen ile sonlandırıldı. Olgunun doğum sonrası tespit edilen supraventriküler taşikardisi ilaç ile kontrol altına alındı, ancak sol ventrikül çıkım yolunda önemli derecede darlık oluşturan kitle nedeniyle cerrahi uygulandı. Yenidoğan döneminde cerrahiye verilen diğer olgumuzun, siyanoz sebebiyle çekilen ekokardiyografisinde, sağ ventrikül kavitesini tamamen dolduran, inlet ve outlette tam obstrüksiyona neden olan fibroma ile uyumlu dev bir kitle saptandı. Her iki olgu da cerrahi sonrası exitus oldu. Tanı yaşları 4-24 ay arasında değişen ve intrakardiyak multipl rabdomiyom nedeniyle takipleri devam eden 3 olguda, kitlelerin sayı ve boyutlarında gerileme gözlendi, kontrollerinde disritmi tespit edilmedi. Onbir aylık bir olgumuzun ise sol ventrikülde obstrüksiyon ve disritmiye neden olmayan fibroma ile uyumlu kitle nedeniyle takibi devam etmektedir. Olgularımız nedeniyle; asemptomatik ile hayatı tehdit eden hemodinamik bozukluk arasında değişen seyir gösterebilen çocukluk dönemi intrakardiyak tümörlerine dikkat çekilmiştir.

P-093

SAĞ VENTRİKÜL İÇİNE PROLAPSUS GÖSTEREN BELİRGİN CHİARİ NETWORK (CHİARİ AĞI) SAPTANAN İKİ OLGU

Derya Duman, Ebru Aypar, Mehmet Gümüştaş, Veli Behbudov, Kutay Sel, Hayrettin Hakan Aykan, Süheyla Özkutlu

Hacettepe Üniversitesi Tıp Fakültesi, Çocuk Sağlığı ve Hastalıkları AD, Çocuk Kardiyoloji BD, Ankara

Giriş: Chiari ağı sağ atriyumda nadir olarak görülen, fetal hayatta bulunan ve doğum sonrası normalde kaybolan sinus venosusun kapağının ağ şeklini alarak embriyonik artık şeklinde inferior vena kava ve koroner sinüs arasında uzanmasıyla karakterize olan bir anatomik oluşumdur. Literatürde bu hareketli ve genellikle ağ şeklindeki yapının görülme sıklığı %2-3 olarak bildirilmiştir. Bu embriyonik kalıntı ekokardiyografide çok değişik görünümlerde olabilir. Klinik olarak belirgin önemi olmayan ve patolojik olarak değerlendirilmeyen bu doğumsal kalıntı ayırıcı tanıda kapak parçalanmaları, vejetasyon, kitle, trombusla karışabilir. Bu olgu sunumunda ekokardiyografi ile tesadüfen saptanan sağ ventriküle prolapsus gösteren belirgin Chiari ağı saptanan ve trikuspid yetmezliği olan iki olgunun ekokardiyografik görüntüleri sunulmuştur. **Olgu 1:** 15 yaşında kız hasta. Öyküsünden ülseratif kolit tanısıyla izlendiği, karın ağrısı ve kanlı ishal nedeniyle Çocuk Cerrahisi Servisi'nde yatırıldığı, total kolektomi yapıldığı öğrenildi. Post operatif 30. günde devam eden ateşleri nedeniyle infektif endokardit ön tanısıyla danışılan hastanın fizik muayesinde S1, S2 ritmik, üfürüm yoktu. EKG incelemesi normal sınırlarda saptandı. Transtorasik ekokardiyografide sağ ventriküle prolapsus gösteren belirgin büyük Chiari ağı saptandı, 1.derecede trikuspid yetmezliği izlendi (Resim 1). **Olgu 2:** 14 yaşında erkek hasta, herhangi bir şikayeti olmayan hasta ateş nedeni ile dış merkeze başvurduğu esnada yapılan muayenede 2/6 sistolik üfürümü tespit edildiği için çekilen elektrokardiyografide (EKG) 3.derece tam atrioventriküler (AV) blok saptanmış ve merkezimize yönlendirilmişti. Olgunun fizik muayenesinde kalp sesleri ritmikti ve 1-2/6 sistolik üfürümü duyuldu. Yapılan ekokardiyografisinde sağ ventriküle bazı atımlarda giren büyük chiari ağı tespit edildi, 3.1 m/sn hızında, 1.derece trikuspit yetmezliği mevcuttu (Resim 2). **Tartışma:** Chiari ağı klinik olarak bir önemi olmasa da tanısal anlamda bir karışıklığa neden olabilir. Literatürde sağ ventrikül içine prolapsus gösteren, belirgin ve büyük Chiari ağı ve eşlik eden trikuspit yetmezliği nadir olarak bildirilmiştir. Ekokardiyografideki tipik görünümü, lokalizasyonu, ekojenitesiyle sağ atriyum içinde bulunabilecek diğer kitlelerden kolaylıkla ayırımı yapılmıştır.Klinisyenlerin tanı karışıklığına yol açmaması açısından bu oluşumun varlığından haberdar olmaları gerekmektedir.

Resim 1: Ekokardiyografide dört boşluk pozisyonda sağ atriyumda görülen Chiari ağı.

Resim 2: Dört boşluk pozisyonda sağ atriyuma prolabe olan ve triküspid yetmezliğine neden olan chiari ağı.

P-094

FALLOT TETRALOJİSİ' NE EŞLİK EDEN DUKTUS ARTERİOZUS VE PULMONER KAPAK YOKLUĞU

Abdullah Özyurt[1], Özge Sürmeli Onay[2], Banu Mutlu Özyurt[2], Sezin Özyurt[3]

[1]Mersin Kadın Doğum ve Çocuk Hastalıkları Hastanesi, Çocuk Kardiyoloji Kliniği, Mersin
[2]Mersin Kadın Doğum ve Çocuk Hastalıkları Hastanesi, Neonatoloji Kliniği,
[3]Mersin Kadın Doğum ve Çocuk Hastalıkları Hastanesi, Kadın Hastalıkları ve Doğum Kliniği, Mersin

Giriş: Pulmoner kapak yokluğu, anatomik olarak FT'nin (Fallot Tetralojisi) bir çeşidi olmakla birlikte hemodinamik açıdan çok farklıdır. Pulmoner kapak dokusunun rudimenter veya displastik olması nedeniyle fetal dönemde sağ ventrikül ve pulmoner arter arasında ileri geri kan akımı, buna bağlı da pulmoner arter ve dallarında anevrizmatik dilatasyon meydana gelir. Son dönemde Pulmoner kapak yokluğu olan hastaların neredeyse hemen hepsinde duktus arteriozusun olmadığı ve hastalığın etyolojisinde duktus arteriyozusun intrauterin dönemde kapanmasının rol oynadığı ileri sürülmüştür. Burada 2 saatlik bir yenidoğanda FT' ne eşlik eden pulmoner kapak ve duktus arteriozus yokluğu olan hasta sunuldu. **Olgu:** Antenatal dönemde sağ ventrikül ve pulmoner arterleri(PA) geniş olduğu için hastanemizde doğum yapan asemptomatik hastanın postanatal 2. saatinde çocuk kardiyoloji polikliniğine getirildi. KT: 130/dk, ritmik, solunum sayısı 48/dk, tansiyonu 78/42 mmHg, satürasyon %97, kapiller dolum zamanı 3 sn, en iyi sol üst sternal kenarda duyulan 2-3/6 to-and-fro üfürüm vardı. Diğer sistemik muayene bulguları normaldi ve dismorfik bulgusu yoktu. Ekokardiyografide sağ ventrikülde hipertrofi, sağ ventrikül, sağ ventrikül çıkış yolu ana PA ve dallarında genişleme ile birlikte fonksiyonel bir pulmoner kapağın olmadığı, rudimenter pulmoner kapakta ileri derecede darlık (sistolik 60 mmHg) ve orta derecede yetersizlik (2.4 m/sn) olduğu dikkati çekiyordu (Resim). Ana PA çapı 14 mm, sağ PA 11.5 mm, sol PA 12.5 mm, pulmoner anulus çapı 3 mm ölçüldü. Bebek 2 saatlik olmasına rağmen 2D ve renkli akım değerlendirmede duktus arteriozus belirenemedi. Takiplerinde konjestif kalp yetersizliği bulguları gelişen hastaya PO diüretik ve ACE inhibitörü başlandı. Satürasyonları %95'in altına düşmedi. Hasta şu anda 2 aylık olup sorunsuz takip edilmektedir. **Sonuç:** Pulmoner kapak yokluğunun eşlik ettiği FT düşünülen olgularda fetal ekokardiyografik incelemede duktusun ayrıntılı olarak değerlendirilmesi, fetal dönemde duktusun kapanma dönemi ile PA'lerdeki anevrizma arsında bir korelasyon olabileceği akılda tutulmalıdır. Bunun yanında FT hastalarında kalp yetersizliği beklenmezken, pulmoner kapak yokluğunun eşlik ettiği durumlarda kalp yetersizliğinin erken dönemde gelişebileceği unutulmamalıdır.

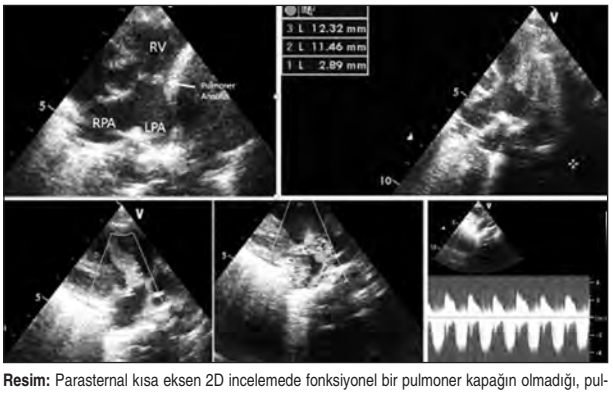

Resim: Parasternal kısa eksen 2D incelemede fonksiyonel bir pulmoner kapağın olmadığı, pulmoner anulusun hipoplazik olduğu, sağ-sol pulmoner arterlerde anevrizmatik dilatasyon dikkati çekiyor. CW Doppler incelemede pulmoner kapakta hem yetersizliğe bağlı sağ ventriküle geri akım, hem de darlığa bağlı sistolde türbülan akım izleniyor.

P-095

PRİMER SKLEROZAN KOLANJİTE BAĞLI AKUT MYOKARDİT

Mehmet Burhan Oflaz, Abdullah Alpınar, Fatih Şap, Tamer Baysal, Hasan Ali Yüksekkaya

Konya Necmettin Erbakan Üniversitesi Meram Tıp Fakültesi, Çocuk Sağlığı ve Hastalıkları AD, Konya

Erişkin hastalarda gastrointestinal sistemin inflamatuvar hastalıklarında ekstraintestinal komplikasyonlar sık olarak görülebilmesine rağmen primer hastalığa bağlı kardiyak tutulum oldukça nadirdir. Bu hastalarda perikardit ya da myokardit sıklıkla ataklarla ortaya çıksa da tedavide kullanılan immunsupresif ajanlarla ilişkili myokard hasarı görülen bazı vakalar da bildirilmiştir. Burada primer sklerozan kolanjit tanılı bir çocuk hastada ortaya çıkan akut myokardit olgusu sunulacaktır. **Olgu:** 14 yaşında primer sklerozan kolanjit tanısı ile Çocuk Gastroenteroloji bölümünde ayaktan izlenen hasta yeni başlayan göğüs ağrısı şikayeti nedeniyle polikliniğimize başvurdu. Hastanın uzun süredir azatiopirin tedavisi aldığı öğrenildi. Son 2-3 gündür halsizliği başlayan ve sternum sol kenarına lokalize, pozisyonla değişmeyen, künt vasıflı ağrısı olduğu öğrenilen hastanın fizik muayenesinde taşikardisi olduğu ve sternum sol kenarı 4-5. İCA' da 2/6 pansistolik üfürüm işitiliyordu. EKG' de sinüs taşikardisi, hız:177/dk, normal aks, V5-6 da negatif T dalgası ve ST depresyonu olduğu görüldü ve QTc 468 ms ölçüldü (Resim1). Eko incelemesinde sol ventrikülü geniş (50.8 cm, N:38-49), EF:%54.6, KF:%27.8, SPAB:~24 mmHg, Eser-1. derece (3.4 m/s) mitral kapak yetersizliği olduğu görüldü (Resim 2). Tetkiklerinde Troponin I 2.2 ng/ml (N:<0.001), sedimantasyon 44/h, CRP negatif, beyaz küresi 8400/mm3 bulunan hastanın ayrıntılı viral serolojisinde özellik görülmedi. Yetmezlik bulgusu saptanmayan hastaya yatak istirahati ve ibuprofen (2x20 mg/kg) tedavisi başlandı. Yatışının 8. Gününde klinik olarak düzelen, kalp enzimleri, ejeksiyon fraksiyonu ve EKG bulguları normal dönen hasta şifa ile taburcu edildi.

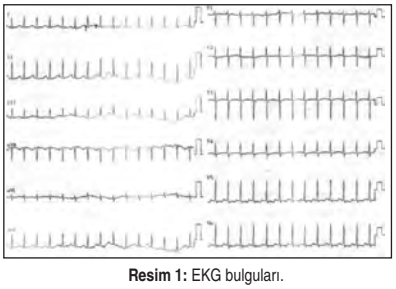

Resim 1: EKG bulguları.

Resim 2: Eko bulguları.

P-096

YENİDOĞANLARDA MİYOKARD GELİŞİM KUSURU: "NON-COMPACTİON" 3 OLGU NEDENİ İLE

Reyhan Dedeoğlu, Sezen Ugan Atik, Aida Koka, Ayşe Güler Eroğlu, Esra Pehlivan, Funda Öztunç

İstanbul Üniversitesi Cerrahpaşa Tıp Fakültesi, Çocuk Kardiyoloji BD, İstanbul

Endomiyokardiyal embriyogenezin erken döneminde bilinmeyen nedenlerle duraklama sonucu gelişen miyokardiyal "noncompaction", nadir rastlanan bir doğumsal kardiyomiyopati türüdür. Hastalıkta çıkıntılı miyokardiyal trabekülasyonlar ve sol ventrikül içine doğru uzanan derin intertrabeküler çıkıntılar tipik olarak bulunur. Çoğunlukla sol ventrikülü tutulumu ile gitmesine rağmen nadiren her iki ventrikülünde tutulduğu durumlar bildirilmiştir. Kalp yetersizliği, aritmiler ve sistemik emboliler başlıca sorunları oluşturur. Yenidoğan döneminde prognozu kötü olan ve nadir olarak rastlanan miyokardiyal "noncompaction"lı 3 olgu sunulmaktadır. İlk olgu aralarında akraba evliliği olan anne babadan, 2990 gr ağırlığında normal vajinal yolla doğmuş. Postnatal 9.gününde solunum sıkıntısı hırıltılı nefes alıp verme şikayeti ile acil servisimize başvurdu. Fizik muayenesinde inleme, interkostal-subkostal çekilmeleri, taşikardisi ve hipotansiyonu vardı. İkterik görünümü olan, ekstremiteleri siyanoze olan hasta entübe edilerek yoğun bakıma alındı. Kan gazında ph 7.23, pCO2 34, HCO3 13.8, laktat 13.3 olan hastanın sepsis olduğu düşünülerek meronem ve vankomisin başlandı. Metabolik hastalık ve konjenital kalp hastalığı açısından tetkik edildi. Ekokardiografisinde dilate kardiyomiyopati, her iki, ventrikülde miyokardiyal derin girinti ve çıkıntıların olduğu ve renkli Doppler ile ekokontrastın olduğu 'non-compaction' izlendi. Ayrıca geniş ventriküler septal defekt, atriyal septal defekt, hafif triküspit yetersizliği ve orta derecede pulmoner hipertansiyon saptandı. Hastaya inotrop destek başlandı. Yoğun bakım yatışının 12. gününde hasta kaybedildi. Diğer hastamız sağlıklı ve aralarında birinci derece akraba evliliği olan anne-babanın ilk bebeği olarak normal vajinal yolla doğmuş. Postnatal gelişen solunum sıkıntısı nedeniyle entübe edilen ancak düzelmeyince tanısal amaçla yapılan ekokardiyografisinde her iki ventrikülün geniş ve miyokardın özellikle apikal bölgesinde daha belirgin olan girinti ve çıkıntıların olduğu 'non-compaction' görüntüsü, hafif mitral, triküspit kapak yetersizlikleri, duktus arteriyozus, foramen ovale açıklığı ve pulmoner hipertansiyon olduğu saptandı. Üçüncü hasta ise postnatal 2. ayda polikliniğimize; yenidoğan yoğun bakım ünitesindeki takiplerinde üfürüm saptandığı için yönlendirilmiş. Hastanın ekokardiyografisinde sol ventrikülde 'non-compaction' ile uyumlu miyokardiyal görüntü ve orta derecede mitral kapak yetersizliği izlendi. Her iki hasta metabolik hastalık açısından tetkik edilmektedir.

P-097

ÇOCUK KARDİYOLOJİ POLİKLİNİĞİNE GÖĞÜS AĞRISI NEDENİYLE BAŞVURAN HASTALARIMIZIN DEĞERLENDİRİLMESİ

Yeliz Sevinç[1], Savaş Demirpençe[1], Gülten Cingöz[2], Vedide Tavlı[1]

[1]Şifa Üniversitesi Tıp Fakültesi, Çocuk Sağlığı ve Hastalıkları AD, Çocuk Kardiyoloji BD,
[2]Şifa Üniversitesi Tıp Fakültesi, Çocuk Sağlığı ve Hastalıkları AD, İzmir

Giriş: Göğüs ağrısı, çocuk kardiyolojisi polikliniklerine en sık başvuru nedenlerinden biri olup pre-adölesan ve adölesan dönemde sıklığı daha da artmaktadır. Çocuklarda göğüs ağrısına travma, kas iskelet sistemi, solunum sistemi, gastrointestinal sistem ve kardiyak sistemle ilgili durumlar neden olabilmektedir. Bu çalışmada göğüs ağrısı şikayeti ile çocuk kardiyoloji polikliniğimize başvuran hastaların değerlendirilmesi ve göğüs ağrısı nedenlerinin belirlenmesi amaçlandı. **Gereç ve yöntemler:** Temmuz 2012 ile Ağustos 2014 tarihleri arasında çocuk kardiyoloji polikliniğimize göğüs ağrısı şikayeti ile başvuran 140 hasta retrospektif olarak değerlendirildi. Konjenital kalp hastalığı nedeniyle takipli olan hastalar çalışma dışı bırakıldı. Göğüs ağrısının süresi, lokalizasyonu, niteliği, eşlik eden semptomlar ve ailede 50 yaş altında kalp hastalığı öyküsü irdelendi. Tüm hastalar 12 derivasyonlu EKG ve transtorasik ekokardiyografi ile değerlendirildi. **Bulgular:** Göğüs ağrısı ile başvuran hastaların yaş ortalaması 11.25±3.20 (4-17 yıl), %41'i kız idi. Göğüs ağrısının niteliği genellikle batar tarzda diye tanımlanmıştı. Göğüs ağrısına eşlik eden şikayetler karın ağrısı, çarpıntı, halsizlik, çabuk yorulma, presenkop ve senkop şeklindeydi. 24 hastada (%17) ağrı eforla ilişkiliydi. 12 derivasyonlu EKG hastaların %80'inde normal olup, 10 hastada sinuzal aritmi, 1 hastada aşağı atriyal ritim, 2 hastada kısa PR aralığı ve 15 hastada inkomplet sağ dal bloğu saptandı. Transtorasik ekokardiyografi 118 hastada (%84) normal olarak değerlendirilirken; 1 hastada dilate kardiyomiyopati, 1 hastada PFO, 1 hastada sinus venozus tip ASD, 13 hastada MVP saptandı ve 6 hastada anterior mitral leaflet elonge saptandı. Göğüs ağrısının %68.1'i non-spesifik göğüs ağrısı olarak değerlendirilirken, %2.1 solunum sistemi, %10.7 gastrointestinal sistem, %3.5 endokrinolojik sistem, %15.6 kardiyovasküler sistemden kaynaklanmaktaydı (Resim 1). En sık kardiyak göğüs ağrısı nedeni mitral kapak prolapsusu idi. **Sonuç:** Çocukluk dönemindeki göğüs ağrılarında, kardiyak nedenler nadir olmakla birlikte, varlığı beklenmedik hayati sonuçlara yol açabileceği için ayırıcı tanısı dikkatli yapılmalıdır. Akut başlangıçlı, egzersizle ortaya çıkan, uykudan uyandıran, solunum sıkıntısı, çarpıntı, baş dönmesi, presenkop ve senkopun eşlik ettiği göğüs ağrıları, kardiyak patolojiler yönünden daha ayrıntılı incelenmelidir.

Resim 1: Polikliniğimize başvuran hastaların göğüs ağrısı etiyolojisi.

P-098

DOWN SENDROMU'NA EŞLİK EDEN KONJENİTAL KALP HASTALIKLARI: RETROSPEKTİF ARAŞTIRMA

Serdar Epçaçan[1], İbrahim Ece[2], İlyas Aydın[3], Abdurrahman Öner[2]

[1]İpekyolu Kadın-Doğum ve Çocuk Hastalıkları Hastanesi, Çocuk Kardiyoloji Kliniği,
[2]Yüzüncü Yıl Üniversitesi Tıp Fakültesi, Çocuk Kardiyoloji BD,
[3]Yüzüncü Yıl Üniversitesi Tıp Fakültesi, Çocuk Sağlığı ve Hastalıkları AD, Van

Giriş ve Amaç: Down Sendromu en sık görülen trizomidir. Sıklığı anne yaşı ile birlikte değişmekle beraber 600-700 canlı doğumda 1 görülür ve konjenital kalp hastalığı bu sendroma eşlik eden en sık malformasyondur. Çalışmamızda çocuk kardiyoloji ünitemizde Down Sendromlu hastaların ekokardiyografi bulgularının incelenmesi amaçlanmıştır. **Gereç ve Yöntem:** Çalışmaya Yüzüncü Yıl Üniversitesi Çocuk Kardiyoloji polikliniğine Ağustos 2010 ile Aralık 2014 tarihleri arasında başvuran Down Sendromlu 190 erkek (%58.1), 137 kız (%41.9), toplam 327 hasta dahil edildi. **Bulgular:** Hastaların yaş ortalaması 2.80±3.74 yıl (1 gün-18 yıl) idi. 83 (%25.4) hastada normal ekokardiyografi saptanırken 244 (%74.6) hastada konjenital kalp hastalığı tespit edildi. Konjenital kalp hastalığı saptanan hastalar içerisinde en sık VSD (n: 82, %33.6) saptanırken bunu ASD (n:49, %20.1), AVSD (n: 47, %19.2; 44 komplet AVSD, 3 intermediate AVSD) ve PDA: (n:45, %18.4) izlemekte idi. Tespit edilen diğer kalp hastalıkları ise sıklık sırasına göre Fallot tetralojisi (n:6, %2.5), primer pulmoner arteryel hipertansiyon (n: 6, %2.5), aort koarktaayonu (n:3, %1.2), perikardiyal efüzyon (n:2, %0.8), parsiyel anormal pulmoner venöz dönüş (n:1, %0.4), hipertrofik kardiyomiyopati (n:1, %0.4), dilate kardiyomiyopati (n:1, %0.4) ve fokal septal hipertrofi(n: 1, %0.4) idi. **Tartışma ve sonuç:** Down Sendromunda konjenital kalp hastalığı sıklığı literatürde farklı çalışmalarda %33 ile %76 arasında bildirilmiştir. Yine yapılan farklı çalışmalarda değişmekle birlikte çoğu çalışmada en sık atriyoventriküler septal defekt bildirilmiştir. Bizim çalışmamızda ilginç olarak en sık ventriküler septal defekt (%33.6) saptanırken, ASD (%20.1) ve bunun ardından AVSD %19.2 sıklıkla 3. sırada saptanmıştır. Süt çocuğu döneminde tespit edilen ve kapanması beklenen küçük ASD'ler göz ardı edildiğinde ise AVSD'nin, VSD'nin ardından 2. sıklıkla görülmesi beklenen bir olgu olacaktır. Çalışmamızda siyanotik konjenital kalp hastalıkları içerisinde AVSD dışında sadece Fallot tetralojisi (%2.5) saptanmıştır. Down Sendromlu tüm hastalarda erken ekokardiyografik değerlendirme yapılarak sıklıkla görülen AVSD ve VSD gibi hastalıların erken tanısı ile pulmoner vasküler hastalık gelişmeden erken cerrahi düzeltme olanaklı olacaktır.

P-099

FETAL DÖNEMDE SAPTANAN AKCİĞER KİTLESİ VE KARDİYAK KOMPRESYON BULGULARI

Kürşat Fidancı, Mustafa Gülgün, Fatih Alparslan Genç, Ayhan Kılıç

Gülhane Askeri Tıp Fakültesi,Çocuk Kardiyolojisi BD, Ankara

Akciğerin kitle lezyonları intrauterin dönemde çevre doku ve organlara değişen derecelerde kompresyon bulgularına sebep olabilirler.Bu kitle lezyonları gebeliğin ilerleyen haftalarında artmış kompresyonun getirdiği komplikasyonlara bağlı olarak gelişen polihidramnios, hidrops, pulmoner hipoplazi ve mediastinal yer değiştirme gibi sık rastlanan sekonder bulgularla mortalite ve morbiditeye neden olabilirken, nadiren spontan rezolusyona da gidebilmektedir.Bizim takip ettiğimiz, Gravida 1 Parite 1, 28 yaşındaki gebe olguda 22. haftada yapılan rutin obstetrik USG inceleme sırasında fetal sol hemitoraks alt zonda, mediastende ve kalpte belirgin sağa doğru yer değişikliğine yol açarak sağ akciğerde volüm kaybına neden olan, düzgün dış konturlu,homojen solid kitle lezyonu saptandı (Resim1). Bunun üzerine yapılan fetal ekokardiyografik incelemede kalbin belirgin sağa itildiği (dekstroversiyon), ek anomali ve hidrops eşlik etmediği izlendi.Fetustaki bu lezyon kistik adenomatoid malformasyon olarak kabul edilerek konservatif tedavi için takibe alındı.Hastanın haftalık yapılan fetal ekokardiyografik incelemelerinde kitle lezyon ve kalbin anormal situsu devam etti. Gebeliğin 30 haftasıyla birlikte kitle lezyon belirgin spontan rezolusyona uğrayarak kardiyak situs normale döndü (Resim 2).

P-100

KARACİĞER TRANSPLANTASYONU SONRASI VERİLEN TAKROLİMUS TEDAVİSİNE BAĞLI HİPERTROFİK KARDİYOMİYOPATİ

Pelin Köşger[1], Birsen Uçar[2], Duran Karabel[2], Zübeyir Kılıç[2]

[1]Eskişehir Devlet Hastanesi, Çocuk Kardiyoloji Kliniği,
[2]Eskişehir Osmangazi Üniversitesi Tıp Fakültesi, Çocuk Kardiyoloji BD, Eskişehir

Takrolimus; kalp ve karaciğer başta olmak üzere, organ transplantasyonu yapılan hastalarda, transplantasyon sonrası kullanılan güçlü bir immünsupresif ajandır. Siklosporine kıyasla daha iyi tolere edildiği, daha az rejeksiyon epizodu gözlendiği ve hayatta kalım süresinde daha fazla artış sağladığı gösterilmiş olup giderek daha çok tercih edilmektedir. Anemi, renal toksisite, hiperkalemi ve alerjik reaksiyonlar gibi bilinen yan etkilerinin yanısıra, özellikle takrolimus kan düzeyi 15 ng/ml'nin üzerinde ölçülen hastalarda, konsantrik miyokardiyal hipertrofiyle sonuçlanan kardiyotoksik yan etkileri olduğu da bildirilmektedir. Kalbinde üfürüm duyulması nedeniyle gönderilen ve yapılan ekokardiyografisinde (EKO) hipertrofik kardiyomiyopati saptanan 13 aylık erkek hastanın öyküsünden, 4 aylıkken bilier atrezi nedeniyle karaciğer transplantasyonu yapıldığı ve transplantasyon sonrası erken dönemde yapılan EKO'sunun normal olduğu, kortikosteroid ve takrolimus başlandığı öğrenildi. Tedavinin 9. ayında yapılan ekokardiyografik değerlendirmesinde interventriküler septum kalınlığı 12 mm, sol ventrikül arka duvar kalınlığı 8 mm ve sol ventrikül çıkım yolunda 31 mmHg gradyent saptanmış olup hipertrofik obstrüktif kardiyomiyopati lehine yorumlandı (Şekil 1, 2). İmmünsupresif tedavi siklosporin ile değiştirilip hipertrofik obstrüktif kardiyomiyopati bulguları nedeniyle 1 mg/kg/gün dozunda propranolol başlandı ve 3 mg/kg/gün dozuna kadar artırıldı. İlaç değişikliği sonrası 1. ay kontrolünde hipertrofi derecesinin azaldığı ve obstrüksiyon bulgusunun devam etmediği, 4. ayında ise miyokardiyal hipertrofi bulgularının tamamen gerilediği tespit edildi. Kardiyomiyopati saptandığı sırada çalışılan kan takrolimus düzeyi 8,21 ng/ml olmakla beraber, başvurusundan önceki 7 ay içerisinde 15,5 ile 21,2 ng/ml arasında değişen düzeylerinin saptanmış olduğu ve 1 ay önce ilaç dozunun düşürüldüğü öğrenildi. Bu nedenle, hastada kardiyomiyopatinin, yüksek kan düzeylerinin saptandığı dönemde gelişmiş olabileceği düşünüldü. Olgumuzun sunumuyla, transplantasyon sonrası immünsupresif tedavide artan sıklıkta kullanımı devam eden takrolimusa bağlı, ilaç dozunun azaltılması veya ilaç değişikliği gerektiren, hipertrofik obstrüktif kardiyomiyopati gibi kardiyotoksik yan etkilerin gelişebileceği ve kan ilaç düzeyi ölçümü ile belirli aralıklarla yapılan ekokardiyografik değerlendirmenin bu hastaların izlemindeki önemi vurgulanmak istenmiştir.

Şekil 1: Sol ventrikül kısa eksen görüntüsü.

Şekil 2: Uzun eksen kesitte sol ventrikül M-mod.

P-101

SİNUS VENOZUS ATRİYAL SEPTAL DEFEKT VE PARSİYEL ANORMAL PULMONER VENÖZ DÖNÜŞ ANOMALİSİ VE KONJESTİF KALP YETERSİZLİĞİ BULGULARI OLAN YENİDOĞANDA GALEN VENİ ANEVRİZMASI

Yeliz Sevinç[1], Savaş Demirpençe[1], Seda Tunca[2], Ayda Haksever[2], Barış Güven[3], Vedide Tavlı[1]

[1]Şifa Üniversitesi Tıp Fakültesi, Çocuk Sağlığı ve Hastalıkları AD, Çocuk Kardiyoloji BD,
[2]Şifa Üniversitesi Tıp Fakültesi, Çocuk Sağlığı ve Hastalıkları AD,
[3]İzmir Üniversitesi Medikal Park Hastanesi, Çocuk Kardiyoloji BD, İzmir

Giriş: Galen veni anevrizması (GVA) fetal hayatın 6-11. haftaları arasında oluşan, 25.000 canlı doğumda bir görülen nadir bir doğumsal intrakraniyal malformasyondur. Yenidoğan döneminde en sık yüksek debili kalp yetmezliği, kraniyal üfürüm ile bulgu vermektedir. Prognoz, özellikle kalp yetmezliği bulgusu ile gelen yenidoğanlarda kötüdür. Burada sinus venozus tip ASD, PAPVD tanıları ile izlenen ve açıklanamayan kalp yetersizliği bulguları olup kraniyal oskültasyonda üfürüm işitilmeyen ancak GVA teşhisi konulan 12 günlük yenidoğan olgu sunulmuştur. **Olgu:** Postnatal onikinci gününde sık nefes alıp verme ve solunum sıkıntısı olan olgu konjenital kalp hastalığı ve konjestif kalp yetmezliği ön tanılarıyla yenidoğan yoğun bakım ünitesine yatırıldı. Fizik muayenesinde genel durumu orta, takipneik, taşikardik olup sol 3.interkostal aralıkta 3/6º pansistolik üfürüm ve kot altında 3 cm hepatomegalisi mevcuttu. Telekardiyografide kardiyomegalisi vardı. Transtorasik ekokardiyografide sinus venozus tip ASD, PAPVD, PDA, 3° triküspit yetersizliği, 4° mitral yetersizlik ve pulmoner hipertansiyon saptandı. Antikonjestif ve diüretik tedavi başlandı. Mevcut konjestif kalp yetmezliğini açıklayacak kardiyak defekti olmayan hastada kalp yetmezliğine neden olabilecek diğer patolojiler açısından yapılan transfontanel ultrasonda 22 mm çapında Galen veni anevrizması ile uyumlu vasküler ektazi saptandı. Kranial MR anjiyografide corpus callosum posterior kesim sağ lateralde ~2 cm çaplı anevrizmatik dilatasyon (GVA) ve posteriorda sigmoid sinüste çap artışı saptandı (Resim 1 ve 2). Belirgin high flow fistüle ait bulgu ve hidrosefali bulguları olmadığından 10 kg olduğunda endovasküler olarak aşamalı girişimsel tedavi planlandı. Antikonjestif ve diüretik tedaviyle kliniği düzelen ve kontrol ekokardiyografide pulmoner hipertansiyon bulguları gerileyen olgu klinik izleme alınarak ve endovasküler embolizasyon tedavisi planlanarak taburcu edildi. **Sonuç:** GVA'ya aort koarktasyonu, VSD, ASD, pulmoner venöz dönüş anomalisi gibi konjenital kalp hastalıkları da eşlik edebilir. Olgumuzda GVA'ya sinus venozus ASD ve PAPVD eşlik etmekte idi. Nedeni açıklanamayan ağır kalp yetersizliği bulguları olan yenidoğanlarda GVA ayırıcı tanıda düşünülmelidir. Kraniyal oskultasyonda üfürüm saptanmayan hastamız, üfürüm saptanmayan hastalarda da GVA'nın akılda tutulması yönünde örnek bir vakadır.

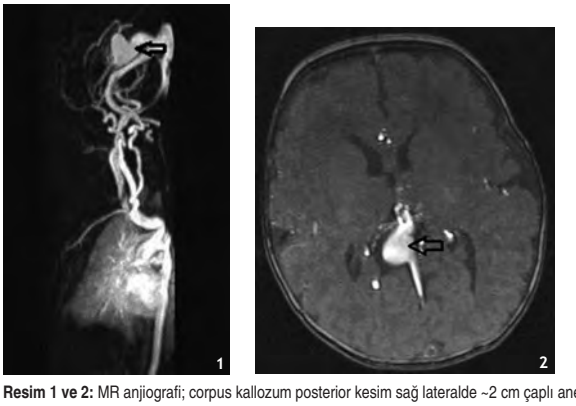

Resim 1 ve 2: MR anjiografi; corpus kallozum posterior kesim sağ lateralde ~2 cm çaplı anevrizmatik dilatasyon (oklar).

P-102

BİR OLGU EŞLİĞİNDE DİYABETİK ANNE BEBEĞİNDE ÇİFT ÇIKIŞLI SAĞ VENTRİKÜL

Mustafa Koplay[1], Kazım Serhan Keleşoğlu[1], Derya Çimen[2], Hasan Erdoğan[1], Osman Güvenç[2], Mesut Sivri[1]

[1]Selçuk Üniversitesi Tıp Fakültesi, Radyoloji AD,
[2]Selçuk Üniversitesi Tıp Fakültesi, Pediatrik Kardiyoloji BD, Konya

Giriş: Diyabetik anne bebeklerinde spinal, skeletal, genitoüriner ve kardiyovasküler anomalilerin oluşma oranı normal infantlara göre daha fazladır. En spesifik anomali sakral agenezidir. Major anomali oluşması için mutlak risk 100 doğumda 18.4 iken kardiyovasküler anomaliler için bu oran 100 doğumda 8.5'tir. En sık görülen ventriküler septal defektten, en spesifik olan büyük arter transpozisyonuna kadar farklı anomaliler görülebilir. Çift çıkışlı sağ ventrikül %2 oranı ile nadir görülen anomalilerden birisidir. Radyolojik yöntemler başta Bilgisayarlı Tomografi anjiyografi (BTA) olmak üzere kardiyak anomalilerin tanısında ve tiplendirilmesinde kullanılmaktadır. **Olgu:** Yenidoğan diyabetik anne bebeği hastanemizde prenatal takiplerinde çift çıkışlı sağ ventrikül izlenmesi nedeni ile doğum sonrası yenidoğan yoğun bakıma alındı. Kliniğimize ek anomalilerin daha iyi değerlendirilmesi için yönlendirilen hasta BT anjiyografi ile değerlendirildi. İnceleme sonucunda sol kalp boşluklarında hipoplazi, sağ kalp boşluklarında ise genişleme izlenmiştir. Hastada patent duktus asteriyozus (PDA), atriyal septal defekt (ASD), tek atriyum görünümü, perimembranöz ventriküler septal defekt (VSD) ve sol arkus aorta izlendi. Her iki büyük damarın sağ ventrikülden çıktığı izlenmiştir. Ayrıca, arkus aortadan brakiyosefalik trunkus ve sol ana karotis arterin tek kökten çıktığı görülmüştür. **Sonuç:** Çift çıkışlı sağ ventrikül pulmoner arter ve aortanın sağ ventrikülden çıkması ile karakterize bir kardiyak anomalidir. Hemen her zaman eşlik eden VSD izlenir. Yoğunbakım, anestezik ve cerrahi yönetim çift çıkışlı sağ ventrikül anomalisinin tipine göre değişiklik göstermektedir. Bu sebeple tiplendirme özellikle önem arz etmektedir. BT anjiyografi ile tiplendirme rahatlıkla yapılabilirken, 3 boyutlu rekonsturiksiyon görüntüler ile cerrahi planlama kolaylaşmaktadır.

P-103

TOTAL ANORMAL PULMONER VENÖZ DÖNÜŞ ANOMALİSİNDE FARKLI EKOKARDİYOGRAFİ BULGULARI

Semiha Terlemez[1], Abdullah Barış Akcan[2], Cemal Eroğlu[3], Hamdi Oğrağ[2], Savaş Demirpençe[4], Alp Alayunt[5], Münevver Kaynak Türkmen[2]

[1]Adnan Menderes Üniversitesi Tıp Fakültesi, Çocuk Kardiyolojisi BD,
[2]Adnan Menderes Üniversitesi Tıp Fakültesi, Neonatoloji BD,
[3]Adnan Menderes Üniversitesi Tıp Fakültesi, Çocuk Sağlığı ve Hastalıkları AD, Aydın
[4]Şifa Üniversitesi Hastanesi, Çocuk Kardiyolojisi BD,
[5]Şifa Üniversitesi Hastanesi, Kalp Damar Cerrahisi AD, İzmir

Total anormal pulmoner venöz dönüş anomalisi(TAPVD) tüm konjenital kalp hastalıklarının %1-2 sini oluşturur. Pulmoner venler ile sol atrium arasında direkt bir bağlantının olmadığı kompleks bir kalp hastalığıdır. Hastaların büyük bir kısmı yaşamın ilk yılı içinde konjestif kalp yetmezliği ve pulmoner hipertansiyon nedeniyle kaybedilir. Hastalığın erken tanı ve cerrahinin erken yapılması prognoz için önemlidir. Tanıyı koyabilmek için ise şüpheci olmak gerekmektedir. Ekokardiyografideki en önemli bulgu açıklanamayan sağ boşlukların genişliğidir. Bu durum TAPVD tanısını akla getirmeli ve pulmoner ven açılımlarının görülememesi durumunda ileri incelemeler yapılmalıdır. Bu bildiride 22 günlükken hastanemiz yenidoğan yoğun bakım ünitesine sevk edilen ve açıklanamayan solunum sıkıntısı tablosunda olan bir yenidoğan sunulmuştur. Hastanın ekokardiyografisinde kalp boşlukları dengeli olmasına rağmen subkostal kesitte alışık olmadığımız bir vasküler yapının görülmesi nedeniyle TAPVD den şüphelenilmiş ve BT anjıografi yapılmıştır. BT anjıografide pulmoner venlerin portal vene drene olduğu görülmüştür. Açıklanamayan solunum sıkıntısı olan yenidoğanlarda TAPVD tanısı akla gelmelidir. Tanıyı koyabilmek için şüpheci yaklaşmak ve sistematik ekokardiyografik değerlendirme yapmak gerekmektedir.

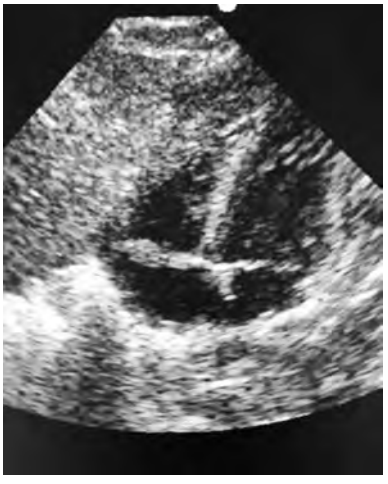

Resim 1: Hastanın 23 günlükken yapılan ekokardiyografisinde kalp boşlukları dengeli (sağ boşluklar genişlememiş), pulmoner ven açılımları ise net izlenmiyor.

Resim 2: Subkostal kesitte vertebra önünde Aorta ve onun önünde geniş vasküler yapı izleniyor.

P-104

YENİDOĞANLARDA EKOKARDİYOGRAFİK TARAMA: TEK MERKEZ DENEYİMİ

Özkan Kaya, Şeyma Kayalı, Tamer Yoldaş, Vehbi Doğan, İlker Ertuğrul, Senem Özgür, Utku Arman Örün, Selmin Karademir

Dr. Sami Ulus Kadın Doğum, Çocuk Sağlığı ve Hastalıkları Eğitim Araştırma Hastanesi, Pediatrik Kardiyoloji, Ankara

Bu çalışmanın amacı transtorasik ekokardiyografi yapılmış yenidoğanlarda konjenital kalp hastalığı sıklığını saptamak. Ocak 2012-Aralık 2013 tarihleri arasında konjenital kalp hastalığından şüphelenilen 3715 yenidoğan ekokardiyografik olarak değerlendirildi. Olguların %55,3'ü (2056) erkek, %44,7'si (1659) kadındı. En sık tanımlanan duktus açıklığı (%24,1) haricinde atriyal septal defekt (% 15,7) ve ventriküler septal defekt (% 11,5) en sık tespit edilen doğumsal kalp hastalıklarıydı. Sadece transtorasik ekokardiyografi kullanılarak olguların %3,7'sinde (137) siyanotik konjenital kalp hastalıkları tespit edildi. Siyanotik konjenital kalp hastalıkları tiplerine bakıldığında: hipoplastik sol kalp sendromu 7(%0,2), Fallot tetralojisi 20(%0,5), pulmoner atrezi 48(%1,3), triküspit atrezisi 11(%0,3), Ebstein anomalisi 5(%0,1), büyük arter transpozisyonu 22(%0,6), trunkus arteriosus 4(%0,1), çift çıkışlı sağ ventrikül 13(%0,3), çift girişli sol ventrikül 4(%0,1), çift çıkışlı sol ventrikül 2(%0,05), total pulmoner venöz dönüş anomalisi 2(%0,05) olguda tespit edildi. Sonuç olarak transtorasik ekokardiyografi yenidoğanlarda ciddi konjenital kalp hastalıkları tespit etmek için yararlı ve gerekli bir yöntemdir. Ve biz konjenital kalp hastalığı hakkında şüpheleniliyorsa vakit kaybetmeden ekokardiyografi yapılması gerektiğine inanıyoruz.

P-105

SEMPTOMATİK DEV ATRİYAL ANEVRİZMALI OLGU'NUN TEDAVİSİ VE YEDİ YILLIK İZLEM SONUCU

Murat Muhtar Yilmazer, Rahmi Özdemir, Barış Güven, Taliha Öner, Savaş Demirpençe, Cem Karadeniz, Timur Meşe, Vedide Tavlı

İzmir Dr. Behçet Uz Çocuk Hastalıkları ve Cerrahisi Eğitim ve Araştırma Hastanesi, Çocuk Kardiyoloji Kliniği, İzmir

Giriş: Sağ atriyal anevrizma farklı klinik durumlarla ortaya çıkabilen, izole sağ atrium genişliği ile karekterize nadir bir konjenital anomalidir. İlerleyici atriyal dilatasyon nedeniyle supraventriküler taşikardi (SVT), trombüs veya devamlı taşikardinin sebep olduğu kalp yetersizliği geliş bulguları olabilir. Bu yazıda solunum sıkıntısı ve öksürük yakınmasıyla başvuran ve atriyal flutter ve fibrilasyon ile seyreden dev sağ atriyal anevrizmalı 8 aylık bir olgu ve izlem sonucu sunulmuştur. **Olgu:** Solunum sıkıntısı ve öksürük yakınmalarıyla acil servise başvuran 8 aylık erkek olgunun tetkiklerinde anormal göğüs grafisi ve SVT saptanması üzerine kliniğimize yönlendirildi. Oskültasyonda kalp disritmikti, sol üst parasternal alanda 2/6 sistolik üfürüm ve artmış ikinci kalp sesi duyuldu. Teleradyografide kardiotorasik oran 0,72 idi ve pulmoner damar gölgeleri belirgindi. Ekokardiyografi'de sağ atriumda ince duvarlı, sağ ventriküle bası yapan 7 cm çapında anevrizma izlendi (Resim 1). Ventrikül boyut ve fonksiyonları normal olan olguda trombüs izlenmedi. Elektrokardiyogram'da genelde atrial flutter ve fibrilasyon ile karekterize supraventriküler aritmi mevcuttu. Multipl ilaç kombinasyonları (digoksin, amiodarone, beta blokerler) denenen hastanın disritmisi oldukça dirençliydi ve kısa süreli düzelmeden sonra tekrarladı. Birkaç kez kardiyoversiyon da denendi ancak aritmi düzelmedi. Hastanın hemodinamisi bozulmaya başlayınca cerrahi rezeksiyon kararı alındı. Median sternotomi ile başarılı anevrizma rezeksiyonunu takiben hemodinamisi düzelen hasta tekrar servisimize alındı. Ekokardiyografik değerlendirmede RA belirgin küçülmüş (Resim 2), EKG'de ise normal sinus ritmi sağlanmıştı. Postoperatif 10. günde hasta taburcu edildi. Olgu 7 yıldan beri ilaçsız olarak izlenmekte olup takipte disritmi gelişmedi ve ekokardiyografi ile değerlendirilen kalp fonksiyonları normal seyretti. Tartışma: Nadir görülen sağ atriyal anevrizmanın konjenital ya da kazanılmış olduğu halen tartışmalıdır. Klinik prezentasyonun en sık şekli disritmik manifestasyonlardır. Anevrizma çevresinde lokalize ektopik pacemaker odağının neden olduğu devamlı atriyal taşkardi ile prezente olurlar. Bu hastalarda uygun tedavi şekli tartışmalı olmakla beraber cerrahi, antikoagulasyon, katater ablasyonu ve medikal tedavi yaklaşımları mevcuttur. Bu hastalarda klinisyen hastaya göre tedavi planına karar vermelidir.

Resim 1

Resim 2

P-106

FETAL HAYATTA ÇİFT ÇIKIŞLI SAĞ VENTRİKÜL TANISI ALAN SOL ATRİYAL İZOMERİZM OLGUSU

Derya Çimen, Eyüp Aslan, Osman Güvenç, Bülent Oran

Selçuk Üniversitesi Tıp Fakültesi Çocuk Sağlığı ve Hastalıkları AD, Çocuk Kardiyoloji BD, Konya

Giriş: Konjenital kalp hastalıklarının %0.4-2'sinde heterotaksi sendromları görülmektedir. Bunların %6'sında tanı antenatal konulabilmektedir. Heterotaksi sendromlarının karakteristik kriterleri, postnatal olarak tanımlanmıştır. Atriyal appendikslerin görünümü, akciğer lobulasyonu ve bronşial dallanmanın prenatal tanısı zordur. Dalağın ayırt edilmesi 20. haftada mümkün olabilmektedir, mide, safra kesesi ve dalak değişik derecelerde tabloya eklenebilmektedir. Vissserokardiyak situsun tanımlanması, heterotaksi sendromlarının prenatal tanısını sağlayabilir. Bunların içinde sol atriyal izomerizm; her iki tarafta sol akciğer anatomisi, simetrik orta hat karaciğeri, polispleni, sağ veya sol yerleşimli mide, barsaklarda malrotasyon, atriyal septal defekt, ventriküler septal defect (VSD), persistan sol SVC,VCI yokluğu ve kalp blokları ile karakterizedir. İzomerizm olgularında perinatal mortalite ve morbiditeyi kardiyak defektler belirler, visseral anomaliler ise postnatal uzun dönem prognozu etkiler. Kalp bloğu ve hidrops olmadığında intrauterin ölüm nadir görülür. **Olgu:** Kadın doğum uzmanı tarafından VSD tanısı ile tarafımıza sevk edilen 22 haftalık gebenin fetal ekokardiyografi incelemesinde kalp toraks oranı normaldi. Perimembranöz bölgede 5 mm çapında VSD gözlendi. Solda lokalize olan ventrikülün diğerine göre küçük olduğu, bu ventriküle açılan kapağın hipoplazik olduğu gözlendi. Tek atriyuma sahip fetal kalpte iki büyük damarın, sağda bulunan ve daha geniş olan ventrikülden çıktığı gözlendi. Arkus aortayla duktal arkın normal olduğu, pulmoner venlerin sol atriyuma, SVC'nin sağ atriyuma açıldığı izlendi. Fetal kalp hızı 140/dk ve ritmikti (Resim 1, 2). Postnatal ekokardiyografi incelemesinde fetal bulgulara ek olarak VCİ'nin kesintili olduğu ve azigos ven devamlılığı tespit edildi. Ritm bozukluğu gözlenmeyen yenidoğan bebeğin orta hat karaciğeri ve iki adet sol akciğer morfolojisine sahip akciğeri vardı. Hastaya sol atriyal izomerizm tanısı konuldu. **Tartışma:** Bu olgu ile fetal ekokardiyografide intrakardiyak patolojiler yanında sistemik venöz dönüşlere de ısrarla dikkat edilmesi gerektiği vurgulanmak istendi. Fetal ekokardiyografi tanısının doğru konulması bu vakalarda aritmi ve AV blok sıklığı yüksek olduğu için erken tedaviyi mümkün kılacaktır. Kalp dışı ciddi patolojiler olduğu için bu bebeklerin fetal hayatta doğru tanı almaları, postnatal tedavi başarısını artıracaktır.

Resim 1: Fetal EKO'da tek atriyum ve ventriküler septal defekt görülmekte.

Resim 2: Fetal EKO'da çift çıkışlı sağ ventrikül ve ventriküler septal defekt izlenmekte.

P-107

DOĞUMSAL KUADRİKUSPİT AORT KAPAĞI

Mehmet Gümüştaş, Veli Behbudov, Hakan Hayrettin Aykan, Ebru Aypar, Süheyla Özkutlu

Hacettepe Üniversitesi Tıp Fakültesi, Çocuk Sağlığı ve Hastalıkları AD, Çocuk Kardiyoloji BD, Ankara

Kuadrikuspit aort kapağı oldukça nadir görülen doğumsal bir anomalidir, tahmini insidansı %0.008-0.043'dür. Genellikle izole bir anomali olmakla birlikte diğer kardiyak defektlere de eşlik edebilir. Bu yazıda, çift çıkımlı sağ ventrikül (ÇÇRV), ventriküler septal defekt (VSD), atriyal septal defekt (ASD), hipoplazik pulmoner arter birlikteliği gösteren kuadrikuspit aort kapağı olan bir olgu sunulmuştur. **Olgu:** 27 yaşındaki annenin 3. gebeliğinden 2. yaşayanı olarak 39 haftalıkken NSVY ile 2370 gram doğan kız bebeğin doğum sonrası solunum sıkıntısı olması nedeniyle değerlendirildiği, ekokardiyografide ÇÇRV, VSD, ASD, pulmoner darlık tanıları saptanarak cerrahi tedavi amaçlı sevk edildiği öğrenildi. Eşler arasında akrabalık olmadığı ve annenin hipotiroidi nedeniyle ilaç kullandığı öğrenildi. 3 aylıkken başvurduğunda, fizik incelemede; ağırlık 3950 gram (<3.persentil), siyanoz (oda havasında oksijen saturasyonu: %84-90), MKO'da belirgin III/VI.dereceden pansistolik üfürüm mevcuttu. Ekokardiyografisinde ÇÇRV, geniş subaortik VSD, sekundum ASD, hipoplazik pulmoner arter ve dalları izlendi. Aorta kapağının kuadrikuspit, açılımının fonksiyonel olarak bikuspit (1 ve 2, 3 ve 4 nolu yaprakçıklar arası yapışıklık) olduğu, kapak üzerinde yetmezlik ve darlık olmadığı izlendi (Resim 1 ve 2). Medikal tedavisiz klinik izleme alındı. **Tartışma:** Kuadrikuspit aort kapağı oldukça nadir görülen doğumsal ve genellikle izole bir anomalidir. Olguların %18'nde, koroner arter çıkış anomalisi, VSD, ASD, pulmoner kapak darlığı, patent duktus arteriozus, mitral kapak prolapsusu, Fallot tetralojisi, parsiyel atriyoventriküler kanal defekti, subaortik stenoz, non-obstruktif hipertrofik kardiyomiyopati, çıkan aortada anevrizmatik dilatasyon gibi diğer kalp defektleriyle birliktelik bildirilmiştir. Hurwitz and Roberts sınıflandırmasıyla yaprakçık büyüklüklerine göre 7 farklı tiptir ve dört eşit büyüklükte yaprakçık olması en sık görülen tiptir. Olguların az bir kısmında normal kapak fonksiyonu bildirilmiştir. Aort kapak yetmezliği özellikle progresif olarak yaşla ilişkili fibrotik değişiklikler nedeniyle %50-75 olguda gelişmektedir. Ameliyat öncesi koroner arter çıkış anomalisi, infektif endokardit riski ve ileri yaşlarda kapak replasmanı gereksinimi yönünden değerlendirilmelidir. Olgumuz eşlik eden kardiyak defektleriyle de nadir görülen bir birliktelik göstermektedir.

Resim 1: Kuadrikuspit aort kapağının ekokardiyografik görünümü.

Resim 2: Kuadrikuspit aort kapağının ekokardiyografik görünümü.

P-108

PARAKARDİYAK KİST HİDATİK OLGUSU

Bülent Koca[1], **Ali Yıldırım**[2]

[1]*Harran Üniversitesi Tıp Fakültesi, Çocuk Kardiyoloji BD,*
[2]*Şanlıurfa Çocuk Hastanesi, Çocuk Kardiyoloji Kliniği, Şanlıurfa*

Hidatik kist, Echinococcus granulosis tarafından oluşturulan ve mediastinumda oldukça nadir yerleşen paraziter bir enfeksiyondur. Burada mediastinumda ekokardiyografi ile tesbit edilen parakardiyak kist hidatik saptanan bir olguyu sunmayı amaçladık. **Olgu:** Sırt ağrısı ve öksürük şikayeti ile başvuran 6 yaşındaki erkek hastanın preoperative ekokardiyografi görüntülerinde mediastinumda kalbin üst komşuluğunda (8x10.4 cm boyutlarında) yerleşmiş bir adet kistik lezyon tespit edildi (Resim 1). Hasta ameliyat için göğüs cerrahisine refere edildi. Hastaya "kistotomi" yapıldı. Postoperatif patolojik inceleme sonucu "kist hidatik" olarak rapor edilmiştir. **Tartışma:** Mediastinal lezyonların büyük çoğunluğu bası semptomlarına yol açmaktadır. Semptomlar lezyonun boyutu, lokalizasyonu ve basıya uğrayan komşu organlara göre değişir. Ortaya çıkabilecek yakınmalar arasında nefes darlığı, göğüs ve yan ağrısı, sırt ve bel ağrısı, öksürük, vena kava superior sendromu bulunabilir. Hidatik kistte bası semptomlarından başka kistin bronşa ya da damarlara rüptürü sonucu embolizasyon ve anaflaksi, rüptüre kistin infeksiyonu ya da yayılımı, intraspinal yayılımı sonucu kord kompresyonu, kosta, vertebra ve göğüs duvarı erozyonu görülebilir. **Sonuç:** Mediastinal kistik lezyonların ayırıcı tanısında, özellikle endemik olduğu bölgelerde hidatik kist akılda bulundurulmalıdır.

Resim 1: Parakardiyak kist hidatiğin ekokardiyografik görüntüsü.

P-109

FETAL EKOKARDİYOGRAFİ SONUÇLARI

Ayşe Şimşek

Buca Kadın Doğum ve Çocuk Hastalıkları Hastanesi. İzmir

Giriş ve Amaç: Konjenital kalp hastalığı sıklığının 1000 canlı doğumda 6-12 arasında olduğu bildirilmektedir. Erken Fetal ekokardiyografik inceleme ile konjenital kalp hastalıkları yüksek oranda doğru olarak teşhis edilebilmektedir (sensitivite %84,8-spesifite %95,3). Çalışmamızın amacı merkezimizde yapılmış fetal ekokardiyografik inceleme sonuçlarının retrospektif olarak gözden geçirilmesi, ekojenik fokus sıklığının belirlenmesidir. **Gereçler ve Yöntem:** Eylül 2013-Ocak 2015 tarihleri arasında merkezimize başvuran 1200 gebe fetal ekokardiyografik inceleme ile değerlendirilmiştir. Fetal ekokardiyografik incelemede fetal kardiyak anatomi tüm pencerelerde incelenmiş, konjenital kalp hastalığı açısından tarama yapılmıştır. Ekojenik odak apikal 4 boşluk incelemede belirlenmiştir. **Bulgular:** Çalışmaya alınan 1200 gebenin fetal incelemesi sonucunda 94 hastada (%7.83) hiperekojenik odak izlenmiştir. (1 hastada sağ ventrikülde, 93 hastada sol ventrikülde hiperekojenik odak) Major kardiyak malformasyon 14 hastada tespit edilmiştir. Tablo 1. Ekojenik odak ve konjenital kalp anomalisi tespit edilen hastalardan 65 hasta postnatal dönemde tekrar görüldü. Hiperekojenik odak izlenen olgulardan 54 bebeğin neonatal dönemde ekokardiyografik incelemeleri yapıldı ve normal olarak değerlendirildi. 6 hastada taşikardisi olmaksızın aritmi, 1 hastada taşikardi izlendi. **Tartışma ve Sonuç:** Ekojenik odak sıklığı literatürde de benzer oranlarda bildirilmiştir. (%0,5-20 arası). Ekojenik odak sıklıkla sol ventrikülde görülmekle birlikte sağ ventrikülde yada her iki ventrikülde olabilmektedir. İntraatriyal veya difüz ekojenik odak nadir olarak görülmektedir. İzole ekojenik odağın anormal kardiyak fonksiyonlar ile ilişkisinin olmadığı bildirilmektedir. Erken prenatal teşhis ile neonatal morbidite ve mortalitede azalma olmaktadır.Bu nedenle özellikle yüksek riskli gebeliklerde fetal ekokardiyografinin prenatal tarama programı olarak yapılması önerilmektedir.

Tablo 1: Prenatal dönemde görülen kardiyak anomaliler ve sıklıkları. Postnatal dönemde tanılarının doğrulanması.

Kardiyak anomali	Prenatal	Postnatal
Hipoplastik sol kalp sendromu	2 (%0,16)	1, 1 hasta fetal dönemde ex.
AVSD	2 (%0,16)	2
Fallot tetralojisi	2 (%0,16)	2
Pulmoner atrezi	1 (%0,08)	-
VSD	7 (%0,58)	5

P-110

YENİDOĞANDA NADİR BİR SUPRAVALVULER PULMONER DARLIK NEDENİ: SİRKÜLER MEMBRAN

Savaş Demirpençe[1], Yeliz Sevinç[1], Emin Alp Alayunt[2], Faik Fevzi Okur[2], Vedide Tavlı[1]

[1]*Şifa Üniversitesi Tıp Fakültesi, Çocuk Sağlığı ve Hastalıkları AD, Çocuk Kardiyoloji BD, İzmir*
Şifa Üniversitesi Tıp Fakültesi, Çocuk Kalp Damar Cerrahisi BD, İzmir

Giriş: Supravalvuler pulmoner darlık konjenital kalp hastalıklarına %2-3 oranında eşlik eder. Darlığın olduğu bölgeye göre 4 farklı tipi vardır. Tip 1 tek santral darlık, tip 2 bifurkasyon bölgesinde darlık, tip 3 sadece periferik darlık, tip 4 santral ve periferik darlık şeklindedir. Poststenotik dilatasyon tip 1'de en belirgin olup tip 3'de ise yoktur. Supravalvuler darlıkların birçoğunda intimal veya muskuler proliferasyon görülür. Pulmoner arterde anevrizma veya membran oluşumuna neden olabilirler. Burada üfürümü nedeniyle değerlendirilen ve pulmoner arterde supravalvuler sirküler membran ve malalignment ventriküler septal defekti olan 1 günlük yenidoğan sunulmuştur. **Olgu:** 18 yaşında G1P1 anneden 38. gestasyonel haftada 2400 gr sezaryenle sorunsuz doğan kız bebek postnatal birinci günde üfürümü nedeniyle çocuk kardiyoloji kliniğimizde değerlendirildi. Fizik muayenesinde genel durumu iyi, SpO2 %96 (oksijensiz), sternum solu ikinci interkostal aralıkta en belirgin işitilen 2-3/6° sistolik ejeksiyon üfürümü olup diğer sistem bulguları olağandı. Elektrokardiyografisi ve telekardiyografisi normaldi. Transtorasik ekokardiyografide perimembranöz bölgede sol-sağ şantlı 6 mm'lik malalignment ventriküler septal defekt (VSD), 5 mm'lik sol-sağ şantlı sekundum atriyal septal defekt (ASD), 1-2° trikuspit yetmezliği, 1° pulmoner yetersizlik, aorta %20-30 dekstropoze, pulmoner kapak anulusu 8 mm, kapağın 7 mm üzerinde yer alan ve 3.2 mm'den geçişe izin veren sirküler membran izlendi (Resim 1). Membranın tam ortasında Δpgr 65 mmHg sistolik gradiyent elde edildi ve poststenotik dilatasyon saptandı (Resim 2). Olgunun siyanozunun ve sağ ventrikül hipertrofisinin olmaması, VSD ve ASD şantlarının sol-sağ yönlü olması, perimembranöz malalignment VSD'sinin sirküler membrana bağlı doğal bandlı olması nedeniyle yakın klinik izlemine karar verildi. **Sonuç:** Supravalvuler pulmoner darlıklarda lümen çapı %50 ve daha fazla azalırsa hemodinamik anlamlı darlıktan bahsedilir. Noonan sendromu, Williams sendromu, Fallot tetralojisi, Down sendromu ve Ehler-Danlos sendromu'na eşlik eden supravalvuler pulmoner darlıklar genellikle periferik olup progresyon göstermektedir. Olgumuzda genetik sendromlara işaret eden herhangi bir stigmat saptanmadı ancak kromozom ve delesyon analizleri planlandı. Supravalvuler pulmoner sirküler membran yenidoğan döneminde oldukça nadir görülmektedir.

Resim 1: Pulmoner kapağın (*) 7 mm üzerinde yer alan ve 3.3 mm'den geçişe izin veren sirküler membran (ok) ve poststenotik dilatasyon.

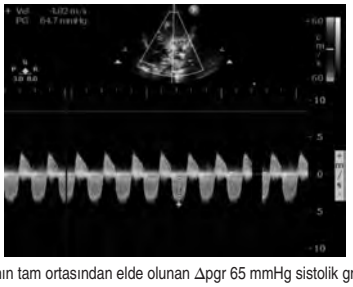

Resim 2: Membranın tam ortasından elde olunan Δpgr 65 mmHg sistolik gradiyent ve yetersizlik akımı.

P-111

AYNI GEBELİK HAFTASINDA OLAN KOMPLET BÜYÜK ARTER TRANSPOZİSYONLU FETUS İLE BÜYÜK ARTERLERİN DÜZELTİLMİŞ TRANSPOZİSYONU OLAN FETUSUN KARŞILAŞTIRMALI EKOKARDİYOGRAFİK GÖRÜNTÜLERİ

Yilmaz Yozgat[1], Cem Karadeniz[2], Rahmi Özdemir[1], Yankı Yılmazer[1], Mustafa Demirol[1], Muhittin Eftal Avcı[3], Timur Meşe[1], Nurettin Ünal[1]

[1]*İzmir Dr. Behçet Uz Çocuk Hastalıkları ve Cerrahisi Eğitim ve Araştırma Hastanesi, Çocuk Kardiyoloji Kliniği*
[2]*İzmir Tepecik Eğitim ve Araştırma Hastanesi, Perinatoloji Bölümü*
[3]*İzmir Tepecik Eğitim ve Araştırma Hastanesi, Radyoloji Bölümü, İzmir*

Giriş: Fetal Komplet büyük arter transpozisyonu nadir izlenen bir kardiyak anomali olup olgularda atriyoventriküler (AV) konkordans ve ventriküloarteriyel (VA) diskordans vardır. Her iki büyük arter paralel seyir gösterir. Aorta anteriorda olup pulmoner arterin sağında yer alır. Bu nedenle Komplet büyük arter transpozisyonlu olgular D-TGA (D= dexter) olarak da adlandırılır. Eşlik eden ek kardiyak anomali olmadığında simple D-TGA olarak tanımlanır. Eşlik eden ek anomali (VSD,PS) olduğunda ise kompleks D-TGA olarak adlandırılır. Büyük arterlerin düzeltilmiş transpozisyonu (cc-TGA, L-TGA) ise D-TGA'ya göre daha nadir rastlanan bir anomali olup AV ve VA diskordans izlenir. BU olgularda aorta anterior yerleşimli olup pulmoner arterin solunda izlendiği için Büyük arterlerin düzeltilmiş transpozisyonu olan olgular L-TGA (L=levo) olarak da adlandırılır. Situs inversus %5 sıklıkta, dekstrokardi/mezokardi ise %25 sıklıkta eşilik eder. **Olgu:** Olgu-1 simple D-TGA görüntüleridir. Olgu -2 L-TGA görüntüleridir. **Sonuç:** Fetal ekokardiyografik incelemede her iki kardiyak anomalide nadir olarak izlendiği için her zaman ayrımı net olarak yapılamaz bizde fetal ekokardiyografik incelemeye yeni başlayan pediatrik kardiyoloji asistanları için 22. Gebelik haftasında tespit ettiğimiz D-TGA ve L- TGA 'lı iki olgumuzun karşılaştırmalı görüntülerini sunmak istedik. Ekte: Dört boşluk görüntüleri (Resim 1, Resim 1B),beş boşluk (Resim 2), üç damar trekea (Resim 4) ve aortik ve duktal ark pozisyonlardaki görüntü (Resim 5) verilmiştir.

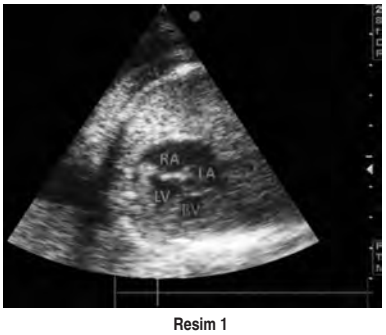

Resim 1

Resim 1B

P-112

ÇOCUKLARDA NADİR GÖRÜLEN BİR HASTALIK: GOLTZ SENDROMU

Osman Güvenç[1], Özlem Bilgiç[2], Derya Çimen[1], Eyüp Aslan[1], Derya Arslan[3], Bülent Oran[1]

[1]Selçuk Üniversitesi Tıp Fakültesi, Çocuk Sağlığı ve Hastalıkları AD, Çocuk Kardiyoloji BD,
[2]Selçuk Üniversitesi Tıp Fakültesi, Deri ve Zührevi Hastalıkları AD,
[3]Konya Eğitim ve Araştırma Hastanesi, Çocuk Kardiyoloji Bölümü, Konya

Giriş: Goltz sendromu (Fokal dermal hipoplazi), mezoektodermal dokuyu tutan ve çok nadir görülen bir hastalıktır. Deri lezyonları ile birlikte iskelet sistemi, dental ve oküler anomaliler, hastaların az bir kısmında da kalp anomalileri görülebilmektedir. Bu yazıda, Goltz sendromu tanısı alan, biküspit aort kapağı ve buna bağlı aort kapak darlığı ve yetmezliği olan beş yaşındaki kız hasta olgu olarak sunuldu. **Olgu:** Yenidoğan döneminde mevcut cilt lezyonları, sağ el ve sağ ayak deformitesi ile sağ böbrek hipoplazisi bulgularıyla Goltz sendromu tanısı alan, beş yaşındaki kız hasta kontrol için çocuk kardiyoloji polikliniğine başvurdu. Herhangi bir şikayeti bulunmayan hastanın anne ve babası arasında akrabalık olmadığı, üç tane sağlıklı kardeşinin olduğu öğrenildi. Boyu 89 cm (<3p) ve vücut ağırlığı 10 kg (<3p), tansiyon arteryel 90/60 mmHg, nabızı 90 atım/dk olan hastanın yapılan fizik muayenesinde saçların ve kaşların seyrek olduğu, mikrosefali, hipertelorizm, bilateral kıvrık kulak kepçesi, geniş burun ucu, dişlerde maloklüzyon, sağ skapulanın hipoplazik ve normalden daha yukarıda olduğu, ciltte Blaschko çizgileri ile uyumlu telenjiektazi ve atrofi ile yağ herniasyonlarının eşlik ettiği hipopigmente lezyonlar, sağ elde ve sağ ayakta parmakların arasında kleft ve yengeç deformitesi ile sindaktili, el ve ayak tırnaklarında distrofik değişiklikler, pektus ekskavatum ve göğüs kafesinde eğrilik bulunduğu, sağ bacağın sola göre 2 cm kısa olduğu tespit edildi. Kardiyovasküler sistem muayenesinde, sağ üst prekordiyumda daha iyi duyulan 3/6 şiddetinde sistolik ejeksiyon üfürümü alınıyordu. Elektrokardiyografik inceleme normaldi. Ekokardiyografik görüntülemede biküspit aort kapağı vardı, aort kapağında hafif darlık ve hafif yetmezlik olduğu görüldü. Sistolik fonksiyonları ve kalp boşlukları normal sınırlarda idi ve kalp içinde bir kitle izlenmedi. Hasta, herhangi bir tedavi verilmeden poliklinik takibine alındı. **Tartışma:** Goltz sendromu tanısı konulan hastaların deri, kemik, göz, diş ve kalp gibi birçok organ açısından düzenli olarak takip edilmesi gerekmektedir. Goltz sendromu ile aort kapak anomalisi birlikteliğinin, literatürdeki ilk olgu olduğunu düşünmekteyiz.

P-113

SAĞLIK RAPORU ALMAK İÇİN BAŞVURAN ASEMPTOMATİK ADOLESAN OLGUDA KOMMERELL DİVERTİKÜLÜ, ABERRAN SOL SUBKLAVİYEN ARTER VE SAĞ ARKUS AORTA BİRLİKTELİĞİ

Savaş Demirpençe[1], Yeliz Sevinç[1], Berhan Genç[2], Emin Alp Alayunt[3], Vedide Tavlı[1]

Şifa Üniversitesi Tıp Fakültesi, Çocuk Sağlığı ve Hastalıkları AD, Çocuk Kardiyoloji BD,
[2]Şifa Üniversitesi Tıp Fakültesi, Radyoloji AD,
[3]Şifa Üniversitesi Tıp Fakültesi, Çocuk Kalp Damar Cerrahisi BD, İzmir

Giriş: Kommerell divertikülü (KD) ilk olarak Burckhard F. Kommerell tarafından 1936 yılında tarif edilmiştir. Divertikülün emb¬riyolojik orjininin dorsal sağ veya sol dördüncü ark olduğu savunulmuştur. Sağ aortik arklı hastalarda aberran sol subklaviyen arter desendan aortadaki divertikülden dallanabilmektedir. Sağ aortik ark (SAA) anomalisi ile birlikte Kommerell divertikü¬lden köken alan aberran sol subklaviyen arterin (ASSA) görülme sıklığı tüm konjenital kalp hastalıkları içerisinde %0,042 civarında olup oldukça nadirdir. Burada sağlık raporu almak için başvuran, Kommerell divertikülü, ASSA ve sağ aortik ark saptanan asemptomatik adolesan bir olgu sunulmuştur. **Olgu:** 12 yaşında erkek olgu spor aktivitelerine katılım öncesinde sağlık raporu almak amaçlı kliniğimize başvurdu. Fizik incelemede tüm sistem muayene bulguları olağan olup periferik nabızları eşit alınıyor, tansiyonu sol kolda 100/60 mmHg, sağ kolda 110/70 mmHg idi. Elektrokardiyografi normaldi. Telekardiyografisinde sağ aortik ark izlendi. Ekokardiyografide sağ aortik ark ve sol subklaviyen arterin hemen distalinde 15 mmHg sistolik gradiyent dışında normal bulgular saptandı. Sağ aortik ark ve desenden aortadaki mevcut gradiyent nedeniyle olası arkus aorta ve dallarındaki anomaliler açısından yapılan dual source bilgisayarlı tomografi anjiyografide sağ aortik ark, özefagusa posteriordan belirgin bası yapan Kommerell divertikülü ve aberran çıkışlı sol subklaviyen arter izlendi (Resim 1). Cine-özefagogramda özefagusa posteriordan belirgin bası olduğu ve lümenin %50 daraldığı izlendi (Resim 2). Olgunun bu bulgularla öyküsü derinleştirildiğinde doğumdan sonra 7-8 yaşına kadar dönem dönem kusmalarının olduğu, ek gıdalara geçişte zorluk yaşandığı ve bu şikayetleri nedeniyle sürekli reflü tanısı alarak çeşitli tedaviler almış olduğu öğrenildi. Son birkaç yıldır ise bu yakınmalarının azalarak kaybolduğu ifade edilen olgu asemptomatik olduğundan yakın klinik ve radyolojik izlemine karar verildi. **Sonuç:** Gastroözefageal reflü semptomlarıyla başvuran çocuklarda öykü daha detaylı alınmalı ve fizik muayene bulguları tamamen normal olsa bile ekokardiyografi ve diğer görüntüleme yöntemlerine başvurulmalıdır. Olgumuzun tamamen asemptomatik oluşu mevcut özefagus basısının yaşla birlikte azalmış olabileceğini ve çocuğun adapte olduğunu düşündürdü. Bu olgular özellikle anevrizmalar açısından yakınen izlenmelidir.

Resim 1: Dual source BT anjiyografi (posterior görünüm).

1. Kommerell divertikülü 2. Sol subklaviyen arter 3. Sol common karotid arter 4. Sağ common karotid arter 5. Sağ subklaviyen arter.

Resim 2: Cineözefagografi'de (sol lateral görünüm) Kommerell divertikülün özefagusa posteriordan belirgin basısı ve lümeni daraltışı (ok).

P-114

AKARDİYAK İKİZ GEBELİK

Yilmaz Yozgat[1], Yankı Yılmazer[3], Cem Karadeniz[1], Rahmi Özdemir[1], Mustafa Demirol[1], Muhittin Eftal Avcı[2], Timur Meşe[1], Nurettin Ünal[1]

[1]İzmir Dr. Behçet Uz Çocuk Hastalıkları ve Cerrahisi Eğitim ve Araştırma Hastanesi, Çocuk Kardiyoloji Kliniği,
[2]İzmir Tepecik Eğitim ve Araştırma Hastanesi, Perinatoloji Bölümü,
[3]İzmir Tepecik Eğitim ve Araştırma Hastanesi, Radyoloji Bölümü, İzmir

Giriş: Akardiyak ikiz gebelik: çok sayıda anomaliye sahip kalbi gelişmemiş bir fetus ile bu fetusu plasentadaki vasküler anostomozlar yoluyla besleyen ikinci bir fetustan oluşur. Sağlıklı olan İkinci fetusa pompa fetus adı verilir. Akardiyak ikiz gebelik sadece monokoryonik ikiz gebeliklerde görülür. Akardiyak ikiz gebelik diğer adı ters arteriyel kanlanma sekansı (TRAP Sendromu) olarakta adlandırılmaktadır. Sağlıklı fetustan umbilikal arterlerle plasentaya dönen oksijeni düşük kan embriojenik dönemde plesentada gelişmiş anostomozlar yolu ile düşük vaskuler resitansa sahip akardiyak ikizin umbilikal arterine ters yönde akar. Akardiyak ikiz sadece bu ters yönde akan oksiyeni düşük akımla beslenir. O nedenle genelikle ters akımla gelen kanı akardiyak fetusun öncelikle kaudal kısımı kullanır. Akardiyak fetusun değişik derecelerde baş ve gövde kısmı rezorpsiyona ugrar. Değişik tipte akardiyak ikizler oluşmaktadır. Ensık rastlanan akardiyak ikiz eşi akardiyak asefalustur (kranium oluşmaz). **Olgu:** yirmi iki yaşındaki olgumuzda, 22 haftalık monokoryonik ikiz gebelik mevcuttu. Missed ikiz gebelik nedeniyle fetal ekokardiyografik inceleme için polikliniğimize gönderilmişti. Ekokardiyografik inceleme esnasında ikizlerden birinin sadece alt ekstremite gelişimi olduğu baş ve gövdenin bulunmadığı izlendi. Diğer ikiz eşi pompa ikiz normal kardiyak anatomiye ve kardiyak fonksiyonlara sahipti (Resim 1). Genel olarak akardiyak ikiz gebeliklerde pompa ikiz eşinin mortalitesi (%50-60 civarında) yüksek olup sıklıkla kalp yetersizliği nedeniyle oluşmaktadır. Olgumuzda kalp yetersizliği izlenmemektedir. Tedavi konservatif, invaziv ve palyatif olabilir. İnvazif tedavide akardiyak ikiz eşine giden ters akımı taşıyan kordonun bağlanmaya çalışılmaktadır. **Sonuç:** Bu poster sunumuyla pediatrik kardiyolojide çok nadir rastlanan akadiyak ikiz gebelik olgusunu paylaşmak istedik.

Resim 1

P-115

MULTİPL KORONER ARTERİYOVENÖZ FİSTÜLLÜ BİR OLGU

Tülay Demircan, Özgür Kızılca, Ulaş Karadaş, Cüneyt Zihni, Bahattin Öncü, Mustafa Kır, Nurettin Ünal

Dokuz Eylül Üniversitesi Tıp Fakültesi, Pediatrik Kardiyoloji BD, İzmir

Olgu: 3 aylık erkek olgu; 2 aylıkken üfürüm nedeni ile yapılan ekokardiyografisinde koroner arteriyovenöz fistül saptanması üzerine polikliniğimize yönlendirildi. G1P1 anneden spontan yolla doğan, doğum kilosu: 3,5 kg olan hastamızın natal-postnatal öyküsünde özellik yok. Anne sütü alıyor, beslenmesi iyi. Ailede kalp hastalığı yok. Anne: 25, baba: 27 yaşında sağ sağlıklılar. Vücut ağırlığı: 5,5 kg(40p), boy: 62cm(50p). Genel durumu iyi, kardiyak muayenesinde hafif -sistolik karakterde üfürüm duyuldu. Elektrokardiyografisi normal saptandı. Ekokardiyografisinde (EKO) kalp boşlukları normal boyutlarda, interventriküler septum üzerinde ve apikal bölgede belirgin gradiyent vermeyen çok sayıda fistül akımı izlendi. Yine ana pulmoner arter köküne doğru fistül akımı izlendi. Koroner çıkışları normal olarak değerlendirildi. Anjiografide de her iki koroner arterden köken alan çok sayıda birbiri ile bağlantılı olduğu düşünülen fistüller tepit ettik. **Tartışma:** Konjenital koroner arteriovenöz fistüller(KAVF) diğer konjenital kalp anomalilerine göre daha enderdir. Ekokardiyografi ve selektif koroner anjiografinin kullanımı yaygınlaştıkça rastlanılan olgu sayısı artmaktadır. Bizim hastamızda da üfürüm nedeni ile yapılan EKO'da tesadüfen saptandı. Embriyolojik olarak, intrauterin hayatta intratrabeküler aralıkların devam etmesi sonucu bu anomali ortaya çıkar. Konjenital KAVF'de koroner arterlerin aortadan çıkışları normaldir. Koroner arterlerle kalp bölümleri arasındaki KAVF oluşumu, genellikle tek koroner arterdedir ve sağ koroner arterde daha sıktır. Hastamızda ise çok sayıda sağ ve sol koroner arterde idi. Fistül genellikle kalbin sağ tarafındaki oluşumlara açılır. En sık açılma yeri sağ ventrikül olup, bunu, sıklık sırasına göre, sağ atrium, superior vena kava, pulmoner arter, sol atrium, sol ventrikül ve koroner sinüs izler. En sık rastlanılan semptomlar dispne ve halsizlik olup, konjestif kalp yetmezliği, bakteriyel endokardit, myokard infarktüsü, anevrizma rüptürü gibi komplikasyonlarla karşılaşılabilir. Bu nedenle hastalığın tanısı konunca, semptomların artışı veya komplikasyonların çıkışı beklenmeden cerrahi tedavi uygulanması tavsiye eldir. Hastamızın yaşının çok küçük olması, şikayet oluşturmaması ve çok fazla sayıda olması nedeni ile şimdilik yakın aralıklarla klinik izlem yapmayı uygun bulduk.

Multipl fistüllerin görünümü

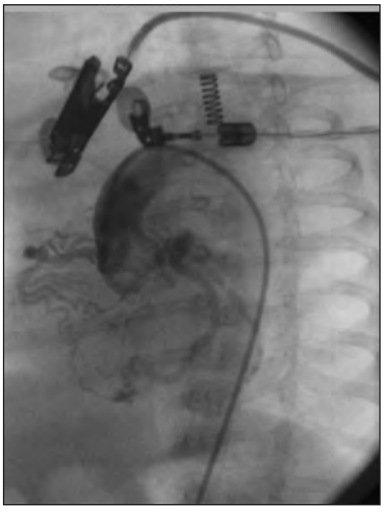

Resim 1: Aort kökü enjeksiyonunda multipl fistüllerin görünümü.

Sol koroner arterden multipl fistül görünümü

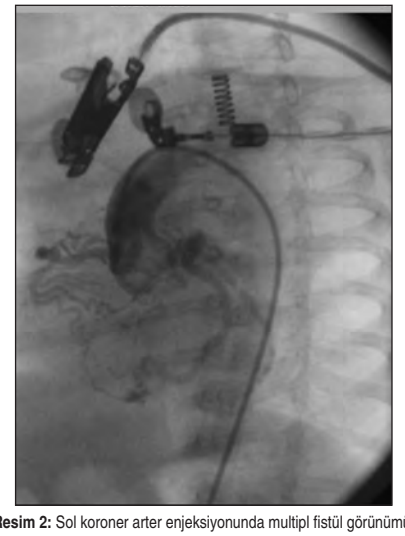

Resim 2: Sol koroner arter enjeksiyonunda multipl fistül görünümü.

P-116

AORTİK ARK ANOMALİSİ: BİLGİSAYARLI TOMOGRAFİ VE EKOKARDİYOGRAFİ BULGULARI

Kazım Serhan Keleşoğlu[1], Derya Çimen[2], Mesut Sivri[1], Hasan Erdoğan[1], Mustafa Koplay[1]

[1]Selçuk Üniversitesi Tıp Fakültesi, Radyoloji AD,
[2]Selçuk Üniversitesi Tıp Fakültesi, Pediatrik Kardiyoloji BD, Konya

Giriş: Aortik ark; superior mediastende bulunan, çıkan ve inen aorta arasındaki sağdan sola seyirli segmenttir. Bilindiği üzere 3 klasik dal verir; sağ brakiyosefalik trunkus, sol ana karotid arter ve sol subklavyen arter. Bu dallanma paterni insanların %65-80'inde görülür. Klasik patern haricinde aortik arktan çıkan tek ana trunkus görünümünden, 6 arteriyel dala kadar sayısız anomali görülebilir. Dallanma paternindeki bu varyasyonlar asemptomatik olacağı gibi serebral hemodinamiyi etkileyecek seviyelerde semptomatik olabilirler. Bu olguda ekokardiyografide saptanamayan fakat BT anjiyografi ile tanı konan bir olguyu paylaşacağız. **Olgu:** Yenidoğan erkek bebek hasta kardiyak muayenesinde üfürüm saptanması üzerine hastanemiz çocuk kardiyolojisi bölümüne yönlendiriliyor. Ekokardiyografi ile değerlendirilen hastada inen aortada artmış gradiyent (75 mmHg) ve çapta azalma (3 mm) görüldüğü belirtiliyor. Kliniğimize ek anomali ve mevcut koarktasyonun daha iyi değerlendirilmesi amacı ile yönlendirilen hasta BT anjiyografi ile değerlendirildi. Görüntüleme sonucunda arkus aortadan sağ subklavian arterin çıktığı ve hemen komşuluğunda diğer üç ana vasküler yapının tek kök halinde çıktığı tespit edildi. Ayrıca koarktasyon bölgesi de net olarak değerlendirildi. **Sonuç:** Çoğu aortik ark anomalisi normalde kaybolması gereken aortik arkların kaybolmaması sebebi ile meydana gelir. 4 ana arter haricinde aortik arktan vertebral arter, tiroidea ima ve inferior tiroid arter gibi diğer arteriyel yapılar da köken alabilir. Dallanmadaki anormal dağılımlar serebral ve üst ekstremite hemodinamisini etkileyebilir, iskemik sonuçlara sebep olabilir. Bu sebeple tanı konulması ve tiplendirilmesinin doğru yapılması önemlidir.

P-117

AVSD OPERASYONUNA SEKONDER LA-RV KOMİNİKASYON

Olgu Hallıoğlu, Derya Karpuz, Hasan Demetgül

Mersin Üniversitesi Tıp Fakültesi, Pediatrik Kardiyoloji Ünitesi, Mersin

Giriş: Gerbode defekti olarak bilinen sol ventrikül ile sağ atriyum arasında bulunan kominkasyon (şant), nadir görülen bir patolojidir. Sol atriyum-sağ ventrikül (LA-RV) arasındaki gerbode benzeri kominikasyon ise çok daha ender görülen bir durumdur. Literatürde atriyoventriküler septal defekt (AVSD) tamiri sonrasında sadece iki olguda LA-RV şantı bildirilmiştir. Bu raporda 6 aylık iken AVSD tanısıyla opere edilen LA-RV şantı saptanan beş yaşındaki hasta sunulmuştur. **Olgu:** 6 aylık iken komplet AVSD tanısıyla opere olan ve sonrasında kontrole gitmeyen 5 yaşındaki kız hasta polikliniğimize başvurdu. Herhangi bir şikayeti olmayan hastanın klinik muayenede, sol parasternal bölgede 3/6 pansistolik üfürüm vardı. Elektrokardiyografisinde, sağ dal bloğu görüldü. Telekardiyografisinde, kardiyomegali izlendi ve kardiyotorasik index %58 olarak hesaplandı. İki boyutlu ve renkli Doppler ekokardiyografi (EKO) ile değerlendirildiğinde, sol atriyumun dilate olduğu gözlendi. Mitral ve triküspit kapakta orta derecede yetersizlik, LA-RV arasında geçiş olduğu görüldü. Hastaya kalp yetersizliği tedavisi başlanarak yakın takibe alındı. **Sonuç:** Özellikle AVSD cerrahisi sonrasında gerbode ve gerbode benzeri defektin oluşabileceği akılda tutulmalı ve ekokardiyografik değerlendirmeler sırasında da dikkatli olunmalıdır.

boş

14. Ulusal Pediatrik Kardiyoloji ve Kalp Cerrahisi Kongresi

(15-18 Nisan 2015, Denizli)

PEDİATRİK DİSRİTMİ

Poster Bildirileri

BOŞ

P-118

ÇOCUKLARDA VE GENÇLERDE ATRİYOVENTRİKÜLER NODAL REENTRAN TAŞİKARDİLERİN (AVNRT) SINIRLI FLOROSKOPİ İLE KRYOABLASYONU: TEK MERKEZ DENEYİMİ

Cem Karadeniz[1], Hacer Kamalı[2], Enes Elvin Gül[2], Mehmet Karacan[2], Celal Akdeniz[2], Volkan Tuzcu[2]

[1]İzmir Dr. Behçet Uz Çocuk Hastalıkları ve Cerrahisi Eğitim ve Araştırma Hastanesi, Çocuk Kardiyolojisi, İzmir
[2]İstanbul Medipol Üniversitesi Tıp Fakültesi, Çocuk ve Genetik Aritmi Merkezi, İstanbul

Giriş: Kryoablasyon çocuklarda ve genç erişkinlerde AVNRT tedavisinde güvenli ve etkili bir tedavi yöntemidir. Floroskopiye maruz kalmanın uzun dönemdeki olumsuz yan etkileri nedeniyle son zamanlarda floroskopinin sınırlandırılması hatta azaltılması amacıyla üç boyutlu (3D) elektroanatomik haritalama yöntemleri yaygın olarak kullanılmaya başlanmıştır. Bu çalışmada; elektroanatomik haritalama ve sınırlı floroskopi kullanılarak kryoablasyon ile tedavi edilen AVNRT sonuçlarımızı tek merkez deneyimi olarak ortaya koymayı amaçladık. **Metod:** Çalışmaya, Temmuz 2012- Aralık 2014 tarihleri arasında kliniğimizde AVNRT nedeniyle elektrofizyoloji çalışma ve kryoablasyon işlemi yapılan ve ortalama yaşları 13.7±6.2 yıl olan 195 hasta alındı. Hastalar 10 yaş altı (grup 1: 42 hasta) ve 10 yaş üstü (grup 2: 153 hasta) olma üzere iki gruba ayrıldı. Tüm ablasyon işlemleri floroskopi maruziyetinin azaltılması ve minimalize edilmesi amacıyla 3D elektroanatomik haritalama (EnSite system (St.Jude Medical, St Paul, MN, USA)) ile kryoablasyon kullanılarak yapıldı. **Bulgular:** Her iki grup için akut başarı oran %100 idi. Floroskopi grup 1'de 3 hastada grup 2'de ise 6 hastada kullanıldı. Ortalama prosedür süreleri grup 1 için 145.4±37.4 dk, grup 2 için 139.1±49.3 dk olarak saptandı. Her iki grupta prosedür süreleri açısından anlamalı fark saptanmadı (p=0.44). 6- mm kryoablasyon kateteri grup 1 hastalarının 37'sinde grup 2 hastalarının 76'sında kullanıldı. 8-mm kryoablasyon kateteri ise grup 1'de 5 hastada, grup 2'de 76 hastada kullanıldı. Tam lezyon sayıları grup 1 ve 2 de sırasıyla 9.2±2.9 ve 8.1±2.1 olarak saptandı. Ortalama izlem süresi grup 1'de 15.7±8.7, grup 2'de 14.3±9.0 ay idi. İzlem sırasında grup 1 hastaların 5' inde (%12) ve grup 2 hastalarının 21'inde (%14) nüks izlendi. **Sonuç:** Çocuklarda ve gençler de AVNRT sınırlı floroskopi ve 3D elektroanatomik haritalama kullanılarak kryoablasyon yöntemi ile güvenli ve etkili bir şekilde tedavi edilebilir. Uzun dönem etkinliğin saptanabilmesi için daha uzun izlem süreli çalışmalara ihtiyaç vardır.

Tablo 1.

	< 10 yaş (n=42)	≥ 10 yaş (n=153	Toplam(n=195)
Yaş (yıl)	7.1±1.6	15.6±5.7	13.7±6.2
Cinsiyet (K/E)	22/20	82/71	104/91
Doğumsal kalp Hastalığı (n)	3	9	9
Tipik AVNRT (n)	39	138	177
Atipik AVNRT (n)	3	12	15
Tipik+Atipik AVNRT (n)	0	3	3
Ek aritmi substratı (n)	2/42	14/153	16/195

Olguların demografik ve klinik özellikleri

Tablo 2.

	< 10 yaş(n=42)	≥10 yaş (n=153)	Toplam (n=195)	p
Prosedür süresi (dk)	145.4±37.4	139.1±49.3	140.5±47.0	0.44
Floroskopi (n)	3	6	9	
Kryokateter				
6-mm	37	76	113	
8-mm	5	76	81	
6+8-mm	0	1	1	
Tam lezyon sayısı (n)	9.2±2.9	8.1±2.1	8.4±2.3	0.01
Geçici AV blok				
Katetere bağlı (n)	6	8	14	
Kryo enerjiye bağlı (n)	8	32	40	
Akut başarı oranı (n (%))	42(100)	153(100)	195(100)	
İzlem süresi (Ay)	15.7±8.7	14.3±9.0	14.6±8.9	0.36
Nüks (n)	5 (12)	21 (14)	26 (13)	0.49

Olguları prosedür özellikleri

P-119

İYON KANAL HASTALIKLARINDA SEMPATİK DENERVASYONUN YERİ

Nida Çelik[1], Mehmet Zeki Günlüoğlu[2], Elif N. Tuzcu[1], Celal Akdeniz[1], Mehmet Karacan[1], Volkan Tuzcu[1]

[1]İstanbul Medipol Üniversitesi Tıp Fakültesi, Pediatrik ve Genetik Aritmi Merkezi,
[2]İstanbul Medipol Üniversitesi Tıp Fakültesi, Göğüs Cerrahisi BD, İstanbul

Giriş ve Amaç: İyon kanal hastalıklarının, bazı tiplerinde adrenarjik aktivite ile tetiklenen tehlikeli ventriküler aritmiler önemli morbidite ve mortalite nedenidir. Böyle hastalarda ani ölümün önlenmesinde ICD en etkili yöntem olmakla beraber, sempatik denervasyon da tedaviye yardımcı bir unsur olarak önem arz eder. Bu çalışmada minimal invazif video asisst torakoskopik cerrahi (VATS) ile kardiyak sempatik denervasyon uygulanan hastalardaki deneyimlerimiz sunuldu. **Gereç ve Yöntem:** İyon kanal hastalığı nedeni ile Temmuz 2013-Ocak 2015 arasında sol kardiyak sempatik denervasyon uygulanan 5'i kız, 8 hasta retrospektif olarak incelendi. **Bulgular:** Hastalardan, 4'ü katekolaminerjik polimorfik ventriküler taşikardi,3'ü uzun QT sendromu, 1'i idiyopatik VF idi. İdiopatik VF hastası hasta hariç hepsinde genetik mutasyon saptandı. Grubun, yaş ortalaması medyan 9 yıl (2-13 yıl), ağırlık medyan 27kg (21-49 kg) idi. Bütün hastaların aritmileri kanıtlanmıştı. Altı hastada preoperatif senkop, 2 hastada ise kardiyak arrest mevcuttu. Hiçbir hastada konjenital kalp hastalığı yoktu. Hastaların 5' inde daha önce ICD takılı idi ve bunlardan 2' sinde ICD stormu, 2' sinde multipl uygun şok varken, diğer hastada ise tek uygun şok sonrası ailenin de tercihi ile denervasyon yapıldı. Diğer üç hastanın ailesi ICD takılmasına karşı çıktı. İzlem süresi ortalama 7.3 ±7.5 ay (0-18) aydı. İzlemde ICD stormu olan hastalardan birinde ilacı almadığı dönemde tek ICD şoku varken, diğer hastanın da tekrar ICD şoku olması üzerine başvurduğu başka bir merkezde sağ tarafa sempatik denervasyon yapılmasının ertesi günü hastanede vefat ettiği öğrenildi. ICD'si olmayan hastalarda sempatik denervasyon sonrasında henüz hiçbir semptomatik aritmik olay saptanmadı. **Sonuç:** İyon kanal hastalıklarında, ICD'nin takılamadığı veya ICD' nin yetersiz kaldığı yüksek riskli hasta gurubunda, sol kardiyak sempatik denervasyon tedavisi güvenilir ve etkili bir yöntemdir.

P-120

UZUN QT SENDROMLU HASTALARDA FENOTİPİK VARYASYON

Elif N. Tuzcu, İrem Yekeler, Celal Akdeniz, Mehmet Karacan, Volkan Tuzcu

İstanbul Medipol Üniversitesi Tıp Fakültesi, Pediatrik ve Genetik Aritmi Merkezi, İstanbul

Giriş ve Amaç: Uzun QT sendromu (UQTS), ani kardiyak ölüme yol açabilen ve en sık görülen kalıtımsal aritmi sendromudur. Sıklıkla otozomal dominant kalıtım göstermeleri nedeniyle sadece indeks vakalar değil, ailenin diğer asemptomatik bireyleri de ani kardiyak ölüm riski taşımaktadır. Aynı genotipi taşıyan kişilerde, fenotipik varyasyonların görülebilmesi nedeni ile asemptomatik taşıyıcıların belirlenmesinde EKG ile QTc analizi yetersiz kalabilir. **Gereç ve Yöntemler:** Mart 2013-Ocak 2015 tarihleri arasında merkezimizde UQTS tanısıyla genetik inceleme yapılan indeks vakalar ve genetik olarak tanısı konulan aile bireyleri retrospektif olarak incelendi. Fenotipik varyasyonun daha iyi değerlendirilmesi için Jervell Lange-Nielsen sendromu olguları, aynı aile içinde birden fazla UQTS alt tipi saptananlar ve overlap sendromu olanlar çalışmaya dahil edilmedi. Bu ailelerdeki aynı mutasyona sahip olanların ortalama QTc, minimum QTc ve maksimum QTc değerleri saptandı. Bu verilere bakılarak UQTS deki fenotipik varyasyonlar ortaya konulmaya çalışıldı. **Bulgular:** Genetik olarak tanısı konulan UQTS lu 49 vakada 16 farklı mutasyon tespit edildi. Saptanan indeks vakalarda QTc: 426-604 msn (median 464) iken, genetik tanı alan aile bireylerindeki minimum QTc 403-479 msn (median 439), maksimum QTc 432-604 msn (median 473) olarak saptandı. Hastaların 7'si semptomatik idi (bunların 6 tanesi indeks vaka). İndeks vakaların 3 tanesine ICD implantasyonu yapıldı. Olgulardan %61.2 UQTS1, % 18.3 UQTS2, %16.3 UQTS3, %4 UQTS8 idi. Saptanan mutasyonların 9/16'sında yeni, daha önce tanımlanmamış mutasyon tespit edildi. **Tartışma ve Sonuç:** Genetik test çocuklarda kalıtımsal aritmi sendromlarının tanısında kritik öneme sahiptir. Özellikle ani kardiyak ölüm riski taşıyan asemptomatik aile bireyleri genetik tanıdan belirgin fayda görmektedir. Günümüzde yeni mutasyonlar tanımlanmaya devam etmektedir, bu nedenle hastaların belirlenmesinde tanımlanmamış yeni mutasyonların olabileceğinin de akılda tutulması gerekmektedir.

P-121

YAPISAL KALP HASTALIĞI OLMAYAN ÇOCUKLARDA VENTRİKÜLER TAŞİKARDİLERİN DEĞERLENDİRİLMESİ

Yakup Ergül, Fatma Sevinç Şengül, İsa Özyılmaz, Alper Güzeltaş, Celal Akdeniz, Volkan Tuzcu

İstanbul Mehmet Akif Ersoy Göğüs Kalp ve Damar Cerrahisi Eğitim Araştırma Hastanesi, Pediatrik Kardiyoloji Kliniği, İstanbul

Amaç: Çalışmamızda ventriküler taşikardi (VT) nedeni ile kliniğimizde izlenmekte olan ve yapısal kalp hastalığı olmayan çocukların değerlendirilmesi amaçlandı. **Gereç ve Yöntem:** Ocak 2010 ile Aralık 2014 tarihleri arasında, merkezimizde VT nedeni ile izlenmekte olan hastaların başvuru semptomları, 12-kanal EKG, 24 saatlik Holter monitörizasyonu, egzersiz testi, ekokardiyografik bulgular ve elektrofizyolojik çalışma sonuçları retrospektif olarak değerlendirildi. Yapısal veya fonksiyonel kalp hastalığı olan, kalıtsal aritmisi olan veya önemli sistemik hastalığı olan hastalar çalışma dışı bırakıldı. **Bulgular:** Toplam 55 hasta çalışmaya alındı ve 31'i erkek (%56,4) ve 24'ü kız(%43,6) hastaydı. Ortalama hasta yaşı 12.6±4.7 yıl (8 gün-18,6 yaş) ve ortalama hasta ağırlığı 51.3±17.4 kg(3.5 - 95 kg) idi. En sık başvuru semptomları 29 hastada çarpıntı (%52,7), 4 hastada bayılma (%7,3), 3 hastada göğüs ağrısı (%5,5) ve 1 hastada fetal aritmi idi. Ayrıca 1 infant da uzun süren ağlama nöbetleri nedeni ile tanı aldı. Tüm hastalar ekokardiyografi ile ve 10 hasta da manyetik rezonans görüntüleme ile değerlendirildi. Hastalar VT orijinine göre; sağ ventriküler taşikardi sağ ventrikül çıkım yolu (31), para-Hisian (1)ve sol ventriküler taşikardisol ventrikül posteriyor fasiküler (9), anteriyor fasiküler (1), sol koroner kusp (4), sağ koroner kusp (1) ve purkinje fiber (1) olarak gruplandırıldı. 7 hastada VT lokalizasyonu belirlenemedi. 12 kanal EKG ve 3-kanal Holter EKG monitörizasyonu tüm hastalara uygulandı. Ek olarak egzersiz testi ve 12 kanal Holter monitörizasyonu sırasıyla 34 (%61,8) ve 11 (%20) hastaya uygulandı. Antiaritmik tedavi 51 (%92,7) hastaya başlandı.Elektrofizyolojik çalışma ve ablasyon semptomatik olan ve sık ventriküler extrasistol ile VT si olan 30 hastaya uygulandı. Bir hastaya cryoablasyon ve diğerlerine radiyofrekans ablasyon işlemi uygulandı. Ortalama izlem süresi 16,2±13,5 ay (1 ay-5 yıl) idi. **Tartışma ve sonuç:** Yapısal kalp hastalığı olmayan çocuklarda gözlenen idiyopatik VT'nin yönetimi ve prognozu yapısal kalp hastalığı olan çocuklarda görülen VT'den farlılık göstermektedir. Bu hastalarda küratif tedavi seçeneği olarak ablasyon akılda tutulmalıdır.

P-122

JERVELL VE LANGE-NİELSEN SENDROMLU BİR GRUP TÜRK AİLEDE GENETİK VE KLİNİK ÖZELLİKLER

Elif N. Tuzcu[1], Celal Akdeniz[1], Cem Karadeniz[1], Yakup Ergül[2], İsa Özyılmaz[2], Enes E. Gül[1], Mehmet Karacan[1], Volkan Tuzcu[1]

[1]*İstanbul Medipol Üniversitesi Tıp Fakültesi, Pediatrik ve Genetik Aritmi Merkezi,*
[2]*İstanbul Mehmet Akif Ersoy Göğüs Kalp ve Damar Cerrahisi Eğitim ve Araştırma Hastanesi, Pediatrik Kardiyoloji Kliniği, İstanbul*

Giriş: Jervell ve Lange-Nielsen Sendromu (JLNS), uzamış QT, ani ölüm riski ve doğuştan sağırlıkla karakterize nadir bir hastalıktır. Genetik test, JLNS hastalarını ve etkilenmiş diğer aile bireylerini değerlendirmek için önemli bilgiler sağlar. Bu çalışma ile bir grup JLNS Türk ailenin genotipik ve fenotipik özelliklerini gözden geçirmek amaçlandı. **Gereç ve Yöntem:** Toplam JLNS'lu 9 aile gözden geçirildi. Proband ve aile üyeleri (n=34) genetik incelemeye tabi tutuldu. Fenotipik özellikler ve tedavi seçenekleri gözden geçirildi. **Bulgular:** Toplam 9 hasta JLNS ile başvurdu. Tespit edilen KCNQ1 mutasyonları: c.852G>C p.E284D; c.1772A>G p.H591R; c.1097G>A p.R366Q; c.940G>C p.G314R; F423Vfs*40 1265_1266 insA; c.1251+1G>C IVS9+1G>C; c.IVS14+1G>A; IVS2-2A>T (c.478-2A>T). Yeni tanımladığımız ve daha önce başka bir yerde bildirilmemiş yeni mutasyonlar: c.852G>C p.E284D, c.1251+1G>C IVS9+1G>C, IVS14+1G>A, IVS2-2A>T (c.478-2A>T). Aile taraması ile aile bireylerinden bir kişide daha JLNS olduğu ve kalan 25 kişide işitme problemi olmadan uzamış QT intervali olduğu görüldü. Hastaların yaş ortalaması 20.8 ± 14.4 yıl idi. Ortalama QTc değeri hasta bireylerde 585.3 ± 112.1 msn, mutasyonu heterozigot taşıyan aile üyelerinde ise 451.8 ± 23.6 msn idi. Hastaların 8'inde senkop öyküsü, 1'inde ise aborted ani kardiyak ölüm öyküsü olmak üzere toplam hastaların 9'u semptomatik idi. Klinik bulgular ve aile hikayesindeki özellikler dolayısı ile 5 hastaya defibrilatör implante edildi. Hastalarımızdan 3 tanesine sol sempatektomi uygulandı.Takip süresi boyunca ölen hasta olmadı. **Sonuç:** JLNS hastaları önemli derecede uzamış QT intervalleri ve artmış ani kardiyak ölüm riski ile başvururlar. Genetik test incelemesi, asemptomatik taşıyıcı aile üyelerini ortaya çıkarmak, önleyici tedavi seçeneklerini sunmak ve erişkin hastalarda pre-implantasyon genetik danışmanlık vermek için kritik derecede önemlidir.

P-123

WOLFF PARKİNSON WHİTE SENDROMLU HASTALARIMIZDA ELEKTROFİZYOLOJİK ÇALIŞMA İLE RİSK DEĞERLENDİRME SONUÇLARI

Mehmet Karacan, Nida Çelik, Enes E. Gül, Celal Akdeniz, Volkan Tuzcu

İstanbul Medipol Üniversitesi Tıp Fakültesi, Pediatrik ve Genetik Aritmi Merkezi, İstanbul

Giriş ve Amaç: Woff Parkinson White (WPW) sendromlu hastalarda, atriyal fibrilasyon esnasında hızlı antegrad iletiye bağlı ani ölümler görülebilmektedir. Bu nedenle asemptomatik de olsalar, 5 yaş üzeri çocuklarda aksesuar yolun elektrofizyolojik çalışma (EFÇ) ile değerlendirilmesi Avrupa Kalp Birliği konsensüs raporunda önerilmektedir. Bu çalışmamızda WPW nedeniyle EFÇ ve/veya ablasyon yapılan hastalarımızın EFÇ sonuçları sunuldu. **Gereç ve Yöntem:** Çalışmaya merkezimizde son 2.5 yıl içinde EFÇ ve/veya ablasyon yapılan WPW'lu hastalar dahil edildi. Tıbbi zorunluluk dışında işlem 5 yaş üzeri hastalarda, genel anestezi altında entübasyonsuz yapıldı. EFÇ ile atriyal fibrilasyon esnasında en kısa "preexcited" RR (AFPRR) mesafesi ve aksesuar yol efektif refrakter peryodu (APERP) kaydedildi. Bu iki değerden birinin ≤240 msn olması durumunda aksesuar yol riskli, her ikisinin de >240 ms olması halinde risksiz kabul edildi. Asemptomatik ve risksiz hastalarda sadece EFÇ yapılırken, semptomatik veya riskli olan hastalarda ablasyon işlemi yapıldı. **Bulgular:** 144 hastada aksesuar yol değerlendirilmesi yapıldı. Hastalardan 4'üne sadece EFÇ yapıldı. Tüm grupta ortalama yaş 11.8±3.8 yıl (1.3-20.7), ortalama vücut ağırlığı 46.1±21.0 kg (10-162), APERP 292±68 ms (180-600), AFPRR 298±81 ms (160-810), QRS süreleri 116±26 ms idi. Aksesuar yolların 60'ı nonseptal (%41.7), 83'ü septal (%57.6) lokalizasyonda idi. Risk değerlendirmesinde hastaların 112'si risksiz (%77.8), 32'si (%22.2) riskli bulundu. APERP ile AFPRR ilişkisinde anlamlı korelasyon bulundu. Riskli ve risksiz hastalar arasında yaş, cinsiyet, kilo ve aksesuar yolun lokalizasyonu açısından ilişki bulunmadı. Riskli hastalar ile risksiz hastalar arasında ortalama QRS süreleri açısından anlamlı fark bulunmadı (113±23.4 ms vs. 117±27 ms, p>0.05). **Sonuç:** Çocuklarda WPW sendromunda preeksitasyon derecesinin risk belirlemede bir önemi yoktur. Ani ölüm riski taşıması nedeniyle WPW'lu hastalar asemptomatik bile olsalar EFÇ ile erken dönemde değerlendirilmeli ve riskli hastalara ablasyon işlemi yapılmalıdır.

P-124

ÇOCUKLARDA KARDİYAK RESENKRONİZASYON TEDAVİSİ; ÜLKEMİZDEN İLK DENEYİMLER

Yakup Ergül[1], İsa Özyılmaz[1], Sertaç Haydin[2], Alper Güzeltaş[1], Celal Akdeniz[1], Volkan Tuzcu[1]

[1]*İstanbul Mehmet Akif Ersoy Göğüs Kalp ve Damar Cerrahisi Eğitim ve Araştırma Hastanesi, Pediatrik Kardiyoloji Kliniği,*
[2]*İstanbul Mehmet Akif Ersoy Göğüs Kalp ve Damar Cerrahisi Eğitim ve Araştırma Hastanesi, Pediatrik Kalp Damar Cerrahisi Kliniği, İstanbul*

Giriş: Kardiyak resenkronizasyon tedavisi(KRT), son zamanlarda giderek artan sayıda kullanılmaya başlanmasına rağmen, bu konuda çocuklardaki deneyimler sınırlıdır. Bu çalışmada, ülkemizden ilk deneyimler eşliğinde KRT uyguladığımız çocuk hastaların klinik özelliklerini paylaşmayı amaçladık. **Gereç ve Yöntemler:** Çalışmaya, merkezimizde 10 Temmuz 2010-Aralık 2014 tarihleri arasında KRT uygulanan 10 hasta alındı. Hastaların klinik bilgileri(işlem öncesi ve sonrası NYHA sınıfı, ekokardiyografi bulguları, QRS süreleri, KRT bilgileri) retrospektif olarak değerlendirildi. **Bulgular:** Hastaların klinik özellikleri Tablo 1'de özetlenmiştir. Hastaların 5'i(%50) kız ve ortalama yaşları 8.5±7.2(2.5 ay-23 yıl) idi. Toplam 8(%80) hasta geleneksel pacingden KRT'ye upgrade edildi. Dokuz hastanın sistemik ventrikülü sol iken, birer hastada sağ ventrikül ve tek ventriküldü. KRT öncesi 8 hastada AV tam blok ve bir hastada 2. derece AV blok vardı. Ortalama izlem süresi 18.0±17.9 ay idi. Hastaların KRT karakteristikleri Tablo 2'de gösterilmiştir. İki hastada VT, birinde VF sekonder kardiyak arrest olması nedeniyle üçüne KRT-D, yedisine KRT-P tedavisi uygulandı. İki hastaya hibrid, diğer sekizine epikardiyal yaklaşım ile KRT takıldı. KRT öncesi ortalama QRS süresi, sistemik ventrikül EF(%) değeri sırasıyla 146.5±30.5msec; 28.9±4.2 iken, KRT sonrası sırasıyla 125±30.6msec; 45.4±10.5 idi. KRT öncesi NYHA sınıflaması ortalama 3.9 iken, KRT sonrası 1.9'a gerilemişti(ortalama 2 sınıf iyileşme). Sırasıyla QRS süresinde azalma(mm), sistemik ventrikül EF değerinde artma (%), ve sistemik ventrikül diyastol sonu çapta azalma (mm) 21.8±17.6, 16.5 ±9.2 ve 8.5±5.2 olarak saptandı. İzlemde 3 hasta şimdilik transplantasyon listesinden çıkarıldı. Toplamda 9 hasta KRT cevaplı iken bir hastada KRT'ye cevap alınamadı ve bu hasta dirençli kalp yetersizliği nedeni ile ECMO'ya alındıktan sonra kaybedildi. Diğer bir hasta da akut böbrek yetersizliği-pnömoni ve sepsis nedeniyle ECMO'ya alındıktan sonra kaybedildi(Genel mortalite %20 idi). İzlemde bir hastada travma sonrası akut empedans yüksekliği ve lead kopması görüldü. **Sonuç:** KRT kalp yetmezliği olan konjenital kalp hastalıklarında ve pediatrik hastalarda klinik sonuçları iyileştirme ve kalp nakline köprü tedavide umut verici olabilir.

Tablo 1. Hastaların demografik özellikleri, tanıları, iletim bozuklukları

ASD: Atriyal septal defekt, BAS: Biküspid aortik sendrom, AVTB: AV tam blok, cTGA: büyük arterlerin düzeltilmiş transpozisyonu, DAVTB: Doğumsal AV tam blok, DKMP: Dilate kardiyomyopati, K: kız, E: erkek, V: ventrikül, PAB: Pulmoner arter banding, PKR: Pulmonar kapak replasmanı, TOF: Fallot Tetralojisi, VSD: Ventrikül septal defekt

Tablo 2. Hastaların KRT özellikleri, operasyon ve yan etkiler

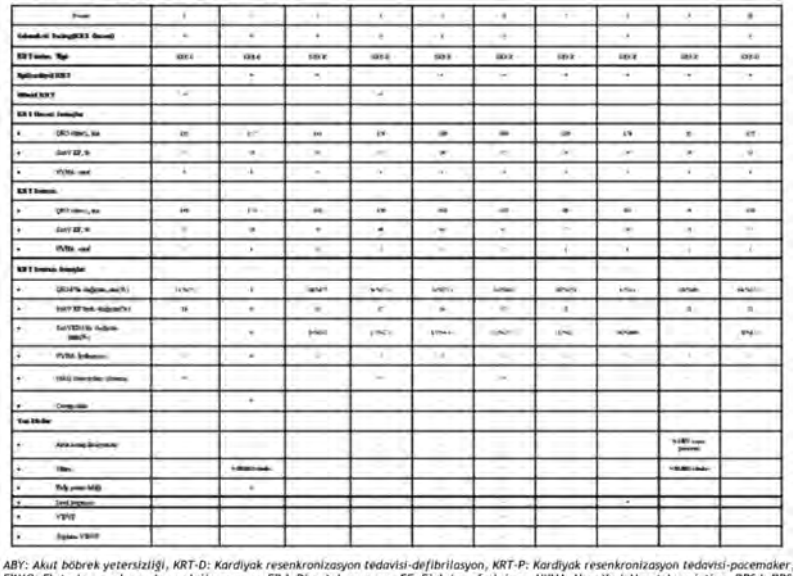

ABY: Akut böbrek yetersizliği, KRT-D: Kardiyak resenkronizasyon tedavisi-defibrilasyon, KRT-P: Kardiyak resenkronizasyon tedavisi-pacemaker, EKMO: Ekstrakorporal membran oksijenasyonu, EDd: Diyastol sonu çap, EF: Ejeksiyon fraksiyon, NYHA: New York Heart Association, QRSd: QRS süresi, sistV: Sistemik ventrikül, VT/VF: Ventriküler taşiaritmi/ventriküler fibrilasyon

P-125

VENTRİKÜLER FİBRİLASYON FIRTINASI OLAN İKİ HASTANIN EKSTRAKORPOREAL MEMBRAN OKSİJENASYONU ALTINDA TEDAVİSİ: 2 OLGU

Nida Çelik[1], İbrahim Önsel[2], Cihangir Ersoy[2], Hacer Kamalı[1], Celal Akdeniz[1], Abdullah Erdem[1], Atıf Akçevin[2], Volkan Tuzcu[1]

[1]İstanbul Medipol Üniversitesi Tıp Fakültesi, Pediatrik ve Genetik Aritmi Merkezi,
[2]İstanbul Medipol Üniversitesi Tıp Fakültesi, Pediatrik Kalp Cerrahisi BD, İstanbul

Giriş: Ekstra Korporial Membran Oksijenasyonu (ECMO), ağır kalp veya akciğer fonksiyon bozukluğu durumlarında akut dönemde hayat kurtarıcıdır. Çok geniş kullanım alanları içinde kontrol altına alınamayan tehlikeli aritmiler önemli yer tutar. Burada VF fırtınası ile başvuran ve ECMO altında tedavisi yapılan iki olgu sunuldu. **Olgu-1:** On iki yaşında kız hastada, 3 saat önce başlayan çarpıntı nedeniyle başvurdukları merkezde, dar QRS li taşikardi ve ileri derecede LV sistolik disfonksiyonu (EF %25)saptanmış. Adenozine cevapsız taşikardi için amiodaron infüzyonu başlanılmış. Kliniği kötüleşen ve VF atakları başlayan hastaya defibrilasyon ve resustasyon yapılarak hastanemize gönderildi. Öyküde 4 yıldır aralıklı SVT atakları nedeni ile metoprolol kullandığı, ayrıca son bir haftadır hafif ishal ve kusması olduğu öğrenildi. Kardiyojenik şok tablosunda, VF atakları olan hastada myokardit düşünüldü ve hastanemizde venö-arteryel ECMO ya alındı. Tedavi olarak amiodaron, milrinon, noradrenalin, IVIG ve Mg başlanıldı. İlk günlerde çok yoğun olan VF ataklarının düzelmesiyle 7. gün ECMO dan ayrıldı, ancak fokal atrial taşikardi ataklarının devam etmesi nedeniyle 11. gün başarılı ablasyon yapıldı. Hastamız nörolojik sekel olmadan tam şifa ile taburcu edildi. **Olgu-2:** Epilepsi nedeniyle tedavi alan 13 yaşındaki erkek, evde gelişen kardiak arest nedeniyle, resüstasyon yapılarak acile götürülüyor. Hastanemize nakil olduğu 5. güne kadar, medikal tedavilere (amiodaron, lidokain, Mg, esmolol) cevap alınamıyor ve VF fırtınası nedeniyle defalarca defibrilasyon yapılıyor. Hastanemizde hemen venö-arteryel ECMO'ya alınan hastanın anamnez, EKG, ekokardiografi, viral serolji ve toksikolojik incelemelerinde VF fırtınasının sebebi izah edilemedi. Genetik analiz için kan gönderildi. Bir hafta boyunca, ECMO altında izlenen hastanın tedavisine amiodaron ve esmolol ile devam edildi. ECMO' dan ayrıldıktan sonra, sekonder profilaksi için ICD takıldı. Propranolol ve amiadoaron tedavisi altında ilave nörolojik sekel olmadan taburcu edildi. **Sonuç:** Kritik hastaların akut tedavisinde ECMO'nun yeri vazgeçilmezdir ve ülkemizde daha yaygın kullanımına ihtiyaç vardır.

P-126

DEKSTROKARDİ, SİTUS İNVERSUS VE CTGA'SI OLAN ÇOCUK HASTADA TRANSVENÖZ DDDR PACEMAKER İMPLANTASYONU

Osman Başpınar, Ayşe Sülü

Gaziantep Üniversitesi Tıp Fakültesi, Çocuk Kardiyoloji BD, Gaziantep

Transvenöz pacemaker, hem mekanik hem de elektriksel olarak epikardiyale göre üstünlük taşır. Dekstrokardi ve cTGA olan bir hastada transvenöz pacemaker implantasyonu, kalbin sağda yerleşmesi, hem ventriküllerin ön-arka pozisyon yerine yan yana olması hem de pulmoner ventrikülün sol ventrikül olması nedeni ile teknik zorluklar içerir. Epikardiyal pacemaker batarya ömrünün bitmesi nedeni ile transvenöz DDDR pacemaker implantasyonu yaptığımız vakayı sunmaktayız. On üç yaşında hastada 2.5 yıl önce 3. derece AV blok nedeni ile takılmış epikardiyal bataryanın ömrünün bitmesi üzerine endokardiyal implantasyona karar verildi. Sağ elini kullanan hastaya sol brakial venden kontrast madde verildi, sol subklaviyan venin 90 derece açı ile sol vena kava süperiyora açıldığı görüldü. Ventriküler aktif lead, pulmoner sol ventrikül apeksine vidalandı, normalde alışık olunan pozisyondan farklı olarak ventriküllerin yan yana olması nedeni ile elektrotun omurgaya paralel yerleştiği görüldü. Atriyal aktif elektrot için stabil pozisyon sağlanamadığı için sağ atriyum serbest duvarına vidalandı. Elektrot ölçümlerinde eşik değerleri sırası ile 0.9 mV ve 0.4 mV, impedansları 720 ohm ve 425 ohm, amplitüdleri R dalgası 12 mV, P dalgası 4.5 mV olarak ölçüldü. EKG'de ritmin AS-VP olduğu izlendi. Oryantasyon problemi olmasına rağmen cTGA ve situs inversus hastalarına endokardiyal aktif pacemaker takılması mümkün ve batarya ömrü açısından değerlendirilecek olursa gereklidir.

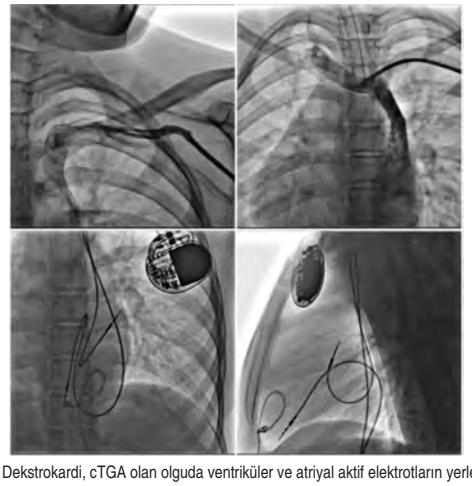

Resim 1: Dekstrokardi, cTGA olan olguda ventriküler ve atriyal aktif elektrotların yerleştirilmesi.

P-127

ÇOCUKLARDA PRİMER KARDİYOMYOPATİ İLİŞKİLİ VENTRİKÜLER ARİTMİLER: 5 YILLIK TEK MERKEZ DENEYİMİ

Fatma Sevinç Şengül, Yakup Ergül, Hasan Tahsin Tola, İsa Özyılmaz, Alper Güzeltaş, Celal Akdeniz, Volkan Tuzcu

İstanbul Mehmet Akif Ersoy Göğüs Kalp ve Damar Cerrahisi Eğitim ve Araştırma Hastanesi, Pediatrik Kardiyoloji Kliniği, İstanbul

Giriş ve Amaç: Primer kardiyomyopati (KMP) tanısı ile izlediğimiz hastalardaki ventriküler aritmilerin değerlendirilmesi amaçlandı. **Gereç ve Yöntem:** Ocak 2010 ile Aralık 2014 tarihleri arasında pediyatrik kardiyoloji kliniğimizde KMP tanısı ile izlenen hastalar retrospektif olarak değerlendirildi. Sekonder nedenli KMP hastaları çalışma dışı bırakıldı. **Bulgular:** KMP tanılı toplam 163 hasta değerlendirildi, hastalar ekokardiyografi ve manyetik rezonans görüntüleme (MRG) bulgularına göre gruplandırıldı (Tablo 1). 163 hastanın 25'inde (%15,3) ventriküler extrasistol (VES) ve/veya ventriküler taşikardi (VT) saptandı (Tablo 2). Hastaların 17'si erkek (%68) ve 8'i kız (%32) hastaydı. Ortalama hasta yaşı 5,3 ± 11,5 yıl ve ortalama izlem süresi 12 ± 12,3 ay idi. Tüm hastalar ekokardiyografi ile ve 4 hasta (%16) MRG ile değerlendirildi. ARVD tanılı 2 hastada atriyal fibriloflutter gelişti. VES ve VT karakteristikleri Tablo 3'de tanımlanmıştır. 20 hastaya (%80) antiaritmik tedavi uygulandı. Senkop ve sonrasında kardiyak arrest gelişen 3 hastaya implante edilebilir kardiyak defibrillator (ICD) yerleştirildi. Bu hastalardan hipertrofik obstruktif KMP tanısı olan bir hastaya aynı zamanda septal myektomi ve LAD debridging uygulandı. 1 hasta aniden; ARVD tanılı 2 hasta, İVNC tanılı bir hasta ve DKMP tanılı bir hasta incessant VT nedeni ile; ARVD tanılı biventriküler asist device takılan bir hasta da multiorgan disfonksiyonu nedeni ile kaybedildi. **Tartışma ve sonuç:** VT özellikle kardiyomiyopatili olgularda ventiküler fibrilasyon ve ani kardiyak arreste neden olabilen hayatı tehtid oluşturan bir aritmidir. Bu nedenle, KMP tanılı hastalar ventriküler aritmiler açısından dikkatlice ve yakından izlenmelidir.

Tablo 1. Hastaların ekokardiyografik olarak sınıflandırılması

	n	%
Hipertrofik kardiyomyopati (HKMP)	[illegible]	[illegible]
Dilate kardiyomyopati (DKMP)	[illegible]	[illegible]
İzole noncompaction kardiyomyopati (İVNC)	[illegible]	[illegible]
Restrikif kardiyomyopati (RKMP)	[illegible]	[illegible]
Aritmojenik sağ ventrikül displazisi (ARVD)	[illegible]	[illegible]
Toplam	[illegible]	[illegible]

Tablo 2. Kardiyomyopatiler ile birlikte görülen ventriküler aritmiler

	KMP (+) ventriküler aritmi (+) n, (%)	KMP (+) Ventriküler aritmi (-) n, (%)
Hipertrofik kardiyomyopati	[illegible]	[illegible]
Dilate kardiyomyopati	[illegible]	[illegible]
İzole noncompaction kardiyomyopati	[illegible]	[illegible]
Restrikif kardiyomyopati	[illegible]	[illegible]
Aritmojenik sağ ventrikül displazisi	[illegible]	[illegible]
Toplam	[illegible]	[illegible]

P-128

PEDİATRİK BRONŞİEKTAZİ HASTALARINDA RİTM VE İLETİ BOZUKLUKLARININ DEĞERLENDİRİLMESİ

Taner Kasar[1], Pelin Ayyıldız[1], Ahmet Hakan Gedik[2], İsa Özyılmaz[1], Erkan Çakır[2], Alper Güzeltaş[1], Yakup Ergül[1]

[1]İstanbul Mehmet Akif Ersoy Göğüs Kalp ve Damar Cerrahisi Eğitim ve Araştırma Hastanesi, Pediatrik Kardiyoloji Kliniği,
[2]Bezmialem Vakıf Üniversitesi Tıp Fakültesi, Pediatrik Göğüs Hastalıkları BD, İstanbul

Giriş ve Amaç: Amacımız pediatrik bronşiektazi hastalarında ritm ve ileti bozukluklarının ve kalp hızı değişkenliğinin (HRV) değerlendirilmesi ve sonuçlarının sağlıklı kontroller ile karşılaştırılması. **Gereçler ve Yöntem:** Çalışmaya 54 bronşiektazi hastası ve 30 sağlıklı çocuk alındı. Hastaların demografik özellikleri, elektrokardiyografik (EKG) bulguları, ritm bozuklukları ve 24 saatlik holterde HRV parametreleri (SDNN, RMSSD, SDSD, TINN, NN, pNN50, SDNN Index, SDANN, VLF, LF, HF, VHF, LF/HF) kaydedildi ve kontrollerle karşılaştırıldı. Hastaların değerlendirilmeleri atak dönemleri dışında yapıldı. **Bulgular:** On hasta Kartegener sendromu, 14 hasta idiyopatik bronşiektazi, 30 hasta diğer bronşiektazi nedenleri ile takip altına idi. Ortalama yaş (11.5 yaş (3-17) ve 10.7 yaş (5-17), p=0.359), vücut ağırlığı (33 kg (12-78) ve 30 kg (15-55), p=0.071), ve cinsiyet (24 erkek, 30 kız ve 9 erkek, 21 kız; p=0.134) değerlendirildiğinde hastalar ve kontroller arasında fark yoktu. EKG lerde spesifik bir ritm bozukluğu ve 24 saatlik holter kayıtlarında 2 hastada saptanan sağ ventrikül hipertrofisi dışında bir patoloji saptanmadı. Kalp hızı ve HRV parametrelerine bakıldığında hastalar ve sağlıklı controller arasında ve hasta grupları arasında istatistiksel olarak anlamlı bir fark yoktu ($p>0.05$). Ancak minimum QTc, maksimum QTc ve QTc dispersiyonu hastalar ve controller arasına istatistiksel olarak anlamlı farklılık göstermekteydi ($p<0.05$). **Tartışma ve Sonuç:** Yapılan çalışmada bronşiektazisi tanısı ile izlenen çocuk hastalarda belirgin ritm ve HRV anormalliği saptanmamıştır. Fakat bu hastalar artmış QTc dispersiyonu nedeniyle kardiyak problemler ve ani kardiyak ölüm açısından artmış risk altındadır. Hastalar periodik olarak ritm anormallikleri açısından değerlendirilmelidir.

P-129

ÇOCUKLARDA SINIRLI FLOROSKOPİK YAKLAŞIMLA FOKAL ATRİYAL TAŞİKARDİ KATETER ABLASYONU

Özlem Elkıran, Celal Akdeniz, Mehmet Karacan, Volkan Tuzcu

İstanbul Medipol Üniversitesi Tıp Fakültesi,
Pediatrik Kardiyoloji/ Elektrofizyoloji AD, İstanbul

Giriş ve Amaç: Fokal atriyal taşikardi (FAT) çocuklardaki tüm supraventriküler taşikardi (SVT) lerin %10 unu oluşturan ve sürekli olma potansiyeli nedeniyle kardiyomiyopati riski taşıyan bir aritmidir. Bu çalışmada sınırlı floroskopik yaklaşım ile fokal atriyal taşikardi kateter ablasyonu yapılan hastaların klinik özellikleri ve sonuçları sunulmuştur. **Gereç ve Yöntem:** Fokal atriyal taşikardi nedeni ile ablasyon yapılan 25 hasta retrospektif olarak değerlendirildi. Tüm hastalarda üç boyutlu EnSite NavX sistem (St. Jude Medical, MN, USA) kullanıldı (Şekil 1A ve B; Şekil 2A ve B). **Bulgular:** Hastaların ortalama yaşı 12.11±7.16 yıl ve ağırlığı 41.88 ±18.61 kg idi. Üç hastada eşlik eden konjenital kalp hastalığı vardı. Ortalama işem süresi 186.84±67.88 idi. 18 hastada hiç floroskopi kullanılmadı. Geriye kalan hastalarda ortalama floroskopi süresi 6.24 ±6.37 dakika saptandı. 22 hastada (%89) akut tam başarı elde edildi. Multifokal atriyal taşikardili üç hastada odakların hepsi yok edilemedi. Bunların ikisinde FAT ataklarında belirgin azalma olmakla birlikte tam yok edilemediğinden sonuç suboptimal kabul edildi. Ortalama 12.91±8.16 aylık izlem süresince 5 hastada nüks nedeni ile tekrar işlem yapıldı ve bu hastaların dördünde işlem başarılı oldu. Uzun dönem başarı oranı % 84 (21/25) saptandı. Hiçbir hastada major komplikasyon görülmezken, bir hastada transseptal ponksiyon sırasında perikardın kontrastla boyanması nedeni ile işlem ertelendi, ikinci seansta ise başarılı ablasyon yapıldı. **Tartışma ve Sonuç:** Fokal atriyal taşikardi tedavisinde kateter ablasyon etkili ve güvenilir bir seçenek olup, EnSite NavX sistem ile üç boyutlu anatomik haritalama hastalarda floroskopi maruziyetini kaldırararak ya da oldukça azaltarak etkin ve güvenli şekilde uygulanabilir.

Şekil 1 A,B: Üç boyutlu haritalamada yeşil noktalar sağ taraflı FAT' de başarılı kriyoablasyon alanlarını, sarı noktalar frenik sinir trasesini, kırmızı noktalar ise radyofrekans ablasyon alanlarını göstermektedir.

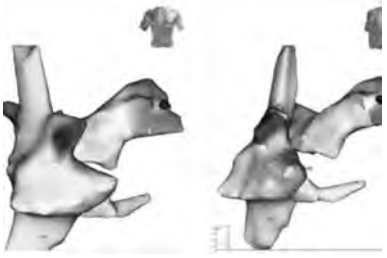

Şekil 2 A,B: Üç boyutlu anatomik haritalama sol üst pulmoner ven girişinden kaynaklanan FAT'de başarılı kriyoablasyon alanlarını göstermektedir.

P-130

ÇOCUKLUK YAŞ GRUBU VE KONJENİTAL KALP HASTALIKLARINDA KARDİYAK RESENKRONİZASYON TERAPİ DENEYİMİMİZ

Celal Akdeniz, Nida Çelik, Mehmet Karacan, Türkay Sarıtaş, Abdullah Erdem, Volkan Tuzcu

İstanbul Medipol Üniversitesi Tıp Fakültesi,
Pediatrik ve Genetik Aritmi Merkezi, İstanbul

Amaç: Kardiyak resenkronizasyon terapi (KRT) kalbin üç odacığına yerleştirilen elektrodlar yardımı ile bozulmuş olan sistolik fonksiyonu düzeltmeyi amaçlayan gelişmiş bir kalp pili tedavi şeklidir. Erişkinlerde, medikal tedaviye rağmen kalp yetersizliği düzelmeyen seçilmiş hastalarda KRT'nin etkinliğinin gösterilmesiyle, kalp yetersizlik olan çocuk ve konjenital kalp hastalıklı (KKH) hastalar için de ümit doğmuştur. Bu çalışmada KRT takılan çocuk ve KKH'lı hastalarımız sunuldu. **Yöntem:** KRT takılan ve kliniğimizde izlenen 2'si kız, 6'sı erkek 8 hasta retrospektif olarak incelendi. **Bulgular:** Hastalarda medyan yaş 7 (min:1 maks:23), medyan ağırlık 20 (min:7-maks: 73)kg idi. Hastaların biri hariç hepsinde konjenital kalp hastalığı mevcuttu. KRT 2 hastada hibrid yolla, diğerlerinde ise epikardiyal olarak yerleştirildi. Hastalardan biri hariç hepsinde KRT öncesi, kalıcı pacemaker mevcuttu. KRT öncesi medyan EF % 33 (min:20-maks: 55) iken, ortalama izlem süresi 1 ay (min:2, maks:45) sonunda median EF % 52 (23-63) olarak idi (p:0.02). Olguların içinde en ağır kliniğe sahip olan ve konjenital AV tam blok nedeni ile daha önce başka merkezde kalıcı kalp pili takılıp, uzun süre uygunsuz ve hızlı şekilde pace edilip kalp yetmezliği gelişen 6 aylık hastada KRT sonrasında da hiç düzelme olmadı ve transplantasyon beklerken kaybedildi. Halen izlenmekte olan diğer hastaların, EF artışları yanında, klinik olarak da daha iyi durumda olduğu gözlendi. **Sonuç:** Çocuk ve KKH grubunda dünyada KRT tecrübesi son derece sınırlı olmakla beraber, medikal tedaviye dirençli, resenkronizasyondan fayda görebileceği düşünülen kalp yetmezliği olan hastalarda KRT etkin bir tedavi olabilir.

P-131

ÇOCUKLARDA PRİMER ANİ KARDİYAK ÖLÜMÜN İKİ NADİR SEBEBİ; ÜLKEMİZDEN İLK OLGULAR

Yakup Ergül[1], İsa Özyılmaz[1], Sertaç Haydin[2], Sertaç Hanedan Onan[3], Alper Güzeltaş[1], Volkan Tuzcu[1]

[1]*İstanbul Mehmet Akif Ersoy Göğüs Kalp ve Damar Cerrahisi Eğitim ve Araştırma Hastanesi, Pediatrik Kardiyoloji Kliniği,*
[2]*İstanbul Mehmet Akif Ersoy Göğüs Kalp ve Damar Cerrahisi Eğitim ve Araştırma Hastanesi, Pediatrik Kalp Damar Cerrahisi Kliniği,*
[3]*İstanbul Bağcılar Eğitim ve Araştırma Hastanesi, Pediatrik Kardiyoloji Kliniği, İstanbul*

Timothy Sendromu Olgu sunumu: *Özet:* İki buçuk yaşında bir kız hasta daha önceden inguinal herni ve sindaktili ameliyatı sırasında kardiyak arrest ve canlandırma girişimi nedeniyle hastanemize refere edildi. Fiziksel ve nöromotor gelişim geriliği vardı. Hafif dismorfik yüzü ve 4-5.parmak ve 2-3.parmak arasında sindaktilisi vardı. Kalp atım sayısı 45-50/dk, kan basıncı 105/60mmHg idi. Mezokardiyak alanda 2/6 sistolik üfürüm duyuldu. Telekardiyogramı normal idi. Hastanın EKG ve Holterinde QTc değeri 696msn, 2:1AV blok ve T dalga alternansı olduğu görüldü. Ekokardiyografisinde, küçük midmüsküler VSD, ince PDA görüldü. EKG ve Holter bulguları ile hastaya Timothy sendromu[TS, uzun QT sendromu(tip 8)]'u tanısı koyuldu. Genetik analizi, tipik CACNA1C(c.1216G>A) geninde exon 8 mutasyonu gösterdi. Beta bloker(propranolol 3mg/kg/gün, 3dozda) başlandı ve epikardiyal iki odacıklı implantable cardioverter defibrillator (ICD) yerleştirildi (Resim 1abcd). Yenidoğan ve süt çocukluğu döneminde uzun QT intervali, 2:1AV blok, bradikardi ile birlikte multisistem bulgularının varlığı TS'nu düşündürmelidir. Hastalığın kötü ilerleyişi ve doğası nedeniyle, uygun yaş ve vücut ağırlığındaki hastalar için ICD takılmalıdır. **Kısa QT Sendromu Olgu sunumu**: *Özet:* Senkop yakınması ile merkezimize başvuran 14 yaş erkek hastanın abisi banyoda(otopsi negatif) ve baba uykuda ölü olarak bulunmuş. Ekokardiyografisi normal olan hastanın EKG'sinde QT ve QTc değeri sırasıyla 310ms, 320ms saptandı. Efor testinde QTc değerinin kısa olduğu görüldü. Elektrofizyolojik çalışmada AERP ve VERP sırasıyla 150ms, 160ms olarak şekilde bulundu. Hastanın atriyal uyarılar ile kolaylıkla AF girdiği görüldü. Ventriküler kateteri önce RV apekse daha sonra da RV çıkım yoluna konulacak şekilde 6 basamaklı(six step) VT stimülasyon protokolüne başlanıldı. RV apeksten uyarıda aniden VF gelişti, 100 joule defibrilasyonla durduruldu. Başarılı transvenöz tek odacıklı ICD yerleştirildi(Resim 2).Sotalol tedavisi başlanarak genetik tetkiki gönderildi. Hastanın 6aylık takibinde bir defa ICD kaydında kısa süreli VF rastlanıldı. Kısa QT sendromu, kısa VERP özelliği gösteren ve ventriküler aritmilere bağlı ölüme yol açan, nadir görülen kalıtsal primer bir aritmidir. Tanı kriterlerini dolduran ve gerekli hastalarda mutlaka ICD takılması önerilmektedir.

Resim 1a. 2.5 yaş kız hastanın ellerinde 4-5. parmak ve ayaklarında 2-3. parmak arasında sindaktilisi görülmektedir. **Resim 1b.** Hastanın 12 lead EKG'sinde uzun QTc intervali (QTc 696 ms), 2:1 AV blok. **Resim 1c.** Holter EKG monitorizasyonda uzun QT ve 2:1 AV bloğa ek olarak T dalga alternansı **Resim 1d.** Telekardiyogramda implante edilmiş epikardiyal çift odacıklı ICD görülmektedir.

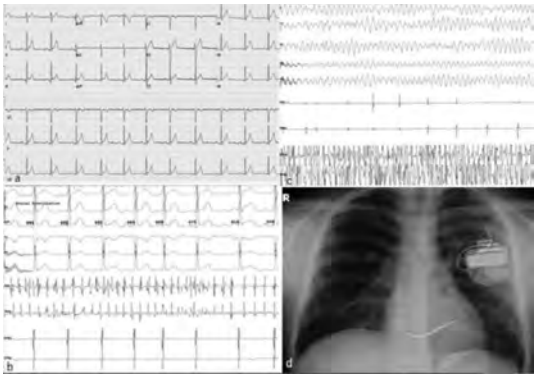

Resim 2a. Hastanın ilk EKG. Özellikle kısa QTc (320 ms) ve erken repolarizasyon paterni dikkati çekmektedir. **Resim 2b.** Elektrofizyolojik çalışma sırasında indüklenmiş atriyal fibrilasyon. **Resim 2c.** Elektrofizyolojik çalışma sırasında indüklenmiş ventriküler fibrilasyon. **Resim 2d.** Hastanın ICD yerleştirme sonrası telekardiyogramı.

P-132

ÇOCUKLARDA IMPLANTABLE CARDİOVERTER DEFİBRİLLATOR (ICD) TEDAVİSİ; TEK MERKEZ DENEYİMİ

Hacer Kamalı, Celal Akdeniz, Mehmet Karacan, Volkan Tuzcu

İstanbul Medipol Üniversitesi, İstanbul

Giriş: Implantable cardioverter defibrillator (ICD) implantasyonu ani ölümün önlenmesinde hayatı tehdit eden aritmisi olan olgularda tedavinin vazgeçilmez bir parçasıdır. Bu çalışmada kliniğimizde kalıtımsal yada kazanılmış kardiyomiyopati yada kanalopati sebebiyle ICD takılmış olguların demografik özellikleri, klinik gidişi ve tedavi yan etkileri sunuldu. **Yöntem:** İstanbul Medipol Üniversitesi Pediatrik Kardiyoloji Kliniğinde 07/2012-02/2015 tarihleri arasında farklı tanılar ile transvenöz yada epikardiyel ICD takılmış olgular retrospektif olarak incelendi. 33 olguya transvenöz 14 olguya epikardiyal olmak üzere 47 olguya ICD implantasyonu yapıldı. Olguların 18 tanesi kız, 9 tanesi erkek olup ortalama yaş 11,3 yaş (6 ay-19 yaş) ortalama kilo 40,5 (8-81 kg) idi. Olguların incelenen tanıları hipertrofik kardiyomiyopati (9 olgu), uzun QT sendromu (19 olgu), katekolaminerjik polimorfik ventriküler taşikardi (5 olgu), brugada sendromu (1 olgu), aritmojenik sağ ventrikül kardiyomiyopatisi (ARVD) (3), idiyopatik ventriküler taşikardi (6 olgu) ve ventriküler fibrilasyon (4 olgu) idi. 8 olguda(%17) uygun şok, 4 olguda(%8,5) uygunsuz şok oldu. Uygun şoka maruz kalan 7 olguda toplam 58 adet şok olurken 1 olgu ICD takılması ile beraber sempatektomi yapılmasına karşın multıple ICD şokuna maruz kaldı. Uygunsuz şok olan olgulardaki uygunsuz şok sebepleri T wave oversensing, atrial fibrilasyon, sinüs taşikardisi ve supraventriküler taşikardi idi. ICD takılan 47 olgudan ARVD tanılı 1 olguda izlemde RV leadinin RV apeksi dışına çıktığı ve maksimum joule şok vermesine rağmen ventriküler taşikardi atağının sinüs ritmine dönmediği görüldü. Bunun üzerine hastaya cerrahi operasyonla epikardiyal ICD leadi yerleştirildi. **Sonuç:** Çeşitli yan etkileri yada komplikasyonları olmasına rağmen ani ölüm riski taşıyan aritmi olgularında uygun endikasyon saptanması durumunda ICD implantasyonu tedavinin vazgeçilmez bir parçasıdır.

P-133

ÇOCUKLARDA ATRİYOVENTRİKÜLER NODAL REENTRAN TAŞİKARDİDE KRİYOABLASYONUN ETKİNLİK VE GÜVENİLİRLİĞİ

Tevfik Karagöz, H Hakan Aykan, Vali Behbudov, İlker Ertuğrul, Işıl Yıldırım, Sema Özer

Hacettepe Üniversitesi Tıp Fakültesi, Çocuk Kardiyoloji BD, Ankara

Giriş: Atriyoventriküler nodal reentran taşikardi (AVNRT) çocuklarda en sık görülen reentran taşikardi tipidir. Sık semptomatik atakları olan, ilaçları tolere edemeyen veya ilaç tedavisibe dirençli vakalarda reentran yolağın kateter ablasyonu düşünülmelidir. Bu çalışmada çocuklarda kriyoablayon uygulaması deneyimleri paylaşılmıştır. **Yöntem:** Bu çalışmaya Eylül 2010 ile Temmuz 2014 arasında, Hacettepe Üniversitesi Tıp Fakültesi Çocuk Kardiyoloji Bilim Dalında AVNRT tanısı elektrofizyolojik olarak gösterilmiş ve 6 mm cryo-catheter (Freezor Max, Medtronic, Minneapolis, MN, USA) ile ablasyon uygulanmış 77 hasta alınmıştır. Hastaların işlem başarısı, komplkasyon ve rekürrens oranları incelenmiştir. **Bulgular:** Hastaların ortalama yaş ve kiloları sırasıyla 13,1±3,3 (3,3-21) yıl ve 47,6±14 (20-84) kg idi. Kriyo-haritalama sırasında dual AV nod fizyolojisinin kaybolduğu atriyal ekstrastimulus verilerek yapılan elektrofizyolojik test ile gösterildi. Etkin bölgede hat oluşturmak üzere yapılan modifiye teknikte verilen kriyoenerji en az 300 saniye olmak üzere ortalama 4,7±1,8 epizottu. Ortalama işlem süresi ve floroskopi süresi sırasıyla 110±44 ve 14,9±8,9 dakika idi. Tüm hastaların 76'sında (98,7%) akut işlem başarısı sağlandı. Kriyoharitalama veya enerji sırasında on hastada geçici, 6 hastada ise 1. derece AV blok izlendi. Hiç bir hastada kalıcı komplikasyon veya AV blok izlenmedi. En erken 2 ay sonra olmak üzere, 40 hastada olası rekürrensi belirlemek amacıyla transözefageal elektrofizyolojik çalışma yapıldı. Hastaların 5'inde (%6,5) rekürrens saptandı. Bu 5 hastanın 3'ünde herhang bir klinik yakınma yoktu. Geriye kalan ve akut işlem başarısı sağlanan 36 hastanın hiç birinde izlem sürecinde klinik semptom veya yakınma izlenmedi. Başarı ve rekürrens oranları Fig 1 de özetlnmiştir. **Sonuç:** AVNRT'li çocuklarda modifiye teknik ile uygulanan kriyoablasyon girişimi etkili ve güvenilir ve düşük rekürrens oranına sahip bir yöntemdir.

Şekil 1

P-134

IMPLANTABLE CARDİOVERTER DEFİBRİLLATOR (ICD) YERLEŞTİRİLMESİ SONRASI T DALGA YANLIŞ ALGILAMASINA (T WAVE OVERSENSİNGE) BAĞLI UYGUNSUZ ŞOK; İKİ OLGU

Hacer Kamalı, Celal Akdeniz, Abdullah Erdem, Mehmet Karacan, Türkay Sarıtaş, Volkan Tuzcu

[1]*İstanbul Medipol Üniversitesi Tıp Fakültesi, Pediatrik Kardiyoloji BD, İstanbul*

Implantable cardioverter defibrillator (ICD) tedavisi ani ölümün önlenmesinde kalıtımsal yada kazanılmış kardiyomiyopati yada kanalopatisi olan olgularda tedavinin vazgeçilmez bir parçasadır. ICD implantasyonu yapılmış hastalar hayat kalitesini olumsuz etkileyen uygunsuz ICD şoku riski taşırlar. Uygunsuz şokların en önemli sebeplerinden biri de T dalga yanlış algılamasıdır. **Olgu:** Anneannesinde ve annesinde de uzun QT sendromu olup aile ağacında çok sayıda ani ölüm öyküleri olan 7.5 yaşında kız olgunun tarama amacıyla yapılan EKG incelemesinde (Şekil 1) QTc 494 msn olup holter değerlendirmesinde QTc 550-560 msn saptandı. Moleküler genetik çalışmada SCN5A geninde mutasyon mevcuttu. Olguya çift odacıklı Maximo II ICD, epikardiyal olarak implante edildi. Aynı gün hastamız çok sık ICD şokuna maruz kaldı. Cihaz incelemesinde bu şokların T dalga yanlış algılamasına bağlı uygunsuz şoklar olduğu anlaşıldı (Şekil 2). Öncelikle bir göğüs röntgeni çekilerek leadlerin yerinde olduğu anlaşıldıktan sonra (Şekil 3) ventriküler sensitivite azaltıldı ancak T wave oversensinge bağlı uygunsuz şokları devam eden olgunun cihazının jeneratörünün değiştirilmesine karar verildi. İkinci olgumuz hipertrofik kardiyomiyopati tanısı ile izlenen ve dış merkezde 10 yaşında Biotronic marka ICD takılan 20 yaşındaki erkek idi. ICD takıldıktan 6 yıl sonra hastamız şok yemeye başlayınca incelenen ICD cihazı incelemesinde şokların yine T wave oversensinge bağlı uygunsuz şoklar olduğu görüldü. Her iki olguya çift odacıklı, farklı bir jeneratörü olan ve T wave oversensing engelleme özelliği olan MedtronicProtectaDR implante edildi. Her iki olguda yeni jeneratörle daha yüksek sensitivite ayarlarında bile T wave oversense olmadı (Şekil 4) takiplerinde de uygunsuz şok bildirilmedi. **Sonuç:** ICD implantasyonu yapılmış hastalar hayat kalitesini etkileyen uygunsuz şok tehlikesi ile karşı karşıyadırlar. Uygunsuz şokların en önemli sebeplerinden biri T wave oversensingdir. Akıllı şoklama özelliği olan ve QRS ile T dalgasını çok hassas bir şekilde ayırt edebilecek yazılıma sahip cihazların tercih edilmesi bu sorunun ortadan kalkmasını sağlayacaktır

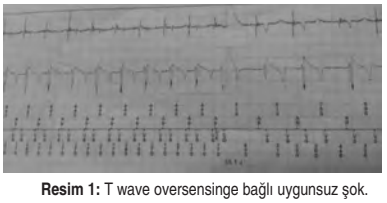

Resim 1: T wave oversensinge bağlı uygunsuz şok.

Resim 2: ICD cihazı değiştirildikten sonra incelenen cihaz incelemesi.

P-135

KONJENİTAL KALP HASTALIĞI OLAN HASTALARDA VE ÇOCUKLUK ÇAĞINDA KALICI PACEMAKER İMPLANTASYONU: TEK MERKEZDEN 5 YILLIK DENEYİM

Murat Saygı[1], Yakup Ergül[1], İsa Özyılmaz[1], Erkut Öztürk[1], Sertaç Haydin[2], İsmihan Selen Onan[2], Alper Güzeltaş[1], Celal Akdeniz[1], Volkan Tuzcu[1]

[1]İstanbul Mehmet Akif Ersoy Göğüs Kalp ve Damar Cerrahisi Eğitim ve Araştırma Hastanesi, Pediatrik Kardiyoloji Kliniği,
[2]İstanbul Mehmet Akif Ersoy Göğüs Kalp ve Damar Cerrahisi Eğitim ve Araştırma Hastanesi, Pediatrik Kalp Damar Cerrahisi Kliniği, İstanbul

Giriş ve Amaç: Yeni teknik cihazlar ve yazılım teknolojisinin gelişmesi sayesinde, çocuk ve genç erişkinlerde pacemaker implantasyonu günümüzde daha sık olarak uygulanmaktadır. Bu çalışmanın amacı, kalıcı pacemaker imlantasyonu uyguladığımız konjenital kalp hastalığı olan hastalar ve çocuk hastalardaki pacemaker implantasyon endikasyonları, implantasyon sonrası oluşan komplikasyonlar ve bu konudaki deneyimlerimizin değerlendirilmesidir. **Gereçler ve Yöntem:** Ocak 2010-Kasım 2014 arası kalıcı pacemaker imlantasyonu uygulanan toplam 78 hasta (39 erkek) çalışmaya alındı. İmplantasyondan sonraki 1,3 ve 6. Ayda, sonrasında ise 6 ayda bir fizik inceleme, elektrokardiyografi, akciğer grafisi, ekokardiyografi ile hastalar değerlendirildi. Her kontrolde hastaya ait pacemaker verileri ayrıntılı olarak incelendi. Endikasyonlar, doğal seyir bilgileri ve komplikasyonlar retrospektif olarak incelendi. **Bulgular:** Hastaların yaş aralığı 14 gün-44 yıl idi (ortanca 3 yıl). Pacemaker endikasyonu %92 hastada (n=72,%55'i postoperatif) yüksek derece atriyoventriküler blok (AVB), %5 hastada (n=4) sinus nod disfonksiyonu ve %3 hastada (n=2) atriyal fibrillasyon ilişkili bradikardi idi. En sık gözlenen pacemaker endikasyonu postoperatif 3.° AVB (n=43, %55), pacemaker endikasyon sınıfı ise klas-I (n=67, %86,7) idi. Epikardiyal implantasyon 59 hastada (%76) uygulanırken transvenöz implantasyon 19 hastada (%24) uygulandı. Çift odacıklı implantasyon 59 hastada (%76) uygulanırken tek odacıklı implantasyon 19 hastada (%24) uygulandı. Epikardiyal implantasyon transvenöz implantasyone göre beklendiği gibi daha genç hastalarda (ortanca yaş 1,9'a karşın12,8) uygulanırken en yaygın epikardiyal implantasyon nedeni postoperatif AVB idi. Transvenöz implantasyon uygulanan en genç hasta 7,2 yaşında ve 18 kg ağırlığında idi. Pacemaker implantasyonu ilişkili kısa dönemde 3 (n=2 hafif perikardiyal efüzyon, n=1diafram capture), uzun dönemde 2 (pacemaker ile indüklenmiş kardiyomiyopati,) hastada komplikasyon gerçekleşti Pace ile indüklemiş kardiyomiyopati gelişen 2 hastaya kardiyak resenkronizasyon tedavisi uygulandı. Diafram capture gelişen hastaya pacemaker lead repozisyonu uygulandı.Pacemaker implantasyonu ilişkili ölüm gözlenmedi. **Tartışma ve Sonuç:** Pacemaker implantasyonu çocukluk yaş grubunda ve konjenital kalp hastalığı olan hastalarda efektif sonuçlara sahip olup güvenle uygulanabilir. Postoperatif 3.° AVB ve konjenital yüksek dereceli AVB en yaygın endikasyonları oluşturur.

P-136

PALLİSTER KİLLİAN SENDROMLU BİR OLGUDA TEKRARLAYAN VENTRİKÜLER TAŞİKARDİ ATAKLARI: SENDROMUN BİR PARÇASI MI?

Özlem Gül, Dolunay Gürses

Pamukkale Üniversitesi Tıp Fakültesi, Çocuk Kardiyoloji BD, Denizli

Pallister Killian sendromu (PKS); 12. kromozomun p kolunun tetrazomisi ile karakterize, prenatal dönemde tanısı koyulabilen ve nadir görülen bir kromozom anomalisidir. Bu hastalarda fasiyal dismorfizim (alın büyüklüğü, geniş ağız, makroglossi, hipertelorizim, eksoftalmus, basık burun, seyrek saç), gelişme geriliği, zeka geriliği, hipotoni, nöbetler, hiper-hipo pigmentasyon gibi deri bulguları, görme ve işitme bozuklukları, diyafragma hernisi ve doğumsal kalp hastalıkları görülebilir. Ventriküler septal defekt, en sık görülen kardiyak malformasyon olmakla birlikte; patent duktus arteriyozus, atriyal septal defekt (ASD), aort koarktasyonu, aort stenozu ve hipertrofik kardiyomyopatinin de bu sendroma eşlik edebildiği bildirilmiştir. Altı aylıkken atipik yüz görünümü, gelişim geriliği ve tekrarlayan nöbetler ile PKS tanısı koyulan ve ASD nedeniyle izlenen 11 yaşındaki erkek hasta, diş çekimi öncesi kardiyak değerlendirilme yapılması amacıyla merkezimize başvurdu. Özgeçmişinde iki kez inmemiş testis operasyonu öyküsü olduğu, son üç yıldır nöbet geçirmediği ve antiepileptik tedavi almadığı ve aritmi öyküsünün olmadığı öğrenildi. Fizik bakısında mevcut sistolik üfürüme ek olarak üçlü-dörtlü ekstra atımları saptandı. Elektrokardiyografisinde QTc süresi 0,40 olan hastanın, kısa süreli ve sık tekrarlayan ventriküler taşikardi (VT) atakları saptandı. Etiyolojiye yönelik olarak yapılan tetkiklerinde hemogram, böbrek ve karaciğer fonksiyon testleri, elektrolitler, CRP, tiroid fonksiyon testleri, kardiyak enzimleri, viral serolojisi normal sınırlardaydı. Ekokardiyografisinde sekundum ASD ve hafif mitral kapak yetmezliği dışında patolojik bulgu izlenmedi. Hemodinamik olarak stabil olan ve başlanan lidokain ve metoprolol tedavilerine rağmen; VT atakları kontrol altına alınamayan hastanın atakları, amiadaron tedavisi ile kontrol altına alınabildi. İzleminde amiadoron tedavisi altında iken VT atağı tekrarlamadı. Pallister Killlian sendromunda, sendroma eşlik eden çeşitli kardiyak yapısal defektler bildirilmesine rağmen, aritmi ataklarının varlığı şu ana kadar bildirilmemiştir. Bu olgu sunumunda tekrarlayan VT atakları olan 11 yaşında Pallister Killian sendromlu bir olgu sunuldu. Bu olgu ile VT ve aritmilere eğilimlerin bu sendroma eşlik eden ek bir bulgu olabileceği ve bu hastaların holter elektrokardiyografi ile ayrıntılı olarak değerlendirilmesinin yol gösterici olacağı vurgulanmak istendi.

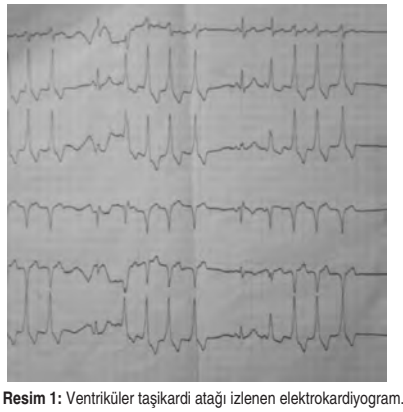

Resim 1: Ventriküler taşikardi atağı izlenen elektrokardiyogram.

P-137

AMİODARON ANAFİLAKSİSİ GELİŞEN VE ÇOKLU ANTİARİTMİK DİRENÇLİ 2 YAŞINDA BİR HASTADA FOKAL ATRİYAL TAŞİKARDİNİN BAŞARILI RADYOFREKANS ABLASYONU

Hasan Candaş Kafalı[1], İsa Özyılmaz[1], Serkan Ünsal[2], Alper Güzeltaş[1], Yakup Ergül[1]

[1]İstanbul Mehmet Akif Ersoy Göğüs Kalp ve Damar Cerrahisi Eğitim Araştırma Hastanesi, Pediatrik Kardiyoloji Kliniği,
[2]İstanbul Mehmet Akif Ersoy Göğüs Kalp ve Damar Cerrahisi Eğitim Araştırma Hastanesi, Anestezi Kliniği, İstanbul

Giriş: Fokal atriyal taşikardiler (FAT) çocukluk çağının en sık kronik supraventriküler aritmilerinin başında gelir. Sıklıkla medikal tedaviye dirençli olan FAT'de ektopik odakların radyofrekans ablasyonu oldukça başarılıdır ve ilk tercih tedavi yöntemi olmuştur. Amiodaron hem supraventriküler, hem de ventriküler taşikardilerin tedavisinde oldukça etkili bir sınıf III antiaritmik ajandır. Akciğerler, tiroid, göz, sinir sistemi, deri gibi birçok bölgeyi içeren, geniş spektrumda yan etkileri mevcutken, intravenöz kullanımda en sık yan etkisi hipotansyondur. Amiodaron anafilaksisi ise literatürde çok az bildirilmiştir. **Olgu:** 2 yaşında kız hasta adenozine dirençli supraventriküler taşikardi (SVT) tanısıyla merkezimize yönlendirildi. Elektrkardiyogramda FAT saptandı. Ekokardiyografide sol ventrikül fonksiyonları normaldi. Yoğun bakım ünitesinde amiodaron infüzyonu alırken yaygın makülopapüler döküntü ve solunum sıkıntısı gelişen hastada amiodaron anafilaksisi düşünülerek ilaç kesildi. Steroid ve antihistaminiklerle müdahale ile bulguları hızla düzeldi. Takibinde sınıf I (flekainid), sınıf II (propranolol), sınıf III (sotalol) ve Digoksin ile kombine üçlü ve dörtlü medikal tedaviye rağmen 160-190/dk hız aralıklarında sürekli taşikardisi devam eden hastada elektrofizyolojik çalışma ve RF ablasyon planlandı. Elektrofizyolojik çalışma genel anestezi altında yapıldı. EnSite NavX üç boyutlu haritalama yöntemi kullanılarak sağ atriyum, ve ASD'den geçerek sol atriyum rekonstrüksyonu gerçekleştirildi. Çalışmanın başından itibaren sürekli FAT'si olan hastada haritalama sırasında sağ atriyal apendaj içinde bir ektopik odak saptandı ve burada yüzey EKG'deki P dalgasının 43 ms önüne geçildi. Üç boyutlu haritalama sistemi ile işaretlenen bu odağa 5F kateter ile 40W-50Co enerji uygulanmaya başladığında taşikardi ısınma etkisi ile önce hızlanarak kayboldu. Bu ve yakın bölgelere verilen 3 lezyon sonrası yarım saatlik beklemeye geçildi. Yarım saat sonunda bazal ve orsiprenalin infüzyonu altında programlı atriyal uyarılarla SVT uyarılamadı ve işlem başarılı kabul edilerek sonlandırıldı. İşlem sırasında komplikasyon gelişmedi. Hastanın sonraki 3 aylık takibinde yeni taşikardi atakları görülmedi. **Sonuç:** Çoklu ilaç dirençli FAT'de ektopik odakların radyofrekans yöntemle ablasyonu güvenli ve başarılı bir tedavidir ve sütçocuklarında da bu yöntemin kullanılabileceği akılda tutulmalıdır.

P-138

FARKLI SPOR DALLARINDAKİ SPORCU ÇOCUK VE ERGENLERDE "NON-ANTERİOR ERKEN REPOLARİZASYON PATERNİ" PREVALANSI VE SOL VENTRİKÜLDEKİ "REMODELING" İLE İLİŞKİSİ

Kadir Babaoğlu[1], Köksal Binnetoğlu[2], Murat Deveci[1], Özlem Kayabey[1]

[1]Kocaeli Üniversitesi Tıp Fakültesi, Çocuk Sağlığı ve Hastalıkları AD, Pediatrik Kardiyoloji BD, Kocaeli
[2]Çanakkale Onsekiz Mart Üniversitesi Tıp Fakültesi, Çocuk Sağlığı ve Hastalıkları AD, Pediatrik Kardiyoloji BD, Çanakkale

Giriş ve Amaç: Elektrokardiyografide (EKG) erken repolarizasyon paterni (ERP), genel populasyona göre genç sporcularda daha sık görülmektedir. Benign bir bulgu olarak kabul edilse de bazı yayınlarda, özellikle non-anterior ERP ani kardiyak ölüm riskinde artış ile ilişkilendirilmiştir. Bu çalışma ile farklı spor dallarında ERP prevalansının değerlendirilmesi, sol ventrikuldeki (LV) "remodeling"in ekokardiyografik parametreleri ile ERP arasında ilişki olup olmadığının belirlenmesi ve fizik egzersizin etkilerinin değerlendirilmesi amaçlanmıştır. **Gereçler ve Yöntem:** Beş farklı spor dalında (basketbol, yüzme, futbol, güreş ve tenis), en az 2 yıldır, haftada en az 3 saat düzenli antrenman yapan, ortalama yaşı 13 (10-18) yıl olan toplam 140 sporcu ERP açısından değerlendirildi. ERP, non-anterior alanlardaki (inferior [II, III, aVF] veya lateral [I, aVL, V4-V6]) en az 2 derivasyonda J noktasındaki elevasyonun ≥ 0.1 mV olması şeklinde tanımlandı. **Bulgular:** Çalışma popülasyonun tümünde ERP prevalansı; inferior derivasyonlarda %12.1, lateral derivasyonlarda %6.4 ve her ikisinde %5.7 idi. Non-anterior ERP, yüzücüler (%15.6) ve basketbolcularda (%24); güreşçiler, futbolcular, tenisçilerden daha sıktı. Egzersiz tipi ERP ile ilişkili olmasa da, dinamik ve statik komponentleri olan kombine egzersizlerde ERP ile daha fazla karşılaşılmaktaydı. ERP olan (9.5±4.6) ve olmayan (11.1±6.0) sporcular arasında haftalık antrenman saatleri açısından istatistiksel olarak anlamlı farklılık yoktu. ERP ile LV "remodeling"in ekokardiyografik parametreleri ve LV geometrik paterni arasında ilişki saptanmadı. **Tartışma ve Sonuç:** Çalışmamız, bir spor dalından diğerine değişse de, genç atletlerde inferior ERP prevalansının çok daha yüksek olduğunu doğrulamaktadır. Sonuçları daha iyi anlamamız ve yorumlayabilmemiz için başka çalışmalara ihtiyaç vardır.

P-139

ÇOCUKLARDA ATRİYOVENTRİKÜLER NODAL REENTRAN TAŞİKARDİLERİN 6-MM VE 8-MM KRİYOABLASYON TEDAVİSİNİN PROSPEKTİF VE RANDOMİZE KARŞILAŞTIRILMASI

Celal Akdeniz[1], Enes E. Gül[1], Mehmet Karacan[1], Hacer Kamalı[1], Nida Çelik[1], Yakup Ergül[2], Volkan Tuzcu[1]

[1]İstanbul Medipol Üniversitesi Tıp Fakültesi, Pediatrik Genetik ve Aritmi Merkezi,
[2]İstanbul Mehmet Akif Ersoy Göğüs Kalp ve Damar Cerrahisi Eğitim ve Araştırma Hastanesi, Pediatrik Kardiyoloji Kliniği, İstanbul

Giriş: Son yıllarda çocuklarda AVNRT tedavisinde kriyoablasyon (Kriyo) tedavisi güvenlik profilinin yüksek olması nedeniyle radiyofrekans (RF) tedavisine tercih edilmektedir. Güncel verilerde Kriyonun uzun-dönem başarısının RF'e göre benzer olduğu gösterilmiştir. Daha önce AVNRT tedavisinde 6-mm ve 8-mm uçlu Kriyo tedavisinin prospektiv ve randomize karşılaştırılması gösterilmemiştir. Çalışmamız çocuklarda AVNRT tedavisinde 8-mm Kriyo tedavisinin etkisi ve güvenilirliğinin gösterilmesi amaçlanmıştır. **Gereç ve Yöntem:** AVNRT tanısı almış, >10 kg üzeri 125 çocuk hasta 8-mm ve 6-mm Kriyo tedavisine randomize edildi. Üç boyutlu haritalama sistemi olan EnSite Velocity (St. JudeMedical, St Paul, MN, USA) flüoroskopiyi azaltmak yada elimine etmek için kullanıldı. **Bulgular:** Akut işlem başarısı her iki grupta benzer bulundu (6 mm için %97 ve 8 mm için 98%, p=0.51). İşlem süresi anlamlı olarak 8-mm grupta kısa bulundu (126.6±36.7 dk vs.151. 6±63.2 dk). Hem flüoroskopi süresi hemde tam lezyon sayısı her iki grupta benzer bulundu. Flüoroskopi sadece 7 hastada kullanıldı. Ortalama takip süresi 14.6 ± 8.4 ay idi. Genel rekürrens oranı %9 olarak bulundu. Gruplar arasında rekürrens oranı benzer bulundu (8 mm %8 ve 6 mm %9.6, p=0.81, sırasıyla). Kateter boyutu uzun dönem rekürrensin öngördürücüsü değildi. **Sonuç:** Çocuklarda AVNRT Kriyoablasyonu akut ve orta-dönemde her iki grupta güvenilir ve etkili tedavidir. İşlem süresi 8-mm uçlu kateterde kısa bulundu. Uzun dönem rekürrensi belirlemek için daha uzun-süreli takipli çalışmalara ihtiyaç duyulmaktadır.

P-140

ICD'Lİ ANNENİN İKİ GÜNLÜK BEBEĞİ NEDENİYLE TANI ALAN KONJENİTAL UZUN QT SENDROMLU AİLE

Sertaç Hanedan Onan[1], İsa Özyılmaz[2], Gülsüm Karakuş[3], Özgül Yiğit[3], Yakup Ergül[2]

[1]*Bağcılar Eğitim ve Araştırma Hastanesi, Çocuk Kardiyoloji Kliniği,*
[2]*İstanbul Mehmet Akif Ersoy Göğüs Kalp ve Damar Cerrahisi Eğitim Araştırma Hastanesi, Çocuk Kardiyoloji Kliniği,*
[3]*Bağcılar Eğitim ve Araştırma Hastanesi, Çocuk Sağlığı ve Hastalıkları Kliniği, İstanbul*

Konjenital uzun QT sendromu(LQTS), EKG'de QT mesafesinde uzama ile tanınan ve ventriküler taşiaritmilere eğilim oluşturan en sık kalıtsal iyon kanalopatisidir. İndeks olgu; İkinci günündeki kız bebek, annesine 7 yıl önce implante edilebilir kardiyoverter defibrilator (ICD) yerleştirilmiş olduğu için kardiyak değerlendirmeye alındı. EKG'sinde T dalgaları silik izlenen hastanın QTc'si 530 ms idi. Hastanın biyokimyasal parametreleri normal ve ekokardiyografisinde patent foramen ovale dışında özellik yoktu. Öykü: Annenin iki erkek (beş ve sekiz aylık) fetal abortus öyküsü mevcuttu. Yıllardır epilepsi tedavisi alan, nörolojik gelişimi normal olan 11 yaşındaki erkek çocuk 8 ay önce, oyun sırasında ani ölüm ile kaybedilmişti. Son olarak çocuğunun vefatı sonrası ICD şoku yaşamış olan anne metoprolol kullanmakta idi, raporlarından LQTS olduğu öğrenildi. İki ağabeyin değerlendirmesinde; 4 yaşındaki erkek çocuk 3 yıldır oyun, heyecan ve yorgunluk sırasında bayılıyordu. QTc'si 560-610 ms arasında bulundu. 6 ay önce başka bir merkezden propranolol başlanmıştı. Hasta takipsiz ve aile tanı konusunda bilgisizdi. Ekokardiyografisi normal olan çocuk üç gündür propranolol almamış, tekrar senkop geçirmişti. 7 yaşındaki ağabeyinin şikayeti yoktu. QTc'si 530 ms bulundu. Ekokardiyografide minimal mitral kapak yetemezliği mevcuttu. Propranolol başlanan üç çocuk halen asemptomatik, izlenmektedir. Senkop şikayeti olan anneanne de ICD yerleştirilmiş LQTS'lu idi. Fetal kaybedilen iki kardeş, kaybedilen ağabeyi, yaşayan üç kardeş, anne ve anneanne ile sekiz kişide konjenital LQTS düşünülen aileden mutasyon analizi planlandı. Yenidoğan ve dört yaşındaki hastaların QTc intervalleri çok uzun olduğundan infüzyon testi yapılmadı. Yedi yaşındaki hastanın QTc'si infüzyon testi sırasında anlamlı uzadı. Dört ve yedi yaşındaki hastalara ICD yerleştirilmesi planlanlanmıştır. **Sonuç**: Gecikmiş tanı alan bu aile nedeniyle; konjenital aritmi tanısı konulan erişkin ve çocuklarda aile taramasının altını çizmek, 1/2000 doğumda görülen bu aritminin saptanması için neonatal EKG taramasının tartışılması amacıyla bu sunum yapılmıştır.

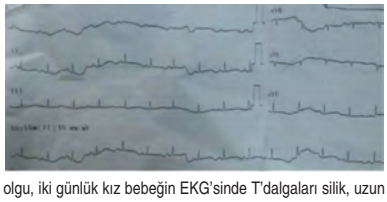

Şekil 1: İndeks olgu, iki günlük kız bebeğin EKG'sinde T'dalgaları silik, uzun QTc intervali izlenmektedir.

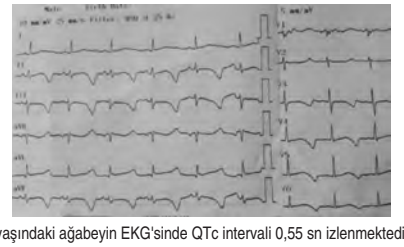

Şekil 2: Dört yaşındaki ağabeyin EKG'sinde QTc intervali 0,55 sn izlenmektedir.

P-141

ARİTMİ İLİŞKİLİ SEMPTOMLARI OLAN ÇOCUKLARDA "EVENT RECORDER" KULLANIMI

Murat Saygı, Yakup Ergül, İsa Özyılmaz, Fatma Sevinç Şengül, Osman Güvenç, Eyüp Aslan, Alper Güzeltaş, Celal Akdeniz, Volkan Tuzcu

İstanbul Mehmet Akif Ersoy Göğüs Kalp ve Damar Cerrahisi Eğitim ve Araştırma Hastanesi, Pediatrik Kardiyoloji Kliniği, İstanbul

Giriş ve Amaç: Potansiyel aritmi şüphesi olan ancak 24 saat Holter monitörizasyonu gibi geleneksel yöntemlerle teşhise ulaşılamayan hastalar, klinik olarak önemli bir sorun olmaya devam etmektedir."Event Recorder" bu aşamada bizlere önemli bilgiler verebilir. Bu çalışmada potansiyel aritmi şüphesi olan çocuk hastalarda olay kaydedici elektrokardiyografi uygulamalarımız ile ilgili merkezimizin deneyimlerini paylaşmayı amaçladık. **Gereçler ve Yöntem:** Mart 2010-Kasım 2014 arası kliniğimizde "Event Recorder" uyguladığımız toplam 583 hasta değerlendirildi. Kayıtlı olay gerçekleşmeyen 117 hasta ve kayıtları artefakt nedeni ile değerlendirilemeyen 6 hasta çalışma dışı bırakıldı. Tüm hastalara "Event Recorder" öncesi 12-kanal EKG, 24 saatlik Holter monitörizasyonu ve ekokardiyografi uygulandı. **Bulgular:** Çalışmaya alınan hasta sayısı 460 idi. Hastaların ortalama yaşı 12,8±4,1 yıl (1,3-18 yıl) idi. Hastalara ait bazı demografik veriler ve temel bazı özellikler Tablo 1'de özetlenmiştir. Median kayıtlı event sayısı 7 (aralık, 1-51) idi. Başvuru semptomu 336 (%73) hastada çarpıntı, 27 (%5,9) hastada senkop ve 97 (%21,1) hastada göğüs ağrısı ile birlikte çarpıntı idi."Event Recorder" kayıtlarında, 113 (%24,6) olguda sinüs taşikardisi, 35 (%7,6)olguda supraventriküler taşikardi, 20 (%4,3) olguda ventriküler ekstrasistol, 10 (%2,2) olguda preeksitasyon, 9 (%2) olguda supraventriküler ekstrasistol ve 2 (%0,4) olguda ventriküler taşikardi tespit edildi. Diğer EKG kayıtları normaldi. 46 hastaya "Event Recorder" kayıtlarına veya bu hastaların izlemdeki EKG kayıtlarına göre elektrofizyolojik çalışma/ablasyon uygulandı. Semptom- ritim korelasyonu %41,1 bulundu. **Tartışma ve Sonuç:** Çarpıntı ve senkop nedeniyle başvuran hastalarda semptom esnasında elde edilecek olan bir EKG kaydı, hiç şüphesiz altta yatan kardiyak aritmi teşhisi için altın standarttır. Ancak sıklıkla semptomların aralıklı olduğu hasta grubunda geleneksel tanısal yaklaşımlarla (EKG veHolter monitörizasyonu) elde edilebilecek semptom-ritim korelasyonu oranları <%10 seviyesindedir.Çocuklarda "Event Recorder" kullanımının tanısal değerinin araştırıldığı ve literatürdeki en geniş seriyi içeren bu çalışma,"Event Recorder"ların semptom-ritim korelasyonu açısından bizlere daha kıymetli bilgiler sunabileceğini göstermektedir.Sonuç olarak; çocukluk çağında muhtemel ritim problemleri ile ilgili olabilecek semptomların olması halinde "Event Recorder" faydalı bir tanısal yöntem olarak kullanılabilir.

Tablo 1. Hastalarımıza ait bazı karakteristik özellikler

Değişken	Değer
Hasta sayısı	460
Yaş (yıl)	12,8±4,1
Cinsiyet (kız)	294 (%64)
Ekokardiyografik Bulgular MVP Opere TOF Tek ventrikül Biküspit aortik kapak Diğerleri	 27 (%4,7) 7 (%1,5) 5 (%1) 4 (%0,8) 21
Holter Bulguları VES SVES Preeksitasyon 1.° AV Blok	 15 (%3,3) 9 (%1,9) 8 (%1,7) 3 (%0,6)
Olay Kaydedici Endikasyonu Çarpıntı Göğüs ağrısı Bayılma	 433 (%94,1) 97 (%21,1) 27 (%5,9)
Olay Kaydedici Sonuçları ST SVT VES Preeksitasyon SVES VT	 113 (%24,6) 35 (%7,6) 20 (%4,3) 10 (%2,2) 9 (%2) 2 (%0,4)

AV:atriyoventriküler, MVP:mitral valve prolapsusu, ST:sinüs taşikardisi, SVES: supraventriküler ekstrasistol, SVT:supraventriküler taşikardi, TOF:fallot tetralojisi, VES:ventriküler ekstrasistol, VT:ventriküler taşikardi

P-142

BÜYÜK DAMARLARIN KONJENİTAL DÜZELTİLMİŞ TRANSPOZİSYONU TANISI İLE İZLENEN HASTALARDA RİTM VE İLETİ BOZUKLUKLARININ DEĞERLENDİRİLMESİ

Taner Kasar, Pelin Ayyıldız, İsa Özyılmaz, Alper Güzeltaş, Yakup Ergül

İstanbul Mehmet Akif Ersoy Göğüs Kalp ve Damar Cerrahisi Eğitim ve Araştırma Hastanesi, Pediatrik Kardiyoloji Kliniği, İstanbul

Giriş: Tam atriyoventriküler blok (AVB) ve aritmi gelişimi Büyük Damarların Konjenital Düzeltilmiş Transpozisyonu (ccTGA) tanısı ile izlenen hastalarda major morbidite ve mortalite sebebidir. Bu çalışmada ccTGA tanısı ile takip edilmekte olan hastalarımızın ritm problemlerini ve tedavi şemalarını değerlendirmeyi amaçladık. **Gereç ve Yöntemler:** Kliniğimizde ccTGA tanısı ile izlenmekte olan 81 hastanın dosyaları geriyedönük olarak tarandı ve en az 1 holteri olan 40 hasta çalışma için uygun bulundu. Bu hastaların demografik dataları, ritm problemleri ve 24 saatlik holter kayıtları kaydedildi. **Bulgular:** 17 kız, 23 erkek hasta çalışmaya dahil edildi. Başvuruda ortanca yaş 3.5 yaş (7 gün-47 yaş)idi. 10 hasta izole ccTGA hastası iken 30 hastada asosiye kardiyak lezyonlar mevcuttu. Onbeş hastanın başvuru EKG sinde ritm bozukluğu mevcuttu (Şekil 1). İlk başvuru holter kayıtlarının %60 ı (24/40) patolojikti. Yedi hastada AVB (2 hastada birinci derece, 2 hastada 2:1, 3 hastada tam AVB), 6 hastada ektopik atriyal ritm (EAR), 5 hastada pacemaker ritmi, 3 hastada nadir supraventriküler ektopik atımlar (SVE), 1 hastada Wolff-Parkinson-White (WPW), 1 hastada fokal atriyal taşikardi, 1 hastada dal bloğu mevcuttu. Ortanca takip süresi 26 ay (7 ay-5 yıl) idi. Takiplerde ilk holteri normal olan 16 hastanın ikisinde WPW paterni, birinde EAR saptandı. Nadir SVEsi olan 2 hastanın takip holterlerinde 2:1 AVB ve VES saptandı. 2:1 AVB olan 1 hasta tam AVBa ilerledi. Takipte 3 hastaya pacemaker implantasyonu, WPW tanısı alan 2 hastaya elektrofizyolojik çalışma ve ablasyon yapıldı. **Tartışma ve Sonuç:** Artmış spontan AVB ve atriyal aritmi riski nedeniyle 24 saatlik holter monitorizasyon daha önceki incelemelerde normal dahi olsa ccTGA hastalarının takiplerinin rutin bir parçası olmalıdır. Erken tanı ve tedavi morbidite ve mortaliteyi azaltacaktır.

P-143

PEDİATRİK ELEKTROFİZYOLOJİ İŞLEMLERİNDE ANESTEZİ YAKLAŞIMI

Özge Demiral, Zekiye Erşahin, Mehmet Karacan, Celal Akdeniz, Volkan Tuzcu

İstanbul Medipol Üniversitesi Tıp Fakültesi, Pediatrik Genetik ve Aritmi Merkezi, İstanbul

Giriş: Elektrofizyoloji işlemi esnasında hastaların zihinsel olarak hazır olmamaları korku, huzursuzluk ve istemsiz fiziksel hareketlere yol açar. Anksiyeteyi önlemek, hareketleri kısıtlamak ve işlemi ağrısız hale getirmek için primer hekim kontrolünde derin sedasyon uygulanmaktadır. Bu konuda ekibimizin deneyimlerini sunmayı amaçladık. **Yöntem:** Çalışmaya Temmuz 2012-Mart 2015 tarihleri arasında elektrofizyoloji laboratuarımızda işleme alınan hastalar retrospektif olarak incelendi. Hastaların demografik özellikleri, uygulanan sedasyon metodu, sedasyon için kullanılan ilaçlar, komplikasyonlar incelendi. **Bulgular:** Çalışma süresi boyunca elektrofizyoloji laboratuvarımızda toplam 725 hasta işleme alındı, hastaların 388'i erkek (%53.5) iken 337'si kız (%46.5) idi. Hastaların yaş ortalaması 12.8 ±5.5 (yaş aralığı 8 ay-53 yaş) idi. 725 olguya 366 kriyoablasyon, 274 radyofrekans (RF) ablasyon, 67 hastaya kriyoablasyon+RF ablasyon, 33 pacemaker, 34 ICD, 5 implantable loop recorder (ILR), 79 elektrofizyolojik çalışma (EPS), işlemi uygulandı. Ortalama işlem süresi 140±71 dk idi. Pacemaker takılan hastlardan ikisine gebelik nedeniyle, kriyoablasyon işlemi uygulanan 2 hastaya da anesteziyi reddetmeleri nedeniyle sedasyon uygulanmadıAnestezi esnasında hastaların tümüne spO2, nabız ve kan basıncı monitörizasyonu yapılarak ve maske ile O2 desteği sağlanarak işlem yapıldı. Omuz altına 5 cm'lik jel yükselti konularak baş ekstansiyona getirildi. Başlangıçta 0.05 mg/kg IV midazolam bolus uygulandı. 3-5 dk sonrasında 0.5 mg/kg IV meperidin bolus yapıldı ve 2-4 mg/kg/sa IV propofol infüzyonuna başlandı. Hastaların tümünde hekim tarafından işlem bölgesine bupivakain+prilokain lokal anestezik kombinasyonu yapıldı. Propofol infüzyonu sonrası kontrolsüz hareketlerin arttığı durumlarda 0.5 mg/kg IV ketamin bolus uygulandı. Ventriküler aritmilere yönelik işlem yapılacak hastalarda özellikle VES'ler (ventriküler ekstraatım) seyrek ortaya çıkıyorsa aritminin baskılanmaması için başlangıçta sadece midazolam ve/veya ketamin IV kombinasyonu kullanıldı. Antiepileptik almakta olan bir hastada anestezi sonrası ortaya çıkan ve iki saatte düzelen deliryum tablosu gelişti. Anestezi esnasında solunum depresyonu gelişen bir hastamız entübe edilmek zorunda kalındı. **Sonuç:** Deneyimli pediatrik elektrofizyoloji hekimleri, tecrübeli hemşire ve anestezi teknikeri eşliğinde derin sedasyon ile elektrofizyolojik işlemler güvenle yapılabilmektedir.

P-144

"PROMİNANT" KRİSTA TERMİNALİSTEN KAYNAKLANAN FOKAL ATRİYAL TAŞİKARDİ OLGUSU

Reyhan Dedeoğlu, Funda Öztunç, Sezen Ugan Atik, Aida Koka, İbrahim Adaletli

İstanbul Üniversitesi Cerrahpaşa Tıp Fakültesi, Çocuk Kardiyoloji BD,İstanbul

Giriş: Krista terminalis sağ atriyum içerisinde bulunan fibromüsküler bir yapıdır. Standart ekokardiyografik incelemede genellikle fark edilmez. Krista terminalis aritmogenezdeki anatomik rolünden dolayı daha çok elektrofizyologlar açısından önem taşımaktadır. Bu olgu sunumunda prominent krista terminalisden kaynaklandığı düşünülen fokal atriyal taşikardili bir yenidoğan sunulmuştur. **Olgu:** Otuz yaşındaki sağlıklı anne takiplerinde fetal taşikardi saptanması üzerine tarafımıza yönlendirilmiş. Hastanın fetal ekokardiyografik incelemesinde ventrikülo-arteriyal ileti zamanının atriyoventriküler ileti zamanından uzun ve kalp hızının 208/dk olduğu saptandı. Fokal atriyal taşikardi tanısı ile anneye flekainid tedavisi başlandı. Tedavi sonrası annede alerjik reaksiyon saptanması üzerine flekainid kesildi ve digoksin tedavisine geçildi. Digoksin ile aritmisi kontrol altına alınan hasta 36. gestasyon haftasında sezaryen ile doğurtuldu. Hastanın postnatal takiplerinde dar QRS kompleksli ve uzun RP mesafesi saptanan, ön planda fokal atriyal taşikardi düşünülen aritmisi izlendi. Fetal dönemdeki etkilerinden dolayı hastaya digoksin başlandı. Postnatal ekokardiyografik incelemede sağ atriyum vena kava süperiyor bileşkesinden sağ atriyal apendaja doğru uzanan 6x11 mm boyutlarında kitle imajı izlendi. Ön planda "prominant" krista terminalis olduğu düşünülen kitle bilgisayarlı tomografi ile değerlendirildi. Bilgisayarlı tomografi incelemelerinde kitlenin krista terminalis ile uyumlu olduğu bildirildi. Hastanın takiplerinde digoksin intoksikasyonu bulguları izlendiğinden tedavi flekainid olarak değiştirildi. Flekainid tedavisi ile aritmi kontrol altına alınamadığından ve takiplerinde perikardiyal efüzyon izlendiğinden sotalol tedavisine geçildi. Sotalol tedavisi ile aritmiler kontrol altına alınmakla birlikte hastanın pansitopenisi izlendi. Pansitopeni açısından değerlendirilen hastanın tetkiklerinde bu duruma neden olabilecek patoloji saptanmadı. Sotalol tedavisine bağlı olabileceği düşünülerek hastanın tedavisi kesildi. Propranolol ve digoksin ile aritmisi kontrol altına alındı. Sotalol tedavisi kesildikten 1 hafta sonra hastanın pansitopenisi düzeldi. **Tartışma:** Krista terminalis belirgin olduğunda kardiyak kitleleri taklit edebilir. Bu nedenle sağ atriyal kitlelerin ayırıcı tanısında "prominant" krista terminalis akılda tutulmalıdır. Bununla birlikte erişkinlerde olduğu gibi çocuklarda da fokal atriyal taşikardiler krista terminalisten kaynaklanabilir. İnfantil dönemde saptanan fokal atriyal taşikardilerin tedavisi çoklu antiaritmik ilaç kullanımını gerektirecek kadar güç olabilir.

P-145

TRPM4 MUTASYONUNA BAĞLI AİLESEL KALP BLOĞU TİP 1B OLGUSU

Ayşe Sülü[1], M. Cengiz Yakıcıer[2], Osman Başpınar[1], Derya Aydın Şahin[1], Burcu Türkgenç[2]

[1]Gaziantep Üniversitesi Tıp Fakültesi, Pediatrik Kardiyoloji BD, Gaziantep
[2]Acıbadem Labgen Genetik Tanı Merkezi, İstanbul

Giriş: TRPM4 geni kalsiyum kanal permeabilitesini regüle eden transient reseptör potential kanalın melastin subfamilyasının bir üyesini kodlar. Kromozom 19q13.3 te lokalize otozomal dominant kalıtılan kardiyak iletim sistem hastalığıdır. Hastalarda izole AV blok, RBBB, sinüs nod disfonksiyonu, QT uzaması görülebilir. Bradikardi ve senkop atakları görülebilir. **Olgu:** Onaltı yaşında erkek olgu 5-6 ay kadar önce başlayan 6-7 kez olan senkop öyküsü mevcut olan hastanın beraberinde çarpıntı şikayeti olmuş. İlk senkop atağı başvurduğu hastanede kalbinin çok hızlı çarptığı söylenmiş ancak elektrokardiyografi kayıtlarına ulaşılamadı. Olgunun daha sonrasında 5-10 dk süren senkop atakları olmuş. EKG de QTc 510ms saptanan hastanın 24 saatlik holterde ortalama kalp hızı 69/dk, minimal 39/dk, maksimum hız 161/dk olarak bulundu. QTc:574msn saptanan hastanın LQTS ön tanısı ile yapılan genetik analizinde TRPM4 mutasyonu tespit edildi. Aile taraması başlatıldı ve hastaya ICD implantasyonu planlandı. **Tartışma ve Sonuç:** TRPM4 mutasyonu otozomal dominant kalıtılmakla birlikte penetransı değişkenlik göstermektedir. Literatürde progresif ailesel kalp bloğu tip 1B ile ilişkilendirilmiştir. Kadınlarda penetransı düşük olmakla birlikte erkeklerde penetransı %75-90 oranında bildirilmiştir. Progresif ailesel kalp bloğu tip 1B'de hastamızda da olduğu gibi bradikardi, uzamış QT, senkop atakları görülebilmektedir. 160 olgunun ve aile bireylerinin değerlendirildiği çalışmada mutasyon taşıyıcılarında, 3. Derece AV blok, 2. derece blok, asemptomatik RBBB ve normal EKG bulgularına varan değişkenlik tespit edilmiş. Hastamız LQTS ön tanısı ile tetkik edilmekte iken mutasyon analizi ile farklı bir tanıya ulaşılmıştır. Genetik aritmilerin tanısında klinik bulgularla birlikte genetik çalışmanın önemi görülmektedir.

P-146

DİKKAT EKSİKLİĞİ VE HİPERAKTİVİTE BOZUKLUĞU TANISI İLE CONCERTA® (METİLFENİDAT) KULLANAN OLGUDA İNTERMİTTANT KOMPLET SAĞ DAL BLOĞU

Savaş Demirpençe, Yeliz Sevinç, Vedide Tavlı

Şifa Üniversitesi Tıp Fakültesi, Çocuk Sağlığı ve Hastalıkları AD, Çocuk Kardiyoloji BD, İzmir

Giriş: İntermittant dal bloğu ilk kez 1913 yılında Lewis tarafından tanımlanmıştır. Olguların büyük bir kısmında intermittant sol dal bloğu paterni görülmekte olup, intermittant sağ dal bloğu (RBB) daha nadir bir patolojidir. RBB genellikle sol ventrikülün asenkronisi ile ilişkili kalp yetmezliğinin hemodinamik sonucu veya nadir olarak konjenital kalp hastalığı varlığında sağ ventrikül dilatasyonuna sekonder oluşsa da sağlıklı kişilerde de görülebilmektedir. Burada dikkat eksikliği ve hiperaktivite bozukluğu (DEHB) tanısı ile Concerta® tedavisi alan, altta yatan kalp hastalığı olmayan ve intermittant RBB saptanan 12 yaşında erkek olgu sunulmuştur. **Olgu:** Dört yıldır dikkat eksikliği ve hiperaktivite bozukluğu tanısı ile Concerta® tedavisi kullanmakta olan 12 yaşında erkek olgu, merdiven çıkarken çarpıntı şikayeti olması nedeniyle kardiyoloji kliniğimize başvurdu. Fizik muayenesinde tüm sistem bulguları olağandı. Hemogram, tiroid fonksiyon testleri, biyokimyasal parametreler normal saptandı. Dış merkezde çekilen 12 derivasyonlu elektrokardiyografisi normal olup hastanemizde çekilen 12 derivasyonlu elektrokardiyografisinde komplet RBB saptandı (Resim 1). Transtorasik ekokardiyografisi normaldi. Efor testinde ve Holter EKG kaydında intermittant komplet RBB görüldü (Resim 2). Çocuk psikiyatrisi ile görüşülerek hastanın almakta olduğu Concerta® (Metilfenidat) tedavisi doz azaltılarak kesildi. Bir yıllık izleminde 12 lead elektrokardiyografi ve Holter kaydında intermittant RBB paterninin olmadığı görüldü. Hastamız halen 6 ay aralarla çocuk kardiyoloji kliniğimizde asemptomatik olarak izlenmektedir. **Sonuç:** Kalp hastalığı olmayan çocuklarda kalp hızının intermittant BBB varlığını belirleyen dominant özellik olduğunu belirten çalışmalar mevcuttur. Kalp hızından bağımsız olarak intermittant RBB'nin diyafragmatik solunumla, digoksin intoksikasyonu sonucu, ciddi kronik obstruktif akciğer hastalığı ve kor pulmonalesi olan hastada, her pozitif basınçlı mekanik ventilasyon esnasında ve sağlıklı bireylerde gelişebileceği rapor edilmiştir. Amerikan Kalp Derneği'nin uyarısı doğrultusunda DEHAB tanılı çocuklar psiko-stimulan ilaç kullanımı öncesinde kardiyak problemler ve disritmi için taranmalıdır. Metilfenidat tedavisinin ani ölüm ve ventriküler aritmi riskinde 1.8 kat artış ile ilişkili olduğu bilinmektedir. Ancak bilinen kalp hastalığı olmayan bir çocukta Concerta® tedavisi ile ilişkili intermittent RBB henüz bildirilmemiştir.

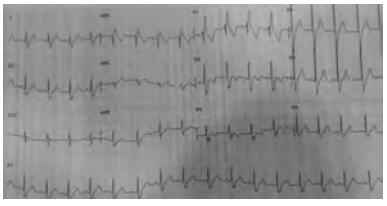

Resim 1: Başvuru anındaki 12 derivasyonlu EKG'de RBB paterni.

Resim 2: Holter EKG kaydındaki intermittant RBB paterni.

P-147

BRUGADA SENDROMUNUN PREİMPLANTASYON GENETİK TANISI

Elif N. Tuzcu[1], Banu K. Aygün[2], Celal Akdeniz[1], Mehmet Karacan[1], Enes E. Gün[1], Volkan Tuzcu[1]

[1]İstanbul Medipol Üniversitesi Tıp Fakültesi, Pediatrik ve Genetik Aritmi Merkezi,
[2]İstanbul Medipol Üniversitesi Tıp Fakültesi, Kadın Hastalıkları ve Doğum AD, İstanbul

Giriş: Brugada sendromu, polimorfik ventriküler taşikardi ve ventriküler fibrilasyon gibi hayatı tehdit edici aritmilere neden olan nadir bir genetik hastalıktır. Yapısal olarak kardiyak patolojisi olmayanlarda ani ölümlerin %20'sinden sorumlu olduğuna inanılmaktadır. Hastaların çoğunda SCN5A geninde mutasyon vardır. **Olgu:** Rutin sağlık taraması esnasında EKG'sinde spontan Brugada paterni saptanan 24 yaşındaki erkek hasta kliniğimize başvurdu. Aile öyküsünde hastanın 3 erkek kardeşinin ani öldüğü öğrenildi. Hastaya kardiyak defibrilatör implante edilmesine karar verildi. Yapılan genetik testte SCN5A geninde daha önce tanımlanmış heterozigot missense mutasyon bulundu (p.R1644C, c.4930C>T). Hastanın 2 yıllık takibinde semptom, ritim bozukluğu veya defibrilatör şoku olmadı. Daha sonra hasta ve eşi sağlıklı çocuk sahibi olmak için preimplantasyon genetik taraması için başvurdu. Çifte invitro fertilizasyon planlandı. Embriyoya preimplantasyon genetik tarama yapıldığında 7 embriyonun 3'ünün hastalığı taşıdığı tespit edildi. Normal embriyolardan biri anneye transfer edildi ve normal 39 haftalık gebeliği takiben sağlıklı bir erkek bebek doğdu. Bebeğin elektrokardiyogramı ve Holter taramasında özellik yoktu. Bebeğe "yeni jenerasyon sekanslama" yöntemi kullanılarak yapılan genetik analizi ile Brugada sendromuna ait mutasyon saptanmadı. **Sonuç:** Preimplantasyon genetik analizi ile ilgili mutasyondan etkilenmemiş embriyoların transferi mümkün olabilmektedir.

P-148

24 SAATLİK HOLTER EKG MONİTORİZASYONU YAPILAN HASTALARIMIZIN RETROSPEKTİF ANALİZİ

Serdar Epçaçan[1], Onur Çağlar Acar[2], İlyas Aydın[3], İbrahim Ece[4], Abdurrahman Üner[4]

[1]İpekyolu Kadın-Doğum ve Çocuk Hastalıkları Hastanesi, Çocuk Kardiyoloji Kliniği, Van
[2]Derince Eğitim ve Araştırma Hastanesi, Çocuk Kardiyoloji Kliniği, Kocaeli
[3]Yüzüncü Yıl Üniversitesi Tıp Fakültesi, Çocuk Sağlığı ve Hastalıkları AD,
[4]Yüzüncü Yıl Üniversitesi Tıp Fakültesi, Çocuk Kardiyoloji BD, Van

Giriş ve Amaç: 24 saatlik Holter EKG monitorizasyonu kardiyak disritmilerin tanı ve takibinde sıklıkla kullanılan bir araçtır. Çalışmamızda pediatrik kardiyoloji ünitemizde herhangi bir nedenle istenen 24 saatlik Holter EKG kayıtlarının değerlendirilmesi amaçlanmıştır. **Gereç ve Yöntem:** Yüzüncü Yıl Üniversitesi Çocuk Kardiyoloji ünitesinde Haziran 2012 ile Aralık 2014 tarihleri arasında yapılan 1486 adet ritm Holter kaydı ile birlikte bu hastaların demografik özellikleri, anlık EKG, ekokardiyografi sonuçları incelendi. **Bulgular:** Hastaların 759'u (%51.1) erkek, (%48.9) 727'si kızdı. Ortalama yaşları 10.84±4.77 yıl (1 gün-18 yıl) idi. Ritm Holter istem nedenleri sıklık sırasına göre çarpıntı (%55.5), göğüs ağrısı (%23.8), cerrahi veya transkateter girişim sonrası (%9.1), senkop (%5.8),EKG veya oskültasyonla saptanan disritmi (%5.2), ve pace maker implantasyonu sonrası rutin (%0.6) inceleme idi. %83.6 hastada fizik muayene normal iken, oskültasyonda %13.2 hastada patolojik üfürüm, %3.2'ünde aritmi saptandı. Hastaların %74'ünde EKG normal iken, geri kalanında farklı aritmiler saptandı ki bunların büyük bir bölümünü SVE, VES ve dal blokları oluşturmakta idi. Hastaların %60'ında EKO normal iken, geri kalanında patolojik ekokardiyografi bulgusu vardı. Ritm Holter sonuçları değerlendirildiğinde %71.7 kayıt normal saptandı. Patolojik sonuçlarda en sık VES (%8.7), SVE (%3.5) saptanırken, %0.7 kayıtta SVT, %0.5 kayıtta VT görüldü. Bunun dışında %0.8 kayıtta WPW %0.8, tam AV blok %0.3, %0.7 2. derece AV blok, %0.1 uzun QT, %0.2 pace maker disfonksiyonu tespit edildi. **Tartışma ve Sonuç:** Çalışmamızda büyük oranda anlık EKG, EKO ve ritm Holter sonuçlarının normal olduğu saptandı. Ancak, uzun semptom aralıklı disritmilerin tanısında faydası sınırlı olsa da, anlık EKG' nin normal olduğu hastalarda dahi periyodik izlem, medikasyon ya da elektrofizyoljik çalışma ihtiyacı doğuran tanıların yakalana bilmesi nedeni ile ritm Holter incelemesi kardiyak aritmilerin tanı ve takibinde rutin pratikte önemli yeri olan kolay uygulanabilir, faydalı bir işlemdir.

P-149

MYASTENİA GRAVİS'E EŞLİK EDEN HASTA SİNUS SENDROMLU BİR OLGU

Kutay Sel, Derya Duman, H. Hakan Aykan, Ebru Aypar, Tevfik Karagöz

Hacettepe Üniversitesi Tıp Fakültesi, Pediatrik Kardiyoloji BD, Ankara

Myastenia Gravis (MG), çizgili kaslarda postsinaptik membrandaki nikotinik tipte asetilkolin resptörlerine karşı antikor oluşumu ile karakterize otoimmün bir hastalıktır. Klinik, elektrofizyolojik ve otopsi çalışmalarında MG ile ilişkili kardiyak tutulum gösterilmiştir. Göz kapağında düşme ve çabuk yorulma şikayetleri ile 11 yaşında myastenia gravis tanısı alan hastaya mestinon tedavisi başlanmış ve takibinde timektomi yapılmıştır. Zaman zaman göz kararması olması ve hastanın ailesinin nabzının düşük olduğunu farketmesi (uykudayken 30/dk'ya kadar) üzerine hasta Çocuk Kardiyoloji polikliniğinde değerlendirildi. Başvuru sırasındaki fizik incelemede kalp tepe atımı 70 atım/dk, kalp sesleri doğal, ek ses/üfürüm yoktu. EKG'de sinus ritmi mevcuttu, blok veya aritmi bulgusu yoktu. 24 saatlik Holter EKG kayıtlarında en düşük kalp hızı 42 ve ortalama kalp hızı 66 olan hastanın almakta olduğu mestinon dozu azaltıldı. Ancak hastanın takiplerinde tekrarlayan Holter monitorizasyonlarında önce 2.7 sn'ye varan daha sonra 6.5 sn'ye kadar çıkan sinüs pause'larının olması nedeniyle hastaya transvenöz kalıcı pacemaker implantasyonu yapıldı. Myastenia Gravis hastalarında hasta sinus sendromunun yanı sıra T dalga, QT anormallikleri, bazen fatal seyredebilen ventriküler ve supraventriküler aritmiler, dal blokları, AV blok ve kalp yetmezliği gelişimi görülebilmektedir. Kalp tutulumu veya kardiyomiyozit voltaj bağımlı K kanallarına karşı oluşan anti-Kv1.4 antikorları ile ilişkilendirilmiştir. Dolayısıyla özellikle anti-Kv1.4 antikorları taşıyan MG hastalarının EKG ve ekokardiyografik olarak takiplerinin yanı sıra gerek görülen vakalarda Holter EKG monitorizasyonu ile takip edilmeleri faydalı olacaktır.

P-150

YAPISAL KALP HASTALIĞI OLMAYAN ÇOCUKLARDA VENTRİKÜLER EKSTRASİSTOLLER: TEK MERKEZ DENEYİMİ

Fatma Sevinç Şengül, Yakup Ergül, İsa Özyılmaz, Murat Saygı, Alper Güzeltaş

İstanbul Mehmet Akif Ersoy Göğüs Kalp ve Damar Cerrahisi Eğitim Araştırma Hastanesi, Pediatrik Kardiyoloji BD, İstanbul

Giriş ve Amaç: Yapısal kalp hastalığı olmayanlar çocuklarda ventriküler ekstrasistoller(VES) özellikle egzersiz ile kayboluyorsa benign bir durumdur. Çalışmamızda VES saptanan sağlıklı çocukların değerlendirilmesi amaçlandı. **Gereç ve Yöntem:** 12 kanal EKG, ekokardiyografi,24-saat Holter ve egzersiz testi ile retrospektif olarak hastaları değerlendirdik. VES'lerin herhangi bir sistemik hastalığa sekonder olarak geliştiği, yapısal kalp hastalığı olan veya kalıtsal aritmisi olan hastalar çalışma dışı bırakıldı. Aynı zamanda ventriküler taşikadisi olan hastalar da çalışmaya alınmadı. **Bulgular:** Ocak 2012 ile Kasım 2014 tarihleri arasında kliniğimizde 10260 adet 24 saatlik Holter EKG uygulandı. Bunların arasından kardiyak patoloji saptanmayan 256 hastada VES saptandı. Hastaların 135'i erkek (%52,7) ve 121'i kız (%47,3) idi. Hastaların ilk başvuru yaşı 11,2 ± 4,5 (5 gün- 17,8 yaş) idi. 118 hastanın (%46) semptomatik olduğu saptandı. En sık semptomlar çarpıntı (n=70; %27,3), göğüs ağrısı (n=34; %13,3) ve bayılma (n=14; %5,5) idi. Hastalar VES sıklığına göre 4 gruba ayrıldı; <500 VES/24 saat (n = 82; %3), 500-%5 VES/24 saat (n = 93; %36,3), %5-%10 VES/24 saat (n = 26; %10,2), >%10 VES/24 saat (n = 55; %21,5). 243 hastada (%94,9) uniform VES saptandı. %16,8 hastada couplet VES saptandı (n = 43). Sol dal blok morfolojisi gösteren VES hastaların %60,9'unda (n = 156), sağ dal blok morfolojisi gösteren ise hastaların %8,9'unda (n = 23) saptandı. %30,1 hastada (n = 77) VES orijini belirlenemedi. Hastaların %25'ine (n = 64) antiaritmik tedavi verildi. Sık ve semptomatik VES olan (>%10/24 saat) 55 hastanın 4'üne (%7,3) elektrofizyolojik çalışma uygulandı; 3 hastada ventriküler taşikardi indüklenerek başarılı ablasyon uygulandı. Ortalama izlem süresi 13,3±9,6 ay (1-34 ay) idi ve hiçbir hastada sol ventrikül disfonksiyonu gelişmedi. %35 hastada VES sıklığı azalırken %34,3 hastada VES'ler kayboldu, %9,5 hastada arttığı ve %28,5 hastada değişmediği gözlendi. **Tartışma ve sonuç:** Yapısal kalp hastalığı olmayan çocuklarda VES'ler genelde benign prognoza sahiptir ve izlemde genelde artmadan azalabilir veya kaybolabilirler.

P-151

YENİDOĞANDA ATRİYOVENTRİKÜLER TAM BLOĞUN TEDAVİ EDİLEBİLİR NADİR BİR NEDENİ

Emine Azak[1], Hatice Tatar Aksoy[2], Handan Asilhan Ünsal[3], Murat Sürücü[1], İbrahim İlker Çetin[1]

[1]Ankara Çocuk Sağlığı ve Hastalıkları Hemotoloji Onkoloji Eğitim Araştırma Hastanesi, Çocuk Kardiyolojisi Kliniği,
[2]Ankara Eğitim ve Araştırma Hastanesi, Neonatoloji Kliniği,
[3]Zekai Tahir Burak Kadın Sağlığı Eğitim ve Araştırma Hastanesi, Çocuk Kardiyolojisi Bölümü, Ankara

Giriş: Atriyoventriküler (AV) tam blok müdahale edilmediği takdirde mortal seyredebilir. AV tam blok yenidoğan ve süt çocukluğu döneminde ağır kalp yetmezliği bulguları ile birlikte olabileceği gibi asemptomatik de olabilir. Hipokalsemi yenidoğan döneminde kardiyak aritminin nadir bir nedenidir. Hipokalsemide EKG'de QT uzaması, QRS- ST değişiklikleri ve ventriküler aritmi görülebilir. Literatürde hipokalseminin neden olduğu AV blok olgusu oldukça sınırlı sayıdadır. Burada hipokalsemiye bağlı AV tam blok gelişen ve intravenöz kalsiyum glukonat ile başarılı şekilde tedavi edilen infant olgu sunuldu. **Olgu:** Yenidoğanın geçici takipnesi tanısı ile yenidoğan yoğun bakım ünitesinde izlenen 3 günlük bebek bradikardi nedeniyle kliniğimize danışıldı. Muayenesinde arteriyal tansiyonu 60/40 mmHg, nabız 75 atım/dk, 1/6 kısa sistolik üfürümü ve takipnesi vardı. EKG'sinde atriyal hızı 136/dk, ventriküler hızı 88/dk olan AV tam blok (çoğunlukla 2:1) ve QT uzaması (QTc 530 msn) mevcuttu (Şekil 1). Ekokardiyografi (EKO)'sinde yapısal kalp hastalığı tespit edilmeyen olgunun sol ventrikül EF'si %60, FS'si %31 idi. Laboratuvarında; hemoglobin 12,9 g/dL, glukoz 74 mg/dL, kalsiyum 4,8 mg/dL, magnezyum 2 mg/dL, albumin 3,7 g/dL, fosfor 9,9 mg/dL ve alkalen fosfataz 707 U/L idi. Parathormon 102 pg/mL (N: 12-65 pg/mL), 25-OH D vitamin düzeyi 29,1 ng/mL (N:7,6-75 ng/mL) olarak saptandı. Intravenöz kalsiyum glukonat ve dopamin başlanmasından 12 saat sonra hipotansiyon ve bradikardisinde düzelme gözlendi. Kontrol EKG'si normal olan olgunun, kontrol EKO'sunda sol ventrikül EF'si %75, FS'si %36 bulundu (Şekil 2). Yatışının 5. günü kalsiyum düzeyi 10 mg/dL gelmesi üzerine kalsiyum glukonat tedavisi sonlandırıldı. **Sonuç:** İntravenöz kalsiyum verilmesini takiben olgumuzun AV tam blok ve kardiyak fonksiyonlarında dramatik bir şekilde düzelme izlendi. Atriyoventriküler blok ve bradikardisi olan hastalarda bu bulgulara QT uzaması da eşlik ediyor ise mutlaka hipokalsemi düşünülmelidir. Hipokalsemiye bağlı AV tam blok kolaylıkla tedavi edilebilir bir durumdur ve invazif ya da semi-invazif pek çok tetkik ve girişim yapılmadan hastanın tedavisi mümkün olmaktadır.

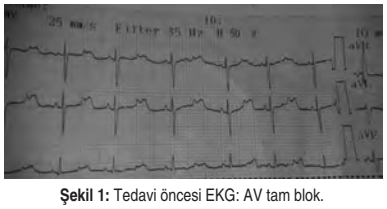

Şekil 1: Tedavi öncesi EKG: AV tam blok.

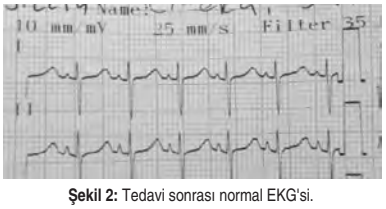

Şekil 2: Tedavi sonrası normal EKG'si.

P-152

KONJENİTAL KALP CERRAHİSİ SONRASI TAM BLOK GELİŞEN OLGULARIN DEĞERLENDİRİLMESİ

Yakup Ergül, Taner Kasar, Erkut Öztürk, İsa Özyılmaz, İbrahim Cansaran Tanıdır, Alper Güzeltaş

İstanbul Mehmet Akif Ersoy Göğüs Kalp ve Damar Cerrahisi Eğitim Araştırma Hastanesi, Pediatrik Kardiyoloji Kliniği, İstanbul

Giriş ve Amaç: Pediatrik kalp cerrahisi sonrası postoperatif erken dönemde Tam AV blok gelişmesi kardiyak patoloji ve operasyon alanının durumuna göre %0,7-3 sıklıkta gelişmektedir. Bu çalışmada operasyon sonrası geçici veya kalıcı Tam AV blok gelişen olguların demografik, sıklık, operatif durum gibi faktörler yönünden karşılaştırılması amaçlandı. **Gereç ve Yöntemler:** Ünitemizde Ocak 2010 ve Haziran 2014 dönemleri arasında konjenital kalp cerrahisi operasyonu gerçekleştirilen ve erken dönemde postoperatif tam blok gelişen olgular çalışmaya alındı. Olgular Geçici Tam AV blok (Grup I) ve kalıcı Tam AV blok(Grup II) olarak sınıflandırıldı.Her iki grup demografik, perioperatif değişkenler ve postoperatif klinik durum açısından değerlendirildi. **Bulgular:** Çalışma döneminde 1450 olgu opere edildi.Bu olguların 87'sinde (%6) erken dönemde Tam AV blok saptandı.59'unda geçici AV blok(Grup I) ve 28'inde pace maker implantasyonu gerektiren kalıcı tam AV blok (GrupII) gözlendi. Grupların Median ağırlık(GrupI: 6 kg (2,9-30);Grup II:7,6 kg (2,8-50) ve median operasyon yaşı (Grup I: 6 ay(0,1-84);Grup II:10 ay (1-124) birbirine benzerdi. Grup I olgularda en sık saptanan tanılar TOF (n=14), komplet AVSD (n=11),VSD (n=7) ve TGA(n=6) idi.Grup II'de en sık gözlenen tanılar TOF(n=8),VSD(=6),komplet AVSD (n=4) ve LVOT darlıkları(n=4) idi.Operasyondan sonra geçici tam AV blok olan olgularda ileti sisteminin düzelme süresi median 3 gün(1-21 gün) olarak saptandı. Kalıcı tam AV blok gelişen olgularda pace maker takılma süresi median 10 gün (7-21 gün) olarak belirlendi. Grup I olguların yoğun bakımda kalış süresi 6 gün(2-25 gün);Grup II olguların ise 13 gün(4-90 gün) olarak saptandı. Hastanede kalış süreleri Grup I 10 gün(2-33 gün);Grup II 20 gün (10-90 gün) olarak değerlendirildi ve Grup II'de bu süreler anlamlı olarak daha yüksek saptandı($p<0,05$). **Tartışma:** Tam AV blok konjenital kalp cerrahisi operasyonu sonrası sık olmayan bir komplikasyondur. TOF ve komplet AVSD tamiri tam AV blok açısından en riskli operasyonlardır. İlk 9 gün içinde olguların 2/3'ünde genellikle tam AV blok gerilemiştir. Bu nedenle bu olguların yakın izlenmesi gerekmektedir.

P-153

SENKOPLA BAŞVURAN HASTADA İLERİ SEVİYE BİRİNCİ DERECE ATRİOVENTRİKÜLER BLOK

Neslihan Kıplapınar[1], Mehmet Küçük[1], Gökmen Akgün[1], Celal Akdeniz[2], Volkan Tuzcu[2], Ahmet Çelebi[1]

[1]Dr. Siyami Ersek Göğüs Kalp Damar Cerrahisi Eğitim ve Araştırma Hastanesi, Çocuk Kardiyoloji Kliniği,
[2]İstanbul Medipol Üniversitesi Hastanesi, Çocuk ve Genetik Aritmi Merkezi, İstanbul

Giriş: Birinci derece atrioventriküler blok (AVB) en sık görülen AV bağlantı sorunu olup genellikle benign bir durumdur. Sağlıklı atletlerde de görülen ve asemptomatik seyreden bu durum, nadiren aşırı PR uzunluğu ile ve presenkop, senkop atakları ile beraber görülebilir ve kalıcı pacemaker ihtiyacı olabilir. Olgu: Onaltı yaşında kız hasta doktora senkop atakları nedeniyle başvurmuş ve elektrokardiyografisi (EKG) ile tam AVB tanısı konularak tarafımıza gönderilmişti. Öyküsünde efor ile alakasız, öncesinde baş dönmesi olan ve 5 dakika kadar süren senkop atakları tarifleyen hastanın fizik muayenesinde kalp atımı 50/dk, ritmik, sistemik tansiyonu 112/69 mmHg'ydı. Kalp sesleri normal olan ve üfürümü olmayan hastanın EKG'sinde PR mesafesi 450 msn saptandı (Resim 1). Transtorasik ekokardiyografide (TTE) eser mitral yetersizliği görüldü. 24 saatlik ritim holteri yapıldı. Birinci derece AVB görülen sinüs ritmi ve ortalama kalp hızı 72/dk, en uzun pause 1.6 sn saptandı. Hastaya elektrofizyolojik çalışma (EPS) yapıldı ve suprahis blok ve normal HV mesafesi (45 msn) (Resim 2) saptandı. Hasta taburcu edilerek poliklinik izlemine alındı. **Tartışma ve sonuç:** Birinci derece AVB olup PR aralığı 300 msn üzerinde olan hastalarda efor sırasında kalp hızının artışı ile beraber AV senkroni bozularak senkop gelişebilir ve bu durum pacemaker takılı hastalarda presenkop-senkop belirtilerine neden olabilen ve AV senkronizasyon bozukluğu ile gelişen pacemaker sendromuna benzediğinden psödo pacemaker sendromu olarak adlandırılmıştır. Eforla gelişen senkopta bu hastalarda kalıcı pacemaker takılması gerekebilir. Ayrıca bu hastalarda bloğun düzeyi (suprahis-infrahis) önem taşımaktadır. Bu nedenle tanısal EPS yapılması hastaları yönlendirirken önem taşımaktadır.

Resim 1: Yüzey EKG'de PR mesafesi 450 msn (oklar).

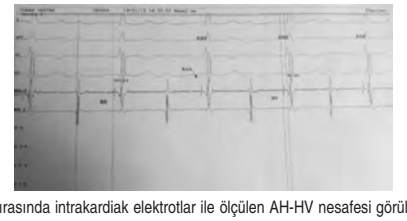

Resim 2: EPS sırasında intrakardiak elektrotlar ile ölçülen AH-HV nesafesi görülüyor. Ok "His" işaretini gösteriyor.

P-154

EBSTEİN ANOMALİLİ HASTALARDA ELEKTROKARDİYOGRAFİ VE 24-SAATLİK HOLTER MONİTÖRİZASYON BULGULARI

İbrahim Cansaran Tanıdır, Taner Kasar, İsa Özyılmaz, Pelin Ayyıldız, Alper Güzeltaş, Yakup Ergül

İstanbul Mehmet Akif Ersoy Göğüs Kalp ve Damar Cerrahisi Eğitim Araştırma Hastanesi, Pediatrik Kardiyoloji Kliniği, İstanbul

Amaç: Ebstein anomalisi olan hastaların elektrokardiyografik ve 24-saatlik Holter monitörizasyonu özelliklerini belirlemek için retrospektif kohort çalışma yapıldı. **Gereç ve Yöntemler:** Ocak 2011 ve Kasım 2014 tarihleri arasında Ebstein anomalisi tanısı koyulan 41 hastanın ekokardiyografik, elektrokardiyografik ve 24-saatlik Holter monitörizasyonu bulguları retrospektif olarak gözden geçirildi. **Bulgular:** Hastaların 21'i erkek ve merkezimize başvurudaki median yaş 2 yıl idi.13/41 (%32) hasta yenidoğan periyodunda,5/41(%12)1 ay 1 yıl arasında ve 23/41 (%56) hasta 1 yıl 18 yıl arasında merkezimize başvurdu. Tüm hastalarda atriyal septal defekt veya patent foramen ovale ve tüm yenidoğan hastalarda da patent duktus arteriozus mevcut idi. Diğer sık kardiyak patolojiler ventriküler septal defekt (3/41), büyük arterleri konjenital düzeltilmiş transpozisyonu (3/41) ve büyük arterlerin anatomik düzeltilmiş transpozisyonu (1/41) idi. Elektrokardiyografide birinci derece kalp bloğu (2/41),atrial flutter(1/41),nonspesifik interventriküler ileti geçikmesi/blok(5/41),pre-eksitasyon (Wolff-Parkinson-White) paterni (5/41), sağ dal bloğu (3/41),komplet kalp bloğu (1/41) ve supraventriküler ekstrasistol (1/41) saptandı. EKG bulgularına ilave olarak 24 saatlik Holter monitörizasyonunda; 4 hastada intermitan pre-eksitasyon (toplam pre-eksitasyon sayısı 9), 6 hastada birici derece kalp bloğu (toplam birinci derece kalp bloğu sayısı 8), 1 hastada ektopik atrial ritim saptandı. On bir hastanın 24 saatlik Holter monitörizasyonu normal sınırlar içindeydi. Bir hasta yenidoğan döneminde dirençli SVT'ye bağlı gelişen kalp yetmezliği nedeniyle kaybedildi. Atrioventriküler tam bloklu diğer bir hastaya pacemaker implantasyonu yapıldı. Bu hastada eşlik eden büyük arterleri konjenital düzeltilmiş transpozisyonu idi. Beş hastada aksesuar yolun kateter ablasyonu için 6 prosedür uygulandı. Hastalardan birinde Mahaim tipi pre-eksitasyonlu aksesuar yolu vardı. Ablasyon prosedürü uygulanan bir hastanın epikardiyal aksesuar yol nedeniyle ablasyon işlemi başarısız oldu. **Sonuç:** Sunulan seri içindeki Ebstein anomalili hastalardaki en sık tanı birinci derece kalp bloğu 8/41 (%20) ve pre-eksitasyon ve/veya Wolf-Parkinson-White sendorumu 9/41 (%22) idi. EKG ile tespit edilemeyen intermitan ritim bozuklukları 24 saatlik Holter monitörizasyonu ile tespit edilebilir. Ebstein anomalisi tanısı koyulmuş tüm hastalar için 24-saatlik Holter monitörizasyonunun düzenli aralıklarla yapılmasını öneriyoruz.

P-155

SUPRAVENTRİKÜLER VE VENTRİKÜLER EKTOPİK ATIM SIKLIĞI İLE KALP HIZI DEĞİŞKENLİĞİ ARASINDAKİ İLİŞKİ

Emine Azak, Murat Sürücü, Ayşe Esin Kibar, İbrahim İlker Çetin

Ankara Çocuk Sağlığı ve Hastalıkları Hemotoloji Onkoloji Eğitim Araştırma Hastanesi, Çocuk Kardiyolojisi Kliniği, Ankara

Giriş ve amaç: Kalp hızı değişkenliği (KHD)'ndeki bozulma, ventriküler aritmiler ve kardiyak ani ölüm ile yakından ilişkilidir. Bu çalışmada supraventriküler ve ventriküler ektopik atımı olan çocuklarda ektopik atım sıklığı ile kalp hızı değişkenliği arasındaki ilişkinin değerlendirilmesi amaçlandı. **Gereç ve yöntemler:** Yaşları 5-16 yıl olan, 24 saatlik ritim Holter kaydında supraventriküler ektopik atım saptanan 160 olgu ile ventriküler ektopik atım saptanan 168 olgu çalışmaya alındı. Hastalar saatlik aritmi sayısına göre 3 gruba (Grup I: ≤ 50 atım/saat, grup II: 51-99 atım/saat, Grup III: ≥ 100 atım/saat) ayrıldı. Hastaların KHD parametreleri 101 sağlıklı çocuk (Grup IV) ile karşılaştırıldı. Holter kayıtları yetersiz, ilaç kullanan, organik kalp hastalığı öyküsü, hipertansiyonu ve sistemik hastalığı olanlar çalışmaya alınmadı. **Bulgular:** Gruplar arasında yaş, cinsiyet ve vücut kitle indeksi açısından anlamlı fark yoktu. Gruplar zaman bağımlı parametreler açısından karşılaştırıldığında grup I ile III ve grup II ile III arasında SDNN ve SDANN, grup I ile IV arasında SDANN, rMSSD ve pNN50, grup II ile IV arasında SDANN ve rMSSD, grup III ile IV arasında SDNN, SDANN, rMSSD ve pNN50 için anlamlı fark oluştuğu görüldü (Tablo 1). Gruplar frekans bağımlı parametreler açısından karşılaştırıldığında grup I ile III, grup II ile III, grup I ile IV ve grup III ile IV arasında HF ve LF/HF, grup II ile IV arasında LF/HF için anlamlı fark oluştuğu görüldü (Tablo 2). KHD parametreleri ile yaş ve cinsiyet arasında anlamlı bir ilişki saptanmadı. LF/HF ve SDNN ile ektopik atım sayısı arasında anlamlı ilişki saptandı (sırasıyla r= 0.45, p= 0.0001 ve r= 0.43, p= 0.0001). ROC analizinde ektopik atım sayısı 35 atım/saat üzerine çıktığında LF/HF ve SDNN için anlamlı değişikliklerin oluşmaya başladığı görüldü. **Sonuç:** Bu çalışmada KHD parametrelerinden LF/HF ve SDNN ile ektopik atım sayısı arasında anlamlı ilişki olduğu, ayrıca bilinenin aksine daha düşük atım sıklığında bile KHD'nin etkilendiği görüldü.

Tablo 1. Zaman bağımlı kalp hızı değişkenliği parametreleri için grupların karşılaştırılması

P değeri	SDNN	SDANN	SDNN indeks	rMSSD	pNN50
Grup I ve II	0.29	0.097	0.502	0.997	0.354
Grup I ve III	0.0001	0.0001	0.033	0.438	0.173
Grup II ve III	0.0001	0.0001	0.038	0.532	0.065
Grup I ve IV	0.077	0.001	0.967	0.0001	0.0001
Grup II ve IV	0.021	0.0001	0.557	0.0001	0.08
Grup III ve IV	0.0001	0.0001	0.082	0.0001	0.0001

Tablo 2. Frekans bağımlı kalp hızı değişkenliği parametreleri için grupların karşılaştırılması

P değeri	TP	VLF	LF	HF	LF/HF
Grup I ve II	0.674	0.389	0.717	0.469	0.519
Grup I ve III	0.05	0.457	0.038	0.0001	0.0001
Grup II ve III	0.098	0.22	0.11	0.005	0.0001
Grup I ve IV	0.046	0.33	0.125	0.0001	0.0001
Grup II ve IV	0.059	0.135	0.254	0.013	0.0001
Grup III ve IV	0.971	0.868	0.626	0.0001	0.0001

P-156

BİR VAKA SUNUMU: KORONER SİNÜS DİVERTİKÜLÜ KAYNAKLI POSTEROSEPTAL YERLEŞİMLİ CONCEALED AKSESUAR YOL ABLASYONU

Murat Şahin[1], Alpay Çeliker[2]

[1]*Acıbadem International Hospital, İstanbul*
[2]*Koç Üniversitesi, İstanbul*

Aksesuar yolun neden olduğu atriyoventriküler reentran taşikardi infant ve çocuklarda en sık görülen taşikardi formudur. Koroner sinüs divertikülünden kaynaklanan supraventriküler taşikardi çocukluk yaş grubunda nadiren bildirilmiştir. 7 yaşında, 25 kg ağırlığındaki olgunun 8 aylıktan bu yana taşikardi atakları varmış. Başvurularının birinde taşikardi hızı 240 atım/dk ölçülmüş, taşikardi sırasında baş dönmesi, kusma, halsizlik olmuş. Taşikardiyi kontrol altında tutmak için çeşitli antiaritmik ilaçlar kullansa da şikayetleri devam ettiği için başvurdu. Son olarak bir hafta önce birkaç dk süren taşikardisi olmuş. Vakanın kardiyak muayene, EKG ve EKO çalışması normal bulundu. Önceki bir taşikardi kaydında dar QRS taşikardi örneği mevcuttu, p dalgası bu kayıtta seçilemiyordu. Uzun süredir taşikardi hikayesi olduğu için elektrofizyolojik çalışma planlandı. Elektrofizyolojik çalışmada kateter manipülasyonu sırasında 310 msn hızında dar QRS'li bir taşikardi kolaylıkla indüklendi, VA intervali 110 msn ölçüldü. Taşikardi durdurulduktan sonra VA iletimin nondecremental olduğu belirlendi. Bu bulgular concealed aksesuar yol taşikardisi ile uyumlu idi. Taşikardi sırasında intrakardiyak haritalama işlemi yapıldı, sağ AV groove ve PFO yoluyla sol AV groove incelendi ancak aksesuar yolun yeri net olarak belirlenemedi. Koroner sinus kayıtları da aksesuar yolun yerini belirlemede yardımcı olmadı. Koroner sinüs ostium ve çevresi map edildiğinde iyi bir VA iletim ilişkisi bulunamadı. Koroner sinus ostium çevresinde mapping yapılırken ablasyon kateteri bu bölgenin altındaki bir yere yerleşti. Bu bölgede iyi bir VA iletim örneği saptandı ve buraya radyofrekans enerji verildiğinde 3 saniye içinde aksesuar yol iletimi sonlandırıldı. Radyofrekans enerji 30 watt ve 50 C derecede 3,5 dk uygulandı. Ablasyon işlemi sonrasında taşikardi indüklenemedi, VA iletim kayboldu. Ablasyonu başarılı olduğu yerde kateterin pozisyonu nedeniyle divertikülden şüphe edildi. Ancak mevcut pozisyonu kaybetmemek amacıyla önce ablasyon işlemi yapıldı. Amplatz sol koroner kateter kullanarak koroner sinus anjiyogramı yapıldığında koroner sinüs divertikülü belirlendi. Bu bildiri ile genç bir hastada koroner sinüs ostium divertikülünden kaynaklanan concealed aksesuar yol ablasyonu olgusunu paylaşmak istedik.

Koroner sinus divertikülü

Resim: Koroner sinus anjiyografisinde ostiumun altında yerleşmiş divertikül görülmektedir (ok)

P-157

NADİR BİR KARDİYOMİYOPATİ VARYANTI; APİKAL HİPERTROFİK KARDİYOMİYOPATİ

Kutay Sel, H. Hakan Aykan, Mehmet Gümüştaş, Derya Duman, Ebru Aypar, Tevfik Karagöz

Hacettepe Üniversitesi Tıp Fakültesi, Pediatrik Kardiyoloji BD, Ankara

Giriş: Apikal hipertrofik kardiyomyopati, non-obstrüktif hipertrofik kardiyomyopatinin (HKM) nadir görülen atipik bir şeklidir. Japon popülasyonunda tüm HKM olgularının %25'ini oluştursa da, dünya genelinde sıklık %2 civarındadır. Hastalar göğüs ağrısı, çarpıntı, dispne ve senkop atakları ile başvurabilirler. Asemptomatik seyir gösterebilen hastalar anormal EKG bulguları ile tanı alabilmektedir. **Olgu:** 14 yaşında kız hasta senkop şikayeti ile hastanemize başvurdu. Senkop ayda 3-4 kez oluyordu, eforla ilişkisiz, kısa süreliydi. Zaman zaman göğüs ağrısı da oluyordu. Çarpıntı tariflemiyordu, Bu senkoplardan biri sırasında düşüp kolunu incitmesi mevcuttu. Hastanın bazal EKG'sinde sol ventrikül hipertrofisi bulguları, V4- V6'da daha belirgin olmak üzere ST depresyonu ve dev negatif T dalgası, septal derivasyonlarda Q dalgası yokluğu izlendi (Resim 1). Kardiyak enzimlerde hafif yükselme olan hastanın transtorasik ekokardiyografisinde apikal bölgede belirgin hipertrofi görünümü mevcuttu. 24 saat holter tetkikinde aritmi saptanmadı. Senkop atakları olan hastanın yapılan intrakardiyak elektrofizyolojik çalışmasında artimi indüklenemedi. Kardiyak kataterizasyon sırasına sol ventrikülografide belirgin apikal hipertrofi ve maça as'ı görünümü tespit edildi, koroner arterler normaldi (Resim 2). Elektrofizyolojik çalışma normal olsa da tekrarlayan senkop atakları nedeniyle hastaya ICD implantasyonu yapıldı. İşlem sonrası 1 yıllık izlemde senkop görülmedi. **Sonuç:** Apikal HKM genel olarak benign seyirli olarak bilinse de ani kardiyak ölüm (AKÖ) ile sonuçlanabilecek fatal aritmiler, kalp yetmezliği ve iskemik olaylar rapor edilmektedir. EKG bulguları tipik ve tanı koydurucudur. Tedavisiz izlem, medikal tedavi, myektomi, aritmi ablasyonu veya ICD implantasyonu klinik bulgulara göre tercih edilebilecek modalitelerdir. AKÖ açısından yüksek riskli (açıklanamayan senkop atakları, masif hipertrofi, aile öyküsü, geçirilmiş kardiyak arrest…vb.) hastalarda ICD implantasyonu endikedir.

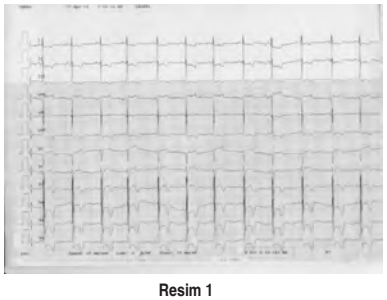

Resim 1

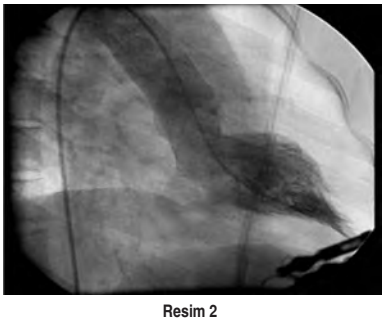

Resim 2

P-158

POSTOPERATİF AV TAM BLOK SONRASI JET: SİNÜS RİTMİNE DÖNÜŞ HABERCİSİ Mİ?

İsa Özyılmaz, Yakup Ergül, Alper Güzeltaş

İstanbul Mehmet Akif Ersoy Göğüs Kalp ve Damar Cerrahisi Eğitim Araştırma Hastanesi, Pediatrik Kardiyoloji Kliniği, İstanbul

Junctional ektopik taşikardi, çocukluk çağında nadir görülen, atrioventriküler noda çok yakın bir bölgeden kaynaklanmaktadır. En sık AV noda yakın cerrahi işlemlerin yapıldığı TOF ve AVSD, VSD ameliyatlarından sonra görülmektedir. Junctional ektopik taşikardi sonrası AV tam blok görülebilmesine rağmen, postoperatif erken dönemde AV tam blok sonrası geç JET olması ve takibinde NSR dönüş çok nadiren bildirilmiştir. Literatürde bu konunun patofizyolojisi hakkında bilgi bulunmaktadır. Biz burada, postoperatif erken dönemde AV tam blok ve sonra geç JET olan, takibinde birinci derece AV blok ile birlikte normal sinüs ritmine(NSR) dönen 3 hastamızdan yola çıkarak, postoperatif erken AV tam blok, sonra olan geç JET ve NSR dönme arasında bağlantı olduğunu varsaydık. **Olgu 1:** Onbeş aylık,10 kg ağırlığında kız hasta,TOF tam düzeltme ameliyatı sonrası ilk günde AV tam blok oldu. Geçici pacemaker uygulandıktan sonra postoperatif 4. günde 170/dk hızında JET oluştu. Soğutma,sedasyon,analjezi ve inotrop azaltma tedavileri sonrası JET devam ettiği için amiadaron infuzyonu tedavisine başlandı. Ritm iki gün sonra NSR'ye döndü. **Olgu 2:** Beşaylık,5 kg ağırlığında erkek hasta, ASD+VSD kapatılması ameliyatı sonrası ilk günde AV tam blok oldu. Geçici pacemaker uygulandıktan sonra postoperatif 5.günde 180/dk hızında JET oluştu. Ritm beş gün sonra NSR'ye döndü. **Olgu 3:** Yedi buçuk yaşında, 22 kg ağırlığında erkek hasta, TOF tam düzeltme ameliyatı sonrası ilk günde AV tam blok oldu. Geçici pacemaker uygulandıktan sonra postoperatif 4. günde 160/dk hızında JET oluştu. Amiadaron infuzyonu tedavisine başlandı. Ritm, beş gün sonra NSR'ye döndü. **Tartışma ve Sonuç:** Postoperatif erken AV blok, geç JET sonrası NSR'e dönüşün erken habercisi gibi görünmektedir. Çünkü bu hastalarda JET öncesi AV tam bloktan 1. derece AV bloğa düzelme AV nod-His bandı bölgesinde iletinin iyileştiğini göstermektedir. Geç dönemde JET'in ortaya çıkması AV nodun iyileşme eğiliminde olabileceğini ve NSR'e dönüşü kolaylaştırabileceğini gösterebilir. VSD kapatılması içermeyen ameliyatlardan sonra bu durum söz konusu olamaz gibi görünmektedir.

P-159

ARİTMOJENİK KARDİYOMİYOPATİDE VENTRİKÜLER ARİTMİ TEDAVİSİNDE SOTALOL VE FLEKAİNİD KOMBİNASYONU

Mehmet Karacan, Nida Çelik, Celal Akdeniz, Volkan Tuzcu

[1]İstanbul Medipol Üniversitesi Tıp Fakültesi, Pediatrik ve Genetik Aritmi Merkezi, İstanbul

Giriş: Aritmojenik kardiyomiyopatisi (AK) (eski adıyla ARVD), ventriküler aritmiler ve sağ ventrikül miyokardının fibroz veya fibroz-yağ doku replasmanı ile karakterize bir hastalıktır. AK'de ventriküler aritmilerin kontrolü zaman zaman zorluk göstermektedir. Ventriküler aritmilerin sotalol ve flekainid kombinasyonu ile kontrol altına alınabildiği olgu sunuldu. **Olgu:** Yedi yıldır ventriküler erken vurular (VES) ve ventriküler taşikardi (VT) atakları nedeniyle dış merkezde takipli edilen 15 yaşındaki (61 kg) erkek hasta, efor esnasında bayılma öyküsü ile başvurdu. Öyküde takip edildiği doktor tarafından VES'lerin eforla azalması nedeniyle efora izin verildiği öğrenildi. Holter analizinde %40'lara ulaşan sıklıkta polimorfik VES'ler ve nonsustained VT atakları tespit edildi. Hastanın kardiyak MR'ı ARVK ile uyumluydu. Hastaya eforla ortaya çıkan senkop nedeniyle ICD implantasyonu yapıldı. Ventriküler aritmilerini kontrol etmek için sotalol (2x100 mg) başlanmasına rağmen kontrol altına alınamadı. Hastaya elektrofizyolojik çalışma yapıldı, VES'lerin kaynağının epikardiyal ve multifokal olduğu tespit edilmesi nedeniyle ablasyon yapılamadı. Ventriküler aritmiler için tedaviye flekainid (2x50 mg) eklendi. VES'lerde kısmen azalma ortaya çıkmasına rağmen tamamen düzelmedi, flekainid dozu artırıldı (2x75 mg) ve VES'ler tamamen yok oldu. **Sonuç:** Aritmojenik kardiyomyopati, nadir görülse de atipik VES'leri olan hastalarda mutlaka akılda tutulmalıdır. Eforla azalan VES'lerin olması, tek başına efor yapmaya izin vermek için yeterli değildir. Aritmojenik kardiyomiyopati tespit edilen hastaların ventriküler aritmileri kontrol edilmekte zorlandığı zaman sotalol + flekainid kombinasyonu ile tedavi edilebilir.

P-160

SOTALOL YANITLI DİRENÇLİ BİR FETAL SVT OLGUSU

Muhammed Karabulut, Kerem Ertaş, Erdal Yılmaz

Fırat Üniversitesi Tıp Kardiyoloji, Çocuk Kardioloji BD, Elazığ

Tüm gebeliklerin %0,6 sında görülen fetal aritmiler, fetus için mortal ve morbid seyreden hidrops fetalise neden olmaları bakımından tedavi ve takip anlamında anne ve fetus açısından büyük risk oluşturur. Primer tedavide digoksin ve flekainid etkinliği kanıtlanmış ilaçlar olmakla birlikte son zamanlarda sekonder kombine tedavilerin bir parçası olmanın yanısıra ilk basamak fetal SVT tedavisi olarakta düşük proaritmik etki, hızlı ve tamamına yakın plasental geçiş üstünlüğü ile sotalol yeni tedavi yaklaşımlarında ön plana çıkmıştır.

Öyküsünde bir düşük hikayesi olan 20 yaşındaki sağlıklı annenin 2. Gebeliğinden 31 gestasyon haftasındaki fetusun takiplerinde fetal aritmi saptanması nedeniyle hasta kliniğimize yönlendirildi. Yapılan fetal eko incelemesinde non immun hidrops bulgusu göstermeyen fetusta nadir, kısa süreli kalp hızı 230 olan 1:1 atrioventriküler iletimli fetal SVT saptandı.(şekil 1) Gebe yakın takibe alındı. İzleminde fetal SVT atakları sıklaşan gebeye digoksin günde 2 kez 0,25 mg başlandı. EKG ve kan digoksin düzeyleri ile annenin 3 günlük izlemi sonrası yapılan fetal eko kontrolünde çok kısa süreli sinus ritmine geçiş dışında fetusta SVT ataklarının süreklilik göstermesi nedeniyle digoksine ek olarak günde 2 kez 80 mg sotalol tedavisi eklendi. Gebe EKG moniterizasyon ve günlük Qtc değerleri ile izleme alındı. İlk sotalol dozuyla birlikte sinus ritmine dönen ve taşikardi atakları tamamen gerileyen fetus için anne perinatoloji ünitesi olan bir üst merkeze sevk edildi.

Bu vakayla birlikte dirençli fetal SVT ataklı gebelerin tedavisinde sotalolun etkin, hızlı güvenilir bir seçenek olmasının yanı sıra günümüzde sotalol ile ilgili literatür bilgileri ışığında ilk basamak terapide de birinci seçenek olarak seçilmiş vakalarda digoksin yerine tercih olarak sotalolun kullanıbileceği vurgulanmak istendi.

Resim 1: Fetal M-mod EKO.

P-161

İNDİREK HİPERBİLİRUBİNEMİNİN NEONATAL OTONOMİK FONKSİYON ÜZERİNE ETKİSİNİN KALP HIZI DEĞİŞKENLİĞİ İLE DEĞERLENDİRİLMESİ

Rahmi Özdemir[1], Özgür Olukman[2], Cem Karadeniz[1], Murat Muhtar Yılmazer[1], Şebnem Çalkavur[2], Timur Meşe[1], Sertaç Arslanoğlu[2]

[1]İzmir Dr. Behçet Uz Çocuk Hastanesi, Çocuk Kardiyoloji Kliniği,
[2]İzmir Dr. Behçet Uz Çocuk Hastanesi, Yenidoğan Kliniği, İzmir

Amaç: Fizyolojik sınırların üzerindeki neonatal indirek hiperbilirubinemi (İHB) akut ve kronik ensefalopati gelişimine sebep olan ve yenidoğanın santral sinir sisteminde kalıcı hasara yol açabilen bir klinik durumdur. Bilirubin toksisitesi ile ilişkili beyin hasarının yerleşimi tipik olarak bazal ganglionlar (telensefalon) düzeyindedir. Bilindiği gibi otonomik fonksiyonlar hipotalamus tarafından yönetilir. Hipotalamus ise anatomik olarak telensefalona yakın komşulukta bulunan diansefalondan köken alır. Literatürde fizyolojik sınırların üzerinde yüksek İHB'si bulunan yenidoğanlarda otonomik dengeyi araştıran bir çalışma bulunmamaktadır. Çalışmamızda kalp hızı değişkenliğini değerlendirerek yüksek serum indirekt bilirubin düzeylerinin otonomik sinir sistemi üzerine olası etkilerini araştırmayı amaçladık. **Gereç-Yöntemler:** Çalışma prospektif olarak hastanemiz yenidoğan ve kardiyoloji kliniklerinde yürütüldü. Hasta grubunda tedavi gerektirecek düzeyde yüksek İHB nedeniyle yatırılan miad 50 yenidoğan, kontrol grubunda ise aynı demografik özelliklere sahip 50 sağlıklı yenidoğan incelendi. Her iki gruba da 24 saatlik Holter elektrokardiyografi monitörizasyonu uygulanarak zaman alanlı ve frekans alanlı kalp hızı değişkenliği parametreleri hesaplandı. **Bulgular:** Hastaların ortalama postnatal yaşı 5 gün, doğum ağırlığı 3321±351 gram, kız/erkek oranı 29/21 olarak belirlendi. Ortalama İHB düzeyi 20,2±5,5 (mg/dl) saptandı. Kontrol grubuyla karşılaştırıldığında, hasta grubunda frekans alanlı kalp hızı değişkenliği parametrelerinin (HF:Yüksek frekans ortalamarı ve LF/HF: Düşük frekans/Yüksek frekans ortalamaları oranı) parasempatik sistem hakimiyeti gösterdiği tespit edildi ($p<0,001$). Aynı zamanda ortalama en düşük kalp atım hızı İHB'li olgularda sağlıklı kontrollere göre anlamlı düşüktü ($p=0,035$). Zaman alanlı kalp hızı değişkenliği parametreleri SDNN, SDANN, SDNNi, RMSSD açısından gruplar arasında anlamlı fark yoktu. Aynı şekilde HF ve LF/HF oranı ile İHB düzeyinin yükseklik derecesi arasında da istatistiksel anlamlı bir ilişkiye rastlanmadı. **Tartışma ve sonuç:** Sonuçlarımız İHB'nin yüksek seyrettiği ve tedavi gerektirdiği akut dönemde otonomik denge açısından parasempatik hakimiyetin varlığını desteklemektedir. Ayrıca beyinde telensefalon yapılarında bilirubin birikimiyle karekterize ve uzun dönem yaşayanlarda motor ve sensörinöral bulguların hakim olduğu bilinen bilirubin nörotoksisitesinde otonomik sinir sisteminin de etkilenebileceğini ortaya koymaktadır. Verilerimizi destekleyecek ve farklı otonomik fonksiyonları da değerlendirecek daha kapsamlı araştırmalara ihtiyaç vardır.

P-162

PROPAFENON ENTOKSİKASYONUNA BAĞLI GELİŞEN İDİYOVENTRİKÜLER RİTİM VE VENTRİKÜLER TAŞİKARDİ

Emine Azak[1], Fatma Gül Demirkan[2], Murat Sürücü[1], Ayşe Esin Kibar[1], İbrahim İlker Çetin[1]

[1]Ankara Çocuk Sağlığı ve Hastalıkları Hemotoloji Onkoloji Eğitim Araştırma Hastanesi, Çocuk Kardiyolojisi Kliniği, Ankara
[2]Ankara Çocuk Sağlığı ve Hastalıkları Hemotoloji Onkoloji Eğitim Araştırma Hastanesi, Çocuk Sağlığı ve Hastalıkları Kliniği, Ankara

Giriş: Propafenon supraventriküler ve ventriküler taşiaritmilerin tedavisinde sık kullanılan sınıf IC antiaritmik ilaçtır. Yüksek doz alındığında kardiovasküler, gastrointestinal, nörolojik ve hematolojik sistem üzerinde ciddi yan etkileri vardır. Özellikle kardiyovasküler sistem üzerinde geniş QRS'li taşikardi, sağ dal bloğu, AV blok, uzamış QT mesafesi gibi hayatı tehdit eden ciddi ritim bozukluklarına ve kardiyak arrest gibi ciddi yan etkilere neden olabilir. **Olgu:** Daha önceden bilinen bir hastalığı olmayan 16 yaşındaki kız hasta acil servise bulantı, kusma, uykuya meyil ve banyoda nöbet geçirme şikayetleri ile getirildi. Muayenesinde tansiyonu 60/40 mmHg, nabız 40/dk, genel durumu kötü, bilinç kapalı ve periferik nabızları filiform idi. Laboratuvar incelemesinde; kan gazında metabolik asidozu vardı. Kan sayımı, elekrolitleri, karaciger ve börek fonksiyon testleri normaldi. EKG'sinde kalp hızı 40/dk, P dalgasının olmadığı, QRS'in geniş (200 ms) olduğu idiyoventriküler ritim izlendi. Hastaya endotrakeal entübasyon ve resusitasyon uygulanarak yoğun bakıma yatırıldı. Ekokardiyografisinde sol ventrikül sistolik fonksiyonunda global bozukluk saptandı (EF:%43, KF: %21). Pozitif inotropik tedavi başlanan hastada izleminin 2. saatinde ventriküler taşikardi (VT) gelişti (Şekil 1). VT'ye yönelik Lidokain 1 mg/kg'dan IV bolus verildikten sonra idame tedaviye devam edildi. EKG'sinde VT'nin sonlandığı, PR (280ms), QRS (240 ms) ve QTc (533ms) mesafesinin uzadığı görüldü. Genel durumu düzeldikten sonra intoksikasyon açısından hastanın kendisinden alınan öyküsünde Propafenon (Rytmonorm) tabletten (150 mg) 10 adet aldığı öğrenildi. İzlemde EKG'deki patolojik değişiklikleri ve klinik durumu tamamen düzelen hasta sekelsiz olarak taburcu edildi (Şekil 2). **Tartışma ve sonuç:** Vakamızda çok yüksek doz propafenon alımına bağlı ciddi yan etkiler gözledik. Sonuç olarak propafenon intoksikasyonunda kardiyak arreste, dolayısıyla ölüme neden olabilecek derecede ciddi ritim bozuklukları gözlenebilir. Erken tanı ve yeterli destek tedavisi sağlanırsa bu tür hastalar komplikasyonsuz olarak düzelebilir.

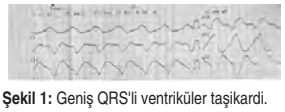

Şekil 1: Geniş QRS'li ventriküler taşikardi.

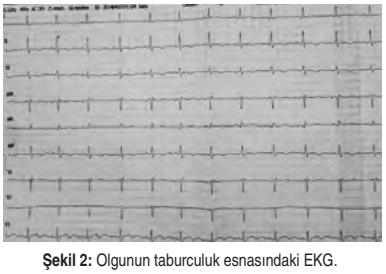

Şekil 2: Olgunun taburculuk esnasındaki EKG.

P-163

AĞIR EBSTEİN ANOMALİSİ VE TEK VENTRİKÜL FİZYOLOJİSİ OLAN 3 YAŞINDAKİ HASTADA HEMODİNAMİYİ BOZAN SVT İLİŞKİLİ AKSESUAR YOLLARIN RADYOFREKANS ABLASYONU

Hasan Candaş Kafalı[1], İsa Özyılmaz[1], Serkan Ünsal[2], Alper Güzeltaş[1], Yakup Ergül[1]

[1]İstanbul Mehmet Akif Ersoy Göğüs Kalp ve Damar Cerrahisi Eğitim Araştırma Hastanesi, Pediatrik Kardiyoloji Kliniği,
[2]İstanbul Mehmet Akif Ersoy Göğüs Kalp ve Damar Cerrahisi Eğitim Araştırma Hastanesi, Anestezi Kliniği, İstanbul

Giriş: Ebstein anomalisi (EA) septal ve posteriyor triküspit kapakçıkların normal triküspid anulus hizasının aşağısına doğru yerleşimi ile karakterize bir doğumsal kalp hastalığıdır., hastaların %5-25'inde yüzey elektrokardiyografisinde preeksitasyon saptanabilmektedir. Bu hastalarda supraventriküler taşikardi (SVT) tedavisinde radyofrekans ablasyon ilk seçenek olarak uygulanmaktadır. **Olgu:** 3 yaşında kız hasta EA, Wolf Parkinson White sendromu ve medikal tedaviye dirençli, tekrarlayan SVT atakları nedeniyle merkezimize sevk edildi. Yenidoğan döneminde ağır Ebstein ve fizyolojik pulmoner atrezi nedeniyle modifiye Blalock-Taussig şant operasyonu geçiren hastanın sonrasında hemodinamisini bozan ve kardiyoversiyon gerektiren sık SVT atakları olduğu öğrenildi. Elektrofizyolojik çalışma(EFÇ), aksesuar yolun radyofrekans ablasyonu (RF) ve sonrasında Glenn operasyonu planlandı. EFÇ genel anestezi altında gerçekleştirildi. Tanısal kateterlerin yerleştirilmesi ile uyarılan, ağır desatürasyon ve hipotansiyona neden olan SVT atakları overdirve pacing ile durduruldu. Temel ölçümler yapıldı ve EnSite NavX sistemi eşliğinde üç boyutlu sağ atriyal haritalama gerçekleştirildi. Aksesuar yolun efektif refrakter periodu (APERP) 320ms ve atrial fibrilasyonda en kısa preeksite R-R intervali 380ms bulundu. Standart atriyal stimülasyon protokolü ile siklus uzunluğu 324ms ortodromik SVT indüklendi. Haritalamada en erken ventrikülöatrial (VA) geçişi 63ms ile triküspid kapak anülüsünün posteroseptal bölgesinde saptandı. Bu bölge işaretlenerek, 5F RF ablasyon kateteri kullanılarak 50W-50Co enerji uygulandı. Buraya verilen 3 lezyon sonrası, preeksitasyonun çoğu kaybolurken, stimülasyonla bu sefer 375ms hızında ikinci bir SVT uyarıldı. Bu SVT esnasında en erken VA ileti triküspid anülüsünün daha posterior kesiminde saptandı ve bu bölge EnSite ile işaretlenerek 50W-50Co enerji uygulandı. İkinci aksesuar yol ablasyonu sonrası WPW paterni tamamen kayboldu.VA ileti konsantrik dekrementaldi ve VA blok 400 ms, AV wenkebach periodu 280ms idi. İşlem başarılı bir şekilde sonlandırıldı. Hastaya daha sonra tanısal kalp kateterizasyonu ve glenn operasyonu uygulanarak izleme alındı. Takip eden 3 aylık izlemde hastanın aritmisi gelişmedi. **Sonuç:** Tek ventrikül fizyolojisinde ağır Ebstein anomalisinde aksesuar yollara bağlı SVT atakları hemodinamiği belirgin şekilde bozmakta, tedavisinde radyofrekans ablasyon etkili ve başarılı bir seçenek oluşturmaktadır.

P-164

OPERE FALLOT TETRALOJİLİ OLGUDA SAĞ VENTRİKÜL DİSFONKSİYONU, TAM AV BLOK, TAKİKARDİ ATAKLARI NEDENLERİYLE ÇİFT ODACIKLI ICD TAKILMASI

Arda Saygılı[1], Ayşe Sarıoğlu[2], Yusuf Yalçınbaş[3], Tansu Karaahmet[4], Yasemin Türkekul[4], Adnan Yüksek[5], Tayyar Sarıoğlu[6]

[1]Acıbadem Üniversitesi Tıp Fakültesi, Pediatrik Kardiyoloji BD,
[2]Acıbadem Bakırköy Hastanesi, Pediatrik Kardiyoloji Kliniği,
[3]Acıbadem Bakırköy Hastanesi, Kalp Damar Cerrahisi Kliniği,
[4]Acıbadem Üniversitesi Tıp Fakültesi, Kardiyoloji AD,
[5]Acıbadem Bakırköy Hastanesi, Anestezi ve Reanimasyon Kliniği,
[6]Acıbadem Üniversitesi Tıp Fakültesi, Kalp Damar Cerrahisi AD, İstanbul

Giriş: Opere Fallot Tetralojili (ToF) hastaların takiplerinde ventriküler takikardi (VT) ve/veya AV tam blok, ani ölüm riski nedeniyle korkulan ritim bozukluklarıdır. ToF'lu hastaların postoperatif 10 yıl takibinde 3. derece tam AV blok (AVB) gelişmesi nadirdir. Çift odacıklı implante edilebilir kardiyoverter-defibrilatörler (ICD) SVT, VT ataklarının durdurulmasını sağlar,ayrıca tam AVB durumunda senkronize bir sinus ritmi sağlayarak bozulmuş sağ ventrikül kasılmalarına yardımcı olabilir. **Olgu:** Yenidoğan döneminde BT şant ameliyatı sonrası transanüler yama ile tam düzeltme ameliyatı olan 11 yaşındaki erkek hasta, halsizlik, ve sık çarpıntı atakları ile kliniğimize geldi. Hastanın takiplere gelmediği ancak sık çarpıntı ataklarının olduğu acil servise geldiği öğrenildi. Ekokardiyografisinde sağ ventrikül (RV) boyutlarının ileri derecede arttığı (RVID>54mm) ve sistolik fonsiyonlarının azaldığı, pulmoner kapakta serbest yetmezlik olduğu, pulmoner darlık olmadığı, VSD yamasında rezidüel şant olmadığı izlendi. Yapılan MRG'de RV çapı ve pulmoner regüjitan akımın artmış, RV fonksiyonlarının azalmış olduğu (EF<%35) olarak belirlendi. Ekg'sinde 3. derece AV dissosiye, tam blok belirlendi ve 24 saatlik Holter kaydında tam AVB ile birlikte zaman zaman non sustained AF sık VES atakları belirlendi (Resim 1). Hastanın AF atakları, sık VES ve AVB nedeni ile bozulan RV fonksiyonlarına katkısı; DDDR modunda sinuzal olarak senkronize olarak düzelebileceği ve olası VT, AF atakları anında şokla tedavisi için çift odacıklı ICD takılmasına karar verildi.İşlem genel anestezi altında sorunsuz gerçekleştirildi (Resim 2).Takiplerde VT, AF atağı ve buna yönelik şok belirlenmedi. Kontrol ekokardiyografisinde RV çapının küçüldüğü (RVID:42mm) ve RV fonksiyonlarında belirgin düzelme belirlendi. **Tartışma ve Sonuç:** Çocuklarda transvenöz ICD takılması yayınlaşmaktadır. Opere ToF'lu hastaların takiplerinde VT, AF ataklarından ve ölümden korunmada ICD tedavisi gerekli olabilir. AF,VT ataklarının tedavisinde ile birlikte tam AVB durumunda çift odacıklı DDDR modunda ayrıca RV fonksiyonlarını toparlamakta da etkili olabilir

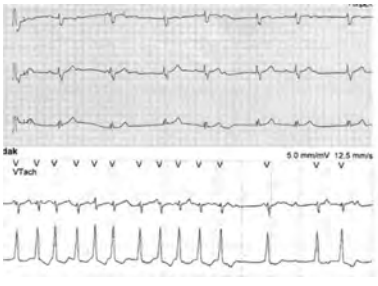

Resim 1: Hastanın Ekg'sinde 3. derece AV blok ve Holter kaydında saptanan AF atağı.

Resim 2: Çift odacıklı ICD takılan hastanın telekardiyografisi

P-165

DOĞUMSAL UZUN QT SENDROMU VE RESTRİKTİF KARDİYOMYOPATİ BİRLİKTELİĞİ OLAN OLGUDA DİRENÇLİ VE ÖLÜMCÜL VENTRİKÜLER ARİTMİLERİN TEDAVİSİNDE KATATER ABLASYON VE SOL KARDİYAK SEMPATİK DENERVASYON

Serhat Koca[1], Feyza Ayşenur Paç[1], Serkan Topaloğlu[2], Dursun Aras[2], Erdal Yekeler[3]

[1]Ankara Türkiye Yüksek İhtisas Hastanesi, Çocuk Kardiyoloji Kliniği,
[2]Ankara Türkiye Yüksek İhtisas Hastanesi, Kardiyoloji Kliniği,
[3]Ankara Türkiye Yüksek İhtisas Hastanesi, Göğüs Cerrahisi Kliniği, Ankara

Doğumsal Uzun QT sendromu elektrokardiyografide QT aralığında uzama ile karakterize; ciddi ventriküler aritmiler nedeniyle senkop, ani kardiyak ölüme yol açan genetik bir hastalıktır. Prevelansı 1/ 2000 olarak bildirilen bu hastalığın tedavisinde; yaşam tarzı değişiklikleri, beta bloker tedavi, intrakardiyak defibrilatör implantasyonu ve sol kardiyak sempatik denervasyon (LCSD) uygulanabilir. Bu yazıda çocukluk döneminde tanı almış, ventriküler aritmilerin tedavisi için beta bloker tedavisi, intrakardiyak defibrilatör (ICD) implantasyonu, radyofrekans ablasyon ve sol kardiyak sempatik denervasyon uygulanmış hasta sunulmuştur. 13 yaşında kız hasta ailesinde Uzun QT Sendromu tanılı birey olması nedeniyle yapılan aile taramasında tanı almıştır. Tanı esnasında beta bloker tedavi başlanan hastaya izlemde senkop olması nedeniyle ICD takılmıştır. İlerleyen süreçte hastada restriktif kardiyomyopati ve pulmoner hipertansiyon gelişmiştir. Beta bloker tedaviyi maksimum dozda alan hastada gelişen ventriküler taşikardilere uygun ICD şokları olması nedeniyle; o dönem LCSD u kabul etmeyen hastada, saptanmış farklı morfolojide ventriküler ekstra atımların ablasyonu yapılmıştır. Ablasyon sonrası holterde ventriküler ekstrasistol sayısında belirgin azalma olan hastada buna paralel olarak ICD şoklarında azalma olmuştur. Ancak son dönemde tekrar uygun ICD şoklarında artış olan hastaya LCSD uygulanmıştır. LCSD dirençli Uzun QT Sendromunda beta bloker ve ICD tedavilerine ek olarak uygulanabilecek bir tedavi yöntemidir.

P-166

VENTRİKÜLER ERKEN ATIMLARI OLAN ÇOCUKLARDA OMEGA-3 YAĞ ASİTLERİNİN KARDİYAK FONKSİYONLAR ÜZERİNE ETKİSİ

Taliha Öner[1], Önder Doksöz[1], Rahmi Özdemir[1], Yılmaz Yozgat[1], Murat Muhtar Yılmazer[1], Barış Güven[2], Timur Meşe[1], Vedide Tavlı[3]

[1]*Dr. Behcet Uz Çocuk Hastalıkları ve Cerrahisi Eğitim ve Araştırma Hastanesi,*
[2]*İzmir Üniversitesi Medical Park Hastanesi,*
[3]*Şifa Üniversitesi Tıp Fakültesi, Çocuk Kardiyoloji BD, İzmir*

Amaç: Omega-3 yağ asitleri tip-1 kalsiyum ve sodyum kanallarını inhibe etmekte ve aritmik deşarj ve aşırı sitozolik kalsiyum dalgalanmasını önlemektedir. Bu çalışmanın amacı normal kardiyak anatomiye sahip, ventriküler erken atımlı (VEV) çocuklarda sol ventrikül fonksiyonlarını değerlendirmek ve omega-3 yağ asitlerinin VEV'lar ve sol ventrikül fonksiyonları üzerine etkisini değerlendirmektir. **Metod:** 24 saatlik holter incelemesinde > %2 VEV saptanan toplam 25 hasta (yaş ort: 9,52±2,90 yıl; %52 erkek) ve aralarında yaş, cinsiyet olarak fark saptanmayan 30 kontrol (yaş ort: 10,17±1,89 yıl; %63 erkek) çalışmaya dahil edildi. Hasta grubu 24 saatlik holter ekg'de VEV < %5 ve > %5 olanlar olmak üzere 2 gruba ayrıldı. Holter ekg'de ventriküler taşikardi atakları-polimorfik VEV'ları olan ve efor testinde VEV'ları kaybolmayan hastalar çalışmaya dahil edilmedi. Bütün hastalara elektrokardiyografi, sol ventrikül M-mode incelemeleri yapılıp myokard performans indexleri (MPI) hesaplandı. Hastalara 3 ay boyunca 1 gr/gün düzenli omega-3 alınması önerildi; ve düzenli alan hastalar çalışmaya dahil edilip, ekokardiyografileri ve 24 saat holter görüntülemeleri tekrarlandı. **Bulgular:** Ventriküler erken atımlar: %8 superior aks, %92 inferior aks, %36 sağ dal blogu, %64 sol bloğuna sahipti. Hasta grubunun % kısalma fraksiyonu (FS)'nun kontrol grubuna göre anlamlı oranda azalmış olduğu (37,44±4,66 vs 39,77±3,55 p:0.04); VEV >%5 olan grupta kontrol grubuna göre EF % (66,69±5,79 vs 71,10±4,49 p0.01) ve %FS (36,31±4,32 vs 39,77±3,55 p0.00) de anlamlı azalma saptandı. Omega -3 yağ asitini düzenli alan tüm hastalarda 3 ay sonraki değerlendirmedeMPI anlamlı oranda azalmış saptandı (0,34±0,05 vs 0,29±0,03, p=0.01). Özellikle VEV>%5 olan grupta ortalama kalp hızında anlamlı oranda azalma saptandı (93,62±16,93 vs 84,92±11,10, p0,02). VEV'ların sıklığında azalma saptansa da aradaki fark istatistiksel olarak anlamlı saptanmadı. **Sonuç:** Ventriküler erken atımlar çocuk hastalarda kalpte sistolik disfonksiyona yol açabilir. Omega-3 yağ asitleri VEV'lu çocuklarda kardiyak fonksiyonları iyileştirebilir. Omega-3 bu iyileşmeyi MPI'de azalma ve ortalama kalp hızında azalma yaparak göstermektedir.Omega-3 ün bu mekanizmasını anlamak için daha çok çalışmaya ihtiyaç vardır.

P-167

PERMANENT JUNCTİONAL RESİPROKAL TAŞİKARDİYE SEKONDER DİLATE KARDİYOMİYOPATİ

Fatih Köksal Binnetoğlu[1], Şule Yıldırım[2], Hakan Aylanç[2], Fatih Battal[2], Nazan Kaymaz[2], Celal Akdeniz[3]

[1]*Çanakkale Onsekiz Mart Üniversitesi Tıp Fakültesi, Çocuk Kardiyolojisi BD,*
[2]*Çanakkale Onsekiz Mart Üniversitesi Tıp Fakültesi, Çocuk Sağlığı ve Hastalıkları AD, Çanakkale*
[3]*İstanbul Medipol Üniversitesi Tıp Fakültesi, Çocuk Kardiyolojisi BD, İstanbul*

Giriş: Permanent junctional resiprokal taşikardi (PJRT) atriyoventriküler nod üzerinden anterograd ileti ve gizli aksesuar yolak üzerinden yavaş bir retrograd iletiye sahip nadir bir ortodromik AV reentran taşikardidir. D2, D3 ve AVF'de derin ve ters p dalgaları ve uzun RP mesafesine sahip süregen taşikardi karakteristik EKG bulgusudur. İzole olabileceği gibi 125-250/dk arasında değişebilen süregen taşikardinin yol açtığı dilate kardiyomiyopati ile birlikte de görülebilir. Bu yazıda, 4 yaşında başarılı kateter ablasyon ile tedavi edilen PJRT'ye sekonder gelişen dilate kardiyomiyopatili bir olgu sunulmuştur. **Olgu:** Dört yaşındaki kız hasta, nefes darlığı, takipne, öksürük, aşırı terleme ve halsizlik şikayeti ile hastanemize başvurdu. Başvuru anında fizik muayenesinde kalp tepe atımı 185/dk, solunum sayısı 50/dk, tansiyonu 100/50 mmHg idi. Dinlemekle akciğer bazallerinde krepitan raller vardı. Karaciğer 3 cm ele geliyordu. Telekardiyografide kardiyotorasik indeks 0.60 idi ve pulmoner vasküler gölgelenmede artış vardı. EKG'de D2, D3, AVF'de negatif p dalgaları vardı ve PR 0.16 sn RP 0.28 sn idi (Resim 1). Transtorasik ekokardiyografide sol ventrikül sferik yapıda ve dilate idi. EF %27, KF %13 olarak ölçüldü. Biyokimyasal ve hematolojik parametreler normal sınırlarda idi. Viral markerler negatifti. Kardiyak manyetik görüntülemede miyokardit düşündürecek bulgu saptanmadı. Hastaya antikonjestif tedavi ile eş zamanlı amiodarone başlandı. Kalp ritmi sinüse dönmedi ve hız 180/dk olarak devam edince oral propofenon ilave edildi. Buna rağmen taşikardi düzelmedi ve hastaya radyofrekans ablasyon uygulandı. İşlemden hemen sonra kalp ritmi sinüse döndü ve kalp hızı 80-90/dk'ya geriledi. İki hafta sonra kontrol EKG tekrar PJRT uyumlu olunca oral flekainid başlandı ve sonrasında hızın 90/dk olduğu sinüs ritmi tekrar sağlandı. Bir ay sonra yapılan kontrolde hastanın klinik bulgularının gerilediği görüldü. Ekokardiyografide sol ventrikül sistolik fonksiyonları belirgin olarak düzelmişti. (EF%59, KF %27). **Tartışma ve Sonuç:** Dilate kardiyomiyopati ile gelen çocuklarda yüzeyel EKG'nin PJRT gibi tedavi edilebilir süregen taşiaritmiler açısından dikkatle değerlendirilmesi gerekmektedir.

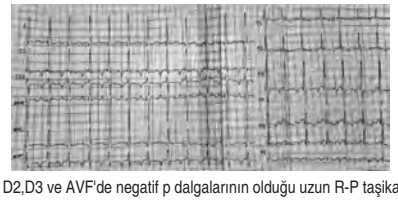

Resim 1: D2,D3 ve AVF'de negatif p dalgalarının olduğu uzun R-P taşikardili EKG.

P-168

TOPSY-TURVY HEART TANILI OLGULARIN ELEKTROKARDİYOGRAFİK BULGULARI

Yakup Ergül, Erkut Öztürk, İsa Özyılmaz, Alper Güzeltaş

İstanbul Mehmet Akif Ersoy Göğüs Kalp ve Damar Cerrahisi Eğitim Araştırma Hastanesi, Pediatrik Kardiyoloji Kliniği, İstanbul

Giriş ve Amaç: Topsy-Turvy kalbi (TTH) ilk kez Freedom ve arkadaşları tarafından tanımlanan üst alt yerleşimli ventriküllerin özel bir türüdür. Topsy-Turvy; kalbin bütün olarak kendi apeks-bazal aksı etrafında 90 derece rotasyonu sonucu sağ ventrikül sol ventriküle göre superiyorda kalması, büyük damarların da distal mediastende inferiyora ve posteriyora doğru yer değiştirmesi sonucunda brakiyosefalik arterlerin uzaması ile karakterizedir.Bu güne kadar sadece 6 yaşayan hasta rapor edilmiştir. Bu hastaların EKG leri hakkında kısıtlı bilgi vardır. Bu raporda 3 TTH olan hastanın 12 derivasyon EKG bulgularını tartışmayı amaçladık. **Bulgular:** Olguların EKG özellikleri Tablo 1'de gösterilmiştir. **Tartışma ve Sonuç:** Aynı tanıya sahip 2 hastada farklı EKG bulguları mevcuttu. Özellikle tüm hastalarda izlenen sağ aks deviasyonu ve QRS-T açısının > 60 derece olması dikkat çekiciydi

Tablo 1: Olguların elektrokardiyografik ve genel özellikleri.



#Topsy Turvy Kalp *Aortopulmoner Pencere &Aortik Kesinti

Tablo 2: Olguların P,QRS ve T aksları.



Olgu	P aksı	QRS aksı	T aksı
I	[illegible]	110	[illegible]
II	56	115	[illegible]
III	[illegible]	180	[illegible]

P-169

ATRİYAL SEPTAL DEFEKT VE ATRİYOVENTRİKÜLER İLETİM BOZUKLUĞU BİRLİKTELİĞİ: CİHAZ İLE KAPATMA ÖNCESİ AKILDA TUTULMALI

Tamer Yoldaş, Senem Özgür, Özkan Kaya, Şeyma Kayalı, Vehbi Doğan, İlker Ertuğrul, Utku Arman Örün, Selmin Karademir

Dr Sami Ulus Kadın Doğum, Çocuk Sağlığı ve Hastalıkları Eğitim ve Araştırma Hastanesi, Çocuk Kardiyoloji Kliniği, Ankara

Atriyal septal defekt (ASD) en sık konjenital kalp hastalıklarından biridir ve tüm konjenital kalp hastalıklarının %6-10'unu oluşturur. Son yıllarda cerrahi kapatmaya alternatif olarak transkateter ASD kapatma hakkında deneyimler giderek artmış ve özellikle sekundum tip ASD vakalarında tercih edilir olmuştur. Kardiyak trankripsiyon faktör NKX2.5 sendromik olmayan konjenital kalp hastalıklarının ilk genetik nedeni olarak tanımlanmıştır. Sekundum tip ASD tanısı ile cihaz kapatma planı olan ancak ailede ani ölüm olması sebebiyle yapılan 24 saat ritim holter kaydında 2. derece AV blok saptanması ile işlemden vazgeçilen bir vaka bildiriyoruz. Yedi yaşında kız hasta yorgunluk ve baş dönmesi şikayetiyle başvurdu. Aile hikayesinde kuzeninin bilinmeyen bir kardiyak nedenle erken yaşta aniden öldüğü öğrenildi. Kardiyovasküler muayenede kalp sesleri ritmik, S2'de sabit çiftleşme ve sternum solunda 2/6 sistolik ejeksiyon üfürümü vardı. Elektrokardiyografide sinus ritmi, hafif sağ aks deviyasyonu ve inkomplet sağ dal bloğu paterni mevcuttu. Transtorasik ekokardiyografide sağ atriyum ve ventrikül genişlemesi, 10 mm çapında üst, alt ve arka rimleri cihaz ile kapatmaya uygun olan sekundum tip ASD görüldü. Hastaya transkateter cihaz ile kapatma yapılmasına karar verildi. Ancak ailede erken yaşta ani ölüm öyküsü olması ve hastamızda baş dönmesi şikayeti olması sebebiyle transkateter cihaz ile kapatma öncesinde 24 saat ritim holter kaydı yapıldı. Ritim holter kaydında Mobitz tip I AV blok olduğu görüldü (Resim 1). Bunun üzerine ASD kapatma işlemi ertelendi ve hasta NKX2.5 mutasyon analizi için başka bir merkeze yönlendirildi. Çünkü bu mutasyonun spesifik bazı tipleri pacemaker implantasyonu gerektirecek prgoresif AV ileti bozukluğuna yol açmaktadır. Ailesel ASD hastalarında NKX2.5 mutasyonlarının tanımlanması, bu mutasyonların progresif AV blok riski ve cihaz ile kapatma öncesi veya sonrasında pacemaker implantasyonun gerekliliğini ön görmesi açısından önemlidir. Bu nedenle cihaz ile ASD kapatma planlanan hastaların aile öyküsü (konjenital kalp hastalığı, ani beklenmedik ölüm) açısından irdelenmesi ve şüpheli vakalarda ek tetkiklerin yapılması gerektiğini düşünmekteyiz.

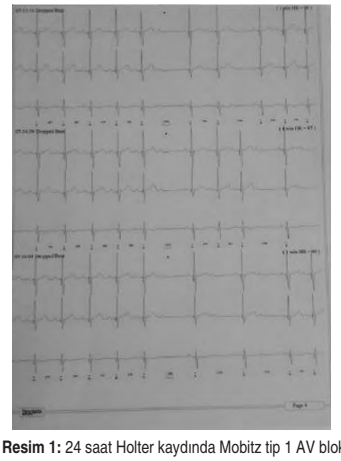

Resim 1: 24 saat Holter kaydında Mobitz tip 1 AV blok.

P-170

FRİEDREİCH ATAKSİSİ'NDE KALP TUTULUMU: 3 KARDEŞ, OLGU SUNUMU

Pelin Ayyıldız[1], Taner Kasar[1], Elif Yılmaz Güleç[2], Alper Güzeltaş[1], Yakup Ergül[1]

[1]İstanbul Mehmet Akif Ersoy Göğüs Kalp ve Damar Cerrahisi Eğitim Araştırma Hastanesi, Pediatrik Kardiyoloji Kliniği,
[2]Kanuni Sultan Süleymen Eğitim Araştırma Hastanesi ,Tibbi Genetik Bölümü, İstanbul

Giriş: Friedreich Ataksisi (FA), bilinen en sık kalıtsal ataksidir. Hastalar sıklıkla asemptomatikte olsa vakaların çoğunda kardiyak tutulum mevcuttur. Nörolojik tutulumun ciddiyeti ve kardiyak komplikasyonlar arasında bir korelasyon bulunmaması tüm hastaların kardiyak yönden araştırılmasının önemini vurgulanmaktadır. Hastaların %28-100'de sol ventrikül hipertrofisi rapor edilmiştir. **Olgu:** Burada ebeveynleri akraba olan 5 kardeşin, FA ne sekonder hipertrofik kardiyomiyopatisi olan 13, 11 ve 6 yaşında 3 kardeşin elektrokardiyografik ve ekokardiyografik bulgularını sunduk. İlk hasta ataksi, dizartri ve alt ekstremitelerinde refleks kaybı ile başvurması sonrasında ekokardiyografik çalışmada sol ventrikül hipertrofisi saptandı. EKG de patoloji görülmedi. Olgunun asemptomatik olan kız kardeşi bölümümüzce yürütülmekte olan okul tarama projesi çerçevesinde çekilen EKG de sol ventrikül hipertrofi bulgusu saptanması üzerine birinci olgunun tanı aldığı esnada kontrole çağrılmıştı ve aile taraması sırasında en küçük erkek kardeşte de kardiyak tutulum saptandı. Her üçününde genetik analiz çalışması FA ile uyumlu olarak raporlandı. **Tartışma ve Sonuç:** Friedreich Ataksisi multisistemik, otozomal resesif bir hastalıktır ve akraba evliliği sonucu insidans artmaktadır.İndeks vakanın saptanması sonrasında taşıyıcıların ve asemptomatik diğer hastaların tanımlanması için tüm aile bireylerinin nörolojik, genetik ve kardiyolojik değerlendirmelerinin yapılması gerekmektedir. Nörolojik olarak normal hastalarda bile kardiyak tutulum araştırılmalıdır.

Resim 1: Eletrokardiyografide yaygın T negatifliği ve sol ventrikül hipertrofisi bulguları.

Resim 2: Ekokardiyografide sol ventrikülün diffüz hipertrofisi.

P-171

HİDROPSA YOL AÇAN FETAL TAM AV BLOKLU PREMATÜRE BEBEKTE BAŞARILI BİR PERİNATAL TEDAVİ YÖNETİMİ

Kadir Babaoğlu[1], Murat Deveci[1], Numan Ali Aydemir[2], Özlem Kayabey[1], Fatih Kılıçbay[3], Yasemin Doğan[4], Oğuz Omay[5]

[1]Kocaeli Üniversitesi Tıp Fakültesi, Çocuk Sağlığı ve Hastalıkları AD, Pediatrik Kardiyoloji BD, Kocaeli
[2]Dr. Siyami Ersek Göğüs Kalp ve Damar Cerrahisi Eğitim ve Araştırma Hastanesi, Çocuk Kalp ve Damar Cerrahisi Kliniği, İstanbul
[3]Kocaeli Üniversitesi Tıp Fakültesi, Çocuk Sağlığı ve Hastalıkları AD, Neonatoloji BD,
[4]Kocaeli Üniversitesi Tıp Fakültesi, Kadın Hastalıkları ve Doğum AD, Perinatoloji BD,
[5]Kocaeli Üniversitesi Tıp Fakültesi, Kalp ve Damar Cerrahisi AD, Çocuk Kalp ve Damar Cerrahisi BD, Kocaeli

Hidropsa yol açan fetal tam AV blok, sık görülmemekle birlikte mortalitesi oldukça yüksek olup tedavisi zor olan bir fetal problemdir. Söz konusu problem 21. haftada fetal bradiaritmi ve hidrops nedeniyle yönlendirilen 25 yaşındaki gebenin bebeğinde tanımlandı. **Olgu:** Fetal ekokardiyogarfide hidrops ve buna yol açan nedenin ventrikül hızı 45/dk olan tam AV blok olduğu saptanan bebeğin yapısal kalp hastalığı mevcut değildi. Gebeye kortikosteroid ve salbutamol tedavisi başlandı ve takipte tam AV blok sebat etti ancak kalp hızı 55-60/dk'ya yükseldi ve hidrops bulguları geriledi. Gebenin herhangi bir yakınma ve bulgusu olmamasına rağmen rutin olarak gönderilen antikorlarından anti Ro, anti La pozitif saptandı. Bebek spontan doğum eyleminin başlaması nedeniyle 34 haftalık 1650 gr ağırlığında doğdu. Doğum sonrası kalp hızı 50/dk idi. Eksternal transtorasik pacing ile kalp hızı arttırıldı. Postnatal 7. günde epikardiyal pace rektus kası fasyasına yerleştirilerek takıldı. Takipte kalp pilinin ekspoze olması nedeniyle plastik cerrahi tarafından kalp pilinin yerleştirildiği cepte revizyon yapıldı ve sorunsuz olarak taburcu edildi. Fetal tam av bloktta tedavideki başarı, doğum ve pace implantasyonu zamanlamasının doğru olarak planlanmasında yatmaktadır. Ancak bebeğin doğum haftası ve kilosunun düşük olması postnatal dönemde kalp hızını arttırmaya yönelik yapılacak bütün müdahalelerin başarı şansını olumsuz yönde etkileyecektir.

P-172

EİSENMENGER SENDROMLU PEDİATRİK HASTALARDA ARTMIŞ MİKROVOLT T-WAVE ALTERNANSI: PİLOT ÇALIŞMA

Derya Karpuz, Olgu Hallıoğlu

Mersin Üniversitesi, Pediatrik Kardiyoloji Ünitesi, Mersin

Amaç: Pulmoner arteriyel hipertansiyon (PAH), pulmoner arter basıncı ve pulmoner vasküler dirençte (PVD) ilerleyici artış ile karakterize, sağ ventrikül dilatasyonu, duvar kalınlaşması, sağ kalp yetersizliği ve ani ölümle sonuçlanabilen tedavisi zor bir hastalıktır. Sağ ventrikülde yapısal, elektiriksel ve mekanik değişiklikler sonucunda oluşan ölümcül aritmi riskinin artışı prognozu belirleyen ve ani kardiyak ölüme neden olan major faktördür. Ancak Eisenmenger sendromlu çocuklarda ventriküler aritmi riskini ve ani kardiyak ölümü belirlemek için kullanılabilecek non invaziv testler için yapılmış bir çalışma henüz yoktur. Mikrovolt T-wave alternans (TWA) testi, ani kardiyak ölüm riskini belirlemek için kullanilabilecek bir testtir. Bu pilot çalışmanın amacı, Eisenmenger sendromlu çocuklar ile kontrol grubu arasında mikrovolt TWA ölçümlerini karşılaştırmaktır. **Method:** Çalışmaya Eisenmenger sendromlu sekiz hasta çocuk ve 20 sağlıklı kontrol alındı. Mikrovolt T-wave alternans ile üç lead temelinde (V5, V1 and aVF) çalışmaya alınan çocukların elektrokardiyografi ölçümleri 24 saat boyunca kaydedildi ve değerlendirildi. **Bulgular:** Hastaların ortalama kalp hızı 88±6/dk, and kontrol grubun 86±9/ dk idi ve her iki grup arasında anlamlı bir fark yoktu. TWA değerleri; lead V5 te hasta grubunda 83±12, kontrol grubunda 71±23; lead V1 de hasta grubunda 79±14, kontrol grubunda 76±18; lead aVF hasta grubunda 73±18, kontrol grubunda 77±16 bulundu. TWA değerleri karşılaştırıldığında, sadece lead V5 te bu değerler Eisenmenger sendromu grubunda artmıştı ve bu artış istatistiksel olarak anlamlıydı (p=0.02). **Sonuç:** Bu çalışma Eisenmenger sendromlu çocuklarda Mikrovolt T-wave alternansın değerlendirildiği ilk çalışmadır. Ancak bu hasta grubunda aritmi ve dolayısıyla kardiyovasküler mortalite riskini mikrovolt T-wave alternans değerleri ile belirleyebilmek veya öngörebilmek için uzun dönemli çalışmalara ihtiyaç vardır.

P-173

WOLF-PARKİNSON-WHİTE (WPW) SENDROMLU BİR BEBEKTE SEPTAL DİSKİNEZİ VE SOL VENTRİKÜL DİSFONKSİYONU

Mehmet Gökhan Ramoğlu, Ercan Hasan Tutar, Tayfun Uçar, Elshan Rzayev, Semra Atalay

Ankara Üniversitesi Tıp Fakültesi, Çocuk Kardiyolojisi AD, Ankara

Giriş: Wolf-Parkinson-White (WPW) sendromuna bağlı sol ventrikül (SV) disfonksiyonu ve dilate kardiyomiyopati (DKMP) çocuk hastalarda nadirdir. Bu vakada kalp yetmezliği bulguları ile başvuran 17 aylık hastada WPW sendromuna bağlı olarak gelişen SV disfonksiyonu sunulmuştur. **Olgu:** Üfürüm saptanması ve taşikardisi olması nedeniyle tarafımıza yönlendirilen hastanın fizik muayenesinde: kalp tepe atımı: 140/ dak, S1-S2: Normal, S3 yok, karaciğer kot altı 2 cm palpabldı. Telekardiyografide kardiyotorasik indeks 0.55 idi. Elektrokardiyoramda: WPW paterni izlendi(Resim 1). Ekokardiyografide, IVS üst kısımda septal diskinetik alan izlendi. Bu bölgede anormal sağa doğru genişleme ve sol ventrikülde (LV) genişleme izlendi(Resim 2). LV kasılmasının zayıf olduğu ve septum hareketlerinin paradoks olduğu görüldü.LV kısalma fraksiyonu %23.6, Simpson yöntemi ile EF %54, sol atriyum/aort oranı: 1.53 saptandı. Koroner anatomi normal izlendi ve başka yapısal bozukluk izlenmedi. WPW sendromuna bağlı septal diskinezi ve LV disfonksiyonu tanısı ile ablasyon planlandı. **Tartışma:** WPW sendromunda aksesuar yolak iletimine bağlı gelişen ventriküler preeksitasyon, ventrikül duvar hareketlerinin senkronizasyonunun bozulmasına neden olabilir. Ortaya çıkan diskineziye bağlı LV dilatasyonu ve disfonksiyonu gelişebilir. Aksesuar yolak iletimine bağlı gelişen DKMP ve SV disfonksiyonun prognozu oldukça iyidir. Aksesuar yolağın baskılanması veya ablasyonu sonrasında SV fonksiyonlarında va yapısında belirgin düzelme saptanmaktadır. İnfant döneminde WPW sendromuna bağlı LV disfonksiyonunun izlenmesi oldukça nadir bir durumdur. **Sonuç:** WPW sendromunun bebeklik döneminde çok nadir de olsa LV disfonksiyonu yapabileceğini olgu dolayısı ile hatırlatmayı istedik.

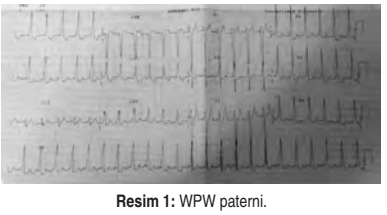

Resim 1: WPW paterni.

Resim 2: İnterventirküler septumun üst kısmında diskinetik alan ve anevrizmatik genişleme.

P-174

ANTİ RO/LA ANTİKOR NEGATİF MONOZİGOTİK İKİZLERDE DİSKORDAN DOĞUMSAL AV TAM BLOĞUN SPONTAN REMİSYONU: OLGU SUNUMU

Taner Kasar, Murat Saygı, İsa Özyılmaz, Alper Güzeltaş, Yakup Ergül

İstanbul Mehmet Akif Ersoy Göğüs Kalp ve Damar Cerrahisi Eğitim Araştırma Hastanesi, Pediatrik Kardiyoloji Kliniği, İstanbul

Giriş: Anti Ro/La negatif veya yapısal kalp hastalığı olmayan doğumsal AVTB çok daha nadir görülür. Monozigotik ikizlerde diskordan AVTB çok nadir ve daha çok literatürde otoimmun mekanizma ile tanımlanmıştır. Biz burada otoimmun negatif ve yapısal kalp hastalığı olmayan monozigotik ikiz bebekde remisyona uğrayan diskordan DAVTB olgusu sunduk. Bildiğimiz kadarı ile olgumuz, otoimmun kanıtı olmayan monozigotik ikizlerde diskordan AV tam blok regresyonun gösterildiği ilk olgudur. **Olgu:** Sağlıklı 26 yaşındaki annenin ilk spontan gebeliğinden monozigotik ikiz eşi, 35 hafta ve 2320 gram olarak doğmuş. Doğum sonrası her iki bebeğin APGAR skorları normalmiş. Takipte 1. bebeğin kalp tepe atımları normalken, 2. bebeğin kalp tepe atımlarının dakikada 40/dk civarında olması nedeniyle hastaya isoproterenol tedavisi başlandı. 12 kanal EKG'sinde ve Holter monitorizasyonunda AVTB (Şekil 1) olduğu görülen hastanın ekokardiyografisinde yapısal kardiyak defekt izlenmedi. Serum elektrolit seviyeleri, kardiyak enzimleri ve Pro-BNP düzeyleri normal, konjestif kalp yetersizliği (KF:%36) bulguları yoktu. İsoproterenol tedavisi sonrası normal sinüs ritmi ve kalp atım sayısı 120/dk' ya ulaştığından tedaviler kesilip klinik izleme alındı. Yaklaşık 2 gün sonra kalp atım sayısı tekrar 50/dk'ya düştü ve 12 kanal EKG'de AVTB'nin tekrar ortaya çıktığı görüldü. isoproterenol tedavisi tekrarlanan hastanın 1 hafta sonra ritminin çoğu yine normal sinüs ritmine döndüğünden tedavisi kesildi. Takibinin 15.gününde Holter kaydında genel olarak normal sinüs ritmi ve nadiren Wenckebach tipi II. derece AV blok (Şekil 2) görülen hastanın kalp fonsiyonlarının da iyi olması nedeniyle taburcu edilerek klinik izleme alındı. Her iki bebekten ve anneden gönderilen otoantikorlar negatif bulundu. Takipte 1. ve 6. ayında geç serokonversiyon için hastadan ve annesinden bakılan otoantikorlar yine negatifti. Altıncı ayında bakılan Holter ve EKG'sinde (Şekil 3) sinüs ritminde olduğu görüldü. **Sonuç:** Otoimmun negatif anneden doğan monozigotik ikiz bebeklerde diskordan DAVTB görülebilir. Bu durumun patogenezinin şu anki mevcut bilgiler ışığında hala bilinmemektedir. Bu hastaların kalp fonksiyonlarının normal ise normal sinüs ritmine dönene kadar klinik olarak izlenebilir.

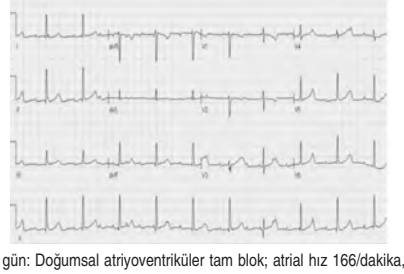

Şekil 1: TBirinci gün: Doğumsal atriyoventriküler tam blok; atrial hız 166/dakika, ventriküler hız 61/dakika, ORS süresi 84 milisaniye, düzeltilmiş QT intervali (QTc) 430 milisaniye.

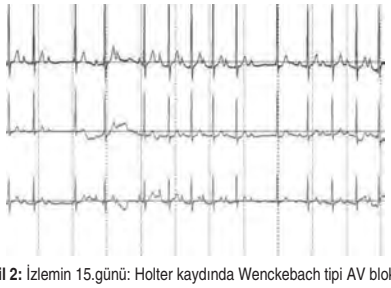

Şekil 2: İzlemin 15.günü: Holter kaydında Wenckebach tipi AV blok.

P-175

BRADİKARDİ VE KUSMA NEDENİYLE BAŞVURAN ALTI GÜNLÜK YENİDOĞANDA İLGİNÇ NİHAİ TANI

Savaş Demirpençe, Yeliz Sevinç, Vedide Tavlı

Şifa Üniversitesi Tıp Fakültesi, Çocuk Sağlığı ve Hastalıkları AD, Çocuk Kardiyoloji BD, İzmir

Giriş: Konjenital adrenal hiperplazi (KAH) adrenal bezdeki kortizol biyosentezi için gerekeli beş enzimden herhangi birinin eksikliği sonucu gelişen otozomal resesif bir hastalıktır. Klinik tablo oldukça değişkendir. Klinik tablonun çeşitliliğini belirleyen faktör enzim eksikliğinin derecesidir. Kortizol eksikliğiyle birlikte androjen fazlalığı olup aldosteron eksikliği eşlik edebilir. Klasik KAH, aldosteron eksikliğinin derecesine göre; tuz kaybettiren ve tuz kaybettirmeyen tip olarak sınıflanır. Burada kusma ve bradikardi nedeniyle çocuk kardiyoloji polikliniğimize başvuran, mevcut EKG bulguları ve elektrolit değerleri ile tuz kaybettiren klasik tip KAH tanısı alan 6 günlük bir yenidoğan sunulmuştur. **Olgu:** Son iki gündür kusması olan ve bradikardisi nedeniyle çocuk kardiyoloji kliniğimize yönlendirilen 6 günlük erkek bebeğin yapılan fizik incelemesinde sistem bakıları olağan, kardiyak muayenesinde kalp tepe atımı 78/dk olup skrotal hiperpigmentasyonu belirgindi. Elektrokardiyografisinde normal sinüs ritmi, geniş QRS ve ters T dalgaları mevcuttu (Resim 1). Telekardiyografi ve ekokardiyografik değerlendirme normaldi. Biyokimyasal analizinde glukoz, kreatinin, AST ve ALT normal, sodyum 115 mmol/L düşük, klor 92 mmol/L düşük, üre 151 mg/dL yüksek, kreatinin 1.4 mg/dL, potasyum 11 mmol/L yüksek ve kalsiyum 12 mg/dL yüksek saptandı. Kan gazı pH 7.30 pCO2 21 HCO3 13.8 ve BE -15.7 olup metabolik asidozla uyumlu bulundu. CK-MB 15.3 ng/ml yüksek, Troponin-I 0.21 normal ve myoglobin 156 ng/ml yüksek saptandı. Hiperpotasemiye yönelik kristalize insülin ve uygun sıvı tedavisi başlandı. EKG, klinik ve laboratuvar bulguları ile hastada konjenital adrenal hiperplazi düşünüldü. Pelvik ve batın USG olağandı. Çocuk endokrinoloji bölümüne refere edilen olguda etiyolojiye yönelik olarak kortizol, 17-OH progesteron, total testosteron, ACTH, aldosteron, renin ve dehidrotestosteron düzeyi gönderildi. 17-OH progesteron, kortizol ve ACTH düzeyi yüksek saptanan hastada tuz kaybettiren klasik tip KAH tanısı konuldu. Tuz, hidrokortizon ve fludrokortizon tedavilerinin üçüncü gününde potasyum düzeyi 4 mmol/L'ye kadar geriledi ve kalp hızı 140/dk olup kontrol EKG'si tamamen normaldi. **Sonuç:** Anormal elektrokardiyografi bulguları olan yenidoğanlarda elektrolit düzeylerine mutlaka bakılmalı ve etiyolojiye yönelik spesifik tedavide geç kalınmamalıdır.

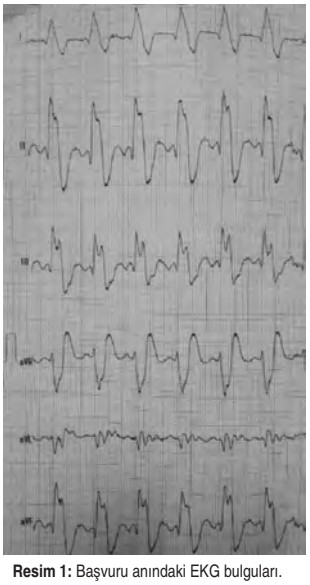

Resim 1: Başvuru anındaki EKG bulguları.

P-176

ROMATİZMAL KARDİTLİ OLGULARDA VENTRİKÜLER ARİTMOGENEZİSİN DEĞERLENDİRİLMESİ

Rahmi Özdemir[1], Cem Karadeniz[1], Fikri Demir[3], Taliha Öner[1], Nagehan Katipoğlu[2], Mustafa Demirol[1], Yılmaz Yozgat[1], Utku Karaarslan[2], Murat Muhtar Yılmazer[1], Timur Meşe[1], Nurettin Ünal[1]

[1]*İzmir Dr. Behçet Uz Çocuk Hastanesi, Çocuk Kardiyoloji Kliniği,*
[2]*İzmir Dr. Behçet Uz Çocuk Hastanesi, Çocuk Sağlığı Kliniği, İzmir*
[3]*Dicle Üniversitesi Tıp Fakültesi, Çocuk Kardiyoloji Kliniği, Diyarbakır*

Giriş: Akut romatizmal ateş (ARA) dünya çapında çocuklar ve gençlerde kazanılmış kalp hastalığının önde gelen nedenidir. Kalıcı hasar yapan komponenti kardittir. Tanımlanmış EKG bulguları arasında birinci derece AV blok en yaygın iletim bozukluğudur. Ayrıca ventriküler depolarizasyon ve repolarizasyon heterojenitesini gösteren artmış QT ve QTC dispersiyonu karditli olgularda saptanmıştır. EKG'de T dalgasının tepesi ve sonu arasındaki Tp-e intervali; QT ve QTc dispersiyonuna kıyasla ventriküler repolarizasyonun transmural dağılımının bir göstergesi kabul edilmektedir. Çalışmamızda romatizmal karditli çocuklarda Tp-e aralığı ve Tp-e/QT oranını değerlendirmeyi, inflamasyon ve kapak tutulumunun şiddeti ile ilişkilerini araştırmayı amaçladık. **Gereç ve yöntem:** Kliniğimizde tedavi edilmiş 139 romatizmal karditli olgunun EKG ve dosya bilgileri retrospektif olarak tarandı. Kontrol grubu ise üfürüm nedeniyle yönlendirilen ve tamamen sağlıklı saptanan benzer yaş ve cinsiyetlere sahip 153 olgudan oluşturuldu. 12 derivasyonlu EKG'den QT intervali, QTc, QT ve p dispersiyonu, Tp-e aralığı, Tp-e/QT ve Tp-e/QTc oranı hesaplandı. **Bulgular:** Hastaların yaş ortalaması 10.9±2.4 yıl idi. Hasta grubunda QT ve QTc dispersiyonu, Tp-e aralığı, Tp-e/QT ve Tp-e/QTc kontrol grubundan anlamlı olarak daha yüksekti. İzole mitral yada aort yetersizliği 79 olguda vardı. İzole mitral veya aort yetersizliği olan hastalar çift kapak tutulumu olanlarla karşılaştırıldı, QT ve p dispersiyonu, Tp-e aralığı, Tp-e/QT, Tp-e/QTc oranları arasında fark saptanmadı. Ancak tek kapak tutulumu olanlarda QTc dispersiyonu istatistiksel olarak anlamlıydı. Eritrosit sedimantasyon hızı (ESH) çift kapak tutulumunda anlamlı yüksekti. Bunun yanında inflamasyon göstergeleri olan beyaz küre sayısı ve ESH ile QT, QTc ve p dispersiyonu ile Tp-e aralığı, Tp-e/Qt, Tp-e/QTc oranları arasında anlamlı korelasyon saptanmadı. **Tartışma ve sonuç:** Bilindiği gibi romatizmal kardit "pankardit" olarak kabul edilmektedir. Valvüler komponent prognozu belirlemede miyokardiyal veya perikardiyal tutulumdan daha önemli olmasına karşın miyokardit romatizmal karditin en önemli bileşeni olarak düşünülmektedir. Bu nedenle romatizmal karditli hastalar aritmi açısından hassastırlar. Bunun yanı sıra ventriküler aritmogenezis kapak tutulumunun ciddiyetinden, sayısından ve akut faz reaktanlarından yani inflamasyonun derecesinden bağımsız görünmektedir.

P-177

PROPAFENON İNTOXİKASYONUNA BAĞLI BRUGADA-LİKE EKG PATERNİ GELİŞEN BİR OLGUNUN SUNUMU VE BAŞARILI TEDAVİSİ

Filiz Ekici[1], Murat Sürücü[2], Mehmet Emre Arı[2], İbrahim İlker Çetin[2]

[1]*Yıldırım Beyazıt Üniversitesi Tıp Fakültesi, Çocuk Kardiyoloji BD,*
[2]*Ankara Dışkapı Hematoloji Onkoloji, Çocuk Sağlığı ve Hastalıkları Eğitim ve Araştırma Hastanesi, Çocuk Kardiyoloji Kliniği, Ankara*

Propafenon çocuklarda supventriküler ve ventriküler aritmi tedavisinde etkin class Ic grubu sodyum kanal blokeri bir anti anritmik ilaçdır. Disritmi nedeniyle ortalama 10-15 mg/kg/gün dozunda uygulanır. Propafenon çocuklarda nadir bir intoksikasyon sebebidir. Propafenon intoksikasyonunda birçok aritmi gözlenebilir ve disritmiye bağlı ölüm oranı yüksektir. Bu olgularda "Brugada benzeri EKG" değişiklerinin gelişimi nadirdir ve literatürde birkaç yetişkin olgu sunumunda bildirilmiştir. Burada 15 yaşında bir kız olguda intihar amacıyla yüksek dozda oral propafenon alımından (1,5 gr, 30mgr/kg tek doz) sonra Brugada like EKG paterni gelişen bir olgu sunulmuştur. Olgumuz ilaç alımından 2-3 saat sonra başlayan şuur bulanıklığı, konvülziyon nedeniyle acil servise getirilmişti. Başvurusunda genel durumu kötü şuuru bulanıktı acil serviste tekrarlayan generalize nöbet nedeniyle bir kez midozolam uygulandı. Hipotansiyon (Kan basıncı 70/ 40 mmhg), bradikardi(kalp hızı: 60-70/ dk), ve dolaşım bozukluğu saptandı. EKG de P dalgası izlenemedi, geniş QRS komplexleri (280 msn), düzensiz kalp ritmi (kalp hızı: 70/dk) görüldü. Kanda metabolik asidozu saptanarak, hastaya bir saat süre ile 1 meg/ kg sodyum bikarbonat infüzyonu ve dopamin infüzyonu uygulandı. Bu sırada EKG de Tip I Brugada paterni gelişti. Tekrarlanana bikarbonat infüzyonları ve sıvı tedavisi ile 4. saatte normal sinuzal ritm elde edildi Brugada benzeri EKG değişiklikleri tamamen kayboldu. Klinik hemodinamik ve nörolojik bulgularıda tamamen düzeldi. Hastanın izleminde tekrarlanan yüzeyel EKG ve 24 saatlik Holter EKG de Brugada paterni saptanmadı. İzlemde Ajmalin ile yapılan provakasyon testi negatif sonuçlandı. Aile öyküsüne negatif olan, aritmi ile ilişkili semptom tariflemeyen ve VT öyküsü olmayan hastaya propafenona bağlı "Brugada benzeri EKG paterni" geliştiği düşünüldü. Klinik izlem planlandı. **Sonuç:** Propafenon intoksikasyonu sırasında geniş QRS kompleksli aritmi ve Brugada benzeri EKG paterni gelişebilir, tedavide sodyum bikarbonat infüzyonu ile klinik ve elektrokardiyografik bulgularda hızla düzelme sağlanabilir.

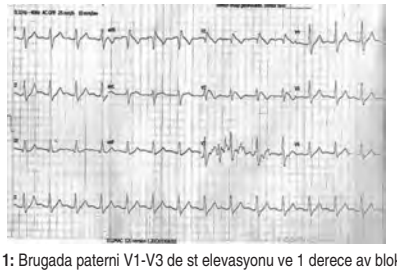

Resim 1: Brugada paterni V1-V3 de st elevasyonu ve 1 derece av blok ızleniyor.

P-178

LUPUSLU ANNE BEBEĞİNDE GEÇİCİ KALP PİLİ ELEKTRODUNA BAĞLI ASEMPTOMATİK SAĞ VENTRİKÜL PERFORASYONU

Ayşe Sülü[1], Osman Başpınar[1], Gökhan Gökaslan[2], Derya Aydın Şahin[1]

[1]*Gaziantep Üniversitesi Tıp Fakültesi, Pediatrik Kardiyoloji BD,*
[2]*Gaziantep Üniversitesi Tıp Fakültesi, Kalp Damar Cerrahisi AD, Gaziantep*

Giriş: Geçici endokardiyal kalp pili elektrod implantasyonu sık kullanılan güvenli bir girişimdir. Komplikasyon olarak aritmiler, emboli, kanama, hematom, enfeksiyon, miyokard infarktüsü, pnömotoraks, kardiyak perforasyon ve nadiren kardiyak arrest bildirilmiştir. **Olgu:** Olgumuz 31 yaşında sağlıklı annenin gebeliğinin 23. haftasında fetal bradikardi nedeni ile değerlendirildi. Fetal 3. derece AV blok düşünülen fetüsün annesine daha sonra yapılan tetkiklerinde ANA 1,57 U/ml(N:0-1) ve anti SSA 152 U/ml(N:0-15) pozitif saptandı. Gestasyonel 35. haftada 2600gr ağırlığında doğan hastanın fizik muayenesinde belirgin bradikardi, elektrokardiyografide 3. derece atrioventriküler blok ve kalp hızı 44/dk saptandı. Acil olarak femoral venden geçici kalp pili yerleştirdi. Kalıcı kalp pili implantasyonu planlandı. İzleminde 4. gününde ekokardiyografide geçici kalp pili elektrodunun sağ ventrikül apeksinden perikardiyal alana doğru yönelmiş olarak değerlendirildi. Perikardiyal effüzyon yoktu. Hasta klinik olarak stabildi ve elektrokardiyografide kalp piline ait spikelar mevcuttu. Hastada asemptomatik kardiyak perforasyon düşünüldü. Çekilen akciğer grafisinde elektrodun ucu sağ ventrikül apeksinin dışında görüldü (Resim 1). Kalp damar cerrahisi tarafından kalıcı kalp pili takılması ile eş zamanlı olarak geçici kalp pili elektrodunun çıkarılması ve sağ ventrikül apeksindeki perforasyonun onarımı yapıldı (Resim 2). Postoperatif izlemde ek patoloji görülmedi. **Tartışma ve sonuç:** Kalp pili elektroduna bağlı ventriküler perforasyon diğer komplikasyolara göre çok nadir olup sıklığı % 0,2-0,6 arasında değişmektedir. Perforasyon genelde elektrodun yerleştirilmesi sırasında olmasına rağmen nadiren geç dönemde ve asemptomatik de gelişebilmektedir.

Resim 1: Akciger grafisinde kalp pilinin elektrodunun görünümü.

Resim 2: Kalp pili elektrodunun sag ventrikülü perfoe ettiği intraoperatif görüntü.

P-179

RETT SENDROMU VE KARDİYAK ETKİLENME

Alev Arslan[1], İlknur Erol[2]

[1]*Başkent Üniversitesi Adana Uygulama ve Araştırma Hastanesi, Çocuk Kardiyolojisi BD,*
[2]*Başkent Üniversitesi Adana Uygulama ve Araştırma Hastanesi, Çocuk Nörolojisi BD, Adana*

Giriş: Rett sendromu, yaygın gelişimsel bozukluklardan birisi olarak sınıflandırılan beyinsel gelişim bozukluğudur.X kromozumunda yer alan MECP2 (metil-CpG bağlayıcı protein 2) geninin mutasyonu nedeniyle oluşur. Her zaman kız çocuklarda görülür, bozukluk olan erkek fetüsler nadiren doğar. Ani ölüm riski %0.3'dür ve otonom sinir sistemindeki bozulma nedeniyle kardiyak elektriksel düzensizliğe bağlı olduğu düşünülmektedir. Çalışmalarda Rett sendromlu hastalarda cQT süresi >0.45 msn ve kalp hızı değişkenliği düşük saptanmıştır. **Materyal-Metod:** Pediatrik Nöroloji Polikliniğinde MECP2 mutasyonu saptanan Rett Sendrom tanısı almış 12 kız hasta yüzey Ekg, 24 saat Holter Ekg, konvansiyonel ve doku Doppler ekokardiyografi ile değerlendirildi. **Sonuç:** Hastaların konvansiyonel ekokardiyografi ile değerlendirilen kardiyak fonksiyonları normaldi. Doku Doppler ekokardiyografi ile ölçülen Tei indeksi (min 0,33- maks 0,45) 0,38±0,03 hesaplandı. Yüzeyel Ekg değerlendirilmesinde 2 hastada cQT düzeyi 0,45 msn ve üzerindeydi, ß bloker tedavisi başlandı.24 saatlik Holter Ekg ile kalp hızı değişkenliği değerlendirildi. SDNN (N-N intervalleri arası standart deviasyon) göre hasta aritmi riski değerlendirildi. 2 hasta düşük riskli, 10 hasta orta derece riskli saptandı. **Tartışma:** Rett sendromu ciddi nörolojik gelişimsel bozukluktur. Etkilenen kız çocuklarında gelişim geriliğinin yanında ani ölüm riski de yüksektir. cQT uzaması, anormal repolarizasyona bağlı ciddi artimilere ve ani ölüme neden olabilir.24 saatlik Holter Ekg kaydında aritmi tespit edilmese de otonom disfonksiyon bozukluğu açısından değerlendirilmelidir. 2 hastamızda cQT mesafesi uzun iken 10 hastada SDNN yüksek saptanması anlamlı bir bulgudur.

P-180

ÇOCUKLARDA SENKOP; RİTİM HOLTER MONİTÖRİZASYONU GEREKLİ Mİ?

Fahrettin Uysal[1], Özlem Mehtap Bostan[1], Fatma Çetinkaya[2], Tuba Deniz[2], Ergün Çil[1]

[1]*Uludağ Üniversitesi Tıp Fakültesi, Çocuk Kardiyoloji BD,*
[2]*Uludağ Üniversitesi Tıp Fakültesi, Çocuk Sağlığı ve Hastalıkları AD, Bursa*

Giriş: Senkop geçiren hastalarda anamnez, fizik muayene ve elektrokardiyografi (EKG) ile etiyoloji açıklanamıyorsa genellikle holter monitörizasyonu (HM) yapılır. Bu çalışmada senkoplu çocuklarda holter monitörizasyonunun tanısal değerinin belirlenmesi amaçlanmıştır. **Gereç ve Yöntem:** Çalışmada 2010-2014 yılları arasında hastalara uygulanan toplam 3122 HM retrospektif olarak incelendi. Hastaların cinsiyet, tanı yaşı, ayrıntılı anamnez, fizik muayene, 12-derivasyon EKG ve ekokardiyografik sonuçları standart form kullanılarak kayıt edildi. **Bulgular:** Çalışmaya yaş ortalaması 13,21±3,67 olan 323 hasta dahil edildi. Hastaların 199'u kız, 124'ü erkek idi. Tüm hastaların 284'ünde (%87,9) holter sonuçları normal saptanırken 11 hastada (%3,4) senkopu açıklayan anormal holter sonuçları tespit edildi (Tablo 1). Anormal holter sonuçları olan 11 hastanın 3'ünde HM öncesinde uygulanan EKG ile tanı konduğu için holter monitörizasyonunun tanısal değeri %2,4 olarak hesaplandı. Aile öyküsü pozitif olan çocuklarda ise HM'nun tanısal değeri %16,6 olarak bulundu. Çalışmada EKG'si normal olan 7 hastada ise HM sonucu ile uzun QT sendromu düşünüldü. **Sonuç:** Senkop geçiren çocuklarda ayrıntılı anamnez çok değerlidir. Sonuç olarak holter monitörizasyonunun, yüksek risk grubu olmayan hastalarda tanısal değeri düşüktür. Ancak özellikle pozitif aile öyküsü olanlarda ve eforla ilişkili senkopu olan çocuklarda gizli uzun QT sendromu açısından HM'nun değerli olabileceği düşünüldü.

Tablo 1.

Holter sonuçları	n (%)
Normal	284 (87.9)
Anormal ancak senkopu açıklamıyor	28 (8.6)
Sık atriyal ekstrasistol	15 (4.6)
Ventriküler ekstrasistol (>60/saat)	8 (2.4)
2° AV blok Mobitz Tip-1	4 (1.2)
Devamlı olmayan VT	1 (0.3)
Anormal ve senkop ile ilişkili	11 (3.4)
Uzun QT sendromu	7 (2.1)
Tam AV blok	2 (0.6)
Hasta sinus sendromu	2 (0.6)

Senkopu olan çocuklarda holter monitörizasyonu sonuçları

P-181

SENKOP İLE PREZENTE OLAN VE 3. DERECE AV BLOK SAPTANAN REKÜRREN ROMATİZMAL KARDİT OLGUSU

Derya Karpuz[1], Serdar Epçaçan[2], İbrahim Ece[3]

[1]*Mersin Üniversitesi Tıp Fakültesi, Çocuk Kardiyoloji BD, Mersin,*
[2]*İpekyolu Kadın-Doğum ve Çocuk Hastalıkları Hastanesi, Çocuk Kardiyoloji Kliniği,*
[3]*Yüzüncü Yıl Üniversitesi Tıp Fakültesi, Çocuk Kardiyoloji BD, Van*

Giriş: 2. ve 3. derece gibi ileri ileti bozuklukları akut romatizmal ateş (ARA) seyrinde nadiren bildirilmektedir. Bu sunumda, nadir görülmesi nedeni ile romatizmal kardit seyrinde senkop görülen hastada saptanan 3. derece AV blok bildirilmektedir. **Olgu:** 15 yaşında erkek hasta iki gündür olan ateş, göğüs ağrısı, nefes darlığı, halsizlik, yorgunluk ve başvuru günü hafif egzersiz ile olan senkop şikayetleri ile başvurdu. Öyküsünde 4 yıl önce ARA tanısı ile Benzatin Penisiln-G ile proflaksi başlandığı ancak son bir yıldır kullanmadığı, başvurudan 2 hafta önce boğaz ağrısı şikayeti olduğu ancak bunun için herhangi bir tedavi almadığı öğrenildi. Başvuruda yapılan fizik muayenede vücut sıcaklığı 38.3°C, kan basıncı 128/74 mmHg idi. Kardiyak oskültasyonda kalp atımlarının aritmikti ve en iyi apekste duyulan ve koltuk altına yayılan 3/6. dereceden pansistolik üfürüm vardı. Diğer sistem muayeneleri doğaldı. Laboratuar tetkiklerinde ASO: 1645 IU, sedimantasyon 60 mm/saat, CRP: 50 mg/dl, beyaz küre sayısı: 14.300/mm^3 idi. Elektrokardiyografik değerlendirmede dar QRS'li 3. derece AV blok izlendi. (Resim 1). Ekokardiyagrafi ile mitral kapağın kalınlaşmış, ekojenitesinin artmış olduğu ve orta düzeyde mitral kapak yetmezliği ile birlikte hafif aortik kapak yetmezliği olduğu görüldü. Bu bulgular ile birlikte rekürren romatizmal kardit tanısı ile 2 mg/kg/gün prednisolon tedavisi başlandı. Tedavinin 24. saatinde hastanın klinik şikayetlerinde gerileme gözlendi. Tedavisinin 72. saatinde anlık EKG de 3. derece AV bloğun kaybolduğu, 1. derece AV blok olduğu görüldü (Resim 2). Tedavinin 3. haftası çekilen EKG de PR uzamasının da normale geldiği görüldü. **Tartışma ve Sonuç:** Akut romatizmal ateş seyrinde 1. derece AV blok sıklıkla görülse de 2. derece ve daha az sıklıkla da 3. derece AV blok literatürde bildirilmiştir. Bu ileti bozukluğunun kesin mekanizması halen bilinmemektedir. 2. ve 3. derece AV blok da dahil olmak üzere romatizmal ateş seyrinde görülen ileti bozuklukları sıklıkla geriler ancak nadiren senkop veya Stokes-Adams atakları ile komplike olan komplet bloklarda geçici pace maker gerekebilir.

Resim 1: Olgunun başvuru EKG'si.

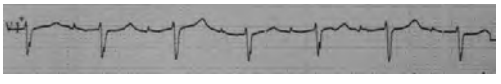

Resim 2: Olgunun tedavinin 72. saatinde çekilen EKG'si.

P-182

BESLENMENİN KARDİYAK ETKİLERİ; ÇİKOLATA VE ÇOCUK KALBİ

Sibel Bozabalı, Alper Orhon, Volkan Bozkurt

Muğla Sıtkı Koçman Üniversitesi Tıp Fakültesi, Çocuk Sağlığı ve Hastalıkları AD, Muğla

Giriş: Diyetsel faktörlerin kalp üzerine etkileri yıllardır bilinmesine rağmen özellikle çikolata ile ilgili çalışmalara baktığımızda daha çok erişkinlerde ve kısıtlı sayıda olduklarını gözlemledik. Yoğun çikolata tüketimi nedeniyle aritmi tespit ettiğimiz 2.5 yaşındaki olgumuzu, diyetsel faktörlerin çocuk kalbindeki etkilerine dikkat çekmek için sunmak istedik. **Olgu:** 2.5 yaşında erkek olgu iştahsızlık şikayeti ile çocuk polikliniğine başvurduğu sırada aritmisinin olduğunun farkedilerek kardiyoloji polikliniğine yönlendirilmişti. Hastanın özgeçmiş ve soygeçmişinde herhangi bir hastalığının olmadığı, düzenli olarak ya da yakın zamanda kullandığı herhangi bir ilaç olmadığı, ailede ritim bozukluğu ya da guatr öyküsü olmadığı öğrenildi. Fizik bakısında, ağırlık ve boy persentilleri %50, vücut ısısı 36.8 derece, kalp tepe atımı 110/dakika, aritmik, mezokardiak odakta 1/6 sistolik üfürümü vardı. Çekilen elektrokardiyografisinde dört sinüs atımını takip eden ve düzenli olarak gelen monomorfik ventriküler erken vuruları saptandı (Şekil1). Ekokardiyografisi, hemogramı, tiroid fonksiyon testleri normal saptandı. İştahsızlık nedeniyle başvurduğu için beslenme alışkanlıkları açısından anamnezi derinleştirildiğinde her gün ortalama 2 bar(100gr-160gr) sütlü çikolata tükettiği öğrenildi. Hastanın aritmisinin tükettiği yoğun çikolata nedeniyle olabileceği düşünülerek çikolata tüketimi tamamen kesilerek 4 gün sonra kontrole çağrıldı. Kontrolde EKG'inin tamamen normale döndüğü gözlendi. **Tartışma:** Özellikle son yıllarda çikolatanın vasodilatasyon yapıcı ve koroner arter hastalığını engelleyici özelliğini gösteren ve erişkinler üzerinde yapılan epidemiyolojik çalışmalara rastlanmaktadır. Bazı çalışmalar ise bu çalışmaların tam aksi bulguları desteklemektedir. Çikolata ve kakao, içlerinde farklı formülasyona sahip flavinoidleri içeren gıda ürünleridir. Polifenoller gibi koroner arterleri dilate edici maddeler yanında metilksantinler gibi miyokardı stimüle edici maddelerden özellikle teobromin içermektedir. Literatüre baktığımızda çocuk yaş grubunda çikolatanın kardiyak etkileri ile ilgili yeterli sayıda çalışmaya rastlayamadık. Çikolata tüketimi sonucu ortaya çıkan yoğun ventriküler erken vurular nedeniyle beslenmenin çocuklarda kalp üzerine olan etkilerine dikkat çekmek ve aritmi nedeniyle takip edilen olguların etiyolojik araştırılmasında, kakao içeren besinlerin tüketiminin mutlaka sorgulanması gerektiğini vurgulamaya çalıştık.

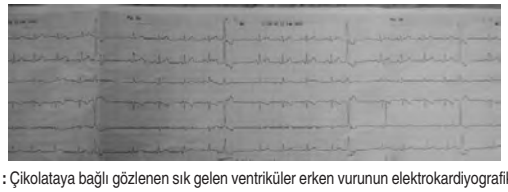

Resim 1: Çikolataya bağlı gözlenen sık gelen ventriküler erken vurunun elektrokardiyografik kaydı.

P-183

FETAL ATRİYAL FLUTTER OLGUSU

Pınar Dervişoğlu, Mustafa Kösecik

Sakarya Üniversitesi Tıp Fakültesi, Çocuk Kardiyoloji AD, Sakarya

Atriyal flutter fetal dönemde nadir görülen taşiaritimidir. Özellikle geç gebelik haftalarında görülür. Diğer taşiaritmilere göre kontrol edilmesi daha zordur ve yapısal kardiyak anormallikler daha sık eşlik eder. Altta yatan kardiyak patoloji, atrial hız ve atrioventriküler bloğun derecesi fetüsün durumu tolere etme gücünü etkiler. Atrial hız 300-500 atım/dakika dolaylarındadır ve hemen daima 1/2 veya 1/3 atrioventriküler blok vardır. Bloğun derecesi ventriküler hızı belirler. Ventriküler hızın derecesi ise hidropsun oluşup oluşmamasını etkiler. M- mode görüntüleme ve ekokardiografide doppler akım dalgalarının incelenmesi en sık kullanılan tanı yöntemleridir. Tedavisinde Digoksin birinci seçenektir. **Olgu:** 26 yaşında primigravid olan hasta, gebeliğinin 32 haftasında fetal taşikardi ön tanısıyla kliniğimize gönderildi. Yapılan Fetal ekokardiografide kalp yapısal olarak normaldi, atrial hız 533 vuru/dk ve ventrikuler hız 261 vuru/dk tespit edildi ve 2/1 geçisli fetal atrial flatter tanısı konuldu. Hasta klinik izleme alındı. Digoksin tedavisi baslandı. İlaca baglı kusma, mide bulantısı, hipotansiyon, epigastrik agrı ve ekg de degişiklikler izlendi. Digoksinin tolere edilememesi üzerine ilaç kesildi. Hastanın takibinin 24. saatinde baska bir antiaritmik kullanımına gerek kalmadan ritim normale döndü. Gebelik terme kadar sağlıklı bir şekilde devam etti. Doğum sonrası bebeğin kardiyak değerlendirmesi normaldi. **Sonuç:** Fetal ekokardiografi fetal taşiaritmilerin tanısında ve takibinde güvenilir bir yöntemdir. Digoksin fetal aritmilerin tedavisinde ilk seçenek ajandır. Terapötik düzeylerde yanıt alınamayan, digoksini tolere edemeyen veya yan etkileri ortaya çıkan hastalarda ikinci seçenek ajanlara ihtiyaç duyulmaktadır. Antiaritmik tedaviye başlamadan önce ileti anormalliğinin kesin tanısı konulmaya çalışılmalı ve yapısal kardiyak anormallik olup olmadığı saptanmalıdır. Miada yakın gebeliklerde doğum ya da intrauterin tedavi seçimi, gestasyonel yaşa veya fetal akciğer matürasyonuna göre belirlenmelidir.

P-184

UZUN QT SENDROMU VE İŞİTME KAYBI: JERVELL LANGE- NİELSEN SENDROMLU İKİ KIZ KARDEŞ

Funda Akpınar[1], Dolunay Gürses[2], Özlem Gül[2], Oya Uyguner[3], Füsun Düzcan[4]

[1]Pamukkale Üniversitesi Tıp Fakültesi, Çocuk Sağlığı ve Hastalıkları AD,
[2]Pamukkale Üniversitesi Tıp Fakültesi, Çocuk Kardioloji BD, Denizli
[3]İstanbul Üniversitesi İstanbul Tıp Fakültesi, Tıbbi Genetik AD, İstanbul
[4]Pamukkale Üniversitesi Tıp Fakültesi, Tıbbi Genetik AD, Denizli

İşitme kaybı ve uzun QT sendromu ile birlikte seyreden Jervell Lange Nielsen sendromu KCNQ1 (11p15.5) ve KCNE1 (21q22.1-q22.2) genlerindeki mutasyonlar nedeniyle iç kulak ve kalpte bulunan iyon kanallarındaki defekt sonucu depolarizasyonda gecikme ile karakterizedir. Otozomal resesif kalıtılan hastalığın insidansı 1-6/1 000 000 olarak bildirilmektedir. Bu olgu sunumunda; doğuştan işitme kaybı olan ve tekrarlayan senkop atakları ile başvuran 8 yaşındaki kız hasta sunuldu. Hastanın elektrokardiyografisinde QTc: 0,48 saniye idi. Holter EKG monitorizasyonunda ventriküler taşikardi atağı görülmezken QTc: 0,48-0,52 saniye olarak hesaplandı. İşitme kaybı ve uzun QT sendromu olan hastada Jervell Lange Nielsen Sendromu düşünülerek genetik mutasyon analizi yapıldı. Genetik analizinde ekzon 6'da homozigot c.914G>A (p.Trp305X,p.W305) mutasyon saptanan hastanın genetik tanısı doğrulandı. Aile taramasında ebeveynler arasında akrabalık öyküsü olmayan hastanın 19 yaşındaki yaşındaki ablasının da doğuştan işitme engelli olduğu ve birkaç kez senkop atağı geçirdiği öğrenildi. Elektrokardiyografisinde QTc: 0,48-0,51 saniye olan ablanın genetik mutasyon analizinde de aynı mutasyon homozigot olarak saptandı. Anne ve babanın ise aynı gende heterozigot mutasyonu olduğu görüldü. Bu olgu sunumu ile, özellikle senkop öyküsü ve konjenital işitme kaybı bulunan hastalarda otozomal resesif kalıtıma sahip Jervell Lange Nielsen sendromunun akılda bulundurulması gerektiği vurgulanmak istendi. Bu hastalarda erken tanı sayesinde kohlear implant ile işitme sağlanırken, antiaritmik tedavi intrakardiyak defibrilatörler ile de ani ölümler önlenebilmektedir.

P-185

YENİDOĞANDA DİGİTALİZASYONA YANIT VERMEYEN ATRİYAL FLATTERİN KARDİYOVERSİYON İLE TEDAVİSİ

Pelin Köşger[1], Birsen Uçar[2], Duran Karabel[2], Zübeyir Kılıç[2]

[1]Eskişehir Devlet Hastanesi, Çocuk Kardiyoloji Kliniği,
[2]Eskişehir Osmangazi Üniversitesi Tıp Fakültesi, Çocuk Kardiyoloji BD, Eskişehir

Atriyal flatter perinatal dönemde nadir görülen ancak ölümcül olabilen bir aritmidir. DII, DIII ve aVF derivasyonlarında görülen testere dişi şeklindeki atriyal depolarizasyon dalgaları, karakteristik elektrokardiyografi (EKG) bulgusudur. Atriyal hız 340-580 atım/dk olup atriyoventriküler iletim çoğunlukla değişen derecelerde blokludur. Asemptomatik olabileceği gibi fetal dönemde hidrops fetalise, yenidoğan döneminde ise konjestif kalp yetersizliğine neden olabilir. Fetal aritmi nedeniyle 37. gebelik haftasında sezaryen ile doğurtulan olgumuzun, doğum sonrası çekilen EKG'sinde atriyal hız 300 atım/dk olup DII, DIII ve aVF'de atriyal flatter ile uyumlu depolarizasyon dalgaları tespit edildi (Şekil). Ekokardiyografik değerlendirmesinde yapısal kalp hastalığı tespit edilmedi. Parenteral digitalizasyona yanıt alınamaması sebebiyle 0,5 J/kg enerji ile senkronize kardiyoversiyon uygulandı. Kardiyoversiyon sonrası sinüs ritmi sağlanan ve P.O. idame digoksin tedavisine 6 ay süreyle devam edilen hastanın izleminde, digoksin tedavisi süresince ve kesildikten sonra flatter atağı tekrarlamadı. Bu olgu ile; perinatal dönemde kalp yetersizliği ve ölüm ile sonuçlanabilen atriyal flatterin sıklıkla ilaca dirençli olduğunu ve kardiyoversiyon ile başarılı bir şekilde tedavi edilebileceğini vurgulamak istedik.

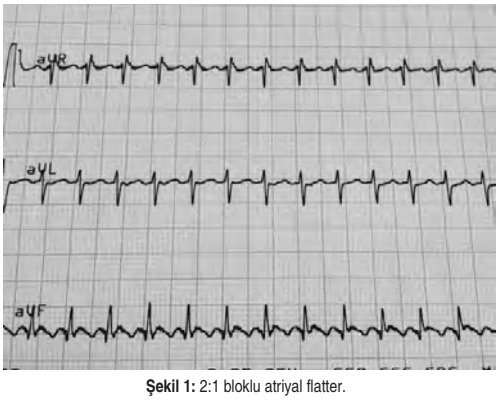

Şekil 1: 2:1 bloklu atriyal flatter.

P-186

2:1 ATRİYOVENTRİKÜLER BLOKLU UZUN QT SENDROMU

Nilüfer Çetiner[1], Elif Günay[1], Koray Ak[2], Muhsin Arpaözü[1], Berna Şaylan Çevik[1], Figen Akalın[1]

[1]Marmara Üniversitesi Tıp Fakültesi, Pediyatrik Kardiyoloji BD,
[2]Marmara Üniversitesi Tıp Fakültesi Kalp Damar Cerrahisi AD, İstanbul

Giriş: Uzun QT sendromu, QT intervalinin uzaması, emosyonel veya fiziksel streslerin tetiklediği ventriküler taşikardi, Torsades des pointes, ventriküler fibrilasyon ve bu aritmilerin neden olduğu senkop ve ani ölümle karakterize iyon kanal hastalığıdır. UQTS'da senkop ve ani ölümün nadir nedenlerinden biri de atriyoventriküler ileti bozukluklarıdır. Nöbeti taklit eden senkop atakları ve 2:1 AV bloğu olan konjenital uzun QT sendromlu olgumuzu sunuyoruz. **Olgu:** 4 yaşında erkek, iki aydır 2 kez uykudan uyandıran, ani çığlık atma, kol ve bacaklarda kasılma ve bilinç kaybı ile başvurdu. Muayenesinde kalp sesleri ritmik, ancak bradikardikti, 2/6° sistolik üfürüm duyuluyordu. Telekardiyografide kardiyomegali mevcuttu, elektrokardiyografide 2. derece 2:1 geçişli AV blok mevcuttu, QTc intervali 0,70 msn idi ve dev T dalgaları izlenmekteydi (Resim 1). Ekokardiyografide sol kalp boşlukları geniş, hafif mitral ve aort yetersizliği mevcuttu. Hastamızda mevcut bulgularla uzun QT sendromu düşünüldü, aile taraması, genetik inceleme istendi, tedavi olarak propranolol (4 mg/kg/gün) başlandı ve ICD özelliği olan VVI epikardiyal pacemaker implante edildi. **Sonuç:** Uzun QT sendromunda senkop ve ani ölümün sebeplerinden olan taşikardi ataklarının yanısıra AV ileti bozuklukları da görülebilir. AV nod fonksiyonu normal olmasına rağmen efektif refrakter periodun uzun olmasına bağlı "pseudo" AV blok söz konusudur. Ani ölüm riskinin azaltılması açısından pacemaker implantasyonu gereklidir.

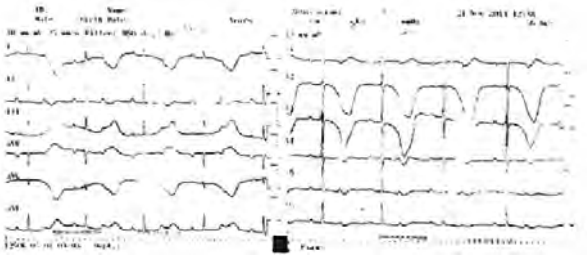

Resim 1: 2:1 Geçişli AV bloklu uzun QT EKG örneği.

P-187

EGZERSİZ TESTİNİN VE ADENOZİN CEVABININ WOLFF-PARKİNSON-WHİTE SENDROMU OLAN HASTALARDA RİSK DEĞERLENDİRMESİNDE KULLANIMI

Yakup Ergül[1], Erkut Öztürk[1], İsa Özyılmaz[1], Serkan Ünsal[2], Hayat Carus[2], Hasan Tahsin Tola[1], İbrahim Cansaran Tanıdır[1], Alper Güzeltaş[1]

[1]İstanbul Mehmet Akif Ersoy Göğüs Kalp ve Damar Cerrahisi Eğitim Araştırma Hastanesi, Pediatrik Kardiyoloji Kliniği,
[2]İstanbul Mehmet Akif Ersoy Göğüs Kalp ve Damar Cerrahisi Eğitim Araştırma Hastanesi, Anestezi Kliniği, İstanbul

Giriş ve Amaç: Atrial taşiaritmilerin hızlı antegrat iletisi Wolff-Parkinson-White (WPW) syndromunda ventriküler fibrilasyona ve ani ölüme yol açabilir. Aksesuar yolların (AP) noninvazif testlerle [egzersiz stress testi (EST) ve AP'in adenosine cevabı] veya invazif elektrofizyolojik çalışma (EPS) ile değerlendirilebilir. Bu çalışmada noninvazif testlerle EPS arasındaki korelasyonu değerlendirmeyi amaçladık. **Gereç ve Yöntemler:** Bu prospektif ve gözleme dayalı çalışmaya bir yıllık sürede WPW sendromu olan ve invazif EPS uygulanan 40 çocuk hasta (% 58 erkek, medyan 13 yaş ve medyan ağırlık 47.5 kg) dahil edildi. Tüm hastalara EPS öncesi, EST yapıldı ve EPS sırasında adenozin uygulandı. Atrial fibrilasyon sırasında en kısa preeksite R-R intervali, APERP veya hızlı atrial pacingde AP den <250 msn siklus uzunluğunda iletiler hızlı ve yüksek riskli kabul edildi. **Bulgular:** EST sırasında 10 hastada delta dalgası aniden kayboldu (%25). 13 hastada (13/40, % 32.5) AP yüksek riskli, 27 hastada düşük riskli bulundu. EPS sırasında 6 hastada (%15) AP ileti adenozin yanıtlı idi. Düşük-risk klasifikasyonunda EST nin tek başına bazalEPS ye göre düşük hızlı iletili hastaları tanımlaması %90 pozitif prediktif değerde (PPV) ve %93 spesifisiteside bulundu (%54 doğruluk). Düşük hızlı bazal AP iletinin göstergesi olarak Adenozin ile bloklu AP ileti %93 spesifisitede ve %84 PPV bulundu. Son olarak EST'de delta dalgası persiste eden hastaların çoğunda AP adenozin yanıtsız (28/30, % 93) iken, delta dalgasının ani olarak kaybolduğu hastaların %40ında ise AP adenozine cevaplı olarak bulundu (p değeri 0.028). **Tartışma ve Sonuç:** EST sırasında preeksitasyonun ani kaybı ve bazal EPS sırasında adenozine yanıtlı AP iletisi, düşük-hızlı ve düşük riskli antegrad ileti için yüksek spesifisite ve PPV değere sahiptir. EST ve adenozine aksesuar yol yanıtının kullanımı ile WPW 'si olan pediatrik hastalarda başarılı risk saptaması yapılması mümkün olabilir.

P-188

ASEMPTOMATİK ATRİYOVENTRİKÜLER TAM BLOK (8 YAŞ-ERKEK-OLGU)

Fatih Şap[1], Tamer Baysal[1], Abdullah Alpınar[1], Abdullah Akkuş[2]

[1]Konya Necmettin Erbakan Üniversitesi Meram Tıp Fakültesi, Çocuk Kardiyolojisi BD,
[2]Konya Necmettin Erbakan Üniversitesi Meram Tıp Fakültesi, Çocuk Sağlığı ve Hastalıkları AD, Konya

Giriş: Edinsel veya konjenital nedenli olabilen Atriyoventriküler (AV) tam blok atriyumlardan kaynaklanan iletinin AV düğümünden geçememesi sonucunda meydana gelir. Okul çocuklarının EKG taramalarında nadir de olsa asemptomatik AV tam bloğa rastlanmaktadır. Bir yaşında iken AV tam blok tanısı konulan ve sebebi tam olarak açıklanamayan, ve şu anda da EKG bulguları devam eden ancak asemptomatik olan 8 yaşında bir olgu sunulmuştur. **Olgu:** Yaklaşık bir yaşındayken çocuk doktoru tarafından aritmi şüphesi ile merkezimize yönlendirilen olguda AV tam blok saptanmış (EKG: AV tam blok, ventriküler hız;70/dk, dar QRS) ve yapılan ekokardiyografisi normal olarak değerlendirilmiş. Fizik muayenesinde ve tetkiklerinde ilave bir hastalığı ve semptomu olmadığı için olgu klinik takibe alınmış. Olgunun anne ve yakın aile bireylerinde de kalp veya diğer sistemik hastalıklara rastlanamamıştır. Ayrıca dış merkeze başvurmuş ve oradan da klinik takip sonucunu alınca yaklaşık 4-5 yıl kontrole gelmemişler. Şu anda 8 yaşında olan hastamız son iki yıldır takibe gelmekte, her hangi bir efor kısıtlaması, baş dönmesi (TA:100/60 mmHg) veya senkop öyküsü bulunmuyor. Ayrıca olgunun eşlik eden başka sistemik bir hastalığı da mevcut değildir. Son ekokardiyografisinde kalp fonksiyonları normal ve sadece fizyolojik MY'si bulunmaktadır. Elektrokardiyografide ventriküler hız; 56/dk, dar QRS ve AV tam blok bulunmaktadır. Holter incelemesinde; AV tam blok, bir iki yerde 5-6 atımlık bölümde 2. derece tip 2 AV blok görülüyor ve hemen sonrasında tam bloğa geçiyor, dar QRS morfolojisi mevcut, minimum kalp hızı:35/dk, maksimum:132/dk, ve ortalama:59/dk ve en uzun RR intervali 1797 ms olarak ölçüldü. Olgunun bu bulgularıyla pace endikasyonu yönünden Klas IIb olarak değerlendirildi ve klinik takibe devam ediliyor. **Sonuç:** Atriyoventriküler tam blok, olgumuzda olduğu gibi bazen yıllarca asemptomatik seyredebilmektedir. Kalıcı kalp pili seçeneğini her zaman aklımızda bulundurmamız, ancak olguyu kalıcı kalp pilinin komplikasyonlarından korumamız için yakın takip ile en uygun zamanın seçilmesi gerektiği düşüncesindeyiz.

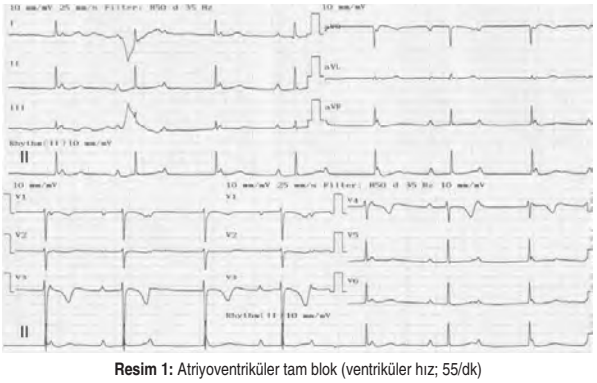

Resim 1: Atriyoventriküler tam blok (ventriküler hız; 55/dk)

P-189

TEKRARLAYAN SUPRAVENTRİKÜLER TAŞİKARDİ ATAKLARI OLAN BİR HASTADA 3 FARKLI TAŞİKARDİ SUBSTRATININ EŞ ZAMANLI BAŞARILI RF VE KRİYOABLASYONU

Yakup Ergül, İsa Özyılmaz

İstanbul Mehmet Akif Ersoy Göğüs Kalp ve Damar Cerrahisi Eğitim Araştırma Hastanesi, Pediatrik Kardiyoloji Kliniği, İstanbul

Onüç yaşında erkek hasta, medikal tedaviye rağmen son 2 yıldır tekrarlayan çarpıntı ve supraventriküler taşikardisi(SVT) atakları olması nedeniyle elektrofizyolojik çalışma ve ablasyon için işleme alındı.Genel anestezi altında 3D-elektroanatomik haritalama(EnSiteVelocity system;St.JudeMedical, St.Paul,MN) yapıldıktan sonra, programlı atriyal uyarılarla "jump" ve "echobeat" olduğu görüldü. Bu sırada spontan başlayan SVT sırasında koroner sinüs (KS) kateterinde VA-ileti egzantrik yayılımlıydı."Ventriküler overdrive pacing"(VOP) ile PPI-TCL<115 msn, SA-VA<85 msn olduğu görüldü. İzlemde taşikardinin 2. bir farklı taşikardiye, tipik-AVNRT'ye döndüğü görüldü. VOP tekrar yapıldığında PPI-TCL 127 msn, SA-VA farkı 95 msn saptandı. Böylece tipik-AVNRT ve sol kaynaklı gizli aksesuar yol olan iki farklı taşikardinin olduğu teyit edildi. Öncelikle tipik-AVNRT için EnSite sistemi eşliğinde başarılı kriyoablasyon uygulandı. 6 adet kriyolezyon sonrası tipik-AVNRT indüklenmedi. Orsiprenalin ile uyarılabilen ikinci SVT KS kateterinde 1:1 VA iletili, egzantrik olduğu ve en erken VA ileti KS 3-4 olduğu görüldü. PFO yoluyla sol atriyuma geçildi, EnSite yardımı ile taşikardi haritalaması yapıldığında, SVT sırasında en erken VA iletinin sol posteriyor bölgede olduğu görüldü. 7F-4mm uçlu radyofrekans(RF) kateteri ile (50W-60^0)ilk RF lezyonunun 2. saniyesinde taşikardi VA-blok ile durdu. Üç RF-lezyonu sonrası "V-pace" ile VA-ileti konsantrik ve dekremental idi. Son olarak bu ablasyonlar sonrası orsiprenalin altında atrial uyarılar ile bu defa siklus uzunluğu 380 ms olan daha yavaş 3. bir uzun RP taşikardi indüklendi. Bu taşikardi sırasında VOP ile V-A-A-V paterni vardı ve HIS refrakterken "V-pace" ile taşikardi devam ediyordu. Bu veriler 3. taşikardinin fokal atriyal taşikardi olduğunu gösteriyordu. EnSite ile SVT sırasında "one-map" yapıldığında en erken yer(-43ms) vena kava süperiyorun posterolateralinde idi ve buraya -70^{0}de başarılı kriyoablasyon uygulandı. 4 kriyolezyon sonrası programlı uyarılarla SVT uyarılamayınca yarım saatlik beklemeye geçildi. Yarım saatlik bekleme sonrası bazal ve Orsiprenalin ile herhangi bir SVT indüklenemeyince işlem sonlandırıldı. Sonuç olarak; elektrofizyolojik çalışma sırasında tanısal "pacing" manevraları ve 3D-elektroanatomik haritalama sistemi kullanımıyla aynı seansta birçok SVT ayrımı doğru yapılarak ablasyonları başarı ile uygulanabilir.

P-190

İLERİ PECTUS EXCAVATUMLU HASTADA VENTRİKÜLER ARİTMİLERİN TEDAVİSİNDE NUSS PROSEDÜRÜNÜN ROLÜ

Mehmet Karacan[1], Mehmet Z. Günlüoğlu[2], Nida Çelik[1], R. İrem Yekeler[1], Celal Akdeniz[1], Volkan Tuzcu[1]

[1]İstanbul Medipol Üniversitesi Tıp Fakültesi, Pediatrik ve Genetik Aritmi Merkezi,
[2]İstanbul Medipol Üniversitesi Tıp Fakültesi, Göğüs Cerrahisi BD, İstanbul

Giriş: Pectus excavatum, yaptığı bası nedeniyle kardiyak fonksiyonları bozması yanında ventriküler aritmilere neden olabilir. Ventriküler erken vurular (VES) ile başvuran, antiaritmik tedaviye rağmen aritmilerinde düzelme olmayan, Nuss prosedürü uygulanmasıyla ventriküler aritmilerin çok belirgin düzeldiği pectus excavatumlu bir olgu sunulmuştur. **Olgu:** 12 yaşında pectus excavatumu olan erkek hasta, sık VES'leri olması nedeniyle tarafımıza yönlendirildi. Yapılan Holter incelemesinde birbirine yakın morfolojilerdeki çentikli ve eforla artan %38 sıklıkta VES'ler saptandı. Efor testinde eforla artan VES'ler ve çok hızlı ventriküler taşikardi (VT) atakları belirlendi. Elektrofizyolojik çalışma ile tipik ventriküler aritmiler indüklemediğinden ablasyon yapılamadı. Ventriküler aritmiler için uygun dozda beta bloker (metoprolol) başlandı. Efor testinde VT atakları devam ettiğinden, pectus excavatumu düzeltmek amacıyla Nuss prosedürü yapıldı. Postop 8. gün eforunda hızlı VT ataklarının devam etmesi hastaya eforla ortaya çıkan VT atakları nedeniyle ICD implantasyonu yapıldı. Nuss prosedürü uygulandıktan 2 ay sonra yapılan Holter incelemesinde, herhangi bir ilaç değişikliği olmadığı halde VES sıklığının %4'e düştüğü saptandı ancak yapılan kontrol efor testinde eforla ortaya çıkan hızlı tripletlerin devam ettiği saptandı. **Sonuç:** Pectus excavatum, kardiyak bası neticesinde ventriküler aritmilere neden olabilir. Sağ ventrikül kökenli aritmilerin eşlik ettiği bazı pectus excavatumlu hastalarda, minimal cerrahi ile uygulanabilen Nuss prosedürü tedavi seçeneği olarak akılda tutulmalıdır.

P-191

AKSELERE NODAL RİTM İLE PREZENTE OLAN AKUT ROMATİZMAL ATEŞ OLGUSU

Serdar Epçaçan[1], Yusuf Türkmen[2], Yemlhan Ceylan[2], Mecnun Çetin[1], Zerrin Karakuş Epçaçan[3]

[1]İpekyolu Kadın-Doğum ve Çocuk Hastalıkları Hastanesi, Çocuk Kardiyoloji Kliniği,
[2]Bölge Eğitim ve Araştırma Hastanesi, Kardiyoloji Kliniği, Van
[3]İpekyolu Kadın-Doğum ve Çocuk Hastalıkları Hastanesi, Çocuk Sağlığı ve Hastalıkları Kliniği, Van

Giriş: Akut Romatizmal ateş seyrinde ileri derece ileti bozuklukları nadiren bildirilmektedir. Bu vakada akselere nodal ritm ile prezente olan akut romatizmal ateş rekürrensi vakası sunulmuştur. **Olgu:** 14 yaşında erkek hasta eklem şişliği, nefes darlığı, yorgunluk, halsizlik şikayetleri ile başvurdu. Öyküsünde başvurudan üç yıl önce akut romatizmal ateş tanısı aldığı ve benzatin penisilin G ile proflaksi önerildiği ancak son iki yıldır hastanın tedaviyi kestiği öğrenildi. Başvurudan 2 hafta önce boğaz enfeksiyonu öyküsü olan hastanın, üç gün önce başka bir merkeze başvurduğu ve çekilen EKG de nodal ritm saptanması üzerine elektrofizyolojik çalışma için tarafımıza sevk edildiği öğrenildi. Başvuruda sol ayak bileği ve sol dizde aktif artrit ve en iyi apekste duyulan ve koltuk altına yayılan 3/6. dereceden pansistolik üfürm tespit edildi. Laboratuar incelemesinde beyaz küre 15.100/mm3, ASO: 1570 IU, CRP: 25 mg/dl, ESR: 68 mm/saat idi. EKG'de 122/dk ventriküler hızı olan akselere nodal ritm saptandı (Resim 1). Ekokardiyografide orta derece MY ve hafif derece AY saptandı. Bu bulgularla rekürren romatizmal kardit tanısı ile Benzatinpenisiln G, prednisolon, enalapril ve lansoprozol başlandı. Aritmi açından 24 saat EKG takibi yapılan hastanın steroid tedavisinin 72. saatinde EKG de normal sinüs ritmi saptandı. Tedavisinin 7. günü klinik bulguları ve akut faz reaktanları normale dönen hasta ayaktan tedavisi düzenlenerek taburcu edildi. **Tartışma ve Sonuç:** Akut romatizmal ateş seyrinde ileri derece ileti bozuklukları ve nodal ritm nadiren bildirilmiştir. Ender olarak yaşamı tehdit eden veya pace maker malign aritmiler gelişebilmektedir. Çocukluk çağında saptanan ileri derece AV blok ve nodal ritm vakalarında akut romatizmal ateş açısından mutlaka değerlendirilmeli, diğer taraftan akut romatizmal ateş tanısı alan tüm hastalarda ritm bozuklukları açısından dikkatli inceleme yapılmalıdır. Özellikle rekürrens gelişen olgularda uzun süreli ve devamlı kardiyak ritm monitorizasyonu yapılması gerektiğini önermekteyiz.

Resim 1: Olgunun tedavi öncesi çekilen EKG'si.

P-192

PULMONER BALON VALVÜLOPLASTİNİN VENTRİKÜLER ARİTMOGENESİS ÜZERİNE ETKİSİ

Cem Karadeniz[1], Rahmi Özdemir[1], Timur Meşe[1], Nagehan Katipoğlu[2], Mustafa Demirol[1], Yılmaz Yozgat[1], Utku Karaarslan[2], Murat Muhtar Yılmazer[1], Nurettin Ünal[1]

[1]İzmir Dr. Behçet Uz Çocuk Hastanesi, Çocuk Kardiyoloji Kliniği,
[2]İzmir Dr. Behçet Uz Çocuk Hastanesi, Çocuk Sağlığı Kliniği, İzmir

Giriş: Ventrikül repolarizasyonunun heterojenitesini gösteren ve yüzey elektrokardiyografisinden hesaplanabilen düzeltilmiş QT aralığı (QTc) ve QT dispersiyonu (QTd) gibi parametrelerin yanında miyokardiyal repolarizasyonun transmural dağılım belirteci olan Tpeak-end (Tp-e) aralığı, Tp-e/QT ve Tp-e/QTc oranları daha güncel olarak kullanılmaya başlanmıştır. Artmış Tp-e aralığı, Tp-e/QT ve Tp-e/QTc oranları ventriküler aritmogenezisi göstermekte olup kalp hızından bağımsız bir değişken olarak kalp hastalığı olan olgularda artmış ani kardiyak ölümün bir öngördürücü faktörü olarak kabul edilmektedir. Çalışmadaki amacımız pulmoner balon valvüloplasti (PBV) yapılmış ağır pulmoner stenozlu olgularda ventriküler repolarizasyonun rezidüel pulmoner kapak gradiyenti ile ilişkisini incelemekti. **Gereç ve yöntemler:** İzole ağır valvüler pulmoner stenoz tanısı konarak PBV yapılmış olan ve takibe alınmış olguların rutin kontrol amaçlı Ocak 2014 ve Ağustos 2014 tarihleri arasında polikliniğimize başvuranların rastgele 30'u çalışmaya alındı. Kontrol grubu ise üfürüm nedeniyle bize yönlendirilen ve tamamen sağlıklı saptanan benzer yaş ve cinsiyetlere sahip 50 olgudan oluşturuldu.12 derivasyonlu elektrokardiyogramdan kalp hızı, QT intervali, QTc, QTd, Tp-e aralığı, Tp-e/QT ve Tp-e/QTc oranı hesaplandı. **Bulgular:** Olgularda kız/erkek oranı 9/21 idi. Elektrokardiyografik tetkik yapıldığında yaş ortalaması 11,6±3,5 yıldı. İşlem öncesi ve sonrası kateterizasyon esnasında pulmoner kapak gradiyentleri ise sırasıyla 66,9±22,2 ve 33,3±19,1 mmHg idi. Ortalama izlem süresi 3,38±2,93 yıldı. Olgu ve kontrol grubunda elektrokardiyografik parametreler sırasıyla; Tp-e aralığı 85±17.3 - 82.5±14.9 msn (p: 049), QTc 426.9±33.9 - 393.7±25.6 msn (p= 0.03), QTd 33.6±20.4 - 29.4±18.5 msn (p= 0.01), Tp-e/QTc oranı 0.19±0.03 - 0.21±0.04 (p=0.23) saptandı. Yine bu parametreler ile pulmoner kapak gardiyenti arasında anlamlı ve yüksek korelasyon vardı, Tp-e interval (r=0.88, p <0.01), QTd (r=0.86, p<0.01) ve Tp-e/QTc (r=0.77, p<0.01). **Tartışma ve sonuç:** Doğumsal pulmoner kapak stenozlarında BVP etkili ve emniyetli bir yöntemdir. Uzun dönem izlemlerindeki iyi sonuçları nedeniyle cerrahinin yerini almıştır. Pulmoner kapaktaki rezidü gradiyentin beraberinde ventrikül repolarizasyon sorunlarını da getirdiği düşünülmüştür. Özellikle yüksek gradiyenti olan olguların ciddi ventriküler disritmiler ve olası ani kardiyak ölüm riski açısından yakın takip edilmesi gerekmektedir.

P-193

ÇOCUK HASTADA TOPİKAL MİNOSİDİL KULLANIMINA BAĞLI GELİŞEN GEÇİCİ SİNUS NOD DİSFONKSİYONU

Serhat Koca, Feyza Ayşenur Paç, Denizhan Bağrul, Fatih Atik

Ankara Türkiye Yüksek İhtisas Hastanesi, Çocuk Kardiyoloji Kliniği, Ankara

Minoksidil alopeside topikal ve sistemik olarak yaygınlıkla kullanılan bir ilaçtır. Bu ilaca bağlı çeşitli kardiyovasküler yan etkiler erişkinlerde ve az da olsa çocuk hastalarda bildirilmiştir. Bu yazıda alopesi nedeniyle topikal minoksidil kullanan bir olguda; minoksidile bağlı gelişen bayılmanın eşlik ettiği, geçici sinüs nod disfonksiyonu sunulmuştur. 9 yaşında kız hasta total alopesi nedeniyle topikal minoksidil tedavisi almaktayken; sistemik steroid ve sistemik minoksidil tedavisi öncesi değerlendirildi. Hastanın alınan öyküsünde ve yapılan fizik incelemesinde anlamlı bulguya rastlanmadı. Ekokardiyografi ve elektrokardiyografisi normal olan hastanın 24 saatlik holterincelemesinde senkop eşlik eden 6 saniye süren asistoli atağı görüldü. Hospitalize edilen hastanın almakta olduğu minoksidil tedavisi kesildi. İzlemde trans özefageal olarak sinüs nod fonsiyonları normal olarak değerlendirilen hastada senkop tekrarlamadı. 9 yaş hastada kalıcı pil implantasyonunun morbiditesi ve bu hastada sinüs nod disfonksiyonu nedeninin geçici olduğu düşünülerek hastaya kalıcı pil takılmadı. On gün serviste yatırılarak izlenen ve tetkikleri tamamlana hasta; kliniğimizde sorunsuz olarak ayaktan izlenmektedir. Literatürde minoksidil kullanımına bağlı taşikardi, perikardiyal effüzyon, miyokardiyal infarktüs gibi kardiyak yan etkilerin bildirilmesi ve sunulan olguda gelişmiş, minoksidil ile ilişkili olabilecek, geçici, semptomatik sinüs duraksamasının olması nedeniyle; minoksidil kullanan hastalarda kardiyak açıdan dikkatli olunmalıdır.

boş

14. Ulusal Pediatrik Kardiyoloji ve Kalp Cerrahisi Kongresi

(15-18 Nisan 2015, Denizli)

PEDİATRİK VE KONJENİTAL KALP CERRAHİSİ

Poster Bildirileri

BOŞ

P-274

TEK VENTRİKÜL OLGULARINDA MODİFİYE DAMUS KAYE STANSEL PROSEDÜRÜ KISA-ORTA DÖNEM SONUÇLARIMIZ

Abdullah Arif Yılmaz, Akın Arslan, Ece Salihoğlu, Halil Türkoğlu

İstanbul Medipol Üniversitesi Tıp Fakültesi, Pediatrik KVC AD, İstanbul

Giriş ve Amaç: Damus-Kaye-Stansel prosedürü (DKS), tek ventrikül fizyolojisi ile subaortik darlık birlikteliği olgularında tercih edilen başarılı bir yöntemdir. Kliniğimizde başarı ile uyguladığımız bu prosedüre ait deneyimlerimizi sunduk. **Yöntem:** Kliniğimizde operasyona alınan 12 hastadan 3 tanesi reoperasyon idi. Bunlardan biri atriyal septektomi ve pulmoner banding, diğer ikisi koarktasyon tamiri idi. Arteryel kanülasyon için 4 vakada innominate arterden PTFE greft ile kanülasyon tekniği kullanıldı. Modifiye DKS anastomozu ve ark onarımı: Standart CPB teknikleri altında DKS prosedürü uygulanan 12 hastadan bir tanesine E-S, diğer 11 vakaya S-S anastomoz (modifiye DKS) uygulandı. Sistemik AV kapak yetmezliği izlenen bir hastaya ring annuloplasti uygulandı. Pulmoner dolaşım desteği için 4 hastaya sağ BT şant, 2 hastaya glenn anastomozu uygulandı. Önemli ark hipoplazisi olan iki hastaya biyolojik perikard yama ile rekonstrüksiyon uygulandı. Geniş anastomoz hatlarından kanama riskine karşın biyolojik yapıştırıcılar kullanıldı. **Bulgular:** Postoperatif sternumu açık takip edilen 5 hastadan ikisi ECMO desteğe alındı. 5 hasta kanama revizyonuna alındı. 8 hasta kliniğimizden şifa ile taburcu edildi. Bir hasta enfeksiyon sebebiyle postoperatif 2. ay içerisinde kaybedildi. Üç hasta stage II operasyon evresine ulaşarak opere edildi. Bunlardan birinde neoaortik anevrizma da tespit edilip onarım sağlandı. **Tartışma ve Sonuç:** Tek ventrikül fizyolojisi ile doğan bebeklerde sistemik ve pulmonik dolaşımı verimli şekilde erken müdahale ile sağlayabilecek yöntemlerden biri DKS prosedürüdür. Klinik olarak başarıyla uyguladığımız bu yönteme ciddi arkus aorta hipoplazisi durumlarında ark tamiri eklenerek sistemik obstrüksiyon ortadan kaldırılmış olur. Nihai fontan operasyonu öncesinde pulmoner yatağın gelişimi için ek palyasyon yöntemleri olarak "innominate arter-branş pulmoner arter arası şant" veya bir glenn anastomozu eklenebilir. Orta dönem takipte rastladığımız neoaortik anevrizma ise otolog perikard yama kullanılan hastada görülmüş olup biyolojik yama veya sentetik greft yamalarda henüz komplikasyon izlenmemiştir. Özellikle otolog perikard yama tercih edilen durumlarda gluteraldehit ile muamelenin uygun derişimdeki solüsyonda uygun sürede yapılması bu komplikasyonu azaltabilir.

Modifiye DKS prosedürü uygulanan hastalara ait demografik ve operatif veriler

Hasta No	Yaş	Arkus Aorta	Ek Operasyon	Cerrahi Teknik	Sonuç
1	9,5 ay	> 3 mm	Glenn	S-S	Taburcu
2	11 yaş	normal	ECF, MRP	S-S	Taburcu
3	1,5 ay	> 3 mm	BT şant	E-S	Taburcu
4	2 gün	< 3 mm	Ark Onarımı	S-S	Taburcu
5	13 gün	< 3 mm	Ark Onarımı	S-S	Taburcu
6	6 gün	> 3 mm	BT şant	S-S	Exitus
7	4 gün	> 3 mm	BT şant	S-S	Taburcu
8	14 gün	4mm	Ark onarımı	S-S	Taburcu
9	47 gün	3mm	Ark onarımı,atrial septektomi	S-S	Exitus
10	21 gün	3.6mm	Ark onarımı,atrial septektomi	S-S	Exitus
11	5 gün	6 mm	Ark onarımı, ToF onarımı	S-S	taburcu
12	25 gün	5-6mm	Ark onarımı, BT şant	S-S (db)	Yatış

ECF: Extrapcardiac fontan, MRP: Mitral ring plasty, BT: Blalock Taussing, E-S: End to side, S-S: Side to side

P-275

HEMODİNAMİK OLARAK ÖNEMLİ PATENT DUKTUS ARTERİOSUSLU PREMATÜRELERDE AMELİYAT ÖNCESİ VE SONRASI KAN BİOBELİRTEÇLERİ

Derya Çimen[1], Derya Arslan[1], Fikret Akyürek[2], Osman Güvenç[1], Ali Annagür[3], Ali Ünlü[2], Bülent Oran[1]

[1]Selçuk Üniversitesi Tıp Fakültesi, Çocuk Sağlığı ve Hastalıkları AD, Çocuk Kardiyoloji BD,
[2]Selçuk Üniversitesi Tıp Fakültesi, Biyokimya AD,
[3]Selçuk Üniversitesi Tıp Fakültesi, Çocuk Sağlığı ve Hastalıkları AD, Neonatoloji BD, Konya

Amaç: Bu çalışmada, hemodinamik olarak önemli patent duktus arteriosus (PDA) tanısıyla cerrahi olarak tedavi edilen 34 hafta altındaki prematüre bebeklerde kan biobelirteçlerinin ameliyat öncesi ve sonrası sonuçlarını karşılaştırmak ve PDA kliniğine katkısını değerlendirmek. **Gereç ve Yöntem:** Ocak 2012- Aralık 2014 tarihleri arasında yenidoğan yoğun bakım ünitesinde hemodinamik olarak önemli PDA nedeniyle cerrahi ligasyon kararı alınan 34 hafta altındaki 18 bebeğin ameliyat öncesi ve sonrası kan örneklerinden Homosistein, Arjinin, sitrullin, asimetrik dimetilarginin (ADMA), simetrik dimetilarginin (SDMA), L-monomethyl-L-arginine (L-NMMA), Arjinin/ADMA oranı, ayrıca oksidatif stres parametreleri olan total antioksidant kapasite (TAS), total oksidant kapasite (TOS) incelendi. Hiperhomosistinemi, kardiyovasküler hastalıklarda iyi tanımlanmış bir risk faktörüdür, endojen nitrik oksit inhibitörü olan ADMA birikimine neden olur. Çalışmamız, literatür taramasında kısıtlı yayınlar olduğu için, bu konuya ışık tutmak amacı ile yapılmıştır. **Bulgular:** Hastaların ortalama doğum yaşı 25± 3 hafta (28-33 hafta), doğum ağırlığı 812 (580-2200) gramdı. Toplam 18 hasta (12 erkek 6 kız) çalışmaya alındı. Onbeş (%83.3) hastaya yanıtsız medikal tedavi sonrası, 3 (%16.6) hastaya ise hemodinamik durumlarının kritik olmasından dolayı direk cerrahi tedavi uygulandı. Tüm çalışma grubunda cerrahi sonrası bir bebekte post ligasyon sendromu gelişti, hemodinamik durumu kritik olan bir bebek postoperatif ikinci günde exitus oldu. SDMA, Arjinin, Arjinin/ ADMA oranı ameliyat öncesi ve sonrası farklı bulundu, diğer parametrelerde değişiklik gözlenmedi (Tablo 1). **Tartışma ve sonuç:** Hemodinamik olarak önemli PDA varlığında kanda SDMA düzeyleri artmaktadır. ADMA sabit kalırken Arjinin/ ADMA oranının hemodinamik olarak önemli PDA'da anlamlı olarak azaldığı görüldü. Bu parametrelerin PDA'nın yönetimine katkısı olabileceğini düşünmekteyiz. Bu konuda yapılacak randomize kontrollü geniş serileri içeren çalışmalara ihtiyaç vardır.

P-276

2 KG ALTI PRETERM PDALARDA DURUM: CERRAHİ VEYA PERKÜTAN KAPAMA?

Özge Pamukçu[1], Nazmi Narin[1], Aydın Tuncay[2], Ali Baykan[1], Levent Korkmaz[3], Mustafa Argun[1], Abdullah Özyurt[1], Kazım Üzüm[1]

[1]Erciyes Üniversitesi Tıp Fakültesi Pediyatrik Kardiyoloji BD,
[2]ErciyesÜniversitesi, Tıp Fakültesi, Kalp Damar Cerrahisi AD,
[3]Erciyes Üniversitesi tıp Fakültesi, Yenidoğan BD, Kayseri

Giriş ve Amaç: Hiç şüphe yoktur ki semptomatik PDAlar en kısa sürede kapanmalıdır ancak tedavi şekli pretermlerde oldukça tartışmalı bir konudur. Uzun yıllar boyunca cerrahi ligasyon nihai tedavi olarak kabul edilmiştir. Yeni cihazlar kullanıma girdikçe perkütan teknikler gelişmekte ve girişimselcilerin bu konuda deneyimleri artmakta; pretermlerde perkütan kapama daha da sıklaşmaktadır. Bu çalışmada vücut ağırlığı 2kg altında olan pretermlerde PDAnın cerrahi ligasyonunun etkinlik ve güvenilirliğini, transkateter PDA kapama ile karşılaştırılmayı hedefledik. **Materyal-Metod:** Merkezimizde Temmuz 1997-Ekim 2014 tarihleri arasında 2kg altındaki 18 hastaya perkütan PDA kapama, 29 hastaya cerrahi PDA ligasyonu yapıldı. Perkütan kapatılan grup (Grup A), cerrahi ligasyon yapılan grup (Grup B) arasında karşılaştırma yapıldı. **Bulgular:** Hastaların ortanca yaşı Grup A'da:32gün, Grup B'de 31 gündü. Grup A daki hastaların ortanca ağırlıkları 1603gr, Grup Bdekilerin 1288gr bulundu. Perkütan grubunda PDA çapı ortancası 2.8 ± 0.91mm, cerrahi grupta ise 2.95±=0.45mm'di. Yaş, defekt çapı, ek kardiyak sorunlar açısından her 2 grup arası anlamlı farklılık saptanmadı. Sadece perkütan gruptakilerin vücut ağırlık ortalamaları cerrahi gruptan anlamlı olarak daha fazla bulundu(p:0.004). Grup Adakilerin gestasyonel yaşı 30±1.8 hafta iken, GrupB'de 28,6±3.5 haftaydı. Grup A'dakilerin biri hariç (pencere tipi PDA, cerrahiye gönderildi) hepsi başarıyla kapatıldı. Bildirilen major bir komplikasyon olmadı. Sol pulmoner arter stenozu 4 hastada tesbit edildi anacak 6 ay içerisinde hepsi düzeldi. Grup B' de sadece 2 hastada komplikasyon görüldü (şilotoraks ve pnömomediastinum), hiç minör komplikasyonla karşılaşılmadı. Her iki grup arasında komplikasyon ve başarı oranı arasında istatiksel anlamlılık saptanmadı. **Sonuç:** Perkütan PDA kapama pretermlerde cerrahinin yerini almaya adaydır. Rutin olarak yapılmamakta ancak tam donanımlı, deneyimli büyük merkezlerde girişimselciler tarafından yapılabilir.

P-277

İNTAKT VENTRİKÜLER SEPTUMLU TGA'LI HASTALARDA GEÇ PRİMER ARTERYEL SWİTCH -ECMO DESTEĞİ CERRAHİ YAKLAŞIMI DEĞİŞTİRİYOR MU?

Nida Çelik[1], Abdullah Arif Yılmaz[2], Türkay Sarıtaş[1], Halil Türkoğlu[2]

[1]Medipol Üniversitesi Tıp Fakültesi Pediatrik ve Genetik Aritmi Merkezi,
[2]Medipol Üniversitasi Tıp Fakültesi, Kalp Damar Cerrahisi BD, İstanbul

21 günden küçük basit büyük arter transpoziyonu olan hastalarda standart yaklaşım primer arteriyal switch operasyonu iken, 21 günden büyüklerde yaklaşım tartışmalı olup merkezden merkeze değişmektedir. 3 haftadan sonra sol ventrikül progresif olarak involüsyona uğradığından arteryel switch operasyonu sonrası sol ventrikül yetersizliği ve düşük kardiyak atım hacmi görülebilmektedir. Bu yüzden iki aşamalı arteryel switch operasyonu, Senning ve Mustard operasyonları alternatif yaklaşımlar olmuştur. Bu prosedürlerinde kısa ve uzun dönem sonuçlarında birçok komplikasyon gözlenebildiğinden 3 haftadan büyük olan hastalarda ECMO desteği altında primer arteryel switch yapılması son zamanlarda ön plana çıkmıştır. Bizde ECMO desteği altında primer arteryel switch operasyonu yapılan 3ay 20 günlük ve 2 aylık 2 olgumuzu ve sonuçlarını sunmayı amaçladık ve yakın dönem sonuçlarına bakıldığında diğer seçeneklere kıyasla bu yaklaşımın daha uygun olabileceği kanısına vardık.

P-278

EŞLİK EDEN ARKUS AORTA PATOLOJİSİ, TAUSSİG-BİNG ANOMALİSİNİN TEK AŞAMALI TAMİRİNDE MORTALİTE VE MORBİDİTEYİ ARTIRIR MI?

Ersin Erek[1], Dilek Suzan[1], Selim Aydın[1], Barış Kırat[2], Özgen Koçyiğit[2], İbrahim Halil Demir[3], Ender Ödemiş[3]

[1]Acıbadem Üniversitesi Atakent Hastanesi, Kalp ve Damar Cerrahisi Bölümü,
[2]Acıbadem Üniversitesi Atakent Hastanesi, Anestezi ve Reanimasyon Bölümü,
[3]Acıbadem Üniversitesi Atakent Hastanesi, Pediyatrik Kardiyoloji Bölümü, İstanbul

Giriş:Çift çıkışlı sağ ventrikül ve subpulmonik VSD olarak tanımlanan Taussig-Bing anomalisi,(TBA) arkus aorta patolojisi ile birlikte olduğunda aşamalı tamir(pulmoner banding+arkus tamiri) uygulanabileceği gibi, tek aşamada tam düzeltme de yapılabilir.Bu çalışmada tek aşamalı tamir uygulanan hastalarda arkus patolojisinin sonuçlara etkisi araştırılmıştır. **Gereç Ve Yöntemler:** Kasım 2010-Şubat 2015 tarihleri arasında 16 ardışık olguya,TBA tanısıyla primer tam düzeltme ameliyatı uygulandı. Hastaların 10' unda TBA izole anomali olarak bulunurken (Grup I);diğer 6 hastada önemli arkus aorta patolojisi [arkus hipoplazisi + aort koarktasyonu (n=4); İnterrupted arkus aorta (n=2)] mevcuttu (grup II). Hastaların 10'u erkekdi. Gruplar arasında cinsiyet farklılığı yoktu. Grup I yaş ortalaması 39.8±46.3 (ortanca: 28) gün iken; grup II' de 11±5.09 (ortanca: 9.5) gün idi (p=0.15). Grup I' de 4 hastada koroner anomali (%40) vardı; grup II'de koroner anomali gözlenmedi. Grup I'de 1 hastada multibl VSD gözlendi. Grup I'de 2; grup II' e 1 hasta preoperatif mekanik ventilasyona bağlıydı. **Bulgular:** Postoperatif erken dönem mortalitesi grup I' de 1 hasta (%10) iken; grup II' de mortalite gözlenmedi (p=NS). Exitus olan hasta, postoperatif 1. Gün düşük kalp debisi nedeniyle kaybedildi. Grup I' de kardiyopulmoner bypass ve aort klemp süreleri sırasıyla 210.5±34.6; 130.4±19.8 dk iken; grup II' de bu değerler: 211.3±25.3 ve 124.8±17.3 dk idi (p=0.96; 0.57). Grup I' de 5 hastaya (% 50) gecikmiş sternum kapatılması uygulanırken, grup II' de tüm hastalar sternum açık olarak yoğun bakıma alındı (% 100). Grup II' den bir hastaya postop 1. gün CPR sonrası ECMO desteği gerekti. Bu hasta 1 hafta sonra ECMO' dan sorunsuz ayrıldı. Grup I' den 3 hastanın (% 30); grup II' den ise 3 hastanın (% 50) 15 gün ve üzeri yoğun bakım yatışı ihtiyacı oldu. **Sonuç:** Taussig Bing anomalisine eşlik eden arkus patolojisi bulunduğunda, primer tam düzeltme uygulanması halinde mortalite ve morbiditede değişiklik olmamıştır. Bu hastalarda primer düzeltme, aşamalı tamir yerine tercih edilebilir.

P-279

SOL VENTRİKÜL DESTEK CİHAZI TAKILMIŞ SON DÖNEM KALP YETMEZLİKLİ OLGULARIMIZ

Tayfun Uçar[1], Mehmet Gökhan Ramoğlu[1], Rüçhan Akar[2], Ercan Hasan Tutar[1], Zeynep Eyilelten[2], Elshan Rzayev[1], Mehmet Taşar[2], Hande İştar[2], Semra Atalay[1], Adnan Uysalel[2]

[1]*Ankara Üniversitesi Tıp Fakültesi, Çocuk Kardiyolojisi AD,*
[2]*Ankara Üniversitesi Tıp Fakültesi, Kardiyovasküler Cerrahi AD, Ankara*

Giriş: Ventriküler destek cihazları (VAD) son dönem kalp yetmezliği olan olgularda transplantasyona köprü amaçlı kullanılabilmektedir. Merkezimizde sol ventrikül destek cihazı (LVAD) uygulanan üç olgumuz sunulacaktır. Olgu: Merkezimizde 2014 yılında üç hastaya dilate kardiyomiyopati (KMP) ve son dönem konjestif kalp yetmezliği nedeniyle transplantasyona köprü amaçlı LVAD takıldı. **Olgu I:** 4 yaşında kız hasta, VA:12 kg, vücut yüzey alanı (VYA): 0.6 m2 olup dilate KMP tanısı ile izlenmekte olan hastaya LVAD olarak Berlin Heart Excor takıldı. LVAD implantasyonunun 419. gününde olup kalp nakil listesindedir. **Olgu II:** 5.5 yaşında kız hasta, VA:17.5 kg VYA: 0.76m2 olup dilate KMP tanısı ile izlenmekte olan hastaya LVAD olarak Heartware takıldı. LVAD implantasyonunun 350. gününde olup kalp nakil listesindedir. Olgu III: 13 yaşında erkek hasta, VA:82 kg, VYA: 1.99 m2 olup dilate KMP tanısı ile izlenmekte olan hastaya LVAD olarak Heartware takıldı. LVAD implantasyonunun 164. gününde ayaktan izlenirken akut gastroenterite bağlı dehidratasyon sonrası cihazın çalışmaması (tromboz?) nedeniyle kaybedildi. **Tartışma:** LVAD'lar son yıllarda kalp yetmezliğinde transplantasyona veya iyileşmeye köprü amaçlı kullanılabilmektedir. Intracorpereal ve extracorpereal çeşitli cihazlar tek veya biventriküler destek sistemleri şeklinde uygulanabilmektedir. Hastaların izleminde görülebilen en önemi komplikasyonlar sağ kalp yetmezliği, tromboz, kanamalar, hemoliz, enfeksiyon ve mekanik cihaz arızalarıdır. Zamanında uygulanan VAD implantasyonu inotrop tedavisinin kesilmesine, ve belirli hasta gruplarında mobilizasyon sağlanarak ayaktan izleme olanak sağlamaktadır. **Sonuç:** Çeşitli komplikasyonlar gözlenebilmekle beraber VAD'lar hastanın yaşam süresini belirgin olarak uzatmakta ve hayat kalitesini arttırmaktadır ve nihai tedavi olan kalp nakline köprü görevi üstlenmektedir. Ancak ülkemizde özellikle pediatrik yaş grubunda transplantasyon için donör bulmada ciddi sıkıntılar yaşandığı görülmektedir.

P-280

20 AYLIK HASTADA ÇOK AĞIR TRİKÜSPİT YETERSİZLİĞİNDE MATRIX P PLUS N İLE "CHİMNEY" KAPAK REPLASMANI

Sertaç Haydin[1], Okan Yıldız[1], İbrahim Cansaran Tanıdır[2], Murat Saygı[2]

[1]*İstanbul Mehmet Akif Ersoy Göğüs Kalp ve Damar Cerrahisi Eğitim Araştırma Hastanesi Pediatrik Kalp Damar Cerrahisi*
[2]*İstanbul Mehmet Akif Ersoy Göğüs Kalp ve Damar Cerrahisi Eğitim Araştırma Hastanesi Pediatrik Kardiyoloji*

Giriş: Konjenital atriyoventriküler kapak patolojisi olan hastalar erken yaşlarda semptomatik hale gelebilmektedirler. Cerrahi tedavi gereken durumlarda tedavi seçenekleri, hasta boyutuna uygun materyellerin kısıtlı olması sebebi ile oldukça sınırlıdır. **Olgu:** Satürasyonu %70 olan, 8 aylık, 6 kg hastaya triküspit kapak patolojisi (önemli triküspid yetersizliği (TY)), pulmoner stenoz (PS), geniş atriyal septal defekt (ASD) ve ileri derecede sağ atriyum (RA)-sağ ventrikül (RV) dilatasyonu tanıları ile triküspid plasti, pulmoner valvulotomi, sağ ventrikül çıkım yolu kas rezeksiyonu ve ASD küçültülmesi operasyonu yapıldı. Postoperatif ilk gün düşük saturasyon sebebi ile tekrar ameliyata alınarak sağ kavapulmoner şant ve triküspid plasti yapıldı, ASD genişletildi. Hafif-orta TY ve hafif PS ile taburcu edildi. Bir sene takipsiz kalan hastanın ilk kontrolünde Glenn şantında retrograd akım, serbest pulmoner yetersizlik (PY), inferior vena kava (IVC) ve hepatik venlerde ileri derecede dilatasyon, serbest TY ve RV sistolik-diyastolik disfonksiyon saptandı. Glenn şantı içerisindeki retrograd akım PY ve TY yolu ile IVC'ye kadar uzanıyordu. Triküspid kapak anulusu 26 mm ölçüldü. Bu bulgularla hastaya 3. girişim planlandı. Operasyon sırasında triküspid kapakta fonksiyonel bir leaflet olmadığı görüldü (Resim 1). Matrix P Plus N 25mm konduitin her iki tarafındaki perikard çıkartılarak kalan kapak dokusu "Chimney" greft olarak kullanılarak triküspid kapak replasmanı yapıldı (Resim 2). Matrix P Plus N 15mm konduit in situ pozisyona implante edilerek pulmoner kapak replasmanı da yapıldı. Hasta postoperatif 10. günde TY, PY ve PS olmadan, normal RV fonksiyonları ve Glenn akımı ile taburcu edildi. **Tartışma ve Sonuç:** Konjenital kalp hastalıklarında atriyoventriküler kapakların tam fonksiyon görmesi kardiyak fonksiyonlar için önemlidir. Kapak tamiri yapılamayan durumlarda replasman için çocukluk çağına uygun malzeme seçimi gerekmektedir. Matrix P Plus N kapaklı konduitin kapağının kullanımı erken dönem sonuçlarına göre iyi bir seçim olabilir. Antegrad akımı açık olan Glenn yapılmış hastalarda yetersizliği olmayan bir pulmoner kapağın varlığı da önemlidir.

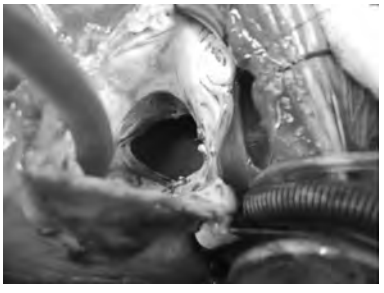

Resim 1.

Resim 2.

P-281

SEMPTOMATİK VASKÜLER RİNGLİ ÇOCUKLARDA KLİNİK BULGULAR, TANI VE TEDAVİ SONUÇLARININ DEĞERLENDİRİLMESİ

Hasan Tahsin Tola[1], Erkut Öztürk[1], Okan Yıldız[2], Ersin Erek[2], Sertaç Haydin[2], Aysel Türkvatan[3], Yakup Ergül[1], Alper Güzeltaş[1], İhsan Bakır[2]

[1]İstanbul Mehmet Akif Ersoy Göğüs Kalp ve Damar Cerrahisi Eğitim Araştırma Hastanesi Pediatrik Kardiyoloji Kliniği,
[2]İstanbul Mehmet Akif Ersoy Göğüs Kalp ve Damar Cerrahisi Eğitim Araştırma Hastanesi Pediatrik Kalp Damar Cerrahisi Kliniği,
[3]İstanbul Mehmet Akif Ersoy Göğüs Kalp ve Damar Cerrahisi Eğitim Araştırma Hastanesi Radyoloji Kliniği, İstanbul

Giriş ve Amaç: Vasküler ringler aort ve büyük damarların nadir görülen embriyolojik bir malformasyonudur. Bu malformasyon trakea ve/veya özafagusa değişik derecede bası yaparak semptomlara yol açabilir. Bu çalışmada hastanemizde vasküler ring nedeniyle opere edilen olguların başvuru şekilleri, tanı yöntemleri ve tedavi sonuçları değerlendirildi. **Gereç ve Yöntemler:** Ocak 2010- Ağustos 2014 tarihleri arasında kliniğimizde opere edilen semptomatik vasküler ring olguları retrospektif olarak değerlendirildi. Hastaların başvuru şekilleri (öksürük, nefes darlığı,hırıltı,yutma güçlüğü) demografik özellikleri, ekokardiyografik değerlendirmeleri, yapılmışsa kateter anjiyografi, 128-Slice Dual Source CT Angiografi, MRI, bronkoskopi ve baryumlu özafagus grafisi bulguları değerlendirildi. Operatif veriler(operasyon süresi, zamanı) ve operasyon sonrası yoğun bakım takip sürecindeki gözlenen değişiklikler, saptanan komplikasyonlar (şilotoraks, yeniden entübasyon, aritmi, pnömoni) ve taburculuk sonrası oluşan sorunlar ayrıntılı olarak incelendi. **Bulgular:** Yirmi bir olgu opere edildi. Olguların onüçü erkek (%63) ve sekizi (%38) kızdı. Median yaş 12 ay (1 ay-8 yaş) ve median ağırlık 10 kg (1,5-28 kg) idi. Bu olguların % 62'si double ark (n=13), % 24'ü sağ arkus aorta+ligamentum arteriosum (n=5),%10'u (n=2) sol arkus aorta +aberran sağ subklaviyen ve%4'ü(n=1) pulmoner sling anomalisine sahipti. İlave kardiyak patoloji olarak iki olguda PDA, 1 olguda VSD ve 1 olguda Fallot Tetralojisi saptandı. Ayrıca bir olguda genetik olarak Di George sendromu ve bir olguda Down sendromu vardı. Olguların en sık başvuru şikayetleri sırasıyla hışıltı (%48), nefes darlığı (%40) ve yutma güçlüğü (%20) idi. Tüm olgular başarılı bir şekilde opere edildi. Postoperatif erken dönemde oguların ikisinde şilotoraks ve birinde geçici nervus rekurrens sinir paralizi gözlendi. Bir olgu erken dönemde kaybedildi. Takiplerde iki olgunun stridoru halen devam etmektedir. **Sonuç:** Vaskuler ringler tekrarlayan solunum yolu enfeksiyonu ve üst gastrointestinal semptomları olan çocuklarda ayırıcı tanıda düşünülmelidir. 128-Slice Dual Source CT Angiografi, vasküler ring anomalisinin kesin tanısı ve etraf dokularla ilişkisini göstermede oldukça iyi bir yöntem gibi görünmektedir. Bu olgularda erken tanı ve cerrahi tedavi ile tam iyileşme sağlanabilir.

P-282

D-TRANSPOZİSYON VE İNTAKT VENTRİKÜLER SEPTUMLU HASTALARDA GEÇ PRİMER ARTERYEL SWİTCH OPERASYONU

Okan Yıldız[1], Erkut Öztürk[2], İsmihan Selen Onan[1], İbrahim Cansaran Tanidir[2], Yakup Ergül[2], Alper Güzeltaş[2], Sertaç Haydin[1]

[1]İstanbul Mehmet Akif Ersoy Göğüs Kalp ve Damar Cerrahisi Eğitim Araştırma Hastanesi Pediatrik Kalp Damar Cerrahisi Kliniği,
[2]İstanbul Mehmet Akif Ersoy Göğüs Kalp ve Damar Cerrahisi Eğitim Araştırma Hastanesi Pediatrik Kardiyoloji Kliniği, İstanbul

Giriş ve Amaç: İntakt ventrikuler septumlu Buyuk Damar Transpozisyonu`nda (TGA/IVS) standart tedavi seçeneği hayatın ilk haftalarında yapılan Arteryel Switch ameliyatıdır (ASO). Bazı çalışmalar ASO`nun 2.ay sonuna kadar yapılabileceğini göstermiştir. Çalışmamızda TGA/IVS`li hastalarda 3.haftadan sonra yaptığımız ASO sonuçları incelenmiştir. **Gereçler ve Yöntem:** Kliniğimizde 2010-2014 yılları arasında TGA/IVS tanısı ile 3 haftadan büyük 11 hastaya ASO yapılmıştır. Ortalama yaş 43 gündür (22-125 gün). Ameliyat öncesi detaylı transtorasik ekokardiyografi ile sol ventrikülün (LV) geometrisi (boyutlar, şekil, duvar kalınlıkları, ventriküler septum hareketleri) araştırılmıştır. Beş hastada restriktif atriyal septal defect (ASD), 3 hastada geniş patent duktus arteriosus (PDA) vardı. LV geometrisi 8 hastada korunmuştu. Küçük veya ezilmiş (muz şekilli) LV`si olan 3 hastada kardiyak kateterizasyon yapıldı. İki hastaya geldikleri merkezlerde balon atriyal septostomi yapılmıştı. Tüm hastalar siyanotikti. **Bulgular:** Erken veya geç mortalite olmadı. Geçici akut böbrek yetmezliği sebebi ile 2 hastaya periton diyalizi yapıldı. Ortalama mekanik ventilasyon, yoğun bakım ve hastane kalış süreleri sırası ile 120 saat, 10 ve 18 gün oldu. Bir hastanın ekstra korporeal yaşam desteği (ECLS) ihtiyacı oldu. Ameliyat öncesi LV sistol/diyastol sonu çapları ve duvar kalınlıkları ile ameliyat sonrası seyir arasında bağlantı yoktu. Ameliyat öncesi olumlu yönde belirleyici tek bulgu LV`nin küresel şekilli olmaması idi ki hiçbir hastada görülmemişti. **Tartışma ve Sonuç:** TGA/IVS`li hastalarda doğumu takiben 3.haftadan sonra başarılı ASO yapılabılır. Bu hastalarda ameliyat sonrasi mekanik ventilasyon, yoğun bakım ve hastanede kalış süreleri daha uzundur. Geniş PDA ve/veya restriktif ASD varlığı, LV ön yükünün korunması için önemlidir. ECLS ihtiyacı beklenenden yüksek değildir ancak hazırlıklı olunmalıdır.

P-283

PEDİYATRİK KARDİYAK HASTALARDA MEDOS DELTASTREAM DP3® EKSTRAKORPOREAL YAŞAM DESTEK SİSTEMİ UYGULAMALARIMIZ

Okan Yıldız[1], Sertaç Haydin[1], Erkut Öztürk[2], İsmihan Selen Onan[1], Nihat Çine[1], Pelin Ayyıldız[2], İhsan Bakır[1], Mehmet Yeniterzi[1]

[1]İstanbul Mehmet Akif Ersoy Göğüs Kalp ve Damar Cerrahisi Eğitim Araştırma Hastanesi Pediatrik Kalp ve Damar Cerrahisi Kliniği,
[2]İstanbul Mehmet Akif Ersoy Göğüs Kalp ve Damar Cerrahisi Eğitim Araştırma Hastanesi Pediatrik Kardiyoloji Kliniği, İstanbul

Giriş ve Amaç: Ekstra korporeal yaşam desteği (ECLS) çocuklarda, geleneksel tıbbi tedavilere dirençli konjenital veya edinsel kalp hastalığı ve kalp yetmezliği durumunda yaygın olarak kullanılan bir mekanik dolaşım desteğidir. Hastanemizde 2010 yılından beri kullanılmakta olup 2012 yılında sistem güncellenmiştir. Bu çalışmada 5 yıldır yürütmekte olduğumuz pediatrik ECLS programının Kasım 2012- Mart 2015 arası son periyodu ile ilgili deneyimlerimizi paylaşmayı, yapılan son değişikliklerin sonuçlara etkisini değerlendirmeyi amaçladık. **Gereçler ve Yöntem:** Kasım 2012`de Medos DP2 ECLS sisteminden, Medos D3 sistemine geçilmiş ve bu yeni sistem Mart 2015'e kadar olan 50 hastada kullanılmıştır. Hasta demografik verileri, kardiyak patoloji, cerrahi ve ECLS desteği ayrıntılarını analiz edip, sonuçlar üzerine etkilerini değerlendirdik. **Bulgular:** DP2 25 hastada, DP3 50 hastada kullanıldı. DPIII hastalarının(28 erkek, 22 kız) ortalama yaşı 8,8 ay (2 gün - 12 yaş) olup, 22`si yenidoğan, 25`i süt çocuğu 3'ü çocuk hastaydı. 4 hasta için ameliyat öncesi dönemde kalan 46 hasta için de ameliyat sonrası dönemde ECLS ihtiyacı oldu. 11 hastaya ekstra korporeal kardiyopulmoner resüssitasyon (ECPR) uygulandı. DP2 kullanılan 50 hastadan 9'u (%36) başarılı olarak ECLS desteğinden ayrıldı ve 5'i (%25) taburcu oldu. DP3 sonrası 50 hastanın 36`sı (%72) başarılı olarak ECLS desteğinden ayrıldı, 20'si (%40) taburcu oldu. ECLS desteğine geçişin hemen sonrası laktat seviyesinin >10 mmol/L, 8.saat laktat seviyesinin >6 mmol/L olmasının başarılı ayrılmayı ve hayatta kalımı etkilediği görüldü (p=0,04). Kanama ve böbrek yetmezliği en sık karşılaşılan komplikasyonlardı.**Tartışma ve Sonuç:** Çocuk hasta grubunda ECLS etkili bir mekanik destek aracı olmasıyla beraber yüksek mortalite ve komplikasyon oranları ile ilişkilidir. ECLS desteği sırasında laktat seviyelerinin yüksek seyretmesi ve böbrek yetmezliği gelişmesi sonuçları olumsuz etkilemektedirler. DP3 sistemi ile DP2'ye göre daha yüksek ECLS'den ayrılma ve taburculuk oranları elde edilmiştir. ECLS başarısını artırmak için teknolojik gelişmelerin takibi, belirlenmiş protokoller üzerinden tedavinin yürütülmesi ve uygun zamanda uygun endikasyonun konması gereklidir.

P-284

PEDİATRİK ECMO DESTEĞİ SONUÇLARIMIZ

Ece Salihoğlu1, İbrahim Özgür Önsel2, Akın Arslan1, Cihangir Ersoy1, Bekir Kayhan1, Emir Cantürk1, Arda Özyüksel1, Atıf Akçevin1, Halil Türkoğlu1

[1]İstanbul Medipol Üniversitesi Tıp Fakültesi, Kalp Damar Cerrahisi AD,
[2]İstanbul Medipol Mega Hastaneler Kompleksi,
Anesteziyoloji ve Reanimasyon AD, İstanbul

Giriş ve Amaç: ECMO desteği konvansiyonel tedavilere yanıt alınamayan solunum ve/veya dolaşım yetersizliği ile seyreden hastalarda günümüzde surveyi arttıran yeni ve etkin bir tedavi yöntemidir. Kliniğimizde son bir yıldaki pediatrik yaş grubunda ECMO desteği uygulamalarını sonuçlarıyla birlikte irdeledik. **Gereçler ve Yöntem:** Mart 2014-Mart 2015 tarihleri arasında kliniğimizde uygulanan 33 pediatrik ECMO vakasının sonuçlarını endikasyon, komplikasyon, mortalite açısından irdeledik. **Bulgular:** Mart 2014 sonrasında ECMO hastalarının takibinde protokol oluşturma amaçlı girişimlerimiz sonucunda mortalitede belirgin azalma sağladık. Uygulamalarımızın çoğunluğu (30 hasta [% 91]) kardiyak sebeplerle ECMO desteği gereken hastalardan oluşmaktaydı Nonkardiyak sebeplerle (pnömoni, konjenital diafragma hernisi) ECMO desteğine ihtiyaç duyan 3 hastanın tamamı kaybedildi. Kardiyak kökenli 16 hasta (% 53.3) (Fallot tetralojisi, Büyük arter transpozisyonu, komplet AV kanal, Kesintili Aort arcusu ve hipoplastik sol kalp ve miyokardit gibi) ECMO desteğinden ayrıldı. 12 hasta (% 40) başarılı bir şekilde taburcu edildi. 4 hasta ise ECMO dan ayrılmasına rağmen 1 hafta ile 1 ay arasında değişen sürelerde kalp dışı sebeplerle kaybedildi. **Tartışma ve Sonuç:** Pediatrik ECMO uygulamaları az sayıda merkezde uygulanabilmektedir. Kliniğimizde son yıllarda çok sayıda erişkin ve pediatrik ECMO uygulaması yapılmaktadır. Deneyimimiz arttıkça sonuçlarımız daha da iyileşmektedir. ECMO uygulamaları için gelişmiş ülkelerdeki gibi ECMO takımı benzeri uygulamalar ile son bir yılda morbidite ve mortalitede belirgin azalma sağladık. Ayrıca yeni ECMO desteği uygulamaları ile daha önceden yüksek risk nedeniyle kaçınılan (gecikmiş arteryel switch gibi) cerrahi girişimlere de yönelmiş bulunmaktayız.

P-285

AKUT CONTEGRA® KONDÜİT TROMBOZU VE ECMO DESTEĞİ ALTINDA KONDÜİT REPLASMANI

Okan Yıldız[1], Nihat Çine[1], İsmihan Selen Onan[1], Erkut Öztürk[2], Murat Saygı[2], Alper Güzeltaş[2], Sertaç Haydin[1]

[1]İstanbul Mehmet Akif Ersoy Göğüs Kalp ve Damar Cerrahisi Eğitim Araştırma Hastanesi Pediatrik Kalp Damar Cerrahisi Kliniği,
[2]İstanbul Mehmet Akif Ersoy Göğüs Kalp ve Damar Cerrahisi Eğitim Araştırma Hastanesi Pediatrik Kardiyoloji Kliniği, İstanbul

Giriş: 1999 yılından bu yana Contegra® bovine juguler ven kapaklı kondüitinin (Medtronic Inc., Minneapolis MN, USA) sağ ventrikül çıkım yolu rekonstriksiyonunda kullanımı hızlı bir şekilde popülerlik kazanmıştır. Kondüit yetersizliği; genelde kalsifikasyona ikincil gelişen darlık, intimal peel formasyonu, hastanın büyümesi, kapak yetersizliği veya bunların kombinasyonu nedeniyle olabilmektedir. Ek olarak anevrizmal dilatasyon, pesudoanevrizma formasyonu ve endokardit nedeniyle problemler yaşanabilmektedir. Contegra'nın® trombozu çok nadir bir durum olmayıp, yayınlanmış erken dönem serilerde 0.5 to 1.5% oranında görülmüştür. Güncel serilerde ise %5-15 aralığında oranlar verilmektedir. **Olgu:** Büyük damar transpozisyonu, ventriküler septal defekt ve pulmoner stenoz tanılı 3 aylık hastaya tam düzeltme kararı verildi. #12 Contegra® konduit kullanılarak Rastelli tipi tamir ameliyatı yapıldı. Hasta sorunsuz bir şekilde postoperatif 1.günde ekstübe edildi. Ekstübasyon sonrası 4. Saatte ani gelişen kardiyak arrest sonucu E-CPR uygulanarak hasta ECMO desteğine alındı. Transtorasik ekokardiyografide şüpheli görüntüler olması sebebi ile ECMO altında yapılan kardiyak kateterizasyonda konduitin tıkalı olduğu saptandı (Resim1). Hasta operasyona alınarak konduit çıkarıldı ve kapaklardan itibaren distale doğru masif tromboz geliştiği görüldü (Resim 2). Bilateral pulmoner embolektomi de yapılarak #11 Matrix-P Plus N kapaklı konduit ile replasman yapıldı. Ameliyattan ECMO desteği ile çıkılarak 3.günde sonlandırıldı. Hasta ekstübe edilerek sorunsuz bir şekilde postop. 37.günde taburcu edildi.**Tartışma ve Sonuç:** Bioprotez kapaklı kondüitlerin de erken tromboze olma ihtimali göz önünde bulundurulmalıdır. Konduit replasmanı sonrası gelişebilecek kardiyak arrestin dönmediği durumlarda E-CPR uygulaması ile ECMO desteği sağlanması hayat kurtarıcıdır. ECMO altında yapılan kardiyak kateterizasyon girişimleri de tanı konulmasında ve problemin çözülmesinde önemli yer tutmaktadır.

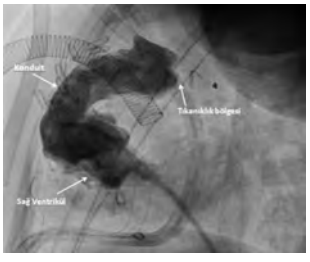

Resim 1.

Resim 2.

P-286

HİPOPLASTİK SOL KALPTE KAPSAMLI HİBRİD EVRE 2 OPERASYONU SONRASI GELİŞEN MASİF PULMONER ARTER TROMBOZU

Eylem Tunçer[1], Aybala Tongut[1], Alican Hatemi1, Ali Can Vuran[1], Füsun Güzelmeriç[2], Ömer Şavluk[2], Metin Sungur[3], Hakan Ceyran[1]

[1]Kartal Koşuyolu Yüksek İhtisas Eğitim ve Araştırma Hastanesi, Çocuk Kalp Cerrahisi Kliniği,
[2]Kartal Koşuyolu Yüksek İhtisas Eğitim ve Araştırma Hastanesi, Anesteziyoloji ve Reanimasyon Kliniği,
[3]Kartal Koşuyolu Yüksek İhtisas Eğitim ve Araştırma Hastanesi, Çocuk Kardiyolojisi Kliniği, İstanbul

Giriş: Hipoplastik sol kalp sendromu (HSKS) tedavisinde klasik Norwood-palyasyonuna alternatif olarak, iki taraflı pulmoner arterlerin bantlanması ve duktalstentleme prosedürlerini içeren "hibrid yaklaşım" son zamanlarda popüleritekazanmıştır.Bu vakada kapsamlı hibrid evre 2 operasyonu sonrası gelişen masif pulmoner arter trombozu tedavisi ve yönetimi tecrübemiz paylaşılmıştır. **Olgu:** Yenidoğan döneminde dış merkezde HSKS nedeni ile hibridpalyasyon uygulanan 8 aylık erkek hasta kapsamlı hibrid evre 2operasyonu (bidireksiyonelGlennşantı, pulmonerdebanding,sol ventrikül çıkım yolu ve arkus aorta rekonstrüksiyonu kombinasyonu),ek olarak sol pulmoner arter rekonstrüksiyonu uygulandı. Postoperatif 4. günden itibaren desatürasyonu derinleşen hastada yapılan konvansiyonel ve BT anjiyografileri sonucu her iki pulmoner yatakta masif tromboztesbit edilmesi üzerine heparin tedavisi başlandı. Beklenen düzelmenin olmaması üzerine tekrarlanan konvansiyonel anjiyografi sonrası trombüsün sol pulmoner arteri tamamen oklüde ettiği görüldü. Hasta reoperasyona alınarak her iki pulmoner arter ve vena kava superiordan bol miktarda taze ve organize trombüs temizlendi. Bir hafta sonra yapılan kontrol BT anjiyografide trombüsün sebat etmesi üzerine hastaya fibrinolitik tedavi başlandı. Hasta ve ailesinden koagülasyon paneli gönderildi. Hastanın takip ve tedavisi halen yoğun bakımımızda devam etmektedir.**Tartışma ve Sonuç:**Hipoplastik sol kalp sendromu (HSKS) cerrahi tedavisi ülkemiz konjenital kalp cerrahisi deneyiminde halen gelişmiş ülkeler seviyesine ulaşmamış olsa da; son yıllarda merkezlerin konuya giderek artan ilgisi ve vaka sayısı ile belli bir literatür birikimi oluşmaya başlamıştır. Geleneksel cerrahi yaklaşıma alternatif olan hibrid yaklaşım ile ilgili uygulamalar da bu birikimin bir parçası olarak dikkat çekmektedir.Hibrid yaklaşımda pulmoner arterlere bantlama yapılıyor olması şüphesiz bu alanla ilgili olası komplikasyonlara zemin hazırlamaktadır. Vakamızın hospitalizasyonu henüz sonlanmamış olsa da HSKS gibi zor bir patolojinin ciddi pulmoner arter trombüsü ile komplike olması ile ilgili tecrübemizi paylaşmaya ve tartışmaya değer bulduğumuzu belirtiyoruz.

P-287

SEMPTOMATİK İNFANTTA DISFAJIA LUSORIA İÇİN EKOKARDİYOGRAFİDE İNDİREKT BİR İPUCU

Savaş Demirpençe[1], Veysel Şahin[2], Yeliz Sevinç[1], Barış Güven[3], Vedide Tavlı[1], Emin Alp Alayunt[2]

[1]*Şifa Üniversitesi Tıp Fakültesi, Çocuk Sağlığı ve Hastalıkları AD, Çocuk Kardiyoloji BD,*
[2]*Şifa Üniversitesi Tıp Fakültesi, Çocuk Kalp Damar Cerrahisi BD,*
[3]*İzmir Üniversitesi Medikal Park Hastanesi, Çocuk Kardiyoloji BD, İzmir*

Giriş: Aberran sağ sublaviyen arter (ASSA) insidansı %0.5-1.8 olan nadir bir anomalidir. Hastaların çoğunluğu asemptomatik olup, gastrointestinal (disfaji) ve solunum sistemi (dispne, stridor, kronik öksürük) semptomları ile gelebilir. Bu anomaliye bağlı görülen yutma güçlüğü "disfajia lusoria" olarak isimlendirilmektedir. Burada yutma güçlüğü, kronik öksürük, hırıltı ve kilo alamama yakınmaları ile başvuran, truncus bicaroticus ve ASSA saptanan ve transtorasik ekokardiyografide indirekt bulgusu olan bir olgu sunulmuştur. **Olgu:** Yedi aylık kız olgu, son üç aydır olan beslenme sırasında öksürük ve yutma güçlüğü yakınmaları ile kliniğimize başvurdu. Fizik incelemesinde iki taraflı solunum sesleri doğal olup ral, hışıltı, ronküs ve üfürüm işitilmedi. Diğer sistem muayenelerinde özellik yoktu. Telekardiyografi ve elektrokardiyografi normaldi. Transtorasik ekokardiyografide sol subklaviyen arter distalinde 20 mmHg tepe anlık gradiyent dışında diğer bulgular normaldi. Yutma güçlüğü nedeniyle olası aortik ark anomalileri için çekilen baryumlu özefagogramda özefagusa dıştan posterior bası izlendi. Anjiyografisinde sağ ve sol common karotid arterlerin tek bir kök şeklinde olduğu (truncus bicaroticus) ve sol subklaviyen arter distalinden ASSA'nın çıktığı görüldü (Resim 1). Sağ torakotomi insizyonu sonrası sol subklaviyen arterin hemen distalindeki ASSA görüldü (Resim 2), transekte edildi ve sağ common karotid artere re-implante edilerek cerrahi düzeltme sağlandı. Olgu postop birinci yılında olup asemptomatik izlenmektedir. **Sonuç:** ASSA aortik arkın en sık konjenital vasküler anomalisidir. Olgumuzda transtorasik ekokardiyografi bulgusu olarak sol subklaviyen arterin hemen distalindeki artmış gradiyentin ASSA için indirekt bir ipucu olduğunu gördük. Öksürük, kilo alamama ve özellikle yutma güçlüğü olan infantlarda özefagusa dıştan bası yapabilecek doğumsal ark anomalileri açısından özefagogram yapılmalı ve detaylı değerlendirme için anjiyografi gerçekleştirilmelidir.

Resim 1. Anjiyografide (sol ön oblik görünüm) ASSA ile birlikte sağ ve sol common karotid arterler ortak kökten çıkmakta ve LSCA distalinde ASSA görülmekte *(RCCA: right common carotid artery, LCCA: left common carotid artery, LSA: left subclavian artery, ARSA: aberrant right subclavian artery).*



Resim 2. Sol subklaviyen arterin hemen distalindeki ASSA *(Desc Ao: desenden aorta).*

P-288

PEDİATRİK KARDİYAK CERRAHİ YOĞUN BAKIM ÜNİTESİNDE TRAKEOSTOMİ UYGULANMIŞ OLGULARIN DEĞERLENDİRİLMESİ: TEK MERKEZDEN 5 YILLIK DENEYİM

Murat Saygı[1], Erkut Öztürk[1], İbrahim Cansaran Tanıdır[1], Okan Yıldız[2], Sertaç Haydin[2], Mehmet Yeniterzi[2], Ersin Erek[2], Yakup Ergül[1], Alper Güzeltaş[1], İhsan Bakır[2]

[1]*İstanbul Mehmet Akif Ersoy Göğüs Kalp ve Damar Cerrahisi Eğitim Araştırma Hastanesi Pediatrik Kardiyoloji Kliniği,*
[2]*İstanbul Mehmet Akif Ersoy Göğüs Kalp ve Damar Cerrahisi Eğitim Araştırma Hastanesi Pediatrik Kalp Damar Cerrahisi Kliniği, İstanbul*

Amaç: Son yıllarda pediatrik kardiyak cerrahi operasyonları sonrası erken ve hızlı ekstübasyon tercih edilen bir yaklaşımdır. Ancak bazı olgularda bu mümkün olamamakta ve uzamış endotrakeal entübasyona bağlı lokal travma, nasokomial enfeksiyon ve psikolojik problemler nedeniyle operasyon mortalitesi ve morbiditesi artmaktadır. Trakeostomi bu sorunların önlenmesinde alternatif bir yöntemdir. Ancak pediatrik kalp cerrahisi sonrası olgularda trakeostomi uygulamaları; endikasyonları ve sonuçları hakkında halen bir uzlaşma sağlanamamıştır. Bu çalışmada pediatrik kalp cerrahisi yoğun bakım ünitemizde trakeostomi uygulanan olguların değerlendirilmesi amaçlanmıştır. **Gereç ve Yöntemler:** 1 Ocak 2010- 1 Kasım 2014 tarihleri arasında pediatrik kardiyak cerrahi yoğun bakım ünitesinde yatan ve trakeostomi uygulanmış olgular dahil edildi. Olguların demografik verileri, kardiyak tanıları ve ek patolojileri belirlendi. Trakeostomi zamanı, mekanik ventilatörde ve yoğun bakımda kalış süreleri ve klinik durum incelendi. **Bulgular:** Bu dönemde 1450 pediatrik kalp cerrahisi operasyonu yapılmış ve 19 olguda(%1,3) trakeostomi açılmıştır. On olgu kız (%53) idi. Olguların ortalama yaşı 19,3 ±43,3 (range1,8-192) ay, ortalama kilosu ise 8.5±11(3,8-51) kg idi. Olguların 9'i biventriküler tamir yapılan ve 10'u palyasyon yapılan (pulmoner banding veya şant) olgulardı. Trakeostomi açılmadan geçen ortalama entübasyon süresi 38,2±13,3 (20-77) gün ve ekstübasyon denemesi 4±1 kez olarak gerçekleşti. Sekiz olguda nörolojik hasar gelişmişti. Beş olguda genetik bozukluk (3'ü Down sendromu, 1'i Di George sendromu, 1'i Danon hastalığı) vardı. Trakeostomi sonrası hiçbir olguda, pnömomediastinum, pnömotoraks gözlenmedi. Bir olguda kanamaya bağlı trakeostomi bölgesinin revizyonu yapıldı. 19 olgunun 7'si yoğun bakımda ve biri taburculuktan sonra evde exitus oldu (Mortalite oranı %42). Üç olgu halen hastanede yatmaktadır. Taburcu edilen sekiz olgunun beşinde(trakeostomiden 1 ay,4 ay,6 ay,8 ay ve 11 ay sonra) dekanulasyon yapılmıştır. Üç olgu ev tipi ventilatör ile evde takip edilmektedir. **Sonuç:** Altta yatan kardiyak hastalığın karmaşıklığına, ek patolojilere ve cerrahi prosedürün ağırlığına bağlı yüksek mortaliteye rağmen kardiyak cerrahi sonrası pediatrik olgulardaki uzamış entübasyon durumunda trakeostomi oldukça güvenli bir yaklaşımdır.

P-289

PEDİATRİK KARDİYAK YOĞUNBAKIM ÜNİTESİNDE VENTİLATÖR İLİŞKİLİ PNÖMONİ SIKLIĞI VE YÖNETİMİ

İbrahim Cansaran Tanıdır[1], Erkut Öztürk1, Canan Kuzdan[1], Serpil Öztürk[1], Yakup Ergül[1], Sertaç Haydin[2], Alper Güzeltaş[1], Mehmet Yeniterzi[2], İhsan Bakır[2]

[1]İstanbul Mehmet Akif Ersoy Göğüs Kalp ve Damar Cerrahisi Eğitim Araştırma Hastanesi Pediatrik Kardiyoloji Kliniği,
[2]İstanbul Mehmet Akif Ersoy Göğüs Kalp ve Damar Cerrahisi Eğitim Araştırma Hastanesi Pediatrik Kalp Damar Cerrahisi Kliniği, İstanbul

Giriş ve Amaç: Ventilatör ilişkili pnomini (VİP) yoğunbakımda önemli bir mortalite ve morbidite nedenidir. Ülkemizde bu konu ile ilgili çalışmalar sınırlı sayıdadır. Bu çalışma pediatrik kardiyak yoğunbakım ünitesinde VİP sıklığı, patojen tipleri ve sonuçlarının değerlendirilmesi için planlanmıştır. **Gereç ve Yöntemler:**Ocak 2011- Aralık 2013 tarihleri arasında VİP tanısı alan ve Ulusal Hastane Enfeksiyonları Sürveyans Sistemi (UHESS) kaydedilen hastalar retrospektif olarak değerlendirildi. VİP hızı 1000 ventilatör günü başına düşen olgu sayısı olarak hesaplandı. **Bulgular:** 2011 yılında VİP 20/306 (%6,6) hastada saptandı. Mikrobiyolojik ajan 4/20 hastada tespit edilebilirken diğer hastalardaki VİP tanısı klinik ve radyolojik olarak koyuldu. En sık ajanlar Pseudomonas aeruginosa ve Acinetobacter baumannii idi. Ventilatör kullanım oranı 0,52 ve VİP hızı 9,56 idi. 2012 yılında VİP 49/405 (%12,1) hastada saptandı. Mikrobiyolojik ajan 24/49 hastada tespit edilebildi. En sık ajanlar Pseudomonas aeruginosa, Stenotrophomonas maltophilia, ve Klebsiella pneumoniae idi. Ventilatör kullanım oranı 0,58 ve VİP hızı 18,3 idi. Enfeksiyon oranının artması nedeniyle enfeksiyon hastalıkları bölümü ile toplantı yapıldı ve tüm hemşireler ile doktorlara izolasyon eğitimi verildi. Aspirasyon yöntemleri, antibiyotik tedavi şekilleri ve diğer konular gözden geçirilerek yeni tedavi algoritması oluşturuldu. Sonuç olarak 2013 yılında VİP sıklığı 28/578 (%4,8)'e geriledi. Mikrobiyolojik ajanlar aynı kalmakla birlikte VİP hızı 9,3'e geriledi (Tablo1, 2). **Tartışma:**VİP konjenital kalp cerrahisi sonrasında sık görülebilen bir sorundur. Klinisyenler kompleks kardiyak patolojisi olan hastalarda bu açıdan daha dikkatli olmalıdırlar. Hastaların çoğunda mikrobiyolojik olarak ajan tespit edilemediği için VİP tanısı eksik konulabilmektedir. Bu nedenle hasta başı muayene, radyolojik bulguların dikkatli değerlendirilmesi ve hastanın mekanik ventilatör bağımlılığının artması gibi bulgular yoğun bakımda çalışan doktorları VİP açısından uyarmalıdır. Mikrobiyolojik etkenler ve enfeksiyon salgınları zaman zaman gelişebilir. Bu konuda multidisipliner yaklaşım enjeksiyon sıklığını azaltacaktır.

Tablo 1. Ventilatör İlişkili Pnömoni Genel Özellikleri

Yıl	Hasta sayısı	Hasta günü	Ventilatör günü	VİP sayısı	Ventilatör kullanım oranı	VİP hızı	Üreme
2011	336	3994	2092	20	0.52	9.5	4
2012	405	4641	2675	49	0.58	18.3	24
2013	578	5353	3014	28	0.56	9.2	14

Tablo 2. Yıllara Göre Üreyen Mikroorganizmalar

	Acineto-bacter	Pseudo-monas	Stenop-homonas	Serratia	Kleb-siella	Esche-richia	Entero-bacter
2011	3	1	-	-	-	-	-
2012	1	7	5	2	7	3	1
2013	1	8	3	-	2	-	1

P-290

SOL VENTRİKÜL ÇIKIM YOLU OBSTRÜKSİYONUNUN EŞLİK ETTİĞİ İNTERRUPTED ARKUS AORTA TAMİRİNDE HİBRİD YAKLAŞIM

Ersin Erek[1], Dilek Suzan[1], Selim Aydın[1], İbrahim Halil Demir[2], Müzeyyen İyigün3, Ender Ödemiş[2]

[1]Acıbadem Üniversitesi Atakent Hastanesi, Kalp ve Damar Cerrahisi Bölümü,
[2]Acıbadem Üniversitesi Atakent Hastanesi, Pediyatrik Kardiyoloji Bölümü,
[3]Acıbadem Üniversitesi Atakent Hastanesi, Anestezi ve Reanimasyon Bölümü, İstanbul

Giriş: İnterrupted arkus aorta anomalisinde (IAA) konal septumun posterior deviasyonuna bağlı sol ventrikül çıkım yolu obstrüksiyonu (LVOTO) görülebilir. LVOTO ve IAA varlığında yenidoğan hastada, tek aşamalı çift ventrikül tamiri çok komplike bir girişimdir. Bu hastalarda tek ventrikül tamiri veya Yasui operasyonu alternatif olabilir. Bu çalışmada, ilk aşama olarak hibrid girişim uyguladığımız, ikinci aşamada iki ventrikül tamiri yapılan 2 olgumuz sunulmaktadır. **Olgu:** Hastaların yaşları 7 gün ve 38 gün, kiloları ise sırası ile 2,9 ve 4 kg idi. İki hasta da entübe ve genel durumu kötü idi. Yedi günlük olan hastada ayrıca NEK tablosu mevcuttu. Ekokardiyografi bulguları benzerdi ve her ikisinde de Tip B aortik interruption, geniş VSD ve outlet septumun posterior deviasyonuna bağlı ciddi LVOTO mevcuttu. Hibrid girişim planlanan hastalara önce bilateral pulmoner banding ve sonrasında PDA stent implantasyonu yapıldı. Post operatif 20. ve 12. günlerinde taburcu edilen hastalar, aylık periyodik poliklinik takiplerinde değerlendirildi ve sırasıyla 12 ve 8 aylık olduklarında biventriküler tamire alındılar. Ameliyatta outlet septumun rezeksiyonu ile birlikte VSD kapatılması ve İAA tamiri uygulandı. İki hasta da ameliyattan sorunsuz çıktılar. Basınç ölçümlerinde, sırasıyla 20 ve 15 mmHg rezidüel LVOT gradienti saptandı. Birinci hasta, postoperatif birinci gün düşük kalp debisi nedeniyle ECMO desteği ihtiyacı oldu. ECMO komplikasyonuna sekonder olarak 7. gün kaybedildi. İkinci hastada uzun entübasyon ihtiyacı oldu. **Tartışma ve Sonuç:** IAA ve LVOTO birlikteliğinde, ilk aşamada hibrid girişim uygulanması, yapılacak kompleks girişimlerin daha ileri yaşlara ertelenebilmesi ve hastanın tekrar değerlendirilebilmesine olanak sağlayabilir. Hibrid girişim, preoperatif kondisyonu çok kötü olgularda dahi, minimal invaziv özelliği nedeniyle mortalite ve morbiditeye olumlu katkı sağlayabilir.

P-291

TEK VENTRİKÜL, PULMONER STENOZ VE BÜYÜK VENTRİKÜL DİVERTİKÜLÜNÜN EŞLİK ETTİĞİ CANTRELL SENDROMU

Selim Aydin[1], Dilek Suzan[1], Barış Kırat[2], İbrahim Halil Demir[3], Ender Ödemiş[3], Ersin Erek[1]

[1]Acıbadem Üniversitesi Atakent Hastanesi, Kalp ve Damar Cerrahisi Bölümü, [2]Acıbadem Üniversitesi Atakent Hastanesi, Anestezi ve Reanimasyon Bölümü, [3]Acıbadem Üniversitesi Atakent Hastanesi, Pediyatrik Kardiyoloji Bölümü, İstanbul

Giriş: Cantrell sendromu, supraumbilikal batın ön duvar defekti, sternum alt bölüm defekti, ön diyafram yokluğu, diafragmatik perikard defekti ve konjenital kardiyak malformasyonların tümünün birlikteliği olarak 1958 yılında tarif edilmiştir. En sık eşlik eden konjenital kalp anomalisi VSD olmakla birlikte, nadir de olsa daha kompleks kalp anomalileri görülebilir. **Olgu:** Altı yaşında kız hasta, Cantrell sendromu tanısıyla kliniğimize başvurdu. Fizik muayenede siyanoz, batın ön duvar defekti ve defekt içerisinde pulsatil kitle mevcuttu (Resim 1). SpO2: % 65-70 idi. Yapılan preoperatif ekokardiyografide atriyal situs solitus – mezokardi, çift girişli sol ventrikül, ventiküloarteriyel konkordans, pulmoner stenoz ve restriktif bulboventriküler foramen saptandı. Preoperatif BT anjiyografide, bilateral superior vena cava (SVC), sol ventrikül divertikülü, sternum alt uç defekti, batın ön duvar defekti ve herni mevcut olduğu saptandı. Hasta bu tanılarla ameliyata alınarak bilateral bidireksiyonel kavopulmoner anastomoz (Glenn), sol ventrikül divertikül eksizyonu – lineer tamir yapıldı (Resim 2). Aynı ameliyatta çocuk cerrahisi tarafından batın ön duvarındaki defekt primer onarıldı. Postoperatif erken dönemde sorun olmayan hasta 2. gün servise alındı. SpO2: % 80 idi. Serviste şilotoraks gelişmesi nedeniyle toplam 13 gün takip edildikten sonra problemsiz taburcu edildi. Ekokardiyografi kontrollerinde herhangi bir problem saptanmadı. **Tartışma ve Sonuç:** Cantrell sendromu nadir görülen bir anomali olmakla birlikte, çeşitli sistem anomalilerini birarada içermesi nedeniyle multidisipliner yaklaşım gerektiren bir sendromdur.

Resim 1. Cantrell sendromu

Resim 2. LV divertikülü

P-292

TOTAL ANORMAL PULMONER VENÖZ DÖNÜŞÜN KOMPLET ONARIMI SONRASI BELİRGİN PULMONER HİPERTANSİYON VE ŞİLOTORAKS GELİŞEN YENİDOĞANDA İLOMEDİN VE OKTREOTİDİN ETKİNLİĞİ

Savaş Demirpençe[1], Semiha Terlemez[3], Mürüvvet Funda Tetik[2], Yeliz Sevinç[1], Ertan Damar[4], Emin Alp Alayunt[2], Vedide Tavlı[1]

[1]Şifa Üniversitesi Tıp Fakültesi, Çocuk Sağlığı ve Hastalıkları AD, Çocuk Kardiyoloji BD, İzmir
[2]Şifa Üniversitesi Tıp Fakültesi, Çocuk Kalp Damar Cerrahisi BD, İzmir
[3]Adnan Menderes Üniversitesi Tıp Fakültesi, Çocuk Sağlığı ve Hastalıkları AD, Çocuk Kardiyoloji BD, Aydın
[4]Şifa Üniversitesi Tıp Fakültesi, Anestezi ve Reanimasyon AD, İzmir

Giriş: Şilotoraks çocuklarda konjenital veya edinsel nedenlere bağlı gelişebilen, lenfatik sıvının plevral boşlukta birikmesine bağlı nisbeten nadir bir komplikasyondur. Konjenital kalp hastalıklarında postoperatif şilotoraks insidansı %2'dir. Burada total anormal pulmoner venöz dönüş (TAPVD) nedeniyle opere edilen, postop ilk günde belirgin pulmoner hipertansiyon ve postop 3.günde belirgin şilotoraks gelişen, ilomedin ve oktreotid tedavisine dramatik yanıt alınan 28 günlük yenidoğan olgusu sunulmuştur. **Olgu:** Miadında NSVY ile 3300 gr sorunsuz doğan, postnatal 20.gününde siyanozu nedeniyle değerlendirilen ve infradiyafragmatik tip TAPVD tanısı alan olgu, cerrahi düzeltme nedeniyle pediyatrik kalp cerrahisi merkezimize yönlendirildi. Fizik muayenesinde genel durumu orta, entübe, santral siyanoz (FiO2 %100 iken SpO2%50), 2/6° sistolik üfürüm ve karaciğer kot altında 4-5 cm ele gelmekte olup diğer sistem bulguları olağandı. Transtorasik ekokardiyografide sol atriyum hacmi küçük, sağ-sol şantlı 5 mm'lik sekundum atriyal septal defekt olup pulmoner venlerin tümünün ortak bir kanal ve desenden ven aracılığı ile karaciğer içerisinde portal vene açıldığı görüldü. Postnatal 35.günde ortak pulmoner ven sol atriyuma anastomoz edilerek komplet onarım gerçekleştirildi, pulmoner arter ve sağ ventriküle basınç kateteri yerleştirildi. Postoperatif ilk saatlerde ortalama pulmoner arter basınçlarının 70mmHg olması üzerine 0.5 ng/kg/dk'dan ilomedin infüzyonu başlandı ve yanıtına göre dozu artırıldı. İnfüzyonun 48.saatinde ortalama basınç 30 mmHg'ya kadar geriledi. Ancak izleminin 3.gününde toraks tüpünden süt görünümünde belirgin mayi drenajı başladı. Akciğer grafisinde sağda total şilotoraks görünümü izlendi (Resim 1). Mayi analizinde trigliserid 771mg/dL, total kolesterol 27.6mg/dL, direkt bakıda nadir lenfosit saptandı, kültürde üreme olmadı. Total parenteral beslenme ve orta zincirli yağ asitlerinden zengin diyete yanıtı az, sıvı drenajı belirgin olan olguya oktreotid 2 mcg/kg/saat dozunda başlandı, drenaj yanıtına göre dozu artırıldı. Tedavinin 12.gününde şilöz drenaj tedrici sonlandı (Resim 2). Olgu postop 20.gününde olup izlemine devam edilmektedir. **Sonuç:** Yenidoğan döneminde konjenital kalp cerrahisi öncesi ve sonrası dönemdeki pulmoner hipertansiyona ilomedinle, şilotoraksa da oktreotid infüzyonuyla dramatik yanıt alınmakta olup her ikisi de güvenle kullanılabilinir.

Resim 1. Postoperatif 3.günde akciğer grafisinde sağda total şilotoraksla uyumlu görünüm



Resim 2. Şilöz efüzyonun oktreotid tedavisine oniki gündeki dramatik yanıtı

P-293

MİNİMAL CİLT İNSİZYONU İLE YAPILAN PEDİATRİK KALP AMELİYATLARIMIZ

Mehmet Çelik, Eda Palaoğlu, Ahu Baysal, Nimet Cındık, Gülendam Koçak, Rıza Türköz

Hisar İntercontinental Hospital, Kalp Damar Cerrahisi, Anestezi, Pediatrik Kardiyoloji** Kliniği, İstanbul*

Amaç: Kliniğimizde seçilmiş vakalarda uygulanan minimal cilt insizyonu ile yapılan pediatrik kalp ameliyatları sunulmuştur.

Gereç Ve Yöntem:

♣ 2012-2014 yılları arasında ameliyat edilen 420 pediyatrik olgu içerisinde minimal insizyon uygulanan 58 olgu çalışmaya alındı.

♣ Minimal cilt insizyonu:Toplam uzunluğu < 5 cm ve sternumun yarısından kısa olan insizyonlardır.

♣ Tüm ameliyatlarda standart cerrahi aletler kullanıldı ve ameliyatlar aynı cerrahi ekip tarafından yapıldı.

Olgu:

♣ ASD Kapatılması: 12 Hasta
♣ VSDKapatılması: 25 Hasta
♣ Pulmoner Bant: 4 Hasta
♣ Fallot tetralojisi onarımı: 6 Hasta
♣ Parsiyel APVD onarımı: 4 Hasta
♣ Diskret subaortik stenoz: 2 Hasta
♣ Aortik valvotomi: 2 Hasta
♣ İHSS Onarımı: 1 hasta
♣ Aort kapak replasmanı: 1 Hasta
♣ Sağ BT Şant: 1 Hasta

Bulgular:

- Bir olguda aort kanülasyonu sırasında kanama sonucu insizyon 3 cm genişletildi.
- İki olguda jugulumda cilt altı amfizem oldu, postoperatif 2. gün kendiliğinden düzeldi.
- Hiç bir hastada kanama ve revizyon olmadı.

Tartışma, Sonuç: Hasta memnuniyeti ve kozmetik sonuçları göz önüne alındığında seçilmiş vakalarda güvenle tercih edilebilir (1,2).

- Minik cilt insizyonu ile yapılan ameliyatlardan sonra hastaların mobilizasyonunun daha çabuk ve kolay olduğu ve ailelerin cerrahi sonrası psikolojik uyumunun daha hızlı olduğu gözlemlendi.

P-294

AĞIR OBSTRÜKTİF HİPERTROFİK KARDİYOMİYOPATİ'DE "EXTENDED SEPTAL MİYEKTOMİ" VE SONRASI GELİŞEN SOL VENTRİKÜL DİSFONKSİYONUNUN EKSTRAKORPOREAL YAŞAM DESTEĞİ İLE TEDAVİSİ

Sertaç Haydin[1], Okan Yıldız[1], Yakup Ergül2, İsa Özyılmaz[2], Erkut Öztürk[2], Taner Kasar[2], Alper Güzeltaş[2]

[1]İstanbul Mehmet Akif Ersoy Göğüs Kalp ve Damar Cerrahisi Eğitim Araştırma Hastanesi Pediatrik Kalp Damar Cerrahisi Kliniği,
[2]İstanbul Mehmet Akif Ersoy Göğüs Kalp ve Damar Cerrahisi Eğitim Araştırma Hastanesi Pediatrik Kardiyoloji Kliniği, İstanbul

Giriş: Hipertrofik kardiyomiyopati (HKM) görülme yaşı, klinik bulguları, hemodinamik değerleri ve prognozu ile heterojenite gösteren primer genetic bir miyokard hastalığıdır. Semptomatik hastalarda yıllık %5-6 ölüm oranı görülebilmektedir. Mortaliteyi etkileyen faktörler ailede ani ölüm hikayesi, aşırı septal hipertrofi, senkop varlığı, non-sustained ventriküler taşikardi ve sol ventrikül çıkım yolu (LVOT) darlığıdır. **Olgu:** Onüç yaşında ve 41 kg olan hastaya presenkop tanısı ile yapılan tanstorasik ekokardiyografide (TTE) obstrüktif HKM tanısı konmuş. Merkezimize gönderilen hastanın TTE'sinde interventriküler septum (IVS) kalınlığı sistolde 53mm (Z: +9.5), sol ventrikül (LV) iç çapları sistol ve diyastolde sırası ile 11mm (Z: -6.7) ve 26mm (Z: -4.7), LV arka duvar kalınlığı sistol ve diyastolde sırası ile 40mm (Z:+8.5) ve 33mm (Z: +9) ölçüldü (Resim1). LVOT'de maksimum 190, ortalama 90 mmHg gradyent vardı. Belirgin perikard efüzyonu mevcuttu. Operasyon kararı verilen hastaya aort kapak yolu ile "extended septal miyektomi" yapıldı ve epikardiyal çift odacıklı intra kardiyak defibrillator (ICD) yerleştirildi. Kardiyopulmoner baypas'tan düşük kalp debisi nedeni ile çıkılamadığı için ekstra korporeal yaşam desteği (ECLS) sağlandı. Ameliyat sonrası 6.günde kalp kontraksiyonları normale yaklaşınca ECLS sonlandırıldı. Hasta 1 gün sonra ekstübe edildi. Bir ay sonraki TTE kontrolünde IVS kalınlığı sistolde 32mm (Z: +6), LV iç çapları sistol ve diyastolde sırası ile 39mm (Z: +3) ve 46mm (Z: +1), LV arka duvar kalınlığı sistol ve diyastolde sırası ile 21mm (Z:+4) ve 20mm (Z: +6) ölçüldü (Resim2). LVOT'de gradyent yoktu. Ancak hastanın kasılma fonksiyonlarında azalma başlamıştı. Bu nedenle yakın takibe alındı. **Tartışma ve Sonuç:** "Extended septal miyektomi" ile ileri derecede obstrüktif HKM'de LVOT açıklığı sağlanabilmektedir. Bunu takiben LV kavitesinde genişleme de olmaktadır. Ancak HKM primer bir miyokard hastalığı olduğundan sağlanan geometrik düzelmeden sonra gelişmesi muhtemel kardiyak fonksiyon bozukluğu için hastalar yakın izlenmelidir.

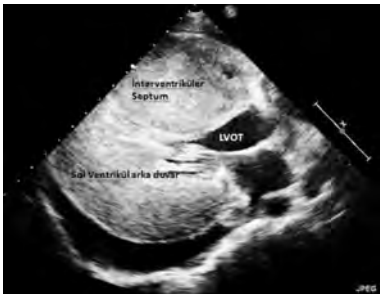

Resim 1.

Resim 2.

P-295

ERKEN DÖNEMDE KORONER BYPASS YAPILAN HOMOZİGOT FAMİLYAL HİPERKOLESTEROLEMİLİ 2 OLGU

Tülay Demircan[1], Özgür Kızılca[1], Betül Aksoy[2], Pınar Kuyum[2], Cüneyt Zihni[1], Bahattin Öncü[1], Mustafa Kır[1], Yeşim Öztürk[2], Kıvanç Metin[3], Baran Uğurlu[3], Nurettin Ünal[1]

1Dokuz Eylül Üniversitesi Tıp Fakültesi, Pediyatrik Kardiyoloji BD, İzmir
2Dokuz Eylül Üniversitesi Tıp Fakültesi, Pediyatrik Gastroenterolji BD, İzmir
3Dokuz Eylül Üniversitesi Tıp Fakültesi, Kalp ve Damar Cerrahisi ABD, İzmir

Familyal hiperkolesterolemi LDL reseptör genindeki defekt sonucu lipoproteinlerin dolaşımdan yeteri kadar temizlenememesi ile ortaya çıkan otozomal dominant bir hastalıktır. Homozigot ve heterozigot tipleri mevcuttur. Homozigot tiplerde erken ateroskleroza bağlı 1. dekadda koroner lezyonlar ortaya çıkmakta ve tedavisiz hastalar genelde 20'li yaşlarda kaybedilmektedir. Bu makalede erken ateroskleroz nedeni ile 10 ve 14 yaşlarında koroner bypass uyguladığımız iki vakayı sunduk. **Olgu 1:** 10 yaşında erkek hasta 3 yıldır olan diz ve dirseklerdeki kabarık lezyonlar nedeni ile başvurdu. Kabarıklıklar ksantom olarak değerlendirilerek lipid paneli bakıldı. Total kolesterol: 705mg/dL, LDL: 650 mgdL, HDL ve trigliseridleri normal saptandı. Hastaya tip 2a familyal hiperlipidemi tanısı konuldu.1 aydır göğüs ağrısı olan olgunun efor testinde belirgin ST depresyonları mevcuttu ve koroner anjiografisinde sol ana koroner arterde (LCA) %90 darlık saptandı. Sol internal mammarian arter (İMA) ile LCA arasında bypass işlemi uygulandı. Olguya lipid aferez başlandı ve almakta olduğu statin ve ezetimib tedavisine devam edilerek taburcu edildi. **Olgu 2:** 28 yaşında kız olgu 5 yaşında iken diz ve dirseklerindeki sarı renkli kabarıklıklar nedeni ile hastanemize başvurdu.Yapılan tetkikler sonucu familyal hiperkolseterolemi tip 2a tanısı konuldu.12 yaşında aralıklı göğüs ağrısı yakınması ile geldi. Efor testi pozitif saptandı ve anjiografisinde sol ana koroner arterde %50 darlık saptandı.Cerrahi planlanan olgunun ailesi tedaviyi kabul etmedi ve 1 yıl sonra göğüs ağrısı ve bayılma yakınması ile tekrar başvurdu. Anjiografisinde LCA %50, sağ koroner arterde %80 darlık saptandı. Sağ ve sol koroner arter için sırayla sağ ve sol İMA'lar kullanılarak ve sircumfleks içinde safen ven kullanılarak bypass işlemi yapıldı. Olguya lipid aferezi başlandı ve mevcut diğer tedavilerine devam edilerek izleme alındı. **Tartışma:** Erken yaşlarda koroner ateroskleroza yol açarak myokard iskemisi ve ölüme yol açan bu hastalıkta koroner tutulum için stent veya by pass uygulanmaktadır. Özellikle çocukluk çağında yapılan koroner baypaslarda arteriyel greftler uzun dönem açık kalma oranlarının daha iyi olması nedeniyle tercih edilmektedir.

Resim 1. Familyal hiperkolesterolemili 1 nolu olgunun ekstremitelerindeki ksantomları

Resim 2. Olgu 1'in anjiografisinde LCA'da %90 darlık görünümü

P-296

ÇOCUK KARDİYOLOJİ - ÇOCUK KALP DAMAR CERRAHİSİ KLİNİKLERİ VENTRİKÜLER DESTEK CİHAZI DENEYİMİ

Serhat Koca[1], Feyza Ayşenur Paç[1], Ümit Kervan[2], Mustafa Paç[2], Denizhan Bağrul[1], Ahmet Vedat Kavurt[3], Ajda Mutlu Mıhçıoğlu[1]

[1]Ankara Türkiye Yüksek İhtisas Hastanesi Çocuk Kardiyoloji Kliniği, Ankara
[2]Ankara Türkiye Yüksek İhtisas Hastanesi Kalp Damar Cerrahisi Kliniği, Ankara
[3]Diyarbakır Çocuk Hastanesi Çocuk Kardiyoloji Kliniği, Diyarbakır

Erişkin hastalarda olduğu gibi çocuk hastalarda son dönem kalp yetmezliği tedavisinde, ventriküler destek cihazları artan oranda kullanılmaktadır. Bu cihazlar sadece kadavradan yapılabilen kalp nakli için bekleyen hastaların uygun kalbi beklerken ölüm oranlarını azaltmış, son dönem kalp yetmezliği tedavisinde önemli bir seçenek haline gelmiştir. Bu yazıda hastanemizde ventriküler destek cihazı implante edilen çocuk olgular sunulmuştur. Kliniğimizde myokardit, sol ventrikül non compaction ve dilate kardiyomyopati nedeniyle son dönem kalp yetmezliği gelişmiş yaşları 5 yaş ile 18 yaş arasında değişen, dokuz çocuk hastaya; ECMO, Heart ware ve Berlin Heart sol ventriküler destek cihazları takılmıştır. Bu hastaların 3 tanesine sol ventrikül ile aynı zamanlı sağ ventrikül destek cihazıda implante edilmiştir. Bu hastaların izleminde; 3 olguda, ventriküler destek cihazı trombozu, kateter enfeksiyonu ve alt ekstremite tromboflebiti komplikasyonları gelişmiştir. 9 hastanın 3 tanesine başarılı kalp nakli uygulanmış ve 3 tanesi kalp nakli bekleme listesine alınmıştır. 2 hasta acil nakil listesindeyken hastanemizde, 1 hasta ise dış merkezde pnömoni nedeniyle kaybedilmiştir. Teknolojik gelişmelere paralel olarak daha kullanışlı ventriküler destek cihazları kullanıma sunulmuş olsa da; bu cihazların kullanımında sorunlar olmaktadır. Bunlara rağmen ventriküler destek cihazları, burada sunulmuş olgularda olduğu gibi; kalp nakline aday seçilmiş olgularda, son dönem kalp yetmezliği tedavisinde ve kalp nakline geçiş sürecinde uygulanabilir, etkin bir tedavi şeklidir.

P-297

PALYATİF BİR GİRİŞİM OLARAK PULMONER ARTER BANDING OPERASYONU ERKEN VE ORTA DÖNEM SONUÇLARIMIZ

Aybala Tongut[1], Eylem Tunçer[1], Ali Can Hatemi[1], Füsun Güzelmeriç[2], Can Vuran[1], Hakan Ceyran[1]

[1]*Kartal Koşuyolu Yüksek İhtisas Eğitim ve Araştırma Hastanesi, Çocuk Kalp ve Damar Cerrahisi Kliniği,*
[2]*Kartal Koşuyolu Yüksek İhtisas Eğitim ve Araştırma Hastanesi, Anesteziyoloji ve Reanimasyon Kliniği, İstanbul*

Amaç: Pulmoner arter banding (PAB) operasyonu artmış pulmoner kan akımının olduğu doğumsal kalp hastalıklarında, halen hastanın genel durumu ya da doğumsal kalp defektinin kompleksliğine bağlı olarak tam düzeltme operayonuna uygun bulunmaması halinde, hastayı ikinci basamak cerrahiye hazırlayan bir palyasyon olarak kullanılmaktadır. Bu çalışma PAB uygulanmış hastaların kısa ve orta dönem sonuçlarına odaklanmıştır. **Yöntem:** Ocak 2011-Ocak 2015 arasında kliniğimizde PAB uygulanmış 54 (21 erkek, 33 kız, ortalama yaş 6,8 ay) hastaya ait veriler retrospektif olarak incelenmiştir. HLHS hastaları ve kompleks patolojiler için uygulanmış unilateral PAB operasyonları ve arterial switch öncesi uygulanan "training" amaçlı PAB vakaları çalışma dışı bırakılmıştır. **Bulgular:** Toplamda 21 erkek, 33 kız hastadan 12'ine univentriküler ve 42'sine biventriküler tamir planlanarak PAB uygulanmıştır (Tablo 1). Ek prosedür olarak hastalardan 4'ünde aort-koarktasyonu, 3'ünde IAA tamiri, 18'sinde PDA ligasyonu, 1'inde atrial septostomi ve 2'sinde BCPA uygulanmıştır. Ortalama hospitalizasyon 16,1 gün, operatif mortalite %9,2'dir (n=5). Bu hastalardan 6'sına univentriküler tamir 2.basamak tedavi, 22'ine biventriküler tam düzeltme uygulanmış ve 3 hastada pulmoner arter basıncı uygun olmadığından rebanding uygulanmıştır. Hiçbir hastada band ilişkili major komplikasyon izlenmemiştir. PAB sonrası 3 hasta geç dönem takiplerde solunum yolu enfeksiyonu hikâyesiyle postop 1. yılda kaybedilmiş, 6 hasta takipten çıkmıştır. Dokuz hasta halen 2.basamak tedavi için izlenmektedir.
Tartışma/Sonuç: Çalışmada çoğunlukla biventriküler tamire yönelik, artmış pulmoner akıma sahip hastalarda PAB uygulandığı görülmektedir. Bu verinin batıkaynaklı literatürlerden farklılığı, çocukların çoğunun ciddi büyüme-gelişme geriliği ve sık enfeksiyon sebebiyle kötü medikal kondisyonda ameliyata alınmalarıdır. PAB sonrası kaybedilen 5 hasta kötü preop kondisyonlu 4 aydan küçük bebeklerdi ve bu sonucun hastane mortalitesinin yaş ile ilişkili olduğunu bildiren yayınlarla uyumlu olduğu gözlendi. Tek ventrikül hastalarında iki aşamada da mortalite gözlenmemesi üzerine, bu hastalarda PAB sonuçlarının daha iyi olduğu yönündeki görüşleri paylaşmaktayız. Geç dönemde kaybedilen hastalarda, PAB efektifliği, aşırı desaturasyon olup olmadığı ya da konjestif kalp yetmezliği sebebiyle genel durum bozukluğunun devam etmiş olabileceği akılda kalan sorulardır.

Tablo 1. PAB uygulanan hastaların tanıları.

Tanılar	Hasta sayısı	Operatif mortalite
VSD (ASD ve PDA var veya yok)	19	1
Aort koarktasyonu+VSD	3	-
IAA+VSD	3	1
cAVSD	14	2
Tek ventrikül fizyolojisi	12	-
DORV	2	-
cAVSD+Aort Koarktasyonu	1	1
Toplam	54	5 (%9.2)

Kısaltmalar: VSD, ventriküler septal defekt; ASD, atrial septal defekt; PDA, patent duktus arteriozus; IAA, interrupted aortik arkus; cAVSD, komplet atrioventriküler septal defekt; DORV, çift çıkışlı sağ ventrikül)

P-298

DAMUS - KAYE- STANSEL (DKS) OPERASYONU YAPILAN HASTADA GELİŞEN NEOARTİK ANEVRİZMA VE MÜDAHALE TEKNİĞİ

Akın Arslan, Abdullah Arif Yılmaz, Ece Salihoğlu, Halil Türkoğlu

İstanbul Medipol Üniversitesi Tıp Fakültesi, Pediatrik Kalp-Damar Cerrahisi AD, İstanbul

Amaç: Bu olgumuzda iki günlükken DKS operasyonu yapılan hastamızın 11 aylıkken 2. Aşama (glenn) öncesi yapılan anjiografide asendan aortada 6,5 cm lik dilatasyon saptanması nedeniyle uygulanan aortik müdahaleyi ve sonucunu yayınlamak istedik. **Olgu:** Hastanemizde antenatal tanısı KKH nedeniyle C/S ile 39 haftalıkken doğan 3530 gr. lık bebekte yapılan Ekokardiyografide DILV+ RV hipoplazisi + Transvers Arc ve İstmus Hipoplazisi+ Oulet VSD+ ASD+ PDA saptanması üzerine 2 günlükken DKS prosedürü uygulandı. Hasta 2. Aşama operasyon için kardiyak kateterizasyon ile değerlendirildiğinde asendan aortada (neoaorta) 6,5 cm lik dilatasyon saptandı. Ayrıca glenn operasyonu için uygun bulundu. İkinci operasyonda anevrizmanın taze perikard ile yapılan neoartik dokudan geliştiği izlendi. Hastaya glenn şantı + anevrizma tamiri (primer) yapıldı. Anevrizmatik doku insizyonu sonrası dokunun normal doku kalınlığına ulaştığı, endotelizasyonun kusursuz olduğu izlendi. **Sonuç:** Yenidoğan döneminde yapılan kompleks kalp cerrahisinde sıklıkla tercih edilen otolog perikard dokusunun orta-uzun vadede anevrizma gelişimine sebep olabileceği gösterilmiştir. Greft seçiminde bu husus dikkate alınmalıdır. **Tartışma:** Kardiak cerrahide kullanılan biyolojik veya prostetik materyallerin zamanla tam endotelize olduğu bilinmektedir. Bununla birlikte çevre dokularla beraber devam eden iyileşme sürecinde yeterli mukavemete de ulaşılmaktadır. Ancak otolog perikard yama kullanıldığında eğer gluteraldehitle muamele işlemi yetersiz veya perikard dokusunun kendisinde zayıflık söz konusu ise anevrizma erken dönemde meydana gelmektedir. Zamanla oluşan tam endotelizasyona ve doku hipertrofisine rağmen erken gelişmiş anevrizma sebebiyle gerçek doku direncinden söz edilemeyebilir. Dilatasyonun devamı komşu dokulara bası ve arteryel rüptür riskini artırır. Özellikle neoaortik yapının rekonstrüksiyonunun söz konusu olduğu Norwood, DKS gibi prosedürlerde anevrizma, trombüs, valvüler yetmezlik gibi komplikasyonlar olası olup bir sonraki cerrahi aşama beklenirken bu sorunların erken tespiti için düzenli yakın takip kritik önem arzetmektedir.

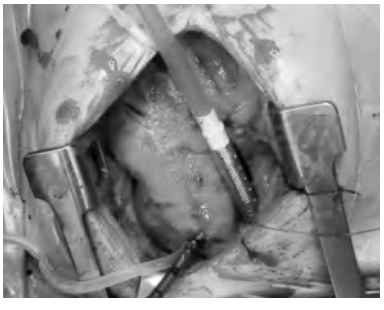

Resim 1. Neoaortik anevrizma

Resim 2. Neoaortik anevrizma insizyon

P-299

COMPREHENSİVE STAGE 2 NORWOOD PROSEDÜRLERİ SONRASINDA PULMONER KOMPLİKASYONLAR-KOŞUYOLU DENEYİMİ

Ali Can Hatemi[1], Eylem Yayla Tunçer[2], Aybala Tongut[2], Füsun Güzelmeriç[3], Metin Sungur[4], Ömer Faruk Şavluk[3], Ayşe Yıldırım4, Yasemin Yavuz[3], Naci Öner[4], Sinem Altınyuva Usta[4], Can Vuran[2], Hakan Ceyran[2]

[1]Kartal Koşuyolu Yüksek İhtisas Eğitim ve Araştırma Hastanesi, Çocuk Kalp ve Damar Cerrahisi Kliniği ve İstanbul Üniversitesi, Kardiyoloji Enstitüsü, Kalp ve Damar Cerrahisi AD,
[2]Kartal Koşuyolu Yüksek İhtisas Eğitim ve Araştırma Hastanesi, Çocuk Kalp ve Damar Cerrahisi Kliniği,
[3]Kartal Koşuyolu Yüksek İhtisas Eğitim ve Araştırma Hastanesi, Anesteziyoloji ve Reanimasyon Kliniği,
[4]Kartal Koşuyolu Yüksek İhtisas Eğitim ve Araştırma Hastanesi, Çocuk Kardiyolojisi Kliniği, İstanbul

Hipoplastik Sol Kalp Sendromu (HLHS) palyasyonunda ilk aşama olarak 'Hibrid' girişim uygulamaları son dönemlerde bazı merkezlerde daha sık olarak tercih edilmektedir. Beklenen faydalar arasında; nihai karar için (palyasyon, biventriküler tamir veya tranplantasyon) zaman kazanımı, neonatal dönemde kardiyopulmoner baypas ile operasyon ihtiyacının ortadan kaldırılması,yüksek riskli hasta gruplarında (düşük doğum ağırlığı, kompleks patolojiler..) iyi sonuçlar, tatminkar uzun dönem sonuçları ve klasik Norwood ameliyatlarına göre daha iyi uzun dönem nörolojik sonuçları olarak sıralanabilir. Sunumumuzda Hibrid palyasyon uyguladığımız 2 hastada karşılaşılan pulmoner komplikasyonlar ve tedavi modaliteleri detaylı olarak tartışılacaktır. **Olgu 1:** 7 günlük iken merkezimizde hibrid palyasyon (bilateral pulmoner banding, duktal stentleme ve atriyal septostomi) uygulanmış erkek bebek, 8 ay-5.5 kg'luk iken Comprehensive Stage 2 operasyonu uygulanmıştır. Erken postop dönemi sorunsuz seyreden hastanın postop 2. günde Glenn basınçlarında yükselme, hipoksi ve yüksek inotrop ihtiyacı görülmesi üzerine, anjiyografi ile görüntülenen banding bölgesi restenozuna başarılı balon anjiyoplasti uygulanmış ve hasta postop 20. gün taburcu edilmiştir. Hasta halen sorunsuz takip edilmektedir. **Olgu 2:** Yenidoğan döneminde dış merkezde hibrid palyasyon uygulanan erkek bebek merkezimize 8 ay-7 kg'luk iken başvurmuş ve Comprehensive Stage 2 operasyonu uygulanmıştır. Erken postop dönemi sorunsuz seyreden bebekte postop 5. gün desatürasyon atakları görülmesi üzerine hastaya anjiyografik inceleme ve şüpheli sol pulmoner arter (LPA) görüntüsü (anastomoz bölgesinde flap? trombüs?) için balon anjioplasti uygulanmış fakat labil satürasyon sebat etmiştir. Detaylı pediatrik pulmonoloji kosültasyonları sonrasında hastada bilateral büllöz akciğer hastalığı ve yaygın pulmoner tromboemboliler tespit edilmiş, pulmoner embolektomi ve endarterektomi operasyonu ve trombolitik tedavilere rağmen hasta rekürren pulmoner tromboemboli tablosu ile postop 70. gün kaybedilmiştir. HLHS palyasyonunda hibrid girişimler, en az klasik Norwood ameliyatları kadar başarılı bir Comprehensive Stage 2 girişimine imkan tanımaktadır. Konjenital kalp ekibinin özellikle bu hibrid girişim sonrası Norwod operasyonuna alınan grubun farklı bir hasta grubu olduğunun bilincinde olarak, bu konuda deneyimli ekiplerle bilgi alışverişinde bulunarak sonuçlarını müsbet yönde değiştirmesi mümkündür.

P-300

SOL KORONER KAPAKÇIK AGENEZİSİNE BAĞLI AORT YETMEZLİĞİ VE ASENDAN AORTA ANEVRİZMASI BİRLİKTELİĞİNDE AORT KAPAK TAMİRİ

Okan Yıldız[1], Pelin Ayyıldız[2], Fatma Sevinç Şengül[2], Alper Güzeltaş[2], Sertaç Haydin[1]

[1]İstanbul Mehmet Akif Ersoy Göğüs Kalp ve Damar Cerrahisi Eğitim Araştırma Hastanesi, Pediatrik Kalp Damar Cerrahisi Kliniği,
[2]İstanbul Mehmet Akif Ersoy Göğüs Kalp ve Damar Cerrahisi Eğitim Araştırma Hastanesi, Pediatrik Kardiyoloji Kliniği, İstanbul

Giriş: Konjenital aort yetersizliği (AY) pediyatrik hastalarda nadiren rastlanılmakta, genellikle aort darlığı ve biküspid aort kapağı ile birlikte görülmektedir. Bir aortik kapakçığın yokluğuna bağlı olan konjenital AY ve beraberinde asendan aort anevrizması çok nadiren bildirilmiştir. Bu vakada izole sol koroner kapakçık yokluğuna bağlı ileri AY ile beraber olan asendan aort anevrizmasında kapak tamiri ve çıkan aort replasmanı yapılmıştır. **Olgu:** Beş yaşında erkek hasta 5 aylıktan bu yana AY tanısı ile takip edilmekte imiş. Dispne ve egzersizle olan çarpıntı şikayetleri başlamış ve operasyon önerilmiş. Marfan veya diğer genetik hastalık taramasında bir bulguya rastlanmamış. Transtorasik ekokardiyografide sol ventrikül diastol sonu çapı 56 mm (Z:+6), sol ventrikül sistol sonu çapı 36 mm (Z: +5), sol ventrikül hipertrofisi, kısalma fraksiyonu (KF) %36 ve bikuspid aortik kapak ile ileri AY tespit edildi. Bilgisayarlı tomografi ile asendan aort çapı 40 mm (Z:+9.5) ölçüldü. Genişleme, sinüs valsalva ve asendan aorta ile sınırlıydı. Ameliyat sırasında sol koroner kapakçığın olmadığı, diğer kapakçıkların kalınlaşıp, kısaldığı ve koapte olamadıkları görüldü (Resim 1). Aort kapak tamirine karar verilerek gluteraldehit ile işlem görmüş doğal perikard kullanılarak sol koroner kapakçık yapılarak triküspidizasyon sağlandı (Resim 2). Diğer kapakçıklar inceltilerek korundu. Ascendan aorta 20 mm Dacron greft ile replase edildi. İntraoperatif ekokardiyografide hafif AY tespit edildi. Postoperatif dönemi sorunsuz olan hasta taburcu edildi. Beşinci ay kontrolünden sonra AY'de artış başladı. Bunun sebebinin diğer iki kapakçığa müdahele edilmemesi ve bunların fonksiyonlarının azalması olduğu düşünüldü. **Tartışma ve Sonuç:** Konjenital AY'de aort kapak tamiri başarı ile yapılabilir. Ancak erken dönem tamir başarısının devamı için fonksiyon gören tüm kapakçıkların tamir planı içerisinde tutulması gereklidir. Aort kapağına müdahale yapılacak hastalarda asendan aort çapı için Z skoru >+7 olduğu durumlarda cerrahi müdahale önerilmektedir.

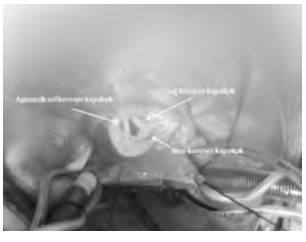

Resim 1.

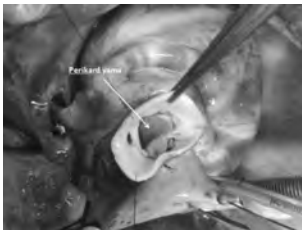

Resim 2.

P-301

ÇOCUK KARDİYOLOJİ - ÇOCUK KALP DAMAR CERRAHİSİ KLİNİKLERİ KALP NAKLİ DENEYİMİ

Feyza Ayşenur Paç[1], Serhat Koca[1], Mustafa Paç[2], Ümit Kervan[2], Fatih Atik[1], Ajda Mutlu Mıhçıoğlu[1], Ahmet Vedat Kavurt[1]

[1]*Ankara Türkiye Yüksek İhtisas Hastanesi, Çocuk Kardiyoloji Kliniği, Ankara*
[2]*Ankara Türkiye Yüksek İhtisas Hastanesi, Kalp Damar Cerrahisi Kliniği, Ankara*
[3]*Diyarbakır Çocuk Hastanesi Çocuk Kardiyoloji Kliniği, Diyarbakır*

Dünyada ilk pediatrik kalp naklinin yapıldığı 1967 yılından itibaren; çocuk son dönem kalp yetmezliği tedavisinde kalp nakli artan sıklıkta uygulanır hale gelmiştir. Günümüze kadar çocuk olgularda yapılan kalp nakli 11000 i geçmiş olmasına rağmen, dönor azlığı nedeniyle ülkemizde yapılabilen kalp nakli sayısı istenilen seviyede değildir. Gelişen teknoloji ile birlikte hasta ve doktorlara sunulan daha kullanışlı ventriküler destek cihazlarına rağmen; kalp naklinin son dönem kalp yetmezliği tedavisinde alternatifi halen bulunmamaktadır. Bu yazıda hastanemizde yapılan pediatrik kalp nakli olguları sunulmuştur. Hastanemizde en küçüğü 3 yaş, en büyüğü 17 yaş olmak üzere toplam 12 çocuk hastaya, dilate kardiyomyopati, sol ventriküler non compaction ve ARVD ye bağlı son dönem kalp yetmezliği gelişmesi nedeniyle, ortotropik kalp nakli yapılmıştır. Bu hastalardan 4 tanesi kaybedilmiştir. 3 hastada medikal olarak tedavi edilebilen akut rejeksiyon görülmüştür. Kalp nakli yapılan 12 hastanın 3 tanesine nakil öncesi ventriküler destek cihazı implante edilmiştir. Ventriküler destek cihazı implante edilmiş bu 3 hastanın birinde ventriküler destek cihazı trombozu, diğerlerinde son dönem biventriküler kalp yetmezliği olması nedeniyle acil kalp nakli yapılmıştır. Şu an kliniğimizde 8 ortotropik kalp nakli yapılmış hasta stabil olarak izlenmektedir. Kalp nakli sadece kadavradan yapılabilen bir nakil olması ve nakil yapılan hastaların klinik olarak yoğun bakım ihtiyacının olması gibi nedenlerle zor bir nakil çeşididir. Ayrıca teknolojik gelişmelere paralel olarak kalp yetmezliği tedavisinde kullanılmak üzere ventriküler destek cihazları kullanıma sunulmuştur. Ancak tüm bunlara rağmen kalp nakli; medikal tedaviye dirençli son dönem kalp yetmezliği olgularında en iyi tedavi şeçeneğidir.

P-302

ÇOCUKLARDA POSTOPERATİF KARDİYAK ARREST TEDAVİSİNDE E-CPR KULLANIMI

Ersin Erek[1], Okan Yıldız[2], Selim Aydın[1], Fırat Hüsnü Altın[2], Dilek Suzan[1], Barış Kırat[3], İbrahim Halil Demir[4], Ender Ödemiş[4]

[1]*Acıbadem Üniversitesi Atakent Hastanesi, Kalp ve Damar Cerrahisi Bölümü,*
[2]*İstanbul Mehmet Akif Ersoy Göğüs Kalp ve Damar Cerrahisi Eğitim Araştırma Hastanesi, Kalp ve Damar Cerrahisi Bölümü,*
[3]*Acıbadem Üniversitesi Atakent Hastanesi, Anestezi ve Reanimasyon Bölümü,*
[4]*Acıbadem Üniversitesi Atakent Hastanesi, Çocuk Kardiyolojisi Bölümü, İstanbul*

Giriş: Ekstrakorporeal membran oksijenasyonu (ECMO) 'nun kardiyopulmoner resussitasyon (CPR) sırasında kullanımı E-CPR olarak tanımlanmaktadır. Bu çalışmada çocuklarda kalp cerrahisi sonrası gelişen kardiyak arrest durumunda E-CPR kullanımı ve sonuçları araştırılmıştır. **Gereçler ve Yöntem:** Kasım 2010 ile Haziran 2014 tarihleri arasında aynı cerrah tarafından gerçekleştirilen toplam 613 konjenital kalp ameliyatından sonra, 25 hastada postoperatif erken dönemde kardiyak arrest gelişmiş ve E-CPR uygulanmıştır. Hastaların yaşları 2 gün ile 4,5 yaş arasında (ortalama 7,6 ay±13,5 ay; ortanca: 3 ay) idi. Hastaların 18'i erkekti. Onaltı hastaya palyasyon, diğerlerine tam düzeltme ameliyatları uygulanmıştı. Aristotle basic ve comprehensive skorları sırasıyla: 7,5±1,7 ve 8,7±2,2 idi. Arrest sırasında 21 hastaya öncelikle kardiyopulmoner bypass ile mekanik destek sağlanırken, 8 hastada ECMO ile desteğe devam edilmiştir. Dört hastaya ise CPR sırasında doğrudan ECMO başlanmıştır. Kardiyak arrest 22 hastada (% 88) postoperatif ilk 24 saat içinde; 2 hastada (%8) postoperatif 2. gün ve 1 hastada ise (%4) 4. gün ortaya çıkmıştır. Bu hastalardan 12' sinde, arrest ani oluşmuş ve buna sebep olabilecek bir faktör tespit edilememiştir. **Bulgular:** Mekanik destek başlanana kadar geçen CPR süresi,2 hastada <20 dk; 11 hastada 20-40 dk ve 12 hastada ise > 40 dk idi. Toplam 11 hasta (% 44), destekten başarıyla ayrılarak, 1 haftanın üzerinde hayatta kaldı. Bu hastalardan 5'I taburcu edildi (% 20). İki hastada minor nörolojik defisit, bir hastada geçici renal yetersizlik görüldü. Ortalama 15±11,9 aylık takip sonunda 4 hastanın durumu iyi iken, bir hastada 6 ay sonra serebral hemoraji nedeniyle geç mortalite görüldü. **Tartışma ve Sonuç:** Çocuklarda postoperatif kardiyak arrest genellikle ilk 24 saat içinde ve beklenmedik şekilde ortaya çıkabilmektedir. E-CPR, konvansiyonel yöntemlere cevap vermeyen hastaların önemli bir kısmında, ikinci bir yaşam şansı sağlayarak sağkalımı artırabilir.

P-303

POSTOPERATİF DÖNEMDE DEKSMEDETOMİDİN KULLANIMININ ÇİFT YÖNLÜ KAVA-PULMONER ŞANT UYGULANMIŞ OLGULARDA KLİNİK VE HEMODİNAMİK ETKİLERİ

Erkut Öztürk[1], Nihat Çine[2], Hüsnü Fırat Altın[2], Taner Kasar[1], Pelin Ayyıldız[1], Sertaç Haydin[2], Yakup Ergül[1], Alper Güzeltaş[1], İhsan Bakır[2]

[1]*İstanbul Mehmet Akif Ersoy Göğüs Kalp ve Damar Cerrahisi Eğitim Araştırma Hastanesi Pediatrik Kardiyoloji Kliniği,*
[2]*İstanbul Mehmet Akif Ersoy Göğüs Kalp ve Damar Cerrahisi Eğitim Araştırma Hastanesi Pediatrik Kalp Damar Cerrahisi Kliniği, İstanbul*

Giriş ve Amaç: Konjenital kalp cerrahisi sonrası yoğun bakımda etkin sedasyon ve analjezi sağlanması ortaya çıkan fizyolojik ve farmakolojik değişikliklere uyumu kolaylaştıran önemli bir faktördür. Bu nedenle çok farklı analjezik ve sedatif ajanlar geçmişten günümüze kadar kullanılmıştır. Bu çalışmada Çift Yönlü Kavo-Pulmoner Şant(BDG) uygulanmış olguların postoperatif dönemlerinde deksmedetomidin kullanılmasının olası klinik ve hemodinamik etkileri değerlendirilmiştir. Ayrıca deksmedetomidinin, benzer operasyon sırasında midazolam ve fentanyl kombinasyonu kullanılmış olgularla karşılaştırılması yapılmıştır. **Gereç ve Yöntemler:** BDG şantı yapılmış ve yoğun bakımda mekanik ventilatör desteğine alınan 19 olgu üzerinde gerçekleştirildi. Olgular sırayla deksmedetomidin kullanılanlar (Grup I) ve Fentanil+ Midazolam kullanılanlar(Grup II) olarak iki gruba ayrıldı. Grupların yoğun bakıma geliş (T0), postoperatif 1. Saat (T1), postoperatif 4. Saat(T2), postoperatif 8. Saat(T3), ekstübasyondan sırasında(T4), ekstübasyondan 4 saat sonra(T5) zaman aralıklarında kalp hızı (KH), sistolik arteryel basınç (SAB), santral venöz basınç (SVB), ortalama pulmoner arter basınçları(OPB), periferik pulse oksimetri, kızılatı spekstroskopi (NIRS), arteriyel kan gazı, laktat değerleri, ağrı ve sedasyon skorları karşılaştırıldı. **Bulgular:** Grup I'de 10 olgu (4IVS-pulmoner atrezi,1 HLHS, 1 DILV-pulmoner atrezi, 2 sol atrial izomerizm, 2 trikuspit atrezisi) ve Grup II'de 9 olgu(1IVS-pulmoner atrezi,2 HLHS,1 DILV-pulmoner atrezi,2 sol atrial izomerizm,1 sağ izomerim, 2 trikuspit atrezisi) vardı. Grupların ağırlık [grup I 8 kg (4-13); Grup II 7,5 kg (5-14)] ve operasyon yaşları [grup I 6 ay (5-11); grup II 6 ay (5-12)] birbirine benzerdi. T4 ve T5 'de grup I olguların ortalama KH ve ortalama SAB değerleri anlamlı düşüktü (p< 0,05). Tüm zamanlarda kan gazı parametreleri, NIRS,diyastolik arter basıncı ve Glenn basıncı değerleri birbirine benzerdi (p>0,05).Grup I olguların ortalama ekstübasyon süresi daha kısaydı (p=0,018).Grupların ağrı ve sedasyon skorları, yoğun bakımda kalış ve hastanede yatış süreleri arasında anlamlı farklılık görülmedi(p>0,05). **Sonuç:** Deksmedetomidin infantlarda BDG operasyonu sonrası hemodinamik ve klinik olumsuzluk oluşturmadan etkin sedasyon ve analjezi sağlayabilir.

P-304

SOLUNUM SIKINTISI VE BATINDA ASİT İLE BAŞVURAN KONSTRİKTİF PERİKARDİT OLGUSU

Vural Polat[1], Serdar Epçaçan[2], Gülsüm İclal Bayhan[3], Dolunay Odabaş[1], Mesut Özgökçe[4], İbrahim Ece[5]

[1]Yüzüncü Yıl Üniversitesi Tıp Fakültesi, Kalp ve Damar Cerrahisi AD,
[2]İpekyolu Kadın-Doğum ve Çocuk Hastalıkları Hastanesi, Çocuk Kardiyoloji Kliniği,
[3]Yüzüncü Yıl Üniversitesi Tıp Fakültesi, Çocuk Enfeksiyon Hastalıkları BD,
[4]Yüzüncü Yıl Üniversitesi Tıp Fakültesi, Radyoloji AD,
[5]Yüzüncü Yıl Üniversitesi Tıp Fakültesi, Çocuk Kardiyoloji BD, Van

Giriş ve Amaç: Konstriktif perikardit paryetal ve viseral yaprakların, inflamasyon sonucunda yapışarak kalınlaştığı ve bunu sonucunda ventrikül diyastolik doluşunun engellendiği patolojik durumdur. Bu olguda solunum sıkıntısı ve hepatosplenomegali ile başvuran ve kontrstriktif perikardit tanısı alan ve perikardiyektomi ile dramatik düzelme gözlenen vaka sunulmuştur. **Olgu:** 7 yaşında kız hasta 2 aydır olan çabuk yorulma, tartı kaybı, karın şişliği nedeni ile başvurdu. Fizik muayenesinde batın distansiyonu, hepatomegali, splenomegali saptandı. Kardiyak oskültasyonda sol sternal kenarda 2/6. dereceden sistolik üfürüm tespit edildi. Ekokardiyografide ventrikülleri çepeçevre saran, kalınlığı ve ekojenitesi artmış, 5.9 mm çaplı perikard görüldü. İnterventriküler septumda bouncing bulgusu saptandı. Ayrıca her iki atriyumun geniş olduğu, orta derecede mitral ve triküspit kapak yetersizliği saptandı. Vena kava inferior ve hepatik venler dilate izlendi. Bu bulgular ile konstriktif perikardit tanısı konuldu ve bilgisayarlı tomografi ile tanı doğrulandı (Resim 1). Operasyona alınan hastada göğüs median sternotomi ile açıldı. İleri derecede kalsifiye ve tüm kalbi çepeçevre saran perikard kalbin arka yüzünde pulmoner venlere kadar ayrıştırıldı (Resim 2). Her iki frenik sinir yaklaşık 1 cm önünden kesilerek perikardiyektomi yapıldı. Mikrobiyolojik ve patolojik inceleme için doku örnekleri alındı. Cerrahi sonrası hastanın kliniğinde hızlı iyileşme gözlendi. Etyolojiye dönük gönderilen tetkik sonuçları beklenen hasta klinik izleme alındı. **Tartışma ve Sonuç:** Konstriktif perikardit, çocukluk çağında nadir olarak görülse de önemini korumaktadır. Ülkemiz gibi gelişmekte olan ülkelerde etyolojide en sık tüberküloz görülse de birçok nedeni bildirilmiştir. Perikardiyektomi, hastanın kliniğinde dramatik iyileşme sağladığı gibi, mikrobiyolojik ve patolojik inceleme olanağı sağlayarak etyolojinin belirlenmesine olanak sağlayan güvenilirliği kanıtlanmış tedavi yöntemidir.

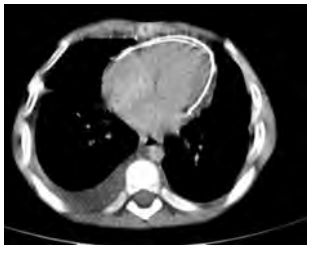

Resim 1. Olgunun BT görünütsü

Resim 2. Cerrahi esnasında perikard görünümü

P-305

AĞIR VE HAFİF SİYANOZU OLAN FALLOT TETROLOJİLİ HASTALARDA NÖTROFİL-LENFOSİT ORANININ POSTOPERATİF İZLEMDEKİ YERİ

Ömer Faruk Şavluk[1], Füsun Güzelmeriç[1], Yasemin Yavuz[1], Can Vuran[2], Aybala Tongut[2], Ayşe Yıldırım3, Naci Öner[3], Hakan Ceyran[2]

[1]Kartal Koşuyolu Yüksek İhtisas Eğitim ve Araştırma Hastanesi, Anestezi ve Reanimasyon Kliniği,
[2]Kartal Koşuyolu Yüksek İhtisas Eğitim ve Araştırma Hastanesi, Pediatrik KVC Kliniği,
[3]Kartal Koşuyolu Yüksek İhtisas Eğitim ve Araştırma Hastanesi, Pediatrik Kardioloji, İstanbul

Giriş ve Amaç: Fallot tetrolojisi en yaygın siyanotik konjenital kalp hastalığıdır.Cerrahi teknikte ve postoperatif bakımda ki ilerlemeler özellikle aortopulmoner arterlerde ciddi stenozu olan fallot tetrolojili hastalarda operasyondan sonra meydana gelebilecek pulmoner reperfüzyon hasarının ve inflamatuvar cevabı önleme ve hayatta kalma şansını artırmıştır. Biz bu çalışmada bir inflamasyon markırı olarak nötrofil/lenfosit oranının reperfüzyon hasarı ve inflamatuvar cevabı belirlemede etkinliğini değerlendirmeyi amaçladık. **Gereçler ve Yöntem:**Kasım 2013-Ocak 2015 tarihleri arasında 40 fallot tetrolojili hasta değerlendirildi.20 hasta ağır siyanozlu(Grup I),20 hasta da hafif siyanozlu(Grup II)olarak ayrıldı.Bu hastaların preoperatif ve postoperatif nötrofil/lenfosit oranları karşılaştırıldı. **Sonuçlar:** İki grubun karşılaştırılmasında yaş,operasyon süresi,kros klemp süresi ve preoperatif nötrofil/lenfosit oranı arasında bir fark yoktu.Postoperatif 1.saatte bakılan nötrofil/lenfosit oranı ciddi siyanozu olan hastalarda anlamlı olarak yüksek bulundu(p=0,018). **Tartışma:**Pulmoner stenozis nedeni ile akciğerlere kolayca kan ulaştırılamaz.Bu nedenle düzeltilmemiş fallot tetrolojili hastalar siyanotiktir ve bu siyanozun derecesi stenozun şiddeti ile ilişkilidir.Fallot tetrolojili hastalarda operasyon sonrası iskemik-reperfüzyon hasarı ve inflamatuvar cevap meydana gelir.Nötrofil/lenfosit oranı,inflamasyonu gösteren, kolay ulaşılabilir,hesaplanabilir ve ucuz ölçümlerden biridir.Bir inflamatuvar markır olarak nötrofil/lenfosit oranı bu ciddi siyanoze ve hafif siyanoze hastalarda postoperatif takip ve tedavi stratejileri ni belirlemede ve geliştirmede yardımcı olabilir.

Tablo 1. Nötrofil/Lenfosit oranı

	Grup I	Grup II	P
Yaş(ay)	11,7 ±3,89	10,5± 2,9	0,355
Kros-klemp zamanı(dk)	61,7 ±13,6	67,3 ±14	0,13
CPB zamanı (dk)	106,3± 23,2	109,5± 27,5	0,42
operasyon süresi(dk)	155,4± 37	161± 51,4	0,38
preop.N/L oranı	0,51± 0,2	0,59± 0,39	0,59
postop.N/L oranı	3,73 ±2,8	2,17± 1,3	0,018

Postoperatif nötrofil/lenfosit oranı ağır siyanotik hastalarda hafif siyanotik hastalarda anlamlı olarak yüksek bulundu.

P-306

L LOOP TGA OLGUSUNDA SAĞ VENTRİKÜL ÇIKIM YOLUNUN SOL ATRİAL APPENDAJ İLE REKONSTRİKSİYONU (MODİFİYE BARBERO MARCİAL TEKNİĞİ)

Murat Çiçek[1], Mehmet Biçer[1], Sezer Karabulut[2], Mustafa Şimşek[2], Numan Ali Aydemir[1], Ahmet Şaşmazel[1]

[1]*Dr. Siyami Ersek Hastanesi, Çocuk Kalp ve Damar Cerrahisi Kliniği,*
[2]*Dr. Siyami Ersek Hastanesi, Anestezi Kliniği, İstanbul*

Giriş: L loop TGA olgusunda sol ana koronere bası olmasın diye sağ ventrikül çıkım yolunun sol atrial appendaj ile rekontrüksiyonu(Modifiye Barbero Marcial) yapılan olgu. **Materyal Metod, Bulgular:** 2 ay kız çocuğu,3.100 gr; ekokardiografisinde, ventriküloarteryal bağlantı diskoradan. aort önde ve solda pulmoner arter sağda ve arkada(L-Loop büyük arter ilişkisi),sağ arcus aorta, interventriküler septumda sub-aortik bölgede 3 mm ve musküler trabeküler bölgede en büyüğü 5mm olan multibl defektler, PDA geniş(iki yönlü şant) bulunmaktaydı.Cerrahi olarak arterial switch(yer değiştirme), geniş muskular VSD nin kapatılması uygulandı. Olgumuzda,Lecompte manevrasını sağ koronere bası yapacağı için uygulayamadık. Bu nedenle pulmoner arteri aortun arka tarafından alıp sağ ventrikül çıkım yoluna getirdik. Burada pulmoner arter neo-pulmoner artere direkt anastomoz yapılsaydı sol ana koronere bası yapacaktı. Bu nedenle büyüme potansiyeli olan sol atrial appendajı arka tarafta ön tarafta da perikard yama kullanarak sağ ventrikül çıkım yolu rekonstrüksiyonu yaptık (Modifiye Barbero Marcial Tekniği). Pulmoner kapak korundu. **Sonuç:** Literatur araştırmasında bu şekilde ameliyat edilen başka bir olgu saptanmamış olduğundan özellikli olgu olduğunu düşündüğümüz için sunmayı planladık.

P-307

SIĞIR JUGULER VEN KAPAKLI KONDUİTİNDE NADİR BİR KOMPLİKASYON: GERÇEK ANEVRİZMAL DİLATASYON

Tamer Yoldaş[1], Şeyma Kayalı[1], Özkan Kaya[1], Vehbi Doğan[1], İlker Ertuğrul[1], Murat Koç[2], Utku Arman Örün[1], Selmin Karademir[1]

[1]*Dr. Sami Ulus Kadın Doğum, Çocuk Sağlığı ve Hastalıkları Eğitim ve Araştırma Hastanesi, Çocuk Kardiyoloji Bölümü,*
[2]*Dr. Sami Ulus Kadın Doğum, Çocuk Sağlığı ve Hastalıkları Eğitim ve Araştırma Hastanesi, Çocuk Kardiyovasküler Cerrahi Bölümü, Ankara*

Konjenital kalp hastalığı sağ ventrikül ile pulmoner arter bağlantısı gerektiren çocuk hastalarda kapaklı konduit uygun bir seçenek olarak kabul edilmektedir. Sığır juguler ven kapaklı konduitinin anevrizmal dilatasyonu genellikle proksimal anastomoz bölgesinde olur ve sıklıkla distal anastomoz darlığı ile ilişkilidir. Distal anastomoz darlığı olmaksızın anevrizmal dilatasyon nadir bir komplikasyondur. Burada, trunkus arteriyozus tanısı ile sağ ventrikül çıkım yolu rekonstriksiyonu kapaklı konduit ile yapılan bir hastada sığır juguler ven kapaklı konduitinin ciddi anevrizmal dilatasyonunu sunuyoruz. Yedi yaşında erkek hasta, 2.5 yaşında trunkus arteriyozus (Tip2) tam onarımı yapılmış. Sağ ventrikül çıkım yoluna 14 mm sığır juguler ven kapaklı conduit yerleştirilmiş. Ameliyattan sonraki iki yıllık izlemde hastanın şikayeti bulunmuyordu ve ekokardiyografide çıkım yolunda darlık yoktu. Daha sonraki iki yıllık süreçte hasta kontrole gelmemiş. Kontrol için başvurduğunda ise ekokardiyografide sağ ventrikül dilatasyonu ve konduitte anevrizmal dilatasyon saptandı. Kardiyak kateterizasyonda sağ ventrikül basıncının sistemik basınca eşit olduğu ve konduitte ventriküler anastomoz bölgesine kadar uzanan anevrizmal dilatasyon olduğu görüldü (Resim 1). Hasta konduit değiştirilmesi için opere edildi ve konduitte proksimal anastomoz bölgesinden distal anastomoz bölgesine kadar anevrizmal dilatasyon olduğu ve distal darlık olmadığı görüldü. Konduit 23 mm ksenogreft ile değiştirildi. Hasta operasyondan sonra 6. günde taburcu edildi ve iki aylık izleminde sorun yoktu. Sığır juguler ven kapaklı konduitte distal darlık olmaksızın anevrizmal genişleme olması nadir bir komplikasyondur. Bu hastaların yakın takibi konduit yetmezliği ve diğer ciddi komplikasyonları önlemek için gereklidir.

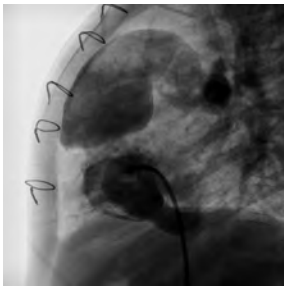

Resim 1. Konduit Anevrizmal Dilatasyonu (Lateral Anjiyogram)

P-308

WILLIAMS SENDROMLU İKİ OLGUDA NADİR BİR KARDİYAK BULGU: TEKRARLAYAN AORT KOARKTASYONU

Mehmet Emre Arı[1], İlkay Erdoğan[2], Birgül Varan[2], Murat Özkan[3]

[1]*Ankara Çocuk Sağlığı Hastalıkları, Hemotoloji Onkoloji Eğitim Araştırma Hastanesi, Çocuk Kardiyoloji Kliniği,*
[2]*Başkent Üniversitesi Tıp Fakültesi, Çocuk Kardiyoloji BD,*
[3]*Başkent Üniversitesi Tıp Fakültesi, Kardiyovasküler Cerrahi AD, Ankara*

Giriş: Williams sendromu, 7. kromozomda çoklu gen delesyonuyla oluşan genetik bir bozukluktur. Vakaların çoğu tipik yüz görünümü, kardiyak anomaliler ve mental retardasyonla karakterizedir. En sık supravalvüler aort stenozu ve pulmoner arteriyel stenoz olmak üzere vakaların %80'inde kardiyak anomaliler mevcuttur. Burada iki kere cerrahi, iki kere perkütan balon koarktasyon anjiyoplasti işlemi uygulanmış, hızlı ilerleyen aort koarktasyonlu iki hastayı sunduk. **Olgu-1:** Beş günlük kız bebek üfürüm duyulması nedeniyle kliniğimize danışıldı. Yapılan ekokardiyografik incelemede sağ ve sol pulmoner arterlerde hafif darlık, önemli aort koarktasyonu saptanan hastaya aort koarktasyonu tanısı ile balon koarktasyon anjiyoplasti uygulandı ancak başarılı olmadı (inen ve çıkan aorta gradienti 53mmHg'dan 47mmHg'ya geriledi). Hasta 'uç uca anastomoz' tekniğiyle ameliyat edildi. Ameliyat sonrası birinci ay kontrolünde rekoarktasyon (inen ve çıkan aorta arası gradient 90mmHg) saptandığı için balon koarktasyon anjiyoplasti işlemi uygulandı, ancak işlem başarısız oldu (Resim 1). Rekoarktasyon nedeniyle 10 aylıkken 'subklavyan flap aortoplasti' tekniğiyle tekrar ameliyat edildi. Mevcut bulgularla fenotipik olarak Williams sendromu düşünülen hastanın genetik analiz sonucuyla tanısı doğrulandı. Altı aylık izlemde koarktasyon bölgesinde tekrar darlık saptanmadı. **Olgu-2:** Dört aylık kız bebeğin büyüme geriliği nedeniyle dış merkezde değerlendirildiği, aort koarktasyonu saptanarak balon koarktasyon anjiyoplasti işlemi uygulandığı ve işlemin başarısız olması sebebiyle cerrahi amacıyla kliniğimize yönlendirildiği öğrenildi. Mevcut bulgularıyla fenotipik olarak Williams sendromu düşünülen hastanın tanısı genetik analizle doğrulandı. Ekokardiyografide sağ pulmoner arterde hafif-orta, mitral kapakta hafif darlık ve önemli aort koarktasyonu saptandı. Hasta yedi aylıkken 'uç uca anastomoz' tekniğiyle ameliyat edildi. Birinci ay kontrolünde rekoarktasyon (inen ve çıkan aorta arasında 100mmHg gradient) saptanarak balon koarktasyon anjiyoplasti işlemi uygulandı. Ancak işlem başarısız olduğu için onbir aylıkken 'subklavyan flap aortoplasti' tekniğiyle tekrar ameliyat edildi. Bir yıllık izlemde koarktasyon bölgesinde tekrar darlık saptanmadı. **Tartışma ve sonuç:** Williams sendromlu hastalarda aort koarktasyonu nadir görülmekle birlikte bu vakalarda rekoarktasyon sık görülmektedir. Rekoarktasyon açısından hastalar yakın takip edilmeli ve ameliyatları daha agresif yapılmalıdır.

Resim 1. Birinci olgunun balon koarktasyon anjiyoplasti işlemi sonrası angiografi görüntüsü

P-309

BÜYÜK DAMARLARIN KONJENİTAL DÜZELTİLMİŞ TRANSPOZİSYONU TANISI İLE İZLENEN HASTALARIN DEĞERLENDİRİLMESİ: TÜRKİYE DEN TEK MERKEZDEN 5 YILLIK DENEYİM

Pelin Ayyıldız, Taner Kasar, Erkut Öztürk, Öykü İsal Tosun, Yakup Ergül, Alper Güzeltaş

İstanbul Mehmet Akif Ersoy Göğüs Kalp ve Damar Cerrahisi Eğitim Araştırma Hastanesi Pediatrik Kardiyoloji Kliniği, İstanbul

Giriş: Bu çalışmanın amacı Büyük Damarların Konjenital Düzeltilmiş Transpozisyonu (ccTGA) olan hastaların takip ve sonuçlarının değerlendirilmesi, prognozu belirleyen sistemik ventrikül disfonksiyonu (SVD), konjestif kalp yetersizliği (KKY) gibi komplikasyonlara yol açabilecek faktörlerin saptanması. **Gereç ve Yöntemler:** Pediatrik Kardiyoloji polikliniğimizde ccTGA tanısı ile takip edilen 81 hastanın kayıtları geriye dönük olarak incelendi. Hastalar iki grupta analiz edildi; eşlik eden hemodinamik olarak önemli kalp defekti olanlar (Grup I) ve assosiye kardiyak defekti olmayanlar (Grup II). Yaş, cinsiyet, eşlik eden kardiyak defekt, ameliyat geçmişi, kalp bloğu, aritmi ve sistemik atriyoventriküler kapak yetersizliği kaydedildi. **Bulgular:** 81 hastanın ortanca yaşı 4 yaş (15 gün-50 yaş) idi. Grup I de 66 hasta (%81.5), Grup II de 15 hasta (%18.5) vardı. Grup I de 16 hastada klinik olarak KKY mevcuttu, grup II de konjestif kalp yetersizliği bulguları saptanmadı. Grup I de 66 hastanın 31 i opere oldu. On iki hasta çift ventrikül tamirine yönlendirildi; 9 na fizyolojik tamir, 3 ne anatomik tamir yapıldı. Altı hastaya Glenn şantı yapıldı ve bir hastada Fontan sirkülasyonu tamamlandı. 5 şant hastasının 3 ü öldü. Takipte grup I de 3 hastada, grup II de 1 hastada SVD gelişti. Açık kalp ameliyatı öyküsü, pulmoner atrezi, orta-ağır pulmoner darlık ve geniş ventriküler septal defekt varlığı, KKY için istatistiksel olarak anlamlı risk faktörleri olarak saptandı. Orta-önemli derecede triküspit yetersizliği (TY) varlığı, aritmiler, açık kalp cerrahisi geçirme öyküsü; sağ ve sol ventrikül disfonksiyonu için anlamlı bulundu. **Sonuç:** Klinik prezentasyon zamanı ve sağkalım ccTGA hastalarında esas olarak asosiye kardiyak defekt varlığına bağlıdır. Bu hastalarda SVD ve TY zamanla gelişmekte ve çocukluk yaş grubunda daha nadir olarak görülmektedir. Triküspit yetersizliği, atriyoventriküler blok, fizyolojik düzeltme sonrası erken dönemde görülen ventrikül disfonksiyonu; çocuklarda alternatif anatomik yöntemlerin araştırılması gerektiğini düşündürmektedir.

P-310

OLGU SUNUMU: SHONE KOMPLEKSİ

Mehmet Bicer[1], Murat Çiçek[1], Mustafa Şimşek[2], Numan Ali Aydemir[1], Ahmet Şaşmazel[1]

[1]Dr. Siyami Ersek Göğüs ve Kalp Damar Cerrahisi Hastanesi, Pediatrik Kalp ve Damar Cerrahisi Kliniği,
[2]Dr. Siyami Ersek Göğüs ve Kalp Damar Cerrahisi Hastanesi, Anestezi ve Reanimasyon Kliniği, İstanbul

Shone kompleksi sol kalbin birçok seviyede darlığı ile tanımlı bir patolojidir. Üç aylık hastamızda, yapılan ekokardiyografik çalışmada aort koarktasyonu, aort stenozu, paraşüt mitral kapak ve supramitral membran saptanmıştır. Hastaya, cerrahi strateji olarak tam düzeltme kararı alındı. Operasyon esnasında aort koarktasyon tamiri, mitral papiller splitting ve biküspid aort kapak tamiri uygulanmıştır. Hasta post operatif süreçleri olağan olarak geçirerek şifa ile taburcu olmuştur. Shone kompleksinde cerrahi müdahalenin başarısını belirleyen etken paraşüt mitral kapağın patolojiye katılımı olarak ifade edilmiştir. Mitral kapakta mitral kapak replasmanı, tamiri ve homogreft implantasyonu tedavi modaliteleri olarak değerlendirilerbilir. Aynı şekilde, Ross operasyonu, aort kapak tamiri, sol ventrikül apeks-aort kondüit implantasyonu, Konno-Rastan operasyonları gibi cerrahi müdahaleler aort kapak için akılda bulundurmalıdır.

Resim 1. Biküspid aort kapağın tamir sonrası görüntüsü

P-311

ÇOCUK HASTALARDA İMPLANTE EDİLEBİLİR KARDİYOVERTER DEFİBRİLATÖR İMPLANTASYONU İÇİN YENİ BİR TEKNİK

İrfan Taşoğlu[1], Ahmet Kuddusi İrdem[1], Tuğba Avcı[1], Serhat Koca[2], Feyza Ayşenur Paç[2], Mustafa Paç[1]

[1]Ankara Türkiye Yüksek İhtisas Eğitim Araştırma Hastanesi, Pediatrik Kalp ve Damar Cerrahisi Kliniği,
[2]Ankara Türkiye Yüksek İhtisas Eğitim Araştırma Hastanesi, Pediatrik Kardiyoloji Kliniği, Ankara

Giriş ve Amaç: Kalp ritmini sürekli monitörize ederek VT-VF gibi ventriküler aritmileri saptayan ve yeniden sinüzal ritme çevirmek için yeterli şok verebilen sistemlerin ani kardiyak ölümleri engellemede etkinliği kanıtlanmıştır. Çocuklarda ICD implantasyonuna nadiren başvurulur ve deneyimler sınırlıdır. Bizde, iki çocuk hastada cerrahi ICD implantasyonuyla ilgili tecrübemizi ve tanımladığımız tekniği sunduk. **Yöntem:** Teknik; Üç aylık LV noncompaction ve Uzun QT sendromu tanılı ilk hastada 5. interkostal aralıktan sol anterior torakotomiyle, dört yaşındaki opere edilmiş VSD-Brugada Sendromu tanılı ikinci hastada median sternotomiyle uygulandı. Her iki hastada RV inferoapikal bölgesinde perikard açılıp bir parçası yama olarak çıkarıldı. Bu bölgeye kardiyak ritmi algılayan epikardiyal elektrodlar yerleştirildi. Her iki elektrodun defibrilasyon eşiği intraoperatif elektrofizylojik çalışmalarla kontrol edildi. Perikardın plevral yüzünde ve LA-LV bileşkesinde çıkarılan perikardla cep oluşturuldu. Kendi üzerine katlanıp halka şekline getirilen defibrilasyon kablosu (halo lead) cep içine yerleştirildi. Elektrod-jeneratör bağlantıları yapılıp batarya rektus kılıfı içinde hazırlanan poşa yerleştirildi. **Bulgular:** Her iki hastada epikardiyal kabloların algılama fonksiyonları ve defibrilasyon eşikleri intraoperatif olarak üç defa peş peşe VF oluşturularak kontrol edildi. Her denemede ilk şokla ve 20j'lik enerjiyle VF sonlanıyorsa elektrodların yeterli bir elektriksel saha oluşturduğu kabul edildi. **Tartışma ve Sonuç:** İmplante edilebilir kardiyoverter defibrilatör implantasyonu çocuklar için eldeki kısa dönem sonuçlarıyla etkili ve güvenlidir. Tekniğimizin potansiyel avantajları; büyüyen çocuklarda halo lead implantasyonunun yeniden elektrod yerleştirilmesi gereksinimini ortadan kaldırması, intrakardiyak enfeksiyon riskini ortadan kaldırması, büyümeye bağlı oluşabilecek gerginliği en aza indirgemesi ayrıca oluşturulan perikardiyal cebin oluşabilecek yapışıklıkları engellemesi ve defibrilasyon kablosunun yer değişikliklerini önleyerek optimal elektriksel sahanın korunmasını sağlamasıdır. Ayrıca perikardiyal cebin, perikardiyumun plevral yüzünde oluşturulması plevral yapışıklık ve lead traksiyonlarını engellemektedir.

P-312

AVSD TAM DÜZELTME AMELİYATLARI SONRASI REOPERASYONLAR

Aybala Tongut[1], Eylem Tunçer[1], Ali Can Hatemi[1], Can Vuran[1], Füsun Güzelmeriç[2], Ömer Faruk Şavluk[2], Hakan Ceyran[1]

[1]Kartal Koşuyolu Yüksek İhtisas Eğitim ve Araştırma Hastanesi, Çocuk Kalp ve Damar Cerrahisi Kliniği,
[2]Kartal Koşuyolu Yüksek İhtisas Eğitim ve Araştırma Hastanesi, Anesteziyoloji ve Reanimasyon Kliniği, İstanbul

Amaç: Komplet ve parsiyel atrioventriküler septal defekt (cAVSD, pAVSD) tamirini takiben reoperasyon ve kötü uzun dönem sonuçların en sık sebebi sol atriventriküler (AV) kapak yetmezliğidir. Bu çalışma 2011 ila 2014 yılları arasında AVSD tam düzeltme operasyonu sonrası uzun dönemde reoperasyon ihtiyacı ile kliniğimize yönlendirilmiş 14 hastaya ait klinik tecrübeyi aktarmaktadır. **Yöntem:** Üç yıllık periyotta, AVSD tam düzeltme ameliyatları değişik merkezlerde yapılmış toplam 14 hasta (6 erkek, 8 kadın) uzun dönem takiplerde sol AV kapak yetmezliği sebebi ile kliniğimizde operasyona alınmış, kapak tamiri (n=8) ya da kapak replasmanı (n=6) uygulanmıştır. **Bulgular:** Hastaların ilk tam düzeltme operasyonlarındaki ortalama yaşı 3,2 yıl (1 ila 10 yıl), ilk tam düzeltme operasyonu ve reoperasyon arasındaki zaman ortalama 10,5 yıl idi. Reoperasyonlarda toplam aort kros klemp zamanı 53-169 dakika (ortalama 91,7 dakika) idi. Hastalardan birinde erken dönem mortalite izlenmiştir (%7,1). Hastaların hepsinde reoperasyon endikasyonu sol AV kapak yetmezliği olup, 8 hastada kapak tamiri, 6'sında ise kapak replasmanı uygulanmıştır. pAVSD tanılı üç hastaya sol AV kapak tamiri sonrasında erken postoperatif dönemde kapak yetmezliğinin sebat etmesi üzerine kapak replasmanı uygulanmıştır (ikisinde postoperatif 9. günde ve birinde postoperatif 1. günde). Ortalama hastanede kalış 11,4 gündür (6 ila 19 gün). Postoperatif dönemde major morbidite izlenmemiştir. **Tartışma:** Önemli sol AV kapak yetmezliğinin AVSD tam düzeltme operasyonlarını takiben, reoperasyon ve mortalitenin en önemli sebeplerinden biri olduğu bilinmektedir. Uzun dönem takiplerde hastaların %10 ila 20'sinde geç dönemde ileri sol AV kapak yetmezliği ortaya çıkmakta ve bundan preoperatif kapak malformasyonu ile operasyonda kleftin kapatılmaması sorumlu tutulmaktadır. Sonuç olarak, AVSD tamiri sonrası uzun dönemde reoperasyonlar güvenle ve düşük mortalite oranları ile uygulanabilmektedir. Yine de, uzun ömürlü bir sol AV kapak tamiri sağlanamadığı durumlarda, ciddi hemodinamik detoriyasyona izin vermeden sol AV kapak kompetansını sağlayabilmek için en kesin metod olan kapak replasmanı uygulamaktan kaçınılmamalıdır.

Tablo 1.

Hasta no, patoloji, cinsiyet, yaş (yıl)	İlk tamir ve reoperasyon arasındaki zaman (yıl)	Reoperasyonlar
1. pAVSD, K, 15	11	MVR, ASD kapama
2. pAVSD, E, 34	31	MVR, ASD kapama
3. pAVSD, K, 14	9	Mitral Tamir
4. pAVSD, E, 6	5	Mitral Tamir
5. pAVSD, E, 16	14	Mitral Tamir --> MVR
6. pAVSD, E, 11	10	MVR
7. pAVSD, K, 14	9	Mitral Tamir Tp
8. pAVSD, K, 18	14	Mitral Tamir, Tp --> MVR
9. pAVSD, K, 13	11	MVR
10. pAVSD, E, 17	12	Mitral Tamir --> MVR --> exitus
11. cAVSD, K, 5	4	Mitral tamir, LVOT rekonstrüksiyonu
12. cAVSD, E, 4	3	MVR
13. cAVSD, K, 17	7	MVR, VSD kapama
14. cAVSD, K, 8	7	Mitral Tamir

Hasta özellikleri. Kısaltmalar; pAVSD, parsiyel atrioventriküler septal defekt; cAVSD, komplet atrioventriküler septal defekt; MVR, mitral valve replasmanı;ASD, atrial septal defekt; VSD, ventriküler septal defekt; Tp; triküspid plasti; LVOT, sol ventrikül çıkım yolu darlığı

P-313

NIKAIDOH OPERASYONU

Ahmet Şaşamazel, Murat Çiçek, Mehmet Biçer, Numan Ali Aydemir

Dr. Siyami Ersek Hastanesi, Çocuk Kalp ve Damar Cerrahisi Kliniği, İstanbul

Giriş: 14 ay kız çocuğu, 7 kilo.Ekokardiografisinde; d-TGA,inlet VSD, LVOT valvular subvalvular darlık tricuspid kapak dokuları LVOT daraltmakta (80mm Hg gradient), RV hipoplazisi(TV Z değeri -2) bu hastamıza Nikaidoh operasyonu uyguladık.
Video presentasyonu
Sonuç: Komplike olan TGA,VSD ve pulmoner stenoz olgularında Nikaidoh bir cerrahi alternetiftir. Bu tip olgularda sağ ventriküler hipoplazi, VSD inlet – uzak yerleşimli olması, anormal AV kapakta straddling olması bu cerrahi prosedürleri zorlaştırmaktadır. Pulmoner kapak büyüklüğü ve infundibular kalınlık translokosyonun ne kadar olacağını belirlemektedir. Cerrahi sonunda normal anatomi yakın cerrahi kazanım sol ventrikül çıkım yolunda elde edilmektedir. Koroner arter anamolileri ve aort köküne yakın seyirler kontraindikasyonlarıdır 2 koroner'in aynı zamanda translokasyonundan kaçınılmalıdır. Pivotal transfer daha uygun olarak belirtilmektedir. Erken, orta, uzun dönem sonuçları umut vericidir.

P-314

SOL ATRİYUMA AÇILAN PERSİSTAN SOL VENA KAVA'NIN SAĞ ATRİYAL APENDİKS FLEBİ İLE OTOJEN REKONSTRÜKSİYONU

Ersin Erek[1], Selim Aydın[1], Dilek Suzan[1], Barış Kırat[2], İbrahim Halil Demir[3], Ender Ödemiş[3]

[1]Acıbadem Üniversitesi Atakent Hastanesi, Kalp ve Damar Cerrahisi Bölümü,
[2]Acıbadem Üniversitesi Atakent Hastanesi, Anestezi ve Reanimasyon Bölümü,
[3]Acıbadem Üniversitesi Atakent Hastanesi, Pediyatrik Kardiyoloji Bölümü, İstanbul

Giriş: Sol atriyuma direkt açılan persistan sol vena kava (PSVK), cerrahi tamir yöntemi olarak, sol atriyum içinden tünel oluşturulması, ekstrakardiyak conduit implantasyonu veya basıncı uygun hastalarda, sol pulmoner artere anastomoz edilmesi şeklinde tedavi edilebilir. Ancak özellikle bebeklerde, bu tekniklerin herbirinin önemli dezavantajları mevcuttur. Bu çalışmada, büyüme potansiyeli taşıyabilecek, yeni ve alternatif bir cerrahi teknik tanımlanmaktadır. **Olgu:** Ocak 2014 – Şubat 2015 tarihleri arasında toplam 4 hastada diğer kardiyak anomalilere eşlik eden ve sol atriyuma açılan PSVK mevcuttu. Hastalardan ikisi 3 aylık, diğerleri 4 ve 6 yaşında idi. Hastaların tümü kız cinsiyetteydi. İki hastada temel patoloji, parsiyel atriyoventriküler septal defekt (AVSD), bir hastada komplet AVSD, bir hastada ise koroner sinüs tipi atriyal septal defekt mevcuttu. Hastaların temel kardiyak patolojileri tamir edildikten sonra PSVK sol atriyuma bağlantı yerinden transekte edilerek serbestleştirildi. Sağdaki atriyumun anterior yüzeyinden yaklaşık 2 cm genişliğinde bir flap oluşturularak, PSVK' nın posterior yüzüne anastomoz edildi. Anterior yüzde ise, geniş bir perikard yama ile rekonstrüksiyon tamamlandı. Bir hastada postop 4.gün düşük kalp debisi nedeniyle ECMO uygulandı. Bu hasta çoklu organ yetersizliği nedeniyle kaybedildi. Diğer hastaların postoperatif erken dönemde sorunu olmadı ve 1 hafta içinde taburcu edildiler. Ekokardiyografi ve BT anjiyo kontrollerinde PSVK'nın obstrüksiyonsuz olarak sağdaki atriyuma döküldüğü saptandı (Resim 1). **Sonuç:** Tarif edilen yeni teknik, sol atriyuma açılan PSVK olgularında, özellikle bebeklerde, büyüme potansiyeli taşıyabilecek, önemli bir alternatif yöntem oluşturmaktadır.

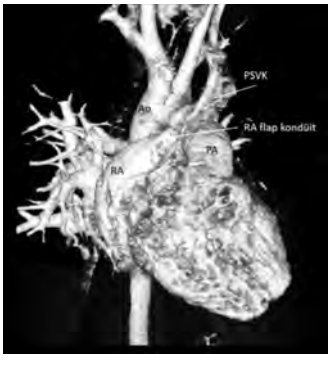

Resim 1. Sağ atriyal flap konduit BT görüntüsü

P-315

TAM DÜZELTME OPERASYONU YAPILAN FALLOT TETRALOJİ'Lİ HASTALARDA PULMONER KAPAK REPLASMANI'NA ETKİ EDEN RİSK FAKTÖRLERİNİN DEĞERLENDİRİLMESİ

Asuman Akar[1], Özgür Kızılca[1], Tülay Demircan[1], Seyyid Bahaettin Öncü[1], Cüneyt Zihni[1], Mustafa Kır[1], Sadık Kıvanç Metin[2], Şevket Baran Uğurlu[2], Zeliha Gül Saylam[1], Nurettin Ünal[1]

[1]Dokuz Eylül Üniversitesi Tıp Fakültesi, Çocuk Kardiyoloji BD, İzmir
[2]Dokuz Eylül Üniversitesi Tıp Fakültesi, Kalp Damar Cerrahisi AD, İzmir

Amaç: DEÜ Tıp Fakültesi Çocuk Kardiyoloji polikliniğinde 1992-2014 yılları arasında tam düzeltme operasyonu yapılan Fallot tetraloji (TOF)'li hastaların takiplerinde kullanılan ekokardioyografi (EKO) ve dinamik kardiyak MR sonuçlarıyla pulmoner kapak replasmanı (PVR) yapılmasına etki eden risk faktörlerinin belirlenmesi amaçlanmıştır. **Gereç ve yöntem:** Ameliyat ve dosya bilgilerine ulaşılan yaş ortalaması 15.6+7.8, vücut ağırlıkları ortalaması 12.6+11.2 kg olan 84 hasta (56 erkek, 28 kız) çalışmaya alındı. Postoperatif takiplerinde PVR için risk faktörü olabilecek pulmoner yetmezlik, trikuspit yetmezlik (TY), Sağ ventrikül çıkış yolu (RVOT) anevrizması, trikuspit kapağın transanüler planda sistolik hareketi (TAPSE) EKO ile; sağ ventrikül sistolik ve diastolik fonksiyonlarının volumetrik değerlendirilmesi dinamik kardiyak MR ile yapıldı. Cerrahi teknik olarak transanüler yama yapılmasının PVR için risk faktörü olup olamadığı araştırıldı. **Bulgular:** Çalışmaya alınan 84 hastadan tam düzletme sonrası takiplerde 10 hasta rezidü VSD kapatılması, 13 hasta RVOT rekonstriksiyonu (PVR,RVOT revizyonu), 1 hasta trikuspit kapak replasmanı nedeniyle reopere edildi. RVOT rekonstriksiyonu uygulanan 10 hastaya PVR uygulandı. PVR'yi etkileyen faktörler incelendiğinde RVOT anevrizması, TY ve cinsiyetin istatistiksel açıdan anlamlı risk faktörü olmadığı (p>0.05); ağır pulmoner yetmezliğin istasistiksel açıdan anlamlı risk faktörü olduğu saptandı (p=0.01). TAPSE 16< olmasının anlamlı risk faktörü olmadığı (p=0.065) ancak PVR için riski 16 kez artırdığı saptandı. PVR uygulanan 10 hastanın 6'sına dinamik kardiyak MR çekilmiş olup ortalama değerlere bakıldığında pulmoner yetmezlik regürjitasyon fraksiyonu (PRF) 57.17+30.7 ml/m2, sağ ventrikül endsistolik volümü (RVESV) 91+23.55 ml/m^2, sağ ventrikül enddiastolik volümü (RVEDV) 149.5+48 ml/m^2, sağ ventrikül EF (RVEF) %40+5.0 saptandı. Dinamik kardiyak MR sonuçları Geva kriterlerine göre değerlendirildiğinde PRF, RVEF,RVESV değerleri normalin üstünde saptandı. **Tartışma:** TOF'un en sık görülen çocukluk çağı siyanotik konjenital kalp hastalığıdır. Cerrahi deneyimlerin artmasına bağlı olarak mortalitenin azalması sonucunda hastaların uzun dönem komplikasyonları sık görülmeye başlanmıştır. PVR reoperasyonların en sık sebeplerinden biridir. Bu yüzden PVR endikasyonunun klinik şikayetlerin varlığı, EKO ve dinamik kardiyak MR değerlendirilmeleri sonucunda doğru yapılması önem arz etmektedir.

Dinamik Kardiyak MR Değerlendirilmesi

Dinamik Kardiyak MR	Ortalama+/- Standart Sapma	Normal Değerler
Pulmoner Yetmezlik Regürjitasyon Fraksiyonu	%37.17+/-10.7	%25<
Sağ ventrikül End-sistolik Volümü	91+/-23.55 ml/m2	80 ml/m2<
Sağ ventrikül End-diastolik Volümü	149.5+/-48 ml/m2	150 ml/m2<
Sağ Ventrikül Ejeksiyon Fraksiyonu	%40+5.0	%45>

P-316

YENİ KURULMUŞ BİR KALP CERRAHİ MERKEZİNİN İKİ YILLIK DENEYİMİ

Nimet Cındık[1], Mehmet Çelik2, Eda Palaoğlu[3], Ahu Baysal[3], Gülendam Koçak[4], Rıza Türköz[2]

[1]Ümraniye Eğitim ve Araştırma Hastanesi, Çocuk Kardiyoloji Kliniği,
[2]Hisar İntercontinental Hospital, Kalp-Damar Cerrahisi Kliniği,
[3]Hisar İntercontinental Hospital, Anestezi Kliniği,
[4]Hisar İntercontinental Hospital, Çocuk Kardiyoloji Kliniği, İstanbul

Giriş ve Amaç: Doğumsal kalp hastalığı 1000 canlı doğumda 8-12 oranında görülmektedir. Bu orana göre ülkemizde de her yıl yaklaşık 12.000 doğuştan kalp hastası doğmakta ve bunların yarısından fazlasında da cerrahi veya transvenöz yolla tedavi gerekmektedir. Yeni bir pediatrik kardiyoloji ve kalp cerrahisi merkezi olarak Hisar hastanesinde iki yıllık sonuçlarımızı ve deneyimlerimizi paylaşmayı istedik. **Gereç ve Yöntem:** Merkezimizde 1 Mart 2013- Şubat 2015 tarihleri arasında toplam 420 doğumsal kalp hastalığı ameliyatı yapıldı. Hastaların 256'ı erkek, 164'ü kız idi. Yaşları 1gün ile 32 yaş arasında median 7 ay, %69'ını asiyanotik (VSD, ASD, komplet ve parsiyel atriyoventriküler septal defekt (AVSD), PDA, çeşitli kapak hastalıkları, aort koarktasyonu, kesintili aortik ark), % 31'ni siyanotik grup (büyük arter transpozisyonu, pulmoner venöz dönüş anomalisi, Fallot tetralojisi (TOF), trunkus arteriozus, tek ventrikül fizyolojili doğumsal kalp hastalıkları, total anormal venöz dönüş anomalisi(TAPVC)) oluşturdu. **Bulgular:** Hastaların ameliyat yaşı; 76 hasta 0-1 ay, 203 hasta 1-12 ay, 125 hasta 1-10 yaş arsında, 16 hasta 10 yaşın üstünde idi. Bunların 123'üne VSD kapatılması, 25'ine ASD kapatılması, 41'ine arteriyel switch, 47'sine TOF tamiri, 26'sına komplet AVSD tamiri, 16'ına bidireksiyonel kava-pulmoner şant, 6'ına Fontan ameliyatı, 35'ine koarktasyon veya kesintili ark tamiri, 6'ına trunkus tamiri, 5'ine TAPVC tamiri, 28 hastaya kapak replasmanı veya valvatomi veya DSM rezeksiyonu veya supravalvüler PS giderilmesi ameliyatı yapıldı. Postoperatif izlemde 21 hasta kaybedildi (%5). **Tartışma:** Kompleks pediatrik kalp ameliyatlarının yapılması multidisipliner olarak bu konuda tecrübeli ekibe ihtiyaç göstermektedir. Gerekli alt yapı, teknik donanım ve multidisipliner yaklaşım ile zaman içerisinde bu başarının daha da artacağı göz ardı edilmemelidir.

P-317

KOMPLET ATRİOVENTRİOVENTRİCULAR KANAL DEFEKTİ VE COR TRİATRİATUM'UN ADOLESAN DÖNEMDE CERRAHİ TEDAVİSİ

Koray Ak[1], Figen Akalın[2], Nilüfer Çetiner[2], Esin Tülü[1], Zuhal Aykaç[3], Selim İsbir[1], Sinan Arsan[1], Adnan Çobanoğlu[1]

[1]Marmara Üniversitesi Tıp Fakültesi, Kalp ve Damar Cerrahisi AD,
[2]Marmara Üniversitesi Tıp Fakültesi, Pediatrik Kardiyoloji BD,
[3]Marmara Üniversitesi Tıp Fakültesi, Anesteziyoloji ve Reanimasyon AD, İstanbul

Giriş: Günümüzde komplet tip atriyoventriküler kanal defektleri için bir çok merkezde erken bebeklik döneminde tam düzeltme yapılmaktadır. Bu hastalarda pulmoner arter band uygulaması çok nadiren uygulansada primer tamir için yüksek riskli vakalarda hala tercih edilebilmektedir. Pulmoner artere band uygulaması, yüksek mortaliteli bir işlem olmasının yanı sıra pulmoner arterlerde uygunsuz büyüme ve distorsiyon gibi bir takım komplikasyonlara sebep olabilmektedir. **Olgu:** 11 yaşında erkek hasta hastanemize siyanoz ve ciddi nefes darlığı şikayetleri ile başvurdu. Doğumdan 2 ay sonra komplet tip atriyoventriküler kanal defekti için pulmoner arter band işlemi uygulanan hasta takiplerine devam etmemiş ve ciddi sepmyomatik olduğu zaman tekrar başvurmuş olduğu tespit edilmiştir. Fizik muayenesinde siyanotik görünümde olan hastada uzun süreli siyanoza bağlı parmaklarda çomaklaşma saptandı. Oda havasında arteriyel oksijen saturasyonu %83 olarak bulunan hastanın transtorasik ekokardiyogafisinde Rastelli A komplet tip atriyoventriküler kanal defekti tespit edilmiştir. Sağ ve sol atriyoventriküler kapaklarda hafif yetmezlik tespit edilen hastaya pulmoner arter band bölgesinde 130 mmHg gradient tespit edilmiştir. Pulmoner kapak fonksiyonları normal bulunmuştur. Yapılan pulmoner BT anjiografide pulmoner arter dallarının normal olduğu (McGoon: 2) ve herhangi bir distorsiyon olmadığı görülmüştür (Resim 1). Hastaya çift yama tekniği kullanılarak tam düzeltme operasyonu yapıldı. İntraoperatif olarak sol atriumda cor triatriatuma sebep olan fibromusküler septum tespit edilmiş olup rezeksiyon uygulanmıştır (Resim 2). Pulmoner arter band bölgesi bovine perikard yama kullanılarak rekonstrikte edildi. Postoperatif takiplerinde problem yaşamayan hasta postop 6. günde taburcu edildi. **Sonuç:** Doğru lokalizasyona yerleştirilen ve efektif bir şekilde pulmoner kan akımını sınırlayan pulmoner arter band uygulaması komplet tip atriyoventriküler kanal defekti gibi sol sağ şunt yapan patolojilerde, tam düzeltme operasyonlarının düşük morbidite ve mortalite ile yapılabilmesine olanak sağlamaktadır.

Resim 1. Preoperatif BT angiyografide pulmoner arter bandının görüntülenmesi (ok)

Resim 2. Cor triatriatuma sebep olan geniş fibromusküler septum (yıldız)

P-318

BÜYÜK ARTERLER TRANSPOSİZYONUNDA İNTRAMURAL SEYİRLİ KORONER ARTER ANAMOLİLERİNDE KLİNİK TECRÜBEMİZ

Ahmet Şaşmazel[1], Murat Çiçek[1], Mehmet Biçer[1], Numan Ali Aydemir[1], Bugra Harmandar[1], Ali Rıza Karaci[1], İlker Kemal Yücel[2], Mustafa Orhan Bulut[2]

[1]Dr. Siyami Ersek Hastanesi Çocuk Kalp ve Damar Cerrahisi Kliniği,
[2]Dr. Siyami Ersek Hastanesi Pediatrik Kardioloji Kliniği, İstanbul

Giriş: Büyük arter transpozisyonu(BAS) tanısı alan hastalarda, arteriyel switch ameliyatı sırasında koroner arterlerin implantasyonu kritik rol oynamaktadır. Özellikle, intramural seyirli koroner arter paternleri en yüksek cerrahi risk taşıyan durumlardan birisi olup. koroner arterin implantasyonu sırasında oluşabilecek herhangi bir kıvrılma ya da gerilme istenmeyen sonuçlara neden olabilmektedir.Kliniğimizde, BAS ve intramural seyirli koroner arter paterni tanısı alan olgularda, arterial switch operasyonu ve koroner translokasyon tekniğini paylaşma amacıyla sunulmuştur. **Materyal Metod, Bulgular:** Ocak 2010- Ocak 2015 tarihleri arasında 311 hasta neonatal dönemde büyük arter transpozisyonu nedeniyle amaliyata alında. Bu olguların 14(%4,5) de intramural seyirli koroner arter paternine rastlandı. 2 hastamıza sol ana koroner arterde osteal darlık nedeniyle koroner cut-back yapıldı. 1 hastamıza osteal patchplasty yapıldı. Bu hastaların 8 (%57) taburcu ettik. **Sonuç:** Arteriyel switch (yer değiştirme) ameliyatlarında en önemli aşama koroner arterlerin taşınması ve implantasyonudur ve ameliyatın başarısı da bu aşamaya bağlıdır. Bazı serilerde 30% olarak mortalite verilmesine rağmen bazı gruplar tarafındanda intramural seyir mortaliteyi etkileyen bir faktör olmadığı belirtilmektedir. Cerrahi deneyimlerin artması başarı oranlarını da artırmıştır. Koroner arter anatomisine bağlı olarak ve, intramural seyirli koroner arter paternlerin taşınması ile ilgili çeşitli teknikler geliştirilmiştir. Ancak bu hastaların uzun dönem izlemleri henüz bilinmemektedir. Uzun dönem izlemlerinde elde edilecek veriler ameliyat tekniğini yönlendirecektir.

P-319

DESENDAN AORTADAN ÇIKAN KOLLATERAL BAĞIMLI SEREBRAL VE KORONER SİRKÜLASYON

Dilek Suzan[1], Selim Aydın[1], Ender Ödemiş[2], Ersin Erek[1]

[1]Acıbadem Üniversitesi Atakent Hastanesi, Kalp ve Damar Cerrahisi Bölümü, [2]Acıbadem Üniversitesi Atakent Hastanesi, Pediyatrik Kardiyoloji Bölümü, İstanbul

Giriş: Hipoplastik sol kalp sendromunda (HLHS), aortik atrezi varlığında, serebral ve koroner sirkülasyon PDA' dan kaynaklanan retrograd akıma bağımlıdır. Bu patolojiye aortik interruption' ın eşlik etmesi çok nadirdir ve serebral ve koroner dolaşımı imkansız hale getirebilir. Bu olgumuzda, desendan aortadan çıkan anormal bir kollateral yardımıyla, sağ subklavyan arterden retrograd beslenen serebral ve koroner sirkülasyon sunulmaktadır. **Olgu:** Üç günlük, 3 kg ağırlığında erkek bebek, dış merkezden tarafımıza HLHS tanısıyla entübe vaziyette transfer edildi. Gelişinde genel durumu kötü ve yaygın vücut ödemi mevcuttu. Hipotansif, bradikardik ve SaO2 %70 olan hasta alprostadil infüzyonu almaktaydı. İnotrop destek başlanan hastaya periton diyalizi takıldı. Ekokardiyografisinde tip C interrupted aortik arch, aortik atrezi ve hipoplastik sol kalp sendromu tespit edildi. Hastamızın düşük doğum ağırlıklı ve kardiyak performansının düşük olması sebebi ile bilateral pulmoner banding ve PDA stent implantasyonu ile Hibrid Stage I palyasyon sağlanarak aşamalı tamir yapılması planlandı. Önce 3,5 mm PTFE greft kullanılarak bilateral banding uygulandı. Arkasından PDA stent implantasyonu yapıldı. Bu esnada koroner ve serebral sirkülasyonu sağlayan, desendan aorta kaynaklı anormal kollateral saptandı (Resim1). Yaklaşık 3 ay süren yoğun bakım takibi sonrasında hasta eksitus oldu. **Tartışma ve Sonuç:** Literatürde tip C aortik interruption' a eşlik eden HLHS varyantı çok nadir olup, desendan aortadan çıkan kollaterale bağımlı serebral ve koroner sirkülasyon bilgimize göre daha önce bildirilmemiştir.

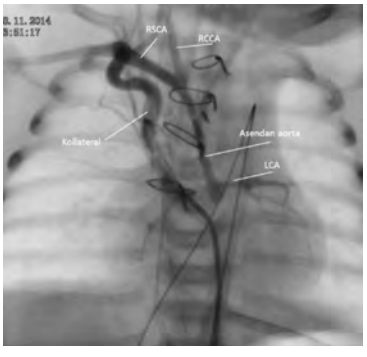

Resim 1. Desendan aortadan çıkan kollateral bağımlı serebral ve koroner sirkülasyon

P-320

VENTRİKÜLER SEPTAL DEFEKT VE PULMONER STENOZA SEKONDER GELİŞEN SAĞ VENTRİKÜL KARDİYOMİYOPATİSİ VE İNSİDENTAL SAPTANAN CİRCUMFLEX KORONER ARTER ANEVRİZMASI

Savaş Demirpençe[1], Yeliz Sevinç[1], Ertan Damar[2], Emin Alp Alayunt[3], Faik Fevzi Okur[3], Vedide Tavlı[1]

[1]Şifa Üniversitesi Tıp Fakültesi, Çocuk Kardiyoloji BD,
[2]Şifa Üniversitesi Tıp Fakültesi, Anestezi ve Reanimasyon AD,
[3]Şifa Üniversitesi Tıp Fakültesi, Çocuk Kalp Damar Cerrahisi BD, İzmir

Giriş: Dilate kardiyomiyopati yüz binde 36 oranında görülmekte olup sol ve/veya sağ ventrikül fonksiyonunun bozulduğu, kalpte ilerleyici büyümeye yol açan bir durumdur. Olguların %60'ından fazlasında etiyoloji bilinmemektedir. Burada perimembranöz ventriküler septal defekt (VSD) ve pulmoner stenoza sekonder gelişen sağ ventrikül (RV) kardiyomiyopatisi ve insidental saptanan circumflex koroner arter anevrizması birlikteliği olan sekiz yaşında kız olgu sunulmuştur. **Olgu:** Perimembranöz VSD ve pulmoner stenoz tanılarıyla farklı merkezlerde düzensiz takip edilen ve son bir yıldır kontrolüne gitmemiş olan 8 yaşında kız olgu çabuk yorulma, çarpıntı şikayeti ile kliniğimize başvurdu. Fizik muayenesinde genel durumu iyi, nabzı 101/dk, kan basıncı 110/70 mmHg, kardiyak oskultasyonda pulmoner odakta 3/6° sistolik ejeksiyon üfürümü mevcuttu. Elektrokardiyografide sağ aks, RV hipertrofisi, V1-V6'da T negatifliği mevcuttu. Telekardiyografide kardiyomegali saptandı. Ekokardiyografisinde perimembranöz bölgede malalignment, belirgin L-R şantın olmadığı 1 cm'lik defekt ayrıca midmüsküler bölgede L-R şant yapan defekt mevcuttu. Sağ atriyum, RV dilate görünümde olup IVS'de paradoksal hareket ve 3° triküspit kapak yetersizliği (velosite 5.7 m/sn), pulmoner kapakta valvuler ve infundibuler düzeyde darlık (80 mmHg tepe sistolik gradiyent) ve 1° yetersizlik, koroner sinüse açılan persistan sol SVC vardı. Anjiyografide sol ventrikül enjeksiyonunda İVS'nin intakt olduğu ve sağ koroner cusp'ın prolapsusu ile kapanan dolma defekti şeklinde VSD olduğu, sol koroner arterin posteriorda non-koroner cusp'tan çıktığı ve circumflex arter distalinde anevrizmatik dilatasyon olduğu görüldü (Resim 1). RV enjeksiyonunda infundibuler-valvuler pulmoner stenoz, orta derece trikuspid kapak yetersizlik akımıyla sağ atriyumun dolduğu ve sağ ventrikülün belirgin dilate olduğu görüldü (Resim 2). Dual source BT anjiyografide sol koroner arterin posteriyordan çıktığı, circumflex arterin belirgin ince kalibrasyonda olduğu belirtildi. Konseyde değerlendirilen olguda tam düzeltme kararı alındı. **Sonuç:** Dilate kardiyomiyopati idiyopatik, genetik, viral, immün, toksik nedenli olabileceği gibi, mevcut miyokardiyal yüklenme veya iskemi bulguları ile açıklanamayacak düzeyde miyokardiyal disfonksiyon gösteren diğer kardiyovasküler hastalıklarda da görülebilir. Malalignment VSD ve pulmoner stenoza sekonder gelişen sağ ventrikül kardiyomiyopatisi oldukça nadir görülmektedir.

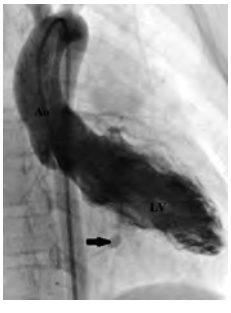

Resim 1. Sol ventrikül enjeksiyonu (sağ ön oblik); circumflex arterde görülen anevrizmatik dilatasyon (ok) *(Ao: aorta, LV: sol ventrikül)*

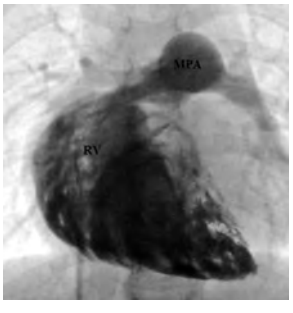

Resim 2. Sağ ventrikül enjeksiyonu (anteroposterior); belirgin dilatasyon gösteren RV, valvuler ve infundibuler darlık gösteren pulmoner kapak izlenmekte *(MPA: ana pulmoner arter, RV: sağ ventrikül)*

P-321

SAĞ ARKUS AORTALI VASKÜLER RİNG OLGUSUNA SOL POSTEROLATERAL TORAKOTOMİ İLE YAKLAŞIM

Tuğba Avcı[1], Ahmet Kuddusi İrdem[1], İrfan Taşoğlu[1], Çetin Murat Songur[1], Fatih Atik2, Serhat Koca[2], Feyza Ayşenur Paç[2], Mustafa Paç[1]

[1]Türkiye Yüksek İhtisas Hastanesi, Kalp ve Damar Cerrahisi Kliniği,
[2]Türkiye Yüksek İhtisas Hastanesi, Pediyatrik Kardiyoloji Kliniği, Ankara

3 yaşında erkek hasta. Doğumdan beri olan yutma güçlüğü ve sık aspirasyon öyküsü ile dış merkezde yapılan özofagogramda özofagus basısı ve MR anjiyo ile sağ arkus aorta, aberan sol subklavyen arter saptanması üzerine operasyon amaçlı kliniğimize kabul edildi. Sol torakotomi ile toraksa girildi. Aberan sol subklavyen proksimali ve arkus aortaya, bu kesiden rahatça ulaşılabildi. Desendan aort, vertebranın sağında yerleşimli idi. Ayrıntılı diseksiyon sırasında duktus torasikus parsiyel olarak hasarlandı ve tamir edildi. Aberan sol subklavyen arter proksimalinin anevrizmatik olmadığı, ligamentum arteriosumun aberan sol subklavyenle birlikte ring oluşturduğu gözlendi. Özofagusa daha fazla olmak üzere beraberinde trakeaya da bası yaptığı saptandı. Bu bant rezeke edildikten sonra, etraf yapılar ayrıntılı olarak incelendi, özofagus ve trakeadaki basının ortadan kalktığı görüldü. Aberan sol subklavyen arter, adventisyasından torax duvarına sütür ile tespit edildi. Postoperatif dönemde kısa süreli şilotoraks gelişen hastanın, orali 3 gün kapatılması sonrasında şilöz drenajı kesildi. Hasta postoperatif 10. Günde taburcu edildi. Taburculuk sırasında yutma güçlüğü devam eden hastanın postoperatif 3. Ay kontrolünde yutma güçlüğü ve aspirasyon sıklığı belirgin azalmıştı. Tüm konjenital kalp hastalıkıkları içinde %1-2 oranda görülen vasküler ringler içinde aberan sol sübklavyen ve sağ arkus aorta anomalisi oldukça nadirdir. Bu anomali asemptomatik olabileceği gibi yenidoğan döneminde stridor, wheezing, yutma güçlüğü gibi semptomlarla kendini belli edebilir. Bu patolojiye klasik yaklaşım sıklıkla sağ torakotomi şeklindedir. Biz de, sol torakotomi ligamentum arteriosusa, aberan sağ subklavyenin kendisine ve proksimalde aortadan çıkış yerine rahatlıkla ulaşılabileceğini, bu kesi ile bu operasyonun yapılabileceğini düşünmekteyiz.

P-322

ÇOCUKLARDA AORT KOARKTASYONU: TEK MERKEZ SONUÇLARI

Tamer Yoldaş[1], Şeyma Kayalı[1], Özkan Kaya[1], Senem Özgür[1], Murat Koç[2], Vehbi Doğan[1], İlker Ertuğrul[1], Utku Arman Örün[1], Selmin Karademir[1]

[1]Dr. Sami Ulus Kadın Doğum, Çocuk Sağlığı ve Hastalıkları Eğitim ve Araştırma Hastanesi, Çocuk Kardiyoloji Bölümü,
[2]Dr Sami Ulus Kadın Doğum, Çocuk Sağlığı ve Hastalıkları Eğitim ve Araştırma Hastanesi, Çocuk Kardiyovasküler Cerrahi Bölümü, Ankara

Aort koarktasyonu, sıklıkla ligamentum arteriyozum yanında lokalize olan daralmış aortik segment olarak tanımlanır. Diskret, uzun segment veya aortik ark ve isthmusu içerecek şekilde kompleks olabilir ve kollateral damarlar eşlik edebilir. Bu çalışmanın amacı 2005-2013 yılları arasında hastanemizde aort koarktasyonu tanısı ile cerrahi tamir, balon anjiyoplasti ve stent implantasyonu yapılan hastaların sonuçlarını değerlendirmektir. Ocak 2005- Aralık 2013 arasında hastanemizde cerrahi tamir, balon anjiyoplasti ve stent implantasyonu yapılan 170 hastanın sonuçları geriye dönük olarak incelendi. Aortik ark hipoplazisi ağır olan ve kompleks konjenital kalp hastalığına eşlik eden vakalar çalışmaya alınmadı. Ocak 2005- Aralık 2013 arasında hastanemizden 170 hasta (113 erkek ve 57 kız, yaşları 1 gün 17.7 yaş arasında, ortanca yaş 5 ay) çalışmaya alındı. Hastaların 96'sı izole koarktasyon iken, 74 hastada eşlik eden konjenital kalp hastalığı mevcuttu. En sık eşlik eden konjenital kalp hastalığı VSD (%36.4) idi. Cerrahi tedavi 103 native ve rekoarktasyon vakasına (7 gün ile 188 gün arasında, ortanca 3 ay) yapıldı. Cerrahi tedavi 93 native ve rekoarktasyon vakasına (1 gün ile 127 ay arasında, ortanca 21 gün) yapıldı. Balon anjiyoplasti sonrası koarktasyon bölgesindeki gradiyent 37.3±15.5 mmHg'dan 10.6±10.1 mmHg geriledi. Stent implantasyonu 11 nativ ve rekoarktasyon vakasına (ortalama 11.3±2.3 yaş) uygulandı. Tüm hastaların ortanca takip süresi 23 ay (7 gün-180 ay) idi. Rekoarktasyon 44 hastada (%25.9) gelişti. Bunlardan 25'inde balon anjiyoplasti sonrası gelişirken (ortanca 2 ay, 1-60 ay arasında), 19'unda cerrahi sonrası (ortanca 5 ay, 1-84 ay arasında) rekoarktasyon gelişti. Aort koartasyonu cerrahi tamiri minimal mortalite ile uygun bir tedavi yöntemidir. Balon anjiyoplasti aort koarktasyonu tedavisinde cerrahiye alternative olarak etkili ve daha az invaziv bir işlemdir. İzole koarktasyonu olan cerrahi için kilo veya klinik durum olarak uygun olmayan infantlar cerrahiye köprü olarak balon anjiyoplasti ile tedavi edilebilirler. Ancak bir yaş altında koarktasyon balon anjiyoplasti genellikle rekoarktasyon ile sonuçlanır ve tekrar girişim ihtiyacı olur.

P-323

VENTRİKÜLER SEPTAL DEFEKTİN MİNİMAL İNVAZİV YAKLAŞIMLA KAPATILMASI

Selim Aydin[1], Dilek Suzan[1], Barış Kırat[2], İbrahim Halil Demir[3], Ender Ödemiş[3], Ersin Erek[1]

[1]Acıbadem Üniversitesi Atakent Hastanesi, Kalp ve Damar Cerrahisi Bölümü,
[2]Acıbadem Üniversitesi Atakent Hastanesi, Anestezi ve Reanimasyon Bölümü,
[3]Acıbadem Üniversitesi Atakent Hastanesi, Pediatrik Kardiyoloji Bölümü, İstanbul

Giriş: Median sternotomi konjenital kalp cerrahisinde standart yaklaşımdır. Minimal invaziv girişimler, günümüzde hem estetik amaçlı hem de hasta konforu açısından cerrahi travmayı azaltması nedeniyle tercih edilmektedir. Çoğunlukla atriyal septal defekt (ASD) tamiri için uyguladığımız, sağ lateral minitorakotomi insizyonu ile ventriküler septal defekt (VSD) tamiri yaptığımız iki olgu sunumu bildirilmektedir. **Olgu:** Hastalardan ilki 4 yaşında ve 22 kg, diğeri 3 yaşında ve 11,35 kg idi. Hastalar tam lateral sol dekübitus pozisyonunda yatırıldı. Sağ 6. interkostal aralık (IKA) seviyesinden 7 cm' lik lateral minitorakotomi insizyonu yapıldı. 4. IKA' dan toraksa girildi. Asendan aorta ve bikaval kanülasyon yapılarak KPB' a başlandı. Aort klempi, kardiyoplejik arrest sağlandı. Sağ atriyum yoluyla VSD' ler yama ile kapatıldı. Ameliyat sırasında Heartport enstrümanları kullanıldı. Toraks içine karbondioksit insuflasyonu yapıldı. KPB süreleri her iki olguda da 92 dk, aort klemp süreleri ilkinde 80 dk, diğerinde 78 dk idi. Ameliyat sonunda transözofageal ekokardiyografi ile VSD' lerin kapandığı konfirme edildi. Postoperatif erken dönem sorun olmadı. Hastalar 1 gün yoğun bakım ve 5 gün servis takibi ardından taburcu edildiler. Bir aylık kontrollerinde VSD yamasında şant olmadığı tespit edildi. **Tartışma ve Sonuç:** Minimal invaziv sağ lateral mini torakotomi insizyonu, uygun hastalarda VSD kapatılması için de güvenle kullanılabilir. İnsizyonun estetik olması ve post operatif iyileşmenin daha hızlı olması nedeniyle daha tercih edilebilir bir yöntemdir.

P-324

ÇOCUKLARDA KARDİYAK CERRAHİ SONRASI GELİŞEN ŞİLOTORAKS OLGULARININ DEĞERLENDİRİLMESİ

Okan Yıldız[1], Erkut Öztürk[2], Hüsnü Fırat Altın[1], Pelin Ayyıldız[2], Taner Kasar[2], Ahmet İrdem[2], Yakup Ergül[2], Sertaç Haydin[1], Alper Güzeltaş[2], Mehmet Yeniterzi[1], İhsan Bakır[1]

[1]İstanbul Mehmet Akif Ersoy Göğüs Kalp ve Damar Cerrahisi Eğitim Araştırma Hastanesi Pediatrik Kalp Damar Cerrahisi Kliniği,
[2]İstanbul Mehmet Akif Ersoy Göğüs Kalp ve Damar Cerrahisi Eğitim Araştırma Hastanesi Pediatrik Kardiyoloji Kliniği, İstanbul

Giriş ve Amaç: Şilotoraks genel olarak nadir bir durum olup torasik ve kardiyak işlemleri takiben daha sık meydana gelebilmektedir. Lenfatik sıvının, duktus torasikus veya dallarının hasarı veya yüksek basınca maruz kalmasi sonucu plevral boşlukta birikmesidir. Bu çalışmada çocuk kalp cerrahisi sonrası erken dönemde gelişen şilotoraks olguları incelendi. Şilotoraks sıklığı, tedavi protokolü veizlem sonuçları değerlendirildi.
Gereç ve Yöntemler: Haziran 2011-Haziran 2014 tarihleri arasında kalp cerrahisi sonrası şilotoraks gelişmiş olan pediatrik olgular geriye dönük olarak araştırıldı. **Bulgular:** 1123 pediatrik olgu ameliyat edildi ve bu olguların %3,1'inde postoperatif dönemde şilotoraks görüldü. On dokuz olgu (%54) erkek ve 16 olgu (%46) kız idi. Hastaların ortanca yaşı 240 (5 gün-15 yıl) gündü. Şilotoraks gelişimi en sık tek ventrikül olgularında saptandı (n=11,%31). Bunun dışında arkus aorta tamiri (n=9, %25), Fallot tetralojisi (n=4, %11) atrioventriküler septal defekt onarımı (n=4,%11), arteryel switch operasyonu (n=3,%8), ventriküler septal defekt kapatılması (n=2, %6) ve diğer operasyonlarda (n=2,%6) şilotoraks görüldü. Ortanca şilotoraks drenaj süresi 9 (range 2-44) gündü. Beslenmede ilk aşama; yağdan fakir diyet, orta zincirli yağ asitlerinden zengin diyet veya total parenteral nutrisyon ile gerçekleştirildi. Ondört olguda octreotide tedavisi kullanıldı. Dört olguya duktus torasikus ligasyonu ve 4 olguya plörodezis uygulandı. Dokuz olguda sepsis gözlendi. Üç olgu kaybedildi. **Tartışma ve Sonuç:** Şilotoraks konjenital kalp cerrahisi sonrası çokta nadir olmayan bir komplikasyondur. En sık tek ventrikül tamiri sonrasında görülmektedir. Morbiditeye ve daha az olarak da mortaliteye etkisi vardır.

P-325

YENİ KURULMUŞ BİR MERKEZDE ARTERİEL SWİTCH AMELİYATI YAPILAN HASTALARIN ERKEN DÖNEM SONUÇLARI

Nimet Cındık[1], Mehmet Çelik[2], Ahu Baysal[3], Eda Palaoğlu[3], Gülendam Koçak[4], Rıza Türköz[2]

[1]Ümraniye Eğitim ve Araştırma Hastanesi, Çocuk Kardiyoloji Kliniği,
[2]Hisar İntercontinental Hospital, Kalp Damar Cerrahisi Kliniği,
[3]Hisar İntercontinental Hospital, Anestezi Kliniği,
[4]Hisar İntercontinental Hospital, Çocuk Kardiyoloji Kliniği, İstanbul

Giriş ve Amaç: Büyük arter transpozisyonu (TGA) konjenital kardiyak anomalilerin % 5-7'ini oluşturur. Erkek cinsiyette daha fazla görülmektedir (%60-70). Olguların % 40-45'inde büyük arter transpozisyonuna VSD, aort koarktasyonu, pulmoner stenoz gibi ek kardiyak anomaliler eşlik etmektedir. TGA' da geç kalınmadığı sürece en iyi ameliyat tekniği anotomik düzeltme olan arteriel switch ameliyatıdır. Yeni kurulan bir merkez olarak bizde, arteriyel switch ameliyatı yaptığımız hastaların sonuçlarını sizinle paylaşmayı istedik. **Gereç ve Yöntem:** Merkezimizde 1 Mart 2013-Şubat 2015 tarihleri arasında toplam 41 arteriyel switch ameliyatı yapıldı. **Bulgular:** Ameliyat edilen 41 hastanın 30'u erkek, 11'i kız idi. Hastaların ameliyat yaşı 1 gün ile 4 ay arasında değişti, median 13 gün idi. Bu hastaların 31'i basit TGA idi. Geri kalanların 6'ında VSD, 1'inde aort koarktasyonu, 2'inde VSD+ark hipoplazisi, 1'inde sol ventrikül çıkım yolu darlığı mevcuttu. Aort koartasyonu ve arkus hipoplazisi eş zamanlı olarak sternotomi ile düzeltildi. Hastaların kilosu 2,5-6 kg (ortalama3,6 kg), ameliyat yaşı 1 gün-4ay (median 11gün) arasında değişti. Hastaların postoperatif yatış süresi 1-43 gün (median 14 g) arasında değişti. Postoperatif 2 hasta eks oldu. Eks olan hastalarda preoperatif laktat yüksekliği mevcuttu. **Tartışma:** Arteriyel Switch ameliyatı; anotomik düzeltme olması, sol ventrikül fonksiyonlarının korunması ve düşük aritmi insidansı nedeniyle büyük arter transpozisyonu olan uygun olgularda ilk seçenektir. Perioperatif mortalitesi merkezlerin tecrübesine ve yapılan vaka sayısına göre değişmektedir. Son yıllarda büyük merkezlerde basit TGA da mortalite %1-2 inmiştir. Ancak arkus hipoplazisi ile olanlarda daha yüksektir. Uzun dönem izlem sonuçlarının iyi olması, günümüzde düşük perioperatif mortalite nedeniyle deneyimli merkezlerde sonuç yüz güldürücüdür. Uzun dönem izlemde pulmoner stenoz ve koroner damar sorunları hala önemli bir morbidite nedenidir.

P-326

AVUSTRALYAN TEKNİĞİ SONRASI GELİŞEN KAPAK YETMEZLİĞİNİN TAMİRİNDE PTFE YAMA KULLAIMI

İrfan Taşoğlu[1], Tuğba Avcı[1], Ahmet Kuddusi İrdem[1], Mehtap Temurtürkan[1], Fatih Atik[2], Denizhan Bağrul[2], Feyza Ayşenur Paç[2], Mustafa Paç[1]

[1]Türkiye Yüksek İhtisas Hastanesi, Kalp ve Damar Cerrahisi Kliniği,
[2]Türkiye Yüksek İhtisas Hastanesi, Pediyatrik Kardiyoloji Kliniği, Ankara

4 yaşında 13 kg kız hasta ciddi mitral yetmezliği ve ciddi triküspit yetmezliği ile başvurdu. 1 yaşında komplet atriyoventriküler septal defekt nedeniyle avustralyan tekniği ile total düzeltme ameliyatı olmuş. Operasyondan 2 yıl sonra dış merkezde ciddi mitral yetersizlik sebebiyle tamir ameliyatı yapılmış. Dış merkezdeki ameliyat sonrasında hastanemizde yapılan kontrollerinde ciddi my ve ty olması üzerine hasta operasyon amaçlı kliniğimize yatırıldı. EKO raporunda; sol kalp boşluklarında genişleme, mitral kapakta hareket kısıtlılığı ve anuler dilatasyon mevcuttu. Operasyonda mitral kapak muayenesinde; leaflet hareketlerinin kısıtlı, sekonder kordaların thetring yaptığı ve leaflet uzunluklarının yetersiz olduğu gözlendi. Anterior kapak anulusa yakın yerden diseke edildi, sekonder kordalar rezeke edildi ve anterior kapak 0,4mm.lik PTFE yama ile augmentasyon yapıldı. Mitral anuluse de 28 no. Flexible ring ile anuloplasti yapıldı. Puar ile yapılan su testinde mitral yetmezlik olmadığı gözlendi. Triküspit kapak muayenesinde; septal leafletin boyunda ve hareketliliğinde kısıtlılık olduğu görüldü. Anuluste dilatasyon olduğu saptandı. Septal leaflete anuluse yakın yerinden insizyon yapılarak ayrıldı. Sekonder kordalar burada da rezeke edilerek 0,4mm.lik PTFE yama ile augmentasyon yapıldı. Operasyon sonrası hasta problemsiz şekilde, düşük doz inotropik destekle yoğunbakıma alındı.postoperatif 10. günde taburcu edildi. Postop 1. hafta ve 1. ay kontrollerinde min-1 my ve min-1 ty saptandı. Avustralyan tekniği AVSD tamirlerinde kullanılan bir teknik olup sıklıkla postop kapak yetmezliği olmakta ve bunların büyük bir kısmına da kapak replasmanı yapılmaktadır. Kapak tamirlerinde leaflet augmentasyonu için taze perikard birincil tercih iken, redo vakalarda veya taze perikardın uygun olmadığı hastalarda, PTFE yamaların güvenle kullanılabileceğini düşünmekteyiz.

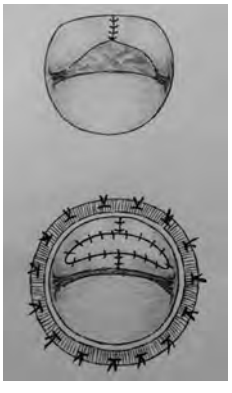

Resim 1. Mitral kapak tamir prosedürü

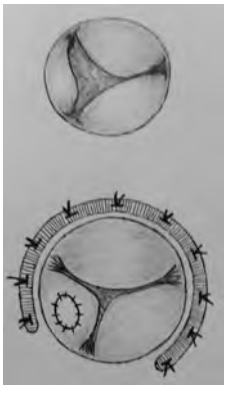

Resim 2. Triküspit kapak tamir prosedürü

P-327

YENİ NESİL İNTRAAORTİK KALP DESTEK CİHAZININ HEMODİNAMİK CFD ANALİZİ; İLK SONUÇLAR

Bülent Oran[1], Elif Oran[2], Essam Abo Serie[2], Serdar Tunaboylu[2]

[1]*Selçuk Üniversitesi, Tıp Fakültesi, Çocuk Sağlığı ve Hastalıkları AD,*
[2]*Mevlana Üniversitesi Mühendislik Fakültesi, Mekatronik Mühendisliği, Konya*

Giriş ve Amaç: Kalp Destek Cihazları bir çeşit mekanik kan pompaları olup, dünyada birçok merkezde yeni tasarım arayışları büyük bir hızla devam etmektedir. Merkezimizde tasarımı yapılan, minimal invaziv özellikteki yeni nesil bir cihazın "hesaplamalı akışkanlar dinamiği" (CFD) analizlerinden elde edilen ilk hemodinamik sonuçlarının paylaşılması amaçlandı. **Gereçler ve Yöntem:** Mekanik kan pompasının başlangıç tasarımı "Solidworks" ortamında oluşturuldu ve fan geometrisi analitik yöntemler kullanılarak, kanla temas yüzeyi en az olacak şekilde CFD analizleri ile tasarlandı. Cihazın hemodinamik performansı insan kanı ortamında ve farklı başlangıç değerleri kullanılarak ayrı ayrı analiz edildi. Bu işlemler "Ansys" ve "Star ccm" yazılımıyla yapıldı. **Bulgular:** Kan basıncının 120/80 mmHg olduğu temel koşullarda, 5 litre/dakikalık kan debisini sağlamak için, devir sayısının >2.000 rpm (devir/dakika) olmasının yeterli olabildiği görüldü. Değişik kan debi değerleri ve aort lümen çapları ile analizler tekrarlandı. Cihazın aort içindeyken arızalanıp durması durumunda ise 16 mmHg gradient oluşturduğu hesaplandı. Sayısal sonuçlar fan tasarımdaki kan hasar riskinin yani trombositopeniye ve hemolize neden olma rizkinin oldukça düşük olduğunu gösteriyordu. **Tartışma ve Sonuç:** Dünyada halen birçok merkezde yeni cihaz tasarımları devam etmekte ve artık pnömatik olanlar değil elektrik motorlu sistemler tercih edilmektedir. Bunlardan Heartmate-II, Assist-5, Heartware, Jarvik 2000, Lionheart, Berlinheart, Evaheart ve HeartSaver gibi kullanılmakta olan cihazların, bildirilen bir yıllık sağ kalım oranları (%40-45) çok düşük ve trombositopeni ile hemoliz çok fazladır. Bu durum yüksek dönme hızlarından kaynaklanmaktadır (Assist-5 için: 12,500 rpm). Bu durum bilim insanlarını daha yavaş dönen ve daha minimal invaziv olanını geliştirmeye zorlamaktadır. Teksas Kalp Enstitüsü başkanı Fraiser'e göre, 21. yüzyılın ilk çeyreğinde mekanik kan pompaları alanında bir devrim olacak gibi görünmektedir. Eğer alınan bu ilk sonuçlar laboratuvar testlerinde doğrulanırsa, cihazımız dünyanın en yavaş dönen, kanla temas yüzeyi en az olan ve elektrik tüketimi en düşük olan tasarımına sahiptir. Düşük elektrik tüketimi (>3 watt/saat), kablosuz enerji transferi ile çalışabilmesi için büyük bir avantaj olacağı öngörülmektedir.



Resim 1. Hesaplamalı akışkanlar dinamiği analizi örnekleri

Resim 2. İntraaortik kalp destek cıhazı ve benzer destek cihazları

P-328

AORT KOARKTASYONU İÇİN KALP CERRAHİSİ GEÇİREN OLGUDA GELİŞEN AORTİK İNTERRUPTİON: OLGU SUNUMU

Bülent Koca[1], Halil İbrahim Demir[2], Ersin Erek[3], Dilek Suzan[3], Ali Yıldırım[4]

[1]*Harran Üniversitesi Tıp Fakültesi Çocuk Kardiyoloji Bilim Dalı, Şanlıurfa*
[2]*Atakent Acıbadem Hastanesi Çocuk Kardiyoloji Kliniği, İstanbul*
[3]*Atakent Acıbadem Hastanesi Kalp Damar Cerrahisi Kliniği, İstanbul*
[4]*Şanlıurfa Çocuk Hastanesi Çocuk Kardiyoloji Kliniği, Şanlıurfa*

Giriş: Aort koarktasyonu konjenital kalp hastalıkları içinde %5-7 sıklıkla görülen, aortik lümenin konjenital obstrüktif bir anomalisidir. Burada ünitemizde aort koarktasyonu tanısı konulan ve cerrahisi sonrasında Tip A interruption gelişen olguyu sunmayı amaçladık. **Olgu:** Otuz dört yaşındaki annenin ikinci gebeliğinden olarak 38 hafta, 3000 gr normal spontan vaginal yolla doğan, ikinci ayında beslenirken yorulma ve ağız etrafında morarma şikayetleriyle merkezimize getirilen hastanın ekokardiyografisinde sol subklavian arter distalinde ileri derecede koarkte segment ve burada diastole uzanan 50 mmHg gradyent izlendi. Balon anjioplasti işleminden fayda görmeyen hastanın operasyona gönderilmesi kararlaştırıldı. Klasik rezeksiyon uç-uca anastomoz işleminden sonra yapılan kontrol ekokardiyografide inen aortada ileri doğru akım olmadığı saptandı. Çok kesitli BT anjiografide aortanın sol subklavyen arter distalinden kesintiye uğradığı hastada Tip A aortik interruption geliştiği belirlendi (Resim 1). **Tartışma:** Rekoarktasyon, residuel koarktasyon (operasyondan sonra gradientin yeterince azalmaması) ve rekurrent koarktasyon (sütür hattının gelişmesindeki kusurlar) olarak 2 ayrı sınıfa ayırılır. Ameliyat sonrasında rekoarktasyon gelişmesine etkili olan faktörler arasında, arkus aortanın tubuler hipoplazisi, infeksiyon ve uygulanan cerrahi teknik (İncomplet rezeksiyon, anastomoz genişliği ve kullanılan dikiş materyali ve kullanılan teknik) bulunmaktadır. Muhtemel oluş mekanizmaları ise, anastomozun büyümemesi, aktif fibrozis ve daralma, sütür hattında tromboz ve muhtemelen ductal dokunun retansiyonudur. Ductal dokunun inkomplet rezeksiyonu rekoarktasyon olayını başlatabilir. Biz vakamızda post-op bu kadar erken dönemde gelişen bu duruma kullanılan dikiş materyallerinin yol açtığını düşünmekteyiz.

Resim 1. Aort koarktasyon cerrahisi sonrasında subklavyen arter distalinde gelişen kesintinin 3 boyutlu BT anjiografi görüntüsü

P-329

PERSİSTAN TRUNKUS ARTERİYOZUS: TÜRKİYE'DEN BİR ÜÇÜNCÜ BASAMAK SAĞLIK MERKEZİNİN 4 YILLIK DENEYİMİ

Osman Güvenç[1], Fatma Sevinç Şengül[1], Murat Saygı[1], Erkut Öztürk[1], Ersin Erek[2], Sertaç Haydin[2], Mehmet Yeniterzi[2], Yakup Ergül[1], Alper Güzeltaş[1], İhsan Bakır[2]

[1]İstanbul Mehmet Akif Ersoy Göğüs Kalp ve Damar Cerrahisi Eğitim Araştırma Hastanesi, Pediatrik Kardiyoloji Kliniği,
[2]İstanbul Mehmet Akif Ersoy Göğüs Kalp ve Damar Cerrahisi Eğitim Araştırma Hastanesi, Pediatrik Kalp Cerrahisi Kliniği, İstanbul

Giriş ve Amaç: Bu çalışmada, merkezimizde trunkus arteriyozus (TA) tanısıyla takip edilen hastaların erken ve orta dönem sonuçları değerlendirildi. **Gereç ve Yöntemler:** Çalışmaya, Ocak 2011-Kasım 2014 tarihleri arasında TA tanısıyla takip edilen 35 hasta (17erkek,18kız) alındı. İlk başvuru sırasındaki ortalama yaş 17,3 ay(2günlük ile 16yaş arasında) idi. Tip4 TA tanısı alan hastalar çalışma dışında bırakıldı. **Bulgular:** Hastaların 24'ü tip1(%69), 11'i tip2(%31) idi. Hastalara ekokardiyografiyle TA tanısı koyuldu. Trunkal kapak hastaların 23'ünde(%66) üç kasplı idi. Yirmidört hastada trunkal kapak yetmezliği(beşinde önemli), 12 hastada trunkal kapak darlığı(ikisinde orta derecede), 14 hastada sekundum atriyal septal defekt, 13 hastada sağ arkus aorta, dört hastada koroner anomali, dört hastada ek muskuler ventriküler septal defekt(VSD), iki hastada persistan sol superior vena kava, iki hastada crossing pulmoner arterler, birer hastada geniş patent duktus arteriyozus, parsiyel pulmoner venöz dönüş anomalisi, tip A kesintili arkus aorta, sol ventrikül noncompaction ve sağ ventrikül hipoplazisi olduğu tespit edildi. Onsekiz hastaya küratif cerrahi tedavi yöntemi olarak Rastelli tipi ameliyat, iki hastaya palyatif olarak pulmoner banding ameliyatı, bant yapılan hastalardan birine de Glenn operasyonu uygulandı. Dış merkezde Rastelli tipi cerrahi tedavi uygulanmış iki hastadan birine perkütan pulmoner kapak replasmanı yapıldı, kalıcı tam AV blok gelişen ikinci hastaya ise kalıcı pace takıldı. Tam düzeltme yapılan hastaların hepsinde konduit kullanılarak sağ ventrikül çıkım yolu ile pulmoner arter devamlılığı sağlandı ve yama ile VSD'leri kapatıldı. Ortalama izlem süresi 22 aydı(1 ay ile 48 ay arasında). Erken postoperatif dönemde dört hastaya ECMO desteği verildi, bir hastada JET, bir hastada kalıcı tam AV blok, bir hastada şilotoraks, dört hastada önemli konduit yetersizliği, üç hastada önemli konduit darlığı geliştiği tespit edildi. Hastalardan ikisi preop, beşi postop dönemde kaybedildi. **Sonuç:** Günümüzde TA tedavisinde, tüm dünyada olduğu gibi merkezimizde de erken dönemde konduit ile tam düzeltme yapılmaktadır.

P-330

ÇOCUK KAPAK TAMİRLERİNDE PTFE YAMA KULLANIMI

İrfan Taşoğlu[1], Fatih Atik[2], Ahmet Kuddusi İrdem[1], Tuğba Avcı[1], Serhat Koca[2], Feyza Ayşenur Paç[2], Mustafa Paç[1]

[1]Türkiye Yüksek İhtisas Hastanesi Çocuk Kalp Cerrahisi Kliniği,
[2]Türkiye Yüksek İhtisas Hastanesi Çocuk Kardiyoloji Ankara

Mayıs 2014 - Mart 2015 tarihleri arasında 8 hatada 12 kapakta 0.1 mm PTFE yama kullanıldı. 3 mitral 7 aort 2 triküspit kapakta ptfe yama kullanıldı. Kapakların tamamında yetmezlik nedeni kapak hareket kısıtlılığıydı. 8 hastanın 5 tanesi daha önceden kardiyak cerrahi geçirmişti. Mitral kapakların iki tanesine anterior kapağa bir tanesine ise posterior kapağa ptfe yama augmente edildi. Aort kapaklarda ise bir tanesinde tek taraflı kapakcık bazaline diğerlerinde ise tüm kapakcıklara augmentasyon yapıldı. Hastaların ortalama takip süresi 3 aydı. Kontrol ekokardiyografide aort kapaklarda 1 tane 1-2 derece AY, 2 hastada 1 AY, 4 hastada minimal AY saptandı. Mitral kapaklarda 1 hastada 1 MY 2 hastada minimal MY saptandı. Triküspit kapaklarda ise minimal TY saptandı. Çocuk hasta grubunda kapak tamirlerinde kapak restriksiyonlarında sıklıkla sığır perikardı ve taze perikard kullanılmaktadır. Son yıllarda daha uzun ömürlü olduğu için taze perikard kullanımı önerilmektedir. Bunların dışında 0.1 ve 0.4 mm PTFE yamalarında kapak augmentasyonunda kullanılabileceğini öneren yazarlarda olmuştur. Bizde özellikle reoperasyonlar gibi taze perikardın kullanılamadığı yada perikardın kullanıma uygun olmadığı hastalarda PTFE yama ile başarılı kapak tamiri yapılabileceğini düşünüyoruz.

P-331

PALİATİVE ARTERİAL SWİTCH(YER DEĞİŞTİRME) OPERASYONU VE KLİNİK DENEYİMİMİZ

Murat Çiçek[1], Mehmet Biçer[1], Mustafa Orhan Bulut[2], İlker Kemal Yücel[2], Numan Ali Aydemir[1], Ahmet Şaşmazel[1]

[1]Siyami Ersek Hastanesi Çocuk Kalp ve Damar Cerrahisi Kliniği,
[2]Siyami Ersek Hastanesi Pediatrik Kardioloji Kliniği, İstanbul

Amaç: Tek ventrikül fizyolojisine sahip ve sistemik çıkım yolu darlıklarında geleneksel cerrahi yaklaşım Norwood veya Damus-Kaye-Stansel prosedürüdür. Bu cerrahi yaklaşımdaki amacımız pulmoner kan akımın daha fizyolojik olan kalpten pulmoner artere antegrade olarak akım sağlamaktır. **Çalışma Planı:** Ocak 2014-Temmuz 2014 tarihleri arasında tek ventrikül fizyolojisine sahip ve sistemik çıkım yolu darlığı olan ve paliatif arterial switch(yer değiştirme;PAS) yapılan olgular retrospektif olarak incelendi. **Bulgular:** 3 hastamıza PAS prosedürü uygulandı.1 hastamızı postoperatif erken dönemde kaybettik(%33). 1 hastamızı 2.aşama olan bidireksiyonel kava-pulmoner(Glenn) prosedürüne taşıdık, diğer hastalarımızıda sorunsuz şekilde taburcu ettik. **Sonuç:** PAS prosedürü tek ventrikül fizyolojisine sahip ve sistemik çıkım yolu darlığı olan olgularda uygulanabilir cerrahi prosedürdür. Kanımızca bu hasta grubunda akciğere anteagrade kan akımının sağlanması önemlidir.

P-332

PEDİATRİK KALP CERRAHİSİNDE ULTRA FAST TRACK EKSTUBASYON DENEYİMLERİMİZ

Mustafa Şimşek

Dr. Siyami Ersek Göğüs Kalp ve Damar Cerrahisi Eğitim ve Araştırma Hastanesi, İstanbul

Giriş: Fast track ekstubasyon (FTE) hastanın operasyondan sonra ilk 6-8 saat içinde, ultra fast track ekstubasyon (UFTE) ise operasyon odasında ekstubasyondur. Hızlı ekstubasyon hızlı mobilizasyon, daha az yogun bakım komplikasyonu, yoğun bakım ve hastanede kalış süresinde azalma ve maliyetin düşürülmesi gibi yararlara sahiptir. Bu faydaları nedeniyle hem hekim, hem hasta için konforlu bir yöntem olup son yıllarda popülarite kazanmıştır. Biz de bu amaçla hastanemizde son günlerde UFTE yöntemini uyguladığımız 20 hastaya ilişkin deneyimlerimizi paylaşmak istedik. **Material Metod:** Hastalara premedikasyon için midazolam kullanıldı. Yeterli sedasyon ve gerekli hazırlıklar yapıldıktan sonra midazolam, fentanyl ve rokuronyum ile induksiyon uygulandı. Idame anestezik ajan olarak propofol ve rokuronyum kullanıldı. Hastalara yükleme yapılmaksızın dexmedetomidine sürekli infuzyon başlandı.Operasyon sona erip spontan solunumun başlamasından sonra, neostigmine ve Atropin uygulandı. Hastaların yoğun bakımda 24 saat takipleri yapıldı ve bütün verilerin stabil olan hastalar servise alındı. **Tartışma:** Pediyatrik Kalp Cerrahisinde operasyon odasında ekstübasyon ilk kez 1980 yılında Barash ve ark. tarafından tanımlanmıştır. Daha sonra Vriciella, Neirotti, Preisman, Rajnish ve arkadaşları gibi birçok araştırmacı bu konudaki deneyimlerini paylaşmış ve yöntemin yukarıda belirtilen faydaları nedeniyle başarılı olduğunu ileri sürmüşlerdir. Biz de uyguladığımız bu prosedürle şu ana kadar henüz re-entübe gereksinimi duymadan ekstübe ettiğimiz hastalara ilişkin deneyimlerimizi paylaştık. Klinik olarak amaçladığımız,hastaların daha az yoğunbakım travmasına maruz kalması, daha erken derlenmesi ve sağlığına kavuşması ve klinik sirkülasyonumuzun hızlanması hususunda UTFE prosedürü çalışmalarımız halen devam etmektedir.

P-333

HİPOPLASTİK SOL KALP SENDROMUNDA ATAN KALPTE MODİFİYE NORWOOD PROSEDÜRÜ

Murat Çiçek[1], Mehmet Biçer[1], İlker Kemal Yücel[2], Mustafa Orhan Bulut[2], Numan Ali Aydemir[1], Ahmet Şaşmazel[1]

[1]*Dr. Siyami Ersek hastanesi Çocuk Kalp Damar Cerrahisi Kliniği,*
[2]*Dr. Siyami Ersek Hastanesi Pediatrik Kardioloji Kliniği, İstanbul*

Giriş/Amaç: Hipoplastik kalp sendromunda palyasyon sağlayan yöntem ilk kez 1983 yılında norwood tarafından tarif edilmiştir. bu çalışmada kardiak arrest yapmadan yapılan olgu sunuldu. **Materyal Metod:** 3100 gr erkek yenidoğan hipoplastik sol kalp tanısıyla operasyona alındı innominate arter bikaval kanülsyon ile cpb geçildi 28 c soğutulan hastaya innominate arter distaline assenden aortadan retrograd kan akımını engellemeyecek şekilde kros klemp konudu, hipoplazik arkın distalinede kros klemp konuldu takibinde ana pulmoner arter bifürkasyon öncesi divize edildilerek, hipplastik aort segmentine kadiak areest olmadan ve perikard kullanılmadan anastomoz edildi. **Bulgular:** post op 8 gün extube oln hasta po 13 gün servis takibine po 8 gün taburcu edildi takiplerinde problemi olmayan hasta 6 ayında gleen shuntı ekledi.glen öncesi yapılan kateterde rekonstrikte edilen arkın gelişiminin iyi olduğu gözlendi. **Tartışma:** Norwood prosedüründe başlıca mortalite ve morbidite sebeblerinden biriside düşük kardiak debidir, kros klemp konulmadan assenden aortadadan retrograd beslenen koroner arterler sayesinde kardiak arrestin istenmeyen etkilenleinden korunmuş olduğu gibi nativ pulmoner arter kullanılarak perikard yada greft kullanıma bağlı kanama rsikindenden uzaklaşılmış olmaktayız, literatürde de belirtildiği gibi assenden aorta çapının 4mm ve üzerindeki uygun olgularda uygulanbilir bir yöntemdir.

P-334

ATİPİK BİR AORTOPULMONER PENCERE VAKASI

Eylem Tunçer[1], Aybala Tongut[1], Alican Hatemi[1], Ali Can Vuran[1], Sinem Altınyuva Usta[2], Yasemin Yavuz[3], Hakan Ceyran[1]

[1]*Kartal Koşuyolu Yüksek İhtisas Eğitim ve Araştırma Hastanesi, Çocuk Kalp Cerrahisi Kliniği,*
[2]*Kartal Koşuyolu Yüksek İhtisas Eğitim ve Araştırma Hastanesi, Çocuk Kardiyolojisi Kliniği,*
[3]*Kartal Koşuyolu Yüksek İhtisas Eğitim ve Araştırma Hastanesi, Anesteziyoloji ve Reanimasyon Kliniği, İstanbul*

Giriş: Aortopulmoner pencere (APP), tüm konjenital kalp hastalıklarının 0.1%'ini oluşturur. APPaort ile pulmoner kapakların ve asendan aort ile ana pulmoner arterin birbirinden bağımsız gelişip normal fonksiyonel yapılarını korumuş olmalarına karşın, proksimal asandan aort ile ana pulmoner arter arasında anormal bir geçiş olmasıdır. **Olgu Sunumu:** Bir aylık erkek bebek dispne ve kilo alamama şikayetleri ile kliniğimize yönlendirildi. Hasta 2500gr ağırlığında idi. Fizik muayenesinde sol sternal kenarda devamli üfürüm ve mikrosefali vardı. Ekokardiyografide hemen hemen tüm asendanaortayı tutan geniş defekt ve apikal küçük VSD tesbit edildi. Hasta APP için ameliyat programına alındı.Medyan sternotomi ile mediastene ulaşıldı. Perikard açıldığında asendanaotanın büyük kısmını kapsayan APP tesbit edildi. Defektpulmoner tarafta bifurkasyo sonrasında devam ediyordu ve tübüler bir formu vardı. Bu hali ile klasik bir APP'den ziyade PDA'ya benziyordu. Hastada ek olarak bir PDA tesbit edilmedi. Defektintübüler formu basit klempaj ve divizyonauygudu. Kardiyopulmoner bypass desteği hazırda bekler halde APP her iki ucunda klemplenerekdivize edildi ve prolen dikişler ile primer onarıldı. Hasta 6. Saate ekstübe edildi. Sorunsuz bir postoperatif seyir sonrası 7. gün taburcu edildi. **Tartışma:** Aortikopulmonerseptasyonda embriyolojik hayatta oluşan defektler APP oluşumuna neden olur. Tedavi edilmeği taktirde kalp yetmezliği ve geri dönüşümsüz pulmoner hipertansiyona neden olabilir. Defektin genişliği, yeri ve aort ile pulmoner arterlerin arasınedaki bağlantının çeşitliliği nedeni ile farklı sınıflamalar gündeme gelmiştir. Fakat tüm sınıflamalarda defekt, semiluner kapaklar ve pulmoner arter dalları arasındaki bölgede tanımlanmıştır. Bizim hastamızda defektpulmonerbifurkasyodistalinde, adeta bir PDA'yı andırır nitelikteydi. APP cerrahi tedavisi için basit lgasyon ve divizyondan, CPB'da yama ile kapamaya kadar çeşitli teknikler tanımlanmıştır. Bizim hastamızda defektintübüler şekli basit klempaj ve divizyon yöntemi uygulanmasına olanak tanıdı. Böylece 2500gr'lık infant hastada CPB'ın olumsuz etkilerinden kaçınmak mümkün oldu. **Sonuç:** Tekrarlayan pulmonerenfeksiyonu, konjestif kalp yetmezliği olan kilo alımı zayıf bebeklerde APP tanısı akılda tutulmalıdır. Çok nadir de olsa APP değişik formlarda karşımıza çıkabilir.

P-335

HEMOKÜLTÜR VE VEJETASYON KÜLTÜRÜNDE FARKLI ETKENLERİN ÜRETİLDİĞİ BİKUSPİT AORTİK KAPAK ZEMİNİNDE GELİŞEN İNFEKTİF ENDOKARDİT OLGUSU

Savaş Demirpençe[1], Fatma Tuba Köseoğlu[2], Yeliz Sevinç[1], Emin Alp Alayunt[3], Serap Karaarslan[4], Vedide Tavlı[1]

[1]*Şifa Üniversitesi Tıp Fakültesi, Çocuk Sağlığı ve Hastalıkları AD, Çocuk Kardiyoloji BD, İzmir*
[2]*Şifa Üniversitesi Tıp Fakültesi, Çocuk Sağlığı ve Hastalıkları AD, İzmir*
[3]*Şifa Üniversitesi Tıp Fakültesi, Çocuk Kalp Damar Cerrahisi BD, İzmir*
[4]*Şifa Üniversitesi Tıp Fakültesi, Patoloji AD, İzmir*

Giriş: Çocukluk çağında infektif endokardit insidansı 0,34-0,64/100.000 vaka/yıl şeklinde olup mortalite ve morbiditesi yüksek bir infeksiyondur. Olgu; bikuspit aortik kapak zemininde gelişen, cerrahiye verilen bir infektif endokardit olgusu olup, hemokültür ve vejetasyon kültüründe farklı etkenlerin üretildiği durumlardaki tedavi stratejilerini paylaşmak amaçlı sunulmuştur. **Olgu:** On yedi yaşında kız hasta, solukluk, halsizlik, iştahsızlık, son iki haftadır olan ateş yüksekliği yakınmasıyla kliniğimize başvurdu. Özgeçmişinde bikuspit aortik kapak ve 2° aort yetersizliği tanılarıyla izlendiği öğrenildi. Fizik incelemesinde genel durumu iyi, ateşi 38.7 °C, kalp tepe atımı 130/dk, tansiyonu 110/70 mmHg, tüm odaklarda duyulan ancak aort odağında belirgin 3/6 sistolik üfürüm saptandı. Diğer sistem muayenelerinde özellik yoktu. Laboratuvarında; hemoglobin 9,6 gr/dL, hematokrit %29,4, lökosit 6.000/mm3 (%56 pnl), trombosit 137.000/mm3, sedimentasyon 36 mm/saat olup idrar analizi normaldi. Telekardiyografi ve elektrokardiyografi normaldi. Salmonella-Brusella aglütinasyon testleri negatif, C-reaktif protein 3,1 mg/dL (N:0-0.5), romatoid faktör 11 IU/ml (N:0-14), kompleman düzeyleri normal, IgA ve G yüksek saptandı. Ekokardiyografide bikuspit aortik kapak, orta derecede aort darlığı, 1-2° aort yetersizliği, 1-2° mitral yetersizlik, asendan aortada poststenotik dilatasyon, aort kapağının hemen üzerinde yaklaşık 16x12 mm çapında irregüler, hareketli hiperekojenik vejetasyon tespit edildi. Göz dibi ve diş muayenesi olağandı. Kan kültürlerinde Streptococcus mitis üredi. Antibiyograma göre Ampisilin-Gentamisin tedavileri başlandı. İki haftalık antibiyotik tedavisine rağmen vejetasyon boyutlarında küçülme olmayışı ve sedimentasyon yüksekliği nedeniyle cerrahiye karar verildi. 19 no homogreft ile "mini root replasman" ve vejetasyon eksizyonu yapıldı. Vejetasyon kültüründe Enterococcus faceium üredi. Patolojik incelemede fibrinoid nekroz, PNL'lerden oluşmuş yangısal lezyon gözlendi (Resim 1). Tedavisi 4 haftaya tamamlanan olgu sorunsuz taburcu edildi. **Sonuç:** Doğal kapak endokarditlerinde organizmanın cinsi morbidite ve mortaliteyi etkilemektedir. Olgumuzda olduğu gibi kan kültüründe Streptococcus mitis üremesine rağmen uygun tedavi ile vejetasyonun tam olarak gerilemeyişinin ve sedimentasyonun hala yüksek oluşunun, aortadan ve vejetasyondan Enterococcus faceium üremesine bağlı olabileceği düşünüldü.



Resim 1. Asendan aortanın patolojik incelemesinde fibrinoid nekroz, PNL'lerden oluşmuş yangısal lezyon (oklar)

P-414

ÇOCUKLARDA NADİR GÖRÜLEN BİR VASKÜLİT: TAKAYASU ARTERİTİ

Sevcan Erdem[1], Nuh Yılmaz[2], Fadli Demir[1], Ufuk Utku Güllü[1], Hüsnü Demir[1], Mustafa Yılmaz[3], Osman Küçükosmanoğlu[1], Nazan Özbarlas[1]

[1]*Çukurova Üniversitesi Tıp Fakültesi, Pediatrik Kardiyoloji BD, Adana*
[2]*Mustafa Kemal Üniversitesi Tıp fakültesi, Pediatrik Kardiyoloji BD, Hatay*
[3]*Çukurova Üniversitesi Tıp Fakültesi, Pediatrik Romatoloji İmmunoloji BD, Adana*

Takayasu arteriti aorta ve büyük dallarını tutan etiyolojisi belli olmayan kronik inflamatuar bir vaskülittir. Hastaların %80-90'ını 40 yaş altındaki kadınlar oluşturur. Çocukluk çağında Takayasu arteriti çok nadirdir. Bu vaka takdiminde hastalığın klinik ve laboratuvar bulgularını, tedavisini gözden geçirmek amacıyla Takayasu arteriti tanısı alan bir hasta sunulmaktadır. **Olgu:** On iki yaşındaki erkek hasta baş ağrısı ve baş dönmesi şikâyeti ile başvurdu. Öyküsünden 6 ay önce göz bebeğinde büyüme fark edildiği, beraberinde halsizlik, çabuk yorulma, kilo kaybının olduğu, 2 ay önce sol gözünde görme kaybı nedeniyle gittikleri göz doktoru tarafından annesinin Takayasu hastalığıyla kaybedilmesi nedeniyle pediatri konsültasyonu istendiği, nabızlarının alınamadığı öğrenildi. Sevk edildiği pediatrik kardiyolog tarafından değerlendirilen hastanın ekokardiyografik incelemesinde çıkan aortanın genişlemiş olduğu ve orta derecede aort yetmezliği görüldü. PET ile aortada hipermetabolizma tespit edilmesi (Şekil 1), aortanın BT anjiografisinda çıkan aortanın geniş, duvarının kalın, sefalik damarların daralmış olması (Şekil 2) üzerine Takayasu arteriti tanısı konularak takip ve tedavi için kliniğimize sevk edildi. Romatoloji bilim dalı ile birlikte değerlendirilen hastanın akut faz reaktanları yüksek idi. Aortagrafi ile çıkan aortanın anevrizmatik, sefalik damarları daralmış, kollaterallerin gelişmiş ve aort duvarının kalınlaşmış olduğu izlendi. Hipertansiyonu bulunan hastaya metoprolol ve losartan başlandı. Takayasu tedavisi olarak 2 mg/kg/gün steroid, 15 mg/hafta methotrexate ve antiagregan dozda aspirin başlandı. Tedavinin 21. gününde akut faz reaktanları normal bulundu. Klinik bulgularında değişiklik izlenmedi. Yirmi sekizinci günden sonra steroidin haftada 4 mg azaltılarak 4-8 mg/gün doza kadar azaltılması hedeflendi. **Tartışma:** Çocuklarda Takayasu arteriti oldukça nadir görülmektedir. Hastamızın annesinin Takayasu arteriti nedeniyle kaybedilmiş olması tanının koymayı kolaylaştırmıştır. Tedavide steroid ve methotrexate başlanmış, akut faz reaktanlarının izlemine göre doz azaltılması planlanmıştır. Hastamızda olduğu gibi tutulumun yaygın olduğu hastalarda anti-TNF tedavisi; infliksimab veya etanersept kullanımı ile ilgili başarılı sonuçlar bildirilmiştir. Anti-TNF tedavisi ile kullanılan steroid dozunda azalma sağlanabilir ve steroidin yan etkilerinden korunulabilinir. Hastanın izlemine göre infliksimab tedavisi düşünülecektir.

Şekil 1. Assendan aortada PET ile hipermetabolizma ve dilatasyon.

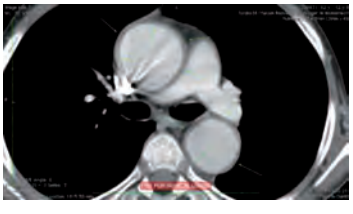

Şekil 2. Aorta BT anjiografi ile assendan ve torasik aortada dilatasyon ve damar duvarında kalınlaşma.

P-415

NİTRİK OKSİT İLE YAPILAN PULMONER VAZOREAKTİVİTE TESTİNİN ONUNCU DAKİKADAN SONRA POZİTİF OLDUĞU BİR OLGU SUNUMU

Alper Akın, Fikri Demir, Meki Bilici

Dicle Üniversitesi Tıp Fakültesi, Çocuk Kardiyoloji BD, Diyarbakır

Giriş: Pulmoner hipertansiyon gelişen konjenital kalp hastalıklarında operabilitenin değerlendirilmesinde pulmoner vazoreaktivite testi (PVT) yapılmaktadır. Nitrik oksit (NO) ile yapılan testin süresinin 5-10 dakika olmasının yeterli olduğunun bildirilmesine rağmen olgumuzda 10.dakikadan sonra pulmoner basınçta düşme ve vazoreaktivitenin pozitif saptanmıştır. **Olgu:** On buçuk yaşında erkek hasta fizik muayenede üfürüm duyulması nedeniyle danışıldı. Fizik muayenesinde dismorfik bulguları Down Sendromu ile uyumlu idi. Sol sternal kenarda 2-3/6.dereceden sistolik ejeksiyon üfürümü duyuldu, ikinci kalp sesi sertti. Arteriyel oksijen satürasyonu %78 ölçüldü. Elektrokardiyografide biventriküler hipertrofi bulguları izlendi. Transtorasik ekokardiyografide komplet atriyoventriküler septal defekt (AVSD), sol ve sağ atriyoventriküler kapakta hafif yetersizlik izlendi. Pulmoner arter genişti, pulmoner yetersizlikten ölçülen ortalama pulmoner arter basıncı 45 mmHg ölçüldü. Kateterizasyonda pulmoner arter basıncı 50/10(ortalama 33) mmHg, sistemik arter basıncı 58/30(ortalama 40) mmHg, Qp/Qs 0.36, pulmoner vasküler direnç (PVR) 10.3ü/m^2, sistemik vasküler direnç (SVR) 5ü/m^2, PVR/SVR 2.05 saptanması üzerine NO ile PVT uygulandı. On dakika boyunca 10-20 ppm arası NO verilmesine rağmen sistemik ve pulmoner arter basınçları değişmeyince test süresi uzatıldı. Testin 12.dakikasında bir dakika içinde pulmoner arter basıncında hızlı bir düşme gözlendi ve 13.dakikada pulmoner arter basıncı 26/17(ortalama 22) mmHg, sistemik arter basıncı 50/28(ortalama 38) mmHg, Qp/Qs 3.35, PVR 2.6ü/m^2, SVR 19.2ü/m^2, PVR/SVR 0.13 ölçüldü. PVT pozitif kabul edilerek komplet AVSD için cerrahi düzeltme kararı alındı. **Tartışma ve Sonuç:** Çeşitli ilaçlar ile PVT yapılabileceğinin bildirilmesine rağmen bu amaçla kullanılabilecek en duyarlı ajanın NO olduğuna dair çalışmalar mevcuttur. Test için 10 dakikalık sürenin yeterli olabileceği bildirilmektedir. Hastamızda testin 12. dakikasına kadar pulmoner arter basıncının düşmediğini ve PVT'nin negatif olduğunu; ancak 12. dakikadan sonra pulmoner arter basıncının düşmeye başladığını ve PVT'nin pozitif olduğunu gördük. Bu vaka nedeniyle NO ile yapılacak PVT'nin süresinin 10 dakika ile sınırlandırılmasının PVT'nin pozitif olabileceği bazı hastaların atlanmasına neden olabileceğini bildirmek istiyoruz.

Tablo 1.

	Test öncesi	13. dk
Pulmoner arter basıncı (sistolik-diyastolik-ort.)	50/10/33 mmHg	26/17/22 mmHg
Aort basıncı (sistolik-diyastolik-ortalama)	58/30/40 mmHg	50/28/38 mmHg
PVR	10.3 Ü/m^2	2.6 Ü/m^2
SVR	5 Ü/m^2	19.2 Ü/m^2
PVR/SVR	2.05	0.13
Qp/Qs	0.36	3.35

iNO ile test öncesi ve sonrası hemodinamik değerlendirme sonuçları

P-416

POSTOPERATİF FALLOT TETRALOJİLİ ÇOCUKLARDA AORT KÖKÜ DİLATASYONU VE ETKİLEYEN FAKTÖRLER

Erhan Aygün, Kemal Nişli, Rukiye Eker, Serra Karaca, Gafur Doğdu, Aygün Dindar

İÜ İTF Pediatrik Kardiyoloji BD, İstanbul

Amaç: Tam düzeltme ameliyatı yapılmış Fallot tetralojili hastalarımızın; klinik durumlarının değerlendirilmesi, ritim bozukluklarının araştırılması, ekokardiyografi ile ventrikül fonksiyonlarının ve aort kökü dilatasyonunun değerlendirilmesidir. **Gereç ve Yöntemler:** Düzeltilmiş Fallot tetralojili olgular aort kökü dilate olanlar ve dilate olmayanlar diye iki gruba ayrıldı. Her iki grup arasında cinsiyet, tam düzeltme operasyonu yaşı, aort yetersizliği, triküspit yetersizliği, pulmoner yetersizlik, palyatif tedavi ve transanüler yama kullanımı açısından farklar değerlendirildi. Düzeltilmiş Fallot tetralojili olguların ekokardiyografik olarak ölçülen aort kökü ve asendan aort çapları cinsiyet, vücut yüzey alanına ve z skoru denklemine göre değerlendirildi. Tüm hastalara standart 12 derivasyonlu EKG çekildi. **Bulgular:** Çalışmaya katılan olguların yaşları 2 ile 21 yıl arasında değişmekte olup, ortalama 9.96 + 4.54 yıldır. Çalışmaya katılanların %52'si (n=26) erkek, %48'i (n=24) kızdır. Olguların vücut yüzey alanı ölçümleri 0.53 ile 1.96 m^2 arasında değişmekte olup, ortalama 1.11 + 0.34 m2'dir. Olguların total düzeltme yaşları 6 (0.5 yıl) ile 190 (15.83 yıl) ay arasında değişmekte olup, ortalama 28.38 + 28.32 (2.36 + 2.36 yıl) aydır. Postop süreleri 1.33 ile 17.83 yıl arasında değişmekte olup, ortalama 8.00 + 4.10 yıldır. Olguların % 28'ine (n=14) palyatif tedavi uygulanmıştır. Olguların aort kök ölçümleri 18.00 ile 42.50 mm arasında değişmekte olup, ortalama 27.94 + 5.38 mm'dir. Asendan aort çapı ölçümleri 16.80 ile 35.00 mm arasında değişmekte olup, ortalama 26.67 + 4.78 mm'dir. Olguların % 12'sinin (n=6) aort dilatasyonu yok iken, %88'inin (n=44) aort dilatasyonu vardır. Olguların tamamında (%100) sağ ventrikül dilatasyonu ve asendan aort dilatasyonu vardır. **Sonuç:** Olguların %88'inde (n=44) aort dilatasyonu saptandı. Aort dilatasyonu olan olguların sağ ventrikül çapı ölçümleri, asendan aort çapı ölçümleri aort dilatasyonu olmayan olgulara göre anlamlı düzeyde yüksektir. Patofizyolojinin daha iyi bir şekilde anlaşılması, Fallot tetralojili hastalarda ilerleyici aort dilatasyonunun tedavisinde daha etkili bir stratejisinin planlanmasına yardımcı olacaktır.

P-417

PULMONER HİPERTANSİYONLU ÇOCUKLARDA TROMBOSİT BELİRTEÇLERİ VE İZLEMDE DEĞİŞİMİ

Timur Meşe, Murat Muhtar Yilmazer, Rahmi Özdemir, Cem Karadeniz, Mustafa Demirol

İzmir Dr. Behçet Uz Çocuk Hastalıkları ve Cerrahisi Eğitim ve Araştırma Hastanesi, Çocuk Kardiyoloji Kliniği, İzmir

Giriş: Pulmoner arteriyel hipertansiyon (PAH) patogenezinde inflamatuar hücreler ve trombositler önemli rol oynamaktadır. PAH hastalarında trombosit fonksiyonlarındaki değişimleri daha önce yapılan çalışmalarda gösterilmiştir. Ancak trombosit disfonksiyonunun sebeb mi sonuç mu olduğu hala açık değildir. Trombosit belirteçleri ortalama trombosit hacmi (MPV) ve trombosit dağılım genişliği (PDW) trombosit fonksiyonlarını değerlendirmede faydalı belirteçlerdir. Biz bu çalışmada PAH hastalarında tedavi öncesi ve sonrası dönemde trombosit belirteçlerini ve bu süreçteki değişimini değerlendirmeyi amaçladık. **Materyal-Metod:** Çalışma grubumuz 40 PAH'lu hastadan oluşmaktadır (19 kız, 21 erkek, ortanca yaş 5,5 yıl), kontrol grubumuz yaş ve cinsiyet uyumlu 37 sağlıklı çocuktan 17 kız, 20 erkek ve ortanca yaş 5,0) oluşmaktadır. Hastane kayıtlarından hastaların tedaviden önce ve 6 ay sonra alınan kan örneklerinden elde edilen MPV ve PDW değerleri geri dönülerek değerlendirildi. **Sonuçlar:** Tedavi öncesi alınan PAH hastalarındaki MPV değerleri kontrol grubu ile karşılaştırıldığında belirgin yüksek olarak saptandı (sırasıyla 8.21 ± 1.29 e 7.34± 0.788 fl,; P<0.05). Bununla beraber PDW değerleri PAH ve kontrol grubu arasında anlamlı değişiklik göstermemekteydi (sırasıyla 16.28± 0.97 e 16.55 + 0.47;P >0.05). PAH özgün tedaviden 6 ay sonrası değerlere bakıldığında MPV değerlerinin PAH ve kontrol gruplarındaki anlamlı farklılığın sebat ettiği (sırasıyla 8.27 ± 1.24 e 7.34± 0.788 fl; P<0.05) saptandı. Diğer taraftan PAH grubunda başlangıç ve tedavi sonrası MPV değerlerinde anlamlı farklılık saptanmadı (p<0.05). Aynı şekilde PAH olgularında PDW değerleri tedavi öncesi ve 6 ay tedavi sonrası karşılaştırıldığında anlamlı değişiklik saptanmamıştır (sırasıyla 16.28± 0.97 e 16.22 + 1.14; P >0.05). **Sonuç:** Gözlemlerimize göre çocuk PAH hastalarında MPV belirgin şekilde yüksekti. Çocukluk çağı PAH tedavisinde kullanılan PAH spesifik ilaçlarının MPV üzerine etkisi bu süreçte saptanmamıştır. Bu sonuçlar özgün PAH tedavi ilaçlarının çocukluk çağı PAH'ta trombosit fonksiyonları üzerine pozitif etkisi olmadığını düşündürmektedir.

P-418

GÖĞÜS AĞRISI OLAN VE KARDİYAK ENZİMLERİN PROGRESİF YÜKSEKLİĞİYLE GİDEN HASTADA TANI AKUT KORONER SENDROM MU?

Osman Güvenç[1], Derya Çimen[1], Eyüp Aslan[1], Derya Arslan[2], Bülent Oran[1]

[1]Selçuk Üniversitesi Tıp Fakültesi, Çocuk Sağlığı ve Hastalıkları ABD, Çocuk Kardiyoloji BD,
[2]Eğitim ve Araştırma Hastanesi, Çocuk Kardiyoloji Kliniği, Konya

Giriş: Troponinler ve CK-MB, akut koroner sendrom (AKS) tanısında standart belirteç olarak kullanılmaktadır. Bunlar, AKS dışında birçok durumda yükselebilmekte, özellikle erişkinlerde gereksiz invaziv veya noninvaziv tedavi girişimlerine yol açabilmektedir. Göğüs ağrısı, çocuk kardiyoloji polikliniğiyle acil serviste sık karşılaşılan bir semptom olup çoğunlukla kalp dışı nedenlere bağlıdır. Göğüs ağrısı olan ve kardiyak enzimlerin yüksekliği tespit edilen çocuklarda AKS ile diğer nedenlerin ayırımı önemlidir. Bu yazıda, göğüs ağrısı olan, troponin değeri progresif yükselen bir hasta olgu olarak sunuldu. **Olgu:** Acil servise, sabah kalkınca başlayan, sol koltuk altına yayılan baskı yapıcı tarzda göğüs ağrısı şikayetiyle başvuran 11 yaşındaki kız hastanın herhangi bir hastalığının olmadığı, son bir ayda enfeksiyon geçirmediği, ilaç kullanmadığı, ailesinde kalp hastalığı veya erken ani ölüm öyküsü olan birey bulunmadığı öğrenildi. Şikayeti 1,5 saat aralıksız süren ve kendiliğinden geçen hastanın fizik muayenesinde boy ve vücut ağırlığı ile vital bulguları normaldi, kardiyovasküler ve diğer sistem muayenesinde patolojik bulgu saptanmadı. Elektrokardiyografisinde iskemi bulgusu veya disritmisi yoktu, telekardiyografik incelemesi doğaldı. Akut faz reaktanları, hemogram ve rutin biyokimyasal değerleri normal sınırlarda olan hastada troponin I 6,2 ng/ml (normali 0-0.16), CK-MB 64 ng/ml (normali 0-3.6) olarak tespit edildi. Troponin değeri progresif olarak artarak 14.1 ng/ml'ye kadar yükseldi. Ekokardiyografik incelemede sistolik ve diyastolik fonksiyonlar normaldi, bölgesel duvar hareket kusuru, koroner arter anomalisi veya perikardiyal efüzyon görülmedi. Yatırılarak takibe alınan, herhangi bir şikayeti olmayan, kreatin kinaz, tiroid fonksiyonları, D-dimer düzeyi ve viral serolojisi normal olan hastada koroner arter çıkış anomalisi, anevrizma ve darlık gibi patolojilere yönelik olarak koroner bilgisayarlı tomografi görüntülemesi de normal olarak tespit edildi. Kalp enzimleri kendiliğinden normal sınırlara gerileyen ve altı ay spor yapmaması önerilerek taburcu edilen hastada, etkeni tespit edilemeyen ve subklinik olan miyoperikardit düşünüldü (Tablo 1). **Tartışma:** Kalp enzimleri AKS dışında kalp-böbrek yetmezliği, kas hastalıkları, taşikardi, pulmoner emboli, miyoperikardit, enfeksiyonlar, aşırı egzersiz, sempatomimetik ilaç kullanımı ve travma gibi birçok nedenle yükselebilmektedir.

Tablo 1.

	3. Saat	6. Saat	10. Saat	14. Saat	20. Saat	24. Saat	30. Saat	36. Saat	42. Saat	60. Saat	72. Saat	84. Saat
Troponin-I (ng/ml)	6,2	9,4	13,1	14,1	13,4	8,7	5,1	4,2	2,6	1,2	0,4	0,1
CK-MB (ng/ml)	47	64	133	130	110	54	10	5,7	3,8	—	—	—

Hastanın kardiyak enzimlerinin, göğüs ağrısı başladıktan sonraki düzeyleri

P-419

GEÇİCİ MİYOKARD HİPETROFİSİ GELİŞEN AKUT VİRAL MİYOKARDİT VE PERİKARDİTLİ İKİ OLGU

Murat Sürücü[1], Mehmet Emre Arı[2], Abdullah Kocabaş[3], Emine Azak[1], Ayşe Esin Kibar[1], İbrahim İlker Çetin[1]

[1]Ankara Çocuk Sağlığı ve Hastalıkları Hematoloji-Onkoloji EAH, Çocuk Kardiyoloji Kliniği,
[2]Yıldırım Beyazıt Üniversitesi Yenimahalle EAH, Çocuk Kardiyoloji Kliniği, Ankara
[3]Antalya Eğitim ve Araştırma Hastanesi, Çocuk Kardiyoloji Kliniği, Antalya

Giriş: Parainfluenza tip 4 virüsü (hPIV-4) miyokardit ve perikardit vakalarında nadiren izole edilebilen bir etkendir. Miyokardit olgularında sıklıkla sol ventrikülde (LV) dilatasyon görülürken, perikardit olgularında ise miyokardiyal etkilenme olmamaktadır. Bu yazıda nazofaringeal aspirat kültüründe hPIV-4 üremesi olan, klinik ve laboratuvar bulguları ile perikardit tanısı konulan bir hastada ve etkenin izole edilemediği klinik ve laboratuvar olarak viral miyoperikardit tanısı konulan, miyokardda geçici hipertrofi gelişen ve hastalık seyri sonunda hipertrofinin düzeldiği iki olgu sunuldu. **Olgu:** Dört yaşında kız hasta, halsizlik ve yaygın vücut ağrısı şikayetleri ile başvurdu. Fizik muayenede kan basıncı 95/60 mmHg, nabız 150/dakika, vücut ısısı 36.8 °C bulundu. Laboratuvar incelemesinde akut faz reaktanları negatif, kreatin kinaz (CK) 2419 U/L (0-145 U/L), CK-MB 124 ng/mL (0-4.3 ng/mL), troponin I 0.03 ng/mL (0-0.4 ng/mL) bulundu. Elektrokardiyogramda (EKG) sinüzal taşikardi, voltaj değişikliği mevcuttu. Ekokardiyografik (EKO) incelemede LV duvar kalınlıklarında artış ve LV arka duvarında perikardiyal efüzyon dışında sistolik fonksiyonlar normaldi (Şekil 1). Perikardit ve miyozit tanıları alan hastanın etiyolojiye yönelik tetkiklerinde Parainfluenza-4 pozitif bulundu. İzlemde LV sistolik fonksiyonlarında bozulma olmadı ve tedavinin 14. gününde duvar kalınlıklarının normale döndüğü, perikardiyal efüzyonun kaybolduğu görüldü. On yaşında kız hasta, ateş, karın ağrısı, çarpıntı şikayetleri ile başvurdu. Fizik muayenede kan basıncı 105/65 mmHg, nabız 146/dakika, vücut ısısı 38.2 °C bulundu. Laboratuvar incelemesinde CRP 4.9 mg/dl, CK-MB <1 ng/mL, troponin I 0.8 ng/mL, BNP 568 ng/mL (0-100 ng/mL) bulundu. EKG de sinüzal taşikardi, voltaj supresyonu mevcuttu. EKO da LV duvar kalınlıklarında artış dışında sistolik fonksiyonlar normaldi. İkinci gün LV arka duvarında ve kalbin bazalinde perikardiyal efüzyon saptandı (Şekil 2). Troponin I değerlerinin yükselmesi, EKG ve EKO bulguları ile birlikte değerlendirildiğinde miyoperikardit tanısı ile tedavi başlandı. Tedavinin 15. gününde bulguların normale döndüğü görüldü. **Tartışma-Sonuç:** Miyokardit yalnızca LV'de dilatasyona neden olmayıp duvar kalınlıklarında geçici artışa neden olabilir, ayrıca perikardit etkeni bazı viruslar miyokardit tablosu gelişmeden LV duvar kalınlıklarında geçici artışa neden olabilmektedir.

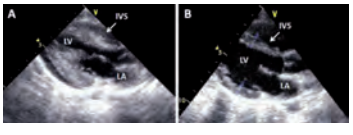

Şekil 1. Tedavi öncesi (A) ve tedavi sonrası (B) interventriküler septum ve sol ventrikül arka duvar kalınlığını gösteren parasternal uzun eksen EKO görüntüleri.

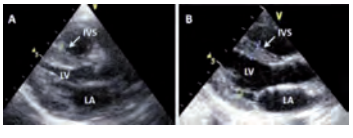

Şekil 2. Tedavi öncesi (A) ve tedavi sonrası (B) interventriküler septum ve sol ventrikül arka duvar kalınlığını gösteren EKO görüntüleri.

P-420

AKUT KORONER SENDROM VE DUCHENNE MUSKÜLER DİSTROFİ

Aslı Sarıbaş[1], Murat Deveci[2], Özlem Kayabey[2], Okan Tuğral[2], Kadir Babaoğlu[2]

[1]Kocaeli Üniversitesi Tıp Fakültesi, Çocuk Sağlığı ve Hastalıkları AD,
[2]Kocaeli Üniversitesi Tıp Fakültesi, Çocuk Sağlığı ve Hastalıkları AD, Pediatrik Kardiyoloji BD, Kocaeli

Duchenne musküler distrofi (DMD); X kromozomu üzerinde lokalize, distrofin üretiminden sorumlu olan gen defekti sonucu gelişen, iskelet kasının ilerleyici yıkımı ile karakterize kalıtsal bir hastalıktır. Kronik progresif hücre ölümü ile iskelet kası ve kalp kasının yerini fibröz doku alır. Bu hastalıktaki pediatrik kardiyoloji deneyimi genellikle dilate kardiyomiyopati ile sınırlıdır. Ancak nadir olarak akut miyokardiyal hücre hasarına bağlı belirti ve bulgular dilate kardiyomiyopati tablosu gelişmeden de ortaya çıkabilir ve akut koroner sendrom benzeri bir klinik tablo görülebilir. Deneyimlerin oldukça kısıtlı olduğu ve kliniğimizde son 1 yılda iki hastada tanımladığımız bu tablonun vurgulanması amacıyla olgularımız sunulmuştur. **Olgu 1:** On iki yıldır DMD tanısıyla takipli olan 14 yaşındaki erkek hasta göğüs ağrısı nedeniyle başvurdu. EKG incelemesinde ST elevasyonu mevcuttu. Serum troponin I: 3,7 ng/ml (normal <0,023 ng/ml), CK-MB: 117 ng/ml (normal 2,0-7,2 ng/ml) idi. Ekokardiyografik incelemede ejeksiyon fraksiyonu %70 idi. Göğüs ağrısının ve kardiyak enzim düzeylerinin yüksek olarak sebat etmesi nedeniyle yapılan koroner anjiyografisi normal bulundu. Bu nedenle tedavide daha çok konservatif davranıldı. İzlemde göğüs ağrısı şikayeti geriledi. EKG kontrollerinde ST elevasyonlarında gerileme, serum troponin I ve CK-MB düzeylerinde düşme izlendi. Takiplerinde 2 kez daha benzer şikayetler ile başvurdu. **Olgu 2:** On yıldır DMD tanısıyla takipli olan 15 yaşındaki erkek hasta çocuk acil kliniğine 2 gündür süren göğüs ağrısı ile başvurdu. EKG'de ST elevasyonu mevcuttu, serum troponin I: 23 ng/ml, CK-MB: 187 ng/ml idi. Ejeksiyon fraksiyonu %65 idi. İzlemde hastanın göğüs ağrısı şikayeti geriledi. EKG kontrollerinde ST elevasyonlarında gerileme, serum troponin I ve CK-MB düzeylerinde düşme izlendi. Bu vakalar ile DMD'nin dilate kardiyomiyopati dışında, akut miyokardiyal hücre hasarına yol açarak akut koroner sendrom benzeri bir tabloya yol açabileceğini vurgulamak istedik.

Şekil 1. Olgu 1'in EKG'sinde özellikle ekstremite derivasyonlarında belirgin ST elevasyonları izlenmekte.

Şekil 2. Olgu 2'de göğüs derivasyonlarında belirgin ST elevasyonu ve T negatifliği izlenmekte.

P-421

GÖĞÜS AĞRISININ NADİR BİR NEDENİ: PRİMER SPONTAN PNÖMOTORAKS

Cihat Şanlı, Nagihan Akıcı Kara, Fatma Nur Demirkol, Umit Ayse Tandircioglu

Kırıkkale Üniversitesi Tıp Fakültesi, Pediatrik Kardiyoloji Ünitesi, Kırıkkale

Giriş: Çocuklarda spontan pnömotoraks nadir görümesi nedeniyle göğüs ağrısıyla başvuran hastalarda ayırıcı tanıda akla gelmeyebilir. Çocukluk çağında görülen spontan pnömotoraks konusunda literatürde yeterli kaynak bulunmamaktadır. Bu nedenle spontan pnömotoraksın seyri ve tedavisi erişkin hastalara göre yapılmaktadır. Bu çalışmada, göğüs ağrısı ile başvuran çocuklarda nadir bir neden olsa da, spontan pnömotoraksın ayırıcı tanıda düşünülmesi gerektiği vurgulanmıştır. **Olgu:** On yedi yaşında erkek hasta, istirahat halinde iken ani başlayan, sağ hemitoraksa lokalize olan şiddetli göğüs ağrısı şikayeti ile acil servise başvurdu. Fizik incelemesinde sağ hemitoraksta solunum seslerinin azaldığı, kalp tepe atımının 90/dk, sP02:98, akciğer grafisinde sağ tarafta pnömotoraks (Resim 1), EKG ve diğer laboratuvar tetkiklerinin ise normal olduğu saptandı. Özgeçmişinde sigara kullandığı, travma öyküsünün olmadığı öğrenilen olguya kapalı su altı drenajı yapıldı. Takiplerinde pnömotoraksın devam etmesi üzerine toraks tomografisi çekildi. Sağ akciğer apeksinde multiple hava kistleri saptanması üzerine video torakoskopik cerrahi yöntemiyle apeksteki hava kistlerinin rezeksiyonu yapıldı. Kliniği kısa sürede toparlayan olgu, genel durumunun stabil olması üzerine ayaktan takibi planlanarak taburcu edildi. **Sonuç:** Sunduğumuz bu olgu ile spontan pnömotoraksın çocuklarda göğüs ağrısının nadir bir nedeni olduğu ancak ayırıcı tanıda düşünülmesi gerektiği vurgulanmak istenmiştir.

Resim 1. PA Akciğer grafisinde sağda pnömotoraks.

P-422

HOLTER MONİTORİZASYONU YAPILAN OLGULARIN DEĞERLENDİRİLMESİ

Cihat Sanli, Fatma Nur Demirkol, Nagihan Akici Kara, Umit Ayse Tandircioglu, Said Agaoglu

Kırıkkale Üniversitesi Tıp Fakültesi, Pediatrik Kardiyoloji Ünitesi, Kırıkkale

Amaç: Disritmilerin intermittan veya paroksismal olmaları nedeniyle rutin elektrokardiyogram tanı konulmasında yetersiz kalabilmektedir. Holter monitorizasyon disritmilerin tanı ve izleminde en spesifik ve en sensitif tanı aracıdır. Bu yöntemle olguların kalp hızı, ritim bozukluğunun varlığı, tipi, süresi, sıklığı, hastanın fiziksel aktivite ile oluşan semptomlarının ilişkisi değerlendirilebilir. Bu çalışmada, disritmik olgular incelenerek, 24 saat Holter Monitorizasyon endikasyonları gözden geçirilmiş, Pediyatrik Kardiyolojide tanı ve tedavideki yeri vurgulanmak istenmiştir. **Gereç ve Yöntem:** Kırıkkale Üniversitesi Tıp Fakültesi Pediyatrik Kardiyoloji ünitesinde Ocak 2011 ile Ocak 2015 yılları arasında Holter monitorizasyonuyla değerlendirilen 656 olguya ait 884 kayıt retrospektif olarak incelendi. **Bulgular:** Olguların yaşları bir gün ile 18 yaş arasında değişmekteydi (median 9 yaş) ve 340'ı kız, 316'sı erkek idi. En sık başvuru yakınmaları göğüs ağrısı, çarpıntı, bayılma ve fizik incelemede disritmi saptanmasıydı. Hastaların %5'inde ise standart EKG'de disritmi görülmesi nedeniyle Holter incelemesi yapılmıştı. Olguların %42'sinde disritmi saptandı. En sık saptanan ventriküler erken vuru (%75) ve supraventriküler erken vurulardı (%56). Hastaların tamamına Ekokardiyografik inceleme yapıldı, bunların %82'înde herhangi bir pataloji saptanmazken, %13'inde doğumsal kalp hastalığı, %4'ünde romatizmal kalp hastalığı, %1'inde kardiyomiyopati saptandı. Kesin tanıların %15'i Holter monitörizasyonu, %85'i diğer tanı yöntemleri ile konuldu. Holter monitorizasyonu sonucuna göre 94 hastaya medikal tedavi başlandı. **Sonuç:** Bu çalışmada, disritmisi olan vakaların tanı, izlem ve tedavisinin planlanmasında uygulanması kolay ve invazif olmayan Holter monitörizasyonun son derece yararlı olduğu, aralıklı disritmilerde ise Holter monitörizasyonunun tanıya katkısının sınırlı olduğu kanısına varıldı.

P-423

SENKOP İLE BAŞVURAN OLGULARIN DEĞERLENDİRİLMESİ

Cihat Sanli, Fatma Nur Demirkol, Umit Ayse Tandircioglu, Nagihan Akici Kara

Kırıkkale Üniversitesi Tıp Fakültesi, Pediatrik Kardiyoloji Ünitesi, Kırıkkale

Amaç: Senkop, serebral perfüzyondaki azalmaya bağlı geçici bilinç ve tonus kaybı olarak tanımlanmaktadır. Genellikle adölesan dönemde olmak üzere her yaş grubunda görülebilen bir semptom olup çocuk kardiyoloji polikliniklerine en çok rastlanan başvuru nedenleri arasındadır. Çocuklarda senkop nedenleri oldukça fazla olup en sık görülen vazovagal senkoptur. Senkop ile birlikte ani ölüm görülebilmektedir. Bu nedenle senkop ile başvuran hastaların detaylı anamnez ve fizik muayenesi ile sistematik bir şekilde tarama testleri yapılmalıdır. Bu çalışma, kliniğimize senkop nedeni ile başvuran olguların demografik, klinik, laboratuar ve ekokardiyografik özelliklerini araştırmak amacıyla planlanmıştır. **Gereç ve Yöntemler:** Hastanemiz Çocuk Kardiyoloji ve Çocuk Nöroloji Polikliniklerine 2011-2015 yılları arasında senkop yakınması ile başvuran 102 olgu retrospektif olarak değerlendirilmiştir. Travma sonrası bayılan ve epilepsi tanısıyla takip edilen hastalar çalışmaya dahil edilmemişlerdir. **Bulgular:** Çalışmaya 5-18 yaş arası (median 11) 102 olgu (55 kız, 47 erkek) dâhil edilmiştir. Bayılmaya en fazla eşlik eden semptom göz kararması (%73) ve baş dönmesi (%68) idi. Olguların 77'sinde senkopa yol açan etiyolojik bir neden saptanmıştır. En sık vazovagal senkop (%45) görüldü. Ekokardiyografik incelemelerinde, en fazla saptanan anomali mitral kapak prolapsusuydu. Olgularımızın tamamına tilt testi uygulanmış ve 48 olguda tilt testi pozitifliği saptanmıştır. **Tartışma ve Sonuç:** Çalışmamızda, senkop nedeniyle kliniğimize başvuran çocuk hastalarda semptoma yol açan nedenlerin yalnızca kardiyak kökenli olmadığı, daha çok vazovagal nedenli olduğu görülmüştür. Bunun yanında, cinsiyet açısından değerlendirildiğinde daha çok kız çocuklarında, yaş açısından ise adölesanlarda olduğu görüldü.

P-424

SOL PULMONER ARTER AGENEZİSİ: OLGU SUNUMU

Serdar Epçaçan[1], Zerrin Karakuş Epçaçan[2], Mecnun Çetin[1], Hadi Geylan[2]

[1]*İpekyolu Kadın-Doğum ve Çocuk Hastalıkları Hastanesi, Çocuk Kardiyoloji Kliniği,*
[2]*İpekyolu Kadın-Doğum ve Çocuk Hastalıkları Hastanesi, Çocuk Sağlığı ve Hastalıkları Kliniği, Van*

Giriş ve Amaç: Pulmoner agenezi, diğer organ anomalileri ile birlikte veya izole olarak görülebilen etkilenen tarafta akciğer parankimi, bronş ve damarsal yapıların yokluğu ile karakterizedir. Tanısı genellikle çocukluk çağında konulur. Ancak eşlik eden anomalisi olmayan ya da hafif olan hastalar erişkin yaşa kadar yaşayabilmektedirler. **Olgu:** 2.5 yaşında erkek hasta çabuk yorulma şikayeti ile başvurdu. Solunum sistemi muayenesinde sol hemitroaksta akciğer sesleri duyulmadı. Kardiyak muayenede apikal vuru en iyi sol 3.interkostal aralığın ön aksiller çizgiyle kesişme hizasında duyulmakta idi. Diğer sistem muayeneleri normaldi. Olgunun posterior anterior akciğer grafisinde sağ akciğerde hiperinflasyon, sağ hemitoraksta kosta arası mesafede artış, sol hemitoraksta diffüz opasite, mediastinaal yapılar, kalp ve trakea sola deviye saptandı (Resim 1). Olgunun ekokardiyografik incelemesinde sol pulmoner arter agenezisi tespit edildi (Resim 2). **Tartışma ve Sonuç:** Pulmoner agenezi tanısı genellikle çocukluk çağında konulur. Antenatal olarak da tanı konulan olgular vardır. Diğer yandan eşlik eden anomalisi olmayan ya da hafif olan hastalarda erişkin yaşta da tanı konulabilmektedir. Olguların %50 den fazlasında başlıca kardiyovasküler, gastrointestinal, muskuloskelatal, ürogenital sistem olmak üzere diğer sistem anomalileri de eşlik edebilmektedir.

Resim 1. Olgunun PA Akciğer grafisi görüntüsü.

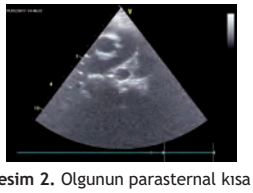

Resim 2. Olgunun parasternal kısa eksen EKO görüntüsü.

P-425

AZİTROMİSİN VE FENOKSİMETİL PENİSİLİN İLE PROFLAKTİK TEDAVİYE RAĞMEN REKÜRRENS GELİŞEN İKİ ROMATİZMAL KARDİT OLGUSU

Serdar Epçaçan[1], Zerrin Karakuş Epçaçan[2], Mecnun Çetin[1], Hadi Geylan[2]

[1]İpekyolu Kadın-Doğum ve Çocuk Hastalıkları Hastanesi, Çocuk Kardiyoloji Kliniği,
[2]İpekyolu Kadın-Doğum ve Çocuk Hastalıkları Hastanesi, Çocuk Sağlığı ve Hastalıkları Kliniği, Van

Giriş: Ülkemizde geçmişte bir süreliğine benzatin penisiln G üretimin durdurulması nedeni ile temin edilemediğinden dolayı akut romatizmal ateş proflaksisi için alternatif tedavi seçenekleri uygulanmak zorunda kalınmıştır. **Olgu 1:** 15 yaşında kız hasta, ateş, eklem ağrısı, halsizlik şikayeti ile başvurdu. romatizmal ateş tanısı ile 2 yıldır tedavi aldığı, 1 yıl önce benzatin penisilin G'nin temin edilememesi nedeni ile dış merkezden 21 günde bir, 3 gün süre ile 12 mg/kg/gün dozunda azitromisin ile proflaksi önerildiği belirtildi. Oskültasyonda 3/6. dereceden pansistolik üfürm tespit edildi. WBC: 15.400/mm^3, ASO:2125 IU, CRP: 45 mg/dl, ESR: 78 mm/saat idi. Ekokardiyografide orta derece mitral ve aortik kapak yetersizlikleri saptandı. Geriye dönük dosya incelemesinde hastanın 2 yıl önce yapılan ekokardiyografisinde hafif derece MY ve eser derecede AY olduğu saptandı. Bu bulgularla rekürren romatizmal kardit tanısı ile tedavi başlandı. Tedavinin 10. günü ayaktan tedavisi düzenlenerek, benzatinpenisilin G proflaksisi ile taburcu edildi. **Olgu 2:** 13 yaşında kız hasta ateş, eklem şişliği şikayeti ile başvurdu. Öyküsünde romatizmal ateş tanısı ile tedavi aldığı, 1 yıl önce Benzatin penisilin G'nin temin edilememesi nedeni ile düzenli olarak fenoksimetil penisilin proflaksisi (2 x 250 mg) almakta olduğu belirtildi. 3 gün önce her iki diz ekleminde ve başvuru günü de sol ayak bileğinde eklem şişliği tarifleyen hastada artrite ek olarak kardiyak oskultasyonda 3/6. dereceden pansistolik üfürüm tespit edildi. WBC: 13.200/mm^3, ASO:1780 IU, CRP: 37 mg/dl, ESR: 86 mm/saat idi. Ekokardiyografide orta derece mitral ve aortik kapak yetersizlikleri saptandı. Bu bulgularla rekürren romatizmal kardit tanısı ile tedavi başlandı. Tedavinin 7. günü ayaktan tedavisi düzenlenerek, benzatinpenisilin G proflaksisi önerilerek taburcu edildi. **Tartışma ve Sonuç:** Akut romatizmal ateş rekürrenslerini önlemede Benzatin penisiln G ile proflaktik tedavi kanıtlanmış en etkili tedavi seçeneğidir. Bu vakada düzenli olarak kullanılmasına rağmen penisilin ve azitromisin ile proflaktik tedavi almakta iken rekürrens gelişen iki ayrı olgu sunularak bu ilaçların rekürrensi önlemede etkinlikleri tartışılmak istenmiştir.

P-426

"BONZAİ" KULLANIMINA BAĞLI KALP VE DAMAR SİSTEMİ YAN ETKİLERİ: İKİ OLGU SUNUMU

Reyhan Dedeoğlu, Sezen Ugan Atik, Ayşe Güler Eroğlu, Levent Saltık, Aida Koka

İstanbul Üniverstesi Cerrahpaşa Tıp Fakültesi, Çocuk Kardiyolojisi BD, İstanbul

Giriş: Sentetik kanabinoidlerin kalp ve damar sistemine etkileri konusunda bilinenler sınırlıdır. Bu yazıda sentetik kanabinoid kullanımı sonrası farklı kardiyolojik yan etkiler izlenen iki olgu sunulmuştur. **Olgu 1:** 16 yaşında erkek hasta sternum arkasında, baskı tarzında şiddetli göğüs ağrısı ile Acil Servis'imize başvurdu. Kardiyolojik muayenesinde özellik yoktu. Elektrokardiyografik incelemesinde DII, DIII, AVF, V5-V6 derivasyonlarında 3 mm'den yüksek ST segment elevasyonları izlendi. CKMB: 42U/L (<25), Troponin I: 0,547 ng/mL (< 0,014), Dd-Dimer: 1,12 mg/L (>0,5) olarak saptandı. Ekokardiyografik incelemede kalpte yapısal sorun izlenmezken, sol ventrikül sistolik fonksiyonları normal olarak saptandı. Kalp enzimlerinde yükseklik saptanan ve elektrokardiyografik değerlendirmesi inferolateral miyokard enfaktüsü ile uyumlu olan hastaya primer perkütan koroner girişim amacı ile kardiyak kataterizasyon uygulandı. Koroner anjiyografisi normal olarak saptandı. Koroner Yoğun Bakım Ünitesinde 3 gün izlenen hastanın izleminde kardiyak enzim düzeylerinde gerileme saptandı (CKMB:17U/L, Troponin I: 0,007ng/mL). Madde kullanımı yönünden sorgulanan hastanın arkadaşları tarafından verilen "bonzai" içerikli sigarayı içtiği öğrenildi. **Olgu 2:** On sekiz yaşında bonzai bağımlısı erkek hasta şuur bulanıklığı nedeniyle arkadaşları tarafından Acil Servis'imize getirildi. Fizik muayenesinde genel durumu kötü, şuuru konfüze, kooperasyon ve oryantasyon bozuk, pupilleri miyotik, direk/indirek ışık refleksi iki taraflı norml olan, Glaskow koma skoru:8 olarak değerlendirilen hasta Yoğun Bakım Ünite'mize yatırılarak mekanik ventilatör desteğine alındı ve monitorize edildi. Kalp atım hızı: 50 vuru/dk, kan basıncı 160/100 mmHg idi. İzleminde bradikardisi derinleşen ve kalp atım hızı 40/dk'ya düşen hastaya hipertansiyonu olmasına rağmen pozitif kronotropik etkilerinden yararlanmak için dopamin tedavisi 15mcg/kg/dk olarak başlandı. Ancak kan basıncının hızla yükselmesi üzerine dopamin dozu kademeli olarak 7,5 mcg/kg/dk'ya düşüldü. İzleminde kalp atım hızı 60/dk'ya yükselen hastanın kan basıncı 130/90 mmHg olarak seyretti. Toksikolojik inceleme için gönderilen kan, idrar ve gastrik içerik normal olarak değerlendirildi. Arkadaşları detaylı olarak sorgulandığında "bonzai" adlı uyuşturucu maddeyi sigaraya sarıp içtiği öğrenildi. **Tartışma:** Acil servise kalp damar sistemi ile ilgili yakınmalarla başvuran hastalarda sentetik kanabinoid kullanımı akılda tutulmalıdır.

P-427

MENİNKS İRRİTAYON BULGULARIYLA BAŞVURAN ATİPİK KAWASAKİ HASTALIĞI OLGU SUNUMU

Pınar Dervişoğlu, Mustafa Kösecik

Sakarya Üniversitesi Tıp Fakültesi, Çocuk Kardiyoloji BD, Sakarya

Kawasaki hastalığı orta ve küçük boy arterleri tutan, çocukluk çağının akut febril multisistemik vaskülitidir. Tüm kriterlerin tamamlanamadıgı, ateşin eşlik ettigi koroner arter tutulumunun olduğu olgular atipik Kawasaki hastalıgı olarak tanımlanır. Tedavi edilmeyen vakaların yaklaşık dörtte birinde gelişebilen koroner arter tutulumu, mortal seyreden komplikasyonlara neden olabilir. Küçük damar vasküliti nedeniyle gelişebilen menenjit hastalığın ilk geliş tablosu olabilir. Bu yazıda ateş, kusma, uykuya meyilli ve huzursuz olması nedeniyle menenjit tedavisi alan, ve sonrasında klinik ve ekokardiyografik bulgularla atipik Kawasaki hastalığı tanısı konulan on dokuz aylık bir erkek olgu sunuldu. **Olgu:** 19 aylık erkek hasta, beş gündür ateş yüksekliği yakınması nedeniyle hastanemize başvurdu. Üç gün önce başvurduğu merkezde ÜSYE tanısıyla antibiyotik verildiği, ateşinin düşmediği, son iki gündür kustuğu, ağızdan alımın azaldığı, huzursuz ve uykuya meyilli olduğu öğrenildi. Fizik muayenesinde ateş 38.4°C, huzursuz, ajite, uykuya meyilli olduğu, her iki alt ekstremitede polimorfik döküntü ve meninks irritasyonu bulguları saptandı. Menenjit düşünülerek lomber ponksiyon yapıldı, travmatize edildi. Ampirik olarak seftriakson, vankomisin başlandı. CRP: 211 mg/L, sedimantasyon: 67mm/saat, WBC: 11300/mm^3, PLT: 378000/mm^3, Hgb: 9.6 gr/dl idi. Kan, idrar, boğaz kültürlerinde üreme olmamıştı. Beşinci günde yüksek ateş, kusma, huzursuzluğu devam etti. Parmak uçlarında soyulma başladı. CRP: 59 mg/L, sedimantasyon: 119 mm/saat, WBC: 17000/mm^3, PLT: 494000 /mm^3, Hgb: 9,4 gr/dl idi. Kawasaki şüphesiyle ekokardiyografi yapıldı: her iki koroner arter cidarında parlaklık artışı ve düzensizlik görüldü. RCA: 2,8 mm (+3 SD), LMCA: 2,4 mm, LAD: 2,3 mm (+2 SD) ölçüldü. Atipik Kawasaki hastalığı düşünüldü. Antibiyotik tedavisi kesildi. IVIG 2gr/kg, ASA 100 mg/kg/g başlandı. IVIG sonrası ateşi düştü. Onbeşinci günündeki ekokardiyografisinde pataloji saptanmadı. Altıncı haftada sedimantasyon ve CRP normaldi. ASA kesildi. Klinik izlemi devam etmektedir. **Sonuç:** Kawasaki hastalığının atipik formları karakteristik klinik bulgular ile başvurmayabilir. Tanıyı destekleyen bulgular sonradan ortaya çıkabilir ve hastalar bazen menenjit gibi nörolojik bulgularla başvurabilir. Tedaviye yanıtsız menenjit kliniği olan olgularda Kawasaki hastalığı olasılığı düşünülmeli, diğer klinik ve laboratuvar bulguları açısından yakından izlenmelidir.

Resim 1.

Resim 2.

Resim 3.

P-428

ÇOCUKLARDA YENİ BİR SORUN: "BONZAİ"

Emine Özdemir[1], Özlem Gül[2], Dolunay Gürses[2]

[1]Pamukkale Üniversitesi Tıp Fakültesi, Çocuk Sağlığı ve Hastalıkları AD,
[2]Pamukkale Üniversitesi Tıp Fakültesi, Çocuk Kardiyoloji AD, Denizli

Asya kökenli bir bitki olan Cannabissativa (kendir-hintkeneviri-esrar)'dan elde edilenkannabis (esrar-marihuana) maddesi, yüzyıllardır tıbbi ve dini olarak kullanılmaktadır. Esrarın kannabinoid içeriğinin laboratuvar ortamında üretilen türevi olup yurt dışında "Spice" ismi ile bilinirken ülkemizde "Bonzai" ismi ile bilinmektedir. Sentetik kannaboidlar paketlerde satılmakta ve sigara gibi tüketilmektedir. "Bonzai", esrar benzeri etki göstermesinin ötesinde ataksi, taşikardi, sistolik hipertansiyon, postural hipotansiyon, bulantı, kusma, konvülsiyon, ajitasyon, halüsinasyon ve psikozu da içeren şiddetli yan etkiler ile birlikte kardiyovasküler, gastrointestinal ve psikiyatrik yan etkilere de neden olmaktadır. Bu olgu sunumunda şiddetli göğüs ağrısı yakınması ile acil servise getirilen ve etiyolojik nedenler araştırıldığında kardiyak enzimler belirgin yüksek olmasına rağmen, neden bulunamayan ancak ayrıntılı sorgulama ile "bonzai" kullanım öyküsünün tespit edildiği 16 ve 17 yaşlarındaki iki erkek olgu sunulmuştur. Bu olgu sunumu ile göğüs ağrısı yakınması ile gelen ve troponin yüksekliği saptanan özellikle erkek adölesanlarda madde kullanımının ve son yıllarda adını sıkça duyduğumuz 'Bonzai' kullanımının sorgulanması gerekliliği vurgulanmak istenmiştir.

P-429

İNFANTİL NEFROPATİK SİSTİNOZİSE BAĞLI GELİŞEN PULMONER HİPERTANSİYON

Derya Karpuz[1], Ali Delibaş[2], Hasan Demetgül[1], Olgu Hallıoğlu[1]

[1]Mersin Üniversitesi Tıp Fakültesi, Pediatrik Kardiyoloji Ünitesi,
[2]Mersin Üniversitesi Tıp Fakültesi, Pediatrik Nefroloji Ünitesi, Mersin

Giriş: Sistinozis, sistin aminoasidinin defektif transportu sonucunda ortaya çıkan otozomal resesif kalıtımla geçen bir lizozomal depo hastalığıdır. Sistin kristallerinin birikimi sonucunda çoklu organ yetersizlikleri ortaya çıkmaktadır. Bu raporda sistinozis, sistolik disfonksiyon ve pulmoner hipertansiyon saptadığımız bir hasta sunulmuştur. **Olgu:** İki aylıkken kusma, poliüri şikayetleriyle Fanconi sendromu tanısı konulan erkek hasta merkezimize 7 yaşındayken kronik böbrek yetmezliği (BUN: 151 mg/dl Kreatinin: 5 mg/dl) bulgularıyla başvurdu. Hipotiroidizm, anemi, korneada ve kemik iliğinde sistin kristallerinin depolanmasının gösterilmesiyle infantil nefropatik sistinozis tanısı konuldu. Sisteamin, destekleyici ilaç tedavileri ve karnitin başlandı. Anne-baba arasında akrabalık olduğu öğrenildi. Tarama sonucunda 4 yaşındaki erkek kardeşine de sistinozis tanısı konuldu. On yaşındayken öksürük, solunum sıkıntısı ve yaygın ödem şikayetleriyle başvurduğunda ekokardiyografide (EKO) ejeksiyon fraksiyonu (EF) %42 bulunarak dilate kardiyomiyopati ve pulmoner arter sistolik basıncı (PASB) 65 mmHg olarak değerlendirildi. Sürekli Ayaktan Periton Diyalizi uygulanmaya başlandı. Digoksin ve furosemid tedaviye eklendi. Kontrol EKO'larında EF %52-56 arasında seyretti. Onbeş yaşındayken sürekli öksürük ve solunum sıkıntısı şikayetleriyle yeniden başvurdu. Klinik evre NYHA III olarak saptandı. Düzenli diyaliz yapılması ve sıvı yüklenmesi bulgularının olmaması, digoksin, diüretik, karnitin ve diğer destekleyici ilaç tedavilerine rağmen kardiyoloji takiplerinde EKO ile değerlendirilen PASB 85 mmHg olarak ölçülmesi üzerine pulmoner hipertansiyona yönelik tedaviye bosentan eklendi. İzlemlerde bir yıllık bosentan tedavisi sonrasında klinik olarak NYHA evre II'ye geriledi, öksürük ve nefes darlığı şikayetlerinde azalma saptandı. **Sonuç:** Sistinozis gibi kardiyomiyopati ile seyreden metabolik hastalıkların takibinde pulmoner hipertansiyon oluşabileceği ve klasik tedavilere ek olarak bosentan kullanımının fonksiyonel kapasitede düzelme sağladığı görülmüştür.

P-430

SÜPÜRATİF LENFADENİT KLİNİĞİ İLE BAŞVURAN DİRENÇLİ KAWASAKİ HASTALIĞI

Sibel Bozabalı, Petek Çetinkaya, Ece Bayraktar

Sıtkı Koçman Üniversitesi Tıp Fakültesi, Çocuk Sağlığı ve Hastalıkları AD, Muğla

Giriş: Kawasaki hastalığı; ateş, ekstremite periferindeki değişiklikler, polimorfik ekzantem, bilateral konjunktivit, orofarenks mukozasındaki değişiklikler ve servikal lenfadenopati ile karakterize bir hastalıktır. 1.5 cm üzerinde ve genellikle tek taraflı bulunan sert lenfadenopati tanı kriterlerinden birini oluşturmaktadır. Lenfadenopati genellikle ağrısız sert şişkinlik şeklinde görülmesine rağmen olgumuzda olduğu gibi nadiren süpüratif lenfadenit kliniği ile de başvuru olabilir ve bu durum tanı ve tedavi aşamasında karmaşaya sebep olabilir. **Olgu:** 3.5 yaşında erkek olgu 3.kuşak sefalosporin antibiyotik tedavisine rağmen 3 gündür düşmeyen ateş, boynun sol yanında şişlik, kızarıklık, ağrı ve hareket kısıtlılığı ve cildinde döküntü yakınmaları ile başvurdu. Muayenesinde dudaklarda kızarıklık ve çatlaklar, orofarenks hiperemik, tonsiller hipertrofik, her iki gözünde nonpürülan konjuktivit, unilateral 4X3 cm çapında immobil, ağrılı, hiperemik lenfadenopati, tüm vücutta yaygın makülopapüler döküntüler tespit edildi. Laboratuar tetkiklerinde WBC: 16,900/mm^3, %79,8 PNL, trombosit 364000/mm^3, CRP 70,77 mg/dl, sedimentasyon 90 mm/saat, bulundu. Periferik yaymasında malignite düşünülmedi. Kan kültüründe üreme saptanmadı. EBV ve diğer viral serolojisi negatifti. Süpüratif lenfadenit düşünülen hastanın yüzeyel USG'inde en büyüğü 24x14 mm boyutunda 3 adet lenfadenopati tespit edildi, süpüratif bulgular ve apse düşünülmedi. Ateş devam eden hastanın 5. gün çekilen ekosunda ilk gün gözlenmemiş olan sol koroner damar ekojenitesinde artış gözlendi. Kawasaki hastalığı ile uyumlu bulgular olduğu için hastaya 2 gr/kg IVIG uygulandı ve 85 mg/kg/gün ASA başlandı. Hastanın ateş sıkılığı azalmakla bereber devam ettiği için IVIG tedavisi tekrarlandı. Sonrasında ateş yüksekliği gözlenmedi. Takiplerinde hastalığın 9. gününde el ve ayaklarında soyulmalar başladı ve trombosit sayısı 773,000/mm^3'e yükseldi. Döküntüleri, konjunktiviti tamamen geriledi. Boyundaki lenfadenopatisi giderek küçüldü, hassasiyet ve hiperemi geriledi. **Tartışma ve Sonuç:** Literatüre baktığımızda süpüratif lenfadenit kliniği ile başvuran hastalarda tanı karmaşası yaşandığı için IVIG uygulamasının geciktiği ve bu tabloyla gelen hastalarda prognozun daha kötü olduğunu ve genellikle hastamızda olduğu gibi IVIG dozunun tekrarlanması gerektiğini gösteren sınırlı sayıda çalışmaya rastladık. Kawasaki hastalığının bu yönünü vurgulamak için olgumuzu paylaşmak istedik.

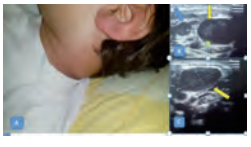

Resim 1. A: Yangısal reaksiyon görünümü veren ve süpüratif lenfadenit tanısı ile karıştırılabilen Kawasaki Hastalığına bağlı lenfadenopati, B-C: Lenfadenopatinin yüzeyel USG görüntüleri: Sarı oklar 2.4x1.4 mm boyutlu büyük olan lenfadenopatiyi, mavi ok ise çevredeki küçük lenfadenopatilerden birini göstermekte.

P-431

HENOCH SCHÖNLEİN PURPURASI TANILI ÇOCUK HASTALARDA KARDİYAK ETKİLENME SIKLIĞI

Naci Ceviz, Ferat Balkır, Fuat Laloğlu, Haşim Olgun

Atatürk Üniversitesi Tıp Fakültesi, Çocuk Kardiyoloji BD, Erzurum

Giriş ve Amaç: Henoch-schönlein purpurası çocukluk çağının en sık görülen vaskülitidir. Hastalık deri, eklemler, gastrointestinal sistem ve böbrekleri sıklıkla etkilerken nadiren genitoüriner sistem, santral sinir sistemi, göz, akciğer ve kardiyovasküler sistemlere ait tutulumlar görülebilir. Bu çalışmanın amacı Henoch-schönlein purpurasında kardiyovasküler sistemin etkilenme sıklığı ve tipinin araştırılmasıdır. **Gereç ve Yöntemler:** Bu çalışmaya Henoch-schönlein purpurası tanısı alan 38 hasta ve kontrol grubu olarak 20 sağlıklı çocuk dahil edildi. Hasta ve kontrol grubuna alınan olgular fizik muayene,elektrokardiyografi, ekokardiyografive 24 saatlik EKG izlemi (Holter izlemi) ile değerlendirildi. **Bulgular:** Hasta grubunda yaş ortalaması 9.3±3.2 yıl (aralık 4-17 yıl) idi. Hastaların 22'si kız hasta (%57.8) olup kız/erkek oranı 1.37 idi. Kontrol grubunda yaş ortalaması 9.7±3 yıl (aralık 4-14 yıl) idi. Kontrol grubunun 8'i kız (%40) olup kız/erkek oranı 0.66 idi. Henoch-schönlein purpurası tanılı hastalarda cilt tutulumu %100, eklem tutulumu %71, gastrointestinal sistem tutulumu %71, böbrek tutulumu %31 oranında görüldü. Hasta grubunda EKG'de belirlenen kalp hızı ortalaması kontrol grubuna göre anlamlı olarak yüksekti (p=0.03). Hasta grubunun EKO incelemelerinde ortalama aort kapak akım hızı ve ortalama pulmoner kapak akım hızı değerleri kontrol grubuna göre anlamlı olarak düşüktü (p<0.05). Fakat iki grup arasında sistolik ve diyastolik kardiyak fonksiyonlar açısından anlamlı bir fark yoktu (p>0.05). Hasta grubunda bir hastada EKO'da minimal perikardiyal efüzyon tespit edildi. 24 saatlik EKG izleminde hasta ve kontrol grubunda kalp hızı ortalama değerleri (p>0.05) ve kalp hızı değişkenliği ortalama değerleri açısından anlamlı bir fark yoktu (p>0.05). Ayrıca her iki grupta klinik açıdan önemli bir aritmi veya iletim bozukluğu tespit edilmedi. **Sonuç:** Henoch-schönlein purpurası tanılı hasta grubunda kardiyak etkilenme sık değildir. Hastalar kardiyak etkilenmeye işaret edebilecek klinik bulgular var ise ekokardiyografi ile değerlendirilebilir.

Tablo 1. Hastalar ve kontrol grubunun yaş, cinsiyet, kilo ve boy dağılımı

	Hasta grubu (n=38)	Kontrol grubu (n=20)	P değeri	
Yaş (yıl)	9.3±3.2	9.7±3	0.64	
Kilo	30.5±14.4	36.5±14.5	0.14	
Boy	131.9±19.3	137±18.5	0.34	
			X^2	P değeri
Cinsiyet (Kız/erkek oranı)	22/16 (1.37)	8/12 (0.66)	1.68	0.19

Tablo 2. Henoch-Schönlein purpurası tanılı hastaların sistem tutulumları yönüyle dağılımı

	Hasta Sayısı (n=38)	Yüzde (%)
Cilt tutulumu	38/38	%100
Eklem tutulumu	27/38	%71
Artrit	19/27	%70
Artralji	8/27	%29
Gastrointestinal tutulum	27/38	%71
Karın ağrısı	27/27	%100
Melena	7/27	%25
İnvaginasyon	1/27	%3
Böbrek tutulumu	12/38	%31
Grup 1	2/12	%16
Grup 2	1/12	%8
Grup 3	5/12	%41
Grup 4	1/12	%8
Grup 5	3/12	%25
Grup 6	0/12	%0
Diğer organ tutulumu	0/38	%0

Tablo 3. Hasta ve kontrol grubu elektrokardiyografi değerlendirmesi

	Hasta grubu (n=38)	Kontrol grubu (n=20)	P değeri
Kalp hızı/dk	99.03±21.5	87±15.6	0.03
PR aralığı	0.12±0.01	0.13±0.01	0.19
Uzun PR (n)	0	0	-

Tablo 4. Hasta ve kontrol grubunun ekokardiyografik inceleme verileri

	Hasta grubu (n=38)	Kontrol grubu (n=20)	P değeri
AOVmak	1.08±0.13	1.18±0.14	0.02
PULMVmak	1±0.12	1.08±0.15	0.03
AO	22.6±3.4	21.6±3.4	0.3
LA	26±3.2	27.3±4.5	0.2
LA/AO	1.17±0.12	1.28±0.12	0.03
SVÇd	37.3±5.6	38.9±5.9	0.32
SVÇs	22.5±3.8	23.4±3.6	0.43
EF	70.1±5.9	70.7±5.2	0.74
KF	39±5	39.5±4.9	0.75
IVSd	7±1.1	6.9±1.1	0.59
SVADKd	6.6±1.3	6.4±1.2	0.71
ME	0.22±0.28	0.11±0.01	0.1
MA	0.15±0.22	0.06±0.01	0.06
ME/MA	1.8±0.61	1.8±0.45	0.84
TE	0.2±0.17	0.2±0.22	0.99
TA	0.16±0.12	0.11±0.02	0.09
TE/TA	1.3±0.49	1.4±0.45	0.19
MTei	0.45±0.14	0.44±0.08	0.9
TTei	0.43±0.16	0.41±0.12	0.73

AOVmak: Aort kapağında maksimum akım hızı, PULMVmak: Pulmoner kapakta maksimum akım hızı, AO: Anülüs düzeyinden aort çapı, LA: Sol atriyum çapı, SVÇd: Sol ventrikül diyastol sonu çapı, SVÇs: Sol ventrikül sistol sonu çapı, SVADKd: Sol ventrikül arka duvarın diyastol sonu kalınlığı, IVSd: İnterventriküler septumun diyastol sonu kalınlığı, EF: Sol ventrikülejeksiyon fraksiyonu (EF= ((SVÇd^3-SVÇs^3)/SVÇd)X100), KF: Kısalma fraksiyonu ((SVÇd-SVÇs)/SVÇd)X100), ME: Mitral erken diyastolik dolugun tepe hızı, MA: Mitral geç diyastolik dolugun tepe hızı, TE: Triküspit erken diyastolik dolugun tepe hızı, TA: Triküspit geç diyastolik dolugun tepe hızı, MTei: Sol ventrikülTei indeksi, TTei: Sağ ventrikülTei indeksi

Tablo 5. Hasta ve kontrol grubunun 24 saatlik Holter kaydında kalp hızı değerleri

	Hasta grubu (n=38)	Kontrol grubu (n=20)	P değeri
Ortalama kalp hızı	93±17.7	83.3±11.1	0.79
Minimum kalp hızı	54.9±10.2	50.1±5.6	0.60
Maksimum kalp hızı	156±18.6	155.2±17	0.57
En uzun RR mesafesi	1173.4±256.3	1329.4±150.9	0.43

Tablo 6. Hasta ve kontrol grubunun 24 saatlik Holter kaydından elde edilen kalp hızı değişkenliği değerleri

	Hasta grubu (n=38)	Kontrol grubu (n=20)	P değeri
SDNN İndeksi	114.1±48.9	138.8±43.6	0.74
SDANN	96.4±41.9	117.9±40.3	0.44
SDNN	57.1±24.3	76.8±24.7	0.62
rMSSD	44.1±24.2	55.6±21.1	0.60
pNN50	18.7±15.7	25.6±13.4	0.64
Total güç	3493.9±2662	5687.7±3211.2	0.60
VLF	2161.8±1876.4	3738.2±2364.1	0.66
LF	733.7±461.3	1183.7±590.2	0.44
HF	536.8±452	695.3±394.5	0.54
LF/HF	1.9±1.1	1.8±0.55	0.99
nLF	0.59±0.12	0.61±0.06	0.69
nHF	0.36±0.12	0.34±0.06	0.86

SDNN İndeksi: Yirmidört saat süresince alınan beşer dakikalık kayıtlarda bütün NN aralıklarının standart sapmalarının ortalaması, SDANN: Çalışma süresi boyunca 5 dakikalık kayıtlarda ortalama NN aralıklarının standart sapması, SDNN: Ardışık normal QRS kompleksleri arasındaki sürelerin (NN aralığı) standart sapması, rMSSD: Kayıt sırasındaki NN aralıkları farklarının karelerinin toplamının karekökü, pNN50: NN50 sayısının toplam NN aralığı sayısına oranı, Total güç: Tüm NN aralıklarındaki değişkenlik, VLF: Çok düşük frekans, LF: Düşük frekans, HF: Yüksek frekans, nLF: Normalize edilmiş düşük frekans, nHF: Normalize edilmiş yüksek frekans

P-432

CAYLER KARDİYOFASİAL SENDROMLU BİR OLGU

Kutay Sel, Veli Behbudov, H. Hakan Aykan, Ebru Aypar, Süheyla Özkutlu

Hacettepe Üniversitesi Tıp Fakültesi, Pediatrik Kardiyoloji Bölümü, Ankara

4 günlük erkek hasta siyanoz nedeniyle hastanemize kabul edildi. Yapılan ekokardiyogarfisinde fallot tetralojisi tespit edildi. Hastanın ağladığı sırada ağzının sol tarafının iyi kasılmadığı gözlendi ve ilk bakışta fasial sinir paralizisi olabileceği düşünüldü. Fakat ağzı haricinde yüzünün geri kalan bölgeleri simetrikti. Alın derisi kırışıklığı, göz kapaklarında kapanma, göz yaşarması ve nasolabial olukların simetrik olması hastada depressor angularis oris hipoplazisi düşündürdü. Bu durumun konjenital kalp hastalıkları ile birlikteliği 'Cayler kardiyofasial sendrom' olarak bilinmektedir ve genelde 22. Kromozom anomalilerinde görülmektedir. Hastamızın periferik kan kültüründen yapılan kromozom analizi çalışması sonucu 46XX,der(18),t(10;18)(q25;23) olarak bulundu. Bu durum hastamızda kısmi trizomi 10q ve kısmi monozomi 18q tablosuna yol açmıştı. Depressor angularis oris hipoplazili hastalar "asimetrik ağlayan yüzler" olarak da bilinmektedir. Başta VSD, fallot tetralojisi ve PDA olmak üzere konjenital kalp hastalıklarına eşlik edebilmektedir. Asimetrik ağlayan yüz tespit edilen olguların kardiyak yönden de incelenmeleri gerekir.

Cayler

depressor angularis oris

P-433

İNFANTİL HEMANJİOMDA PROPRANOLOL TEDAVİSİ: TEK MERKEZ DENEYİMİ

Helen Bornaun[1], Şeyma Karatekin[2], Tubanur Tahtakesen[2], Ayşenur Akınel[2], Deniz Tuğcu[3], Emel Karaoğlan[2], Hüseyin Aldemir[2], Müge Gökçe[3]

[1]Kanuni sultan Süleyman Eğitim ve Araştırma Hastanesi, Pediatrik Kardiyoloji,
[2]Kanuni Sultan süleyman Eğitim ve Araştırma Hastanesi, Çocuk Sağlığı ve Hastalıkları Kliniği,
[3]Kanuni sultan Süleyman Eğitim ve Araştırma Hastanesi, Pediatrik Hematoloji-Onkoloji Kliniği, İstanbul

Giriş: İnfantil hemanjiomlar (İH), çocukluk çağının en sık görülen selim tümörleridir. Kanama, ülserasyon, solunum sıkıntısı, enfeksiyon, bası etkileri ve kozmetik nedenlerden dolayı tedavi ihtiyacı doğabilir. Uygulama kolaylığı, ucuz ve etkin bir seçenek olmasından dolayı propranolol tedavisi yaygın olarak kullanılmaktadır. **Gereç ve Yöntemler:** Haziran 2013-Eylül 2014 tarihleri arasında Çocuk Hematoloji-Onkoloji Polikliniği'ne İH nedeni ile başvuran, çeşitli endikasyonlar ile yatırılarak propranolol tedavisi başlanan 31 süt çocuğunda tedavi etkinliği ve yan etkiler değerlendirildi. **Sonuçlar:** Yaşları 2-36 ay arasında olan 30 (21 kız) hasta lezyonun lokalizasyonuna göre değerlendirildiğinde; 12 hastada baş, 7 hastada servikal bölge, 4 hastada gövde, 3 hastada alt ekstremite, 3 hastada üst ekstremite ve 2 hastada karaciğerde hemanjiom bulunmaktaydı. Temel tedavi endikasyonu, boyutlarda hızlı artış ve bası etkisi olmasıydı (23 olgu). Ayrıca 2 hastada ülserasyon, 3 hastada kanama, 1 hastada solunum sıkıntısı ve 1 hastada opere karaciğer hemanjiomu olması nedeni ile tedavi başlanmıştı. Batın ultrasonografide renal anomali saptanmadı. Kraniyal ultrasonografisinde 1 olguda korpus kallozum agenezisi, 1 hastada hidrosefali ve 1 olguda koroid pleksus kisti saptandı. Tedavi öncesi çekilen elektrokardiyografi ve ekokardiyografide patolojik bulguya rastlanılmadı ve koagulasyon testleri normaldi. Propranolol tedavisi 1 mg/kg/doz x 2 olarak başlandı. Tedavinin ilk 3 günü yan etkiler açısından yakın değerlendirildiğinde; 1 olguda disritmi ve 1 olguda bradikardi izlendi. Ancak tedavi kesilmesine gerek görülmedi. Propranolol tedavisinin ortanca 14. ayında hastalarımız değerlendirildi. Tedavi etkinliği değerlendirildiğinde; bir olgumuzda yeterli küçülme saptanmadığı için doz ilk ayın sonunda 3 x 1 mg/kg/doz'a çıkarıldı ve bu dozla küçülme sağlandı. Dört yaşına gelen 3 hastada ilaç azaltılarak kesildi. İlaç kesilen hastalarda tedavi sonrasında hemanjiomda büyüme saptanmadı. **Tartışma:** Günümüzde İH tedavisinde propranolol ilk sıradadır. Propranololün etki mekanizması tam olarak bilinmese de, vazokonstriksiyon yaparak hemanjiom renginde solmaya neden olduğu, vasküler endotelyal büyüme faktörü gibi anijogenetik faktörlerin azalmasını ve hemanjiom endotelinin apoptozisini sağlayarak etki gösterdiği düşünülmektedir. İH tedavisinde etkin, ucuz ve güvenli bir ajan olduğunu düşünmekteyiz.

P-434

REMİSYONDAKİ İNFLAMATUVAR BAĞIRSAK HASTALIKLI ÇOCUKLARDA P, QT VE QTc DİSPERSİYONLARI

Helen Bournaun[1], Nuh Yılmaz[2], Günsel Kutluk[3], Kazım Oztarhan[1], Fatih Sap[4], Sevgi Yavuz[5], Cigdem Aydogmus[6], Gonca Keskindemirci[7]

[1]İstanbul Kanuni Sultan Süleyman Eğitim ve Araştırma Hastanesi, Çocuk Kardiyolojisi Bölümü, İstanbul
[2]Mustafa Kemal Üniversitesi, Çocuk Kardiyolojisi BD, Hatay
[3]İstanbul Kanuni Sultan Süleyman Eğitim ve Araştırma Hastanesi, Çocuk Gastroenterolojisi Bölümü, İstanbul
[4]Necmettin Erbakan Üniversitesi, Çocuk Kardiyolojisi BD, Konya
[5]İstanbul Kanuni Sultan Süleyman Eğitim ve Araştırma Hastanesi, Çocuk Nefrolojisi Bölümü,
[6]İstanbul Kanuni Sultan Süleyman Eğitim ve Araştırma Hastanesi, Çocuk İmmünolojisi Bölümü,
[7]İstanbul Kanuni Sultan Süleyman Eğitim ve Araştırma Hastanesi, Çocuk Sağlığı ve Hastalıkları Bölümü, İstanbul

Giriş ve Amaç: Ülseratif kolit (UK) ve Crohn hastalığı(CH) nedeni ve mekanizması tam olarak bilinmeyen, kronik inflamatuar barsak hastalıklarıdır (IBH). IBH'de görülen ekstraintestinal komplikasyonlar arasında kardiyovasküler sistem tutulumu nadiren de olsa görülebilmektedir. Özellikle kardiyak ileti sistemini ilgilendiren bir komplikasyon olan QTc değişkenliğinde artış erişkin IBH'lı hasta grubunda bildirilmiş olmasına rağmen çocuklarda veriler çok sınırlıdır.Çalışmamızda IBH'li çocuklarda P, QT ve QTc dispersiyonlarını(disp) araştırmayı amaçladık. **Materyal-Metod:** Çalışmaya Çocuk Gastroenteroloji bölümünden UK ve Crohn hastalığı nedeniyle en az 12 aydır takipli ve remisyonda olan, 3-18 yaş arası toplam 36 hasta ile; yaş ve cinsiyet yönünden uyumlu 36 sağlıklı çocuk kontrol grubu olarak dahil edildi. Tüm hastaların klinik ve laboratuar parametreleri değerlendirmeye alındı. Fizik muayene ve ekokardiyografik inceleme ile daha önceden varolan yapısal kalp hastalıkları dışlandı. Her hasta için en az 9 derivasyondan elde edilen kalp hızı, minimum(min) ve maksimum(max) dalga süreleri (Pmin, Pmax, Pdisp, QTmin, QTmax, QTdisp, QTcmin, QTcmax, QTcdisp) 0,02 msn hata payı ile ölçülerek incelendi. Veriler IBM-SPSS 21 istatistik programı ile analiz edildi.P<0,05 değeri anlamlı kabul edildi. **Bulgular:** Çalışmamızda hasta grubu 21 UK ile 15 CH hastasından oluşmaktaydı. Hasta ve kontrol grubunun n=17'si (47,2) erkek, n=19'u (%52,8) kız idi. Yaş ortalamaları(p>0,05), ağırlık, boy ve BMI ortalamaları arasında istatistiksel olarak anlamlı bir fark saptanmadı(p=0,93; p=0,65; p=0,45). Iki grup arasında Pmin(t=-2,707; p=0,009), Pmax(t=3,141; p=0,002) ve Pdisp(t=7,451; p=0) değerleri anlamlı farklılık gösteriyordu.QTmin ve QTmax süreleri arasında anlamlı fark bulunmazken(p=0,06; 0,86), QTdisp(t=6,967; p=0) istatistiksel olarak anlamlı bulundu. QTcmin(t=-2,36; p=0,02) ve QTcdisp(t=6,49; p=0) anlamlı olarak farklı idi. **Tartışma ve Sonuç:** Çalışmamızda pediatrik yaş grubundaki IBH'nda kardiyak iletimin hem atriyal hem de ventriküler seviyede etkilenmiş olduğunu destekleyen sonuçlarla karşılaştık. Erişkin yaş grubunda birkaç çalışmada da benzer sonuçlar bildirilmiş olmasına rağmen çocuk hastalarda bu konuda yapılmış bir çalışmaya rastlanmamıştır. Özellikle QTc süresinde meydana gelen instabilitenin önemli kardiyak disritmilere yol açtığı bilindiğinden hastalar remisyonda olsa bile kardiyak iletim anormallikleri açısından düzenli olarak takip edilmelidir.

P-435

ENFEKTİK ENDOKARDİT VE AORT KAPAĞINDA VEJETASYONU OLAN HASTADA r-tPA KULLANIMI

Tevfik Demir[1], Derya Cevizli[2], Ahmet Çetinkaya[2], Olcay Güngör[3], Nurettin Kuzan[4]

[1]KSÜ Tıp Fakültesi Pediatrik Kardiyoloji BD,
[2]KSÜ Tıp Fakültesi, Çocuk Sağlığı ve Hastalıkları AD,
[3]KSÜ Tıp Fakültesi Pediatrik Nöroloji BD,
[4]KSÜ Tıp Fakültesi Enfeksiyon Hastalıkları AD, Kahramanmaraş

Onbir yaşında erkek, beş gündür devam ateş, kusma ve ishal şikayeti mevcut idi. Lökopeni ve trombositopeni olması nedeni ile hemofagositik sendrom ön tanısı ile tetkik edilen hastaya kan kültürü alınarak meropenem başlanmış. Kan kültüründe stafilococcus aureus üremesi üzerine çekilen ekokardiyografide hafif aort yetersizliği ve aort kapağında 1cm uzunluğunda 3 mm kalınlığında hareketli vejetasyon görüldü. 1 mg/kg/h ten 6 saatlik infüzyon şeklinde r-tPA tedavisi başlandı. Tedavinin 2. saatinde oryantasyon bozukluğu, derin tendon reflexlerinde artma, amnestik bulgular gelişen hastanın ekosunda vejetasyonun kaybolduğu görüldü. Tedavisi 6 saate tamamlandı. Sonrasında enoksaparin tedavisine geçildi. 2 saat içerisinde nörolojik bulgular kayboldu ve 5. saatinde çekilen beyin difüzyon MR normal olarak değerlendirildi. kültür antibiyogram sonucu Meronem kesilerek Vankomisin'e geçildi. 12 gün sonra çekilen kontrol MR normal saptanan hasta 3 haftalık parenteral antibiyotik tedavisi sonrası taburcu edildi. Özelliklede çocukluk çağında kullanımına dair literatürde çok veri buluna r-tPA tedavisinin sol taraf vejetasyonlarında da güvenli ve etkin vurgulamak istedik.

Resim 1. Aortanın sol ventrikül tarafında vejetasyon (Ok).

P-436

SOL PULMONER ARTERİN PROKSİMAL KESİNTİSİ: OLGU SUNUMU

Serdar Epçaçan[1], Ferhat Cüce[2], Zerrin Karakuş Epçaçan[3]

[1]İpekyolu Kadın-Doğum ve Çocuk Hastalıkları Hastanesi, Çocuk Kardiyoloji Kliniği,
[2]Asker Hastanesi, Radyoloji Kliniği,
[3]İpekyolu Kadın-Doğum ve Çocuk Hastalıkları Hastanesi, Çocuk Sağlığı ve Hastalıkları Kliniği, Van

Giriş ve Amaç: Pulmoner arterlerin proksimal kesintisi, proksimal pulmoner arterlerin olmamasına rağmen hiler ve daha distal dalların varlığı ile karakterizedir. Bu sunumda, trioid sol lob agenezisi ile birlikte olan sol pulmoner arterin proksimal kesintisi olgusu sunulmuştur. **Olgu:** 14 yaşında erkek hasta, çabuk yorulma şikayeti ile başvurduğu genel pediatri polikliniğimizden kardiyak üfürüm saptanması üzerine çocuk kardiyoloji polikliniğimize refere edildi. Fizik muayenede sol sternum alt kenarında duyulan 2/6. derece kısa sistolik üfürüm dışında anormal bulgu yoktu. EKG normal saptanan hastada, EKO ile sol pulmoner arterin agenezik olduğu görüldü (Resim 1). PA akciğer grafisinde sol akciğer hacminin sağ kıyasla daha az olduğu, sağ akciğerin daha lüsent olduğu, sol hilusta pulmoner arter gölgesinin olmadığı, mediasten yapılarının sol deviye olduğu, hafif torakal skolyozun olduğu görülen hastaya bilgisayarlı tomografi (BT) çekildi. BT'de sol akciğer hacminin minimal azaldığı, sol pulmoner arterin proksimal kesminin olmadığı (Resim 2), ayrıca toraks girimi düzeyinden geçen kesitlerde tiroid bezi sol lobun agenezisi izlendi. Bu bulgularla tiroid sol lob agenezisi ve sol pulmoner arterin proksimal kesintisi tanısı konuldu. **Tartışma ve Sonuç:** Pulmoner arterlerin proksimal kesintisi nadir bir konjenital anomalidir. İntrapulmoner vasküler bağlantılar korunmuştur. Normal embriyolojik gelişimde sağ ve sol 6. aortik arklardaki rotasyon ya da migrasyon bozuklukları pulmoner arterlerden birinin kesintisine, agenezisine neden olabilir. Bu olgularında intrapulmoner damarlar ve etkilenmiş pulmoner arter gövdesinin distal kesimi genellikle normal gelişim gösterir ve kan desteğini bronşial, interkostal, subklavian veya subdiafragmatik arterler gibi kollaterallerden sağlar. Hastalarda, eşlik eden, kardiyovasküler, gastrointestinal, iskelet sistemi, genitoüriner ve fasiyal anomaliler tarif edilmiştir Bilgilerimize göre bu anomaliye eşlik eden tiroid sol lob agenezisi bildirilmemiştir.

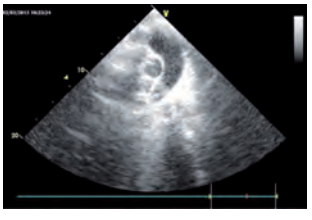

Resim 1. Olgunun modifiye parasternal kısa eksen EKO görüntüsü.

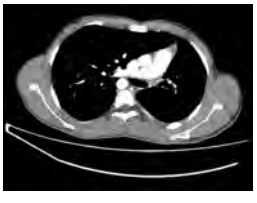

Resim 2. Olgunun BT görüntüsü: Sol pulmoner arter orjin düzeyinden itibaren izlenmedi (agenezi). Sol akciğer ana bronşu ve distal dalların gelişimi normal olup sol akciğer hacminde azalma ve mediastende sola kayma eşlik etmektedir.

P-437

AKUT ROMATİZMAL ATEŞ TANISI ALAN HIZLANMIŞ KAVŞAK RİTMİ VE HIZLANMIŞ İDİOVENTRİKÜLER RİTM SAPTANAN BİR OLGUNUN SUNUMU

Filiz Ekici[1], Diyar Zehra Uslu[2], Fırat Kardelen[2], Gayaz Akçurin[2], Mehmet Halil Ertuğ[2]

[1]Yıldırım Beyazıt Üniversitesi Tıp Fakültesi, Çocuk Kardiyoloji BD, Ankara
[2]Akdeniz Üniversitesi Tıp Fakültesi, Çocuk Kardiyoloji BD, Antalya

Giriş: Akut romatizmal ateşin (ARA) seyri sırasında hızlanmış kavşak ritminin yüzeyel EKG' de sıklığı %4,6 iken, holter ile olguların %14 ünde belirlenebilir. Malign aritmiler olan AV tam blok, VT ve Torsa de point çok nadirdir. Burada ARA tanısı alan hızlanmış kavşak ritm ve accelerated idioventriküler ritm saptanan bir olgu sunulmuştur. **Olgu:** 16 yaşında erkek 4 gün başlayan önce sağ ayak bileğinde, sonra her iki el bileğinde şişme yakınması ise kliniğimize başvurdu. Öyküsünde 2-3 gün önce boğaz ağrısı olduğu öğrenildi.Özgeçmişinde daha önce ARA tanısı olmadığı öğrenildi. Fizik muayenede: genel durumu iyi, vücut ısısı: 37 derece, sağ ayak bileği, sol ve sağ bileklerinde ağrı ve artrit bulguları vardı. Kardiyovasküler sistem muayenesinde tansiyon: 100/ 60 mmhg, kalp hızı: 70/ dk ritmik S1 ve 2. derece pansistolik üfürüm duyulmaktaydı. Elektrokardiyografide 1. derece AV blok saptandı. Laboratuvar incelemelerinde lökositoz (beyaz küre sayısı: 16 bin), sedimentasyon hızı: 78 mm/saat, CRP: 21.1 mgr/dl, ASO: 783 IU idi. Boğaz kültüründe üreme olmadı. Ekokardiyografik incelemede 1-2 derece mitral yetmezlik saptandı, kalp boşlukları dengeli ve sistolik fonksiyonları normaldi. Hastaya iki major bulgu ve destekleyici laboratuar bulguları ile ARA tanısı kondu. 2 mgr/kg/gün dozunda steroid başlandı. Steroid tedavisi başlandığı gün dinlemekle bradikardisi fark edildi, yüzeyel EKG'de hızlanmış junksiyonal ritm saptandı (Şekil 1), kalp hızı 60-70/dk ve klinik bulgusu yoktu. 24 saatlik Holter incelemesinde aralıklı hızlanmış kavşak ritmi ve kısa süreli hızlanmış idioventriküler ritm belirlendi (Şekil 2). Semptomatik olmadığı için aritmi için tedavi verilmedi. Steroid tedavisinin 5. gününde normal sinuzal ritm geliştiği görüldü. Steroid ve aspirin ile tedavisi 6 haftaya tamamlandı. Benzatin penisilin proflaksisi başlanan hasta poliklinik izlemine alındı. **Sonuç:** ARA olgularında standart yüzeyel EKG de saptanamayan ritm sorunları 24 saatlik holter ile fark edilebilir. Son yıllarda hızlanmış kavşak ritminin ARA'ya spesifik bir bulgu olduğunu bildiren yayınlar mevcuttur. ARA olgularında hastalığın erken döneminde ritm sorunları gelişebileceği akılda bulundurulmalıdır.

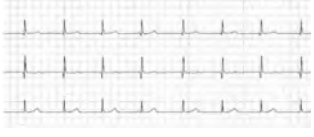

Şekil 1. EKG'de junctional ritm görülmekte 4. vuru sinuzaldir.

Şekil 2. Holter ile saptanan hızlanmış idioventriküler ritm gösterilmiştir.

P-438

AKUT ROMATİZMAL ATEŞLİ HASTALARDA, ORTALAMA TROMBOSİT HACMİ, TROMBOSİT DAĞILIM GENİŞLİĞİ VE NÖTROFİL/LENFOSİT ORANININ DEĞERLENDİRİLMESİ

Derya Çimen[1], İsa Yılmaz[2], Fatma Hilal Yılmaz[2], Eyüp Arslan[1], Osman Güvenç[1], Bülent Oran[1]

[1]Selçuk Üniversitesi Tıp Fakültesi, Çocuk Sağlığı ve Hastalıkları AD, Çocuk Kardiyoloji BD,
[2]Selçuk Üniversitesi Tıp Fakültesi, Çocuk Sağlığı ve Hastalıkları AD, Konya

Amaç: Akut romatizmal ateş (ARA), dünya genelinde çocuk ve adolesanlardaki edinsel kalp hastalıklarının en sık nedenidir. A grubu streptekokların neden olduğu faranjite sekonder gelişen otoimmun, inflamatuar, multisistemik bir hastalıktır. Gelişmiş ülkelerde hastalığın prevalansı azalmaktayken, gelişmekte olan ülkelerde halen önemini sürdürmektedir. MPV (Ortalam trombosit hacmi), PDW (Trombosit dağılım aralığı) ve Nötrofil/Lenfosit oranının başta romatizmal ve otoimmun hastalıklar olmak üzere birçok sistemik hastalıktaki klinik önemi araştırılmaktadır. Bu çalışmanın amacı, ARA'lı hastaların akut ve remisyon döneminde MPV, PDW ve N/L oranındaki değişiklikleri araştırmaktır. **Yöntem:** Çalışma grubu yaş ve cinsiyetleri benzer olan 40 sağlıklı kontrol ve 41 ARA tanılı çocuktan oluşturuldu. Akut ve remisyon döneminde lökosit, trombosit, nötrofil, lenfosit, MPV, PDW ve N/L oranını içeren tam kan sayımı, C-reaktif protein (CRP) ve eritrosit sedimentasyon hızı (ESR) değerleri ölçüldü ve sağlıklı çocuklarla karşılaştırıldı. **Bulgular:** Çalışma ve kontrol grubu arasında cinsiyet ve yaş açısından istatistiksel olarak anlamlı farklılık yoktu ($p>0.05$). Akut romatizmal ateşli hastaların %60'ında kardit mevcuttu. CRP ve ESR değerleri, MPV ve N/L oranı çalışma grubunda akut fazda kontrol grubuna göre daha yüksekti ($p<0.05$). MPV ve N/L oranının akut dönemdeki yüksekliği remisyon dönemine göre yüksek olmakla birlikte istatistiksel olarak anlamlı değildi (Tablo 1, 2). Trombosit ve PDW değerleri açısından gruplar arasında fark yoktu. **Sonuç:** Bulgularımız ARA'nın akut döneminde MPV ve N/L oranı yüksekliğine işaret etmektedir. Ancak MPV için akut dönemdeki anlamlı yüksekliğin 11fl üzerinde olduğunu bildiren çalışmaların olması ve yapılan diğer çalışmalardaki MPV değerlerimizin benzer olması, MPV'nin ARA'nın akut dönemindeki anlamlı yüksekliğini sınırlamaktadır. Bunun yanında N/L oranının akut romatizmal ateşte, hastalığın aktivitesini belirlemede yol gösterici olabileceğini düşünmekteyiz. PDW değerleri ARA ile ilişkili bulunmamıştır. Bu konuda yapılacak randomize kontrollü geniş serileri içeren çalışmalara ihtiyaç vardır.

Tablo 1.ARA akut dönemi ile kontrol grubu laboratuar sonuçları



Tablo 2. ARA akut ve remisyon döneminde laboratuvar sonuçları.



P-439

KORTİKOSTEROİD TEDAVİSİ SIRASINDA MİDE KORUYUCU OLARAK PROTON POMPA İNHİBİTÖRÜ KULLANILAN AKUT ROMATİZMAL KARDİTLİ BİR ÇOCUKTA GELİŞEN GEÇİCİ TROMBOSİTOPENİ

Fatih Şap[1], Selvihan Yılmaz[2], Abdullah Alpınar[1], Mehmet Burhan Oflaz[1], Tamer Baysal[1]

[1]Necmettin Erbakan Üniversitesi Meram Tıp Fakültesi, Çocuk Kardiyolojisi BD,
[2]Necmettin Erbakan Üniversitesi Meram Tıp Fakültesi, Çocuk Sağlığı ve Hastalıkları A.D. Konya

Giriş: Akut romatizmal ateş (ARA) ve komplikasyonları ülkemizde ve dünyada halen önemli bir sağlık sorunu olmaya devam etmektedir. ARA kardit tedavisinde kullanılan kortikosteroidin peptik şikayetlere yol açma ihtimaline karşı profilaktik mide koruyucu kullanılabilmektedir. ARA kardit tedavisi sırasında profilaktik proton pompa inhibitörü (PPI) kullanımına bağlı olabileceği düşünülen geçici trombositopeni saptanan bir olgu sunulmuştur. **Olgu:** On iki yaşında kız olgu; gezici poliartralji şikayeti nedeni ile yapılan incelemeleri sonucunda ekokardiyografide 1. derece MY ve trivial AY olması, akut faz reaktanlarının (AFR) yüksek olması ve ASO titresindeki yükseklik nedeniyle akut romatizmal ateş (kardit) tanısı konuldu. Olguya oral prednizolon ve mide koruyucu olarak lansoprazol tedavisi başlandı. İzlemde AFR'de gerileme sağlandı, tedavinin ikinci haftası sonunda salisilat tedaviye eklenip steroid azaltılmaya başlandı. Ancak 1-2 gün sonra kulak çınlaması olduğu için salisilat kesildi ve steroid ile devam edildi. Tedavinin 4. haftası içinde alınan kontrolde trombosit sayısı 129.000/mm^3 olarak geldi ve diğer hemogram parametrelerinde anormallik saptanmadı. Periferik yaymada; 8-10'lu trombosit kümesi görüldü, diğer hücre serileri normaldi ve atipi saptanmadı. Trombositopeni yapabilecek ilave hastalıklar (enfeksiyöz, romatolojik) araştırıldı; viral seroloji, ANA ve Anti-ds DNA testleri sonuçları negatif geldi. Fizik muayenede de ek patoloji saptanmadı. Aldığı ilaçlara bağlı olabileceği düşünüldü; salisilatı 2 hafta öncesi ve çok kısa süreli almasından dolayı bu sebepten uzaklaşıldı, bir aydır kullanılan lansoprazol kesildi ve yerine famotidin başlandı. Bu sırada trombosit sayısı 2-3 gün daha düşmeye (95.000/mm^3) devam etti. İlaç (PPI) kesildikten bir hafta sonra trombosit sayısı 120.000/mm^3'e, ikinci hafta sonunda 238.000/mm^3'e ulaştı. İzlemde trombositopeni tekrarlamadı ve tedavi sonunda ekokardiyografisinde sadece trivial MY olduğu görüldü. Poliklinik kontrolleri devam eden olgunun ek problemi bulunmamaktadır. **Sonuç:** Literatüre bakıldığında proton pompa inhibitörlerine (pantoprazol, lansoprazol, vb) bağlı trombositopeni görülebildiğine dair vaka sunumları bulunmaktadır. Proton pompa inhibitörlerinin çocuk olgularda yaygın olarak kullanılması nedeni ile yan etkilerinin daha net ortaya konulması adına daha geniş serilerde çalışmalara ihtiyaç olduğunu düşünmekteyiz.

P-440

MİYOPERİKARDİT OLGU SUNUMU

Mukaddes Kılıç[1], Pınar Dervişoğlu[2], Mehmet Karacan[3], Mustafa Kösecik[2]

[1]Sakarya Üniversitesi Tıp Fakültesi, Çocuk Sağlığı ve Hastalıkları AD,
[2]Sakarya Üniversitesi Tıp Fakültesi, Çocuk Kardiyoloji BD, Sakarya
[3]Medipol Üniversitesi Tıp Fakültesi, Çocuk Kardiyoloji BD, İstanbul

Akut myoperikardit perimyokardiyumun inflamasyonuyla seyreden tabloyu tanımlar. Etyolojide idiyopatik, enfeksiyoz ve immun nedenler sorumlu tutulur. En sık nedeni viral enfeksiyonlardır. Hastaların kliniğini myokard tutulumunun derecesi belirler. Çoğu vaka subklinik seyreder veya viral enfeksiyonun sistemik bulguları ile kardiyak semptom ve bulgular gölgelenir. Akut perikardit tanısı tipik göğüs ağrısı, perikardiyal sürtünme sesi, EKG değişikliği (voltaj supresyonu, yaygın ST segment elevasyonu, PR depresyonu) ve EKO' da perikardiyal efüzyonu içeren dört kriterden en az ikisinin varlığıyla konulur. Akut perikardit için tanı kriterleri sağlandığında myokardiyal komponentin varlığı araştırılır. **Olgu:** On altı yaşındaki erkek hasta, 3 gündür istirahat halinde, yatarken artan göğüs ağrısı ve halsizlik yakınmasıyla başvurdu. Ateş, yakın zamanda geçirilmiş ÜSYE ve patolojik muayene bulgusu yoktu. EKG'de yaygın ST segment elevasyonu saptandı. Kardiyak enzimleri yüksekti (Troponin 11,48 ng/mL). Hasta akut koroner sendrom ve akut miyoperikardit ön tanılarıyla yatırıldı. Göğüs grafisi ve EKO incelemesi normaldi. Selektif koroner anjiografisi normal olan hastaya Miyoperikardit tanıyla NSAI başlandı. Hastanın şikayetleri ve EKG bulguları Troponin düzeyindeki düşmeye paralel olarak geriledi. **Sonuç:** Akut başlayan, istirahat halinde, yatarken artan göğüs ağrısı yakınmasıyla başvuran ve kardiyak enzim değerleri artmış olan hastalarda ayırıcı tanıda myoperikardit mutlaka düşünülmelidir. Hastalığın, klinik ve laboratuvar bulguları benzer olan akut koroner sendrom ile ayırıcı tanısı çok önemlidir.

Resim 1.

P-441

GEÇİRİLMİŞ MİYOKARDİT SONRASI ANTİKONJESTİF TEDAVİNİN KESİLMESİYLE TEKRAR KALP YETERSİZLİĞİ BULGULARI ORTAYA ÇIKAN KIZ HASTA

Fikri Demir[1], Meki Bilici[1], Alper Akın[1], Ünal Uluca[2], Murat Muhtar Yılmazer[3], Duran Karabel[2]

[1]Dicle Üniversitesi Tıp Fakültesi, Pediatrik Kardiyoloji BD,
[2]Dicle Üniversitesi Tıp Fakültesi, Çocuk Sağlığı ve Hastalıkları AD, Diyarbakır
[3]İzmir Dr.Behçet Uz Çocuk Hastanesi, Pediatrik Kardiyoloji Kliniği, İzmir

Giriş: Miyokardit miyokard dokusunun enflamasyonu ve miyokard fibrillerinin hasarı ile seyreden bir hastalıktır. Asemptomatik seyredebileceği gibi, kalp yetersizliği bulgularıyla da başvurabilirler. Miyokardite bağlı kalp yetersizliğiyle başvuran; antikonjestif tedaviyle beş ay sonra klinik ve ekokardiyografik bulguları düzelen hasta, ilaçları kesildikten sonra kalp yetersizliği tekrarladığı için sunuldu. **Olgu:** Yirmi aylık kız hasta, iki aylık iken hızlı nefes alma, huzursuzluk ve inleme şikayetiyle başvurmuştu. Geçirilmiş enfeksiyon öyküsü yoktu. Taşikardik (kalp hızı: 160 atım/dk) ve taşipneikti (solunum sayısı: 70/dk). S1, S2 normaldi, S3 duyulmuyordu. Apikal 1/6 şiddetinde pansistolik üfürüm saptandı. Karaciğer 3 cm ele geliyordu. Kan basıncı 75/40 mmHg ölçüldü. Diğer sistem bulgularında özellik yoktu. Telekardiyogramda kardiyomegali (KTO: 0.58) ve pulmoner konjesyon bulguları vardı. Elektrokardiyogramda sinüs taşikardisi ve V5-V6'da bifazik T dalgaları saptandı. Ekokardiyografik incelemesinde, sol ventrikülün oldukça geniş (LVEDd: 39 mm, LVEDs: 31 mm) olduğu, kasılmasının azaldığı (EF:%27), hafif mitral yetersizliği olduğu görüldü. Troponin I: 0.13 ng/ml (n<0.06) ve CK-MB: 32 ng/ml (n<20) bulundu. Tam kan sayımı, CRP, eritrosit sedimentasyon hızı ve biyokimyasal parametreleri normal idi. Hasta miyokardit/dilate kardiyomiyopati öntanılarıyla yatırıldı. Dopamin, furosemid, kaptopril tedavileri başlandı. Viral seroloji, tiroid testleri ve metabolik tetkikler normal bulundu. Kültürlerinde üreme olmadı. Üçüncü günde tedaviye digoksin eklendi. Kliniği düzelince beşinci günde dopamin kesildi. Kontrol ekokardiyografisinde sol ventrikül dilatasyonunun gerilediği (LVEDd: 36 mm, LVEDs: 30 mm) ve kasılmasının arttığı (EF:%35) izlenince ve troponin ile CK-MB değerleri normale dönünce hasta digoksin, furosemid ve kaptopril tedavisi ile yedinci günde taburcu edildi. Hastalık başlangıcından beş ay sonra ekokardiyografik incelemesi normal bulundu (EF:%64, LVEDd:26 mm). Hastanın 20 aylıkken yapılan son ekokardiyografi kontrolünde sol ventrikülün geniş olduğu (LVEDd: 48 mm) ve kasılmasının azaldığı (EF:%47) gözlendi. Öyküsünde, sekiz ay önce başka bir merkezde bulguları normal saptandığı için ilaçlarının kesildiği öğrenildi. Tekrar antikonjestif tedavi başlanan hasta halen polikliniğimizde izlenmektedir. **Sonuç:** Geçirilmiş miyokardit sonrası kardiyak disfonksiyon düzelse de antikonjestif tedavinin kesilmesi açısından temkinli olunması; tedavisinin kesilmesi planlanan hastaların ilaçlarının yakın izlem ile kademeli olarak kesilmesi gerektiğini düşünmekteyiz.

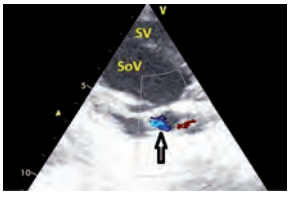

Resim 1. Parasternal uzun eksen penceresinde genişlemiş sol ventrikül. Hafif mitral yetersizlik ok ile gösterilmiştir. SoV: sol ventrikül, SV: sağ ventrikül.

P-442

NADİR GÖRÜLEN BİR HASTALIK: POLAND SENDROMU VE MEZOKARDİ BİRLİKTELİĞİ

Osman Güvenç[1], Eyüp Aslan[1], Derya Çimen[1], Fatma Hilal Yılmaz[2], Derya Arslan[3], Bülent Oran[1]

[1]Selçuk Üniversitesi Tıp Fakültesi Çocuk Sağlığı ve Hastalıkları AD, Çocuk Kardiyoloji BD,
[2]Selçuk Üniversitesi Tıp Fakültesi, Çocuk Sağlığı ve Hastalıkları AD,
[3]Eğitim ve Araştırma Hastanesi, Çocuk Kardiyoloji Bölümü, Konya

Giriş: Poland sendromu nadir görülen, çeşitli deformitelerin birlikte bulunduğu bir doğuştan anomalidir. İnsidansı 1/30000 canlı doğumdur. Genellikle sporadik olarak ortaya çıkar. Meme, meme başı, cilt altı yağ dokusu, pektoralis majör ve minör kasları ile kostalarda yokluk veya hipoplazi ile karakterizedir. Bunlardan asıl önemlisi, pektoralis majör kasının yokluğudur. Aynı tarafta göğüs ve üst ekstremite deformiteleri, alopesi, böbrek ve kalp anomalileri de bulunabilir. Erkeklerde 2-3 kat daha sıktır ve sıklıkta sol tarafta etkilenme vardır. Bu yazıda, Poland sendromu tanısı konulan ve kalbi mezokardik yerleşimli olan bir hasta sunuldu. **Olgu:** Poland sendromu tanısıyla takip edilen beş yaşındaki kız hasta, kontrol için çocuk kardiyoloji polikliniğine başvurdu. Herhangi bir şikâyeti olmayan, anamnezinde özellik bulunmayan hastanın fizik muayenesinde vücut ağırlığı 14 kg (10-25 p), boyu 110 cm (50-75 p), kan basıncı 100/65 mmHg, nabız 96 atım/dakika, solunum sayısı 28/dakika idi, sağ ve sol toraks genişlikleri farklı olan hastanın sol toraks kaslarında hipoplazi mevcuttu, sol meme başının olmadığı izlendi. Kardiyovasküler sistem muayenesinde kalp sesleri normaldi, ek ses veya üfürüm yoktu, femoral nabızları iki taraflı alınabilen hastanın diğer sistem muayeneleri ve ekstremiteleri doğaldı. Elektrokardiyografik incelemede 100 atım/dakika hızında normal sinüs ritmi olduğu görüldü. Telekardiyografik değerlendirmede kalbin, toraksın orta hattında olduğu, kostalarda veya sternumda anomali olmadığı görüldü (Resim 1). Hastaya yapılan ekokardiyografik incelemede, kalbin sternumun arkasında yer aldığı ve mezokardi pozisyonunda olduğu, hafif triküspid kapak yetmezliği dışında doğuştan bir kalp anomalisi veya situs anomalisi bulunmadığı tespit edildi. Hasta poliklinik takibine alındı. **Tartışma:** Mezokardi, kalbin toraksın yaklaşık orta hattında yerleştiğini ifade eder. Poland sendromlu hastalarda doğuştan kalp hastalıkları (DKH) tabloya eşlik edebilir. Literatürde, bu sendromlu hastalarda dekstrokardinin toplumdan daha sık olduğu, hastaların yaklaşık % 5'inde bulunduğu bildirilmektedir. Dekstrokardi olan hastalarda genellikle DKH bulunmaz. Mezokardi ile birlikte olması ise çok nadir bir durumdur.

Resim 1. Telekardiyografide kalbin toraksın orta hattında olduğu görülmekte.

P-443

AKUT ROMATİZMAL ATEŞ TANISI KONULAN, TAKİPTE BURSİT OLDUĞU ANLAŞILAN HASTA

Derya Çimen[1], Osman Güvenç[1], Eyüp Aslan[1], Melike Emiroğlu[2], Derya Arslan[3], Bülent Oran[1]

[1]Selçuk Üniversitesi Tıp Fakültesi Çocuk Sağlığı ve Hastalıkları AD, Çocuk Kardiyoloji BD,
[2]Selçuk Üniversitesi Tıp Fakültesi, Çocuk Sağlığı ve Hastalıkları AD, Çocuk Enfeksiyon Hastalıkları BD,
[3]Eğitim ve Araştırma Hastanesi, Çocuk Kardiyoloji Bölümü, Konya

Giriş: Akut romatizmal ateş (ARA), ülkemizde sık görülür ve birçok hastalıkla karışabilir. Bu hastalıklar arasında jüvenil idiyopatik artrit, diğer kollajen vaskülitler, poststreptokoksik reaktif artrit, viral ve bakteriyel etkenlere bağlı oluşan artritler, lösemi gibi maligniteler ve orak hücreli anemi sayılabilir. Bu yazıda, ARA tanısıyla tedavi başlanan, izleminde bursit tanısı konulan hasta olgu olarak sunuldu. **Olgu:** Daha önceden herhangi bir şikayeti olmayan, son 15 gündür sol dizinde şişlik, ağrı ve hareket ettirmede zorluk şikayetleri bulunan 10 yaşındaki hasta çocuk kardiyoloji polikliniğine başvurdu. Anamnezinde bir özellik yoktu. Fizik muayenesinde boyu ve vücut ağırlığı yaşına göre normal olan, ateşi olmayan hastanın sol dizinde artrit olduğu, sol diz çevresinin sağ dize göre üç cm daha büyük olduğu tespit edildi, organomegali, lenfadenopati veya döküntü yoktu (Resim 1). Elektrokardiyografik ve telekardiyografik incelemeleri normal olan hastaya ekokardiyografik değerlendirme yapıldı, hafif mitral kapak yetmezliği dışında patolojik bulgu izlenmedi. Laboratuvar incelemelerinde hemoglobin 10,7 gr/dl, lökosit 9200/mm^3, trombosit 316000/mm^3, sedimentasyon hızı 93 mm/saat, CRP 10 mg/L, ASO 3760 mg/L olarak tespit edildi, periferik yayma normaldi. Diz eklemi aspirasyonu sıvısında bakteri veya lökosit görülmedi. Hasta ARA ön tanısıyla servise yatırıldı, benzatil penisilin profilaksisiyle birlikte antienflamatuar dozda asetilsilisilik asit ve mide koruyucu tedavi başlandı. Eklem sıvısında herhangi bir üreme yoktu. Tedaviden 48 saat sonra hastanın artritinde veya akut faz reaktanlarında gerileme olmadı. Sol diz manyetik rezonans (MR) görüntülemede suprapatellar bursada sıvı artışı, duvarda kalınlaşma ve kontrast tutulumu görüldü ve hasta suprapatellar bursit tanısıyla ortopedi bölümü tarafından opere edildi. Patolojik olarak incelenen eklem materyalinde de bursitle uyumlu iltihabi granülasyon dokusu görüldü. **Tartışma:** Diz çevresinde bulunan bursalar, hareketli yüzeyler arasındaki sürtünmeyi azaltır. Birçok sistemik veya lokal sebeple enflamasyon gelişebilir ve MR görüntülemede net olarak gösterilebilir. Artritle başvuran ve akut faz reaktanları yüksek olan hastalarda, beta hemolitik Streptokokal boğaz enfeksiyonu geçirildiğini gösteren ASO değerinin yüksek olması, yanlış ARA tanısının konulmasına neden olabilmektedir.

Resim 1. Hastanın sol dizindeki artrit izlenmekte.

P-444

KALP KATETERİZASYONU YAPILAN ÇOCUKLARIN ANNE VE BABALARINDA DEPRESYON VE ANKSİYETENİN DEĞERLENDİRİLMESİ

Ahmet Üzger[1], Osman Başpınar[2], Feridun Bülbül[3], Sibel Yavuz[1], Metin Kılınç[2]

[1]Gaziantep Üniversitesi Tıp Fakültesi, Çocuk Sağlığı ve Hastalıkları AD,
[2]Gaziantep Üniversitesi Tıp Fakültesi, Çocuk Kardiyoloji BD,
[3]Gaziantep Üniversitesi Tıp Fakültesi, Erişkin Psikiatri AD, Gaziantep

Amaç: Anjiografi yapılan doğumsal kalp hastalığı olan çocukların ebeveynlerinde işlem öncesi depresyon ve anksiyete seviyesinin belirlenmesi. **Materyal-Metod:** Doğumsal kalp hastalığı olan ve anjiografi yapılan 73 çocuğun ailesi çalışmaya dahil edildi. Beck depresyon ve Beck anksiyete ölçeği değerlendirmede kullanıldı. Sonuçlar: Hastaların 61'i (%83.6) asiyanotik idi, Tanısal anjiografi hastaların 25'ine (%34.2) yapıldı. Beck depresyon ölçeği ile annelerin 8'inde (%11) hafif, 14'ünde (%19.2) orta ve 10'unda (%13.7) ağır depresyon saptandı. Beck anksiyete ölçeği ile annelerin 16'sında (%21.9) hafif, 8'inde (%11) orta ve 13'ünde (%17.8) ağır anksiyete saptandı. Beck depresyon ölçeği ile babaların 12'sinde (%16.4) hafif, 10'unda (%13.7) orta ve 8'inde (%11) ağır depresyon saptandı. Beck anksiyete ölçeği ile babaların 12'sinde (%16.4) hafif, 10'unda (%13.7) orta ve 8'inde (%11) ağır anksiyete bulundu. Siyanotik hastaların annelerinin depresyon ve anksiyete seviyeleri asiyanotiklere göre belirgin yüksek bulundu (p sırası ile 0.050 ve 0.043). **Tartışma:** Anjiografi işlemi doğumsal kalp hastalığı olan çocukların ebeveynlerinde depresyon ve anksiyetenin artışına neden olur. Siyanotik doğumsal kalp hastalığına sahip hastaların annelerinde depresyon ve anksiyete daha belirgin mevcuttur.

Tablo 1.

		Anne	Baba
Depresyon değerlendirmesi	Normal	41 (%56.2)	43 (%58.9)
	Hafif	8 (%11)	12 (%16.4)
	Orta	14 (%19.2)	10 (%13.7)
	Ağır	10 (%13.7)	8 (%11)
Anksiyete değerlendirmesi	Normal	36 (%49.3)	43 (%58.9)
	Hafif	16 (%21.9)	12 (%16.4)
	Orta	8 (%11)	10 (%13.7)
	Ağır	13 (%17.8)	8 (%11)

Ebeveynlerin depresyon ve anksiyete değerlendirilmesi

Tablo 2.

	Tanısal (n=25)	Girişimsel (n=48)	p
Anne depresyon skoru	15.2±16.1	12±12.3	0.653
Anne anksiyete skoru	12.7±14.0	11.1±15.1	0.977
Baba depresyon skoru	13.9±15.7	11.2±12.7	0.721
Anne anksiyete skoru	10.6±10.7	8.9±11.4	0.462

Tanısal ve girişimsel anjiografi yapılan çocukların ebeveynlerinde depresyon ve anksiyete skorlarının karşılaştırılması

Tablo 3.

	Siyanotik (n=12)	Asiyanotik (n=61)	p
Anne depresyon skoru	19.2±14.2	11.8±13.7	0.050*
Anne anksiyete skoru	15.3±18.2	10.9±11.4	0.049*
Baba depresyon skoru	18.3±14.4	10.9±13.5	0.078
Baba anksiyete skoru	15.3±13.2	8.3±10.4	0.034*

Anjiografi yapılan siyanotik ve asiyanotik hastaların ebeveynlerinde depresyon ve anksiyete skorlarının karşılaştırılması

P-445

KRONİK ÖKSÜRÜĞÜ OLAN ÇOCUKLARDA KONJENİTAL KALP HASTALIKLARININ DEĞERLENDİRİLMESİ

Servet Yel[1], Zehra Kirkiz[1], Meki Bilici[2], Selvi Kelekçi[1], Fikri Demir[2], Velat Şen[1], Fesih Aktar[1], Alper Akın[2]

[1]Dicle Üniversitesi Tıp Fakültesi, Pediatri AD, Diyarbakır
[2]Dicle Üniversitesi Tıp Fakültesi, Pediatrik Kardiyoloji BD, Diyarbakır

Çocuklarda kronik öksürük, dört haftadan uzun süren dirençli, günlük öksürük olarak tanımlanmaktadır. Bu çalışmada Ocak 2012-Ağustos 2014 tarihleri arasında Hastanemizde kronik öksürük nedeniyle takibi ve tedavisi yapılan ve anamnez, fizik muayene ve radyolojik görüntülemeler sonucunda kardiak patoloji olabileceği düşünülerek Çocuk Kardiyolojisi Polikliniği'ne konsülte edilen 150 hastada öksürüğün etiyolojisini değerlendirmek ve bu hastalar içerinde konjenital kalp hastalığı sıklığını belirlemek amaçlanmıştır. Çalışmamızda kronik öksürük nedeniyle takip edilen 150 hastada etiyolojiye yönelik yapılan tetkikler ve konjenital kalp hastalığı sıklığı retrospektif olarak değerlendirildi. Hastaların dosyalarından alınan anamnezleri, fizik muayeneleri, öksürüğün süresi ve karakteri, sigara maruziyeti, akciğer grafisi, immunglobulinler, toraks bilgisayarlı tomografisi, bronkoskopi, ter testi, mide açlık suyu, özefagus-mide duodenum grafileri, solunum fonksiyon testi, Pürifiye Protein Derivesi (PPD) testi ve Ekokardiyografi sonuçları değerlendirildi. Yüz elli hastanın 55'inde allerjik rinit (%36,7), 33'ünde astım (%22), 30'unda kistik fibrozis (%20), 92'sinde bronşektazi (%6), 4'ünde tüberküloz (%2,7), 4'ünde bronkomalazi (%2,7), 3'ünde bronkopulmoner displazi (%2), 3'ünde nonspesifik öksürük (%2), 2'sinde immun yetmezlik (%1,2), bir hastada trakeoözefagial fistül (%0,7), bir hastada bronşiolitis obliterans (%0,7), bir hastada kartagener sendromu (%0,7), bir hastada trakeomalazi (%0,7) ve bir hastada gastroözefagial reflü (%0,7) saptandı. 150 hastanın 24'ünde (%16) konjenital kalp hastalığı saptandı. Doğumsal kalp hastalıklarının dağılımı incelendiğinde; sıklık sırası ile; 13 hastada VSD (%8,7), 7 hastada ASD (%4,7), 5 hastada PDA (%3,3), 1 hastada TGA (%0,7), 1 hastada dekstrokardi (%0,7), 1 hastada tek ventrikül (%0,7), 1 hastada aort koarktasyonu (%0,7) şeklinde idi. Bunların 3'ünde (%2) VSD ve ASD birlikte izlenirken, 1'inde (%0,7) PDA ve tek ventrikül birlikte izlendi. Özellikle soldan sağa şantlı doğumsal kalp hastalıkları neden oldukları pulmoner konjesyon nedeniyle tekrarlayan akciğer enfeksiyonları ve kronik öksürüğe neden olduklarından kronik öksürüklü çocuklarda hatırda tutulması gerektiğini, destekleyici bulguların varlığında kardiyolojik değerlendirme yapılması gerektiğini vurgulamak istiyoruz.

P-446

İLK BULGUSU KARDİAK TAMPONAND OLAN 17 YAŞINDA ERKEK SLE OLGUSU

Muhammed Karabulut[1], Aslıhan Kara[2], Kerem Ertaş[1], Metin Kaya Gürgöze[3], Erdal Yılmaz[1]

[1]Fırat Üniversitesi Tıp Fakültesi, Çocuk Kardioloji BD,
[2]Fırat Üniversitesi Tıp Fakültesi, Çocuk Nefroloji BD,
[3]Fırat Üniversitesi Tıp Fakültesi, Çocuk Romatoloji BD, Elazığ

Çocukluk çağında nadir olarak görülen sistemik lupus eritamatosuz (SLE) multisistem tutulumlu kronik otoimmun bir hastalıktır.Erkeklerde kızlara göre çok daha nadir görülen SLE'de kız-erkek oranı 6,2/1'dir. SLE'li hastalarda kalp tutulumlarında perikardit sıklıkla görülür. Perikardial effüzyon genellikle bu hastalarda asemptomatik olarak görülmesine karşın SLE li hastaların %1'den daha azında perikardial tamponand gösterilmiştir. Erkek bir adölasanda SLE'nin ilk bulgusu olarak kardiak tamponand ile başvuru ise son derece nadirdir. 17 yaşında erkek hasta solunum sıkıntısı, göğüs ağrısı şikayeti ile hastanemize dış merkezden sevk edildi.4 güne kadar hastalık öyküsü olmayan hastanın fizik muayenesinde kalp hızı 145 atım/dk, solunum hızı 45/dk, sistolik/diastolik arterial kan basıncı 100/50 mmHg, vücut ısısı ise 38C derece olarak ölçüldü.Kalp sesleri dinlemekle güçlükle duyulan hastanın, sol bazalde solunum sesleri azalmıştı. Çekilen EKG'sinde voltaj düşüklüğü ve sinüs taşikardisi saptanan hastanın yapılan laboratuar testlerinde Hgb: 11 g/dl, WBC: 4600/mm^3, trombosit: 256000/mm^3, ESH: 67 mm/sa, kreatinin: 0,68 mg/dl, albümin: 3,9 g/dl, AST: 24 u/l, ALT:10 u/l olarak ölçüldü. Tam idrar analizinde özellik saptanmadı.Telekardiografide kardiomegali saptandı. Acil EKO incelemede ise sağ atrium ve ventrikülde diastolik parsiyel kollapsa neden olan masif perikardial efüzyon görüldü (Şekil 1). Acil BT incelemede de benzer bulgularla birlikte minimal perikardial effüzyonda saptanan hastaya EKO eşliğinde acil perikardial sentez yapıldı.Hastadan 750 cc eksudatif karekterli mayi boşaltıldı. Sıvının bakteriolojik, sitopatolojik incelemesinde özellik saptanmadı.Olası bakterial enfeksiyon açısından geniş spektrumlu antibiyotik başlanan hastanın 48 saatlik izlemi sonrası 38,5 derece ateş, oral ülser, kreatin değerlerinde artış ve coombs pozitif anemi gelişti.Olası lupus açısından gönderilen testlerden ANA (1/3200 homojen boyanma),antidsDNA ve antismith testleri pozitif gelen hastanın C3 (0.54 g/dl) ve C4 (0,03 g/dl) kompleman değerleride düşük olarak saptandı.Oral ülser, coombs (+) anemi,ANA, AntidsDNA-AntiSmith pozitifliği, serozit (perikardit, plevrit) ve renal tutulumla birlikte en az 6 lupus kriterini sahip hastaya 30 mg/kg 3 gün pulse steroid sonrasında ise 2 mg/kg idame steroid tedavisi başlandı.Hasta tedavisinin 15. gününde taburcu edildi. Bu vakayla birlikte çocuklarda kardiak tamponandın çok nadirde olsa SLE'nin ilk bulgusu olarak görülebileceği vurgulanmak istendi.

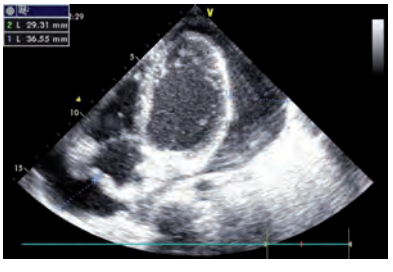

Transtrosik Eko Görüntüsü

P-447

REYE SENDROMU VE ELEKTROKARDİYOGRAFİSİNDE İSKEMİK DEĞİŞİKLİKLER GELİŞEN ÇOCUK OLGU

Fuat Laloğlu, Haşim Olgun, Naci Ceviz

Atatürk Üniversitesi Tıp Fakültesi, Çocuk Kardiyoloji BD, Erzurum

Giriş: Reye sendromu temel olarak çocuklarda ortaya çıkan karaciğerin yağlı dejenerasyonu ve ensefalopati ile karakterize akut bir hastalıktır. Genellikle viral enfeksiyonlar sırasında asetil salisilik asit alımı ile ortaya çıkar. Bu sendromda çeşitli organların tutulumları ile beraber kardiyak tutulumda görülmektedir. Ancak çocuklarda elektrokardiyografide (EKG) iskemik değişiklikler sık karşılaşılan bir bulgu değildir. Bu yazıda EKG'sinde iskemik bulgular gelişen Reye Sendromlu bir olgu sunuldu. **Olgu:** Yedi yaşında kız hasta 2 gün önce başlayan karın ağrısı, kusma, ateş ve genel durumunda kötüleşme şikayetleriyle acil polikliniğimize kabul edildi. Hastaneye başvurmadan birkaç gün önce aspirin içme öyküsü vardı. Fizik muayenesinde genel durumu kötü, solunumu yüzeyel, bilinci kapalı ve Glaskow Koma Skalası 3 olarak değerlendirildi. Hasta acil poliklinikte endotrakeal entübasyon uygulanarak yoğun bakım ünitesinde mekanik ventilatörde izleme alındı. Başvuruda tam kan sayımı normal, ALT: 595 U/l, AST: 318 U/l, total bilirubin: 3.1 mg/dl, NH3: 472 µg/dL, INR: 2.29, PT: 22.5 sn, D-Dimer: 1038 ng/l, Kolesterol: 46 mg/dl, P: 0.4 mg/dl olduğu görüldü. Sıvı-elektrolit dengesinde bozukluk olması ve NH3 değerlerinin çok yüksek olması nedeniyle hemofiltrasyon yapıldı. İzleminin 3. gününde EKG'sinde inferior miyokart iskemisi ile uyumlu bulgular görüldü. Yapılan tetkiklerinden Troponin I: 18 ng/ml, Myoglobin: 4060 ng/ml, CK:7979 U/l ve CK-MB:250 U/l olduğu tespit edildi. Ekokardiyografisinde (EKO) interventriküler septum 2/3 apikal, sol ventrikül arka duvar 2/3 inferior kısım duvar hareketlerinin akinetik olduğu görüldü. Klinik durumu kötü olan hastaya anjiografi işlemi yapılamadı. Mevcut EKG bulguları, yüksek olan kan kardiyak enzim düzeyleri ve anormal EKO bulguları ile hastada iskemik koroner kalp hastalığı veya miyokardit ayırıcı tanısı yapılamadığı için düşük molekül ağırlıklı heparin (DMAH) başlandı. Bir haftalık DMAH tedavisi sonrası kardiyak enzimler ve EKG bulguları normale döndü ve anormal olan EKO bulgularında düzelme gözlendi. **Sonuç:** Reye Sendromu olan çocuk hastalarda iskemik koroner kalp hastalığı bulguları yönünden dikkatli olunmalıdır. Bu hastalarda DMAH kullanımı ile bulgularda düzelme gözlenebilir.

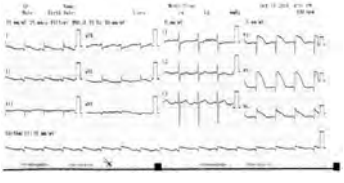

Resim 1. Elektrokardiyografide anterolateral miyokart iskemisi ile uyumlu bulgular.

Resim 2. İskemi bulguları saptandıktan 7 gün sonra normal elektrokardiyografi.

P-448

AKUT ROMATİZMAL KARDİT TANISIYLA TAKİP EDİLEN VE STEROİD KULLANAN İKİ HASTADA GELİŞEN SİNÜS BRADİKARDİSİ

Eyüp Aslan, Osman Güvenç, Derya Çimen, Bülent Oran

Selçuk Üniversitesi Tıp Fakültesi, Çocuk Sağlığı ve Hastalıkları AD, Çocuk Kardiyoloji BD, Konya

Giriş: Akut romatizmal ateş hastalığında kardit geliştiğinde inflamasyon ve fibrozise bağlı olarak ileti sistemi de etkilenmekte ve akut dönemde ileti ve ritim bozuklukları sık görülmektedir. Kendisi hastalığın minör kriteri olan ve çok sık görülen 1. AV blok dışında 2. ve tam AV blok, sağ-sol dal bloğu, akselere junctional ritim ve junctional taşikardi, supraventriküler-ventriküler erken vurular, ventriküler taşikardi gibi anormalliklerin yanında bradikardi de ortaya çıkabilmektedir. Bu yazıda, akut romatizmal kardit döneminde sinüs bradikardisi gelişen iki hasta olgu olarak sunuldu. **Olgu:** Birinci olgu akut kardit tanısıyla steroid tedavisi başlanan 17 yaşındaki kız hasta idi. Tedavinin altıncı gününde bradikardisi gelişen hastanın elektrokardiyografik incelemesinde 42 atım/dakika hızında sinüs bradikardisi vardı, AV blok veya ek bir patolojik bulgu görülmedi. İkinci olgu 14 yaşında erkek bir hasta idi ve romatizmal kardit tanısıyla steroid başlandı. Tedavinin dördüncü gününde bradikardisi gelişti. Elektrokardiyografik değerlendirmede 35 atım/dakika hızında sinüs bradikardisi olduğu, ek patolojik bulgu olmadığı görüldü (Tablo 1). İki hastanın da herhangi bir şikayeti olmadı, hemodinamik bozukluk tespit edilmedi. Sinüs bradikardisi yapabilecek ilaç kullanımı, elektrolit imbalansı, hipotiroidi, hipotermi, asidoz, kafa içi basınç artışı sendromu veya abdominal distansiyon gibi bir etken olmadığı görüldü. 24 saatlik holter incelemesinde gece saatlerinde 30 atım/dakika hızına kadar düşen sinüs bradikardisi vardı, pause veya AV blok bulunmadığı, kalp hızı değişkenliğinin normal olduğu görüldü. Hastaların takibinde bradikardinin bir hafta içinde kendiliğinden düzeldiği tespit edildi. **Tartışma:** Akut romatizmal ateşte görülen ritim ve ileti bozukluklarının nedenleri tam olarak bilinmemektedir. İmmünolojik mekanizmaların miyokardda oluşturduğu inflamasyonun rol oynadığı düşünülmektedir. Hastalarda ağır sinüs bradikardisi seyrek olarak görülebilmektedir. Steroidlere bağlı hipertansiyon, kardiyomiyopati ve ateroskleroz gibi yan etkiler gelişebilir ama bradikardi, beklenen bir yan etki değildir.

Tablo 1.

	Eklem Bulguları	EKO Bulguları	CRP (mg/L)	Sedimentasyon (mm/saat)	ASO (mg/L)	Lökosit (1000/mm^3)
1. Hasta	Artralji	Hafif AY, hafif MY	55	117	1620	10,3
2. Hasta	Artralji	Orta AY, hafif MY	181	120	1470	15,7

P-449

MERKEZİMİZDE TANI KONULAN TRİZOMİ 18 HASTALARININ MORFOLOJİ VE KALP BULGULARI

Eyüp Aslan[1], Osman Güvenç[1], Derya Çimen[1], Ahmet Topsakal[2], Burak Kaplan[3], Ali Annagür[4], Bülent Oran[1]

[1]Selçuk Üniversitesi Tıp Fakültesi Çocuk Sağlığı ve Hastalıkları AD, Çocuk Kardiyolojisi BD,
[2]Selçuk Üniversitesi Tıp Fakültesi Çocuk Sağlığı ve Hastalıkları AD,
[3]Selçuk Üniversitesi Tıp Fakültesi Tıbbi Genetik AD,
[4]Selçuk Üniversitesi Tıp Fakültesi Çocuk Sağlığı ve Hastalıkları AD, Neonatoloji BD, Konya

Giriş: Trizomi 18, Down Sendromu'ndan sonra canlı doğumlar arasında en sık görülen kromozom anomalisidir. Doğumda 1/6000 ile 1/8000 arsında görüldüğü tahmin edilmektedir. Trizomi 18'li vakaların büyük çoğunluğu (%95) antenatal dönemde ölmektedir. Yaşayan hastalarda düşük ve malforme kulaklar, artrogripozis, parmaklarda fleksiyon deformitesi ve başparmakta dorsifleksiyon, telekantus, hipoplastik tırnaklar, rocker bottom feet (çekiç ayak) deformitesi görülmektedir. Hastaların %90'ında ventriküler septal defekt (VSD), patent duktus arteriosus (PDA), pulmoner stenoz gibi kalp defektleri eşlik etmektedir. Major mortalite nedenleri tekrarlayan enfeksiyonlar ve kalp anomalilerdir. Çalışmamızda polikliniğimize yönlendirilen Trisomi 18 genetik tanılı olguların morfolojik ve kalp özellikleri sunuldu. **Olgular: Olgu 1:** Miadında, 3360 gr antropometrik ve vital değerleri normal olarak doğan erkek bebeğin fizik bakısında düşük kulak, mikrognati, çekiç ayak, kamptodaktili mevcuttu. Tetkiklerinde serebellar atrofi, ureteropelvik (UP) bileşke darlığı, ekokardiyografik değerlendirmede geniş apikal müsküler VSD ve geniş PDA mevcuttu. **Olgu 2:** 37 haftalık 1540 gr doğan erkek bebeğin fizik bakısında skafosefali, el orta falankslarda kısalık, kamptodaktili, kalça eklem kısıtlılığı, tetkiklerinde ise UP darlığı, ekokardiyografik değerlendirmede geniş perimembranöz outlet VSD ve geniş PDA olduğu görüldü. **Olgu 3:** Miadında 1940 gr doğan kız bebekte klinodaktili, çekiç ayak, burun kökü basıklığı, hipertelorizm, parmaklarda fleksiyon deformitesi bulunuyordu. Ekokardiyografik incelemede geniş perimembranöz outlet VSD ve geniş PDA izlendi. **Sonuç:** Kromozom anomalileri birçok dismorfik bulguların yanı sıra önemli nörolojik, ürolojik ve kalp patolojileriyle de birlikte olabilir. Bunlar arasında kalp defektleri mortaliteden başlıca sorumlu olanlardır. Dismorfik özellikleri olan hastalarda kalp değerlendirmesi muhtemel patolojileri tespit etme ve yönetmeyi mümkün kılacaktır.

P-450

CERRAHİ TEDAVİ UYGULANMADAN ERİŞKİN YAŞA ULAŞMIŞ NADİR BİR KONJENİTAL KARDİYAK ANOMALİ: ÇİFT GİRİŞLİ SOL VENTRİKÜL-VENTRİKÜLO-ARTERİYEL DİSKORDANS

Osman Güvenç, Murat Saygı, Fatma Sevinç Şengül, Pelin Ayyıldız, Alper Güzeltaş

Mehmet Akif Ersoy Göğüs Kalp ve Damar Cerrahisi Eğitim ve Araştırma Hastanesi, Çocuk Kardiyoloji Kliniği, İstanbul

Giriş: Fonksiyonel tek ventrikül, tüm doğumsal kalp hastalıklarının %1'inden daha azını oluşturan, heterojen ve geniş bir siyanotik kalp hastalığı grubudur. Olguların büyük kısmında, biri rudimenter olmak üzere iki ventrikül bulunur. Hastaların yaklaşık %70-80'ini, ana ventrikülü sol ventrikül anatomisindeki ventrikülün oluşturduğu çift girişli sol ventrikül oluşturur. Kompleks ve ağır bir hastalık olduğundan tedavi edilmeyen hastaların erişkin yaşa gelebilmesi oldukça nadirdir. Bu yazıda, cerrahi girişim uygulanmadan erişkin yaşa ulaşmış olan çift girişli sol ventrikül tanılı olgu bildirildi. **Olgu:** Otuzbir yaşındaki erkek hastanın, dokuz yaşında tek ventrikül tanısı aldığı, anjiyografi yapıldığı ama ameliyat olmadığı öğrenildi. Kliniğimizde görülen hastanın efor dispnesi, baş ağrısı ve çabuk yorulma şikayetleri, vücudunda yer yer ekimotik lezyonları vardı. Transkütan oksijen satürasyonu %60 olan hastanın fonksiyonel kapasitesi NYHA sınıf III olarak değerlendirildi. Hastanın parmaklarında belirgin çomaklaşma mevcuttu (Resim 1). Tüm sternumda duyulan 3/6 sistolik üfürümü olan hastada kalp yetersizliği bulguları yoktu. Hemoglobin düzeyi 26,9 gr/dl, hematokriti %79, ve trombosit sayısı 82000/mm^3 saptandı. Transtorasik ekokardiyografik incelemede her iki atriyoventriküler kapağın sağda yerleşmiş olan morfolojik sol ventriküle açıldığı, hipoplazik olan sağ ventrikülün, sol ventrikülün solunda yer aldığı, önde yerleşmiş olan aortanın sağ ventrikülden, arkada yerleşmiş olan pulmoner arterin ise sol ventrikülden çıktığı izlendi (DILV, sağ ventrikül hipoplazisi, L-loop ventriküller, ventrikülo-arteriyel diskordans). Nonrestriktif bir bulboventriküler foramen vardı. Pulmoner kapak bölgesinde subvalvüler-valvüler önemli darlık olduğu, pulmoner arter dallarının konfluen ve iyi gelişmiş olduğu gözlendi. Atriyoventriküler kapaklarda anatomik bir bozukluk veya belirgin bir yetersizlik yoktu. Hastanın kardiyak anatomisinin ve operabilite ihtimalinin değerlendirilmesi açısından kalp kateterizasyonu yapılması planlandı, ancak hasta girişimsel hiçbir tedaviyi kabul etmediğinden dolayı medikal tedaviyle izleme kararı alındı. **Tartışma:** Bu patolojiyle herhangi bir cerrahi tedavi olmadan erişkin yaşa ulaşan hastaların genelde dengeli bir sistemik pulmoner dolaşıma sahip olan, ılımlı pulmoner stenozlu DILV-VA diskordans hastaları olduğu bilinmektedir. Olgunun, ülkemizden bildirilen en ileri yaştaki opere edilmemiş tek ventrikül hastası olduğunu düşünüyoruz.

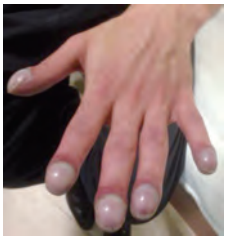

Resim 1. Hastanın sol elinde belirgin çomaklaşma izlenmekte.

P-451

BAŞ AĞRISI YAKINMASIYLA BAŞVURAN DOĞUMSAL SİYANOTİK KALP HASTALIĞI OLGUSUNDA GELİŞEN BEYİN ABSESİ

Cihat Sanli, Nagihan Akici Kara, Fatma Nur Demirkol, Umit Ayse Tandircioglu

Kırıkkale Üniversitesi Tıp Fakültesi, Pediatrik Kardiyoloji Ünitesi, Kırıkkale

Giriş ve Amaç: Çocuklarda beyin apsesi nadir görülür ancak sağdan-sola şantlı doğumsal siyanotik kalp hastalarında görülme oranı daha fazladır. Erken dönemde yapılan kranial görüntüleme ile mortalite oranı azalmaktadır. Bu çalışmada, doğumsal siyanotik kalp hastalığı nedeniyle dış merkezde takip edilen, baş ağrısı nedeniyle merkezimize başvuran, beyin absesi tanısı alan 12 yaşındaki bir kız olgu sunulmak istenmiştir. **Olgu:** On iki yaşındaki kız çocuk yedi günden beri ateş, frontal bölgede olan baş ağrısı ve kusma yakınmasıyla kliniğimize başvurdu. Olgunun fizik incelemesinde, oksijen satürasyonu %77, çomak parmak, pulmoner odakta sistolik ejeksiyon üfürümü saptandı. Nörolojik muayenesinde patoloji saptanmadı. Laboratuvar incelemesinde, beyaz küre 21400/mm^3, Hb 19, Hct %59, EKO'da tek ventrikül ve geniş sekundum ASD'si mevcuttu. Vejetasyon ve perikardiyal efüzyon saptanmadı. Olgunun doğumsal siyanotik kalp hastalığı olması nedeni ile kranial patoloji olabileceği düşünülerek kranial MR ile görüntüleme yapıldı. Sağ orta frontal lopta 18x15 mm boyutunda halkası hipointens, santrali heterojen/hiperintens ve etrafında belirgin vazojenik ödemi olan apse ile uyumlu görüntü saptandı. Beyin cerrahisine konsülte edilen olguya üçlü antibiyoterapi başlandı. Cerrahi müdahele yapılmadan, komplikasyon gelişmeden, sık aralıklarla kranial BT görüntülemesi planlanan olgu ayaktan kontole gelmek üzere taburcu edildi. **Sonuç:** Çocuklarda beyin apsesi nadir görülür ancak mortalite ve morbiditesi oldukça yüksektir. Baş ağrısı ile başvuran doğumsal siyanotik kalp hastalarında ayırıcı tanıda beyin apsesi düşünülmeli, mutlaka kranial görüntüleme yapılmalıdır.

P-452

İZOLE SYDENHAM KORELİ OLGULARIMIZ VE ÖZELLİKLERİ

Buket Doğrusöz, Kayı Eliaçık, Berrak Sarıoğlu, Nihal Dündar, Figen Baydan, Ali Rahmi Bakiler

Tepecik Eğitim ve Araştırma Hastanesi Çocuk Klinikleri, İzmir

Akut romatizmal ateşin (ARA) major Jones kriterlerinden biri olan ve tek başına ARA tanısı koyduran Sydenham koresi emosyonel labilite ve kişilik değişiklikleri ile başlayan kısa bir süre sonra motor inkoordinasyon gelişen bir antitedir. Latent döneminin uzun olması, puberteye yakın çağda ve kız çocuklarında daha sık görülmesi ve sessiz karditle birlikteliği başlıca özelliklerindendir. Biz son bir yıl içerisinde hastanemiz kardiyoloji bölümünce izlenen yedi Sydenham koreli olguyu sunmak istedik. Sydenham koresinde, koreiform hareketler 6 ay veya daha uzun sürebilir. Genellikle kalıcı nörolojik sekele neden olmaz.İzole koreli hastalarda antiinflamatuvar tedavisine gerek yoktur. Kore tedavisinde fenobarbitol, haloperidol, valproik asit, klorpromazin ve ağır olgularda streoitler kullanılabilir.Başlangıçta streptokoksik eradikasyon için benzatin penisilin verilir, rekürrensleri önlemek için 21 gün ara ile benzatin penisilin ile sekonder proflaksi yapılmalıdır. Son bir yılda izlediğimiz yedi olgunun tümünde sessiz kardit saptandı. Bu nedenel tüm ARA'lı olgularda ekokardiyografik inceleme yapılmalıdır. İzole Sydenham koreli olgularda sekonder proflaksi verilmediğinde önemli bir yüzdesinde romatizmal kapak hastalığı gözlenmiştir.

Olgularımızın Özellikleri

YAŞ	11-16 YIL (ort: 13.2)
CİNS (K/E)	6/1
Antienflamatuar tedavi(AŞA)	Hiçbirine verilmedi
SESSİZ KARDİT (VAR/YOK)	7/0
KAPAK TUTULUMU (MY, AY veya herikisi)	5 olguda MY+AY 2 olguda MY
Kullanılan ilaçlar	Haloperidol, Valproat, Steroid
Nörolojik sekel	Yok
Hemikore	2 olgu
Dirençli kore	1 olgu

P-453

İSKELET DİSPLAZİSİ İLE DİLATE KARDİYOMİYOPATİ BİRLİKTELİĞİ

Eyüp Aslan[1], Osman Güvenç[1], Fuat Buğrul[2], Derya Çimen[1], Bülent Oran[1]

[1]*Selçuk Üniversitesi Tıp Fakültesi, Çocuk Kardiyolojisi BD,*
[2]*Selçuk Üniversitesi Tıp Fakültesi, Çocuk Endokrinoloji BD, Konya*

Giriş: Kemik ve kıkırdak dokusunun büyüme ve devamlılığında aksama olmasıyla isleket displazileri ve patolojik, orantısız boy kısalığı meydana gelir. Genetik, kromozomal ve endokrin sebeplere bağlı ortaya çıkar. Hastaların %80-90 gibi büyük bir kısmında yeni mutasyonlara bağlı olarak görülür. Kısa boy, ortopedik sorunlar, görme ve işitme problemleri görülebilir. Doğuştan kalp hastalıklarıyla doğrudan ilişkisi gösterilmemiştir fakat 25-35 yaş arasında kalp sebepli ölümlerin genel toplumdan 10 kat daha fazla olduğu bildirilmiştir. Literatürde pulmoner hipertansiyon, Ellis van Creveld Sendromu ve önemli aort stenozu ile birlikte olan olgular sunulmuştur. Bu yazıda, iskelet displazisi ile dilate kardiyomiyopati (DKMP) birlikteliği olan bir hastayı sunmayı amaçladık. **Olgu:** Dört yaşında kız hasta öksürük, vücudunda şişlik, iştahsızlık ve hızlı nefes alıp verme şikâyetleriyle başvurdu. İskelet displazisi sebebiyle çocuk endokrinoloji bölümü tarafından takip edilen hastanın öz ve soygeçmişinde kalp hastalığına yönelik bir özellik yoktu. Boy ve kilosu üçüncü persentilin altındaydı. Genel durumu kötü olan hastanın kan basıncı: 100/50 mmHg, solunum sayısı 50/dk, nabzı:148/dk, vücut sıcaklığı: 36,6°C idi. Akciğerde iki taraflı, bazallerde belirgin olan yaygın krepitan ralleri, kalpte gallop ritmi, sol sternal kıyıda 2-3. interkostal aralıklarda sistolik vasıfta üfürümü, periferik nabızlarda zayıflık, heptatomegali ve boyunda venöz dolgunluğu mevcuttu. Hemogram, kan biyokimyası, kan gazı ve akut faz reaktanları normal sınırlarda olan hastanın telekardiyografisinde kardiyomegali (KTO:0.65) ve pulmoner damarlanma artışı mevcuttu. Elektrokardiyografik incelemede sinüs taşikardisi haricinde patolojik bir bulgu yoktu. Ekokardiyografik değerlendirmede kalbin sol boşluklarında belirgin genişleme ve sol ventrikül sistolik fonksiyonlarında azalma mevcuttu. Dilate kardiyomiyopati tanısı konulan hastanın metabolik tetkikleri normaldi. Konvansiyonel anjiogram ile koroner arterlerin normal olduğu gösterildi. Konjestif kalp yetmezliğine yönelik dekonjestif ilaçlar ve antiagregan dozda asetilsalisilik asit başlandı. Kardiyomiyopati nedeni bulunamayan hasta poliklinik takibine alındı. **Tartışma:** En sık görülen kardiyomiyopati olan DKMP genelde idiyopatik olarak oluşsa da birçok sebebe bağlı olarak ortaya çıkabilir. Literatürde, DKMP görülen isklelet deformiteli hastaya rastlanmamıştır.

DİZİN INDEX

A

Abacılar Ahmet Feyzi, P-247
AbdullayevaNurane, P-376
Abusamra Yahya, P-393
Acar Onur Çağlar, P-148, P-2660, P-271, P-361, P-408
Adaletli İbrahim, P-144
Agaoglu Said, P-402, P-422
Ağırel Başak Uygun, P-388
Ak Koray, P-186, P-317
Akalın Figen, P-009, P-186, P-252, P-317, P-355, P-367, P-375, P-376, P-387, P-399
Akar Asuman, P-315
Akar Rüçhan, P-279
Akcan Abdullah Barış, P-103
Akçay Adnan Burak, P-233
Akçevin Atıf, P-125, P-284
AkçurinGayaz, P-437
Akdeniz Celal, S-15, S-17, P-118, P-119, P-120, P-121, P-122, P-123, P-124, P-125, P-127, P-129, P-130, P-132, P-134, P-135, P-139, P-141, P-143, P-147, P-153, P-159, P-167, P-190, P-241,
Akgül Özgür, P-021
Akgün Cihangir, P-253
Akgün Gökmen, S-09, S-11, P-153, P-196, P-201, P-223, P-230, P-267
Akici Kara Nagihan, P-402, P-422, P-423, P-451
Akıcı Kara Nagihan, P-394, P-401, P-421
Akın Alper, P-415, P-441, P-445
Akın Leyla, P-412
Akıncı Ayşehan, P-356, P-363
Akınel Ayşenur, P-433
Akkuş Abdullah, P-071, P-188
Akpınar Alper, P-346
Akpınar Funda, P-184, P-346
Aksoy Betül, P-295
Aksoy Hatice Tatar, P-151
Aktar Fesih, P-445
Aktaş Doğukan, S-15, P-241, P-339
Aktay Ayaz Nuray, P-385
Akyürek Fikret, P-215, P-275
Akyüz Muhammet, S-22
Aladağ Çiftdemir Nükhet, P-383
Alanay Yasemin, P-355
Alayunt Alp, P-103
Alayunt Emin Alp, S-22, P-069, P-110, P-113, P-247, P-287, P-292, P-320, P-335
Albayrak Hatice Mutlu, P-033, P-044
Aldemir Hüseyin, P-385, P-433
Aldemir Mustafa, P-373
Aldudak Bedri, P-338
Alehan Dursun, P-229, P-231, P-357, P-378
Alkan Fatoş, P-361, P-391
Alpınar Abdullah, P-019, P-033, P-044, P-071, P-095, P-188, P-369, P-439
AlsuwayfeeKkhalil, P-225
Altın Fırat Hüsnü, S-21, P-302
Altın Hakan, P-369
Altın Hüsnü Fırat, S-23, P-303, P-324
Altınyuva Usta Sinem, P-089, P-299
Altun Gürkan, P-010, P-408
Anık Yonca, P-272
Anıl Ayşe Berna, P-337
Anıl Murat, P-337
Annagür Ali, P-275, P-449
Aranz Ahmet, P-217, P-218, P-224, P-242
Aras Dursun, P-165, P-389
Argun Mustafa, S-10, S-12, P-208, P-276, P-340, P-364, P-412
Arı Mehmet Emre, P-011, P-056, P-080, P-087, P-177, P-308, P-339, P-372, P-409, P-410, P-419
Arpaözü Muhsin, P-009, P-186, P-376, P-387, P-399
Arpaözü Muhsin Bekir, P-252, P-355
Arsan Sinan, P-317
Arslan Akın, P-274, P-284, P-298
Arslan Alev, P-050, P-075, P-179
Arslan Derya, P-029, P-042, P-070, P-112, P-215, P-238, P-275, P-418, P-442, P-443
Arslan Eyüp, P-438
Arslan Selda, S-04
Arslanoğlu Sertaç, P-161
Aşık Nacaroğlu Şenay, P-053
Aşlamacı Sait, S-07, P-345, P-397
Aslan Eyüp, P-008, P-026, P-070, P-078, P-084, P-106, P-112, P-141, P-212, P-221, P-235, P-260, P-405, P-407, P-418, P-442, P-443, P-448, P-449, P-453
Aslaner Humeyra, P-050
Atalay Atakan, P-036
Atalay Semra, P-173, P-213, P-279, P-398
Atasoy Karaoğlan Emel, P-413
Atay Yüksel, S-22, P-236, P-379
Atik Fatih, P-193, P-301, P-321, P-326, P-330
Atik Sezen, P-049, P-246
Atik Sezen Ugan, S-03, P-057
Atık Sezen, P-393
Avar Pınar Özge, P-406
Avcı Eftal Muhittin, P-064
Avcı Muhittin Eftal, P-051, P-058, P-060, P-111, P-114
Avcı Tuğba, P-311, P-321, P-326, P-330
Aydemir Numan Ali, S-24, P-171, P-306, P-310, P-313, P-318, P-331, P-333
Aydin Selim, P-291, P-323
Aydın İlyas, P-098, P-148, P-347, P-381, P-404
Aydın Selim, S-21, P-007, P-278, P-290, P-302, P-314, P-319
Aydın Şahin Derya, S-14, P-039, P-145, P-178, P-220, P-225, P-255
Aydn Şahin Derya, P-237
Aydoğan Arslan Saniye, P-400
Aydoğmuş Çiğdem, P-027, P-368, P-434
Aygün Banu K, P-147
Aygün Erhan, P-416
Ayık Fatih, S-08, P-236, P-379
Ayık Mehmet Fatih, S-22
Aykaç Zuhal, P-317
Aykan H Hakan, S-19, P-133, P-229, P-231
Aykan H. Hakan, P-149, P-157, P-254, P-432
Aykan Hakan Hayrettin, P-107, P-204, P-357
Aykan Hayrettin Hakan, P-012, P-038, P-093, P-214
Aylanç Hakan, P-167, P-392
Aylanç Nilüfer, P-392
Aypar Ebru, P-012, P-038, P-093, P-107, P-149, P-157, P-214, P-229, P-231, P-357, P-432
Aytemir Kudret, P-229
Ayyıldız Pelin, P-001, P-005, P-014, P-024, P-082, P-128, P-142, P-154, P-170, P-270, P-283, P-300, P-303, P-309, P-324, P-450, O-4
Azak Emine, P-080, P-344, P-419
Azak Emine, P-151, P-155, P-162

B

Babaoğlu Kadir, S-05, P-004, P-010, P-138, P-171, P-244, P-272, P-351, P-353, P-358, P-359, P-420
Bağrul Denizhan, P-193, P-296, P-326
Bak Mustafa, P-341
Bakiler Ali Rahmi, P-337, P-452
Bakır İhsan, S-20, S-23, P-024, P-281, P-283, P-288, P-289, P-303, P-324, P-329
Balaban İsmail, P-076
Balcı Ekber, P-239
Balkaya Seda, P-385
Balkır Ferat, P-431
Ballı Şevket, S-09, S-11, P-196, P-198, P-201, P-205, P-219, P-223, P-226, P-230, P-267, O-3
Baltacı Ünal, P-075
Baran Elif, P-224
Baranoğlu Him Neslihan, P-009
Barutçu Saygılı Özlem, P-089
Baş Veysel Nijat, P-050
Başar Eviç Zeynep, S-09, S-11, P-196, P-201, P-205, P-219, P-223
Başar Zeynep Eviç, P-230, P-267
Başgöze Serdar, S-23
Başpınar Osman, S-14, P-028, P-035, P-043, P-090, P-126, P-145, P-178, P-195, P-200, P-210, P-216, P-220, P-225, P-237, P-245, P-255, P-444, O-2
Battal Fatih, P-167, P-392
Baydan Figen, P-452
Baygut Fulya, P-061
Bayhan Gülsüm İclal, P-304
Baykan Ali, S-10, S-12, P-208, P-211, P-222, P-238, P-276, P-340, P-364, P-412
Bayraktar Ece, P-430
Bayraktaroğlu Selen, P-054
Bayram Adnan, S-12
Baysal Ahu, P-293, P-316, P-325
Baysal Kemal, P-076
Baysal Tamer, P-019, P-033, P-044, P-071, P-095, P-188, P-369, P-439
Behbudov Vali, S-19, P-133, P-231
Behbudov Veli, S-16, P-012, P-038, P-093, P-107, P-214, P-254, P-357, P-378 , P-432
Belverenli Halil, P-259
Beşikçi Resmiye, P-399
Bicer Mehmet, P-310
Biçer Mehmet, S-24, P-306, P-313, P-318, P-331, P-333
Biçer Murat, P-015
Bilgiç Özlem, P-112

Bilici Meki, P-014, P-235, P-257, P-338, P-415, P-441, P-445
Binnetoğlu Fatih Köksal, P-167, P-386, P-392
Binnetoğlu Köksal, P-138
Bodur Abdurrahman Said, P-029
Bornaun Helen, S-03, P-027, P-368, P-384, P-385, P-413, P-433
Bostan Özlem Mehtap, P-015, P-034, P-180, P-386
Bournaun Helen, P-434
Bozabalı Sibel, P-002, P-182, P-203, P-243, P-249, P-342, P-362, P-430
Bozkurt Volkan, P-182
Buğrul Fuat, P-453
Bülbül Feridun, P-444
Bulut Mustafa Orhan, S-09, S-11, S-24, P-196, P-198, P-201, P-205, P-219, P-223, P-226, P-230, P-267, P-318, P-331, P-333, O-3
Bulut Orhan, P-342
Bulut Yasin, P-061, P-382
Büyükçelik Mithat, P-039
Büyükkaya Eyüp, P-233
Büyükkurt Selim, P-023

C-Ç

Can Demet, P-006, P-053, P-072
Cantürk Emir, P-284
Carus Hayat, S-18, P-187
Ceviz Naci, P-059, P-251, P-431, P-447
Cevizli Derya, P-435
Ceylan Gökhan, P-053, P-072, P-352, P-374
Ceylan Naim, P-054
Ceylan Özben, P-056, P-410
Ceylan Yemlhan, P-191
Ceyran Hakan, P-286, P-297, P-299, P-305, P-312, P-334
Cındık Nimet, P-293, P-316, P-325
Cingöz Gülten, P-097
Coşkun Şenol, P-361, P-391
Cüce Ferhat, P-436
Çakaloz Burcu, P-352, P-374
Çakan Mustafa, P-385
Çakır Erkan, P-082, P-128
Çakır Latife, P-340
Çaksen Hüseyin, P-033, P-044
Çalkavur Şebnem, P-161
Çandır Onur, P-366
Çatal Ferat, P-377
Çay Serkan, P-389
Çayırcı Can Ertuğ, P-218
Çelebi Ahmet, S-09, S-11, P-153, P-196, P-198, P-201, P-205, P-219, P-223, P-226, P-230, P-267, O-3
Çelebi Emel, P-242
Çeleğen Mehmet, P-053, P-072
Çelik Enes, P-387
Çelik Hasan Tolga, P-030
Çelik Mehmet, P-293, P-316, P-325
Çelik Nida, S-17, P-119, P-123, P-125, P-130, P-139, P-159, P-190, P-241, P-277
Çelik Serkan Fazlı, P-041, P-052, P-356, P-363, P-377
Çeliker Alpay, P-088, P-156
Çetin İbrahim İlker, P-011, P-056, P-080, P-087, P-151, P-155, P-162, P-177, P-339, P-344, P-409, P-419
Çetin Mecnun, P-191, P-248, P-361, P-391, P-424, P-425
Çetin Nazmi, P-340
Çetiner Nilüfer, P-009, P-186, P-252, P-317, P-355, P-367, P-375, P-376, P-387, P-399
Çetinkaya Ahmet, P-234, P-435
Çetinkaya Fatma, P-180
Çetinkaya Petek, P-430
Çevik Berna Saylan, P-387
Çevik Berna Şaylan, P-186, P-375, P-376, P-399
Çiçek Murat, S-24, P-306, P-310, P-313, P-318, P-331, P-333
Çil Ergün, P-015, P-034, P-180
Çilsal Erman, P-354
Çimen Derya, P-008, P-029, P-042, P-070, P-078, P-079, P-084, P-102, P-106, P-112, P-116, P-215, P-238, P-264, P-275, P-405, P-407, P-418, P-438, P-442, P-443, P-448, P-449, P-453
Çimen Derya, P-260
Çine Nihat, S-20, P-283, P-285, P-303
Çipe Funda, P-027
Çobanoğlu Adnan, P-317

D

Damar Ertan, P-259, P-265, P-292, P-320
Daşkapan Arzu, P-400
Dedeoglu Reyhan, S-03, P-246
Dedeoğlu Reyhan, S-01, P-016, P-037, P-048, P-049, P-057, P-096, P-144, P-393, P-426
Delibaş Ali, P-032, P-429
Demetgül Hasan, P-032, P-040, P-117, P-429
Demir Fadli, P-018, P-023, P-036, P-261, P-350, P-390, P-414
Demir Faruk, P-382
Demir Fikri, P-176, P-338, P-415, P-441, P-445
Demir Halil İbrahim, P-007, P-328
Demir Hüsnü, P-018, P-023, P-036, P-261, P-350, P-390, P-414
Demir İbrahim Halil, S-21, P-278, P-290, P-291, P-302, P-314, P-323
Demir Kübra, P-075
Demir Şenay, P-075
Demir Tevfik, P-234, P-435
Demiral Özge, P-143
Demirbilek Hüseyin, P-338
Demircan Tülay, S-02, P-025, P-031, P-047, P-068, P-073, P-074, P-085, P-115, P-227, P-250, P-273, P-295, P-315
Demirel Ali Can, P-409
Demirkan Fatma Gül, P-162
Demirkol Fatma Nur, P-394, P-401, P-402, P-421, P-422, P-423, P-451
Demirol Mustafa, S-06, P-022, P-046, P-051, P-054, P-058, P-060, P-064, P-067, P-083, P-111, P-114, P-176, P-192, P-240, P-343, P-370, P-417
Demirpençe Savaş, P-006, P-030, P-069, P-077, P-086, P-090, P-097, P-101, P-103, P-105, P-110, P-113, P-146, P-175, P-247, P-259, P-263, P-265, P-287, P-292, P-320, P-335
Deniz Melis, P-055
Deniz Tuba, P-180
Dervişoğlu Pınar, P-183, P-371, P-427, P-440
Deveci Murat, S-05, P-004, P-010, P-138, P-171, P-244, P-269, P-272, P-351, P-353, P-358, P-359, P-420
Dibek Mısırlıoğlu Emine, P-409
Dikmen Yaman Nur, P-213
Dindar Aygün, P-268, P-395, P-416, O-1
Doğan Ayşe, P-090
Doğan Hatice, P-400
Doğan Mustafa, P-055
Doğan Vehbi, P-104, P-169, P-202, P-258, P-307, P-322, P-336, P-348, P-365, P-366, P-410, P-411
Doğan Yasemin, S-05, P-004, P-171
Doğantan Şeyda, P-027
Doğdu Gafur, P-268, P-395, P-416, O-1
Doğrusöz Buket, P-337, P-452
Doksöz Önder, S-06, P-046, P-053, P-067, P-072, P-166, O-5
Dorak Selda, P-240
Duman Derya, S-19, P-012, P-038, P-093, P-149, P-157, P-214, P-231, P-357, P-378
Durusoy Onmuş IsabelRaika, P-342
Dündar İsmail, P-356, P-363
Dündar Nihal, P-452
Düzcan Füsun, P-184

E

Ece İbrahim, P-098, P-148, P-181, P-248, P-262, P-266, P-271, P-304, P-347, P-381, P-404
Eker Esra, P-248, P-262
Eker Rukiye, P-268, P-395, P-416, O-1
Ekici Filiz, P-011, P-013, P-056, P-065, P-087, P-177, P-339, P-372, P-437
Eliaçık Kayı, P-452
Elkıran Özlem, P-041, P-052, P-129, P-356, P-363, P-377
Elmalı Ferhan, P-412
Elmalı Muzaffer, P-076
Eminoğlu Sancar, P-339
Emir Suna, P-344
Emiroğlu Melike, P-443
Engin Çağatay, S-08, P-379
Epçaçan Serdar, P-062, P-098, P-148, P-181, P-191, P-248, P-253, P-262, P-266, P-271, P-304, P-347, P-361, P-381, P-404, P-424, P-425, P-436
Er Ali, P-027
Erdem Abdullah, P-125, P-130, P-134, P-209, P-241
Erdem Sevcan, P-018, P-023, P-036, P-261, P-350, P-390, P-414
Erdoğan Hasan, P-079, P-102, P-116
Erdoğan İlkay, S-07, P-239, P-308, P-345, P-397
Erdoğan Yalçıner, P-065
Erek Ersin, S-21, P-007, P-278, P-281, P-288, P-290, P-291, P-302, P-314, P-319, P-323, P-328, P-329
Erfidan Erkan, P-385
Ergene Oktay, P-250
Ergül Yakup, S-18, P-001, P-005, P-014, P-024, P-026, P-082, P-121, P-122, P-124, P-127, P-128, P-131, P-135, P-137, P-139, P-140, P-141, P-142, P-150, P-152, P-154, P-158, P-163, P-168, P-170, P-174, P-187, P-189, P-207, P-257, P-281, P-282, P-288, P-289, P-294, P-303, P-309, P-324, P-329, O-4
Eroğlu Ayşe Güler, P-049, P-246
Eroğlu Cemal, P-103
Erol İlknur, P-179
Erol Nurdan, S-09, S-11, P-196, P-198, P-201, P-205, P-219, P-230, P-267, O-3
Erolu Günay Elif, P-252, P-355, P-399
Erşahin Zekiye, P-143
Ersoy Cihangir, P-125, P-284
Ertaş Kerem, P-081, P-091, P-160, P-446
Ertuğ Halil, P-013
Ertuğ Mehmet Halil, P-065, P-437

Ertugay Serkan, S-08
Ertuğrul Ilker, P-366
Ertuğrul İlker, P-104, P-133, P-169, P-202, P-258, P-307, P-322, P-336, P-348, P-365, P-410, P-411
Eryılmaz Zuhal, P-359
Evranos Banu, S-16
Evrengül Havva, P-063
Eyilelten Zeynep, P-213, P-279

F

Fidancı Kürşat, P-099
Firuzan Ali Rıza, P-069
Firuzan Esin, P-006

G

Gedik Ahmet Hakan, P-082, P-128
Genç Berhan, P-113
Genç Fatih Alparslan, P-099
Geylan Hadi, P-424, P-425
Göçen Uğur, P-018, P-023, P-036
Gök Emre, P-048, P-049, P-393
Gökalp Selman, P-016, P-383
Gökaslan Gökhan, P-039, P-178, P-210, P-216, P-220, P-225
Gökçe İsmail Kürşad, O-5
Gökçe Müge, P-433
Gökçeoğlu Arife Uslu, P-361
Gökdemir Mahmut, P-078, P-239
Gökdoğan Derviş, P-382
Gönülal Deniz, P-087
Gül Enes E, S-17, P-122, P-123, P-139
Gül Enes Elvin, P-118
Gül Özlem, P-055, P-063, P-136, P-184, P-428
Güleç Elif Yılmaz, P-170
Gülen Şişmanlar Şahika, P-358
Güler Eroğlu Ayşe, S-01, P-016, P-037, P-096, P-426
Gülfidan Özlem Gamze, P-343
Gülgün Mustafa, P-099, P-256
Güllü Ufuk Utku, P-018, P-023, P-036, P-261, P-350, P-390, P-414
Gültekin Soylu Asiye, P-396
Gümüş Gökhan, P-360
Gümüştaş Mehmet, S-16, S-19, P-012, P-038, P-093, P-107, P-157, P-204, P-214, P-231, P-357, P-378
Gün Enes E, P-147
Günay Elif, P-009, P-186, P-376, P-387
Gündoğan Rabia, P-400
Güneş Işın, S-10
Güneş Mustafa, P-015, P-034, P-386
Güngör Olcay, P-435
Günlüoğlu Mehmet Z, P-190
Günlüoğlu Mehmet Zeki, P-119
Gürgöze Metin Kaya, P-446
Gürleyen Eren Tuba, P-383
Gürses Dolunay, P-055, P-063, P-136, P-184, P-346, P-428
Gürsu Hazım Alper, P-020
Güven Barış, P-006, P-069, P-077, P-101, P-105, P-166, P-263, P-287
Güven Gülşah, P-045
Güvenç Osman, P-008, P-029, P-070, P-078, P-084, P-102, P-106, P-112, P-141, P-215, P-260, P-264, P-275, P-329, P-405, P-407, P-418, P-438, P-442, P-443, P-448, P-449, P-450, P-453
Güzelmeriç Füsun, P-286, P-297, P-299, P-305, P-312
Güzeltas Alper, P-005
Güzeltaş Alper, S-13, S-18, S-20, P-001, P-014, P-021, P-024, P-026, P-082, P-121, P-124, P-127, P-128, P-131, P-135, P-137, P-141, P-142, P-150, P-152, P-154, P-158, P-163, P-168, P-170, P-174, P-187, P-194, P-197, P-199, P-206, P-207, P-212, P-221, P-228, P-232, P-235, P-257, P-270, P-281, P-282, P-285, P-288, P-289, P-294, P-300, P-303, P-309, P-324, P-329, P-450, O-4

H

Haklar Goncagül, P-375
Haksever Ayda, P-101
Hallıoğlu Olgu, P-017, P-032, P-040, P-117, P-172, P-360, P-429
Hanedan Onan Sertaç, P-131, P-140, P-338
Harmandar Bugra, S-24, P-318
Has Recep, P-395
Hatemi Ali Can, P-297, P-299, P-312
Hatemi Alican, P-286, P-334
Hatipoğlu Filiz, P-077
Hatipoğlu Nihal, P-412
Haydin Sertaç, S-20, S-23, P-024, P-124, P-131, P-135, P-199, P-206, P-280, P-281, P-282, P-283, P-285, P-288, P-289, P-294, P-300, P-303, P-324, P-329
Him Neslihan, P-367

I-İ

Işık Onur, S-22
Işık Pamir, P-011
İrdem Ahmet, P-014, P-035, P-043, P-210, P-225, P-324
İrdem Ahmet Kuddusi, P-311, P-321, P-326, P-330
İsa Ozyilmaz, S-20
İsbir Selim, P-317
İştar Hande, P-213, P-279
İyigün Müzeyyen, P-290

K

Kafalı Candaş, P-235
Kafalı Hasan Candaş, P-137, P-163
Kamalı Hacer, P-118, P-125, P-132, P-134, P-139, P-209, P-241
Kamış Gökçen, P-385
Kamit Can Fulya, P-337
Kaplan Burak, P-449
Kara Aslıhan, P-446
Kara Bülent, P-244
Kara Utku, P-352
Karaahmet Tansu, P-164
Karaarslan Serap, P-335
Karaarslan Utku, P-022, P-176, P-192, P-374
Karabel Duran, P-092, P-100, P-185, P-388, P-441
Karabiber Hamza, P-041
Karabulut Muhammed, P-081, P-091, P-160, P-446
Karabulut Sezer, P-306
Karaca Serra, P-268, P-395, P-416, O-1
Karacan Mehmet, S-15, S-17, P-118, P-119, P-120, P-122, P-123, P-129, P-130, P-132, P-134, P-139, P-143, P-147, P-159, P-190, P-371, P-440
Karaçelik Mustafa, P-046, P-067, P-083
Karaci Ali Rıza, S-24, P-318
Karadaş Ulaş, P-003, P-022, P-115, P-341
Karadem Kadir Burhan, P-337
Karademir Selmin, P-104, P-169, P-202, P-258, P-307, P-322, P-336, P-348, P-365, P-366, P-410, P-411
Karadeniz Cem, S-06, P-022, P-046, P-051, P-054, P-058, P-060, P-064, P-067, P-083, P-105, P-111, P-114, P-118, P-122, P-161, P-176, P-192, P-240, P-343, P-352, P-370, P-374, P-417
Karagöz Heves, P-229
Karagöz Tevfik, S-16, S-19, P-133, P-149, P-157, P-204, P-214, P-229, P-231, P-254, P-357
Karagöz Utku, P-083
Karakurt Cemşit, P-041, P-052, P-356, P-363, P-377
Karakuş Gülsüm, P-140
Karakuş Epçaçan Zerrin, P-062, P-191, P-253, P-404, P-424, P-425, P-436
Karaoğlan Emel, P-433
Karaoğlan Atasoy Emel, P-385
Karataş Zehra, P-369
Karateke Atilla, O-5
Karatekin Şeyma, P-433
Kardelen Fırat, P-013, P-065, P-437
Karpuz Derya, P-017, P-040, P-117, P-172, P-181, P-360, P-429
Karslıgil Tekin, S-14
Kasapçopur Özgür, P-383
Kasar Taner, S-13, S-23, P-001, P-005, P-014, P-024, P-082, P-128, P-142, P-152, P-154, P-170, P-174, P-232, P-294, P-303, P-309, P-324
Katipoğlu Nagehan, S-06, P-176, P-192, P-343
Kavurt Ahmet Vedat, P-296, P-301
Kaya Özkan, P-104, P-169, P-202, P-258, P-307, P-322, P-336, P-348, P-365, P-366, P-410, P-411
Kaya Yüksel, P-248
Kayabey Özlem, S-05, P-004, P-010, P-138, P-171, P-244, P-269, P-353, P-358, P-420
Kayalı Şeyma, P-104, P-169, P-202, P-258, P-307, P-322, P-336, P-348, P-365, P-366, P-410, P-411
Kayhan Bekir, P-284
Kaymaz Nazan, P-167, P-392
Kaynak Türkmen Münevver, P-103
Kelekçi Selvi, P-445
Keleş Mihriban, P-358
Keleşoğlu Kazım Serhan, P-079, P-102, P-116
Kervan Ümit, P-296, P-301
Kervancıoğlu Mehmet, P-035, P-039, P-043, P-225, P-237
Keskin Mehmet, P-035, P-043
Keskin Suat, P-071
Keskindemirci Gonca, P-027, P-368, P-384, P-413, P-434
Kibar Ayşe Esin, P-080, P-155, P-162, P-344, P-419
Kılıç Ayhan, P-099
Kılıç Mukaddes, P-440
Kılıç Zübeyir, P-092, P-100, P-185, P-388
Kılıçbay Fatih, P-171
Kılınç Metin, P-035, P-043, P-210, P-220, P-225, P-444
Kiper Pınar, P-075
Kıplapınar Neslihan, S-09, S-11, P-153, P-196, P-198, P-201, P-205, P-219, P-223, P-230, P-267, O-3
Kır Mustafa, S-02, P-003, P-025, P-031, P-047, P-068, P-073, P-074, P-085, P-115, P-227, P-233, P-250, P-273, P-295, P-315
Kırat Barış, S-21, P-278, P-291, P-302, P-314, P-323
Kirkiz Zehra, P-445
Kıymet Elif, P-380
Kızılca Özgür, S-02, P-025, P-031, P-047P-073, P-074, P-085, P-115, P-227, P-250, P-273, P-295, P-315

Koacabaş Abdullah, P-080
Koç Murat, P-307, P-322, P-365, P-411
Koca Bülent, P-007, P-030, P-108, P-328
Koca Serhat, P-165, P-193, P-296, P-301, P-311, P-321, P-330, P-389
Kocabaş Abdullah, P-056, P-087, P-339, P-409, P-419
Kocabaş Can Naci, P-409
Koçak Gülendam, P-293, P-316, P-325
Koçyiğit Özgen, P-278
Koka Aida, S-01, S-03, P-037, P-048, P-049, P-096, P-144, P-406, P-426
Koplay Mustafa, P-079, P-102, P-116
Kör Deniz, P-350
Korkem Duygu, P-400
Korkmaz Levent, P-276
Korkut Sabriye, P-208
Kösecik Mustafa, P-183, P-371, P-427, P-440
Köseoğlu Fatma Tuba, P-086, P-335
Köşger Pelin, P-092, P-100, P-185, P-388
Küçük Mehmet, S-09, S-11, P-153, P-196, P-198, P-201, P-219, P-223, P-226, P-230, P-267, O-3,
Küçükosmanoğlu Osman, P-023, P-036, P-261, P-350, P-390, P-414
Kul Seval, S-14
Kula Serdar, P-403
Kurtoğlu Selim, P-412
Kutlu Ayşe, P-352, P-374
Kutluk Günsel, P-368, P-384, P-434
Kuyum Pınar, P-295
Kuzan Nurettin, P-435
Kuzdan Canan, P-289
Kızılca Özgür, P-068

L

Laloğlu Fuat, P-059, P-251, P-431, P-447
Levent Ertürk, S-08, S-22, P-203, P-236, P-342, P-362, P-379
Levent Reşit Ertürk, P-002, P-243, P-249, P-380

M

Mammadova Aynur, P-362
Memmedzade Ceyhun, P-393
Meşe Timur, S-06, S-10, P-006, P-022, P-046, P-051, P-053, P-054, P-058, P-060, P-064, P-067, P-072, P-083, P-105, P-111, P-114, P-161, P-166, P-176, P-192, P-240, P-263, P-341, P-343, P-352, P-370, P-374, P-417, O-5
Metin Kıvanç, P-295
Metin Sadık Kıvanç, P-068, P-073, P-315
Mıhçıoğlu Ajda Mutlu, P-296, P-301
Murtezaoğlu Karatekin Şeyma, P-384
Mutlu Kadir, P-022

N

Nacaroğlu Hikmet Tekin, P-053, P-072
Nacaroğlu Şenay Aşık, P-072
Narin Figen, P-340, P-364
Narin Nazmi, S-10, S-12, P-208, P-211, P-222, P-238, P-276, P-340, P-412
Nazmi Nazmi, P-364
Nihal Hatipoglu, P-364
Nişli Kemal, P-268, P-395, P-416, O-1

O-Ö

Odabaş Dolunay, P-304
Oflaz Mehmet Burhan, P-019, P-033, P-044, P-071, P-095, P-439
Oğrağ Hamdi, P-103
Oktay Ayla, P-239
Okulu Emel, P-062
Okur Faik Fevzi, P-069, P-110, P-247, P-320
Olğar Şeref, P-234
Olgun Haşim, P-059, P-251, P-431, P-447
Olguntürk Rana, P-354
Olukman Özgür, P-161
Omay Oğuz, P-171
Onan İsmihan Selen, P-135, P-282, P-283, P-285
Onan Sertaç Hanedan, P-270
Onay Hüseyin, P-349
Onay Özge Sürmeli, P-094
Oran Bülent, P-008, P-029, P-042, P-070, P-078, P-084, P-106, P-112, P-215, P-238, P-260, P-264, P-275, P-327, P-405, P-407, P-418, P-438, P-442, P-443, P-448, P-449, P-453
Oran Elif, P-327
Orbatu Dilek, P-022
Orhon Alper, P-182
Ödemiş Ender, S-13, S-20, S-21, P-001, P-014, P-026, P-194, P-212, P-235, P-257, P-264, P-278, P-290, P-291, P-302, P-314, P-319, P-323
Ökdemir Deniz, P-412
Öncel Güray, P-077
Öncel Murat, P-042, P-070
Öncü Seyyit Bahaettin, S-02, P-025, P-031, P-047, P-068, P-073, P-074, P-085, P-115, P-227, P-250, P-273, P-295, P-315
Önenli Mungan Neslihan, P-350
Öner Abdurrahman, P-098
Öner Naci, P-089, P-299, P-305
Öner Taliha, S-06, P-006, P-105, P-166, P-176, P-263
Önsel İbrahim, P-125
Önsel İbrahim Özgür, P-284
Örün Utku Arman, P-104, P-169, P-202, P-258, P-307, P-322, P-336, P-348, P-365, P-366, P-410, P-411
Öz Tunçer Gökçen, P-354
Özbaran Mustafa, S-08, P-379
Özbarlas Nazan, S-04, P-018, P-023, P-036, P-229, P-261, P-350, P-390, P-414
Özbek Namık Yaşar, P-344
Özçakar Birsin, P-398
Özçobanoğlu Salih, P-065
Ozdemir Rahmi, P-022
Özdemir Beril, S-07
Özdemir Emine, P-428
Özdemir Gökmen, P-065
Özdemir Osman, P-396
Özdemir Rahmi, S-06, P-046, P-051, P-054, P-058, P-060, P-064, P-067, P-083, P-105, P-111, P-114, P-161, P-166, P-176, P-192, P-240, P-343, P-352, P-370, P-374, P-417
Özdemir Karadaş Nihal, P-003, P-341
Özdemir Şahan Yasemin, P-002, P-236, P-243, P-249, P-380
Özel Doğruöz Ayşe Nur, P-202
Özer Sema, S-19, P-133, P-229, P-231, P-357
Özgökçe Mesut, P-304
Özgür Senem, P-104, P-169, P-202, P-258, P-322, P-336, P-348, P-365, P-366, P-410, P-411
Özhan Bayram, P-055
Özkan Murat, S-07, P-239, P-308, P-345, P-397
Özkeçeci Gülay, P-373
Özkınay Ferda, P-349
Özkutlu Süheyla, P-012, P-093, P-107, P-214, P-229, P-231, P-357, P-378, P-432
Özlü Ferda, P-023, P-036
Öztarhan Kazım, P-368, P-384, P-413, P-434
Öztaş Ayten, P-032, P-040
Öztunç Funda, S-01, P-037, P-048, P-049, P-096, P-144, P-393 ,P-406
Öztunç ProfDr Funda, S-03
Öztürk Erkut, S-13, S-18, S-23, P-005, P-014, P-135, P-152, P-168, P-187, P-197, P-199, P-207, P-221, P-281, P-282, P-283, P-285, P-288, P-289, P-294, P-303, P-309, P-324, P-329, O-4
Öztürk Mehmet, P-052, P-356, P-363
Öztürk Serpil, P-289
Öztürk Yeşim, P-295
Özyalın Fatma, P-356, P-363
Özyiğit Tolga, P-088
Özyılmaz İsa, S-18, P-021, P-026, P-121, P-122, P-124, P-127, P-128, P-131, P-135, P-137, P-140, P-141, P-142, P-150, P-152, P-154, P-158, P-163, P-168, P-174, P-187, P-189, P-294
Özyılmaz Sinem, P-021
Özyörük Derya, P-344
Özyüksel Arda, P-284
Özyürek Arif Ruhi, P-002, P-236, P-243, P-249, P-380
Özyürek Ruhi, S-08, S-22, P-203, P-342, P-349, P-362, P-379
Özyurt Abdullah, S-10, S-12, P-017, P-094, P-208, P-276, P-340, P-364, P-412
Özyurt Banu Mutlu, P-094
Özyurt Sezin, P-094

P

Paç Feyza Ayşenur, P-165, P-193, P-296, P-301, P-311, P-321, P-326, P-330, P-389
Paç Mustafa, P-296, P-301, P-311, P-321, P-326, P-330,
Palaoğlu Eda, P-293, P-316, P-325
Pamukçu Özge, S-10, S-12, P-208, P-211, P-222, P-276, P-340, P-364, P-412
Paşaoğlu Hatice, P-354
Paşaoğlu Özge, P-354
Paytoncu Şebnem, P-391
Pehlivan Esra, P-049, P-096
Pektaş Ayhan, P-354, P-373, P-403
Pektaş Mehmet Bigehan, P-373, P-403
Polat Vural, P-248, P-262, P-266, P-271, P-304
Poyrazoğlu Hatice Gamze, P-050, P-091

R

Ramoğlu Mehmet Gökhan, P-173, P-213, P-279, P-398
Rzayev Elshan, P-173, P-213, P-279, P-398
Rzayev Türkay, P-406

S-Ş

Sağın Saylam Gül, P-003
Salih Orhan Kemal, P-018
Salihoğlu Ece, P-274, P-284, P-298
Saltık Levent, S-01, P-016, P-037, P-057, P-246, P-426

Saraç Tuğba, P-395
Sarıbaş Aslı, P-420
Sarıoğlu Ayşe, P-066, P-164, P-217, P-218, P-224, P-242
Sarıoğlu Berrak, P-452
Sarıoğlu Tayyar, P-164, P-217, P-218, P-224, P-242
Sarıosmanoğlu Nejat Osman, P-046, P-067, P-083
Sarıtaş Türkay, P-130, P-134, P-209, P-241, P-277
Saygı Murat, P-001, P-005, P-026, P-135, P-141, P-150, P-174, P-197, P-199, P-206, P-207, P-221, P-228, P-235, P-257, P-270, P-280, P-285, P-288, P-329, P-450, O-4
Saygılı Arda, S-21, P-045, P-066, P-164, P-217, P-218, P-224, P-242
Saygılı Özlem, P-066
Saylam Gül Sağın, P-233
Saylam Zeliha Gül, P-315
Saylan Çevik Berna, P-009
Sap Fatih, P-019, P-033, P-044, P-071, P-095, P-188, P-369, P-434, P-439
Schranz Dietmar, P-209
Sel Kutay, S-19, P-012, P-038, P-093, P-149, P-157, P-214, P-231, P-254, P-357, P-378, P-432
Selimoğlu Ayşe, P-041
Serdaroğlu Erkin, P-341
SerieEssamAbo, P-327
Sevinç Yeliz, P-006, P-077, P-086, P-090, P-097, P-101, P-110, P-113, P-146, P-175, P-259, P-265, P-287, P-292, P-320, P-335
Sevinç Şengül Fatma, P-121, P-127, P-141, P-150, P-197, P-257, P-329
Sezer Ebru, P-342
Sezgin Attila, P-345, P-397
Sinoplu Ada Bulut, P-406
Sivaslı Ercan, P-210
Sivri Mesut, P-079, P-102, P-116
Slack Michael, P-256
Solmaz Aslı Ece, P-349
Songur Çetin Murat, P-321
Soysal Damla, P-075
Sönmez Bülent, P-062
Söylemez Yasin, P-413
Sözeri Betül, P-342
Sucu Murat, P-028, P-035, P-043
Sunam Güven Sadi, P-042, P-070
Sungur Metin, P-089, P-286, P-299
Suzan Dilek, S-21, P-278, P-290, P-291, P-302, P-314, P-319, P-323, P-328
Sülü Ayşe, S-14, P-028, P-039, P-126, P-145, P-178, P-200, P-210, P-216, P-220, P-225, P-245, P-255
Sürücü Murat, P-056, P-080, P-087, P-151, P-155, P-162, P-177, P-339, P-344, P-372, P-409, P-419
Şahan Yasemin Özdemir, S-08, P-203, P-342, P-349, P-362, P-379
Şahin Derya Aydın, P-028, P-035, P-043, P-200, P-210, P-216, P-245, O-2
Şahin Murat, P-156
Şahin Veysel, P-069, P-287
Şahinalp Şahin, P-262
Şanlı Cihat, P-394, P-400, P-401, P-402, P-421, P-422, P-423, P-451
Şaşmazel Ahmet, S-24, P-306, P-310, P-313, P-318, P-331, P-333
Şavluk Ömer Faruk, P-286, P-299, P-305, P-312
Şaylan Çevik Berna, P-252, P-355, P-367
Şeker Yılmaz Berna, P-350
Şen Cihat, P-045
Şen Velat, P-445
Şengenç Esma, P-393
Şengül Fatma Sevinç, P-194, P-300, P-450
Şenkaya Işık Sığnak, P-015, P-034, P-386
Şilfeler İbrahim, S-04, P-233
Şimşek Ayşe, P-069, P-073, P-109, P-400
Şimşek Mustafa, P-306, P-310, P-332
Şişli Kemalletin, P-066
Şişman Betül, P-074

T

Tahtakesen Tubanur, P-433
Tandircioglu Umit Ayse, P-394, P-401, P-402, P-421, P-422, P-423, P-451
Tanidir İbrahim Cansaran, P-282
Tanıdır İbrahim Cansaran, S-13, P-014, P-026, P-152, P-154, P-187, P-194, P-197, P-199, P-206, P-207, P-212, P-221, P-228, P-232, P-235, P-257, P-270, P-280, P-288, P-289, O-4
Taşar Mehmet, P-213P-279
Taşçı Onur, P-343
Taşkapan Çağatay, P-356, P-363
Taşoğlu İrfan, P-311, P-321, P-326, P-330
Tavlı Vedide, S-06, P-006, P-022, P-069, P-077, P-086, P-090, P-097, P-101, P-105, P-110, P-113, P-146, P-166, P-175, P-247, P-259, P-263, P-265, P-287, P-292, P-320, P-335
Tekin Merve İsmihan, P-349
Tekin Mustafa, P-386
Temurtürkan Mehtap, P-326
Tepeli Emre, P-346
Terlemez Semiha, P-061, P-103, P-292, P-382
Tetik Mürüvvet Funda, P-292
Tireli Emin, P-268,O-1
Tok Duygu, P-370
Tokel Kürşad, S-07, P-239, P-345, P-397
Tokgöz Yavuz, P-061, P-382
Tola Hasan Tahsin, P-127, P-187, P-281
Tongut Aybala, P-286, P-297, P-299, P-305, P-312, P-334
Topal Erdem, P-377
Topaloğlu Serkan, P-165, P-389
Topçu Uğur, P-272
Topkarcı Akın, P-221, P-257
Topsakal Ahmet, P-449
Tosun Mehtap Durukan, P-017
Tosun Öykü İsal, P-001, P-082, P-309
Tuğcu Deniz, P-433
Tuğral Okan, P-010, P-244, P-269, P-269, P-272, P-353, P-420
Tunaboylu Serdar, P-327
Tunç Bahattin, P-011
Tunca Seda, P-086, P-101
Tuncay Aydın, P-276
Tunçer Eylem, P-286, P-297, P-312, P-334
Turan Caner, P-362
Turhan Soysal, S-22, P-337
Tutar Ercan, P-398
Tutar Ercan Hasan, P-173, P-213, P-279
Tuzcu Volkan, S-15, S-17, P-118, P-119, P-120, P-121, P-122, P-123, P-124, P-125, P-127, P-129, P-130, P-131, P-132, P-134, P-135, P-139, P-141, P-143, P-147, P-153, P-159, P-190, P-209, P-241
Tuzcu Elif N, S-15, P-119, P-120, P-122, P-147
Tülü Esin, P-317
Türel Samet, P-346
Türkekul Yasemin, P-164, P-242
Türkgenç Burcu, P-145, P-355
Türkmen Yusuf, P-191
Türkoğlu Halil, P-274, P-277, P-284, P-298
Türköz Rıza, P-293, P-316, P-325
Türkuçar Serkan, P-364
Türkvatan Aysel, P-001, P-232, P-281
Tüysüz Beyhan, P-406
Tüzün E. Handan, P-400

U-Ü

Uçar Birsen, P-092, P-100, P-185, P-388
Uçar Tayfun, P-173, P-213, P-279, P-398
Ugan Atik Sezen, S-01, P-016, P-027, P-037, P-048, P-096, P-144, P-426
Uğurlu Baran, P-003, P-295
Uğurlu Elif, P-045
Uğurlu Şevket Baran, P-068, P-073, P-085, P-315
Uluca Ünal, P-441
Uncuoğlu Aydoğan Ayşen, P-010
Ural Hakkı, P-083
Uslu Diyar Zehra, P-013, P-065, P-437
Usta Sinem Altınyuva, P-334
Uyan Zeynep Seda, P-359
Uyguner Oya, P-184
Uysal Fahrettin, P-015, P-034, P-180, P-386
Uysal Pınar, P-382
Uysalel Adnan, P-213, P-279
Uytun Salih, P-050
Uyur Yalçın Emek, P-244
Ülger Zülal, S-08, P-002, P-236, P-243, P-249, P-342, P-349, P-362, P-379, P-380
Ülgey Ayşe, P-208
Ünal Nurettin, S-02, P-025, P-031, P-046, P-047, P-051, P-053, P-058, P-060, P-064, P-067, P-068, P-072, P-073, P-074, P-83, P-085, P-111, P-114, P-115, P-176, P-192, P-227, P-233, P-250, P-273, P-295, P-315
Ünal Sevim, P-087
Üner Abdurrahman, P-148, P-266, P-271, P-347, P-381, P-404, P-408
Ünlü Ali, P-275
Ünsal Handan Asilhan, P-151, P-239
Ünsal Serkan, S-18, P-137, P-163, P-187
Ünverdi Sena, P-030
Üzger Ahmet, P-444
Üzüm Kazım, S-12, P-208, P-211, P-222, P-276, P-340, P-364, P-412
Üzümcügil Filiz, P-229

V

Varan Birgül, S-07, P-239, P-308, P-345, P-397
Varol İlknur, P-041
Vatansev Hüsamettin, P-215
Vuran Ali Can, P-286, P-297, P-299, P-305, P-312, P-334

Y
Yağdı Tahir, S-08, P-379
Yakıcıer M. Cengiz, P-145
Yakut Kahraman, S-07, P-239, P-345, P-397
Yalçın Yalım, P-252
Yalçınbaş Yusuf, P-164, P-217, P-218, P-224, P-242
Yalçınkaya Fatoş, P-398
Yalman Işık, P-075
Yaluğ Kıvanç, P-355
Yaralı Neşe, P-011
Yavuz Sevgi, P-368, P-434
Yavuz Sibel, P-444
Yavuz Yasemin, P-089, P-299, P-305, P-334
Yayla Murat, P-045
Yayla Tunçer Eylem, P-299
Yekeler Erdal, P-165
Yekeler R. İrem, P-120, P-190
Yel Servet, P-445
Yenigün Ayşe, P-382
Yeniterzi Mehmet, S-20, S-23, P-283, P-288, P-289, P-324, P-329
Yiğit Özgül, P-140
Yıldıran Hüseyin, P-070
Yıldırım Ali, P-007, P-030, P-108, P-234, P-328, O-2
Yıldırım Ayşe, P-089, P-299, P-305
Yıldırım Işıl, P-133
Yıldırım Nurdan, P-377
Yıldırım Selman Vefa, P-263
Yıldırım Şule, P-167, P-386, P-392
Yıldırım Veli, P-360
Yıldırım Zuhal Keskin, P-059
Yıldırım Arslan Sema, P-063
Yıldırım Baştuhan Işıl, P-088
Yıldız Okan, S-20, S-21, S-23, P-024, P-199, P-280, P-281, P-282, P-283, P-285, P-288, P-294, P-300, P-302, P-324
Yıldızdaş Hacer, P-023, P-036
Yıldızlı Esma, P-351
Yılmaz Abdullah Arif, P-274, P-277, P-298
Yılmaz Emine Hekim, S-09, S-11, P-196, P-198, P-201, P-205, P-223, P-230, P-267
Yılmaz Erdal, P-081, P-091, P-160, P-446
Yılmaz Fatma Hilal, P-438, P-442
Yılmaz İsa, P-260, P-438
Yılmaz Münevver, P-361
Yılmaz Mustafa, P-414
Yılmaz Nuh, S-02, S-04, P-003, P-233, P-250, P-368, P-414, P-434
Yılmaz Selvihan, P-439
Yılmaz Songül, P-398
Yilmaz Fatma Hilal, P-260
Yılmaz Ağladıoğlu Sebahat, P-055
Yilmazer Murat Muhtar, S-06, P-054, P-105, P-240, P-263, P-417
Yılmazer Murat, P-341
Yılmazer Murat Muhtar, S-10, P-006, P-161, P-166, P-176, P-192, P-338, P-343, P-352, P-370, P-374, P-441
Yılmazer Yankı, P-051, P-058, P-060, P-064, P-111, P-114
Yoldaş Tamer, P-104, P-169, P-202, P-258, P-307, P-322, P-336, P-348, P-365, P-366, P-410, P-411
Yoloğlu Saim, P-041
Yozgat Yılmaz, P-022, P-046, P-051, P-058, P-060, P-064, P-067, P-083, P-111, P-114, P-166, P-176, P-192, P-343, P-352, P-370, P-374
Yurttutan Sadık, P-234
Yücel Aydın, P-017
Yücel İlker Kemal, S-09, S-11, S-24, P-196, P-198, P-201, P-205, P-219, P-223, P-226, P-230, P-267, P-318, P-331, P-333, O-3
Yücesoy Gülseren, S-05, P-004
Yüksek Adnan, P-164, P-217, P-224, P-242
Yüksekkaya Hasan Ali, P-019, P-095
Yüksel Adnan, P-218
Yüksel Selçuk, P-063

Z
Zengin Neslihan, P-337
Zeybek Ayşe Çiğdem, P-049
Zihni Cüneyt, S-02, P-025, P-031, P-047, P-068, P-073, P-074, P-085, P-115, P-227, P-250, P-273, P-295, P-315

PEDIATRIC HEART JOURNAL

YAZARLARA

MAKALE GÖNDERMEK İÇİN

Pediatric Heart Journal'e makale göndermek için; *www.turkpedkar.org.tr* adresindeki "Online Makale" linkini tıklayınız (Yalnızca bu yolla gönderilen makaleler işleme alınmaktadır). Makalelerinizle ilgili tüm işlemleri de bu adresten takip edebilirsiniz.

GENEL BİLGİLER

Pediatric Heart Journal, retrospektif, prospektif veya deneysel araştırmalar, derlemeler, olgu sunumları, editöryal yorum/tartışmalar, editöre mektuplar, tıbbi eğitimler, bilimsel mektuplar, cerrahi teknikler, ayırıcı tanılar, orijinal görüntüler, tanınız nedir? ler, tıbbi kitap değerlendirmeleri, soru-cevaplar ve tıp gündemini belirleyen güncel konuları yayımlayan, ulusal ve uluslararası tüm tıbbi kurum ve personele ulaşmayı hedefleyen bilimsel bir dergidir.

Dergiler; yayımladıkları makalelerde, konu ile ilgili en yüksek etik ve bilimsel standartlarda olması ve ticari kaygılarda olmaması şartını gözetmektedir.

Editörler ve yayınevi, reklam amacı ile verilen ticari ürünlerin özellikleri ve açıklamaları konusunda hiçbir garanti vermemekte ve sorumluluk kabul etmemektedir.

Yayımlanmak için gönderilen makalelerin daha önce başka bir yerde yayımlanmamış veya yayımlanmak üzere gönderilmemiş olması gerekir. Eğer makalede daha önce yayımlanmış; alıntı yazı, tablo, resim vs. mevcut ise makale yazarı, yayın hakkı sahibi ve yazarlarından yazılı izin almak ve bunu makalede belirtmek zorundadır. Bilimsel toplantılarda sunulan özetler, makalede belirtilmesi koşulu ile kabul edilir.

Dergiye gönderilen makale biçimsel esaslara uygun ise, editör ve en az yurt içi-yurt dışı iki danışmanın incelemesinden geçip, gerek görüldüğü takdirde, istenen değişiklikler yazarlarca yapıldıktan sonra yayımlanır.

Makale işleme alındıktan sonra, yayın hakları devir formunda belirtilmiş olan yazar isimleri ve sıralaması esas alınır. Bu aşamadan sonra;

- Makaleye hiçbir aşamada, yayın hakları devir formunda imzası bulunan yazarlar dışında yazar ismi eklenemez ve yazar sırası değiştirilemez.

YAYIN KURALLARI

BİLİMSEL SORUMLULUK

Tüm yazarların gönderilen makalede akademik-bilimsel olarak doğrudan katkısı olmalıdır. Yazar olarak belirlenen isim aşağıdaki özelliklerin tamamına sahip olmalıdır:

- Makaledeki çalışmayı planlamalı veya yapmalı,
- Makaleyi yazmalı veya revize etmeli,
- Son halini kabul etmelidir.

- Makalelerin bilimsel kurallara uygunluğu yazarların sorumluluğundadır.

ETİK SORUMLULUK

- Dergi, "İnsan" öğesinin içinde bulunduğu tüm çalışmalarda Helsinki Deklerasyonu Prensipleri'ne uygunluk *(http://www.wma.net/en/30publications/10policies/b3/ index.html)* ilkesini kabul eder. Bu tip çalışmaların varlığında yazarlar, makalenin GEREÇ VE YÖNTEMLER bölümünde bu prensiplere uygun olarak çalışmayı yaptıklarını, kurumlarının etik kurullarından ve çalışmaya katılmış insanlardan "Bilgilendirilmiş olur" ***(informed consent)*** aldıklarını belirtmek zorundadır.
- Çalışmada "Hayvan" öğesi kullanılmış ise yazarlar, makalenin GEREÇ VE YÖNTEMLER bölümünde *Guide for the Care and Use of Laboratory Animals (www.nap.edu/catalog/5140.html)* prensipleri doğrultusunda çalışmalarında hayvan haklarını koruduklarını ve kurumlarının etik kurullarından onay aldıklarını belirtmek zorundadır.
- Olgu sunumlarında hastanın kimliğinin ortaya çıkmasına bakılmaksızın hastalardan "Bilgilendirilmiş olur" *(informed consent)* alınmalıdır.
- Eğer makalede direkt-indirekt ticari bağlantı veya çalışma için maddi destek veren kurum mevcut ise yazarlar; kullanılan ticari ürün, ilaç, firma... ile ticari hiçbir ilişkisinin olmadığını ve varsa nasıl bir ilişkisinin olduğunu (konsültan, diğer anlaşmalar), editöre sunum sayfasında bildirmek zorundadır.
- Makalede "Etik Kurul Onayı" alınması gerekli ise; alınan belge online olarak, *www.turkiyeklinikleri.com* adresinde yer alan "Makale Gönderim" linkindeki bölümden, makale ile birlikte gönderilmelidir.
- Makalelerin etik kurallara uygunluğu yazarların sorumluluğundadır.
- Makalenin değerlendirilmesi aşamasında, yayın kurulunun gerek görmesi halinde, makale ile ilgili araştırma verilerinin ve/veya etik kurul onayı belgesinin sunulması yazarlardan talep edilebilir.

BİYOİSTATİSTİKSEL DEĞERLENDİRME

Tüm retrospektif, prospektif ve deneysel araştırma makaleleri biyoistatistiksel olarak değerlendirilmeli ve uygun plan, analiz ve raporlama ile belirtilmelidir.

Makalelerde p değerleri açık olarak verilmelidir (p= 0.025; p= 0.524 gibi).

Araştırma makaleleri dergiye gönderilmeden önce, biyoistatistik uzmanı tarafından değerlendirilmeli ve uzmanın ismi yazarlar arasında yer almalıdır.

Biyomedikal dergilere gönderilen yazıların biyoistatistiki uygunluğunun kontrolü için ek bilgi *www.icmje.org* adresinden temin edilebilir.

- Makalelerin biyoistatistiksel kurallara uygunluğu yazarların sorumluluğundadır.

YAZIM DİLİ YÖNÜNDEN DEĞERLENDİRME

Derginin yayın dili Türkçe ve İngilizce'dir.

Türkçe makalelerde Türk Dil Kurumu'nun Türkçe sözlüğü veya *www.tdk.gov.tr* adresi esas alınmalıdır.

İngilizce makaleler ve İngilizce özetler, dergiye gönderilmeden önce dil uzmanı tarafından değerlendirilmeli ve uzman onayı editöre sunum sayfasında özellikle belirtilmelidir. Makaleyi, İngilizce yönünden değerlendiren, yazarlardan biri değil ise bu kişinin ismi makalenin sonunda bulunan TEŞEKKÜR (Acknowledgement) bölümünde belirtilmelidir.

Ayrıca gönderilmiş olan makalelerdeki yazım ve dilbilgisi hataları, makalenin içeriğine dokunmadan, redaksiyon komitemiz tarafından düzeltilmektedir.

- Makalelerin yazım ve dil bilgisi kurallarına uygunluğu yazarların sorumluluğundadır.

YAYIN HAKKI

1976 Copyright Act'e göre, yayımlanmak üzere kabul edilen yazıların her türlü yayın hakkı dergiyi yayımlayan kuruma aittir. Yazılardaki düşünce ve öneriler tümüyle yazarların sorumluluğundadır. Makale yazarlarına, yazıları karşılığında herhangi bir ücret ödenmez.

Yazarlar, *http://turkishclinics.com/Log/phj* internet adresinden ulaşacakları "Yayın Hakları Devir Formu"nu doldurup, online olarak, ***www.turkpedkar.org.tr*** adresinde yer alan "Online Makale" linkindeki bölümden, makale ile birlikte göndermelidirler.

YAZI ÇEŞİTLERİ

Dergiye yayımlanmak üzere gönderilecek yazı çeşitleri şu şekildedir;

Orijinal Araştırma: Kliniklerde yapılan prospektif-retrospektif ve her türlü deneysel çalışmalar yayımlanabilmektedir.

Yapısı:

- Özet (Ortalama 200-250 kelime; amaç, gereç ve yöntemler, bulgular ve sonuç bölümlerinden oluşan, Türkçe ve İngilizce)
- Giriş
- Gereç ve Yöntemler
- Bulgular
- Tartışma
- Sonuç
- Teşekkür
- Kaynaklar

Derleme: Doğrudan veya davet edilen yazarlar tarafından hazırlanır. Tıbbi özellik gösteren her türlü konu için son tıp literatürünü de içine alacak şekilde hazırlanabilir. Yazarın o konu ile ilgili basılmış yayınlarının olması özellikle tercih nedenidir.

Yapısı:

- Özet (Ortalama 200-250 kelime, bölümsüz, Türkçe ve İngilizce)
- Konu ile ilgili başlıklar
- Kaynaklar

Olgu Sunumu: Nadir görülen, tanı ve tedavide farklılık gösteren makalelerdir. Yeterli sayıda fotoğraflarla ve şemalarla desteklenmiş olmalıdır.

Yapısı:

- Özet (ortalama 100-150 kelime; bölümsüz; Türkçe ve İngilizce)
- Giriş
- Olgu Sunumu
- Tartışma
- Kaynaklar

Editöryel Yorum/Tartışma: Yayımlanan orijinal araştırma makalelerinin, araştırmanın yazarları dışındaki, o konunun uzmanı tarafından değerlendirilmesidir. İlgili makalenin sonunda yayımlanır.

Editöre Mektup: Son bir yıl içinde dergide yayımlanan makaleler ile ilgili okuyucuların değişik görüş, tecrübe ve sorularını içeren en fazla 500 kelimelik yazılardır.

Yapısı:

- Başlık ve özet bölümleri yoktur.
- Kaynak sayısı 5 ile sınırlıdır.
- Hangi makaleye (sayı, tarih verilerek) ithaf olunduğu belirtilmeli ve sonunda yazarın ismi, kurumu, adresi bulunmalıdır. Mektuba cevap, editör veya makalenin yazar(lar)ı tarafından, yine dergide yayımlanarak verilir.

Bilimsel Mektup: Genel tıbbi konularda okuyucuyu bilgilendiren, basılmış bilimsel makalelere de atıfta bulunarak o konuyu tartışan makalelerdir.

Yapısı:

- Özet (ortalama 100-150 kelime; bölümsüz, Türkçe ve İngilizce)
- Konu ile ilgili başlıklar
- Kaynaklar

Cerrahi Teknik: Ameliyat tekniklerinin ayrıntılı işlendiği makalelerdir.

Yapısı:

- Özet (ortalama 100-150 kelime; bölümsüz, Türkçe ve İngilizce)
- Cerrahi teknik
- Kaynaklar

Ayırıcı Tanı: Güncel değeri olan olgu sunumlarıdır. Benzer hastalıklarla ilgili yorumu içermektedir.

Yapısı:

- Özet (ortalama 100-150 kelime; bölümsüz, Türkçe ve İngilizce)
- Konu ile ilgili başlıklar
- Kaynaklar (3-5 arası)

Orijinal Görüntüler: Literatürde nadir gözlenen açıklamalı tıbbi resim ve fotoğraflardır.

Yapısı:

- 300 kelimelik metin, orjinal resimler, kaynaklar

Tanınız Nedir?: Nadir görülen, tanı ve tedavide farklılık gösteren hastalıklar hakkında, soru-cevap şeklinde hazırlanmış makalelerdir.

Yapısı:

- Konu ile ilgili başlıklar
- Kaynaklar (3-5 arası)

Tıbbi Kitap Değerlendirmeleri: Güncel değeri olan ulusal veya uluslararası kabul görmüş kitapların değerlendirmeleridir.

Soru Cevaplar: Tıbbi konularda bilimsel eğitici-öğreticiliği olan soru ve cevaplar.

YAZIM KURALLARI

Dergiye yayımlanması için gönderilen makalelerde aşağıdaki biçimsel esaslara uyulmalıdır:

- Makale, PC uyumlu bilgisayarlarda **Microsoft Word programı** ile yazılmalıdır.

KISALTMALAR: Kelimenin ilk geçtiği yerde parantez içinde verilir ve tüm metin boyunca o kısaltma kullanılır. Uluslararası kullanılan kısaltmalar için "Bilimsel Yazım Kuralları"[1] kaynağına başvurulabilir.

ŞEKİL, RESİM, TABLO VE GRAFİKLER:

-Şekil, resim, tablo ve grafiklerin metin içinde geçtiği yerler ilgili cümlenin sonunda belirtilmelidir. Şekil, resim, tablo ve grafiklerin açıklamaları makale sonuna eklenmelidir.

-Şekil, resim/fotoğraflar ayrı birer .jpg veya .gif dosyası olarak (pixel boyutu yaklaşık 500x400, 8 cm eninde ve 300 çözünürlükte taranarak), sisteme eklenmelidir.

- Kullanılan kısaltmalar şekil, resim, tablo ve grafiklerin altındaki açıklamada belirtilmelidir.
- Daha önce basılmış şekil, resim, tablo ve grafik kullanılmış ise yazılı izin alınmalıdır ve bu izin açıklama olarak şekil, resim, tablo ve grafik açıklamasında belirtilmelidir.
- Resimler/fotoğraflar renkli, ayrıntıları görülecek derecede kontrast ve net olmalıdır.

EDİTÖRE SUNUM SAYFASI: Gönderilen makalenin kategorisi, daha önce başka bir dergiye gönderilmemiş olduğu, varsa çalışmayı maddi olarak destekleyen kişi ve kuruluşlar ve varsa bu kuruluşların yazarlarla olan ilişkileri belirtilmelidir.

KAPAK SAYFASI: Makalenin başlığı (Türkçe ve İngilizce), tüm yazarların ad-soyadları, akademik ünvanları, kurumları, iş telefonu-GSM, e-posta ve yazışma adresleri belirtilmelidir. Makale daha önce tebliğ olarak sunulmuş ise tebliğ yeri ve tarihi belirtilmelidir.

ÖZETLER: YAZI ÇEŞİTLERİ bölümünde belirtilen şekilde hazırlanarak, makale metni içerisine yerleştirilmelidir.

ANAHTAR KELİMELER:

- En az 2 adet, Türkçe ve İngilizce yazılmalıdır.
- Kelimeler birbirlerinden noktalı virgül (;) ile ayrılmalıdır.
- İngilizce anahtar kelimeler "Medical Subject Headings (MESH)"e uygun olarak verilmelidir (Bkz: *www.nlm.nih.gov/mesh/MBrowser.html*).
- Türkçe anahtar kelimeler Türkiye Bilim Terimleri (TBT)'ne uygun olarak verilmelidir (Bkz: *www.bilimterimleri.com*).

TEŞEKKÜR: Eğer çıkar çatışması, finansal destek, bağış ve diğer bütün editöryal (istatistiksel analiz, İngilizce/Türkçe değerlendirme) ve/veya teknik yardım varsa, metnin sonunda sunulmalıdır.

KAYNAKLAR: İngilizce yazılmalıdır. Orijinal basımı Türkçe olan kaynakların başlığı [ ] içinde ve İngilizce olarak yazılmalıdır. Kaynaklar makalede geliş sırasına göre yazılmalı ve metinde cümle sonunda noktalama işaretlerinden hemen sonra "Üst Simge" olarak belirtilmelidir. Makalede bulunan yazar sayısı 6 veya daha az ise tüm yazarlar belirtilmeli, 7 veya daha fazla ise ilk 6 isim yazılıp "et al." eklenmelidir. Kaynak yazımı için kullanılan format *Index Medicus*'ta belirtilen şekilde olmalıdır (Bkz: *www.icmje.org*). **Kongre bildirileri, kişisel deneyimler, basılmamış yayınlar, tezler ve internet adresleri kaynak olarak gösterilemez.**

Kaynakların yazımı için örnekler ***(Noktalama işaretlerine lütfen dikkat ediniz):***

Makale için; Yazar(lar)ın soyad(lar)ı ve isim(ler)inin başharf(ler)i, makale ismi, dergi ismi, yıl, cilt, sayı, sayfa no'su belirtilmelidir. Örnek:

Arıcı C, Oğuz V. [Surgical Treatment Options According to Inferior Oblique Hyperfunction in Superior Oblique Palsy]. Turkiye Klinikleri J Med Sci 2011;31(5):1160-6.

Kitap için; Yazar(lar)ın soyad(lar)ı ve isim(ler)inin başharf(ler)i, bölüm başlığı, editörün(lerin) ismi, kitap ismi, kaçıncı baskı olduğu, şehir, yayınevi, yıl ve sayfalar belirtilmelidir. Örnek:

Yabancı dilde yayımlanan kitaplar için;

Underwood LE, Van Wyk JJ. Normal and aberrant growth. In: Wilson JD, Foster DW, eds. Wiliams' Textbook of Endocrinology. 1st ed. Philadelphia: WB Saunders; 1992. p.1079-138.

Türkçe kitaplar için;

Tür A. [Emergency airway management and endotracheal intubation]. Şahinoğlu AH, editör. Yoğun Bakım Sorunları ve Tedavileri. 2. Baskı. Ankara: Türkiye Klinikleri; 2003. p.9-16.

Yazar ve editörün aynı olduğu kitaplar için; Yazar(lar)ın/editörün soyad(lar)ı ve isim(ler)inin başharf(ler)i, bölüm başlığı, kitap ismi, kaçıncı baskı olduğu, şehir, yayınevi, yıl ve sayfalar belirtilmelidir. Örnek:

Yabancı dilde yayımlanan kitaplar için;

Solcia E, Capella C, Kloppel G. Tumors of the exocrine pancreas. Tumors of the Pancreas. 2nd ed. Washington: Armed Forces Institute of Pathology; 1997. p.145-210.

Türkçe kitaplar için;

Eken A. [Cosmeceutical ingredients: drugs to cosmetics products]. Kozmesötik Etken Maddeler. 1. Baskı. Ankara: Türkiye Klinikleri; 2006. p.1-7.

Sadece on-line yayınlar için;

DOI tek kabul edilebilir on-line referanstır.

İletişim:

Adres	:	Türk Pediatrik Kardiyoloji ve Kalp Cerrahisi Derneği Hoşdere Caddesi No: 180/4 Çankaya, Ankara/Türkiye
Tel	:	(0312) 212 02 00
Faks	:	(0312) 212 02 00
e-posta	:	turkpedkar@gmail.com
web	:	www.turkpedkar.org.tr

[1] *Scientific Style and Format: The CBE Manuel for Authors, Editors, and Publishers, 6th ed. New York: Cambridge University Press, 1994.*

PEDIATRIC HEART JOURNAL

INFORMATION FOR AUTHORS

SUBMITTING AN ARTICLE

In order to submit an article for the Pediatric Heart Journal, you click "Online Article" link in *www.turkpedkar.org.tr* address (Only internet submitting will be considered). You also may follow up all the procedures related with your articles from this web site.

GENERAL INFORMATION

Pediatric Heart Journal is a scientific journal that aims to reach all national/international medical institutions&personnel and to publish retrospective, prospective or experimental researchs, reviews, case reports, editorial comment/discussions, letters to the editor, medical education, scientific letters, surgical techniques, distinctive diagnosis, original images, "what is your diagnosis?", medical book reviews, questions-answers and recent issues that determine medical agenda.

The *Journals* commits to rigorous peer review, and stipulates freedom from commercial influence, and promotion of the highest ethical and scientific standards in published articles.

Neither the Editor(s) nor the publisher guarantees, warrants or endorses any product or service advertised in this publication.

Articles are accepted for publication on the condition that they are original, are not under consideration by another journal, or have not been previously published. Direct quotations, tables, or illustrations that have appeared in copyrighted material must be accompanied by written permission for their use from the copyright owner and authors.

All articles are subject to review by the editors and referees. Acceptance is based on significance, and originality of the material submitted. If the article is accepted for publication, it may be subject to editorial revisions to aid clarity and understanding without changing the data presented.

The writers' names and placement that are indicated in the copyright transfer form will be considered after the process of the manuscript is started. After this stage;

- A writer name cannot be added to the manuscript in any time except the writers who signed the copyright transfer form, and the order of the writers' names cannot be changed.

EDITORIAL POLICIES

SCIENTIFIC RESPONSIBILITY

All authors should have contributed to the article directly either academically or scientifically. All persons designated as authors should meet all of the following criterias:

- Planned or performed the study,
- Wrote the paper or reviewed the versions,
- Approved the final version.
- It is the authors' responsibility to prepare a manuscript that meets scientific criterias.

ETHICAL RESPONSIBILITY

- *The Journal* adheres to the principles set forth in the Helsinki Declaration *(http://www.wma.net/en/30publications/10policies/b3/ index.html)* and holds that all reported research involving "Human beings" conducted in accordance with such principles. Reports describing data obtained from research conducted in human participants must contain a statement in the MATERIAL AND METHODS section indicating approval by the institutional ethical review board and affirmation that INFORMED CONSENT was obtained from each participant.
- All papers reporting experiments using animals must include a statement in the MATERIAL AND METHODS section giving assurance that all animals have received humane care in compliance with the *Guide for the Care and Use of Laboratory Animals (www.nap.edu/catalog/5140.html)* and indicating approval by the institutional ethical review board.
- Case reports should be accompanied by INFORMED CONSENT whether the identity of the patient is disclosed or not.
- If the proposed publication concerns any commercial product, the author must include in the cover letter a statement indicating that the author(s) has (have) no financial or other interest in the product or explaining the nature of any relation (including consultancies) between the author(s) and the manufacturer or distributor of the product.
- If "Ethics Commitee Approval" must be obtained for an article, document obtained from ethics commitee should be sent to "Online Article Processing" link on *www.turkiyeklinikleri.com*
- It is the authors' responsibility to prepare a manuscript that meets ethical criteria.
- During the evaluation of the manuscript, the research data and/or ethics committee approval form can be requested from the authors if it's required by the editorial board.

STATISTICAL EVALUATION

All retrospective, prospective and experimental research articles must be evaluated in terms of biostatics and it must be stated together with appropriate plan, analysis and report.

p values must be given clearly in the manuscripts (e.g. p= 0.025; p= 0.524).

Research articles must be evaluated by a biostatistician prior to submission and the name of the biostatistician should be placed among the authors' names.

Additional information in order to control the biostatistical convenience of the papers that are submitted to biomedical journals can be obtained from the web page *www.icmje.org.*

- It is the authors' responsibility to prepare a manuscript that meets biostatistical rules.

LANGUAGE

The official languages of the *Journals* are Turkish and English.

Manuscripts and abstracts in English must be checked for language by an expert and this should be mentioned particularly in the cover letter. The expert responsible for English Language editing should be listed in the ACKNOWLEDGEMENTS if he/she is not in the author list.

All spelling and grammar mistakes in the submitted articles, are corrected by our redaction commitee without changing the data presented.

- It is the authors' responsibility to prepare a manuscript that meets spelling and grammar rules.

COPYRIGHT STATEMENT

In accordance with the Copyright Act of 1976, the publisher owns the copyright of all published articles. Statements and opinions expressed in the published material herein are those of the author(s). Manuscript writers are not paid by any means for their manuscripts.

All manuscripts submitted must be accompanied by the "Copyright Transfer and Author Declaration Statement form" that is available in *http://turkishclinics.com/Log/phj.*

CATEGORIES OF ARTICLES

The *Journal* publishes the following types of articles:

Original Research Articles: Original prospective or retrospective studies of basic or clinical investigations in areas relevant to medicine.

Content:

- Abstract (200-250 words; the structured abstract contain the following sections: objective, material and methods, results, conclusion; English)
- Introduction
- Material and Methods
- Results
- Discussion
- Conclusion
- Acknowledgements
- References

Review Articles: The authors may be invited to write or may submit a review article. Reviews including the latest medical literature may be prepared on all medical topics. Authors who have published materials on the topic are preferred.

Content:

- Abstract (200-250 words; without structural divisions; English)
- Titles on related topics
- References

Case Reports: Brief descriptions of a previously undocumented disease process, a unique unreported manifestation or treatment of a known disease process, or unique unreported complications of treatment regimens. They should include an adequate number of photos and figures.

Content:

- Abstract (average 100-150 words; without structural divisions; English)
- Introduction
- Case report
- Discussion
- References

Editorial Commentary/Discussion: Evaluation of the original research article is done by the specialists of the field (except the authors of the research article) and it is published at the end of the related article.

Letters to the Editor: These are the letters that include different views, experiments and questions of the readers about the manuscripts that were published in this journal in the recent year and should be no more that 500 words.

Content:

- There's no title and abstract.
- The number of references should not exceed 5.
- Submitted letters should include a note indicating the attribution to an article (with the number and date) and the name, affiliation and address of the author(s) at the end.
- The answer to the letter is given by the editor or the author(s) of the manuscript and is published in the journal.

Scientific Letter: Presentations of the current cardiovascular topics with comments on published articles in related fields.

Content:

- Abstract (100-150 words; without structural division; English)
- Titles on related topics
- References

Surgical Technique: These are articles in which surgical techniques are explained.

Content:

- Abstracts (100-150 words; without structural division; English)
- Surgical techniques
- References

Differential Diagnosis: These are case reports which have topical importance. They include commentaries related with similar diseases.

Content:

- Abstract (100-150 words; without structural divisions; English)
- Titles related with subject
- References

Original Images: Self-explanotory figures or pictures on rare issues in literature.

Content:

- Text with 300 words, original images, references

What is Your Diagnosis?: These articles are related with diseases that are seen rarely and show differences in diagnosis and treatment, and they are prepared as questions-answers.

Content:

- Titles related with subject
- References (between 3 and 5)

Medical Book Reviews: Reviews and comments on current national and international medical books.

Questions and Answers: Scientific educational questions and answers on medical topics.

MANUSCRIPT PREPARATION

Authors are encouraged to follow the following principles before submitting their material.

-The article should be written in IBM compatible computers with Microsoft Word.

ABBREVATIONS: Abbrevations that are used should be defined in parenthesis where the full word is first mentioned. For commonly accepted abbreviations and usage, please refer to *Scientific Style and Format.*[1]

[1] *Scientific Style and Format: The CBE Manuel for Authors, Editors, and Publishers, 6th ed. New York: Cambridge University Press, 1994.*

FIGURES, PICTURES, TABLE S AND GRAPHICS:

-All figures, pictures, tables and graphics should be cited at the end of the relevant sentence. Explanations about figures, pictures, tables and graphics must be placed at the end of the article.

-Figures, pictures/photographs must be added to the system as separate .jpg or .gif files (approximately 500x400 pixels, 8 cm in width and scanned at 300 resolution).

- All abbrevations used, must be listed in explanation which will be placed at the bottom of each figure, picture, table and graphic.
- For figures, pictures, tables and graphics to be reproduced relevant permissions need to be provided. This permission must be mentioned in the explanation.
- Pictures/photographs must be in color, clear and with appropriate contrast to separate details.

COVER LETTER: Cover letter should include statements about manuscript category designation, single-journal submission affirmation, conflict of interest statement, sources of outside funding, equipments (if so), approval for language for articles in English and approval for statistical analysis for original research articles.

TITLE PAGE: A concise, informative title (English), should be provided. All authors should be listed with academic degrees, affiliations, addresses, office and mobile telephone and fax numbers, and e-mail and postal addresses. If the study was presented in a congress, the author(s) should identify the date/place of the congress of the study presented.

ABSTRACT: The abstracts should be prepared in accordance with the instructions in the "Categories of Articles" and placed in the article file.

KEY WORDS:

-They should be minimally two, and should written English.

-The words should be separated by semicolon (;), from each other.

- Key words should be appropriate to "Medical Subject Headings (MESH)" (Look: www.nlm.nih.gov/mesh/MBrowser.html).

ACKNOWLEDGEMENTS: Conflict of interest, financial support, grants, and all other editorial (statistical analysis, language editing) and/or technical asistance if present, must be presented at the end of the text.

REFERENCES: References in the text should be numbered as superscript numbers and listed serially according to the order of mentioning on a separate page, double-spaced, at the end of the paper in numerical order. All authors should be listed if six or fewer, otherwise list the first six and add the *et al.* Journal abbreviations should conform to the style used in the *Cumulated Index Medicus* (please look at: *www.icmje.org*). Declarations, personal experiments, unpublished papers, thesis can not be given as reference.

Examples for writing references ***(please give attention to punctuation):***

Format for journal articles; initials of author's names and surnames, titles of article, journal name, date, volume, number, and inclusive pages, must be indicated. Example:

Stephane A**.** Management of Congenital Cholesteatoma with Otoendoscopic Surgery: Case Report**.** Turkiye Klinikleri J Med Sci 2010**;**30(2)**:**803-7**.**

Format for books; initials of author's names and surnames, chapter title, editor's name, book title, edition, city, publisher, date and pages. Example:

Underwood LE, Van Wyk JJ**.** Normal and aberrant growth**.** In: Wilson JD, Foster DW, eds**.** Wiliams' Textbook of Endocrinology**.** 1st ed**.** Philadelphia**:** WB Saunders**;** 1992**.** p**.**1079-138**.**

Format for books of which the editor and author are the same person; initials of author(s)' editor(s)' names and surnames chapter title, book title, edition, city, publisher, date and pages. Example:

Solcia E, Capella C, Kloppel G**.** Tumors of the exocrine pancreas**.** Tumors of the Pancreas**.** 2nd ed**.** Washington**:** Armed Forces Institute of Pathology**;** 1997**.** p**.**145-210**.**

Format for on-line-only publications; DOI is the only acceptable on-line reference.

Communication:

Address	:	Turkish Pediatric Cardiology and Cardiac Surgery Society Hoşdere Caddesi No: 180/4 Çankaya, Ankara/Turkey
Phone	:	+90 0312 212 02 00
Fax	:	+90 0312 212 02 00
E-mail	:	turkpedkar@gmail.com
Web	:	www.turkpedkar.org.tr