TÜRK PEDİATRİK KARDİYOLOJİ VE KALP CERRAHİSİ DERNEĞİ
1995

12. Ulusal Pediatrik Kardiyoloji ve Kalp Damar Cerrahi Kongresi

1-5 Mayıs 2013 Fethiye

BİLDİRİ KİTABI

Tracleer®; KKH-PAH'ta Türkiye'de onaylı tek tedavi[1]

BREATHE-5 çalışması- KKH-PAH'da Tracleer® ile plasebo karşılaştırması: Azalmış PVR ve artmış 6DYM[2]

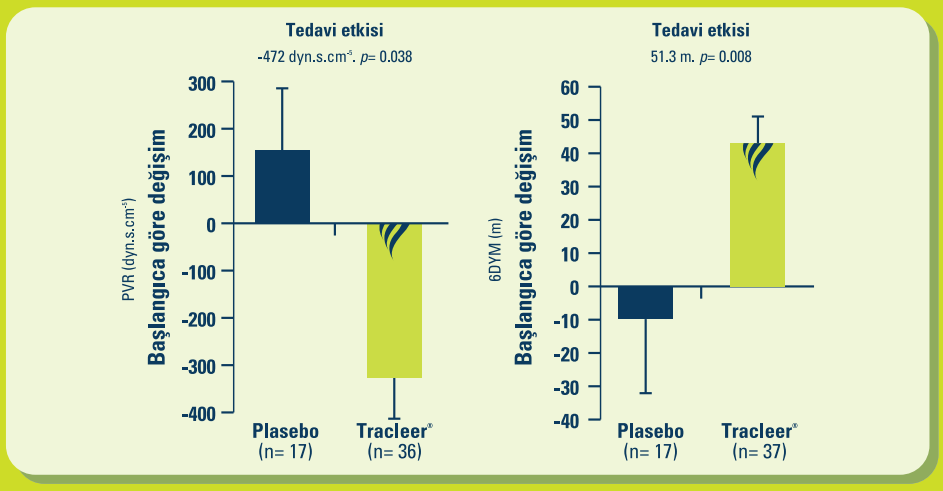

Referans 2'den uyarlanmıştır

- **Tracleer®, oksijen saturasyonunu kötüleştirmeden PVR'yi azaltır.[2]**
- **Tracleer®, egzersiz kapasitesini artırır.[2]**
- **Tracleer®, KKH-PAH hastalarının %65'ini FS II'ye geri döndürür.[3]**

Referanslar: 1. Tracleer® Kısa Ürün Bilgisi, **2.** Galiè N, Beghetti M, Gatzoulis MA, et al, Bosentan therapy in patients with Eisenmenger syndrome: a multicenter, double-blind,randomized, placebo-controlled study, BREATHE-5, Circulation 2006;114:48–54, **3.** Gatzoulis MA, et al, International Journal of Cardiology, 2008;127:27–32. **4.** Galiè N et al, Guidelines for the diagnosis and treatment of pulmonary hypertension: The Task Force for the Diagnosis and Treatment of Pulmonary Hypertension of the European Society of Cardiology (ESC) and the European Respiratory Society (ERS), endorsed by the International Society of Heart and Lung Transplantation (ISHLT). Eur Heart J 2009;30(20):2493-2537. **5.** Galiè N et al. Treatment of patients with mildly symptomatic pulmonary arterial hypertension with bosentan (EARLY study): a double-blind, randomised controlled trial. Lancet 2008;371(9630):2093-2100.

TRACLEER®
FORMÜLÜ: Her tablet 62,5 mg veya 125 mg bosentan içerir. **FARMAKOLOJİK ÖZELLİKLERİ:** Tracleer®, endotelin A ve B (ET_A ve ET_B) reseptörlerini bloke eden ikili endotelin reseptör antagonistidir. **ENDİKASYONLARI:** Egzersiz kapasitesi ve semptomlarının düzeltilmesi için fonksiyonel kapasitesi NYHA II, III veya IV olan; primer (idiyopatik ve kalıtsal) pulmoner arteriyel hipertansiyon, bağırgan interstisyel pulmoner hastalığın eşlik etmediği, sklerodermaya bağlı pulmoner arteriyel hipertansiyon, ameliyat edilemeyen konjenital sistemik-pulmoner şanta bağlı gelişen pulmoner arteriyel hipertansiyon ile Eisenmenger fizyolojisi. Tracleer® ayrıca dijital ülseri olan sistemik skleroz hastalarında yeni dijital ülser sayısının azalmasında endikedir. **KONTRENDİKASYONLARI:** Bosentana veya Tracleer® film tablet içeriğindeki maddelerden herhangi birisine karşı aşırı hassasiyeti olanlarda, orta düzeyden ileri düzeye kadar karaciğer yetmezliğinde (Child-Pugh Sınıf B veya C), karaciğer aminotransferaz değeri normalin üst limitinden 3 kat daha fazla olanlarda kullanılmamalıdır. Ayrıca Siklosporin A ile birlikte kullanımı, gebelikte, gebelikten korunmak için güvenilir bir korunma yöntemi kullanmayan ve gebe olma olasılığı bulunan kadınlarda kontrendikedir. **UYARILAR/ÖNLEMLER:** Tracleer® tedavisi sistolik kan basıncının sadece 85 mmHg'den yüksek olması halinde başlatılmalıdır. Tracleer®'e ilişkin karaciğer aminotransferaza (AST ve/veya ALT) değerlerindeki yükselmeler doza bağlıdır. Karaciğer aminotransferaz seviyeleri, tedavi öncesinde ve tedavi sırasında aylık aralıklarda ölçülmeli, herhangi bir doz artışından 2 hafta sonra yeniden ölçülmelidir. ALT/AST değerlerinin yükselmesi durumunda tavsiyeler; >3 ve ≤5 x Normalin üst limiti: Bu durum bir başka karaciğer testi ile doğrulanır, doğrulanması halinde,Tracleer® tedavisine azaltılmış dozda devam edilmesi veya Tracleer® uygulamasının durdurulmasına bireysel bazda karar verilmelidir. >5 ve ≤8 x Normalin üst limiti: Bu durum bir başka karaciğer testi ile doğrulanır, doğrulanması halinde, tedavi durdurulur. >8 x Normalin üst limiti: Tedavi durdurulmalı ve yeniden Tracleer® tedavisine başlanması düşünülmemelidir. Tracleer® tedavisine yeniden başlanması yalnızca tedavinin olası yararlarının olası risklerden çok daha fazla olması ve karaciğer aminotransferaz seviyelerinin tedavi öncesi değerler içerisinde olması halinde düşünülmelidir. İlacın yeniden verilmesinin ardından 3 gün içerisinde ve tekrar 2 hafta sonra karaciğer aminotransferaz seviyeleri kontrol edilmelidir. Karaciğer hasarı ile ilgili klinik semptomların oluşması halinde (örn. mide bulantısı, kusma, ateş, karın ağrısı, sarılık, sıra dışı letarji ya da yorgunluk, grip benzeri sendrom (artralji, myalji, ateşi gibi) tedavi durdurulmalı ve yeniden Tracleer® tedavisine başlanması düşünülmemelidir. Hemoglobin konsantrasyonu: Tracleer® ile tedavide doza bağlı olarak hemoglobin konsantrasyonunda azalma olabilir. Hemoglobin konsantrasyonunun, tedaviye başlamadan önce, tedaviye başladıktan sonra ilk 4 ay boyunca her ay ve bunun ardından üç ayda bir düzenli olarak kontrol edilmesi tavsiye edilir. Gebe kalma olasılığı bulunan kadınlarda kullanımı Güvenilir bir doğum kontrol yöntemi uygulamayan ve tedavi öncesi gebelik testi negatif çıkmayan kadınlarda Tracleer® tedavisi başlatılmamalıdır. Tracleer® gebeliği önleyici hormonal ilaçlar yanında alternatif ve güvenilir bir doğum kontrol yöntemi daha uygulanmalıdır. Tracleer® tedavisi sırasında gebelik testlerinin aylık olarak yapılması tavsiye edilir. Pulmoner ven tıkanıklığı: Pulmoner hipertansiyonu bulunan hastalarda Tracleer® kullanıldığında pulmoner ödem belirtilerinin ortaya çıkması halinde, pulmoner ven tıkanıklığı olasılığı göz önünde bulundurulmalıdır. Sol ventrikül yetmezliği olan pulmoner arteriyel hipertansiyon hastaları: Özellikle ciddi düzeyde sistolik yetmezlik bulunması durumunda kilo alma vb. şeklinde sıvı tutulması semptomlarına karşı hastaların kontrol altında tutulmaları tavsiye edilir. Sıvı tutulması görülmesi halinde, diüretik tedavisine başlanması ya da mevcut diüretik dozunun artırılması önerilir. Hamileler ve emziren anneler: Gebelik kategorisi X'dir. Tracleer® gebelikte kullanılmamalıdır. Tracleer®'in anne sütüne geçip geçmediği bilinmediği için Tracleer® ile tedavi sırasında emzirme tavsiye edilmez. Araç ve makine kullanımı: Tracleer® baş dönmesine neden olabileceğinden araç ve makine kullanımını etkileyebilir. **YAN ETKİLER/ADVERS ETKİLER:** En yaygın görülen advers reaksiyonlar baş ağrısı, karaciğer fonksiyon testi anormallikleri ve ödem, sıvı tutulumudur. Yaygın görülen yan etkiler yüzde kızarma, eritem, aşırı duyarlılık reaksiyonları (dermatit, kaşıntı, kızanlık gibi), hipotansiyon, anemi, senkop, kalp çarpıntısı, diyare, gastroözefajeal reflüdür. **İLAÇ ETKİLEŞMELERİ:** Tracleer® CYP2C9 ve CYP3A4 ile metabolize edilir. Bu enzimlerin inhibisyonu Tracleer® plazma konsantrasyonunu artırabilir. Tracleer® tablet ve siklosporin A'nın birlikte kullanımı kontrendikedir. Tracleer® tablet ile glibenklamid birlikte kullanılmamalıdır. Tracleer® tablet ile birlikte kullanım digoksinin AUC, Cmax ve Cmin değerlerini düşürmektedir. Tracleer® tablet ile birlikte kullanımı takrolimus ve sirolimusun plazma konsantrasyonunda azalmaya sebep olabilir. Bu nedenle birlikte kullanılması önerilmemektedir. Tracleer® ile beraber kullanıldığında, hormon bazlı kontrasepsifler tek başına, verildiği yol ne olursa olsun (ağızdan, enjeksiyon, transdermal ya da implant formlar) kontrasepsiyon için güvenilir metod olarak düşünülmez. Tracleer® tablet ile varfarin birlikte kullanımında başlama ve üst titrasyon dönemlerinde yoğunlaştırılmış INR kontrolü tavsiye edilmektedir. **KULLANIM ŞEKLİ ve DOZU:** Pulmoner arteriyel hipertansiyon: Tracleer® tedavisine 4 hafta boyunca günde 2 kez olmak üzere 62,5 mg'lik doz ile başlanmalı, 4 hafta sonra günde 2 kez olmak üzere 125 mg'lik doza geçilmelidir, Tabletler oral olarak sabahları ve akşamları yiyeceklerle birlikte ya da yalnız başına alınabilir, Çocuklar ve vücut ağırlığı düşük hastalarda Tracleer® ile tedavi genellikle günde iki defa (sabah ve akşam) 2 mg/kg vücut ağırlığı olarak başlar, Hafif derecede karaciğer yetmezliği olan hastalarda herhangi bir doz ayarlamasına gerek yoktur, Tracleer® tablet orta düzeyden ileri düzeye kadar karaciğer yetmezliği olan hastalarda kontrendikedir, Böbrek yetmezliği olan hastalarda, diyaliz hastalarında, 65 yaş üzeri hastalarda herhangi bir doz ayarlamasına gerek yoktur, 2 yaşın altındaki pediyatrik hastalarda sınırlı sayıda klinik deneyim bulunmaktadır, Süregelen dijital ülserli sistemik skleroz: Tracleer® tedavisi 4 hafta boyunca günde iki kez 62,5 mg dozdan başlatılmalı ve günde iki kez 125 mg'lik idame dozuna çıkarılmalıdır, **DOZ AŞIMI VE TEDAVİSİ:** Tracleer® tablet sağlıklı deneklerde 2400 mg'a kadar tek doz olarak ve pulmoner arteriyel hipertansiyon dışında bir başka rahatsızlığı olan hastalarda da 2 ay boyunca günde 2000 mg'a kadar uygulanmıştır, En yaygın görülen yan etki hafiften orta şiddete kadar olan baş ağrısı olmuştur, Aşırı doz aşırı kardiyovasküler destek gerektiren hipotansiyonla sonuçlanabilmektedir, **SAKLAMA KOŞULLARI:** 30°C'nin altında oda sıcaklığında saklayınız, Doktora danışmadan kullanılmamalıdır, Çocukların göremeyeceği, ensemeyeceği yerlerde ve ambalajında saklayınız. **TİCARİ TAKDİM ŞEKLİ, FİYATI, AMBALAJ İÇERİĞİ:** Tracleer® 62,5 mg 56 film tabletlik (5,085,47 TL, Temmuz 2012) ve Tracleer®125 mg 56 film tabletlik (5,085,47 TL, Temmuz 2012) blister ambalajlıdır. **RUHSAT TARİHİ VE NUMARASI:** Tracleer® 62,5 mg 56 film tablet; 03/05/2005, No: 117/58, Tracleer®125 mg 56 film tablet; 03/05/2005, No: 117/59. **KUB ONAY TARİHİ:** 14 Ekim 2011 **ÜRETİM YERİ:** Actelion Pharmaceuticals Ltd, Gewerbestrasse 16 4123 Allschwil İsviçre. **RUHSAT SAHİBİ VE ADRESİ:** Actelion İlaç Tic. Ltd. Şti, Kuruçeşme Caddesi, Kırbaç Sokak, No: 17/4, Kuruçeşme, Beşiktaş, 34345, İstanbul, Türkiye. **REÇETE İLE SATILIR.** Daha geniş bilgi için firmamıza başvurunuz.

ACTELION
Kuruçeşme Caddesi, Kırbaç Sokak, No:17/4
Kuruçeşme / 34345 Beşiktaş / İstanbul / Türkiye
Tel: 0 212 362 10 00 Faks: 0 212 257 02 67 www.actelion.com

Evre II'ye Dönüş,
Yaşama Dönüş...[4,5]

Tracleer®
BOSENTAN TABLET

74-TRA-02-Aralık 2012

12. Ulusal Pediatrik Kardiyoloji ve Kalp Damar Cerrahi Kongresi

1 - 5 Mayıs 2013
Fethiye

BİLDİRİ KİTABI

İÇİNDEKİLER

Sözel Sunumlar 15

Poster Sunumları 39

Olgu Sunumları 185

Yazar İndeksi 197

Türk Pediatrik Kardiyoloji ve

Kalp Cerrahisi Derneği'nin Değerli Üyeleri

Sevgili Meslektaşlarım,

On ikinci ulusal kongremiz 1-5 Mayıs 2013 tarihinde Fethiye Lykia World Hotel'de yapılacaktır. Ülkemizin bu cennet köşesinde buluşmak üzere hepinizi bekliyoruz.

Kongrelerimizin yüksek bilimsel standartlarına ek olarak bu yıl canlı sosyal etkinliklerle baharı karşılayacağımız ve unutulmaz günler yaşayacağımız bir kongre olacağına inanıyoruz.

Bu yıl kurs konusu "Temel EKG ve Zor EKG'ler" olarak planlanmıştır. Kurs dışında 2 gün sürecek pratik eğitim yapılacaktır.

Yan dal uzmanlık öğrencilerimizin isteklerine paralel, eğitim ağırlıklı oturumlar program akışı içine yerleştirilmiştir.

Kongre programımız özellikle genel pediatrik kardiyoloji, invaziv kardiyoloji ve pediatrik kalp cerrahisindeki en yeni gelişmeler ve teknikler üzerinde yoğunlaşmıştır. Bu konular ülkemizde ve dünyada tanınmış, konusunda uzman konuşmacılar tarafından sunulacaktır.

Kardiyolojide ve cerrahideki tartışmalı konular karşılıklı tartışma oturumlarında tartışılacak ve interaktif katılım sağlanmak üzere "keypad" ile değerlendirilecektir.

Kongrelerimizin artık gelenekselleşen ödülleri; kurs birincisi ödülü, poster ve sözlü sunum birinciliği ödülü, pulmoner hipertansiyon araştırma teşvik ödülü bu yıl da verilecektir.

Güncelleme ve olgu odaklı oturumlar genç meslektaşlarımızın bilgilerini arttıracağı, deneyimli meslektaşlarımızın bilgilerini paylaşacağı panel ve "workshop"lar olarak planlanacaktır.

Bu yıl kongre sürecinde "Yeterlilik Sınavı"mız yapılacak ve her yıl düzenli olarak tekrar edilecektir.

Her yıl bir öncekinden daha fazla katılımla zenginleşen ve çeşitlenen, bilimsel standardı yükselen ulusal kongrelerimizin 12.sinde de siz değerli meslektaşlarımızın katkı ve katılımını bekliyoruz.

Mayıs'ta Fethiye'de buluşmak dileği ile sevgi ve saygılarımızı sunuyoruz.

Düzenleme Kurulu Adına

Prof. Dr. F. Rana OLGUNTÜRK

Başkan

Türk Pediatrik Kardiyoloji ve
Kalp Cerrahisi Derneği Yönetim Kurulu

Başkan
Prof. Dr. Rana OLGUNTÜRK

Genel Sekretar
Prof. Dr. A. Deniz DĞUZ

Sayman
Prof. Dr. M. Adnan UYSALEL

Bilimsel Sekretar
Prof. Dr. Ahmet ÇELEBİ

Üyeler
Prof. Dr. Zübeyir KILIÇ
Prof. Dr. Nazmi NARİN
Prof. Dr. A. Ruhi ÖZYÜREK
Prof. Dr. Tevfik KARAGÖZ
Prof. Dr. Hakan CEYRAN

Çalışma Grubu Başkanları
Prof. Dr. Dursun ALEHAN
Prof. Dr. Salmin KARADEMİR
Prof. Dr. Deman KÜÇÜKOSMANOĞLU
Prof. Dr. Funda ÖZTUNÇ

Bilimsel Sekretarya

Türk Pediatrik Kardiyoloji ve
Kalp Cerrahisi Derneği

Prof. Dr. A. Deniz DĞUZ
Gazi Üniversitesi Tıp Fakültesi,
Çocuk Kardiyoloji Bilim Dalı
Beşevler / Ankara
Tel : 0532 392 64 64
Faks : 0312 212 02 00
e-posta: dogu@gazi.edu.tr

Kongre Sekretaryası

Diasos Kongre ve
Seyahat Acentası

Turan Hilmi Cad. Bağlıay Sk.
No: 6 / 26 Çankaya – Ankara
Tel : 0312 212 40 44
Faks : 0312 212 40 38
e-posta : pediar2013@diasos.com

BİLİMSEL PROGRAM

1 Mayıs 2013, Çarşamba

Açılış konuşması		Yunus Emre Salonu
13:00-18:00	DİSRİTMİ KURSU	
13:00-14:20	Oturum - I	Yunus Emre Salonu
	Başkanlar: Aygün Dindar	
13:00-13:20	EKG' den tanıya: dar QRS taşikardi	Naci Ceviz
13:20-13:40	EKG' den tanıya: geniş QRS taşikardi	Fırat Kardelen
13:40-14:00	EKG'den tanıya: bradikardiler	Ayşe Eroğlu
14:00-14:20	EKG' den tanıya: kalıtsal aritmiler	Celal Akdeniz
14:20-14:40	Kahve Arası	
14:40-16:00	Oturum - II	Yunus Emre Salonu
	Başkanlar: Sema Özer- Nazan Özbarlas	
14:40-15:00	Taşikardi akut tedavisi: genel bir bakış	Ertürk Levent
15:00-15:20	Pediatrik disritmilerde farmakolojik tedavi	Ali Baykan
15:20-15:40	Disritmilerde EPS ve RFA; ne zaman yapalım	Tevfik Karagöz
15:40-16:00	İnvaziv elektrofizyoloji temel ilkeleri	Volkan Tuzcu
16:00-16:20	Kahve Arası	
16:20-17:20	Örneklerle ZOR EKG Moderatörler: Aygün Dindar, Osman Küçükosmanoğlu, Volkan Tuzcu, Naci Ceviz, Ayhan Kılıç	Yunus Emre Salonu
17:20-17:50	Kurs sonu değerlendirmesi	
18:30-20:00	Açılış Kokteyli	

2 Mayıs 2013, Perşembe

08:30-09:20	Açılış Seremonisi	
09:20-10:40	Panel:Aortanın girişimsel uygulamaları Başkanlar: Nazmi Narin- Ahmet Çelebi	Yunus Emre Salonu
	Balon aort valvuloplasti (anterograd ve retrograd) Aort koarktasyonunda anjioplasti Aort koarktasyonunda klasik stent uygulamaları Yenidoğanda erken dönemde stent uygulaması	Ender Ödemiş Ruhi Özyürek Nazan Özbarlas Neil Wilson
10:40-11:10	Kahve Arası	
11:10-12:00	Konferans Başkanlar: Dietmar Schranz- Tevfik Karagöz	Yunus Emre Salonu
	Prematürelerde duktus kapatılması	Neil Wilson
12:00-13:30	Öğle Yemeği	
13:30-14:30	Panel: Kapak yetersizliklerinde uzun süreli izlem ve ameliyat endikasyonları Başkanlar: Dursun Alehan- Serdar Kula	Yunus Emre Salonu
	Aortyetersizliği Mitral yetersizliği Pulmoner yetersizlik	Olgu Hallıoğlu Evren Semizel İlkay Erdoğan
14:30-15:10	Konferans Başkan: Rana Olguntürk	Yunus Emre Salonu
	Kapak cerrahisinde yenilikler	Hakan Akıntürk
15:10-15:35	Kahve Arası	
	Poster değerlendirme Başkanlar: Ali Rahmi Bakiler-Gayaz Akçurin	
15:35-16:55	Panel: Pediyatrik Olgularda Ventrikül Destek Sistemleri, ECMO ve Kalp Nakli Başkanlar: Hakan Akıntürk-Halil Türkoğlu	Yunus Emre Salonu
	Ventrikül Destek Sistemleri ECMO Pediyatrik Kalp Transplantasyonu	Öztekin Oto Ersin Erek Atilla Sezgin
16:55-17:45	Panel: Ebstein anomalisi Başkan: Ali Kutsal	Yunus Emre Salonu
	Morfoloji ve tanı Cerrahi tedavi	Vedide Tavlı Atıf Akçevin
17:45-19:45	Yeterlilik Sınavı	Hipokrat Salonu
17:45-18:45	Konjenital Kalp Hastalığına Bağlı PAH – Güncelleme Toplantısı(Actelion) Oturum Başkanları: Nazan Özbarlas – Dursun Alehan	Yunus Emre Salonu
	5.Dünya PH Sempozyumu Ardından	Rolf Berger
	KKH-PAH'da Güncel Tedavi Stratejileri	Serdar Kula

3 Mayıs 2013, Cuma

08:00-09:00	Çalışma Grubu Toplantıları Ekokardiyografi ÇG Erişkin yaş konjenital kalp hastalıkları ÇG Disritmi ÇG	 Yunus Emre Salonu Hipokrat Salonu Eflatun Salonu
09:00-10:05	Panel**:** İntakt Ventriküler Septumlu Pulmoner Atrezi Başkanlar: Kemal Baysal – Funda Öztunç	Yunus Emre Salonu
	Patolojik anatomi İntrauterin tanı Ekokardiyografik değerlendirme İnvaziv tedavi	Özlem Bostan Nahide Altuğ Sedef Tunaoğlu Kemal Nişli
10:05-10:45	Konferans Başkanlar: İhsan Bakır – Funda Öztunç	Yunus Emre Salonu
	İntakt ventriküler septumlu pulmoner atrezide cerrahi tedavi	Hakan Akıntürk
10:45-11:15	Kahve Arası	
11:15 -12:15	Serbest Bildiriler	
	Cerrahi Başkanlar:Tolga Tatar-Ahmet Şaşmazel	Yunus Emre Salonu
	S-27:Pediyatrik ve Konjenital Kalp Cerrahisi Konjenital kalp ameliyatlarının "Aristotle Score" kullanılarak yıllık değerlendirilmesi	Ersin Erek
	S-28: Pediyatrik ve Konjenital Kalp Cerrahisi Kliniğimizde yapılan Norwood Operasyonu ve Sonuçları: Bir kliniğin öğrenme eğrisi	Eylem Tunçer
	S-29: Pediyatrik ve Konjenital Kalp Cerrahisi Türkiye de Bir İlk: Pediatrik Yaş Grubunda Heartware Uygulaması	Sinan Erkul
	S-30: Pediyatrik ve Konjenital Kalp Cerrahisi D-Transpozisyon ve intakt ventriküler septumlu hastalarda geç primer arteryel switch operasyonu	İsmihan Selen Onan
	S-31: Pediyatrik ve Konjenital Kalp Cerrahisi Antegrad selektif serebral perfüzyon ile arkus aorta rekonstriksiyonu ve intrakardiak tamirler	Yasemin Türkekul
	S-32: Pediyatrik ve Konjenital Kalp Cerrahisi Pediyatrik Kalp Cerrahisinde Mitral Kapak Rekonstrüksiyonu	Mehmet Salih Bilal
	Genel Başkanlar:Tevfik Demir-Ergin Koçyıldırım	Hipokrat Salonu
	S-39: Çocuklarda pulmoner hipertansiyonun eşlik ettiği konjenital kalp hastalıklarında inhale iloprostun akut hemodinamik etkisi	Mehmet Emre Arı
	S-40: Kawasaki hastalığının değişen klinik yüzü: 26 olgunun değerlendirilmesi	Önder Doksöz
	S-41: Çocukluk Çağı Pulmoner Hipertansiyonunda Kayma Gerilimi Testinin Etkinliği Ve Güvenilirliği	Ayhan Pektaş

S-42: Ebeveynleri erken yaşlarda koroner arter hastalığı geçirmiş çocuklarda lipid profili vebazı yeni ateroskleroz risk faktörlerinin değerlendirilmesi	Helen Barnaun
S-43: Açık Kalp Cerrahisi Sonrası Pediatrik Ekstrakorporeal Membran Oksijenasyon Desteği Uygulamalarımız - 46 vaka	Yahya Yıldız
S-44: Uncomplicated Tip 1 diabetes mellituslu çocuklarda endotel disfonksiyonu ve arteriyel elastikiyetin araştırılması; sağ ve sol ventrikül diyastolik disfonksiyonu ile ilişkisi	Murat Çiftel

Eko+Girişimsel — Eflatun Salonu

Başkanlar:Murat Başaran-Mehmet Kervancıoğlu

S-07: Çocuk ve adölosanlarda hipertansiyon ve obezitenin, sol ventrikül geometrisi ve kalp fonksiyonları üzerine olan etkileri	Hayrullah Alp
S-08:Atriyoventriküler septal defektlerde üç boyutlu ekokardiyografik değerlendirme	Nuh Yılmaz
S-09: Aktif Juvenil İdiopatik Artritli çocuklarda sol ventrikül diastolik fonksiyonunun geleneksel pulse-Doppler ekokardiyografi ve doku-Doppler ekokardiyografi ile değerlendirilmesi	Bülent Koca
S-21: "Nit Occlud® Lê VSD Coil" Cihazı ile Transkateter Perimembranöz Ventriküler Septal Defekt Kapatılan Olgularımızın Erken ve Orta Dönem Sonuçları	Murat Saygı
S-24: Cerrahi ya da Cihaz ile Tedavi Edilen Sekundum ASD Olgularının Transözefageal Ekokardiyografik ve Hemodinamik özellikleri	Serhat Koca
S-25: Perkütan pulmoner valve implantasyonu; 9 olguda Melody ve Edwards kapaklarıyla ilk deneyimler ve erken dönem sonuçlarımız	Abdullah Erdem
S-26: Yeni Modifiye Balon-Yardım Tekniği, Amplatzer Septal Okluder Kullanılarak Büyük Atriyal Septal Defektlerin Kapatılmasında Cihazın Uygun Pozisyonda Yerleşmesini Sağlıyor	Ali Baykan

Disritmi — Aristo Salonu

Başkanlar: Tevfik Karagöz-Volkan Tuzcu

S-10: İntraatriyal reentran taşikardide elektroanatomik sistem yardımıyla kateter ablasyonu	Celal Akdeniz
S-11:Aritmojenik sağ ventrikül displazisinde aritmik elektriksel fırtına ve ablasyon tedavisi: olgu sunumu	Hayrettin Hakan Aykan
S-12:Wolff Parkinson White Sendromlu Hastalarımızda Ani Ölüm Riskinin Değerlendirilmesi Açısından Elektrofizyolojik Çalışma Sonuçları	Celal Akdeniz
S-13: ''Permenant junctional reciprocal tachycardia'' tanısı almış, kombine antiaritmik tedaviye dirençli ve sınırlı vasküler erişimi olan bir yenidoğanda başarılı radyofrekans ablasyon: olgu sunumu	Mustafa Gülgün

	S-14:AVRT ve AVNRT'li çocuk hastalarda 8-mm uçlu kriyoablasyon kateteri ile tedavi sonuçlarımız	İbrahim Cansaran Tanıdır
	S-15: Implantable cardioverter-defibrilator (ICD) takılan çocuk ve adölesanlarda kısa-orta dönem sonuçlarımız	Mustafa Gülgün
	S-16: Pediyatrik Kalp Cerrahisi Sonrası Kavşak Kaynaklı Ektopik Taşikardi; Sıklık ve Risk Faktörleri	Neslihan Kıplapınar
12:15-13:45	Öğle Yemeği	
13:45-15:00	Panel: Kardiyomiyopatilerde ekokardiyografik tanı Başkanlar:Zübeyir Kılıç – Semra Atalay	Yunus Emre Salonu
	Dilate KMP Hipertrofik KMP Restriktif KMP Nadir görülen kardiyomiyopatiler	Deniz Oğuz Figen Akalın Ercan Tutar Kadir Babaoğlu
15:00-15:45	Konferans Başkanlar: Gül Sağın Saylam- Ahmet Çelebi	Yunus Emre Salonu
	Kardiyomiyopatilerde bant uygulaması	Dietmar Schranz
15:45- 16:15	Kahve Arası Poster değerlendirme Başkanlar: Cemşit Karakurt- Osman Özdemir	Mevlana Salonu
16:15-17:30	Sol ventrikül çıkış yolu rekonstrüksiyonu Başkan: Velit Halit	Yunus Emre Salonu
	Valvüler Aort Darlığı Subvalvüler Aort Darlığı Supravalvüler Aort Darlığı	Hakan Ceyran Mustafa Yılmaz Zeynep Eyileten
17:30-19:45	Genel Kurul	Yunus Emre Salonu
20:30-23:30	Gala Yemeği	Mevlana Salonu

4 Mayıs 2013, Cumartesi

08:00-09:00	Çalışma Grubu Toplantıları	
	İnvaziv ÇG	Yunus Emre Salonu
	Cerrahi ÇG	Hipokrat Salonu
	Akut romatizmal ateş ÇG	Eflatun Salonu
09:00-10:15	T*artışmalı Panel:* Düzeltilmiş Transpozisyon Tedavisi	
	Başkan: Ali Sarıgül	Yunus Emre Salonu
	Patolojik anatomi	Gülendam Koçak
	Konvansiyonel tedavi mi?	Murat Özkan
	Double switch operasyonu mu?	Mehmet Salih Bilal
10:15-11:30	Panel: Peroperatif ve Postoperatif Disritmiler	Yunus Emre Salonu
	Başkanlar: Alpay Çeliker - Osman Küçükosmanoğlu	
	Kalp kateterizasyonu ve transkateter girişimlere bağlı disritmiler	Birgül Varan
	Peroperatif ve erken postoperative disritmiler	Canan Ayabakan
	Geç dönemde postoperative disritmiler	Ayhan Kılıç
11:30-13:00	Panel:Romatizmal Ateşte Bilmediklerimiz	Yunus Emre Salonu
	Başkanlar: Burhan Öcal-Şenol Coşkun	
	Streptokokal hastalıklara yeni bakış	Haşim Olgun
	Romatizmal ateşte hücresel mekanizmalar ve genetik ön yatkınlık	Şeref Olgar
	Streptokoklar ve romatizmal ateşte aşı çalışmaları	Meltem Yalınay Çırak
	Primer profilaksi: Penisilin mi başka ilaç mı?	Filiz Ekici
13.00-14.00	Öğle Yemeği	
14.00- 15.00	Panel: Kawasaki hastalığında kalp tutulumu	Yunus Emre Salonu
	Başkanlar: Rukiye Eker Ömeroğlu-Ayşenur Paç	
	Tanı	Zülal Ülger
	Tedavi ve izlem	Birsen Uçar
15:00 – 16:00	Serbest Bildiriler	
	Cerrahi	Yunus Emre Salonu
	Başkanlar:Numan Ali Aydemir – Baran Uğurlu	
	S-33: ALCAPASendromu nedeniyle ameliyat edilmiş hastaların erken vegeç dönem sonuçları	İlkay Erdoğan
	S-34: Pulmoner Arterden Kaynaklanan Anormal Sol Ana Koroner (ALCAPA) Arter Cerrahi Tedavisi Sonuçlarımız	Ahmet Bolukçu
	S-35: Off-Pump Pulmoner Kapak Implantasyonunun Erken ve Orta Dönem Sonuçları: Tek Merkez Deneyimi	Gökhan Gökaslan
	S-36: Aortopulmoner Pencere Cerrahi Tedavisinin Sonuçları	Ahmet Bolukçu
	S-37: V-Plasti: Sağ Ventrikül Çıkım Yolu Darlığında Pulmoner Valvüler Ve Anüler Darlığın Rekonstrüksiyonunda Yeni Bir Teknik	Özerdem Özçalışkan
	S-38: Erişkin Yaşlarda Konjenital Kalp Hastalığı Tanısı ile Opere Edilen Hastalarda Cerrahi Sonuçlarımız	Şafak Alpat

Genel Hipokrat Salonu
Başkanlar:Yusuf Yalçınbaş-Kazım Üzüm

S-45: Sol atrial isomerizmli olgulara eşlik eden kardiyak patolojiler ve bunlara gerçekleştirilen cerrahi müdahalelerin sonuçları — Ali Yıldırım

S-46: Doğumsal kalp hastalığı olan yetişkin hastaların; hastalıkları, hastalıklarının komplikasyonları ve tedavisi hakkındaki bilgi düzeylerinin değerlendirilmesi — Candaş Kafalı

S-47: Familyal hiperkolesterolemide LDL aferezinin yeri ve prognoz üzerine etkisi: Klinik deneyimlerimiz — Kemal Nişli

S-48: Prenatal Fetal Dekstrokardi Tanısı Alan Olgularımızın İrdelenmesi — Funda Öztunç

S-49: Kalp transplantasyonu adayı çocuklarda pulmoner hipertansiyon ve yüksek pulmoner vasküler direnç — İlkay Erdoğan

S-50: Patent Duktus Arteriozus Tedavisinde Parasetamol — Mustafa Doğan

Girişimsel Eflatun Salonu
Başkanlar:Ergün Çil -Tayfun Uçar

S-17: Cardiofix musküler VSD oklüder cihazı ile perkütan perimembranöz ve musküler VSD kapatılması — İlker Kemal Yücel

S-18: Çocuklarda, Küçük Bebek ve Prematürelerde Patent Duktus Arteriyozusun Amplatzer Dukt Okluder II AS Cihazı ile Kapatılması: Çok Merkezli Çalışma — Metin Sungur

S-19: Sol ventrikülden hızlı pacing ile perkütan balon valvüloplasti uygulamasının strandart yöntemle karşılaştırılması — İlker Ertuğrul

S-20: Siyanotik konjenital kalp hastalığı olan yenidoğan ve süt çocuklarında pulmoner kan akımının sağlanması için duktus arteriyozusa stent konulmasının verimliliğinin değerlendirilmesi: Akut ve orta dönem sonuçları, tek merkez deneyimi — Tunç Tuncer

S-22: İntakt septumlu pulmoner atrezinin girişimsel yöntemle tedavisi: Uzun dönem izlem sonuçlarımız — Kemal Nişli

S-23: Genel durumu kötü prematür bebeklerde transkateter PDA kapatılması — Derya Aydın Şahin

Eko Aristo Salonu
Başkanlar:Halil Ertuğ - Bülent Oran

S-01: Çocuk Kardiyoloji Polikliniğinde Ekokardiyografi İle Değerlendirilen 12,636 Çocukta Biküspit Aort Kapağı Sıklığı Ve Eşlik Eden Faktörler — Ahmet Sert

S-02: Tip 1 Diyabetli Çocuk ve Adölesanlarda Ventrikül Fonksiyonlarının Geleneksel ve Doku Doppler Ekokardiyografi ile Değerlendirilmesi — Abdurrahman Üner

S-03: Büyüme Hormonu Tedavisi Uygulanan Hastalarda Bir Yıllık İzlem Süresince Miyokardiyal Geometri ve Fonksiyonlardaki Değişikliklerin Değerlendirilmesi — Abdullah Kocabaş

	S-04: Sporcu çocuk ve ergenlerde farklı spor dallarının kalp üzerine olan etkilerinin değerlendirilmesi ve 2D strain-strain rate ekokardiyografinin bu süreçteki değeri	Fatih Köksal Binnetoğlu
	S-05: Tip 1 Diabetes Mellituslu Hastalarda Speckle Tracking Görüntüleme ile Atrial ve Ventriküler disfonksiyonun değerlendirilmesi; P dispersiyonu, NT-ProBNP (NT-Brain Natriüretik Peptid) düzeyleri arasındaki ilişki	Ayşe Şimşek
	S-06: Ameliyat Edilmiş Fallot Tetralojili Hastalarda Pulmoner Kapak Replasmanı Öncesi Ve Sonrası Kardiyak Fonksiyonların Strain Ekokardiyografi İle Değerlendirilmesi	Birgül Varan
16:00-17:30	İlginç girişimsel olgu sunumları Başkan: Ümrah Aydoğan	Yunus Emre Salonu
	Moderatörler Dietmar Schranz, Levent Saltık, Osman Başpınar, Metin Sungur, Abdullah Erdem	
	GO-01: Bir yaşında çocukta mikrokatater ve 6 adet detachable platinyum Hilal koil ile kapatılan LCA-RV koroner-kameral fistülü	Osman Başpınar
	GO-02: Manyetik rezonans görüntülemede "Abdominal aort interruption"u zannedilen uzun segment subatretik abdominal koarktasyonunun "cutting" balon ile aşamalı dilatasyonu	Ahmet Çelebi
	GO-03: Kesintili Vena Kava İnferiorlu Olguda Juguler Ven Yolu Kullanılarak Perkütan Atriyal Septal Defektin Kapatılması	Nazmi Narin
	GO-04: Opere VSD'li hastada Sinus valsalva rüptürünün retrograd yolla simetrik PERİMEMBRANÖZ VSD CİHAZI ile kapatılması	Kemal Nişli
	GO-05: Opere VSD'li Hastada Aort-Sağ Ventrikül Tünelinin Transkateter Tedavisi	Alper Güzeltaş
	GO-06: Hemiazigos devamlılığı olan ve sol bidireksiyonel Glenn operasyonu geçirmiş hastanın kardiyak açılan ve zamanla genişlemiş olan sağ superior kaval veninin atriyal septal occluder ile kapatılarak Kawashima'ya tamamlanması	Abdullah Erdem
	GO-07: Supravalvar aort darlığının stent implantasyonu ile giderilmesi	Kemal Nişli
	GO-08: El yapımı fenestre Amplatzer septal oklüder ile kapatılan çok geniş PDA ve ağır pulmoner hipertansiyonu olan vaka	Osman Başpınar

16:00-17:30	İlginç ekokardiyografik olgu sunumları Başkan: Funda Öztunç	Hipokrat Salonu
	Moderatörler Sedef Tunaoğlu, Figen Akalın, Nurettin Ünal	
	İEKO-01: Konjenital çift orifisli mitral kapak anomalisinin 3 boyutlu ekokardiyografi ile görüntülenmesi	Abdullah Kocabaş
	İEKO-02: Sol ventrikülün nerdeyse tamamını kaplayan dev intrakardiyak tümör: Cerrahi endikasyon açısından başvuruda ve izlemde ekokardiyografi görüntüleri	Ayhan Çevik
	İEKO-03: Sinüs Valsalva Anevrizmasının Eşlik Ettiği Enfektif Endokardit İle Başvuran Biküspid Aort Kapağı	Sinem Altunyuva Usta
	İEKO-04: İnterventriküler septal hematom: ventriküler septal defekt onarımı sonrası görülen nadir bir komplikasyon	Anar Aliyev
	İEKO-05: Uzun süreli yenidoğan yoğun bakım ünitesinde yatan bir prematürede intrakardiyak mantar endokarditi	Ahmet İrdem
	İEKO-06: Nadir görülen bir hipertansiyon nedeni: Mid aortik sendromlu bir çocuk olgunun sunumu	Filiz Ekici
	İEKO-07: Sağ arkus aorta ve bilateral duktus arteriozusun prenatal tanısı	FundaÖztunç
	İEKO-08: Ateş şikayeti ile başvuran sağ atrial Mixom olgusu	Bülent Koca
	İEKO-09: Kardiyomegali ayırıcı tanısında Kist Hidatik	Bülent Koca
	İEKO-10: İnterventriküler Septuma Yerleşmiş Asemptomatik Hidatik Kist	Mustafa Argun
	İEKO-11: Mitral kapak arka leafletinin sistolik öne hareketi (SAM)	Tayfun Uçar

SÖZEL SUNUMLAR

S-01

Çocuk Kardiyoloji Polikliniğinde Ekokardiyografi İle Değerlendirilen 12,636 Çocukta Biküspit Aort Kapağı Sıklığı Ve Eşlik Eden Faktörler

Ahmet Sert[1], Eyüp Aslan[1], Fatih Şap[1], Ebru Aypar[2], Dursun Odabaş[1]

[1]Konya Eğitim ve Araştırma Hastanesi Çocuk Kardiyoloji Ünitesi
[2]Hacettepe Üniversitesi Tıp Fakültesi Çocuk Kardiyoloji Bilim Dalı

GİRİŞ-AMAÇ: Biküspit aort kapağı en sık konjenital kalp malformasyonudur.Toplumdaki sıklığının %1-2 olup daha çok erkekleri etkilemektedir.Biküspit aort kapağının komplikasyonları aort darlığı (AD), aort yetmezliği (AY), infektif endokardit, aort dilatasyonu ve aort diseksiyonunu kapsamaktadır. Kardiyovasküler anomalilerden özellikle aort koarktayonu eşlik etmektedir. Biküspit aort kapağından haberdar olmak özellikle düzenli yarışmalı spor yapacak kişiler için önem taşımaktadır. Çocuk Kardiyoloji Ünitemizde transtorasik ekokardiyografi ile değerlendirilen çocuklarda biküspit aort kapak sıklığı ve eşlik eden faktörlerin değerlendirilmesi amaçlanmıştır.

GEREÇLER VE YÖNTEM: Şubat 2010- Şubat 2013 tarihleri arasında Konya Eğitim ve Araştırma Hastanesi Çocuk Kardiyoloji Ünitemizde transtorasik ekokardiyografi ile değerlendirilen 12,636 çocuğun 160'ında (%1.2) biküspit aort kapağı saptandı.

BULGULAR: Hastaların ortalama yaşları 6.27± 5.46 yıl (medyan 6 yıl, yaş aralığı 1 gün-17 yaş) idi. Hastaların yaş dağılımı Figür 1'de gösterilmiştir.Biküspit aort kapağı olan çocukların 109'u erkek (%68.1), 51'i (%31.9) kız idi. Tüm hastaların 43'ünde (%26.9) AD, 51'inde (%31.9) AY vardı. Erkek hastaların %31.2'sinde AD ve %37.6'sında AY, kız hastaların %17.6'sında AD ve %19.6'sında AY vardı. Tüm hastaların %18.1'inde hafif AD, %6.3'ünde orta AD, %2.5'unda ağır AD vardı. Tüm hastaların %5.6'sında eser AY, %4.4'ünde minimal AY, %15'inde 1.derece AY, %4.4'ünde 2.derece AY, %1.9'unda 3.derece AY ve %0.6'sında 4.derece AY vardı. Yüz altmış hastanın 15'inde (%9.3) perimembranöz outlet, malalignment veya müsküler VSD, 12'sinde (%7.5) aort koarktasyonu, 6'sında (%3.7) sekundum ASD, 3'ünde (%1.8) PDA, 1'inde MVP (%0.6) ve 1'inde (%0.6) Fallot tetralojisi saptandı. Tüm hastaların 6'sında (%3.7) Down sendromu, 5'inde (%3.1) Turner sendromu, 1'inde (%0.6) Pierre-Robin sekansı ve 1'inde (%0.6) mukopolisakkaridoz vardı.Hastaların 8'inde (%5) çıkan aortada genişleme eşlik ediyordu. Hastaların 5'ine (%5) aort kapağına balon valvüloplasti yapılmıştı.

TARTIŞMA VE SONUÇ: Çalışma sonuçlarımız literatür ile uyumlu idi.Biküspit aort kapağı erkeklerde yaklaşık 2 kat daha sık idi. En sık eşlik eden konjenital kalp hastalıkları VSD ve aort koarktasyonu idi.Biküspit aort kapağının erken tespit edilmesi gelişebilecek komplikasyonlar yönünden hastaların daha yakın takip edilmesini sağlayacaktır.

Figür 1

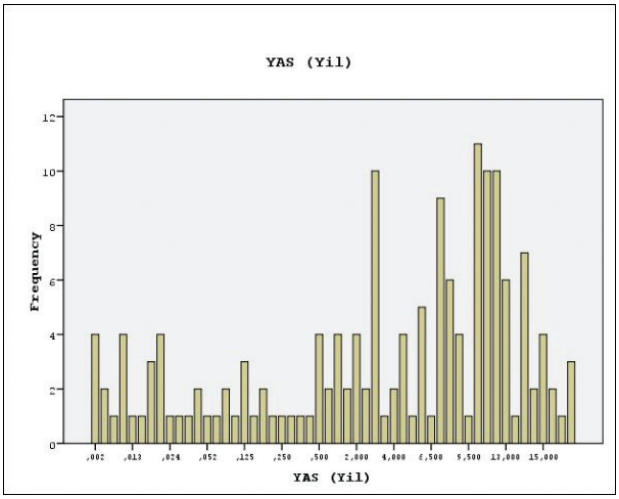

Biküspit Aort Kapak Sıklığının Yaşa göre Dağılımı

S-02

Tip 1 Diyabetli Çocuk ve Adölesanlarda Ventrikül Fonksiyonlarının Geleneksel ve Doku Doppler Ekokardiyografi ile Değerlendirilmesi

Abdurrahman Üner[1], Onur Çağlar Acar[1], İbrahim Ece[1], Murat Doğan[2], Ertan Sal[3]

[1]Yüzüncü Yıl Üniversitesi, Tıp Fakültesi, Dursun Odabaş Tıp Merkezi, Çocuk Kardiyoloji BD, Van.
[2]Yüzüncü Yıl Üniversitesi, Tıp Fakültesi, Dursun Odabaş Tıp Merkezi, Çocuk Endokrinoloji BD, Van.
[3]Gazi Üniversitesi, Tıp Fakültesi, Çocuk Kliniği, Ankara.

GİRİŞ-AMAÇ: Bu çalışmada tip 1 diyabetli çocuk ve adölesanlarda glisemik kontrolün kardiyak fonksiyonlara etkisi konvansiyonel ve doku doppler ekokardiyografi ile incelendi.

GEREÇLER VE YÖNTEM: HbA1c düzeyine göre diyabetik hasta grubu orta-iyi ve kötü kontrollü olmak üzere 2 gruba ayrıldı. Diyabetik gruplarla yaş, cinsiyet, boy ve kilo bakımından benzer özelliklere sahip kontrol grubu oluşturuldu. Tüm olgulara M mod, 2B, Doppler ve doku Doppler ekokardiyografi yapılarak sağ ve sol ventrikülün sistolik ve diyastolik fonksiyonları değerlendirildi.

BULGULAR: Mitral kapak pulse wave Doppler ölçümlerinde E akım hızı, E/A oranı kötü kontrollü grupta iyi kontrollü grup ve sağlıklı çocuk grubuna göre anlamlı olarak düşük, A akım hızı, DZ, İVGZ, MPİ kötü kontrollü grupta diğer 2 gruba göre anlamlı olarak yüksek saptandı ($p<0.05$). İVKZ ve EZ değerleri ve triküspit kapak pulse wave Doppler ölçümlerinde 3 grup arasında anlamlı fark izlenmedi ($p>0.05$). Mitral kapak lateral anülüs PW doku Doppler ölçümlerinde Em ve Em/Am orta-iyi kontrollü grupta kontrol grubuna göre, kötü kontrollü grupta orta-iyi kontrollü gruba göre anlamlı olarak düşük ve Am, İVGZ ve MPİ kötü kontrollü grupta diğer iki gruba göre anlamlı olarak yüksek bulundu ($p<0.05$). İVKZ ve Sm değerleri ve triküspit kapak lateral anülüs pulse wave doku Doppler ölçümlerinde üç grup arasında anlamlı fark saptanmadı ($p>0.05$). TAPSE değerleri arasında gruplar arası benzerlik görüldü. E/Em orta-iyi ve kötü kontrollü gruplarda kontrol grubuna göre anlamlı olarak yüksek saptandı ($p<0.05$). Pulse wave Doppler sonuçlarına göre orta-iyi kontrollü grubun %13.6'sında, kötü kontrollü grubun %31'inde tip 1 diyastolik disfonksiyon saptandı. Mitral anulus doku Doppler sonuçlarına göre orta-iyi kontrollü grubun %18'inde, kötü kontrollü grubun %40.4'ünde tip 1 diyastolik disfonksiyon tespit edildi.

TARTIŞMA VE SONUÇ: Sol ventrikül diyastolik fonksiyonlarındaki bozulmanın glisemik kontrolle direkt ilişkili olduğu ve kötü metabolik kontrollü çocuklarda diyabetik kardiyomiyopatinin çok daha fazla oranda görüldüğü tespit edildi.

S-03

Büyüme Hormonu Tedavisi Uygulanan Hastalarda Bir Yıllık İzlem Süresince Miyokardiyal Geometri ve Fonksiyonlardaki Değişikliklerin Değerlendirilmesi

İ. İlker Çetin[1], İhsan Esen[2], Filiz Ekici[1], Fatma Demirel[2], Abdullah Kocabaş[1], Sancar Eminoğlu[1], Mehmet Emre Arı[1]

[1]Ankara Çocuk Sağlığı ve Hastalıkları, Hematoloji Onkoloji Eğitim Ve Araştırma Hastanesi, Çocuk Kardiyoloji Kliniği
[2]Ankara Çocuk Sağlığı ve Hastalıkları, Hematoloji Onkoloji Eğitim Ve Araştırma Hastanesi, Çocuk Endokrinoloji Kliniği

GİRİŞ-AMAÇ: Büyüme hormonu (BH) tedavisi uygulanan hastalarda miyokard kütlesi, yapısı ve fonksiyonlarında oluşan değişikliklerin, bir yıllık izlem süresince, ekokardiyografi ve doku Doppler ile değerlendirilmesi amaçlanmıştır.

GEREÇLER VE YÖNTEM: Çocuk Endokrinoloji Kliniği'ne büyüme geriliği şikayeti ile başvuran ve BH eksikliği saptanarak rekombinan insan BH tedavisi uygulanan 30 hasta (19 erkek ve 11 kız) çalışmaya alındı. Hastaların yaş ortalaması 11 ± 2.6 (6.3 - 15.5) yıl idi. Hastalarda tedavi başlangıcında, 3, 6 ve 12 ay sonunda sol ventrikül (LV) yapısı konvansiyonel ekokardiyografi ile, miyokardiyal zaman intervalleri ve

hızları ise doku Doppler ile değerlendirildi. Elde edilen veriler kullanılarak LV kütle indeksi (LVKI1: g/m2 and LVKI2: g/m2.7), rölatif duvar kalınlığı [RDK: (IVSd+LVPWd)/LVDd] ve miyokard performans indeksi (MPI: ICT+IRT/ET) hesaplandı.

BULGULAR: LV EF, KF, DT ve mitral E/A için izlem sonunda anlamlı fark bulunmadı. LVKI1, LVKI2 ve RDK için 3, 6 ve 12 ay sonunda belirgin artış olduğu, bu artışların LVKI1 ve LVKI2 için 6. ayda, RDK için ise 12. ayda istatistiksel olarak anlamlı olduğu (gr/m2) görüldü (Tablo 1). LV ve IVS MPI için ise anlamlı fark oluşmadığı görüldü (Tablo 2). LVKI1, LVKI2 ve RDK ile LV MPI ve IVS MPI arasında korelasyon saptanmadı.

TARTIŞMA VE SONUÇ: BH tedavisi miyokard kütlesini artırmakta, LV geometrisini konsantrik olarak değiştirmekte, ancak miyokardın sistolik ve diastolik fonksiyonlarını etkilememektedir.

Tablo 1. Konvansiyonel Ekokardiyografi Bulguları

	Başlangıç	3.ay	6.ay	12.ay
LVKI1 (g/m2)	60 ± 14.3	64.1 ± 15.2	68.1 ± 19.4	70.4 ± 16.5
LVKI2 (g/m2.7)	31.3 ± 6	32.4 ± 7.4	33.8 ± 7.9	34.3 ± 6.7
RDK	39.8 ± 3.4	41.7 ± 3.4	42.9 ± 3.4	48.7 ± 3.1

Tablo 2. Doku Doppler Bulguları

	Başlangıç	3.ay	6.ay	12.ay
LV MPI	0.51 ± 0.07	0.52 ± 0.07	0.52 ± 0.07	0.51 ± 0.06
IVS MPI	0.51 ± 0.07	0.5 ± 0.05	0.53 ± 0.04	0.53 ± 0.06

S-04

Sporcu çocuk ve ergenlerde farklı spor dallarının kalp üzerine olan etkilerinin değerlendirilmesi ve 2D strain-strain rate ekokardiyografinin bu süreçteki değeri

Köksal Binnetoğlu, Gürkan Altun, Özlem Kayabey, Kadir Babaoğlu

Kocaeli Üniversitesi Tıp Fakültesi Çocuk Kardiyolojisi

GİRİŞ-AMAÇ: Sol ventrikül hipertrofisine sahip sporcuların klasik yöntemlerle ölçülen diyastolik ve sistolik fonksiyonları genellikle normal bulunmaktadır. Ayrıca hipertrofik kardiyomiyopatide görülen miyosit düzensizliği ve interstisyel fibrozisin yol açabileceği bölgesel sistolik disfonksiyon da söz konusu yöntemlerle ortaya konulamamaktadır. Bu çalışmada değişik spor dallarıyla uğraşan çocuk ve ergenlerde bu sporların kalp üzerine olan etkileri değerlendirilmiş ve strain-strain rate ekokardiyografinin bu süreçteki değeri belirlenerek klasik ekokardiyografik yöntemlerle saptanamayan değişikliklerin ortaya konması amaçlanmıştır.

GEREÇLER VE YÖNTEM: Değişik spor dallarını (Basketbol, futbol, yüzme, güreş ve tenis) son iki yıldır haftada en az 3 saat düzenli olarak yapan ve kronik hastalığı olmayan yaşları 10-18 arasında değişen 140 sporcu (107 erkek, 33 kadın) çalışmaya dahil edildi. Kontrol grubu aynı yaş grubundaki spor yapmayan ve kronik hastalığı olmayan sağlıklı bireylerden oluşturuldu. Sporcular yapılan egzersizin çeşidine göre dinamik, statik ve kombine (dinamik+statik) olarak gruplandırıldı. Tüm sporcuların 2 boyutlu, M-mode, doku Doppler ve 2 boyutlu strain (benekli izleme) ekokardiyografik çalışması yapıldı

BULGULAR: Ejeksiyon fraksiyonu ve kısalma fraksiyonu ile ölçülen sistolik fonksiyonlar tüm sporcularda normal sınırlarda bulundu. Dört, 3 ve 2 boşluktan elde edilen global longitüdinal strain değerleri basketbolcularda kontrol grubuna göre anlamlı düşük bulundu. Global radiyal ve sirkümferensiyal strain değerleri sporcularda kontrol grubuna göre anlamlı farklılık göstermedi. Sol ventrikül diyastol sonu hacim indeksi ile global longitüdinal strain değerleri arasında anlamlı negatif korelasyon vardı. Haftalık çalışma saati ile global longitüdinal strain değerleri arasında anlamlı negatif korelasyon saptandı.

TARTIŞMA VE SONUÇ: Değişik spor dallarının kalp üzerindeki etkisini göstermede strain-strain rate ekokardiyografi faydalı bir yöntem olup özellikle konvasiyonel yöntemlerle saptanamayan bölgesel ve global miyokard fonksiyonları daha ayrıntılı ortaya koyabilmektedir.

Egzersiz çeşidine göre ekokardiyografik bulgular

	Dinamik (futbol)	*Statik (güreş)*	*Kombine (yüzme+basketbol+tenis)*	*Kontrol*	*p*
LVDd(mm/m²)	29,80±3,25	30,56±4,02	29,76±6,15	29,90±2,68	0,914
IVSd(mm/m²)	5,63±0,97	5,58±0,72	6,06±1,34	4,81±0,83*	**<0,001**
LVMI(g/m²)	87,79±18,44	94,43±14,01	89,94±16,15	76,84±15,76**	**0,002**
LVMI(g/m^2.7)	36,14±11,93	40,97±7,46	37,76±7,63	34,28±11,98	0,040
Global longitudinal strain	-17,69±2,09	-18,15±2,38	-17,01±2,61	-18,39±2,22	0,043

* p= 0,027 vs dinamik, p<0,001 vs kombine
**p=0,048 vs dinamik, p=0,002 vs kombine, p= 0,005 vs statik

Spor dallarına göre ekokardiyografik bulgular

	Basketbol (n:33)	*Futbol (n: 31)*	*Yüzme (n:43)*	*Güreş (n: 27)*	*Tenis (n: 19)*	*Kontrol (n: 25)*	*p*
LVDd(mm/m²)	25,8±2,7	28,2±2,9	31,4±3,2	30,5±4,02	30,9±3,8	29,9±2,6	**<0,001**
LVDs(mm/m²)	16,7±2	18,0±2,1	19,6±3,5	19,3±2,9	19,6±3,4	18,7±2,3	**0,002**
IVSd(mm/m)	5±1,7	5,8±0,97	6,6±1,2	5,6±0,7	5,3±0,9	4,8±0,8	**<0,001**
LPWd(mm/m²)	5,2±0,6	5,7±1,12	6,6±1,2	5,3±0,8	5,7±1,2	4,9±0,7	<0,001
EF(%)	64,6±2,1	64,1±4,3	67,4±6,1	65,2±5,6	66±3,8	65,9±5,1	0,098
KF(%)	35,1±4,2	35±3,5	37±5,1	35,9±4,8	36,2±3,9	36,3±4	0,413
LVMI(g/m²)	86,9±15,1	94,9±15,1	91,6±16,6	94,4±14	74±16,7	76,8±15,7	<0,001
LVMI(g/m^2.7)	34,1±12	38,4±4,8	39,8±7,1	40,9±7,4	31,4±8,2	34,2±11,9	<0,001
IVSd(mm)	9,4±1,4	9,6±1,5	9,2±1,4	9±1,3	7,4±1,2	7,5±0,9	<0,001
LVDd(mm)	48,6±4,5	48,7±3,8	44,2±7,5	49,1±3,9	43,9±5,3	47,1±4,8	<0,001
Global longitudinal strain	-14,9±2,6	-17,8±1,9	-16,2±1,8	-18,6±2,4	-17,4±2,4	-18,4±2,2	<0,001

* p<0,001 vs yüzme , p=0,004 vs güreş, p=0,006 vs tenis, p=0,02 vs kontrol,* p=0,001 vs yüzme, p=0,004 vs güreş, p=0,022 vs tenis , * p<0,001 vs basketbol, tenis ve kontrol, P=0,005 vsfutbol, p=0,001 vs güreş, *p<0,001 vs basketbol, tenis ve kontrol, p=0,001 vs güreş, p=0,006 vs futbol , * p <0,001 vs tenis ve kontrol, *p=0,006 vs tenis , g p<0,001 vs tenis ve kontrol , * p=0,007 vs yüzme . p=0,026 vs tennis

S-05

Tip 1 Diabetes Mellituslu Hastalarda Speckle Tracking Görüntüleme ile Atrial ve Ventriküler disfonksiyonun değerlendirilmesi; P dispersiyonu, NT-ProBNP (NT-Brain Natriüretik Peptid) düzeyleri arasındaki ilişki

Ayşe Şimşek, Özlem Turan, Murat Çiftel, Fırat Kardelen, Gayaz Akçurin, Halil Ertuğ

Akdeniz Üniversitesi Tıp Fakültesi Pediatrik Kardiyoloji Bilim Dalı ANTALYA

GİRİŞ-AMAÇ: Tip 1 DM'li (Diabetes Mellitus) hastalarda kardiyovasküler sistem hastalıkları en önemli morbidite ve mortalite sebeplerindendir.

Amacımız komplikasyon gelişmemiş Tip 1 DM' li çocuk hastalarda erken dönemde kardiyak etkilenmenin başladığını strain ekokardiyografi ile tespit etmek, P dispersiyonu, NT proBNP düzeyleri ile ilişkisini değerlendirmektir.

GEREÇLER VE YÖNTEM: Çalışmaya Pediatrik Endokrinoloji polikliniğinde tip 1 DM tanısı ile takipli 63 hasta alındı. Hasta grubu; 5 yaş üzeri (3–5 yıldır) Tip 1 DM tanısı ile takipli (Grup 1), (6-10 yıldır) Tip 1 DM tanısı ile izlenmekte olan (Grup 2) hastalardan oluşturuldu. Hastaların mikro ve makrovasküler komplikasyonu yoktu. Kontrol grubu; yaş cinsiyet ve BMI açısından uyumlu sistemik bir hastalığı tespit edilmeyen hastalardan oluşturuldu.

Tüm hastaların konvansiyonel ekokardiyografik incelemeleri, 12 kanallı elektrokardiyogramları çekildi. Hasta grubunda NT proBNP çalışılmak üzere kan alındı. Tüm hastalarımıza sol ventrikül ve atriyal straini değerlendirmek üzere Strain ekokardiyografi uygulandı.

BULGULAR: 63 Tip1 DM' li, 36 kontrol grubu hastada analiz yapıldı. Hasta ve kontrol gruplarında konvansiyonel ekokardiyografik incelemeleri normal, 2 grup arasında sistolik fonk siyonlar açısından farklılık görülmedi. Strain parametreleri atriyal peak S, strain A, longitudinal strain ve radial strain değerleri arasında arasında farklılık görüldü. Pmax, Pdis değerleri arasında arasında anlamlı farklılık vardı. NT- ProBNP düzeyleri hasta grubunda normal düzeylerde tespit edildi

TARTIŞMA VE SONUÇ: Tip 1 DM li hastalarda kardiyovasküler sistem değişiklikleri erken dönemde başlamakta myokardial mikrovasküler hastalığa bağlı diabetik kardiyomyopati gelişmektedir. Bizim çalışmamızda da diyabetik hastalarda atriyal ve ventriküler strain incelemede sol ventrikül sistolik fonksiyonlarında bozulma, atriyal fonksiyonlarda bozulma tespit edilmiştir. Strain ve speckle tracking analiz; konvansiyonel ekokardiyografik inceleme ve doku doppler ekokardiyografiye göre avantajları olması nedeni ile günümüzde giderek artan düzeyde kullanılmaktadır.

SONUÇ: Diyabetin erken evrelerinde geç komplikasyonların geliştiği hedef organlarda etkilenmelerin erken tespit edilmesi geri dönüşsüz hasar gelişimini engelleyebilir. Komplikasyonların erken saptanıp, koruyucu önlemlerin alınması diyabetli hastalarda yaşam kalitesinin artırılması açısından önemlidir.

S-06

Ameliyat Edilmiş Fallot Tetralojili Hastalarda Pulmoner Kapak Replasmanı Öncesi Ve Sonrası Kardiyak Fonksiyonların Strain Ekokardiyografi İle Değerlendirilmesi

Alper Hazım Gürsu[1], Birgül Varan[1], Murat Özkan[2], İlkay Erdoğan[1], Ayla Oktay[1], Sait Aşlamacı[2]

[1]Başkent Üniversitesi Tıp Fakültesi Ankara Hastanesi Çocuk Sağlığı ve Hastalıkları Anabilim Dalı, Pediatrik Kardiyoloji Bölümü, Ankara[2]Başkent Üniversitesi Tıp Fakültesi Ankara Hastanesi Kalp ve Damar Cerrahisi Anabilim Dalı, Ankara

GİRİŞ-AMAÇ: Fallot tetralojisi nedeniyle tam düzeltme ameliyatı yapılmış, izlemde ağır pulmoner kapak yetmezliği, sağ ventrikül dilatasyonu ve disfonksiyonu saptanmış, pulmoner kapak replasmanı kararı alınmış hastaların replasman öncesi ve sonrası EKO yapılarak strain ve strain hızı ile sağ ventrikül fonksiyonunun değerlendirilmesini amaçladık.

GEREÇ VE YÖNTEM: Fallot tetralojisi tam düzeltme ameliyatı sonrası ağır pulmoner kapak yetmezliği gelişmiş ve 2008-2010 yılları arasında pulmoner kapak replasmanı (PKR) yapılmış 15 hasta çalışmaya alındı. Çalışmaya alınan her hastaya replasmandan önce, 1, 3 ve 6 ay sonra EKO yapılarak strain (S) ve strain hızı (SH) değerlendirildi.

BULGULAR: Replasman öncesi sağ ventrikül serbest duvarının orta (ortalama S:%17.78, SH:-1.09) ve apikal (ortalama S:%3.73, SH:-0.41) segmentleri ile septumda (ortalama S:%9.69, SH:-0.92) S ve SH değerlerinin normalin altına düştüğü görüldü. Replasman sonrası 1. ve 3. aylarda septumda S ve SH değerlerinin azalmaya devam etmesine rağmen 6. ayda S ve SH değerlerinde (ortalama S:%21.5, SH:-1.90) artış olduğu görüldü. Böylece PKR sonrası sistolik fonksiyonu en fazla düzelen segmentin septum olduğu belirlendi. Septumun miyokardiyal fonksiyonunun, PKR sonrası 6. ayda henüz tam olarak düzelmemiş serbest duvar fonksiyonuna karşı kompansatuar bir mekanizma olarak iyileştiği düşünüldü. Replasman öncesi sağ ventrikül serbest duvarının bazal segmenti dışındaki tüm segmentlerde sistolik disfonksiyon geliştiği, replasman sonrası tedaviye en fazla ve en hızlı cevap veren segmentin septum olduğu belirlendi.

TARTIŞMA VE SONUÇ: Sağ ventrikül fonksiyonu için bölgesel miyokard fonksiyonlarının strain görüntüleme ile incelenmesinin fonksiyonun global olarak değerlendirilmesinden daha doğru olacağı saptandı.

Resim I

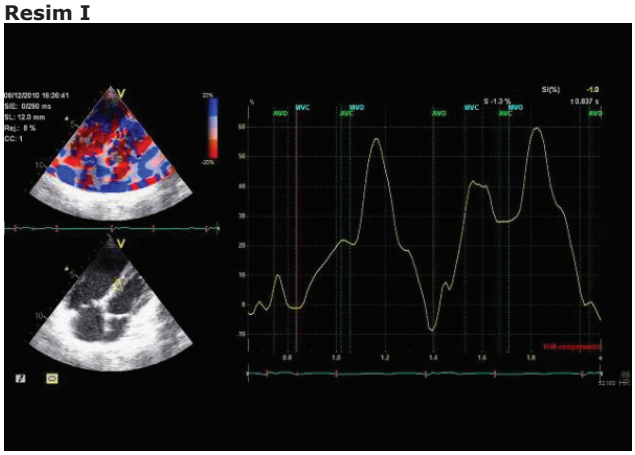

İnterventriküler septum orta bölgesinde strain trasesi

Resim II

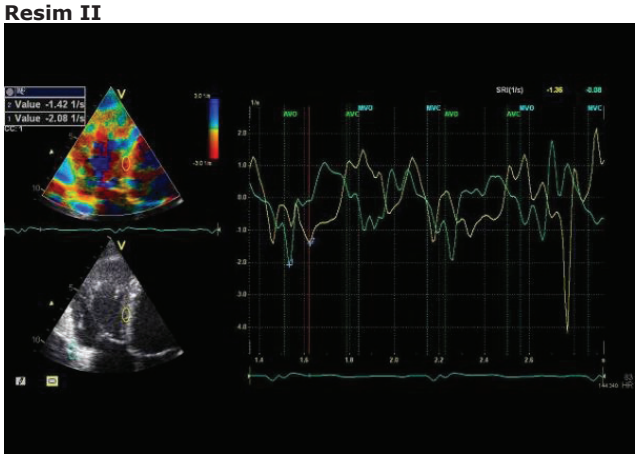

Sağ ventrikülde 2 ayrı bölgenin strain hızı traseleri

S-07

Çocuk ve adölosanlarda hipertansiyon ve obezitenin, sol ventrikül geometrisi ve kalp fonksiyonları üzerine olan etkileri

Hayrullah Alp[1], Sevim Karaarslan[1], Tamer Baysal[1], Beray Selver Eklioğlu[2], Mehmet Emre Atabek[2], Hakan Altın[1], Zehra Karataş[1], Fatih Şap[1]

[1]Necmettin Erbakan Üniversitesi, Meram Tıp Fakültesi, Çocuk Kardiyoloji Bilim Dalı
[2]Necmettin Erbakan Üniversitesi, Meram Tıp Fakültesi, Çocuk Endokrinolojisi Bilim Dalı

GİRİŞ-AMAÇ: obezite ve hipertansiyon çocuk ve erişkinlerde yapısal ve fonksiyonel kardiyak değişikliklerle ilişkilidir. Çalışmamızın amacı, çocuk ve adölosanlarda obezite ve hipertansiyonun sol ventrikül geometrisi ve konvansiyonel ve Doppler ekokardiyografi ile belirlenen kardiyak fonksiyonlar üzerine olan etkilerinin araştırılmasıdır.

GEREÇ VE YÖNTEM: Yaşları 6-17 yıl arasında değişen 430 obez çocuk ile benzer yaş ve cinsiyetteki 150 sağlıklı kontrol grubu çalışmaya dahil edildi. Obez grup hipertansif ve normotansif olmak üzere iki gruba ayrıldı. Kardiyak geometri sol ventrikül kitle indeksi ve relatif duvar kalınlığı sınır değerlerine göre konsantrik hipertrofi (KH), ekzantrik hipertrofi (EH), konsantrik remodeling (KR) ve normal geometri olmak üzere dört grupta incelendi.

BULGULAR: Vücut kitle indeksi obez grupta kontrol grubuna göre belirgin yüksek olarak saptandı (29.20±4.03 ve 18.53±2.70 kg/m2). Hipertansif grupta bel ve kalça çevresi ölçümleri normatansif gruba göre istatistiksel olarak belirgin artmış olarak bulunurken (p=0.020 ve p=0.014) sistolik ve diyastolik kardiyak fonksiyonlar açısından fark tespit edilmedi. Konsantrik hipertrofi grubu subklinik sistolik ve diyastolik kardiyak fonksiyonlar açısından tüm gruplar içerisinde en fazla bozulma gösteren gruptu (Tablo 1). Sol ventrikül kitlesi ve indeksi, vücut kitle indeksi ve total adipoz doku kitlesi anormal sol ventrikül geometrisi için belirteçler olarak saptandı (Tablo 2). Bununla birlikte ana karotis arter intima-media ve epikardiyal yağ dokusu kalınlıklarındaki artış, anormal ventrikül geometrisi için birer belirteç olarak bulunmadı.

TARTIŞMA VE SONUÇ: Obez çocuk ve adölosanlarda kardiyak fonksiyon ve morfolojideki değişikliklerin tespit edilmesi bu bozuklukların hayatın erken dönemlerinde başladığını göstermektedir. Obezite ve hipertansiyon açıkça sol ventrikül geometrisi ile ilişkilidir. Ayrıca, subklinik sistolik ve diyastolik kardiyak fonksiyon bozuklukları konsantrik hipertrofi grubunda daha belirgin olarak görülmektedir.

Tablo 1

Tablo 1: Obez hipertansiflerde ventrikül geometrisi ile ekokardiyografik verilerin karşılaştırılması.

	Normal (n=117)	Konsantrik Remodeling (KR) (n=22)	Ekzantrik Hipertrofi (EH) (n=27)	Konsantrik Hipertrofi (KH) (n=13)	p değeri (ANOVA)
M-mod ve 2D ekokardiyografik parametreler			(Mean± SD)		
EF (%)	72.110±5.448	68.177±5.287	73.070±5.687	75.733±15.631	p>0.05
FS (%)	41.215±4.975	37.602±4.564	42.217±5.075	42.466±7.193	p>0.05
LVM (g)	120.584±38.362	137.427±53.755	166.906±70.746	246.339±55.602	*p=0.001*[a,b,c,d,f]
LVMI (g/m$^{2.7}$)	38.289±6.616	41.263±7.046	57.815±7.914	61.470±8.552	*p<0.001*[a,b,c,d,f]
EAT kalınlığı (cm)	0.521±0.092	0.525±0.079	0.531±0.139	0.646±0.119	*p<0.001*[a,c,f]
CCA IMT (cm)	0.096±0.017	0.099±0.017	0.109±0.013	0.110±0.015	p>0.05
Pulsed Doppler ekokardiyografik parametreler					
Mitral kapak					
Pik E (cm/s)	89.522±13.989	85.400±9.872	92.018±20.906	80.821±14.711	p>0.05
Pik A (cm/s)	61.875±10.893	62.333±5.085	58.496±12.823	52.490±17.499	*p=0.045*[a,d]
E/A oranı	1.710±0.733	1.623±0.506	1.488±0.348	1.373±0.156	*p=0.021*[a,c,d,e]
Trikispid kapak					
Pik E (cm/s)	68.251±13.194	66.483±11.847	68.687±13.635	62.233±12.354	p>0.05
Pik A (cm/s)	57.192±12.872	55.388±12.157	61.802±15.169	62.233±14.640	p>0.05
E/A oranı	1.224±0.257	1.242±0.317	1.145±0.227	1.014±0.147	p>0.05
LV MPI	0.133±0.098	0.162±0.102	0.184±0.097	0.214±0.101	*p=0.049*[a,b,c,d,e]
RV MPI	0.128±0.096	0.144±0.095	0.194±0.103	0.205±0.143	*p=0.035*[a,b,c,d,e]
Doku Doppler ekokardiyografik parametreler					
Mitral lateral annulus	16.850±3.284	16.403±3.250	16.215±3.249	14.400±2.306	p>0.05
e' (cm/s)	8.907±2.096	8.329±1.954	8.926±2.649	8.870±1.941	p>0.05
a' (cm/s)	10.339±1.713	11.454±2.733	9.918±1.845	8.763±0.509	p>0.05
s' (cm/s)	2.053±0.583	1.963±0.476	1.922±0.533	1.646±0.202	*p=0.04*[f]
e'/a' oranı	4.993±0.786	5.437±1.012	5.799±1.358	5.976±0.604	*p=0.03*[e]
Triküspid lateral annulus					
e' (cm/s)	19.433±0.737	14.157±3.170	13.957±2.920	13.018±2.446	*p=0.004*[a,b,c]
a' (cm/s)	11.979±3.341	10.600±2.747	12.532±3.369	13.290±6.481	p>0.05
s' (cm/s)	13.640±2.356	12.987±2.192	13.957±1.365	14.850±2.810	p>0.05
e'/a' oranı	1.861±1.246	1.259±0.182	1.220±0.298	1.188±0.339	*p=0.007*[a,b,c]
E/e' oranı	3.218±0.752	5.077±1.265	5.088±1.548	5.290±1.236	*p=0.001*[a,b,c]
İnterventriküler septum					
e' (cm/s)	13.220±2.383	13.300±2.165	12.931±2.353	12.694±1.916	p>0.05
a' (cm/s)	8.205±2.173	7.755±3.124	8.131±2.092	8.393±3.025	p>0.05
s' (cm/s)	9.332±1.572	9.327±1.067	8.802±1.741	9.560±0.897	p>0.05
e'/a' oranı	1.762±0.850	1.794±0.509	1.690±0.436	1.668±0.431	p>0.05
LV Tei indeks	0.369±0.086	0.400±0.044	0.406±0.061	0.408±0.059	p>0.05
RV Tei indeks	0.366±0.093	0.400±0.058	0.403±0.075	0.404±0.059	p>0.05
Septum Tei indeks	0.357±0.012	0.383±0.051	0.387±0.055	0.394±0.060	p>0.05

EF ejeksiyon fraksiyonu, FS fraksiyonel kısalma, LVM sol ventrikül kitlesi, LVMI sol ventrikül kitle indeksi, EAT epikardiyal yağ dokusu, CCA IMT ana karotis arter intima-media kalınlığı, E erken diastolic velocity, A geç diyastolik velocity, LV sol ventrikül, RV sağ ventrikül, MPI miyokard performans indeksi, e' pik erken diyastolik miyokardiyal velocity, a' pik atriyal sistolik velocity, s' pik sistolik miyokardiyal velocity.
[a]normal - KR, [b]normal - EH, [c]normal - KH, [d]KR - EH, [e]KR - KH ve [f]EH - KH.

Obez hipertansiflerde ventrikül geometrisi ile ekokardiyografik ölçümlerin karşılaştırılması.

Tablo 2

Tablo 2: Anormal ventrikül geometrisinin belirlenmesinde, bivariant lojistik regresyon analizi kullanılarak antropometrik, laboratuvar ve ekokardiyografik verilerin kullanılabilirliğini gösteren olasılık oranları.

Ölçümler	Tahmin faktörü	Olasılık oranı (95% CI)	p değeri
Vücut kitle indeksi(her 3.245 kg/m^2 artış)	0.1296	0.089 (0.001-0.156)	0.001
Sol ventrikül kitlesi (her 8.148 g artış)	0.0121	0.013 (0.009-0.0135)	<0.001
Sol ventrikül kitle indeksi (her 3.538 g/m$^{2.7}$ artış)	0.0111	0.024 (0.017-0.032)	<0.001
Total yağ dokusu kitlesi (her 0.87% artış)	0.0215	0.052 (0.021-0.041)	0.001

Anormal ventrikül geometrisinin belirlenmesinde, bivariant lojistik regresyon analizi kullanılarak antropometrik, laboratuvar ve ekokardiyografik verilerin kullanılabilirliğini gösteren olasılık oranları.

S-08

Atriyoventriküler septal defektlerde üç boyutlu ekokardiyografik değerlendirme

Nuh Yılmaz[1], Gül Sağın Saylam[1], Mustafa Kır[1], Özgür Kızılca[1], Tülay Demircan[1], Murat Şahin[1], Nurettin Ünal[1], Kıvanç Metin[2], Baran Uğurlu[2]

[1]Dokuz Eylül Üniversitesi Tıp Fakültesi Çocuk Kardiyolojisi Bilim Dalı, İzmir
[2]Dokuz Eylül Üniversitesi Tıp Fakültesi, Kalp Damar Cerrahisi Anabilim Dalı, İzmir

GİRİŞ-AMAÇ: İki boyutlu transtorasik ekokardiyografi (2D-TTE)'de kalp yapılarının gerçek uzaysal özelliklerinin anlaşılabilmesi, görüntülerin zihinsel üç boyutlu yorumlama işlemlerinden geçirilmesini gerektirmektedir. Bu gereksinimi azaltabilmek amacıyla geliştirilen üç boyutlu transtorasik ekokardiyografi (3D-TTE) ile ilgili çalışmalar henüz çok yenidir. Bu çalışmada atriyoventriküler septal defekt (AVSD)'lerde 3D-TTE verilerinin, 2D-TTE ve cerrahi bulgular ile karşılaştırılması amaçlanmıştır.

GEREÇ VE YÖNTEM: Prospektif yürütülen bu çalışmaya polikliniğimize başvuran ve AVSD tanısı ile cerrahiye verilmesi planlanan hastalar dahil edildi. Operasyondan kısa bir zaman öncesinde Philips IE-33 model EKO cihazıyla 2D-TTE'de AVSD'nin tipi, ASD ve VSD'nin en geniş çapı, AV kapakçık sayısı, eşlik eden bulgular belirlendi, ardından x 7-2 matrix prob ile üç boyutlu ham TTE verileri elde edildi. Veriler daha sonra ayrı bir zamanda cihaz üzerinde bulunan Q-Lab programında çalışıldı

BULGULAR: Hastaların yaşları 6-72 (ortalama 17,6±22,2) ay, vücut ağırlıkları 4,7-35 (ortalama 10,5±10,3) kg, boyları 60-122 (74±22) cm idi. 8 hastanın (4'ü kız, 4'ü erkek) 2'si parsiyel 6'sı komplet AVSD idi. 3D-TTE ile ASD ve VSD'nin boyut, şekil ve AV kapak morfolojisi tüm hastalarda tam olarak gösterildi (Resim 1). 3D-TTE'de defektlerin kısa ve uzun eksenlerden oluşan düzensiz elipsoid yapılar olduğu, kısa ekseni AV kapaklar ile septum üst uçları arasındaki mesafenin oluşturduğu izlendi. 3D ölçümleri, 2D-TTE ve cerrahi ile karşılaştırıldığında aralarında pozitif korelasyon saptandı. Primum ASD için 2D/3D-Cerrahi korelasyonu sırayla r:0,781 p<0,05, r:0,97 p<0,01; VSD için r:0,90 p<0,05, r:0,957, p:0,001 bulundu. Kısa eksen ölçümleri üç yöntem arasında iyi korelasyon göstermesine rağmen, cerrahi ve 3D-TTE ile gösterilebilen uzun eksenlerin 2D'ye göre anlamlı olarak büyük olduğu görüldü (p=0,012). 3D-TTE ile ortalama veri elde etme süresi 7,87±2,4 dk, verilerin işlenme süresi her hastada gittikçe kısalarak 29±10 dk olarak bulundu.

TARTIŞMA VE SONUÇ: AVSD'lerde primum, sekundum ASD ve inlet VSD'nin şekil ve boyutlarını ayrıca AV kapak morfolojisini göstermede 3D-TTE'nin cerrahiyle uyumlu ve 2D-TTE'den üstün olduğu gözlenmiş, işlem süresi öğrenme süreci içinde kısa zamanda kabul edilebilir sınırlara gelmiştir.

Resim 1

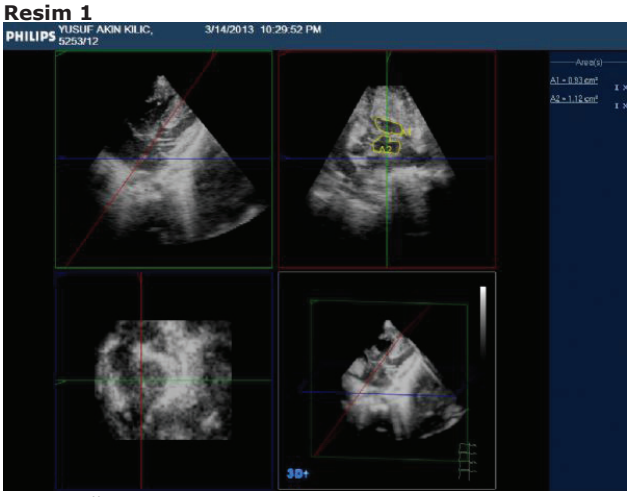

Kalbin sağ tarafındaki serbest duvar kaldırılarak septumlara paralel geçen bu kesitte primum ASDve inlet VSD nin karşıdan görünümü ve alan hesaplamaları izlenmekte.

S-09

Aktif Juvenil İdiopatik Artritli çocuklarda sol ventrikül diastolik fonksiyonunun geleneksel pulse-Doppler ekokardiyografi ve doku-Doppler ekokardiyografi ile değerlendirilmesi

Bülent Koca[1], Tevfik Demir[2], Özgür Kasapçopur[3], Mahmut Abuhandan[1]

[1]Harran Üniversitesi Tıp Fakültesi Çocuk Kardiyoloji Bilim Dalı
[2]Eskişehir Osmangazi Tıp Fakültesi Çocuk Kardiyoloji Bilim Dalı
[3]İstanbul Üniversitesi Cerrahpaşa Tıp Fakültesi Çocuk Romatoloji Bilim Dalı

GİRİŞ-AMAÇ: Juvenil idiopatik artrit (JİA) sistemik kronik enflamatuar bir hastalıktır. Perikardit, myokardit ve valvüler tutulum şeklinde kardiyak tutulum JİA' da yaygındır. Bu çalışma aktif JİA'lı çocuklarda sol ventrikül diyastolik fonksiyonlarını hem geleneksel pulse-Doppler ekokardiyografi hem de doku-Doppler ekokardiyografi ile karşılaştırmakta ve bu 2 yöntemin mukayesesini amaçlamaktadır.

GEREÇ VE YÖNTEM: Çalışmaya yaş ve cinsiyet açısından benzer özellikte 45 aktif dönem JİA' lı hasta ve 47 sağlıklı kontrol alınmıştır. Hastalık süresi 6 ile 138 ay arasında değişmektedir (ortalama 49.59±31.25 ay). Her iki grubada sol ventrikül diastolik fonksiyonlarının değerlendirilmesi amacıyla geleneksel pulse-Doppler ekokardiyografi yanında doku-Doppler ekokardiyografi uygulanmıştır.

BULGULAR: Hasta grubunda geleneksel pulse-Doppler ekokardiyografi ile daha düşük E dalgası (p <0.001), daha yüksek A dalgası (p <0.001) ve daha uzun izovolumik gevşeme zamanı (p=0.02) saptandı. E/A oranı aktif JİA'lı hastalarda daha düşük bulundu (p<0.001). Hasta grubunda kontrollere göre daha yüksek E-VTI ve A-VTI saptandı (sırasıyla p=0.03, p=0.04). Doku-Doppler ekokardiyografi parametrelerinden Em hasta grubunda daha düşük saptandı (p <0.001). Em/Am oranı aktif dönem JİA'lı hastalarda sağlıklı kontrollere göre daha düşük bulundu (p<0.001). İzovolümetrik gevşeme zamanı hasta grubunda daha yüksekti (p=0.04). Em-VTI her 2 grupta benzerken Am-VTI hasta grubunda daha yüksekti (sırasıyla p=0.48, p < 0.001).

TARTIŞMA VE SONUÇ: Kardiyak hastalığa ait klinik bulguların yokluğunda bile sol ventrikül diyastolik fonksiyonu aktif JİA'lı hastalarda bozulmuştur. Sol ventriküle ait diastolik fonksiyon bozukluğunun gösterilmesinde doku-Doppler ekokardiyografi tek başına veya geleneksel pulse-Doppler ekokardiyografi ile birlikte kullanılabilir.

Tablo 1

	Hasta	Kontrol	p
E (m/sn)	0.77±0.17	0.85±0.20	<0.001
A (m/sn)	0.85±0.22	0.69±0.18	<0.001
E/A	1.01±0.28	1.29±0.32	<0.001
E-VTI (cm)	16.08±2.64	12.68±2.53	0.03
A-VTI (cm)	8.47±0.94	4.57±0.88	0.04
İVGZ (ms)	62.69±11.47	56.41±13.58	0.02

Sol ventriküle ait geleneksel pulse-Doppler ekokardiyografi bulguları

Tablo 2

	Hasta	Kontrol	p
Em (m/sn)	0.08±0.03	0.12±0.02	<0.001
Am (m/sn)	0.10±0.03	0.10±0.02	NS
Em/Am	0.84±0.48	1.28±0.07	<0.001
Em-VTI (cm)	1.66±0.36	1.67±0.22	NS
Am-VTI (cm)	0.87±0.12	0.54±0.08	<0.001
IVGZ (ms)	81.55±10.49	76.22±11.68	0.04

Sol ventriküle ait geleneksel doku-Doppler ekokardiyografi bulguları

S-10

İntraatriyal reentran taşikardide elektroanatomik sistem yardımıyla kateter ablasyonu

Celal Akdeniz[1], Hacer Kamali[1], Neslihan Kiplapinar[2], Yakup Ergul[2], Volkan Tuzcu[1]

[1]Medipol Universitesi Tip Fakultesi, Pediatrik Kardiyoloji/ Elektrofizyoloji Ana Bilim Dali, Istanbul
[2]Mehmet Akif ersoy Gogus Kalp Damar Cerrahisi Egitim ve Arastirma Hastanesi, Pediatrik Kardiyoloji Klinigi, Istanbul

GİRİŞ-AMAÇ: İntraatriyal reentran taşikardi (İART), kalp cerrahisi sonrası oluşan skar dokularından kaynaklanan ve atriyal flutter ile benzer mekanizmaya sahip olan makroreentran bir taşikardidir. Hastalığın ilaç tedavisi ile kontrolü oldukça güçtür ve tedavide ablasyon önemli bir seçenektir. Bu çalışma ile tedavisi oldukça zor olabilen bu aritminin ablasyon sonuçlarını sunmayı amaçladık.

GEREÇ VE YÖNTEM: İART nedeni ile ablasyon yapılan 10 hastamız restrospektif olarak incelendi. Hastaların tamamında anatomik görüntüleme ve aktivasyon haritalaması için üç boyutlu sistem (En Site) kullanıldı. Ablasyon için radyofrekans (RF) kateteri yanında bazı hastalarda kriyoablasyon da kullanıldı.

BULGULAR: Hastalarda median yaş 14 yıl (3,7-21 yıl) ve tartı 48 kg (21-90) idi. işlem süresi median 240 dakika (107-420) bulundu. Hastalardan sekizinde hiç floroskopi kullanılmadı. Ablasyon 2 hastada başarısız olurken, klasik Fontanlı bir hastada ise İART hızı azaltılabildi ve suboptimal sonuç elde edildi. Yedi hastada (%70) akut başarı sağlandı. İzlemde (2-24 ay, median 14 ay) 2 hastada nüks görüldü. Bunlardan biri Fallot tetrolojili olup 2. Ablasyon prosedürü ile tekrar başarı sağlandı. Diğer hastanın ise ilk işleminde suboptimal başarı elde edilmişti. Nüks gelişmesi üzerine bu hastaya tekrar ablasyon yapıldı, başarılı ablasyon sonrası ikinci kez nüks görülmesi üzerine hastamıza Fontan revizyonu ve aynı seansta cerrahi ablasyon yapıldı. Cerrahi sonrası 12 aylık izlemde halen İART nüksü olmadı. Başarısız olan hastalardan klasik Fontanlı hastamız Fontan revizyonu sonrası erken postoperatif dönemde cerrahi komplikasyon ile kaybedildi. Başarısız olan diğer hasta ise kardioversiyonla sinüs ritmi sağlanması sonrasında medikal tedavi altında izlenmektedir. Hiçbir hastada işleme bağlı komplikasyon görülmedi.

TARTIŞMA VE SONUÇ: Kalp cerrahisinin en önemli geç komplikasyonlarından olan İART tedavisinde diğer SVT'lerdeki kadar yüksek başarı oranı sağlanmasa bile ablasyon önemli ve etkili bir uzun vadeli tedavi seçeneğidir.

S-11

Aritmojenik sağ ventrikül displazisinde aritmik elektriksel fırtına ve ablasyon tedavisi: olgu sunumu

Hayrettin Hakan Aykan, Tevfik Karagöz, İlker Ertuğrul, Mustafa Gülgün, Sema Özer

Hacettepe Üniversitesi Tıp Fakültesi, Çocuk Kardiyoloji Bilim Dalı, Ankara

GİRİŞ-AMAÇ: Aritmojenik sağ ventrikül displazisi(ARVD), sağ ventrikül sistolik fonksiyonlarında bozulma ve ventriküler aritmilerle seyreden, normal miyokardın yerini fibröz ve "fibro-fatty"değişikliklerle skar dokusunun aldığı, özellikle sağ ventrikül giriş-çıkış yolu, apeks ve nadiren sol ventrikül tutulumununun da görülebildiği kalıtsal bir hastalıktır. Genç erişkinlerde ani kardiyak ölümlerin önemli bir nedenidir. Tedavide egzersiz kısıtlaması, antiaritmikler, implantable kardiyak defibrilatörler(ICD) kullanılabilmektedir. İlaca dirençli ventriküler aritmileri olan hastalarda ablasyon ve transplantasyon diğer tedavi seçenekleridir.

OLGU: On dört yaşında erkek, 3 yıl önce göğüs ağrısı halsizlik ve efor intoleransı nedeniyle başvurduğu merkezde atriyal septal defekt tanısıyla ameliyat edilen ve postoperatif ventriküler fibrilasyon(VF) atakları izlenen hasta ileri tetkik amaçlı hastanemize yönlendirildi. Hastanın ekokardiyografi ve kardiyak MRG incelemesinde sağ ventrikül kardiyomiyopatisi bulguları, Holter EKG'sinde ventriküler ekstrasistoller ve intrakardiyak elektrofizyolojik çalışmada yüksek hızlı süreksiz ventriküler taşikardi(VT) atakları saptandı. ARVD tanısıyla ICD implantasyonu yapılan hasta ve amiodaron tedavisi ile izleme alındı. İlk 2 yıllık izleminde şikayeti olmayan hasta, bir gün içinde 2 kez olan VF atağıyla başvurdu. Amiodaron tedavisi altında atakları tekrarlayan ve tedavisi sotalol'e değiştirilen hasta ortalama günde bir kez olan ve ICD şoku ile düzelen VT/VF atakları nedeniyle yaklaşık 1 ay hastanemizde izlendi. Medikal tedaviye dirençli VT/VF atakları nedeniyle transplantasyon açısından da tartışılan hastada, Ensite-NavX 3 boyutlu haritalama sistemi kullanılarak sağ ventrikülde voltaj haritalaması yapıldı (Resim-1). Haritalama sırasında 0,5 mV altında olan alanlar skar olarak kabul edildi ve irrigasyonlu RFA katateri ile skar çevrelerine anatomik bariyerlerle birleşetirilecek şekilde 40-45 derece, 30-35 W ile enerji verildi (işlem süresi 280 dk)(Resim-2). İşlem başlangıcında hastada birçok kez elektriksel defibrilasyon gerektiren VF/VT atakları gözlenirken işlemin sonuna doğru hiç atak gözlenmedi. Sotalol tedavisi ile taburcu edilen hastanın işlem sonrası 3 aylık takibinde VT/VF atağı izlenmedi.

TARTIŞMA VE SONUÇ: RFA tedavisi, ilaca dirençli ARVD hastalarının VT/VF ataklarında anlamlı azalma sağlamaktadır. Kompleks haritalama yöntemlerinin kullanımı işlem başarısını arttırmaktadır. Tüm çabalara rağmen bu hastalarda rekürrens riskinin yüksek olduğu akılda tutulmalıdır.

Resim 1

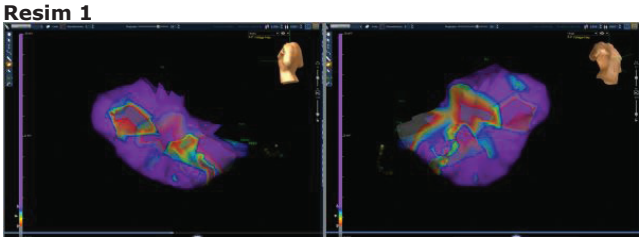

Ensite NavX 3 boyutlu sistemle sağ ventrikülde yapılan voltaj haritalaması ile elde edilen görüntü; yaygın skar alanları izleniyor.

Resim 2

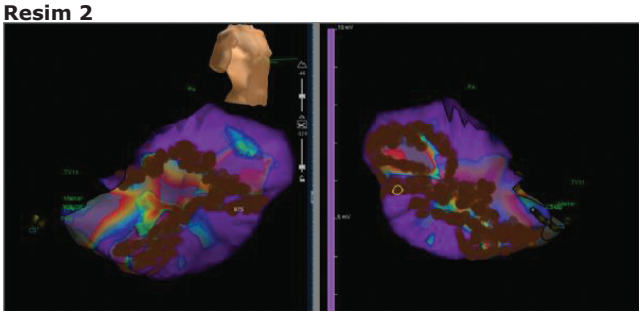

Kahverengi işaretli alanlar ablasyon uygulanan bölgeleri göstermektedir.

S-12

Wolff Parkinson White Sendromlu Hastalarımızda Ani Ölüm Riskinin Değerlendirilmesi Açısından Elektrofizyolojik Çalışma Sonuçları

Celal Akdeniz, Fuheda Dalgıç, Enes Gül, Volkan Tuzcu

Medipol Üniversitesi, Çocuk Kardiyoloji Bilim Dalı, İstanbul

GİRİŞ-AMAÇ: Wolff Parkinson White (WPW) sendromlu hastalarda, atriyal fibrilasyon esnasında hızlı antegrad iletiye bağlı ani ölümler görülebilmektedir. Bu nedenle asemptomatik dahi olsa, elektrofizyolojik çalışma (EFC) ile aksesuar yolun (AY) risk değerlendirilmesi önerilmektedir. Bu çalışmada WPW nedeni ile EFC ve/veya ablasyon yapılan hastalarımızın EFC sonuçları sunuldu.

GEREÇ VE YÖNTEM: Çalışmaya merkezimizde son 6 ay içinde EFC ve/veya ablasyon yapılan WPW'lı hastalar dahil edildi. Tıbbi zorunluluk dışında işlem 6 yaş üzeri hastalarda, genel anestezi altında entübasyonsuz olarak yapıldı. EFC'da atrial fibrilasyon esnasındaki en kısa "preexcited" RR (AFPRR) mesafesi ve AY efektif refraktor periyodu (APERP) kaydedildi. Bu iki değerden birinin <= 250 msn durumunda AY'un riskli, her ikisinin <= 250 msn olması halinde yüksek riskli kabul edildi. Asemptomatik ve risksiz hastalarda yalnızca EFC yapılırken, semptomatik veya riskli olan hastalara ablasyon da yapıldı.

BULGULAR: Kırksekiz hastaya ait 50 adet AY değerlendirildi. Hastalardan 10'una yalnızca EPS yapıldı. Tüm grupta ortalama yaş 12,7± 3,5 yıl (4,9-20), ağırlık 47,2±17,7 kg (19-91), APERP 299±65,6 msn (180-480), AFPRR 309±62,7 msn (200-420) idi. AY'dan 37'si risksiz, 9'u riskli, 4'ü ise yüksek riskli idi. Lineer regresyon analizinde APERP değeri ile AFPRR ilişkisinde anlamlı korelasyon (p = 0.05) görüldü. Yüksek riskli hastalardan biri daha önce ilk semptom olarak senkop sonrası kardiyak resusitasyon geçiren nörolojik sekelli bir hasta idi. Bu hastaya ve hızlı geçişli atrial fibrilasyonu spontan durmayan yüksek riskli başka bir hastaya işlemde kardioversiyon ve ardından ablasyon yapıldı. Riskli ve yüksek riskli hastalar ile risksiz hastalar arasında, yaş, kilo, cinsiyet açısından fark yoktu. Yine ablasyon yapılan (n:38) hastalarda, septal (n:22) ve nonseptal (n:16) AY'da risk açısından fark görülmedi.

TARTIŞMA VE SONUÇ: Çocuklarda nadir de olsa ani ölüm riski taşıması nedeni ile WPW'lu hastalar asemptomatik bile olsalar EFC ile değerlendirilmeli ve riskli olan AY'lar icin ablasyon yapılmalıdır.

S-13

''Permenant junctional reciprocal tachycardia'' tanısı almış, kombine antiaritmik tedaviye dirençli ve sınırlı vasküler erişimi olan bir yenidoğanda başarılı radyofrekans ablasyon: olgu sunumu

Mustafa Gülgün[1], Tevfik Karagöz[1], Hayrettin Hakan Aykan[1], İlker Ertuğrul[1], Mahmut Gökdemir[2], Sema Özer[1]

[1]Hacettepe Üniversitesi Tıp Fakültesi, Çocuk Kardiyoloji Bilim Dalı, Ankara
[2]Başkent Üniversitesi Çocuk Kardiyoloji Bilim Dalı, Konya

GİRİŞ-AMAÇ: Permenant junctional reciprocal tachycardia (PJRT), nadir ve sıklıkla çocuklarda görülen bir supraventriküler taşikardi tipidir. Aşağı doğru AV düğümü, yukarı doğru yavaş ileti özelliğine sahip olan aksesuar yolu kullanan bir çeşit atriyoventriküler reentran taşikardidir. Taşikardi hızı, yaşa göre normal kalp hızından hafifçe daha yüksek, diğer taşikardilere göre nisbeten düşük olduğundan tanı gecikebilmekte ve hastalar kardiyomiyopati ile tanı almaktadır. Burada fetal dönemde dirençli taşikardi nedeniyle izlenen ve yenidoğan döneminde PJRT tanısı alıp medikal tedaviye direnç gösteren trombofili nedeniyle sınırlı vasküler erişime rağmen başarılı radyofrekans ablasyon uygulanan bir hasta bildirilmiştir. Olgu Fetal dönemde taşikardi saptanması üzerine annesine digoksin, sotalol ve amiodaron tedavileri verilen, 35 haftalıkken 2500 gr doğan, 220 vuru/dk hızında dar QRS' li taşikardisi amiodaron ve propranolol ile kontrol altına alınamayan hasta ileri tedavi amaçlı kliniğimize kabul edildi. EKG'sinde DII, DIII ve aVF' de negatif p dalgarının görülmesi üzerine PJRT düşünülen hastanın amiodaron ve propranolola tedavilerine ek olarak propafenon ve flekainid tedavileri denenmesine rağmen taşikardi kontrol altına alınamadı. Hasta 25 günlükken sol ventrikül dilatasyonu ve sistolik fonksiyonlarında gözlenen bozulma nedeniyle radyofrekans ablasyon (RFA) işlemine alındı. İşlem sırasında sağ ve sol femoral venlerinin tromboze olduğunun görülmesi üzerine sağ juguler venden girilerek 5 Fr ablasyon kateteri ile işlem yapıldı. İşlem başarılı oldu ancak 6 saat sonra taşikardi tekrarladı. MTHFR ve PAI mutasyonları homozigot olan hastanın izleminde girişim yapılan sağ juguler venininin de tromboze olduğu görüldü. Taşikardisi kontrol altına alınamayan, kalp yetmezliği bulgularında progresif artış izlenen hastada sol juguler venden 7 Fr ablasyon kateteri ile yapılan ikinci RFA işlemi sonrasında taşikardi sonlanarak sinüs ritmi elde edildi. Hastanın bu işlemden 1 ay sonra antiaritmik tedavileri kesildi. Hasta halen tedavisiz ve şikayeti olmadan izlenmektedir.

TARTIŞMA VE SONUÇ: Kombine antiaritmik tedaviye dirençli ve kalp yetmezliği bulgularının belirgin olduğu PJRT olgularında, radyofrekans ablasyon bir tedavi seçeneği olarak düşünülmelidir.

Resim 1

Elektrofzyoloji laboratuvarında ablasyon öncesi alınan kayıtlarda DII, DIII ve AVF derivasyonlarında negatif p dalgaları izleniyor.

Resim 2

Ablasyon sonrası EKG kaydı

S-14

AVRT ve AVNRT'li çocuk hastalarda 8-mm uçlu kriyoablasyon kateteri ile tedavi sonuçlarımız

İbrahim Cansaran Tanıdır[1], Yakup Ergül[1], Fuheda Dalgıç[2], Celal Akdeniz[2], Volkan Tuzcu[2]

[1]İstanbul Mehmet Akif Ersoy Göğüs Kalp Damar Cerrahisi Eğitim ve Araştırma Hastanesi
[2]İstanbul Medipol Üniversitesi Hastanesi, Pediyatrik Kardiyoloji Bilim Dalı

GİRİŞ-AMAÇ: Kriyoablasyon yöntemi ile ablasyonun güvenli kullanımı nedeniyle, son zamanlarda kullanımı daha yaygınlaşmaktadır. Gelişen teknoloji ile birlikte daha büyük uçlu kriyoablasyon kateterleri kullanılarak başarı şansı artırılmaya ve nüks oranı düşürülmeye çalışılmaktadır. Bu yazıda atrioventriküler reentrant taşikardi (AVRT) ve atrioventriküler nodal reentrant taşikardi (AVNRT) tanısı konulmuş ve 8-mm kriyoablasyon kateteri kullanılarak ablasyon yapılmış hastalarımızın bilgilerini retrospektif olarak değerlendirmeye çalıştık.

GEREÇ VE YÖNTEM: Elektrofizyolojik çalışma EnSite elektroanatomik haritalama sistemi eşliğinde yapıldı. AVNRT ve AVRT tanısı alıp 8-mm uçlu kriyoablasyon uygulanan hastaların bilgileri retrospektif olarak incelendi. Hastalar iki gruba ayrıldı: Grup I; İlk kez ablasyon yapılan ve 8-mm uçlu kateteri kullanılanlar, Grup II; Daha önceden ablasyon işlemi yapılmış olup ve/veya aynı seans içinde 8-mm kriyoablasyon kateteri haricinde ablasyon kateteri kullanılmış olanlar.

BULGULAR: Haziran 2010 ile Aralık 2012 tarihleri arasında 82 hastaya toplam 86 kriyoablasyon işlemi yapıldı. Grup-1 (n=52)'de 36 AVNRT ve 16 AVRT'li hasta var iken Grup2 (n=29)'de 4 AVNRT ve 25 AVNRT'li hasta vardı. Grup I ve II arasında prosedür süresi (142,31±41,73 - 200,14±70,47, $p<0.05$) ve total ablasyon sayısı açısından istatistiksel olarak (5,6±2,72 - 3,72±3,03, $p<0.05$) anlamlı farklılık mevcuttu. Başarı oranı Grup I'de % 98 (51/52) iken Grup II'de %75,9 (22/29) idi. Ortalama 10 aylık (1-27 ay) izlem süresi içinde nüks oranı Grup I'de %7,7 (4/51) iken Grup II'de %27,6 (8/22) idi. Grup II hastalarında ablasyona ait başarısızlık (OR (%95 GA)' göre Grup II'de 16 kat fazla) ve nüks (OR (%95 GA)' göre Grup II'de 4,6 kat fazla) riski oranları Grup I'e göre anlamlı derecede daha fazla idi.

TARTIŞMA VE SONUÇ: Klasik tedavi seçenekleri ile başarısız ablasyon yapılan SVT'li çocuk hastalarda 8-mm uçlu kriyoablasyon kateteri güvenle kullanılabilir. Ancak bu hastalarda; işlem başarısızlığının ve nüks oranın, ilk defa kriyoablasyon yapılanlara göre daha yüksek olduğu dikkati çekmektedir.

S-15

Implantable cardioverter-defibrilator (ICD) takılan çocuk ve adölesanlarda kısa-orta dönem sonuçlarımız

Tevfik Karagöz, Mustafa Gülgün, Hayrettin Hakan Aykan, İlker Ertuğrul, Alper Akın, Işıl Yıldırım, Sema Özer, Dursun Alehan, Süheyla Özkutlu

Hacettepe Üniversitesi Tıp Fakültesi, Çocuk Kardiyoloji Bilim Dalı, Ankara

GİRİŞ-AMAÇ: ICD tedavisi ani ölümü primer önlemede etkili bir yöntemdir ve daha önce arrest veya sürekli (sustained) ventriküler taşikardi öyküsü olmayan seçilmiş olgularda yaşam süresini uzattığı bildirilmiştir. Ancak çocuklarda ICD kullanımı ile ilgili deneyim sınırlıdır. Bu çalışmada değişik etiyolojilere bağlı olarak ICD takılan çocuk ve adölesan hastalarımızı kısa ve orta dönem izlemlerini değerlendirdik

GEREÇ VE YÖNTEM: Bu çalışma Ocak 2009-Mart 2013 arasında ICD implantasyonu yapılan hastaların kayıtları retrospektif olarak değerlendirildi. Toplam 32 hasta çalışmaya dahil edildi. Hastaların demografik özellikleri (yaş, cinsiyet, vücut ağırlığı), tanı, ICD endikasyonu, izlem süresi, kullanılan ilaçlar, implant bilgileri, uygun ve uygunsuz şok bilgileri, komplikasyon ve yaşam süresi ile ilgili bilgiler kaydedildi.

BULGULAR: Yaş ortalaması 11,8 yıl (3-28 yıl) ortalama vücut ağırlığı 37,2 kg idi. Hastaların tanıları uzun QT sendromu (n=21), kardiyomiyopati (n=10), hiperadrenarjik polimorfik ventriküler taşikardi (n=1) idi. Ortalama izlem süresi 22,7 aydı (1-39 ay). 24 hastada primer, 8 hastada sekonder koruma için ICD takılmıştı. Sekonder koruma için ICD endikasyonları 7 hastada ventriküler taşikardi veya fibrilasyon, 1 hastada arrest öyküsü idi. 25 hastada tek odalı, 6 hastada iki odalı ve bir hastada biventriküler cihaz konuldu. 14 hastada toplam 58 şok saptandı, bunlardan 21' i uygunsuz şok idi, 9 hastada 37 uygun şok görüldü. Uygunsuz şokların en sık nedenleri 4 hastada 12 şok ile T dalgasının R dalgası olarak algılanması (T wave oversensing) ve 1 hastada 9 şok ile kablo kırığı idi. 3 hastada ICD kablosu ve 2 hastada batarya ile ilgili komplikasyon oldu.

TARTIŞMA VE SONUÇ: ICD, çocuklarda ani kardiyak ölüm riskini artıran aritmilere zamanında ve hızlı müdahalede güvenli ve etkili cihazlardır. Bunun yanında batarya veya kablo ile ilgili komplikasyonlar ile uygunsuz şoklar hayat kalitesini önemli derecede etkileyebilmektedir. Uygun ICD programlaması ile uygunsuz şok sıklığı azaltılabilir.

S-16

Pediyatrik Kalp Cerrahisi Sonrası Kavşak Kaynaklı Ektopik Taşikardi; Sıklık ve Risk Faktörleri

Neslihan Kıplapınar, Ender Ödemiş, Yakup Ergül, İsa Özyılmaz, İbrahim Cansaran Tanıdır, Erkut Öztürk, Öykü Tosun, İhsan Bakır

İstanbul Mehmet Akif Ersoy Göğüs Kalp Damar Cerrahisi Eğitim ve Araştırma Hastanesi

GİRİŞ-AMAÇ: Kavşak Kaynaklı Ektopik Taşikardi(JET), çocukluk cağında en sik konjenital kalp hastalıkları için yapılan ameliyatlardan sonra görülen ve postoperatif dönemde morbiditeyi belirgin olarak arttıran ciddi bir komplikasyondur. Bu çalışmanın amacı JET insidansını ve risk faktörlerini belirlemek ve JET'in hastaların klinik sonuçları üzerindeki etkisini belirlemektir.

GEREÇ VE YÖNTEM: Ocak 2010 ile Ağustos 2012 arasında konjenital kalp cerrahisi yapılan 614 hasta çalışmaya alındı. Veriler retrospektif olarak değerlendirildi. Preoperatif aritmisi olan, postoperatif atriyoventriküler(AV) tam blok nedeniyle kalıcı pacemaker takılan, verilerine ulaşılamayan ve postoperatif başka bir merkeze refere edilen hastalar çalışma dışı bırakıldı. JET ventrikül hızı atriyal hızdan yüksek olan ve AV disosiyasyonun eşlik ettiği geniş QRS kompleksli taşikardi olarak tanımlandı. AV disosiyasyon çoğu hastada atriyal EKG ile doğrulandı.

BULGULAR: Prosedür sırasında ortalama yaş 32.9±50.2 ay, ortalama ağırlık 11.7±12.9 kg idi. JET'i olan 33 (33/614, % 5.3) hasta saptandı. JET olmayan hastalara göre JET geliştiren hastaların yaşları belirgin olarak daha küçüktü (14.2±28.6 ile 34.2±51 ay), tartıları daha azdı (7±5.2 ile11.9±13.2 kg) ve inotropik skorları daha yüksekti (14.8±11.4 vs. 8.7±10.9). Bizim serimizde JET daha sıklıkla Rastelli operasyonu sonrası (2/7,%28), atriyoventriküler septal defekt (AVSD) tamiri sonrası (8/40, %20) ve Fallot Tetralojisi tamiri sonrası (12/72, %16) gelişti. JET gelişimi, elektrolit düzeyleri, AV noda yakın yapılan cerrahi ya da "Risk Adjustment for Congenital Heart Surgery(RACHS)" skorundan bağımsız idi. Multivaryant lojistik regresyon analizi, kardiyopulmoner by-pass(KbPB) süresinin postoperatif JET gelişimi için önemli bir prediktör olduğunu gösterdi [odds oranı, 1.006 (güvenilirlik aralığı, 1.002-1.013): $p=0.003$]. Dopamin kullanımı da JET gelişimi için ayrı bir risk faktörü olarak bulundu [odds oranı, 1.1,(güvenilirlik aralığı 0.7-1.7): $p=0.007$)]. JET uzamış mekanik ventilator süresi, uzamış yoğun bakım süresi ve uzamış hastanede kalış süresi ile ilişkili bulundu.

TARTIŞMA VE SONUÇ: JET sıklıkla AVSD, Rastelli operasyonu ve Fallot tamiri sonrası görülür. JET gelişimi için en önemli risk faktörleri, KBP süresi ve postoperatif dönemde dopamin kullanımıdır.

S-17

Cardiofix musküler VSD oklüder cihazı ile perkütan perimembranöz ve musküler VSD kapatılması

Ahmet Çelebi, İlker Kemal Yücel, Abdullah Erdem, Reyhan Dedeoğlu, Mustafa Orhan Bulut

Dr. Siyami Ersek Göğüs Kalp Damar Cerrahisi, Eğitim ve Araştırma Hastanesi, Pediyatrik Kardiyoloji Kliniği

GİRİŞ-AMAÇ: Cardiofix musküler VSD oklüder'in (mVSDO) Amplatzer mVSDO'den farkı bağlayıcı bel uzunluğu daha kısa (7 vs 5 mm) olan seçeneklerinin olmasıdır. Hem muskuler septumun çocuklarda daha ince olması hem de perimembranöz VSD'lerin (pmVSD) etraf rimlerinin çok daha ince olmasından yola çıkarak bir dönem tüm muskuler VSD'lerde ve uygun pmVSD'lerde kısa beli olan (5 mm) Cardiofix mVSDO tercih ettik.

GEREÇ VE YÖNTEM: Nisan 2007 ile Şubat 2013 tarihleri arasında kliniğimizde Cardiofix mVSDO ile transkateter yoldan kapatma girişimi yapılan VSD'li 37 olgu irdelendi. mVSD'lerde prosedür standartlara uygun şekilde ve genellikle antegrad olarak, pmVSD'lerde ise anevrizma yok ve defektin aortaya uzaklığı 4 mm ve üzerinde ise cihazın sol diski septumun sol tarafına, anevrizma var ve tek delikli ise anevrizma içine yerleştirilerek yapıldı.

BULGULAR: Perkütan kapatma girişimi yapılan 37 olgunun 35'sinde (% 94) başarılı olundu. Olguların yaşı; 1-34 yıl arasında medyan 7 yıl idi. Ortalama VSD çapı 8,4 mm ±3,1(4,3-18 mm), ortalama Qp/Qs oranı 1,86±0.60 bulundu. Defekt yerleşimleri 17'sinde perimembranöz, 18'inde musküler idi. Sol ventrikül tarafından kapatılan 12 pm defektin aortaya uzaklığı 5,4 mm ±1,1(4-8 mm) idi. Tek ciddi komplikasyon cerrahi sonrası rezidüsü ve triküspid yetersizliği olan bir hastada rezidünün devam etmesi ve yetersizliğin artması nedeniyle cerrahiye vermek oldu. İzlemde tam oklüzyon oranı % 94 (33/35) oldu. Erken veya geç tam atrioventriküler blok görülmedi. Bir hastada yeni ortaya çıkan ancak ilerlemeyen minimal aort yetersizliği saptandı.

TARTIŞMA VE SONUÇ: Kısa belli (5 mm)Cardiofix mVSDO ile VSD kapatılması etkin ve güvenlidir. Muskuler VSD'li çocuklarda daha uygun olması yanında pmVSD'lerde de aortaya uzaklık 4 mm ve üzerinde ise sol ventrikül tarafından kapatıldığı takdirde bile hem etraf septumu iyi kavraması hem de pmVSD' okluderin beli kadar çok kısa olmaması nedeniyle ileti yoluna bası riskinin düşük olması muhtemeldir. Bunlar göz önüne alınarak Cardiofix mVSDO çocuklarda ve düşük kilolu erişkinlerde tercih edilebilir bir cihazdır.

Figür 1

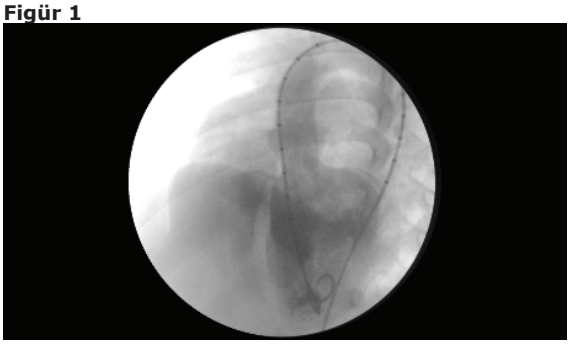

Perimembranöz VSD'nin kapatılmadan önceki görünümü

Figür 2

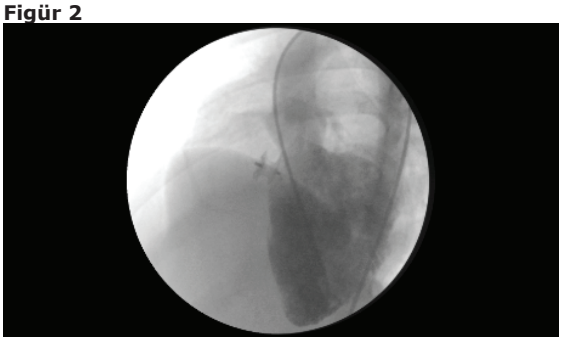

Perimembranöz VSD'nin Cardiofix musküler VSD oklüder ile kapatıldıktan sonraki görünümü

S-18

Çocuklarda, Küçük Bebek ve Prematürelerde Patent Duktus Arteriyozusun Amplatzer Dukt Okluder II AS Cihazı ile Kapatılması: Çok Merkezli Çalışma

Metin Sungur[1], Cemşit Karakurt[2], Nazan Özbarlas[3], Osman Başpınar[4]

[1]Ondokuz Mayıs Üniversitesi, Tıp Fakültesi, Pediatrik Kardiyoloji BD. Samsun
[2]İnönü Üniversitesi, Tıp Fakültesi, Pediatrik Kardiyoloji BD. Malatya
[3]Çukurova Üniversitesi, Tıp Fakültesi, Pediatrik Kardiyoloji BD. Adana
[4]Gaziantep Üniversitesi, Tıp Fakültesi, Pediatrik Kardiyoloji BD. Gaziantep

GİRİŞ-AMAÇ: Çocuklarda ve çok küçük semptomatik bebeklerde PDA'nın Amplatzer Dukt Okluder II AS (ADO II AS) cihazı ile kapatma etkinliği ve güvenirliğini değerlendirmek, erken ve orta dönem sonuçlarını bildirmek.

GEREÇ VE YÖNTEM: Dört pediatrik kardiyoloji merkezinden 60 çocuğun anjiyografik bilgisinin geriye dönük değerlendirmesi yapıldı.

SONUÇ: Çocukların ortanca yaş ve ağırlıkları sırası ile 6,5 ay (0,5-168 ay) ve 6,8 kg (1,19-57 kg) idi. Çalışmadaki 26 çocuğun ağırlığı 6 kg. altında idi. Bunlardan 9 bebeğin ağırlığı 3 kg. altında idi. PDA'nın ortanca en dar çapı 2 mm (1,2-4 mm) ölçüldü. Duktus anatomik sınıflaması 29 tip A, 2 tip B, tip C 11, tip D 1, tip E 16 ve 1 tanesi ameliyat sonrası rezidü şeklinde idi. ADO II AS ile kapatma işlemi girişim yapılan 60 çocuğun 58 (%96,6)'inde başarıldı. İki küçük bebekte cihaz bırakılmadan önce belirgin rezidü şantın gözlenmesi nedeniyle işlemden vazgeçildi. Bebeklerden biri ameliyata verildi, diğerine ADO II cihazı yerleştirildi. Ertesi gün yapılan ekokardiyografi değerlendirmede ADO II AS cihazı ile işlem yapılan çocukların tümünde tam kapanma izlendi. Ortanca izlem süresi 12 ay (3-18 ay) idi. Hastaların hiç birinde ölüm ya da işlem ile ilgili önemli komplikasyon gelişmedi.

TARTIŞMA: Çalışmamız ADO II AS cihazının küçük ve orta çaplı PDA'ların kapatılmasında etkili ve güvenilir olduğunu göstermektedir. Bu cihazın kullanımı ile çok küçük bebeklerde de PDA'nın başarı ile kapatma imkanı olmuştur.

S-19

Sol ventrikülden hızlı pacing ile perkütan balon valvüloplasti uygulamasının strandart yöntemle karşılaştırılması

İlker Ertuğrul[1], Tevfik Karagöz[1], Işıl Yıldırım[3], Hakan Aykan[1], Murat Şahin[4], Mustafa Gülgün[2], Alper Akın[1], Ebru Aypar[1], Dursun Alehan[1], Süheyla Özkutlu[1], Sema Özer[1], Alpay Çeliker[5]

[1]Hacettepe Üniversitesi Pediatrik Kardiyoloji Bölümü
[2]Gülhane ATA Pediatrik Kardiyoloji Bölümü
[3]Adana Numune Eğitim Araştırma Hastanesi
[4]Antalya Eğitim Araştırma Hastanesi
[5]Acıbadem Üniversitesi Pediatrik Kardiyoloji Bölümü

GİRİŞ-AMAÇ: Konjenital aort darlığı tüm konjenital kalp hastalıklarının %6'sını oluşturur. Darlığın en sık nedeni büküspid kapak varlığıdır. Tedavide günümüzde perkütan valvüloplasti cerrahi valvotominin yerini almıştır. Sol ventrikülden uygulanan hızlı ventriküler ''pacing'' ile kateter stabilizasyonunu sağlamakta ve valvüloplastinin etkinlik ve güvenilirliği arttırmaktadır.

YÖNTEM VE BULGULAR: 2000-2012 tarihleri arasında yaşları 1 gün ile 18 yaş ve ağırlıkları 1.3-80 kg arasında değişen 130 hastaya perkütan yolla valvüloplasti uygulanmıştır. Elli altı hastada kılavuz tel üzerinden sistemik bazal değerinin %40-50 altına düşüren hızda ''pace'' edilirken valvüloplasti uygulanmıştır. İşlem sonrası LV sistolik basıncı ortalama 160 mmHg'dan 123 mmHg'ya, kapak üzerindeki sistolik gradient ortama 68 mmHg'dan 27,6 mmHg'ya gerilemiştir. İşlem uygulanan sadece

2 (%3) hastada 3. derece AY gelişmiştir. 2 hastada akut başarı sağlanamamış, 2 hastada kısmi başarışlı olunmuştur. ''Pace'' uygulanmayan hastalarda ise başarısızlık 6/74 hastada kısmi başarı ise 7/74 hastada gözlenmiş, 16 (%21) hastada ise işlem sonrası 3. derece AY gelişmiştir. Hastaların 13'inde işlemler sonrasında cerrahi gerekmiştir. Hastaların 9'una komissirotomi uygulanmış, 4 hastada kapak replasmanı gerçekleştirilmiştir. Hastaların hiçbirinde ritm bozukluğu izlenmemiştir.

TARTIŞMA VE SONUÇ: Çalışmamız kılavuz telle sol ventrikülden yapılan ''pacing'' ile uygulanan valvüloplastinin etkin ve güvenilir bir yöntem olduğunu, aynı zamanda işlemi kolaylaştırdığı gibi işlem başarısını arttırdığı ve sonrasında gelişebilecek AY oranını azalttığı saptanmıştır.

S-20

Siyanotik konjenital kalp hastalığı olan yenidoğan ve süt çocuklarında pulmoner kan akımının sağlanması için duktus arteriyozusa stent konulmasının verimliliğinin değerlendirilmesi: Akut ve orta dönem sonuçları, tek merkez deneyimi

Ender Ödemiş, Alper Güzeltaş, Tunç Tuncer, İsa Özyılmaz, Yakup Ergül, İhsan Bakır

İstanbul Mehmet Akif Ersoy Göğüs Kalp Damar Cerrahisi Eğitim ve Araştırma Hastanesi

GİRİŞ-AMAÇ: Duktus arteriyozusa stent yerleştirilmesi;duktal bağımlı veya azalmış akciğer dolaşımı ile seyreden siyanotik konjenital kalp hastalıklı yenidoğan ve süt çocuklarında palyatif kalp cerrahisi girişimlerine alternatif bir tedavidir. Günümüzün daha iyi yönlendirilebilen ve daha esnek yeni nesil koroner stentleri sayesinde duktusa stent yerleştirilmesi daha güvenilir ve kolay olmaktadır. Bu çalışmanın amacı duktus bağımlı veya azalmış pulmoner akımlı yenidoğan ve sütçocuklarında transkateter olarak duktusa stent yerleştirilmesinin verimliliği ve sonuçlarını değerlendirmektir.

GEREÇ VE YÖNTEM: Nisan 2010-Şubat 2013 tarihleri arasında ekokardiyografi ve kateter anjiyografi ile değerlendirildikten sonra 40 hastanın duktusuna stent yerleştirilmesine karar verilmiştir. Hastaların 4 tanesi VSD+PA, 21 tanesi IVS+PA, 6 tanesi kritik pulmoner stenoz ve diğer 9 hasta ise duktus bağımlı muhtelif tipte konjenital kalp hastalıklarından oluşmakta idi. Hastaların iki tanesi işlemden önce olmak üzere dokuzuna radyo frekans yöntemi ile pulmoner kapak delme işlemi de uygulandı.

BULGULAR: Hastaların %97.5'ine başarılı ile stent yerleştirildi. Hastaların ortanca yaşı 8 gün ve ortalama ağırlık 3.29 ±1.2 kg idi. İşleme bağlı ölüm sadece bir hastada işlem sırasında gelişen hipotansiyona bağlı olarak gelişti. Ortalama izlem süresi 193 gün idi. Stent konulduktan sonra oluşan ölümlerin nedenleri; pulmoner kanama (1), Glenn operasyonu sonrası trombüs oluşumu (1), sepsis (4), pnömoni (2) ve bir hastada ani kardiyak ölümdür. İşlem öncesi ve sonrasındaki ortalama oksijen saturasyonları sırasıyla %77.3 ve %88 dir. Hastalardan 5 tanesine Glenn operasyonu uygulandı ve 5 tanesi hala takip edilmektedir. Bir hastanın stenti tıkandı ve aorto-pulmoner şant uygulandı. Bir hastaya atriyal septektomi ve pulmoner kapak kommissurotomi uygulandı. İki hasta Glenn operasyonu yapılmak üzere beklemektedir. Üç hasta takiplere devam etmedi ve kendilerine ulaşılamadı. Diğer hastaların takipleri devam etmektedir.

TARTIŞMA VE SONUÇ: Ağır siyanotik yenidoğan ve süt çocuklarının ilk palyasyon girişimi olarak duktus arteriyozusa stent yerleştirilmesi sonraki palyasyon veya tam düzeltme operasyonları yapılana kadar cerrahiye iyi bir alternatiftir. Stent yerleştirilmesi pulmoner arterlerin gelişimini sağlayarak cerrahi yaklaşım için hastaya zaman da kazandırır.

S-21

"Nit Occlud® Lê VSD Coil" Cihazı ile Transkateter Perimembranöz Ventriküler Septal Defekt Kapatılan Olgularımızın Erken ve Orta Dönem Sonuçları

Ender Ödemiş, Murat Saygı, Alper Güzeltaş, İbrahim Cansaran Tanıdır, Yakup Ergül, İsa Özyılmaz, İhsan Bakır

İstanbul Mehmet Akif Ersoy Göğüs Kalp Damar Cerrahisi Eğitim ve Araştırma Hastanesi

GİRİŞ-AMAÇ: Perkütan teknikler cerrahi tedavinin dezavantajlarını ortadan kaldırmak için geliştirilmiştir. Transkateter ventriküler septal defect (VSD) kapatılması ilk olarak Locket ve ark. tarafından yapıldığından bu yana kadar birçok değişik cihaz kullanılmıştır. Bu yazıda, Nit Occlud® Lê VSD Coil ile transkateter VSD kapatılması yapılan hastalarımızın kısa ve orta dönem sonuçlarını sunmayı amaçladık.

GEREÇ-YÖNTEM: Nit Occlud® Lê VSD Coil ile transkateter VSD kapatılan hastaların prospektif bir şekilde kayıt edilen elektrokardiyografik, ekokardiyografik, anjiyografik verileri ve 24 saatlik Holter monitörizasyon verileri incelendi.

BULGULAR: Nit Occlud® Lê VSD Coil implantasyon işlemi 13/14 hastada (% 93) başarılı oldu. Hastaların medyan yaşı 7,6 yıl (1,7-17 yıl) ve medyan ağırlığı 25,5 kg (10-58 kg) idi. Bir olgu hariç tüm hastalarda ventriküler septal anevrizma dokusu vardı. Medyan cihaz büyüklüğü 8/6 (cihaz ölçü aralığı 8/6-12/6) idi. Medyan prosedür ve floroskopi zamanları sırasıyla 93,8 dakika (40-180 dk) ve 32,4 dakika (13,3-67,4 dk) idi. Medyan aortik rim 4,7±1,8 mm (0-8 mm) idi. Cihaz implantasyonu sonrası total oklüzyon oranı 11/13 (% 84) idi. İlk olguda rezidüel VSD'nin 1.ay kontrolünde kendiliğinden kaybolduğu gözlendi. Diğer olguda ise cihaz implantasyonundan saatler sonra başlayan medikal tedaviye dirençli hemoliz gelişti. Rezidü saptanan lokalizasyona ikinci bir coil implante edildi ancak hemoliz gerilemedi. Bu hastaya ilk işlemden 7 gün sonra, gerilemeyen dirençli hemoliz ve rezidü nedeni ile cerrahi kapatma işlemi yapıldı. İzlemde hiçbir olguda aortik kapak yetersizliği gelişmedi. İşlem esnasında ya da izlemde (ortanca 7,7 ay) hiçbir hastada AV blok gelişmedi. İşleme bağlı mortalite gözlenmedi.

TARTIŞMA VE SONUÇ: Ventriküler septal anevrizma dokusu içeren, aortik rimi kısa olan veya hiç olmayan perimembranöz VSD'li olgularda dahil olmak üzere, Nit Occlud® Lê VSD coil ile transkateter kapatma işlemi uygulanabilir. Bu cihazın en önemli avantajı AV blok riskinin olmaması gibi gözükmektedir. Ancak klinik sonuçların ve uzun dönem komplikasyonların değerlendirilmesi için izlem süresi daha uzun olan çalışmalara ihtiyaç vardır.

S-22

İntakt septumlu pulmoner atrezinin girişimsel yöntemle tedavisi: Uzun dönem izlem sonuçlarımız

Kemal Nişli, Ümrah Aydoğan

İTF Pediatrik kardiyoloji

GİRİŞ-AMAÇ: İntakt septumlu pulmoner atrezi mortalite riski yüksek nadir bir konjenital kalp hastalığıdır. Bu çalışmada kılavuz tel ile perforasyon uygulanan hastaların sonuçları değerlendirilmiştir.

GEREÇ VE YÖNTEM: Pulmoner kapağın kılavuz tel ile perforasyonu ve balon dilatasyon amacı ile Haziran 1998 ile Aralık 2012 yılları arasında 31 hastaya kateterizasyon uygulandı.

BULGULAR: Bir hasta dışında tüm vakalarda perforasyon uygulandı. İşlemden bir hafta sonra 4 hastada Blalock-Taussig şanta ihtiyaç duyuldu.Beş hastaya işlem sırasında duktusa stent implantasyoonu gerekti. Dört hastada işlemden sonra erken dönemde ve bir hastada geç dönemde kaybedildi. Üç hastada ileri dönemde pulmoner valvüloplasti tekrarlandı. İşlemden sonra BT şant ihtiyacı gösteren iki hastaya 1 yıl sonunda 11/2 ventrikül tamiri uygulandı. Oniki hasta ise tekrar girişim ihtiyacı duyulmadan iki ventrikül fizyolojisinde izlenmektedir.

TARTIŞMA VE SONUÇ: Koroner sirkülasyonun sağ ventrikül bağımlı olmadığı ve çıkış yolu olan intakt septumlu pulmoner atrezili hastalarda kılavuz tel ile kapak perforasyonu alternatif girişimsel tedavi yöntemidir.

S-23

Genel durumu kötü prematür bebeklerde transkateter PDA kapatılması

Osman Başpınar[1], Metin Kılınç[1], Ahmet İrdem[1], Derya Aydın Şahin[1], Zatıgül Şafak Taviloğlu[2], Ercan Sivaslı[2]

[1]Gaziantep Ün Tıp Fak, Çocuk Kardiyoloji BD
[2]Gaziantep Ün Tıp Fak, Yenidoğan BD

GİRİŞ-AMAÇ: Prematürlerde transkateter PDA kapatılması girişimsel kardiyolojinin en riskli konularından birisidir. Günümüz teknolojisi bu yaş grubuna hizmet verecek güvenli cihazı halen geliştirememiştir. Klinik durumu kötü, cerrahi için uygun aday olmayan prematür bebeklerde transkatater PDA kapatılmasının etkinliğinin değerlendirilmesidir.

GEREÇ VE YÖNTEM: Sekiz genel durumu kötü prematür bebekte PDA değişik cihazlarla kapatıldı. 6 hastada yaklaşım sadece venöz yoldan yapıldı. Amplatzer duct occluder (ADO) II, Cook koil ve ADO II ek boyutlular (AS) kullanıldı. Hastalarda eşlik eden problemler; tüm hastalarda solunum zorluğu sendromu, hepsinde nekrotizan enterokolit, 3 hastada intravasküler koagülopati, ve 1 hastada pulmoner hemeoraji varlığı şeklindeydi. Hastaların tümü işlem öncesi mekanik ventilatör bağımlısıydı.

SONUÇ: Hastaların gestasyonel yaşı 27 ve 31 haftaydı. Ortalama doğum ağırlığı 1067 ± 232 (900-1550) gr, işlem sırasındaki ağırlıkları ise 1862 ± 534 (1190-2820) gr idi. Hastaların ortalama yaşı 41 (17 – 90) gün idi. Anjioda ölçülen ortalama PDA çapı 2.3 (1–3.5) mm olarak ölçüldü. Hepsinde 4F kılıf kullanıldı. Kapatma işlemi teknik olarak tüm hastalarda başarılıydı. İşlem sırasında anjiografik kontrol yerine transtorasik eko ile kontrol yapıldı. İşlem sırasında kardiyak perforasyon oluşan bir hasta kaybedildi. Bir başka hasta ise ko-morbid problemler nedeni ile 6 gün sonra öldü. PDA'lar pulmoner arter ve aortada belirgin darlık olmadan kapandı. ADO II AS 6 vakada kullanıldı.

TARTIŞMA: Bu özel yaş grubunda, çok nazik katater ve cihaz kullanımı gerekmektedir. Özellikle, ADO II AS'nin düşük profili ve simetrik yapısı prematür bebeklerin PDA kapatılmasına izin verebilmektedir. Transkatater PDA kapatılması tekniği prematür bebeklerde mümkündür ve cerrahiye alternatif olabilir.

S-24

Cerrahi ya da Cihaz ile Tedavi Edilen Sekundum ASD Olgularının Transözefageal Ekokardiyografik ve Hemodinamik özellikleri

Serhat Koca, Feyza Ayşenur Paç, Ajda Mutlu Mıhçıoğlu, Ahmet Vedat Kavu
Türkiye Yüksek İhtisas Hastanesi Çocuk Kardiyoloji Kliniği

GİRİŞ-AMAÇ: Atriyal Septal Defekt (ASD) çocuklarda sık rastlanan konjenital kalp hastalıklarından olup, erişkin dönemde en sık saptanan konjenital kalp hastalığıdır. Sekundum ASD tedavisinde cerrahi tedavi uzun yıllardır tedavi yöntemi olarak kullanılmaktadır. Sekundum ASD nin transkatater yöntemle ile tedavisi tüm dünyada yaygınlaşmıştır. Bu yazıda kliniğimizde değerlendirilerek tedavi edilmiş sekundum ASD olgularımızın hemodinamik değerlendirmeleri ve transözefageal ekokardiyografik özellikleri hakkında bilgi vermeyi amaçladık.

GEREÇ VE YÖNTEM: Aralık 2005 –Aralık 2012 arasında 372 hasta (e/k: 135/237) sekundum ASD nedeniyle hemodinamik açıdan ve transözefageal ekokardiyografi (TEE) ile değerlendirilmiş; 162 hasta transkatater yöntemle cihaz ile, 210 hasta cerrahi yöntem ile tedavi edilmiştir.

SONUÇ: Yaş ortalaması 22.2± 16.18 (3-71) olan 210 hasta cerrahi ile tedavi edilirken; yaş ortalaması 24.97± 16.53 (3-66) olan 162 hasta cihaz ile (119 fso, 33 aso, 7 BioSTAR, 3 Cera) tedavi edildi. Cerrahi ile tedavi edilen ASD olguları ile cihaz ile tedavi edilen ASD olguları arasında yaş (p:0.082) ve ortalama pulmoner arter basıncı (p:0.29) açısından anlamlı fark saptanmadı. Ancak cerrahi olarak tedavi edilen olgular ile cihaz ile tedavi edilen olgular arasında akımlar oranı, sistolik pulmoner arter basıncı, dört boşluk- bikaval- aortik pozisyonlardaki defekt çapı arasında istatiksel olarak anlamlı fark saptandı. Ayrıca aortik pozisyonda anterior rim dışındaki dört boşluk, bikaval ve aortik pozisyonlardaki defekt rimleri arasında istatiksel olarak anlamlı fark mevcuttu Hastalarda çoklu defekt varlığı cerrahi ile tedavi edilen olgularda; cihaz ile tedavi edilen olgulara göre istatiksel olarak anlamlı biçimde daha fazla saptandı. Ancak cihaz ile tedavi edilen çoklu ASD olgularıda mevcuttu.

TARTIŞMA: Başarılı transkatater ASD kapatılması için defektin genişliği, rimlerin yeterliliği ve cihaz-septum uygunluğu önemlidir. Hastaların bu açıdan değerlendirilmesi önemli bir komplikasyon olan cihaz embolizasyonu ile karşılaşılması ihtimalini azaltacaktır.

Ancak cihaz kontrendikayonu olmayan hastalarda, cihaz ile kapatılmaya uygun defektlerin transkatater yöntemle tedavisi; cerrahi sonrası karşılaşılan komplikasyonlar ve post-op hastanede kalış süresi açısından önemli avantajlar sağlamaktadır.

S-25

Perkütan pulmoner valve implantasyonu; 9 olguda Melody ve Edwards kapaklarıyla ilk deneyimler ve erken dönem sonuçlarımız

Ahmet Çelebi, Abdullah Erdem, Mustafa Orhan Bulut, Reyhan Dedeoğlu, İlker Kemal Yücel, Ayhan Çevik

Dr. Siyami Ersek Göğüs Kalp Damar Cerrahisi, Eğitim ve Araştırma Hastanesi, Pediyatrik Kardiyoloji Kliniği

GİRİŞ-AMAÇ: Sağ ventrikül (RV) çıkım yolu patolojileri ile birlikte olan KKH'ları cerrahi onarımdan bir süre sonra karşımıza kondüit veya pulmoner kapak disfonksiyonu ile birlikte gelebilmektedirler. Kondüit disfonksiyonu gelişen olgularda re-operasyonları azaltmak amacıyla perkütan pulmoner valve implantasyonu (PPVİ) son zamanlarda gündemde olan bir tedavi şeklidir. Bu çalışma ile iki farklı kapak kullanarak PPVİ yaptığımız olguların erken dönem sonuçlarını sunmaktayız

GEREÇ VE YÖNTEM: Hasta grubunun tamamı kondüit kullanımı gerektiren operasyonlar geçirmişti. Dördü geçirilmiş Ross operasyonu, beşi opere Fallot tetralojisi-pulmoner atrezi, biri ise opere trunkus arteriyozus idi. Beş olguda kondüit darlığı nedeniyle daha önce stent konulduğundan serbest yetersizlik mevcuttu. Diğer beş olgudan üçünde darlık lezyonu, ikisinde saf serbest yetersizlik mevcuttu. Saf yetersizlik olanların tamamında kardiyak manyetik rezonans görüntülemeler mevcut olup RV volümleri ve fonksiyonları açısından kapak implantasyonu endikasyonu vardı. Saf darlık lezyonlularda ise semptomatik olgularda sağ ventrikül–sol ventrikülbasınç oranının 2/3 olması, asemptomatik olanlarda ise RV basıncının >3/4 olması durumunda girişim yapılmasına karar verildi. Bulgular; Eylül-Ekim 2012 aylarında üç ayrı günde PPVİ planlanan toplam 10 hastanın 9'unda girişim yapıldı ve tümünde başarılı oldu. Üç olguya Edwards-Sapien altı olguya Melody Valve takıldı. Daha önce stent implantasyonu yapılmış olan beş olgudan ikisinde PPVİ öncesinde stent konulmasına gerek kalmadı. Önceden stent konulmuş diğer üç olgudan ikisinde stent kırığı nedeniyle ikinci bir stent ile prestenting yapıldı. Bir olguda ise RV çıkım yolu darlığının iyi kaplanmadığı düşünülerek ikinci stente ihtiyaç duyuldu. Kalan dört olguda aynı seansta prestenting yapılıp ardından PPVİ'na geçildi. Olguların PPVİ öncesi RV basınçları 45-85 mmHg (medyan 70), sonrası RV basınçları 40-60 mmHg (medyan 45) saptandı. İmplant sonrası hiçbir olguda eser-hafif yetersizlik ötesinde yetersizlik saptanmadı.

TARTIŞMA VE SONUÇ: PPVİ implantasyonu cerrahiye göre daha az invaziv bir yöntem olması, seçilmiş ve uygun olgularda yüksek implantasyon başarısı ve düşük komplikasyon oranları ile cerrahiye alternatif olarak tercih edilebilir güvenli ve etkin bir yöntemdir.

Figüre 1

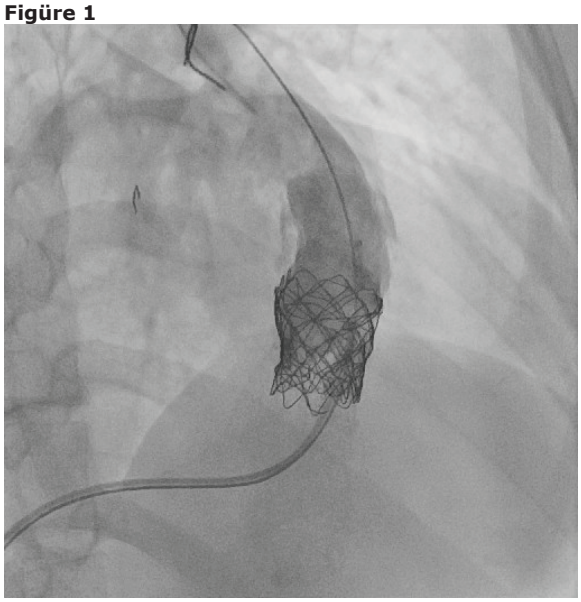

Edwards Sapien kapak implantasyonu sonrası kraniyal pozisyonda yapılan kontrol anjiyografide kaçak görülmemektedir.

Figüre 2

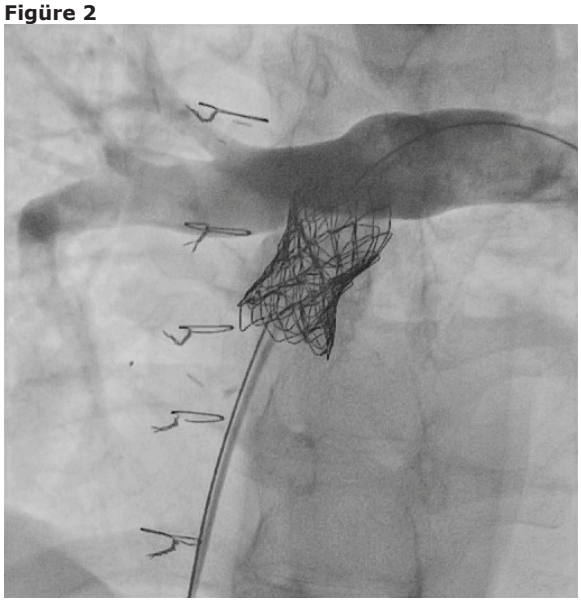

Melody kapak implantasyonu sonrası kraniyal pozisyonda yapılan kontrol anjiyografide kaçak görülmemektedir.

S-26

Yeni Modifiye Balon-Yardım Tekniği, Amplatzer Septal Okluder Kullanılarak Büyük Atriyal Septal Defektlerin Kapatılmasında Cihazın Uygun Pozisyonda Yerleşmesini Sağlıyor

Nazmi Narin, Ali Baykan, Mustafa Argun, Abdullah Özyurt, Özge Pamukcu, Kazım Üzüm

Erciyes Üniversitesi Tıp Fakültesi, Çocuk Kardiyoloji Bilim Dalı, Kayseri

GİRİŞ-AMAÇ: Sekundum atriyal septal defektlerin (ASD) transkateter yolla kapatılması cerrahiye alternatif bir yöntemdir. Büyük ASD'lerin transkateter kapatılması güçtür ve genellikle cihazın uygun pozisyonda konumlandırılması için çok sayıda girişim gerekmektedir ve bazen de işlem başarısız olabilmektedir. Cihazın sağ atriyuma yer değiştirmesini önlemek için yeni mofiye balon-yardım tekniği uyguladığımız hastalarımızı sunuyoruz.

GEREÇ VE YÖNTEM: Haziran 2011 ve aralık 2012 tarihleri arasında Erciyes Üniversitesi Tıp Fakultesi Pediyatrik Kardiyoloji Departmanında Amplatzer Septal Okluder (ASO) kullanılarak hemodinamik önemli 17 ASD hastasına kapatma girişimi yapıldı. Medyan yaş 6 yıl (aralığı, 3-11 yıl) ve medyan vucut ağırlığı 21 kg (aralığı, 13-40 kg). Tranösefagial ekokardiyografi (TEE) ile medyan ASD çapı 18 mm (aralığı, 15-27 mm) ve balon sizing ile medyan ASD çapı 20 mm (aralığı, 17-28 mm). Medyan Qp/Qs oranı 2,7 (aralığı, 1,9-4,6) ve medyan pulmoner arter ortalama basıncı 24 mmHg (aralığı, 16-33 mmHg) saptandı. İşlem: Genel anestezi altında yapıldı. Amplatzer cihazın çapı balon sizing ile ölçülen ASD çapından 1-2 mm büyük seçildi. Sağ femoral venden 0.35 tel üzerinden ilerletilen taşıyıcı kılıf çoğunlukla sağ üst pulmoner ven ve birkaç olguda ise sol üst pulmoner ven ostiumuna ilerletildi. Sol femoral venden Tyshak II (Numed, INC. USA) 12 mm x 4 cm balon, sol üst veya sol alt pulmoner vene yerleştirilmiş tel üzerinde ilerletilerek ASD içerisinde şişirildi. Taşıyıcı sistem geri çekilerek cihazın sol diski sol atrium içerisinde açılarak interatrial septuma doğru çekildi. Sağ atrial disk sağ atriyumda serbest bırakıldı. ASO'nun her iki diski Tyshak II balon üzerine oturduğundan cihazın sağ atriyuma yer değiştirmesi engellenmiş olmaktadır. Sonra balon tamamen indirilip tel ile birlikte geri çekilerek, TEE ve floroskopi rehberliğinde cihaz uygun pozisyonda olduğunda serbest bırakıldı (Resim). Hastalarımızda komplikasyon gelişmedi.

TARTIŞMA VE SONUÇ: Balonun uzun olması ve defekt içerisine yerleştirilmesi neticesinde, ASO'nun her iki diskinin balon üzerine oturması sağlandığından, bu metod ile cihaza uygun poziyon verilmesi daha önce tarif edilmiş olan balon-yardım tekniğinden daha kolay olmaktadır.

Resim.

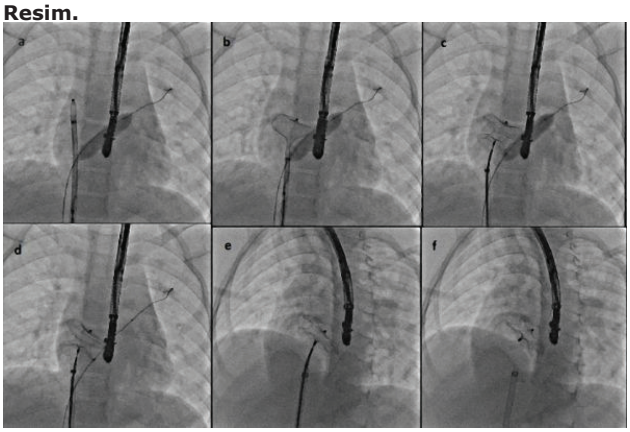

Anjiografi ASO kullanılarak yeni modifiye balon-yardım tekniği ile büyük ASD kapatılmasını gösteriyor.

S-27

Konjenital kalp ameliyatlarının "Aristotle Score" kullanılarak yıllık değerlendirilmesi

Ersin Erek[1], Bilge Yılmaz[1], Mehmet Kaya[1], Onur Şen[1], Kürşat Öz[1], Selen Onan[1], Özgen Koçyiğit[3], Alper Güzeltaş[2], Ender Ödemiş[2]

[1]Mehmet Akif Ersoy Göğüs Kalp Damar Cerrahisi Eğitim ve Araştırma Hastanesi, Kalp ve Damar Cerrahisi Kliniği
[2]Mehmet Akif Ersoy Göğüs Kalp Damar Cerrahisi Eğitim ve Araştırma Hastanesi, Pediyatrik Kardiyoloji Kliniği
[3]Mehmet Akif Ersoy Göğüs Kalp Damar Cerrahisi Eğitim ve Araştırma Hastanesi, Anestezi ve Reanimasyon Kliniği

GİRİŞ-AMAÇ: Aristotle skorlama sistemi, konjenital kalp ameliyatlarının, mortalite, morbidite ve cerrahi zorluk ile derecesine göre değerlendirilmesi amacıyla kullanılmaktadır. Hasta bağımlı ve bağımsız faktörlerin hesaplanmasıyla "Basic" (ABC)(1,5-15 puan) ve "comprehensive" (ACC) (15-25 puan) puanlar elde edilir ve hastalar 6 kategori üzerinden değerlendirilir. Bu çalışmada Ocak – Aralık 2012 tarihleri arasında, aynı cerrahi ekip tarafından yapılan 167 ardışık konjenital kalp ameliyatı Aristotle skorlama sistemi ile değerlendirildi. Çalışma planı: Çalışmamızda her yapılan prosedür için ABC ve ACC skorlarına bakıldı. Yoğun bakımda postoperatif 7 gün ve daha fazla kalış süresi morbiditenin belirleyicisi, kardiyopulmoner bypass (KPB) süresinin 120 dakika ve üzerinde olması cerrahi teknik zorluğun belirleyicisi olarak kullanıldı. Bulunan değerler, hasta sayısına bölünerek morbidite ve cerrahi teknik zorluk indeksleri hesaplandı. Hastalarda görülen tüm komplikasyonlar, Aristotle sistemine uygun sınıflandırıldı. ABC, ACC skorları ve kategorileri ile mortalite, morbidite ve cerrahi zorluk arasındaki korelasyon değerlendirildi.

BULGULAR: Çalışma 167 prosedür ve 163 hasta içermektedir. Ortalama ABC ve ACC skorları 7.53(+/-2.7) ve 8.55(+/-3.5) olarak hesaplandı. Prosedürler ACC skorlarına göre 6 kategoriye ayrıldı. Toplam mortalite oranı %12.5 (21/167)(%95CI:%7.4-%17.5) olarak bulunurken, Level 1 için %3.7, Level 2 için %4.5, Level 3 için %13.6, Level 4 için %18.8, Level 5 için %66.6 ve Level 6 için %100 bulundu. Hastaların 71' inde (% 43,5), toplam 155 komplikasyon görüldü. Toplamda morbidite indeksi %33.5(56/167)(%95CI: %24-%39) olarak hesaplandı. Bu değer Level 1 de %3.7 (1/27) olarak bulunurken, Level 5 de %100(3/3)' e kadar yükseldi. Cerrahi zorluk indeksi toplamda %31.7(53/167) iken, Level 1 de %0, Level 5 de %66,6(2/3) olarak bulundu. Aristotle kategorisi ile mortalite (p<0,019), morbidite (p<0,001) ve cerrahi teknik zorluk (p<0,001) arasında pozitif korelasyon saptandı.

TARTIŞMA VE SONUÇ: Aristotle skorlama sistemi, konjenital kalp ameliyatlarının sonuçlarının değerlendirilmesinde çok kullanışlı ve detaylı bir analiz imkanı sağlar. Klinikler objektif olarak, kendi sonuçlarını yıllık olarak kendi içinde ve dünyadaki diğer kliniklerle karşılaştırabilir ve bu veriler kalite iyileştirme çalışmalarında kullanılabilir.

Tablo 1

Tablo1
Prosedürler ve aristotle skorları ile mortalite ,morbidite, cerrahi zorluk indeksleri

Prosedürler	Toplam (N)(2012)	ABC skoru	ACC skoru	Mortalite (n)%	Morbidite indeksi %	Cerrahi zorluk indeksi %
VSD onarımı	17	6.2(+/-0.84)	7.05(+/-1.14)	1(5.9%)	2(11.8%)	1(5.9%)
Norwood prosedürü	8	14,50	16.2(+/-3.6)	5(63%)	5(62.5%)	8(100%)
Bidireksiyonel kavopulmoner anostomoz	6	7.18(+/-0.3)	8.01(+/-1.04)	0	0	0
ASD onarımı	14	3.4(+/-0.8)	3.9(+/-1.2)	0	0	1(7.1%)
AVSD onarımı	13	8.38(+/-1.85)	8.92(+/-1.9)	1(7.7%)	7(53.8%)	6(46.1%)
TOF total korreksiyon	13	8.02(+/-1.02)	8.17(+/-1.25)	0	4(30.8%)	5(38.5%)
Arterial switch operasyonu	14	10.7(+/-0.7)	12.1(+/-1.5)	1(7.1%)	14(100%)	14(100%)
Aort koarktasyon tamiri	13	7.38(+/-0.9)	9.07(+/-3.4)	1(7.7%)	5(38.5%)	0
TAPVD onarımı	7	9,00	9.5(+/-0.9)	1(14.3%)	4(57.1%)	2(28.6%)
PAPVD onarımı, ASD ile birlikte	5	5,00	5	0	0	0
Pulmoner banding	6	6,00	9.5(+/-4.1)	1(16.7%)	3(50%)	0
Şant, santral- Modifiye BT	12	6.6(+/-0.2)	7.3(+/-1.01)	2(16.7%)	9(75%)	0
Kawashima operasyonu	2	7.15(+/-0.4)	9.15(+/-0.4)	0	0	1(50%)
Fontan prosedürü	2	9,00	10.25(+/-1.06)	0	0	2(100%)
Rastelli operasyonu	2	10,00	11.5(+/-0.7)	0	0	2(100%)
Senning operasyonu	2	8,50	9.5(+/-1.41)	0	0	1(50%)
Ross operasyonu	2	7.4(+/-2.4)	8.3(+/-2.9)	0	0	2(100%)
Diğer	29	7.4(+/-2.7)	8.5(+/-3.5)	8(27.5%)	3(10.3%)	8(27.5%)
TOPLAM	167	7.53(+/-2.7)	8.55(+/-3.5)	21(12.5%)	56(33.5%)	53(31.7%)

ABC: Aristotle basic score ; ACC: Aristotle comprehensive score;

Tablo 2

Tablo 2
Aristotle skorlama sistemine göre 167 prosedürün karakteristik özellikleri

Değişken	LEVEL 1	LEVEL 2	LEVEL 3	LEVEL 4	LEVEL 5	LEVEL 6	TOTAL
Hasta sayısı	27	44,00	43	46	2	1	163
Prosedür sayısı	27	44,00	44	48	3	1	167
Yaş (gün)	3880.7(+/-2723.35)	1006.09(+/-2032.63)	1530.25(+/-2501.26)	876.90(+/-2016.30)	7.50(+/-7.78)	2	1538.74(+/-2476.03)
BSA (m2)	0.56(+/-0.4)	0.47(+/-0.3)	0.56(+/-0.4)	0.38(+/-0.3)	0.22(+/-0.01)	0.16	0.55(+/-0.45)
KPB ile yapılan ameliyat sayısı	21	27,00	35	44	2	1	130
KPB süresi (dk)	60.8(+/-21.1)	63.8(+/-17.5)	122.9(+/-80.5)	176.6(+/-98.7)	202.3(+/-80.8)	143	110.4(+/-79.7)
YBÜ kalış süresi (gün)	1.37(+/-2.2)	7.82(+/-14.03)	8.30(+/-10.16)	13.91(+/-14.82)	13(+/-4.24)	3	8.11(+/-12.35)
Hastane kalış süresi (gün)	6.11(+/-5.37)	14.07(+/-14.05)	14.42(+/-10.69)	16.96(+/-14.76)	13(+/-4.24)	3	13.59(+/-12.64)
Komplikasyonlar (n and % of N)	5(19%)	41(93.2%)	40(90.9%)	62(129.2%)	5(166.7%)	2(200%)	155(92.8%)
Mortalite (n and % of N)	1(3.7%)	2(4.5%)	6(13.6%)	9(18.8%)	2(66.6%)	1(100%)	21(12.5%)
ABC skoru (puan)	3.65(+/-1.00)	6.52(+/-0.64)	7.76(+/-1.07)	10.10(+/-2.40)	7.51(+/-2.70)	14,50	7.53(+/-2.7)
ACC skoru (puan)	3.93(+/-1.04)	6.68(+/-0.65)	8.55(+/-0.54)	11.89(+/-1.64)	8.56(+/-3.53)	24,50	8.55(+/-3.5)

ABC: Aristotle basic score ; ACC: Aristotle comprehensive score; BSA: Body surface area; KPB: Kardiyopulmoner bypass; YBÜ: Yoğun bakım ünitesi

S-28

Kliniğimizde yapılan Norwood Operasyonu ve Sonuçları: Bir kliniğin öğrenme eğrisi

Murat Başaran[1], Eylem Tunçer[1], Füsun Güzelmeriç[2], Nihat Çine[1], Ayşe Yıldırım[3], Naci Öner[3], Metin Sungur[3], Behzat Tüzün[1], Hakan Ceyran[1]

[1]kartal koşuyolu yüksek ihtisas eğitim ve araştırma hastanesi kalp ve damar cerrahisi
[2]kartal koşuyolu yüksek ihtisas eğitim ve araştırma hastanesi anesteziyoloji ve reanimasyon
[3]kartal koşuyolu yüksek ihtisas eğitim ve araştırma hastanesi pediyatrik kardiyoloji

GİRİŞ-AMAÇ: Hipoplastik sol kalp sendromu (HSKS) yenidoğan döneminin kritik konjenital kalp patolojilerinden biridir. Norwood operasyonu bugün halen en deneyimli kliniklerde bile belli bir mortalite ile yapılıyor olsa da HSKS'de tek tedavi seçeneğidir. Bu bildiride kliniğimizde yapılan Norwood operasyonu ve sonuçları incelenmiştir.

GEREÇLER VE YÖNTEM: Kliniğimizde Mayıs 2011 ve Ocak 2013 tarihleri arasında 19 hastaya (12 erkek, 7 kız) HSKS tanısı ile Norwood operasyonu uygulandı. Veriler hasta dosyalarından retrospektif olarak toplandı. Hastaların 9'una Sano madifikasyonu uygulanırken, 10 hasta Blalock-Taussing (BT) şantı ile tamamlandı. Tüm hastaların ark rekonstrüksiyonu antegrad selektif serebral perfüzyonda (ASSP) yapıldı. 10 hastada arteryel kanulasyon innominate arter üzerine 3,5mm PTFE greft anostomoz edilerek greft içinden, diğer 9 hastada önce PDA yolu yapıldı. PDA kanulasyonu yapılan hastalarda preperasyon sonras ark rekonstrüksiyonu esnasında arter kanulü direk asendan aortanın içinden innominate artere yönlendirilerek ASSP'a geçildi.

BULGULAR: Hastane mortalitesi 52.6% (10 hasta) idi. İlk yıl opere edilen 13 hastanın 9'u (69.2%) kaybedilirken, 2. yıl opere edilen 6 hastanın 1'i (16,6%) kaybedildi. Aynı şekilde Sano modifikasyonu yapılan 9 hastadan 7'si (77,7%), BT şant yapılan 10 hastadan 3'ü (30%) kaybedildi.

TARTIŞMA VE SONUÇ: HSKS doğuştan kalp hastalıklarının %1, kritik kalp hastalığı olan yenidoğanların %9'nu oluşturur. Norwood prosedürü palyatif bir ameliyat olup mortalite oranları ilk yıllarda %30-40 arasında bildirilmekteyken son yıllarda uygulanan yeni cerrahi yaklaşımlar ve gerek perioperatif gerekse postoperatif takip ve tedavi seçeneklerinin gelişimiyle %20-25 civarına gerilemiştir. Kliniğimizin 2 yıllık geçmişinde yaptığımız ameliyatlarda ilk yıl çoğunlukla Sano modifikasyonlarını tercih etmekteydik. Gerek postoperatif sistemik atriyoventriküler kapak yetmezliği oranın ve gerekse de mortalitenin yüksek olması sebebi ile ikinci yıl ağırlıklı BT şant uygulamaya başladık. BT şant uygulaması ile daha stabil postoperatif yoğun bakım dönemi daha az mortalite oranlarını yakalayabildik. Ancak bu düzelmeyi belki sadece tercih edilen modifikasyonla değil aynı zamanda preoperatif hazırlık ve postoperatif yoğun bakım döneminde kazanılan tecrübeyle de ilişkilendirmenin doğru olacağı kanaatindeyiz.

S-29

Türkiye de Bir İlk: Pediatrik Yaş Grubunda Heartware Uygulaması

Sinan Erkul, Özlem Balcıoğlu, M. Fatih Ayık, Serkan Ertugay, Çağatay Engin, Zülal Ülger, Tahir Yağdı, Yüksel Atay, Mustafa Özbaran

Ege Üniversitesi Kalp Damar Cerrahisi AD, İzmir

GİRİŞ-AMAÇ: Kalp nakli halen son dönem kalp yetmezliğinde altın standart tedavidir. Kalp naklindeki en önemli sorun yeterli sayıda donör bulunamamasıdır.Özellikle ülkemizde pediatrik yaş grubunda donör sayısı oldukça kısıtlıdır. Ventrikül destek cihazları son dönem kalp yetmezliğinde sağkalımı ve yaşam kalitesini yükselten alternatif tedavi seçenekleridir. Gelişen teknoloji ile pompa boyutları küçülmekte, klinik tecrübelerle komplikasyon oranları azalmaktadır.

OLGULAR: Pediatrik yaş grubunda ventrikül destek sistemi olarak seçenekler kısıtlıdır. Parakorporeal ventrikül destek sistemleri tüm dünyada pediatrik yaş grubunda rutin olarak kullanılmaktadır. Sürekli akım sağlayan ventrikül destek sistemleri ise pediatrik yaş grubunda yeni kullanılmaya başlayan sistemlerdir. Heartware(Heartware Inc. Miami Lakes, FL. USA)üçüncü nesil, vücut içine yerleştirilebilen, sürekli akım sağlayan ventrikül destek sistemleridir Kliniğimizde Aralık 2010-Mart 2013 tarihleri arasında son dönem kalp yetmezliği nedeniyle 47 hastaya Heartware sol ventrikül destek sistemi implante edilmiştir.Bu hastalardan üçü pediatrik yaş grubundaki hastalardı. K/E oranı 2, ortalama yaş 10.7 y(8-12), ortalama destek süresi 150 gündür(105-202). İki hastamızda postoperatif erken dönemde hemoraji nedeniyle revizyon uygulanmıştır. Üç hastada hastaneden taburcu edildiler ve Heartware desteğinde takip edilmektedirler.Hastalarımız bu sistem sayesinde normal yaşamlarına dönebilmişlerdir.

TARTIŞMA VE SONUÇ: Heartware ventrikül destek sisteminin pediatrik yaş grubunda kalp nakline köprülemek amacıyla başarıyla kullanılabileceğini düşünmekteyiz.

S-30

D-Transpozisyon ve intakt ventriküler septumlu hastalarda geç primer arteryel switch operasyonu

Sertaç Haydin[1], İsmihan Selen Onan[1], Mehmet Yeniterzi[1], Öykü Tosun[2], Ender Ödemiş[2], İhsan Bakır[1]

[1]İstanbul Mehmet Akif Ersoy Göğüs Kalp ve Damar Cerrahisi Eğitim Araştırma Hastanesi, Kalp ve Damar Cerrahisi Kliniği
[2]İstanbul Mehmet Akif Ersoy Kalp ve Damar Cerrahisi Eğitim ve Araştırma Hastanesi, Pediatrik Kardiyoloji Kliniği

GİRİŞ-AMAÇ: Üç haftadan büyük, intakt ventriküler septumlu (IVS) Büyük Arter Transpozisyonu'na(TGA) cerrahi yaklaşım tartışmalı bir konudur. Bu hasta grubunda yapılan primer arteryel switch operasyonunun(ASO) başarılı sonuçları bildirilmiştir. Çalışmamızda d-TGA ve IVS tanılı 21 günden büyük infantlarda uyguladığımız primer ASO'ların cerrahi sonuçları değerlendirilmiştir.

GEREÇ-YÖNTEM: Kasım 2010-Şubat 2013 tarihleri arasında primer ASO uygulanmış d-TGA ve IVS tanılı 21 günden büyük 6 hasta retrospektif olarak incelendi. Hastaların üçü erkekti. Yaşları 24-125 gün arası değişmekteydi(median:43gün) ve 2 hasta 2 aylıktan daha büyüktü. Preoperatif dönemde yapılan transtorasik ekokardiyografide sol ventrikül geometrisi ve kas kütlesi uygunluk açısından değerlendirildi. 1 hasta balon atriyal septostomi (BAS) sonrası başvurmuş olmasına rağmen diğer hastalar septostomi yapılmadan operasyona alındılar. Hastaların tümü siyanoze(sat:<=%70) idi. 1 hasta hariç tümü PGE1 infüzyonu almaktaydı. Hastalardan tümünün PDA'sı açık olup 2'si genişti.Tüm hastalarda ASD veya PFO mevcuttu ve 2 hasta hariç restriktif paterndeydiler. Peroperatif PFO veya küçültülmüş bir ASD, olası sol ventrikül diyastolik disfonksiyonuna karşı bırakıldı. Hastaların tümüne sol atriyum kateteri yerleştirildi ve tüm hastalarda sternum açık bırakıldı. Hastalar postoperatif inotropik skor, laktat, ortalama arterial basınç ve NIRS(Near-infrared spectroscopy)değerleri açısından değerlendirildi.

BULGULAR: Hastaların hiçbirinde erken ya da geç mortalite izlenmedi. Ortalama kardiyopulmoner bypass süresi 196.2±39.6 (median:201) dakika, kross klemp süresi 106.7±32.3 (median:98.5)dakika idi. Hastaların operasyon çıkışı ortalama inotropik skorları 18.1±13.7, arterial basınçları 55.5±8.0 mmHg,laktat değerleri 5.8±2.2 olarak tespit edildi Hastaların hiçbirinde postoperatif NIRS değerlerinde düşüklük izlenmedi.Hiçbir hastada ekstrakorporeal yaşam desteği (ECLS) gerekmedi. Hastaların mekanik ventilasyon süreleri 120-220 saat(median:141 saat) olup 2 hastada uzamış ventilasyon(>7 gün) gerekti. Sadece bir hastada periton diyalizi ihtiyacı oldu. Yoğun bakım ve hastane kalış süreleri ise sırasıyla median 10 ve 15 gündü.

TARTIŞMA VE SONUÇ: Gecikmiş d-TGA+IVS tanılı hastalarda uyguladığımız primer ASO'nın sonuçları erken ASO sonuçlarından farklılık göstermemektedir. Hastalarda PDA ve/veya restriktif PFO bulunması sol ventrikül önyükünün korunması açısından önem taşımaktadır. Bunların yanısıra bu hasta grubunda postoperatif mekanik destek ihtiyacı olasılığı(ECLS) göz önünde bulundurulmalıdır.

S-31

Antegrad selektif serebral perfüzyon ile arkus aorta rekonstriksiyonu ve intrakardiak tamirler

Ahmet Arnaz[1], Yasemin Türkekul[1], Emrah Şişli[1], Ayşe Ulukol[3], Emine Bilge Narin[3], Arda Saygılı[4], Yusuf Kenan Yalçınbaş[1], Cafer Tayyar Sarıoğlu[2], Ayşe Sarıoğlu[4]

[1]Acıbadem Bakırköy Hastanesi, Kalp ve Damar Cerrahisi Kliniği, İstanbul
[2]Acıbadem Üniversitesi, Kalp ve Damar Cerrahisi Ana Bilim Dalı, İstanbul
[3]Acıbadem Bakırköy Hastanesi, Anesteziyoloji ve Reanimasyon Ana Bilim Dalı, İstanbul
[4]Acıbadem Bakırköy Hastanesi, Pediatrik Kardiyoloji Ana Bilim Dalı, İstanbul

GİRİŞ VE AMAÇ: Konjenital kalp cerrahisinde, kompleks intrakardiak ve aortik prosedürler için CPB tekniklerinde çeşitli modifikasyonlar uygulanmaktadır. DHCA (derin hipotermik sirkulatuar arrest), Low-flow hipotermik bypass, regional low-flow serebral perfüzyon, retrograd serebral perfüzyon bu tekniklerden bazılarıdır. DHCA, güvenli sürelerde uygulansa bile nörolojik ve çoklu organ komplikasyonları ile erken ve geç dönemde karşılaşılabileceği bir durumdur. DHCA gerektirebilecek patolojilerde, trunkus brakiosefalikus kanülassyonu ile antegrad selektif serebral perfüzyon(ASSP) sağlanarak DHCA nın komplikasyonlarından kaçınılabilir. ASSP tekniği kullanarak 2002-2013 yılları arasında gerçekleştirdiğimiz kompleks kardiyak anomaliye ve arkus aorta patolojisine sahip 21 olgudaki erken dönem sonuçlarımızı gözden geçirdik.

GEREÇ-YÖNTEM: Toplam 21 olgunun 11'i (%52.4) erkek, 10'u (%47.6) kadındı. Olguların yaş ortancası 3.7 (4 gün–15.8 yıl) yıl, kilo ortancası 11.9±20.8 (2.4–85) kilogram idi. Birincil tanı açısından olguların 9'unda (%42.8) interrupted aortik ark(IAA) 8'inde (%38.1) arkus aorta hipoplazisi, 3'ünde (%14.3) aort koarktasyonu ve 1'inde (%4.8) hipoplastik sol kalp sendromu mevcuttu. Hastaların hepsinde trunkus brakiosefalikus'un kökünden aortanın lateral yüzüne yakın kanülasyonla antegrad selektif serebral perfüzyon(ASSP) sağlandı. ASSP sırasında 24-26 C derece hipotermi ve 50-65 ml/kg/dk akım uygulandı. ASSP 20 ile 66 dakika arasında sürmüştür. Olguların yoğun bakımda ve hastanede kalış süreleri sırasıyla 6±13.8 (2-50) ve 24±14.7(5-59) gündü. Hastane içi mortalite oranı %28.6(6 olgu) idi. Ex olan 6 olgunun birincil tanıları 2 olgu arkus hipoplazisi, 3 olgu interrupted aortik ark ve 1 olgu hipoplastik sol kalp sendromu idi. Etyolojik olarak 4 olgu kardiyak dekompanzasyon ile birlikte sepsis ve pulmoner hemoraji nedeniyle kaybedilirken 2 olgu sepsis ile birlikte akut respiratuar distress sendromu nedeniyle kaybedilmiştir.

TARTIŞMA VE SONUÇ: DHCA yenidoğan ve infantların kompleks kardiyak patolojilerinin düzeltilmesi, daha büyük yaş grubu çocuklarda arkus onarımı veya kompleks kardiyak prosedürlerde kullanılmaktadır. DHCA, güvenli sürelerde uygulansa bile nörolojik ve çoklu organ komplikasyonları olabilmektedir. Serimizde değişik patolojilere sahip 21 olguda antegrad selektif serebral perfüzyon yaklaşımı ile serebral perfüzyon korunarak oluşabilecek erken ve geç nörolojik komplikasyonlar ve çoklu organ komplikasyonlarının önemli oranda azaltılabileceği beklenilebilir.

operasyon öncesi arkus aorta

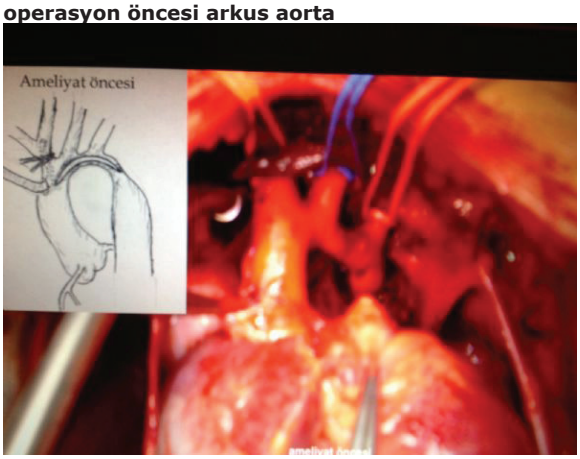

Operasyon öncesi arkus aortanın görünümü.

operasyon sonrası arkus aorta

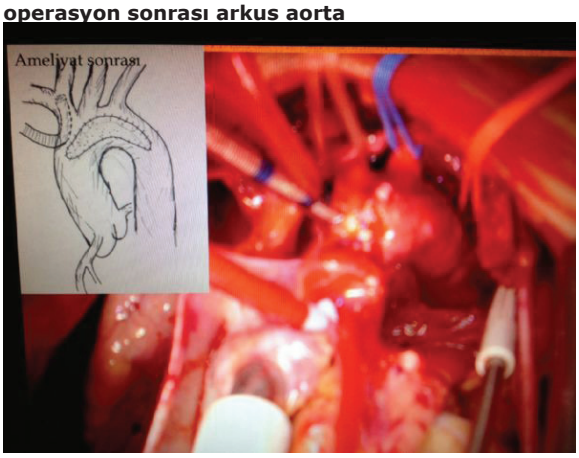

Operasyon sonrası arkus aortanın görünümü ve selektif serebral perfüzyonun şematize hali.

S-32

Pediyatrik Kalp Cerrahisinde Mitral Kapak Rekonstrüksiyonu

Mehmet Salih Bilal[1], Yalim Yalcin[2], Cenap Zeybek[2], Can Yerebakan[1]

[1]Medicana International Hastanesi Istanbul, Kalp ve Damar Cerrahisi Bölümü, Istanbul
[2]Medicana International Hastanesi Istanbul, Pediyatrik Kardiyoloji Bölümü, Istanbul

GİRİŞ-AMAÇ: Pediyatrik mitral kapak cerrahisinde son yillarda kapak tamiri kapak degisimlerine oranla daha sik uygulanmakta ve daha iyi sonuclar vermektedir. Pediyatrik popülasyonda mitral kapak patolojilerindeki cesitlilik ve gerekli ek prosedürlerle birlikte mitral kapak tamirini komplike hale getirebilir. Bu calisma tek merkez ve tek cerrah tarafindan uygulanmis pediyatrik mitral kapak tamir teknik ve sonuclarini degerlendirmek amacini tasimaktadir.

GEREÇ VE YÖNTEM: Temmuz 2009-Nisan 2013 tarihleri arasinda 24 hastaya mitral kapak tamiri uygulanmistir. Atriyoventriküler Kanal Defektlerinde uygulanan mitral tamirleri calismaya dahil edilmemistir. Hastalarin ortalama yaslari 5.2 ± 3.7 yas ve kilolari 16.8 ±8.3 kg'dir. Mitral yetersizlik %54,2 (13) ve mitral stenoz %41,7 (10) oranlarinda bulunmustur. Bir diger hasta kombine mitral kapak hastaligina sahipti. En sik uygulanan teknikler posterior anüloplasti (10), supra/intramitral ring rezeksiyonu (6), papiler adale divizyonu (6), korda inceltilmesi/fenestrasyonu (6), coklu anüloplasti (2), perforasyon tamiri (2), kleft kapatilmasi (2), atrifisyel korda implantasyonu (2), korda kisaltilmasi (1), sekonder korda rezeksiyonu (1), papiler adale transplokasyonu (1), triangüler rezeksiyoun (1) olmustur. Hastalarin hemen hepsinde ek cerrahi prosedürler uygulanmistir. Ortalama krosklemp süresi 63 ± 36 dakika ve toplam bypas süresi 84 ± 48 dakika olmustur.

BULGULAR: Hastalarimizda erken ve gec mortaliteye rastlanmamistir. Mitral yetersizlik bulgusu olan hastalarin %55'inde postoperatif ekokardiyografide yetersizlige rastlanmamis, diger hastalarda yetersizlik hafif derecenin üstünde olmamistir. Mitral stenozu olan hastalarda postoperatif enddiastolik gradyent 5 mmHg' nin altinda kalmistir. Bildiri gönderim tarihine kadar hicbir hastamizda reoperasyon gerekli olmamistir.

TARTIŞMA VE SONUÇ: Mitral kapak patolojileri genis spektrumlu bir pediyatrik hasta popülasyonunda tatmin edici sonuclarla cerrahi olarak tamir edilebilir. Eslik eden patolojilere ragmen bu hastalarda mitral tamirin cok düsük mortalite ve morbidite oranlariyla etkin ve güvenli sekilde uygulanmasi mümkün görünmektedir. Bu hastalarin uzun dönem sonuclari ideal tekniklerin belirlenmesi acisinda önem tasimaktadir.

Kopuk korda reimplantasyonu

Ring rezeksiyonu sonrasi mitral kapak anulusu

S-33

ALCAPA Sendromu nedeniyle ameliyat edilmiş hastaların erken ve geç dönem sonuçları

İlkay Erdoğan[1], Ayla Oktay[1], Birgül Varan[1], Murat Özkan[2], Alper Gürsu[1], Kürşad Tokel[3], Sait Aşlamacı[2]

[1]Başkent Üniversitesi Tıp Fakültesi, Çocuk Sağlığı ve Hastalıkları Ana Bilim Dalı, Çocuk Kardiyoloji bölümü, Ankara
[2]Başkent Üniversitesi Tıp Fakültesi, Kalp ve Damar Cerrahisi Ana Bilim Dalı, Ankara
[3]BAşkent Üniversitesi Tıp Fakültesi, Çocuk Sağlığı ve Hastalıkları Ana Bilim Dalı, Çocuk Kardiyoloji Bölümü, İstanbul

GİRİŞ-AMAÇ: Kliniğimizde ALCAPA (Anomalous Origin of the Left Coronary Artery from the Pulmonary Artery) sendromu nedeniyle ameliyat edilen hastalarda tam düzeltme sonrası sonuçların değerlendirilmesi.

HASTALAR VE GEREÇ VE YÖNTEM: Hastanemizde Şubat 2002 – Aralık 2012 tarihleri ALCAPA tanısı ile ameliyat edilen 15 hasta retrospektif olarak incelendi.

BULGULAR: Yaşları 2 ay ile 8,5 yıl arasında (median 57 ay, ortalama 53 ay) idi. Hastaların 14'ünde tanı anında sol ventrikül dilatasyonu ve sistolik fonksiyonlarda bozulma saptanmıştı. Hastaların birinde sol ventrikül sistolik fonksiyonları normal olarak değerlendirildi. Cerrahi sırasında tüm hastalara derin hipotermi uygulandı. Ortalama toplam bypass süresi 115±72 dk bulundu. Ek anomali olarak hastaların ikisinde aortikopulmoner pencere, birinde Fallot tetralojisi, birinde paraşüt mitral kapak, ikisinde koroner AF fistül, birinde VSD ve PDA ve 13'ünde mitral yetmezlik saptandı. Hastalarında dördüne Takeuchi operasyonu, 12' sine ise sol koronerin reimplantasyonu uygulanmıştır. Mortalite oranı % 13 (ağır sistolik fonksiyon bozukluğu ve sol ventrikülde endokardiyal fibroelastozis saptanan iki hasta) olarak hesaplanmıştır. Takeuchi operasyonu uygulanan hastaların ikisine daha sonra iyatrojenik pulmoner stenoza müdahale uygulanmış, reimplantasyon cerrahisi yapılan hastalarda başka bir cerrahi gereksinimi olmamıştır.

TARTIŞMA VE SONUÇ: ALCAPA düzeltilmediği taktirde ölüme neden olabilen ancak erken tanı konulduğunda tedavisi mümkün olabilen önemli bir hastalıktır. Bu nedenle dilate kardiyomiyopati tanısı konulan çocuklarda bu hastalık ayırıcı tanıda akılda tutulmalı, uygun hastalarda kateter yapılması gerektiği unutulmamalıdır. Diğer doğumsal kalp hastalıkları ile birlikteliği de söz konusu olduğundan her hasta bu yönden de dikkatli olarak incelenmelidir.

S-34

Pulmoner Arterden Kaynaklanan Anormal Sol Ana Koroner (ALCAPA) Arter Cerrahi Tedavisi Sonuçlarımız

Numan Aydemir[1], Buğra Harmandar[1], Ahmet Bolukçu[1], Ali Rıza Karacı[1], Ahmet Şaşmazel[1], Filiz İzgi Coşkun[2], Mehmet Salih Bilal[1], İbrahim Yekeler[1], Ahmet Çelebi[3]

[1]Dr. Siyami Ersek Göğüs Kalp ve Damar Cerrahisi Eğitim ve Araştırma Hastanesi, Pediatrik Kalp Cerrahisi Kliniği, İstanbul
[2]Dr. Siyami Ersek Göğüs Kalp ve Damar Cerrahisi Eğitim ve Araştırma Hastanesi, Anesteziyoloji ve Reanimasyon Kliniği, İstanbul
[3]Dr. Siyami Ersek Göğüs Kalp ve Damar Cerrahisi Eğitim ve Araştırma Hastanesi, Pediatrik Kardiyoloji Kliniği, İstanbul

GİRİŞ-AMAÇ: Pulmoner arterden kaynaklanan anormal sol ana koroner arter (ALCAPA), her 30.000 – 300.000 doğumda bir görülen konjenital bir kalp hastalığıdır. Bu çalışmada kliniğimizde cerrahi tedavi uygulanmış olan ALCAPA hastaları ile ilgili sonuçlarımız sunulmaktadır.

GEREÇ VE YÖNTEM: 2001 – 2013 tarihleri arasında kliniğimizde ALCAPA tanısıyla 13 hasta ameliyat edildi. Bu hastaların 1 tanesinde koroner transfer için pulmoner otogreft, 2 tanesinde otolog kompozit tünel, 8 tanesinde ise koroner buton direkt implantasyon tekniği kullanıldı. 2 erişkin hastamızda sol ana koroner arter pulmoner arter içerisinden kapatılarak sol internal torasik arter ile LAD distaline bypass yapıldı. Bir hasta ECMO desteği ile yoğun bakım ünitesine alındı.

BULGULAR: Ameliyat edilen hastaların ortalama yaşı 7.1, ortalama yoğun bakım yatış süresi 5.5 gün ve ortalama taburcu olma süresi ise 12.7 gündü. Sol ventrikül disfonksiyonu nedeni ile kardiyopulmoner bypass'tan ayrılamayarak ECMO desteğine alınan infant hastamız postoperatif 3. gününde yaşamını yitirdi. Bu hasta dışında kaybedilen hastamız olmadı (% 7,7 mortalite).

TARTIŞMA VE SONUÇ: ALCAPA nedeni ile ameliyat edilen hastalarda optimal cerrahi tekniğin hangisi olduğu konusu tartışmalıdır. Çoğu hastada sol ventrikülde iskemi mevcut olduğu göz önüne alındığında, kardiyopulmoner bypass ve aortik kross klemp sürelerinin az olduğu tekniklerin uygulanması akılcı olacaktır. Her ne kadar tecrübemiz tek vaka ile sınırlı olsa da, direkt implantasyonun uygun olmadığı vakalarda pulmoner otogreft tekniğinin, aort transeksiyonunu gerektirmemesi, kardiyopulmoner bypass ve aortik kross klemp sürelerini de nispeten kısaltması nedeniyle ALCAPA tedavisinde önerilebilecek bir teknik olduğunu düşünmekteyiz.

Şekil 1: Anormal koroner arterin pulmoner arterden ayrılıp otogreft şeklinde hazırlanması

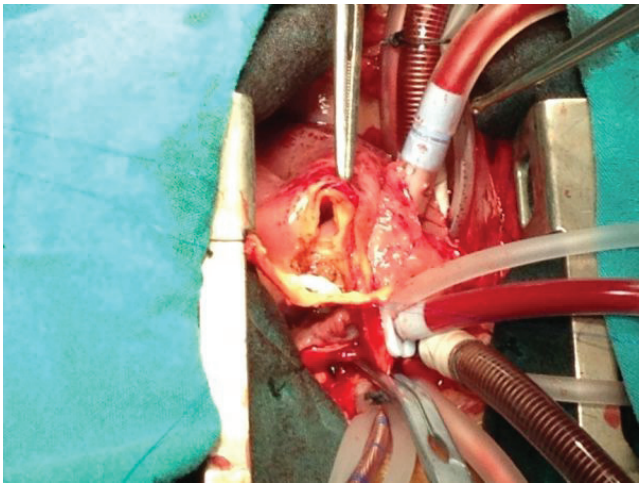

Şekil 2: Pulmoner otogreft tekniği ile hazırlanmış anormal koroner arterin aorta anastomoz edilmiş hali

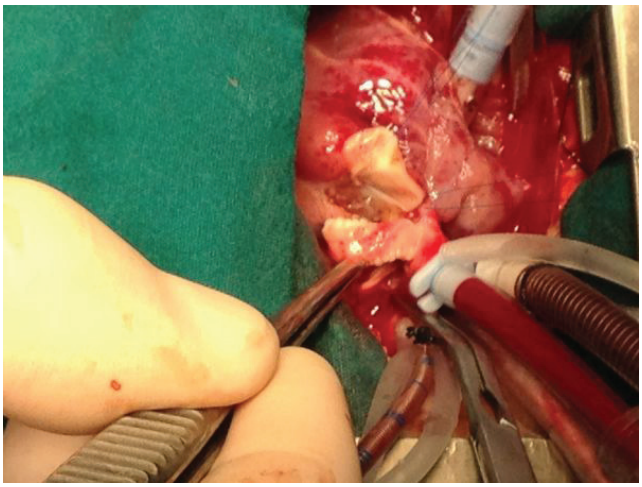

S-35

Off-Pump Pulmoner Kapak Implantasyonunun Erken Ve Orta Dönem Sonuçları: Tek Merkez Deneyimi

Haşim Üstünsoy[1], Gökhan Gökaslan[1], Özerdem Özçalışkan[1], Mehmet Kervancıoğlu[2], Gökalp Güzel[1], Eren Oral Kalbisağde[1]

[1]Gaziantep Üniversitesi, Kalp ve Damar Cerrahisi Ana Bilim Dalı, Gaziantep
[2]Gaziantep Üniversitesi, Çocuk Hastalıkları Ana Bilim Dalı, Gaziantep

GİRİŞ-AMAÇ: Fallot tetrolojisi düzeltme ameliyatı sonrasında oluşan ciddi pulmoner kapak (PK) yetmezliği; sağ ventrikülde (SV) kronik volüm yüklenmesine ve SV genişleme ve disfonksiyonuna, egzersiz toleransının azalmasına, malign aritmilere, ani ölüme neden olabilir. Kapağın cerrahi olarak değiştirilmesi ile bu bulgular tedavi edilebilir ancak bu işlem için kaçınılmaz olarak kardiyopulmoner baypas (KPB) gerekmektedir. Off-pump enjekte edilebilen pulmonik kapak implantasyonu, pulmoner kapak replasmanının KPB kullanmaya gerek olmaksızın gerçekleştirilebilmesine imkan tanımaktadır. Biz bu çalışmamızda off-pump PK implantasyonu uyguladığımız 9 hastanın erken ve orta dönem sonuçlarını sunmayı amaçladık. Çalışma planı: Ekim 2006 ve Şubat 2012 tarihleri arasında 9 hastaya Shelhigh marka (Shelhigh INC,Union NJ) enjekte edilebilen stentli PK ile kapak replasmanı yapıldı. Tüm hastalarda ekokardiyografik olarak şiddetli PK yetmezliği, ilerlemiş SV dilatasyonu ve disfonksiyonu mevcuttu ve hiçbir hastada rezidüel ventriküler septal defekt yoktu.

BULGULAR: Çalışmamızda 1 hastaya 23 mm, 2 hastaya 25 mm, 2 hastaya 27 mm, 3 hastaya 29 mm, 1 hastaya 31 mm kapak implante edildi. Postoperatif ekokardiyografik incelemede 7 hastada hiç kapak yetmezliği yokken 2 hastada hafif derecede kapak yetmezliği saptandı. Ortalama pik sistolik gradiyent 12.6 ± 3.7 mmHg ve ortalama sistolik gradiyent 8.3±2.4 mmHg olarak hesaplandı. Hastalar ortalama olarak 34±17 ay takip edildi ve hastaların hiçbirine reoperasyon gerekmedi.

TARTIŞMA VE SONUÇ: Off-pump PK implantasyonunun avantajları; KPB olmaksızın uygulanabilmesi, büyük boyutlu kapakların kullanılabilirliği, herhangi bir girişim sınırlamasının olmaması ve kapağın migrasyonunu önleyecek şekilde kapağın pulmoner artere fiksasyonuna imkan vermesidir. Kapağın no-react özelliği kapak dejenarasyon riskini azaltmaktadır. Ancak halen daha uzun süreli takiplere ve daha büyük hasta serilerine ihtiyaç vardır.

S-36

Aortopulmoner Pencere Cerrahi Tedavisinin Sonuçları

Buğra Harmandar[1], Numan Ali Aydemir[1], Ahmet Bolukçu[1], Ali Rıza Karacı[1], Ahmet Şaşmazel[1], Türkan Kudsioğlu[2], Mehmet Salih Bilal[1], Ahmet Çelebi[3]

[1]Dr. Siyami Ersek Göğüs Kalp ve Damar Cerrahisi Eğitim ve Araştırma Hastanesi, Pediatrik Kalp Cerrahisi Kliniği, İstanbul
[2]Dr. Siyami Ersek Göğüs Kalp ve Damar Cerrahisi Eğitim ve Araştırma Hastanesi, Anesteziyoloji ve Reanimasyon Kliniği, İstanbul
[3]Dr. Siyami Ersek Göğüs Kalp ve Damar Cerrahisi Eğitim ve Araştırma Hastanesi, Pediatrik Kardiyoloji Kliniği, İstanbul

GİRİŞ-AMAÇ: Aortopulmoner pencere (APW), aort ile pulmoner arter arasında anormal bir komünikasyonun olduğu, nadir görülen bir konjenital kalp hastalığıdır. Bu çalışmanın amacı kliniğimizde APW tanısı ile ameliyat edilmiş olan hastalarla ilgili sonuçlarımızı sunmaktır.

GEREÇ VE YÖNTEM: 2000–2013 tarihleri arasında kliniğimizde APW tanısıyla ile 12 hasta ameliyat edildi. Ameliyat edilen hastaların 8'inde (% 66.7) proksimal tip, 2'sinde (% 16.7) intermediate tip, 2'sinde (% 16.7) distal tip APW bulunmaktaydı. Proksimal tiplerin 3'ünde (%37.5) eşlik eden ventriküler septal defekt (VSD), 1'inde (%12.5) eşlik eden atrial septal defekt (ASD) bulunmaktaydı. Distal APW'lerin bir tanesine tip B aortik ark interruption eşlik etmekteydi. Cerrahi tedavi proksimal tiplerde standart kardiyopulmoner bypass altında, intermediate ve distal tiplerde ise sırasıyla antegrad serebral perfüzyon ve derin hipotermik sirkulatuar arrest ile gerçekleştirildi. Defekt 10 hastada aortotomi içerisinden, 2 hastada pulmoner arteriotomi içerisinden kapatıldı.

BULGULAR: Erken ve geç postoperatif dönemde hiçbir hasta kaybedilmedi. Yenidoğan ve sütçocuğu döneminde ameliyat edilen 10 hastanın yaş ortalaması 7.9 ay idi. Diğer 2 hasta 12 ve 16 yaşlarında ameliyat edilmişti. Hastaların ortalama yoğun bakımda kalış süreleri 6.7 gün, ortalama taburcu olma süreleri ise 14.4 gündü. Hastaların hepsine pulmoner hipertansiyon eşlik etmekteydi ve mekanik ventilasyon süresinde bütün hastalar derin sedasyon altında takip edildi. Ekokardiyografi kontrolüyle pulmoner hipertansiyonun gerilediğinin gösterilmesinden sonra hastalar ekstübe edildi. Derin hipotermik sirkulatuar arreste girilen hastaların hiçbirinde nörolojik defisit gelişmedi. 1 hastada servis takibinde atrioventriküler tam blok gelişti. Bu hastada APW'ye eşlik eden ek kardiyak patoloji yoktu ve kalıcı epikardiyal pacemaker takılması sonrası hasta taburcu edildi. Hastalar arasında ortalama 12 aylık takip süresince yaşamını yitiren olmadı.

TARTIŞMA VE SONUÇ: APW nadir görülen bir hastalık olmasına rağmen sonuçlar yüz güldürücüdür. Hastaların yoğun bakımda kalış sürelerinin uzun olması eşlik eden pulmoner hipertansiyonla açıklanmaktadır. Distal tip APW'lerde derin hipotermik sirkulatuar arrest kullanılması cerrahi yaklaşımı kolaylaştırmakta olup bu konuda daha geniş gruplarda yapılmış çalışmalara ihtiyaç duyulmaktadır.

Şekil 1: **Distal tip aortopulmoner pencere**

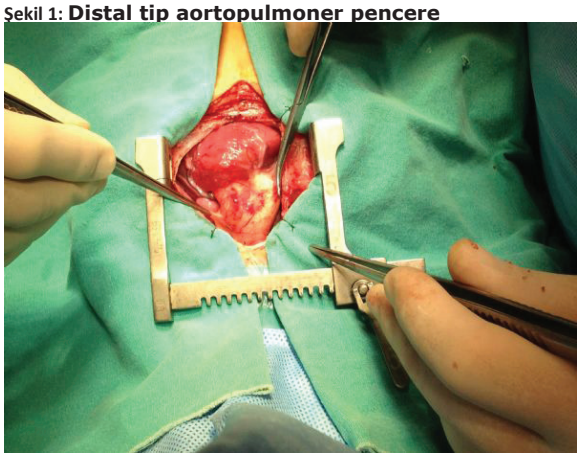

Şekil 2: **Distal tip aortopulmoner pencerenin aort içerisinden prostetik yama ile kapatılması**

S-37

V-Plasti: Sağ Ventrikül Çıkım Yolu Darlığında Pulmoner Valvüler Ve Anüler Darlığın Rekonstrüksiyonunda Yeni Bir Teknik

Haşim Üstünsoy[1], Gökhan Gökaslan[1], Özerdem Özçalışkan[1], Eren Oral Kalbisağde[1], Gökalp Güzel[1], Osman Başpınar[2]

[1]Gaziantep Üniversitesi, Kalp ve Damar Cerrahisi Ana Bilim Dalı, Gaziantep
[2]Gaziantep Üniversitesi, Çocuk Hastalıkları Ana Bilim Dalı, Gaziantep

GİRİŞ-AMAÇ: Fallot tetralojisiyle birlikte seyreden veya tek başına olan valvüler ve/veya subvalvüler obstrüksiyonun cerrahi tedavisinde amaç sağ ventriküler çıkım yolundaki darlığı ortadan kaldırmaktır. Ancak bu operasyonlarda yüksek oranda pulmoner kapak yetmezliği ortaya çıkmaktadır. Bu çalışmamızda pulmoner kapak yetmezliğini önlemek için pulmoner kapak rekonstrüksiyonu sırasında kullandığımız V-plasti tekniğinin sonuçlarını sunmayı amaçladık.

GEREÇ VE YÖNTEM: Ocak 2006 – Ocak 2010 yılları arasında sağ ventrikül çıkım yolunda ve pulmoner kapakta darlık olan 10 hasta V-plasti tekniğiyle opere edildi. 8 hastada fallot tetralojisi, 2 hastada ise atrial septal defekt ile birlikte pulmoner valvüler darlık mevcuttu. Hastaların V-plasti tekniğiyle ile rekonstrüksüyona uygunluğu pulmoner kapağın anatomisine ve darlığın derecesine gore belirlendi. Operasyondan sonar ortalama takip süresi 55.7 ± 16.2 aydı. (32-80 ay)

TARTIŞMA VE SONUÇ: Tüm hastalarda fonksiyonel kapasite belirgin olarak düzeldi. Takip süresince hiçbir hastada mortalite yada reoperasyon gerekmedi. Hastaların takiplerinde pulmoner yetmezlik saptanmadı.

SONUÇ: Pulmoner Çıkım yolu obstrüksiyonunun tedavisinde genellikle transanüler yama ile genişletme kullanılmaktadır. Ancak bu teknikle geç dönemde ciddi pulmoner yetmezlik ortaya çıkmaktadır. Bizim çalışmamızda, hastalarımızda erken ve orta dönemde yetmezlikle karşılaşmadık. Bu sonuçlar her ne kadar cesaretlendirici olsada daha büyük vaka serileri ile uzun dönem takip sonuçları gerekmektedir.

S-38

Erişkin Yaşlarda Konjenital Kalp Hastalığı Tanısı ile Opere Edilen Hastalarda Cerrahi Sonuçlarımız

Şafak Alpat[1], Orçun Özkaragöz[1], Süheyla Özkutlu[2], Mustafa Yılmaz[1], Rıza Doğan[1], Metin Demircin[1], İlhan Paşaoğlu[1]

[1]Hacettepe Üniversitesi Tıp Fakültesi, Kalp ve Damar Cerrahisi Anabilim Dalı, Ankara
[2]Hacettepe Üniversitesi Tıp Fakültesi, Pediatrik Kardiyoloji Bölümü, Ankara

GİRİŞ ve AMAÇ: Konjenital kalp cerrahisi alanındaki gelişmeler sayesinde günümüzde total koreksiyon uygulanan veya palyatif işlem uygulanan hastaların yaklaşık %75'i erişkin yaşlarına ulaşmaktadır. Böylece erişkin hasta popülasyonu neredeyse pediatrik popülasyon rakamlarına erişmektedir. Bununla beraber erişkin yaşlarda semptom veren bazı konjenital anomalilerin güncel görüntüleme teknikleri yardımı ile daha kolay tespit edilebilir olması bu hasta grubunu daha da genişletmektedir. Amacımız klinğimizde 18 yaş üstünde konjenital kalp hastalığı nedeni ile opere edilen vakaların klinik özelliklerini incelemektir.

GEREÇ ve YÖNTEM: Ocak 2003 – Aralık 2012 tarihleri arasında Hacettepe Üniversitesi Tıp Fakültesi Kalp ve Damar Cerrahisi Anabilim Dalı'nda 18 yaş üstünde konjenital kalp hastalığı tanısı ile opere edilen 204 hastanın demografik, pre-, intra- ve post-operatif özellikleri incelendi.

BULGULAR: 204 hastanın 96'sı (%47) erkek, 108'i (%53) ise kadındı. Hastaların opere edildiği yaş ortalama 30±0.9 olarak tespit edildi. 204 hastanın 70'i reoperasyon iken, 134'ü erişkin dönemde tanı almış konjenital kalp hastalığı nedeni ile opere edildi. Reoperasyonlar arasında en sık TOF tüm düzeltme operasyonu sonrasında PY'ye yönelik yapılan PVR'ler (13 hasta) yer alırken, conduit revizyonları ikinci sırada yer aldı (7 hasta). Erişkin dönemde tanı alan konjenital kalp hastalıkları arasında ise en sık ASD'ler yer aldı (67 hasta). Vakalar incelendiğinde 52 yaşında opere edilen aort interruption vakası ve 54 yaşında total koreksiyon uygulanan TOF vakası (pulmoner kapak yokluğu ve pulmoner arter anevrizması mevcut) dikkati çekmiştir. Erişkin dönemde tanı alan konjenital kalp hastalıklarının cerrahi sonuçları pediatrik yaş grubundakiler ile benzerlik gösterirken, reopere edilen vakaların sonuçları daha kötüdür.

TARTIŞMA ve SONUÇ: Erişkin dönemde konjenital kalp hastalığı nedeni ile takip edilen hastalar kardiyologlar ve kalp cerrahları için giderek önem kazanmaktadır. Tanı aşamasında çekilen güçlükler, kullanılan cerrahi tekniklerin zorluğu ve postoperative komplikasyonlar bu hasta grubunun deneyimli bir ekip tarafından tedavi edilmesini zorunlu kılmaktadır. Bu hasta grubunda da kalp naklinin sonuçları yüz güldürücü olmadığından erken tüm düzeltme operasyonları için tüm imkanlar kullanılmalıdır.

S-39

Çocuklarda pulmoner hipertansiyonun eşlik ettiği konjenital kalp hastalıklarında inhale iloprostun akut hemodinamik etkisi

Mehmet Emre Arı[1], Utku Arman Örün[1], Selmin Karademir[1], Özben Ceylan[1], Senem Özgür[1], Şeyma Kayalı[1], Mahmut Keskin[1], Vehbi Doğan[2]

[1]Dr Sami Ulus Kadın Doğum, Çocuk Sağlığı ve Hastalıkları Eğitim ve Araştırma Hastanesi, Çocuk Kardiyoloji Kliniği, Ankara
[2]Gaziosmanpaşa Üniversitesi Tıp Fakültesi, Çocuk Kardiyoloji Bölümü, Tokat

GİRİŞ-AMAÇ: Pulmoner kan akımı fazla olan doğumsal kalp hastalıklarında sıklıkla gözlenen pulmoner hipertansiyon müdahele edilmezse vasküler yapılarda geri dönüşümü olmayan değişikliklere neden olmaktadır. Böyle hastalarda operabiliteyi değerlendirebilmek amacıyla kardiyak kateterizasyon ile hemodinamik parametrelerin ölçülmesi gerekir. Bu çalışmada amaç soldan sağa şantı ve pulmoner hipertansiyonu bulunan doğumsal kalp hastalıklarında pulmoner vazoreaktiviteyi ölçmek amacıyla kullanılan inhale iloprostun akut hemodinamik etkilerini değerlendirmektir.

GEREÇ VE YÖNTEM: Ekim 2005 - Ekim 2012 tarihleri arasında konjenital kalp hastalığına sekonder pulmoner hipertansiyon tanısıyla izlenen ve inhale iloprost ile vazoreaktivite testi yapılan 51 hasta retrospektif olarak değerlendirildi. Hastaların hastane kayıtları ve kardiyak kataterizasyon bilgileri incelendi. Vazoreaktivite testinde 0,5 mcg/kg/ 10 dakika inhale iloprost kullanıldı. İnhale iloprost öncesi ve sonrasında kardiyak basınçlar ve oksijen saturasyonları alındı, akımlar oranı, pulmoner ve sistemik vasküler dirençler hesaplandı. Pulmoner vasküler dirençte, pulmoner arter mean basıncında ve dirençler oranında %10'dan fazla azalma olması vazoreaktivite testine pozitif yanıt olarak değerlendirildi.

BULGULAR: Hastaların yaş ortalaması 4.9 yıl (4 ay-16yaş) olup 22'si (%43.1) kız, 29'u (%56.9) erkek idi. Olguların 44'ünü (%86.3) ventriküler septal defekt, atriyal septal defekt, patent duktus arteriozus ve atriyoventriküler septal defekt oluştururken 7'sini (%23.7) kompleks kalp hastalıkları oluşturuyordu. Hastaların 42'sinde (%82.4) vazoreaktivite testi pozitif idi. Vazoreaktivite testi pozitif bulunan hastalarda iloprost öncesi ve sonrası ortalama pulmoner arter basıncı 59.7±13.4 mmHg ve 53.3±13.7 mmHg ($p<0.05$), pulmoner vasküler direnç 12.2±7.6 Wood U m2 ve 6.6±6 Wood U m2 ($p<0.05$), akımlar oranı ise 2.3±1.5 l/dk ve 6±4.8 l/dk($p<0.05$) idi. PVR/SVR oranı 1.3±4.7'den 0.45±1'e düştü ($p>0.05$). Hastaların hiç birinde inhale iloprosta bağlı yan etki görülmedi.

TARTIŞMA VE SONUÇ: Pediatrik hastalarda pulmoner vazoreaktivite testinde inhale iloprost etkili ve güvenilir bir ilaç olarak iyi bir seçenek olabilir.

Tablo I: Vazoreaktivite testi uygulanan hastaların tanı dağılımı

Tanı	n	%
VSD	19	37,3
VSD+ASD	5	9,8
VSD+PDA	3	5,9
PDA	5	9,8
AVSD	12	23,5
APW	1	2
Büyük arter transpozisyonu, VSD, PDA	2	3,8
Trunkus arteriozus tip 1, VSD	1	1,95
Trunkus arteriozus tip 2, VSD	1	1,95
DORV, PDA	1	1,95
DILV, VSD, Hipoplastik sağ ventrikül	1	1,95
Toplam	51	100

VSD: ventriküler septal defekt ASD: atriyal septal defekt PDA: patent duktus arteriyozus AVSD: atriyoventriküler septal defekt APW: aortapulmoner pencere, DORV: çift çıkışlı sağ ventrikül, DILV: çift girişli sol ventrikül

S-40

Kawasaki hastalığının değişen klinik yüzü: 26 olgunun değerlendirilmesi

Önder Doksöz[1], Rahmi Özdemir[1], Taliha Öner[1], Barış Güven[1], Utku Karaarslan[2], Yılmaz Yozgat[1], Timur Meşe[1], Vedide Tavlı[3]

[1]İzmir Dr. Behcet Uz Çocuk Hastalıkları ve Cerrahisi Eğt. ve Arş. Hastanesi Çocuk Kardiyoloji Kliniği
[2]İzmir Dr. Behcet Uz Çocuk Hastalıkları ve Cerrahisi Eğt. ve Arş. Hastanesi Çocuk Yoğun Bakım Kliniği
[3]Şifa Üniversitesi Tıp Fakültesi Çocuk Kardiyoloji Bölümü

GİRİŞ-AMAÇ: Kawasaki hastalığı (KH) tanısı ile izlenen olguların klinik, laboratuvar ve tedavi sonuçları değerlendirilerek literatürün gözden geçirilmesi.

GEREÇ VE YÖNTEM: Çocuk Kardiyolojisi bölümünde Ağustos 2010 ile Ağustos 2012 tarihleri arasında KH tanısı konulan 26 olgu yaş, cinsiyet, klinik ve laboratuvar bulguları, koroner arter tutulumu, diğer komplikasyonlar, uygulanan tedavi ve tedaviye yanıt yönünden geriye dönük olarak incelendi. Elde edilen sonuçların önceki çalışmaların sonuçları ile karşılaştırılmasında normal dağılıma uyan sayısal veriler için One Sample T-test, oranlar için ise Chi2 testi kullanılmıştır.

BULGULAR: Hastaların %70'i ilkbahar-yaz aylarında tanı aldı. Tanı alma süresi ortalama 8,4±2,8 gün (ortanca:8 gün, 5-16 gün) idi. Ateşten sonra ikinci en sık bulgu dudak-ağız mukoza değişikleri (%77) idi. Onüç olguda (%50) akut, 4 olguda (%15) subakut dönemde olmak üzere toplam 17 hastada (%65) koroner arter tutulumu saptanmıştır. Üç olguda (%12) koroner arter anevrizması gelişti ve bunların birine tromboze dev anevrizma nedeniyle koroner arter by-pass greft uygulandı. İki olgu hepatobiliyer sistem tutulumu bulguları ile başvurdu. Trombositoz 25 olguda (%96), ALT yüksekliği 9 olguda (%34) saptandı. Hastaların tümüne intravenöz immünglobülin (IVIG) ve asetil salisilik asit (ASA) tedavileri verildi. Altı hastaya (%23) ikinci doz IVIG, iki hastaya (%8) pulse metilprednizolon tedavisi uygulandı. Tüm hastalarda klinik ve laboratuvar bulgular tedavi ile düzeldi ve kaybedilen olgu olmadı.

TARTIŞMA VE SONUÇ: Hastalığın mevsimsel sıklığında, başvuru yakınmalarında, klinik özelliklerinde, tedaviye yanıtında değişiklik ile birlikte yıllık vaka sayısında artış olduğu görülmüştür. Akut dönemde koroner arter tutulumununda yüksek oranda olduğu saptanmıştır. Özellikle 1 yaşından küçük ve şüpheli olgularda erken dönemde ekokardiyografik inceleme tanı ve tedavinin hızlanmasını ve böylece kardiyak komplikasyonların azalmasını sağlamaktadır.

S-41

Çocukluk Çağı Pulmoner Hipertansiyonunda Kayma Gerilimi Testinin Etkinliği Ve Güvenilirliği

Ayhan Pektaş[1], Rana Olguntürk[2], Serdar Kula[2], Ayhan Çevik[3], Erman Çilsal[2], Deniz Oğuz[2], Sedef Tunaoğlu[2]

[1]Afyon Kocatepe Üniversitesi Tıp Fakültesi Çocuk Sağlığı ve Hastalıkları
[2]Gazi Üniversitesi Tıp Fakültesi Çocuk Kardiyoloji Bilim Dalı
[3]Dr. Siyami Ersek Göğüs, Kalp ve Damar Cerrahisi Eğitim ve Araştırma Hastanesi

GİRİŞ-AMAÇ: Kayma gerilimi (shear stress), bir silindir boyunca akan sıvıyı oluşturan iki fiili tabakanın arasındaki sürtünme kuvveti olarak tanımlanır. Sunulan çalışma; sağlıklı kontrol olguları, soldan-sağa şantlı doğumsal kalp hastalığı bulunan çocukları ve pediatrik pulmoner hipertansiyon (PH) hastalarını kayma gerilimi bakımından karşılaştırmayı ve PH için spesifik ilaçların kayma gerilimine olan etkisini belirlemeyi amaçlamaktadır.

GEREÇ VE YÖNTEM: Kateter anjiografi ile ortalama pulmoner arter basıncı >= 25 mmHg olarak ölçülen ve PH tanısı konulan 40 çocuk, soldan sağa şantlı doğumsal kalp hastalığı bulunan 18 çocuk ve kalp patolojisi saptanmayan 31 sağlıklı çocuk, kayma gerilimi bakımından karşılaştırılmıştır. Pediatrik PH olguları, anti-koagülan ajan kullanıp kullanmamalarına ve monoterapi veya kombine tedavi alıp almamasına göre kıyaslanmıştır.

BULGULAR: Pediatrik PH olgularının damar çapı, kayma gerilimi ve ortalama akım hızı değerleri anlamlı olarak daha yüksekti (sırasıyla p=0.001, p=0.001 ve p=0.007). Anti-koagülan ajan kullanan ve kullanmayan PH olguları arasında, damar çapı, akım hızı ve kayma gerilimi bakımından anlamlı bir farklılık bulunamamıştır. Monoterapi ve kombinasyon tedavisi uygulanan pediatrik PH olguları da damar çapı, akım hızı ve kayma gerilimi bakımından istatistiksel olarak benzerdir.

TARTIŞMA VE SONUÇ: Bu çalışMA, pediatrik PH hastalarında kayam gerilimi değerlerini belirleyen ve PH hastalarında uygulanan farklı tedavi protokollerinin kayma gerilimi değerleri üzerindeki etkilerini araştıran ilk çalışmadır. Bulgular, pediatrik PH olgularında kayma geriliminin yükseldiğini ve bu yüksekliğin hasta için en uygun tedavi rejimi başlanırken göz önüne alınabileceğini düşündürmektedir. Çocukluk çağı PH patogenezinde önemli rol oynayan kayma gerilimi, bu hastalığın klinik izleminde kullanılabilecek ucuz, basit ve non-invazif bir parametre olarak tanımlanabilir. Anahtar Sözcükler: çocuk; kayma gerilimi; pulmoner hipertansiyon

Tablo 1

	Pulmoner Hipertansiyon (n=40)	Doğumsal Kalp Hastalığı (n=18)	Sağlıklı Kontrol (n=30)	p
Yaş (yıl)	11.4±6.8	4.2±3.9	9.8±4.0	0.001†*
Boy (m)	1.3±0.3	1.0±0.3	1.5±0.2	0.001‡*
Vücut ağırlığı (kg)	35.0±18.3	16.8±11.0	41.2±18.1	0.001‡*
Vücut kitle indeksi (kg/m²)	17.3±4.0	15.7±2.1	18.6±3.3	0.042‡*
Hemoglobin (g/dl)	14.5±2.9	12.5±1.3	13.4±1.0	0.004†*
Hematokrit (%)	42.7±10.8	37.1±3.8	39.4±3.0	0.031†*
Ortalama korpuskuler hacim (fl)	82.4±8.0	79.9±4.3	82.5±4.5	0.334
Platelet (x10³/mm³)	225.9±104.7	361.5±79.4	278.7±56.0	0.001†*
Damar çapı (cm)	2.4±1.0	1.5±0.5	1.8±0.4	0.001†*
Akım hızı (cm/sn)	1.6±0.7	1.6±0.5	1.2±0.2	0.007‡*
Kayma gerilimi (1/sn)	7.1±3.1	5.0±1.7	5.3±0.6	0.001†*

*p<0.05, istatistiksel olarak önemli kabul edildi.

†Pulmoner hipertansiyon ve soldan sağa şantlı DKH grupları arasında anlamlı fark bulundu.

§Sağlıklı kontrol ve soldan sağa şantlı DKH grupları arasında anlamlı fark bulundu.

‡Pulmoner hipertansiyon ve sağlıklı kontrol grupları arasında anlamlı fark bulundu.

Pulmoner Hipertansiyon, Soldan Sağa Şantlı Doğumsal Kalp Hastalığı ve Sağlıklı Kontrol Olgularının Demografik Özellikleri ve Laboratuar Değerleri

Tablo 2

	Monoterapi (n=20)	Kombine Tedavi (n=20)	P
Yaş (yıl)	11.1±6.5	11.8±7.3	0.820
Boy (m)	1.3±0.3	1.3±0.4	0.897
Vücut ağırlığı (kg)	31.5±16.9	34.5±19.9	0.611
Vücut kitle indeksi (kg/m²)	17.3±4.0	17.4±4.1	0.916
Hemoglobin (g/dl)	14.7±3.2	14.2±2.8	0.718
Hematokrit (%)	43.2±10.3	42.2±11.5	0.678
Ortalama korpuskuler hacim (fl)	83.5±5.3	81.3±10.1	0.512
Platelet (x10³/mm³)	248.6±119.1	203.3±84.9	0.289
Damar çapı (cm)	2.6±1.3	2.2±0.6	0.698
Akım hızı (cm/sn)	1.7±0.9	1.5±0.6	0.561
Kayma gerilimi (1/sn)	7.4±3.8	6.7±2.4	0.728

*p<0.05, istatistiksel olarak önemli kabul edildi.

Monoterapi ve Kombine Tedavi Uygulanan Pulmoner Hipertansiyon Olgularının Demografik Özellikleri ve Laboratuar Değerleri

S-42

Ebeveynleri erken yaşlarda koroner arter hastalığı geçirmiş çocuklarda lipid profili ve bazı yeni ateroskleroz risk faktörlerinin değerlendirilmesi

Helen Barnaun[1], Kazım Öztarhan[1], Rukiye Eker Ömeroğlu[2], Naci Öner[3], Kemal Nişli[2], Ümrah Aydoğan[2], Aygün Dindar[2], Türkan Ertuğrul[2]

[1]İstanbul Kanuni Sultan Süleyman Eğitim ve Araştırma Hastanesi, Pediatrik kardiyoloji, İstanbul
[2]İstanbul Üniversitesi, İstanbul Tıp Fakültesi, Pediatrik kardiyoloji, İstanbul
[3]Koşuloyu Kalp ve Damar Eğitim Araştırma Hastanesi, Pediatrik kardiyoloji, İstanbul

Ateroskleroz, yaşamın erken evrelerinde başlayarak orta yaş ve sonrasında koroner kalp hastalığı (CHD) ve periferik damar hastalıkları ile sonuçlanan bir hastalık olarak tanımlanmaktadır.

Erken CHD öyküsü olan anne ve/veya babanın (<= 45 yaş) sağlıklı çocuklarında hastalığın risk faktörü olarak kan lipid ve lipoprotein profillerini değerlendirmek istediğimiz bu çalışma, toplam 86 çocuk arasında yapılmıştır. Öyküsünde birinci ve ikinci derece akrabalarında erken CHD öyküsü bulunan 43 sağlıklı çocuk çalışma grubu olarak ve ailesinde erken dönemde CHD öyküsü bulunmayan, aynı yaş ve cinsiyetten 43 sağlıklı çocuk da kontrol grubuna alındı. Çalışma ve kontrol grupları arasında CHD risk faktörleri olan vücut kitle indeksi, sistolik kan basıncı ve diyastolik kan basıncı göstergelerinde anlamlı bir farklılık yoktu. Tüm vakalarda kolesterol, trigliserid, HDL-C, LDL-C, VLDL-C, ox-LDL, sd LDL-C, Apo-A, Apo-B, Apo-E, Lp(a) düzeylerine baktık. Çalışmamızda pozitif aile öyküsü olan çocuklarda, erişkin yaşlarında CHD patofizyolojisinde rol oynadığı düşünülen lipid profili, Lp(a), Apo-A, Apo-B, Apo-E, sd LDL-C ve ox-LDL'nin düzeyleri, CHD öyküsü olmayan ailelerin çocuklarının düzeyleriyle karşılaştırıldı.

Çalışmamızda gruplar arası karşılaştırmada lipid profili sonuçlarından elde ettiğimiz verilere göre, total kolesterol (TC), trigliserid (TG), VLDL-C ve LDL-C değerleri çalışma vakalarında daha yüksek düzeylerde bulunmasına karşın, yalnızca sadece LDL-C'deki ortalama değerler istatistiksel yönden anlamlı düzeyde farklı bulundu. Çalışmamızda LDL-C/ HDL-C (aterogenik faktör) ve TC/ HDL-C oranları çalışma grubunda anlamlı düzeyde yüksek bulunmuştur.

Çalışmamızda lipid, lipoprotein ve yeni risk faktörlerin genel değerlendirmesinde; LDL-C, Lp(a) ve ox-LDL değerlerdeki artış, gruplar arasındaki karşılaştırmada istatistiksel yönden anlamlı düzeyde farklı idi.

Bu sonuçlar göz önüne alındığında ailede erken CHD öyküsü olan çocuklarda, LDL'nin oksidasyona daha duyarlı olduğu sonucuna varılmıştır. Ayrıca ox-LDL/ HDL-C oranları, alışık olduğumuz diğer klasik risk faktörlerinin yanında, hatta daha ön planda kullanılabilir.

Çalışma ve kontrol grubunun lipid düzeylerinin karşılaştırılması.

	GRUP	N	ortalama SD	p
total kolesterol	çalışma kontrol	43 43	138 ± 27 129± 27	0.17
Trigliserid	çalışma kontrol	43 43	96± 58 85 ± 49	0.386
HDL-C	çalışma kontrol	43 43	41.63 ± 13 46.42 ± 10	0.069
LDL-C	çalışma kontrol	43 43	77.60 ± 18 66.24 ± 20	0.009
VLDL-C	çalışma kontrol	43 43	19.23 ± 11 19.23 ± 11	0.399
Lp(a)	çalışma kontrol	43 43	12.23 ± 7 9.12 ± 5	0.025
ox-LDL	çalışma kontrol	43 43	418 ± 180 301± 162	0.001
Sd LDL-C	çalışma kontrol	43 43	10.97 ± 4 10.30 ± 4	0.508

Çalışma ve kontrol grubunda lipid ve lipoprotein düzey oranlarının karşılaştırılması

	Grup	n	ortalama ± Standart Sapma	p
LDL-C/HDL-C	Çalışma Kontrol	43 43	2.11 ± 1.10 1.48 ± 0.50	0.001
TG/HDL-C	Çalışma Kontrol	43 43	2.88 ± 2.93 2.08 ± 1.93	0.147
TC/HDL-C	Çalışma Kontrol	43 43	3,68 ± 1.62 2.89 ± 0.76	0,006
Apo-B/A	Çalışma Kontrol	43 43	0.50 ± 0.16 0.42 ± 0.14	0.026
LDL-C/Apo-B	Çalışma Kontrol	43 43	1.36 ± 0.24 1.29 ± 0.29	0.231
ox-LDL/HDL-C	Çalışma Kontrol	43 43	11.29 ± 7 6.85 ± 3.24	0.0001

S-43

Açık Kalp Cerrahisi Sonrası Pediatrik Ekstrakorporeal Membran Oksijenasyon Desteği Uygulamalarımız - 46 vaka

Yahya Yıldız, Murat Uğurlucan, Sibel Ay, Ahmet Hulisi Arslan, Sertaç Çicek

Özel Anadolu Sağlık Merkezi Hastanesi, Gebze, Kocaeli

GİRİŞ-AMAÇ: Ekstrakorporeal membran oksijenasyon (EKMO) desteği ile hayatta kalma oranı artırılabilir. EKMO desteği sağlanan pediatrik ve erişkin hastalarda yaşam beklentileri arasında fark bulunmakla beraber; uygulanan hasta grupları ve uygulama tipleri arasında da farklılıklar vardır. Biz bu çalışmada merkezimizin pediatrik EKMO konusundaki deneyimlerini paylaşmayı amaçladık.

GEREÇ VE YÖNTEM: Hastanemizde 2010-2013 yılların açık kalp cerrahisi sonrası EKMO desteği gerektiren hastalar çalışmaya dahil edildi. Endikasyonlar: post kardiyotomik şok, postkardiyotomik akut solunum yetmezliği ve kardiyopulmoner resüsitasyon idi.

BULGULAR: Toplam 51 hastaya (5 yetişkin ve 46 pediatrik) desteği sağlandı. EKMO'dan ayrılan 3 hasta tekrar EKMO'ya bağlandı ve EKMO destek sayısı 54'e ulaştı. Pediatrik EKMO endikasyonları ve bağlanma oranları: kardiyopulmoner baypastan ayrılamama % 13 (6/46), kardiyotomi sonrası şok %28 (13/46), kardiyotomi sonrası akut solunum yetmezliği % 39 (18/46) ve kardiyotomi sonrası kardiyopulmoner resüsitasyon % 20 (9/46) idi. Solunum yetmezliği gelişen vakalara venovenoz (Vv) EKMO'ya internal juguler ven(İJV) den konulan çift lümenli kateter ile ve diğer vakalara venoarteryal (Va) EKMO'ya sağ atriyum ve aorta kanülasyonu ile bağlandı. Va EKMO uygulanan vakalardan 3 tanesi Vv EKMO'ya İJV'den bağlandı. Vv EKMO'ya bağlanma sayısı toplam 21 olup; ayrılma %81 (17/21), 30 günlük mortalite % 23(5/21), Va EKMO'dan ayrılma %46 (13/28), Vv EKMO'ya dönüştürülen 3 vaka ilave edildiğinde ayrılma oranı %57 (16/28) ve 30 günlük mortalite de % 43 oldu. Uzun süreli (45 dakika üzeri) resüsitasyon (n=5) uygulanıp Va EKMO'ya bağlanan vakalar çıkarıldığında ayrılma oranı %70'e(16/23) ulaşmaktadır.

TARTIŞMA VE SONUÇ: Kliniğimizde Vv ve Va EKMO yukarıda anlatılan tüm endikasyonlarla gerektiğinde kullanılmaktadır. Vv ve Va EKMO'dan ayrılma oranımız artan tecrübe ile birlikte artmıştır. Hastalarımızda Vv EKMO sonrası hastaneden taburculuk ve uzun dönem sağkalım oranı artmıştır Elektif olarak Va EKMO uygulaması yapılan tüm hastalar hastaneden taburcu edilebilmiştir ve hastane sonrası takiplerinde gelişimlerini normale olarak sürdürdükleri görülmüştür.

S-44

Uncomplicated Tip 1 diabetes mellituslu çocuklarda endotel disfonksiyonu ve arteriyel elastikiyetin araştırılması; sağ ve sol ventrikül diyastolik disfonksiyonu ile ilişkisi

Murat Çiftel, Halil Ertuğ, Ayşe Şimşek, Özlem Turan, Fırat Kardelen, Gayaz Akçurin

Akdeniz üniversitesi çocuk kardiyoloji bölümü, antalya

GİRİŞ-AMAÇ: Endotel disfonksiyonu ve arteriyel sertliğin erken dönemde saptanması ve tedavi edilmesi diyabet komplikasyonlarının engellenmesi açısından önemlidir. Bu çalışmanın amacı diyabetik mikrovasküler ve makrovasküler komplikasyonları olmayan tip 1 DM'li çocuk hastalarda endotel disfonksiyonu ve arteriyel elastikiyet özelliklerinin saptanması diyastolik fonksiyon bozukluğu ile bağlantısını araştırmaktır.

GEREÇ VE YÖNTEM: Çalışmaya mikrovasküler ve makrovasküler komplikasyonu dışlanan 42 tip 1 DM'li hasta ve sağlıklı 40 kişi kontrol grubu olarak alındı. Arteriyel sertliğin saptanması için asendan aorta M-Mode ölçümleri, Diyastolik disfonksiyonun değerlendirilmesi için PW doppler ve doku doppler ekokardiyografi ölçümleri, Endotel disfonksiyonu ve CİMT değerlendirilmesi için yüksek çüzünürlüklü USG cihazı kullanıldı.

BULGULAR: Diyabet ve kontrol grubunda konvansiyonel M-mode ekokardiyografi parametreleri benzer olarak bulundu ($p<0,05$). Diyabetik grupta Mitral E deselerasyon zamanında artış ($p=0,001$) Mitral E/A oranında ($p<0,001$), aortik strain ve aortik distensibilitede azalma saptandı ($p<0,001$). Ek olarak brakiyal arter çapı değişimi ve FMD'de azalma ($p<0,001$), KIMK'da artış saptandı ($p<0.05$). Diyabetik grupta sol ventrikül lateral, bazal septal segment, sağ ventrikül serbest duvar doku Doppler E' dalga hızı azalmış ($p=0,009$), IVRT ve MPİ artmış ($p<0,001$), ST azalmış ($p=0,007$) olarak bulundu. Her üç segment için A' dalga hızı, S' dalga hızı ve IVCT sonuçlarında farklılık saptanmadı ($p>0.05$). FMD ile IVRT ($r=-0,347$ $p=0,001$) ve MPİ ($r=-0,264$ $p=0,015$) arasında negatif korelasyon saptandı. Ayrıca aortik strain ile KİMK ($r=-0,323$ $p=0,003$), IVRT ($r= -0,483$ $p<0,001$) ve MPİ ($r=-0,535$ $p<0,001$) arasında negatif korelasyon saptandı.

TARTIŞMA VE SONUÇ: Diyabetik komplikasyonları henüz oluşmamış, sistolik fonksiyonları korunmuş tip 1 DM'li hastalarda ED ve arteriyel elastikiyet özelliklerinde bozulma saptandı. Ek olarak ED ve arteriyel elastikiyet özelliklerindeki bozulma ile CIMT'de artış, sağ ve sol ventrikül diyastolik disfonksiyonu arasında korelasyon saptandı.

S-45

Sol atrial isomerizmli olgulara eşlik eden kardiyak patolojiler ve bunlara gerçekleştirilen cerrahi müdahalelerin sonuçları

Ali Yıldırım[1], Abdullah Erdem[2], Ali Rıza Karacı[3], Reyhan Dedeoğlu[1], İlker Kemal Yücel[1], Mustafa Orhan Bulut[1], Ayhan Çevik[1], Ahmet Çelebi[1]

[1]Eskişehir Osman Gazi Üniversitesi Tıp fakültesi, Pediyatrik Kardiyoloji Bilim Dalı
[2]Dr. Siyami Ersek Göğüs Kalp Damar Cerrahisi, Eğitim ve Araştırma Hastanesi, Pediyatrik Kardiyoloji Kliniği
[3]Dr. Siyami Ersek Göğüs Kalp Damar Cerrahisi, Eğitim ve Araştırma Hastanesi, Pediyatrik ve Doğumsal Kalp Hastalıkları Cerrahisi Kliniği

GİRİŞ-AMAÇ: Inferiyor vena kavanın kesintili olması nedeniyle azigos veya hemiazigos devamlılığının büyük oranda rastlandığı bu sendrom komplesinde dextrokardi, ASD, VSD, AVSD gibi kardiyak patolojilere sıklıkla rastlanmaktadır.Bu çalışma ile kliniğimizde sol atriyal isomerizm (SAİ) tanısı alan olgularda ortaya çıkan kardiyak patolojileri ve bunların cerrahi sonuçlarını irdelemeyi amaçladık.

GEREÇ VE YÖNTEM: Ocak 2003- Ocak 2103 tarihleri arasında pediyatrik kardiyoloji kliniğimize başvuran ve SAİ tanısı alan olguların dosyaları retrospektif olarak incelendi. Hastaların demografik özellikleri, başvuru şikayetleri, tanı yaşı, saturasyonları, ekokardiografi ve anjiografi bulguları, operasyonları ve operasyon öncesi sonrası saturasyonları kaydedildi.

BULGULAR: 46 hastanın hepsinde inferiyor caval venin kesintisi ile birlikte azigos veya hemiazygos devamlılığı mevcuttu. Hastaların 29 (%63)'unda azigos ven sağdaki vena kava süperior'a, 17 (%37)'sinde soldaki vena kava süperiora açılmaktaydı. Hastaların 16'sında sağ SVC, 22'sinde bilateral SVC, 8'inde sol SVC mevcuttu. Hastaların 26'sında AVSD mevcut olup bunların 14 tanesinde ventriküllere dengesiz açılım ve hipoplazik ventrikül vardı. Bu 14 hastanın 11 tanesinde sağ lehine dengesizlik, 3 tanesinde sol lehine dengesizlik mevcuttu. AVSD hastalarının 16'sında common atrium veya oldukça geniş ASD mevcuttu. Hastaların 7 tanesi biventriküler tamir için uygun iken 39 tanesi üniventriküler tamir adayıydı. Hastalarımızın 22(%48) tanesine Kawashima operasyonu yapılmıştı. Kawashima operasyonu öncesi ortalama saturasyon değeri %74±7 (%65-%84) idi. Ortalama Kawashima operasyonu olma yaşı 5 yaş (3 yaş- 15 yaş) idi. Kawashima operasyonu sonrası ortalama saturasyon değeri %89±4 (%86-%93) idi. Kawashima operasyonu yapılan hastalardan 4 tanesinde progresif siyanoz, yorgunluk ve çabuk yorulma gelişmesi nedeniyle hastaların hepatik venleri extrakardiak kondüitle pulmoner artere yönlendirildi.

TARTIŞMA VE SONUÇ: SAİ olgularında yüksek oranda intrakardiyak patolojiye rastlanmaktadır. Bunların cerrahi tamiri intrakardiyak patolojiye göre biventriküler, uygun olmadığı takdirde univentriküler olabilmektedir. Univentriküler tamirde sadece Kawashima operasyonu veya aynı seansta hepatik venlerin katılmasıyla Fontana tamamlanabilmektedir. Gözlemimiz Kawashima operasyonu adayı hastalarda kaçınılmaz progresif desaturasyon gelişmesi nedeniyle hepatik kan akımının en başta PA'e yönlendirilmesinin uygun olacağını düşündürtmektedir.

S-46

Doğumsal kalp hastalığı olan yetişkin hastaların; hastalıkları, hastalıklarının komplikasyonları ve tedavisi hakkındaki bilgi düzeylerinin değerlendirilmesi

Fatih Suna[1], Candaş Kafalı[2], Metin Sungur[3], Kemal Baysal[2]

[1]Sağlık Bakanlığı Çat Devlet Hastahanesi Erzurum[2]Ondokuzmayıs Tıp Fakültesi Pediatrik Kardiyoloji bilim dalı Samsun
[3]Koşuyolu Eğt.Arş.Hast. Kartal / İstanbul

GİRİŞ-AMAÇ: Doğumsal kalp hastalığı bir çok hasta için kronik bir hastalıktır; çünkü düzeltici ve palyatif yaklaşımlar sekellere ve rezidülere neden olmaktadır. Bu hastalar; atriyal aritmilere, bakteriyal endokardite, konjestif kalp yetersizliği yada pulmoner vasküler hastalıklara adaydır. Hayat kalitesini yükseltmek ve komplikasyon risklerini minimale indirmek için, ağır fiziksel aktiviteleri kısıtlamak, bir tedavi rejimine bağlı kalmak, endokarditi önlemek için spesifik hijyen kurallarına ve endokardit profilaksisine uymak gerekir. Bu araştırma; doğumsal kalp hastalığına sahip yetişkin hastaların, hastalıkları hakkındaki bilgi düzeylerinin değerlendirilmesi amacıyla planlanmıştır.

GEREÇ VE YÖNTEM: Çalışma için; okuma-yazma bilen, 18 yaşını doldurmuş,Ocak 2002-2012 tarihleri arasında en az bir kez kontrole gelen, mental gelişimi normal olan 58 doğumsal kalp hastası alındı. Araştırmanın anket formu, Leuven bilgi anketi11 türkçeye çevrilip yeni sorular ilave edilerek yeniden oluşturuldu.

BULGULAR: Hastaların % 62,1'i hastalığının adını biliyordu. Ancak hastaların % 13,8'i bir diagram üzerinde hastalığının anatomik lokalizasyonunu gösterebildi. Çalışma grubunun % 56,8'i düzenli aralıklarla takiplere geliyordu. Hastaların sadece % 3,4'ü endokarditin tanımını bildi. Çalışma grubunun yalnızca % 24'ü, hastalığının çocuklarına geçip-geçmeyeceğini, geçerse hangi oranda geçeceğine dair bilgi sahibi idi. Bayan hastaların % 96,2'sinin kontrasepsiyon yöntemleri hakkında bir bilgisi yoktu.

TARTIŞMA VE SONUÇ: Çalışmamız göstermiştir ki; doğumsal kalp hastalığı olan yetişkinlerin hastalıkları hakkındaki genel bilgileri yüzeysel olup, tedavi, izlem ve komplikasyonlar hakkındaki eğitimleri yetersizdir. Bu nedenle hasta eğitimi takibin önemli bir parçası olmalıdır.

S-47

Familyal hiperkolesterolemide LDL aferezinin yeri ve prognoz üzerine etkisi: Klinik deneyimlerimiz

Kemal Nişli, Aygün Dindar, Muhammed Bulut, Ümrah Aydoğan, Rukiye Eker Öeroğlu, Türkan Ertuğrul

İTF PEDİATRİK KARDİYOLOJİ

GİRİŞ-AMAÇ: Familyal hiperkolesterolemi; ciddi hiperkolesterolemi ve erken yaşta gelişen koroner kalp hastalığı ile karakterizedir. Bu çalışmada kliniğimizde LDL aferezi uygulanan hastalara ait klinik deneyimlerimiz sunulacaktır.

GEREÇ VE YÖNTEM: Çalışmamızda familyal hiperkolesterolemi tanısı ile izlenen yedi hastaya ait klinik ve laboratuar bulgular retrospektif olarak değerlendirildi.

SONUÇLAR: İkisi kız, beşi erkek yedi hastanın tanı konulduğunda yaşları 1 yaş 3 ay ile 8 yıl (ort 6.5 + 2.1 yıl) arasında değişmekte iken, aferez amacı ile merkezimize refere edilme yaşları 6 yıl ile 13 yıl (ort 9.3 + 2.6 yıl) arasındaydı. Üç hastada da kardeş ölümleri öyküsü mevcuttu. Hastaların başvurudaki kan total kolesterol düzeyleri ort 798.5 + 131.5 mg/dl, LDL kolesterol düzeyleri ort 655.4 + 113.2 mg/dl civarındaydı. Hepsi kolesterol diyeti beraber atorvastatin kullanmakta idi. Hastaların tedavi süreleri 1 yıl ile 7 yıl (ort 2.3 + 1.2 yıl) arasında değişmekte, her biri ortalama haftada iki kez aferez almakta idi. Hastaların aferez öncesi en düşük total kolesterol düzeyleri 581.8 + 157.9 mg/dl, en yüksek değerleri ise 942.2 + 180.1 mg/dl kaydedilirken, işlem sonrası en düşük 269.5 + 97.1 mg/dl, en yüksek 486.3 + 149.3 mg/dl olarak saptandı. Tedavi sırasında kateter enfeksiyonları en sık gelişen komplikasyon olup, bütün hastalarımızda gelişti. İki hastada aferez başlangıcında hipotansiyonla beraber anafilaksi benzeri tablo oluştu. Daha sonra premedikasyonla tedavi uygulandı. Bir hastada kateter enfeksiyonunu takiben pulmoner aspergilloma gelişti. Bu gruptaki başvuruda 13 yaşında olan hastaya daha önceden karotis endarterektomi yapılmıştı. Tedaviye başladıktan kısa süre sonra koroner by pass cerrahi de gerekti. Diğer iki kız hasta da izlem sırasında koroner by pass cerrahi gerektirdi. Bu olgulardan birine daha önce birkaç kez koroner anjioplasti ve stent uygulamaları yapılmıştı. Gruptaki hiçbir hastamızı kaybetmedik.

TARTIŞMA VE SONUÇ: LDL aferezi familyal hiperkolesterolemide kaçınılmaz bir tedavi seçeneğidir. Ancak çocuklardaki uygulamalar teknik güçlükler taşımakta, bu nedenle tedavide aksamalara yol açabilmektedir. Ayrıca geç başvuru yaşı koroner arter hastalığı gelişme riskinin devamında etkindir.

S-48

Prenatal Fetal Dekstrokardi Tanısı Alan Olgularımızın İrdelenmesi

Funda Öztunç[1], Rıza Madazlı[2], Mehmet Aytaç Yüksel[2], Selman Gökalp[3], Aslıhan Dericioğlu[2]

[1]İ.Ü.Cerrahpaşa Tıp Fakültesi Çocuk Hastalıkları ABD,Pediatrik Kardiyoloji Bilim Dalı, İstanbul
[2]İ.Ü.Cerrahpaşa Tıp Fakültesi Kadın Hastalıkları ve Doğum ABD, Perinatoloji Bilim Dalı, İstanbul
[3]Trakya Üniversitesi Çocuk Kliniği, Pediatrik Kardiyoloji, Edirne

GİRİŞ-AMAÇ: Kliniğimizdeki fetal dekstrokardi insidansını, prognozunu ve ilişkili kardiyak ve ekstrakardiyak anomalileri belirlemektir.

GEREÇ VE YÖNTEM: Kliniğimize 2000-2011 yılları arasında uygulanan 3556 fetal ekokardiyografik inceleme retrospektif olarak irdelendi. Fetal dekstrokardi tanısı alan 39 olgunun kardiyak/ekstrakardiyak anomalileri ve perinatal sonuçları değerlendirildi.

BULGULAR: Fetal dekstrokardi insidansı % 1.1 (39/3556) olarak saptandı. Primer dekstrokardi sıklığı ise % 0.6 (22/3556) olarak belirlendi. Prenatal karyotip analizi yapılan 25 fetusun hiçbirinde kromozom analizi gözlenmedi. Perinatal sonuçlarına ulaşılan 37 gebenin 11'ine (%29.7) tıbbi tahliye işlemi yapıldığı, 16'sının (%43.2) fetal veya neonatal dönemde kaybedildiği

belirlendi. Perinat surviv oranı % 27.1 (10/37) olarak saptandı. Sekonder dekstrokardili olguların %76'sında diyaframa hernisi olduğu tespit edildi. Primer dekstrokardi olgularımızın sırasıyla %18, %36 ve %45'inde situs inversus, ambigus ve solitus gözlendi. Intrakardiyak anomali oranları primer dektrokardili situs inversus, ambigus ve solitus olgularında sırasıyla %25, %100 ve %80 olarak belirlendi. Kardiyak anomalilerin çoğunun kompleks kardiyak anomaliler olduğu gözlendi.Sekonder dekstrokardi saptanan olguların klinik özellikleri Tablo1'de, Primer dekstrokardi saptanan olguların klinik özellikleri ve kardiak anomalileri Tablo 2'de gösterilmiştir.

TARTIŞMA VE SONUÇ: Fetal dekstrokardi perinatal mortalitesi yüksek bir prenatal ultrasonografi bulgusudur. Çoğunlukla kompleks kardiyak anomaliler ile birliktedir. Fetal dektrokardili fetusların çocuk kardiyoloğu ve perinatolog tarafından ekip anlayışı içinde takipleri uygun olacaktır.

Sekonder dekstrokardi saptanan olguların klinik özellikleri

Toplam	17
Diayframa hernisi	13/17
Pulmoner hipoplazi	2/17
Hidrotoraks	1/17
Pulmoner sekestrasyon	1/17
İntrakardiyak malformasyonlar	6/17
Kromozom anomalisi	0/10
Tıbbi tahliye	1/16
Fetal ölüm	2/16
Neonatal ölüm	8/16
Yaşayan	5/16

Primer dekstrokardi saptanan olguların klinik özellikleri ve kardiak anomalileri

	Situs İnversus	Situs Ambigus	Situs Solitus
toplam	4/22	8/22	10/22
İntrakardiyak anomali	1/4	8/8	8/10
Kromozom anomalisi	0/2	0/6	0/7
Tıbbi tahliye	2/4	5/8	3/9
Fetal ölüm	0/2	1/8	2/9
Yaşayan	2/4	1/8	3/9

S-49

Kalp transplantasyonu adayı çocuklarda pulmoner hipertansiyon ve yüksek pulmoner vasküler direnç

Birgül Varan[1], Ayla Oktay[1], İlkay Erdoğan[1], Nimet Cındık[1], Mahmut Gökdemir[1], Alper Gürsu[1], Ayten Gümüş[1], Atilla Sezgin[2], Murat Özkan[2], Sait Aşlamacı[2]

[1]Başkent Üniversitesi Çocuk Kardiyoloji Bilim Dalı
[2]Başkent Üniversitesi Kalp Damar Cerrahisi Anabilim Dalı

GİRİŞ-AMAÇ: Ortotopik kalp transplantasyonu (OKT) sonrası morbidite ve mortalitenin önemli bir sebebi sağ ventrikül yetmezliğidir ve donör sağ ventrikülün alışık olmadığı yükseklikte pulmoner vasküler dirençle (PVR) karşılaşmasına bağlıdır. Kronik kalp yetmezliğine bağlı pulmoner hipertansiyon, PVRi > 4 Wood Ü, transpulmoner gradient > 15 mmHg olması OKT sonuçlarını olumsuz etkiler

AMAÇ: Kalp transplantasyonu alıcılarında pulmoner hipertansiyon ve yüksek PVRi bulunması durumunda transplantasyona hazırlık çalışmalarının sonuçlarının değerlendirilmesi.

GEREÇ-YÖNTEM: Kardiyomiyopati (KMP) ve kalp yetmezliği olan transplantasyon adayı hastalara (aldıkları tedaviye ek olarak): kateterizasyon öncesi 1-3 gün IV vazodilatör tedavi: 0.5 - 3 µg/kg/dk nitrogliserin ve/veya 0.5 - 3 µg/kg/dk nitroprusid, KB > 80 mmHg olacak şekilde IV inotrop; 5-15 µg/kg/dk dobutamin ve/veya dopamin verildi. Transplantasyona hazırlanan 23 hastaya kalp kateterizasyonu yapıldı. (10.6±4.4, 1-17 yaş). Onüç hastada dilate KMP, 8 hastada retriktif KMP, 1 hastada hipertrofik KMP, 1 hastada doğumsal kalp hastalığı vardı. 23 hastanın 18'ine kalp transplantasyonu yapılabildi.

BULGULAR: Hastaların ortalama PA basıncı 11-59 mmHg (26.9±11.8 mmHg), PVRi 0.41-21.4 Wood U (4.49±5.27) arasındaydı. Altı hastada PVRi 4 Wood Ü üzerindeydi. Bu hastaların üçüne üç günden uzun süre IV tedavi ve ek olarak bir hastaya sildenafil, birine de bosentan tedavisi verildi. Tedavi sonrası altı hastaya intravenöz illoprost ile pulmoner vazoreaktivite testi yapıldı ve dördünde kalp transplantasyonu gerçekleştirildi. Transplantasyon öncesi üç hastada PVRi 4 Wood Ü altında bulundu.

TARTIŞMA VE SONUÇ: Pulmoner hipertansiyonu ve yüksek pulmoner vasküler direnci olan hastalar vazodilatör, inotrop tedavi ile hazırlık sonrası, bazı hastalar da spesifik antipulmoner hipertansif tedavi sonrası tekrar değerlendirilerek transplantasyon listesine alınabilirler.

S-50

Patent Duktus Arteriozus Tedavisinde Parasetamol

Mustafa Doğan[1], Özmert Ma Özdemir[2], Kazım Küçüktaşçı[2], Hacer Ergin[2], Özlem Şahin[2]

[1]Pamukkale Üniversitesi Tıp Fakültesi Pediatrik Kardiyoloji Bilim Dalı
[2]Pamukkale Üniversitesi Tıp Fakültesi Yenidoğan Bilim Dalı

GİRİŞ-AMAÇ: Patent duktus arteriozus (PDA), özellikle aşırı düşük doğum ağırlıklı prematüre yenidoğanlarda sık görülen bir problemdir. PDA kapatılmasında standart medikal tedavi olarak indometazin ve ibuprofen kullanılmaktadır. Bu ilaçlar bazı yan etkilere neden olabilmektedir. Farmakolojik tedavinin kontrendike olduğu veya PDA'nın kapatılamadığı durumlarda cerrahi ligasyon uygulanmaktadır. Her iki ilacın da bazı yan etkilerinin olması ve cerrahi ligasyona bağlı ciddi komplikasyonlar görülebilmesi nedeniyle alternatif tedavi seçenekleri araştırılmaya başlanmıştır. Bu yazıda, oral ibuprofen verilmesine rağmen PDA'sı kapanmayan ve cerrahi kapatma öncesi parasetamol tedavisi ile hemodinamik olarak duktusu belirgin küçülen veya kapanan ve cerrahi işlemden kurtulan olgularımız sunuldu.

GEREÇ VE YÖNTEM: Çalışmaya Şubat-Aralık 2012 tarihleri arasında hemodinamik olarak anlamlı PDA tanısıyla izlenen ve paresetamol tedavisi verilen yedi olgu alındı. Hemodinamik olarak anlamlı [sol atrium/aort anulusu (LA/Ao) >=1.4, duktus çapı >=1.4mm] semptomatik PDA saptanan hastalara en az iki veya üç kür ibuprofen 10-5-5 mg/kg dozunda 24 saat aralıklarla verildi. İbuprofen tedavisine yanıt alamadığımız hastalara, aileden onam alınarak parasetamol 60 mg/kg/gün oral dört doz şeklinde, üç gün süreyle uygulandı. Hemodinamik olarak anlamlı PDA'sı devam eden hastalara üç gün daha parasetamol tedavisi verildi. Buna rağmen yanıt alınamayan hastalarda PDA, cerrahi ligasyon ile kapatıldı.

BULGULAR: Çalışmamıza alınan yedi olgunun ortalama gestasyonel yaşı 26.1 (23-32) hafta, ortalama doğum ağırlığı 936 (620-1615) gr idi. Parasetamol tedavisine ortalama 36.2±11.6 (20-57) günde başlandı. Ortalama PDA çapı 2.0±0.2 (1.5-2.5), LA/Ao oranı 1.5±0.2 (1.4-2.0) saptandı. Olguların tümünde ibuprofene yanıt alınamadığı için parasetamol başlandı. Parasetamol ile olguların beşinde (%71.4) PDA başarıyla kapatıldı. Olguların hiçbirinde parasetamole bağlı yan etki görülmedi.

TARTIŞMA VE SONUÇ: İbuprofen tedavisine rağmen PDA'sı kapanmayan çok düşük doğum ağırlıklı prematüre yenidoğanlara cerrahi ligasyondan önce parasetamol tedavi şansının verilmesi gerektiğini düşünmekteyiz.

POSTER SUNUMLARI

P-001

Pulmoner hipertansiyonda doku Doppler ekokardiyografi bulgularının brain natriüretik peptid ve NYHA-fonksiyonel sınıf ile ilişkisi

Alper Akın, Dursun Alehan, Hayrettin Hakan Aykan, İlker Ertuğrul, Tevfik Karagöz, Sema Özer, Süheyla Özkutlu

Hacettepe Üniversitesi Tıp Fakültesi, Çocuk Kardiyoloji Bölümü, Ankara, TÜRKİYE

GİRİŞ-AMAÇ: Pulmoner hipertansiyon (PH) kardiyak kateterizasyon ile ölçülen ortalama pulmoner arter basıncının istirahatte 25 mmHg ve üzerinde olması olarak tanımlanır. Son yıllarda doku Doppler ekokardiyografi görüntülemesi (TDI) ile ilgili bazı çalışmalar hastalığın takibinde veya prognozun belirlenmesinde bazı TDI parametrelerinin, çoğu invazif olan incelemeler ile kıyaslanabilecek kadar duyarlı olduğunu göstermiştir.

GEREÇ VE YÖNTEM: Çalışmamıza Ocak 2011-Haziran 2012 yılları arasında Hacettepe Üniversitesi Tıp Fakültesi, Çocuk Kardiyoloji Bölümü'nün izleminde olan PH tanılı 34 hasta (24 Eisenmenger sendromu, 14 idiyopatik PH) alınmış olup, hastaların TDI verileri New York Heart Association (NYHA) fonksiyonel sınıf ve serum brain natriuretik peptid (BNP) değerleri ile karşılaştırılmıştır.

BULGULAR: Erkek/kız oranı 15/19 idi. 29 hasta < 17 yaşındaydı; yaş ortalaması 13 yıl (13 ay-32 yıl), ağırlık ortalaması 35,5 (6-66 kg) idi. 21 hasta NYHA fonksiyonel sınıf 2, 13 hasta NYHA fonksiyonel sınıf 3 idi. Mitral septal anülüs E/Ea (p=0.050), mitral lateral anülüs Tei indeksi (p=0.009) ve interventriküler septum (IVS)'den ölçülen izovolumetrik kontraksiyon zamanı (IVCT) (p=0.039) NYHA fonksiyonel sınıf 3 olan hastalarda NYHA fonksiyonel sınıf 2 olan hastalara göre anlamlı olarak daha yüksek saptandı. BNP ortalama 131 pg/ml (10-660) idi. Hastalar BNP düzeyi <= 100 pg/ml (n:12) ve > 100 pg/ml (n.22) olmak üzere 2 gruba ayrıldığında, BNP > 100 pg/ml olan grupta triküspid septal anülüs Ea ve Ea/Aa değerlerinin BNP < 100 pg/ml olan gruba göre anlamlı olarak daha düşük olduğu (p değerleri sırasıyla 0.002 ve <0.001); triküspid septal E/Ea ve IVS Tei indeksinin ise BNP'si yüksek olan grupta anlamlı olarak daha yüksek olduğu (p değerleri sırasıyla 0.006 ve 0.006) saptandı.

TARTIŞMA VE SONUÇ: PH tanılı hastalarda TDI incelemesi sonucu mitral septal anülüs E/Ea, mitral lateral anülüs Tei indeksi ve IVS'den ölçülen IVCT'nin kötü prognozu öngörmede; triküspid septal anülüs Ea, E/Ea, Ea/Aa değerleri ve IVS'den ölçülen Tei indeksinin ise BNP'ye benzer şekilde ventrikül yetmezliğininin takibinde kullanılabileceğini belirtmek istiyoruz.

P-002

Transözofageal ekokardiyografi yapılan olgularımızın retrospektif değerlendirilmesi

Dilek Özkök Kızılca[1], Önder Doksöz[1], Rahmi Özdemir[1], Barış Güven[1], Yılmaz Yozgat[1], Cem Karadeniz[1], Mehmet Küçük[1], Aylin Göktay[2], Timur Meşe[1], Vedide Tavlı[3]

[1]İzmir Dr. Behcet Uz Çocuk Hastalıkları ve Cerrahisi Eğt.-Arş. Hastanesi Çocuk Kardiyoloji Kliniği, İzmir
[2]İzmir Dr. Behcet Uz Çocuk Hastalıkları ve Cerrahisi Eğt.-Arş. Hastanesi Anesteziyoloji ve Reanimasyon Bölümü, İzmir
[3]Şifa Üniversitesi Tıp Fakültesi Çocuk Kardiyoloji Bölümü, İzmir

GİRİŞ-AMAÇ: Transözofageal ekokardiyagrafi pediatrik kardiyoloji rutininde transtorasik ekokardiyografi ile yeterli bilgi alınamayan durumlarda en sık atriyal anatominin ve interatriyal septum defektlerinin değerlendirilmesinde; defektlerin transkateter yada cerrahi yolla kapatılması öncesi kılavuz olarak; vejetasyon, trombüs şüphesinde ve postoperatif değerlendirmede kullanılmaktadır.

GEREÇ VE YÖNTEM: Kardiyoloji polikliniğimize Ocak 2009-Mart 2013 tarihleri arasında başvuran ve transözofagealyal ekokardiyografi yapılan 514 olgunun yaş, cinsiyet, kilo, transtorasik ve transözofageal ekokardiyografi bulguları geriye dönük olarak değerlendirildi.

BULGULAR: Olguların 227'si erkek 287'si kız idi. Yaş ortalaması 9.5±3.4 yıl (4-18 yaş), ağırlık ortalaması 32.1±14.5 kg (15-96 kg) olarak saptandı. Transtorasik ekokardiyografi (TTE) ile atriyal septal defekt (ASD) tanısı olan 298 (%57.9), ASD şüphesi olan 114 (%22.1), patent foramen ovale (PFO) olan 49 (%9.5), PFO şüphesi olan 9 (%1.7), interatriyal septal anevrizması olan 3 (%0.58), olası intrakardiyak trombüs olan 16 (%3.1), enfektif endokardit şüphesi olan 6 (%1.1), Fontan sirkülasyonu olan 6 (%1.1), prostetik kapak olan 4 (%0.7) ve mitral kapak anomalisi açısından 4 (%0.7) olguya transözofageal ekokardiyografi (TÖE) yapıldı. Transözofageal ekokardiyografide 238 (%46.3) ASD, 86 (%16.7) PFO, 5 (%0.97) interatriyal septal anevrima, 2 (%0.38) intrakardiyak kitle, 1 (%0.19) cor triatriatum saptanırken 162 (%31.5) olgu normal saptandı. Atriyal septal defekt saptanan 238 olgunun 229'u (%96.2) sekundum, 8'i (%3.3) sinüs venozus, 1'i (0.42) primum tipi ASD idi. Transtorasik ekokardiyografide ASD olarak değerlendirilen olguların TÖE de %15'i normal, %8.7'si PFO; TTE'de şüpheli ASD olarak değerlendirilen olguların TÖE'de % 63'ü normal, %20'si PFO olarak saptandı. Transtorasik ekokardiyografide PFO ve şüpheli PFO olarak değerlendirilen olguların %38'i TÖE de normal saptandı (Tablo 1). Transözofageal ekokardiyografide ASD saptanan 238 olgunun 109'una (%45.7) transkateter yolla; 40'ına (%16.8) cerrahi yolla ASD kapama uygulandı.

TARTIŞMA VE SONUÇ: Transözofageal ekokardiyografi çocukluk çağında kardiyak görüntülemede güvenle kullanılabilen, özellikle TTE'de görüntülenemeyen kardiyak patolojilerin değerlendirilmesinde, interatriyal septumun ayrıntılı incelenmesinde ve ASD'lerin tedavi seçeneğinin belirlenmesinde vazgeçilmez bir tanı aracıdır.

P-003

Bir yenidoğanda yüksek debili kalp yetmezliği nedeni: mezanterik arteriovenöz malformasyon

Şeref Olgar[1], Elif Tepe[2], Derya Cevizli[2], Ali Rıza Namlı[2], Alparslan Tonbul[3], Fatih İnce[4], Mehmet Davutoğlu[2], Ekrem Güler[2]

[1]KSU Tıp Fak Çocuk Kardiyoloji Bilim Dalı
[2]KSU Tıp Fakültesi Çocuk Sağlığı ve Hastalıkları ABD
[3]KSU Tıp Fakültesi Yenidoğan Bilim Dalı
[4]KSU Tıp Fakültesi Radyoloji Anabilim Dalı

Sağlıklı 24 yaşındaki annenin 2. gebeliğinden mükerrer C/S ile miadında 3340 gr doğan bebeğin postnatal 1. gününde solunum sıkıntısı ve morarma şikayetiyle yenidoğanın geçici takipnesi tanısıyla 5 gün yatırılarak izlendiği ve taburculuktan 4 gün sonraki kontrolünde üfürüm saptanması üzerine hastanemize sevk edildiği, ekokardiyografik değerlendirilmesinde MY ile beraber dilate kardiyomiyopati saptanan hastanın mezenterik arterin dilate olduğu fark edildi. Abdominal USG'unda karaciğer sol lobu ile dalak arasındaki bölgede mide kurvaturlarının tam olarak ayrılamadığı transvers planda 36x28 mm boyutlarında ölçülen içerisinde kaba kalsifikasyonlar bulunan, çevresinde lobule kistik yapılar olan ve bu kistik yapılarda renkli doopler incelemede kodlanma izlenen heterojen lezyon izlendi. Ayrıca lezyonun karaciğer sol lobu içerisinde seyreden malforme bir vasküler yapı ile VCI'a bağlandığı saptandı. MR anjioda karaciğer sol lob lateral segmentte yaklaşık 30 mm çaplı vasküler kitle, sağ lateral komşulukta tortiyoze genişlemiş venöz vasküler yapı izlendi (Resim 1), kesin tanı için DSA anjiografi yapıldı; mezenterik arterlerden karaciğer sol lobunda mide proksimal bölgesinde kavernöz yapıda, yoğun kollateral arterlerin geliştiği AV malfarmasyon olduğu (Resim 2-3), ven dönüşünün V. Hepatika yoluyla VCI' a dökülerek sağ atriuma döküldüğü saptanan hastanın yetmezlik bulgularının gerilemesi, kliniğinin düzelmesi üzerine, antikonjestif tedavi ile taburcu edilen bir olgu ile yenidoğanda yüksek debili kalp hastalığı tartışıldı.

P-004

Diklofenak kullanımına bağlı intrauterin duktus kapanması

Cem Karadeniz[1], Rahmi Özdemir[1], Seçil Kurtulmuş[2], Yılmaz Yozgat[1], Önder Doksöz[1], Mehmet Küçük[1], Timur Meşe[1], Nurettin Ünal[1]

[1]İzmir Dr. Behçet Uz Çocuk Hastalıkları Eğitim ve Araştırma Hastanesi, Çocuk Kardiyolojisi Bölümü, İzmir
[2]Tepecik Eğitim ve Araştırma Hastanesi, Kadın Hastalıkları ve Doğum Bölümü,İzmir

İntrauterin dönemde duktusun erken kapanması oldukça nadir görülen bir durumdur. Konjenital kalp hastalıklarına veya ilaçlara bağlı olabileceği gibi idiopatik olarak da ortaya çıkabilmektedir. Non-steroidal antiinflamatuar ilaçlar, ilaca bağlı duktus kapanmasına neden olan en önemli ajanlardır. Özellikle gebeliğin 27. haftasından sonra bu ilaçlara maruz kalma duktusun intrauterin kapanması ihtimalini artırmaktadır. Bu yazıda gebeliğinin 37. haftasında tek doz diklofenak alımı sonrası intrauterin duktal kapanma gerçekleşen bir olgu sunulmuştur. Fetal ekokardiyografi amacıyla gebeliğinin 37. haftasında kliniğimize yönlendirilen 31 yaş kadın hastanın yapılan ekokardiyografisinde hafif sağ ventrikül hipertrofisi ve triküspit yetmezliği ile birlikte duktus akımında pulsed-wave Doppler ile 2.46 m/sn akım hızı alınması nedeniyle premature duktus kanması olarak değerlendirildi. Anamnezi derinleştirildiğinde hastanın bir gün önce baş ağrısı nedeniyle tek doz diklofenak aldığı öğrenildi. Başka konjenital anomali tespit edilmeyen hasta terme yakın olması ve olası fetal komplikasyonların önlenmesi amacıyla sezeryan ile doğurtuldu. Sonuç olarak, tüm gebeler özellikle son trimester de olmak üzere non steroidal antiinflamatuar ilaçlar konusunda bilgilendirilmeli ve duktus fetal ekokardiyografi sırasında hastalarda ilaç alım hikayesi olmasa bile dikkatlice değerlendirilmelidir.

Resim 1

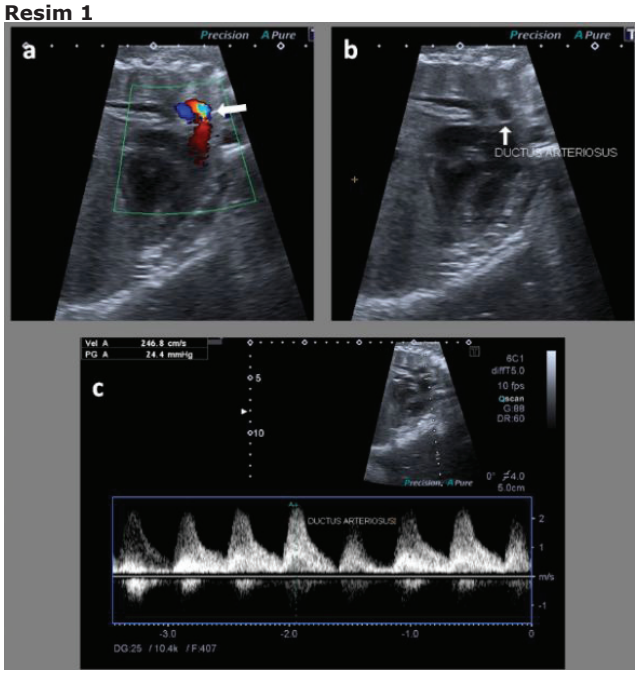

P-005

Malign-interarteriyel seyirli sağ koroner arter

Sibel Bozabalı[1], Murat Deveci[3], Reşit Ertürk Levent[1], Zülal Ülger[1], Yüksel Atay[2], Arif Ruhi Özyürek[1], Fatih Ayık[2]

[1]Ege Üniversitesi Pediatrik Kardiyoloji Bilim Dalı, İzmir
[2]Ege Üniversitesi Kalp Damar Cerrahisi Bilim Dalı, İzmir
[3]Adnan Menderes Üniversitesi Pediatrik Kardiyoloji Bilim Dalı, Aydın

GİRİŞ-AMAÇ: Koroner arter anomalileri(KAA) klinik probleme nadiren sebep olurlar ve genellikle rastlantısal olarak tanı alırlar. Buna karşılık genç popülasyonda kardiyak kökenli ani ölümlerin %19-33'ü KAA'ne bağlanmaktadır. Sporcu ölümlerinde de önemli yer tutmaktadırlar. KAA'nde %4.2-24 arasında değişen oranlarda ek kardiyak anomaliler görülebilir. Çıkış anomalileri, seyir anomalileri (myokardiyal bridging, duplikasyon), sonlanma anomalileri (A-V fistüller, ekstrakardiyak sonlanma), koroner arter anevrizmaları seklinde sınıflandırılabilirler. Bu anomaliler invaziv koroner anjiyografi sırasında %1, rutin otopsi incelemelerinde %0.3, ekokardiyografik incelemeler sırasında %0.1'den daha az oranda saptanmaktadır.

OLGU: 7 yaşında kız olgu son 1 yıldır efor sonrası göğüs ağrısı ve çarpıntı yakınması ile başvurdu. Öz ve soygeçmişinde özellik olmayan olgunun fizik muayenesi normal olup bazal EKG'i ve kardiyak enzimlerinde anormallik gözlenmedi. Hastanın şikayetlerinin eforla ortaya çıkması nedeniyle çekilen efor EKG'de Stage 2 ve 3 sırasında V2-6,AVL ve DI derivasyonlarında ST segment çökmesi ve T negatifliği fark edildi. Ekokardiyografi ile değerlendirildiğinde sağ ve sol koroner arterin sol koroner sinüsten tek bir kök olarak çıktığı ve sağ koroner arterin daha sonra sağa yöneldiği gözlendi. Koroner anomali düşünülen olgudan istenilen koroner BT anjioda sağ koroner arterin sol ana koroner arterden çıktığı ve pulmoner trunkus ile aorta arasında malign şekilde seyir gösterdiği gözlendi. Hastanın yaşı nedeniyle yüksek efora meyilli olması, eforla gelen semptomlarının ve miyokard iskemi bulgularının olması nedeniyle hastaya sağ internal mammarian arter (RİMA)- sağ koroner arter (RCA) bypass cerrahi düzeltme uygulandı. İşlem sonrası 3mg/kg/gün dozunda asetil salisilik asit tedavisi başlanan olgunun izlemleri sırasında şikayetinin olmadığı, EKG'de ST segment ve T dalga anomalisinin olmadığı EKO'da ventrikül fonksiyonlarının normal olduğu gözlendi.

TARTIŞMA VE SONUÇ: Eforla ortaya çıkan göğüs ağrılarında fizik muayene, bazal EKG normal olsa bile olguların efor EKG ile değerlendirilmesi tedavi edilebilir ani kardiyak ölümlerin önüne geçmede yardımcı olacaktır.

Koroner anjio BT

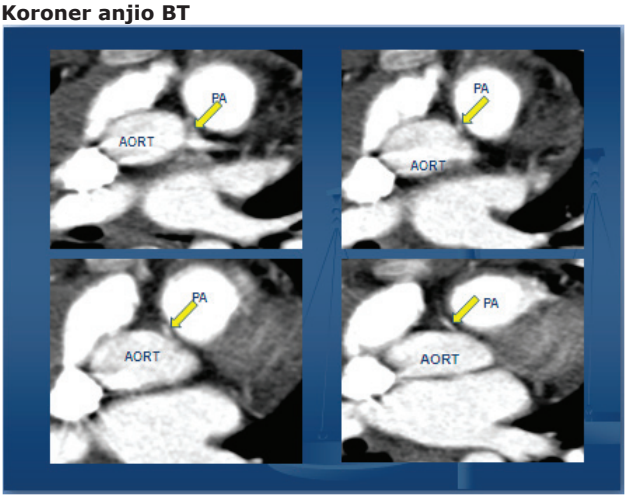

Sol koroner arterden çıkarak sağa yönelen ve aort ile pulmoner arter arasında seyreden sağ koroner arter

P-006

Doksorubisinin geç kardiyak toksisitesinin erken tanısında ekokardiyografi ve kalp hızı değişkenlerinin karşılaştırılması

Kazim Öztarhan[1], Emine Kutanis[2], Arzu Akcay[3], Deniz Tugcu[3], Yıldız Yıldırmak[4], Emine Turkkan[5], Helen Bornaun[1], Ayse Filiz Yetimakman[6], Ferhan Akıcı[3], Zafer Salcıoglu[3], Gönül Aydoğan[3]

[1]İstanbul Kanuni Sultan Süleyman Eğitim ve Araştırma Hastanesi,Pediatrik kardiyoloji,İstanbul
[2]İstanbul Bağcılar Eğitim ve Araştırma Hastanesi, Pediatri, İstanbul
[3]İstanbul Kanuni Sultan Süleyman Hastanesi,Pediatrik Hematoloji-Onkoloji, İstanbul
[4]İstanbul Şişli-Etfal Eğitim Araştırma Hastanesi,Pediatrik Hematoloji-Onkoloji, İstanbul
[5]İstanbul Okmeydanı Eğitim ve Araştırma Hastanesi, Pediatrik Hematoloji-Onkoloji, İstanbul-Türkiye
[6]İstanbul Kanuni Sultan Süleyman Hastanesi, Pediatri, İstanbul

Doksorubisin geniş spektrumlu antineoplastik etkisi sayesinde gerek erişkin, gerekse çocukluk çağı kanserlerinin tedavisinde yaygın olarak kullanılmaktadır.

Doksorubisinin klinik kullanımını kısıtlayan en önemli yan etkisi kardiyotoksisitedir. Doksorubisinin kardiyotoksik yan etkisi nedeniyle terapötik kullanımı kısıtlanmaktadır, bu yüzden gelişebilecek kardiyotoksisitenin belirlenmesi ve önlenmesi önem kazanmaktadır. Geç başlayan kardiyak toksisite doksorubisin tedavisi tamamlandıktan en az bir yıl sonra ortaya çıkan komplikasyonlardır (1-3). Geç başlayan kardiyak toksisite ventrikül fonksiyon bozukluğu ve aritmilerle birlikte gider.

Çalışmamızda akut lenfoblastik lösemi (ALL) tanısı almış 135 hasta aldıkları doksorubisin kümülatif dozuna göre 3 grupta incelenmiştir. Çalışmamıza alınan 3 ayrı risk grubundaki hastaların ortalama takip süreleri (ortalama 3.4 yıl) birbirine benzerdi. Hastalarımız benzer yaş ve cinsiyetteydi, tedavileri sırasında radyoterapi ve kardiyak koruyucu tedavi almamıştı. ALL nedeniyle tedavi almış olan hastaların 92'si (%68.1) ALL L1, 43'ü (%31,9) ALL L2 immun fenotipine sahipti. Tüm ALL olguları TRALL-BFM-2000 protokolü ile tedavi edildi. Tedavi stratejisi içinde 3 risk grubuna ayrıldı. Grup I: Standart risk grubundaki hastalar; Grup II: Orta risk grubundakiler, Grup III: Yüksek risk grubundakilerden oluştu.

Geç doksorubisin kardiyotoksisitenin erken tanısında hangi parametrenin yararlı olabileceğini göstermek amacı ile çalışmamız planlandı. Doksorubisinin kümülatif dozlarına göre gruplara ayrılan hastalarda ekokardiyografi ile kardiyak sistolik ve diyastolik fonksiyonlar, 24 saatlik Holter ile kalp hızı değişkenleri değerlendirilmiştir.

Çalışmamıza alınan 3 ayrı risk grubundaki hastaların ortalama takip süreleri birbirine benzerdi. Gruplar karşılaştırıldığında sol ventrikülün sistolik fonksiyonlarında (EF, KF) risk arttıkça azalma, diyastolik fonksiyonlarda ise A velositesinde artma ve E/A oranında ise belirgin azalma saptanmış olmakla beraber gruplar arasında istatistiksel olarak anlamlı bir farklılık saptanmamıştır. Gruplar arasında 24 saatlik ritm holter sonuçları değerlendirildiğinde, sistolik ve diyastolik fonksiyonlarında anlamlı bir değişiklik olmadan risk grubu arttıkça SDNN, SDANIN,VLF, total power, QT süresi ve QTc dispersiyonu değerlerinde anlamlı farklılıklar bulundu. Kalp hızı değişkenlerindeki bozulmanın varlığının gösterilmesi kardiyak toksisitenin erken tanısında kolay ve güvenilir bir yöntemdir.

Tablo 1: Hastaların kümülatif doz ve risk grubuna göre Ekokardiyografik ölçümlerinin karşılaştırılması

Parametreler	Grup I	Grup II	Grup III	
N	42	76	17	0.72
EF	77,41±5.3	76,53±5,2	75,45±3.9	0,43
KF	41,89±4.7	38,62±5,1	37,14±3,9	0,41
Sistolik TA	114,±5.4	110,34±5,7	112,6±5,9	0,42
Diastolik TA	60,81±4,9	63,41±3,8	63,81±3,9	0,24
KTA	84,37±4,6	83,29±4,5	85,38±3,8	0,39
E	0,87±0,3	0,88±0,2	0,86±0,1	0,55
A	0,64±0,1	0,63±0,1	0,68±0,1	0,24
E/A	1,65±0,3	1,62±0,2	1,53±0,3	0,12
E time	132,42±13,	135,27±15,	131,4±14,7	0,16
A time	81,61±8,3	82,41±9,6	80,34±8,7	0,87
Dec time	31,71±3,7	32,41±3,8	33,54±2.5	0,32
Tot time	472,43±53	472,45±67	475,27±56	0,21
IVRT	24,88±2,6	25,64±3,7	24,62±4,8	0,28
iVSs	7,31±2,1	7,45±2,4	7,38±3,9	0,25
iVSd	5,43±0,6	5,38±2,7	5,77±2,6	0,37
LVDd	39,4±4,2	40,24±4,5	41,96±4,5	0,48
LVDs	21,67±2,6	23,16±4,2	23,36±3,6	0,27
LVPWd	6,43±32	6,65±2,3	6,49±2,5	0,47
LVPWs	10,32±2,5	11,3±1,8	10,89±1,8	0,56
LVM	64,24±14,6	63,21±28,5	63,42±27,5	0,32

E: maksimum E velositesi; A: maksimum A velositesi; E/A: Ev/Av oranı; IVRT: izovolumetrik relaksasyon zamanı; DECT: deselerasyon zamanı; TOT time: total zaman; ET: E süresi; AT: A süresi;EF: Ejeksiyon fraksiyonu; KF: Kısalma fraksiyonu; IVSd: interventrikular septumun diyastolik ölçümü; IVSs: interventrikular septumun sistolik ölçümü; LVDd: sol ventrikülün diastol sonu ölçümü; LVDs: sol ventrikülünl sistol sonu ölçümü; LVPWd: sol ventrikül diyastolik arka duvar ölçümü; LVPWs: sol ventrikül sistolik arka duvar ölçümü; LVM; sol ventrikül kitlesi. (Oneway ANOVA).

Tablo 2: Gruplardaki 24 saatlik Ritm Holter Ölçümleri

Parametreler	Grup I	Grup II	Grup III	p
OKH	85,41	83,81	84,61	0,44
SDNN	136,61	118,81	102,21	0,004
SDANIN	130,22	120,45	93,42	0,009
SDNNIN	64,430	61,72	55,71	0,04
RMSSD	45,17	45,44	38,91	0,39
PNN50	22,18	22,42	15,42	0,28
LF	781,71	791,46	641,61	0,11
HF	621,53	626,41	412,45	0,564
LF/HF	1,82	1,89	1,89	0,57
VLF	2178,65	2154,45	1761,25	0,021
TOT POWER	3681,44	3247,71	2567,54	0,016
QTc dispersiyonu	60,21	62,43	63,45	0,014
QT süresi	41,43	41,45	45,97	0,012

24 saatlik ortalama kalp hızı (OKH), tüm normal RR intervallerinin standart sapması (SDNN), 5 dakikalık segmentlerdeki RR interval ortalamalarının standart sapması (SDANIN), komşu RR intervalleri arasındaki farkın karelerinin ortalamasının karakökü (r-MSDD);0 aralarında 50 msn' den fazla fark bulunan ardışık RR interval çiftinin yüzdesi (pNN 50), düşük frekanslı güç (LF), yüksek frekanslı güç (HF), total güç (TOTAL POWER), QTc dispersiyonu(QTd) standart 12 derivasyonlu EKG'de en uzun QT süresinden en kısa QT süresinin çıkarılması, düzeltilmiş QT süresi QTc: QT/ RR1/2

P-007

Hemodinamik Olarak Anlamlı Patent Duktus Arteriozus Tanısında Ekokardiyografik Belirteçlerin Tanısal Etkinliği

Defne Engür[1], Murat Deveci[2], Münevver Kaynak Türkmen[1]

[1]Adnan Menderes Üniversitesi Tıp Fakültesi, Çocuk Sağlığı ve Hastalıkları AD, Neonatoloji BD, Aydın
[2]Adnan Menderes Üniversitesi Tıp Fakültesi, Çocuk Sağlığı ve Hastalıkları AD, Pediatrik Kardiyoloji BD, Aydın

GİRİŞ-AMAÇ: Hemodinamik olarak anlamlı patent duktus arteriozusun (haPDA) erken dönemde öngörülmesi için birçok ekokardiyografik belirteç olsa da, çoğunun duyarlılığı ve özgüllüğü düşüktür. Duktal şantın şiddetini gösteren ve evrelemeyi kolaylaştıran tek bir belirteç bulunmamaktadır. Çalışmamız, HaPDA'lı olgularda erken postnatal dönemde tedavi gereksinimini öngörmesi bakımından ekokardiyografik belirteçlerin tanısal etkinliği ve birbiriyle olan ilişkilerinin değerlendirilmesi amacıyla yapıldı.

GEREÇ VE YÖNTEM: Aralık 2011 - Kasım 2012 tarihleri arasında, Yenidoğan Yoğun Bakım Ünitesi'nde izlenen 32 haftanın altındaki 53 preterm bebek çalışmaya dahil edildi. Bebekler, 48-72. saatlerinde PDA açısından ekokardiyografi ile değerlendirildi. Duktus çapının >= 1.4 mm, sol atrium çapının aort çapına oranının (LA/Ao) >= 1.4:1, sol pulmoner arterde antegrad diastolik akımın (APAdiast) >= 0.20 m/sn olması ve aortada diastolik akım varlığı haPDA kriterleri olarak kabul edildi. HaPDA saptanan olgulara, klinik bulguları da göz önünde bulundurularak, oral ibuprofen ile kapatma tedavisi verildi.

BULGULAR: Olguların ortalama doğum ağırlığı 1368,87±351,12 (700-2070) g, ortalama gestasyonel yaşı 29,68±1,60 (26-32) hafta idi. Olguların 22'si (%42) kız, 31'i (%58) erkekti. Ekokardiyografik parametrelerden duktal çap ile pulsatilite indeksi arasında anlamlı negatif korelasyon varken APAdiast ile anlamlı pozitif korelasyon mevcut idi. Tedavi gereksinimi belirlemesi bakımından, 48-72. saatte ekokardiyografi parametreleri ROC eğrileri ile incelendiğinde, duktal çap, LV/Ao, APAdiast ve pulsatilite indeksi için eğri altında kalan alanın (EAA) 0,90'ın üzerinde olduğu görüldü.

TARTIŞMA VE SONUÇ: Çalışmamızda, tedavi gereksinimini belirleme bakımından erken postnatal dönemde yüksek duyarlılık ve özgüllük gösteren parametreler, duktal çap, pulsatilite indeksi, APAdiast ve LV/Ao idi. Mitral E/A, SVCakımı, LVO, LVO/SVCakımı parametreleri tedavi gereksinimini belirlemede yeterince duyarlı ve özgül değildi. Bu parametreler, solunumla değişkenlik gösterebilir ve bebeklerin mekanik ventilatör desteği alıyor olmaları nedeniyle, ölçüm kaliteleri etkilenebilir. Yine de, bu belirteçler, tek başına değerlendirildiklerinde, ayırt edicilikleri yeterli olmasa da, birlikte kullanıldıklarında, daha geniş bir bakış açısı sunmaktadır.

P-008

Prematüre Bir Olguda Sağ Aortik Arkus ve Bilateral Duktus Arteriyozus Birlikteliği

Fatih Şap[1], Eyüp Aslan[1], Ahmet Sert[1], Zeynel Gökmen[2], Dursun Odabaş[1]

[1]Konya Eğitim ve Araştırma Hastanesi, Çocuk Kardiyoloji Ünitesi, Konya
[2]Konya Eğitim ve Araştırma Hastanesi, Yenidoğan Ünitesi, Konya

GİRİŞ-AMAÇ: Prematüre bebeklerde duktus arteriyozus açıklığı doğumdan sonra sıklıkla karşımıza çıkmaktadır. Bebeğin solunum sıkıntısını artırmakta ve ventilatörden ayrılması güçleşmektedir. Bu nedenle erken tespiti ve tedavisi bebeğin prognozu açısından önemlidir. Postnatal yaşamın 3. gününde yapılan ekokardiyografide sağ arkus aorta ve bilateral duktus arteriyozus birlikteliği tespit edilen bir olgu sunulmuştur.

OLGU: Yirmi-yedi yaşında annenin ilk gebeliğinden ikiz eşi, 29 haftalık, 800 gram, sezeryan ile dünyaya gelen kız prematüre bebek yenidoğan yoğunbakım servisinde izleme alındı. Solunum sıkıntısı olması üzerine mekanik ventilatörde izlenen bebekte prematüre olması üzerine 3. gününde ekokardiyografisi yapıldı. Olguda küçük sekundum atriyal septal defekt olmasının yanında sağ aortik arkus ve bilateral duktus arteriyozusun olduğu gözlendi (Figür 1). Sağ pulmoner artere açılan duktus daha geniş (3,3 mm), sol pulmonere açılan duktus daha küçüktü (1,2 mm). Olguya ibuprofen tedavisi verildi ve sağ duktusun belirgin küçüldüğü (1,5 mm) ve sol duktusun biraz daha belirgin (2,5 mm) olduğu izlendi. İkinci kür tedavi sonrasında her iki duktusun da belirgin oranda küçüldüğü (sağ:0,7 mm, sol:0,6 mm) hemodinamik olarak önemsiz hale geldiği görüldü. Olgu prematüre olduğu için diğer sorunlarından dolayı yoğun bakım izlemine devam edildi.

TARTIŞMA VE SONUÇ: Literatürde sağ aortik arkus Fallot tetralojisi, büyük arterlerin transpozisyonu gibi doğuştan kalp hastalıkları ile beraber görülmesi daha sıktır, bilateral duktus arteriyozus ise pulmoner atrezi ve konfluent/non-konfluent pulmoner arter dalları ile birlikte olduğu vakalar yayınlanmıştır. Ancak bu iki anomalinin (sağ aortik arkus ve bilateral duktus arteriyozus) kalpte önemli bir kompleks defekt bulunmadan izole görülmesi literatürde rastlanan bir bulgu değildir. İbuprofen tedavisine her iki duktusun da küçülerek cevap vermesi bunların duktus yapısında olduğunu desteklemektedir. Kalp dışı vasküler anomaliler izole olarak bulunabileceğinden ekokardiyografi yapılırken bu konuda dikkatli olunmalıdır.

Figür 1

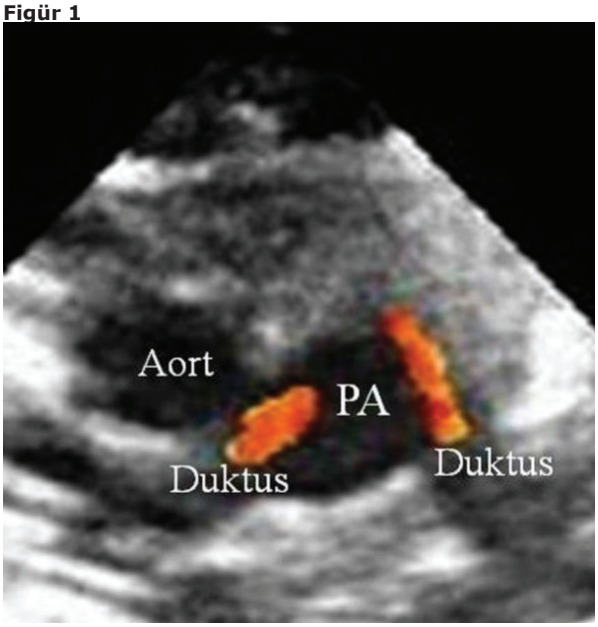

Sol parasternal kısa aks ekokardiyografik görüntüde bilateral duktus arteriyozus görülmektedir.

P-009

Femoral arter nabazanlarının alınamamasının nadir bir sebebi; Bilateral iliak arter hipoplazisi

Naci Ceviz[1], Kadir Şerafettin Tekgündüz[2], Haşim Olgun[1], İbrahim Caner[2], İrfan Oğuz Şahin[1], Yaşar Demirelli[2], Canan Yolcu[1], Mecit Kantarcı[3]

[1]Atatürk Üniversitesi, Tıp Fakültesi, Çocuk Kardiyolojisi Bilim Dalı
[2]Atatürk Üniversitesi, Tıp Fakültesi, Yeni Doğan Bilim Dalı
[3]Atatürk Üniversitesi, Tıp Fakültesi, Çocuk Radyolojisi Bilim Dalı

Abdominal aorta 4. lumbar vertebra hizasında sağ ve sol ana iliak arterlere ayrılmaktadır, bu ayrım öncesine ait konjenital anomaliler sıklıkla bildirilmektedir. İliak ve femoral arterlerin konjenital malformasyonları nadir olarak görülmektedir. Bu çalışmada femoral arter nabazanları alınamayan ve bilateral ana iliak arter hipoplazisi saptadığımız bir hastayı sunmaktayız. Kırk iki yaşında annenin 5. gebeliğinden 5. yaşayan olarak sezaryen ile miadında doğan hasta solunum sıkıntısı olması nedeniyle Yenidoğan Yoğun Bakım Servisine yatırıldı. Fizik incelemede sternum solunda 2/6 sistolik üfürümü olması ve her iki femoral arter nabazanının alınamaması nedeniyle Çocuk Kardiyoloji bölümü tarafından değerlendirildi. İlk gün yapılan ekokardiyografik inceleme sonucunda; geniş ventriküler septal

defekt, küçük sekundum atriyal septal defekt, hafif triküspit yetmezliği ve pulmoner hipertansiyon (sağ ventrikül basıcı: 71 mmHg) saptandı. Pulmoner hipertansiyona yönelik magnezyum sülfat tedavisi başlanan hastanın takibinde genel durumunun düzeldiği, oksijen ihtiyacının ortadan kalktığı görüldü. Kontrol muayenede femoral arter nabazanları halen alınamıyordu ve klasik yerinde koarktasyon saptanmadı. Abdominal aort koarktasyonu şüphesini ortadan kaldırmak için çok kesitli bilgisayarlı tomografi çekildi. Sonucunda hastanın ana iliak arterlerden itibaren arteriyel sistemin hipoplazik olduğu (sağ: 1.6 mm, sol: 1.8 mm) rapor edildi. Beraberinde pulmoner arterlerin geniş, arkus aortanın da abdominal aortadan dar olduğu (en dar yeri 4 mm) belirtildi.

Yenidoğan bebeklerde sistemik dolaşımın duktusa bağımlı olduğu doğuştan kalp hastalıklarının tanısı açısından femoral arter nabızlarına bakılması önemlidir. Bizim hastamızda olduğu gibi, femoral arter nabızlarının alınamamasının nadir bir nedeni bilateral ana iliak arter hipoplazisi olabilir. Bu hastalarda çok kesitli tomografi tanı koydurucudur.

Figür 1

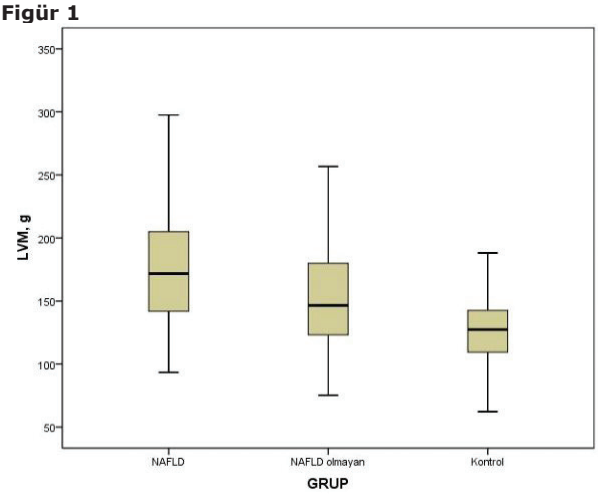

Alkolik olmayan yağlı karaciğer hastalığı olan ve olmayan obez ve sağlıklı gruplarda LVM.

Figür 2

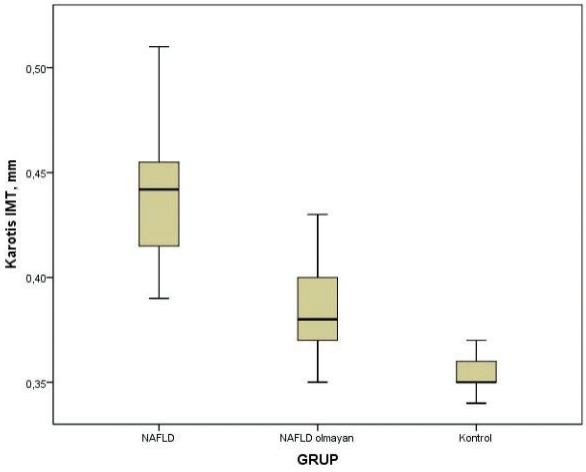

Alkolik olmayan yağlı karaciğer hastalığı olan ve olmayan obez ve sağlıklı gruplarda karotis IMT.

P-010

Alkolik olmayan yağlı karaciğer hastalığı olan obez adölesanlarda ekokardiyografi ve doku Doppler görüntüleme ile sol ventrikül işlevlerinin değerlendirilmesi ve bulguların karotis intima media kalınlığı ile korelasyonu

Ahmet Sert[1], Ebru Aypar[2], Özgür Pirgon[3], Hakan Yılmaz[4], Dursun Odabaş[1], İsmet Tolu[4]

[1]Konya Eğitim ve Araştırma Hastanesi Çocuk Kardiyoloji Ünitesi
[2]Hacettepe Üniversitesi Tıp Fakültesi Çocuk Kardiyoloji Bilim Dalı
[3]Süleyman Demirel Üniversitesi Tıp Fakültesi Çocuk Endokrinoloji Bilim Dalı
[4]Konya Eğitim ve Araştırma Hastanesi Radyoloji Ünitesi

GİRİŞ-AMAÇ: Alkolik olmayan yağlı karaciğer hastalığı (NAFLD) olan obez adölesanlarda ekokardiyografi ve doku Doppler görüntüleme (DDG) ile sol ventrikül (LV) işlevlerinin değerlendirilmesi ve karotis intima medya kalınlığı (IMT) ile LV fonksiyonları arasındaki ilişkinin değerlendirilmesi amaçlanmıştır.

GEREÇ VE YÖNTEM: Yüz seksen bir obez adölesan ve altmış sekiz normal vücut kitle indeksi olan birey çalışmaya dahil edildi. Obez bireyler transaminaz yüksekliği ile yağlı karaciğer olup olmamasına göre iki gruba ayrıldı (NAFLD olan ve NAFLD olmayan grup).

BULGULAR: Sol ventrikül diyastol sonu, sistol sonu, sol atriyum çapları ve LVM ölçümleri normal, sağlıklı gruba oranla her iki obez grupta daha yüksek idi (Tablo 1, Figür 1). Pulsed Doppler ekokardiyografi ve PW-DDG ile NAFLD olan grupta LV sistolik işlevleri normal, diyastolik işlevleri bozuk idi. Karotis IMT normal, sağlıklı gruba oranla her iki obez grupta (NAFLD olan ve olmayan) da daha yüksek idi ve NAFLD grubun NAFLD olmayan gruba ve sağlıklı gruba göre karotis IMT ölçümleri anlamlı olarak daha yüksek idi (Figür 2). LVM NAFLD olan obez grupta HOMA-IR ve alanin aminotransferaz değeri ile pozitif korelasyon gösterdi. Karotis IMT NAFLD olan obez grupta HOMA-IR, alanin aminotransferaz ve LVM ile pozitif korelasyon gösterdi. Stepwise multipl regresyon analizinde artmış karotis IMT için bağımsız parametreler ALT (β: 0.124; p=0.026), HOMA-IR (β: 0.243; p=0.0001) ve LVM (β: 0.874; p=0.0001) idi. Multivariate regresyon analizinde LVM için bağımsız değişken olarak HOMA-IR (OR:1.4), artmış karotis IMT için ise vücut kitle indeksi (OR:10) bağımsız değişken olarak bulundu.

TARTIŞMA VE SONUÇ: Alkolik olmayan yağlı karaciğer hastalığı olan obez adölesanlarda LV sistolik işlevlerinin normal, diyastolik işlevlerinin bozuk olduğu ve artmış LVM, karotis IMT ve insülin direnci arasında ilişki olduğunu gösterdik. NAFLD olan obez adölesanlarda erken evrede LV diyastolik işlev bozukluğunu tespit etmek için PW-DDG kullanımını öneriyoruz.

1.Çalışma gruplarının 2D, M-Mod Ve PW Doppler ekokardiyografi bulguları ve karotis IMT ölçümlerinin karşılaştırılması

		Obez grup	
	Kontrol grubu (n=68)	NAFLD olmayan (n=84)	NAFLD (n=97)
LVEDD (mm)	41.5±3.4 (31-50)	43.7±3.9 (35-57)b	44.4±4.5 (31-55)c
LVESD (mm)	25.4±3.1 (17-34)	26.5±3.2 (19-38)	26.9±3.8 (17-36)c
İVS(d) (mm)	8.5±1.5 (5-11.3)	8.9±1.9 (5-14)	9.4±2.1 (5-16)c
İVS(s) (mm)	10.9±1.5 (8-14)	11.6±2.1 (8-17)b	12.3±2 (8-17)a,c
PWD(d) (mm)	7.9±1.5 (5-11.4)	8.7±1.5 (6-13)b	9.6±1.8 (7-15)a,c
PWD(s) (mm)	11.4±1.5 (7-14)	12.5±2.3 (8-18)b	13±2.4 (8-20)c
EF (%)	69.1±5.6 (59-83)	69.5±5.5 (59-82)	69.3±6.4 (60-86)
FS (%)	38.6±4.6 (30-52)	39.1±4.8 (30-53)	39±5.4 (32-55)
RWT (mm)	4±0.7 (2.6-5.5)	4±0.7 (2.7-6.4)	4.3±0.9 (2.7-9.3)c
LVESMWS (g/cm2)	41.1±10 (21.2-65.1)	44±13.6 (19.9-97.2)	45.3±15.4 (17.4-99.9)c
LVM (g)	126.3±28.6 (62.1-233.7)	153.8±43.7 (75.2-270)b	174.9±46.9 (93.4-320.9) a,c
LVMI (g/m2.7)	36.7±8.7 (19.3-64.9)	44.9±9.9 (28.6-69.8)b	49.2±11.7 (27-91.1)a,c
LA çapı (mm)	24.2±3 (16-30)	28.8±4.2 (21-41)b	30.6±4.9 (21-41)a,c
Aort çapı (mm)	21.3±2.6 (16-27)	21.8±2.6 (16-28)	23.1±2.8 (16-31)a,c
LA/Aort çapı oranı	1.14±0.12 (0.9-1.4)	1.32±0.19 (0.8-1.8)b	1.33±0.19 (1-1.8)c

Mitral E (m/s)	0.88±0.17 (0.53-1.4)	0.82±0.14 (0.49-1.1)b	0.84±0.13 (0.6-1.2)
Mitral A (m/s)	0.53±0.12 (0.35-0.83)	0.54±0.11 (0.32-0.85)	0.55±0.11 (0.33-0.85)
E/A oranı	1.71±0.41 (0.91-2.84)	1.56±0.34 (1-2.86)b	1.56±0.32 (1.05-2.47)c
IVRT (ms)	64±12 (45-96)	68.4±13.2 (40-102)b	63.4±12.6 (40-96)a
AT (ms)	106.3±23.2 (45-176)	102.3±20.1(68-156)	102±19.8 (40-150)
DT(ms)	159.4±38.8 (72-253)	149.7±40.9 (72-240)	146.5±40.8 (23-265)c
ET (ms)	258.8±38.6 (128-363)	246.4±33.1 (180-401)b	248.8±27.7 (192-331)
MPI	0.513±0.151 (0.2-0.65)	0.541±0.143 (0.2-0.7)	0.485±0.127 (0.2-0.7)a
Karotis IMT (mm)	0.354±0.009 (0.34-0.37)	0.383±0.019 (0.35-0.43)b	0.437±0.028 (0.39-0.51)a,c

LVEDD: Sol ventrikül diyastol sonu çapı, LVESD:Sol ventrikül sistol sonu çapı, İVS(d): İnterventriküler septumun diyastolde kalınlığı, İVS(s):İnterventriküler septumun sistolde kalınlığı, PWD(d): Sol ventrikül arka duvarın diyastolde kalınlığı, PWD(s): Sol ventrikül arka duvarın sistolde kalınlığı, LVM: Sol ventrikül kitlesi, LVMI: Sol ventrikül kitle indeksi, EF: Ejeksiyon Fraksiyonu, FS: Kısalma Fraksiyonu, RWT: Rölatif duvar kalınlığı, LVESMWS: Sol ventrikül sistol sonu meridyonel duvar stresi, LA: Sol atriyum, Mitral E: Erken diyastolik akım, Mitral A: Atriyal sistolik akım, IVRT: İzovolemik gevşeme süresi, AT: Akselerasyon süresi, DT:Deselerasyon süresi, ET: Ejeksiyon süresi, MPI: Miyokard performans indeksi, IMT: İntima medya kalınlığı, Veriler Ort±SS (minimum-maksimum) olarak verilmiştir. P değeri <0.05 ise istatistiksel olarak anlamlı kabul edildi. ap < 0.05, NAFLD olmayan ve NAFLD olan obez adölesanların karşılaştırılması. bp < 0.05, NAFLD olmayan obez adölesanlar ve kontrol grubunun karşılaştırılması. cp < 0.05, NAFLD olan obez adölesanlar ve kontrol grubunun karşılaştırılması için gösterildi.

P-011

Riskli gebeliklerde fetal ekokardiyografide tespit edilen yapısal kalp hastalıklarının dağılımı: Bir yıllık deneyimlerimiz

Hayrullah Alp[1], Tamer Baysal[1], Sevim Karaarslan[1], Rengin Karataylı[2], Birgül Varan[3]

[1]Necmettin Erbakan Üniversitesi, Meram Tıp Fakültesi, Çocuk Kardiyoloji Bilim Dalı
[2]Necmettin Erbakan Üniversitesi, Meram Tıp Fakültesi, Kadın Hastalıkları ve Doğum Anabilim Dalı
[3]Başkent Üniversitesi Ankara Hastanesi, Çocuk Kardiyoloji Bilim Dalı

GİRİŞ-AMAÇ: Çalışmanın amacı, Ocak 2011 – Ocak 2012 tarihleri arasında kliniğimizde yüksek ve düşük risk grubundaki gebelere yapılan fetal ekokardiyografi sonuçlarını doğumsal kalp hastalıkları açısından değerlendirmektir.

GEREÇ VE YÖNTEM: Çalışmaya, ayrıntılı fetal ekokardiyografisi yapılan 351 gebe alındı. Gebeler başvuru nedenlerine göre yüksek ve düşük risk grubu olarak ikiye ayrıldı. Her iki grupta tespit edilen doğumsal kalp hastalıklarının tipleri ve prevelansı açısından araştırıldı.

BULGULAR: Yüksek risk grubunda doğumsal kalp hastalığı prevelansı %16.7, düşük risk grubunda %5.7 olarak saptandı (Tablo 1). En sık tespit edilen doğumsal kalp hastalığı ventriküler septal defektti. Düşük risk grubunda gebelerin çoğunun kendi istekleri (%36.1) ile fetal ekokardiyografi için baş vurduğu görülürken, yüksek risk grubunda ise maternal nedenlerden diyabet (%8.9), fetal nedenlerden polihidroamnioz/ oligohidroamnioz (%1.9), herediter nedenlerden ise önceki gebelikte fetal anomali varlığı (%1.2) ilk sırada tespit edilmiştir (Tablo 2).

TARTIŞMA VE SONUÇ: Fetal ekokardiyografi doğumsal kalp hastalıklarının erken tanısında, aileye danışmanlık verilmesinde ve doğum sonrası gerekli müdahalelere hazırlanmada faydalı bir tekniktir. Yüksek risk grubu gebelerde fetal ekokardiyografi deneyimli kişiler tarafından mutlaka yapılmalıdır. Ancak, düşük risk grubunda seçilmiş vakalara da fetal ekokardiyografinin yapılması uygun olur.

Tablo 1

Tablo 1: Tespit edilen doğumsal kalp hastalıklarının gebelerdeki risk gruplarına göre dağılımı

Doğumsal kalp hastalığı	Yüksek risk grubu (N:231) (N/%)	Düşük risk grubu (N:120) (N/%)
Ventriküler septal defekt	23 / 9.9	5 / 4.1
Fallot tetralojisi	3 / 1.2	-
Tek atriyum veya geniş atriyal septal defekt	2 / 0.8	1 / 0.8
Atrioventriküler septal defekt	2 / 0.8	-
Hipoplastik sol kalp	2 / 0.8	-
Pulmoner stenoz	2 / 0.8	1 / 0.8
Trunkus arteriozus	2 / 0.8	-
Çift çıkışlı sağ ventrikül	1 / 0.4	-
Triküspid atrezisi	1 / 0.4	-
Aort stenozu	1 / 0.4	-
Pulmoner atrezi	1 / 0.4	-
Toplam	*40 / 16.7*	*7 / 5.7*

Tespit edilen doğumsal kalp hastalıklarının gebelerdeki risk gruplarına göre dağılımı.

Tablo 2

Tablo 2: Çalışmaya alınan gebelerin düşük ve yüksek risk gruplarına göre dağılımı

Risk grupları ve risk faktörleri	N (351)	%
Düşük risk		
Gebenin kendi isteği ile başvurusu	127	36.1
2. trimesterda yapılan fetal USG'de DKH şüphesi	89	25.3
Yapılan fetal UGS'de kalbin net değerlendirilememesi	15	4.2
Toplam	231	65.6
Yüksek risk		
Maternal nedenler		
Diyabet	31	8.9
İlaç kullanımı	21	5.9
İleri anne yaşı	19	5.4
Annede DKH bulunması	15	4.3
Annede TORCH enfeksiyonu varlığı	2	0.6
Annede kollajen doku hastalığı varlığı	1	0.3
Fetal nedenler		
Poliamnioz/oligohidroamnioz	7	1.9
Ense kalınlığında artış	5	1.5
Fetal anomali	4	1.2
İmmün/nonimmün hidrops	2	0.6
Kromozomal anomali	2	0.6
Disritmi	2	0.6
Herediter nedenler		
Önceki gebeliklerde fetal anomali varlığı	4	1.2
Önceki gebeliklerde DKH öyküsü	3	0.8
Ailede DKH öyküsü	2	0.6
Toplam	120	34.4

*USG ultrasonografi, DKH doğumsal kalp hastalığı, TORCH toksoplazma rubella sitomegalovirus herpes simplex virus.

Çalışmaya alınan gebelerin düşük ve yüksek risk gruplarına göre dağılımı.

P-012

Kawasaki hastalığı tanılı olguların klinik ve epidemiyolojik özellikleri ve geç dönem kardiyak bulguların 2D strain ekokardiyografi ile değerlendirilmesi

Özlem Kayabey, Gürkan Altun, Köksal Binnetoğlu, Kadir Babaoğlu

Kocaeli Üniversitesi Tıp Fakültesi Çocuk Kardiyolojisi Bilim Dalı

GİRİŞ-AMAÇ: Kawasaki hastalığında (KH) tedavi edilmeyen olgularda % 15-25 oranında koroner arterleri etkilemektedir. Koroner arter tutulumu olmayan hastalarda bile hastalığın geç döneminde kardiovasküler morbidite ve mortaliteye neden olabilmektedir. Ventriküllerin global fonksiyonunun yanısıra bölgesel fonksiyon ve deformasyonun değerlendirilmesini mümkün kılan strain ekokardiyografi ile KH geçiren hastaların en geç dönem takiplerinde subklinik ya da asemptomatik miyokard disfonksiyonu olasılığının belirlenebilmesi amaçlanmıştır.

GEREÇ VE YÖNTEM: KH tanısı ile izlenen, tanısından en az bir yıl geçen, hastalığın geç dönemindeki 30 olgu ile 30 sağlıklı çocuk çalışmaya alındı. Yaş, cinsiyet, boy, ağırlık ve kan basınçları kayıt edildi. Standart ekokardiyografi, M mode, pulsed ve doku Doppler ile strain ekokardiyografi kayıtları alındı.

BULGULAR: Ortalama izlem süresi ise 3.55±2.20 yıl (1-8.15 yıl), ortalama yaş KH olgularında 5.86±2.46 yıl, kontrol grubunda ise 6.11±2.57 yıl idi. Ekokardiyografik incelemede, sol ventrikül M-mode değişkenleri, mitral pulsed dalga Doppler incelemeleri, doku Doppler görüntüleme ile elde edilen sonuçlar ve miyokard performans indeksi iki grup arasında farklılık saptanmadı. Sol ventrikül longitidunal, radiyal ve sirkumferansiyal strain ve strain rate parametreleri KH ve kontrol grubu arasında farklılık göstermedi.

Hastalık izlem süresi ile sol ventrikül global longitidunal strain (LS), global 4 boşluk LS ve global 3 boşluk LS arasında pozitif korelasyon olup, anlamlı bulundu. Kardiyovasküler sistem tutulumu açısından risk faktörleri olan hemoglobin değeri ile global 4 boşluk LS arasında negatif korelasyon, eritrosit çökme hızı değeri (EÇH) ile global 4 boşluk LS arasında ise pozitif korelasyon olduğu gösterildi. EÇH ile ejeksiyon fraksiyonu arasında istatistiksel anlamlılık gösteren negatif korelasyon saptandı. Sol ventrikül EF ve KF değerleri ile serum albümin değeri arasında pozitif korelasyon mevcuttu.

TARTIŞMA VE SONUÇ: Strain değerlerinin izlem süresi ile değişkenlik göstermesi; KH'da koroner arter tutulumundan bağımsız olarak sol ventrikül sistolik fonksiyonlarının etkilendiğini düşündürmektedir. Bu nedenle KH izleminde global ve bölgesel miyokard fonksiyonların 2D strain ekokardiyografi ile daha ayrıntılı şekilde değerlendirilmesinin, uzun süreli izlemde komplikasyonların tanınmasını sağlayabileceği düşüncesindeyiz.

P-013

Ani arrest olan bir çocuk olgu nedeniyle kardiyak fibroma

Mehmet Burhan Oflaz[1], Ayşe Esin Kibar[2], İbrahim Ece[3], Şevket Ballı[4], Ahmet Sami Güven[5], Ali Kaya[5], Füsun Dilara İçağasıoğlu[5]

[1]Cumhuriyet Üniversitesi Tıp Fakültesi, Çocuk Sağlığı ve Hastalıkları Anabilim Dalı, Çocuk Kardiyolojisi Bilim Dalı, Sivas
[2]Mersin Çocuk ve Kadın Doğum Hastanesi, Çocuk Kardiyoloji Kliniği, Mersin
[3]Van Yüzüncü Yıl Üniversitesi, Çocuk Sağlığı ve Hastalıkları Anabilim Dalı, Çocuk Kardiyolojisi Bilim Dalı, Van
[4]Atatürk Hastanesi, Çocuk Kardiyoloji Kliniği, Balıkesir
[5]Cumhuriyet Üniversitesi Tıp Fakültesi, Çocuk Sağlığı ve Hastalıkları Anabilim Dalı, Sivas

Üç yaşında hasta ani arrest olma nedeniyle çocuk yoğunbakım ünitesinde yatmaktayken sık ventriküler ekstrasistolleri olması sebebiyle konsülte edildi. Bilinci kapalı ve spontan solunumu olmayan ve kraniyal görüntülemesinde hipoksi/asfiksiye sekonder değişiklikler olan hastanın üfürümü yoktu. Telekardiyografik incelemesi normal ve elektrokardiyografik değerlendirilmesinde izole monomorfik ventriküler ekstrasistolleri izleniyordu. Ekokardiyografide sol ventrikül içerisinde septumun apikal kısmına sapla tutunan ve anteriyor duvara komşu 1.5x1.1 cm yüksek ekojeniteli, tek solüt kitle olduğu, çıkış yolunda darlığa neden olmadığı, hafif mitral yetersizlik lduğu ve kapak kalınlık ve ekojenitesinin normal olduğu görüldü (Figür 1).

Fibromalar çocuklarda en sık rastlanan kalp tümörleri arasındadır. Genellikle sol ventrikülün septum ve anterior duvarını tutan katı oluşumlardır. Çevresi düzgündür ancak kapsülleri yoktur. Kalsifiye ya da kistik olabilen bu tümörler sıklıkla tek lezyon halindedir. Klinik belirtiler konjestif kalp yetmezliği, üfürümler ve aritmilerdir. Belirgin mitral ya da aortik kapak fonksiyon bozukluğu olabilir. Buna ek olarak %30 oranında ani ölümlere neden olabilir.

Figür 1

A, modifiye parasternal uzun eksende sol ventrikül içesirinde 1.5x1.1 cm çapında kitle; B, apikal dört boşluk kesitte kitlenin apikal bölgeye doğru tutunduğu; C, parasternal uzun eksende tümörün septumla ilişkisi ve mitral kapakta hafif yetersizlik olduğu görülmekte.

P-014

İntrauterin dönemde fetal ekokardiyografi ile tanı alan ve hidrops fetalise yol açan idiyopatik ciddi duktus darlığı

Kadir Babaoğlu[1], Emek Doğer[2], Gürkan Altun[1], Yiğit Çakıroğlu[2], Demet Oğuz[3]

[1]Kocaeli Üniveristesi Tıp Fakültesi Pediatrik Kardiyoloji Bilim dalı
[2]Kocaeli Üniversitesi Tıp Fakültesi Kadın Hastalıkları ve Doğum Anabilim Dalı
[3]Kocaeli Üniversitesi Tıp Fakültesi Yenidoğan Bilim Dalı

GİRİŞ-AMAÇ: Duktus arteriyozusun erken kapanması veya daralması oldukça nadir olup sağ kalp yetmezliği, hidrops fetalis, persistan pulmoner hipertansiyon ve ölümle sonuçlanabilir. Bundan dolayı bu durumun tanınması hayati önem taşır. Burada fetal dönemde idiyopatik ciddi duktus arteriyozus restriksiyonu tanımlandı.

OLGU:: 29 yaşındaki gravida 2, parite 1 olan gebeye 33. gestasyon haftasında fetal ekokardiyografi yapıldı. Gebelik takiplerinde ultrasonografik inceleme ile fetusun normal boyutlarda olduğu, bunun yanında hafif plevral effüzyon, orta derecede asit ve polihidroamniyoz olduğu saptandı. Gebelik süresince antienflamatuar gibi herhangi bir ilaç kullanımnın olmadığı öğrenildi. Fetal ekokardiyografide sağ ventrikülün dilate ve hipertrofik, sağ atriyumun normalden geniş ve orta derecede triküspid yetersizliği saptandı. Ayrıca hafif pevral effüzyon ve orta derecede asit olduğu görüldü. Duktus arteriyozus ise zor görüntülendi ve duktustaki akım paterni duktus daralması ile uyumlu idi. Duktal akım sistol süresince en az 2,68 m/sn, diyastol sonunda ise en az 1,57 m/sn olduğu saptandı. Pulsatil indeks ise 0,68 idi. Hidrops fetalis nedeni ile bebeğin doğurtulmasına karar verildi. 33+1 gebelik haftasında 3,4 kg ağırlığında erkek bebek doğurtuldu. Bebekte yaygın asit ve subkutan ödem vardı. Doğduktan sonra 1 saat içinde yapılan ekokardiyografide duktus arteriyozusun kendiliğinden kapandığı görüldü. Kontrol ekokardiyografide ise sağ ventrikül hipertrofisinin ve önemli triküspid yetersizlinin azaldığı görüldü. Prenatal dönemde duktus daralmasından başka hidrops fetalise neden olabilecek herhangi bir risk faktörü yoktu. İzlemde asid ve subkutan ödemde yavaş yavaş çözülme olduğu görüldü. Bebek doğduktan 8 gün sonra 2,9 kg olarak taburcu edildi

TARTIŞMA VE SONUÇ: Duktusun erken daralması sağ kalp yetmezliği, hidrops fetalis, persistan pulmoner hipertansiyon ve ölüme yol açabilir. Klinik yelpazenin geniş olması darlık akımının ciddiyeti ve süresine bağlıdır. Eğer renkli Doppler ile duktus arteriyozus akımı kontrol edilmezse ciddi olan bu durumun tanısı atlanabilir.

P-015

Çok nadir bir vaka: Pulmoner Kapak Miksoması

Fahrettin Uysal[1], Özlem Mehtap Bostan[1], Işık Sığnak Şenkaya[2], Evren Semizel[3], Emre Aşut[4], Ergün Çil[1]

[1]Uludağ Üniversitesi, Çocuk Kardiyoloji Bilim Dalı
[2]Uludağ Üniversitesi, Konjenital Kalp Cerrahisi Bilim Dalı
[3]S.B. Dörtçelik Çocuk Sağlığı ve Hastalıkları Hastahanesi
[4]Uludağ Üniversitesi, Çocuk Sağlığı Ana Bilim Dalı

GİRİŞ-AMAÇ: Miksomalar tüm yaş grupları arasında primer kardiyak tümörlerin yarısını oluşturmasına rağmen pediatrik yaş grubunda nadiren görülmektedir. Bu tümörler daha çok solda olmak üzere %95'inden fazlası atriyumlarda görülmektedirler.

OLGU: 3,5 yaşında erkek çocuk gelişimsel kalça displazisi nedeni ile operasyon öncesi değerlendirmede muayenesinde üfürüm duyulması nedeni ile başvurdu. Özgeçmişinde 5,5 aylık iken gelişimsel kalça displazisi nedeni ile operasyon öyküsü olan hastanın fizik muayenesinde pulmoner odakta 3/6 şiddetinde midsistolik üfürümü mevcut idi. Elektrokardiyografisi normal olan hastanın yapılan transtorasik ekokardiyografisinde sağ ventrikül çıkım yolunda pulmoner kapağın alt kısmında, annülüse yapışık ve sistol esnasında ana pulmoner arter içine hareket eden, kenarları düzensiz ve obstrüksiyon yapan bir kitle görüldü (şekil 1). Hastanın laboratuar değerlerinde beyaz küre: 7400 mm³, Hb: 12,6 gr/dl, trombosit; 320 000 mm³, sedimentasyon; 12 mm/saat, CRP; 0,2 mg/dl, RF; negatif, tam idrar tetkiki normal saptandı. Hasta kalp damar cerrahi servisine yatırılarak opere edildi. Operasyonda pulmoner kapak posterior leaflet altında sağ ventriküle bağlantılı olduğu tespit edilen sert kıvamda 3 x 4 cm boyutlarında kitle total olarak çıkarıldı. Kitlenin mikroskopik incelenmesi miksoma ile uyumlu bulundu. Operasyon sonrası 7. gününde taburcu edilen hasta halen daha polikliniğimizden takipli olup kontrol ekokardiyografik görüntüsü şekil 2'de verilmiştir.

TARTIŞMA VE SONUÇ: Sağ ventrikül çıkım yolu miksomaları oldukça nadirdir. Çoğu asemptomatik olmasına rağmen pulmoner emboliye ve çıkım yolunda ciddi darlığa neden olabilmelerinden dolayı cerrahi olarak çıkarılmaları önerilmektedir.

Şekil 1

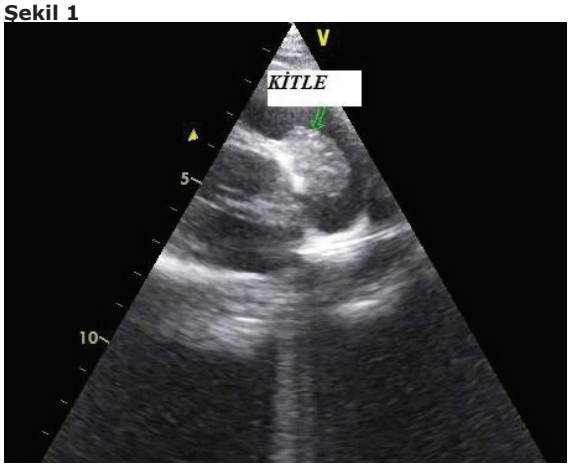

Parasternal kısa eksen kesitte ekokardiyografik görüntüsü

Şekil 2

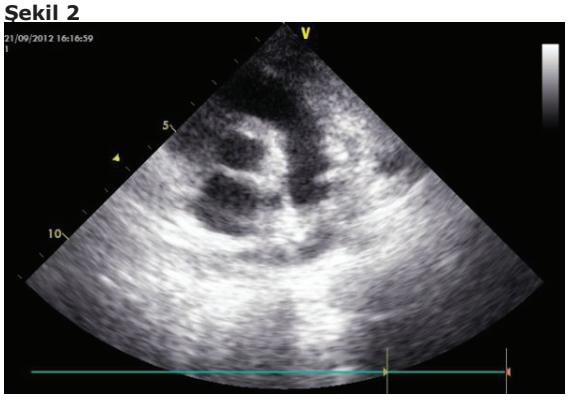

Postoperatif ekokardiyografik inceleme

P-016

Bir ikiz eşinde fetal dönemde tanı alan "ectopia cordis" olgusu

Kadir Babaoğlu[1], Yiğit Çakıroğlu[2], Gürkan Altun[1], Emek Doğer[2], Özlem Kayabey[1]

[1]Kocaeli Üniversitesi Tıp Fakültesi Pediatrik Kardiyolojisi Bilim Dalı
[2]Kocaeli Üniversitesi Tıp Fakültesi Kadın Hastalıkları ve Doğum Anabilim Dalı

GİRİŞ-AMAÇ: "Ectopia cordis" nadir görülen bir malformasyon olup kalbin toraksın dışında bulunması olarak tanımlanmaktadır. Sıklığı 7-8 /1.000.000 dir. Bu anomali izole olabilmekle birlikte Cantrell's pentoloji sendromunun bir parçası olarak da görülebilmektedir. Literatürde şimdiye kadar ikiz eşinde rastlanan 3 ayrı vaka bildirilmiştir.

OLGU: Bu patoloji 16 haftalık bir gebenin ikiz bebeklerinin birinde tanımlandı. Ectopia cordis yanında geniş bir torakoabdominal defekt nedeniyle tüm iç organların da abdomen dışında olduğu izlendi. İntrakardiyak herhangi bir patolojisi mevcut değildi. İkiz gebelik olması ve diger fetusun sağlıklı olması nedeniyle her 2 fetusun gebeliğinin devamına karar verildi. Her iki bebek 36+4 haftada doğurtuldu. Ectopia cordisi bulunan erkek bebeğe major anomalileri nedeniyle herhangi bir müdahalede bulunulmadı. Postnatal dönemde 2. saatte kaybedildi. Kız bebek olan diğer ikiz eşinde herhangi bir sorun mevcut değildi. 2. günde taburcu edildi.

TARTIŞMA VE SONUÇ: Fetal ekokardiyografi, fetal MRI ve postnatal makroskopik bulguların ve görüntülerinin irdelendiği bu olgu sözkonusu özellikleri nedeniyle sunulmuştur.

P-017

Konjenital Kalp Hastalıklarının Değerlendirilmesinde Kardiyak BT Anjionun Yeri

Berna Şaylan[1], Nilüfer Çetiner[1], Sinem Altunyuva Usta[1], Feyyaz Baltacıoğlu[2], Figen Akalın[1]

[1]Marmara Üniversitesi Eğitim Araştırma Hastanesi Çocuk Kardiyoloji, İstanbul
[2]Marmara Üniversitesi Eğitim Araştırma Hastanesi Girişimsel Radyoloji, İstanbul

GİRİŞ-AMAÇ: Kardiyak bilgisayarlı tomografi (anjiografi) kBT(A) çocuklarda konjenital ve kazanılmış kalp hastalıklarının değerlendirilmesinde popularitesi giderek artan non-invaziv bir yöntemdir. Özellikle kompleks konjenital kalp hastalıklarında hem intra, hem de ekstrakardiyak anatomi, koroner arterler, ve vaskuler yapılarla ilgili bilgi vermektedir. Kardiyak BT tetkikinin sağladığı yüksek yumuşak doku ve uzaysal çözünürlük sayesinde Fallot tetralojili hastalarda anatomi ve stenozlar belirlenebilmektedir. Konjenital kalp hastalıklarına sıklıkla koroner anomaliler de eşlik etmektedir. Aort koarktasyonu, venöz dönüş anomalileri ve patent duktus arteriyozus gibi vasküler patolojilerin değerlendirilmesinde de kardiyak BT yüksek kesinlikte sonuçlar sağlamaktadır. Postoperatif konjenital kalp hastalıklarında ventrikül fonksiyonları değerlendirilerek hastalığın tedaviye cevabı takip edilebilmektedir. Bu sunuda çeşitli tanılarla takip ettiğimiz 17 hastanın kardiyak BT(A) görüntüleri örneklerle sunulmuştur.

GEREÇ VE YÖNTEM: Çocuk kardiyoloji tarafından takip edilen 17 hasta izlemleri süresince çeşitli endikasyonlar ile kardiyak BT anjio değerlendirmeye alındı (Tablo:1). Hastalara tetkik esnasında nefrotoksik etkileri olan kontrast madde verildiğinden, tüm hastaların işlem öncesinde yeterli düzeyde hidrasyonu sağlandı. Allerji riski olan hastaların detaylı hikayesi alındı. Kontrast madde tercihan sağ antekübital ven yoluyla otomatik enjektörle verildi. İşlem 256 dedektörlü 75 ms zamansal çözünürlük ve 43 cm/s tarama hızı ile beta bloker kullanılmaksızın kalbin taranmasını sağlayan SOMATOM Definition Flash Siemens cihazı ile yapıldı.

TARTIŞMA VE SONUÇ: Kliniğimizde takip ettiğimiz hastalarımızda yapmış olduğumuz bu görüntüleme metodu sonucunda 17 hastanın 14'ünde kateter-anjiografi gereksinimi olmadan takip ve tedavide olumlu sonuçlar elde ettik. Kardiyak BT(A) son yıllarda konjenital kalp hastalıklarının takibinde kullanım sıklığı giderek artan bir görüntüleme metodudur. Elde ettiğimiz sonuçlarla Kardiyak BT(A)'nın konjenital kalp hastalıklarının değerlendirilmesinde ve takibinde biz pediatrik kardiyologlara fayda sağlamakta olduğunu düşünmekteyiz

Hastaların tanı ve Kardiyak BT Anjio istem endikasyonları

Hasta no	Yaş	Vücut ağırlığı (kg)	Tanı-Endikasyon
1	2	11	Opere Fallot Tetralojisi, rezidü pulmoner stenoz, pulmoner yetersizlik, rezidü VSD-, pulmoner darlık seviyesinin belirlenmesi
2	17	50	Opere ALCAPA (Takeuchi), opere supravalvuler pulmoner stenoz, rezidü pulmoner stenoz-koronerere bası olasılığının ekarte edilmesi
3	13 ay	20	Williams Sendromu, Supravalvuler pulmoner stenoz, supravalvuler aort stenozu- periferik pulmoner arter dallarının görüntülenmesi
4	13 ay	9,4	Balon anjioplasti uygulanmış rezidü aort koarktasyonu-aort anevrizmasının ekarte edilmesi
5	15	50	Opere aort koarktasyonu, subaortik muskuler darlık, sol subkalvyen arter tıkanıklığı, subklavyen steal sendromu- subklavien arter çıkışının gösterilmesi
6	8	15	Aort koarktasyonu- koarktasyon morfolojisinin değerlendirilmesi
7	6 ay	5	VSD, Pulmoner atrezi- pulmoner arter dallarının görüntülenmesi
8	4 gün	2,65	Tek atrium, tek ventrikül, pulmoner atrezi, çift arcus aorta- pulmoner arter dallarının görüntülenmesi
9	1 gün	1,9	VSD, Pulmoner atrezi, MAPKA-pulmoner arter dallarının görüntülenmesi
10	2,5 ay	5,3	Sağ servikal arcus aorta- arkus anatomisinin gösterilmesi
11	16	63	Transkateter kapatılmış PDA (Lifetech PDA okluder)- cihazın aorta protrude olup olmadığının gösterilmesi
12	18	67	Biküspit aorta, asendan aorta ve trunkus brakiosefalikusta dilatasyon, sinus valsalva anevrizması-sinüs valsalva anevrizmasının gösterilmesi
13	15 gün	3	Atrioventriküler septal defekt, Fallot Tetralojisi, sol pulmoner arter yokluğu, sol akciğer agenezisi- pulmoner arter dallarının gösterilmesi
14	17	56	Nörofibromatosis, hipertansiyon-abdominal aorta ve renal arter görüntülenmesi
15	10	24	Opere Fallot Tetralojisi, rezidü Pulmoner stenoz, Sol pulmoner arter darlığı-pulmoner arter dallarının gösterilmesi
16	5 ay	6	Dilate Kardiyomiyopati- koroner arterlerin gösterilmesi
17	12	24	High venosum ASD, Parsiyel venöz dönüş anomalisi-pulmoner venöz dönüşün gösterilmesi

P-018

İntrauterin dönemde fetal ekokardiyografi ile tanı alan izole duktus arteriyozus anevrizması

Kadir Babaoğlu[1], Yiğit Çakıroğlu[2], Gürkan Altun[1], Emek Doğer[2], Demet Oğuz[3]

[1]Kocaeli Üniveristesi Tıp Fakültesi Pediatrik Kardiyoloji Bilim dalı
[2]Kocaeli Üniversitesi Tıp Fakültesi Kadın Hastalıkları ve Doğum Anabilim Dalı
[3]Kocaeli Üniversitesi Tıp Fakültesi Yenidoğan Bilim Dalı

GİRİŞ-AMAÇ: Duktus arteriyozus anevrizması (DAA) duktus arteriyozusun fuziform ve sakküler dilatasyonu ile karakterize bir durumdur. Konjenital DAA genellikle 3. trimesterde gelişir. Etkilenmiş yenidoğanların çoğu asemptomatik olup DAA'nın boyutu zamanla azalır ve kendiliğinden kapanmaya eğilimlidir. Ancak DAA'na bağlı anevrizma rüptürü, diseksiyon, tromboembolizm ve çevre dokulara bası yapması gibi ciddi komplikasyonlar ile ölümcül olabilir. Bundan dolayı bu durumun tanınması hayati öneme sahiptir.

OLGU: 26 yaşındaki gravida 3, parite 1 olan gebede 39. gestasyon haftasında fetal DAA tanısı konuldu. Fetal ekokardiyografide sağ ventrikülün dilate ve hipertrofik, sağ atriyumun ise normalden geniş olduğu saptandı. Kalbin üç damar görüntüsü ve duktal arkusun sagittal görüntüsünde duktus arteriyozus çapının 10 mm ve fuziform olarak dilate olduğu saptandı. Renkli Doppler ile akım turbulan olarak saptandı. 40. gestasyon haftasında 2890 gr ağırlığında sorunsuz bir şekilde doğurtuldu. Doğduktan sonraki ilk 24 saat içinde postnatal ekokakardiyografi ile DAA tanısı doğrulandı ve hasta 3 günlük iken taburcu edildi. İlk ayın sonunda DAA'nın çapı kendiliğinden 8 mm'ye gerilediği saptandı.

TARTIŞMA VE SONUÇ: Kalp boyutlarındaki uyumsuzluk, aortik ve duktal arkus anomalileri DAA'nın teşhisine ilk ipucu olabilir. Bununla birlikte standart ekokardiyografiye ek olarak üç damar görüntüsü DAA'nın teşhisinde özellikle yaralıdır.

P-019

Yenidoğan Yoğun Bakım Ünitesinde Takip Edilmiş 900 Hastanın Ekokardiyografi Sonuçlarının Retrospektif Olarak Değerlendirilmesi

Buket Uysal Aladağ[1], Ali Annagür[3], Derya Arslan[2], Fatma Hilal Yılmaz[1], Osman Güvenç[2]

[1]Selçuk Üniversitesi, Çocuk Sağlığı ve Hastalıkları Ana Bilim Dalı, Konya
[2]Selçuk Üniversitesi, Çocuk Kardiyoloji Bilim Dalı, Konya
[3]Selçuk Üniversitesi, Neonatoloji Bilim Dalı, Konya

GİRİŞ-AMAÇ: Doğumsal kalp hastalıkları (DKH), doğuştan majör anomaliler arasında en sık görülen hastalıklardır. Tanı ve takibinde ekokardiyografi (EKO), non invaziv ve pratik bir uygulama olması nedeniyle sıklıkla tercih edilen önemli bir araçtır. DKH, semptomları itibariyle geniş bir spektrumda ortaya çıkmaktadır. DKH'lı çocukların sadece yarısına erken zamanda kalp hastalığı tanısı konulabilmiştir. Çünkü, geç belirti veren ya da hiç belirti vermeyen hafif pulmoner darlık, küçük ventriküler septal defekt (VSD), küçük atriyal septal defekt (ASD) gibi minimal kalp bozukluklarıyla, hayatın ilk haftasında ölüme yol açan çok ağır DKH'nın rutin taramalarda atlanabileceğinden yenidoğan bebeklerde EKO yapılması çok önemlidir.

GEREÇ VE YÖNTEM: Nisan 2010 ile Aralık 2012 tarihleri arasında prematür ve matür hastalarda doğumsal kalp hastalığı şüphesi olan 900 bebeğin ekokardiyografi sonuçları retrospektif olarak değerlendirildi.

BULGULAR ve TARTIŞMA: Çalışmamızda, 900 hastanın 416'sında (%56) doğumsal kalp hastalığı saptanmış olup bunların dağılımı %26 VSD, %13 ASD ve %36 patent duktus arteriyozus (PDA) şeklinde idi. Hipertrofik kardiyomiyopati %1, aort koarktasyonu %2 ve kompleks kardiyak patoloji %12 (örn:aort koarktasyonu, asd ve vsd ile birlikte) idi.Hastaların 43 ünde aynı anda birden fazla kardiyak patoloji vardı.(BAT ve PDA birlikteliği gibi).Bebeklerin term/preterm olmaları ile EKO bulguları arasında istatistiksel olarak anlamlı ilişki bulunmakta idi, buna yol açan etken; term bebeklerde büyük arter

transpozisyonunun, prematür bebeklerde ise ASD ve PDA'nın daha fazla görülmesi oldu. En sık tesbit edilen fizik muayene bulgusu patolojik üfürüm duyulmasıydı, siyanoz ve takipne, ikinci ve üçüncü sırada yer alıyordu. Hastaların %50'den fazlasında ise herhangi bir fizik mayene bulgusu yoktu.

SONUÇ: Konjenital kalp hastalığı olan hastalara erken tanı konulabilmesi için tüm yenidoğanlara EKO tetkikinin rutin olarak yapılmasının gerekli olabileceği vurgulandı.

P-020

Çocuk ve adölesan sporcuların sol ventrikül geometrilerinin ekokardiyografik değerlendirilmesi

Köksal Binnetoğlu[1], Gürkan Altun[2], Kadir Babaoğlu[2]

[1]Çanakkale Onsekiz Mart Üniversitesi Tıp Fakültesi Çocuk Kardiyoloji
[2]Kocaeli Üniversitesi Tıp Fakültesi Çocuk Kardiyoloji

GİRİŞ-AMAÇ: Bu çalışmada değişik spor dalları ile uğraşan çocuk ve adölesanların sol ventrikül geometrilerinin ekokardiyografi ile değerlendirilmesi amaçlanmıştır.

GEREÇ VE YÖNTEM: Değişik spor dallarını (Basketbol, futbol, yüzme, güreş ve tenis) son iki yıldır haftada en az 3 saat düzenli olarak yapan ve kronik hastalığı olmayan yaşları 10-18 arasında değişen 140 sporcu (107 erkek, 33 kadın) çalışmaya dahil edildi. Kontrol grubu aynı yaş grubundaki spor yapmayan ve kronik hastalığı olmayan sağlıklı bireylerden oluşturuldu. Sporcular yapılan egzersizin çeşidine göre dinamik, statik ve kombine (dinamik+statik) olarak gruplandırıldı. Sistemik hipertansiyon, diabetes mellitus, kronik böbrek yetmezliği, kronik solunum hastalığı ve anabolik steroid kullanım öyküsü olan sporcular çalışmaya dahil edilmedi. Sol ventrikül kitle indeksi (LVMI) yaş ve cinsiyete göre 95.th persentilin üzerinde ise sol ventrikül (LV) hipertrofisi kabul edildi. Sporcular LVMI ve rölatif arka duvar kalınlığına (RWT) göre 4 gruba ayrıldı;
-Normal: LVMI <=95.persentil + RWT<=0,42,
-Konsantrik sol ventrikül remodellingi: LVMI <=95.persentil + RWT >0,42,
-Konsantrik sol ventrikül hipertrofisi: LVMI >95.persentil + RWT>0,42
-Eksantrik hipertrofi: LVMI >95.persentil + RWT<=0,42

BULGULAR: Ellisekiz sporcunun sol ventrikül geometrisi normaldi. Eksantrik hipertrofi sporcuların %28.6'sında vardı ve en sık görülen hipertrofi şekliydi. Eksantrik hipertrofi yüzücülerde ve güreşçilerde daha sık saptandı. Kombine ve dinamik sporcularda sol ventrikül hipertrofisi daha belirgin olmakla beraber istatistikselolarak anlamlı değildi (p=0.204).

TARTIŞMA VE SONUÇ: Sporcuların çoğunluğunda ağırlıklı olarak sol ventrikül hipertrofisi egzantrik hipertrofi şeklindedir. Kombine ve dinamik sporlarda sol ventrikül hipertrofisi daha belirgindir.

Egzersiz ve spor çeşidine göre sol ventrikül geometrisi

	Sol ventrikül geometrisi			
Spor tipi	Normal (n)(%)	Remodelling (n)(%)	Konsantrik hipertrofi (n)(%)	Egzantrik hipertrofi (n)(%)
Basketbol	12(48)	7(28)	1(4)	5(20)
Futbol	15(48.4)	5(16.1)	5(16.1)	6(19.4)
Yüzme	11(24.4)	5(11.1)	13(28.9)	16(35.6)
Güreş	10(43.5)	3(13)	1(4.3)	9(39.1)
Tenis	10(62.5)	2(12.5)	-	4(25)
Toplam	58 (38.7)	22(15.7)	20(14.3)	40(28.6)

p=0.009 (basketbol vs yüzme)

	Sol ventrikül geometrisi				
Spor tipi	Normal (n)(%)	Remodelling (n)(%)	Konsantrik hipertrofi (n)(%)	Egzantrik hipertrofi (n)(%)	Toplam(n)
Dinamik	25(53.2)	7(14.9)	5(10.6)	10(21.3)	47
Statik	10(43.5)	3(13)	1(4.3)	9(39.1)	23
Kombine	23(32.9)	12(17.1)	14(20)	21(30)	70
Toplam	58 (38.7)	22(15.7)	20(14.3)	40(28.6)	140

(p=0.204)

P-021

Göğüs ağrısı ile başvurmuş bir çocukta pulmoner arterden çıkan anormal sağ koroner arter

Barış Güven[1], Önder Doksöz[1], Rahmi Özdemir[1], Timur Meşe[1], Yılmaz Yozgat[1], Berhan Genç[2]

[1]Dr Behçet Uz Çocuk Hastanesi, Çocuk Kardiyoloji bölümü, İzmir
[2]Şifa Üniversitesi, Radyoloji Ana Bilim Dalı, İzmir

GİRİŞ-AMAÇ: Pulmoner arterden çıkan anormal sağ koroner arter (ARCAPA), popülasyonun %0,002'sini etkileyen oldukça nadir bir doğumsal defekttir. Pulmoner arterden çıkan anormal sol koroner arterden (ALCAPA) farklı olarak ani ölüm seyrek görülür. Şu ana dek bildirilmiş olgu sayısı çok az olduğundan hastalığın doğal seyri hakkında bilinenler kısıtlıdır. Biz de polikliniğimize basit göğüs ağrısı ile başvuran bir olguyu sunmak istedik.

OLGU: 7 yaşında bir kız olgu kliniğimize göğüs hastalığı ile refere edildi. Öyküsünde göğüs ağrısının istirahatte batıcı karakterli olduğu öğrenildi. Fizik muayene de özellik yoktu. Ekokardiyografik incelemede, pulmoner arterden orijin alan sağ koroner arter ve ana pulmoner arterde (kapağın distalinde) diastolik renkli akım gözlendi (Resim 1). Sol ventrikül dilatasyonu, paradoksal septum hareketi yoktu ve sistolik fonksiyonları normaldi. Çok kesitli bilgisayarlı tomografi ile anjiyografi, sağ koroner arterin pulmoner arterden orijin almış olduğunu gösterdi (Resim 2). Tanının doğrulanması ve ayırıcı tanı için koroner arter anjiyografi planlandı. Anjiyografi incelemesinde, sol koroner arter sistemin kolateraller aracılığıyla doldu ve sağ koronerin pulmoner trunkustan retrograd dolduğu izlendi. İstirahat ve stres miyokard perfüzyon sintigrafisinin normal olması, göğüs ağrısının egzersiz sonrası olmaması nedeniyle klinik izlem kararı alındı.

TARTIŞMA: Pulmoner arterden çıkan anormal sağ koroner arter (ARCAPA), ekokardiyografi ile kolayca gözden kaçması muhtemel, oldukça seyrek görülen bir anomalidir. İki boyutlu-Doppler ekokardiyografi koroner arter anomalilerinin taranmasında klinisyenlere yardımcı birtakım ipuçları verebilir. Bunlar arasında pulmoner arterde anormal antegrad akım, dilate sol koroner arter, interventriküler septum içinde koronerler arası kolateral kan akımı gibi bulgular göze çarpar. Hastaların klinik ve laboratuar bulgularına göre cerrahi veya tıbbi tedavi kararı verilir. Sıklıkla, ARCAPA olguların cerahi düzeltme tedavi seçeneğidir.

SONUÇ: Pulmoner arterden çıkan anormal sağ koroner arter (ARCAPA) çok nadir görülür, her ne kadar ALCAPA kadar ani ölüme neden olmasa da cerrahi düzeltme genellikle tercih edilen tedavi yöntemidir. Ekokardiyografinin ileri tetkik gereksinimi olan hastaları saptamada halen önemli bir görüntüleme yöntemi olduğunu düşünmekteyiz.

Resim 1

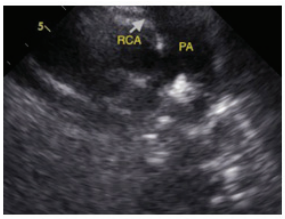

Resim 1a

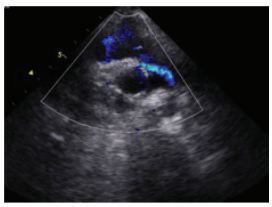

Resim 1b

(a) Transtorasik ekokardiyografi parasternal kısa eksende pulmoner arterden çıkan anormal sağ koroner arter görünmekte (b) Parasternal kısa eksende pulmoner arterde sağ koroner arterin renkli akımı

Resim 2

Çok kesitli bilgisayarlı tomografi koroner anjioygrafi incelemesinde sağ koronerin pulmoner arterin anterior yüzeyinden çıktığı görülüyor

P-022

Fetal Ekokardiyografi Endikasyonları ve Sonuçları

Figen Akalın, Sinem Altunyuva Usta

Marmara Üniversitesi, Pediatrik Kardiyoloji Bilim Dalı, İstanbul

GİRİŞ-AMAÇ: Fetal ekokardiyografi endikasyonları ve saptanabilen kardiyak patolojilerin spektrumu son yıllarda hızlı bir gelişim göstermektedir. Kliniğimizde gerçekleştirdiğimiz fetal ekokardiyografik incelemelerin bir dökümünü yapmayı, endikasyonlar ve sonuçları açısından değerlendirmeyi amaçladık.

BULGULAR: Kayıtlarımızda 1999-2013 yılları arasında toplam 580 gebeye yapılan 788 fetal ekokardiyografide 596 fetüsün değerlendirildiği görüldü. Gebelerin yaşları 17 ile 52 yaş arasındaydı (Ort±SD=29.7±5.37yaş), gebelik haftası 13-39 hafta (Ort±SD=26.0±5.17hafta), gravida 1-8 (Ort±SD=2.3±1.34) idi. Gebelerin 88'inde (%15) diabet öyküsü mevcuttu. Gebelik sırasında 40 hasta insülin(% 6), 249 hasta vitamin/ Demir (% 43), birer hasta tetrasiklin, antiepileptik ve kumadin kullanmıştı. 37 gebeye amniosentez uygulanmış, 6'sında kromozom anomalisi saptanmıştı

Gebelerin fetal ekokardiyografi nedenlerinde; obstetrik ultrasonografide anormal kalp görünümü/kalp hastalığı şüphesi 106 hastada (% 18), birinci derece akrabalarda konjenital kalp hastalığı, kardeş ölümü, tekrarlayan düşükler 102 hastada (% 17), hiperekojen odak görülmesi ve ense kalınlığında artış 61 hastada (% 11), fetal aritmiler 37 hastada (% 6), kalp dışı fetal anomaliler 34 hastada (% 6), annede diabet ve diğer endokrin bozukluklar 33 hastada (% 6), annede kollajen doku hastalığı/ otoimmün hastalık 20 hastada (% 3), şüpheli tarama testleri ve kromozom anomalileri 17 hastada (% 3), fetal kalp yetmezliği bulguları/hidrops/perikardiyal effüzyon 12 hastada (%2), diğer nedenler % 34 oranında bulundu.

Konulan tanılar; 168 hastada patolojik bulgu saptandı, 44 hastada kalp içinde hiper ekojen odak/ band/kitle, 21 hastada kardiyomegali/kalp yetmezliği/hidrops, 16 hastada aritmi, 14 hastada VSD, 10 hastada Fallot tetralojisi, 8 hastada dekstrokardi/dekstroversiyon, 8 hastada hipoplastik sol kalp sendromu, 7 hastada AVSD, 6 hastada atriyal izomerizm, 4 hastada hipoplastik sağ kalp / intakt ventriküler septumlu pulmoner atrezi, 4 hastada Aort koarktasyonu, 3 hastada Ebstein anomalisi, 3 hastada kompleks tek ventriküllü patolojiler, 1 hastada büyük arter transpozisyonu ve 1 hastada da triküspid atrezisi şeklindeydi.

TARTIŞMA VE SONUÇ: Günümüzde fetal ekokardiyografi endikasyonları giderek artmakta ve çeşitlenmektedir. Postnatal dönemden farklı olarak obstetrik ultrasonografide daha kolay tanınmaları nedeniyle tek ventriküllü kompleks patolojiler daha sıktır.

P-023

Çift Odacıklı Sağ Ventrikül Tanısı Konulan Olgularımızın Değerlendirilmesi

Ahmet Sert[1], Fatih Şap[1], Eyüp Aslan[1], Ebru Aypar[2], Dursun Odabaş[1]

[1]Konya Eğitim ve Araştırma Hastanesi Çocuk Kardiyoloji Ünitesi
[2]Hacettepe Üniversitesi Tıp Fakültesi Çocuk Kardiyoloji Bilim Dalı

GİRİŞ-AMAÇ: Çift odacıklı sağ ventrikül (DCRV) sağ ventrikülün trabeküler kısmında anormal kas bandlarıyla iki odacığa ayrıldığı bir antite olarak tanımlanmaktadır. Tüm konjenital kalp hastalıklarının sadece %0.5-2'inde görülmektedir.DCRV'ye eşlik eden anomalilerin VSD, pulmoner darlık, çift çıkışlı sağ ventrikül, Fallot tetralojisi, büyük arter transpozisyonu ve subaortik darlık olduğu bildirilmiştir.Çocuk Kardiyoloji Ünitemizde transtorasik ekokardiyografi ile çift odacıklı sağ ventrikül tanısı konulan çocukların ve eşlik eden konjenital kalp hastalıklarının değerlendirilmesi amaçlanmıştır.

GEREÇ VE YÖNTEM: Şubat 2010- Şubat 2013 tarihleri arasında Çocuk Kardiyoloji Ünitemizde transtorasik ekokardiyografi ile 9 hastada DCRV tanısı konuldu.

BULGULAR: Olguların 5'i (%55.6) erkek, 4'ü (%44.4) kız idi. Hastaların ortalama yaşları 6.9±5.9 yıl (medyan 5 yıl, yaş aralıkları 2 ay-16 yıl) idi.Hastaların en sık başvuru yakınması siyanoz ve efor dispnesi idi.Elektrokardiyografide en sık tespit edilen bulgu sağ aks ve sağ ventrikül hipertrofisi idi. Ekokardiyografide parasternal kısa eksen ve modifiye apikal dört boşluk pozisyonda sağ ventrikül içinde anormal kas bandının ve renkli Doppler, CW ve PW Doppler ile darlık gradiyentinin ölçülmesi ile tanı konuldu (Figür 1, 2). Eşlik eden diğer konjenital kalp anomalileri de değerlendirildi. Dokuz hastanın 8'inde (%88) VSD eşlik ediyordu. Hastaların 3'ünde malalignment VSD, 1'inde inletten outlete uzanım gösteren VSD,1'inde geniş inlet VSD eşlik ediyordu. Olguların 3'ünün VSD ve subaortik ridge nedeniyle daha önceden opere edildiği öğrenildi.Olguların 1'inde sadece eser AY (intakt ventriküler septum) eşlik ediyordu. Hastaların kalp kateterizasyonu ve anjiyografik değerlendirmesi sonucunda cerrahi olarak düzeltilmesi planlandı.

TARTIŞMA VE SONUÇ: Literatürde DCRV'ye eşlik eden en sık lezyonların VSD (%80 ve pulmoner kapak darlığı (%33) olduğu gösterilmiştir.Çalışmamızda literatürde bildirildiği gibi DCRV en sık eşlik eden defekt VSD idi.Bir çalışmada DCRV ve malalignment VSD birlikteliği olan 40 hastanın %73'ünde subaortik ridge bildirilmiş.Çalışmamızda da 3 hastada subaortik ridge eşlik ediyordu. DCRV izole anomali olarak oldukça nadir bildirilmiştir.Çalışmamızda dokuz olgunun 1'inde izole DCRV vardı. VSD tanısı konulan hastaların başvuru ve takiplerinde DCRV açısından dikkatli değerlendirilmesi tedavi bakımından önem taşımaktadır.

Figür 1

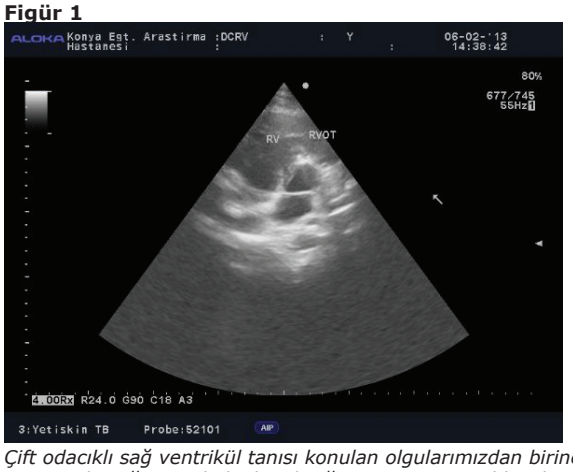

Çift odacıklı sağ ventrikül tanısı konulan olgularımızdan birine ait görüntüde sağ ventrikülü iki odacığa ayıran anormal kas bandı gösterilmiştir.

Figür 2

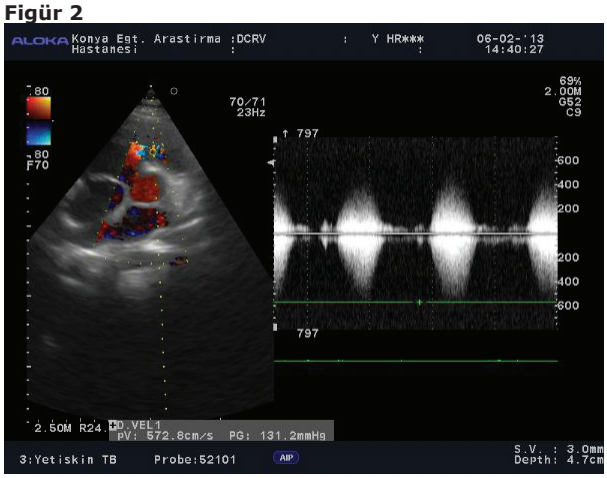

Çift odacıklı sağ ventrikül tanısı konulan olgularımızdan birine ait görüntüde sağ ventrikül içindeki mozaik akım ve CW Doppler ile akım hızının belirgin yüksek olduğu görülmektedir.

P-024

Suçiçeği Enfeksiyonuna Bağlı Gelişen Kalp Tamponadı

Meki Bilici[1], Murat Muhtar Yılmazer[1], Fikri Demir[2], Ahmet Çalışkan[1], Fatma Bozkurt[2], Abdülmenap Güzel[1], Sertaç Hanedan Onan[3]

[1]Diyarbakır Dicle Üniversitesi Tıp Fakültesi
[2]Diyarbakır Eğitim ve Araştırma Hastanesi
[3]Diyarbakır Çocuk Hastanesi

GİRİŞ-AMAÇ: Kalp tamponadı, perikardiyal aralıkta aşırı miktar sıvı birikmesine bağlı olarak ortaya çıkan hayatı tehdit eden pediatrik kardiyolojik acil bir durumdur. Bu sunumda beş yaşında bir kız çocuğunda suçiçeği pnömonisi sonrası gelişen ve cerrahi olarak drene edilen kalp tamponadı olan bir olgu sunuldu

OLGU: Dış merkeze nefes darlığı, ateş yakınması nedeniyle başvuran ve akciğer grafisinde perikardiyal efüzyondan şüphelenilen beş yaşındaki hastaya yapılan ekokardiyografik incelemede kalp tamponadı saptandığı için hasta kliniğimize sevk edilmişti. Hastanın yapılan fizik muayenesinde gövdesinde ve saçlı derisinde krutlanmaya başlayan ve öncesinde vezikülopüstüler olduğu öğrenilen, suçiçeğine bağlı olduğu düşünülen döküntüsü mevcuttu. Bakılan varicella zoster Ig M (+) saptandı. Hastanın kalp hızı 140/dakika (dk), tansiyonu: 90/70 mm Hg ve solunum sayısı 40/dk idi. Hastanın interkostal ve subcostal çekilmeleri mevcuttu. Ekokardiyografik incelemede kalbi çepeçevre saran ve septasyon gösteren yaygın sıvı olduğu, sağ atriyumun diyastolde kollabe olduğu belirlendi. Hastanın toraks ultrasonografisinde de plevral efüzyon saptanması üzerine hastaya plevral ve perikardiyal cerrahi drenaj uygulandı. Drenaj sıvısı hemorajik karakterdeydi.

TARTIŞMA VE SONUÇ: Aşı ile korunulabilir bir hastalık olan suçiçeği enfeksiyonu çocukluk çağında genel olarak komplikasyonsuz olarak geçirilirken, bazen hayatı tehdit eden ciddi bir klinik tablo ile hekime başvurabilmektedir.

P-025

Konjenital Hipotiroidili Olgularda Kardiyak ve Renal Anomali Sıklığı

Manolya Kara Acar[1], Sibel Laçinel[1], Ayşe Güler Eroğlu[2], İbrahim Adaletli[3], Bahar Özcabı[4], Oya Ercan[4], Saadet Olcay Evliyaoğlu[4]
[1]İstanbul Üniversitesi Cerrahpaşa Tıp Fakültesi Çocuk Sağlığı ve Hastalıkları Anabilim Dalı, İstanbul
[2]İstanbul Üniversitesi Cerrahpaşa Tıp Fakültesi Çocuk Kardiyoloji Bilim Dalı,İstanbul
[3]İstanbul Üniversitesi Cerrahpaşa Tıp Fakültesi Radyoloji Bilim Dalı, İstanbul
[4]İstanbul Üniversitesi Cerrahpaşa Tıp Fakültesi Çocuk Endokrinoloji Bilim Dalı, İstanbul

GİRİŞ: Konjenital hipotiroidizm mental retardasyonun en önemli ve önlenebilir nedenlerinden biridir. Konjenital hipotiroidili hastalarda konjenital kalp hastalığı ve üriner sistem anomalilerinin arttığını gösteren bazı çalışmalar bulunmaktadır. Bu sistemlerin embriyolojik gelişiminde rol oynayan ortak genlerin ya da faktörlerin konjenital anomali sıklığını arttırmada rol oynadığı düşünülmektedir

AMAÇ: Bu çalışmada kliniğimizde konjenital hipotiroidi tanısı ile izlediğimiz olgularda konjenital kalp hastalığı ve üriner sistem anomalisi varlığını araştırmayı amaçladık.

GEREÇ VE YÖNTEM: Kliniğimizde konjenital hipotiroidi tanısı ile izlenen 89 olgu, ortalama tanı yaşı, tanı anındaki TSH düzeyleri ve tiroid patolojileri açılarından değerlendirildi. 80 hasta ekokardiyografi, 53 hasta üriner sistem ultrasonografisi ile eşlik eden ek anomaliler açısından araştırıldı.

BULGULAR: Çalışmaya alınan 89 olgunun 43'ü kız (%48,3) 46'sı (%51,7) erkekti. Hastaların ortalama tanı yaşı 0,33±0,56, tanı anındaki ortalama TSH düzeyleri 51,955 ± 41,36mIU/ml idi. 89 olgunun 5'inde tiroid agenezisi (%5,6) 3'ünde hipoplazi (%3,3), 4'ünde ise ektopik tiroid (%4,5) varlığı saptandı. Hiçbir hastada santral hipotiroidi yoktu. Ekokardiyografi yapılan olguların, %7,5'inde (n=6) konjenital kalp anomalisi belirlendi. Birinde küçük sekundum tip atriyel septal defekt, birinde ventriküler septal defekt ve aort darlığı, iki hastada patent duktus arteriozus, bir olguda da hafif aort yetmezliği saptandı. Bir olgumuz Fallot tetralojisi nedeniyle opere olmuştu. Aort yetmezliği olan olguda ektopik tiroid mevcutken, diğer kalp anomalisi olan olguların tiroid ultrasonografileri normal bulundu. Üriner sistem ultrasonografisi yapılan olguların, % 11,3'ünde (n=6) üriner sistem anomalisi saptandı. Bir hastada sol renal agenezi, bir hastada bilateral pelvikalisyel sistem dilatasyonu, bir hastada çift toplayıcı sistem, bir hastada böbrek parenkiminde kistik alan ve iki olguda nefrolitiazis bulundu. Çift toplayıcı sistem saptanan hastada tiroid hipoplazisi izlenirken diğer olguların tiroid ultrasonografileri normaldi. Böbrek anomalisi saptanan olguların ekokardiyografi incelemesinde patoloji yoktu.

TARTIŞMA VE SONUÇ: Çalışmamızda konjenital hipotiroidili hastalarda konjenital kalp hastalığı ve üriner sistem anomalileri normal topluma göre sık bulunmuştur. Bu hastalıkların patogenezinde ortak genlerin varlığı, ya da embriyolojik gelişim sırasında ortak faktörlerdeki kusurların rol oynadığı düşünülmektedir.

P-026

Kawasaki Hastalığı ilişkili fasiyal paralizi: nadir bir olgu sunumu

Murat Şahin[1], Elvan Arıkan[2], Metehan Özen[2], Ayhan Pektaş[3]

[1]Antalya Eğitim ve Araştırma Hastanesi, Pediatrik Kardiyoloji, Antalya
[2]Süleyman Demirel Üniversitesi, Pediatri, Isparta
[3]Afyon Kocatepe Üniversitesi, Pediatrik Kardiyoloji, Afyon

GİRİŞ-AMAÇ: Kawasaki Hastalığı çocuklarda yaygın mikrovaskulit ile giden, her organı etkileme potansiyeline karşın, koroner damarlara afinitesi olan ateşin ön planda olduğu bir hastalıktır. Kawasaki Hastalığı tanısını koymak 6 ay-5 yaş aralığı harici yaşlardaki başvurularda, atipik olgularda ve inkomplet bulguları olanlarda güç olmakta ve tanı süresi gecikebilmektedir. Tanının gecikmesi koroner arter tutulum riskini artırmaktadır. Burada fasiyal paralizi ile başvurup Kawasaki Hastalığı tanısı konulan bir olguyu sunuyoruz.

OLGU: 31 yaşındaki annenin 3. gebeliğinden 3. yaşayan olarak 39. Hafta, NSVY ile 3160 gram doğan 5 aylık erkek hastanın iki hafta önce karma aşılamanın ardından ateş yükseklikleri olmuş. Dış merkezde ateş şikayeti ile iki farklı sağlık merkezinde antibiyotik tedavisi verilmiş. Ancak ateş şikayeti gerilememiş. Ateş, ağızda sağ tarafa kayma ve sol gözde kapanmama şikayeti ile yatırıldı. Muayenede sol periferik fasiyal paralizi saptandı. Yatışının 3. gününde gözlerde kızarıklık ve parmaklarında soyulmalar oluştu, ateş şikayeti devam etti. Labotatuvar bulgularında; WBC 25100, Hb 9.4, PLT 629000, periferik yaymasında %40 parçalı, %30 lenfosit, %20 eozinofil, %10 monosit, CRP 65, sedimentasyon 80 saptandı, diğer biyokimyasal değerler normaldi. Hastanın kardiyak değerlendirmesinde EKG'de sinüs taşikardisi, EKO çalışmasında her iki koroner arter proksimalinde dilatasyon, sağ koroner arterde sakkuler anevrizmatik görünüm, sol koronerde fusiform genişleme izlendi. Hastaya Kawasaki Hastalığı tanısı konularak IVIG 2gr/kg 12 saatte ve Aspirin 80 mg/kg başlandı. İzlemde ateşin devam etmesi nedeniyle 2. Kez IVIG verildi, sonrasında olgunun ateşi sebat etmedi, fasiyal paralizi bulgularında bir miktar gerileme izlendi

TARTIŞMA VE SONUÇ: Literatürde otuzdan fazla Kawasaki Hastalığı ilişkili fasiyal paralizi bildirilmiştir. Fasiyal paralizi hastalığın genellikle konvelasan evresinde görülmekle birlikte 2 gün ile 3 ay sonra dahi rapor edilmiştir. Fasiyal paralizi genellikle spontan düzelir, IVIG verilmesi paralizinin düzelmesini hızlandırmaktadır. Ayrıca fasiyal paralizi olduğunda koroner tutulum olguların yarısından çoğunda bulunmaktadır. Sebebi açıklanamayan ateş ve fasiyal paralizi varlığında Kawasaki Hastalığı akılda tutulmalıdır.

EKG ve EKO görüntüleri

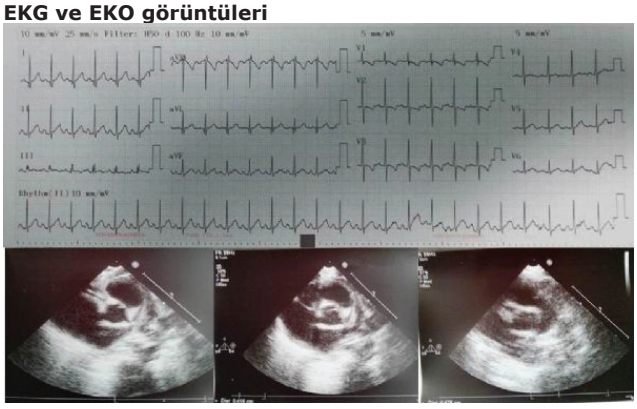

P-027

Kronik Böbrek Yetersizliği Olan Çocuklarda Sıvı Yükünün Kalp Üzerine Etkilerinin BNP düzeyleri ve Doku Doppler Ekokardiyografi ile Değerlendirilmesi

Alev Arslan[1], Nazan Özbarlas[2], Sevcan Erdem[2], Osman Küçükosmanoğlu[2]

[1]Kayseri Eğitim ve Araştırma Hastanesi,Emel Mehmet Tarman Çocuk Hastalıkları Kliniği,Kayseri
[2]Çukurova Üniversitesi Tıp Fakültesi, Çocuk Kardiyoloji Bilim Dalı,Adana

GİRİŞ-AMAÇ: Kronik Böbrek Yetersizliği nedeniyle hemodiyaliz programında olan hastalarda konvansiyonel ve doku Doppler ekokardiyografi ve NTproBNP düzeyleri ile sıvı ön yükünün belirlenmesi ve sıvı yükünün kalp üzerine etkilerinin değerlendirilmesi, uygun ultrafiltrasyon hacmi hesaplanarak kardiyovasküler risk faktörlerinin önlenmesi planlanmıştır.

GEREÇ VE YÖNTEM: Çalışmaya 24 hemodiyaliz hastası alındı. Hastaların bazal serum üre, kreatinin, kalsiyum, fosfor, PTH, hemoglobin, albümin düzeyleri çalışıldı. Hemodiyalizden önce ve sonra vücut ağırlıkları, kan basınçları ölçüldü. Vücut kompozisyon monitörü ile sıvı yükleri, ekstrasellüler sıvı miktarları kaydedildi, NTproBNP düzeyleri çalışıldı. Hemodiyaliz öncesi ve sonrası ekokardiyografi ve doku Doppler inceleme yapıldı.

BULGULAR: Diyaliz öncesi ve sonrası NTproBNP düzeylerinde istatistiksel olarak anlamlı fark saptanmadı. Restriktif tip diyastolik fonksiyon bozukluğunda NTproBNP düzeyleri daha yüksek saptandı. Hemodiyaliz sırasında 9 hastada (% 38) hipotansiyon gelişti. Diyaliz sırasında hipotansiyon gelişen ve gelişmeyen hastaların ekokardiyografi bulguları, NTproBNP düzeyleri arasında anlamlı fark bulunmadı. Diyaliz öncesi ve sonrası ekokardiyografi bulguları karşılaştırıldığında Mitral E/A oranında azalma olduğu, DD ekokardiyografi ölçümlerinde değişiklik olmadığı görüldü. Hemodiyaliz sırasında kilo değişimi 2,5kg'dan fazla olan hastaların hemodiyaliz sonrası PD MPİ ölçümleri istatistiksel olarak daha yüksek saptandı.

TARTIŞMA VE SONUÇ: Doku Doppler ekokardiyografi sıvı ön yükünden bağımsız olarak global kalp fonksiyonlarını belirlemek için çok değerli bir yöntemdir. Ancak hemodiyaliz hastalarında hipervolemiyi belirlemek için uygun değildir. Pulse Doppler ekokardiyografi ölçümleri sağlıklı çocuklarda sıvı ön yükünden etkilenmektedir. Ama hemodiyaliz hastalarında diyastolik fonksiyon bozukluğu olduğu için pulse Doppler ekokardiyografi ölçümlerinde pseudonormal patern örneği saptanabilir. Bu yüzden pulse Doppler ekokardiyografi ile hipervoleminin değerlendirilmesi, diyastolik fonksiyon bozukluğu olan hastalarda mümkün olmayacaktır. Hemodiyaliz hastalarında sıvı ön yükü, sol ventrikül hipertrofisi, kalbin sistolik ve diyastolik fonksiyon bozukluğu NTproBNP düzeylerini etkileyeceğinden, sadece NTproBNP ile sıvı ön yükünün belirlenmesi uygun bulunmamıştır. Vücut kompozisyon monitörü sıvı ön yükünün belirlenmesinde uygulanımı kolay, kantitatif ölçüm sağlayan bir yöntemdir. Ekstrasellüler sıvı hacmi ve diyaliz öncesi sıvı yükü belirlenmesi, kuru ağırlığına göre ayarlanacak ultrafiltre edilecek sıvı miktarının belirlenmesine yardımcı olabilir.

P-028

Fetal Ekokardiyografi: İkinci Trimester Z-Skor Referans Değerleri

Ayhan Çevik[1], Berna Şaylan[2], İlker Kemal Yücel[1], Mustafa Orhan Bulut[1], Reyhan Dedeoğlu[1], Anıl Aktaş Samur[3], Mustafa Karadeniz[4], Ahmet Çelebi[1]

[1]Dr. Siyami Ersek Göğüs Kalp ve Damar Cerrahisi Eğitim ve Araştırma Hastanesi, Çocuk Kardiyolojisi, İstanbul
[2]Karaelmas Üniversitesi Tıp Fakültesi Hastanesi, Çocuk Kardiyolojisi, Zonguldak
[3]Akdeniz Üniversitesi Tıp Fakültesi, Biyoistatistik ve Tıp Bilişimi Anabilim Dalı, Antalya
[4]Zonguldak Kadın Doğum ve Çocuk Hastanesi, Zonguldak

GİRİŞ-AMAÇ: Bu çalışmada amacımız obstetrik takibi düzenli yapılan ve 2.trimesterde rutin kontrolleri devam eden sağlıklı gebeliklerin fetal ekokardiyografik ölçümlerinin normal referans değerlerini ortaya koymaktır.

GEREÇ VE YÖNTEM: Ocak 2012 –Ocak 2013 tarihleri arasında prospektif olarak sağlıklı 2.trimester gebelikleri çalışmaya dahil edildi. Olgular gebelik haftası ile femur uzunluğu ve biparietal çap ölçümleri dikkate alınarak 18-20 hafta (Grup 1), 20-22 hafta (Grup 2), 22-24 hafta (Grup 3) olmak üzere üç ayrı grupta değerlendirildi. Transabdominal Ekokardiyografi ile end-diastolde 4-boşluk görüntüleme kullanılarak; sağ ve sol venrikül ölçümleri, triküspit ve mitral kapak anülüs ölçümleri, longitudinal görüntüleme ile aort anülüs ve çıkan aorta ölçümü, oblik kısa eksen görüntüleme ile pulmoner anülüs ve ana pulmoner arter ölçümleri yapıldı. Vurulu akım (PW) Doppler kullanılarak Mitral E akım hızı (Me), Mitral A akım hızı (Ma), Triküspit E akım hız (Te), Triküspit A akım hız (Ta), sistolik aort akım hızı, sistolik pulmoner akım hızı ve triküspit sistolik akım hızı (Ts) ölçümleri yapıldı.

SONUÇ: Grup 1'de ortalama yaş 28±4.7 (18-41 yaş) olan 103 gebelik, Grup 2'de ortalama yaş 26±5.4 (17-42 yaş) olan 111 gebelik ve Grup 3'te ortalama yaş 28±4.5 (19-39 yaş) olan 109 gebelik olmak üzere toplam 323 gebelik değerlendirildi. Gruplar arasında yaş, gebelik sayısı, doğum sayısı fetal kalp hızı değişkenleri açısından anlamlı farklılık saptanmadı (p=0.078; p=0.083; p=0.118; p=0.383). Gruplar arasında sol ventrikül boyutu, sağ ventrikül boyutu, aort anülüsü, pulmoner anülüs, mitral anülüs, trikuspit anülüs ölçümleri arasında anlamlı fark saptandı (p<0.001). Sistolik pulmoner ve aort akım hızları değişkenlerinde gruplar arasında anlamlı farklılık (p<0.001) varken; Me, Ma, Te, Ta, Ts akım hızlarında anlamlı farklılık saptanmadı (p=0.339; p=0.158; p=0.063; p=0.130)

TARTIŞMA: Bu çalışmada sağlıklı 2.trimester gebeliklerine ait normal fetal ekokardiyografi ölçümleri elde edilmiştir. Bu ölçümler farklı gebelik haftalarında ölçümleri şüpheli olan ve/veya sınırda kardiyak gelişim anomalisi olan gebeliklerin izleminde ve yönetiminde değerli olacaktır.

P-029

Eisenmenger sendromu ve idiyopatik pulmoner hipertansiyonda doku Doppler ekokardiyografi bulgularının karşılaştırılması

Alper Akın, Dursun Alehan, Hayrettin Hakan Aykan, İlker Ertuğrul, Tevfik Karagöz, Sema Özer, Süheyla Özkutlu

Hacettepe Üniversitesi Tıp Fakültesi Çocuk Kardiyoloji Bölümü, Ankara, TÜRKİYE

GİRİŞ-AMAÇ: Pulmoner hipertansiyon(PH)'da doku Doppler ekokardiyografi incelemesi(TDI) bulgularında bozulma olması beklenir. Ancak çocuklarda, tanının idiyopatik PH(İPAH) veya Eisenmenger sendromu olmasının bu parametrelere etkisinin incelendiği çalışma sayısı azdır.

GEREÇ VE YÖNTEM: Çalışmamıza Ocak 2011-Eylül 2012 yılları arasında izlemimizde olan irreversible PH tanılı 31 hasta ve sağlıklı 43 kontrol grubu alındı. TDI yapılarak hasta ile kontrol grubu; ayrıca İPAH ile Eisenmenger sendromu olan hastalar arasında mitral septal ve lateral anulus, triküspid septal ve lateral anulus ve interventriküler septum (IVS)'den ölçülen Sa,Ea,Aa,Ea/Aa, miyokard performans indeksi (MPI) ve pulse wave ile ölçülen E/TDI ile ölçülen Ea (E/Ea) karşılaştırıldı.

BULGULAR: Yaş ortalaması 11 yıl (1,1-21 yıl), ağırlık ortalaması 30,6kg (6-65kg), erkek/kız oranı 13/18 idi. Grupların vücut ağırlığı, yaş ve cinsiyet dağılımı homojendi.10 hasta İPAH, 21 hasta Eisenmenger sendromu tanılıydı. Eisenmenger sendromlu hastaların tanıları şunlardı: Ventriküler septal defekt (VSD) (n:11), patent duktus arteriyozus (PDA) (n:5), atriyal septal defekt (ASD) (n:3), VSD + ASD (n:1), PDA + ASD (n:1). Hasta grubunda anlamlı şekilde (p<0,005) yüksek saptanan TDI parametreleri şunlardı: Mitral lateral anülüs-E/Ea, mitral lateral anülüs-MPI, mitral septal anülüs-E/Ea, mitral septal anülüs-MPI, triküspid lateral anülüs-E/Ea, triküspid lateral anülüs-MPI, triküspid septal anülüs-E/Ea, triküspid septal anülüs-MPI ve IVS-MPI. Kontrol grubundan istatiksel olarak anlamlı şekilde (p<0,005) yüksek saptanan TDI parametreleri şunlardı:Mitral lateral anülüs-E/A, mitral septal anülüs-E ve E/A, triküspid lateral anülüs-Sa, triküspid lateral anülüs-Ea, triküspid lateral anülüs-E/A, triküspid septal anülüs-Sa, triküspid septal anülüs-Ea, triküspid septal anülüs-E/A, IVS-Ea, IVS-Aa ve IVS-Ea/Aa. İPAH ve Eisenmenger sendromu olan hastalarda bu parametrelerden sadece ikisi farklılık gösteriyordu:İPAH grubunda mitral lateral anülüs-Sa (p=0.010) ve IVS-Aa (p=0.019) daha düşük bulundu. İki grup arasında diğer tüm parametreler benzerdi (p>0.05).

TARTIŞMA VE SONUÇ: Çalışmamız İPAH hastalarında TDI'de sağ ventrikülde beklenen etkilenimin sol ventrikülde de olduğunu; ayrıca Eisenmenger sendromu olan hastalarda VSD,ASD veya PDA gibi altta yatan konjenital kalp hastalığı varlığının İPAH'a göre TDI parametrelerini belirgin olarak değiştirmediğini göstermektedir.

P-030

Fallot Tetralojisi ile ilişkili beyin apsesi gelişen olgu

Ahmet İrdem, Onur Balcı, Osman Başpınar, Mehmet Kervancıoğlu, Metin Kılınç

Gaziantep Üniversitesi, Çocuk Kardiyoloji Bilim Dalı, Gaziantep

Beyin apsesi sıklığı, doğumsal kalp hastalığı olan çocukların yaklaşık %5'inde görülebilmektedir. Özellikle kanın viskozitesinin arttığı polisitemi tablosu ile akciğerlerin filtreleme etkisinin bypass edildiği sağdan-sola şantlı siyanotik doğumsal kalp hastalığı olan olgularda beyin apsesi görülme sıklığı daha yüksektir. En sık Fallot Tetralojili olgularda görülürken, ikinci sırada ise büyük arter transpozisyonunda görülür. Sıklıkla iki yaşından büyük olgularda beyin apsesi meydana gelmektedir. Erken dönemde yapılan kranial görüntüleme ile mortalite oranı azalırken, yapılan son çalışmalarda yine de %20 civarında ölüm görülebilmektedir. Mortalite sıklıkla apsenin ventrikül içine rüptüre olması ve kontrol altına alınamayan yüksek kranial basınca bağlı olduğu düşünülmektedir. Fallot Tetralojili beş yaşındaki kız olgu baş ağrısı ve kusma şikâyetinin olması nedeni ile kliniğimize refere edildi. Olgunun yapılan fizik muayenesinde pozitif bulgu olarak, oksijen satürasyonu %75, çomak parmak, pulmoner odakta belirgin sistolik ejeksiyon üfürümü, ense sertliği varlığı ve bilateral Babinski refleksi pozitifliği saptandı. Laboratuvar incelemesinde ise anlamlı olarak; beyaz küre 18500/mm3, Hb 16.5, Hct %57, EKO'da geniş perimembranöz outlet ventriküler septal defekt, sağ ventrikül çıkış yolunu daraltan belirgin kas bantları, pulmoner arter ve dallarının hipoplazisi, sağ ventrikül hipertrofisi ve aortanın %50 overiddingi mevcuttu. Perikardiyal efüzyon ve vegetasyon saptanmadı. Fallot Tetralojili olması nedeni ile kranial patoloji olabileceği düşünülerek kranial görüntüleme yapıldı. Görüntülemede sağ pariyetooksipital bölgede 4*3.5cm boyutunda kitle etkisi oluşturan beyin apsesi ve hafif beyin ödemi saptandı. Beyin cerrahisi tarafından apse drene edildi ve 6 haftalık medikal tedavi uygulandı. Beyindeki apse formasyonu ve enfeksiyonun tamamen geçmesi üzerine hasta tam düzeltme uygulanması kalp damar cerrahisine yönlendirildi. Olguda epilepsi gelişmesi üzerine antiepileptik tedavi başlandı.

SONUÇ: Siyanotik doğumsal kalp hastalıklarının komplikasyonu olan beyin apsesine dikkat çekmek için bu olguyu sunduk.

Resim 1.

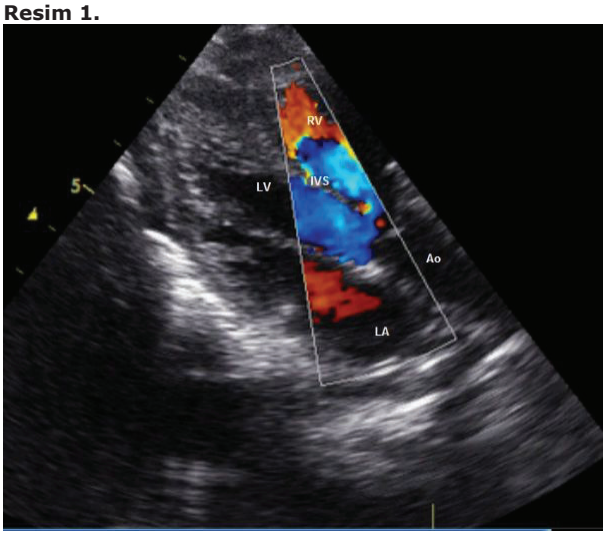

Olgunun EKO görüntüsü

Resim 2.

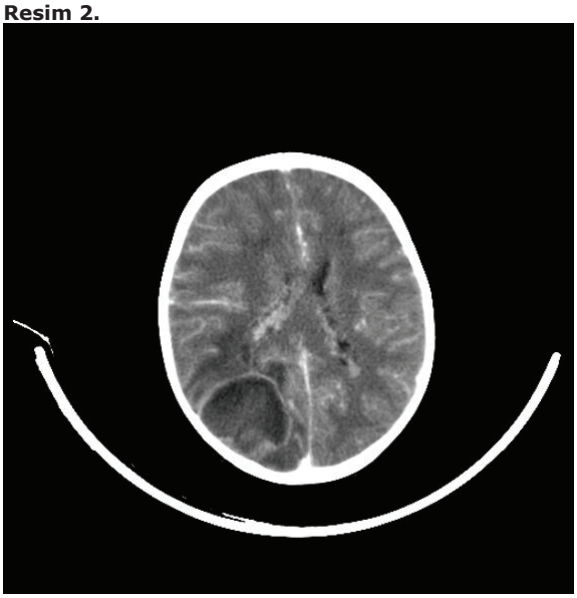

Olgunun Kranial BT görüntüsü

P-031

Kronik Böbrek Hastalığında Kalp Fonksiyonlarının Konvansiyonel ve Doku Doppler Ekokardiyografi İle Değerlendirilmesi

Alev Arslan[1], Sevcan Erdem[2], Nazan Özbarlas[2], Osman Küçükosmanoğlu[2]

[1]Kayseri Eğitim ve Araştırma Hastanesi,Emel Mehmet Tarman Çocuk Hastalıkları Kliniği,Kayseri
[2]Çukurova Üniversitesi Tıp Fakültesi, Çocuk Kardiyoloji Bilim Dalı,Adana

GİRİŞ-AMAÇ: Kronik böbrek yetersizliği çocuklarda önemli morbidite nedenidir, en sık mortalite nedenleri kardiyovasküler komplikasyonlardır.Sıvı ve basınç yüküne bağlı kardiyovasküler değişiklikler çocuklarda erken evrelerden itibaren ortaya çıkar. Bu çalışmada farklı evrelerde kronik böbrek hastalığı olan hastalarda konvansiyonel ve Doku Doppler ekokardyografi ile kalp fonskiyonları değerlendirilmesi amaçlanmıştır.

GEREÇ VE YÖNTEM: Çalışmaya 24'ü hemodiyaliz, 12'si periton diyalizi programında olan, 42'si kronik böbrek hastalığı tanılı alan ancak replasman tedavisi gerekmeyen hastalar alındı. Hastaların 36'sı (%46) evre V, 19'u (%24,3) evre IV, 20'si (%25,7) evre III, 3'ü (%4) evre II idi. NTProBNP,Ca,PO4,Hgb düzeyleri çalışıldı, TA ölçümleri alındı. Konvansiyonel ve Doku Doppler ekokardiyografi uygulandı

BULGULAR: Diyaliz hastalarının NTproBNP düzeyleri KBH'lı hastalara göre daha yüksekti. Hastaların %52'sinde konsantrik sol ventrikül hipertrofisi mevcuttu, %56'sında rölatif duvar kalınlığı yüksekti. Pulse Doppler ile 55 hastanın MPİ >0,5 saptandı. Doku Doppler ile sol ventrikül MPİ >0,5 olan toplam 52 hasta vardı. Doku Doppler ile sağ ventrikül MPİ >0,5 olan toplam 50 hasta vardı. Diyaliz programındaki hastalar ile renal replasman tedavisi almayan KBH'lı hastaların kardiyak fonksiyonları karşılaştırıldığında Pulse Doppler MPİ, Doku Doppler sol ventrikül MPİ açısından gruplar arasında istatistiksel olarak anlamlı fark bulunmadı. Ancak göreceli duvar kalınlığı, sol ventrikül kitle indeksi, mitral E/ É oranı, Doku Doppler sağ ventrikül MPİ diyaliz hastalarında istatistiksel olarak anlamlı daha yüksek bulundu.

TARTIŞMA VE SONUÇ: KBH'nın erken evrelerinden itibaren kardiyovasküler risk faktörleri ortaya çıkabilir. Genellikle sistolik fonksiyon korunmuştur, ancak değişik derecelerde diyastolik fonksiyon bozukluğu eşlik eder. Özellikle hemodiyaliz hastalarında sıvı ve basınç yüküne bağlı olarak göreceli duvar kalınlığı ve sol ventrikül kitle indeksi daha yüksektir. Kardiyak geometri hastaların çoğunda bozulmuştur, en sık konsantrik hipertrofi görülür. Sıvı ön yükünden etkilenmeyen Doku Doppler ölçümleri kalbin global fonksiyonlarının daha doğru değerlendirilebilmesine olanak sağlar. NTproBNP hem sistolik hemde diyastolik fonksiyon bozukluğunu erken evrelerden itibaren yansıtabilir. Hemodiyalizden etkilenmeyeceği için KBY'li hastaların takibinde kullanılabilir. Sağ ventrikül MPİ KBH'lı hastalarda erken evrelerden itibaren sağ ventrikül fonksiyon bozukluğunu yansıtabilir.

Son Dönem Böbrek Yetersizliği olan hastalar ile Replasman Gerekmeyen KBH'lı hastaların ekokardiyografi bulguları ve NTproBNP düzeyleri

Parametreler	Son Dönem Böbrek Yetersizliği (n:36)	Replasman Gerekmeyen KBH (n:42)	p
SVKİ (g/m2,7)	(22,1-170,6) 66,9±29,3	(25-92) 64± 16	0.01
RDK (mm)	(0,33-0,74) 0,51±0,11	(0,31-0,66) 0,44± 0,08	0.003
Mitral E/A	(0,8-2,08) 1,39±0,36	(0,88-2,8) 1,66± 0,39	0.003
Mitral E/É	(5-20) 11,7±4,3	(4,5-17) 8,5± 3,3	0.001
PD MPİ	(0,34-0,89) 0,55±0,10	(0,26-0,75) 0,52± 0,12	>0.05
DD Sol Ventrikül MPİ	(0,40-0,83) 0,52±0,08	(0,37-0,68) 0,50± 0,07	>0.05
DD Sağ ventrikül MPİ	(0,40-0,79) 0,54±0,07	(0,36-0,62) 0,49± 0,06	0.003
NTproBNP (pg/mL)	(554-35000) 11442	(47-3420) 508	0.001

P-032

Ameliyat Edilmiş Fallot Tetralojili Hastalarda Pulmoner Kapak Replasmanı Öncesi ve Sonrası Sağ ventrikül Volümlerinin Kardiyak Magnetik Rezonans İle Değerlendirilmesi

Alper Gürsu[1], Birgül Varan[1], Murat Özkan[2], İlkay Erdoğan[1], Ayla Oktay[1], Sait Aşlamacı[2]

[1]Başkent Üniversitesi Tıp Fakültesi, Çocuk Sağlığı ve Hastalıkları Anabilim Dalı, Çocuk Kardiyoloji Bölümü, Ankara
[2]Başkent Üniversitesi Tıp Fakültesi, Kalp ve Damar Cerrahisi Anabilim Dalı, Ankara

GİRİŞ-AMAÇ: Fallot tetralojisi nedeniyle tam düzeltme ameliyatı yapılmış, izlemde ağır pulmoner kapak yetmezliği, sağ ventrikül dilatasyonu ve disfonksiyonu saptanmış, pulmoner kapak replasmanı kararı alınmış hastaların sağ ventrikül diyastolik ve sistolik volümleri replasman öncesi ve sonrası kardiyak magnetik rezonans (KMR) ile değerlendirildi.

GEREÇ VE YÖNTEM: Fallot tetralojisi tam düzeltme ameliyatı sonrası ağır pulmoner kapak yetmezliği gelişmiş ve 2008-2010 yılları arasında pulmoner kapak replasmanı (PKR) yapılmış 15 hasta çalışmaya alındı. Çalışmaya alınan her hastanın replasmandan önce ve sonra KMR ile sağ ventrikül volüm ve fonksiyonu karşılaştırıldı. İstatistiksel anlamlı sınır olarak $p<0.05$ kabul edildi.

BULGULAR: Replasman öncesi sağ ventrikül diyastol sonu volümü (SVDSV) 113-222 ml/m2 (ortalama 170,2 ml/m2), sağ ventrikül sistol sonu volümü (SVSSV) ise 67-135 ml/m2 (ortalama 98,8 ml/m2) olarak bulundu. Replasman sonrası SVDSV 71-137 ml/m2 (ortalama 98,5 ml/m2), SVSSV ise 33-96 ml/m2 (ortalama 62,9 ml/m2) olarak saptandı. Replasman öncesi ve sonrası arasında SVDSH ve SVSSH bakımından istatistiksel olarak ileri derecede anlamlı fark saptandı ($p<0,05$).

TARTIŞMA VE SONUÇ: Bu çalışma ile pulmoner kapak yetmezliğine bağlı gelişmiş olan SV hacim yüklenmesinde PKR sonrası oluşan azalmanın hemodinamik etkilerinin KMR ile gösterilebildiği saptanmıştır.

P-033

Astım ve disfaji yakınması ile başvuran bir vaküler ring olgusu

Mehmet Burhan Oflaz[1], İbrahim Ece[2], Ayşe Esin Kibar[3], Şevket Ballı[4], Mehmet Atalar[5], Ahmet Sami Güven[6], Füsun Dilara İçağasıoğlu[6]

[1]Cumhuriyet Üniversitesi Tıp Fakültesi, Çocuk Sağlığı ve Hastalıkları Anabilim Dalı, Çocuk Kardiyolojisi Bilim Dalı, Sivas
[2]Yüzüncü Yıl Üniversitesi Tıp Fakültesi, Çocuk Sağlığı ve Hastalıkları Anabilim Dalı, Çocuk Kardiyolojisi Bilim Dalı, Van
[3]Mersin Çocuk ve Kadın Doğum Hastanesi, Çocuk Kardiyolojisi Kliniği, Mersin
[4]Atatürk Hastanesi, Çocuk Kardiyolojisi Kliniği, Balıkesir
[5]Cumhuriyet Üniversitesi Tıp Fakültesi, Radyoloji Anabilim Dalı, Sivas
[6]Cumhuriyet Üniversitesi Tıp Fakültesi, Çocuk Sağlığı ve Hastalıkları Anabilim Dalı, Sivas

Sekiz yaşında kız hasta astım nedeniyle izlenirken, uzun süredir olan yutkunma güçlüğü ve boğazında takılma hissi nedeniyle başvurduğu poliklinikten kalbinde üfürüm duyulması üzerine kliniğimize gönderildi. Yapılan değerlendirmede telekardiyografisi normal, elektrokardiyografik incelemesinde özellik olmayan hastanın ekokardiyografik incelemesinde LVEDD: 3.76 cm, EF:%65, KF:%32, suprasternal bakıda arkus aorta sağa yakın seyrediyor, prob hastanın sol omzuna doğru yönlendirilince ikinci bir vasküler yapı (çapı:7,4 mm) görünümü izleniyordu ve her iki vasküler yapı arasında distal düzeyde bağlantı görülmedi. Bu bulgular ile vasküler ring anomalisi olabileceği düşünülen hastanın bilgisayarlı tomografik anjiyografik incelemesinde; üst mediasten düzeyinde çift aortik ark görünümü dikkati çektiği ve sağ aortik arkın dominant olduğu, sağ aortik ark tarafından trakea ve özefagusa bası olduğu görüldü (Figür 1). Konjenital bir anomali olan vasküler ring (halka), brankial ark sisteminin anormal gelişimi sonucu trakea ve özefagusun bu ark sisteminden oluşan damarlar ile çevrelendiği ve bası altında kaldığı patolojilerdir. Anatomik açıdan trakea ve özefagusun ikisinin birden bu damarlar ile çevrildiği formuna komplet, tam olarak çevrilemediği trakea veya esofagusun bir kısmının bası altında kaldığı formuna ise inkomplet, vasküler ring denilmektedir. Bu çalışma; astım, tekrarlayan akciğer enfeksiyonları ve özellikle de yutkunma bozukluğu olan çocuklarda ayrıntılı ekokardiyografik incelemenin önemini vurgulamak amacıyla sunulmuştur.

Figür 1

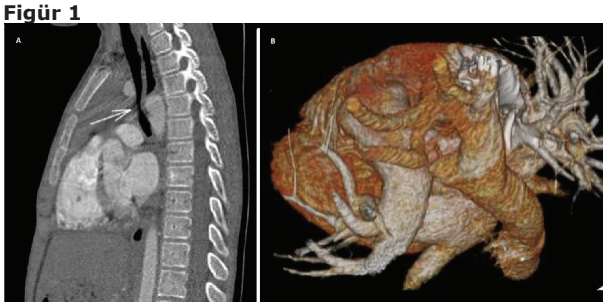

(A) Çift aortik arka bağlı olarak özellikle sağ aortik ark tarafından trakea ve özefagusa belirgin bası dikkati çekmektedir (ok). (B) Üst mediasten düzeyinde çift aortik ark görünümü dikkati çekmekte olup sağ aortik ark dominant izlenmektedir. Sol aortik ark hipoplazik olup her iki aortik arktan ana karotid ve subklavien arteler orijin almakta ve innominate arterler izlenmemektedir.

P-034

Term Yenidoğanlarda Sol Ventrikül Boyutları Ve İşlevleri Üzerinde Simetrik Ve Asimetrik İntrauterin Büyüme Geriliğinin Etkileri

Bahar Çınar[1], Ahmet Sert[2], Zeynel Gökmen[3], Ebru Aypar[4], Eyüp Aslan[2], Dursun Odabaş[2]

[1]Konya Eğitim ve Araştırma Hastanesi Çocuk Sağlığı ve Hastalıkları
[2]Konya Eğitim ve Araştırma Hastanesi Çocuk Kardiyoloji Ünitesi
[3]Konya Eğitim ve Araştırma Hastanesi Neonatoloji Ünitesi
[4]Hacettepe Üniversitesi Tıp Fakültesi Çocuk Kardiyoloji Bilim Dalı

GİRİŞ-AMAÇ: İntrauterine büyüme geriliği (IUGR) kısa ve uzun dönemde önemli morbidite ve mortalite ile ilişkili olduğu gösterilmiştir. Son zamanlarda yapılan çalışmalar IUGR olan fetüslerde kalp işlevlerinde bozulma olduğunu kanıtlamıştır. Fakat, IUGR olan term yenidoğanlarda sol ventrikül (LV) işlevlerini değerlendiren çok az veri bulunmaktadır. Literatürde simetrik ve asimetrik IUGR olan yenidoğanlarda LV işlevlerini kıyaslayan çalışma bulunmamaktadır. Bu yüzden çalışmamızda simetrik ve asimetrik IUGR olan term yenidoğanlarda LV boyutları ve LV sistolik işlevlerinin değerlendirilmesi ve sonuçların normal term yenidoğanlarla kıyaslanması amaçlanmıştır.

GEREÇ VE YÖNTEM: Haziran 2011-Nisan 2012 tarihleri arasında hastanemiz yenidoğan ünitesinde IUGR term yenidoğanlar ve sağlıklı term yenidoğanlar çalışmaya dahil edildi. IUGR, bildirilen intrauterin büyüme eğrisine göre doğum ağırlığının 5.persentilin altında olması olarak kabul edildi. Ponderal indeksine göre IUGR olan yenidoğanlar simetrik ve asimetrik IUGR grubu olarak iki gruba sınıflandırıldı. Hastaların ekokardiyografik incelemeleri doğumdan sonraki ilk 24-48 içinde yapıldı. Kontrol grubu olarak eşlik eden konjenital kalp hastalığı, konjenital defektleri olmayan doğum ağırlığı 2500 gramdan büyük olan sağlıklı term yenidoğanlar çalışmaya dahil edildi.

BULGULAR: IUGR ve sağlıklı term yenidoğanların özellikleri Tablo 1'de, ekokardiyografik bulguları Tablo 2'de gösterilmiştir. Asimetrik IUGR 1.5 kat daha fazla idi. Asimetrik ve simetrik IUGR grupları cinsiyet ve doğum ağırlığı bakımından benzerdi. Asimetrik IUGR grubunda LV diyastol ve sistol sonu çapları, LV arka duvar diyastolik ve sistolik kalınlıkları sağlıklı term yenidoğanlara göre istatistiksel olarak anlamlı olarak daha düşük saptandı. Simetrik IUGR grubunda LV diyastol sonu çapı sağlıklı term yenidoğanlara göre anlamlı olarak daha düşük bulundu. LV sistolik işlevleri (EF, FS) her iki IUGR ve sağlıklı yenidoğan gruplarında benzerdi. Asimetrik IUGR grubunda simetrik IUGR grubuna göre LV arka duvar kalınlığı anlamlı olarak düşük bulundu.

TARTIŞMA VE SONUÇ: Çalışma bulgularımız IUGR olan term yenidoğanlarda LV boyutlarının sağlıklı term yenidoğanlara göre anlamlı olarak azaldığını, LV sistolik işlevlerinin korunduğunu, asimetrik IUGR olan term yenidoğanlarda LV boyutlarında etkilenmenin daha önemli olduğunu göstermiştir.

Tablo 1-IUGR ve sağlıklı kontrol gruplarının klinik özellikleri

	Asimetrik IUGR Grup (n=62)	Simetrik IUGR Grup (n=39)	Kontrol Grup (n=50)
Gebelik yaşı (hafta)	38 (37-41)	38 (37-40)	40 (37-41)
Erkek (%)/Kız (%)Oranı	32.3/67.7a	23.1/76.9b	60/40
Doğum ağırlığı (g)	2219±238	2253 ±229	3333±346
Ponderal indeksi	2.045±0.19	2.68±0.45	2.61±0.24

a Asimetrik IUGR karşın Kontrol, p<0,05. b Simetrik IUGR karşın Kontrol, p<0.001. Veriler ortalama±standart sapma,minimum-maksimum veya yüzde olarak gösterilmiştir.

Tablo 2-IUGR ve sağlıklı kontrol gruplarının sol ventrikül boyutları ve sistolik işlevlerinin karşılaştırılması

		Asimetrik IUGR Grup	Simetrik IUGR Grup	Kontrol Grup
IVS(d) (mm)	Min-max	2.1-8	2.7-7	2.3-7.5
	Mean	4.19± 1.08	4.58±1.03	4.38±1.15
IVS(s) (mm)	Min-max	2.4-9.5	3.6-7.3	2.7-8.8
	Mean	5.16±1.3	5.07±0.99	5.32±1.41
LVED(d) (mm)	Min-max	11-21	5.7-23	13-21.3
	Mean	15.47±2.23a	15.49±3.17b	16.83±1.75
LVED(s) (mm)	Min-max	3.8-16	5.8-16	5.8-13.4
	Mean	9.76±1.76a	9.91±1.89	10.59±1.53
LVPW(d) (mm)	Min-max	1.6-5.2	2.3-5	1.8-6
	Mean	3.08±0.83a	3.54±0.72c	3.65±1.04
LVPW(s) (mm)	Min-max	2.7-7	3.4-7	3-8
	Mean	4.53±0.89a	4.75±0.75	5.06±1.07
EF (%)	Min-max	60-81	61-87	56-82
	Mean	70.09±5.72	70.59±6.21	69.13±5.49
FS (%)	Min-max	29-46	30-52	26-47
	Mean	36.8±4.76	37.46±5.64	36.04±4.46

Kısaltmalar— LVEDD: Sol ventrikül diyastol sonu çapı; LVESD: Sol ventrikül sistol sonu çapı; IVS(s): Sistolde interventriculer septum kalınlığı; IVS(d): Diyastolde interventriküler septum kalınlığı; LVPWD(s): Sistolde sol ventrikül arka duvar kalınlığı; LVPWD(d): Diyastolde sol ventrikül arka duvar kalınlığı; EF: Ejeksiyon fraksiyonu; FS: Fraksiyonel kısalma a Asimetrik IUGR karşın Kontrol, p<0.05. b simetrik IUGR karşın Kontrol p<0.05. c Asimetrik IUGR karşın simetrik IUGR, p<0.05.

P-035

İdiyopatik Dilate Kardiyomiyopatili Çocuklarda Plazmada mikro RNA Profillemesi

Mehmet Enes Coşkun[1], Mehmet Kervancıoğlu[2], Serdar Öztuzcu[3], Fatma Yımaz Coşkun[4], Ahmet İrdem[2]

[1]Gaziantep Üniversitesi, Çocuk Sağlığı ve Hastalıkları Ana Bilim Dalı, Gaziantep
[2]Gaziantep Üniversitesi, Çocuk Kardiyolojisi Bilim Dalı, Gaziantep
[3]Gaziantep Üniversitesi, Tıp Fakültesi Tıbbi Biyoloji Anabilim Dalı, Gaziantep
[4]Dr. Ersin Arslan Devlet Hastanesi, Kardiyoloji Kiliniği, Gaziantep

GİRİŞ-AMAÇ: Dilate kardiyomiyopati (DKMP) çocukluk çağında en sık görülen kardiyomiyopati tipidir. Büyük kısmının etyolojisi ise idiyopatiktir. MikroRNA'lar (miRNA) proteinlerin sentezinin regülasyonunda rol alan hem hücre içinde hem de dolaşımda bulununabilen RNA'lardır. Bu çalışma çocukluk çağındaki DKMP hastalarının plazmadaki miRNA ekspresyonlarını sağlıklı çocuklarınkilerle kıyaslayarak çocukluk çağı DKMP'si için yeni biyomarkerlar belirleyebilmek amacıyla yapıldı.

GEREÇ VE YÖNTEM: Çalışmaya Ocak-Eylül 2011 tarihleri arasında Çocuk Sağlığı ve Hastalıkları polikliniklerine başvuran 23 DKMP'li hasta ve 26 sağlıklı çocuk alındı. Bütün çocukların ekokardiyografik ölçümleri yapıldı. Kan örnekleri alınıp plazmalarındaki 379 tane miRNA'nın ekspresyon seviyeleri qRT-PCR yöntemiyle araştırıldı. miRNA ekspresyon seviyeleri DKMP ve kontrol grubu arasında kıyaslandı.

BULGULAR: miR-618 ve miR-875-3p'nin expresyon oranı %90'ın üzerinde ve aynı zamanda miR-205, miR-194, miR-302a, miR-147 ve miR-544'ün ekspresyon oranı %80'in üzerinde tespit edildi. Diğer üç miRNA'nın (miR-99b, miR-155, miR-218) ekspresyon oranı %60'ın üzerinde tespit edildi. Bütün bu miRNA'ların ekpresyon seviyeleri DCMP hastalarında anlamlı düzeyde azalmış olarak tespit edildi. miR-518f'nin ve miR-454'ün ekspresyon oranları sırasıyla 61 (%) ve 36(%) olarak tespit edildi. Bu iki miRNA'nın ekpresyon seviyeleri de DCMP hastalarında anlamlı düzeyde artmış olarak tespit edildi

TARTIŞMA VE SONUÇ: Bu çalışmada bazı miRNA seviyelerini DKMP grubunda kontrol grubuna kıyasla azalmış, bazılarını ise artmış bulduk. Bu çalışma literatürde bu konuyla ilgili ilk çalışmadır. Dolayısıyla tespit ettiğimiz bu veriler daha sonra bu konuda yapılacak çalışmalar için seçilecek miRNA havuzunun belirlenmesinde ve araştırma sonuçlarının yorumlanmasında faydalı olacaktır.

Figüre 1.

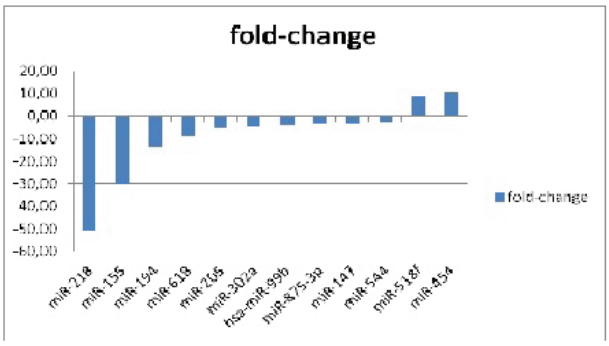

Şekil 1 Anlamlı Ekspresyon farkı Gösteren miRNA'ların "fold change" Değerine göre Grafiği

Anlamlı Ekspresyon farkı Gösteren miRNA'ların "fold change" Değerine göre Grafiği

Figüre 2.

Tablo 1. Ekspresyonu Anlamlı Azalan miRNA'ların Eksp. Yüzdesine göre Sıralaması

miRNA	Eksp. %	fold change	P	AUC
miR-618	97,96	8,38(-)	0,034	0,67
miR-875-3p	91,84	2,85(-)	0,017	0,72
miR-205	85,71	5,45(-)	0,002	0,78
miR-194	83,67	13,64(-)	0,002	0,79
miR-302a	83,67	4,96(-)	0,004	0,76
miR-147	81,63	2,76(-)	0,052	0,68
miR-544	81,63	2,65(-)	0,042	0,68
hsa-miR-99b	55,10	3,76(-)	0,025	0,75
miR-155	42,86	30,23(-)	0,003	0,84
miR-218	30,61	50,58(-)	0,050	0,82

fold change: kat değişimi, AUC: area under curve

Ekspresyonu Anlamlı Azalan miRNA'ların Eksp. Yüzdesine göre Sıralaması

P-036

Pulmoner Ven Yoluyla Sol Atriyumu Dolduran Hepatoblastoma

Atakan Atalay[1], Ufuk Utku Güllü[2], Sevcan Erdem[2], Hafize Yalınız[1], Nazan Özbarlas[2]

[1]Çukurova Üniversitesi, Kalp-Damar Cerrahisi Ana Bilim Dalı, Adana
[2]Çukurova Üniversitesi, Çocuk Kardiyoloji Bilim Dalı, Adana

GİRİŞ: Çocukluk yaş grubunda kalbin sekonder malign tümörleri çok nadirdir ve en sık görülenler solid tümörler ile lenfosarkomlardır. Hepatoblastoma ise erken çocukluk dönemindeki en sık karaciğer tümörlerindendir. Kalbe metastaz genellikle kalbin sağ tarafınadır. Sol atriyuma pulmoner venler yoluyla metastaz çok nadirdir. Burada pulmoner venler yoluyla sol atriyuma metastaz olan ve tümöral dokunun cerrahi olarak başarılı bir şekilde çıkarıldığı 3 yaşındaki bir olguyu sunuyoruz.

OLGU: Üç yaşındaki erkek hasta baş ağrısı, irritabilite, kusma şikayetleri ile çocuk onkoloji kliniğine yatırıldı. Öyküsünden 1,5 yıl önce karaciğerinden tümör rezeksiyonu yapıldığı, kemoterapi almadığı öğrenildi. Yaygın metastazları olan hastanın toraks CT'sinde sol atriyum içinde trombüs?/invazyon? görünümü olması nedeniyle departmanımıza konsülte edildi. Hastanın ekokardiyografik incelemesinde sol atriyum içinde mitral kapağa doğru sarkan 3X3 cm büyüklüğünde, kenarları düzensiz ekodens görüntü ve 2. derece mitral yetmezlik, ayrıca sağ alt pulmoner ven yoluyla sol atriyum içine doğru uzanan 1X1 cm ebatlarında ikinci ekodens görünüm mevcuttu. Hastada hepatoblastom metastazı düşünülerek Pediatrik Kardiyoloji - Kalp Damar Cerrahi konseyinde tümörün rezeksiyonu kararı alındı. Kardiyopulmoner by-pass altında median sternotomi ile sol atriyuma ulaşılarak sol üst pulmoner ven içinde sapı olan ve atriyuma uzanan kitle görüldü ve sapı ile çıkarıldı. Ayrıca sağ alt pulmoner ven ağzındaki kitle de rezeke edildi. Postop intrakardiyak kitleleri tamamen temizlenen hasta pediatrik onkoloji departmanı tarafında kemoterapi programına alındı.

TARTIŞMA VE SONUÇ: Kalbin sekonder metastatik tümörleri ekokardiyografi ile ayrıntılı olarak görüntülenebilir ve yerleşimine göre cerrahi yolla tam olarak çıkarılabilir. Ancak hastanın prognozunu primer tümörün prognozu belirler.

P-037

Süperior Vena Kava Sendromlu 11 Aylık İnfantta İleri Evre Non- Hodgkin Lenfoma: Transtoraik Ekokardiyografinin Önemi

Osman Yılmaz[1], Kezban Karabağ[2], Ömer Kılıç[2]

[1]Çocuk Kardiyoloji, Erzurum Bölge Eğitim Ve araştırma Hastanesi
[2]Pediatri, Erzurum Bölge Eğitim Ve Araştırma Hastanesi

Süperior Vena Kava Sendromu infantlarda nadir görülür. Non-Hodgkin Lenfoma, çocuklarda süperior vena kava sendromunun en sık nedenidir. yüzde ve boyunda şişlik bu sendromun en sık görülen semptomlarıdır. Ancak bu semptomlar allerjik hastalık olarak yorumlanabilir ve yanlış tanı konulmasına sebep olmaktadır. Bu nedenle bu olgu sunumunda ileri evre non- Hodgkin lenfomalı bir infantta gelişmiş süperior vena kava sendromunda ekokardiyografinin tanıdaki öneminden bahsettik.

Resim 1.

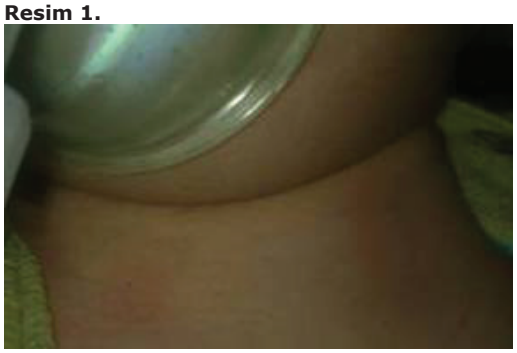

Süperior vena kava sendromlu infantta yüz ve boyunda görülen şişlik

Resim 2.

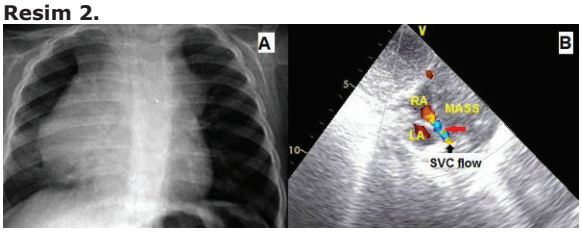

A; Telekardiyografide mediastinal yapıların sağa yerdeğiştirmesi ve kalp konturlarını aşan hiperdens görüntü. B; Ekokardiyografide vena kava süperiora ve sağ atriuma external kitle basısısı

P-038

Ventriküler Septal Defekt-Pulmoner Atrezi Olgusunda Asendan Aortadan Kaynaklanan Sol Pulmoner Arter

Fatma Sevinç Şengül, Alper Güzeltaş, Ender Ödemiş

İstanbul Mehmet Akif Ersoy Göğüs Kalp Damar Cerrahisi Eğitim ve Araştırma Hastanesi

Pulmoner arterin anormal şekilde aortadan kaynaklanması nadir bir anomalidir. Sağ pulmoner arterin asendan aortadan kaynaklanması çoğunlukla sağ arkus aorta ile ilişkili olup sol pulmoner arterin asendan aortadan kaynaklanmasından daha sık görülür. Bu yazıda ventriküler septal defekt (VSD) ve pulmoner atrezi ile birlikte görülen sol pulmoner arterin asendan aortadan kaynaklandığı nadir bir olgu sunuldu. 12 yaşında kız hasta dış merkezden tarafımıza yönlendirildi. Oda havasında oksijen saturasyonu % 80 olan hastaya yapılan Ekokardiyografide sol pulmoner arterin aortadan kaynaklandığı, subaortik perimembranöz bölgede malalignment gösteren VSD, pulmoner atrezi, sol arkus aorta ve patent foramen ovale saptandı. Kardiyak anjiokardiyografi ve bilgisayarlı tomografi ile tanı doğrulanarak sağ pulmoner arterin ve aortopulmoner kollateral arterlerin olmadığı saptandı. İnhale nitrik oksit ve oksijen ile pulmoner vazoreaktivite testi uygulandı ve sol pulmoner arter basıncının sistemik olduğu saptandı. Hastaya konservatif tedavi başlandı.

P-039

Remisyonda İzlenen Akut Lösemili Çocuklarda Kardiyak Fonksiyonların Doku Doppler Çalışması İle Değerlendirilmesi

Cengiz Bayram[1], İ. İlker Çetin[2], Betül Tavil[1], Filiz Ekici[2], Neşe Yaralı[1], Bahattin Tunç[1]

[1]Ankara Çocuk Sağlığı ve Hastalıkları, Hematoloji Onkoloji Eğitim ve Araştırma Hastanesi, Çocuk Hematoloji Kliniği
[2]Ankara Çocuk Sağlığı ve Hastalıkları, Hematoloji Onkoloji Eğitim ve Araştırma Hastanesi, Çocuk Kardiyoloji Kliniği

GİRİŞ-AMAÇ: Çocukluk çağı akut lösemilerinde yeni tedavi yaklaşımları ile sağlanan uzun dönem yaşam oranlarındaki artış kemoterapi ilişkili organ etkilenmelerinin izlenilmesi ihtiyacını doğurmuştur. Bu çalışmada akut lösemi nedeniyle tedavi uygulanmış, remisyonda izlenen hastalarda kardiyak fonksiyonların değerlendirilmesi amaçlanmıştır.

GEREÇ VE YÖNTEM: En az iki yıldır remisyonda izlenen akut lösemili 60 hastada kardiyak fonksiyonlar konvansiyonel ekokardiyografi ve doku Doppler çalışması ile değerlendirilerek elde edilen veriler 30 sağlıklı çocuğa ait veriler ile karşılaştırıldı

BULGULAR: Hastaların ortanca yaşı 11.7 (10-14.9) yıl, remisyon süresi ise 4 (2.5-5) yıl idi. Konvansiyonel ekokardiyografi bulguları açısından anlamlı fark saptanmadı (Tablo 1). Ayrıca miyokardiyal zaman intervalleri ve performans indeksleri için anlamlı fark oluşmadığı görüldü (Tablo 2). Ancak hastalarda bazal segmentlerde miyokardiyal hızların azaldığı belirlendi (Tablo 2).

TARTIŞMA VE SONUÇ: Remisyonda izlenen akut lösemili çocuklarda doku Doppler çalışması ile yapılacak olan periyodik ekokardiyografik değerlendirme ile miyokardiyal disfonksiyon daha erken saptanabilir.

Tablo 1. Konvansiyonel Ekokardiyografi Bulguları

	Hastalar; median (min-mak)	Kontrol; median (min-mak)
LV EF (%)	38 (35-42)	39 (36-42)
LV FS (%)	70 (67-71)	73 (71-74)
Mitral E/A	1,8 (1,6-2)	1,6 (1,4-1,8)
DT (ms)	169 (144-189)	163 (144-177)

LV: Sol ventrikül, EF: Ejeksiyon fraksiyonu, FS: Fraksiyonel kısalma, DT: Deselerasyon zamanı

Tablo 2. Doku Doppler Bulguları (LV)

	Hastalar; median (min-mak)	Kontrol; median (min-mak)	p değeri
S (cm/s)	6 (6-7)	8 (7-10)	<0,001
E (cm/s)	14 (13-16)	16 (14-20)	<0,001
A (cm/s)	6 (5-7)	7 (6-9)	<0,001
ICT (ms)	70 (63-74)	91 (78-117)	
IRT (ms)	62 (55-66)	65 (56-83)	
ET (ms)	251 (236-262)	258 (238-298)	
MPI	0,51 (0,47-0,54)	0,69 (0,52-0,77)	

ICT: İzovolumik kontraksiyon zamanı, IRT: İzovolumik relaksasyon zamanı, ET: Ejeksiyon zamanı, MPI: Miyokard performans indeksi

Şekil 1: 1 günlükken yapılan ekokardiyografisindeki ilk görüntüsü. Sol ventrikülü neredeyse tamamen kaplayan ve sol ventrikül çıkış yoluna doğru uzanım gösterdiği görülmektedir

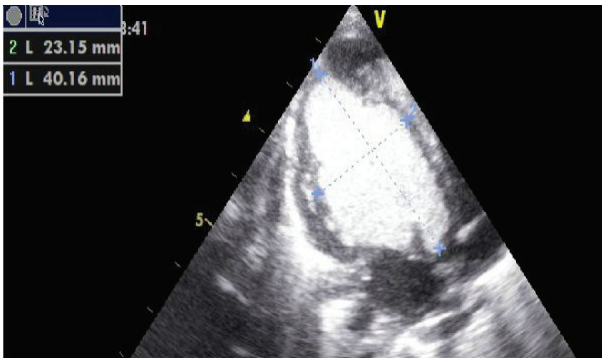

Şekil 2: Kitle rezorbe olurken sol ventrikül duvarında küçük hiperekojen kitleler görülmektedir.

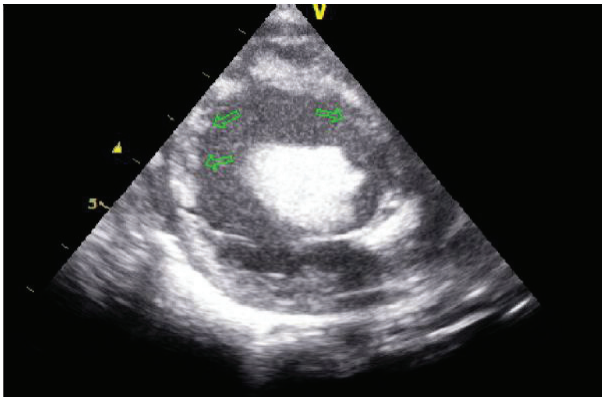

P-040

Sol Ventrikülde Dev Rabdomiyom ve İzlemde Dilate Kardiyomiyopati Gelişen Yenidoğan Olgusu

Olgu Hallıoğlu[1], Hasan Demetgül[1], Yalçın Çelik[2], Esra Mimaroğlu[2], Anıl Özgür[3]

[1]Mersin Üniversitesi, Çocuk Kardiyoloji Bilim Dalı, Mersin
[2]Mersin Üniversitesi, Neonatoloji Bilim Dalı, Mersin
[3]Mersin Üniversitesi, Radyoloji Anabilim Dalı,Mersin

GİRİŞ-AMAÇ: Fetal intrakardiyak tümörler oldukça nadir olup gebeliklerin % 0.14'ünde görülür. Prenatal kalp yetersizliğine de neden olabilen bu tümörlerin en sık görüleni rabdomiyomlardır. Hastalarda aritmi ve hemodinamik bozukluk görülebilir ancak çoğu olgu iyi seyirlidir. Hastaların yarısından fazlasında tuberoskleroz olduğu gösterilmiştir. Bu raporda yenidoğan döneminde sol ventrikülde dev kitle ve tuberoskleroz saptanan ve izlemde dilate kardiyomiyopati gelişen bir olgu literatürde ilk olması nedeniyle sunulmuştur

OLGU: 38 yaşındaki annenin 2. gebeliğinden sezeryan ile 3200 gr doğan kız bebeğin 2/6 sistolik üfürüm ve kulak arkasında hiperpigmente bir lezyon dışında patolojik bulgu yoktu. Hastada ritim sorunu saptanmadı. Ekokardiyografik incelemede sol ventrikülde 40x23 mm boyutunda neredeyse sol ventrikülü tamamen dolduran hiperekojen bir kitle saptandı. Kranial MRI görüntülemede ise tuberoskleroz ile uyumlu nodüler lezyonlar saptandı. 40 gün sonraki izlemde kitlenin bir miktar küçüldüğü (28x20mm) ancak sol ventrikül ve interventriküler septum duvarında yaygın küçük hiperekojen kitlelerin olduğu ve sol ventrikülde dilatasyon ve ejeksiyon fraksiyonunda bir miktar azalma olduğu saptandı. Hasta dekonjestif tedavi ile izlemdedir

TARTIŞMA VE SONUÇ: Literatürde bu kadar büyük bir rabdomiyom ve izlemde dilate kardiyomiyopati gelişimi daha öncesinde bildirilmediği için sunulmaya değer görülmüştür.

P-041

Prematüre Bir Olguda Kalp Fonksiyonlarını Etkilemeyen Multiple Büyük İntrakardiyak Kitleler

Fatih Şap[1], Eyüp Aslan[1], Zeynel Gökmen[2], Ahmet Sert[1], Dursun Odabaş[1]

[1]Konya Eğitim ve Araştırma Hastanesi, Çocuk Kardiyoloji Ünitesi, Konya
[2]Konya Eğitim ve Araştırma Hastanesi, Yenidoğan Ünitesi, Konya

GİRİŞ-AMAÇ: Kalp tümörleri nadir görülen anormalliklerdir ve tüm yaşlardaki prevalansı %0.32'nin altındadır. Fetal ve çocukluk döneminde görülen en sık kalp tümörü rabdomiyomdur. Genellikle multiple, iyi sınırlı ve homojendir. Yerleşim yerleri sıklıkla ventrikül serbest duvarı, ventrikül septumu ve atriyum duvarı olmakla beraber kalbin her yerinde bulunabilirler. Çok sayıda intrakardiyak kitlesi olmasına rağmen kalp fonksiyonlarının normal olduğu prematüre ve intrauterin gelişme geriliği olan bir olgu sunulmuştur.

OLGU: Otuz-iki yaşında HELLP sendromu olan annenin 6. gebeliğinden, 3. yaşayan, 32 haftalık, 820 gram, sezeryan ile ve intrauterin gelişme geriliği olarak doğan erkek bebek yenidoğan servisine yatırıldı. Olgunun belirgin solunum sıkıntısının olması üzerine entübe edildi, mekanik ventilatör desteğine alındı, surfaktan verildi ve antibiyoterapi başlandı. Olguda intrauterin gelişme geriliği ve prematüreliğin olması üzerine yapılan ekokardiyografide özellikle sol ventrikülde ve interventriküler septumda (IVS) çok sayıda intrakardiyak kitleler görüldü (Figür 1). Kitlelerden özellikle IVS'nin üst tarafına yakın olanın (Figür 2) sağ ve sol ventrikül içine belirgin uzanım göstermesine rağmen ventrikül dolumlarının normal olduğu, ayrıca her iki ventrikülün

çıkım yollarının da açık olduğu izlendi. Sol ventrikül sistolik fonksiyonları da normal sınırlar içindeydi. Multiple intrakardiyak kitle olmasından dolayı öncelikle tüberoskleroz düşünüldü ve kraniyal MR çekilmesi planlandı, ancak genel durumunun iyi olmamasından dolayı çekilemedi. Elektrokardiyografide aritmi saptanmaması üzerine klinik izleme alınan bebekte aniden solunum sıkıntısının arttığı ve saturasyon düşüklüğü olması üzerine çekilen akciğer grafide pnömotoraks olduğu görüldü. Göğüs tüpü takılan olgunun izleminde saturasyonlarında yükselme olmadı ve kardiyopulmoner arrest geçiren olgu tüm müdahalelere rağmen hayatını kaybetti.

TARTIŞMA VE SONUÇ: Bebeklerde ekokardiyografide çok sayıda kalp tümörünün görülmesi büyük olasılıkla tüberosklerozu düşündürmektedir. Fetal dönemin 2. ve 3. trimesterinde ortaya çıkan tümörler doğuma kadar büyür, ancak sonra spontan regrese olurlar. Bu nedenle konservatif yaklaşım tercih edilir. Çok nadir de olsa erken dönemde acil kardiyak girişim gerekebileğinden dolayı bu tür olguların fetal dönemden itibaren takibi önemlidir.

Figür 1

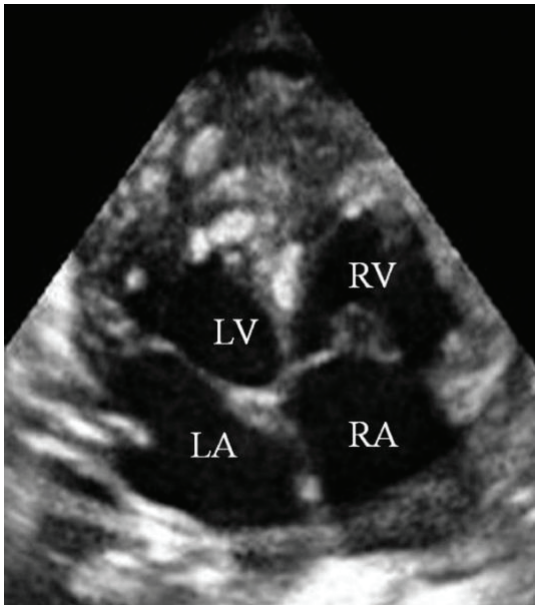

Sol ventrikül serbest duvarı ve interventriküler septumdan kaynaklanan multiple kardiyak kitleler.

Figür 2

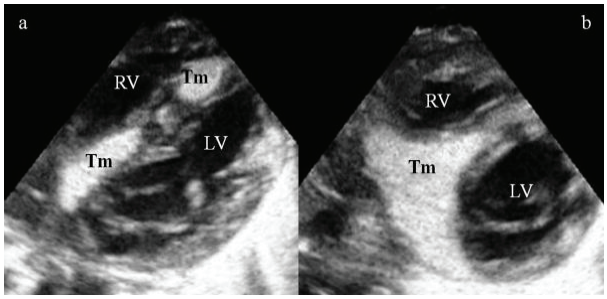

a. interventriküler septumdaki büyük kitleler, b. interventriküler septumun üst ucundan her iki ventriküle uzanan büyük kitle

P-042

Goldenhar Sendromunda Nadir Bir Kardiyak Anomali: İzole Parsiyel Pulmoner Venöz Dönüş Anomalisi

Şevket Ballı[1], Ayşe Esin Kibar[2], Mehmet Burhan Oflaz[3], İbrahim Ece[4], Gonca Bulut[5]

[1]Atatürk Hastanesi, Çocuk Kardiyolojisi Kliniği, Balıkesir
[2]Mersin Çocuk ve Kadın Doğum Hastanesi, Çocuk Kardiyolojisi Kliniği, Mersin
[3]Cumhuriyet Üniversitesi Tıp Fakültesi Çocuk Sağlığı ve Hastalıkları Anabilim Dalı, Çocuk Kardiyolojisi Bilim Dalı, Sivas
[4]Yüzüncü Yıl Üniversitesi Tıp Fakültesi Çocuk Sağlığı ve Hastalıkları Anabilim Dalı, Çocuk Kardiyolojisi Bilim Dalı, Van
[5]Atatürk Hastanesi, Çocuk Kliniği, Balıkesir

GİRİŞ-AMAÇ: Goldenhar sendromu nadir görülen bir branşiyal ark anomalisi olup, fasyal asimetri, yüz ve kulağın ipsilateral anomalileri, ileti tipi sensorinöral kayıp epibulber dermoidler, preaurikular çıkıntılar, kolobom ve değişik şekil ve büyüklükte vertebral anomalileri, akciğer, kalp, diş ve nörolojik defektleri içeren bir sendromdur. Konjenital kalp defektleri %5-58 oranında görülür. ASD, VSD, PDA, konotrunkal, situs ve heterotaksi, sol ventrikül çıkış yolu darlıkları sıklıkla görülen kalp anomalileridir.

BULGULAR: 4 aylık, Goldenhar sendromu nedeniyle takipli hasta kız hasta üfürüm nedeniyle değerlendirildi. Anne 26, baba 32 yaşında, akraba evliliği yok. Ailenin ilk çocuğu idi. Fizik muayenesinde tek taraflı kulak dispazisi, sağda preaurikular tag'lar, mikroftalmi ve servival vertabra hipoplazisi vardı Batın ve kranyal ultrasonografisi normaldi. Yapılan ekokardiyografisinde sol üst pulmoner venin vertikal ven aracılığıyla innominate vene açıldığı gözlendi.

TARTIŞMA VE SONUÇ: Goldenhar sendromununda değişik doğumsal kalp anomalileri görülmektedir. Bütün hastalara ayrıntılı ekokardiyografi yapılmalıdır.

Figür 1

Figür 2

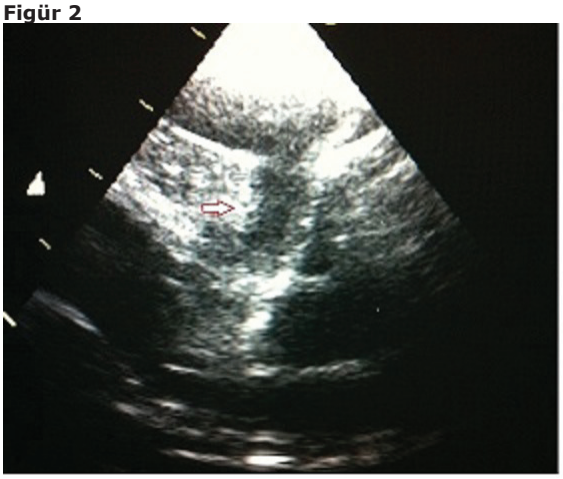

P-043

Ayna hayali dekstrokardisi, geniş horizontal karaciğeri olan tek ventrikül fizyolojisindeki sol modifiye blolack taussing şantlı yedi aylık hastada anjiografik olarak saptanabilen infrakardiyak total anormal pulmoner venöz dönüş anomalisi

Yılmaz Yozgat, Rahmi Özdemir, Önder Doksoz, Cem Karadeniz, Mehmet Küçük, Barış Güven, Timur Meşe, Nurettin Ünal

İzmir Dr. Behçet Uz Çocuk Hastalıkları ve Cerrahisi Eğitim ve Araştırma Hastanesi Çocuk Kardiyoloji Kliniği, İzmir

GİRİŞ-AMAÇ: Miadında 3150 gram ağırlığında doğan kız olgu santral siyanoz ve dekstrokardi ön tanısıyla merkezimize refere edildi.

OLGU: Olgunun saturasyonu oda havasında %81 idi. Yapılan ekokardiyografik incelemede ayna hayali Dekstrokardi,midline karaciğer, AVSD (RV>LV), Pulmoner atrezi, PDA saptandı. Hastaya PGE 1 infüzyonu başlandı. Konfluent pulmoner arterleri olan olguya 3 gün sol modifiye blolack taussing (L-MBT)sant operasyonu yapıldı. Şant sonrası olgunun saturasyonu %85 idi. Ekokardiyografik olarak şantı iyi çalıştığı gözlenen olgunun saturasyonu ilk 6 aylık izlemde %80-82 aralığında seyretti. Tek ventrikül fizyolojisinde kabul ettiğimiz olguya 7 aylıkken glenn operasyonuna hazırlık için kalp kateterizasyonu yapıldı. 4-F cobra kateter ile sağ femoral arter, descendan aorta yolu ile retrograd olarak arkus aortaya, Sol subklavien- sol pulmoner arter arasındaki L-MBT şanta ve sol pulmoner artere girildi. Sol subklavien- sol pulmoner arter arasındaki BT şantın patent olduğu, pulmoner arterlerin iyi gelişmiş olduğu izlendi (resim 1). Pulmoner arterlere verilen 2 cc/kg volümündeki non-iyonik kontrast maddenin görüntülenmesinde venöz dönüş fazında pulmoner venlerin sağ ve sol horizantal venler aracılığıyla vertikal vene açıldığı ve buradan da genişlemiş portal vene drene olduğu ve obstruksiyon göstermediği izlendi (resim-2, video 1,2). Olgunun daha önceki tanısına anjiografik olarak saptadığımız nonobstrüktif infrakardiyak tip total anormal pulmoner venöz dönüş (TAPVD) anomaliside eklendi. Kalp kateteri sonrası ekokardiyografik görüntüleme yapılarak İnfrakardiyak tip TAPVD ekokardiyografik olarak gösterilmeye çalışıldı fakat dekstrokardik kalpte geniş horizontal karaciğer nedeniyle başarılı olunamadı.

TARTIŞMA VE SONUÇ: Olguya kalp damar cerrahi konseyinde bidireksiyonel glenn sant yapılması ve infra kardiyak TAPVD cerahisi kararı alındı. Dekstrokardi ve horizontal karaciğeri olan konjenital kalp hastalıklı olgularda izah edilemeyen saturasyon düşüklüklerinde ekokardiyografi ile gösterilemeyen infrakardiyak TAPVD varlığı operasyon öncesi anjiografik olarak değerlendirilmelidir.

RESİM 1

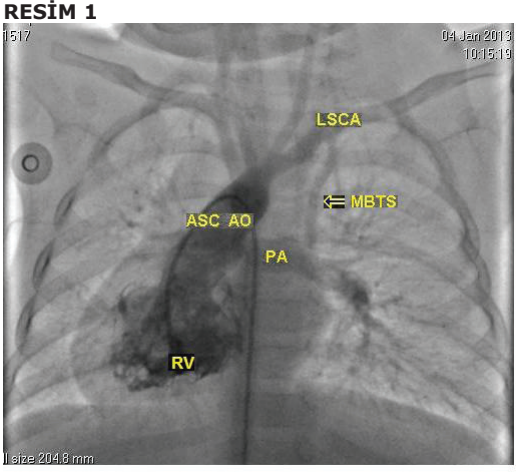

Resim 1

resim 2

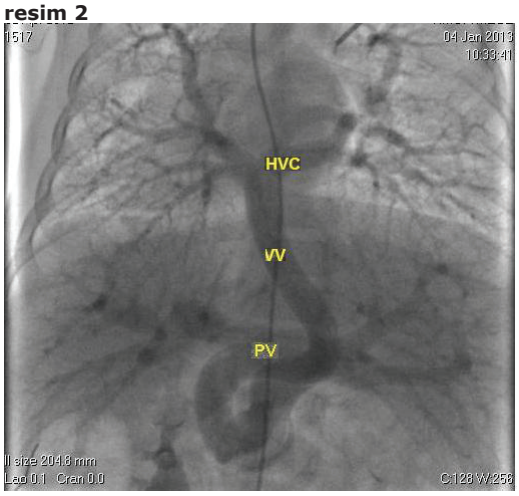

resim 2

P-044

İki aylık kız olguda timus hiperplazisine bağlı sağ ventrikül basısı ve perikardiyal effüzyon: Olgu sunumu

Yılmaz Yozgat, Önder Doksöz, Rahmi Özdemir, Cem Karadeniz, Barış Güven, Mehmet Küçük, Timur Meşe, Nurettin Ünal

İzmir Dr. Behçet Uz Çocuk Hastalıkları ve Cerrahisi Eğitim ve Araştırma Hastanesi Çocuk Kardiyoloji Kliniği, İzmir

GİRİŞ-AMAÇ: Timus bezi akciğer grafisinde 3 yaşa kadar faklı boyut ve şekillerde görülebilir. Timus dokusu çok yumuşak bir doku olup inspiryumda uzayıp küçülürken ekspiryumda kısalıp genişler. Belirgin timus hiperplazide bile genel olarak çevre dokulara ve kalbe bası izlenmemektedir.

OLGU: İki aylık kız hasta kalbinde üfürüm duyulması ve akciğer grafisinde kardiyomegali olması nedeniyle kliniğimize refere edildi. Telekardiyografisinde mediastende belirgin genişleme izlenen olgunun yapılan ekokardiyografik incelemesinde;küçük sekundum ASD, Sağ ventrikül serbest duvarında timus bezine bağlı bası ve 7 milimetrelik perikardiyal effüzyon izlendi (resim 1,2. video1). Olgunun mediastinal MR görüntülemesinde timus bezinin bariz hiperplazisi izlendi. Basının timus bezinden kaynaklandığı kabul edildi. Olgu 6 aylık olup perikardiyal effüzyonu kaybolmuş fakat sağ ventriküllün serbest duvarındaki basısı devam etmektedir. Fakat şu ana kadar basısıya bağlı sağ ventrikül çıkış yolu obstrüksiyonu gelişmemiştir.

TARTIŞMA VE SONUÇ: Bildiğimiz kadarıyla literatürde timus hiperplazisine bağlı kardiyak bası bildirilmemiştir. Bu olgu sunumu timus hiperplazisine bağlı sağ ventrikül basısı ve perikardiyal effüzyon bildirilen ilk olgudur.

resim 1

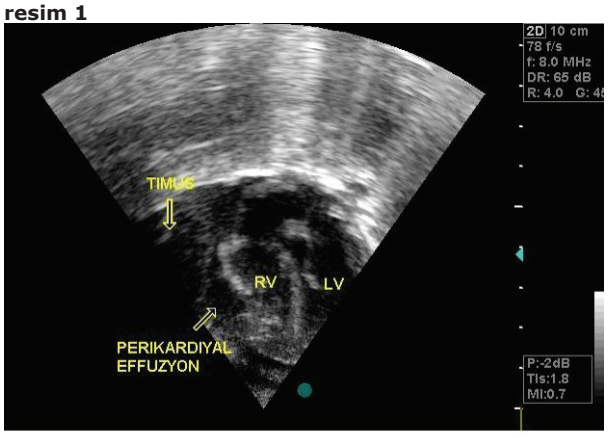

resim 1

resim 2

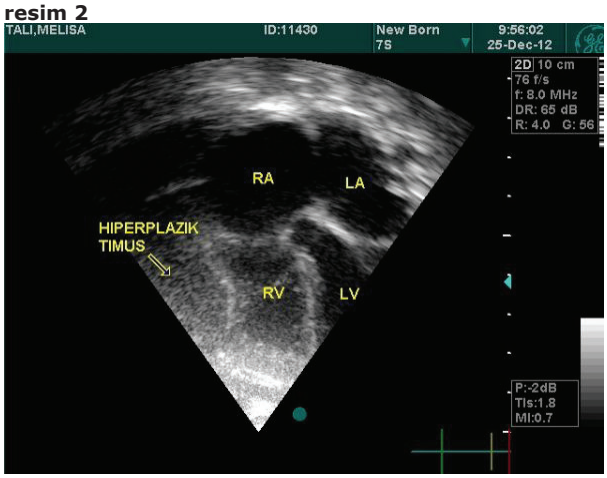

resim 2

pulmoner venler

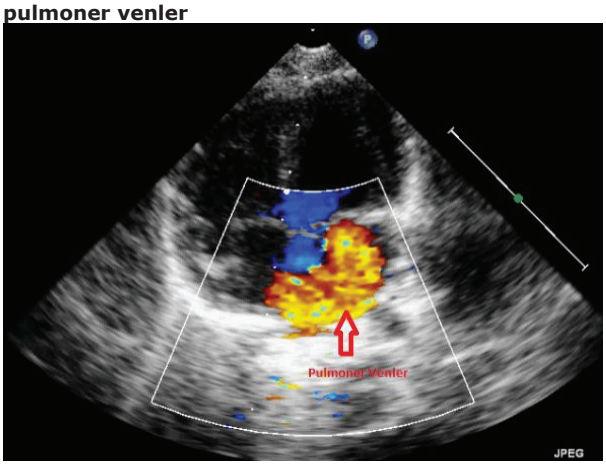

pulmoner venlerin de sistemik venlerin açıldığı sol atriuma döküldüğü görülmekte

Sistemik venöz dönüş anomalisi

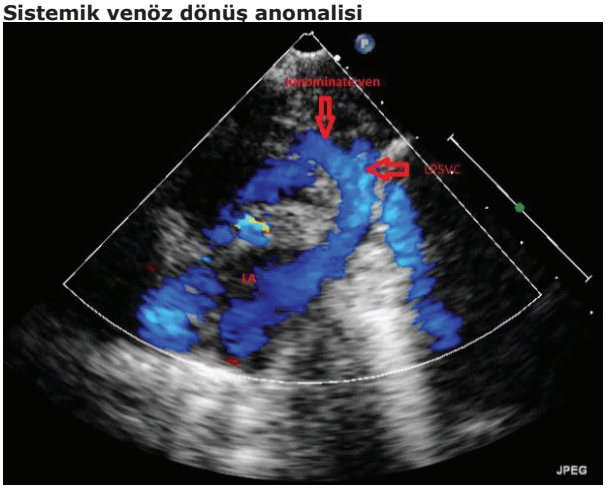

innominate venin LPSVC aracılığıyla sol atriuma açıldığı izlenmekte

P-045

Tüm sistemik venlerin sol atriuma açıldığı nadir bir konjenital kalp anomalisi

Murat Şahin, Tülay Demircan, Nuh Yılmaz, Özgür Kızılca, Mustafa Kır, Nurettin Ünal, Gül Sağın Saylam

Dokuz Eylül Üniversitesi Tıp Fakültesi, Çocuk Kardiyoloji Bilim Dalı, İzmir

GİRİŞ-AMAÇ: Sistemik venöz anomaliler izole veya diğer konjenital kalp hastalıklarıyla birlikte bulunabilirler. En sık görülen torasik sistemik venöz anomali, sol persistan vena cava (LPSVC) varlığıdır. Çoğunlukla koroner sinüs aracılığıyla sağ atriuma drene olurken, nadiren sol atriuma açılabilmektedir. Sol atrium-LPSVC bağlantısı ile birlikte, hastamızda olduğu gibi sağ süperior vena yokluğu ve inferior vena cava anomalisi eşlik etmesi oldukça nadir görülen sistemik venöz dönüş anomalisidir.

OLGU: 28 yaşındaki anneden miadında 4200 gr olarak doğan erkek bebek, 1 günlükken siyanozu nedeniyle hastanemize yönlendirildi. Aralarında akrabalık olmayan ailenin ilk çocuğunun 22 günlükken, siyanotik kalp hastalığı nedeniyle exitus olduğu öğrenildi. SO2 % 78-81 arasındaydı. Ekokardiyografide; atrial situs solitus, Fallot Tetralojisi, yüksek sekundum ASD ve sol pulmoner arter yokluğu mevcuttu. Sağ superior vena cavanın sağ atriumla bağlantısının olmadığı ve innominate ven aracılığıyla persistan sol superior vena cavaya açılarak birlikte sol atriuma döküldükleri gözlendi. İnferior vena cavanın sağ atrium yerine soldaki atriuma açıldığı ve pulmoner venlerin de sol atriuma açıldığı görüldü.

TARTIŞMA: Persistan sol süperior vena cava (LPSVC), torasik venöz sistemde görülen en sık anomalidir ve genel populasyonda %0,3-0,5 olarak bildirilmiştir. Konjenital kalp hastalığı varlığında bu oranın %3-10 olduğu gösterilmiştir. LPSVC varlığında,%82-90 sağ SVC de bulunmaktadır. Ancak sağ SVC yokluğu durumunda innominate ven aracılığıyla LPSVC'ye bağlantı sağlanmaktadır. LPSVC hastalarının %92 'si koroner sinüs yoluyla sağ atriuma açılırken, %8' i ya unroof koroner sinüs yoluyla yada direk olarak sol atriuma açılabilmektedir. Bu hastalarda eşlik eden en sık konjenital kalp hastalığı, Fallot Tetralojisidir. İnferior vena cavanın sol taraflı atriuma açılması oldukça nadir bir durumdur ve daha çok visseral heterotaksi ve septum sekundum yokluğunda görülebilmektedir. Atrial situsu solitus olan vakalarda bu durumun görülmesi oldukça nadir bir durumdur

SONUÇ: LPSC sol atrium bağlantısı oldukça nadir görülen bir sistemik venöz dönüş anomalisidir.Siyanoza yol açması ve sağdan sola şanta bağlı komplikasyonlara neden olabilmeleri açısından erken tanınması ve uygun cerrahiye verilmeleri önem taşımaktadır.

P-046

Göğüs ağrısı olan ve çocuk kardiyoloji polikliniğine başvuran 441 hastanın değerlendirilmesi

Osman Güvenç[1], Fatma Kaya[2], Derya Arslan[1], Derya Çimen[1], Bülent Oran[1]

[1]Selçuk Üniversitesi Tıp Fakültesi Çocuk Kardiyoloji Bilim Dalı
[2]Selçuk Üniversitesi Tıp Fakültesi Çocuk Sağlığı ve Hastalıkları Ana Bilim Dalı

GİRİŞ-AMAÇ: Çocuklarda göğüs ağrısı; çocuk acil, çocuk kardiyoloji ve genel çocuk polikliniklerine sık bir başvuru nedenidir. Bu çalışmada, göğüs ağrısı ile başvuran hastaların klinik özellikleri ve göğüs ağrısının sebebleri, dosyalar retrospektif olarak taranarak değerlendirildi. Amacımız göğüs ağrılarında kardiak nedenlerin sıklığını araştırmak.

GEREÇ VE YÖNTEM: Mayıs 2011- Kasım 2012 tarihleri arasında çocuk kardiyoloji bölümüne göğüs ağrısı şikayeti ile başvuran 441 çocuk hasta retrospektif olarak incelendi. Hastaların anamnezleri alındı, aile öyküleri sorgulandı, kardiyak fizik muayeneleri yapıldı, gerekli olduğu düşünülenlerden elektrokardiyografi, ekokardiyografi, 24 saatlik ritim holter monitorizasyonu, egzersiz testi ve laboratuar incelemeleri yapıldı.

BULGULAR: 441 hastanın 217'si (%49.2) erkek, 224'ü (%50.8) kız idi. Yaş ortalaması 11yıl (5-18 yaş) idi. 13 (%2.9) hastada kardiyak patoloji olduğu tespit edildi. Ekokardiyografide; 1 hastada PDA, 1 hastada sessiz ductus açıklığı, 1 hastada foramen ovale açıklığı, 1 hastada sekundum ASD, 1 hastada biküspit aorta, 1 hastada ebstein anomalisi, 1 hastada MVP, 1 hastada PHT, 2 hastada geçirilmiş ARA, 1 hastada hafif MY, 1 hastada hafif TY bulguları vardı. Bunlardan PHT, MVP, ebstein anomalisi, biküspit aorta, sekundum ASD, foramen ovale' nin göğüs ağrısına neden olabileceği düşünüldü. Göğüs ağrısında en yaygın; 387(%87.7) idiopatik, 22(%4.9) aksiyete, 20(%4.5) astım, 6(1,3) gastroözefageal reflü, 3(%0.6) myalji, 1(%0,2) FMF, 1(%0.2) pectus ekscavatum, 3(%0.6) kardiyojenik nedenler vardı.

TARTIŞMA VE SONUÇ: Çocuklarda görülen göğüs ağrılarında kardiyak nedenler nadirdir ama önemli ve kötü prognozlu olabilen hastalıklardır. Bu yüzden, hastalardan iyi bir anamnez alınması, dikkatli bir fizik muayene yapılması, gerekli hastalarda çeşitli tetkiklerin istenmesi ve ailenin bilgilendirilip rahatlatılması önemlidir.

Resim 1.

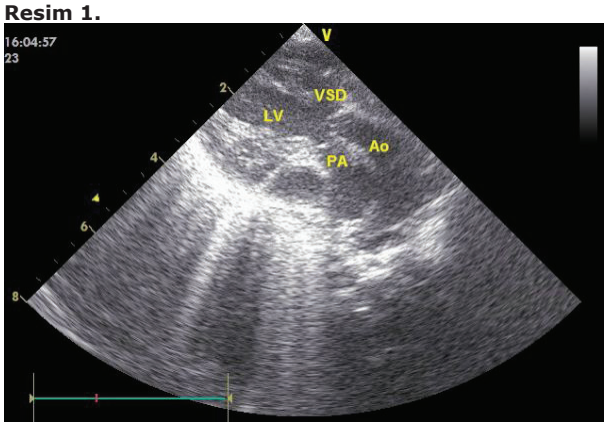

Aortanın önden pulmoner arterin arkadan sol ventrikülden çıktığını gösteren ekokardiyografi görüntüsü.

Resim 2.

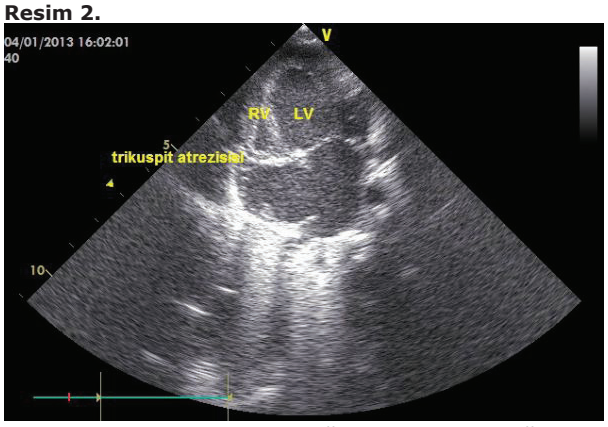

Triküspit atrezisi ve hipoplastik sağ kalbin görüntülendiği ekokardiyografi görüntüsü.

P-047

Çocuklarda Egzersize Kardiyovaskuler Yanıtın Değerlendirilmesi: Efor Testi Gerekli mi?

Şeyma Kayalı, Senem Özgür, Selmin Karademir, Utku Arman Örün, Mehmet Emre Arı, Özben Ceylan, Mahmut Keskin

Dr.Sami Ulus Kadın Doğum ve Çocuk sağlığı ve Hastalıkları Hastanesi, Kardiyoloji Kliniği, Ankara

Çocuklarda efor testi, istirahatte olmayan fakat egzersizle oluşan yakınmaları incelemek, ameliyat öncesi ve sonrası kalp hastalığı olanlarda fonksiyonel kapasite ve aritmiyi değerlendirmek, mevcut aritmileri saptamak, spor yapacak çocuklara ön değerlendirme yapmak amaçlarıyla kullanılmaktadır. Hastanemizde 2001-2013 yılları arasında toplam 854 hastaya egzersiz testi uygulanmıştır. Hasta yaş aralığı 5 ila 17 yıl arası değişmekte olup hastaların tümüne Bruce protokolune göre semptomla sınırlı treadmill egzersiz testi yapıldı. Toplam 748 hastada test normal olarak yorumlandı. Egzersizle 2 olguda ST yükselmesi tespit edilirken, 1 olguda sağ dal bloğu gelişti. Ventriküler ekstrasistol (VES) olduğu bilinen hastaların 5' inde VES sıklığında artma tespit edilirken, 17 hastada değişme olmadı, 45 hastada ise azalma tespit edildi. Sonuç olarak; çocuklarda egzersiz stres testi, egzersizle oluşabilecek fizyolojik değişikliklerin belirlenmesi ve egzersize kardiyovaskuler yanıtın değerlendirilmesinde kullanılan değerli bir testtir.

P-048

Hipoplastik Sağ Ventrikül, Triküspit Atrezisi, Subaortik Ventriküler Septal Defekt ve Büyük Arterlerin D-Transpozisyonu Olan Çift Çıkışlı Sol Ventrikül; 2- D Ekokardiyografik Tanı

Osman Yılmaz, Nilay Hakan, Ömer Kılıç

Çocuk kardiyoloji, Erzurum Bölge Eğitim ve Araştırma Hastanesi

Çift çıkışlı sol ventrikül, çeşitli anatomik tiplerinin olduğu çok nadir bir konjenital kardiyak anomalidir. Bu olgu sunumunda aorta ve pulmoner arteri sol ventrikülden çıkan iki günlük bir erkek bebek tartışıldı. Olgumuzda görülen konjenital kalp hastalığı anomalileri arasında; iyi gelişmiş bir pulmoner arterin arkadan ve soldan çıkması, aortanın önden ve sağdan çıkması (Büyük arterlerin d-transpozisyonu), ostium sekundum tipi atriyal septal defekt, triküspit atrezisi, şiddetli hipoplastik sağ ventrikül, subaortik ventriküler septal defekt, normal pulmoner arter basıncı ile birlikte pulmoner arter kan akımı artışı ve mitral - pulmoner fibröz devamlılığının görülmesi yer alıyordu (resim 1, 2).

P-049

Ailevi Akdeniz Ateşi olan Çocuklarda Sol Ventrikül Fonksiyonlarının Doku Doppler, Strain ve Strain Rate Ekokardiyografi ile Değerlendirilmesi

Özben Ceylan[1], Senem Özgür[1], Utku Arman Örün[1], Vehbi Doğan[2], Osman Yılmaz[1], Mahmut Keskin[1], Filiz Şenocak[1], Selmin Karademir[1]

[1]Dr. Sami Ulus Çocuk Hastanesi, Pediatrik Kardiyoloji Bölümü
[2]Gaziosmanpaşa Üniversitesi, Pediatrik Kardiyoloji Ana Bilim Dalı, Tokat

GİRİŞ-AMAÇ: Kardiyak yönden semptom göstermeyen Ailevi Akdeniz ateşi (AAA) olgularında bölgesel ve/veya global sistolik ve diyastolik fonksiyonlarda erken dönem olabilecek değişiklikleri belirlemek, konvansiyonel ekokardiyografi ile gösterilemeyen miyokardiyal tutulumun doku Doppler, strain (S) ve strain rate (SR) ekokardiyografi ile saptanıp saptanmayacağını belirlemektir.

BULGULAR: Çalışmaya AAA tanısı ile izlenen ve düzenli olarak kolşisin kullanan 45 hasta ile aynı yaş ve cinsiyette olan 45 kontrol grubu alındı. Hasta ile kontrol grubu arasında yaş, cinsiyet, boy ve ağırlık açısından istatistiksel farklılık yoktu ($p>0.05$). Ortalama hastalık süresi 4.6±2.4 yıl (aralık 6 ay-10 yıl) idi. EF hasta grubunda kontrol grubuna göre düşük olmasına rağmen KF, septum kalınlığı ve arka duvar kalınlığı açısından grular arasında anlamlı fark saptanmadı. Mitral kapak erken doluş hızı (E) dalgası hasta grubunda 99.9±12.1 cm/sn, kontrol grubunda 93.8±14.3 cm/sn olup hasta grubunda anlamlı derecede yüksekti ($p<0.05$). Mitral kapak pik E dalgası DT, pik A ve E/A oranı gruplar arasında farklılık göstermedi. Septal mitral anulus Sm dalgası hasta ve kontrol grubunda

sırasıyla 7.5±1.1 cm/s ve 8.1±1.2 cm/s olup hasta grubunda anlamlı derece düşük idi (p<0.05). Septal MPI hasta grubunda 0.44±0.09 ve kontrol grubunda 0.39±0.07 olup hasta grubunda anlamlı derecede yüksek bulundu (p<0.05). Septal mitral anulus IVCT hasta grubunda 59.5±13.5 ms, kontrol grubunda 53.0±14.4 ms ve Am dalgası hasta grubunda 6.7±2.0 cm/s, kontrol grubunda 7.7±1.7 cm/s olup gruplar arasında anlamlı fark vardı. (p<0.05). Septal mitral anulus Em, IVRT, ET, E/Em, lateral mitral anulus Am, ET, IVRT, Sm, IVCT ve MPI gruplar arasında farklılık göstermedi. Hasta ve kontrol grubunda sırasıyla longitudinal GS %-14.44±4.77 ve %-17.40±1.79, radyal global strain % 14.80±6.29 ve % 17.53±4.63, radyal global strain rate 0.59±0.24 s- ve 0.83±0.51 s- olup hastalarda anlamlı derecede düşük idi (p<0.05).

TARTIŞMA VE SONUÇ: Miyokardiyal fonksiyonları global olarak gösteren ve kantitatif bir yöntem olan S ve SR ekokardiyografinin miyokardiyal tutulumu belirlemede daha üstün olduğunu vurgulamak istiyoruz.

Bigisayarlı tomografi görüntüsü

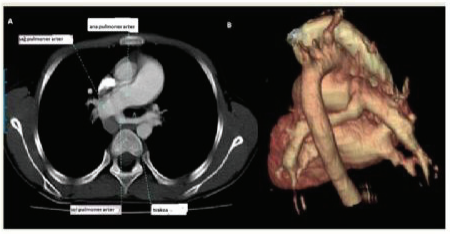

Olgu

P-050

Nadir bir birliktelik; pulmoner arter sling ve Mowat Wilson sendromu

Köksal Binnetoğlu[1], Şule Yıldırım[2], Naci Topaloğlu[2], Mustafa Tekin[2], Nazan Kaymaz[2], Gürkan Altun[3]

[1]Çanakkale Onsekiz Mart Üniversitesi Tıp Fakültesi Çocuk Kardiyoloji
[2]Çanakkale Onsekiz Mart Üniversitesi Tıp Fakültesi Çocuk Sağlığı ve Hastalıkları
[3]Kocaeli Üniversitesi Tıp Fakültesi Çocuk Kardiyoloji

GİRİŞ-AMAÇ: Sol pulmoner arterin sağ pulmoner arterden çıktığı pulmoner arter sling (PAS) anomalisi, trakea ve özafagusa bası yaparak solunum zorluğu, öksürük, hışıltı, stridor, beslenme güçlüğü ve tekrar eden kusmalara yol açabilen nadir bir vasküler halka çeşididir. Bu yazıda kliniğimizde dismorfik yüz yapısı, hafif mental retardasyon nedeniyle izlenen ve üfürüm nedeniyle yapılan ekokardiyografide pulmoner arter sling anomalisi saptanan 14 yaşındaki bir olgu sunulmuştur

OLGU: Ondört yaşında kız çocuğu, dismorfik yüz yapısı ve hafif mental retardasyon ve üfürüm nedeniyle çocuk kardiyoloji polikliniğine ilave kardiyak patoloji araştırılması amacıyla gönderildi. Hikayesinde miadında 2200gr normal vajinal yolla doğduğu, 6 aylıktan sonra tekrarlayan hırıltı ve ara ara kusma ve kabızlık şikayetlerinin bulunduğu, 6 yaşından sonra bu şikayetlerin gerilediği öğrenildi. Başka bir merkez tarafından da takip edilen hastanın ayrıntılı genetik, nörolojik ve kardiyolojik değerlendirmesi yapıldığı, dış merkezde yapılan ekokardiyografisinde patoloji saptanmadığı görüldü. Karyotip analizi normaldi ve 23. kromozoma ait subtelomerik bölge FISH çalışmasında delesyon yoktu. Hastanın fizik muayenesinde düşük kulak, mikrosefali, dar çene, derin göz çukurları, strabismus, hipertelorizm ve geniş burun köprüsü vardı (Figür 1). Kardiyolojik muayenesinde apikal odakta duyulan 2/6 sistolik üfürüm dışında patoloji yoktu. Akciğer sesleri normaldi. Taşipne ve dispne yoktu. Hastaya 2. kez yapılan ekokardiyografide, ana pulmoner arterin geniş olduğu, pulmoner arter dallanmasının normal olmadığı, sol pulmoner artere ait akımın izlenmediği saptandı. Renkli akım Doppler ile sağ pulmoner arterin posteriorundan sola doğru uzanan vasküler yapı görüldü ve bunun sol pulmoner arter olabileceği düşünülerek hastadan kontrastlı bilgisayarlı tomografi (BT) istendi. BT'de sol pulmoner arterin sağ pulmoner arterden köken aldığı ve trakeade minimal bası yaptığı saptandı (Figür 2). Pulmoner arter sling anomalisi ile birlikte mevcut dismorfik bulguların Mowat Wilson sendromuna uyduğu düşünüldü

TARTIŞMA VE SONUÇ: Tekrarlayan solunum yolu ve gastrointestinal şikayetleri olan dismorfik yüz yapısının eşlik ettiği çocuklarda PAS anomalisi mutlaka araştırılmalıdır.

P-051

Fallot tetralojisi ve Aort Kökü Dilatasyonunun Gelişiminde Fibrilin 1 Gen Mutasyonu

Özben Ceylan[1], Senem Özgür[1], Utku Arman Örün[1], Vehbi Doğan[2], Mahmut Keskin[1], Filiz Şenocak[1], Selmin Karademir[1]

[1]Dr. Sami Ulus Çocuk Hastanesi, Pediatrik kardiyoloji, Ankara
[2]Gaziosmanpaşa Üniversitesi, Pediatrik Kardiyoloji Ana Bilim Dalı, Tokat

GİRİŞ-AMAÇ: Transforming growth factor β (TGF- β) kalp gelişiminin düzenlenmesinde rol oynamaktadır. Fibrillin-1 proteininin latent TGF-β binding protein (LTBP-1) ile etkileşerek TGF-β aktivitesini kontrol ettiği düşünülse de kesin mekanizması tam olarak bilinmemektedir.

GEREÇ VE YÖNTEM: Merkezimizde fallot tetralojisi tanısı ile izlenen ardışık 26 hastada fibrillin gen mutasyonu çalışıldı. Tüm hastaların aortik kök dilatasyonu açısından aort kökü çapı ölçüldü.

BULGULAR: Fibrillin gen mutasyonu 26 hastada bakıldı. Median yaş 5.8 yıl (range: 9 ay-17 yıl) idi. Hastaların 21'i erkek, 5'i kız idi. 26 hastanın 10'nunda fibrilin gen mutasyonu pozitif saptandı. 7 hastadaki mutasyon daha önce tanımlanmamış. Fibrilin gen mutasyonu pozitif çıkan hastaların biri kız, 9'erkek idi. Çıkan aortada dilatasyon 9 hastada saptandı. Dokuz hastanın 5'inde fibrilin gen mutasyonu pozitif idi. 4 hastada fibrilin gen mutasyonu negatif olmasına rağmen çıkan aortada dilatasyon vardı. Çıkan aortada dilatasyon saptanan hastaların biri kız, 8'i erkek idi. 20 hasta ameliyat oldu, altısı ameliyat olmayı beklemektedir. İzlem süresi ortalama 4.8 yıl olarak hesaplandı. Oratlama ameliyat yaşı 2.9 yıl idi.

TARTIŞMA VE SONUÇ: Fibrilin 1 gen mutasyonu muhtemelen long form of latent TGF- β binding protein 1 (Ltbp1L) etkileyerek, emriyolojik dönemde kalbin gelişimi sırasında fallot tetraoljisi gelişiminde rol oynuyor gibi görünmektedir. Ayrıca Fibrilin 1 gen mutasyonu bu hastalardaki aortik kök dilatsyonundan sorumlu olabilir.

P-052

Geniş atriyal septal defekt birlikteliği nedeniyle yedi aylıkken tanı alan kor triatriatum sinister olgusu

Yılmaz Yozgat, Önder Doksöz, Rahmi Özdemir, Cem Karadeniz, Mehmet Küçük, Barış Güven, Timur Meşe, Nurettin Ünal
İzmir Dr. Behçet Uz Çocuk Hastalıkları ve Cerrahisi Eğitim ve Araştırma Hastanesi Çocuk Kardiyoloji Kliniği, İzmir

GİRİŞ-AMAÇ: Kor triatriatum sinister fibromüsküler bir memran tarafından sol atriyumun ikiye ayrılması olarak tanımlanır ve posterosüperior oda üst bölümü oluştururken, anteroinferior oda ise alt bölümü yani sol atriyumu oluşturur. İki bölüm arasındaki ilişki bir ya da daha fazla pencere yolu ile sağlanır.

OLGU: Yedi aylık erkek olgu kortriatriatum sinister tanısıyla cerrahi amaçlı kliniğimize refere edildi. Olgu gelişinde taşipneik ve taşikardik (150 vuru/dk) olup saturasyonu %85 idi. Fizik muayenesinde sternum sol üst kenarında 2/6 sistolik ejeksiyon üfürümü saptandı. Ekokardiyografik incelemesinde kalbin sağ yapılarının geniş olduğu ve sol atriyumun bir memran tarafından ikiye bölündüğü izlendi. Sol atriyumun üste kalan odacığına pulmoner venlerin (pulmoner venöz odacık) açıldığı, pulmoner venöz akımının anteroinferiordaki odacığa direkt olarak açılamadığı, önce geniş ASD yoluyla sağ atriyuma açıldığı daha sonra akımın sağ atriyum basıncının yüksek olması nedeniyle açılan foramen ovaleden R-L şant yoluyla anteroinferiordaki odacığa açıldığı izlendi. (Resim 1.Video1).

TARTIŞMA VE SONUÇ: Olguya kalp kateterizasyonu yapıldı. Pulmoner arterlere verilen opak maddenin pulmoner venöz dönüş fazının görüntülemesinde pulmoner venlerin genişlemiş olduğu, opak maddenin önce sol atriyal üst çemberi doldurduğu daha sonra akımın sağ atriyuma yöneldiği buradan ASD yoluyla sol atriyum alt çemberinin dolduğu izlendi (video 2,3). Olguya ASD, kor triatriyatum sinister tanısıyla cerrahi planlandı.

resim 1

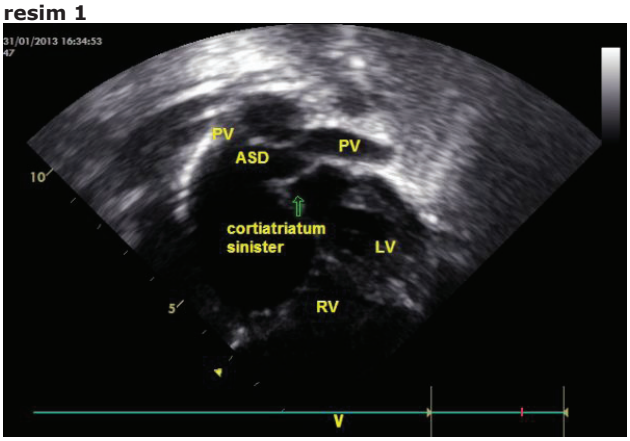

resim 1

P-053

Yenidoğan döneminde semptom veren Ebstein benzeri triküspid kapak patolojisi: Dev sağ atrium

Ayse Esin Kibar[1], Olgu Hallıoglu[2], Hasan Demetgül[2], Sevcan Erdem[3], Nazan Özbarlas[3]
[1]Mersin Kadındoğum Çocuk Hastalıkları Hastanesi, Çocuk Kardiyoloji, Mersin
[2]Mersin Üniversitesi Tıp Fakültesi, Çocuk Kardiyoloji Bilimdalı, Mersin
[3]Çukurova Üniversitesi Tıp Fakültesi, Çocuk Kardiyoloji Bilimdalı,Adana

GİRİŞ-AMAÇ: Konjenital Ebstein benzeri izole trikuspid kapak patolojileri ender görülen doğumsal kalp hastalığıdır. Fonksiyonel veya anotomik pulmoner atrezi ile birlikte olan ve yenidoğan döneminde semptom veren hastalar çok azdır. Burada prenatal dönemde tanı alan ve yenidoğan döneminde ağır klinik tablo ile seyreden ebstein benzeri triküspit kapak anomalisi olan bir olgu ender olması nedeniyle sunulmuştur.

OLGU: 30 yaşındaki annede prenatal 34. haftada fetal ekokardiyografide sağ atriyumda belirgin olmak üzere (26x37 mm) sağ kalp boşluklarında genişleme, kardiyomegali, iyi koapte olamayan trikuspid kapak ve ağır trikuspid yetersizliği, muskuler ventriküler septal defekt saptandı (Şekil 1). Hasta 40 haftalık iken 3260 gr ağırlığında doğan hastada ilk saatlerde hipotoni, siyanoz, hepatomegali, takipne, taşikardi mevcuttu ve entübe edildi. Telekardiyografide, çok belirgin kardiyomegali saptandı. Ekokardiyografik incelemede; trikuspid kapakta ebstein benzeri daha apikalde bir yerleşim olduğu ve koaptasyonun ileri derecede bozuk olduğu ve tam kapanmanın sağlanamadığı belirlendi. Renkli Doppler incelemede çok ağır trikuspid yetersizliği saptandi. Buna bağlı olarak; dev sağ atriyum (30x33mm) sağ ventrikülde bir miktar genişleme, atriyal septal defekt (ASD), midmuskuler ventriküler septal defect, duktus açıklığı ve pulmoner hipoplazi saptandı (şekil 2). ASD üzerinde sağ-sol şant izlendi. Hastaya pulmoner akımı artırmak ve pulmoner hipertansiyonu düşürmek için ventavis, sildenafil, antikonjestif tedavi ve dopamin başlandı. Medikal tedavi sonrası klinik tablosu düzelen hasta antikonjestif tedavi ile taburcu edildi.

TARTIŞMA VE SONUÇ: Ebstein benzeri trikuspid kapak patolojisi ender olarak yenidoğan döneminde semptom vermektedir. Bu hastalarda; prenatal tanı, uygun merkeze anne karnında transport ve erken tedavinin hayat kurtarıcı olabileceği unutulmamalıdır.

Şekil 1

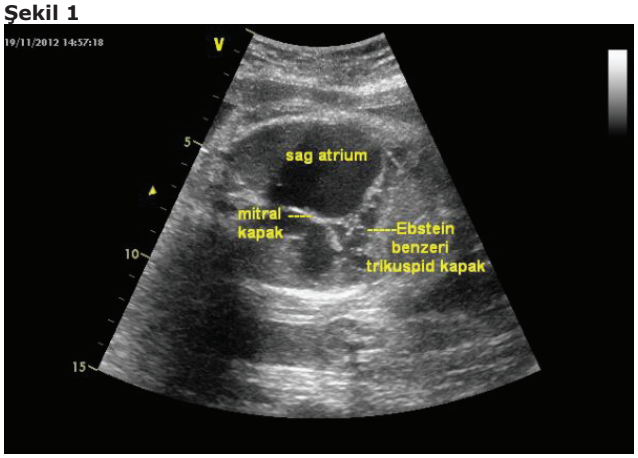

Şekil 1: Fetal ekokardiyografide Ebstein benzeri trikuspid kapak patolojisi ve dev sağ atrium

Şekil 2

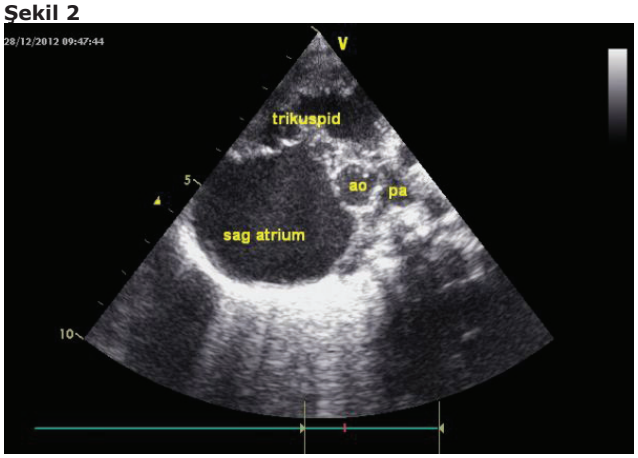

Şekil 2: Postnatal ekokardiyografide dev sağ atriyum, trikuspid kapak patolojisi ve pulmoner hipoplazik görünümü

P-054

Sol Atriyumda yer alan kitle- fibrosarkom:

Özge Pamukçu, Mustafa Argun, Abdullah Özyurt, Ali Baykan, Nazmi Narin, Kazım Üzüm
Erciyes Üniversitesi, Çocuk Kardiyoloji-Kayseri

14 yaş kız hasta bir aydır olan öksürük nedeniyle dış merkezde solunum yolu enfeksiyonu tanısıyla tedavi edilmiş. Tedavi sonrası öksürüğünün devam etmesi üzerine Çocuk Göğüs hastalıklarına yönlendirilmiş. Çekilen akciğer grafisinde mediastinal lenfadenopatileri saptanan hastaya toraks BT çekildi. Üst anterior mediastende yeralan 7x6 cm boyutunda kitle varlığı tesbit edildi. Kitle lezyonu superior vena kavayı belirgin ittiği görüldü ayrıca sol atriyumda yer alan 4X3 cmlik kitle nedeniyle kardiyolojik inceleme üzerine tarafımıza yönlendirildi. Hastanın ekokardiyografik incelemesinde sol atriyumun tamamını kaplayan10.5 cm çevresinde 8.2cm² heterojen görünümde kitle izlendi. Sol ventrikül çıkış yolu açıktı. Hastanın üst anterior mediasteninde yer alan kitleden yapılan biyopsinin fibrosarkom ile uyumlu bulunduğu saptandı.

TARTIŞMA VE SONUÇ: Sol atriyumdaki kitlelerin çoğu ileri yaştaki hastalarda fibrilasyona bağlı trombustur. Çocukluk çağında ise en sık miksomalar görülmektedir. Daha nadir olmak üzere valvüler endokarddan orijin alan papiller fibroelastomalarda sol atriyumda yer alır. Kardiyak sarkomlar aslında daha çok sağ atriumda bulunur.

Sağ taraflı tümörler genelde çok büyük olmadıkça asemptomatik seyreder. Fakat sol taraflı tümörler inme, miyokardial enfarktüs, mezenterik iskemi, renal enfarktüs, ekstremite iskemisine neden olabilir. Ayrıca boyut ve mobilitelerine bağlı olarak diastolde sol ventriküler doluşunu tıkayarak rekürren pulmoner ödeme yol açabilir. Bu vaka raporunda olgudaki kitlenin öksürük dışında başka semptom vermemesi ve fibrosarkom olmasına rağmen sol atriumda yerleşmesi nedeniyle sunulmak istenmiştir.

Figür1

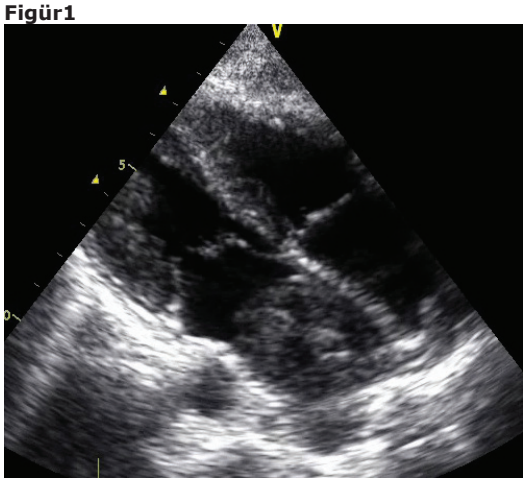

Sol atriyumda yeralan kitle

P-055

Büyük Arterlerin Anatomik Düzeltilmiş Malpozisyonu: İki olgu sunumu

Erkut Öztürk, Ender Ödemiş, Öykü Tosun, Yakup Ergül, Alper Güzeltaş
İstanbul Mehmet Akif Ersoy Göğüs Kalp Damar Cerrahisi Eğitim ve Araştırma Hastanesi

GİRİŞ-AMAÇ: Büyük Arterlerin Anatomik Düzeltilmiş Malpozisyonu (BAADM), oldukça nadir görülen bir konjenital kalp hastalığı formudur. Ventriküloarteryel bağlantı normal olmasına rağmen aort ve ana pulmoner arter köklerin birbirine paralel çıkması olarak tanımlanır. Anormal ilişkili aort sol ventrikülden, ana pulmoner arter sağ ventrikülden çıkmaktadır. Bu yazıda bir aylık kız ve beş aylık erkek iki olmak üzere BAADM tanısı almış iki olgu sunulmuştur. Böylece nadir görülen bu patolojinin tedavilerinin farklı olduğu diğer büyük arter anomalileri ile ayırıcı tanısının önemine dikkat çekilmek istenmiştir. Olgu 1: Üç aylık hasta solunum sıkıntısı nedeniyle tarafımıza başvurdu. Fizik muayenesinde saturasyonu %92 ve sternumun sol kenarı boyunca 3/6 sistolik üfürüm duyulmaktaydı.. Elektrokardiyogram(EKG), normal sinüs ritmi ve sağ aks deviasyonu mevcuttu. Göğüs grafisinde kardiyomegali mevcuttu. Ekokardiyografide, situs solitus, levocardia, geniş subpulmonik VSD, AV ve VA konkordans mevcuttu. Aort pulmoner arterin önünde ve solunda (L-malpoze) yer almaktaydı. Aortik ark elangone ve sağ pozisyondaydı. Hastaya pulmoner banding operasyonu yapıldı. Postoperatif 7.günde taburcu edilen hastanın takibi devam etmektedir. Olgu 2: 14 günlük kız hasta,annenin Tip 1 Diabetes Mellitus'u olması nedeniyle yapılan fetal USG'de Büyük arterlerin transpozisyonu saptanması üzerine postnatal olarak kliniğimize yönlendirilmişti. Yapılan ekokardiyografide ilk olguya benzerdi. İki aylıkken pulmoner banding yapılan hasta postoperatif 8.günde taburcu edildi.Olgunun takibi sorunsuz devam etmektedir.

TARTIŞMA VE SONUÇ: Sonuç olarak BAADM nadir görülen bir kardiyak patoloji olmakla birlikte ekokardiyografi bulgularının, gerektiğinde ilave olarak yapılacak CT veya MRI ile birlikte iyi bir segmental yaklaşım içinde değerlendirilmesi ile tedavi yaklaşımı farklı olan ve daha sık görülen düzeltilmiş transpozisyon ve transpozisyondan ayırt edilmesi kolaylaşacaktır.

P-056

Bland-White-Garland Tanısını Geciktiren Tanılar: iki olgunun sunumu

Haşim Hüsrevşahi[1], Akber Molai[2], Bahmen Rastkar[2]

[1]BOZOK ÜNİVERSİTESİ PEDİATRİ ABD, YOZGAT
[2]TEBRİZ ÜNİVERSİTESİ TIP BİLİMLERİ, PEDİATRİK KARDİYOLOJİ DEPT, TEBRİZ, İRAN

Bland-White-Garland sendromu olarak tanımlanan sol koroner arterin sağ pulmoner arterden çıkışı (ALCAPA) nadir bir klinik durum olup genellikle izole anomali olarak görülse de bazen patent duktus arteriozus (PDA), ventriküler septal defekt (VSD), aort koarktasyonu (CoA) ve Fallot tetralojisi (ToF) ile de birliktelik gösterir. ALCAPA, idioptaik kardiyomiyopati gibi bazı klinik durumlar nedeniyle tanısı gecikebilir. Biz burada değişik sunum gösteren iki olguyu sunuyoruz. Bize 3 yaşında PDA kapatılması için başvuran birinci olgumuz bir yaşındayken anjiyografik çalışma sonrasında PDA ve idiopatik kardiyomiyopati ve 10 yaşındaki ikinci olgumuz ise göğüs ağrısı ve mitral valv prolapsi ve mitral yetmezlik tanılarıyla takip edilmişlerdir. Olgularımızın EKG'deki derin Q ve diğer iskemik bulgular, transtorasik ekokardiyografi bulguları olarak sağ koroner arter dilatasyonu ve pulmoner artere diastolik kaçış akımı bulguları doğru tanı için belirleyici rol oynamıştır. Tanılar anjigrafik çalışmayla onaylanmıştır.

Birinci olgunun anjiyografik bulgusu

İkinci olgunun anjiyografik bulgusu

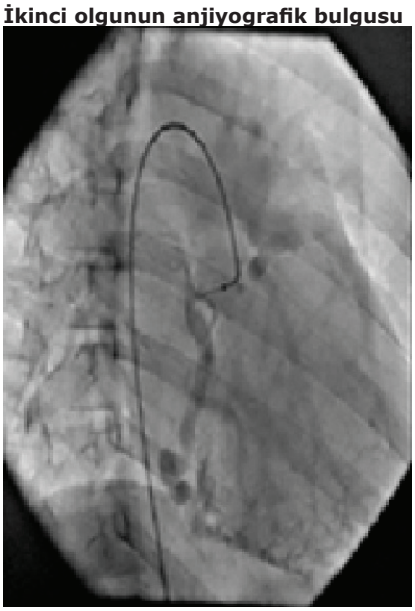

Tablo-1: Olguların Kateterizasyon bulguları

		Sağ Atrium	Sağ Ventrikül	Ana Pulmoner Arter	Sol Ventrikül	Aort
Basınç mmHg	Birinci olgu	Ortalama 8	25/0-10	25/12 (ort:20)	130/0-20	130/80 (m:110)
	İkinci olgu	Ortalama 3	30/0-15	28/17 (m:23)	105/0-20	100/70 (m:85)
O2 Satu-rasyo-nu	Birinci olgu	%70	%70	%76	95%	95%
	İkinci olgu	%70	%70	%76	95%	95%

P-057

Hipertrofik kardiyomiyopati konjenital sitomegalovirus enfeksiyonunun bir bulgusu mudur?

Fikri Demir[1], Murat Muhtar Yılmazer[2], Sibel Dallı[3], İlyas Yolbaş[3], Meki Bilici[2]
[1]Diyarbakır Eğitim ve Araştırma Hastanesi, Çocuk Kardiyolojisi Kliniği, Diyarbakır
[2]Dicle Üniversitesi, Çocuk Sağlığı ve Hastalıkları Anabilim Dalı, Çocuk Kardiyolojisi Bilim Dalı, Diyarbakır
[3]Dicle Üniversitesi, Çocuk Sağlığı ve Hastalıkları Anabilim Dalı, Diyarbakır

GİRİŞ-AMAÇ: Sitomegalovirüs (CMV) en sık konjenital enfeksiyon nedenidir. Genellikle asemptomatik olmakla birlikte, olguların %10'unda multiorgan tutulumuyla kendini gösterir. Konjenital CMV enfeksiyonunda, kalp dokusunda da virüs gösterilmiş ve dilate kardiyomiyopati, atrioventriküler blok, VSD, ASD, PDA ve Fallot tetralojisi gibi bozukluklarla ilişkilendirilmiştir. Bu hastalarda daha önce hipertrofik kardiyomiyopati (HKMP) bildirilmediğinden, böyle bir birliktelik saptanan olgumuz sunulmaya değer bulunmuştur.

OLGU: Fetal distres nedeniyle 36. gestasyon haftasında sezaryen ile doğan yenidoğan, doğumdan hemen sonra peteşiyal cilt lezyonları ve beslenme sorunu nedeniyle yatırıldı. Özgeçmiş ve soygeçmişinde özellik yoktu. Fizik muayenesinde hafif hipotoni, hepatomegali ve karın bölgesinde peteşiyal lezyonları saptandı. Persantilleri normaldi. Trombositleri 90.000/mm3, total bilirubini 19.3 mg/dl, direkt bilirubini 11.8 mg/dl, ALT: 278 U/L, AST: 913 U/L bulundu. Kültürleri alınarak ampisilin ve gentamisin başlandı. Ciddi hiperbilirubinemi nedeniyle yatırıldığı gün kan değişimi yapıldı. Kraniyal ultrasonografisinde lateral ventriküllerde dilatasyon saptanınca çekilen BT'de dilatasyon yanında periventriküler kalsifikasyon gözlendi. Gözünde de koryoretinit saptanan hastadan konjenital sitomegalovirüs enfeksiyonu düşünülerek yollanan anti-CMV Ig M pozitif bulundu. Parenteral gansiklovir (12 mg/kg/gün, iki dozda) başlandı. Yatışının dördüncü gününde üfürüm duyulunca yapılan kardiyolojik değerlendirme ve ekokardiyografik incelemede hipertrofik kardiyomiyopati ve 2.5 mm genişliğinde PDA saptandı. Septum kalınlığındaki artış arka duvardan belirgin idi (14 mm'ye 11 mm) (Resim 1). Çıkış yolu obstrüksiyonu saptanmadı, ventrikül fonksiyonları normaldi. Ritim bozukluğu tespit edilmedi. 10 mg/kg/gün dozunda üç doz oral ibuprofen verildi. Hastanın kanında polimeraz zincir reaksiyonuyla CMV DNA da pozitif saptandı. İbuprofen tedavisi ile PDA kapandı. Sarılığı, karaciğer enzimleri gerileyen, hipotonisitesi kaybolan, klinik durumu düzelen hasta gansiklovir tedavisi iki haftaya tamamlandıktan sonra taburcu edildi. Bir yıllık takibimiz sonunda sol ventrikül duvar kalınlığı düzeylerinde gerileme gözlenmedi.

TARTIŞMA VE SONUÇ: Olgumuzda, sitomegalovirüsün kardiyak hipertrofiye yol açabilen miyokardin vb. moleküller üzerinden HKMP'ye yol açmış olabileceği düşünülmüştür. Konjenital sitomegalovirüs enfeksiyonu saptananlara eşlik edebilecek kardiyak bozukluklar açısından mutlaka ekokardiyografi yapılmalıdır. Bildiğimiz kadarıyla, sunduğumuz yenidoğan, HKMP saptanan ilk konjenital sitomegalovirüs enfeksiyonlu hastadır.

Parasternal uzun eksen pozisyonunda hipertrofik kardiyomiyopati görüntüsü

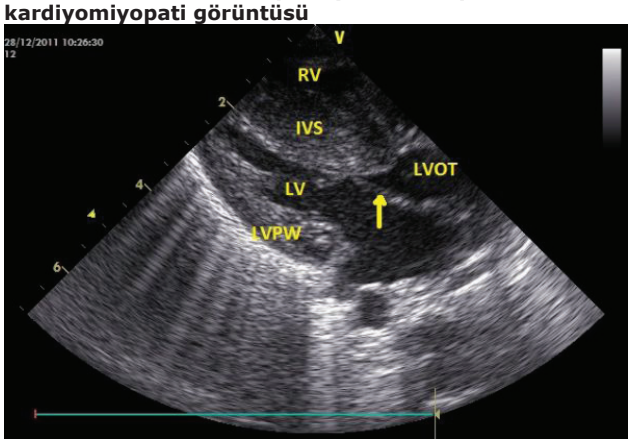

IVS:İnterventriküler septum, LV:Sol ventrikül, LVOT:Sol ventrikül çıkış yolu, LVPW:Sol ventrikül arka duvar, RV: Sağ ventrikül. Mitral ön yaprakçığın sistolde öne hareketi ok ile gösterilmiştir.

P-058

Eisenmengerli Çocuklarda Asymmetric Dimethylarginine, High sensitif C-reaktif protein ve N- terminal Brain natriuretik peptid Düzeylerinin Değerlendirilmesi

Abdurrahman Üner[1], İbrahim Ece[1], Can Ebiri[1], Ertan Sal[2], Onur Çağlar Acar[1]
[1]Yüzüncü Yıl Üniversitesi Tıp Fakültesi, Dursun Odabaş Tıp Merkezi, Çocuk Kardiyoloji Kliniği, Van.
[2]Gazi Üniversitesi Tıp Fakültesi, Çocuk Hastalıkları Kliniği, Ankara.

GİRİŞ-AMAÇ: Eisenmenger Sendromu; artmış pulmoner vasküler direnç ve sistemik-pulmoner dolaşım bağlantısı aracılığıyla kanın kalbin sağından soluna şantıyla karakterize bir klinik durumdur. Tanı konulduğu anda geri dönüşümsüz olan bu hastalığın tanı ve takibinde çeşitli prognostik faktörlere ihtiyaç duyulmuştur.

GEREÇ VE YÖNTEM: Çalışmaya yaşları 4–18 yaş arasında değişen toplam 20 Eisenmenger sendromlu çocuk ile 21 sağlıklı çocuk alınmıştır. Tüm hastalarda serum asimetrik dimetilarjinin (ADMA), high sensitif C-reaktif protein (Hs-CRP) ve N-terminal Brain natriuretik peptid (NT-proBNP) düzeyleri incelenmiştir.

BULGULAR: Hasta ve kontrol grupları arasında yaş açısından anlamlı fark bulunmadı (p>0.05). NT-proBNP değerleri hasta grupta sağlıklı kontrollere göre anlamlı yüksek bulunurken (p<0.05) ADMA ve Hs-CRP düzeyleri bakımından anlamlı bir fark saptanmadı (p>0.05).

TARTIŞMA VE SONUÇ: NT-proBNP' nin hasta grubunda yüksek oluşu kronik hipoksi ile ilişkilendirilmiştir. ADMA ve Hs-CRP için daha fazla çalışma ve daha fazla hastaya ihtiyaç olduğu görülmüştür.

P-059

Mitral kapak arka leafletinin sistolik öne hareketi (SAM)

Tayfun Uçar[1], Turhan Turhan[2]

[1]Ankara Üniversitesi Tıp Fakültesi, Çocuk Kardiyolojisi BD, Ankara
[2]Trabzon Ahi Evren Göğüs Kalp ve Damar Cerrahisi EAH, Trabzon

17 yaşında erkek hasta, çarpıntı ve erken yorulma şikayeti ile doktora başvurmuş ve yaklaşık 4-5 yıldır mitral kapak prolapsus tanısı ile izlenmiştir. Şikayetlerinin artması üzerine refere edilen hastanın fizik incelemesinde sternum solunda 2-3/6 sistolik ejeksiyon üfürümü vardı. EKG si normal olan hastanın ekokardiyografik incelemesinde mitral kapak posterior leafletin sistolik öne hareketi (SAM) görüldü ve LVOT de hafif darlık yaptığı saptandı. Ayrıca interventriküler septumda daha belirgin olmak üzere LV de hipertrofi saptandı. Hastaya Hipertrofik kardiyomyopati tanısı kondu. Hipertrofik KMP ye bağlı posterior mitral lifletin sistolik öne hareketi ve subaortik obstrüksiyon yapması nadir görüldüğünden ve tanıda zorluklara neden olduğundan sunulması planlanmıştır.

M mode ile SAM

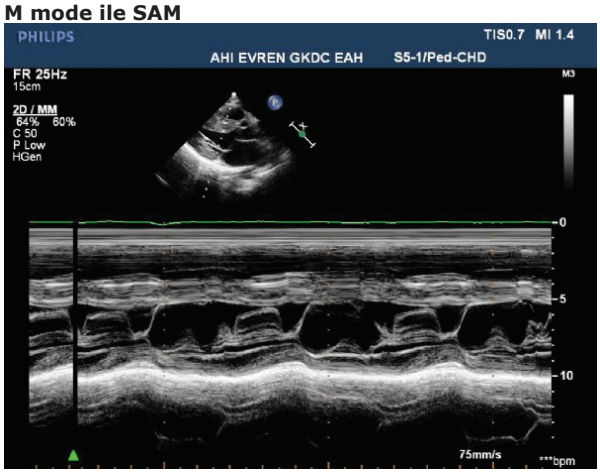

Posterior mitral leafletin M mode ile SAM ı izlenmektedir

P-060

Çocuk Kardiyoloji Polikliniğinde Transtorasik Ekokardiyografi İle Tanı Konulan Mitral Kapak Prolapsuslu Hastaların Değerlendirilmesi

Ahmet Sert[1], Fatih Şap[1], Eyüp Aslan[1], Ebru Aypar[2], Dursun Odabaş[1]

[1]Konya Eğitim ve Araştırma Hastanesi Çocuk Kardiyoloji Ünitesi
[2]Hacettepe Üniversitesi Tıp Fakültesi Çocuk Kardiyoloji Bilim Dalı

GİRİŞ-AMAÇ: Mitral kapak prolapsusu (MVP), sadece lifletleri etkileyerek primer olabileceği gibi papiller kas işlev bozukluğu, iskemi, miyokard infaktüsü gibi nedenler sonucu sekonder olarak sonradan da gelişebilir.Marfan sendromu, Ehler Danlos sendromu gibi kollagen doku hastalıkları ile ilişkili olup MVP'li olguların 1/3'ünde konjenital kalp hastalığı birlikteliği görülebilmektedir.Primer MVP'de kapak bağ dokusunun miksömatoz dejenerasyonu söz konusudur. Olguların çoğunluğu primer tiptedir ve çocukluk yaş grubunda %2-5 oranında bildirilmiştir.Kızlarda daha sık olup ergenlik dönemine doğru sıklığı artmaktadır. Çocuk Kardiyoloji Ünitemizde transtorasik ekokardiyografi ile MVP tanısı konulan çocukların değerlendirilmesi amaçlanmıştır.

GEREÇ VE YÖNTEM: MVP'nin tanısı ekokardiyografik olarak; parasternal uzun eksen incelemede sistolde mitral kapağın 2 mm ve üzerinde sol atriyuma bombeleşmesi ve/veya mitral kapakta kalınlaşma, miksömatöz görünüm ile konuldu. Hastaların ön ve/veya arka liflette prolapsusu vardı. Şubat 2010-Şubat 2013 tarihlerinde Çocuk Kardiyoloji Ünitesi'nde transtorasik ekokardiyografi ile değerlendirilen 12,636 çocuğun 153'ünde (%1.2) MVP saptandı.

BULGULAR: Hastaların ortalama yaşları 10.5±3.5 yıl (medyan 11yıl, yaş aralığı 3-17 yıl) idi.MVP olan çocukların 45'i erkek (%29.4), 108'i (%70.6) kız idi. Bu hastaların 37'sinde MY saptanmadı, 4'ünde (%2.6) eser MY, 34'ünde (%22.2) minimal MY, 51'inde (%33.3) 1.derece MY, 19'unda (%12.4) 2.derece MY, 6'sında (%3.9) 3.derece MY, 1'inde (%0.7) 4.derece MY saptandı. Mitral yetmezlik saptanan 116 hastanın 98'inde jetin yönü santral, 18'inde ise posterolateral idi. Posterolateral jetli MY saptananların 13'ünde geçirilmiş akut romatizmal ateş öyküsü vardı. Mitral kapakta ön ve/veya arka liflette ortalama prolapsus 3.2±1.2 mm idi (2-8mm). Hastaların 10'unda sekundum ASD (%6.5), 4'ünde perimembranöz outlet VSD (%2.6), 1'inde primum ASD (%0.6), 1'inde PDA (%0.6), 1'inde (%0.6) subaortik ridge saptandı. Hastaların 3'ünde (%1.9) pektus karinatum, 1'inde (%0.6) pektus ekskavatum, 3'ünde (%1.9) Marfan sendromu, 2'sinde (%1.3) Turner sendromu, 1'inde (%0.6) Down sendromu vardı.

TARTIŞMA VE SONUÇ: Çalışmamızda MVP literatür ile uyumlu olarak kızlarda yaklaşık 2.5 kat daha sık idi. En sık eşlik eden konjenital kalp hastalıkları ASD idi.MVP'nin ve eşlik eden konjenital kalp hastalıklarının erken tespit edilmesi önemlidir.

P-061

Subpulmonik ventriküler septal defekt ve d-TGA birlikteliği olan çift çıkışlı sol ventrikül: olgu sunumu

Hayrettin Hakan Aykan, Mustafa Gülgün, Alper Akın, İlker Ertuğrul, Süheyla Özkutlu

Hacettepe Üniversitesi Tıp Fakültesi, Çocuk Sağlığı ve Hastalıkları Anabilim Dalı

GİRİŞ-AMAÇ: Çift çıkışlı sol ventrikül (DOLV), büyük arterlerin tamamının veya büyük bir kısmının morfolojik sol ventrikülden çıkmasıyla karakterize nadir konjenital bir anomalidir. Sıklığı 1/200.000' dir. Embriyonel konotrunkusun sola aşırı yerdeğiştirmesi sonucunda büyük arterlerin anormal yerleşimi ile açıklanmaktadır (anormal konotrunkal morfogenez). Herhangi bir konal konfigürasyonla birlikte olabilir. DOLV ile birlikte değişik oranlarda atriyal situs solitus (%92), pulmoner stenoz (%90), subaortik VSD (%70), d-TGA (%65), AV kapak anomali %30, sağ ventrikül hipoplazisi görülebilir. Pulmoner çıkış yolu darlığı sıktır ve bu vakalarda doğumdan hemen sonra siyanoz gelişir. Burada daha önce literatürde bildirilmemiş, DOLV, d-TGA, subpulmonik ve müsküler VSD birlikteliği olan bir çocuk hasta sunulmuştur.

Olgu Hasta dış merkezde ilk kez dört aylık iken üfürüm nedeniyle tetkik edilirken, yapılan ekokardiyografi ve kataterizasyonunda çift çıkımlı sağ ventrikül, VSD ve pulmoner hipertansiyon tanısı almış, 8 aylıkken pulmoner bant ameliyatı yapılmış. Hastanın ameliyat sonrası kontrollerinde triküspit odağında III/VI0 pansistolik, sol üst sternal bölgede ise III/VI0 sistolik üfürüm duyuldu, oksijen saturasyonu %96 idi. Elektrokardiyogramda inkomplet sağ dal bloğu ve sol ventrikül hipertrofisi bulguları mevcuttu. Hastanemizde yapılan ekokardiyografisinde atrial situs solitus, AV konkordans (d-loop ventrikül), aortun tamamen ve pulmoner arterin %60' ının solda yerleşmiş morfolojik sol ventrikülden çıktığı (DOLV), pulmoner arter ile mitral kapak devamlılığının olduğu ancak aort ile mitral kapak arasında konal doku bulunduğu görüldü. Aortun önde ve sağda yerleştiği (d-TGA), geniş subpulmonik ve müsküler VSD'nin olduğu görüldü. Pulmonere konan bant distalinde 70 mmHg gradiyent alındı ve bant distalinde dilatasyon olduğu görüldü.

TARTIŞMA VE SONUÇ: DOLV bir çok değişik morfoloji ile karşımıza çıkabileceğinden her hasta tedavi açısından ayrı değerlendirilmelidir. Günümüzde geçerli olan görüş, sağ ventrikül ve triküspit kapağı normal olanlarda biventriküler tamir yapmak; sağ ventrikül hipoplazisi ve/veya triküspit atrezisi olanlarda Fontan tipi kavopulmoner anastomoz yapmaktır. DOLV nadir görülmekle birlikte tanısı ekokardiyografi ile konabilmektedir ve kompleks konjenital kalp hastalıklarının ayırıcı tanısında düşünülmelidir.

Resim 1

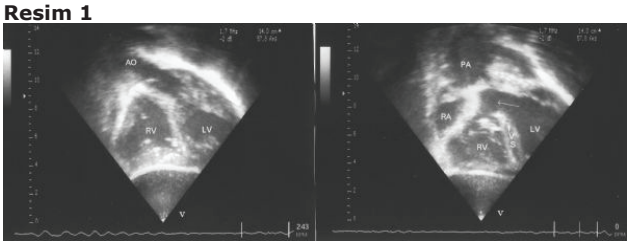

Subkostal ekokardiyografik görüntüleme; iki büyük damarın sol ventrikül ile ilişkisi gösterilmiştir.

Resim 2

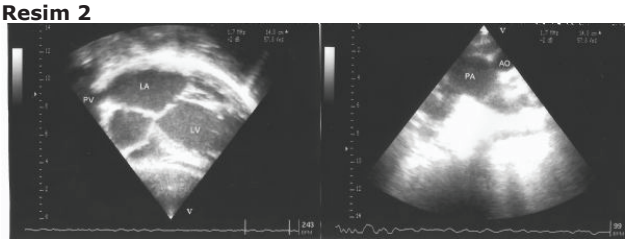

P-062

Biatriyal genişlemesi olan yedi yaşındaki olguda restriktif Kardiyomiyopati /konstriktif perikardit ayrımında ekokardiyografik ve anjiokardiyografik değerlendirme

Yılmaz Yozgat[1], Hikmet Tekin Nacaroğlu[2], Rahmi Özdemir[1], Önder Doksöz[1], Barış Güven[1], Cem Karadeniz[1], Mehmet Küçük[1], Timur Meşe[1], Nurettin Ünal[1]
[1]İzmir Dr. Behçet Uz Çocuk Hastalıkları ve Cerrahisi Eğitim ve Araştırma Hastanesi Çocuk Kardiyoloji Kliniği, İzmir
[2]İzmir Dr. Behçet Uz Çocuk Hastalıkları ve Cerrahisi Eğitim ve Araştırma Hastanesi Çocuk allerji Kliniği, İzmir

GİRİŞ-AMAÇ: Restriktif kardiyomiyopati ve konstriktif perikardit özellikleri benzer olan iki klinik durum olup birbirinden ayrımı her zaman mümkün olmamaktadır. Biatriyal genişlemesi olan yedi yaşındaki olguda bu iki hastalığın ayrımında kullanılan ekokardiyografik ve anjiokardiyografik bulguları tartışmak istedik.

OLGU: Son bir yıldır kilo kaybı,aşırı terleme, eforla çabuk yorulma şikayetleri olan yedi yaşında erkek hasta öksürük şikayetiyle acil polikliniğimize müracaat etti. Hikayesinde iki yıl önce bir yıl boyunca inhale ventolin kullandığı ve son yıl içinde 3 kez pnomoni nedeniyle hastaneye yatırılıp antibiotik tedavisi aldığı öğrenildi. Olgunun fizik muayenesinde akciğer seslerinde azalma ve her iki akciğer alt zonlarında krepitan ralleri olması ve akciğer grafisinde sağ alt lob bazalinde infiltrasyon saptanması üzerine bronkopnomoni ve sekel akciğer tanısıyla ileri tetkik için yatırıldı. Toraks Ultrasonografisinde sağda 1.5 cm, solda minimal plevral effüzyon saptandı. Olgunun EKG'sinde biatriyal genişleme ekokardiyografik incelemesinde biatriyal dilatasyon, mitral kapakta1-2 derece yetersizlik ve PW Doppler ile restriktif diyastolik doluş paterni (Mitral E/A >2)(Video 1,resim 1,2) saptandı. Toraks BT-HCRT tetkikinde perikardiyal kalınlaşma saptanmadı. Ayırıcı tanı için Kalp kateterı yapıldı. Kalp kateteri esnasında her iki ventrikülden eş zamanalı olarak alınan basınç trasesinde her iki ventrikülün sistolik basıncının inspiryumla azalma ve ekspiryumla artma şeklinde paralel bir basınç paterni gösterdiği izlendi (solunumsal konkordans)(resim 2). Sol ventrikülün end diyastolik basıncı ile pulmoner kapiller wedge basıncın; sağ ventrikül enddiyastolik ve Sağ atriyum basıncından belirgin olarak yüksek olduğu izlendi (>5 mmHg). Olguda restriktif kardiyomiyopati neden olacak belirgin bir etiyoloji saptanmadı. Olgu idioptik restriktif kardiyomiyopati tanısıyla izleme alındı.

TARTIŞMA VE SONUÇ: Olgumuzda hastalığın erken döneminde yapıtığımız restriktif kardiyomiyopati / konstriktif perikardit ayrımında kalp kateteri bulguları ekokardiyografik bulgulara göre daha anlamlı saptanmıştır.

Resim 1

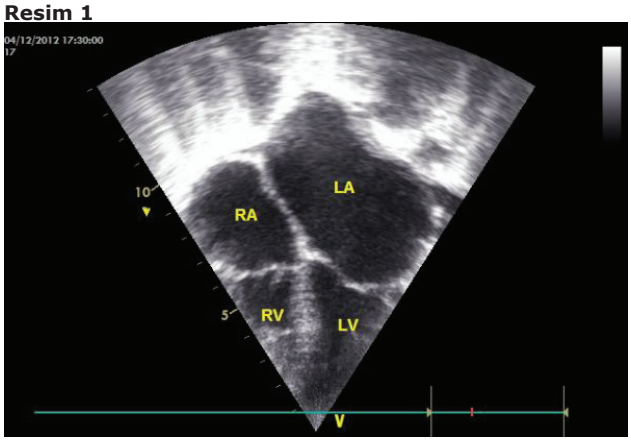

resim 1

resim 2

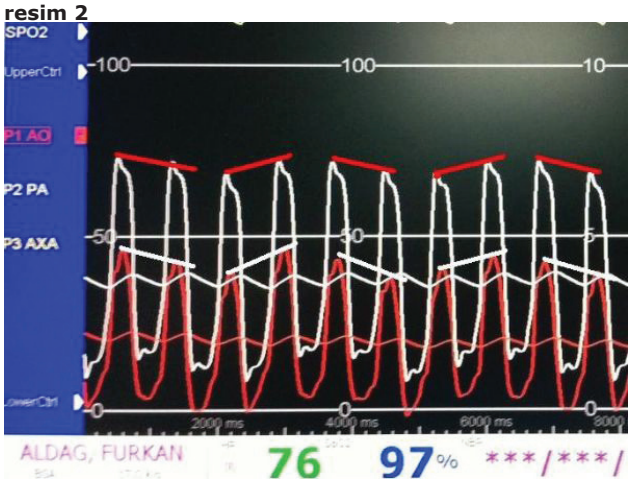

resim 2

P-064

İntakt Ventrikuler Septumlu Çift Çıkışlı Sağ Ventrikül

Senem Özgür[1], Özben Ceylan[1], Utku Arman Örün[1], Vehbi Doğan[2], Mehmut Keskin[1], Mehmet Emre Arı[1], Şeyma Kayalı[1], Murat Koç[3], Filiz Şenocak[1], Selmin Karademir[1]

[1]Dr. Sami Ulus Çocuk Hastanesi, Pediatrik Kardiyoloji Bölümü, Ankara
[2]Gaziosmanpaşa Üniversitesi, Pediatrik Kardiyoloji Ana Bilim Dalı, Tokat
[3]Dr. Sami Ulus Çocuk Hastanesi, Pediatrik Kardiyovasküler cerrahi, Ankara

Otuz sekiz haftalık 3200 gr doğum ağırlığı ile doğan 9 günlük erkek hasta siyanoz ve üfürüm nedeni ile refere edildi. Hastanın öz geçmişinde özellik yoktu. Soygeçmişinde anne ve babasının akraba olduğu öğrenildi. Fizik muayenede oda havasında hastanın oksijen satürasyonu: % 84 ve sağ sternum kenarında kardiyak aktivite ve 2/6 sistolik üfürüm bulunmaktaydı. Diğer sistem muayeneleri normaldi. Teleradyografisinde dekstrokardi, KTO:0.70 ve akciğer alanlarında kanlanma azlığı mevcuttu. Elektrokardiyografisinde d2, d3 ve avf'de derin q'ları mevcuttu. Ekokardiyografik çalışmasında sol atriyal izomerizm, sol el topolojisi, dekstrokardi, geniş high venosum asd, intakt ventriküler septum ile birlikte çift çıkışlı sağ ventrikül, büyük arterlerin malpozisyonu ve pulmoner stenoz izlendi. Ek olarak koroner ile direkt bağlantısı olmayan fistülöz lezyonlar, sol ventrikül hipertrofisi ve 3. derece mitral yetmezliği izleniyordu. Hastaya tanı konformasyonu açısından kateter –anjio yapıldı. Anjioda arkus aortanın anormal seyri dikkat çekiyordu. Koronerlerinin ayrı kökler halinde çıktığı izlendi. İntakt ventriküler septumlu çift çıkışlı sağ ventrikül tanısı konulan hasta hemodinamik olarak dengeli olduğundan klinik olarak izleme alındı.

Resim 1

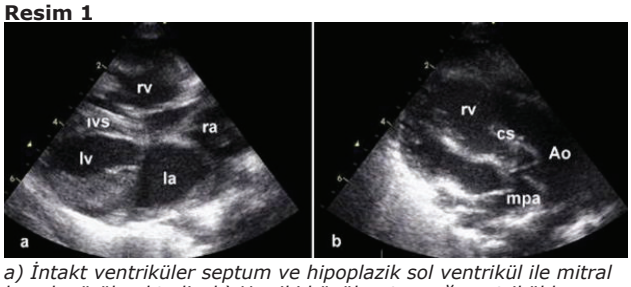

a) İntakt ventriküler septum ve hipoplazik sol ventrikül ile mitral kapak görülmektedir. b) Her iki büyük arter sağ ventrikülden çıktığı, aortanın pulmoner arterin sağında ve önünde olduğu görülmektedir.la: lsol atriyum, ra: sağ atriyum, lv: sol ventrikül, rv: sağ ventrikül, cs: conus septum, ıvs: intakt ventriküler septum Ao: aorta, mpa: pulmoner arter

P-065

16 yaşındaki bir adölesanda idiyopatik inferior vena kava trombusune bağlı gelişen pulmoner embolizm

Gürkan Altun[1], Kadir Babaoğlu[1], Özlem Sarısoy[1], Nazan Sarper[2], Yonca Anık[3], Emin Sami Arısoy[4], Zeynep Seda Uyan[5], Sema Aylan Gelen[2], Uğur Demirsoy[2]

[1]Kocaeli Üniveristesi Tıp Fakültesi Pediatrik Kardiyoloji Bilim dalı
[2]Kocaeli Üniversitesi Tıp Fakültesi Çocuk Hematoloji Bilim Dalı
[3]Kocaeli Üniversitesi Tıp Fakültesi Radyoloji Bilim Dalı
[4]Kocaeli Üniversitesi Tıp Fakültesi Çocuk Enfeksiyon Bilim Dalı
[5]Kocaeli Üniversitesi Tıp Fakültesi Göğüs Hastalıkları Bilim Dalı

GİRİŞ-AMAÇ: Pulmoner emboli sağlıklı çocuklarda son derece nadir olup hayatı tehdit eden bir durumdur. Burada idiyopatik inferior vena kava trombüsüne bağlı pulmoner emboli gelişen 16 yaşında bir erkek hasta sunuldu.

OLGU: Hasta kliniğimize sağ yan ağrısı yakınması ile başvurdu. Solunum sıkıntısı olmayan hastanın soluk almakla şikayetinin arttığı öğrenildi. Özgeçmişi ve soygeçmişinde bir özellik yoktu. Fizik muayenesinde solunum sesleri kaba ve akciğer sağ alt alanda ince krepitan ralleri vardı. Akciğer grafisinde sağ kostavertebral sinüsün kapalı olduğu görüldü.Bilgisayarlı tomografide sağ akciğer orta lobda pnömonik infiltrasyon, sağda plevral effüzyon ve kalınlaşma ve sağda distal kesitlerde pulmoner emboli ile uyumlu bulgular saptandı. Ekokardiyografik incelemede intrakardiyak inferior vena kavanın sağ atriyuma açıldığı yere yakın 32x15 mm çapında trombüs olduğu görüldü. Batın USG'de sol renal vende de trombüs olduğu görüldü. Alt ekstremite venöz Dopplerinin normal saptandı.Ventilasyon-perfüzyon sintigrafisi pulmoner emboli ile uyumlu olarak bulundu. Pulmoner emboli tanısıyla düşük molekül ağırlıklı heparin başlandı. Ayrıca pnömonik infiltrasonu olması nedeni ile ampisilin-sulbaktam ve klaritromisin tedavileri verildi. Kontrol USG'de VCİ'de trombüsün 30x9,2 mm'ye gerilediği görüldü.

TARTIŞMA VE SONUÇ: Akut göğüs ağrısı ile gelen bir hastada klinik ve radyolojik açıdan pnömoni düşünmemizin yanında idiyopatik inferior vena kava trombusune bağlı gelişen pulmoner embolinin akla getirilmesi vurgulanmıştır.

P-066

Ventriküler septal defekt, atipik yüz görünümü ve sol persistan vena cava superiora eşlik eden sağ vena cava superior yokluğu: Olgu sunumu

Abdullah Özyurt[1], Nazmi Narin[1], Ali Baykan[1], Mustafa Argun[1], Özge Pamukçu[1], Faruk Serhatlıoğlu[2], Kazım Üzüm[1]

[1]Erciyes Üniversitesi Tıp Fakültesi, Pediatrik Kardiyoloji BD, Kayseri-Türkiye
[2]Erciyes Üniversitesi Tıp Fakültesi, Kalp damar cerrahisi ABD, Kayseri-Türkiye

GİRİŞ-AMAÇ: Persistan sol vena cava superior (PSVCS) sıklığı genel popülasyonda %0.3-0.5 arasında değişen nadir bir regresyon anomalisidir. Çoğu zaman sağ VCS' un varlığıyla birliktedir ancak nadiren sağ VCS eşlik edebilir. Bu vakalarda üst ekstremitenin tüm venöz drenajını PSVCS alır ve vakaların çoğunda koroner sinüs yoluyla sağ atriyuma dökülür. Bu nedenle koroner sinüs anormal şekilde genişlemiştir ve tanıdan şüphelenmeyi gerektirir. Burada tanısı perkütan VSD (ventriküler septal defekt) kapatılması sırasında tesadüfen konan ve prosedür sonrası transtorasik ekokardiyografiyle doğrulanan 7 yaşında kız olgu sunularak bu nadir antiteye dikkat çekmek istendi.

OLGU: pmVSD nedeniyle merkezimize yönlendirilen 7 yaşında kız hastanın transtorasik ekokardiyografisinde 5mm perimembranöz VSD yanında PSVCS ve çok geniş koroner sinüs varlığı belirlendi. Fizik muyanesinde atipik yüz görünümü (figür 1) (basın burun kökü, ayrık göz küreleri, periorbital dolgunluk, dolgun yanaklar, yuvarlak burun, geniş ağız, yüksek damak), hafif mental retardasyon, 3/6 pansistolik üfürümü vardı ve herhangi bir semptom tariflemiyordu. Perkütan VSD kapatılması için kateter laboratuarına alındı. Hemodinamik çalışma sırasında sağ atriyumdan VCS' a girilemedi. Koroner sinüs yoluyla PSVCS ve innominate vene girilerek buraya opak verildi. Sağ VCS'un olmadığı, sağ venöz drenajın innominate ven yoluyla PSVCS' ye, ardından genişlemiş ve adeta mide görünümü almış koroner sinüs yoluyla sağ atriyuma drene olduğu görüldü (figür 2a). VSD kapama girişimi komplikasyonsuz tamamlandıktan sonra sağ brakiosefalik venden ajite salinle kontrast ekokardiyografi yapıldı. Subkostal incelemede hastalık için tanı koydurucu olan sağ atriyumdan önce koroner sinüs kontrastlanması görüldü (figür 2b).

TARTIŞMA VE SONUÇ: Sağ VCS yokluğu, tanısı 2D ekokardiyografiyle konulabilen ve kontrast ekokardiyografiyle doğrulanan çok nadir bir anomalidir. Sağ brakiosefalik venden yapılan ajite salin enjeksiyonu sonrasında normalde beklenen sağ atriyum kontrastlanmasının olmaması, sağ atriyumun koroner sinüsten sonra kontrastlanması tanıyı koydurur. Herhangi hemodinamik bir bozukluğa yol açmamasına rağmen birçok cerrahi, perkütanöz girişim öncesinde ve sırasında potansiyel problemleri nedeniyle tanının önceden doğrulanması gereklidir.

Figür 1

Hastanın Williams Bauren Sendromu' nu düşündüren yüz görünümü. Genetik analiz gönderildi.

Figür 2a-b

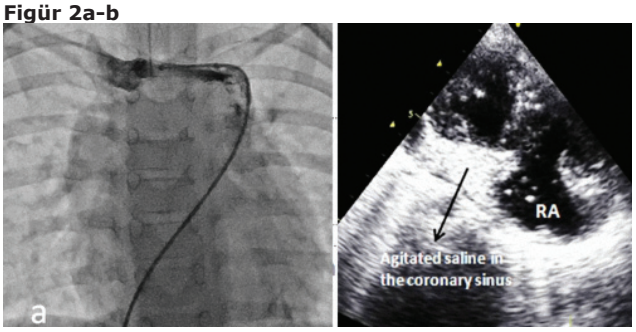

Hastanın Sağ VCS yokluğu ile birlikte sağ üst ekstremite venöz drenajının innominate ve aracılığıyla sol persistan vena cava superiora döküldüğü anjiyo görüntüsü (a) ve kontrast transtorasik ekokardiyografide sağ koldan yapılan ajite salinin sağ atriyumdan önce koroner sinüsü doldurduğu subkostal pencere görüntüsü (b).

P-067

Prematüre Bir Bebekte İntrakardiyak Kandida Topu

Seçil Erçin[1], Taner Yavuz[2], Tuğba Gürsoy[1], Güner Karatekin[1], Hüsnü Fahri Ovalı[1]

[1]Zeynep Kamil Kadın Doğum ve Çocuk Hastalıkları Eğitim Araştırma Hastanesi, Yenidoğan Kliniği, İstanbul
[2]Zeynep Kamil Kadın Doğum ve Çocuk Hastalıkları Eğitim Araştırma Hastanesi, Çocuk Kardiyolojisi, İstanbul

GİRİŞ-AMAÇ: Postnatal ilk haftanın sonunda yaşayabilen aşırı düşük doğum ağırlıklı bebeklerde mantar kolonizasyonu giderek artan bir sorun olarak karşımıza çıkmaktadır. İmmatür immün sistemleri nedeniyle bu bebeklerde kandidiazisin takibinde ve enfeksiyonun kontrol altına alınmasında güçlükler yaşanabilmektedir. Postnatal 15.gününde mantar sepsisi ve geniş atrial candida topu gelişen 890 gram ağırlığındaki bebeğimizin takip ve tedavi stratejilerini tartışmak amacıyla bu olgu sunumu gerçekleştirildi.

OLGU: Anhidramnios ve 72 saatlik erken membran rüptürü olan, steroid dozları tamamlanmış kız bebek, 27. gestasyon haftasında 890 gr ağırlığında 4/7 Apgar ile doğdu.Yoğun bakım ünitemize entübe halde kabul edildi. Göbek arter ve ven kataterleri takıldı. RDS tanısı ile 2 doz sürfaktan tedavisi aldı ve kültürleri alınarak ampisilin-sulbaktam ve gentamisin tedavisi başlandı. Akciğer grafisindeki havalanma farkı nedeniyle HFO ile izleme alındı. İzleminde postnatal 8.gününde antibiyotikleri kesildi ve 9.gününde ekstübe edilerek nazal SIMV'de izleme alındı. Postnatal 14.gününde göbek ven kateteri çekilerek kültüre yollandı, katater ucu kültüründe üreme olmadı. Postnatal 15.gününde genel durum u kötüleşen septik taraması pozitif olan hastaya vancomisin, meropenem ve flukanazol tedavisi başlandı, Kan kültüründe candida albicans üreyen ve EKO'sunda sağ atriumda 5x5,5 mm çapında vegetasyon (şekil 1) saptanan hastanın flukanazolü kesilerek amfoterisin B başlandı. Kardiyovasküler cerrahi ile görüşülerek 2 hafta medikal tedavi sonrası operasyon amaçlı hazırlanması planlandı. İlk göz muayenesinde odak saptanmayan hastanın 1 hafta sonra ki kontrol muayenesinde sağda şüpheli lezyon, tekrarlanan batın USG'de de karaciğerde hipoekojen alanlar ve böbrek medullasında odak saptandı. Hasta acil cerrahi girişim amaçlı kardiyovasküler cerrahi bölümüne gönderildi. Opere edilerek mantar topu çıkarılan bebek postop kardiyovasküler cerrahi yoğun bakımda izlenmektedir.

TARTIŞMA VE SONUÇ: Santral venöz kataterlerin ve antibiyotiklerin sık kullanıldığı çok düşük doğum ağırlıklı bebeklerde fungal enfeksiyonların akılda tutulması gerekir, enfekte bebekler organ tutulumu açısından mutlaka tetkik edilmelidir.

Resim 1

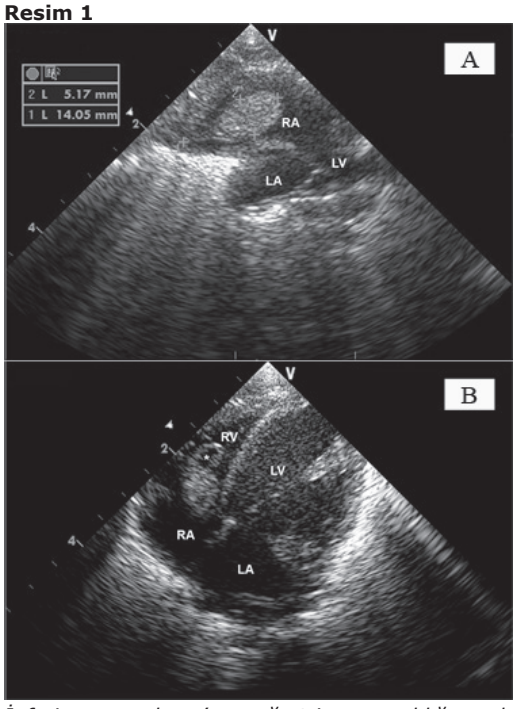

İnferiyor vena kava'nın sağ atriyuma açıldığı yerden triküspite pedikülle uzanan mantar topunun (A), antifungal tedavi sürecinde sağ ventrikül içine içine uzadığı ve distal ucunda kavite (yıldız) oluşturduğu görülmektedir (B).

P-068

Cantrell Sendromlu Bir Yenidoğan

Erkut Öztürk, Murat Saygı, Alper Güzeltaş, Ender Ödemiş

İstanbul Mehmet Akif Ersoy Göğüs Kalp Damar Cerrahisi Eğitim ve Araştırma Hastanesi

GİRİŞ-AMAÇ: Cantrell sendromu veya cantrell pentalojisi sternum, karın duvarı, perikard, diyafram, kalp gibi orta hat oluşumlarının nadir görülen bir malformasyonudur. Bu sendromu oluşturan bileşenlerin her biri farklı klinik şiddette ortaya çıkabilir. Ektopia kordis, Cantrell pentalojisininin en sık görülen bileşenidir ve birlikte olduklarında mortalite oranı yükselir. Bu posterde torakoabdominal ektopia kordisli bir Cantrell olgusu sunulmuştur.

OLGU: Bir günlük yenidoğan erkek bebek, aralarında akraba evliliği olmayan anne ve babanın ikinci çocuğu olarak takipsiz bir gebelik sonrasında 37. gebelik haftasında C/S ile 2900 gr ağırlığında hastanemiz dışında bir merkezde doğmuştu. Hasta doğumdan sonra tarafımıza getirildi. Fizik muayenesinde kalp toraks dışında, ritmik attığı gözlenen supraumbilikal abdominal duvar defekti ve omfaloseli olduğu gözlendi. Hastada herhangi bir kraniyofasiyal malformasyon, ekstremite anomalisi veya nöral tüp defekti yoktu. Ekokardiyografik incelemede ventriküler septal defekt, patent duktus arteriyozus (PDA) saptandı. Arkus aşırı elongene olan hastaya 3 boyutlu BT anjio çekildi. Entübe ve mekanik ventilatöre bağlı şekilde küvözde izlenen hastaya, geniş spektrumlu antibiyotik tedavisi ve total parenteral nutrisyon başlandı. Çocuk cerrahisi ile aynı seansta opere edilmesi planlandı. Çocuk cerrahisinin isteği doğrultusunda bir süre beklenmesi istenen hastanın operasyonu ertelendi. Hastanın dördüncü günde genel durumu kötüleşti ve muhtemel sepsise bağlı multiorgan yetmezliği gelişmesi olgu kaybedildi

TARTIŞMA VE SONUÇ: Cantrell sendromu orta hat gelişimsel bozukluklarının çok seyrek görülen bir sebebidir. Beraberinde ektopia kordis bulunması nedeniyle bu olgu sunumuyla nadir görülen bu sendromu vurgulamak istedik.

resim 1

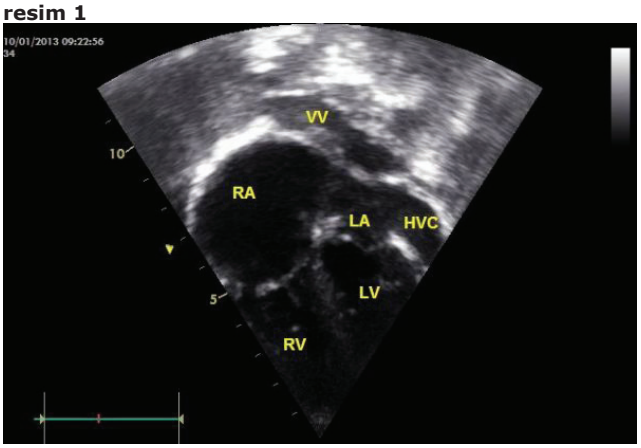

resim 1

resim 2

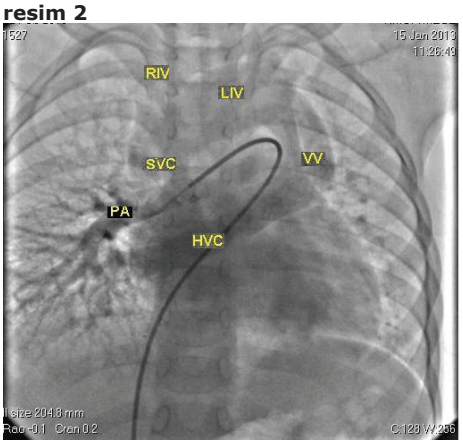

resim 2

P-069

Üç yaşında hafif siyanoz şikayetiyle başvuran hastada obstrüktif olmayan suprakardiyak tip total anormal pulmoner venöz dönüş anomalisi

Yılmaz Yozgat, Önder Doksöz, Rahmi Özdemir, Barış Güven, Mehmet Küçük, Cem Karadeniz, Timur Meşe, Nurettin Ünal
İzmir Dr. Behçet Uz Çocuk Hastalıkları ve Cerrahisi Eğitim ve Araştırma Hastanesi Çocuk Kardiyoloji Kliniği, İzmir

GİRİŞ-AMAÇ: Üç yaşında erkek hasta çabuk yorulma ve ağız kenarında morarma şikayeti ile polikliniğimize müracaat etti

OLGU: Olgunun yapılan fizik muaynesinde hafif santral siyanoz (SO2 %84),hafif hepatomegali, S2 sabit çiftleşmesi, sternum sol üst kenarında duyulan 3/6 sistolik ejeksiyon üfürümü saptandı. Olgunun telekardiyografisi normal olup EKG'sinde P-pulmonale, sağ aks deviasyonu, sağ ventrikül hipertrofisi izlendi. Transtorasik ekokardiyografik incelemesinde kalbin sağ yapılarının geniş olduğu, sağ –sol şantlı atriyal septal defekt ile beraber sol atriyumun küçük olduğu ve pulmoner venlerin sol atriyuma açılmadığı izlendi. Apikal dört- boşluk ve subkostal incelemede sol atriyum arkasında pulmoner venöz kese benzeri görüntü ve sol geniş innominate vene açılan vertikal ven izlendi (resim1). Suprakardiyak tip total anormal pulmoner venöz dönüş (TAPVD) anomalisini daha iyi göstermek ve cerrahi öncesi değerlendirme için kalp kateterizasyonu yapıldı. 5-F MPA2 kateter sağ femoral ven yolu ile inferior vena kava (İVK), RA, SVK, vertikal vene ve sol atriyum arkasındaki pulmoner venöz keseye ilerletildi. Girilen yerlerden kan gazı örnekleri alındı. SVK'ın oksijen saturasyonu % 77, pulmoner venöz kesenin %95,4 saptandı. Pulmoner arterlere verilen non-iyonik kontrast maddenin görüntülenmesinde venöz dönüş fazında sağ ve sol pulmoner venlerin pulmoner venöz keseye açıldıkları sol vertikal ven (VV) ve sol geniş innominate ven aracılığıyla sağ süperior vena kavaya (SVK) döküldüğü izlendi (resim 2,video 1,2). SVC'nin sağ atriyuma açıldığı ve kontrast maddenin ASD yolu ile LA'ya geçtiği izlendi.

TARTIŞMA VE SONUÇ: Olguya destekleyici medikal tedavi başlandı ve kalp damar cerrahi konseyinde operasyon kararı alındı.

P-070

Siyanotik bir yenidoğanda triküspit kapağa prolabe olan dev Chiari Network

Mehmet Burhan Oflaz[1], Şevket Ballı[2], İbrahim Ece[3], Ayşe Esin Kibar[4], Fatih Bolat[5]

[1]Cumhuriyet Üniversitesi Tıp Fakültesi, Çocuk Sağlığı ve Hastalıkları Anabilim Dalı, Çocuk Kardiyolojisi Bilim Dalı, Sivas
[2]Atatürk Hastanesi, Çocuk Kardiyolojisi Kliniği, Balıkesir
[3]Van Yüzüncü Yıl Üniversitesi Tıp Fakültesi, Çocuk Sağlığı ve Hastalıkları Anabilim Dalı, Çocuk Kardiyolojisi Bilim Dalı, Van
[4]Mersin Çocuk ve Kadın Doğum Hastanesi, Çocuk Kardiyolojisi Kliniği, Mersin
[5]Cumhuriyet Üniversitesi Tıp Fakültesi, Çocuk Sağlığı ve Hastalıkları Anabilim Dalı, Neonatoloji Bilim Dalı, Sivas

18 günlük erkek bebek (3200g) doğduğundan beri varolan ve ağladığında belirginleşen morarma şikayeti ile getirildi. Oksijen saturasyonu %78 olan hastanın muayenesinde üfürüm duyulmadı, bilateral arter nabızları pulsatil, kalp yetersizliği bulgusu yoktu ve telekardiyografide kalp silüeti ve pulmoner vaskülarizasyon normal olarak değerlendirildi. Elektrokardiyografik incelemesi normal olan hastanın ekokardiyografik değerlendirilmesinde interatriyal septumda iki yönlü şantlı ~7 mm sekundum defekt ve oldukça mobil, uzun ve elonge olan Chiari Network yapısının triküspit kapağı geçerek neredeyse sağ ventrikülde moderatör banda kadar prolabe olduğu görüldü (Figür 1).

İlk kez 1897 yılında tanımlanan Chiari Network sağ atriyumda yeralan sinus venozusun rudimente valv dokularından biridir. Prevelansı %2 olan bu embriyolojik dokunun patent foramen ovale, septum anevrizması ile birlikteliği ve pseudotrombüs karışıklığına yol açması haricinde sıklıkla klinik önemi yoktur. Bu çalışmada sağ ventriküle belirgin şekilde prolabe olan dev bir Chiari network olgusu sunularak yenidoğanda siyanoz nedenleri araştırılırken ciddi kardiyak patoloji izlenmeyen olgularda akılda tutulması gereken bir patoloji olduğunu vurgulamak istedik.

Figür 1

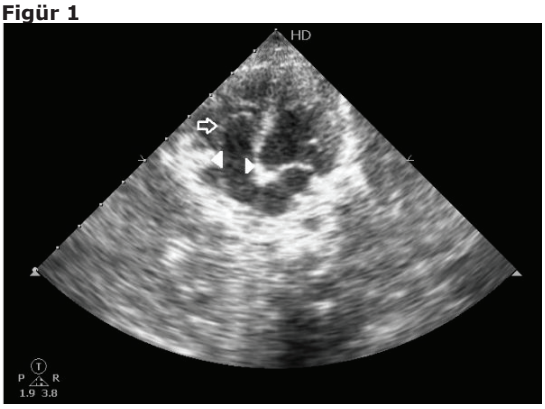

Sağ ventriküle belirgin şekilde prolabe olan Chiari Network (büyük ok) ve triküspit kapak anülüsü (ok başları).

P-071

Üç olgu sunumu ile Asendan Aortadan Kaynaklanan Pulmoner arter

Fatma Sevinç Şengül, Alper Güzeltaş, Ender Ödemiş

İstanbul Mehmet Akif Ersoy Göğüs Kalp Damar Cerrahisi Eğitim ve Araştırma Hastanesi

Hemitrunkus arteriosus, pulmoner arter dallarından birisinin asendan aortadan, diğerinin sağ ventrikülden kaynaklandığı bir kardiyak anomalidir. Bu konjenital kalp hastalığı çok nadir olarak görülür. Bu yazıda pulmoner arterlerden birinin asendan aortadan kaynaklandığı üç olgu sunulmuştur. İlk hasta 17 günlük, 3500 gr ağırlığında kız yenidoğan idi. İki boyutlu ekokardiyografide sol pulmoner arterin asendan aortadan kaynaklandığı ve patent foramen ovale olduğu saptandı. 2 aylık olan ikinci hastanın soldan sağa şantlı geniş ventriküler septal defekte ait klinik bulguları mevcuttu. Hastaya yapılan kardiyak kateterizasyon ve bilgisayarlı tomografide sol pulmoner arterin asendan aortadan çıktığı, sağ ventrikül çıkım yolunda ve sağ pulmoner arter dallarında darlık olduğu, atrial septal defekt, patent duktus arteriosus ve sol persistan superior vena cava olduğu görüldü. 4300 gr ağırlığında ve 41 günlük olan üçüncü hastanın yapılan Ekokardiyografisinde sağ pulmoner arterin asendan aortadan çıktığı, sol pulmoner arter distalinde hafif darlık olduğu görüldü. Bilgisayarlı tomografi ile hemitrunkus arteriosus tanısı doğrulandı ve sol üst pulmoner venin innominate vene döküldüğü görüldü. Tüm hastalarda sistemik düzeyde pulmoner hipertansiyon mevcuttu.

P-072

STRİDORA NEDEN OLAN NADİR BİR NEDEN: çift arkus aorta

Haşim Olgun[1], Naci Ceviz[1], Canan Yolcu[1], İrfan Oğuz Şahin[1], Mecit Kantarcı[2]

[1]Atatürk Üniversitesi, Tıp Fakültesi, Çocuk Kardiyolojisi Bilim Dalı, Erzurum
[2]Atatürk Üniversitesi, Tıp Fakültesi, Çocuk Rdyolojisi Bilim Dalı, Erzurum

Trakea ve özefagusa bası yaparak solunum ve beslenme problemine neden olan vasküler ringler kardiyovasküler anomaliler içinde nadir görülmektedir. Bunlar içinde çift arkus aorta en sık rastlanan ve hayatın erken dönemlerinde stridora neden olabilen vasküler ring tipidir. Otuz günlük erkek hasta doğumdan itibaren var olan hırıltı ve vitamin damlası verilmesi sonrası ani morarma ve öksürük yakınması ile dış merkeze başvurmuş. Pnömoni tanısı ile ampisilin, sefotaksim, klaritromisin tedavisi verilmiş. Şikâyetleri geçmeyen hasta ileri tetkik ve tedavi için tarafımıza sevk edilmişti. Fizik muayenesinde inspiratuar stridoru mevcuttu. Hasta laringomalazi ön tanısı ile yatırıldı. Hemogram, biyokimya ve kan gazında özellik saptanmadı. Endoskopik laringoskopi normal olarak rapor edildi. Trakeözefageal fistül açısından çekilen özefagografide özefagus proksimalinde darlık görüldü. Yapılan ekokardiyografide sağ arkus aorta hâkim olmak üzere çift arkus aorta görüldü. Çekilen çok kesitli bilgisayarlı tomografide çift arkus aortanın oluşturduğu vasküler ring gösterildi. Sonuç olarak, stridor ile başvuran hastalarda vasküler ring akılda tutulmalıdır. Bu hastalarda ekokardiyografik inceleme önemlidir. Gereken hastalarda çok kesitli tomografi ile tanı koydurucu görüntüler elde edilebilir.

P-073

Düzensiz Şelasyon Tedavisi Alan Beta-Talasemi Majorlu Hastaların Ekokardiyografik Olarak Değerlendirilmesi

Abdurrahman Üner[1], İbrahim Ece[1], Onur Çağlar Acar[1], Mesut Garipardıç[2], Ertan Sal[3]

[1]Yüzüncü Yıl Üniversitesi Tıp Fakültesi, Dursun Odabaş Tıp Merkezi, Çocuk Kardiyoji BD, Van.
[2]Yüzüncü Yıl Üniversitesi Tıp Fakültesi, Dursun Odabaş Tıp Merkezi, Çocuk Hematoloji BD, Van.
[3]Gazi Üniversitesi Tıp Fakültesi, Çocuk Hematoloji BD, Ankara.

GİRİŞ-AMAÇ: Talasemiler globulin zincir sentezindeki bozukluklardan kaynaklanan kalıtsal hastalıklar olup klinik şiddeti değişkendir. Şelasyon tedavisine rağmen demir birikimine bağlı kardiyak fonksiyon bozukluğu bu hastalarda morbidite ve mortalitenin önemli nedenidir. Bu çalışmada düzensiz oral şelasyon tedavisi alan β-talasemi majorlu hastalarda kardiyak fonksiyonların değerlendirilmesi amaçlanmıştır.

GEREÇ VE YÖNTEM: Bu çalışma Ocak 2011-Eylül 2012 tarihleri arasında Yüzüncü Yıl Üniversitesi Tıp Fakültesi Çocuk Hematoloji polikliniğince takip edilen 3–17 yaşları arasındaki 52 olguda yapılmıştır. Çalışma grubuyla benzer yaş, cins, boy ve ağırlıktaki 50 olgu kontrol grubu olarak seçilmiştir. Ekokardiyografi ile çalışma ve kontrol grubunun sistolik ve diyastolik fonksiyonları değerlendirilmiştir.

BULGULAR: Çalışma grubunun serum ortalama ferritin düzeyi 4430+4112 ng/ml bulunmuştur. Çalışma grubu ile kontrol grubunun ekokardiyografik ölçümleri karşılaştırıldığında sol ventrikül ejeksiyon ve kısalma fraksiyonu, mitral E akım hızı, mitral E/A oranı çalışma grubunda istatistiksel olarak anlamlı düşük saptandı ($p<0.05$). Sol atriyum çapı, mitral A akım hızı, mitral deselerasyon zamanı, mitral İVRT ve mitral MPİ çalışma grubunda kontrol grubuna göre istatistiksel olarak anlamlı yüksek bulundu ($p<0.05$). Sağ ventrikül sistolik ve diyastolik fonksiyonları arasında iki grup arasında istatistiksel olarak anlamlı fark saptanmadı ($p>0.05$).

TARTIŞMA VE SONUÇ: β-talasemi majorlu hastalarda düzensiz şelasyon tedavisi sol ventrikül sistolik ve diyastolik fonksiyonlarını erkenden bozup kardiyomiyopatiye sebep olmaktadır.

P-074

Multiple Aksesuar Yollu Ebstein Anomalili Hastada Mahaim Benzeri Aksesuar Yola Bağlı Geniş QRS Taşikardinin Başarılı Ablasyonu

Celal Akdeniz, Enes Gül, Volkan Tuzcu

Medipol Üniversitesi, Çocuk Kardiyoloji Ana Bilim Dalı, İstanbul

GİRİŞ-AMAÇ: Mahaim aksesuar yol (AY) dekremental antegrad ileti ve sol dal blok morfolojili antidromik taşikardi ile karakterizedir. Burada Ebstein anomalili çocuk hastada Mahaima benzer AY ve sağ posteriyor AY'a bağlı Wolff Parkinson White (WPW) sendromu birlikteliğinin floroskopisiz yöntemle başarılı ablasyonu sunuldu.

OLGU: On iki yaşındaki supraventriküler taşikardi nedeniyle refere edilen Ebstein anomalili hastanın ekokardiyogramda hafif triküspid yetersizliği ve küçük sekundum ASD bulundu. EKG, WPW sendromu ile uyumluydu. Elektrofizyolojik çalışma EnSite Velocity sistemi eşliğinde floroskopisiz yapıldı. Kateter manipulasyonu sırasında sol dal blok morfolojili inferior akslı geniş QRS taşikardi (siklüs uzunluğu 280 ms) indüklendi. Bu taşikardi esnasında QRS morfolojisi bazaldeki preeksite QRS morfolojisinden farklı idi. WPW risk değerlendirilmesinde, aksesuar yolun effektif refraktör periodu 320 msn ve atriyal fibrilasyonda en kısa preeksite RR 338 msn idi. Atriyal fibrilasyondaki taşikardinin morfolojisi bazal QRS morfolojisinden farklıydı ve geniş QRS taşikardideki ile uyumluydu. RR süresindeki düzensizliğe rağmen QRS morfolojisi değişmemiş ve bu geniş QRS taşikardi aberran SVT lehine değil antidromik taşikardi lehineydi. Haritalamada lateral triküspid anülüsde Mahaim benzeri potansiyeller izlendi. Bu bölgede radyofrekans enerji uyugulandı ve geniş QRS taşikardidekiyle aynı QRS morfolojili akselere geniş QRS taşikardisi izlendi. Bu bulgu Mahaim benzeri atipik AY lehine değerlendirildi. Ayrıca Mahaim'lı hastalara özgün olarak aynı morfolojide ventriküler erken vurular da görüldü. Başarılı ablasyon sonrası haritalamada sağ posteriyor triküspid anülüsda 2. bir AY saptandı. Bu da başarılı bir şekilde yok edilince ventriküler pacing ile retrograd ileti saptanmadı. Dolayısıyla ilk yok edilen antidromik taşikardide retrograd yol olarak AV nodun değil, sağ posteriyordaki ikinci AY'un kullanıldığı da anlaşıldı.

TARTIŞMA VE SONUÇ: Ebstein`lı hastalarda multiple AY görülebilir. Bunların bazısı Mahaim AY olabildiği gibi, Mahaim benzeri özellikler taşıyan manifest yollar da olabilir. Birden fazla manifest AY'un varlığında dikkatli bir haritalama ile başarılı ablasyon yapılabilir. Elektroanatomik sistemler, floroskopiyi tamamen ya da büyük oranda gereksiz kılarak bu tür uzun süren vakalarda gereksiz radyasyon maruziyetine engel olur.

P-075

Kalpte Kitle Bulunan Tüberosklerozlu Hastada Yeni Bir Elektrokardiyografik Bulgu

Eyüp Aslan, Fatih Şap, Ahmet Sert, Dursun Odabaş

Konya Eğitim ve Araştırma Hastanesi, Çocuk Kardiyoloji Ünitesi, Konya

GİRİŞ-AMAÇ: Rabdomiyoma, tüberoskleroz ile birlikteliği olabilen çocukluk çağının en sık primer kalp tümörüdür. Birçok hastada asemptomatik olmasına rağmen Wolf–Parkinson–White Sendromu, ektopik atriyal taşikardi, atriyoventriküler düğüm disfonksiyonu gibi elektrokardiyografik bozukluklar ile ventrikül çıkış yolu darlıkları oluşturarak ventrikül işlev bozukluklarına da sebep olabilir. İlerleyen yaşlarda regrese olabilmesi sebebiyle ancak dirençli disritmi oluşturan ve ventrikül işlev bozukluğuna yol açan kitleler opere edilmektedir.

OLGU: Tüberoskleroz ve epilepsi sebebiyle takip edilen 10 aylık kız hasta Çocuk Kardiyolojisi Ünitemize konsülte edildi. Başvuru esnasında epilepsi haricinde semptomu yoktu. Hastanın antropometrik ölçümleri ve vital bulguları normaldi; cildindeki hipopigmente lekeleri haricinde fizik muayenesi doğaldı. Serum elektrolitleri, tiroid fonksiyon testleri, hemogram ve troponin I değerleri normaldi. Telekardiyogramda kardiyomegali yoktu. Elektrokardiyografide D1, D3, aVL ve aVF derivasyonlarında ST segment yokluğu ve 'kubbe şeklinde' T dalgası mevcuttu. Düzeltilmiş QT süresi 360 milisaniye idi (Figür 1). Ekokardiyografide interventriküler septum ortasında, sol ventrikül arka duvarında, mitral kapak papiller kasında ve sağ ventrikülde moderator bant üzerinde çok sayıda rabdomiyoma olarak değerlendirilen kitle imajları mevcuttu (Figür 2). Ventriküllerin kavitesini, giriş ve çıkış yollarını tıkayan kitle bulunmuyordu. Kalbin sistolik ve diyastolik işlevleri normaldi ve ventrikül duvarlarında hipokinetik alan bulunmuyordu. Sağ ve sol koroner artrelerin çıkışları ve seyirleri izlenebildiği kadarıyla normal görünümdeydi. Yirmidört saat Holter EKG'de standart EKG ile benzer bulgular saptandı. Hastamız Çocuk Kardiyolojisi ve Çocuk Nörolojisi Üniteleri tarafından takip edilmektedir.

TARTIŞMA VE SONUÇ: Rabdomiyomalar lokalizasyonu ve ileti sistemi ile olan ilişkisine bağlı olarak değişik ritim ve ileti bozukluklarına sebep olabilmektedir. ST segment yokluğu ile birlikte 'kubbe şeklinde 'T dalgası, Ali Ertuğrul tarafından hipotiroidide görülebilen bir bulgu olarak bildirilmişti. Fakat hastamızın tiroid fonksiyon testleri normaldi ve hipotirodinin diğer EKG bulguları yoktu. Troponin-I değerinin normal olması ve ekokardiyografide miyokardda akinetik veya hipokinetik alan bulunmaması nedeni ile miyokardiyal iskemi olasılığından uzaklaşıldı. Rabdomiyomaya sahip hastaların tanı esnasında veya takipte olası hemodinamik ve elektrokardiyografik bozukluklar açısından düzenli olarak değerlendirilmesi gerektiğine vurgu yapmayı amaçladık.

Figür 1

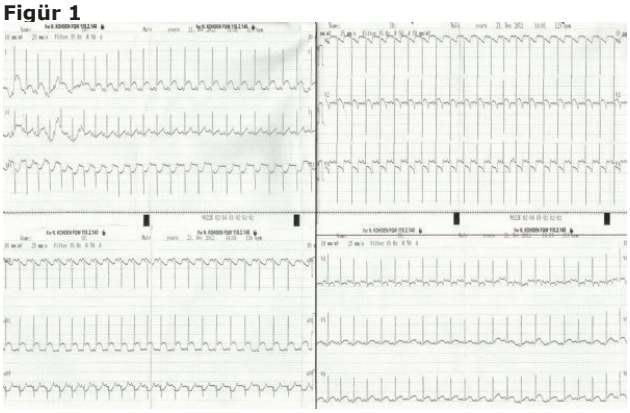

Elektrokardiyografide D1, D3, aVL ve aVF derivasyonlarında ST segment yokluğu ve 'kubbe şeklinde' T dalgası

Figür 2

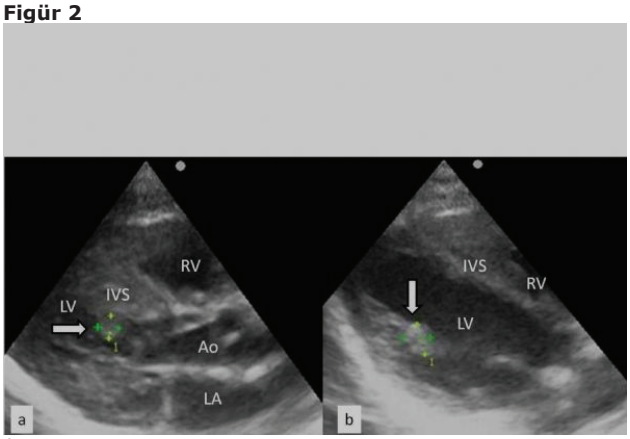

İnterventriküler septum ve papiller kas üzerinde kitle imajı

P-076

Naxos Hastalığında Farklı Klinikler Altı Olguluk Seri: Turkiye

Ali Baykan[1], Şeref Olgar[2], Mustafa Argun[1], Abdullah Özyurt[1], Özge Pamukcu[1], Kazım Üzüm[1], Nazmi Narin[1]

[1]Erciyes Üniversitesi Tıp Fakültesi, Çocuk Kardiyoloji Bilim Dalı, Kayseri
[2]Kahramanmaraş Sütçü İmam Üniversitesi Tıp Fakultesi, Çocuk Kardiyoloji Bilim Dalı

Naxos hastalığı, kutanöz fenotipi olan yünsü saç ve palmoplantar keratoderma ile karakterize aritmojenik sağ ventrikül displazisi/kardiyomiyopatisinin nadir otozomal resesif bir formudur. 1986 yılında ilk defa Protonotarios ve ark. tarafından Yunanistan'ın Naxos adasında yaşayan hastalarda raporlanmıştır. Plakoglobin ve desmoplakin hücreler arası adezyon proteinidir ve genetik çalışmalar bu proteinleri kodlayan iki gen üzerine odaklanmıştır. Yünsü saç doğumdan itibaren vardır, palmoplantar keratoderma hayatın ilk yılında gelişir, kardiyomiyopati ise %100 penetrans ile genellikle adölesan çağda klinik olarak ortaya çıkar (Resim). Hastalar senkop ve/veya ventriküler taşikardi, bazende kalp yetersizliği kliniği ile prezente olurlar. Hatta hastalığın ilk ortaya çıkışı ani ölüm olabilir. Biz Naxos hastalığının nedeni olarak kardeş olan iki olguda ve diğer bir olguda plakoglobin gen (Pk2157del2TG)'de iki baz çiftinin delesyonunu, bir olguda desmoplakin gen mutasyonunu, henüz 18 aylık iken tanı alan ve genetik çalışması sonucunu beklediğimiz ve son olarak genetik çalışmasını yapamadan ölen olgu ile birlikte toplam altı hastanın (Tablo) klinik özelliklerini sunarak hastalığın seyrini tartışacağız. Naxos hastası çocuk sahibi ebeveynler heterozigot taşıyıcı olduklarından annenin sonraki gebelikleri için genetik danışım alması gerekir. Palmoplantar keratoderma ve yünsü saçı olan bir olgu ile karşılaşıldığında adölesan çağda kardiyomyopatinin eşlik ettiği Naxos hastalığına yönelik kardiyak değerlendirme yapılmalıdır. Bu hastalığa sahip bireyler erken tanı aldığında ani kardiyak ölümün önüne geçebilecek önlemlerin alınması ile yaşam beklentisi yükseltilebilir. Her zaman geçerli olmamakla birlikte plakoglobulin gen mutasyonu olan olgularda hastalığın seyrinin senkop ve aritmi, desmoplakin gen mutasyonunda ise kalp yetersizliği ile gideceği bilgisi klinisyeni bu noktalara önlem alması konusunda uyaracaktır.

Resim

Yünsü saç, palmar ve plantar keratoderma.

Tablo

Olgu	Cinsiyet	Tanıda Yaşı (yıl)	Kardiyak Yakınma	Tanıda Ekokardiyografi	Klinik Bulgular	Antiaritmik Tedavi	Mutasyon Analizi	Sonuç	Takip Süresi (yıl)
1	E	13	Çarpıntı, senkop	Sağ ventrikül dilatasyon, anevizma, trombüs, EF: %53	VT,	Lidokain, Proprenolol, amiodarone, dronedarone, ICD	Plakoglobin	Tekrarlayan VT atakları	10
2	E	6	Göğüs ağrısı	EF: %72, sağ ventrikül kas kitlesi ve kavitesi normal, duvarında parlak nokta(+)	yok	-	Plakoglobin	Asemptomatik	10
3	E	6	Çabuk yorulma, halsizlik, ayakta ödem	Biventriküler dilatasyon, sol ventrikülde trombüs, EF:%27	KY,	yok	Desmoplakin	Ani ölüm	2
4	K	1,5	yok	Normal Eko, EF: %68	yok	yok	Dış merkeze kan örneği gönderildi	Asemptomatik	1
5	E	3	Çarpıntı, çabuk yorulma, halsizlik	Biventriküler dilatasyon, EF:%37	KY, VT	Amiodoron	Plakoglobin	Ani ölüm	0
6	K	9	Çabuk yorulma, halsizlik, çarpıntı	Biventriküler dilatasyon	KY, VT	Amiodoron	-	Ani ölüm	1

EF: Ejeksiyon fraksiyonu, VT: Ventriküler taşikardi, KY: Kalp yetersizliği, ICD: Implantabel kardiyoverütör defibrilatör

Naxos hastalarının demografik ve klinik özellikleri.

P-077

Yenidoğan Döneminde Uzun QT Sendromu: Polimorfik Ventriküler Taşikardi ve 2:1 AV Blok

Murat Deveci[1], Defne Engür[2], Sibel Bozabalı[3], Mehmet Yalaz[4], Fatih Ayık[5], Yüksel Atay[5], Münevver Kaynak Türkmen[2], Arif Ruhi Özyürek[3]

[1]Adnan Menderes Üniversitesi Tıp Fakültesi, Çocuk Sağlığı ve Hastalıkları AD, Pediatrik Kardiyoloji BD, Aydın
[2]Adnan Menderes Üniversitesi Tıp Fakültesi, Çocuk Sağlığı ve Hastalıkları AD, Neonatoloji BD, Aydın
[3]Ege Üniversitesi Tıp Fakültesi, Çocuk Sağlığı ve Hastalıkları AD, Pediatrik Kardiyoloji BD, İzmir
[4]Ege Üniversitesi Tıp Fakültesi, Çocuk Sağlığı ve Hastalıkları AD, Neonatoloji BD, İzmir
[5]Ege Üniversitesi Tıp Fakültesi, Kalp Damar Cerrahisi AD, Pediatrik Kalp Cerrahisi BD, İzmir

GİRİŞ-AMAÇ: Uzun QT sendromu (UQTS) tekrarlayan senkop atakları, hayatı tehdit eden ventriküler taşiaritmiler ve ani ölüm ile giden, nadir görülen bir kardiak repolarizasyon bozukluğudur. Perinatal dönemde prezente olan sınırlı sayıdaki olguda 2:1 AV bloğun önemli bir bulgu olduğu bildirilmektedir.

OLGU: Fetal distres nedeniyle C/S ile 3300 gr olarak doğan erkek bebek, solunum sıkıntısı olması ve kalp atımlarının düzensiz olması nedeniyle postnatal 33. saatinde Yenidoğan Yoğun Bakım Ünitesi'ne kabul edildi. Gebelik izlemi sırasında, bebeğin kalp atımlarında düzensizlik olduğunun söylendiği ancak ileri bir tetkik yapılmadığı öğrenildi. Disritmiye bağlı konjestif kalp yetmezliği tablosundaki olguya antiaritmik ve antikonjestif tedavi başlandı. Hemodinamiyi bozan VT atakları nedeniyle tekrarlayan defalar kardiyoversiyon uygulandı. Temel ritmi ikinci derece 2:1 AV blok ile uyumlu olan hastanın QTc değeri uzun (0.52 - 0.6 sn) idi. Holter EKG monitörizasyonunda polimorfik VT (Torsades de Pointes) atakları saptandı. Olguya "Konjenital Uzun QT Sendromu" tanısı ile propranolol tedavisinin yanı sıra postnatal 40 günlük iken epikardiyal pacemaker implantasyonu yapıldı. Hastamız asemptomatik olarak izlenmektedir.

TARTIŞMA VE SONUÇ: Perinatal dönemde bradikardi ve AV bloğun UQTS ile ilişkili olabileceği görülmekte olup erken dönemde uygun tedavi yaklaşımlarıyla mortalitenin önüne geçilebilmektedir.

Resim 1

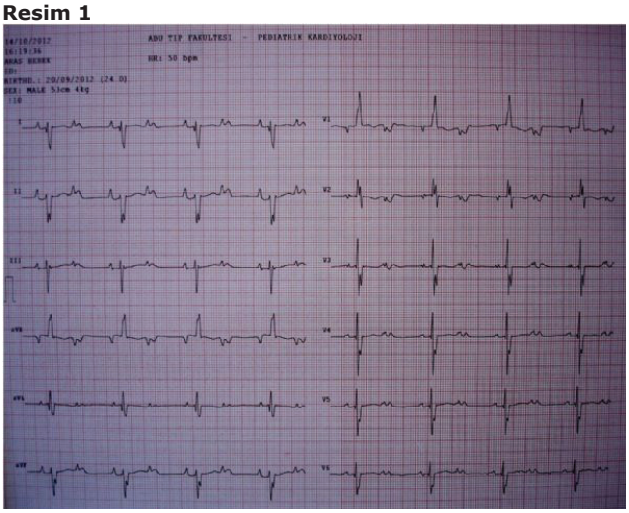

AV blok (2:1) saptanan ve QTc'nin 0.55 sn ölçüldüğü EKG örneği

Resim 2

Holter EKG monitörizasyonu sırasında saptanan polimorfik VT atağı (Torsades de Pointes)

P-078

Arteriyel düzeltme (Jatene) operasyonu yapılmış büyük arter transpoziyonlu hastalarda kalp hızı değişkenliğinin araştırılması

Önder Doksöz[1], Taliha Öner[1], Utku Karaarslan[2], Barış Güven[1], Rahmi Özdemir[1], Yılmaz Yozgat[1], Timur Meşe[1], Vedide Tavlı[3], Emin Alp Alayunt[4], Faik Okur[4]

[1]İzmir Dr. Behcet Uz Çocuk Hastalıkları ve Cerrahisi Eğt.-Arş. Hastanesi, Çocuk Kardiyoloji Kliniği, İzmir
[2]İzmir Dr. Behcet Uz Çocuk Hastalıkları ve Cerrahisi Eğt.-Arş. Hastanesi, Çocuk Yoğun Bakım Kliniği, İzmir
[3]Şifa Üniversitesi Tıp Fakültesi Çocuk Kardiyoloji Bölümü, İzmir
[4]Şifa Üniversitesi Tıp Fakültesi Kalp-Damar Cerrahisi Bölümü, İzmir

GİRİŞ-AMAÇ: Kalp hızı değişkenliği (KHD), kalp hastalığı olan çocuklarda azalmaktadır ve konjenital kalp hastalığı olan çocuklarda cerrahi öncesinde ve düzeltme operasyonları sonrasında hayatı tehdit edici aritmiler ve fonksiyonel bozulmalar ile koreledir. Yenidoğan döneminde arteriyel düzeltme operasyonu uygulanmış büyük arter transpoziyonlu hastalarda KHD'nin analiz edilerek otonom fonksiyonların değerlendirilmesi amaçlanmıştır.

GEREÇ VE YÖNTEM: Kliniğimizde takipli arteriyel düzeltme operasyonu yapılmış 22 hasta 24 saatlik Holter EKG ile KHD açısından değerlendirildi. Hasta grubuyla yaş ve cinsiyet açısından uyumlu, 22 sağlıklı çocuk kontrol grubu olarak alındı. Zaman ile ilgili parametrelerden SDNN, SDANNind, SDNNind, rMSSD, pNN50 frekans ile ilgili parametrelerden TP, VLF, LF, HF, normalize LF, normalize HF, LF/HF oranı 24 saatlik kayıtlarda, SDNN, rMSSD, PNN50, TP, VLF, LF, HF, normalize LF, normalize HF, LF/HF oranı gece (22.00-06.00) ve gündüz (06.00-22.00) kayıtları olarak ayrıca değerlendirilmiştir.

BULGULAR: Çalışmamıza ortalama yaşı 59.5±38.7 ay olan 22 hasta (18 erkek, 4 kız) ve ortalama yaşı 65.1±39.4 ay olan 22 sağlıklı çocuk (18 erkek, 4 kız) kontrol grubu olarak alındı. Hasta grubunda 24 saatlik time ve frekans domain parametrelerinin tümünde artış olmasına rağmen kontrol grubu ile karşılaştırıldığında istatistiksel olarak anlamlı fark saptanmadı ($p>0.05$). Gündüz KHD parametrelerinin artmış olduğu sadece SDNN'de istatistiksel olarak anlamlı fark olduğu saptandı ($p=0.023$). Gece KHD parametrelerinin artmış olduğu ancak istatistiksel olarak anlamlı fark yoktu. Hasta grubunda KHD parametrelerinin gündüz gece değerleri karşılaştırıldığında SDNN, VLF, LF, normalize LF ve LF/HF'nin gündüz daha yüksek olduğu ancak sadece LF/HF artışının istatistiksel olarak anlamlı olduğu saptandı ($p<0.01$). Gece rMSSD, pNN50, TP, normalize HF ve HF'nin gündüze göre daha yüksek olduğu, TP haricindeki parametrelerin artışlarının istatistiksel olarak anlamlı olduğu saptandı ($p<0.01$). Kontrol grubununda KHD parametrelerinin gündüz gece değerleri karşılaştırıldığında benzer bulgular elde edilmiştir.

TARTIŞMA VE SONUÇ: Çalışmamızda KHD'de artış olduğu ve bunun sağlıklı çocuklarla karşılaştırıldığında istatistiksel fark olmadığı ortaya çıkmıştır. Bu çalışmanın takip süresi daha uzun, geniş hasta sayılı prospektif çalışmalar ile desteklenmesi gerektiğini düşünmekteyiz.

P-079

Çocuklarda Transözefageal Elektrofizyolojik Çalışma: Klinik Deneyimlerimiz

Şeyma Kayalı, Senem Özgür, Filiz Şenocak, Utku Arman Örün, Mehmet Emre Arı, Selmin Karademir, Mahmut Keskin, Özben Ceylan
Dr.Sami Ulus Kadın Doğum ve Çocuk sağlığı ve Hastalıkları Hastanesi, Kardiyoloji Kliniği, Ankara

Transözefageal elektrofizyolojik çalışma (TEEPS) aritmi tanı ve tedavisinde kullanılan yarı invaziv bir metottur. Supraventriküler taşikardili olgularda sıklıkla kullanılmasının yanı sıra, sinüs ve atrioventriküler nodların fonksiyonlarının değerlendirilmesi,antiaritmik ilaçların etkinliğinin belirlenmesi ve aritmiye bağlı oluşabilecek semptomları bulunan hastaların değerlendirmesi için de kullanılır. Bu yazımızın amacı, çocuklarda TEEPS deneyimlerimizi sunmaktır. Ocak 2010 – Şubat 2013 yılları arasında hastanemizde toplam 76 hastaya TEEPS uygulanmış olup yaşları 4 ila 19 yıl arası değişmekte idi. (ort. yaş:12 yıl). Hastaların 43'ünde aritmiye bağlı semptomlar bulunurken, Wolff- Parkinson White sendromlu (WPW) 8 hastaya risk değerlendirmek amaçlı, kalan 25 hastaya ise EKG veya Holter monitorizasyonunda taşikardi gözlenmesi üzerine TEEPS işlemi uygulandı. İşlem sonucunda toplam 18 hastada taşikardi uyarılmış olup, bu hastaların 5'i aritmi semptomları olan, 8'i WPW sendromu bulunan, 5'i ise taşikardi saptanan olgulardı. Ventriküloatrial interval 70 msn' den uzun olan 8 hasta atriyoventriküler reentran taşikardi (AVRT), ventrikülo atrial intervali 70 msn' den kısa olan 10 hasta ise atriyoventriküler nodal reentran taşikardi (AVNRT) tanısı aldı. Sonuç olarak; TEEPS'in aritmi değerlendirmesinde kullanılan yarı invaziv, etkili ve hızlı bir yöntem olduğunu düşünmekteyiz.

P-080

Pediatrik hastalarda subkütan ICD uygulaması

İlker Ertuğrul[1], Tevfik Karagöz[1], Hakan Aykan[1], Işıl Yıldırım[2], Sema Özer[1], Şafak Alpat[3], Heves Karagöz[4], Mustafa Yılmaz[3]

[1]Hacettepe Üniversitesi Pediatrik Kardiyoloji Bölümü
[2]Adana Numune Eğitim Araştırma Hastanesi
[3]Hacettepe Üniversitesi Kalp Damar Cerrahisi Bölümü
[4]Hacettepe Üniversitesi Anestezi ve Reanimasyon Bölümü

GİRİŞ-AMAÇ: Son yıllarda ICD etkin ve sık kullanıma geçmesiyle pediatrik hastada kullanım için gerekli malzemeler küçültülse de bebeklerde kullanım için özelleştirilmiş implantasyon teknikleri ve aletleri gerekli hale gelmiştir. Subkütan ICD kullanımı özellikle transvenöz ICD uygulamasının riskli veye uygun olmadığı durumlarda kullanılabilecek bir yöntemdir.

YÖNTEM VE SONUÇLAR: 2010-2012 yılları arasında yaşları 1 ile 13, vücut ağırlıkları 9-30 kg arasında değişen 8 hastaya subkütan ICD implantasyonu uygulandı. Hastaların 6'sına uzun QT sendromu, 1 hastaya aritmojenik sağ ventrikül kardiyomiyopatisi ve tekrarlayan transvenöz pil cebi enfeksiyonu, bir hastaya da non compaction ve geçirilmiş kardiyak arrest öyküsü nedeniyle bipolar epikardial lead sağ ventrikül apikal kısma ve subkütan defibrilasyon kateteri sol beşinci interkostal bölgede tünel oluşturularak abdominal kaslar üzerine yerleştirilen bataryaya bağlanarak implantasyon uygulandı. Yerleştirme sırasında optimum pacing ve sensing değerleri alındı. Uzun QT sendromlu hastalardan birinde AV tam blok

mevcuttu. Hastalarda işlem sırasında herhangi bir komplikasyon izlenmedi. Hastaların ikisinde implantasyon yapıldıktan hastalardaki büyüme nedeniyle subkütan kateterin uygun pozisyonunun bozulması nedeniyle kateterde pozisyon değişimi yapıldı. Pozisyon değişimi öncesinde hastaların birinde spontan sonlanan VF geliştiği izlendi. Uygunsuz şok sadece bir hastada lead kırığı nedeniyle izlendi. Sadece bir hastada VF nedeniyle uygulanan şok pozisyon değişikliği nedeniyle başarısız oldu.

TARTIŞMA: Beta blokör tedavi uzun QT sendromlu hastalarda birinci basamak tedaviyi oluşturur, yüksek riskli hastalarda ICD gereklidir. Ancak bebeklerde implantasyon teknik olarak problemlidir. Subkütan ICD transvenöz yolla implantasyonun riskli olduğu hasta grubunda güvenli ve etkin uygulanabilecek bir yöntemdir

Resim 1

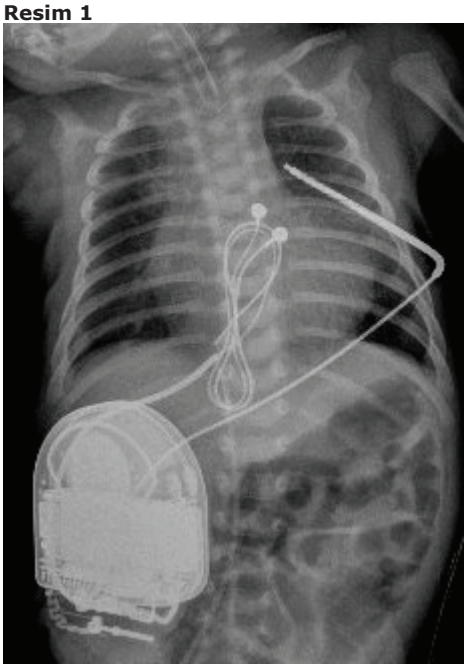

Hastada subkütan ICD Pozisyonu görülmekte

Resim 2

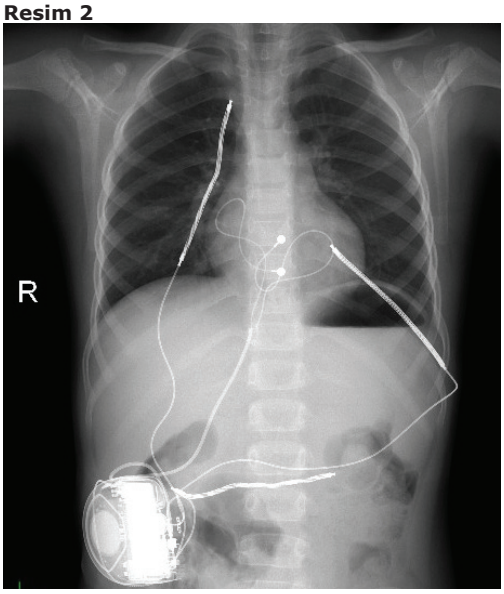

Repozisyon uygulanmış ve ikinci elektrod yerleştirilmiş hastada lead pozisyonları

P-081

Fokal atriyal taşikardi ablasyonu orta dönem sonuçlarımız

Celal Akdeniz[1], Hacer Kamali[1], Yakup Ergul[2], Neslihan Kiplapinar[2], Volkan Tuzcu[1]

[1]Medipol Universitesi Tip Fakultesi, Pediatrik Kardiyoloji/ Elektrofizyoloji Ana Bilim Dali, Istanbul
[2]Mehmet Akif Ersoy Gogus Kalp Damar Cerrahisi Egitim ve Arastirma Hastanesi, Pediatrik Kardiyoloji Klinigi,Istanbul

GİRİŞ-AMAÇ: Fokal atrial taşikardi (FAT) çocuklardaki supraventrikuler taşikardilerin (SVT) %10' unu oluşturur. Reentran SVT'lere kıyasla daha yavaş ve sürekli olma potansiyeli nedeni ile tanıda gecikme ve kardiak disfonksiyona yol açma riski taşırlar. Bu çalışmada FAT nedeni ile ablasyon yapılan hastalarımız ve orta dönem izlem sonuçları sunulmuştur.

GEREÇ VE YÖNTEM: FAT nedeni ile ablasyon yapilan 20 hastamız restrospektif olarak incelendi. Hastaların tamamında elektroanatomik görüntüleme ve aktivasyon haritalaması için üç boyutlu sistem (En Site) kullanıldı.

BULGULAR: Hastalarda median yaş 10 yıl (3,5-21 yıl), tartı 45 kg (15-70) idi. Beş hastaya konjenital kalp hastalığı eşlik etmekte idi. İşlem süresi median 180 dakika (120-360) bulundu. Olguların 12'sinde hiç floroskopi kullanılmadı. Parahis kaynaklı FAT'lı bir hastada her kriyoablasyon denemesinde geçici AV tam blok görülmesi nedeni ile ablasyon yapılamadı ve işlem başarısız oldu. Epikardiyal yerleşimli FAT olan iki hastada ablasyon sonrası SVT hızı ve atak sayısı belirgin olarak azalmakla beraber tam yok edilemediğinden sonuç suboptimal kabul edildi ve akut tam başarı oranı % 85 (17/20) olarak hesaplandı. Median 12 aylık (2-26 ay) izlemde 3 hastaya nüks nedeni ile tekrar işlem yapıldı ve bu hastalarda ikinci işlem başarılı oldu. Hiçbir hastada major komplikasyon görülmezken, sol taraflı FAT olan bir hastada transseptal ponksiyon sırasında perikardın kontrastla boyanması nedeni ile işlem ertelendi, ikinci seansta ise başarılı ablasyon yapıldı.

TARTIŞMA VE SONUÇ: Çocukluklardaki SVT'lerin daha az rastlanan bir grubunu oluşturan FAT tedavisinde ablasyon etkili ve güvenli bir tedavi seçeneğidir.

P-082

Komplet AV blok ile başvuran Akut Romatizmal Ateş olgusu

Özlem Turan, Murat Çiftel, Ayşe Şimşek, Fırat Kardelen, Gayaz Akçurin, Halil Ertuğ
Akdeniz Üniversitesi Tıp fakültesi Pediatrik Kardiyoloji Bilim Dalı Antalya

Akut Romatizmal Ates (ARA), minor kriterlerinde yer alan 1. derece atrioventriküler blok(AV blok) en sık görülen ritm problemi olmakla birlikte nadiren ilk bulgusu AV tam blok olan hastalar bildirilmiştir. Bu yazıda acil servise başvurarak AV tam blok tanısıyla geçici pacemaker takılan ve ARA tanısı alan olgu sunulmuştur.

OLGU: 11 yaşında erkek hasta, göğüs ağrısı, solunum sıkıntısı şikayetleri ile acil servise başvurdu. Genel durumu kötü, periferik dolaşımı bozuk hastanin Kan Basıncı: 70/35 mmHg, KTA: 35 /dk saptandı. Olgunun fizik bakısında soluk görünümde ve takipnesinin oldugu, mezokardiak odakta 2/6 pansistolik üfürümünün olduğu görüldü. EKG sinde AV tam blok ile uyumlu ritm saptandı. Ekokardiografide EF % 56 ve 2.derece mitral yetmezliği saptandı. Bradikardinin hastanın hemodinamisini bozması nedeni ile acil geçici transvenöz pacemaker takıldı. Hastanın yatışının 2. gününde artrit bulguları ortaya çıktı. Laboratuarında Sedimantasyon: 35 mm/saat, CRP: 13 mg/dl, ASO: 751 IU/ml saptanan olguya ARA tanısı konuldu. Hastanın izlemindeki EKG sinde pacemaker atımlarının yanında normal atımlarının olduğu gözlendi. Hemodinamik olarak stabil seyreden olgu geçici pacemaker kapatılarak izlendi. Hastanın 1.derece AV bloğu ve aralıklı olarak Mobitz tip 2 AV blok atımlarının olduğu izlendi. Hastaya steroid tedavisi başlandı. Tedavisinin 2.gününde hastanın sinüs ritmine döndüğü görüldü.

TARTISMA VE SONUÇ: ARA, az gelişmiş ülkelerde toplum sağlığını tehtit etmeye devam etmektedir (1). Hastalığın seyrinde ileti bozuklukları sıktır ve en sık 1.derece AV blok görülür. Clarke ve Keith, olguların %82' sinde 1.derece AV tam blok saptamışlardır (2). Nadiren AV tam blok ile başvuran olgular bildirilmiştir(2-4). Streptokok egzotoksinlerine bağlı vagal hipertoni ileti problemlerinin en sık nedenidir (3). Ayrıca AV düğüm ve his demetindeki inflamatuar değişiklikler sorumlu tutulabilir. Senkop ve AV tam blok bulguları ile başvuran çocuk ve genc yetişkinlerde ARA ayırıcı tanıda akılda tutulmalıdır. Hemodinamik etkilenme durumunda acil olarak geçici pacemaker takılmalıdır. Kalıcı pacemaker ihtiyacı nadirdir. Bu yazıda, yanlış tedavi ve kalıcı pacemaker uygulamalarına yol açmamak için ayırıcı tanının önemi vurgulanmak istenmiştir.

P-083

Transkateter Yolla Kapatılan Atriyal Septal Defektli Hastalarda Holter EKG Bulguları ve P Dalga Dispersiyonu

İsa Özyılmaz, Sinem Özyılmaz, Hasan Tahsin Tola, Neslihan Kıplapınar, İbrahim Cansaran Tanıdır, Yakup Ergül, Alper Güzeltaş, Ender Ödemiş

İstanbul Mehmet Akif Ersoy Göğüs Kalp Damar Cerrahisi Eğitim ve Araştırma Hastanesi

GİRİŞ-AMAÇ: Bu çalışmada, transkateter yolla ASD kapatılan çocuk hastalarda işlem sonrası aritmi sıklığının saptanması, aritmiyi oluşturan faktörlerin ve aritmilerin P dispersiyon süresi ile ilişkisinin belirlenmesi, transkateter ASD kapatma işleminin P dispersiyonu üzerine etkileri araştırılması amaçlandı.

GEREÇ VE YÖNTEM: Çalışma, İstanbul Mehmet Akif Ersoy Göğüs Kalp ve Damar Cerrahisi Eğitim Araştırma Hastanesi Pediyatrik Kardiyoloji Kliniğinde, Nisan 2010 ile Ocak 2013 tarihleri arasında transkateter ASD kapatılan çocuk hastalardan ve sağlıklı kontrol grubundan oluşturuldu.

BULGULAR: Transkateter ASD kapatılan hastaların 59 tanesinden 47'sine işlem öncesi, sonrası, 6., 12. ayda ve sağlıklı kontrol grubuna Holter EKG çekildi. Hastaların işlem sonrası Holterlerindeki Lown sınıflamasına göre aritmi dereceleri ile defekt sayısı, AV kapak rimi, atriyal septal anevrizma(ASA) varlığı arasında ve P dispersiyonu ile cihaz çapı, VKİ/Cihaz çapı arasında istatistiksel olarak anlamlı korelasyon saptandı (p=0,033, p=0,029, p=0,046; p=0,021, p=0,038). Kontrol grubuna göre işlem öncesi ASD hastalarında Pmaks ve Pdis değerleri istatistiksel olarak anlamlı yüksek saptandı(sırasıyla 91,40±11,94 msn, 98,87±11,84 msn, p=0,008; 37,20±13,37 msn, 41,80±9,31, p=0,002). Kontrol grubuna göre işlem sonrası ASD hastalarında Pmaks, Pdis, PR ve RR değerleri istatistiksel olarak anlamlı yüksek saptandı(sırasıyla 91,40±11,94 msn, 97,61±15,14 msn, p<0,05; 37,20±13,37 msn, 41,10±13,38 msn, p<0,05; 140,60±23,30 msn, 153,84±30,30 msn, p<0,05; 616,96±151,57 msn, 719,154,89 msn, p<0,05). İşlem öncesine göre bir gün sonrası Pmaks, Pmin, Pdis değerleri azalmasına rağmen istatistiksel anlamlılık görülmedi(sırasıyla p=0,445; p=0,820; p=0,449).

TARTIŞMA VE SONUÇ: Transkateter ASD kapatma sonrası aritmi sıklığının arttığı, bir yıl içinde zamanla azaldığı ve çoğunun benign karakterde olduğu söylenebilir. AV kapak rimi büyüklüğü, ASA, ASD sayısının fazlalığı aritmi sıklığını artırdığı görüldü. ASO ve CSO ile kapatılan hastaların Lown sınıflamasına göre aritmi dereceleri karşılaştırılmış ve CSO grubunda aritmi sıklığının daha yüksek olduğu saptandı. ASO ve CSO ile kapatılmış hastalarda, işlemden bir gün sonra Pmaks, Pdis değerlerinin artmadığı, hafif azaldığı saptandı. Transkateter ASD kapatma sonrası erken dönemde anatomik ve mekanik düzelme ile ilişkili elektriksel iyileşme olması Pmaks ve Pdis değerlerinin azalmasını açıklayabilir.

P-084

İntrakardiyak Defibrilatör Takılı Hastada Supraventriküler Taşikardiye Bağlı Şokların Başarılı Ablasyon İle Düzeltilmesi: Olgu Sunumu

Celal Akdeniz, Enes Gül, Volkan Tuzcu

Medipol Üniversitesi, Çocuk Kardiyoloji Ana Bilim Dalı, İstanbul

GİRİŞ-AMAÇ: Katekolaminerjik Polimorfik Ventriküler Taşikardi (KPVT), fiziksel efor veya korku gibi psikolojik etkenlerin oluşturduğu adrenarjik deşarj ile tetiklenen ve ölümcül olabilen polimorfik VT ile karakterize genetik bir aritmi sendromudur. Hastalığın güncel tedavisinde beta bloker verilmesi, sempatik denervasyon yapılması ve intrakardiak defibrilator (ICD) takılması seçenekler arasındadır. Burada KPVT'ye eşlik eden supraventriküler taşikardi (SVT) nedeni ile rekürren ICD şoklarına maruz kalan ve başarılı SVT ablasyonu sonrası ICD şokları düzelen bir olgu sunuldu.

OLGU: KPVT tanısı ile dış merkezde ICD takılmış olan 11 yaşındaki kız hasta, yüksek doz beta blokere rağmen devam eden rekürren ICD şokları nedeni ile antipsikotik ilaç kullanmakta idi. ICD şoklarının VT için uygun şoklar olduğu düşünülen hastaya cerrahi olarak sol sempatik denervasyon planlanmış iken kliniğimize başvurdu. Hastanın elindeki ICD dökümantasyonunda ve ICD kontrolünde EGM kayıtlarında, şokların VT değil, dar QRS taşikardi sonrası verildiği görüldü ve bunların aslında uygunsuz şok olduğu düşünüldü. Hasta elektrofizyolojik çalışma (EFC) yapılmak üzere yatırıldı. Derin sedasyon altında hastaya EFC yapıldı. Programlı stimülasyonda, dual AV nod fizyolojisi ve AV nod reentry ile uyumlu eko "beat"ler ve hızı 230/dk olan tipik atriyoventriküler nodal taşikardi (AVNRT) indüklendi. Hastaya 6-mm uçlu kriyoablasyon kateteri ile başarılı ablasyon yapıldı. Halen altı aydır izlenmekte olan hastamızda hiç ICD şoku görülmedi ve almış olduğu antipsikotik ilaç da kesildi.

TARTIŞMA VE SONUÇ: KPVT gibi ciddi ventriküler aritmilerde ICD hayat kurtaran bir tedavidir. Bununla beraber KPVT'li bir hastada, SVT'nin gereksiz ICD şoklarına neden olabilecek bir durum olduğu akılda tutularak, EGM kayıtlarının çok dikkatli bir şekilde incelenmesi gerekir.

P-085

Atriyal septal anevrizmanın eşlik ettiği atriyal erken vurulu fetusta yakın takibin önemi: olgu sunumu

Yılmaz Yozgat[1], Ayhan Kılıc[2], Seçil Kurtulmuş[3], Rahmi Özdemir[1], Önder Doksöz[1], Timur Meşe[1]

[1]İzmir Dr. Behçet Uz Çocuk Hastalıkları ve Cerrahisi Eğitim ve Araştırma Hastanesi Çocuk Kardiyoloji Kliniği, İzmir
[2]Gülhane Askeri Tıp Fakültesi, Çocuk Kardiyoloji Bilim Dalı,Ankara
[3]İzmir Ege Doğumevi ve Kadın Hastalıkları Eğitim ve Araştırma Hastanesi Kadın Doğum Kliniği, İzmir

GİRİŞ-AMAÇ: Sinüs düğümü dışında atriyumların herhangi bir yerinden kaynaklanan ritimlere Atriyal erken vuru (AEV) denilmektedir. AEV' li fetuslarda nadiren fetal taşikardi veya fetal bradikardi bildirilmektedir. Fakat literatürde bildiğimiz kadarıyla aynı fetusta AEV'ye bağlı hemodinamik bozukluğa yol açan taşikardi ve bradikardi birlikteliği bildirilmemiştir.

OLGU: Yirmi üç haftalık gebenin ekokardiyografik incelemesinde izole AEV ve hareketli atriyal septal anevrizma (ASA) varlığı saptandı. Olgunun takibinde 30 ile 35 gebelik haftaları arasında ortalama kalp hızının 90 vuru/dakika olduğu sıklıkla bigemine patern gösteren bloklu AEV'lar izlendi. 35 gebelik haftalıktan sonra kalp hızının ortalama 190 olduğu devamlı fetal taşikardi geliştiği izlendi. Artan triküspit kapak yetersizliği ve sol ventrikül disfonksiyonu nedeniyle otuzyedinci gebelik haftasında olguya sezaryen ile doğum yaptırıldı.

TARTIŞMA VE SONUÇ: AEV genellikle bening bir fenomen olarak bilinmesine karşın olgumuzda yaşadığımız deneyim ASA'nın eşlik ettiği AEV 'li olgularda hemodinamik bozukluğa yol açabilecek kadar önemli fatal bradikardi yada taşikardi atakları gelişebildiğini göstermiştir. Bu nedenle ASA'nın eşlik ettiği AEV'li olguların yakın takibini önermekteyiz.

resim 1

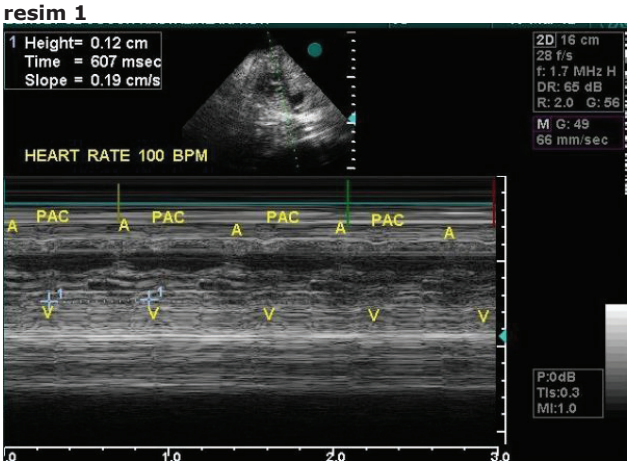

resim 1

resim 2

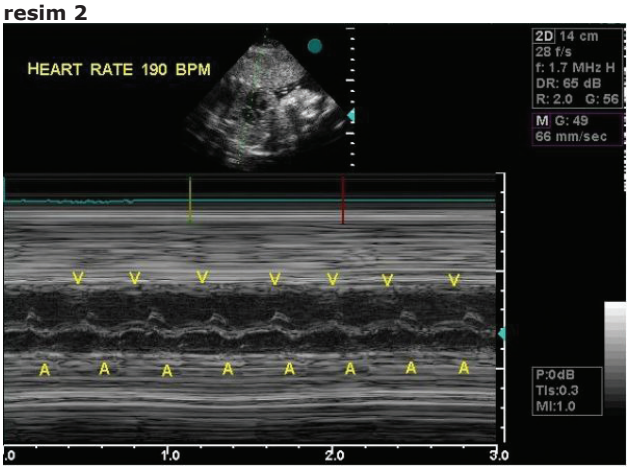

resim 2

P-086

Epilepsi Olarak Değerlendirilen Konjenital Uzun Qt Sendromlu Olgularımız: Tekrarlayan Senkop Atakları Epilepsi Olmayabilir !

Pelin Köşger, Gökmen Özdemir, Ali Yıldırm, Tevfik Demir, Birsen Uçar, Zübeyir Kılıç

Eskişehir Osmangazi Üniversitesi Tıp Fakültesi Hastanesi,Çocuk Kardiyoloji Bilim Dalı,Eskişehir

Uzun QT sendromu cQT`nin >450 ms olduğu, kardiyak potasyum ve sodyum kanallarındaki genetik defekte bağlı uzamış repolarizasyon durumudur. İlk kez Jervell ve Lange-Nielsen tarafından 1957'de senkop, ani ölüm, QT'de uzama ve sağırlığın bir arada olduğu otozomal resesif geçişli bir sendrom olarak tanımlanmıştır. Senkopun sebebi polimorfik ventriküler taşikardi olup, ani ölüme yol açabilmektedir. Tekrarlayan senkop atakları sebebiyle hastalar epilepsi tanısı alabilmekte, kullanılan ilaçlar atakların sıklığında artışa yol açabilmektedir. Kliniğimizde 2006-2012 yılları arasında tanı almış konjenital uzun QT sendromlu 7 hasta değerlendirildi. Hastaların senkop ataklarının başlangıç yaşı 1 ay-5 yaş olup; tanı yaşı 2-17 yaş idi. Kranial MR ve EEG tetkikleri normal olup klinik bulgulara dayanarak epileptik olarak değerlendirilen 6 hastanın 5'i ikili antiepileptik tedavi kullanmaktaydı, 1 hasta şüpheli bilinç kaybı nedeniyle nörolojik tetkikleri devam etmekte iken işitme cihazı için başvurusu sırasında tanı aldı. 5 hastada sensorinöral tipte sağırlık eşlik etmekteydi. 10 aylıkken epileptik olarak değerlendirilen ve 2 yaşında kontrol amacıyla götürüldüğü merkezde ağlama sonrası kardiyopulmoner arrest gelişen hasta polimorfik ventriküler taşikardi sebebiyle kaybedildi. Bütün hastalara beta bloker tedavi başlandı ve 3 olguya ICD implante edildi. Ani ölüm riski yüksek olan konjenital uzun QT sendromlu hastaların erken tanı alması; beta bloker kullanımı ve/veya ICD uygulması ile riskin azaltılması için büyük öneme sahiptir. Bu nedenle; tanının atlanması ve tedavinin gecikmesi halinde geri dönüşü olmayan sonuçlar doğurabilen uzun QT sendromu, tekrarlayan senkop ataklarıyla nörolojik açıdan değerlendirilen hastaların ayırıcı tanısında mutlaka akılda tutulmalı ve elektrokardiyografik değerlendirme rutin tetkikler arasında yer almalıdır.

P-087

Brucella Enfeksiyonu olan bir Hastada Tam Atriyoventriküler Blok

Meki Bilici[1], Fikri Demir[2], Murat Muhtar Yılmazer[1], Fatma Bozkurt[1], Celal Akdeniz[3], Volkan Tuzcu[3]

[1]Diyarbakır Dicle Üniversitesi Tıp Fakültesi
[2]Diyarbakır Eğitim ve Araştırma Hastanesi
[3]İstanbul Medipol Üniversitesi Tıp Fakültesi

GİRİŞ-AMAÇ: Tam atriyoventriküler (AV) blok, nadir görülen, ancak yaşamı tehdit edebilen bir ritİm problemidir. Anneden geçen antikorlara bağlı olarak doğuştan, doğumsal kalp hastalıklarının cerrahi tedavisine bağlı komplikasyon olarak veya enfeksiyon hastalıklarına bağlı olarak gelişebilmektedir.

OLGU: Öncesinde herhangi bir hastalığı olmayan 8 yaşında erkek hasta üç haftadan bu yana devam eden ateş, ayak ekleminde ağrı ve karın ağrısı yakınması nedeniyle dış merkeze başvurmuş ve yapılan laboratuvar incelemesinde brucella aglütinasyon testi (+) saptandığı için başlanan ilaç tedavisine yanıt alınmadığı için kliniğimize sevk edilmişti. Hastanın yapılan muayenesinde kalp hızı 46/dakika (dk), vücut sıcaklığı 37.9 C°, tansiyonu 100/70 mmHg idi. Karaciğer kot kenarını 2 cm geçiyordu, solda traube alanı kapalı idi. Yapılan elektrokardiyografide (ekg) tam AV blok saptanan hastada holter ekg'de tam AV blok görüldü, ortalama kalp hızı 48/dk idi ve sinüzal pause saptanmadı. Ekokardiyografik inceleme normal saptandı. Enfeksiyon belirteçlerinden CRP: 5.7, sedimantasyon:14 mm/h, salmonella (-), brucella aglütinasyon testi 1/320 olarak pozitif saptandı. Alınan kan kültüründe brucella species üreyen hastaya başlanan ikili antibiyoterapi (doksisiklin+ripampisin) ile yakınmaları geriledi, ancak AV blokta düzelme saptanmadı.

TARTIŞMA VE SONUÇ: Brucella enfeksiyonu saptanan hastaya enfeksiyon bulguları geriledikten bir ay sonra çekilen ekg'de AV tam bloğun devam etmesi üzerine kalıcı kalp pili takıldı. Bu sunumda bölgemizde sık görülen görülen brucella enfeksiyonu ile ilişkili olabileceği düşünülen tam AV bloğa dikkat çekilmek istenmiştir.

P-088

Çocuklarda Septal Ve Nonseptal Aksesuar Yol Ablasyonlarının Karşılaştırması

Celal Akdeniz, Enes Gül, Fuheda Dalgıç, Hacer Kamalı, Volkan Tucu
Medipol Üniversitesi, Çocuk Kardiyoloji Ana Bilim Dalı, İstanbul

GİRİŞ-AMAÇ: Çocuklardaki supraventriküler taşikardilerin (SVT), başlıca nedeni aksesuar yollara (AY) bağlı SVT'lerdir. Septal AY'ların ana ileti sistemine yakın olmaları yanında, özellikle posteroseptal AY'ların ablasyonu daha güç olan epikardiyal olma ihtimalleri nedeni ile zorluk gösterirler ve ablasyon başarı oranları nonseptallerden daha düşüktür. Bu çalışmada septal ve nonseptal AY nedeni ile ablasyon yapılan hastalar işlem özellikleri ve akut başarı açısından karşılaştırıldı.

GEREÇ VE YÖNTEM: Çalışmaya merkezimizde son 6 ay içinde manifest veya gizli AY'a bağlı SVT nedeni ile ablasyon yapılan hastalar dahil edildi. Üç hastada Ebstein anomalisi, birinde biküspid aorta vardı. Hastaların hepsinde işlem üc boyutlu nonfloroskopik navigasyon sistemi (EnSite Velocity) eşliğinde yapıldı. Transseptal ponksiyon gibi zorunlu durumlar hariç floroskopi kullanılmadı. Hastalarda ablasyon için kriyoablasyon ve Radyofrekans (RF) ablasyon kateteri kullanıldı.

BULGULAR: Son 6 ay içinde toplam 61 hastaya AY'a bağlı SVT nedeni ile ablasyon yapıldı. Septal (Grup I, n:28) ve nonseptal (Grup II, n:33) AY'u olan hastalar sırasıyla; yaş (13,2±3,3 vs 12,1±3,4 p:0.2), ağırlık (47,1± 17,7 vs 45±15 p:0.61), işlem süresi (175,5±52 vs 150,3±56,6 p:0.08), floroskopi süresi (0,16±0,9 vs 4±4,2 p<0.001), açısından karşılaştırıldı. Nonseptal grupta sol taraflı AY nedeni ile transseptal yapılan hastalarda floroskopi süresi anlamlı olarak yüksek bulundu. Akut başarı (27/28 vs 31/33 p:0.65) açısından farklılık saptanmazken, kısa izlem süresi nedeni ile nüks oranları açısından değerlendirme yapılamadı. Ablasyon için septal yollarda ağırlıklı olarak kriyoablasyon (21/28 vs 9/33, p<0.001) kateteri tercih edildi. Hastaların hiç birinde major komplikasyon görülmedi.

TARTIŞMA VE SONUÇ: Septal AY'ların zorluk arz eden özelliklerine rağmen, kriyoablasyon ile komplikasyonsuz olarak ve nonseptal AY'lara benzer şekilde yüksek başarı oranı ile ablasyonu mümkündür.

P-089

Pediatri asistanlarının ve intörnlerin EKG bilgi düzeyi ve buna etkili faktörlerin belirlenmesi ile EKG eğitimi sonrasındaki değişimin ortaya konması

Gülhadiye Akbaş Avcu, Ertürk Levent

Ege Üniversitesi Tıp Fakültesi, Pediatrik Kardiyoloji BD, İZMİR

Elektrokardiyografi kardiyovasküler hastalıkların tanısında önemli yer tutar. Bu nedenlerle yeterli EKG eğitiminin tıp eğitimi ve uzmanlık eğitimi süresince verilmesi gerekmektedir. Bu çalışmada; pediyatri asistanları ve pediyatri rotasyonundaki intörnlerin EKG bilgi düzeyinin ölçülmesi, intörnler ve asistanlar arasında EKG bilgi düzeyi açısından fark olup olmadığının, EKG eğitimi sonrası her iki grubun bilgi düzeyinin ve bu bilgi düzeyinin sürekliliğinin belirlenmesi amaçlanmıştır. Bu çalışma Ege Üniversitesi Tıp Fakültesi Çocuk Sağlığı ve Hastalıkları Anabilim Dalı'nda 2009-2010 eğitim-öğretim yılında gerçekleştirildi. 24 pediyatri asistanı ve rotasyon yapmakta olan 35 intörn çalışmaya dahil edildi. Asistanlar ve intörnler iki ayrı gruba ayrıldı, üzerinde hasta yaşı dışında klinik bilgi olmayan 20 EKG örneğinden oluşan ve 30 bulgunun yer aldığı testin 20 dakikalık sürede cevaplanması istendi. Sonuçlara bakıldığında; toplam bulguların bilinme oranı eğitim öncesinde asistanlarda %24,2, intörnlerde %17,18, eğitim sonrasında asistanlarda % 38,5, intörnlerde %41,8, 1. ayda asistanlarda %33,4, intörnlerde %42,18, 1.yılda asistanlarda %32,7, intörnlerde %34,37 saptandı. Eğitim öncesi ve 1. ayda yapılan değerlendirmede iki grup arasında istatistiksel anlamlı fark saptandı. Solunumsal aritminin bilinme oranının her iki grupta da beklenenden oldukça düşük olduğu görüldü. Solunumsal aritmiyi bilme oranı eğitim öncesi asistanlarda %8,6, intörnlerde %5,8, eğitim sonrasında asistanlarda %17,3, intörnlerde %11,7, 1. ayda asistanlarda %13, intörnlerde %5,8 ve 1.yılda ise asistanlarda %17,3, intörnlerde %8,8 saptandı. Kardiyoloji rotasyonu almış olan asistanlarının bildiği toplam bulgu oranının eğitim öncesi, eğitim sonrası ve 1. ayda kardiyoloji rotasyonu almayanlardan yüksek olduğu görüldü, iki grup arasında istatistiksel anlamlı fark saptandı. Ancak 1. yılın sonunda benzer değerler ile sonuçlandığı görüldü, her iki grup arasında istatistiksel anlamlı fark saptanmadı. Sonuç olarak EKG eğitiminin sürekli ve yapılandırılmış olarak gerek öğrencilikte gerekse asistanlık döneminde çok önemli olması gerektiği kanısına varıldı.

P-090

Yenidoğanda İdiyopatik Ventriküler Taşikardi: Olgu Sunumu

Şenol Bozdağ[1], Taner Yavuz[2], Şirin Güven[1], Çiğdem Yanar Ayhanoğlu[1], Gülden Yıldırım[1], İsmail İşlek[1]

[1]Ümraniye Eğitim ve Araştırma Hastanesi, Çocuk Sağlığı ve Hastalıkları Kiniği, İstanbul
[2]Zeynep Kamil Kadın ve Çocuk Hastalıkları Hastanesi, Çocuk Sağlığı ve Hastalıkları Kliniği, İstanbul

Yenidoğanda izole ventriküler erken vuru (VEV) göreceli sık, ventriküler taşikardi (VT) ise çok nadiren görülmektedir. Aritmi etiyolojisi saptanamadığında VT idiyopatik olarak sınıflandırılır. Burada monomorfik ve kısa (non-sustained) ventriküler taşikardi (NSVT) ile prezente olan term yenidoğan, VT tedavi yaklaşımının hatırlatılması amacıyla sunulmuştur. Polikliniğimize postnatal 5. gününde kontrol muayenesine gelen yenidoğan, sık VEV saptanması nedeniyle yenidoğan yoğun bakım ünitemize yatırıldı. Öyküsünden 25 yaşındaki annenin ikinci gebeliğinden ilk canlı doğan, miadında C/S ile 41 haftalık 3830 gr erkek bebeğin APGAR değerleri 6/8 idi. Ebeveynleri arasında 2. dereceden akraba evliliği olduğu öğrenildi. Hastanın fizik muayenesinde genel durumu iyi, kalp tepe atımı 143/dk ve oskültasyonla, 5-6 atımda bir fark edilen aritmi vardı. Kardiyolojik muayenede başka bir özellik yoktu, diğer fizik muayene bulgularında özellik saptanmadı. Kalp hızı monitorize edildi. EKG'sinde 4-5 atımda bir monomorfik VEV saptandı. Monitor izleminde VEV sıklığının (en sık 4-5 vuruda bir) değişken olduğu gözlendi. EKO'da apikal yerleşimli küçük müsküler VSD vardı, kardiyak işlevler normal sınırlarda idi, erken vurular fark edildi. Rutin biyokimyasal tetkiklerinde özellik saptanmadı. Yatışının ilk 4 günü sık VEV devam etti, 5. günde ise bigemine ve trigemine VEV, couplet VEV ve sık sık NSVT gelişti. Çocuk kardiyolojisi konsültasyonu sonrası idiyopatik VT tanısıyla yatışının 6. gününde intravenöz amiodarone 5 mg/kg yükleme ve 10 mg/kg/gün idame tedavisi başlandı. Tedavinin 8. günündeki holter EKG kaydında, sık bigemine-trigemine VEV, couplet VEV ve NSVT epizotları tespit edildi. Hastabaşı monitor izleminde VT sıklığında azalma olmadığı için tedaviye yanıtsızlık düşünülerek tedavinin 12. gününde esmolol infüzyonu (100 mcg/kg/dak) başlandı. Hasta başı monitor izleminde NSVT sıklığının azaldığı gözlendi. Tedavinin 17. günündeki holter EKG'de VT sonlandığı, kompleks VEV olmadığı saptandı, ilk kayıt ile karşılaştırıldığında izole VEV sıklığının (%2'ye karşın %9,5) arttığı belirlendi. İntravenöz infüzyonlar kesilerek oral amiodarone ve propranolol tedavisine geçildi. İzlemde VT tekrarlamadığı ve VEV sıklığının belirgin azaldığı gözlendi. Tedavinin 24. günündeki holter EKG kaydında nadir monomorfik VEV dışında özellik yoktu ve taburcu edildi. İdiyopatik VT'nin prognozu yenidoğan ve sütçocuklarında oldukça iyi olmakla birlikte, tedaviye yanıtsızlık gelişebilir, dolaşım yetersizliği ve ani ölümle sonuçlanabilir. Buna göre VT tedavide antiaritmik tedavi endikasyonlarının doğru belirlenmesi son derecede önemlidir.

Şekil 1

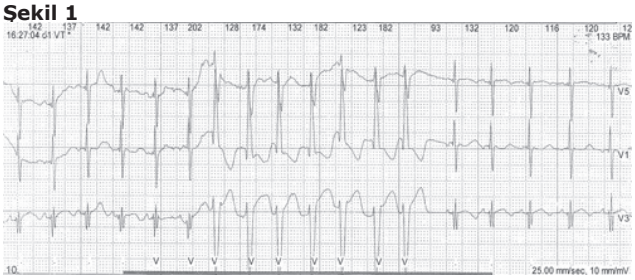

Sağ dal blok paterninde süreksiz monomorfik ventriküler taşikardi (160/dakika) epizotunu gösteren 3 kanallı holter EKG örneği

P-091

Mukopolisakkaridozlu Çocuklarda Kardiyak Tutulumun Araştırılması-Holter Elektrokardiyografi ile Ritm Değerlendirilmesi

Bedri Aldudak, Hüseyin Demirbilek, Sertaç Hanedan Onan, Semra Saygı, Mehmet Nuri Özbek

DİYARBAKIR ÇOCUK HASTALIKLARI HASTANESİ

Mukopolisakkaridozlu Çocuklarda Kardiyak Tutulumun Araştırılması-Holter Elektrokardiyografi ile Ritm Değerlendirilmesi

GİRİŞ-AMAÇ: Mukopolisakkaridoz (MPS) vücudun hemen hemen her dokusunda birikime yol açan bir grup lizozomal depo hastalığıdır. MPS'de kalpte kapak tutulumuna ilaveten çeşitli ritm bozuklukları da tanımlanmıştır. Bu çalışmada MPS'li hastalar ekokardiyografi ve holter elektrokardiyografi ile incelendi.

GEREÇ VE YÖNTEM: MPS tanılı 17 hasta ve 17 sağlıklı kontrol grubu çalışmaya alındı. Tüm hastalara ekokardiyografi ve holter elektrokardiyografi yapıldı. Hasta ve kontrol grubunda holter elektrokardiyografi sonuçlarında Kalp hızı, PR, QRS ve QTc ve mesafeleri ölçüldü. Holter kayıtları ritm patolojileri açısından incelendi.

SONUÇ: MPS tanısı alan hastaların sekizi tip 6, dördü tip 2, biri tip 1, ikişer çocuk tip 3 ve tip 4 tanısı almıştı. Yaş ve cinsiyet açısından gruplar benzerdi. Ekokardiyografi bulguları: Hastalarda %82.3 oranında kapak tutulumu saptandı. 14 hastada mitral kapak etkilenmişti; Dört olguda 1. derece, yedi olguda 2. derece mitral yetmezlik izlendi. Aort kapak tutulumu 5 olguda saptandı. Kapak yetmezliği 2. derece olan olgulara antikonjestif tedavi verildi. Sol ventrikül sistolik fonksiyonları normal sınırlarda bulundu. LVDED kontrol grubundan anlamlı şekilde yüksek bulundu. En çok hasta tip 6 MPS olgularından oluşuyordu, bu olguların tümüne enzim replasman tedavisi (ERT) verilmekteydi. Diğer MPS tiplerinde olgu sayısı az olduğundan grupların ekokardiyografik bulguları arasında karşılaştırma yapılamadı. Holter EKG bulguları: hasta grubunda maksimum ve ortalama kalp hızı yüksek bulundu. Diğer holter ölçümleri farklı değildi. Aritmi saptanmadı.

TARTIŞMA: Holter monitörizasyonunda anlamlı ritim sorunu saptanmamıştır. MPS'nin erken çocukluk döneminde mitral ve aort kapak yetersizliklerine yol açtığı, sinüs taşikardisi dışında anlamlı ritm sorunu oluşturmadığı gözlenmiştir. Kapak yetmezlikleri ile artan volüm yükünün, sinüs taşikardisini açıklayabileceği düşünülmüştür. Hasta grubumuzda ciddi sol ventrikül disfonksiyonu gelişmiş olgu bulunmaması aritmi saptanmamasını açıklayabilir. Sonuç olarak; ERT tedavisi alan ve almayan tüm MPS olguları kardiyak etkilenmenin değişimi-progresyonu yönünden düzenli olarak izlenmeli, gerekli olgularda antikonjestif tedavi ve aritmi tedavisi uygulanmalıdır.

P-092

Ailesel Ventriküler Noncompaction ve Uzun QT Sendromu Birlikteliği Bulunan 3 Kardeş Olgu

Ahmet Vedat Kavurt, Feyza Ayşenur Paç, Dursun Aras, Serkan Topaloğlu, Ajda Mutlu Mıhçıoğlu, Serhat Koca

Türkiye Yüksek İhtisas Hastanesi, Çocuk Kardiyoloji Kliniği, Ankara

GİRİŞ-AMAÇ: Uzun QT sendromu (UQTS) EKG'de uzamış QT aralığı ve torsade de pointes (Tdp) olarak bilinen polimorfik ventriküler taşikardi ile karakterize kalıtsal bir hastalıktır. Ventriküler miyokardın izole noncompaction'ı trabekulasyon artışı ile beraber endomiyokardiyumda derin girintilerin varlığı olarak tanımlanmaktadır. Bu kardiyomiyopati ventriküler disfonksiyon, tromboembolik olaylar ve aritmiler (ventriküler aritmiler, Wolff-Parkinson- White preeksitasyonu, dal blokları gibi) ile ilişkilidir. Burada Literatürde nadir tanımlanan ailesel uzun QT sendromu ve non compaction birlikteliği bulunan 3 kardeş olgu sunuldu. OLGU 1: 18 yaşında kız hasta, kliniğimize senkop ve presenkop atakları ile başvurdu. Ekokardiyografik (EKO) olarak tanımlanan ventriküler noncompaction ve elektrokardiyografik (EKG) olarak uzun QT sendromu (qtc 480 msn) tanısı kondu. Holter'de en uzunu 14 atımlık ventriküler taşikardi (VT) atağı ve 12 sn süren Tdp saptanması üzerine implantabl kardiovertör defibrilatör (ICD) implante edildi. ICD' nin sık şoklama yapması ve farklı morfolojide VT ataklarının olması üzerine 3 boyutlu haritalama ile 3 farklı morfolojide Ventriküler Ekstrasistol ablasyonu yapıldı. EKO ile ventrikül fonksiyonları normal olan hasta medikal tedavi ve ICD ile izlenmektedir. OLGU 2: Olgu birin aile taraması sırasında 13 yaşında erkek kardeşinde öyküde senkop presenkop atakları olduğu öğrenildi. EKO'da kalp boşlukları bilateral geniş, ventriküler noncompaction, Ebstein anomalisi ve EKG`de uzun QT sendromu (qtc: 480 msn) saptandı. Holter'de en uzunu 14 atımlık 4 adet VT atağı saptanması, ailesel uzun QT sendromu olması nedeniyle ICD implantasyonu yapıldı. ICD implantasyonundan bir yıl sonra ani gelişen sık ICD şoklaması ve sonunda kardiyojenik şok nedeniyle ani kardiyak ölüm gerçekleşti. OLGU 3: Şikayeti olmayan Olgu1 ve 2'nin 12 yaşında kız kardeşi, aile taraması sırasında, EKO'da ventriküler noncompaction saptandı. EKG de QT süresi 436 msn olan hasta metaprolol tedavisi ile izlenmektedir.

TARTIŞMA VE SONUÇ: Ailesel Uzun QT sendromu ve ventriküler noncompaction birlikteliği son derece nadir görülür. Ventriküler aritmiler mortalitenin önemli bir nedenidir. Tedavide medikal tedavi ve ICD implantasyonu yanında, ventriküler taşikardi ablasyonu uygulanabilir.

P-093

Epilepsi tanısıyla izlenen, pacemaker implante edilen hasta sinüs sendromlu ve sinüs arrestli iki olgu

Sibel Bozabalı, Reşit Ertürk Levent, Zülal Ülger, Arif Ruhi Özyürek

Ege Üniversitesi Pediatrik Kardiyoloji Bilim Dalı, İzmir

GİRİŞ-AMAÇ: Hasta sinüs sendromunda SA nod kalbin baskın pacemaker olma özelliğini yitirir ve sinüs bradikardisi, sinüs duraklaması ya da arresti, kavşak kaçış atımları ve ektopik atriyal ya da nodal ritimler gibi çeşitli aritmilerle sonuçlanır. Bradikardi ve taşikardi atakları arka arkaya olduğunda braditaşiaritmi oluşur ve sinüsün aşırı baskılanmasıyla senkop ve ölüme neden olabilir. Sinüs arrest ve hasta sinüs sendromlu iki olgumuza pacemaker implante edilip benzer anamnezle başvurdukları için sunulmuştur.

OLGU: 10 yaşında erkek olgu dental operasyon için yapılan anestezi değerlendirmesi sırasında bradikardik olduğu fark edilerek hastanemize yönlendirilmiş. Özgeçmişinde 2 yıl önce 10 dakika süreli senkop veya konvülsiyon benzeri durumu nedeniyle antiepileptik başlanıldığı o dönemde çekilen EEG ve kranial MRI'inin normal olduğu öğrenildi. Olgunun EKG'inde sinüs arrest tespit edilip holter EKG kaydı alındı. Ekokardiyografik olarak normal olarak değerlendirilen olgunun holter kaydında özellikle gündüz saatlerinde görülen ve sık tekrarlayan en uzunu 21msn süreli sinüs arrest tespit edildi(şekil1). Olgu 2: 14 yaşında erkek olgu 1 ay önce geçirdiği transverse myelit nedeniyle farklı bir merkezde hospitalizasyonu sırasında bradikardisi fark edilerek hastanemize yönlendirilmiş olup olgunun özgeçmişinde 3 yıl önce 45 dakika içinde ilki 5dk, ikincisi 15dk süreli dişlerde kilitlenme tüm vücutta kasılma, morarma şikayeti nedeniyle antiepileptik tedavi başlanmış olduğu EEG, tilt testi ve kraniyal MRI'ın normal olduğu, o dönemde de bradikardik olduğu öğrenildi. Olgunun EKG'inde ritmin sinüs olmadığı gezici atriyal odaklardan ve AV nodan kaynaklandığı, holter EKG'de minimum kalp hızının 37/dk, ortalama 67/dk, maksimum 110/dk olduğu ve ritmin sinüs olmadığı gözlendi. Olgu Hasta sinüs sendromu olarak değerlendirildi(şekil 2). Her iki olguya da ventriküler pacemaker implante edildi.

TARTIŞMA VE SONUÇ: Konvülsiyon benzeri durumlarda aritmiler her zaman akla getirilmeli ve hastaların EKG kayıtları mutlaka alınmalıdır.

Şekil 1:Holter EKG

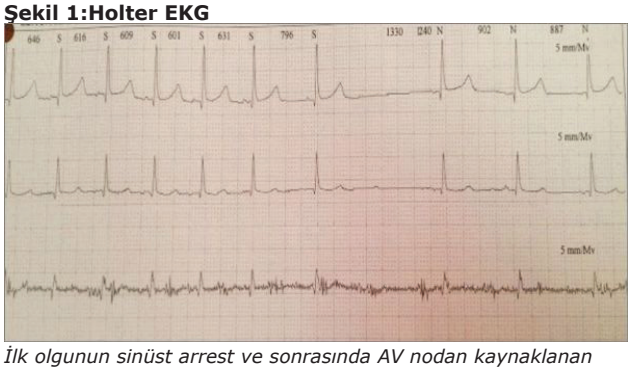

İlk olgunun sinüst arrest ve sonrasında AV nodan kaynaklanan kaçış ritmini gösteren holter EKG kaydı

Şekil 2: Pace öncesi ve sonrası EKG

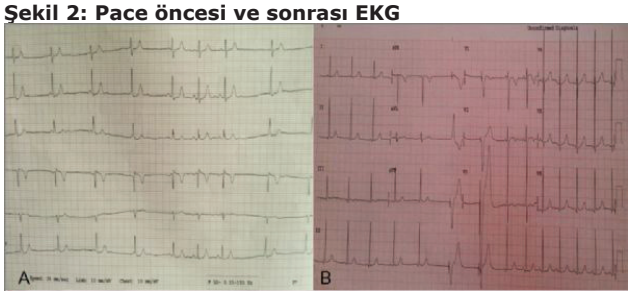

A şeklinde Hasta sinüs sendromlu ikinci olgunun pacemaker öncesi sinüs nod dışı ektopik odaklı ritmi; B şeklinde ise pacemaker takıldıktan sonraki EKG kaydında okla gösterildiği gibi bradikardi sırasında kısa süreli bir pause ardından pacemakerın devreye girişiyle oluşan spikelar görülmektedir.

P-094

Sistemik lupuslu annede fetal atrioventriküler tam blok

Tamer Baysal[1], Hayrullah Alp[1], Murat Konak[2], Rahmi Örs[2], Sevim Karaarslan[1]

[1]Necmettin Erbakan Üniversitesi, Meram Tıp Fakültesi, Çocuk Kardiyoloji Bilim Dalı
[2]Necmettin Erbakan Üniversitesi, Meram Tıp Fakültesi, Yenidoğan Yoğun Bakım Ünitesi

GİRİŞ-AMAÇ: Anatomik kardiyak malformasyon olmaksızın görülen izole konjenital kalp bloğu doğum öncesi veya doğumda saptanan nadir bir kardiyak sorundur. Bu durum sıklıkla anneden plasenta yoluyla geçen anti La/SSB ve/veya anti Ro/SSA antikorlarına bağlı gelişen neonatal lupus sendromuna eşlik eder. İntrauterin veya doğumda görülen kalp bloklarının %90-95'i neonatal lupus nedenlidir. İzole konjenital kalp bloklarının çoğu tam kalp bloğudur ve vakaların %66'sında kalıcı kalp pili uygulanmasını gerektirir. Bu yazıda neonatal lupus sendromunun nadir bir bulgusu olan ve fetal ekokardiyografide izole konjenital kalp bloğu saptanan ve doğum sonrası geçici kalp pili uygulanan yenidoğan olgusu sunulmuştur.

OLGU: Gestasyonel 22. haftada fetal aritmi ön tanısı ile kliniğimize başvuran annede yapılan fetal ekokardiyografi incelemesi sırasında atriyoventriküler tam blok tespit edildi (Resim 1a). Annenin gebelik öncesinde veya gebelik esnasında hiçbir klinik şikayetinin olmadığı öğrenildi. Bunun üzerine anneden gönderilen Anti Ro/La, ANA ve anti ds-DNA antikorlarının pozitif gelmesi nedeniyle anneye SLE tanısı konularak steroid tedavisi başlanması planlandı. Ancak, annenin tedaviyi istememesi üzerine bebek fetal ekokardiyografi ile olası bir hidrops açısından takip edildi. Term olarak doğurtulan bebekte çekilen elektrokardiyografide atrioventriküler tam blok olduğu gösterildi (Resim 1b). Hastaya acil epikardiyal pace takıldı, ancak hasta ikinci gün kaybedildi.

TARTIŞMA VE SONUÇ: İntrauterin veya yenidoğan döneminde saptanan izole konjenital tam kalp bloğu çoğunlukla neonatal lupus sendromu nedenlidir ve oldukça ciddi seyirli, nadir ve geriye dönüşümsüzdür. Sistemik lupus, Sjögren sendromu veya diğer otoimmün hastalık tanısıyla izlenen, anti-Ro/SSA ve anti-La/SSB antikorları pozitif annelerin özellikle gebelik döneminde fetal bradikardi yönünden yakın izlemi oldukça önemlidir. Bununla birlikte henüz otoimmün hastalık tanısı almayan ancak gebeliği sırasında fetüste bradikardi saptanan annelerin de anti-Ro/SSA ve anti-La/SSB antikorları ve otoimmün hastalıklar yönünden değerlendirilmesi ve izlemi gereklidir.

Resim 1a, b

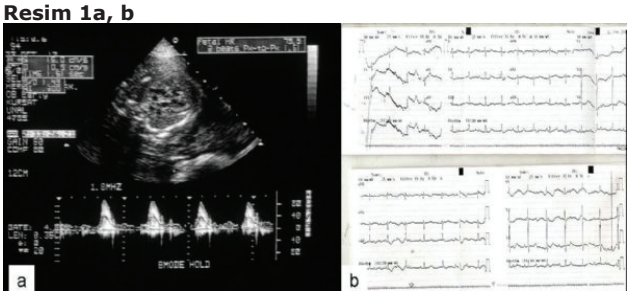

a) Fetal ekokardiyografide ventrikül hızı 79/dk b) elektrokardiyografide AV tam blok.

P-095

Tam atriyoventriküler blok tanısı konulan ve asemptomatik olan 3.5 yaşındaki hasta

Osman Güvenç, Derya Arslan, Derya Çimen, Bülent Oran

Selçuk Üniversitesi Tıp Fakültesi Çocuk Sağlığı ve Hastalıkları Ana Bilim Dalı, Çocuk Kardiyoloji Bilim Dalı, Konya

GİRİŞ-AMAÇ: Herhangi bir şikayeti olmayan, tam atriyoventriküler (AV) blok tanısı konulan 3.5 yaşındaki hasta olgu sunumu yapıldı.

OLGU: 3.5 yaşındaki kız hasta, üst solunum yolu enfeksiyonu (ÜSYE) için muayene olduğunda ritim bozukluğu fark edilmiş ve hastanemizin çocuk acil servisine yönlendirilmiş. Hastanın daha önceden kardiyak herhangi bir şikayeti; çabuk yorulması, morarması veya bayılması yokmuş. Hastada son üç gündür ÜSYE bulguları varmış. Annede romatizmal hastalık öyküsü alınmadı, akrabalarda erken yaşta aniden ölen veya bayılma atakları olan kimse tespit edilmedi. Fizik muayenede hastanın genel durumu iyi, aktif, boyu ve kilosu yaşına göre normal persentillerde, vital bulguları doğal olarak saptandı, kalp sesleri aritmikti, patolojik üfürüm veya kalp yetmezliği bulguları yoktu. Hastanın elektrokardiyografisinde (EKG) tam AV blok olduğu görüldü, atriyal hızı 140 atım/dakika, ventriküler hızı ise 80 atım/dakika olarak ölçüldü, ek bir patolojik bulgu yoktu. Ekokardiyografide konjenital kalp hastalığı, kapak anormalliği, boşluklarda genişleme veya miyokardit bulgusu yoktu, kalbin sistolik fonksiyonları doğaldı. Hastanın rutin laboratuar tetkiklerinde anormallik görülmedi, elektrolit imbalansı yoktu, kalp enzimleri normal sınırlarda idi. Hastaya 24 saatlik holter monitorizasyonu yapıldı, bazal ritim tam AV bloktu, ortalama kalp hızı 70 atım/dakika, minimum kalp hızı 52 atım/dakika, maksimum kalp hızı ise 123 atım/dakika idi. Minimum kalp hızı hasta gece uyurken kaydedildi, üç saniyeyi geçen pause tespit edilmedi. Hastanın annesi, sistemik lupus eritematozus ve diğer konnektif doku hastalıkları açısından değerlendirilmek üzere romatoloji bölümüne gönderildi, muayenesi ve tetkikleri normaldi. Asemptomatik tam AV blok tanısı konulan hastaya herhangi bir tedavi verilmedi ve hasta takibe alındı.

TARTIŞMA VE SONUÇ: Komplet AV blokta hiçbir atriyal uyarı ventriküllere iletilemez, atriyumlar ve ventriküller birbirlerinden bağımsız çalışır. EKG'de PP ve RR intervalleri, kendi aralarında eşittir. Doğuştan veya edinsel olabilir. Prognozu, bloğun geçici olup olmadığı ve eşlik eden kalp hastalığı belirler. Doğuştan tam kalp bloğu çoğunlukla kalıcıdır. Asemptomatik hastalarda ventrikül hızı kabul edilebilir düzeydeyse, sistolik fonksiyonlar normalse, QRS'ler darsa tedaviye gerek yoktur.

P-096

Transkateter Yolla Kapatılan Atriyal Septal Defektli Hastalarda Kalp Hızı Değişkenliğinin Değerlendirilmesi

İsa Özyılmaz, Sinem Özyılmaz, Murat Saygı, Erkut Öztürk, Öykü Tosun, Tunç Tuncer, Yakup Ergül, Alper Güzeltaş, Ender Ödemiş
İstanbul Mehmet Akif Ersoy Göğüs Kalp Damar Cerrahisi Eğitim ve Araştırma Hastanesi

GİRİŞ-AMAÇ: Son 20 yıl içinde, kardiyovasküler mortalite ve otonom sinir sistemi arasında anlamlı ilişki olduğu tanımlanmıştır. Atriyal septal defektli (ASD) hastalarda gelişen atriyal aritmilerin, uzun süreli olan sağ atriyal dilatasyon ve gerilmenin etkisi ile oluştuğu düşünülmekte ve kardiyak morbiditeye önemli katkılarının olabildiği bilinmektedir.ASD'li hastalarda sağ ventrikül kompliyansı ve diyastol sonu basınç ile orantılı olarak kalp hızı değişkenliği azalabilmektedir. Holter EKG; KHD ve sempatik-parasempatik uyarıların kardiyak etkilerinin değerlendirmesinde en yaygın kullanılan yöntemdir. Holter EKG'de KHD bakılırken; frekans etki analizi zaman etki analizinden daha iyi bir göstergedir, fakat her ikisini de kullanmak yararlı olmaktadır. Bu çalışmada, transkateter yolla ASD'si kapatılan çocuk hastalarda KHD'nin araştırılması amaçlanmıştır.

GEREÇ VE YÖNTEM: Çalışma, İstanbul Mehmet Akif Ersoy Göğüs Kalp ve Damar Cerrahisi Eğitim Araştırma Hastanesi Pediyatrik Kardiyoloji Kliniğinde, Nisan 2010 ile Ocak 2013 tarihleri arasında transkateter ASD kapatılan hastalardan oluşturuldu.

BULGULAR: Transkateter ASD kapatılan 47 hastaya işlemden bir önce ve bir gün sonra Holter EKG çekilerek veriler sağlıklı kontrol grubuna ait Holter EKG verileri ile değerlendirildi. Hastaların işlem öncesi, sonrası hasta ve kontrol gruplarının KHD'ği ölçümlerinin karşılaştırılması Tablo 1'de özetlenmiştir. Zaman etki analizinde kontrol grubuna göre düşük olan işlem öncesi değerler, işlem sonrası artmış olduğu ve kontrol grubunun değerlerine yaklaştığı saptanmıştır. Frekans etki analizinde ise işlem sonrası değerlerin öncesine göre arttığı kontrol grubuna yaklaştığı saptanmıştır. Bazı KHD'liği değerlerinin işlem sonrası erken dönemde bakılması nedeniyle kontrol grubu değerlerine yeteri kadar ulaşmadığı için istatistiksel anlamlı fark oluşmuştur.

TARTIŞMA VE SONUÇ: Bu çalışmada, transkateter ASD kapatma sonrası vagal aktivite göstergesi olan KHD parametrelerinin istatistiksel anlamlı olarak arttığı tespit edilmiştir. ASD'li hastalarda sağ ventrikül dolum basınıcının artması ve pulmoner hipertansiyona bağlı olarak KHD'liği ve vagal aktivitenin azaldığı görülmektedir. Çocuklarda transkateter ASD kapatma işleminin KHD üzerine olumlu etkilerinin olduğu söylenebilir.

Tablo1

Tablo	Kontrol	Başlangıç	İşlemden sonra	P
SDNN	137,50±42,50	90,25±28,14	108,30±26,23	**0,01**
p değeri		**0,001**	**0,001**	
RMSSD	58,14±28,49	42,29±22,37	59,03±27,39	0,486
p değeri		**0,029**	0,998	
TNN	664,29±81,29	634,40±88,94	689,38±101,48	**0,001**
p değeri		0,356	0,353	
pNN%50	17,90±11,25	10,90±7,31	18,42±11,62	**0,023**
p değeri		**0,011**	0,987	
TSDNN indeksi	58,26±19,13	42,36±15,51	56,45±21,34	0,248
p değeri		**0,001**	0,904	
SDANN	122,40±41,06	77,00±26,41	88,25±25,84	**0,003**
p değeri		**0,001**	**0,001**	
VLF	114,41±98,39	152,02±160±38	159,77±410,33	0,707
p değeri		0,847	0,791	
LF	45,69±15,13	58,63±13,23	46,83±14,38	**0,018**
p değeri		**0,001**	0,878	
HF	44,29±13,14	29,78±10,65	34,51±10,15	0,056
p değeri		**0,001**	**0,001**	
VHF	9,99±6,47	11,56±6,95	18,48±11,01	**0,001**
p değeri		0,760	**0,001**	
LF/HF	1,24±0,81	2,55±1,58	1,70±1,54	0,966
p değeri		**0,001**	**0,343**	

Transkateter yöntemle ASD kapatılan hastaların işlem öncesi ve sonrası Holter EKG bulguları ile kontrol grubu verilerinin değerlendirilmesi.

P-097

Süt çocukluğu döneminde psödoefedrin kullanımı sonrası Supraventriküler Taşikardi-3 Olgu Sunumu:

Özge Pamukçu, Abdullah Özyurt, Mustafa Argun, Ali Baykan, Nazmi Narin, Kazım Üzüm
Erciyes Üniversitesi, Çocuk Kardiyoloji-Kayseri

Reçetesiz satılan psödoefedrin içeren öksürük ve soğuk algınlığı ilaçları,aritmi gelişimine katkıda bulunabilirler. Bu raporla öncesinde psödoefedrin kullanımına bağlı SVT geliştiren, bir yaş altı üç olgu sunulmuştur.

OLGU: Olgu 1: 6 aylık erkek hasta burun akıntısı öksürük nedeniyle psödoefedrin kullanımı sonrası huzursuzluk nedeniyle başvurdu. Başvuru muayenesinde taşikardisi nedeniyle çekilen elektrokardiyografisi supraventriküler taşikardi ile uyumlu bulundu. Vagal uyarı, adenozin uygulaması ile ritmi normale dönmeyen hastaya esmolol verildi. Takibinde ritmi normale dönen hastanın taburculuk sonrası şikayeti olmadı.

Olgu 2: Huzursuzluk, kardeşinde grip olması nedeniyle psödoefedrin verilen 45 günlük bebek, şikayetlerinin artması nedeniyle acile başvurdu. Kalp tepe atımı: 300/dk olan hastanın ektrokardiyografisinde p dalgaları izlenmiyordu. Vagal uyarı, adenozin, esmolol infüzyonuna rağmen ritmi normale dönmemesi, genel durumu bozulması üzerine hastaya kardiyoversiyon yapıldı.Ritmi normale dönen hastaya idame digoksin tedavisi başlanarak taburcu edildi. Fakat bir hafta sonra hasta yine SVT ile başvurdu. Farmakolojik kardiyoversiyona yanıt vermeyen hastaya D/C kardiyoversiyon sonrası ritmi normale döndü. İzlemindeki elektrokardiyografisinde kısa PR, delta dalgaları izlendi. Wolf Parkinson sendromu düşünülen hastaya propranolol başlandı. Taburculuk sonrası hastanın herhangi bir şikayeti olmadı. Olgu 3:2 aylık kız hasta soğuk algınlığı nedeniyle aldığı psödoefedrin içeren şurup sonrası huzursuzluğunun artması üzerine başvurdukları dışmerkezde taşikardisinin tespit edilmesi nedeniyle tarafımıza refere edildi. Hastanın gelişinde kalp hızı 270/dk idi. Çekilen elektrokardiyografisinde supraventriküler taşikardisi tespit edilen hastaya önce vagal uyarı sonrasında adenozin uygulanması üzerine ritmi normale döndü. İzleminde herhangi bir sorunla karşılaşılmadı.

TARTIŞMA VE SONUÇ: Çoğunlukla öksürük, soğuk algınlığı nedeniyle kullanılan ilaçların bir çoğu psödoefedrin içermektedir. Psödoefedrin üst solunum yolları mukoza membranlarının dekonjestan bir ilacıdır. Doğrudan alfa ve beta adrenerjik reseptörlerini nonspesifik olarak uyarır. Sempatik sinir sonlarındaki depo norepinefrinin salınımına neden olur. Bu da hastalarda re-enteran kardiyak aritmilere neden olmaktadır. İki yaşından küçük çocuklarda; toksisite riski, önerilecek uygun dozun bilinmemesi, etkinliği konusunda yeterli verinin olmaması nedeniyle iki yaş altı kullanımı önerilmemektedir. Aileler de bu konuda bilgilendirilmeli reçetesiz ilaç satışında bu konuda eczacılar tarafından uyarılmalıdırlar.

P-098

Dikkat Eksikliği Hiperaktivite Bozukluğu Olan Çocuklarda Altı Aylık İzlem Süresince Metilfenidat Kullanımına Bağlı Kardiyovasküler Değişikliklerin Değerlendirilmesi

Mehmet Emre Arı[1], İ. İlker Çetin[1], Filiz Ekici[1], Abdullah Kocabaş[1], Sancar Eminoğlu[1], Esra Güney[2], Önder Öztürk[2], Gülser Şenses Dinç[2], Zeynep Göker[2]
[1]Ankara Çocuk Sağlığı ve Hastalıkları, Hematoloji Onkoloji Eğitim ve Araştırma Hastanesi, Çocuk Kardiyoloji Kliniği
[2]Ankara Çocuk Sağlığı ve Hastalıkları, Hematoloji Onkoloji Eğitim ve Araştırma Hastanesi, Çocuk Psikiyatri Kliniği

GİRİŞ-AMAÇ: Dikkat Eksikliği ve Hiperaktivite Bozukluğu (DEHB) tanısı ile metilfenidat kullanan hastalarda kardiyovasküler yan etkiler görülebilmektedir. Bu çalışma ile DEHB olan çocuklarda metilfenidat kullanımının kardiyovasküler sistem üzerindeki etkilerini araştırmayı planladık.

GEREÇ VE YÖNTEM: Çocuk Psikiyatri Kliniği tarafından DEHB tanısı ile metilfenidat tedavisi başlanan 141 hasta incelendi. Tedavinin birinci ayında ve sonrasında 3 ay aralarla kontrole gelen hastalardan ilk altı ay içerisinde kardiyovasküler yakınması olan 35 hasta çalışmaya dahil edildi. Tedavinin ilk altı ayında kardiyovasküler semptom tarifleyen hastalara ait demografik özellikler, kalp hızı, sistolik ve diyastolik kan basıncı, elektrokardiyografi (EKG) ile QTc süresi, ritim Holter ve tansiyon Holter sonuçları retrospekfik olarak değerlendirildi

BULGULAR: Otuzbeş hastanın (10 kız, 25 erkek) yaş ortalaması kızlarda 9,2±2,9 yaş iken, erkeklerde 9,2±2,6 yaş idi. Metilfenidat tedavisi başlandıktan sonra hastaların 30'u tedavinin 1. ayında, 5'i ise tedavinin 1. ve 6. ayları arasında semptom tarifledi. Başlıca semptomlar 16 hastada (%45,8) çarpıntı, 11 hastada (%31,5) göğüs ağrısı, 5 hastada (%14,2) çarpıntı ve göğüs ağrısı ve 3 hastada (%8,5) nefes darlığı idi. Hastaların ortalama QTc süreleri kızlarda ve erkeklerde artmış olarak saptandı ve istatistiksel olarak anlamlı bulundu (Tablo 1). Fakat hiçbir hastada QTc süresindeki uzama patolojik düzeyde değildi. Benzer şekilde hastaların ortalama sistolik ve diyastolik kan basınçlarında da istatistiksel olarak anlamlı artış bulundu (Tablo 2). Bu artış sadece 5 hastada 90-95 percentil arasında idi. Fakat bu hastaların tansiyon Holter sonuçları normal olduğu için metilfenidat tedavilerine devam edildi. Hastaların ortalama kalp hızında da artış vardı, ancak istatistiksel olarak anlamlı değildi (Tablo 2). Hastaların tümünde EKG ve 24 saatlik ritim Holter sonuçları normal olmasına rağmen iki hastada ailelerinin isteği ile tedavi sonlandırıldı. Tartışma ve

TARTIŞMA VE SONUÇ: Bu çalışmada metilfenidat tedavisinin kardiyovasküler sistem üzerine etkileri ortaya konulmaya çalışıldı. QTc süresinde uzamanın, sistolik ve diyastolik kan basınçlarında artışın istatistiksel olarak anlamlı olduğu, ancak bu değerlerin patolojik sınırları geçmediği görüldü.

Tablo 1. Hastalarda QTc süresi

	Kız Hastalar	Erkek Hastalar	Tüm Hastalar
QTc (ms) Tedavi öncesi	379±25,6	372±20,1	374±21,7
QTc (ms) 6 ay sonra	365±32,3	394±30,3	386±33

Tablo 2. Hastalarda kalp hızı ve kan basıncı değerleri

	Tedavi öncesi			6 ay sonra		
	Kız hastalar	Erkek hastalar	Tüm Hastalar	Kız hastalar	Erkek hastalar	Tüm hastalar
Ortalama kalp hızı (/dk)	88	86	87	85	89	88
Ortalama sistolik basınç (mmHg)	86	97	94	98	100	99
Ortalama diastolik basınç (mmHg)	56	61	60	63	64	64

P-099

Uzun QT sendromlu aile: dört kardeşte ani ölüm öyküsü, iki fetal ölüm öyküsü, yaşayan iki kardeşte Uzun QT sendromu tanısı

Sertaç Hanedan Onan[1], Bedri Aldudak[1], Tevfik Karagöz[2]

[1]Diyarbakır Çocuk Hastanesi, Çocuk Kardiyoloji Kliniği, Diyarbakır
[2]Hacettepe Üniversitesi Tıp Fakültesi, Çocuk Kardiyoloji Bilim Dalı, Ankara

GİRİŞ-AMAÇ: Uzun QT sendromu (LQT); EKG'de QT mesafesinde uzama ile karakterize konjenital bir hastalıktır. Kardiyak potasyum, sodyum veya kalsiyum iyon kanallarında tanımlanmış mutasyonlar hastalığın nedenidir. Polimorfik ventriküler taşikardi, torsades de pointes, ventriküler fibrilasyona eğilim oluşturarak, senkop, kardiyak arrest veya ani ölüm nedeni olabilir.

OLGU: İndeks çocuk: Sekiz yaşında kız hasta, senkop ayırıcı tanısı için dokuz ay önce nöroloji kliniğinden yönlendirildi. Beş yıldır ani gelişen ve kısa süren bayılma tarifleyen hastanın fizik muayenesi ve transtorasik ekokardiyografisi normal bulundu. EKG'de düzeltilmiş QT mesafesi (QTc) 0,50 saniye ölçüldü. Holter EKG monitörizasyonda QTc 0,48-0,52 saniye arasında idi, taşiaritmi saptanmadı. İki kız kardeşte intrauterin miyada yakın ölüm öyküsü mevcuttu. Bir haftalık (kız), bir aylık (kız), üç yaşında (kız) ve yedi yaşında (erkek) olmak üzere dört kardeşte, öncesinde bilinen hastalık tanısı olmaksızın ani ölüm öyküsü mevcuttu. Yaşayan üç yaşındaki erkek kardeşte QTc 0,52 sn ölçüldü. Özgeçmişinde özellik olmayan çocukta bayılma öyküsü yoktu. Ekokardiyografisi normaldi. Yaşayan; on ve onsekiz yaşındaki diğer iki erkek kardeşte bayılma öyküsü yoktu. Ekokardiyografileri ve EKG'leri normal bulundu. Diğer akrabalarda şüpheli öykü alınmadı. Yönetim: Uzun QT sendromu tanısı alan iki çocuğa metoprolol başlandı. İzlemde bayılma gözlenmedi. Beş yıldır bayılma öyküsü olan indeks kız çocuğuna tanıdan iki ay sonra transkateter yolla implantable cardioverter-defibrillator (ICD) yerleştirildi. İki çocuk sorunsuz izlenmektedir.

TARTIŞMA VE SONUÇ: Kızlarda 0,46 sn, erkeklerde 0,44 sn üzerinde QTc'li olguların beta blokerle tedavi edilmesi, kardiyak arrest sonrası yaşayan veya beta-bloker tedavisi altında senkop öyküsü olan olgular ile yüksek riskli olgularda ICD tedavisi önerilmektedir. İntrauterin aritmi ile izlenirken postnatal LQT tanısı alan olgular bildirilmiştir. İntrauterin ölüm öyküsü olan iki kardeşin de muhtemelen ventriküler aritmi ile kaybedildiği düşünülmüştür. Altı kardeşte ölüm öyküsü bulunan, iki yaşayan kardeşte Uzun QT sendromu tanısı koyduğumuz aileyi sunarak, hastalığa dikkat çekmek istedik. Tanıda anamnez önemli olup, doğru yönetim yaşam kurtarıcı olabilir.

Şekil 1

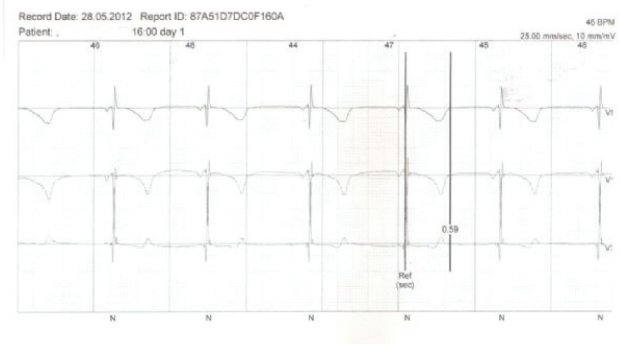

İndeks kız olgunun istirahat sırasında Holter EKG kaydında QT mesafesi uzun olarak izlenmekte

P-100

Çocuk ve genç erişkinlerde supraventriküler taşikardilerin radyofrekans ve kriyoablasyon ile tedavisi: Son üç yıldaki deneyimlerimiz

Aygun Dindar[1], Ahmet Kaya Bilge[2], Kemal Nişli[1], Burak Ömür[1], Esra Şengüzel[1], Kamil Adalet[2]

[1]İTF PEDİATRİK KARDİYOLOJİ
[2]İTF KARDİYOLOOJİ

GİRİŞ-AMAÇ: İstanbul Tıp Fakültesi Çocuk Kardiyoloji Bilim Dalı ve Kardiyoloji Anabilim Dalı'nda supraventriküler taşikardileri nedeni ile izlenen ve radyofrekans ve kriyoablasyon ile tedavi edilen çocuk ve genç erişkin hasta grubundaki tedavi sonuçlarının retrospektif olarak değerlendirilmesi.

YÖNTEM: Bu çalışmada yaşları 10 yıl ile 18 yıl arasında değişen 58 hastada uygulanan 63 işlemin sonuçları sunuldu.

TARTIŞMA VE SONUÇ: 58 hastanın 35'i erkek (% 60.3), 25'i kız (% 39.7) olup, yaş ortalamaları 14.6 + 2.2 yıl idi. Tanı dağılımı 36 hastada WPW sendromu, 20 hastada Atriyoventriküler nodal reentran taşikardi (AVNRT) idi. WPW sendromlu iki hastada elektrofizyolojik çalışma sırasında AVNRT de indüklendi. İki hasta ise postoperatif doğumsal kalp hastalığı nedeni ile izlenmekte idi. WPW tanısı alan 36 hastanın 25'inde ilk seansta radyofrekans, birinde kriyoablasyon ile başarılı sonuç alındı. Üç hastada aksesuar yolun lokalizasyonuna bağlı yüksek AV blok riski nedeni ile işlem sonlandırıldı. Bir sonraki seansta kriyomapping ve kriyoablasyon kararı alındı. 7 hastada işlem başarılı olmadı. Bu hastaların 6'sında RFA, birinde kriyoablasyon uygulanmıştı. Bu 7 hastadan 4'ünde 2. seansta tedavi başarılı oldu (toplam başarı oranı % 90.9). İzlemde tüm grupta başarı ile tedavi edilen 30 hastadan üçünde nüks görüldü ve 2. seansta başarı ile tedavi edildi. AVNRT tanısı alan 20 hastanın 17'sinde radyofrekans, üçünde kriyoablasyon ile başarılı tedavi uygulandı ve izlemde hiçbirinde nüks görülmedi. Atriyal taşikardi nedeni ile tedavi edilen bir hastada işlem başarısız kaldı. Postop Senning tanılı ve atriyal flutter nedeni ile tedaviye alınan hastaya Carto ile elektroanatomik haritalama yapılarak ardından isthmus ablasyonu uygulandı. Hasta sinüs ritmine döndü. Ancak iki ay sonra nüks gelişti ve işlem tekrarlandı. Hastalarımızın hiçbirinde işleme ait herhangi bir komplikasyon gelişmedi.

YORUM: İleri çocukluk yaşında aritmilerin radyofrekans ablasyon ile tedavisi güvenlidir ve sonuçlar erişkin yaş grubundakilere benzer oranda başarılıdır. Ülkemizde son bir yıl içinde daha rahatça ulaşılabilen kriyoablasyonun daha yaygın kullanıma girmesi tedavi yaşlarının erkene çekilebilmesini sağlayacak ve seans tekrarlarına gereksinim azalacaktır.

P-101

Eisenmenger Sendromlu Çocuklarda Dispersiyon Analizi

İbrahim Ece[1], Abdurrahman Üner[1], Ertan Sal[2], Şevket Balli[3]

[1]Yüzüncü Yıl Üniversitesi Tıp Fakültesi, Dursun Odabaş Tıp Merkezi, Çocuk Kardiyolojisi BD, Van.
[2]Gazi Üniversitesi, Tıp Fakültesi, Çocuk Hastalıkları Kliniği, Ankara.
[3]Atatürk Hastanesi, Çocuk Kardiyolojisi, Balıkesir.

GİRİŞ-AMAÇ: Eisenmenger sendromu olan çocuklarda düzeltilmiş QT (QTc) ve P-dalga dispersiyonu ile ventriküler repolarizasyon ve atriyal ileti bozuklukları araştırılması amaçlanmıştır.

GEREÇ VE YÖNTEM: Kalp kataterizasyonu ile Eisenmenger sendromu tanısı alan 20 çocuk hasta çalışmaya alındı. Kontrol grubu konjenital kalp hastalığı olan ancak pulmoner hipertansiyonu olmayan 20 çocuk hastadan oluşturuldu. Her iki gruptaki çocukların elektrokardiyografik ve ekokardiyografik incelemeleri yapıldı. QTc ve P dalga dispersiyonları ölçüldü.

BULGULAR: Eisenmenger sendromlu grupta kontrol grubuna göre önemli ölçüde daha uzun P dalga dispersiyonu süresi (52 ± 13.28 ms, 26.3 ± 8.87 ms, p <0.001) ve QTc dispersiyon süresi (80.0 ± 15.89 ms, 52.80 ± 15.11 ms, p<0.001) vardı. Buna ek olarak, maksimum QT ve QT dispersiyonu süreleri kontrol grubuna göre daha uzun idi.

TARTIŞMA VE SONUÇ: Bu bulgular, Eisenmenger sendromlu çocuklarda aritmi riskinin pulmoner hipertansiyonu olmayan konjenital kalp hastalığına sahip çocuklara göre daha yüksek olduğunu göstermektedir.

P-102

Durdurulamayan supraventriküler taşikardide eski dostumuzu tekrar hatırlamak

Osman Güvenç, Derya Arslan, Derya Çimen, Bülent Oran
Selçuk Üniversitesi Tıp Fakültesi, Çocuk Sağlığı ve Hastalıkları Ana Bilim Dalı, Çocuk Kardiyoloji Bilim Dalı, Konya

GİRİŞ-AMAÇ: Supraventriküler taşikardisi (SVT) olan, amiodaron infüzyonu devam eden ve ritim bozukluğu durdurulamayan bir hastada ek amiodaron yüklemesi yapılarak SVT durduruldu ve hasta olgu sunumu yapıldı.

OLGU: 5 aylık erkek hasta, sinüs venosus tipi geniş atriyal septal defekt tanısıyla opere olmuş ve defekti iç yama ile kapatılmıştı. Ameliyat sonrası 10. gününde genel durumu iyi olan, ateşi olmayan, elektrolitleri doğal olan hastada taşikardi gelişti. Elektrokardiyografide (EKG) düzenli, dar QRS kompleksli, hızı 200 atım/dakika olan SVT ile uyumlu aritmi görüldü. Hastaya adenozin yapıldı, ritmi normale dönen hastada kısa süre sonra tekrar SVT ritmi gelişti. Tekrarlanan adenozin dozlarıyla normal sinüs ritmine dönmeyen hasta dijitalize edildi fakat yine başarılı olunamadı. Takipte hemodinamisi bozulmayan hastaya amiodaron başlandı, önce yükleme yapıldı, sonra idame tedaviye geçildi. Hastanın SVT'si kırıldı ve normal sinüs ritmi sağlandı. Hastada 18 saat sonra, 200 atım/dakika hızında SVT ritmi tekrar başladı, ek bir amiodaron yüklemesi yapıldı, normal sinüs ritmine dönüş oldu ve SVT tekrarlamadı.

TARTIŞMA VE SONUÇ: Supraventriküler taşikardiler, çocuklarda görülen aritmilerin yaklaşık % 90-95'ini oluşturmaktadır. His demetinin üzerinden kaynaklanır ve EKG'de genellikle düzenli ve dar QRS kompleksleriyle tanınır. Kalp hızı infantlarda 220-280 atım/dakika, çocuklarda ve adölesanlarda ise 180-240 atım/dakika arasında değişir. Hastalarda ilk SVT atağı çoğunlukla ilk bir yılda görülmektedir. Akut dönemde tedaviyi belirleyen, hastanın hemodinamik durumudur. Supraventriküler taşikardilerin çoğu iyi huyludur, nadiren kardiyovasküler kollapsa yol açar. Tedavide vagal manevralar, antiaritmik ilaçlar ve hemodinamisi bozulan hastalarda kardiyoversiyon kullanılmaktadır. Amiodaron verilen hastalarda SVT tekrar ettiğinde hastaya yarı dozdan tekrar ilaç yüklemesi yapılması, aritminin sona erdirilmesinde etkili olabilmektedir.

P-103

Yavaş salınımlı metilfenidat kullanan dikkat eksikliği aktivite bozukluğu olan çocuklarda saatlik kalp hızı değişkenliği ve düzeltilmiş QT değişikliklerinin değerlendirilmesi

Selami Süleymanoğlu, Özgür Yorbik, İlhan Asya Tanju, Gökhan Aydemir
GATA Haydarpaşa Eğitim Hastanesi

GİRİŞ-AMAÇ: Kalp hızı değişkenliği (HRV) sempatik ve parasempatik aktiviteye bağlı olarak sinüs nodunun aktivitesi ve tonusuna bağlı kalp hızında ve otonomik aktivitedeki spontan değişkenliktir. Aynı zamanda HRV sinüs nodunun otonomik modülasyonunu göstermek için kullanılan iyi bir yöntemdir. ADHD'li çocuk ve adölesanlarda, anksiyete bozukluğu olan adölesanlarda otonomik disfonksiyon olduğu saptanmış ve bunun kardiovasküler risk faktörü olabileceği bildirilmiştir. ADHD tedavisinde kullanılan metilfenidat (MPH) bu otonomik disfonksiyon ve kardiovasküler risk faktörleri, özellikle ani ölüm üzerine etkileri olabileceği öne sürülmektedir. Biz çalışmamızda özellikle HRV ve QT mesafesinin ilacın alındığı andan itibaren

oluşturduğu saatlik değişiklikleri araştırdık.

GEREÇ VE YÖNTEM: Çalışma ADHD tanısı alan diğer yönlerden sağlıklı, 6-18 yaş arasında, 15 hasta ve yaş ve cinsiyeti uyumlu 14 kontrol grubunda yapıldı. Tanı alan çocuk ve adölesanlar (N 15) yavaş salınımlı metilfenidat (OROS MPH) başlanmadan önce ve ilaç başladıktan 3-8 hafta sonra 24 saatlik holter ECG moniterizasyonu yapıldı. Birinci grup kontrol grubu, ikinci grup ADHD tanısı alan ilaç kullanmayanlar, üçüncü grup ise ADHD tanısı ile metilfenidat kullananlar olarak belirlendi.

SONUÇ: Kontrol ve çalışma gruplarının başlangıç değerleri arasında fark bulunmadı, tüm grupların ilaç almadan önceki değerleri benzer bulundu. İlaç alan grupta tansiyon ve QTc değerleri açısından diğer gruplarla belirgin fark olmadığı saptandı, HRV açısından ise ilacın etkisinin başladığı 1. Saatten başlayarak 6. Saate kadar anlamlı far olduğu saptandı. Çalışma esnasında ilaç kullanmayı kesmeyi gerektirecek yan etki oluşmadı. Tartışma Kullanılan ilacın tansiyon, kalp hızı ve QTc üzerine etkilerinin istatistiksel olarak farklı bulunmaması beklenmekte idi. QTc ölçümlerinde uzama bulunabilirdi ancak kullandığımız dozda bu etkiyi gözlemlemedik. İlaç alındıktan sonra otonomik aktivitenin baskılanması dolayısı ile de HRV azalmasını beklemekteydik, ve sonuçlarımız bunu destekledi. Bu sorunun yanıtını günlük ritme bağlı bir değişiklik mi yoksa ilacın etkisiyle mi olduğunu tartıştığımızda hem kontrol grubunda hem de hastaların ilaç kullanmaz iken sonuçları ile olan farkların anlamlı olması nedeniyle ilacın HRV azaltıcı etkisi şeklinde yorumladık.

P-104

Çocuklarda intrakardiyak defibrilatör (ICD) uygulanımı; deneyimlerimiz ve izlem sonuçları:

Aygun Dindar[1], Kemal Nişli[1], Ahmet Kaya Bilge[2], Rukiye Ömeroğlu[1], Kamil Adalet[2]
[1]İTF PEDİATRİK KARDİYOLOJİ
[2]İTF KARDİYOLOOJİ

GİRİŞ-AMAÇ: ICD tedavisi çocuklarda da primer elektriksel hastalıklar, kardiyomiyopatiler ve doğumsal kalp hastalıkları ile birliktelik gösteren aritmilerin tedavisinde giderek artan oranlarda uygulanmaktadır. Çocuğun yaş, vücut ağırlığı ve kardiyak anatomisi transvenöz ya da epikardiyal yol tercihini belirler.

GEREÇ VE YÖNTEM: Bu çalışmada kliniğimizde son 10 yılda transvenöz ya da epikardiyal yolla takılan ICD'li hastalarda indikasyonlar ve izlem sonuçları retrospektif olarak değerlendirildi.

BULGULAR: Bu süre içinde yaşları 3 yıl ile 15 yıl ve vücut ağırlıkları 12 kg ile 52 kg arasında değişen beş hastaya ICD takıldı. Uygulama üç hastada transvenöz, iki hastada epikardiyal yolla yapıldı. Tanı dağılımları; hipertrofik kardiyomiyopati (iki hasta), sol ventriküler non-compaction (1 hasta), Brugada Sendromu (1 hasta) ve idiopatik ventriküler fibrilasyon (1 hasta) şeklinde idi. Hastaların üçünde ilk başvuru önlenmiş ani kardiyak ölüm idi. Hipertrofik kardiyomiyopatili hastalardan biri beta bloker tedavisi altında iken resüsitasyon gerektiren senkop atağı geçirmiş, diğerinde risk faktörleri değerlendirilerek ICD takılma kararı alınmıştı. İzlem süreleri 2 yıl ila 10 yıl arasında değişmekte olup ortalama 4 yıl idi. Bu süre içinde ailede ani ölüm öyküsü ve ventriküler taşikardileri nedeni ile ICD takılan 15 yaşındaki hipertrofik kardiyomiyopatili hasta, işlemden iki yıl sonra non-aritmik ani ölüm nedeni ile kaybedildi. Diğer dört hastada da uygun şoklar vardı. Bir hastada başlangıçta uygunsuz şoklar oldu. İki hastada lead replasmanı, bu hastalardan birinde ayrıca jeneratör replasmanı gerekti. Cerrahi implantasyon yapılan hastalardan birinde cep enfeksiyonu nedeni ile uzun süreli antibiyoterapi gerekti. Daha sonra cihaz karın boşluğundan alınarak göğüs boşluğuna yerleştirildi.

TARTIŞMA VE SONUÇ: önlenmiş ani kardiyak ölüm ile ortaya çıkan primer elektriksel hastalıklar ve kardiyomiyopatilerde, medikal tedavinin yeterli olamayacağını ve ICD'nin hayat kurtarıcı olduğunu göstermektedir. Ancak ICD implantasyonu teknik olarak çocuklarda halen güçlükler taşımakta olup daha yaygın kullanım için yeni teknolojilere gereksinim vardır.

P-105

Metoprolol Tedavisi İle Şiddetlenen Bir Akselere İdioventriküler Ritm Olgusu

Köksal Binnetoğlu[1], Naci Topaloğlu[2], Şule Yıldırım[2], Mustafa Tekin[2], Nazan Kaymaz[2], Gürkan Altun[3]

[1]Çanakkale Onsekiz Mart Üniversitesi Tıp Fakültesi Çocuk Kardiyoloji
[2]Çanakkale Onsekiz Mart Üniversitesi Tıp Fakültesi Çocuk Sağlığı ve Hastalıkları
[3]Kocaeli Üniversitesi Tıp Fakültesi Çocuk Kardiyoloji

GİRİŞ-AMAÇ: Akselere idioventriküler ritim (AIVR) daha çok altta yatan yapısal kalp hastalığı olan erişkin hastalarda görülen bir ventriküler aritmi çeşididir. Genellikle iyi huylu olarak kabul edilen bu durumun hayatı tehdit edebilen ventriküler taşikardilerden ayırımı önemlidir. Burada, daha önceden sık ventriküler erken atımları ve kısa süreli sık tekrarlayan idioventriküler ritim atakları olan asemptomatik bir hastada düşük dozda başlanan ama daha sonra dozu giderek artırılan metoprolol sonrası AIVR'in sıklaştığı ve semtomatik hale geldiği, ilacın kesilmesiyle semptomları kaybolan ve AIVR'nin seyrekleştiği bir olgu sunulmuştur.

OLGU: Onbir yaşında kız çocuğu göğüs ağrısı nedeniyle 4 yıl önce doktora başvurmuş. Fizik muayenesinde aritmisi saptanmış ve pediatrik kardiyolojiye yönlendirilmiş. Ayrıntılı kardiyak değerlendirilmesi yapılan hastanın ekokardiyografisinde patoloji görülmemiş. Holter EKG'sinde akselere idioventriküler ritim atakları saptanmış. Kardiyak manyetik rezonans incelemesi normal bulunmuş. Metoprolol 1 mg/kg başlanan hasta kontrollere çağrılmış. Fakat başka bir merkeze başvuran hastanın metroprolol dozu 2,5 mg/kg/güne kadar kademeli olarak çıkılmış. Hastanın şikayetleri geçmeyince tarafımıza başvurdu. Fizik muayenesinde kalp hızı 110/dk aritmik idi. S1 ve S2 normaldi. Üfürümü yoktu. Tansiyonu 95/60 saptandı. Diğer sistem muayeneleri normaldi. EKS sinde kalp hının 130/dk olduğu AIVR mevcuttu. Holter EKG'si yapıldı ve 35000 adet monomorfik ventriküler erken atımla birlikte sık tekralayan ve maksimum hızının 130/dk olduğu AIVR atakları saptandı (Resim 1). Hastanın şikayetlerinin metoprolol dozunun artırılmasından sonra belirginleştiği görülünce metoprololün sinüs baskılayıcı etkisine sekonder AIVR ritminin sıklaştığı düşünüldü ve ilaç kademeli olarak kesildi. EKG'de AIVR düzeldi. Holter EKG'de AIVR atakları sıklığı azaldı (Resim 2).

TARTIŞMA VE SONUÇ: Beta blokerler ventriküler taşiaritmili hastalarda dikkatle kullanılmalıdır. Yüksek doz beta blokerlerin bu aritmilerin sıklığını ve süresini uzattığı göz önünde bulundurulmalıdır.

Resim 1

yüksek doz metoprolol sonrası EKG ve Holter

Resim 2

metoprolol kesildikten sonraki EKG ve Holter

P-106

Yenidoğanda dirençli atriyal flatterin senkronize direkt kardiyoversiyon ve propafenon ile başarılı tedavisi

Hayrullah Alp[1], Murat Konak[2], Tamer Baysal[1], Sevim Karaarslan[1], Rahmi Örs[2]

[1]Necmettin Erbakan Üniversitesi, Meram Tıp Fakültesi, Çocuk Kardiyoloji Bilim Dalı
[2]Necmettin Erbakan Üniversitesi, Meram Tıp Fakültesi, Yenidoğan Yoğun Bakım Ünitesi

GİRİŞ-AMAÇ: Fetal taşikardilerden renentry mekanizmasıyla oluşan taşikardilerde en sık supraventriküler taşikardi (SVT), ikinci sıklıkta da atriyal flatter (AF) tespit edilir. Taşikardi tedavi edilmezse kalp yetmezliği ve hidrops fetalise neden olabilir. İntauterin takibinde fetal taşikardi tespit edilip doğurtulan ancak postnatal dönemde tedaviye dirençli atriyal flatteri nedeniyle tekrarlayan senkronize direkt kardiyoversiyon yapılarak ve propafenon tedavisi başlanarak normal sinüs ritmine döndürülen bir yenidoğan olgu sunulmuştur.

OLGU: Gestasyonun 32. haftasında fetal taşikardi tespit edilmesi üzerine acil sezeryan ile doğurtulan kız olgu servise yatırıldı. Spontan solunumu olmayan hasta ventilatöre bağlandı ve monitorize edildi. Elektrokardiyografide kalp hızının 220/dk olduğu görüldü. Hastaya sırası ile 100 mcg/kg dozunda adenozin uygulamasından sonra ventrikül hızının 110/dk'ya düştüğü ancak atriyum hızının AF ile uyumlu olduğu görüldü (Resim 1a). Yapılan kardiolojik değerlendirmede yapısal kalp hastalığı olmayan hastaya digoksin, dopamin, dobutamin ve furosemid tedavisi başlandı. Amiodaron tedavisine cevap vermeyen hasta heparinize edildi ve aralıklarla toplam 4 kez 3 joule ile senkronize kardiyoversiyon yapıldı. Kardiyoversiyondan sonra normal sinüs ritminin bir süre devam ettiği ancak AF'in tekrar başladığı görüldü. Bunun üzerine tedaviye beta blokör eklendi. Ancak, AF'in devam etmesi üzerine tedaviye 10 mg/kg'dan propofenon eklendi ve amiodaron kesildi. Hastanın ventrikül hızı 120-130/dk olmasına rağmen, atriyal flatterin 2/1 şeklinde bloklu atriyal taşikardiye döndüğü görüldü (Resim 1b). Bunun üzerine propafenon dozu 20 mg/kg olarak ayarlandı ve hastanın ritminin sinüs ritmine döndüğü görüldü. Hastanın 6 aylık takibinde propafenon idame tedavisi ile sinüs ritminin devam ettiği görüldü.

TARTIŞMA VE SONUÇ: Fetal taşikardi tedavisinde postnatal dönemde antiaritmik ilaçlara ek olarak senkronize kardiyoversiyon uygulanır. Bizim hastamızda postnatal dönemde adenozin, amiodaron, beta blokör ve senkronize kardiyoversiyon uygulanmasına rağmen taşikardisinin tekrarlamaması üzerine grup Ic antiaritmiklerden propofenon tedavisi verildi ve sinüs ritmi elde edildi. Propofenon az yan etkisi olan ve erişkin dönemde sık kullanılan bir antiaritmik ilaçtır.

Resim 1a

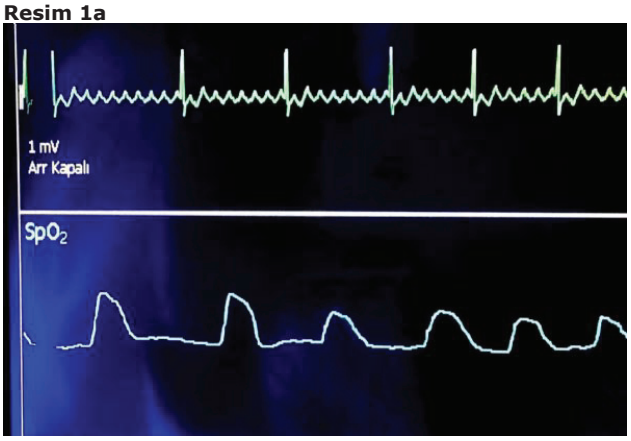

Elektrokardiyografi mönitöründe adenozin sonrası atriyal flatter görünümü.

Resim 1b

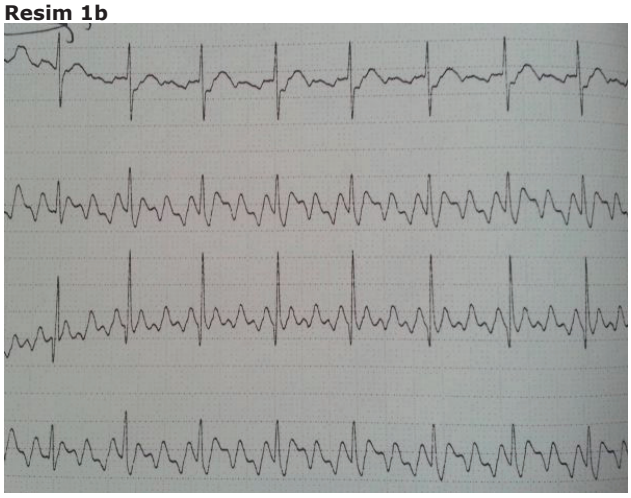

Elektrokardiyografide 2:1 bloklu atriyal flatter görünümü.

P-107

Çeşitli Nedenlerle 24 Saatlik Holter Elektrokardiyografi İstenen 260 Olgunun Değerlendirilmesi

Fatih Şap, Ahmet Sert, Eyüp Aslan, Dursun Odabaş

Konya Eğitim ve Araştırma Hastanesi, Çocuk Kardiyoloji Ünitesi, Konya

GİRİŞ-AMAÇ: Çocuk kardiyoloji polikliniğine başvuran olguların önemli kısmını çarpıntı, senkop, göğüs ağrısı vb. şikayetler oluşturmaktadır. Şikayeti olan olguların çoğunluğunda kardiyak bir neden bulunmamasına rağmen, bu semptomlar önemli bir kalp sorununun da habercisi olabilir. Kısa bir süre için kalp ritmi konusunda bilgi veren elektrokardiyografinin yanında 24 saatlik EKG kaydının yapılması da büyük önem arz etmektedir. Çalışmamızda çocuk kardiyoloji ünitesinde çeşitli nedenlerle istenilen holter elektrokardiyografi sonuçlarının değerlendirilmesi amaçlanmıştır.

GEREÇ VE YÖNTEM: Çocuk Kardiyoloji Ünitesi'nde Mart 2012-Şubat 2013 tarihleri arasında 260 çocuk olgunun çeşitli nedenlerle istenilen 24 saatlik holter elektrokardiyografi ve ekokardiyografi sonuçları incelenmiştir.

BULGULAR: Toplam 260 olgunun (125 erkek, 135 kız) ortalama yaşları 9.7±4.2 yıl (1-17 yıl) idi. Holter'de kalp hızları; minimum 52.9±10.3/dk (35-98), maksimum 167±19.8/dk (120-234) ve ortalama 90.5±16/dk (55-184) olarak tespit edildi. Bu hastalara holter istenme nedenlerinden en sık çarpıntı şikayeti (%41.5) ve 2. sırada EKG'de aritmi (%26.9) tespit edilen hastalar şeklinde sıralanmaktaydı (Tablo 1). Olguların %67.7'sinin ekokardiyografileri normaldi ve %12.7'sinde ise patent foramen ovale saptandı (Tablo 2). Yapılan holter incelemelerinde 176 olguda normal (%67.7) sonuç elde edilirken, hastaların 18'inde nadir (%6.9) ve 17'sinde (%6.5) sık VES, 18'inde nadir ve 11'inde sık SVE, 4'ünde sık aberan iletili SVE, 4'ünde 1. derece AV blok, 4'ünde wandering atiyal pace, 3'ünde koroner sinus ritmi, 1 olguda 2. derece tip 1 AV blok, 1'inde sinüzal taşikardi, 1'inde sık VES ve kısa süreli VT, 1'inde atriyal taşikardi, 1'inde ST segment yokluğu, 1'inde nodal ritim, 1'inde kalıcı pil ritmi, 1'inde uzun QTc ve 1 olguda Wolf-Parkinson-White paterni saptandı. Çok az sayıda olan malin aritmili olguları (SVT, VT, WPW, vb.) elektrofizyolojik değerlendirme için üst merkeze yönlendirildi. Diğer iyi huylu aritmi tespit edilen olgular da klinik izleme alındı.

TARTIŞMA VE SONUÇ: Çalışmamızda olgularımızın büyük bir oranında holter ve ekokardiyografi incelemelerinin normal olduğu görülmüştür. Malin aritmilerin sadece holter incelememizde saptanması, rutin pratikte bu tetkikin önemini göstermektedir.

Tablo1.

İstenme Nedeni	Hasta Sayısı (n)	Yüzdesi (%)
Çarpıntı	108	41.5
Senkop	29	11.2
Aritmi	70	26.9
Taşikardi	18	6.9
Göğüs Ağrısı	33	12.7
SVT izlem	2	0.8
Toplam	260	100.0

Olguların holter istenme nedenlerine göre dağılımı.

Tablo 2.

Eko tanısı	Hasta sayısı (n)	Yüzdesi (%)
Normal	176	67.7
Patent foramen ovale	33	12.7
Atriyal septal defekt	9	3.5
Ventriküler septal defekt	2	0.8
Patent duktus arteriyozus	2	0.8
Konjenital MVP/MY	11	4.2
Romatizmal Kalp Hastalığı	10	3.8
Biküspit aort kapağı	7	2.7
Pulmoner hipertansiyon	1	0.4
Hipertrofik kardiyomiyopati	5	1.9
Kompleks siyanotik kalp hastalığı	3	1.2
Restriktif kardiyomiyopati	1	0.4
Toplam	260	100.0

Olguların ekokardiyografi tanılarına göre dağılımı.

P-108

Dikkat Eksikliği ve Hiperaktivite Bozukluğu Tedavisinde Kullanılan Metilfenidatın Kalp Hızı Değişkenliği Üzerine Etkileri

Abdullah Kocabaş[1], İlker Çetin[1], Filiz Ekici[1], Sancar Eminoğlu[1], Mehmet Emre Arı[1], Esra Güney[2], Önder Öztürk[2], Gülser Şenses Dinç[2], Zeynep Göker[2]

[1]Ankara Çocuk Sağlığı ve Hastalıkları Hematoloji Onkoloji EAH, Çocuk Kardiyoloji Kliniği, Ankara
[2]Ankara Çocuk Sağlığı ve Hastalıkları Hematoloji Onkoloji EAH, Çocuk Psikiyatrisi Kliniği, Ankara

GİRİŞ-AMAÇ: Metilfenidat dikkat eksikliği ve hiperaktivite bozukluğu (DEHB) tedavisinde yaygın olarak kullanılan psikostimülan bir ilaçtır. Metilfenidatın sempatomimetik etkileri nedeniyle kardiyak ritm bozukluklarına yol açabileceği yönünde endişeler bulunmaktadır.

GEREÇ VE YÖNTEM: Metilfenidat tedavisi başlanan DEHB hastalarına, tedavi öncesi ve tedavinin birinci ayı sonunda 24-saatlik ritm holter ile kalp hızı değişikliği (KHD) analizleri yapıldı. Zaman bağımlı parametrelerden ortalama kalp hızı, SDNN (kayıt boyunca bütün NN aralıklarının standart sapmasının ortalaması), SDANN (5 dakikalık kayıt bölümlerinin ortalama NN aralıklarının standart sapması), SDNN indeks (her 5 dakikalık kayıt bölümlerinin ortalama NN aralıklarının standart sapması), pNN50 (tüm kayıt boyunca aralarında 50 ms'den fazla fark olan komşu NN aralığı sayısının toplam NN sayısına oranı) ve rMSSD (24 saatlik kayıtta ardışık NN aralıklarının karelerinin toplamının karekökü) incelendi. Frekans bağımlı parametrelerden ise total güç, düşük frekans bandı (LF), yüksek frekans bandı (HF) ve LF/HF oranı araştırıldı.

BULGULAR: Çalışmaya toplam 15 hasta (5 kız, 10 erkek) alındı. Hastaların ortalama yaşı 8.8±2.4 yıl idi. Hastaların metilfenidat tedavisi öncesi ve sonrası ortalama kalp hızı sırasıyla dakikada 93.9±8.5 ve 95.9±9.3 bulundu. Tedavi öncesi ve sonrası karşılaştırmalarda maksimal QTc süresinde artış saptandı ancak istatistiksel olarak anlamlı değere ulaşmadı (sırasıyla ortalama 458±18 ms ve 468±21 ms; p>0.05). holter analizlerinde hastaların hiçbirinde önemli aritmi görülmedi. Tedavi sonrası KHD analizlerinde, tedavi öncesine oranla hem bütün zaman bağımlı parametrelerde, hem de LF ve LF/LH oranında azalma saptandı. Bununla birlikte, yine bu değişiklikler de istatistiksel olarak anlamlı bulunmadı (p>0.05) (Tablo 1).

TARTIŞMA VE SONUÇ: Tedavi sonrası KHD parametrelerinde gözlediğimiz azalmalar ve maksimal QTc sürelerindeki artışlar dikkat çekicidir. Ancak metilfenidat kullanan daha geniş hasta serilerinde kalp hızı değişkenliklerinin incelenerek daha kesin çıkarımlar yapılması gerektiğini düşünmekteyiz.

Metilfenidat tedavisinin öncesi ve birinci ayında zaman ve frekans bağımlı parametrelerin incelenmesi.

	Tedavi öncesi*	Tedavi sonrası*	p
SDNN	123 (55-176)	114 (60-174)	>0.05
SDANN	106 (44-159)	99 (51-170)	>0.05
SDNNi	61 (29-95)	57 (31-79)	>0.05
rMSSD	41 (15-70)	37 (12-55)	>0.05
PNN50	16 (1-40)	13 (1-29)	>0.05
Total güç	3525 (1070-8499)	3183 (959-6014)	>0.05
LF	813 (316-1654)	715 (2298-1319)	>0.05
HF	436 (54-1116)	476 (41-945)	>0.05
LF/HF	1.6 (0.9-5.9)	1.6 (1-6.4)	>0.05

** Değerler median (minimum-maximum) olarak ifade edilmiştir.*

P-109

Ani kardiyak arrest ile ilişkili katekolaminerjik ventriküler taşikardi bir olgu

Ayse Esin Kibar[1], Olcay Ünver[2], İbrahim Ece[3], Burhan Oflaz[4], Şevket Ballı[5]

[1]Mersin Kadındoğum Çocuk Hastanesi, Çocuk Kardiyoloji;Mersin
[2]Mersin Kadındoğum Çocuk Hastanesi, Çocuk Nöroloji, Mersin
[3]Van Yüzüncüyıl Üniversitesi Tıp Fakültesi, Çocuk Kardiyoloji, Van
[4]Sivas Cumhuriyet Üniversitesi Tıp Fakültesi, Çocuk Kardiyoloji, Sivas
[5]Balıkesir Devlet Hastanesi, Çocuk Kardiyoloji, Balıkkesir

Polimorfik ventriküler taşikardi bilinç kaybı ve ani ölüme yol açan nadir görülen bir ritim bozukluğudur. Doğru tanı ve beta bloker tedavi ile ani ölüm önlenebilir. Burada egzersiz ve duygusal nedenlere bağlı gelişen senkop sonrasında ani kardiyak arrest gelişen katekolaminerjik polimorfik ventriküler taşikardili (KPVT) onbir yaşında bir erkek hasta sunulmuştur. Hastanın tıbbi özgeçmişinde mental retardasyon nedeniyle özel eğitim aldığı ve son 1 yılda 3 kez efor sonrası bayılması olduğu öğrenildi. Acile geldiğinde bilinci kapalı ve nabız alınamayan hasta entübe edilerek kardiyopulmoner resütasyon uygulandı ve yoğun bakıma alınarak defibrilasyon ve kalp masajına devam edildi. Sürekli monitorizasyonda hastanın ventriküler erken vuruları (caupled, bigemine) ve hemodinamik tabloda bozulmaya neden olan en uzunu 120sn süren PVT atakları izlendi. Elektrokardiyografide (EKG), değişen morfolojide, düzenli, geniş QRS'li polimorfik ventriküler ritim dökümente edildi (Şekil 1ve 2). Bu nedenle 3 kez daha 2 j/kg'den DC kardiyoversiyon uygulandı. Kendiliğinden sonlanan VT atakları sonrası çekilen EKG'de miyokard iskemisini ve long QT düşündüren bir bulgu yoktu. Hastada KPVT düşünülerek metoprolol 75mg/gün (va:25 kg, 3 mg/kg/gün) dozunda beta bloker tedavisi başlandı ve klinik olarak stabil olunca ICD takılması planlandı. Hastanın bakılan kan sayımı, elektrolitleri, akciğer grafisi, troponin-I düzeyi ve ekokardiyografik incelemesi normal sınırlardaydı. Betabloker tedavisi altında yatışının 18. saatinde hemodinamisini bozan

polimorfikVT atağı ve izlemde ventriküler fibrilasyon gelişen hastada tedaviye yanıt vermeyerek kaybedildi. Mevcut patoloji nedeniyle yapılan aile taramasında belirgin bir kardiyak patoloji bulunamadı. Sonuç olarak; efor sonrası bayılma atakları ile gelen ve nedeni açıklanamayan olgularda KPVT açısından araştırılması gerekmektedir. Ayrıca bu olgu nedeniyle ayrıntılı öykü ve kardiyak değerlendirmenin önemi vurgulanmak istenmiştir.

Şekil 1

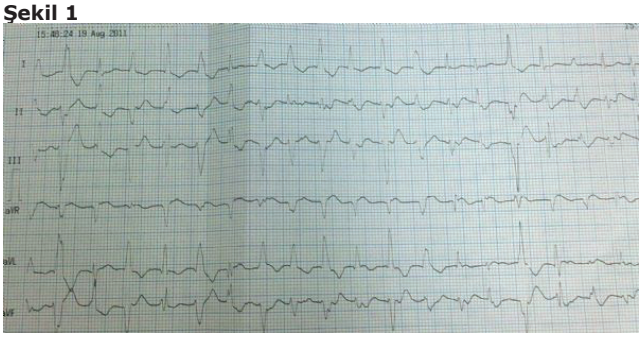

Elektrokardiyografide polimorfik ventrilüler taşikardi

Şekil 2

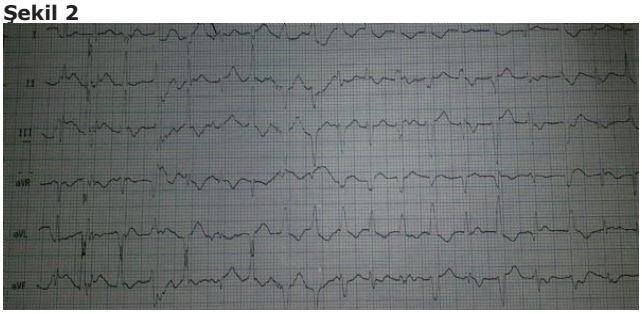

Elektrokardiyografide polimorfik ventriküler ritim

P-110

Uzun QT Sendromu şüphesiyle ortostatik test uygulaması

İlker Ertuğrul[1], Işıl Yıldırım[2], Tevfik Karagöz[1], Hakan Aykan[1], Sema Özer[1]

[1]Hacettepe Üniversitesi Pediatrik Kardiyoloji Bölümü
[2]Adana Numune Eğitim Araştırma Hastanesi

GİRİŞ-AMAÇ: Uzun QT sendromu yüzey EKG'de düzeltilmiş QT intervalinin uzamasıyla karakterize heterojen bir hastalıktır. Klinik bulgular ve hastalığın ortaya çıkış şekli değişkendir. Tanı klinik olarak konulur. Yüzey EKG normal olabilir, bu nedenle provakasyon testleri şüphelenilen hastalarda uygulanılmalıdır.

YÖNTEM VE SONUÇLAR: 2010 - 2012 yılları arasında 2 – 16 yaşlarında 32 hastaya uzun QT sendromu şüphesiyle ortostatik test uygulandı. Uzun QT sendromu tanısı 2011'de düzenlenmiş Schwartz tanı kriterleri ile konmuştur. Hastalardan 13 tanesine uzun QT sendromu tanısı konmuş, yedi hastaya ICD implantasyonu uygulanmış, 6 hasta sadece medikal tedavi ile izleme alınmıştır. Bazal QTc intervali 19 hastada normal olarak saptanmış bu hastaların dördüne ortostatik test sonrasında uzun QT sendromu tanısı konulmuş ve 2 hastaya ICD implantasyonu uygulanmıştır. Bu iki hastada bazal QTc 440 msn'den 587-555 msn'ye yükseldiği gözlenmiştir. ICD implantasyonu sonrasında VF chazlar tarafından algılanmış ve tedavi uygulanmıştır.

SONUÇ: Klinik şüphe uzun QT sendromu tanısında en önemli parçadır. Ortostatik test kolaylıkla uygulanabilir ve QTc uzamasını ortaya çıkarabilecek bir yöntemdir. Çalışmamızda bazal EKG'si normal olan 6 hastaya uzun QT sendromu tanısı konulmuş ve uygun medikal tedavi ve ICD implantasyonu ile hayatta kalmaları sağlanmıştır.

P-111

Hipoksik iskemik yenidoğanlarda erken prognostik belirteç; kalp hızı değişkenliği

Cihat Şanlı[1], Özgül Tunç Akbaş[2], Didem Aliefendioğlu[2]

[1]Kırıkkale Üniversitesi Tıp Fakültesi, Pediatrik Kardiyoloji Ünitesi, Kırıkkale [2]Kırıkkale Üniversitesi Tıp Fakültesi, Yenidoğan Yoğun Bakım Ünitesi, Kırıkkale

GİRİŞ-AMAÇ: Hipoksik iskemik ensefalopati (HİE), birçok faktörün etkisiyle oluşan sistemik hipoksi sonucu serebral kan akımının azalmasıyla oluşan beyin zedelenmesidir. Kalbin nöral kontrolünün non-invaziv göstergesi olan kalp hızı değişkenliği (HRV), kardiyovasküler sistemle otonom sinir sistemi arasındaki ilişkiyi kantitatif olarak değerlendirebilen ve santral sinir sisteminin fonksiyonel durumunu yansıtabilen en iyi yöntemdir. Serebral hasarı olan olgularda HRV'deki değişiklikler yıllardan beri bilinmektedir. Bu çalışma, HİE'li yenidoğanlarda oluşan beyin hasarının en erken göstergelerinden biri olan HRV değişikliklerinin gösterilmesi amacıyla planlandı.

GEREÇ VE YÖNTEM: Bu çalışmada, Yenidoğan Yoğun Bakım Ünitemizde HİE tanısı ile izlenen 14 yenidoğan bebek ile doğum haftası ve postnatal yaşı benzer olan 14 sağlıklı yenidoğanın 24 saatlik Holter EKG kayıtları incelendi. HRV kayıtlarından sempatik ve parasempatik hasarın en iyi göstergesi olan düşük frekans (LF), yüksek frekans (HF) ve bunların oranı olan (LF/HF) değerleri kullanıldı.

BULGULAR: HİE'li yenidoğanlarda sağlıklı kontrol grubuna göre anlamlı derecede azalmış LF ve LF/HF oranı ile artmış HF değerleri saptandı.

TARTIŞMA VE SONUÇ: HİE'si olan yenidoğanlarda kontrol grubundaki sağlıklı yenidoğanlara göre azalmış sempatik ve artmış parasempatik aktivitenin hipoksik beyin hasarının erken dönemde en önemli göstergesi olduğu düşünülmüştür.

P-112

Ailevi Akdeniz Ateşi tanılı çocuklarda otonomik fonksiyonların kalp atım hızı değişkenliği ölçümü ile değerlendirilmesi

M. Kürşat Fidancı[1], Mustafa Gülgün[1], Ayhan Kılıç[1], Cengizhan Açıkel[2], Erkan Demirkaya[3], Faysal Gök[3], Seza Özen[4]

[1]GATA Pediatrik Kardiyoloji Bilim Dalı
[2]GATA Epidemiyoloji Bilim Dalı
[3]GATA Pediatrik Nefroloji ve Romatoloji Bilim Dalı
[4]Hacettepe Üniversitesi Tıp Fakültesi Pediatrik Nefroloji ve Romatoloji Bilim Dalı

GİRİŞ-AMAÇ: Literatürde Ailevi Akdeniz Ateşi (AAA) tanılı çocuklarda kardiyovasküler risk göstergesi olarak kalp hızı değişkenliği (KHD) analizi ile ilgili çalışma yoktur. Bu çalışmada; AAA tanılı çocuklarda KHD analizi ile kardiyak otonomik fonksiyonlar ve ekokardiyografik olarak olası kardiyak etkileri incelenmiştir.

GEREÇ VE YÖNTEM: Kliniğimizde AAA tanısı ile takip edilen, düzenli kolşisin tedavisi alan ve atak döneminde olmayan 70 hasta (11,14±3,53 yıl; 43 erkek, 27 kız) transtorasik ekokardiyografi ve 24 saatlik ritim holter analizi ile değerlendirildi. Benzer yaş grubundan 50 sağlıklı çocuk (10,68±3,10 yıl; 30 erkek, 20 kız) kontrol grubu olarak alındı

BULGULAR: Zaman bağımlı KHD parametrelerinden olan SDNN değerinin hasta grubunda kontrol grubuna göre daha düşük olduğu saptandı (t=-2.684, p=0.008). Frekans bağımlı KHD parametreleri hasta ve kontrol grubunda benzer bulundu.

TARTIŞMA VE SONUÇ: Otoinflamatuar hastalıklarda artmış ateroskleroz, ritim ve ileti anormallikleri gibi kardiyovasküler riskler morbidite ve mortalite artışına neden olurlar. İleti anormalliklerinin önemli nedenlerinden bir tanesi otonomik tonustaki dalgalanmalardır. KHD otonomik fonksiyonları değerlendirmek için; güçlü, basit ve güvenilir bir tekniktir. Birçok otoinflamatuar hastalıkta KHD analizi ile otonomik disfonksiyon oluştuğu gösterilmiş, bu durumun ventriküler taşiaritmi ve ani kardiyak ölüm nedeni olabileceği vurgulanmıştır. Çalışmamızda AAA hastalarında SDNN değerleri kontrol grubuna göre

düşük bulunurken, diğer parametreler ve ekokardiyografik değerlendirme benzer bulunmuştur. Düşük SDNN değerinin genel olarak kardiyak otonomik disfonksiyonu göstermesi ve mevcut olabilecek otonomik disfonksiyonun aritmi ve ani kardiyak ölüm gibi kardiyovasküler riskler taşıyabilmesi nedeniyle AAA hastalarını ritim açısından izlemek yararlı olabilir.

Çalışma ve kontrol grubunun kalp hızı değişkenliği (KHD) parametreleri açısından karşılaştırılması

	Çalışma Grubu (n=70) (Ort ± SS)	Kontrol Grubu (n=50) (Ort ± SS)	Test değeri	p
Zaman bağımlı KHD parametreleri				
SDNN (ms)	131.14±32.505	148.62±38.605	t=-2.684	0.008
SDANN (ms)	35.89±14.993	34.02±11.28	Z= -0.333	0.739
SDNN indeksi	76.64±21.515	80.20±23.29	Z=-0.655	0.513
RMSSD (ms)	77.04±40.39	69.88±29.69	Z=-0.948	0.343
pNN50 (%)	29.91±16.26	29.13±13.77	t=0.276	0.783
Frekans bağımlı KHD parametreler				
TP (ms2)	3277.78±1946.17	3684.86±1745.16	Z=-1.373	0.170
VLF(ms2)	1947.41±1139.21	2151.18±974.62	Z=-1.469	0.142
LF (ms2)	745.81±541.65	847.67±465.21	Z=-1.538	0.124
HF (ms2)	625.94±507.06	686.00±548.38	Z=-0.506	0.613
LF/HF (ms2/ms2)	1.49±0.91	1.62±0.85	Z=-1.208	0.227

P-113

Verapamil'e Yanıtsız Bir Posterior Fasiküler Ventriküler Taşikardi Olgusu

Sinem Altunyuva Usta[1], Berna Şaylan Çevik[1], Nilüfer Çetiner[1], Figen Akalın[1], Alpay Çeliker[2]

[1]Marmara Üniversitesi Tıp Fakültesi, Pediatrik Kardiyoloji Bilim Dalı, İstanbul
[2]Acıbadem Üniversitesi, Pediatrik Kardiyoloji Bilim Dalı, İstanbul

GİRİŞ-AMAÇ: Çocuklarda, normal kalpteki ventriküler taşikardiler (VT), sağ ventrikül çıkış yolu ya da sol ventrikül septumundan kaynaklanmaktadır. Sol ventrikül septumundan kaynaklanan VT'ler genellikle reenteran olup, verapamil'e duyarlıdır. Ektopik odağa bağlı sol fasiküler VT daha nadir görülmektedir. Kiniğimizde verapamil'e yanıtsız sol posterior fasiküler VT tanısı alan ve ablasyon uygulanan bir hastamızı sunuyoruz.

OLGU: Ondört yaşında erkek hasta, geniş QRS'li taşikardi ile acil servisimize başvurdu. Çarpıntı dışında yakınması, senkop ya da kalp yetmezliği bulguları yoktu. Kalp hızı 170/dakika, kan basıncı: 120/60 mmHg idi. Ekokardiyografisinde, kalp anatomik olarak normal, KF:%27, EF:%55 idi. Adenozin ve metoprolol tedavisine yanıt vermeyen hastaya amiodarone infüzyonu başlandı. Amiodarone infüzyonu ile kalp hızı 130/dakikaya kadar geriledi ancak sinüs ritmine dönmedi. EKG'de p dalgalarının görülmesi ile birlikte atrioventriküler dissosiyasyon saptandı, atriyal hız:75/dakika, ventriküler hız:137/dakika idi. Sağ dal bloğu morfolojisinde, sol aks deviasyonu gösteren taşikardinin, sol posterior fasiküler VT olduğu düşünülerek diltiazem tedavisi uygulandı. Hasta sinüs ritmine dönmeyince radyofrekans ablasyon uygulandı. His pozisyonuna quadripolar kateter yerleştirilerek taşikardi mapping yapıldı. önce QRS dalgaları önünde his potansiyeli olan verapamil dirençli VT nedeniyle, bundle branch reenteran VT düşünülerek sağ dala krioablasyon uygulandı. Taşikardi devam edince sol ventrikül septumunda taşikardi mapping yapıldı, sol posterobazalde, apekse yakın bölge kayıtlarında purkinje hücresi aksiyon potansiyeli saptandı. Bu bölgeye 50 watt, 60 °C, 4 dakika süreyle, radyofrekans ablasyon uygulandı. Taşikardi sonlandı, ventrikülden tekli ve ikili ekstrastimulus verildi ancak taşikardi indüklenmedi. Hastamız antiaritmik tedavi verilmeden ayaktan izlenmektedir.

TARTIŞMA VE SONUÇ: İdiopatik ventriküler taşikardilerin en sık görüleni sol posterior fasiküler VT'dir. Sağ dal bloğu morfolojisinde sol aks deviasyonu gösteren geniş QRS'li taşikardi ve verapamil duyarlılığı tanı koydurucudur. Hastamız verapamile yanıtsız oluşu nedeniyle ilginç bulunmuştur.

P-114

Geçiçi hiperinsulinizmli yenidoğanda dirençli hipoglisemi tedavisinde kullanılan glukagon infüzyonuna bağlı gelişen sinüs taşikardisi ve tedavisi: Olgu sunumu

Yılmaz Yozgat[1], Rahmi Özdemir[1], Önder Doksöz[1], Özgür Olukman[2], Barış Güven[1], Cem Karadeniz[1], Mehmet Küçük[1], Timur Meşe[1], Nurettin Ünal[1]

[1]İzmir Dr. Behçet Uz Çocuk Hastalıkları ve Cerrahisi Eğitim ve Araştırma Hastanesi Çocuk Kardiyoloji Kliniği, İzmir
[2]İzmir Dr. Behçet Uz Çocuk Hastalıkları ve Cerrahisi Eğitim ve Araştırma Hastanesi neonatoloji Kliniği, İzmir

GİRİŞ-AMAÇ: Son yıllarda hiperinüsilinizmli yenidoganlarda direçli hipoglisemi tedavisinde glukagon yaygın olarak kullanılmaktadır. Hipotansiyon, bulantı, kusma, solunum güçlü şeklinde nadir yan etkiler literatürde bildirilmiştir. Fakat yenidoğanda glukagonun aritmojenik yan etkisiyle ilgili bildiri yoktur.

OLGU: Yirmi iki yaşındaki eklamptik anneden 39 haftalık sezaryen ile doğan yenidoğan, doğumundan itibaren ağır hipoglisemisi olması nedeniyle merkezimize refere edildi. Olgunun kilosu 2330 (<3P), KTA 139/dk, TA 83/53 mmHg idi. Olgunun geliş Kan şekeri 28 mg/dL olması nedeniyle artan dozlarda glukoz infüzyonuna başlandı. En son olarak 19.5 mg/kg/dk şeklinde infüzyon hızına çıkıldı. Olgunun eş zamanlı bakılan kan Glukoz/ insülin oranı 0.5 (<4)olması nedeniyle hiperinsülinizm kabul edildi. Hiperinsülinizmli olgu dirençli hipoglisemi kabul edilip glukagon 300 mcg/kg/doz şeklinde İV puşenin arkasından 10 mg/kg/dk dozunda infüzyon başlandı. Dört saatlik infüzyona ragmen hipoglisemi düzelmemesi üzerine infüzyon dozu 20 mg/kg/dk dozuna yükseltildi. On dakikalık infüzyon arkasından monitorde kalp hızı 200 vuru/dakika olarak izlendi. Olgunun EKG'si sinüs ritminde olup kalp hızı 200 vuru/dk olması nedeniyle glukagon infüzyonuna bağlı gelişmiş sinüs taşikardisi kabul edildi (resim 1). Ekokardiyografik incelemesi normaldi. Glukagan infüzyonu boyunca olguya 1mg/kg/doz şeklinde 3 doz propranolol tedavisi planlandı. İlk propranolol dozdan 2 saat sonra kalp hızı 120 vuru/dk, 4 saat sonra 110 vuru/dk, 6 saat sonra 90 vuru/dk düştü. Olguda sinüs bradikardi gelişmesi nedeniyle propranololun 2. dozu verilmedi ve propranolol tedavisi kesildi. Olgunun izleminde 4 saat daha sinüs bradikardisi (80-90 vuru/dk) devam etti. ilk propranolol dozundan 12 saat sonra kalp hızı 130 vuru/dk olarak normal seviyesine döndü. Hastaya Glukagon infuzyonu bir gün daha devam etti. Bu süre boyunca kalp hızı 120-160 vuru /dk aralığında seyretti. Kan sekeri 40 mg/dl üzerinde seyretmeye başlayınca glukagon dozu azaltılarak kesildi. Olgu 1 hafta sonra şifa ile taburcu edildi.

TARTIŞMA VE SONUÇ: Erişkin hastalarda glukagon tedavisi esnasında gelişen sinüs taşikardi literatürde bildirilmekle birlikte bildiğimiz kadarıyla bu olgu yenidoğan döneminde glukagona sekonder gelişen sinüs taşikardisi olarak bildirilen ilk olgudur.

resim 1

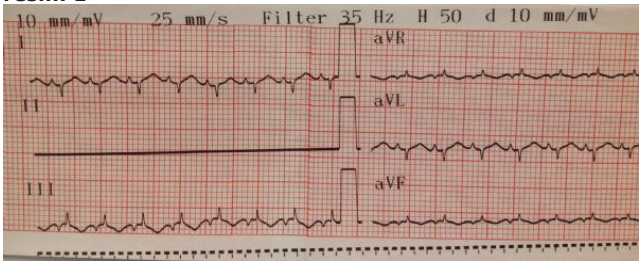

resim 1

P-115

1100 gramlık prematür yenidoğanda anterograd balon aortik valvüloplasti

Alper Akın, Hayrettin Hakan Aykan, Tevfik Karagöz

Hacettepe Üniversitesi Tıp Fakültesi, Çocuk Kardiyoloji Ünitesi

GİRİŞ-AMAÇ: Biz burada 1100 gramlık prematür bir bebekte anterograd balon aortik valvulopalsti (AV) uygulanması ile ilgili deneyimimizi sunmayı amaçlamaktayız.

OLGU: Otuzbir haftalık prematur bebekte, 6 günlük ve vücut ağırlığı 1100 gram iken yapılan ekokardiyografide (EKO) kritik aort stenozu ve sol ventrikülde ileri derecede dilatasyon saptandı; sol ventrikül ejeksiyon fraksiyonu (LV-EF) %34, aort kapağındaki akım gradyenti ise 40 mmHg idi. Aort anulusu 4 mm idi; ancak aortik kapak üzerinde renkli Doppler ile çok ince ileri bir akım gözlenebildi. Arkus aorta PDA'dan retrograd besleniyordu. Sağ femoral vene 4Fr kılıf yerleştirildi. Kılıf içinden girilen 4Fr cobra kateter, 0.014 incX182 cm koroner tel yardımıyla sağ atriyum, sol atriyum ve mitral kapaktan sol ventriküle ilerletildi ve kılavuz tel aortik kapaktan geçilerek sağ arteria karotise ilerletildi. Cobra kateter çekilerek tel üzerinden 4 mmX20 mm koroner balon ilerletildi. Uygun yerleşim sağlandıktan sonra önce el ile daha sonra indeflatör ile 6 atm basınçta, indentasyon kaybolunca kadar balon şişirildi. İşlemden sonra aort kapak düzeyinde 5 mmHg gradient ölçüldü. Sol ventrikül kontrast madde enjeksiyonunda aort kapak düzeyinde hafif darlık kaldığı ve hafif-orta derrecede aort yetmezliği olduğu görüldü. İşlemden sonra yapılan ekokardiyografide hafif aort yetmezliği olduğu, aort kapağından anterograd akım ile arkus aorta ve dallarının dolduğu izlendi. İşlemin 3. haftasında EKO'da LV-EF %72 idi, sol ventrikül dilatasyonunda düzelme olmakla beraber sol ventrikül hipertrofisi devam ediyordu. 4. haftada sepsis gelişti ve hasta sepsis nedeniyle kaybedildi.

TARTIŞMA VE SONUÇ: Yenidoğanlarda balon AV için aortik yol, umblikal yol, karotit arter yolu, anterograd yol ve transapikal yollar kullanılmıştır. Biz, vücut ağırlığının düşük olması nedeniyle cerrahi tedavinin uygulanamaması ve aortik yolun kullanılmasının ilofemoral arterde komplikasyonla seyretme riskinin yüksek olmasından dolayı anterograd yolu tercih ettik. Literatürde düşük doğum ağırlıklı bebeklerde başarılı balon aortik valvuloplasti uygulanan olgular olmakla beraber; bu olgumuz başarılı anterograd balon aortik valvuloplasti uygulanan en düşük doğum ağırlıklı bebektir.

P-116

Glenn Disfonksiyonlu Hastada Sol Persistan Vena Kava Süperiyor -Koroner Sinüs Bağlantısının "Amplatzer Septal Occluder" İle Kapatılması

Alper Güzeltaş, Murat Saygı, Hasan Tahsin Tola, Banu Binbaş, Ender Ödemiş

İstanbul Mehmet Akif Ersoy Göğüs Kalp Damar Cerrahisi Eğitim ve Araştırma Hastanesi

GİRİŞ-AMAÇ: Bu bildiride Glenn disfonksiyonu olan hastada tespit edilen sol persistan süperiyor vena kava (LPSVC) ile koroner sinüs bağlantısının transkateter yolla kapatılan olgu sunuldu.

OLGU: Ondört yaşında erkek hasta polikliniğimize morarma ve çabuk yorulma şikayetleri ile başvurdu. Çift girişli sol ventrikül, ventrikülo-arteryel diskordans, sağ ventrikül hipoplazisi tanıları ile izlenirken 12 yaşında iken Glenn operasyonu uygulandığı öğrenilen hastanın transkütan saturasyonu %70 olarak tespit edildi. Ekokardiyografide LPSVC'nin koroner sinüse açıldığı ve sağ vena kava süperiyordan innominate vene doğru retrograd akım olduğu gözlendi. Sol jugüler venden 5 F NIH kateteri innominate vene ilerletilerek yapılan kontrast enjeksiyonda LPSVC ve koroner sinüs bağlantısı gözlendi. LPSVC genişliği 16 mm, koroner sinüs bağlantı lokalizasyonu 11 mm ölçüldü. Femoral venden 0.035" hidrofilik kılavuz tel ve 5 F JR4 kateteri aracılığıyla inferior vena kava, sağ atriyum ve koroner sinüse girilerek buradan sol persistan vena kava süperiyora geçildi ve kontrast enjeksiyon yapılarak LPSVC'nin koroner sinüse açıldığı gösterildi. Daha sonra 25mm x 3cm PTZ sizing balon ile LPSVC -koroner sinüs bağlantısı kapatıldı. Kapatılma aşamasında iken sol jugüler venden innominate vene yapılan kontrast enjeksiyonda innominate venden daha önce gösterilen retrograd akımın olmadığı, kontrastın tümünün pulmoner vasküler yatağı doldurduğu, ortalama Glenn basıncında belirgin bir yükselme olmadığı gözlendi ve bu aşamada saturasyon % 70'den % 87'ye yükseldi. 13 mm "Amplatzer Septal Occluder" cihazı uzun kılıf üzerinden LPSVC -koroner sinüs bağlantı lokalizasyonuna doğru ilerletilerek cihaz yerleştirildi. Jugüler venden innominate vene yapılan kontrol enjeksiyonlarda retrograd akımın olmadığı gözlendikten sonra cihaz serbestleştirildi. İşlem sonrası saturasyon değerleri % 85-90 arası seyretti.

TARTIŞMA VE SONUÇ: Glenn operasyonu yapılan hastalarda sağ ve LPSVC'nin varlığı net olarak değerlendirilmeli ve operasyon buna göre planlanmalıdır. Glenn anastomozuna katılmayan vena kava süperiyor desaturasyona yol açabilir ve tedavilerinde transkateter yol tercih edilebilir.

P-117

1800 Gram'lık Prematüre Bir Yenidoğan'da Kritik Pulmoner Stenoz için Balon Valvuloplasti ve Patent Duktus Arteriyozus Stent İmplantasyonu

Murat Saygı, Alper Güzeltaş, İsa Özyılmaz, Ender Ödemiş

İstanbul Mehmet Akif Ersoy Göğüs Kalp Damar Cerrahisi Eğitim ve Araştırma Hastanesi

GİRİŞ-AMAÇ: Kritik pulmoner stenoz (PS), pulmoner kan akımının duktal açıklığa bağlı olduğu ağır bir patolojidir. Bu olgularda kalp kateterizasyonu yapılarak PS'e balon ile müdahale edilmesi (Balon Pulmoner Valvuloplasti-BPV) ve sağ ventrikül (RV) hipoplazik yapıda olmayıp tripartiate yapıda değilse duktus arteriyozusa stent implantasyonu cerrahiye alternatif bir uygulamadır. Bu yazıda, kritik PS'li bir yenidoğanda BPV ve duktus arteriyozus stenti uygulaması sunulmuştur. Olgumuz literatürde şu ana kadar bildirimi yapılan kritik PS'li duktal stentli hastalar arasında en düşük ağırlığa sahip olması nedeniyle prezente edilmiştir.

OLGU: 36 haftalık ikiz eşi olarak 1800 gram doğan bebeğin muayenesinde pulmoner odakta 3/6 derece üfürümü ve hafif siyanozu mevcuttu. Saturasyonu % 83 idi ve beslenme zorluğu vardı. Ekokardiyografisinde RV apeksinin gelişmemiş olduğu (bipartiate) ve hipertrofiye bantlar içerdiği gözlendi. Pulmoner kapakta antegrad akım olmakla birlikte atreziye yakın darlık, foramen ovale açıklığından iki yönlü şant, soldan sağa şantlı geniş duktal açıklık izlendi. RV ile pulmoner arter arasında 100 mmHg gradiyent alındı. Pulmoner anulus 7 mm (z-score:+0,65), triküspit anulusu 6 mm (z-score:-3.48) ölçüldü. İnterventriküler septum intakt idi. Hasta postnatal 6. gününde kateterizasyon salonuna alındı ve kardiyak patoloji anjiyografik olarak da doğrulandıktan sonra, 4x20 mm koroner balon ile pulmoner kapağa BPV uygulandı. İşlem sonrası RV basıncının düştüğü, ancak antegrad akımın yeterli olmadığı gözlendi. Desendan aortaya yapılan enjeksiyonda duktus anatomisi değerlendirildi ve transvenöz yoldan 3,5x12 mm koroner stent ile duktal stent implantasyonu yapıldı. Kontrol enjeksiyonlarda pulmoner kanlanmanın arttığı gözlendi ve hastanın saturasyonu %92'ye yükseldi. İşlem boyunca ve sonrasındaki izlemlerinde herhangi bir komplikasyon gözlenmedi. Yorum; Hasta ağırlığının çok düşük olduğu ve cerrahi mortalitenin yüksek olabileceği Kritik PS olgularında, BPV ve PDA stenti gibi transkateter müdahaleler deneyimli merkezlerde başarıyla uygulanabilir.

P-118

Amplatzer Septal Okluder İle Transkateter Yolla ASD Kapatımı Yapılan Hastalarda Serum Nikel Ve Titanyum Düzeyleri

Özlem Elkıran[1], Cemşit Karakurt[1], Gülendam Koçak[2], Çağatay Taşkapan[3]
[1]İnönü Üniversitesi Tıp Fakültesi, Çocuk Sağlığı Ve Hastalıkları ABD, Çocuk Kardiyoloji BD, Malatya
[2]Maltepe Üniversitesi Tıp Fakültesi, Çocuk Sağlığı Ve Hastalıkları ABD, Çocuk Kardiyoloji BD, İstanbul
[3]İnönü Üniversitesi Tıp Fakültesi, Biyokimya ABD, Malatya

GİRİŞ-AMAÇ: Günümüzde, sekundum tip atriyal septal defekt (ASDs)›lerin transkateter yolla kapatılması seçilmiş hastalarda cerrahiye tercih edilen bir yöntem haline gelmiştir. Amplatzer septal oklüder (ASO; AGA Medical Corp, Golden Valley, MN, USA) bu amaçla en yaygın kullanılan ve nikel-titanyum alaşımdan oluşan bir cihazdır. Nitinol içeren cihazlardaki nikel ve titanyum içeriği, potansiyel nikel ve titanyum salınımına bağlı yan etkiler nedeniyle tartışmalıdır. Literatürde ASO implantasyonu sonrası nikel ve titanyum salınımının birlikte değerlendirildiği bir çalışmaya rastlanmamıştır. Çalışmamızda, ASDs'li çocuklarda ASO implantasyonu sonrası nikel ve titanyum salınımının belirlenmesi amaçlanmıştır.

Gereç ve Yöntem: Hemodinamik olarak önemli ASDs olan ve nikel allerji öyküsü olmayan 38 çocukta ASO implantasyonundan önce, implantasyondan 24 saat, 1, 3, 6 ve 12 ay sonra kan örnekleri alındı. Serum nikel ve titanyum düzeyleri atomik absorbsiyon spektrometre yöntemi ile ölçüldü. Serum nikel düzeyinin <2 ng/mL olması normal olarak kabul edildi.

BULGULLAR: İmplantasyon sırasında hastalarımızın ortalama yaşı 6.7±3.72 (3-16) yıl, ortalama vücut ağırlığı 23.24±13.37(10-61) kg, implante edilen Amplatzer cihazın ortalama çapı 14.0±4.66 (8-24) mm idi. İmplantasyon öncesi ortalama serum nikel düzeyi 0.56 ng/mL iken, implantasyondan 24 saat sonra 1.28 ng/mL'a, 1. ayda 1.76 ng/mL'e yükseldi. Sonraki kontrollerde azalarak 3. ayda 1.57 ng/mL'e, 6. ayda 1.22 ng/mL'ye ve 12. ayda 0.66 ng/mL'e geriledi. Ortalama serum nikel düzeyinde implatasyondan 24 saat sonra, 1. ve 3. aylarda bazal seviyeye göre istatistiksel olarak anlamlı artış olduğu görüldü ($p<0.05$). Ancak ortalama serum nikel düzeyi izlemin hiçbir döneminde toksik düzeye ulaşmadı. Hastaların hiçbirinde izlem süresince ölçülebilen titanyum seviyesi saptanmadı. Hastalarımızın hiçbirinde serum nikel yüksekliğine bağlı allerjik ya da toksik etki görülmedi.

TARTIŞMA VE SONUÇ: Çalışmamızın sonuçlarına göre, Amplatzer cihaz implantasyonu sonrası ilk birkaç ayda cihazdan nikel salınımı olmakla birlikte, ortalama serum nikel düzeyi sistemik toksik düzeylere ulaşmamaktadır. Amplatzer cihazdan saptanabilen bir titanyum salınımı ise olmamaktadır.

P-119

Hemiazigos ven ve Sağ Süperior Pulmoner ven arasında çok nadir görülen veno-venöz fistülün Amplatzer Vascular Plug 2 kullanılarak perkütan kapatılması

Sibel Bozabalı, Reşit Ertürk Levent, Zülal Ülger, Arif Ruhi Özyürek

Ege Üniversitesi Pediatrik Kardiyoloji Bilim Dalı, İzmir

GİRİŞ-AMAÇ: Hemizygos-azigos sisteminin vasküler malformasyonları; genellikle kaval sistem anomalileriyle birlikte görülen konjenital anatomik varyasyonlar veya arteriyel ya da venöz sistemle fistüller şeklindedirler. Anatomik varyasyonlar genellikle asemptomatik olup görüntüleme yöntemleri sırasında rastlantısal tanı alırlar. Bu venöz sistemin fistülleri ise çok nadir görülürler ve genellikle arteriyel sistem ile arterio-venöz fistül şeklindedir, konjenital veya akkiz (travma- toraks cerrahisi) olabilirler. Literatürde en sık fistülizasyon desendan aorta ile gözlenmektedir. Olgumuzda nadir bir fistülizasyon (hemiazigos ven-sağ süperior pulmoner ven) örneği gözlenmiştir.

OLGU: 1.5 yaşında erkek olgu 3 gündür devam eden solunum sıkıntısı, ateş şikayeti nedeniyle çekilen akciğer grafisinde pnömonik infiltrasyonu ve mediastinal genişleme tespit edilip hospitalize edildi. Olgunun özgeçmişinde tekrarlayan akciğer enfeksiyonları nedeniyle 3 kez hospitalizasyon öyküsü olduğu öğrenildi. Fizik muayenesinde nabız 140/dk, solunum sayısı 60/dk olup interkostal-subkostal çekilmeleri ve bilateral sekretuar ralleri gözlendi. Mezokardiyak odakta nonspesifik 1/6 sistolik üfürümü mevcuttu ve karaciğer 2-3 cm ele geliyordu. Solunum distresi artan olgu entübe edilip yoğun bakıma alındı. İkili antibiyoterapi başlandı. Kardiyak değerlendirilmesi yapıldığında çekilen ekokardiyografisinde süperior ve inferior vena kavaların, pulmoner venler ve sol atriyumun dilate olduğu gözlendi. Olguya inotrop ve diüretik desteği verildi. Tekrarlayan akciğer enfeksiyonları nedeniyle çekilen toraks BT'de hemiazigos ven ve sağ süperior pulmoner ven arasında veno-venöz fistül tespit edildi. Medikal tedavi ile yetmezlik bulguları bir miktar gerileyen olgu ekstübe edilip yoğun bakımdan servise alındı. Ancak takipnesi devam etti. Yetmezlik bulguları olduğu için fistülün oklüde edilmesi kararlaştırıldı. Anjioğrafide fistül çapı 15mm ölçüldü ve %30 daha geniş çaplı yani 20mm boyutlu Amplatzer vasculer plug 2 kullanılarak fistül oklüde edildi. Oklüzyon sonrası izleminde takipnesi ve taşikardisi geriledi. Yaklaşık 2 aydır takip edilen olgunun şikayetinin olmadığı, fizik muayene bulgularının normal olduğu gözlendi.

TARTIŞMA VE SONUÇ: Geniş çaplı semptomatik vasküler fistüllerde Amplatzer vasculer plug 2 ile oklüzyon uygun bir tedavi seçeneği olup literatürde daha önce rastlanmayan hemiazigos-sağ süperior pulmoner ven arasındaki veno-venöz fistülün oklüzyonunda başarılı bir şekilde kullanılmıştır.

Anjiografi

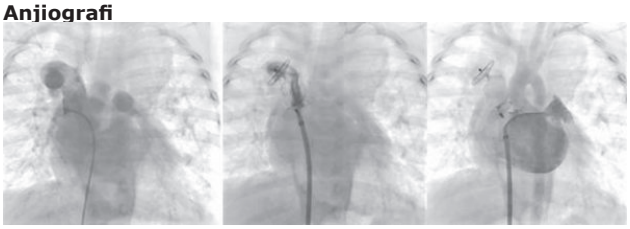

İlk görüntüde sol atriyumdan sağ üst pulmoner ven aracılığı ile fistül görüntülenmiştir. İkinci görüntü vasküler plug serbestleştirilmeden önce cihaz içinde gözlenen minimal kaçağı göstermekte olup son görüntü cihaz serbestleştirildikten sonra fistülün tamamen oklüde olduğunu ve kaçağın olmadığını göstermektedir.

Toraks anjio BT

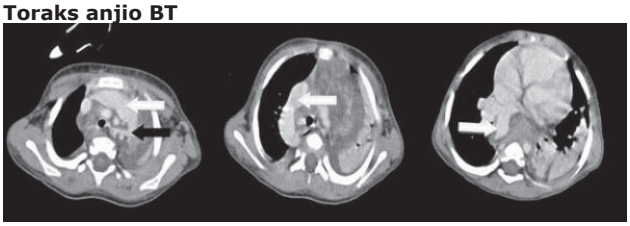

İlk görüntüdeki siyah ok Hemiazigos venden fistülün çıkışını, ilk ve ikinci görüntüdeki beyaz oklar fistülün soldan sağa seyrini, son görüntüdeki ok ise fistülün sağ süperior pulmoner ven aracılığı ile sol atriyuma açılışını göstermektedir.

P-120

Radyofrekansa Kateter ile Perforasyona Dirençli İntakt Ventriküler Septumlu Pulmoner Atrezi Vakasında Conquest Pro 12 ile Başarılı Kapak Perforasyonu

İbrahim Cansaran Tanıdır, Ender Ödemiş, Alper Güzeltaş, Erkut Öztürk
İstanbul Mehmet Akif Ersoy Eğitim ve Araştırma Hastanesi

GİRİŞ-AMAÇ: Günümüzde birçok merkez tarafından membranöz tipte intakt ventriküler septumlu pulmoner atrezili (IVS-PA) olgulara ilk tedavi transkateter yaklaşım olmuştur. Farklı guidewirelar kullanılsa da ilk tercih edilen yöntem genellikle Radyofrekansa (RF) ile perforasyon yapılmasıdır. Burada RF ile perforasyonu başarılı olmayan bir olguda başarılı perforasyon sağlayan Conquest Pro-12 guidewire ile ilgili tecrübemizi bildirdik.

OLGU: Bipartat sağ ventriküllü IVS-PA tanısı alan dört günlük erkek hasta transkateter olarak kapak perforasyon yapılması için kateter salonuna alındı. Uygun hazırlıkları takiben sağ ventrikül çıkım yoluna yerleştirilen 5FJR4 kateteri içinden gönderilen unipolar RF kateteri ile atretik pulmoner kapağa 1sn'lik 10 MV akım verilerek kapak delinmeye çalışıldı ancak perforasyon gerçekleştirilemedi ve verilen akım 14 mV a kadar artırıldı. Tekrarlayan RF perforasyon denemelerinden sonuç alınamaması üzerine Conguest Pro 12 guidewire'ı kullanılarak perforasyon gerçekleştirildi. Daha sonra Conguest Pro 12 guidewire geri çekilerek yanından gönderilen 0,014"lik ekstra supported floppy guidewire pulmoner arter distaline kadar gönderildi. Guidewire üzerinden pulmoner kapak üzerine gelinerek önce predilatasyon sonrasında dilatasyon yapıldı. (Resim-1)

TARTIŞMA VE SONUÇ: Sunulan olguda RF kateteri ile perforasyon başarısız olduktan sonra Congest Pro-12 guidewire kullanılmıştır. RF kateteri ile perforasyon gerçekleşmemiş olmasına rağmen Congest Pro-12 guidewire ile atretik kapağın kolaylıkla delinebilmiş olması guidewire'ın RF'e göre daha ağır ve penetrasyon gücünün yüksek olmasından kaynaklanabilir. Alwi ve arkadaşları tarafından Conquest Pro-9 guidewire ile perforasyonu yapılan olguların biri hariç hepsinde perforasyon başarılı bir şekilde yapılmış başarısız olan olguda ise RF ile perforasyon sağlanmıştır. Yazılarında belirttikleri gibi gibi Conquest Pro-9 guidewire'ın başarısız olduğu durumlarda penetrasyon gücü daha yüksek olan Conquest Pro-12 guidewire'ının kullanılması bir çözüm olabilmektedir. RF ile perforasyonu gerçekleştirilemeyen seçilmiş olgularda Conquest Pro-12 gibi, kronik total oklüzyon tedavisinde kullanılan ve penetrasyon gücü daha fazla guidewirelar başarı ile kullanılabilir.

Resim-1

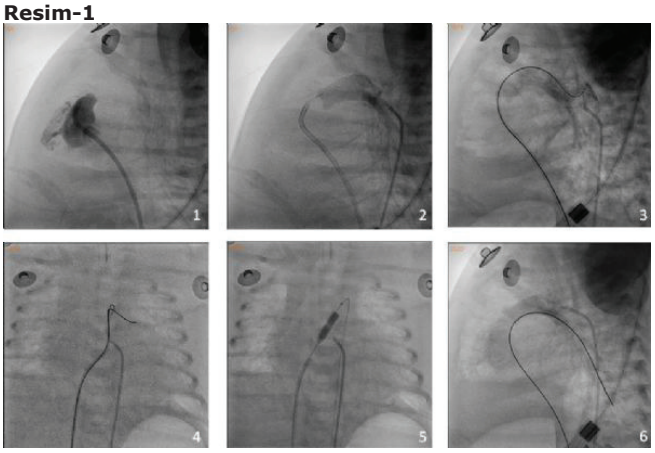

elevasyonu, II, III ve V6' da ST çökmesi mevcuttu. Tetkiklerinde troponin: 0,006, ekokardiyografik incelemesinde sol atriyumda genişleme, 2° mitral yetmezlik belirlendi. Miyokard fonksiyonları normaldi. Akciğer filminde yaygın infitrasyonları olan hastanın takibinde tansiyonunun düşmesi, ortopnesinin artması, oksijen saturasyonun düşmesi nedeniyle entübe edilerek inotropik destek başlandı. Gelişinde normal olan kardiyak enzimler ve ProBNP değerleri giderek yükseldi (CK: 4854, CK-MB: 472, troponin >50000, ProBNP: 7012). Takiplerinde sol ventrikül EF ve FS' de azalma olması üzerine hastaya çok kesitli tomografi çekildi. Tomografide her iki koroner arterin de sol koroner sinüsten çıktığı, sol koroner arterin aorta arkasından dolanarak ana pulmoner arter ve aorta arasında basıya uğradığı raporlandı (Figür1). Hastanın takibinde ventriküler taşikardisi gelişmesi, genel durumunun bozulması, genel durumunun cerrahi için uygun olmaması nedeniyle acil olarak koroner anjiyografi yapılarak sol koroner arterine stent yerleştirildi. Takibinde miyokard fonksiyonları düzelen hastanın inotrop ihtiyacı ortadan kalktı ve hasta ekstübe edilerek 5. gününde taburcu edildi. Hastaya ileri dönemde cerrahi planlandı.

TARTIŞMA VE SONUÇ: Koroner arter anomalilerinin varlığı ve anormal damarların seyrinin gösterilmesinde çok kesitli koroner BT Anjiyografi güvenilir ve kullanışlı bir yöntemdir ve koroner anomalilerin değerlendirilmesinde ilk seçenek olarak kullanılabilir. Koroner anomalisi olan vakalarda kesin tedavi cerrahi olup cerrahinin mümkün olmadığı durumlarda, koroner stent uygulaması, cerahiye vakit kazandırmak için hayat kurtarıcı palyatif bir girişim olabilir.

Figür 1

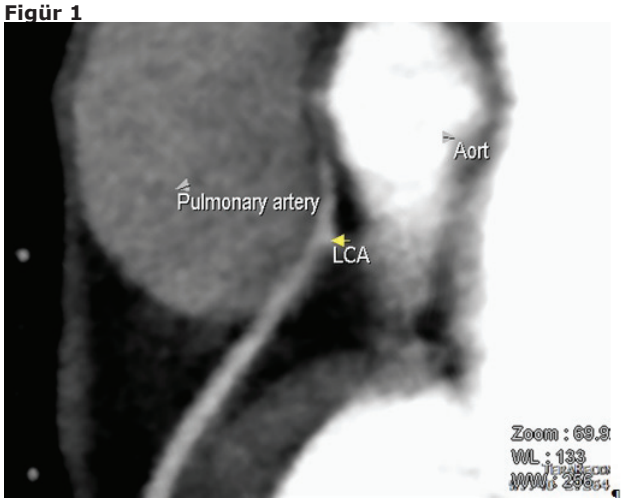

Sol koroner arter ana pulmoner arter ve aorta arasında basıya uğramaktadır

P-121

Akut Koroner Sendromla Başvuran Koroner Seyir Anomalili Pediyatrik Olguda Koroner Stent Uygulaması

Ali Baykan[1], Mehmet Güngör Kaya[2], Özge Pamukçu[1], Abdullah Özyurt[1], Mustafa Argun[1], Kazım Üzüm[1], Ali Ergin[2], Ertuğrul Mavili[3], Nazmi Narin[1]

[1]Erciyes Üniversitesi, Çocuk Kardiyoloji-Kayseri
[2]Erciyes Üniversitesi, Kardiyoloji-Kayseri
[3]Erciyes Üniversitesi, Radyoloji-Kayseri

GİRİŞ-AMAÇ: Koroner arter anomalileri konjenital kalp hastalıklarının nadir formlarından birisi olup, genelde ani ölümle bulgu vermektedir. Hastaların çoğu otopsi ile tanı almaktadır. Gelişmiş görüntüleme yöntemleriyle hastalara tanı koymak kolaylaşmıştır. Biz de çok kesitli tomografi ile tanı konulan intavasküler stent ile kliniği düzeltilen koroner arter seyir anomalili bir vakayı sunmak istedik.

Olgu: Oniki yaşında kız hasta okulda beden eğitimi sırasında koşarken aniden göğüs ağrısı sonrası bilinç kaybı ile acil servise getirildi.. Son 3 yıl içerisinde toplam 5 kez efor sonrasında bayılma öyküsü olan hastanın fizik muayenesinde herhangi bir özellik saptanmadı. EKG' sinde DI, V1 ve V2' de ST-T

P-122

Farklı Kardiyovasküler Hastalıklarda Amplatzer Vasküler Plug Kullanımı: Endikasyonlar ve Sonuçlarımız

Ender Ödemiş, Neslihan Kıplapınar, Yakup Ergül, Alper Güzeltaş
İstanbul Mehmet Akif Ersoy Göğüs Kalp Damar Cerrahisi Eğitim ve Araştırma Hastanesi

GİRİŞ-AMAÇ: Amplatzer Vasküler Plug (AVP) orta-büyük damarsal yapıların embolizasyonu için koil veya kontrollü salınımlı balonlara göre tercih edilebilir bir alternatiftir. İşlem başarısı AVP kullanıldığında yüksektir ve kullnımı kolaydır. Bu nedenle endikasyonları gittikçe yaygınlaşmaktadır. Bu çalışmada AVP'nin klinik uygulamalarını belirlemeyi ve işlemin karakteristiklerini ve sonuçlarını sunmayı amaçladık.

GEREÇ VE YÖNTEM: Mart 2010 ile Aralık 2012 arasında, 13 hastaya 15 perkütanöz embolizasyon işlemi AVP 1 ve 2 kullanılarak uygulandı. Bilgiler retrospektif olarak değerlendirildi. Embolizasyon işlemleri şunlardan oluşmaktaydı: 5 pulmoner arteriyovenöz malformasyon, 4 major aortopulmoner kollateral arter, 3 patent duktus arteriozus, 1 venovenöz kollateral, 1 karotikoazigos fistül, 1 dekompresan ven embolizasyonu.

BULGULAR: Ortanca yaş ve tartı sırasıyla; 6 yıl (11 ay-43 yıl) ve 17 kg (7.3-89 kg) idi. Yirmibir damarsal lezyon, 21 plug (%76 AVP 1, %24 AVP 2) kullanılarak embolize edildi. Bu lezyonların ortanca çapı 4.95 mm (2.5-9.3 mm), kullanılan plugların ortanca boyutu ise 8 mm (6-14 mm) idi. İşlem süresi ortanca olarak 90 dk (45-160 dk) idi. Ortanca floroskopi süresi 26.2 dk (3.4-37.1 dk) idi. Tüm embolizasyon işlemleri başarı ile gerçekleşti. Cihaz dislokasyonu veya diğer majör komplikasyonlar gelişmedi.

TARTIŞMA VE SONUÇ: AVP orta-geniş damarsal lezyonların embolizasyonunda, özellikle yüksek akımlı damarlarda güvenli ve etkili görünmektedir. AVP hedef lezyona kolaylıkla yerleştirilebilir. Dislokasyon ve rezidü akım oranı koil ile karşılaştırıldığında oldukça azdır. Geniş damarsal yapılarda multipl koil uygulaması yerine AVP kullanılması komplikasyon sıklığını azaltabilir.

P-123

Yenidoğan ve İnfantlarda Nativ Aort Koarktasyonu: Perkütan Balon Anjioplastiye Devam Etmelimiyiz ?

Gökmen Özdemir, Pelin Köşger, Ali Yıldırm, Tevfik Demir, Birsen Uçar, Zübeyir Kılıç

Eskişehir Osmangazi Üniversitesi Tıp Fakültesi Hastanesi, Çocuk Kardiyoloji Bilim Dalı, Eskişehir

Aort koarktasyonu, nispeten sık gözlenen bir konjenital kalp hastalığı olup değişik yaş gruplarında farklı klinik bulgular göstermektedir. Hastaların önemli bir kısmı konjestif kalp yetmezliği bulgularıyla 1 yaş altında tanı almaktadır. İlk olarak 1982 yılında uygulanan ve son 30 yıllık dönemdeki gelişme ve tecrübeye rağmen balon anjioplastinin yenidoğan ve infantlara uygulanması halen tartışmalı bir konudur. Çalışmamızın amacı bu yaş grubunda aort koarktasyonu tanısı alan hastalarımızın kısa ve orta dönem sonuçlarını inceleyerek; hastalığın akıbetini ve bunu etkileyebilecek faktörleri saptamak. Ocak 2007 – Kasım 2012 yılları arasında aort koarktasyonu tanısıyla kateterizasyon yapılan ve kompleks kardiyak defekti olmayan 22 hasta çalışmaya alındı. Median yaş 1 ay olup (2.gün-14. ay), 14 hastada kritik koarktasyon ve 20 hastada konjestif kalp yetmezliği bulguları mevcuttu. 18 hastaya balon anjioplasti uygulanırken (%81); 3 hasta balon yapılmadan cerrahiye verildi ve 1 hasta sınırda/hafif koarktasyon olması sebebiyle dilatasyon yapılmadan klinik takibe alındı. 4 (%18) hastada tübüler tipte darlık ve 7 (%31) hastada aortik ark hipoplazisi mevcuttu. 11 (%50) hastada ise koarktasyona PDA eşlik ediyordu. Balon anjioplasti uygulanan hastalarda, işlem öncesi çıkan ve inen aorta arasındaki basınç gradienti ortalama 38 mmHg olup, işlem sonrası 9,9 mmHg saptandı. İlk balon anjioplasti işleminden ortalama 4 ay sonra 5 (%27) hastaya ikinci balon işlemi uygulanırken hastalardan biri operasyon sonrası rekoarktasyon, 3'ü ise nihayetinde operasyona verilecek olan vakalardı. Bir hasta da ise 2,5 yıllık takipte rekoarktasyon gelişmedi. Balon anjioplasti uygulanan 18 hastanın 4'ünde (%22) rekoarktasyon gelişmedi ve operasyon gerekmedi (ortalama 2,5 yıllık takip). Balon anjioplasti işlemi sonrası opere edilmeden takip edilen hastaların hiçbirinde koarktasyona PDA ve/veya aortik ark hipoplazisi eşlik etmemekteydi. İnfant ve yenidoğan nativ aort koarktasyonlu hastalarımızda balon anjioplasti işleminin akut dönemde hastanın kalp yetmezliği kliniğinde düzelme sağlamakla beraber sonuç olarak küratif etki oluşturmadığı; hastaların %78'inin rekoarktasyon nedeniyle opere olduğu saptanmıştır. Özellikle PDA ve/veya aortik ark hipoplazisi mevcut olan hastalarda bu oranın daha da yükseldiği görülmüştür.

P-124

Supravalvar aort darlığının stent implantasyonu ile giderilmesi

Kemal Nişli, Ümrah Aydoğan

İTF Pediatrik kardiyoloji

GİRİŞ-AMAÇ: Supravalvar aort darlığı olguları sendromik, bir kısmı non-sendromik familyal ve sporadik olarak ayrılır. Darlık ciddiyetine göre ağır olgularda darlık koronerlere yakın olduğu için tedavi cerrahidir. Çok nadiren stent implantasyonu yapılan vakalar literatürde mevcuttur.

OLGU: On yedi yaşında erkek hasta 3 yaşında iken supravalvar aort darlığı teşhisi ile opere edilmiş. İzleminde ekokardiyografik olarak rezidü darlık gradienti pik 80 mm/Hg ye çıkması ve sol ventrikülde hipertrofi olması nedeniyle anjiyo kararı alındı. İşlem sırasında lezyonun korenerlerden uzak olması nedeniyle stent implantasyonuna karar verildi. İşlem öncesinde 75 mm/Hg gradient tespit edildi, 13F uzun kılıf içinden 20 mm* 4 cm lik balon üzerine 34 mm çıplak stent yerleştirildi. İşlem sonrası gradientin 10 mm/Hg ya indiği ve radyografik düzelme olduğu görülerek işlem sonlandırıldı.

TARTIŞMA VE SONUÇ: Supravalvar aort darlığının stennt implantasyonu ile giderildiği ilk olgu olduğunu sandığımız vakanın ışığında supravalvar darlıklarında girişimsel tedavisi olabileceği hatırlanmalıdır.

P-125

Pediatrik Kalp Kateterizasyonu ve Anjiyografi Sırasında Oluşan Vasküler Komplikasyonlar: Altı Yıllık Sonuçlarımız

Ayten Gümüş, Niyazi Kürşad Tokel, Birgül Varan
Başkent Üniversitesi, Ankara Hastanesi, Pediatrik Kardiyoloji Ana Bilim Dalı, Ankara

Başkent Üniversitesi Tıp Fakültesi, Ankara Hastanesi, Pediatrik Kardiyoloji ABD.

GİRİŞ: Tüm kateter işlemleri tanısal ya da tedavi edici amaçla yapılsa da invazif işlemler olması nedeniyle komplikasyonların görülmesi olasıdır.

AMAÇ: Çocuklarda yapılan kalp kateterizasyonu ve anjiyografi sırasında oluşan vasküler komplikasyonları değerlendirmektir.

GEREÇ VE YÖNTEM: Bu çalışmada, Ocak 2005–Aralık 2010 yılları arasında Başkent Üniversitesi Tıp Fakültesi Ankara Hastanesi Pediatrik Kardiyoloji kliniğinde girişimsel ve tanısal amaçla yapılan, ileriye dönük kaydedilmiş olan 2628 pediatrik kalp kateterizasyonunun sonuçları retrospektif olarak değerlendirilmiştir.

BULGULAR: Kalp kateterizasyonu ve anjiyografi sırasında vasküler komplikasyon gelişen olguların yaşı ortanca 4.7 ay idi. Olguların %1.14'ünde major, %15.2'sinde ise minor vasküler komplikasyonlar geliştiği saptanmıştır. Major arteryel komplikasyonların % 1.8'i girişimsel, % 0.7'si ise tanısal kateterizasyon yapılan olgularda meydana gelmiştir (p=0.013). Kateterizasyon sırasında % 9.8 olguda, kılıf yerleştirilmediği halde başka damara girildiği belirlendi. Bu olgular 2. saatte nabız alınan grupla karşılaştırıldığında kılıf yerleştirilmemiş olsa da damara girişim yapılması damarsal komplikasyon sıklığını arttırdığı belirlenmiştir (p=0.0001). Küçük yaşta, düşük vücut ağırlığında damar problemlerinin daha sık olması nedeniyle heparin ve sterptokinaz tedavisinin sıklığı da artmaktadır (p=0.0001). İşlem sonrası nabız sorunu olan hastalarımızın % 18.5'inde 2. saatte nabzın normale döndüğü belirlenmiştir. Nabız alınamayan hastalarda heparin verilenlerin % 62'sinde, streptokinaz verilen olguların ise % 71'inde tedavi başarılı olmuştur

TARTIŞMA: Arteryel komplikasyon sıklığı özellikle 1 yaş altındaki çocuklarda % 3.7-7.3 oranında oluşmakta ve nadir de olsa çocuklarda ekstremite kısalıklarına yol açabilmektedir. Girişimsel işlemler arteryel komplikasyon gelişmesinde bağımsız risk faktörüdür. Aynı şekilde yaş, damarsal komplikasyonların gelişimi için bir risk faktörü olup özellikle küçük sütçocuklarında sıklığı artmaktadır.

SONUÇ: Damar sorunu olan hastalarda antikoagulan ilaçların oluşturabileceği riskleri önlemek için özellikle işlem sonrası 2. saatteki nabız durumuna göre tedavi başlanmasının etkili ve güvenli olduğu düşünülmüştür. İşlemler sırasında kullanılan kateterlerin çapı kadar damar girişimlerinin de daha dikkatli yapılması komplikasyon sıklığını azaltmada etkili olacaktır. Anahtar Kelimeler: Anjiyografi komplikasyonları, vasküler komplikasyonlar

Figür 1

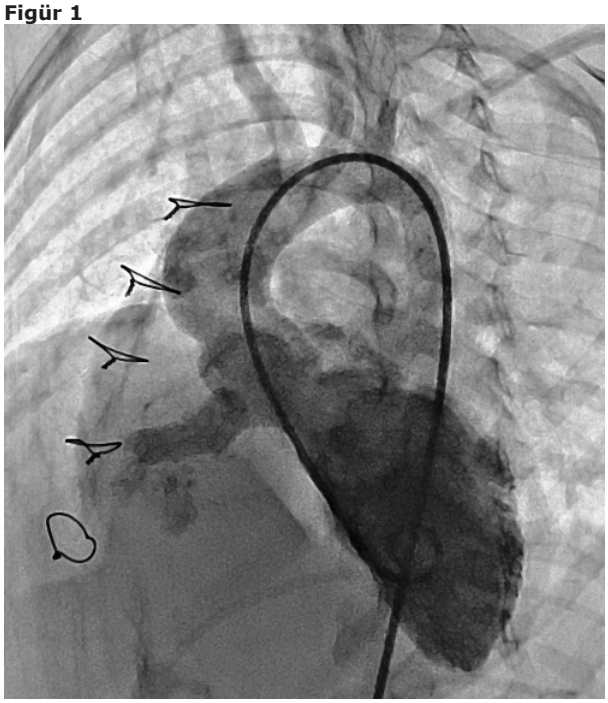

Sol ventrikül enjeksiyonunda, sol kraniyal oblik poziyonda sağ koroner sinüs ile sağ ventrikül arasında tünel şeklinde anevrizma rüptürü varlığı gösterilmekte.

P-126

Sinüs Valsalva Anverizma Rüptürünün Vasküler Plug-4 ile Retrograd Kapatılması

Nazmi Narin, Abdullah Özyurt, Ali Baykan, Mustafa Argun, Özge Pamukçu, Kazım Üzüm
Erciyes Üniversitesi Tıp Fakültesi, Pediatrik Kardiyoloji BD, Kayseri-Türkiye

GİRİŞ-AMAÇ: Sinüs valsalva anevrizması (SVA) konjenital veya edinsel nedenlerle ortaya çıkan nadir bir malformasyondur. Anevrizma bazen büyüyerek çevre dokulara rüptüre olabilir. Bu durum hastalığın klinik belirti/bulgularıyla prognozunu belirler. Geleneksel tedavi cerrahi olmasına rağmen son dönemde transkateter kapama başarıyla gerçekleştirilmektedir. Burada SVA rüptürü retrograd olarak, vasküler loop oluşturulmadan, vasküler plug-4'le kapatılan multipl kardiyak anomalili 3 yaşında kız olgu sunuldu.

OLGU: Üç yaşında kız hasta (dokuz aylıkken çift odacıklı sağ ventrikül, pmVSD, ASD nedeniyle tam düzeltme; iki yaşında sol ventrikül çıkış yolu darlığı nedeniyle ridge rezeksiyonu olmuş) aşırı terleme, çabuk yorulma ve üfürüm nedeniyle sevk edildi. Transtorasik ekokardiyografisinde sağ ventrikül ile koroner sinüs arasında SVA rüptürüne bağlı devamlı akım örneği (52/30 mmHg) alındı. Transkateter kapama planlandı. PVR 1.4 Wodd, Qp/Qs: 2.2 hesaplandı. Sol ventrikül enjeksiyonunda 14 mm uzunluğunda, 6.8 mm çapında rüptüre anevrizma gösterildi (figür 1). Sağ koroner kateterle aortadan füstüle girildi. 8 mm vasküler plug-4 kullanılarak defekt aorta tarafından retrograd olarak kapatıldı (figür 2). İşlem sonrası kontrol aortogramda defekt içinden minimal rezidüel şant belirlendi. Ekokardiyografik incelemelerinde önemsiz rezidü şantı devam etti. Çabuk yorulma ve kilo alamama şikayetleri geriledi.

TARTIŞMA VE SONUÇ: Perkütan kapama prosedürlerindeki ilerlemelerle birlikte SVA rüptürlerinin transkateter katılması yönündeki eğilim giderek artmaktadır. Vakaların büyük bir kısmında antegrad yaklaşım kullanılmıştır. Bu yöntemde rüptürün içinden retrograd girilerek defektle ilişkili boşlukta snare ile yakalanan tel femoral venden çıkarılır ve böylece aterio-venöz loop oluşturulur. Bu loop üzerinden antegrad olarak ilerletilen cihazla da defekt kapatılır. Olgumuzda ise AV loop oluşturmadan guide rehberliğinde defekt içinde güvenli bir pozisyona ilerletilen kateter içerisinden, yeni geliştirilmiş cihazlardan olan vasküler plug-4 kullanılarak anevrizma retrograd olarak kapatıldı. Bu yöntemle daha kısa floroskopi zamanı kullanılarak cihaz anevrizmaya yerleştirildi. Olgumuzda olduğu gibi seçilmiş vakalarda retrograd yaklaşımla daha kısa sürede güvenli ve etkili anevrizma kapatılmasının uygun bir seçenek olacağı kanısındayız.

Figür 2

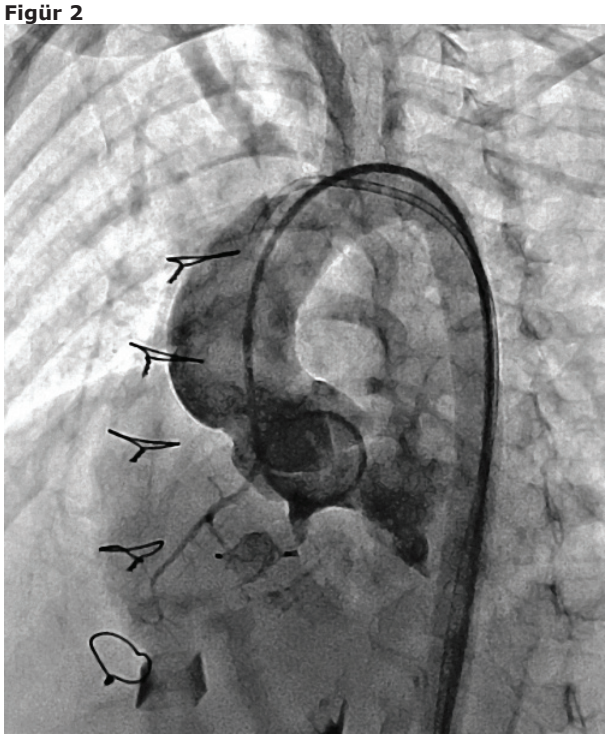

Aorta kökünden defekt içinde güvenli bir pozisyondaki kateter içerisinden gönderilen 8 mm lik vasküler plug-4, yine aorta tarafından retrograd olarak anevrizmanın distal ucunda konumlanacak şekilde serbest bırakıldı.

P-127

Perimembranöz Ventriküler Septal Defektin Nit Occlud® Lê VSD Coil Sistem Kullanılarak Kapatılması Sonrasında Gelişen Dirençli İntravasküler Hemoliz

Ender Ödemiş, Alper Güzeltaş, Murat Saygı, Sertaç Haydin, Fatma Sevinç Şengül
İstanbul Mehmet Akif Ersoy Göğüs Kalp Damar Cerrahisi Eğitim ve Araştırma Hastanesi

GİRİŞ-AMAÇ: Son yıllarda ventriküler septal defektlerin (VSD) transkateter yol ile kapatılabilmesi amacı ile çeşitli cihazlar geliştirilmiş ve VSD'nin perkütan kapatılması ile ilgili birçok yazı bildirilmiştir. Bu yazıda Nit-Occlud® Lê VSD Coil System ile ilişkili dirençli hemoliz gelişen olgu sunuldu.

VAKA SUNUMU: Perimembranöz VSD tanısı ile izlenen 10 yaşında ve 28 kg ağırlığında kız hasta elektif transkateter VSD kapatılması amacı ile kateter salonuna alındı. Sol ventrikül anjiogramı ve eş zamanlı Transözofageal Ekokardiyografi (TEE) ile defekt çapı 9 mm ve aortic kapağa uzaklığı 6 mm olarak saptandı. Ortalama pulmoner arter basıncı 19 mmHg ve Qp/Qs oranı 1.7 olarak saptandı. 12/6 mm Nit-Occlud Lê VSD Spiral Coil System kullanılarak transkateter VSD kapatılması işlemi uygulandı. Cihaz defekte uygun şekilde yerleştirildi ancak işlem sonunda cihazın merkezinde küçük bir rezidü olduğu görüldü. İşlemden sonraki 5 saat içinde hastanın idrar renginde koyulaşma ve tam idrar tetkikinde hemoglobinüri olduğu görüldü. İşlemden sonraki birinci günde hastanın hematokritinde düşme meydana geldi ve 2 kez transfüzyon ihtiyacı oldu. İşlemden sonraki dördüncü günde transtorasik ekokardiyografi ile rezidüel şantın devam ettiği görüldü ve tekrar perkutan girişim yapılmasına karar verildi. 6.5x4 mm detachable coil ilk cihazın içerisine yerleştirildi. İşlemden 10 dk sonra bakılan ekokardiyografide cihazın merkezindeki şantın azaldığı, ancak üst kısmından rezidü şant olduğu saptandı. İkinci işlemden sonraki birinci günde rezidüel şantın ve hemoglobinürinin devam etmesi üzerine hastaya cerrahi VSD kapatılması operasyonu uygulandı. Ameliyat sonrası birkaç gün içerisinde biyokimyasal bozuklukların düzeldiği görüldü.

TARTIŞMA VE SONUÇ: VSD spiral coil implantasyonu sonrasında intravasküler hemoliz görülebilmektedir. Rezidüel şantı azaltmak amacıyla coil içine ikinci bir coil yerleştirilmesi cerrahiye alternatif olabilir. Ancak birden fazla bölgeden rezidüel şant mevcut olan hastalarda bu girişim yetersiz kalabilmekte ve cerrahi tedavi gerekmektedir.

P-128

Kalp Kateterizasyonu Yapılan Çocuklardaki Komplikasyonlar

Fatma Kaya[1], Derya Arslan[2], Derya Çimen[2], Osman Güvenç[2], Bülent Oran[2]
[1]Selçuk Üniversitesi Tıp Fakültesi Çocuk Hastalıkları AnaBilim Dalı, Konya
[2]Selçuk Üniversitesi Tıp Fakültesi Çocuk Kardiyoloji Bilim Dalı, Konya

GİRİŞ-AMAÇ: Tanı ve tedavi amaçlı kalp kateterizasyon girişimleri son zamanlarda giderek artmaktadır. Kalp kateterizasyonundan sonra özellikle kateter giriş yerinde tromboz, psödoanevrizma, arteriyovenöz fistül, kanama, enfeksiyon ve distal embolizasyon gibi lokal komplikasyonlar ile verilen anestezik ajanlara bağlı solunum depresyonu, taşikardi ve bradikardi olmak üzere birçok komplikasyon gelişebilmektedir. Amacımız bu komplikasyonları değerlendirmektir.

GEREÇ VE YÖNTEM: Kliniğimizde Haziran 2010-Haziran 2012 yılları arasında kalp kateterizasyonu yapılan 120 hasta retrospektif olarak değerlendirildi.

BULGULAR: Hastaların yaşları dokuz gün ile 15 yaş arasında (ortalama 3.5 ± 4.2 yaş) olup, 58(%48)'i kız, 62(%52)'si erkek idi. Hastaların 102 (%85)'sine tanısal, 18 (%15)' ine girişimsel işlem amaçlı kalp kateterizasyonu yapıldı. Komplikasyon gelişen yedi (%5.8) hastanın yaşları dokuz gün ile 15 yaş (3.5 ± 4.2 yaş) arasında idi. İki hastada femoral hematom, bir hastada femoral kanama, iki hastada femoral tromboz, bir hastada bradikardi, bir hastada (midazolam ile yapılan) sedasyon sırasında solunum arresti gelişti. Femoral tromboz gelişen iki hastadan birine düşük molekül ağırlıklı heparin, diğerine düşük molekül ağırlıklı heparin ve pentoksifilin verildi. Femoral hematom gelişen iki hastaya ise lokal tedavi uygulandı. Dirençli bradikardi gelişen bir hastaya geçici pacemaker takıldı. Femoral kanama gelişen bir hastaya protamin sülfat tedavisi verildi. Midazolama bağlı solunum arresti gelişen bir hastaya solunum desteği yapıldı. Sonrasında hastalar şifa ile taburcu edildiler.

TARTIŞMA VE SONUÇ: Kliniğimizde kalp kateterizasyonu yapılan hastalardaki komplikasyonlar ve bu komplikasyonları artıran risk faktörleri retrospektif olarak incelendi. Kalp kateterizasyonu yapılan hastalar, gelişebilecek lokal ve genel komplikasyonlar açısından yakından takip edilmelidir. Alınabilecek bazı önlemler ile komplikasyon sıklığı azaltılabilir ve komplikasyonların erken tanısı ve tedavisi ile morbidite ve mortalite oranlarını düşürülebilir.

Kalp kateterizasyonu yapılan hastalarda gelişen komplikasyonlar

	Tanı	Komplikasyon	Etkilenen damar	Tedavi	Ek Özellik
1	Aort Koarktasyonu	Sağ Femoral Hematom	----------	Lokal	----------
2	ASD	Sağ Femoral Hematom	----------	Lokal	----------
3	Aort Koarktasyonu	Sağ Femoral Tromboz	Ana Femoral Arter	Düşük Molekül Ağırlıklı Heparin	Malnütrisyon
4	PDA	Bradikardi	----------	Geçici Pacemaker	Malnütrisyon
5	Aort koarktasyonu	Sol Femoral Tromboz	Ana femoral arter	Düşük Molekül Ağırlıklı Heparin ve Pentoksifilin	----------
6	PDA	Femoral Kanama	----------	Protamin Sülfat	----------
7	VSD	Midazaloma Bağlı Solunum Arresti	----------	Solunum Desteği	Malnütrisyon Down Sendromu

P-129

Transkateter patent duktus arteriyozus kapatılması sırasında ekokardiyografik değerlendirme: Radyasyon maruziyeti azaltılabilir mi?

İbrahim Cansaran Tanıdır, Alper Güzeltaş, Yakup Ergül, Erkut Öztürk, İsa Özyılmaz, İhsan Bakır, Ender Ödemiş
İstanbul Mehmet Akif Ersoy Göğüs Kalp Damar Cerrahisi Eğitim ve Araştırma Hastanesi

GİRİŞ-AMAÇ: Girişimsel anjiyografik işlemler sırasında hastaların aldığı radyasyon halen önemini korumaktadır. Özellikle çocukların erişkinlere göre radyasona daha hassas oldukları düşünülünce bu konunun önemi gittikçe artmaktadır. Transkateter patent duktus arteriyozus (PDA) kapatılması günümüzde yaygın olarak kabul görmüş ve sıkça uygulanan bir yöntemdir. Bu çalışmanın amacı transkateter PDA kapatılması yapılan hastalarda işlem güvenliğinin korunarak radyasyon dozunun ve aynı zamanda kontrast madde dozunun azaltmasının mümkün olup olmadığının gösterilmesidir.

GEREÇ VE YÖNTEM: Çalışma 63 transkateter PDA kapatılması yapılan hastada prospektif olarak yapılmıştır. PDA mofolojisi ve çapına uygun cihaz seçimi yapılıp defekt kapatıldıktan sonra transtorasik ekokardiyografik bulgular ve kontrol anjiyografik bulgular analiz edildi. Sonuçlar rezidü varlığı, kullanılan kontrast madde miktarı, radyasyon miktarı ve takip bulguları ile beraber değerlendirildi.

BULGULAR: Ortalama yaş, kilo ve duktus çapı sırası ile 5,1 ± 4,4 yıl, 19,3 ± 14,7 kg, ve 3.0 ± 1.2 mm idi. Kullanılan cihazlar Gianturco coil (10/63), Amplatzer Duct Occluder (ADO, 31/63), Flipper coil (19/63), ve Amplatzer vascular plug (3/63) idi.Toplam işlem süresi, floroskopi süresi, maruz kalınan radyasyon dozu ve kontrast madde miktarı sırası ile 56,4 ± 19,4 dk., 12 ± 6,4 mins, 28,1 ± 14,7 cmgy/cm2/kg, and 4,2 ± 2,3 cc/kg idi. Kapatılma işlemi yapıldıktan 10 dk. sonra yapılan aortografide farklı miktarlarda olmak üzere % 39,7 oranında rezidü izlenirken, eş zamanlı ekokardiyografik değerlendirmede sadece % 9,5 hastada rezidü tespit edildi. İşlemden bir gün sonra yapılan ekokardiyografide kapanma oranı %98,4 idi. Kontrol anjiyografi yapılırken maruz kalınan radyasyon miktarı, total miktarın % 13,3'ü iken kontrast madde miktarı % 27,2'si idi. Anjiyografide rezidü şant görülen ancak ekokardiyografide şant saptanmayan hastaların takiplerinde de rezidü şant gelişmedi.

TARTIŞMA VE SONUÇ: Transkateter PDA kapatılması sırasında, kontrol anjiyografi yerine ekokardiyografik olarak rezidü değerlendirilmesi yapılan hastalar, daha az kontrast madde ve radyasyona maruz kalacaklardır.

Anahtar kelimeler: Radyasyon maruziyeti, patent duktus arteriosus, ekokardiyografi, transkateter kapatma, çocuk

Tablo 1. Hastalar ve işlemlere ait detaylar

Hasta	Yaş	Kilo	Defekt Çapı (mm)	İşlem (dk)	Skopi (dk)	Cihaz (mm)
1	12	35	9	30	5	20
2	3	16	8	45	4	20
3	5	20	11	60	5	20
4	4	19	6	65	6	20
5	6	20	6	120	27	20
6	13	65	PFO	55	9	25
7	4	22	PFO	65	6,5	20

P-130

GORE® septal occluder ile transkatater atriyal septal defekt ve patent foramen ovale kapatılması

Hayrettin Hakan Aykan, Tevfik Karagöz, İlker Ertuğrul, Ebru Aypar, Dursun Alehan, Sema Özer, Süheyla Özkutlu

Hacettepe Üniversitesi Tıp Fakültesi, Çocuk Kardiyoloji Bilim Dalı, Ankara

GİRİŞ-AMAÇ: Perkütan transkatater atriyal septal defekt (ASD) ve patent foramen ovale (PFO) kapatılması için bir çok cihaz geliştilmiştir. GORE® septal occluder (GSO), yumuşak, kompliyansı yüksek tek bir nitinol tel üzerine dizayn edilmiş, atriyal diskleri politetrafloroetilen membran ile kaplı yeni geliştirilen bir cihazdır. Bu çalışmada GSO'nun ASD ve PFO kapatma işleminde kullanımı ile ilgili ilk deneyimlerimizin paylaşılması amaçlanmıştır.

GEREÇ VE YÖNTEM: Bu çalışmada GSO kullanılarak perkütan transkateter yöntemle ASD veya PFO kapatılması yapılan 7 hastanın demografik özellikleri, ekokardiyografik bulguları, kapatma endikasyonları, işlem ve kullanılan cihaza ait özellikleri kaydedilmiştir.

BULGULAR: Hastalarımızın median yaşı 5 yıl (3-13), median kiloları 20 kg (16-65) idi. Tüm hastalarda işlem transözefageal ekokardiyografi eşliğinde yapıldı. Patent foramen ovale tanısı alan hastaların ikisinde de tekrarlayan inme atakları, ve kraniyal görüntülemelerinde farklı zamanlara ait enfarkt alanları izleniyordu. Patent foramen ovale tanısı olan iki hastamızda cihaz seçimi için "balon sizing" işlemi yapıldı. Yedi numaralı hastada 15 mm GSO cihazı kullanıldığında cihazın stabil durmadığının gözlenmesi üzerine, cihaz geri alınarak 20 mm lik GSO ile değiştirildi. İşlemler sırasında herhangi bir komplikasyon ile karşılaşılmadı. Hastaların işlem sonrası birinci gün ve ay ekokardiyografi kontrollerinde belirgin rezidüel defekt izlenmedi. Birinci ay holter kontrollerinde patoloji saptanmadı. Hastalar ve işlemlere ait detaylar tablo 1'de özetlenmiştir.

TARTIŞMA VE SONUÇ: Katater sistemi içine yüklü olarak gelmesi, yükleme sisteminin atriyal septuma uygun şekilde eğime sahip olması, cihazın pratik bir şekilde bırakılması veya geri alınma şansının olması, cihazın bırakıldıktan sonra geri alınabilmesi için ikinci bir emniyet sisteminin olması GORE® septal occluder'in kullanımını cazip hale getirmektedir. Ayrıca nispeten yumuşak yapısı sayesinde özellikle aortik rimi olmayan hastalarda erozyon riskini azaltması diğer bir avantajıdır. Literatürdeki erken verilere benzer şekilde GORE® septal occluder'in çocuklarda ASD ve PFO kapatılmasında güvenle tercih edilebilecek bir yöntem olduğunu düşünmekteyiz. Diğer cihazlarla net karşılaştırmalar yapılabilmesi için daha geniş çaplı çalışmalara ihityaç vardır.

P-131

Ağırlığı 20 kg altındaki çocuklarda transkateter ASD kapatılması

Osman Başpınar[1], Mehmet Kervancıoğlu[1], Derya Aydın Şahin[1], Ahmet İrdem[1], Gökhan Gökaslan[2], Metin Kılınç[1]

[1]Gaziantep Ün Tıp Fak, Çocuk Kardiyoloji BD
[2]Gaziantep Ün Tıp Fak, Kalp-Damar Cerrahisi ABD

GİRİŞ-AMAÇ: Gün geçtikçe ASD kapatılması için daha küçük hastalar kliniğimize sevk edilmektedir, fakat genel olarak bu grupta tedavi etkinliğini değerlendiren az sayıda veri mevcuttur. Çalışmamızda ağırlığı 20 kg altında olan çocuklarda transkateter sekundum ASD kapatılmasının etkinliğini değerlendirmeyi amaçladık

GEREÇ VE YÖNTEM: Son dört yılda, ağırlığı 20 kg altı olan 189 çocukta (%54.7 kız) merkezimizde ASD kapatılması işlemi uygulanmıştır. İşlemler transtorasik veya transözofagiyal eko eşliğinde gerçekleştirilmiştir. Kapatma endikasyonları, girişimde oluşan majör ve minör komplikasyonlar değerlendirilmiştir. Hastaların fizik muayene ve ekokardiyografileri işlem öncesi ve sonrası 1, 6 ay ve yıllık takiplerde yapılmıştır. Veriler retospektif olarak alınmıştır.

SONUÇ: İşlem, 187 hastda başarı ile sonuçlanmıştır (98.4%). Hastaların ort yaş ve ağırlıkları 4.33±1.31 (2-9) yıl ve 15.32±2.36 (8-19.8) kg. Ort şant oranı ve pulmoner arter basıncı 2.28±1.22 ve 23.05±5.93 mmHg olarak ölçülmüştür. İşlem %31.1 oranında genel anestezi altında ve %27.4 transözofagial eko eşliğinde gerçekleştirilmiştir. Mortaliteye rastlanmamıştır. Altı hastada 2'şer cihaz kullanılmıştır. En çok kullanılan cihaz (%72.6) Amplatzer septal oklüderdir. Takipte total kapanma oranı %98.9 olarak ölçülmüştür. Rezidüel şant oranı minimaldir. Erken komplikasyon 6 kez olmuştur (%3.1); Cihaz embolizasyonu 2 hastada, dirençli supraventriküler taşikardi, minimal perikardiyal efüzyon, anestezik ilaç ilişkili bronkospazm ve 1 derece mitral yetmezliği birer hastada. Tek delikli defektlerde sizing-balon ile ölçülen defekt büyüklüğü 15.21±4.4 (6.7-29) mm, ortalama cihaz büyüklüğü ise 16 (9–30) mm'dir. Hastaların ort izlem süresi 24.75±14.97 aydır.

TARTIŞMA: Transkatater ASD kapatılması, küçük çocuklarda dahi güven ve başarı ile ve düşük komplikasyon oranlarıyla gerçekleştirilebilir.

P-132

Heterotaksi Sendromlu Kompleks Konjenital Kardiyak Hastalıklı Bir İnfantta Çoklu Girişimsel Tedavi: Patent Duktus Arteriyozus Stenti ve Pulmoner Bifurkasyon Anjioplasti Uygulaması

Murat Saygı, Hasan Tahsin Tola, Alper Güzeltaş, Ender Ödemiş

İstanbul Mehmet Akif Ersoy Göğüs Kalp Damar Cerrahisi Eğitim ve Araştırma Hastanesi

GİRİŞ-AMAÇ: Duktus arteriyozusa stent implantasyonu, duktus bağımlı konjenital kalp hastalıklarında aorto-pulmoner şant cerrahisine alternatif olarak önerilen non-cerrahi bir işlemdir. Bu bildiride biz, kompleks konjenital kalp hastalığı bulunan ve aynı seansta patent duktus arteriyozus (PDA) stenti ve sağ-sol pulmoner arter (LPA-RPA) bifurkasyon darlığına balon valvuloplasti işlemi uygulanan bir olguyu sunduk.

OLGU: Miadında, 2350 gram doğan hastanın, siyanozu olması ve kardiak üfürüm duyulması üzerine başvurduğu merkezde yapılan değerlendirmede duktus bağımlı komplike siyanotik kardiyak hastalık olduğu anlaşılmış ve prostoglandin E1 (PGE-1) infüzyonu verilerek takibe alınmış. Kalp kateterizasyonu sonrası inoperable olduğu düşünülen olguya 4 ay boyunca PGE-1 verilerek medikal tedavi ile takip edilmiş. Bu aşamada merkezimiz ile konsülte edilen 4,3 kg ağırlığındaki hastanın saturasyonu %70 idi. Ekokardiyografide sağ atriyal izomerizm, dekstrokardi, komplet atriyoventriküler septal defekt (sağ ventrikül lehine unbalance), aortik outlet sağ ventrikül-pulmoner atrezi, PDA, total anormal pulmoner venöz dönüş anomalisi (suprakardiyak, non-obstrüktif) ve sağ arkus aorta saptandı. Anjiyografide hastanın vertikal bir PDA'sı olduğu, LPA ve RPA proksimallerinde bifurkasyon bölgesinden itibaren önemli darlık olduğu gözlendi. Öncelikle LPA ve RPA proksimal kısımlarına balon valvuloplasti işlemi, sonrasında da transarteryel yolla PDA'ya 3,5x12 mm koroner stent implantasyonu uygulandı. İşlem sonrası pulmoner kan akımının belirgin şekilde düzeldiği gözlendi PGE-1 infüzyonu almaksızın oda havasında saturasyonu % 85'lere kadar yükseldi. İşlem süresince ve sonrasında herhangi bir komplikasyon gözlenmedi. İşlemden 3 ay sonraki son kontrolde hastanın saturasyonu % 80, stent akımı açık, LPA 5 mm (z score: -0,6), RPA 5 mm (z score: -1,2) olarak ölçüldü. Yorum; Duktus bağımlı kompleks siyanotik konjenital kalp hastalıklarında PDA'ya stent implantasyonu, özellikle multiple kardiyak cerrahiye ihtiyaç duyacağı düşünüldüğünde, başlangıç palyasyonu için deneyimli merkezlerde cerrahiye iyi bir alternatif olabilir.

P-133

Sağ Koroner Arter yokluğu - Sol Koroner Arterden Sağ Ventriküle açılan ve perkütan kapatılamayan fistül

Sibel Bozabalı[1], Reşit Ertürk Levent[1], Zülal Ülger[1], Fatih Ayık[2], Yüksel Atay[2], Arif Ruhi Özürek[1]
[1]Ege Üniversitesi Pediatrik Kardiyoloji Bilim Dalı, İzmir
[2]Ege Üniversitesi Kalp Damar Cerrahisi Ana Bilim Dalı, İzmir

GİRİŞ-AMAÇ: Koroner arterler ve kalp boşlukları arasındaki fistüller nadir malformasyonlar olup en sık sağ ventrikül(%45), sağ atriyum (%25) ve pulmoner arterler (%20) ile gözükmektedir. Genellikle asemptomatik olup koroner steal fenomeni nedeniyle miyokard iskemisine neden olabilirler. Klinik ve ekokardiyografik bulgular nonspesifik olduğu için klinik tanı zor olabilir. Muayene sırasında üfürüm duyulabilir, EKG'de iskemi bulguları görülebilir.

OLGU: Belirgin bir yakınması olmayan olgunun muayenesi sırasında üfürüm duyulması nedeniyle çekilen ekokardiyografide sol koroner arterin(LCA) dilate olduğu sağ koroner arter(RCA) çıkışının izlenmediği görüldü. Ayrıca sağ ventrikül(RV) anterior duvarında triküspit kapak komşuluğunda sağ ventriküle açılan jet akım oluşturan fistül ağzı görüldü. Bu bölgede yaklaşık 55mmHg gradient alındı. Hastaya tanısal ve tedavi amaçlı anjiografi yapıldı. RCA'in olmadığı, LCA'in sol anterior desendan(LAD) ve sirkumfleks(Cx) arter olarak ikiye ayrıldığı, LCA, LAD VE Cx arterlerin dilate olduğu gözlendi. LAD'in seyri sırasında 360 derecelik kıvrımlar oluşturduğu ve sağ ventrikül içine fistülize olduğu gözlendi. Olgunun RCA'ı olmayıp tamamen LCA bağımlı koroner dalaşımı olduğu için işlem sırasında iskemi oluşturmamak için RV içinden fistüle ulaşılmaya çalışıldı ancak başarılamadı. LCA'dan LAD'e geçildi ancak exchange guide ile LAD'in seyri sırasında oluşturduğu loop içinden geçilemedi. Fistülün Coil ile kapatılması planlandığı için coil taşıyıcı sisteminin bu loopu aşamayacağı düşünüldü. Zaten hastanın tek koroner arteri olduğu için obstrüksiyon ve iskemiyle karşılaşmamak için işlem sonlandırıldı. Daha sonra hasta cerrahi onarım için cerrahi birimine devredildi. Operasyon sırasında LCA'in arterioventriküler Groove kadar ektazik olarak uzandığı görülüp intraoperatif renkli doppler ultrasonografi ile fistül tespit edilip atan kalpte prolen sütürler ile akım durduruldu. İşlem sonrası kontrol ekokardiyografide RV içinde fistül ağzı gözlenmedi.

TARTIŞMA VE SONUÇ: Koroner arter fistülleri fistülün seyri ve karakterine göre perkütan ya da cerrahi olarak kapatılabilir. Atipik seyirli fistüllerde cerrahi tedavi tercih edilmelidir.

Şekil 1: Ekokardiyografik görüntüler

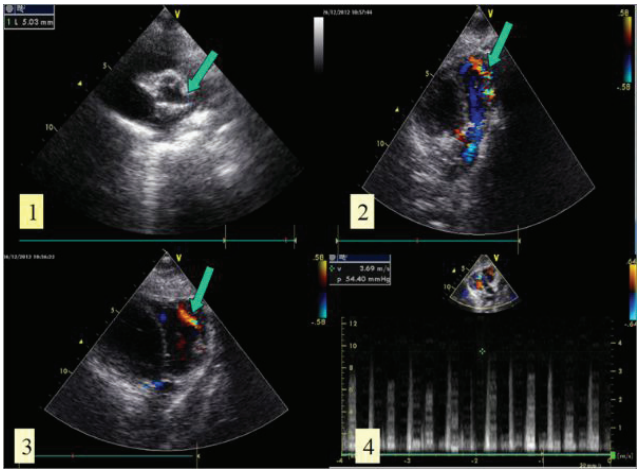

1-1'de sağ koroner arter çıkışının olmadığı ve sol koroner arterdeki dilatasyon; 1-2'de ve 1-3'te fistülün sağ ventriküle açıldığı bölgedeki jet akım; 1-4'te fistülün sağ ventriküle açılış bölgesinde oluşturduğu 54mmHg'lik gradient görülmekte

Şekil 2: Fistülün anjiografik görüntülenmesi

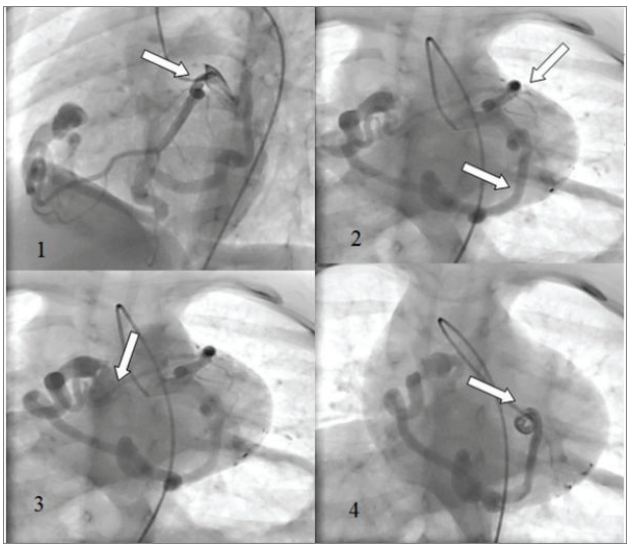

1-1'de sağ koroner arterin olmadığı; 1-2'de sol koroner arterin sol anterior desendan ve sirkumfleks arter olarak ikiye dallandığı; 1-3'te sol koroner arterdeki fistülizasyonun sağ ventrikül içine açıldığı yerde oluşturduğu kontrastlanma; 1-4'te sol koroner arterin LAD dalının seyri sırasında oluşturduğu 360 derecelik looplardan ilki

P-134

Çocuklarda transkateter patent duktus arteriosus kapatılması sırasında retrograd duktus geçilmesi için kullanılabilecek yeni bir teknik

Ender Ödemiş, İbrahim Cansaran Tanıdır, İsa Özyılmaz, Alper Güzeltaş

İstanbul Mehmet Akif Ersoy Göğüs Kalp Damar Cerrahisi Eğitim ve Araştırma Hastanesi

GİRİŞ-AMAÇ: Transkateter patent duktus arteriozus (PDA) kapatılması sırasında duktustan antegrad olarak geçmek her zaman mümkün olmaz. Özellikle çok geniş PDA'sı olan, geniş pulmoner arterleri olan, pulmoner arter tarafı dar olan ve kalsifiye duktuslardan geçmek zordur. Bu hastalarda retrograd guidewire ile gelinerek arterio-venöz loop yapmak gerekir. Burada literatürde tanımlanan retrograd arterial yoldan guidewire ilerletilerek ve antegrad yoldan snare ile yakalanması yöntemine alternatif olarak guidewire'ın antegrad yoldan ilerletilerek arterial taraftan snare edilmesi ile ilgili yeni bir teknik yaklaşım tarif ediyoruz.

GEREÇ VE YÖNTEM: Şubat 2010 ve Kasım 2012 tarihleri arasında toplam 108 hastaya transkateter PDA kapatılması işlemi uygulandı. Literatürde Masura ve arkadaşlarının tarifledi̇ği şekilde ADO cihazının yerleştirilmesi başarısız olan 7 hastada retrograd yaklaşım planlandı. 3 hastaya literatürde Hsin ve arkadaşlarının belirttiği teknik kullanılırken, 4 hastada anlatılan yeni teknik kullanıldı (Tablo 1).

TEKNİK: 6 F MP kateteri femoral ven yolu ile pulmoner arter içine kadar ilerletildikten sonra kateter içinden 0,035" hidrofilik guidewire pulmoner arter içine gönderildi. Daha sonra arterial taraftan 5F JR 4 kateteri duktusun aortik tarafına kadar getirildi. Amplatzer marka snare kateteri JR4 kateteri içinden ilerletilerek PDA yolu ile pulmoner artere kadar gönderildi. Daha sonra pulmoner arter içinde hidrofilik guidewire snare ile yakalanarak aort içine doğru çekildi. Hidrofilik guidewire'ın aort içine ilerletilmesini takiben MP kateteri hidrofilikguidewire üzerinden aortaya ilerletildi. İşlemin kalan kısmı Masura ve arkadaşlarının literatürde tarif ettiği şekilde tamamlandı.

TARTIŞMA VE SONUÇ: Yeni tanımladığımız bu yöntemde; işlem başarılı bir şekilde yapılmıştır. Ayırca snare ile klavuz telin yakalandığı taraf aortik taraf olduğu için teller ile AV loop yapılması gerekliliği kalmamakta, hastayı AV loopun olası dezavantajlarından korumaktadır.

Tablo 1

	Prosedür süresi (dakika)	Floroskopi Süresi (dakika)
Hsin ve arkadaşlarının tekniği	70 ± 14,14	22,68 ± 3,02
Yeni teknik	58,75 ± 12,44	22,64 ± 4,03
p	> 0,05	> 0,05

Retrograd yaklaşım ile transkateter PDA kapatılması yapılan hastaların prosedür ve floroskopi süreleri

P-135

İliak ven trombozu nedeni ile transjugular yol ile kapatılan 2 delikli sekundum ASD vakası

Osman Başpınar, Khaleel Al Suwayfee, Mehmet Kervancıoğlu

Gaziantep Ün Tıp Fak, Çocuk Kardiyoloji BD

Transkatater sekundum ASD kapatılmasında, internal juguler ven kullanımı tipik bir vasküler yol değildir. 4 yaşında 13 kg ağırlığında olan çocukta 10 aylıkken konjestif kalp yetmezliği bulguları ile transkateter PDA kapatılması işlemi yapılmıştır. Takip edilen kontrollerinde 12 ve 4 mm açıklıklı, aralarında 5 mm uzaklık olan 2 adet sekundum ASD'si olması nedeni ile transkatater ASD kapatılması planlandı. Total septum büyüklüğü 32 mm ve rimler yeterli olarak ölçüldü. Sağ femoral vene 5F kılıf yerleştirilmesine rağmen katater ilerletilemeyince el ile enjeksiyon yapıldı. İliak ven hizasında obstrüksiyon ve tromboz olduğu görüldü. İnternal juguler vene 5F kılıf yerleştirilerek kalp kateterizasyonuna devam edildi. Sağ Judkins kateter ve hidrofilik tel aracılı ile sol alt pulmoner vene girildi, 7F kılıf ile 16 mm çapında Amplatzer septal oklüder ilerletildi, sırası ile sol ve sağ atriyal disk açıldı. Transözofagial eko ile kontrol yapılarak işlem tamamlandı. Rezidüel defekt olmadığı, atriyoventriküler kapaklara bası bulgusu olmadığı görüldü. Ertesi gün taburcu edilen hastada koagülasyon profili normal olarak tespit edildi. İliak ven trombozunun daha önceki kateterin komplikasyonuna bağlı olduğunu düşünmekteyiz. Literatürde 2 vaka olarak yayına kabul edilen vakada transjuguler ulaşımın femoral yola alternatif olabileceğini hatırlatmak isteriz.

Resim 1.

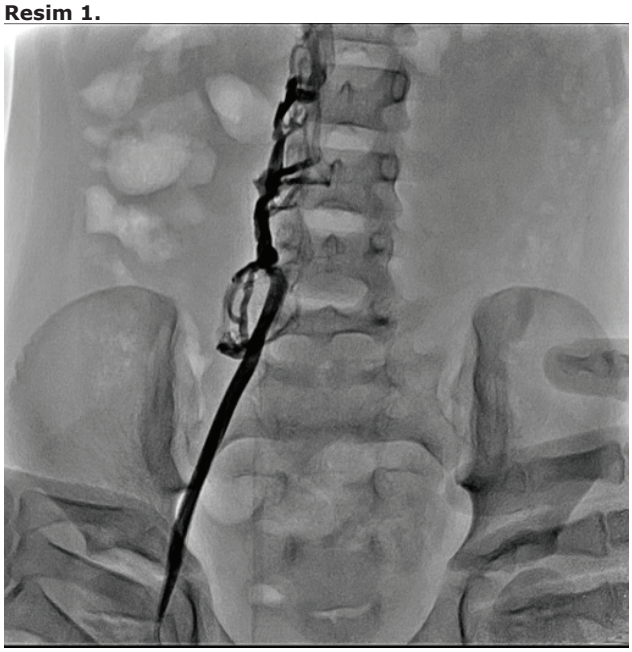

Sağ femoral ven el ile enjeksiyonunda iliak vende tromboz görülmekte

Resim 2

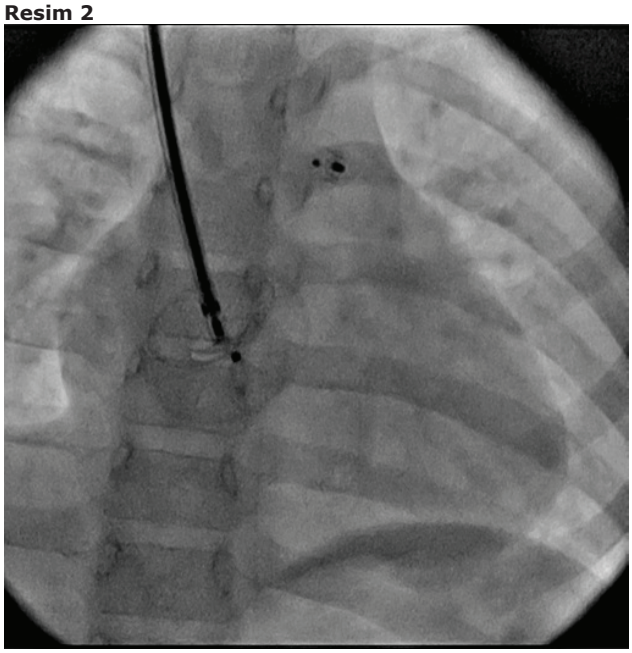

Juguler venden iletilen ASD oklüder cihazı ile ADO I cihazı görülmekte

P-136

Kawashima Operasyonu için bir köprü olarak Major Aortopulmoner Kollateral Artere Stent Uygulaması

Hasan Tahsin Tola, Ender Ödemiş, Sertaç Haydin, İsa Özyılmaz

İstanbul Mehmet Akif Ersoy Göğüs Kalp Damar Cerrahisi Eğitim ve Araştırma Hastanesi

Cerrahi şantlar hala yetersiz pulmoner kan akımlı siyanotik konjenital kalp hastalıklarının palyasyonu için kullanılsa da, şanta bağlı komplikasyonlar düzeltici cerrahi sonrasındaki, aşamada risk ve karmaşıklığı artırabilir. PDA'ya perkütan yolla stent uygulaması cerrahi olarak oluşturulan şantlara alternatif olarak dikkat çekmektedir. Bu yazıda sol atrial izomerizm, komlet AVSD, pulmoner atrezisi olan bir yenidoğanın major aorto pulmoner kollateral arterine (MAPCA) stent yerleştirilmesi sunuldu. MAPCA stent yerleştirilmesi ile neonatal dönemde şant ihtiyacı kalmadan altıncı ayda hastaya Kawashima operasyonu uygulandı.

TARTIŞMA VE SONUÇ: İntakt septumlu pulmoner atrezi, VSD/Fallot-pulmoner atrezi, hipoplastik sol kalp sendromu ve kritik pulmoner stenoz gibi PDA veya MAPCA bağımlı doğumsal kalp hastalığı olan yenidoğanlarda, bu şekilde PDA veya MAPCA'ya stent uygulanması cerrahiye alternatif bir yöntemdir. Stent stenozu açısından hastalar düzenli olarak izlenmelidir.

P-137

Pediatrik Kalp Kateterizasyonu Sırasında Yakın Kızılaltı Spektroskopinin (NIRS) Hasta Monitorizasyonuna Katkısı

İbrahim Cansaran Tanıdır, Erkut Öztürk, İsa Özyılmaz, Murat Saygı, Neslihan Kıplapınar, Sertaç Haydin, Alper Güzeltaş, Ender Ödemiş

İstanbul M.Akif Ersoy Göğüs Kalp ve Damar Cerrahisi E.A.H

GİRİŞ-AMAÇ: Yakın kızılaltı spektroskopi (NIRS) doku oksijenasyonunun değerlendirilmesinde kullanılan "non-invaziv" bir yöntemdir. Esas olarak serebral oksijenizasyonu değerlendirmek için kullanılan bu cihaz zaman içinde, her yaş grubunda, birçok değişik amaç için kullanılmaya başlanmıştır. NIRS tarafından saptanan bölgesel doku oksijenasyonundaki değişiklikler oksijen kullanımı ve oksijen sunumu arasındaki dengeyi birden fazla organ düzeyinde gösterir. Bu çalışmada transkateter işlem yapılan hastaların işlem sırasındaki serebral ve renal NIRS parametleri ile kateter salonunda meydana gelen komplikasyonların arasındaki ilişkiyi, bu komplikasyonların öngörülebilmesini değerlendirmeyi amaçladık. Gereçler ve yöntem 1 ocak 2012 – 31 mayıs 2012 tarihleri arasında kalp kateterizasyonu yapılan 163 hastanın 123 ünde NIRS (123 kraniyel, 103 renal) takibi yapıldı. Hastaların hepsinde EKG, noninvaziv tansiyon, pulse oksimetri ve giriş çıkış kan laktat düzeyi takibi yapıldı.

BULGULAR: Girişimsel işlemlerin sayısı 73 (%60) idi. İşlemler sırasında 33 hastada 42 istenilmeyen olay gelişti. Desaturasyon 24 (%19,5), aritmi 10 (%8,1), solunum problemi 3 (%2,4), CRP gerektiren durum 5 (%4,1) olarak gerçekleşti. Kraniyel NIRS değerleri 3 (%2,4) hastada giriş değerine göre iyileşme gösterirken 12 (%9,8) hastada kötüleştiği saptandı. Renal NIRS değerleri 8 (%7,7) hastada giriş değerine göre iyileşme gösterirken 13 (%12,5) hastada kötüleştiği saptandı. Çalışmamızda NIRS değişimi için önerilen %20'lik değişimin kraniyel için özgüllüğü % 85, duyarlılığı ise %63 (LR:4), renal için özgüllüğü % 90, duyarlılığı ise %67 olarak bulundu (LR:6,4). NIRS değerlerinin aritmi geliştiğinde EKG ile eş zamanlı düştüğü, desaturasyon problemi geliştiğinde ise pulse oksimetriden 10-15 sn önce düştüğü ve desaturasyon durumunun düzelmesi sonrasında pulse oksimetriden 10-15 sn kadar önce yükseldiği saptanmıştır. Ayrıca arrest olan bir hastada EKG ve pulse oksimetriden önce dolaşımın bozulduğunu göstermiştir.

TARTIŞMA VE SONUÇ: Riski hastalarda NIRS monitorizasyonu klinisyene işlem sırasında gelişebilecek istenilmeyen olaylar hakkında diğer klasik takip parametrelerinden daha önce bilgi vererek yol gösterebileceği saptanmıştır.

P-138

Farklı bir total anormal pulmoner venöz dönüş anomalisi olgu sunumu

Tamer Baysal, Hayrullah Alp, Sevim Karaarslan
Necmettin Erbakan Üniversitesi, Meram Tıp Fakültesi, Çocuk Kardiyoloji Bilim Dalı

GİRİŞ-AMAÇ: Total anormal pulmoner venöz dönüş anomalisi nadir görülen bir doğumsal kalp hastalığı olup pulmoner venlerin normalde açılması gereken sol atriyum yerine kalbin farklı bölgelerine açılmaları ile karakterizedir. Suprakardiyak, infrakardiyak, kardiyak ve mikst tip olmak üzere dört tipte karşımıza çıkabilir. Suprakardiyak tipte sıklıkla pulmoner venler sol vertikal ven aracılığı ile vena kava süperiora dökülür.

OLGU: 15 günlük kız hastanın siyanoz nedeniyle getirildiği kliniğimizde bakılan manuel oksijen saturasyonu %85 olarak ölçüldü. Telekardiyografisinde kardiyomegali tespit edilen hastanın ekokardiyografisinde unbalanced komplet atrioventriküler septal defekt ve suprakardiyak tipte total anormal pulmoner venöz dönüş anomalisi tespit edildi (Resim 1). Hastaya yapılan kardiyak kateterizasyonda, sağ taraf pulmoner venlerinin vena kava süperior ve sağ atriyum bileşke bölgesine, sol taraf pulmoner venlerinin ise uzun bir venöz yapı ile sağ tarafa geçerek vena kava süperiora açıldığı görüldü (Resim 2a, b).

TARTIŞMA VE SONUÇ: Total anormal pulmoner venöz dönüş anomalisi nadir görülen bir doğumsal kalp hastalığı olup apikal ve dört boşluk parasternal ve subkostal ekokardiyografik görüntüler ile daha iyi değerlendirilebilir. Ancak, sıklıkla pulmoner venlerin açıldığı bölgenin cerrahi açıdan tam olarak tespit edilebilmesi için kardiyak kateterizasyon gerekmektedir. Bizim vakamızda yapılan kateterizasyon sonrasında atipik bir total anormal pulmoner venöz dönüş anomalisi ile karşılaşılmış olup literatür taramasında vakamıza benzer sadece bir vaka tespit edilebilmiştir.

Resim 1

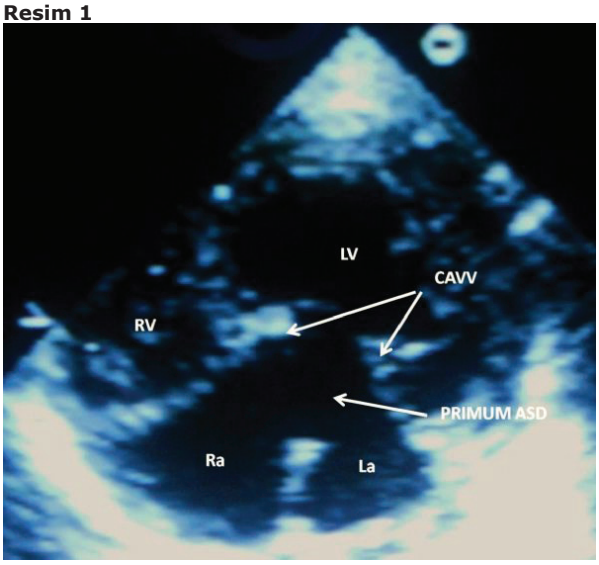

Ekokardiyografide apikal dört boşluk pozisyonunda unbalanced AVSD görünümü.

Resim 2a, b

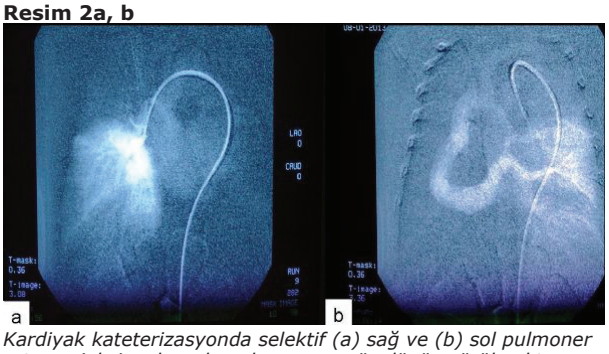

Kardiyak kateterizasyonda selektif (a) sağ ve (b) sol pulmoner arter enjeksiyonlarında pulmoner venöz dönüş görülmekte.

P-139

Sağ akciğer alt lobun tamamı ile orta lobun büyük kısmını etkileyen pulmoner arteriovenöz fistülün tutulan orta lob segmentlerinin distalden selektif olarak detachable coil'ler ile alt lobun proksimalden tamamının duct occluder ile kapatılarak tedavi

Ahmet Çelebi, Mustafa Orhan Bulut, Ali Yıldırım, Cenap Zeybek, Reyhan Dedeoğlu, İlker Kemal Yücel

Dr Siyami Ersek Göğüs Kalp ve Damar Cerrahisi Eğitim ve Araştırma Hastanesi, Çocuk Kardiyoloji Kliniği

GİRİŞ-AMAÇ: Burada dış merkezde cerrahi lobektomi kararı alınan ancak kliniğimizde yaygın pulmoner AV fistülleri duct ocluder ve detachable coil kullanarak kapatılan olan bir olgu sunulacaktır.

OLGU: 5.5 yaşında, erkek hasta; 6 ay önce başlayan parmaklarda morarma ve çomaklaşma şikayetiyle başvurdukları hastanede çekilen toraks BT anjiografi ve kalp kateteri-anjiografi sonrası sağ akciğerde pulmoner AV fistül tanısı konulmuş ve cerrahi lobektomi yapılması kararlaştırılmış. Fiziki muayenede hafif siyanoz ve çomak parmak mevcut olup oksijen saturasyonu % 87 idi. Kardiyak kateterizasyonda selektif sol pulmoner arter enjeksiyonu normal olan hastanın (1), selektif sağ pulmoner arter enjeksiyonunda ise özellikle orta ve alt lob pulmoner arter dallarında belirgin olmak üzere sağ pulmoner arter ile pulmoner ven arasında çok sayıda fistül mevcuttu (2). Sağ üst lob pulmoner arterdeki 3 adet küçük arterivenoz fistül detach coil kullanılarak kapatıldı (3). Sağ orta ve alt lob pulmoner arterdeki oldukça geniş ve yaygın pulmoner AV fistülleri nedeniyle sağ pulmoner arterin orta ve alt loblarını besleyen dalları, sağ üst lob dalları korunarak 16/14 mm'lik duct ocluder device ile kapatıldı (4). Kontrol enjeksiyonunda sağ pulmoner arterin orta ve alt loblarını besleyen dalların tamamen oklude olduğu görülürken sağ üst lob akımının normal olduğu görüldü. Girişim öncesi %85 olan oksijen saturasyonu girişim sonrası %99'a yükseldi.

TARTIŞMA VE SONUÇ: Pulmoner AV fistüllerin coil, vaskuler plug ve dukt okluder gibi tıkayıcı cihazlar kullanılarak girişimsel yöntemlerle kapatılması sadece daha az invazif olması bakımından değil aynı zamanda küçük fistüllerin selektif kapatılabilmesi sayesinde tutulmayan segmentlerin korunabilmesi bakımından cerrahiden üstündür.

girirşim sonrası sğa pulmoner arter enjeksiyonu

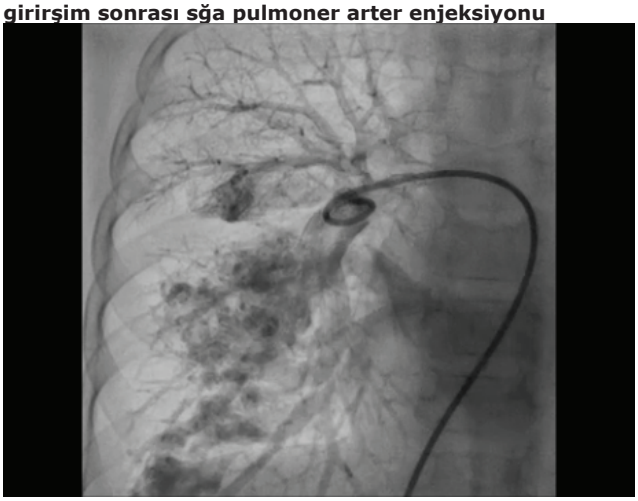

Girişim öncesi sağ pulmoner arter enjeksiyonu

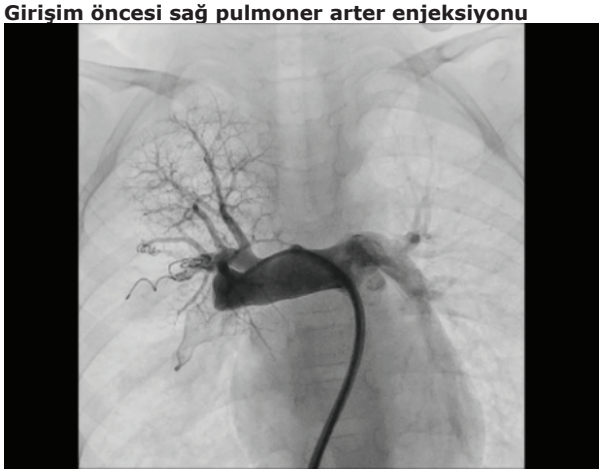

P-140

Aort Koarktasyonunda Balon Anjioplasti Sonuçlarını Etkileyen Faktörlerin Belirlenmesi

Özlem Sarısoy, Canan Ayabakan, Kürşad Tokel

Başkent Üniversitesi, Çocuk Kardiyoloji Ana Bilim Dalı, İstanbul

GİRİŞ-AMAÇ: Aort koarktasyonda girişimsel tedaviler, başarı oranının yüksek ve komplikasyon oranının düşük olması sebebiyle tercih edilen yöntemlerdir. Aort koarktasyonu nedeniyle balon anjiyoplasti uyguladığımız hastaları retrospektif olarak değerlendirerek, balon anjioplasti ile nativ koarktasyondaki başarı oranımızı belirlemek, rekoarktasyona etki eden faktörleri ortaya koymak, uygun tedavi yaklaşımını belirlemeyi amaçladık.

GEREÇ VE YÖNTEM: Aort koarktasyonu tanısıyla başvuran ve balon anjiyoplasti yapılan 53 hastanın verileri retrospektif değerlendirildi. Anjiyoplasti işlemi öncesi ve sonrasında lateral pozisyonda çekilen aortografilerde, çıkan aorta, distal transvers ark, istmus, koarktasyon bölgesi, diafragmatik düzeyde inen aorta çapları ölçüldü. Ölçümler uygun z değerleri ile karşılaştırılarak kaydedildi. Rekoarktasyon olan ve olmayanlarda bu ölçümler karşılaştırıldı.

BULGULAR: Hastaların ortalama yaşları 14,7±35,5(0,1-198) ay, ağırlıkları 7,8±8,9 kg. 23'ü kız(%43), 30'u erkek(%57)'di. Hastalar; 0-3 ay(28 hasta), 4-12 ay(13 hasta), 12 ay üstü(12 hasta) olmak üzere ayrıldı. 0-3 ay ile 12 ay üzeri grupta arkus z skoru(p=0,000) ve istmus z skoru(p=0,004), ayrıca 4-12 ay ile 12 ay üzeri grupta yine arkus(p=0,005) ve istmus z skoru (p=0,019) açısından fark anlamlı bulundu. Balon sonrası arkus ve istmus z skorları karşılaştırıldığında; 0-3 ay ile 12 ay üzeri(p= 0,000, p=0,000) ve 4-12 ay ile 12 ay üzeri (p=0,026, p=0,003) gruplar arasındaki fark anlamlı bulundu. İşlem sonrası gradyentin □20 mmHg olan hastalarda rekoarktasyon oranı anlamlı olarak yüksek bulundu(p=0,04). Yaş ile rekoarktasyon arasında zayıf negatif korelasyon olduğu saptandı(p=0,000; r=-0,48). Hastalar, rekoarktasyon olan ve olmayanlar olarak incelendiğinde; tüm grupta balon anjiyoplasti öncesi ölçülen distal transvers arkus çapı, arkus z skoru, istmus çapı, koarktasyon bölgesi çapı; balon anjiyoplasti sonrası ölçülen distal transvers arkus çapı, arkus z skoru, istmus çapı, istmus z skoru, koarktasyon bölgesi çapı, abdominal aorta çapı ve gradiyentte anlamlı fark saptandı.

TARTIŞMA VE SONUÇ: Yenidoğan ve 3 ay altı süt çocuklarında balon anjioplasti güvenli ve etkili bir yöntemdir. Rekoarktasyonu etkileyen faktörler dikkate alınarak nativ koarktasyonda, seçilmiş hastalarda balon anjioplastinin başarı ve etkinliği arttırılabilir.

P-141

Atriyal septal defektlerin yeni "GORE® Septal Occluder" kullanılarak transkateter yolla kapatılması: ilk klinik deneyimlerimiz

Gül Sağın Saylam[1], Mustafa Kır[2], Nuh Yılmaz[2], Tülay Demircan[2], Özgür Kızılca[2], Murat Şahin[2]

[1]İstanbul Üniversitesi Kardiyoloji Enstitüsü
[2]Dokuz Eylül Üniversitesi Tıp Fakültesi Çocuk Kardiyolojisi Bilim Dalı, İzmir

GİRİŞ-AMAÇ: Fossa ovalis yerleşimli atriyal septal defekt (ASD) ve patent foramen ovalelerin transkateter yolla tedavisi için ülkemizde yakın zamanda kullanıma sunulan, ePTFE (expanded politetrafloroetilen) ile kaplanmış nitinol tel çerçeveden oluşan, çift disk konfigürasyonunda bir cihaz olan "GORE® Septal Occluder" (GSO), yaygın kullanımda olan okluderlere göre metal yükü daha az, ince profilli, yumuşak, erozyon ve trombüs riski daha düşük olduğu iddiası ile klinik uygulamalarda yerini almaya başlamıştır. Bu çalışmada ASD'lerde GSO implantasyonuna ilişkin ilk deneyimlerimiz sunulmaktadır.

GEREÇ VE YÖNTEM: Yaşları 5.75-12.25 (ortalama 9.07+2.69 yıl), vücut ağırlıkları 20-50 (ortalama 29.38+10.59) kg olan 7 hastada (5 erkek, 2 kız) izole sekundum ASD'ler endotrakeal entübasyon ve genel anestezi altında transösefajiyal eko (TÖE) ve floroskopi izlemiyle defektin en geniş renkli Doppler TÖE veya balon oklüzyon çapının >2 katı boyutunda GSO cihazı ile kapatıldı. Balon oklüzyon çapı yalnızca iki olguda ölçüldü. İşlem sonrasında TÖE ile ASD'den rezidüel şant, kapak yetersizliği, bası, obstrüksiyon değerlendirildi.

BULGULAR: En geniş renkli Doppler TÖE/balon oklüzyon ASD çapları 7-15mm (ortalama 10.64+3.02mm) ölçüldü; dört hastada 20 mm, bir hastada 25 mm, iki hastada 30 mm'lik GSO kullanıldı. Cihaz/defekt oranı 2-2.86 (ortalama 2.27+0.31) bulundu. Defektin atriyoventriküler kapaklara, atriyum serbest duvarına, koroner sinüse, süperiyor ve inferiyor vena kavaya uzaklıkları >5mm, aortik (antero-süperiyor) kenarı ise 3.5-6mm (5 olguda <5mm) bulundu. Olguların tümünde işlem başarıyla tamamlandı, komplikasyon olmadı. İşlem sonrası hiçbir hastada rezidüel şant izlenmedi; komşu kardiyak yapılara bası, obstrüksiyon, kapak yetersizliği, aritmi saptanmadı, sağ ventrikül boyutlarında küçülme izlendi. 1-30 (ortalama 22.57+12.80) günlük izlemde komplikasyon saptanmadı.

TARTIŞMA VE SONUÇ: Sekundum ASD'lerin GSO ile kapatılmasına ilişkin ilk deneyimlerimiz cihazın <15mmlik defektlerde etkin ve kolay uygulanabilir olduğunu göstermekte; ince profili, interatriyal septuma uyumu açısından üstün olan bu cihaz ile başarılı çok erken dönem sonuçlara işaret etmektedir.

P-142

Transkatater VSD kapatılması deneyimimiz

Osman Başpınar[1], Mehmet Kervancıoğlu[1], Ahmet İrdem[1], Hasan Orhan Özer[2], Derya Aydın Şahin[1], Metin Kılınç[1]

[1]Gaziantep Ün Tıp Fak, Çocuk Kardiyoloji BD
[2]Gaziantep Ün Tıp Fak, Erişkin Kardiyoloji ABD

GİRİŞ-AMAÇ: Merkezimizde transkateter kapatılan perimembranöz ve müsküler ventriküler septal defektlerin işlem başarısı ve komplikasyonlarının değerlendirilmesi amaçlanmıştır.

GEREÇ VE YÖNTEM: Son üç yılda, 61 hastada (%55.7 kız, %44.3 erkek) VSD kapatılması işlemi (43 perimembranöz, 18 müsküler) yapılmıştır. Perimembranöz VSD'si olan hastaların 18'inde anevrizma gelişmişti. VSD kapatılması standart tekniklerle yapıldı. Amplatzer VSD oklüder cihazları veya duktal oklüderler kullanıldı.

SONUÇ: Girişim 58 hastada (%95.1) başarılıydı. Median yaş 9 (0.5–26) yıl, median ağırlık 27 (5.4-75) kg idi. Ortalama şant oranı 1.8 (1-3.8) ve ort VSD çapı anjiografide 5 (2.3-15) mm olarak ölçüldü. Defektin aort kapağından olan uzaklığı ort 4 (1.8–8) mm idi. Retrograd implantasyon tekniği 2 hastada kullanıldı. Hastaların üçüne ilave sekundum ASD ve PDA kapatılması işlemi uygulandı. İşlem ile ilgili mortalite olmadı. Takipte total kapanma oranı %98.3 olarak ölçüldü. Rezidüel şant minimaldi. Ortalama takip süresi 17.5 (1-39.5) ay idi. Multipl VSD ve ağır pulmoner hipertansiyon olan bir hastaya müsküler defektlerden sadece iki büyük olanın kapatılma işlemi yapıldı ve antihipertansiv tedavi başlandı. Üç başarısız işlemde nedenler; 2 hastada cihazın triküspit kapağı yakalaması (birisi acil cerrahi girişim gerektirdi), diğeri hastada ise birbirine yakın 2 defekt vardı, bu nedenle işlem sonlandırıldı, cerrahi kapatma planlandı. Toplam 25 erken komplikasyon (%41) oluştu. Bunlar; triküspit kapak yakalanması 2 hastada, eser ve/veya hafif derece aort yetmezliği 6 hastada, minör ritm problemi 10 hastada, komplet kalp bloğu 5 hastada ve iğne giriş yerine ait minör problem 2 hastada şeklindeydi. Komplet blok tüm hastalarda geçiciydi, 3 hastaya geçici pacemaker implante edildi, steroid tedavisi sonrası sinus ritmine dönüş oldu. Vakalarda 21 müsküler, 32 membranöz, 1 adet ADO I, 4 adet ADO II oklüder cihazı kullanıldı.

TARTIŞMA: Transkatater VSD kapatılması güvenle ve başarı ile yapılabilen bir işlemdir. Asıl problem kalp bloğu gelişme riskidir. Uzun dönemde etkinliğinin cerrahiye kıyasla araştırılması gerekmektedir.

P-143

İki İnfantil Scimitar Sendromu Olgusunda Anormal Sistemik Arterlerin Transkateter Okluzyonu

Fatma Sevinç Şengül, Alper Güzeltaş, Yakup Ergül, Ender Ödemiş

İstanbul Mehmet Akif Ersoy Göğüs Kalp Damar Cerrahisi Eğitim ve Araştırma Hastanesi

Scimitar sendromu nadir bir konjenital hastalıktır ve genellikle sağ akciğerin, nadiren de sol akciğerin pulmoner venöz dönüşünün kısmi veya tam olacak şekilde inferiyor vena kavaya dökülmesi ile karakterizedir. Bu yazıda, Scimitar sendromu tanısı konulan ve anormal sistemik arterlerin transkateter okluzyon işlemi uygulanan iki olgu sunuldu. İlk olgu, infantil Scimitar sendromu (kalbin dextropozisyonu, hipoplastik sağ akciğer ve sağ pulmoner venlerin vena kava inferiyora anormal dökülmesi) ile birlikte aort koarktasyonu tanısı konulan 3 aylık kız hasta idi. Kateter anjiyokardiyografi ve bilgisayarlı tomografi ile tanı doğrulandı. Tedavi olarak transkateter yaklaşım planlandı. Aort koarktasyonuna balon anjioplasti ve inen aortadan çıkan anormal beslenme arterine coil oklüzyonu uygulandı. Pulmoner arter basıncının normal olması ve tekrarlayan akciğer enfeksiyonunun olmaması nedeni ile cerrahi girişim ihtiyacı olmadı. İkinci olgu, hipoplastik sağ akciğer, kalbin dextropozisyonu, parsiyel anormal pulmoner venöz dönüş anomalisi (innominate vene dökülen sol üst pulmoner ven), high venozum geniş atrial septal defekt, pulmoner hipertansiyonun birlikte olduğu infantil scimitar olgusu idi. Hastaya uygulanan kateter anjiyografide sağ pulmoner arterin olmadığı, sol üst pulmoner venin vertikal ven aracılığı ile innominate vene döküldüğü, sağ pulmoner venlerin inferiyor vena cavaya döküldüğü, inen aortadan çıkan anormal beslenme arteri olduğu görüldü ve beslenme arterine coil oklüzyonu uygulandı. Sonrasında parsiyel anormal venöz dönüş anomalisi ve atrial septal defekt cerrahi onarımı uygulandı.

P-144

Çocuklarda çoklu delikli sekundum atriyal septal defektin transkatater kapatılması

Osman Başpınar[1], Derya Aydın Şahin[1], Khaleel Al Hadidy[1], Mehmet Kervancıoğlu[1], Gökhan Gökaslan[2], Metin Kılınç[1]

[1]Gaziantep Ün Tıp Fak, Çocuk Kardiyoloji BD
[2]Gaziantep Ün Tıp Fak, Kalp-Damar Cerrahisi ABD

GİRİŞ-AMAÇ: Çalışmamızda çocukluk çağında çoklu delikli ASD'lerin transkateter kapatılmasının güvenliği, etkinliği ve takip sonuçlarını araştırdık.

GEREÇ VE YÖNTEM: Son üç yılda, merkezimizde 62 çocuk hastanın (%56.5 kız, %43.5 erkek) çoklu delikli sekundum ASD'si transkateter yol ile kapatılmıştır. İşlemler transtorasik veya transözofagial eko rehberliğinde gerçekleştirilmiştir.

SONUÇ: Girişim 59 hastada (%95.1) hastada başarılı sonuçlanmıştır. Ortalama yaş ve ağırlık 6.4 (2.5-16) yıl ve 22.9 (12.5-68) kg'dır. Ortalama şant oranı ve pulmoner arter basıncı 2.2 (1.2-4.7) ve 22.3 (15-39) mmHg olarak ölçülmüştür. İşlem genel anestezi altında (%42) ve transözofagial eko eşliğinde (%35) oranında gerçekleşmiştir. Defektlerin %75.8'i iki delikli, %16.1'i üç delikli, %8.1'i ise daha çok delikliydi. Sekiz hastada (%13) çift cihaz kullanıldı. Çift cihaz kullanımı iki defekt arası mesafenin 7 mm'den fazla olduğu hastalarda uygulandı. Amplatzer septal oklüder cihazı en sık kullanılan cihaz oldu (%67.7). İşlem ile ilgili mortalite gözlenmedi. Erken komplikasyon 4 hastada gözlendi (%6.4); acil cerrahi gerektiren cihaz embolizasyonu, geçici atriyal flutter atağı, geçici 1 derece atriyoventriküler blok ve 1 derece mitral yetmezliği. Toplam kapanma oranı takiplerde %96.6 idi. Rezidüel şant minimal idi. Ortalama takip süresi 19.4 ay idi.

TARTIŞMA: Çocukluk yaş grubunda çoklu delikli ASD'ler de tek veya çift cihaz kullanarak transkateter yolla kapatılması güvenli ve etkili bir tedavi yöntemidir.

P-145

Amplatzer Duct Occluder II AS, Amplatzer Duct Occluder II'nin pabucunu dama attı mı? ADO II ve ADO II AS ile Transkateter Kapatılan Hastaların Değerlendirilmesi

Nazan Özbarlas[1], Ufuk Utku Güllü[1], Sevcan Erdem[1], Işıl Yıldırım[2], Fadli Demir[2]

[1]Çukurova Üniversitesi,Çocuk Kardiyoloji Bilim Dalı, Adana
[2]Numune Eğitim ve Araştırma Hastanesi, Pediatrik Kardiyoloji Ünitesi, Adana

GİRİŞ-AMAÇ: Çocuklarda farklı şekillerdeki patent duktus arteriyozuslarda (PDA) ADO II ve ADO II AS kullanımlarının etkinliğini, güvenliğini ve kullanım alanlarını değerlendirmek.

GEREÇ VE YÖNTEM: Departmanımızda ADO II veADO II AS ile kapatılmış PDA'lı hastaların klinik ve anjiografik verileri retrospektif olarak değerlendirildi.

BULGULAR: Yaşları 8 ay ile 66 yıl arasında değişen 37 hastanın PDA'sı ADO II ile kapatıldı. Ortanca ağırlık 11 (min: 6 - maks: 37) kg bulundu. 20 hastanın ağırlığı 10 kg'ın altında idi. PDA'nın en dar çapı ortanca 2,5 (min: 1,6 - maks: 4,5) mm ölçüldü. İşlemin ertesi gün yapılan ekokardiyografik çalışmada 2 hastada (%5,4) rezidü defekt görüldü. Bu hastaların biri ve tam kapanma sağlanan hastaların biri olmak üzere iki hastada izlemde cihazın salındıktan sonraki pozisyonunun değişmiş olduğu görüldü. İlk girişimden 1 ve 3 yıl sonra, rezidü ve rekürren şantı olan bu iki hastanın birine ADO, diğerine ADO II yerleştirilerek tam kapanma sağlandı. PDA'sı ADO II AS ile kapatılan 20 hastanın işlem sırasındaki ortanca yaşı 35,7 (min: 3.5 - maks:168) ay, ağırlığı13.1 (min:4.4 - maks:42) kg bulundu. On hasta 10 kg'ın altında idi. PDA'nin en dar çapı ortanca 2,1 (min: 1.2 - maks: 3.2) mm ölçüldü. PDA anatomisi Krichenco sınıflamasına göre 11 hastada tipA, 3 hastada tipC, 6 hastada tipE idi. Tüm hastalarda PDA ADO II AS ile kapatılabildi. 10 hastada işlem aortik taraftan yapıldı. İşlemden sonraki gün yapılan ekokardiyografik çalışmada hiçbir hastada rezidü görülmedi.

TARTIŞMA VE SONUÇ: ADO II AS çap ve uzunluk ile ilgili boyut seçeneklerinin çok olması sebebiyle çocuklarda küçük ve orta büyüklükteki farklı şekilli PDA'ların kapatılmasında etkili ve güvenli olarak kullanılabilecek bir cihazdır. Simetrik olması nedeniyle aortik taraftan işlemin yapılabilmesi, girişimin daha kısa sürede yapılmasını, dolayısıyla hastanın ve hekimin daha az radyasyon almasını sağlamaktadır. Ayrıca ADO II yerleştirilebilecek her çeşit PDA, ADO II AS ile tam kapatılabilmiş ve yerleştirme sonrası şekil ve yer değiştirme gibi bir dezavantajı ile karşılaşılmamıştır.

P-146

Çocuk Kardiyolojide Mikromanometreli Koroner Basınç Telinin Kullanımı

Osman Başpınar, Derya Aydın Şahin

Gaziantep Ün Tıp Fak, Çocuk Kardiyoloji BD

GİRİŞ-AMAÇ: Basınç teli, asıl olarak koroner arterlerin darlığının tespit etmekte kullanılır. Non-koroner arter hastalıkların değerlendirilmesinde kullanımına dair az sayıda vaka raporu mevcuttur. Sunumumuzda kliniğimizin bu konudaki deneyimi tartışmak istedik.

GEREÇ VE YÖNTEM: Klasik teknikler ile pulmoner arter basınç ölçümü yapılamayan 2 hastada basınç teli başarılı olarak kullanılmıştır. Basınç teli, 0.014 inch kalınlığında döndürme kuvveti yüksek, PTFE kaplı, uç kısmı platinyum olan, mikromanometre yüklenmiş basınç teli kullanıldı.

SONUÇ: 1.hasta; 2 yaşında erkek hasta, intakt ventriküler septumlu pulmoner atrezi, postop modifiye BT şant, sağ ventrikül hipoplazisi, konflüen pulmoner arter tanısı ile Glenn op öncesi hemodinami ölçümü için kalp kateterizasyonu planlandı. Oldukça vertikal yerleşimli olan BT şanttan girilememesi nedeni ile pulmoner arter basıncı ölçülemedi. Bunun üzerine basınç teli ile girilerek pulmoner arter basıncı ölçüldü. 2. hasta; 5 yaşında kız hasta, l-transpozisyon, ağır infundibuler ve valvüler pulmoner darlık ve postop santral şant tanısı ile hipoksemik olan hastaya kalp kateterizasyonu planlandı. Obstrükte tortiyoze santral şanttan katater ile girilemeyince, basınç teli ile girilerek pulmoner arter basıncı ölçüldü.

TARTIŞMA: Basınç telinin, katater ulaşımın zor olduğu, konvansiyel teknikler ile yeterli verinin alınamadığı durumlarda kullanımı önemli olabilir. İnce tel, obstrükte şant içinden kısmen de olsa şant oklüzyonuna neden olmadığı için oldukça güvenlidir. İntrakoroner basınç teli, preop hastanın hemodinamisinin net olarak belirlenmesinde, erişkin kardiyoloji pratiğinden çocuk kardiyoloji kullanıma transfer edilebilecek önemli bir tanı aracıdır.

P-147

Transkateter yolla kapatılan duktus arteriyozuslu olgularda anjiyografik ve ekokardiyografik veriler

Barış Güven[1], Rahmi Özdemir[1], Önder Doksöz[1], Murat Muhtar Yılmazer[2], Savaş Demirpençe[1], Taliha Öner[1], Yılmaz Yozgat[1], Timur Meşe[1], Vedide Tavlı[3]

[1]Dr Behçet Uz Çocuk Hastanesi, Çocuk Kardiyoloji bölümü, İzmir
[2]Dicle Üniversitesi Tıp Fakültesi, Çocuk Kardiyolojisi Bilim Dalı, Diyarbakır
[3]Şifa Üniversitesi, Tıp Fakültesi, Çocuk Kardiyojisi Bilim Dalı, İzmir

GİRİŞ-AMAÇ: Günümüzde patent duktus arteriozus (PDA)'da tercih edilen tedavi yöntemi transkateter kapatmadır. Yıllar içinde çok çeşitli cihazlar ve teknikler kullanılmıştır. Ancak, bu cihazların etkinliği ve güvenilirliği ile ilgili veriler ve pda kapatma öncesi ve sonrası sol atriyum ve pulmoner ven akımları ile ilgili ekokardiyografik veriler kısıtlıdır. Biz de bu amaçla kliniğimizde PDA tanısıyla transkateter kapatma yapılan olguların anjiyografik ve ekokardiyografik verilerini taradık.

GEREÇ VE YÖNTEM: 2009 ile 2012 tarihleri arasında pda tanısı alıp, girişmsel kateterizasyon kararı alınmış 56 olgu çalışmaya alındı. Yaş ortalaması 4,94, kilo ortalaması 19,02 ve ortalama en dar çap 2,38'idi. Olguların anjiyografik verileri yanında kapatma öncesi, 1 gün sonraki ve 6 ay sonraki sol atriyum volümleri ve pulmoner ven akımları çalışıldı.

BULGULAR: 56 olgunun 54'ünde (%96) işlem başarılı olmuştur. 40 olguda tip A (konik), 1 olguda tip B (pencere) ve 13 olguda da tip C (tübüler) pda gözlendi. Ortalama Qp/Qs 1,72, ortalama PVR/SVR 0,07 idi. Otuz olguda pulmoner arter yolu, 24 olguda ise aortik yol tercih edilmiştir. Olgularda kullanılan cihazlar, ADO I (4, %7,4), ADO II (37, %68), kontrollü salınımlı Cook coil (11, %20) ve Nit-Occlud coil (2, %3,7) idi. Ortalama duktus çapı Cook coil kullanılan olgularda 1,99 ± 0,45 mm, ADO II kullanılan olgularda 2,37 ± 0,72 mm idi. Bir olguda girişim yapılamadığı için cerrahiye refere edildi. Bir olguda (Nit Occlud Coil) embolizasyon gözlendi. Bir olguda da, cihaz yerleştirildikten sonra küçük rezidüel şantın devam ettiği gözlendi. Fluoroskopi zamanı ortalama 6,79 ± 1,16 dk. idi. Çalışma öncesi pulmoner sistolik hızının ve sistolik dalga diastolik dalga oranının kapatma sonrası 1.gün azaldığı gözlendi. Sol atriyum volümünün ise işlem öncesine göre 6.ayda anlamlı azaldığı görüldü (Şekil 1).

TARTIŞMA VE SONUÇ: PDA'nın transkateter yol ile kapatılması etkin ve güvenilirdir. Kısa dönemde pulmoner ven sistolik ve diyastolik hızları düzelirken, sol atriyum hacmi kapatma sonrası 6.ayda gerileme göstermiştir.

Resim 1

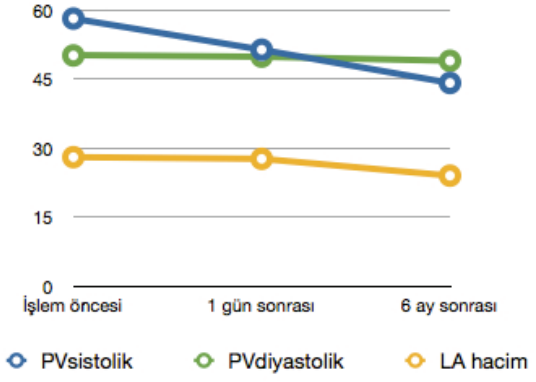

Pulmoner ven sistolik, diyastolik hızın ve sol atriyum hacim indeksinin işlem öncesi ve sonrası değişimi

P-148

İntravasküler ve intrakardiyak yabancı cisimlerin kateterizasyon laboratuarında perkutan yöntem ile çıkarılması

Tunç Tuncer, Alper Güzeltaş, Yakup Ergül, Ender Ödemiş

İstanbul Mehmet Akif Ersoy Göğüs Kalp Damar Cerrahisi Eğitim ve Araştırma Hastanesi

Santral venöz yol, yoğun bakım hastalarına sıvı ve tedavilerin verilmesi ve aynı zamanda santral venöz basıncın monitörizayonu için önemlidir. Ancak bu prosedür bazen hayatı tehdit edebilecek komplikasyonlara da yol açabilmektedir. Komplikasyonlar santral venöz kateterin parçalanıp embolizasyonu ya da üzerinde trombus gelişimi şeklinde olabilirler. Diğer gelişebilecek olası komplikasyonlar ise vasküler hasar ve kardiyak aritmilerdir. Bu kısa vaka sunumlarımızda santral venöz kateterizasyonun nadir görülen komplikasyonlarından olan kılavuz telin damar içinde unutulması ve kateterin ucunun koparak embolize olmasına dikkatinizi çekmek istiyoruz. Olgu 1: İki aylık bebeğe ventriküler septal defektler ve anatomik olarak düzeltilmiş transpozisyon tanıları nedeni ile pulmoner band operasyonu yapıldı. Operasyon esnasında sağ femoral vene kateter yerleştirildi ve operasyon sonrasında hasta yoğun bakımda iken çekilen akciğer röntgenogramında proksimal ucu femoral vende, distal ucu ise sağ ventrikülde halka yaptıktan sonra sol brakiyosefalik vene uzanan kılavuz telin olduğu farkedildi. Olgu 2: Yedi yaşındaki erkek hasta mitral kapak tamiri sonrası yoğun bakımda iken akciğer röntgenogramında proksimal ucu inferior vena kavada, distal ucu ise pulmoner arterde olan kırılmış santral venöz kateter parçası görüldü. Her iki yabancı cisimde kateterizasyon laboratuarında snare kateter kullanılarak çıkarıldılar. İşlem esnasında ve sonrasında herhangi bir komplikasyon gelişmedi. Sonuç olarak kardiyak veya vasküler embolize olan yabancı cisimlerin çıkarılmasında snare tekniği kullanışlı ve güvenilir olması ile cerrahiye alternatiftir.

P-149

Suprakardiyak Total Anormal Pulmoner Venöz Dönüş Operasyonu Sonrası Açık Bırakılan Vertikal Venin, Vascular Plug İle Transkateter Kapatılması

Gökmen Özdemir, Pelin Köşger, Ali Yıldırım, Tevfik Demir, Birsen Uçar, Zübeyir Kılıç

Eskişehir Osmangazi Üniversitesi Tıp Fakültesi Hastanesi, Çocuk Kardiyoloji Bilim Dalı, Eskişehir

Total anormal pulmoner venöz dönüşün (TAPVD) cerrahi tedavisinde, özellikle pulmoner venöz obstrüksiyonu olan hastalarda, vertikal venin açık bırakılması, kompliyansı bozuk olan sol kalp boşluklarını dekomprese eden bir mekanizma olmakta ve pulmoner hipertansif krizi engelleyebilmektedir. 4 aylıkken suprakardiyak TAPVD nedeniyle opere olan ancak operasyon esnasında vertikal ven ligasyonu tolere edememesi sebebiyle vertikal veni açık bırakılan, sonrasında 14 aylıkken vertikal veni perkütanöz yolla kapatılan hastamızı sunuyoruz. Operasyon sonrası takiplerinde olgunun genel durumu iyi ve aktif belirgin şikayeti yokken EKO'da vertikal vende belirgin akım olduğu ve sağ kalp boşluklarının geniş olduğu izlenmekteydi. Olgunun vertikal venin kapatılmasını tolere edip edemeyeceğini göstermek amacıyla yapılan kateterizasyonda vertikal ven çapı 11 mm saptandı ve sizing balon ile ven oklüde edilerek hastanın kliniğinde bozulma olmadığı ve pulmoner arter basıncında belirgin yükselme olmadığı gösterildi. Sonrasında vertikal ven, 16 mm çapındaki Amplatzer vascular plug II ile başarılı bir şekilde kapatıldı. İşlem sonrası komplikasyon gözlenmezken vertikal vende rezidue akım izlenmedi; sistemik ve pulmoner venöz drenaj olağan olarak değerlendirildi. Operasyon esnasında vertikal veni açık bırakılan TAPVD olgularında vertikal venin ikinci bir ameliyata gerek duyulmadan perkütan yolla başarılı bir şekilde kapatılabileceğini gösteren bir olgu sunduk.

P-150

Pulmoner Seksetrasyoda Aberran Arterin Amplatzer Vasküler Plug 4 İle Oklüzyonu

Özben Ceylan[1], Senem Özgür[1], Utku Arman Örün[1], Vehbi Doğan[2], Mehmut Keskin[1], Mehmet Emre Arı[1], Şeyma Kayalı[1], Murat Koç[3], Filiz Şenocak[1], Selmin Karademir[1]

[1]Dr. Sami Ulus Çocuk Hastanesi, Pediatrik Kardiyoloji Bölümü, Ankara
[2]Gaziosmanpaşa Üniversitesi, Pediatrik Kardiyoloji Ana Bilim Dalı, Tokat
[3]Dr. Sami Ulus Çocuk Hastanesi, Pediatrik Kardiyovasküler cerrahi, Ankara

İki aylık kız hasta, yirmi iki yaşındaki anneden fetal distres nedeniyle C/S ile 2800 gr ağırlığında doğurtuldu. Prenatal ve natal döneme ait özellik olmayan hastanın postnatal 15. günde emmede azalma, morarma, hızlı nefes alıp verme şikayetleriyle çocuk acil ünitesine getirilen hastada kalpte üfürüm ve akciğer grafisinde kardiyomegali saptanması nedeniyle sepsis ve konjenital kalp hastalığı ön tanılarıyla yenidoğan ünitesine kabul edildi. Fizik muayenesinde genel durumu kötü, etübe, vücut sıcaklığı:36.6 C, KTA:156/dk, SS:40/dk (m/v), TA:76/40 (50) mm Hg, oksijen sat:%95 (%30 FiO2) saptandı. Sternum so-

lunda 2/6 sistolik üfürüm duyuldu. Bilateral AFN+/+. Batın serbest, karaciğer kot altı 1 cm palpabl, haricen kız, diğer sistem muayeneleri doğaldı. Laboratuar bulgularından BNP ve Pro-BNP yüksek idi. Ekokardiyografisinde sekundum ASD, sağ atriyum ve sağ ventrikül normalden geniş, sağ pulmoner arter hipoplazik, akım hızı 3.6 m/s olan minimal TY ve abdominal aortadan çıkan aberran arteriyel yapı izlendi. BT anjiyografisi pulmoner venöz dönüş normal, parsiyel ya da total pulmoner venöz dönüş ait bulgu saptanmamış, sağ pulmoner arter hipoplazik, her iki akciğer alt lobları posterior mediastende özofagus ve aorta anteriorunda orta hatta ilerlemiş görünümde olup at nalı akciğer anomalisi lehine değerlendirilmiş, sağ akciğer alt lobu superior segment ve posterior bazal segmenti desenden aorta ve çölyak trunkus orjininden önce proksimal abdominal aortadan köken alan sistemik arterler aracılığıyla kanlanan konsolide-kollabe akciğer dokusu dikkati çekmiş, pulmoner sekestrasyon olarak değerlendirilmiş ve sağ alt lobun hipoplazik olduğu şeklinde yorumlandı. Anjioda: MAPKA, abdominal aortadan çıkan aberran arter, sağ pulmoner arter hipoplazisi saptandı. Hastanın aberran arterleri amplatzer vasküler plug 4 ile oklüze edildi. İşlem sonrası hastanın kliniği düzelmesi üzere kontrole gelmek üzere taburcu edidli.

resim 1

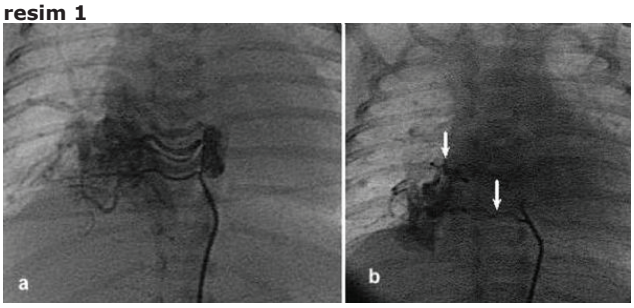

a: Aortadan çıkan ve sekestre loba giden multpil aberran arteryel yapı izlenmektedir, b: beyaz oklar amplatzer vasküler plug 4'ü göstermektedir.

P-151

Merkezimizde transkateter yolla kapatılan atriyal septal defekt hastaları

Osman Güvenç, Derya Arslan, Derya Çimen, Bülent Oran

Selçuk Üniversitesi Tıp Fakültesi, Çocuk Sağlığı ve Hastalıkları Ana Bilim Dalı, Çocuk Kardiyoloji Bilim Dalı, Konya

Selçuk Üniversitesi Tıp Fakültesi Hastanesi, Çocuk Kardiyoloji Bölümü'nde, 1,5 yıldır transkateter yolla atriyal septal defekt (ASD) kapatılması işlemi yapılmaktadır. Bu konudaki deneyimlerimizi paylaşmayı amaçladık.

Haziran 2011 ile Şubat 2013 tarihleri arasında, transtorasik ekokardiyografik (TTE) değerlendirme ile, transkateter yolla kapatılmaya müsait olduğu düşünülen ve kateterizasyon yapılan 17 hastanın dosyaları retrospektif olarak incelendi. ASD çapları, floroskopi ile gerilmiş balon çapları ölçülerek tespit edildi ve uygun cihazlara karar verildi. Hastalar işlemden sonra TTE ve EKG ile değerlendirildi.

Hastaların 12'si (% 70) kız, 5'i (% 30) erkek, işlem sırasındaki yaş ortalaması 8.7 yıl (5 yaş 3 ay-14 yaş), ağırlık ortalaması 28 kilogram (13-60 kilogram) idi. Akımlar oranı (Qp/Qs) 3.3±1.5, TTE ile ölçülen ASD çapı ortalaması 14.8 mm (8 mm-20 mm), balon sizing ile ölçülen gerilmiş çap ortalaması 16.2 mm (7.4 mm-23 mm) olarak tespit edildi. Hastalardan birinde işlem sırasında cihaz sağ atriyuma kaçtı ve snare ile yakalanamayınca hasta Kalp Damar Cerrahisi Bölümü'ne operasyon için devredildi, cihaz çıkartıldı ve defekt başarılı bir şekilde cerrahi olarak kapatıldı. Bir hastada anjiyo sırasında pulmoner hipertansiyon tespit edildi; pulmoner arter basıncı 95/48/76 mmHg, aort basıncı 120/77/100 mmHg, dirençler oranı (Rp/Rs) 0.4 idi, kapatma yapılmadı ve pulmoner hipertansiyon etyolojisinin araştırılması kararlaştırıldı. Kalan 15 hastada Amplatzer Septal Okluder (ASO) cihazı kullanıldı ve defektler başarılı bir şekilde kapatıldı, cihazların ortalama çapı 17.75 mm (8 mm-24 mm) idi. Bir hastanın iki defekti vardı, 8 ve 10 mm boyutlarında iki adet ASO ile kapatıldı. Kapatma yapılan hastalarda rezidüel şant görülmedi, takiplerinde aritmi veya başka bir komplikasyon gelişmedi. Hastalara altı ay süreyle antiagregan dozda asetilsalisilik asit verildi.

Transkateter yolla ASD kapatılması güvenli, hastanede kalış süresi kısa, estetik açıdan uygun ve cerrahi tedaviye göre daha kolay bir yöntemdir.

P-152

Kontrollü salınımlı Coil (Cook) ile embolizasyon yapılan 143 PDA tanılı olgunun değerlendirilmesi

Ertürk Levent[1], Sibel Bozobalı[1], Murat Deveci[1], Zülal Ülger[1], Fatih Ayık[2], Yüksel Atay[2], Arif Ruhi Özyürek[1]

[1]Ege Üniversitesi Tıp Fakültesi, Pediatrik Kardiyoloji BD, İZMİR
[2]Ege Üniversitesi Tıp Fakültesi, Pediatrik Kalp ve Damar Cerrahisi AD, İZMİR

Patent Duktus Arteriyozus açıklığı (PDA), tüm doğuştan kardiyak anomalilerin %10'unu oluşturan, soldan sağa şantlı asiyanotik bir kalp hastalığıdır. Kalp yetersizliği, gelişme geriliği, pulmoner vasküler hastalık ve infektif endokardit gibi önemli komplikasyonları vardır. Bu çalışmanın amacı kliniğimizde PDA kontrollü salınımlı coil (Cook) kapatma uygulanan olgularımızın retrospektif olarak değerlendirilmesi ile birlikte PDA kapatılması etkinliğinin PDA çapı ve morfolojisi ile ilişkisinin ortaya koyulmasıdır. 2004-2012 tarihleri arasında Ege Üniversitesi Tıp Fakültesi Pediatrik Kardiyoloji Bilim Dalı'nda yaşları 10 ay ile 28 yaş arasında değişen toplam 143 (65 kız, 58 erkek) olguya PDA coil kapama işlemi uygulandı. Tüm olgularda kapama aortik taraftan uygulandı. Bu olguların dışında 4 olguda PDA'nın yapısı yada büyüklüğü nedeniyle coil embolizasyon başarısız oldu. Hastalarımızın büyük bir kısmında konik tipte PDA vardı. 93 olguda PDA çapı <=2.5 mm, 40 olguda PDA çapı 2.5-3.5 mm, 10 olguda ise PDA çapı >3.5 mm ölçüldü. Tam oklüzyon katater laboratuvarında %90'idi. 2 ay-96 ay (median 46 ay) arasında değişen izlemde olguların tümünde tam PDA oklüzyonu vardı. Sonuç olarak, özellikle küçük PDA'larda cerrahi girişime iyi bir alternatif olan coil ile PDA kapatılma işlemi oldukça etkili ve güvenilir bir yöntemdir.

P-153

Aort koarktasyonu tanısıyla kalp kateterizasyonu yaptığımız hastalar

Osman Güvenç, Derya Aslan, Derya Çimen, Bülent Oran
Selçuk Üniversitesi Tıp Fakültesi, Çocuk Sağlığı ve Hastalıkları Ana Bilim Dalı, Çocuk Kardiyoloji Bilim Dalı, Konya.

GİRİŞ-AMAÇ: Aort koarktasyonu tanısıyla takip ettiğimiz ve tanısal veya girişimsel anjiyo yaptığımız hastaları paylaşmak istedik.

GEREÇ VE YÖNTEM: Hastanemiz Çocuk Kardiyoloji Bölümü'nde, Aralık 2010 ile Aralık 2012 tarihleri arasında aort koarktasyonu tanısıyla kardiyak anjiyo yaptığımız 19 hastanın dosyaları retrospektif olarak incelendi.

BULGULAR: Hastaların 12'si (% 63) kız, yedisi (% 37) erkekti, yaş ortalaması 4.5 yıl (26 gün- 17 yıl), ağırlık ortalaması 17 kilogram (3.5 kg- 60 kg) idi. Hastalardan sekizine balon dilatasyon yapıldı, iki hastaya stent yerleştirildi, beş hastada cerrahi tedavi planlandı, dört hastada ise klinik takip kararı çıktı. Has-

taların beşinde patent duktus arteriyozus, üçünde ventriküler septal defekt, ikisinde biküspit aort kapağı, birinde aort darlığı olmak üzere ek kardiyak anomaliler tespit edildi. Hastalarda koarktasyon bölgesi, sol subklavyen arterin çıkışının distalindeydi. Anjiyokardiyografide, dar olan bölgenin çap ortalaması 5.8 mm (1.4-10.5 mm) olarak ölçüldü. İşlem öncesinde, darlık bölgesindeki basınç farkı ortalaması 49.6 mmHg idi. Balon anjiyoplasti yapılan ve stent uygulanan hastaların işlem öncesi darlık gradiyenti ortalama 59.2 mmHg iken işlemden sonra bu değer 16 mmHg olarak bulundu. Balon anjiyoplasti yapılan hastalarda ortalama 3.1 (2-5) kere dilatasyon yapıldı, kullanılan balon kateterlerin çapları ortalama 7.3 mm (5-12 mm) idi. Balon anjiyoplasti yapılan iki hastada, gradiyentte yeterli düşüş olmadığı tespit edildi ve bir büyük balon kateter kullanılarak işlem tekrarlandı ve gradiyentte anlamlı düşme olduğu görüldü.

TARTIŞMA VE SONUÇ: Aort koarktasyonu, tüm konjenital kalp hastalıklarının % 5-8'ini oluşturmaktadır. Koarktasyonla biküspit aort kapağı ve ventriküler septal defekt birlikteliği sıktır. Darlık sıklıkla sol subklavyen arterin hemen distalindedir. Cerrahiye alternatif olan girişimsel tedavi seçenekleri arasında, balon kateterle dar olan bölgenin yırtılması ve vasküler stent implantasyonu bulunmaktadır.

P-154

RCA İçinde Kopan İVUS Kateterinin Çıkarılması

Kemal Nişli[1], Hüseyin Oflaz[2]

[1]İTF Pediatrik kardiyoloji
[2]İTF Kardiyoloji

GİRİŞ-AMAÇ: İntravaskuler ultrason (IVUS), hem koroner arter lumeni, hemde damar duvarının yüksek çözünürlüklü kesit görüntülerini veren bir tekniktir. Anjiyografik açıdan ciddiyeti şüpheli olan koroner lezyonların değerlendirilmesinde ve anjiyoplasti işleminde yol gosterici olarak kullanılmaktadır. Kateter 3F kalınlığında 6F kılıf içinden çalışabilmektedir.

OLGU: Altmış iki yaşında erkek hasta efor testi pozitif olduğu için yapılan koroner anjiyoda sağ koronerde ciddi görülen plak İVUS ile değerlendirilmesi planlanmış. İşlem sırasında kateterin kopup sağ koroner içinde kaldığı ve spazma yol açarak göğüs ağrısına neden olduğu görüldü. 100 cm 7F uzun kılıf içinden 100 cm 4F hidrofilik kateter gönderilebilmesi için uzun kılıf kesilip 6F kısa kılıf ucu yerleştirildi. Hidrofilik tel üzerinden 4F kateter sağ koroner distaline gönderildi 10 mm snare açılıp geriye doğru gelinirken İVUS kateteri yakalanıp yavaşça uzun kılıfın içine alındı.

TARTIŞMA VE SONUÇ: Beklebmedik durumlarda ani doğru karar vermek hayat kurtarıcı olabilir.

P-155

Williams Beuren Sendromlu Yenidoğanda, Ağır Bilateral Pulmoner Arteriyel Hipoplazinin Transkateter Tedavisi

Ender Ödemiş, Hasan Tahsin Tola, Neslihan Kıplapınar, Alper Güzeltaş, İhsan Bakır

İstanbul Mehmet Akif Ersoy Göğüs Kalp Damar Cerrahisi Eğitim ve Araştırma Hastanesi

Williams-Beuren Sendromu (WBS) kalp anomalilerinin eşlik ettiği nadir bir mikrodelesyon sendromudur. Supravalvüler aort darlığı (SVAS) ve periferik pulmoner arter darlığı en sık görülen patolojilerdir. SVAS ilerleyici ve cerrahi onarım gerektirmesine rağmen, PPS genellikle kendiliğinden düzelir. Bazen şiddetli hipoplazilerde gerileme olmaz. Bu yazıda, bir infantta balon ile dilatasyon işlemine yanıt vermeyen, şiddetli periferik pulmoner arter hipoplazisinin transkateter bilateral stent implantasyonu ile başarılı tedavisini sunduk.

Anahtar Kelimeler: Williams Beuren Sendromu, periferik pulmoner stent.

P-156

Ağır pulmoner stenoza bağlı suprasistemik sağ ventrikülü olan beş yaşındaki olguda başarılı pulmoner balon valvüloplasti

Yılmaz Yozgat, Rahmi Özdemir, Önder Doksöz, Cem Karadeniz, Barış Güven, Mehmet Küçük, Timur Meşe, Nurettin Ünal

İzmir Dr. Behçet Uz Çocuk Hastalıkları ve Cerrahisi Eğitim ve Araştırma Hastanesi Çocuk Kardiyoloji Kliniği, İzmir

GİRİŞ-AMAÇ: 5 Yaşında erkek hasta çabuk yorulma şikayeti ile polikliniğimize müracaat etti.

OLGU: Olgunun yapılan fizik muaynesinde hafif santral siyanoz (SO2 %84),pulmoner odakta 4/6 sistolik ejeksiyon üfürümü ve sol üst parasternal kenar boyunca güçlü trill saptandı. Olgunun telekardiyografisi normal olup EKG'sinde P-pulmonale, sağ aks deviasyonu, sağ ventrikül hipertrofisi izlendi. Transtorasik ekokardiyografik incelemede sağ ventrikülün konsantrik hipertrofisi, İVS ve İAS'nin sağa doğru bulging yaptığı ve suprasistemik sağ ventrikül basıncı sonucu açılan foramen ovalede siyanoza neden olacak kadar aşırı sağ- sol şant varlığı izlendi. Triküspid kapakta 150 mmHg gardientli pansistolik regurjitan jet akım, pulmoner kapakta sistolik doming, hafif poststenotik dilatasyon (r/o displastik kapak) ve 200 mmHg transpulmoner gradient izlendi (resim 1,video-1-2,). Pulmoner kapakta PW Doppler ile Sağ ventrikülün diyastolik kompliyans bozukluğu sonucu oluşan antegrad diyastolik pulmoner akım izlendi (resim 2).Olguya kalp kateterizasyonu ve başarılı perkutan pulmoner balon valvüloplasti (BVP) işlemi yapıldı(video-3). Olgunun pulmoner BVP öncesi hemodinamik bulguları RA basıncı 12/6/5, RV basıncı 157/5, PA basıncı 16/7/12 mmHg olarak saptandı.Pulmoner BVP sonrası ise RV basıncı 80/5,PA basıncı 25/8/15 mmHg olarak saptandı.

TARTIŞMA VE SONUÇ: Pulmoner BVP sonrası olgunun arteriyel oksijen saturasyonu ilk 10 dakika içinde %85'den %94'e yükseldi. Hafif displastik pulmoner kapak görünümüne ve suprasistemik sağ ventrikül basıncına rağmen olguda başarılı şekilde pulmoner BVP yapılabilmiştir. Suprasistemik basınca sahip hafif displastik pulmoner kapaklı olgularda Pulmoner BVP işleminin denenmesi gerektiğini düşünüyoruz.

resim 1

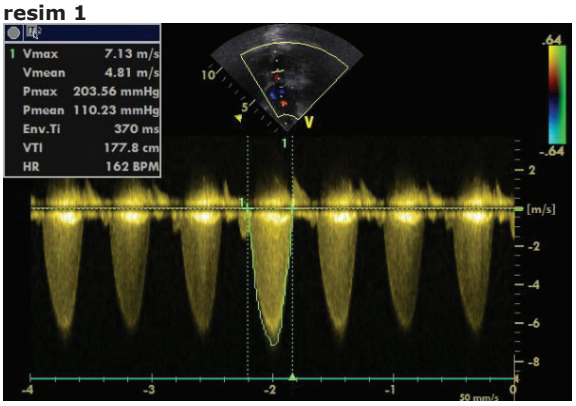

resim 1

resim 2

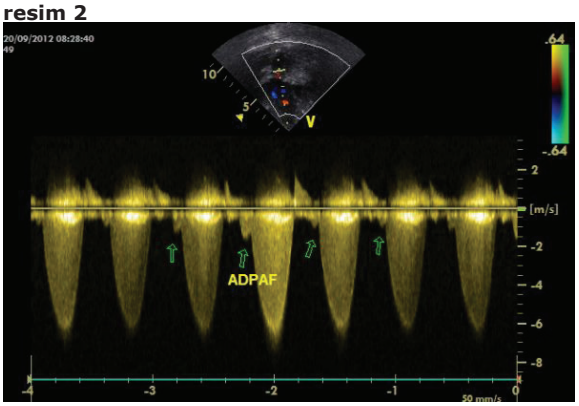

resim 2

P-157

Kateterizasyon ile Atrial Septal Defekt (ASD) kapatma işlemi uygulanan hastaların değerlendirilmesi

Ertürk Levent[1], Sibel Bozobalı[1], Murat Deveci[1], Zülal Ülger[1], Fatih Ayık[2], Yüksel Atay[2], Arif Ruhi Özyürek[1]

[1]Ege Üniversitesi Tıp Fakültesi, Pediatrik Kardiyoloji BD, İZMİR
[2]Ege Üniversitesi Tıp Fakültesi, Pediatrik Kalp ve Damar Cerrahisi AD, İZMİR

Atrial Septal Defekt (ASD) tüm konjenital kalp hastalıkları içinde sık görülen bir kardiyak anomalidir. Sekundum tip Atrial Septal Defektler (ASD) tüm ASD'lerin yaklaşık %70'ini oluştururlar. Bu tip defektlerde hastayı operasyona vermeden kateterizasyon ile defekti kapatmak mümkün olmaktadır. Bu çalışmada kliniğimizde çeşitli kapatma cihazları ile ASD kapatması uygulanan hastalar değerlendirilmiştir. Kliniğimizde bugüne kadar çeşitli kapatma cihazlarlarıyla 70 ASD kapatma işlemi uygulanmıştır. Hastaların 39'u kız 31'i erkekti. Hastaların en küçüğü 4, en büyüğü 28 yaşındaydı ve yaş ortalaması 6,3 ± 5,5 idi. Tüm hastalarda işlem genel anestezi altında ve Transösefagial Ekokardiyografi eşliğinde yapıldı. Hastaların 2'sinde 2 ASD saptanırken diğerlerinde tek ASD vardı. Hastalarda cihaz olarak 53'ünde Amplatzer Septal Ocluder, 15'inde Oclutec Figulla Septal Ocluder, ve 2'sinde Solysafe Septal Ocluder kullanıldı. Bir hastada iki defekt iki adet cihaz (ASO) kullanılarak kapatıldı. Hastaların hiçbirinde majör komplikasyon saptanmazken, 3'ünde sonradan düzelen minör ritm bozuklukları izlendi. Hastaların biri hariç ASD lerde tam kapanma kateter laboratuarında gerçekleşirken, birinde bir gün sonra tam kapanma izlendi. Sonuç olarak seçilmiş sekundum ASD'li hastalarda kateterizasyon ile ASD kapatma son derece güvenli ve efektif bir yöntem olarak görünmektedir.

Resim 1.

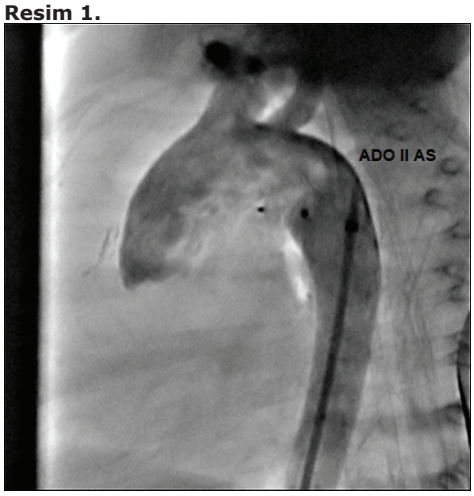

ADO II AS kullandığımız bir olgunun görünütüsü.

P-158

Patent duktus arteriyozusun transkateter yolla kapatılmasında kullanılan cihazların karşılaştırılması

Ahmet İrdem, Osman Başpınar, Mehmet Kervancıoğlu, Derya Aydın Şahin, Metin Kılınç

Gaziantep Üniversitesi, Çocuk Kardiyoloji Bilim Dalı, Gaziantep

Teknolojinin hızlı gelişiminin getirdiği cihaz çeşitliliği ve uygulama kolaylığı, birçok PDA tipinin transkateter yolla kapatılabilir hale gelmesini sağlamıştır. Geriye dönük yaptığımız bu çalışmada, merkezimizde PDA kapatmada kullanılan cihazların sonuçlarını, etkinliklerini, komplikasyonlarını ve birbirine olan üstünlüklerini karşılaştırdık.

Transkateter yolla PDA'sı kapatılan toplam 392 hastanın yaşları 1 ay ile 49 yıl arasında değişmekte olup yaş ortalaması 4.9 + 5.2 yıl, ortancası üç yıl idi. Çalışmaya alınan hastaların kız/erkek oranı 1.8 olarak bulundu. Yaş ortalamaları karşılaştırıldığında ADO II cihazı daha çok küçük yaş grubunda kullanılırken, Flipper koil (Cook) ise en büyük yaş grubundaki hastalarda kullanıldı (p=0.001). ADO II cihazı kullanılan hastaların vücut ağırlıkları ortalamasının, Flipper coil (Cook) kullanılan hastaların vücut ağırlıkları ortalamasına göre anlamlı oranda düşük olduğu saptandı (p=0.001). Pulmoner hipertansiyonu olan hastalarda anlamlı olarak daha çok ADO I cihazı kullanıldı (p=0.001). Tip A duktusu olan hastalarda sıklıkla (%33.6) ADO II cihazı kullanıldığı tespit edildi. Duktus çapının (D1) en geniş olduğu hastalarda, ADO I cihazı daha fazla kullanılırken, D1'i en dar olan hastalarda Gianturco koilin anlamlı olarak daha fazla kullanıldığı görüldü (p=0.001). İşlemden altı ay sonra hastaların %2.6'sında rezidüel şant olduğu saptandı. Rezidüel şant en sık NOK cihazı kullanılan hastalarda görülmüş olup, işlemden hemen sonra %46.7, 24 saat sonra %31.2 ve altı ay sonra %9 oranında bulundu. İşlem sonrası EKO'da hastaların %3.2'sinde inen aortada, %2.1'inde ise sol pulmoner arter dalında akım hızlanması ve/veya darlık gradiyenti olduğu görüldü.

Sonuç olarak; transkateter yolla PDA kapatmada hasta ve cihaz seçimi önemli olup, hastanın yaş ve vücut ağırlığı, duktusun boyutları ve kullanılacak cihazın büyüklüğü arasındaki dengenin iyi değerlendirilmesi gerekmektedir.

Resim 2.

Cihaz tipi sayı (yüzde)	Gianturco 14(%3.6)	Flipper koil (Cook) 53(%13.6)	ADO I 92(%23.5)	NOK 77(%19.6)	ADO II 134(%34.2)	P değeri
Yaş (yıl)* Ortanca	6.6 ± 5.2 6	7.3 ± 7.2[a] 7	5.3 ± 5.1 4	5.4 ± 5.4 3.5	3.5 ± 3.7[a] 1.8	0.001
≤1 yaş (n=61) (%)	0 (%0)	4(%7.5)	14(%15.2)	7(%9.1)	36(%26.9)	0.001
>1-<5 yaş (n=162) (%)	6(%42.9)	19(%35.8)	40(%43.5)	35(%45.5)	62(%46.3)	0.001
>5 yaş (n=147) (%) Erkek: Kız	8 (%57.1) 9: 5	30(%56.6) 20: 33	38(%41.3) 16: 76	35(%45.5) 34: 43	36(%26.9) 57: 77	0.001 0.001
Va* (kg) Ortanca	23.3 ± 15.5 17.5	22.9 ± 14.5[b] 19.5	18.7 ± 13.7 14.3	18.0 ± 12.4 14	14.6 ± 10.4[b] 10.9	0.001
D1 çapı* (mm)	1.4 + 0.3	2.0 + 1.2	3.4 + 1.3[c]	2.3 + 1	1.9 + 0.8	0.001
PDA tipi**						0.001
A 310 (%)	6 (%42.9)	39 (%73.6)	86 (%93.5)	72 (%93.5)	107 (%79.9)	
B 11 (%)	-	2 (%3.8)	2 (%2.2)	-	7 (%5.2)	
C 42 (%)	5 (%35.7)	7 (%13.2)	3 (%3.3)	5 (%6.5)	13 (%9.7)	
D 1 (%)	-	-	-	-	1(%0.7)	
E 6 (%)	-	2 (%3.8)	-	-	3 (%2.2)	
Bilinmeyen 11 (%)	3 (%21.4)	3 (%5.7)	1 (%1.1)	-	3 (%2.2)	
PAH n=89***	0/14(%0)	9/44(%20.5)	36/84(%42.9)[c]	18/74(%24.3)	26/120(%21.7)	0.001

PDA kapatmada kullanılan cihazların karşılaştırılması.

P-159

ADO II cihazı uygulanan PDA vakasında erken dönemde sol akciğer perfüzyonunda azalma

Derya Çimen[1], Derya Arslan[1], Osman Güvenç[1], Ahmet Sert[2], Eyüp Aslan[2], Bülent Oran[1], Gonca Karagedik[3]

[1]Selçuk Üniversitesi Tıp Fakültesi Çocuk Hastalıkları Ana Bilim Dalı,Çocuk Kardiyoloji BD,Konya
[2]Konya Eğitim Araştırma Hastanesi, Çocuk Kardiyoloji BD,Konya
[3]Selçuk Üniversitesi Tıp Fakültesi Nükleer Tıp ABD, Konya

GİRİŞ-AMAÇ: Bu çalışmada ADO II cihazı ile kapatılan patent duktus arteriyozus (PDA) olgusunda geç dönemde meydana gelen akciğer perfüzyon bozukluğu sunuldu.

YÖNTEM-BULGULAR: İki yaşında kız hasta kalbinde üfürüm tespit edilmesi üzerine polikliniğimize başvurdu. Yapılan ekokardiyografik incelemesinde sol boşluklar genişti, AV kapak kaçağı yoktu, çapı 3 mm olan sol sağ şantlı PDA tespit edildi. Hastaya 3x5 mm çapında ADO II cihazı uygulandı. Üç ay sonraki kontrolünde vital bulgular normal, dinlemekle solunum sesleri normaldi. Ekokardiyografisinde jet uzunluğu 25 mm olan 3. derece triküspit kapak yetmezliği tespit edildi. Pulmoner arter sol dalında 25 mmHg gradiyent alındı. Rezidü şant izlenmedi. Kontrol akciğer grafisinde havalanma farklılığı olan hastanın akciğer ventilasyon perfüzyon sintigrafisinde solda minimal perfüzyon kaybı tespit edildi. Klinik şikayeti olmayan hasta yakın takibe alındı.

TARTIŞMA VE SONUÇ: PDA kapatmada kullanılan cihazlarda ilerde oluşabilecek akciğer perfüzyon bozukluğunun kontrollerde dikkatli takip edilmesi gerekmektedir.

P-160

Doğuştan Düzelmiş Büyük Arterlerin Transpozisyonuna Eşlik Eden Atriyal Septal Defektin Transkatater Kapatılması: Bir Olgu Sunumu

Haşim Olgun, Naci Ceviz, Canan Yolcu, İrfan Oğuz Şahin

Atatürk Üniversitesi, Tıp Fakültesi, Çocuk Kardiyoloji Bilim Dalı, Erzurum

Doğuştan düzelmiş büyük arterlerin transpozisyonu (DDBAT) seyrek görülen ve nadir olarak atriyal septal defekt (ASD)'in eşlik ettiği bir doğuştan kalp hastalığıdır. His bandının pozisyonundan dolayı DDBAT'ya eşlik eden konjenital kalp defektlerinin (çoğunlukla ventriküler septal defekt) ameliyatı ileri derece kalp bloğu ile sonuçlanabilir. Atriyal septal defektin kapatılmasında transkatater yöntem ve değişik cihazlar yaygın olarak kullanılmaktadır. Çocuklarda DDBAT'ye eşlik eden ASD'nin transkatater yöntemle kapatılması bildirilmemiştir. Biz DDBAT'ye eşlik eden ASD'si transkatater yöntemle kapatılan bir çocuk olguyu sunuyoruz. On iki yaşında DDBAT ve eşlik eden hemodinamik olarak önemli sekundum ASD'si olan olgu polikliniğimizde yıllık kontroller ile izlenmekte iken son zamanlarda hastanın egzersiz kapasitesinde azalma oldu. Hastanın transtorasik ekokardiyografi ile 16 mm olarak ölçülen tek bir ostium sekundum ASD'si vardı. Kardiyak kateterizasyon sonucunda elde edilen veriler ile Qp/Qs 2.41 olarak hesaplandı ve pulmoner arter basıncı normaldi. Transözofageal ekokardiyografi (TEE) ile tüm rimlerin transkateter kapatma için uygun büyüklükte olduğu tespit edildi. "Balon sizing" yapıldı ve ASD TEE ile 17.5 mm, skopi ile 17.5 mm olarak ölçüldü. Daha sonra 19 mm Amplatzer (AGA Medical Corporation, MN, USA) "septal occluder" kullanılarak defect kapatıldı, rezidüel defect saptanmadı. Atriyoventriküler kapaklara bası bulgusu, sistemik ve pulmoner venlerde daralma bulgusu saptanmadı. İşlemden sonra çocuğun çarpıntı şikayeti olması üzerine yapılan 24 saat Holter monitorizasyonu incelemesinde supreventriküler erken vurular, couplet ve nonsustained supraventriküler taşikardi atakları saptandı. Ertesi gün hasta aspirin ve betabloker (metaprolol) tedavisi ile taburcu edildi. Çarpıntı şikâyeti birinci hafta sonunda kaybolurken yapılan Holter monitorizasyonda seyrek supraventriküler erken atımlar saptandı. Atriyoventriküler iletim kusuru saptanmadı. Bildiğimiz kadarıyla olgumuz çocukluk yaş grubunda DDBAT'lu bir olguda ASD'nin transkatater yöntemle kapatıldığı ilk vakadır.

şekil1

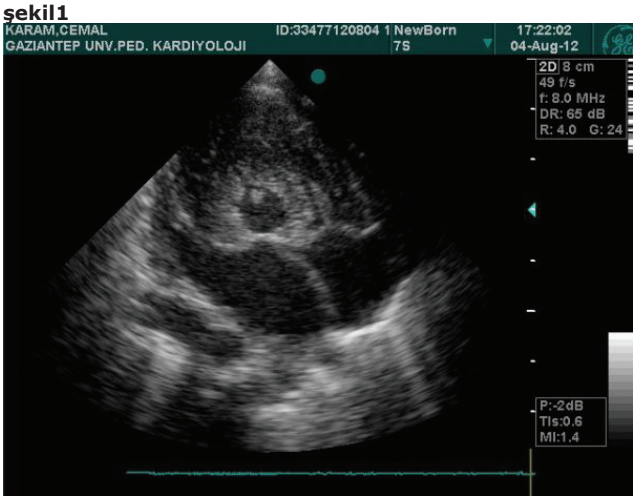

hipoplastik sol ventrikül

şekil2

sol ventriküler sinusoidler

P-161

Sol Ventriküler Myokardiyal Sinüsoidi Olan Hipoplastik Sol Kalp Sendromlu Bir Olgu

Derya Aydın Şahin, Osman Başpınar, Mehmet Kervancıoğlu, Metin Kılınç

Gaziantep Üniversitesi, Çocuk Kardiyoloji Bilim Dalı

Bir buçuk aylık kız hasta nefes darlığı ve morarma şikayeti ile başvurdu. Fizik muayenesinde genel durumu kötü, siyanoze, takipneik ve dispneik idi. Kalp atımı 132/dk, Saturasyon O2 %72, Tansiyon 72/40 mm Hg, diğer bulgularda özellik yoktu. PA-AC grafisinde kardiyomegali saptanan hastanın EKO'sunda hipoplastik sol kalp sendromu, aort ve mitaral kapak hipoplazisi, ince PDA ve küçük ASD tespit edildi (şekil I). Yapılan kardiyak kateterizasyonda hipoplastik sol kalp sendromu, sol ventrikül bağımlı sol koroner dolaşım, sol ventriküler sinüsoidler, aortik hipoplazi, PDA bağımlı sistemik dolaşım, PFO ve sadece sağ koroner arter tespit edildi (şekil 2). Sinüsoidler aracılığıyla sol ventrikül beslendiğinden dolayı sol ventrikül ve sol atriumdaki basıncı düşürmemek için septostomi yapılmadı. Kateterizasyon sırasında kardiak arrest gelişti, yapılan resusitasyon sonrası hasta yoğunbakıma yatırıldı. Destek tedavi uygulanan hasta 3 saat sonra ex oldu. Bu vakayı literatürde çok nadir olduğu için sunuyoruz.

P-162

Transkateter yolla duktusu kapatılan hastalarımızın genel değerlendirilmesi

Ahmet İrdem, Osman Başpınar, Mehmet Kervancıoğlu, Derya Aydın Şahin, Metin Kılınç

Gaziantep Üniversitesi, Çocuk Kardiyoloji Bilim Dalı, Gaziantep

Toplam 392 hastanın %64'ü kız, %36'sı ise erkek, (kız/erkek oranı 1.8) idi. Yaşları 1 ay ile 49 yıl arasında değişmekte olup yaş ortalaması 4.9 + 5.2 yıl iken, %43.6'sı 1-5 yaş arası, %38'ı beş yaşından büyük, %18.4'ü ise bir yaşın altında idi. Hastaların %64.3'ünde izole PDA, %6.4'ünde ek olarak sekundum ASD, %3.3'ünde APCA, %2'sinde VSD, %1.6'sında biküspid aortik kapak, %1.3'ünde subaortik diskret membran ve hafif aort yetersizliği, %1'inde valvüler pulmoner darlık ve %0.8'inde ise aort koarktasyonu vardı. Hastaların 25'inin (%6.4) aynı zamanda Down sendromlu olduğu tespit edildi. Duktusu görüntülemek için hastaların %77.3'üne sadece lateral pozisyonunda kontrast madde enjeksiyonu yapıldı. Hastaların Qp/Qs oranı ortalama 1.76 + 0.7 (0.45-10) iken, pulmoner arter ortalama basıncı (PAB) 25 + 12.9 mmHg (10-103 mmHg) idi. Ortalama PAB bakılan 344 hastanın 93'ünde (%27) PAH vardı. ADO I cihazı kullanılan 84 hastanın 36'sında (%42.8) pul-

moner hipertansiyon bulunurken, Gianturco koil kullandığımız tüm hastaların pulmoner arter basıncının ise normal sınırlarda olduğu saptandı. Ayrıca PAH'ı olan hastalarda anlamlı olarak daha çok ADO I cihazının kullanıldığı tespit edildi (p=0.001). Hastaların %64.4'ünün PDA'sı venöz yol, %35.6'nın ise arteryel yol kullanılarak kapatılırken, sıklıkla venöz yol kullanıldığı saptandı (p=0.001). ADO I, NOK ve Cardi-O-Fix cihazlarında sadece venöz yol kullanılırken, Gianturco koilde %78.5 (11/14) hastada, Flipper koilde %77 (41/53) hastada ve ADO II'de %58.9 (79/134) hastada istatistiksel olarak anlamlı bir şekilde, daha fazla oranda arteryel yol kullanılarak PDA kapatma işlemi uygulandı (p=0.001). ADO II AS'de ise %40 (2/5) hastada arteryel yol kullanıldı. Cerrahi yöntemle duktal ligasyon uygulanan ve sonrasında rezidüel şantı devam eden yedi (%1.8) hastaya transkateter yolla PDA kapatma uygulandı. Aynı seansta; iki hastaya Amplatzer septal oklüder ile ASD kapatma, birer hastaya ise APCA'nın Gianturco koil ile oklüzyonu, Amplatzer perimembranöz VSD cihazı ile VSD kapatma ve valvüler pulmoner darlığa balon valvüloplasti uygulanması işlemi yapıldı.

Resim 1.

Tablo 12. PDA kapatmada tercih edilen damar giriş yolu

Cihaz tipi sayı (yüzde)	Gianturco 14(%3.6)	Flipper koil (Cook) 53(%13.6)	ADO I 92(%23.5)	NOK 77(%19.6)	ADO II 134(%34.2)	P değeri
Arteryel yol	11/14 (%78)	41/53 (%77)	-	-	79/134 (%58.9)	0.001
Venöz yol	3/14 (%22)	12/53 (%23)	92/92 (%100)	77/77 (%100)	55 (%41.1)	0.001

PDA kapatmada tercih edilen damar yolu girişi.

Resim 2.

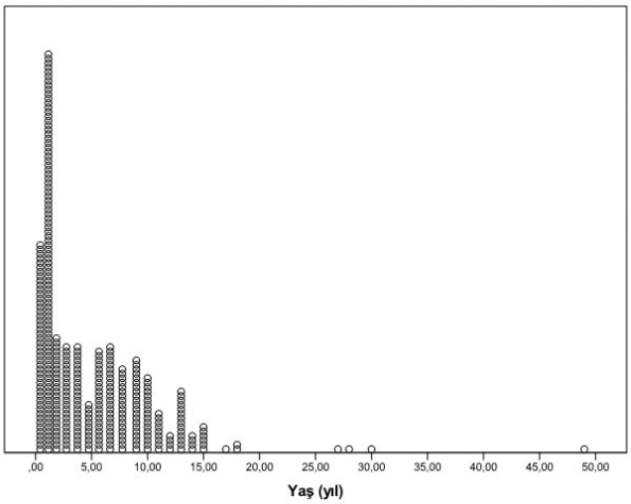

Hastaların yaş dağılımı

P-163

Luthembacher Sendromulu Bir Olguda Asd'nin Perkütanöz Kapatılması

Pelin Köşger, Gökmen Özdemir, Ali Yıldırm, Tevfik Demir, Birsen Uçar, Zübeyir Kılıç

Eskişehir Osmangazi Üniversitesi Tıp Fakültesi Hastanesi, Çocuk Kardiyoloji Bilim Dalı,Eskişehir

Luthembacher Sendromu; Konjenital Sekundum Ariyal Septal Defekt (Asd) İle Romatizmal Mitral Kapak Hastalığının Birlikteliği Olup, Erken Dönemde Ciddi Pulmoner Hipertansiyon Gelişimi İçin Risk Oluşturur. Mitral Balon Valvuloplasti Ve Atriyal Septal Occluder İle Asd'nin Kapatılması Cerrahi Tedaviye Alternatif Oluşturmaktadır. 17 Yaşında Yorgunluk Sebebiyle Başvurusunda Değerlendirilen Erkek Olgunun Transtorasik Ekosunda Mitral Kapak Alanı Plenimetrik 2.8 Cm2, En Yüksek Diyastolik Gradyent: 18Mmhg, Yetersizlik Velositesi 5M/Sn, Yetersizlik Jet Uzunluğu: 58 Mm, Yetersizlik/La Alanı: 1/3, 17 Mm Çapında Sekundum Asd Saptandı. Kalp Kateterizasyonunda Ortalama Pulmoner Arter Basıncı 40 Mmhg, Pulmoner Wedge Basıncı: 22 Mmhg Ölçüldü, Asd Amplatzer Septal Occluder Device İle Kapatıldı, Ciddi Mitral Darlık Bulguları Olmaması Ancak Orta Derecede Mitral Yetersizlik Olması Sebebiyle Olguya Mitral Balon Valvuloplasti Uygulanmadı. İşlem Sonrası 6. Ayında Kontrol Transtorasik Ekokardiyografisinde En Yüksek Diyastolik Gradyent: 13 Mmhg Olup Mitral Darlık Derecesinde Artış Olmadığı Gözlendi. Yetersizliğin Ön Planda Olduğu Hafif Mitral Darlıklı Romatizmal Kapak Hastalığına Geniş Sekundum Asd'in Eşlik Ettiği Olgularda, Asd'nin Perkütanöz Yolla Kapatılması, Pulmoner Hipertansiyonu Sınırlandırarak Mitral Darlık İçin Müdahale Yaşının Geciktirilmesinde Etkin Bir Yaklaşım Olabilir.

P-164

Konjenital kalp hastalıklarına eşlik eden üriner sistem anomalilerinin sıklığı ve özellikleri

Yılmaz Toprak, Ahmet İrdem, Metin Kılınç, Osman Başpınar, Mehmet Kervancıoğlu

Gaziantep Üniversitesi Tıp Fakültesi, Çocuk Kardiyolojisi Bilim Dalı, Gaziantep

Bu çalışmanın amacı; konjenital kalp hastalıklarına eşlik eden üriner sistem anomalilerinin sıklık ve özelliklerini saptamak ve sineürografik görüntülerin üriner sistem anomalilerini belirlemedeki etkinliklerini ortaya koymaktır. Kliniğimizde 1 Ocak 2006-30 Haziran 2011 tarihleri arasında yapılan sineürografi görüntüleri retrospektif olarak incelendi. Anjiokardiyografi yapılan 2019 olgunun görüntüleri çalışmamıza dahil edildi. 1844 olguda konjenital kalp hastalığı tesbit edildi. Bu grup hasta içinden üriner sistem anomali tesbit edilen 38 olgunun tanı yaşı ortalaması 4.2±0.4 yıl, %52.6'sı (20) erkek ve %47.4'ü (18) kız olarak bulundu. Üriner sistem anomali sıklığı %2 olarak bulundu. Üriner sistem anomali tesbit edilen 38 olgu incelendiğinde; olguların 17'sinde (%44.7) pelvikalisiyel dilatasyon görüldü ve bu patoloji konjenital kalp hastalıklarına eşlik eden üriner sistem anomalileri nedenleri arasında ilk sırada yer aldı; ayrıca olgularımıza eşlik eden en sık konjenital kalp hastalığı ventriküler septal defekt olup, 8 (%21) olguda yer aldı. Konjenital kalp hastalıklarının birçoğuna üriner sistem anomalileri eşlik edebilir. Bu nedenle anjiokardiyografi esnasında yapılacak sineürografik çalışmalar bu grup hastalara erkenden teşhis olanağı sağlayacak ve tedavinin gecikmesinden doğacak komplikasyonları önleyecektir.

Resim 1.

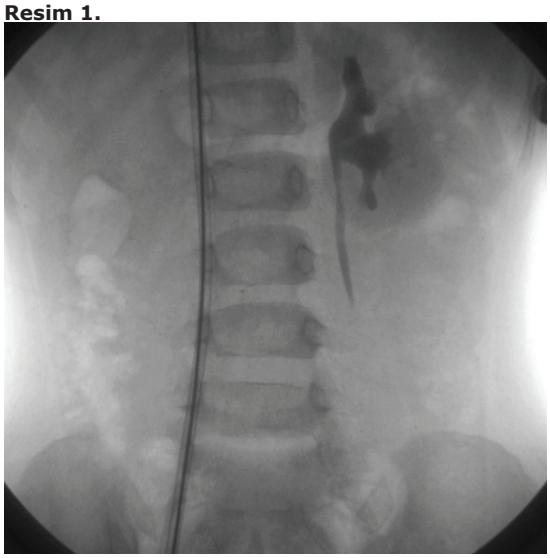

Sağ böbrekte agenezi

Resim 2.

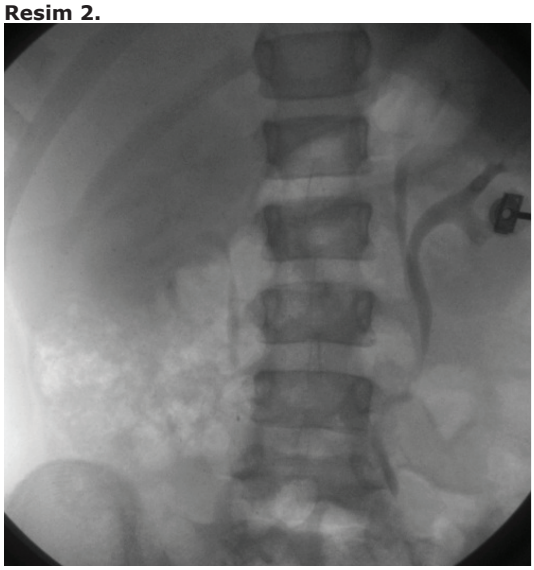

Sol böbrekte çift toplayıcı sistem

Resim 1

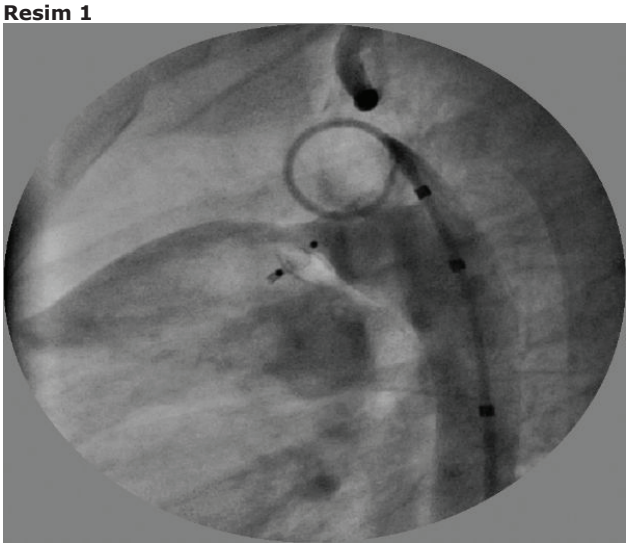

ADO II'nin yer değiştirmesi nedeniyle gelişen rezidüel PDA

Resim 2

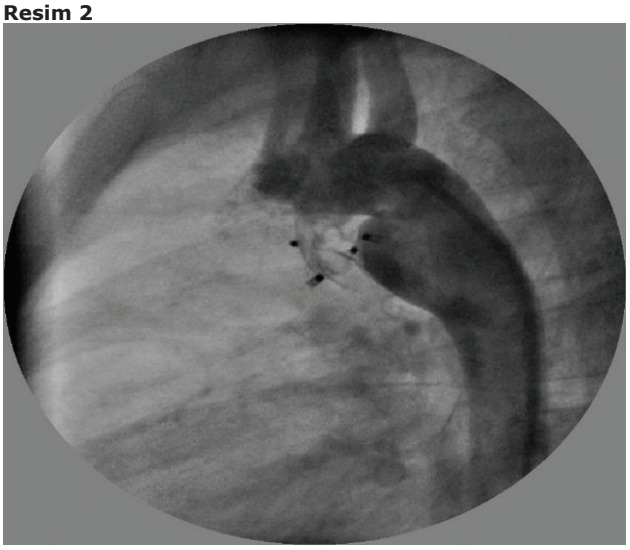

Rezidüel PDA'nın transkateter yöntemle kapatılması

P-165

Esneklik avantajın dezavantaja dönüşmesi: Yerleştirildikten Sonra Şekil Değiştiren Amplatzer Ductal Occluder II: 2 Olgu Sunumu

Işıl Yıldırım[1], Nazan Özbarlas[2], Alev Arslan[3], Sevcan Erdem[2], Ufuk Utku Güllü[2], Osman Küçükosmanoğlu[4]

[1]Adana Numune Eğitim ve Araştırma Hastanesi, Seyhan Uygulama Merkezi
[2]Çukurova Üniversitesi Tıp Fakültesi, Çocuk Sağlığı ve Hastalıkları A.B.D., Çocuk Kardiyoloji Ünitesi
[3]Kayseri Eğitim ve Araştırma Hastanesi
[4]Medicana International, İstanbul

"Amplatzer ductal occluder" (ADO) II cihazı kullanılarak transkateter yöntemle başarılı bir şekilde patent ductus arteriosus (PDA) kapatılan, izlemde cihazın bel kısmının kayması ve aortik retansiyon diskinin bükülmesi nedeniyle rezidüel şant gelişen 2 olgu sunulmaktadır.

OLGU I: 22 aylık erkek hastada anjiyografik incelemede en dar çapı 2.5 mm, ampülla çapı 5.2 mm olan PDA saptandı ve 3x4 ADO II cihazı ile defekt kapatıldı. İşlem sonrası anjiyografide kapanmanın tam olduğu görüldü. İşlemden 24 saat sonraki kontrol ekokardiyografide rezidüel kaçak olduğu görüldü. İlk işlemden 1 yıl sonra rezidüel kaçak 4x4 ADO II cihazı ile kapatıldı. Olgu II: 17 aylık erkek hastada anjiyografik incelemede en dar çapı 3.4 mm, ampülla çapı 7 mm olan kısa, konik PDA görüldü; PDA 4x4 ADO II cihazı ile kapatıldı. Cihaz bırakılmadan hemen önce yapılan anjiyografide cihazın uygun yerleşimde olduğu ve yeterli kapanma sağladığı görüldü; ancak cihaz bırakılırken bel kısmının taşıyıcı kablonun ayrılması ile pulmoner tarafa doğru hafif kaydığı izlendi. İşlem sonrası yapılan kontrol anjiyografide cihaz içinden minimal kaçak olduğu izlendi. Bir gün sonra yapılan kontrol ekokardiyografide rezidüel kaçakta hafif artış olduğu görüldü. Rezidüel defekt 3 yıl sonra 6/4 ADO ile kapatıldı. Her iki hastada rezidüel kaçağın kapatılması için yapılan anjiyografik incelemede cihazların bel kısımlarının pulmoner arter tarafına kaydığı, bu kayma nedeniyle aortik disklerin büküldüğü ve bu nedenle cihazların duktusun uzun eksenine paralel olarak yer değiştirdiği görüldü. Her iki hastada da sol pulmoner arterde stenoz saptanmadı. Tartışma Her iki diskinin eklemli bağlantısının bulunması, ADO II'ye ek esneklik sağlamakta, bu sayede cihaz daha küçük taşıyıcı kılıflarla değişik boyut ve şekildeki PDA'larda kullanılabilmektedir. Her iki olgumuzda olduğunda gibi, cihazın salındıktan ve hatta tam kapanma sağlandıktan sonra da yer değiştirebileceği akılda tutulmalı ve bu nedenle hastalar erken dönemde yakın izlenmelidir.

P-166

Perkütan yolla Atriyal Septal Defekt kapatılmasında Gore Heleks septal oklüder Deneyimimiz

Özge Pamukçu, Mustafa Argun, Abdullah Özyurt, Ali Baykan, Nazmi Narin, Kazım Üzüm
Erciyes Üniversitesi, Çocuk Kardiyoloji-Kayseri

GİRİŞ-AMAÇ Bu raporla, kliniğimizde gore helex septal oklüder cihazı kullanarak perkütan yolla atrial septal defekt (ASD) kapatılması işlemi uygulanan hastalara ait klinik deneyimimizin ve sonuçlarının değerlendirilmesi amaçlanmıştır.

OLGULAR: Erciyes Üniversitesi Çocuk Kardiyoloji bölümünde Kasım 2012-Mart 2013 yılları arasında atriyal septal defektleri Gore Helex septal occluder ile perkütan yolla kapatılan toplamda 5 hasta olmuştur. Bunların üçü kız ikisi erkekti. Hastaların yaş ortalaması 7.8±3.8 (5-14) idi. Hastaların atriyal septal defekt çapı 9.4±2.4mm (6-11); perkütan kapamada kullanılan ortalama cihaz çapı 23±5.7mm (15-30) idi. Vakaların hepsinde işlem öncesi ve işlem sırasında transtorasik, transözefagial ekokardiyografi yapıldı. Hastaların işlem öncesi ortalama Qp/Qs değerleri 1.37±0.24 (1.3-1.8), işlem sonrası ortalama Qp/Qs değerleri 1'e geriledi. Vakaların hepsinde işlem başarılı olarak gerçekleşti, hiçbir hastada komplikasyonla (cihaz embolizasyonu, ritim bozuklukları, damar yaralanmaları gibi) karşılaşılmadı. Kapama

sonrası hiçbir hastada rezidüel şant izlenmedi.Takipte hastalarda cihaz üzerinde thrombüs, cihaz erozyonu, periferik vasküler komplikasyon, serebro vasküler olay veya ölüm izlenmedi.

TARTIŞMA VE SONUÇ: Perkütan yolla sekundum atriyal septal defektlerin kapatılması son yıllarda cerrahinin yerini tamamen almış olan güvenli, etkin bir tedavi şeklidir. Gore helex septal oklüder nitinol temelli bir cihazdır ve nitinol temelli diğer cihazlarda olduğu gibi en önemli avantajı son aşamasına kadar geri alınabilir olmasıdır. Diğer cihazlara göre metal yükü daha az olan bu cihazların çapı 15-35mm arasında değişmektedir. En önemli dezavantajı geniş kılıf gerektirmesi ve gerilmiş çapı 20mmden fazla olan geniş defektlerde kullanılamamaktadır. Tecrübeli merkezlerde uygun cihaz ve hasta seçimi yapıldığında sekundum ASD'lerin metal yükü az olan bu cihazlarla perkütan yolla kapatılması kısa ve orta vadede güvenli, etkin bir tedavi şeklidir.

Resim 1

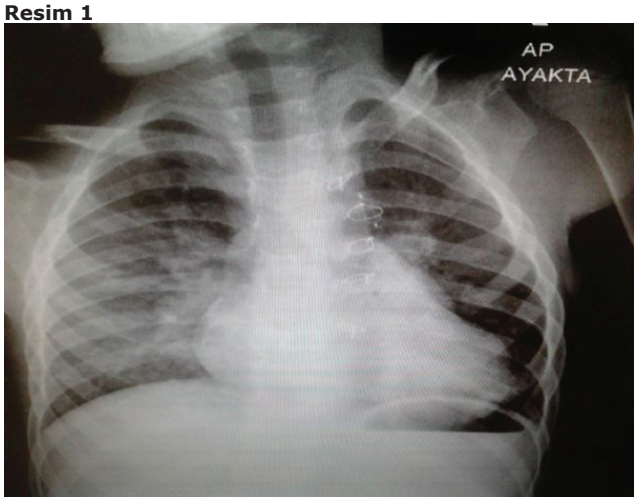

Pulmoner aşırı kan akımına neden olan mBT şant Amplatzer Vasküler Plug-I ile, sağdan sola şantlı 13 mm büyüklüğündeki ASD ise Amplatzer Septal Occluder ile kapatıldıktan sonra. Cihazlar yerinde izleniyor.

Resim 2

Şant ağzı enjeksiyonunda opak maddenin şanttan geçerek pulmoner arterleri doldurduğu izleniyor.

P-167

ASD ve modifiye BT şantın tek seansta transkateter kapatıldığı bir hasta: Olgu sunumu

Nuh Yılmaz, Murat Şahin, Özgür Kızılca, Tulay Demircan, Mustafa Kır, Nurettin Ünal, Gül Sağın Saylam

Dokuz Eylül Üniversitesi Tıp Fakültesi Çocuk Kardiyolojisi Bilim Dalı, İzmir

GİRİŞ-AMAÇ: Pulmoner kan akımının azaldığı siyanotik konjenital kalp hastalıklarında sistemik- pulmoner şant uygulamaları palyatif de olsa hayat kurtarıcıdır. Ancak bazı durumlarda şant kaynaklı aşırı pulmoner kan akımı pulmoner konjesyona, buna bağlı solunum problemleri ve pulmoner hipertansiyona yol açabilmektedir.

Bu yazıda ağır PS nedeniyle mBT şant ve pulmoner valvotomi yapılan ve sonrasında şant kaynaklı aşırı akım nedeniyle şantın kapatılması gereksinimi ortaya çıkan, ASD ve mBT şantın aynı seansta transkateter yolla kapatıldığı bir hasta sunmayı amaçladık.

OLGU: 6 yaşında E hasta. NSVY ile miadında 4100 gr olarak doğan olguya doğum sonrası morarma nedeniyle yapılan EKO'da PS(valvüler, önemli), ağır TY, ASD, PDA saptanarak sol mBT şant yapılmış. 4 aylıkken pulmoner valvotomi operasyonu yapılan hastanın şant kapatılmasını tolere edememesi nedeniyle şantı açık bırakılmış. İzlemde tekrarlayan akciğer enfeksiyonu nedeniyle hastaneye yatırılırak tedavi öyküsü mevcut olan hastada şanttan aşırı akım olduğu düşüncesiyle 15 aylıkken şantın girişimsel olarak kapatılması uygun görülmüş. Ancak vasküler plug ile kapatma işlemi sonrasında oksijen satürasyonunun %100'den %88'e düşmesi tolere edemediğini düşündürmüş ve vasküler plug geri alınmış. İzlemde pulmoner hipertansiyon bulgularının varlığı ve oksijen satürasyonun % 90'a düşmesi nedeniyle hasta şant ve ASD kapatılması amacıyla yatırıldı. Önce şant balonla tam olarak tıkandı ve %50 FiO2 altında satürasyonun %92 civarında olduğu izlenerek Amplatzer vasküler Plug-1 ile mBT şant kapatıldı. ASD'den var olan sağdan sola şant nedeniyle SpO2'nin düşük olduğu düşüncesi ile ASD uygun ölçüdeki Amplatzer septal occluder ile kapatıldı. İşlem sonrası SpO2 %100'e yükseldi. İşlem sonrası TY'nin azaldığı ve sağ ventrikül basıncının EKOda 35 mmHg olduğu ölçüldü.

TARTIŞMA: Pulmoner kan akımını artırmak amacıyla uygulanan cerrahi şantların birtakım komplikasyonları bulunmaktadır. Şant kaynaklı aşırı pulmoner akım da bunlardan biridir. Literatürde cerrahi şantların kapatılmasında vasküler plug'un kullanılabileceği belirtilmiş ancak henüz çok sayıda hastaya uygulanmış değildir. Ülkemizde yine hastanemizden bir vaka olmak üzere bildirilmiş başka vaka bulunamamıştır.

SONUÇ: Cerrahi şantların vasküler plug ile kapatılması uygun bir alternatif olabilir.

P-168

Terminal dönem kalp yetmezliği olan çocuk hastalarda, üçüncü nesil implante edilen sürekli akım ventrikül destek cihazı uygulaması

Zülal Ülger[1], Sibel Bozabalı[1], Ruhi Özyürek[1], Ertürk Levent[1], Çağatay Engin[2], Mustafa Özbaran[2]

[1]Ege Üniversitesi Tıp Fakültesi Pediatrik Kardiyoloji Bilim Dalı
[2]Ege Üniversitesi Tıp FAkültesi Kalp Damar Cerrahisi A.B.Dalı

Terminal dönem kalp yetmezliği olan çocuklarda, donor sayısının oldukça yetersiz olması nedeniyle, giderek artan sayıda hasta, ventrikül destek cihazıyla kalp nakli listesinde uzun süre beklemektedir. Bu nedenle, hastaların günlük aktivitelerini etkilemeyecek, uzun dönem mortalite ve morbiditesi düşük yeni ventrikül destek cihazı sistemlerine ihtiyaç bulunmaktadır. Üçüncü nesil implante edilen sürekli akım ventrikül destek cihazlarının geliştirmesiyle, sağkalım oranı ve yaşam kalitesi artmıştır; Ancak erişkinlere uygun olan bu cihazlar çocuk hastalar için çok büyük olduğundan, çocuklarda genellikle rutin olarak parakorporeal sistemler kullanılmaktadır. Bu bildiride, terminal kalp yetmezliği nedeniyle sürekli akım ventrikül destek cihazı (HeartWare Inc, Miami Lakes, FL) implante edilen çocuk hastaların izlem sonuçları sunulacaktır. İlk hastamız bu cihazın implante edildiği tüm Avrupadaki hastalar arasında, ayaktan izlenen en küçük hastadır. Ağustos 2012'den itibaren terminal kalp yetmezliği olan yaşları 7-13 yaş, ağırlıkları 18-44 kg arasında değişen üç (2 kız, 1 erkek)hastaya sürekli akım ventrikül destek cihazı implante edildi. Hastaların hepsi hastaneden taburcu edildi ve ayaktan takip edildi. Tüm hastalarda kalp yetmezliğinin nedeni dilate kardiyomiyopatiydi ve tüm hastalar yüksek doz pozitif inotrop tedavisi almakta olan hastalardı. Tüm hastalara median sternotomi ile giriş kanülü sol ventriküle yerleştirildi ve aortta yerleştirilen greft pompaya bağlandı. Kanama kontrol altına alındıktan sonra, heparin infüzyonu başlandı. Daha sonrasında oral antikoagülan tedavi başlandı. Hastaların tüpü postoperatif 1. Günde ekstübe edildi. Yoğun bakımda kalma süreleri 6-10 gün arasında değişti. Tüm hastalar, ventrikül destek cihazı implante edildikten 35-60 gün sonra taburcu edildi ve ayaktan takip edildi. Hastaların ayaktan takip edilmesi hastaların yaşam kalitesini belirgin artırdı ve hastaların psikolojik durumlarını olumlu yönde etkiledi.

P-169

13 yaşında bir homozigot ailevi hiperkolesterolemi vakasında koroner revaskülarizasyon

Eylem Tunçer, Murat Başaran, Nihat Çine, Behzat Tüzün, Ali Can Hatemi, Hakan Ceyran

Kartal koşuyolu yüksek ihtisas eğitim ve araştırma hastanesi kalp ve damar cerrahisi

GİRİŞ-AMAÇ: Ailevi homozigot hiperkolesterolemi varlığında erken yaşta koroner arter hastalığı gelişme riski artmıştır. Bu olgu sunumunda 13 yaşında yaygın koroner tutulumu olan bir familyal homozigot hiperkolesterolemi hastasına uygulanan başarılı koroner arter baypas cerrahisi sunulmuştur.

OLGU: 13 yaşında erkek hasta kliniğimize göğüs ağrısı şikayeti ile başvurdu. Hikayesinde 6 aydır bilinen homozigot ailevi hiperkolesterolemi hastalığı mevcut. Kolesterol seviyeleri 512 mg/dl LDL, 576 mg/dl total kolesterol, 30 mg/dl HDL ve 137 mg/dl trigliserit olarak tesbit edildi. Yapılan koroner anjiyografide ciddi proksimal sol sistem ve sağ koroner arter darlıkları tesbit edilmesi üzerine operasyonu planlandı. Ekokardiyografide hafif aort darlığı (28mmHg maximum gradiyent) ve normal ejeksiyon fraksiyonu tesbit edildi. Kardiyopulmoner bypass'da ve kross klemp altında LIMA-LAD, CXOM2-RIMA ve SVG-RCA anostomozları yapıldı. Hastanın sorunsuz bir postoperatif seyri oldu. Operasyon sonrası antiagregan ve yoğun antilipidemik tedaviye devam edildi.

TARTIŞMA VE SONUÇ: Ailevi homozigot hiperkolesterolemi LDL reseptör geninde mutasyondan kaynaklanan otozomal dominant bir hastalıktır. Bu hastalık varlığında erken yaşta koroner arter hastalığı gelişme riski artmıştır. Genellikle 20-30'lu yaşlarda koroner arter tutulumu başlasa da literatürde çocukluk çağında ameliyat olan hastalar da bildirilmiştir. Birçok yazar daha yüksek açıklık oranları ve ateroskleroza daha dirençli olmaları sebebi ile arteryel greftleri tercih etse de safen ven grefti ile ilgili başarılı sonuçlar bildirilmiştir. Hastalık aynı zamanda valvuler tutuluma da sebep olabilir. Hastalar yoğun antilipidemik tedavi ile beraber rutin ekokardiyografi kontrolleri ile yakından takip edilmelidirler. Hastalığın genetik tabiatından dolayı hastanın aile bireylerinin taranması ihmal edilmemelidir.

P-170

Konjenital kalp cerrahisi sonrası geç sternal kapatmada yeni bir sternal stent tekniği

Ersin Erek[1], Mehmet Kaya[1], İbrahim Cansaran Tanıdır[2], Özgen Koçyiğit[3]

[1]Mehmet Akif Ersoy Göğüs Kalp Damar Cerrahisi Eğitim ve Araştırma Hastanesi, Kalp ve Damar Cerrahisi Kliniği
[2]Mehmet Akif Ersoy Göğüs Kalp Damar Cerrahisi Eğitim ve Araştırma Hastanesi, Pediyatrik Kardiyoloji Kliniği
[3]Mehmet Akif Ersoy Göğüs Kalp Damar Cerrahisi Eğitim ve Araştırma Hastanesi, Anestezi ve Reanimasyon Kliniği

GİRİŞ-AMAÇ: Geç sternal kapatma erken infant ve neonatallerde kompleks konjenital kardiyak operasyonların önemli bir parçasıdır. Kardiyopulmoner baypasın uzun sürmesi, miyokardiyal ve pulmoner ödem, aritmi, sızma tarzı kanamalar ve küçük göğüs kafesi sternumu belirli bir süre açık bıraktırmayı gerektirebilir. Bazı kritik hastalarda, cilt ve sternum açık bırakılsa dahi, toraks duvarının elastisitesine bağlı olarak kardiyak kompresyon ve hemodinamik etkilenme görülebilir. Bu gibi durumlarda, sternumun iki kenarını birbirinden uzaklaştıracak stentlerin konulması gerekebilir. Bu çalışmada, standart sternum tellerinin bükülmesi ile oluşturulan yeni bir sternal stent tekniği sunulmaktadır. Teknik: Sternum teli önce sternumun sol tarafından geçirilir ve orta kısmına kadar çekilir. Telin iki ucu, birbiri etrafında bükülerek stabilitesi sağlanır. Bükülen tellerin uzunluğu, istenilen stent uzunluğu kadar ayarlanır. Daha sonra iğne içeren tel, sternumun diğer kenarından geçirilerek, diğer tel ucu ile sabitlenir. Aynı işlem ikinci bir bir tel ile tekrarlanır. Oluşturulan stentler, sternum kenarları kalbe temas etmeyecek şekilde, ark biçiminde şekillendirilir (şekil1). Steril serum torbasından oval şekilli plastik membran hazırlanır ve cilt kenarları boyunca tek tek prolen dikişlerle yara örtülür (şekil 2). Şeffaf membran, mediastenin takibinde kolaylık sağlar. Bu yöntem, 1900 gr hipoplastik sol kalp olgusunda Norwood ameliyatı sonrasında No 1 sternum telleri ile uygulanmıştır. Daha büyük hastalarda, daha kalın ve daha fazla stent oluşturularak da kullanılabilir.

TARTIŞMA VE SONUÇ: Bazı kompleks konjenital kalp cerrahisi olgularında kardiyak fonksiyonlar sternal kenarların minör basısıyla bile negatif olarak etkilenebilir. Bunu önlemek için sternum stentleri kullanılmış ve birçok teknik tarif edilmiştir. Semirijid bir göğüs tüpü parçası, enjektör gövdesi, farklı büyüklükteki enjektörlerden oluşturulan makara benzeri cihazlar ile ortopedik plaklar bunlardan birkaçıdır. Ark şekilli sternal tel stentlerin mediastinal yapılarla, sternal kenarların direkt ilişkisini önlediğini ve kalp atımları için yeterli bir serbest boşluk yarattığını düşünüyoruz. Uyguladığımız teknik geleneksel ekipmanlar kullanılarak yapılan en kolay yöntem olabilir. Sternal stent gereken her yaş grubu çocuklarda kullanılabilir. Hastanın yoğunbakım takibi sırasında sternum stabilitesini sağlar, etkili ve güvenlidir.

operatif görünüş

Sternal stent

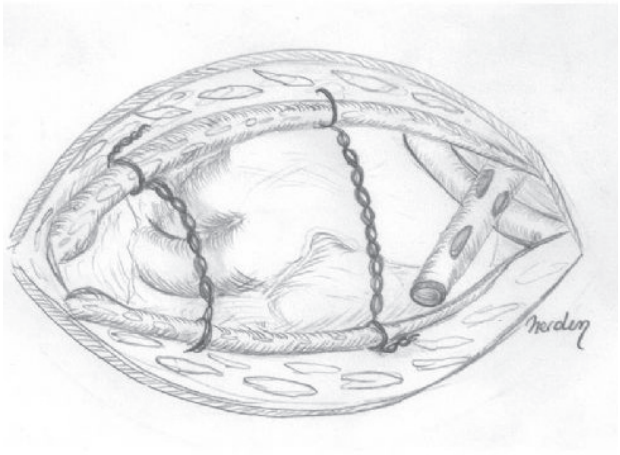

P-171

Çocukluk Çağı Hastalarında Embolize Olmuş Kapama Cihazlarının Tedavisinde Acil Cerrahi Yaklaşım: Tek Merkez Deneyimi

Gökhan Gökaslan[1], Gökalp Güzel[1], Eren Oral Kalbisağde[1], Özerdem Özçalışkan[1], Haşim Üstünsoy[1], Osman Başpınar[2]

[1]Gaziantep Üniversitesi, Kalp ve Damar Cerrahisi Ana Bilim Dalı, Gaziantep
[2]Gaziantep Üniversitesi, Çocuk Hastalıkları Ana Bilim Dalı, Gaziantep

GİRİŞ-AMAÇ: Bu çalışmamızda atrial septal defekt, ventiküler septal defect ve patent duktus arterious'un transkateter olarak kapatılması sırasında oluşan cihaz embolizasyonlarının cerrahi tedavisi için uyguladığımız cerrahi teknikleri ve deneyimlerimizi paylaşmak istedik.

GEREÇ-YÖNTEM: Çalışmamızda Ocak 2007- Şubat 2013 tarihleri arasında cihaz embolizasyonu nedeniyle acil olaraktan cerrahiye alınan 12 hasta (2-15 yaş arası) retrospektif olarak incelendi. Transkateter kapatma uygulanan primer defektler 7 hastada atrial septal defekt, 1 hastada ventiküler septal defekt ve 4 hastada patent duktus arteriosustu. Cihaz embolizasyonlarının içerdiği risk faktörleri ve bu cihazların acil cerrahi olarak çıkartılması için uygulanan yöntemler tartışıldı.

SONUÇLAR: Tüm hastalarda embolize olmuş cihazlar başarıyla çıkartıldı ve 2 hastada da tespit edilen triküspit hasarları tamir edildi. Tüm konjenital kardiak defektler başarıyla onarıldı yada bağlandı. Asendan aortaya cihaz embolizasyonu olan 1 hastada total sirkulatuar arrest uygulandı. Hiçbir hastada mortalite yada morbidite oluşmadı.

SONUÇ: Her ne kadar soldan sağa şantlı konjenital defektleri kapatmak için kullanılan perkütanöz kapama cihazlarının pek çok avantajı olsa da cihaz embolizasyonu gibi önemli bir komplikasyon halen görülmeye devam etmektedir. Embolize olmuş cihaz eğer perkütanöz olarak çıkartılamaz ise tek seçenek acil cerrahi girişimdir. Böyle bir durumda cerrahi öncesi ve cerrahi sırasında yapılacak doğru tedavi stratejisi sorunsuz bir perioperatif dönem için hayati önem taşımaktadır.

P-172

İnflamatuar miyofibroblastik kardiyak tümörlü olgu

Ahmet İrdem[1], Gokhan Gökaslan[2], Osman Başpınar[1], Onur Balcı[1], Mehmet Kervancıoğlu[1], Metin Kılınç[1]

[1]Gaziantep Üniversitesi, Çocuk Kardiyoloji Bilim Dalı, Gaziantep
[2]Gaziantep Üniversitesi, Kalp ve Damar Cerrahisi Ana Bilim Dalı, Gaziantep

Kardiyak tümörlerin otopsi insidansları, metastazlar için %1.5-3, primer kardiyak tümörler için %0.002-%0.3 arasında değişmektedir. Kardiyak tümörlerin %80'ı 1-15 yaş arası çocuklarda görülür. Kardiyak tümörlerin yaklaşık %75'i iyi huylu olup, bunların da yaklaşık yarısı miksomadır. Kötü huylu tümörler tüm primer kardiyak tümörlerin yaklaşık %25'ini oluşturur ve bunların da hemen tamamını sarkomlar oluşturmaktadır. Kardiyak inflamatuar miyofibroblastik tümör bening ve kendiliğinden gerileyebilen lezyon olarak belirtilmektedir. Sıklıkla 1 yaş altındaki çocuklarda görülür. Bening olmasına rağmen bulunduğu lokalizasyon çok ciddi sonuçlara neden olabilir. Çok nadiren malign degenerasyonda gösterebilmektedir. Kesin tanı patolojik numunenin incelenmesi olmadan çok zordur. Biz de solunum zorluğu ve morarma şikayeti ile kliniğimize başvuran inflamatuar miyofibroblastik tümör tanısı koyduğumuz 2.5 aylık olguyu sunmayı amaçladık. Olgunun yapılan EKO'sunda sağ ventrikül kavitesini dolduran içinde hiperekojen yapılar olan 5.1*3.4cm boyutlarında oval, septum ile ayrımı yapılamayan kitle saptandı. Sol ventrikül bası altında olup, kalbi çepeçevre saran 7mm kalınlığında perikardiyal efüzyon mevcut. Olgunun semptomatik olması nedeni ile acil cerrahi uygulandı, kitlenin makroskobisi; sarı-kahverenkli, multilobüle görünümde, patolojik olarak tanı inflamatuar miyofibroblastik tümör olarak değerlendirildi. Bening kardiyak tümörlerde semptom oluşturmadıkları sürece klinik izlem önerilmektedir. Bazı olgularda farklı klinik tablolarla karşımıza çıkabilir. Bizim olguda konjestif kalp yetersizliği bulguları ve perikardiyal efüzyon mevcuttu. Kalbin kavitesini küçülterek semptomatik olması, RVOT ve/veya LVOT'ta obstrüksiyon oluşturduğunda ve ayrıca ritm sorunu problemleri durumunda cerrahi olarak müdahale önerilmektedir. Sonuç; Bening kardiyak tümörler, bizim olguda olduğu gibi, semptomatik olduklarında cerrahi olarak müdahale gerektiğini belirtmek için bu olguyu sunduk.

Resim 1.

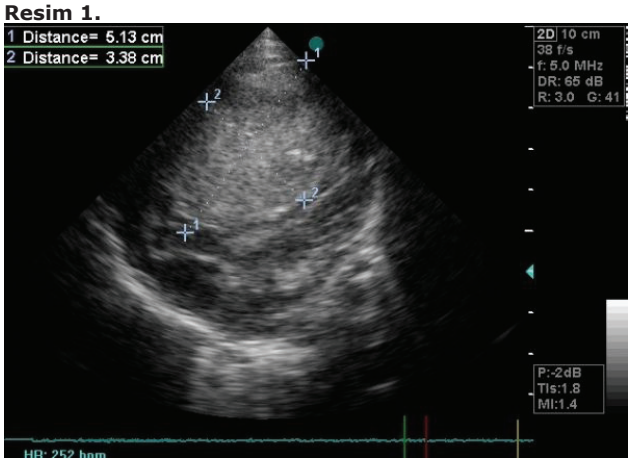

Kardiyak kitlenin EKO görüntüsü

Resim 2.

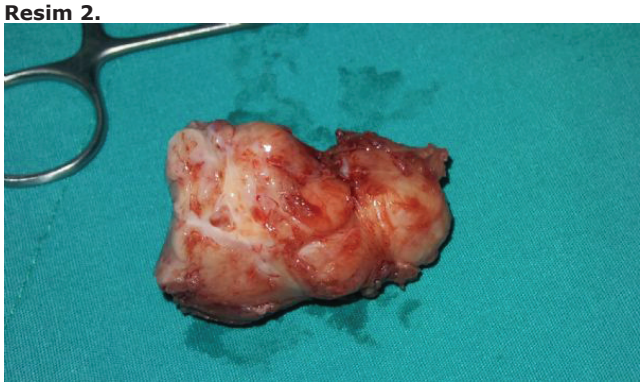

Kardiyak kitlenin morfolojik görünümü

P-173

"Cardiofix Septal Occluder" Cihazının Sağ Atriyum Duvarına Penetrasyonu ve Cerrahi Tedavisi

Sertaç Haydin[1], Ender Ödemiş[2], Alper Güzeltaş[2], Tunç Tunçer[2], Mehmet Yeniterzi[1]

[1]İstanbul Mehmet Akif Ersoy Göğüs Kalp ve Damar Cerrahisi Eğitim Araştırma Hastanesi Kalp ve Damar Cerrahisi Kliniği
[2]İstanbul Mehmet Akif Ersoy Göğüs Kalp ve Damar Cerrahisi Eğitim Araştırma Hastanesi Pediatrik Kardiyoloji Kliniği

GİRİŞ-AMAÇ: Pediyatrik populasyonda transkateter Atriyal Septal Defekt (ASD) kapatılması başarı ile uygulanan bir yöntemdir. Ancak cihaza ve tekniğe bağlı komplikasyonlar da bildirilmiştir. ASD kapama cihazının bir kısmının kalbin dışına çıkmasını ifade eden "penetrasyon" ile ilgili çok az sayıda vaka vardır.

GEREÇ VE YÖNTEM: Onbeş yaşındaki kız hastanın ASD'si transkateter yolla "Cardiofix Septal Occluder" cihazı kullanılarak kapatıldı. Hasta işlemden 3 ay sonra senkop ve sol hemiparezi ile acil olarak başvurdu. Ekokardiyografide cihaz yerinde görüldü ancak diskin sol tarafında 9x8 mm boyutlarında trombüs saptandı. Önemli derecedeki hemorajik perikard efüzyonu subksifoid insizyon ile boşaltıldı. Heparin perfüzyonunun 2. gününde perikard tüpünden hemorajik drenajı başlaması üzerine hasta operasyona alındı. ASD kapama cihazının sağ taraftaki posterosuperior riminin sağ atriyumun sol atriyuma komşulukta olduğu arka duvarda perikardiyal boşluğa doğru 2-3 mm çıktığı ve bu bölgeden sızıntı şeklinde kanama olduğu görüldü. Cihaz çıkarılarak arka duvardaki defekt primer onarıldı. ASD perikard yama ile kapatıldı. Postoperatif dönemde daha önce gelişmiş olan nörolojik olayın rehabilitasyonu devam etti.

TARTIŞMA VE SONUÇ: Transkateter ASD kapatılan hastalarda cihazın kalbe penetrasyonu nadir de olsa görülebilmektedir. İşlem sonrası erken, orta veya geç dönemde gelişen hemorajik perikard efüzyonunda cihaz penetrasyonu da ayırıcı tanılar içerisinde olmalıdır. Cerrahi tedavi sonuçları başarılıdır.

P-174

Arteryel switch prosedüründe neoaorta rekonstrüksiyonu sonrası koroner arter implantasyonu: Neopulmoner arter stenozu üzerine etkileri

İsmihan Selen Onan[1], Sertaç Haydin[1], Mehmet Yeniterzi[1], Hasan Tahsin Tola[2], Alper Güzeltaş[2], İhsan Bakır[1]

[1]İstanbul Mehmet Akif Ersoy Kalp ve Damar Cerrahisi Eğitim ve Araştırma Hastanesi, Kalp ve Damar Cerrahisi Kliniği
[2]İstanbul Mehmet Akif Ersoy Kalp ve Damar Cerrahisi Eğitim ve Araştırma Hastanesi, Pediatrik Kardiyoloji Kliniği

GİRİŞ-AMAÇ: Arteryel switch operasyonu(ASO),büyük arterlerin transpozisyonu anomalisinde tercih edilen anatomik düzeltme yöntemidir. Bu çalışmada,kliniğimizde neoaorta rekonstrüksiyonu sonrası koroner arter reimplantasyonu yapılmış 16 hastanın miyokardiyal iskemi ve neopulmoner arter stenozu açısından sonuçları değerlendirilmiştir.

GEREÇ VE YÖNTEM: Kliniğimizde Kasım 2010-Şubat 2013 arası ASO uygulanan 62 hastadan,neoaorta rekonstrüksiyonu sonrası koroner arter reimplantasyonu yapılmış 16 hasta retrospektif olarak incelendi.Hastaların 10'u erkek olup yaşları 1-125(median:24.5)gün arası değişmekteydi.İlave anomali olarak 6 hastada VSD,2 hastada koroner anomali,1 hastada LVOT darlığı mevcuttu. Hastaların 5'ine preoperatif anjiyografi uygulanmış olup 3 hastaya balon atriyal septostomi işlemi yapılmıştı. Hastaların tümü 20°C'de, sırasıyla 205.2±36.9 dakika(median:220) ve 103.4±27.0 dakika(median:100.5) ortalama KPB ve aort klemp süreleri ile opere edildiler. Tüm hastalarda neoaorta anastomozu gerçekleştirildikten sonra aort klempi kaldırılarak neoaorta dolduruldu ve koroner implantasyon yerleri belirlendi. Koroner butonlar küçük olacak şekilde az miktarda nativ doku ile hazırlandı. Bu şekilde nativ proksimal neopulmoner arterde çok doku bırakılarak geniş bir pulmoner anastomoz yapıldı.Neopulmoner arter rekonstrüksiyonunda tek parça otolog perikard kullanıldı.

SONUÇ: Bir hasta postoperatif düşük kardiyak debi gelişmesi üzerine ECMO desteğine alındı ancak destek sonlandırılamayarak hasta kaybedildi.Diğer hastalarda mortalite gözlenmedi. Kaybedilen hasta dahil hiçbir hastada koroner iskemi izlenmedi. Hastaların mekanik ventilasyon süreleri ortalama 176±79.8 saat(median:143)idi.Kontrol ekokardiyografilerde hastaların hiçbirinde ana pulmoner arterde stenoz veya aort yetmezliği görülmedi.1 hastada sağ pulmoner arter başında 25 ve diğer bir hastada da sol pulmoner arter başında 40 mmHg gradyent tespit edildi. Her iki hastanın da pulmoner arter Z skorları alt sınırda idi. Yoğun bakım ve hastane kalış süreleri sırasıyla median 10 ve 15 gündü.

TARTIŞMA: Neoaorta rekonstrüksiyonunun koroner anastomozlar öncesi yapılmasının,koroner implantasyon bölgelerinin daha doğru belirlenmesine izin verdiğini,ayrıca neopulmoner arterin mümkün olduğunca nativ dokudan oluşmasının da ileri dönem pulmoner stenozu engelleyebileceğini düşünmekteyiz.

P-175

Heterotaksi sendromlu ve hepatik venin atriyuma ayrı açıldığı hastada ekstrakardiyak Fontan prosedürü

Mehmet Kaya[1], Onur Şen[1], Burak Ersoy[1], Müzeyyen İyigün[3], Yakup Ergül[2], Ersin Erek[1]

[1]Mehmet Akif Ersoy Göğüs Kalp Damar Cerrahisi Eğitim ve Araştırma Hastanesi, Kalp ve Damar Cerrahisi Kliniği
[2]Mehmet Akif Ersoy Göğüs Kalp Damar Cerrahisi Eğitim ve Araştırma Hastanesi, Pediyatrik Kardiyoloji Kliniği
[3]Mehmet Akif Ersoy Göğüs Kalp Damar Cerrahisi Eğitim ve Araştırma Hastanesi, Anestezi ve Reanimasyon Kliniği

GİRİŞ-AMAÇ: Heterotaksi sendromu sıklıkla önemli sistemik venöz dönüş anomalileri ile birliktedir. Bu anomaliler Fontan operasyonunu komplike hale getirebilirler.

OLGU: Bir yaşında iken bilateral bidireksiyonel kavo-pulmoner anastomoz operasyonu geçirmiş 9 yaşında kız olgu. Sağ atriyal izomerizm, anbalanse komplet atriyoventriküler septal defekt, aortik outlet sağ ventrikül ve pulmoner atrezi tanılarıyla izlenmekte idi. SpO2: % 70 - 75 civarında olan hastanın kalp kateterizasyonunda pulmoner arter ortalama basıncı 16 mmHg, pulmoner vasküler rezistans 1,28 WU idi. Midesi sağda, karaciğeri orta hatta yerleşim gösteren hastanın inferior vena kava-atrium bileşkesi orta hatta idi. Bu bulgularla ameliyata alınan hastada hepatik venlerin atriyuma ayrı olarak açıldığı tespit edildi. Kardiyopulmoner bypass altında atan kalpte yapılan operasyonda, inferior vena kava (IVK) ve hepatik ven (HV) ayrı ayrı prepare edilerek atriyumdan ayrıldı. Öncelikle 20 mm çapında PTFE greft kullanılarak orta hattaki IVK' nın, grefte hafif bir dışbükeylik sağlanarak pulmoner artere bağlantısı yapıldı. HV ise, uc-yan olarak PTFE grefte ayrıca anastomoz edildi. Bu şekilde ekstrakardiyak Fontan prosedürü tamamlanan hasta, kardiyopulmoner bypasstan inotropik destek almadan sorunsuz çıktı. SpO2, % 98 idi. Postoperatif dönemi uzamış göğüs drenajı dışında sorunsuz seyreden hasta, 10. gün taburcu edildi.

SONUÇ: Heterotaksi sendromu olan hastalarda ekstrakardiyak Fontan operasyonu öncesinde sistemik venöz dönüşlerin detaylı değerlendirilmesi ve iyi bir operatif planlama yapılması önemlidir. Hepatik venlerin atriyuma ayrı açıldığı durumlarda, hepatik venlerin grefte ayrıca anastomozunun yapılması, hem atriyumun açılmadan Fontan prosedürünün tamamlanması, hem de hepatik ven akımının pulmoner dolaşıma dahil edilerek, ileride gelişebilecek olası pulmoner arteriyo-venöz fistüllerin önüne geçilmesi bakımından tercih edilebilir.

Operatif görünüş

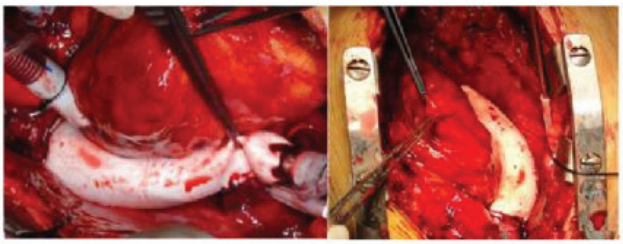

Şekil 1

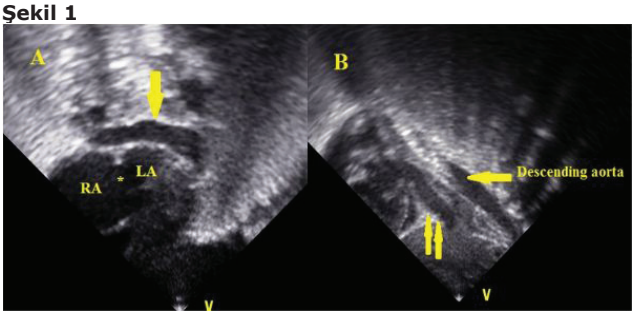

Şekil 1: (A) Subkostal ekokardiyografik incelemede, sağ atriyumun geniş olduğu, sekundum ASD (*), küçük sol atriyum ve arkasında yankısız boş alan (ok) izlendi. (B) Portal vene dökülen vertikal venöz damar (çift ok).

P-176

Aort koarktasyonu ve infrakardiyak total anormal pulmoner venöz dönüş anomalisi: Nadir bir birliktelik

Önder Doksöz[1], Savaş Demirpençe[1], Rahmi Özdemir[1], Barış Güven[1], Yılmaz Yozgat[1], Timur Meşe[1], Mehmet Küçük[1], Vedide Tavlı[2], Emin Alp Alayunt[3]

[1]İzmir Dr. Behcet Uz Çocuk Hastalıkları ve Cerrahisi Eğt.-Arş. Hastanesi Çocuk Kardiyoloji Kliniği, İzmir
[2]Şifa Üniversitesi Tıp Fakültesi Çocuk Kardiyoloji Bölümü, İzmir
[3]Şifa Üniversitesi Tıp Fakültesi Kalp-Damar Cerrahisi Bölümü, İzmir

GİRİŞ-AMAÇ: Aort koarktasyonu tüm konjenital kalp hastalıklarının %6-8'ini oluşturur ve önemli intrakardiyak lezyonlarla birlikteliğinde kompleks aort koarktasyonu olarak tanımlanır. Total anormal pulmoner venöz dönüş anomalisi (TAPVD) ise nadir bir patolojidir ve konjenital kalp hastalıklarının yaklaşık %0,4-2'sini oluşturur. İnfrakardiyak tip TAPVD olgularının ¼' ünü oluşturur. Aort koarktasyonu ve TAPVD birlikteliği oldukça nadirdir. Burada nadir bir kombinasyon olan ve ekokardiyografi sonrası acil cerrahiye verilen, operasyon sonrası şifa ile taburcu edilen aort koarktasyonu ve obstrüksiyonsuz infrakardiyak TAPVD olgusu sunulmuştur.

OLGU: Morarma ve solunum sıkıntısı nedeniyle hastanemiz acil servisine getirilen sekiz günlük 3300 gr kız olgunun muayenesinde, santral siyanoz, solunum zorluğu, hafif hepatomegali ve sternum sol kenarı boyunca duyulan 2/6 sistolik üfürüm mevcut idi. Femoral nabızlar palpe edilemedi. Oksijen saturasyonu %65, nabız 180/dk, kan basıncı üst ekstremitede 65/48 mm Hg, alt ekstremitede 46/28 mm Hg ölçüldü. İki boyutlu ekokardiyografide sağ yapıların genişlemiş olduğu, ağır triküspit kapak yetersizliği, sağ-sol şantlı atriyal septal defekt (ASD), sol atriyumun küçük ve sol atriyumun arkasında yankısız boş alan saptandı (Şekil 1A). Sol atriyuma dökülen pulmoner ven izlenemedi. Pulmoner venöz akımı ortak kanal olarak toplayan ve diafragmanın altına uzanarak portal venöz sisteme bağlanan anormal bir vertikal ven izlendi. Pulmoner venöz bağlantının hiçbir seviyesinde obstrüksiyon izlenmedi (Şekil 1B). Suprasternal görüntülemede anlık tepe basınç farkı 25 mm Hg olan diskret darlık izlendi. Destek tedavi başlanarak acil operasyon için kalp damar cerrahisine sevk edildi. ASD kapatıldı, sol atriyum ile konfluent pulmoner venler arasında anastomoz oluşturuldu, daralmış segment rezeke edilerek uç-uca anatomoz ile tamir edildi. Operasyon sonrası komplikasyon gelişmedi ve 14. günde şifa ile taburcu edildi.

TARTIŞMA VE SONUÇ: Komleks aort koarktasyonu olan bir bebekte akut kalp yetmezliği, şok ve asidoz hayatın 8-10. gününde gelişir. Takipne ve beslenme zorluğu genellikle hayatın ilk haftalarında başlar. Cerrahi tedavinin başarısı için erken tanı çok önemlidir. Ekokardiyografi özellikle renkli Doppler ekokardiyografi bu tip konjenital kalp hastalıklarında en iyi tanı aracıdır.

P-177

Pediatrik Kardiyak Yoğun Bakım Ünitesi'nde İnhaler Nitrik Oksit Kullanımı

Sertaç Haydin, Erkut Öztürk, Neslihan Kıplapınar, İbrahim Cansaran Tanıdır, İsa Özyılmaz, Hasan Tahsin Tola, İhsan Bakır, Ersin

Erek, Mehmet Yeniterzi, Alper Güzeltaş, Ender Ödemiş
İstanbul Mehmet Akif Ersoy Göğüs Kalp Damar Cerrahisi Eğitim ve Araştırma Hastanesi

GİRİŞ-AMAÇ: Pulmoner arteriyel hipertansiyon (PH) birçok doğumsal kalp hastalığına eşlik edebilmektedir. Bu hastalarda artan vazoreaktivite, stres durumlarında pulmoner vasküler direnç artışına neden olarak akut sağ kalp yetmezliği, dolaşım kollapsı ve ölümle sonuçlanabilen pulmoner hipertansif krize neden olabilir. İnhale Nitrik Oksit(iNO), pulmoner vasküler düz kas hücrelerine doğrudan etki eden selektif pulmoner vazodilatör bir ajandır. Sistemik hemodinamik parametrelerde değişikliğe neden olmadan pulmoner arter basıncını düşürür. Bu çalışmada Pediatrik Kardiyak Yoğun Bakım Ünitesi'nde tedavi amaçlı iNO kullanılan olgular değerlendirilmiştir.

GEREÇ VE YÖNTEM: Hastalar üç gruba ayrıldı. Grup I (postoperatif hastalar), Grup II (yenidoğanın persistan PH hastaları),Grup III (primer hipertansiyon veya Eisenmenger Sendrom'lu hastalar). Pulmoner arter basıncı, sistemik basınç, saturasyon ve kan gazı değerleri incelendi.

BULGULAR: 32 olguya iNO kullanıldı (GrupI n=25, Grup II n=3,Grup III n=4). Olguların ortanca yaşı 7 ay (2 gün-10 yaş) ve ortanca ağırlığı 8 kg (3-40 kg) idi. iNO ortanca başlama zamanı 12 saat (1-48 saat) ve ortanca kullanım süresi 24 saat(12-168 saat) idi. Grup I'de 2 ve grup III'de 1 hastaya ekstrakorporeal yaşam desteği altında iken iNO kullanıldı. iNO öncesi ortalama pulmoner arter basıncı(PAB) 40 ±15 mmHg, ortalama sistemik arteriyel basınç (SAB) 57 ±18 mmHg, PAB/SAB=0,69,saturasyon % 88'idi.Olguların iNO sonrası PAB 24 ±9 mmHg, SAB 60 ±12 mmHg, PAB/SAB=0,40,saturasyonu % 98'idi.Pulmoner arter basıncı ve PAB/SAB oranı anlamlı olarak düşerken, saturasyonda yükselme saptandı(p< 0,05). Üç olguda geçici methemoglobinemi ve 2 olguda trombositopeni görüldü.Grup I'de 5 olgu,grup II'de 1 olgu ve grup III'de 1 olgu kaybedildi.

TARTIŞMA VE SONUÇ: Pediatrik Kardiyak Yoğun Bakım Ünitesi'nde iNO'nun etkin kullanımının mortalite ve morbidite üzerinde olumlu etkisi olmaktadır.

P-178

Amplatzer ile ASD kapatılması sonrası abdominal aorta embolizasyonu ve sol torakotomi ile inen aortadan çıkartılması

Murat Özeren, Mehmet Kerem Karaca, Gülenay Eroğlu Hocaoğlu, Barlas Naim Aytaçoğlu, Nehir Sucu

Mersin Üniversitesi Tıp Fakültesi Kalp ve Damar Cerrahisi

Amplatzer ile sekundum tipi ASD'si kapatılan12 yaşında erkek hastanın bir gün sonra yapılan kontrol eko kardiografisinde aygıtın yerinde olmadığı ve sol atrium'da aygıta ait ekojenite izlenmesi üzerine aygıtın kesin olarak yerinin belirlenmesi için acil şartlarda skopiye alındı. Aygıtın abdominal aortada supra renal bölgeye embolize olduğu görüldü (Şekil 1). Sol femoral arter lokal anestezi altında diseke edilerek arter üzerinden direkt olarak büyük çaplı siner (2x4 mm x 150 cm) ile girilerek aygıt skopi altında defelarca denenmesine karşın çıkartılamadı. Bunun üzerine cerrahi müdahale ile çıkartma kararı alındı. Abdominal aortada süperior cheliak truncus arter ve superior mesenterik arter düzeyinde olması buranın çok dallı bir bölge olması nedeniyle abdominal girişimin komplikasyonlarından kaçınmak için aygıt aortanın proksimale doğru genişlemesinden faydalanılarak aygıt inen aorta düzeyine kadar kalın katater ile ilerletildi (Şekil 2). Kaymaması için katater femeoral bölgeye tespit edilerek acil şartlarda operasyona alındı. Genel anestezi altında sol torakotomi ile toraksa girildi akciğer ekartasyonu takiben inen aorta görüldü. İnen aortadaki katater palpasyonla izlenerek aygıtın yeri tam olarak lokalize edildi ve proksimaline klem konuldu. Distalde katater olması nedeniyle damar klempi konması güç olacağından sinere ile distal aort kanama kontrolü için dönüldü. Aort aygıt üzerinden açıldı ve aygıt çıkartıldı katater makasla kesilerek distale damar klempi konarak aorta tamir edildi. Bir adet göğüs tüpü konarak hasta kapatıldı. Hasta postoperatif 2.gün şifa ile taburcu edildi. Amplatzer embolizasyonu pulmoner arter, sol atrium, sağ atrium ve aorta gibi değişik lokalizasyonlara olabilmektedir. İlk seçenek katater veya siner ile aygıtın çıkartılmasıdır. Çıkartılamadığı durumlarda cerrahi yaklaşım aygıtın bulunduğu yere göre açık kalp cerrahisinden kapalı yönteme kadar değişebilir. Bu olguda abdominal aortaki cerrahi yaklaşım zorluklarından dolayı aygıtın inen aortaya itirelerek çıkartılma yöntemi önerilmektedir.

Şekil 1

Şekil 2

P-179

Konjenital Kalp Cerrahisinde Postoperatif Nitrik Oksit Kullanımı

Buğra Harmandar[1], Ahmet Bolukçu[1], Numan Ali Aydemir[1], Ali Rıza Karacı[1], Ahmet Şaşmazel[1], Türkan Kudsioğlu[2], Mehmet Salih Bilal[1], İbrahim Yekeler[1], Ahmet Çelebi[3]

[1]Dr. Siyami Ersek Göğüs Kalp ve Damar Cerrahisi Eğitim ve Araştırma Hastanesi, Pediatrik Kalp Cerrahisi Kliniği, İstanbul
[2]Dr. Siyami Ersek Göğüs Kalp ve Damar Cerrahisi Eğitim ve Araştırma Hastanesi, Anesteziyoloji ve Reanimasyon Kliniği, İstanbul
[3]Dr. Siyami Ersek Göğüs Kalp ve Damar Cerrahisi Eğitim ve Araştırma Hastanesi, Pediatrik Kardiyoloji Kliniği, İstanbul

GİRİŞ-AMAÇ: Nitrik oksit (NO), vazoaktif bir ajan olup damarlarda vazodilatasyon yaparak etkisini göstermektedir. İnhalasyon yoluyla verildiği zaman, pulmoner vasküler yatak üzerinde selektif etkiyle, sistemik tansiyonu düşürmeden, pulmoner hipertansiyonu (PH) azaltmaktadır. Bu nedenle PH'nun eşlik ettiği konjenital kalp hastalarında postoperatif dönemde kullanılmaktadır. Bu çalışmada, kliniğimizde postoperatif dönemde NO kullanımı ile ilgili deneyimlerimiz sunulmaktadır.

GEREÇ VE YÖNTEM: Ocak 2010 – Ocak 2013 tarihleri arasında kliniğimizde ciddi PH'lı 85 hastaya postoperatif NO inhalasyonu uygulandı. Hastaların yaş ortalaması 6.1 aydı. Bu hastaların 53 tanesine (%62.4) ventriküler septal defekt (VSD), 31 tanesine (%36.5) komplet atrioventriküler septal defekt (CAVSD) ve 1 tanesine (%1.1) aortopulmoner pencere (APW) tanılarıyla cerrahi tedavi uygulanmıştı. Hastalara NO inhalasyonu postoperatif yoğun bakım sürecinde mekanik ventilasyon altında başlandı. Mekanik ventilasyon altında olan tüm hastalara ekokardiyografik olarak PH gerileyinceye kadar NO inhalasyonuna ilaveten 0,05 – 0,1 mcg/kg/dk iloprost infüzyonu, derin sedasyon ve pulmoner vasküler rezistansı azaltmaya yönelik ventilatör stratejileri uygulandı. NO kesildikten sonra bütün hastalara sildenafil 1 mg/kg/gün dozunda başlandı.

BULGULAR: NO başlanan hastaların hepsine yoğun bakımda günlük transtorasik ekokardiyografi uygulandı. PH'sı gerileyen hastalarda NO tedricen azaltılarak kesildi. Ortalama NO kullanma süresi 2.4 ± 1.5 gündü. 6 hastada NO kesilmesi sonrası, sildenafil tedavisine rağmen rebound PH gelişti. Bunlardan 5 tanesi yeniden entübe edilerek mekanik ventilatöre bağlandı. 1 hastada pulmoner hipertansif kriz nedeni ile kardiyopulmoner arrest gelişti. Resüsitasyon yapılarak kardiyopulmoner bypassa geçilen hastaya takiben ECMO uygulandı ve NO inhalasyonuna devam edildi. 3 gün ECMO takibi sonrası hasta ECMO'dan ayrıldı. NO uygulanan hastaların sadece 1 tanesinde methemoglobinemi gelişti. Bu hasta dışında hiçbir hastada istenmeyen yan etki ile karşılaşılmadı.

TARTIŞMA VE SONUÇ: PH'nun eşlik ettiği konjenital kalp hastalıklarında, ameliyat sonrası dönemde PH'nun üstesinden gelmede NO inhalasyonu güvenli ve etkili bir yöntemdir. İnhalasyon yoluyla verilebilmesi ve pulmoner vasküler yatağa selektif olması nedeniyle ciddi PH'lı hastalarda postoperatif erken dönemde pulmoner hipertansif krizlerin önlenmesi için NO inhalasyonunu önermekteyiz.

P-180

Fallot Tetralojisinde Erken Dönem Mortaliteyi Etkileyen Preoperatif, Operatif ve Postoperatif Risk Faktörlerinin Değerlendirilmesi

Murat Saygı, Hasan Tahsin Tola, Yakup Ergül, İsa Özyılmaz, İsmihan Selen Onan, Sertaç Haydin, İhsan Bakır, Ersin Erek, Mehmet Yeniterzi, Alper Güzeltaş, Ender Ödemiş

İstanbul Mehmet Akif Ersoy Göğüs Kalp Damar Cerrahisi Eğitim ve Araştırma Hastanesi

GİRİŞ-AMAÇ: Bu çalışmada son 3 yıl içerisinde Fallot Tetralojisi(FT) nedeniyle total düzeltici cerrahi uygulanan 97 hastanın verileri retrospektif olarak değerlendirilmiştir.

GEREÇ VE YÖNTEM: Çalışmaya Ocak 2010-Şubat 2013 arası FT nedeni ile total düzeltici cerrahi uygulanan 97 hasta(54 erkek,43 kız) alındı. Hastaların preoperatif ekokardiyografik ve anjiyografik verileri, operatif parametreleri ve postoperatif yoğun bakım sürecindeki izlemleri ayrıntılı olarak analiz edildi.

BULGULAR: Medyan yaşları 19 ay(4-174) ve ağırlıkları 12,3±8,1 kg(5-55) idi. Total düzeltici cerrahi öncesi 14 hastaya aorto-pulmoner şant uygulanmıştı. Bu hastaların şant anındaki ortalama yaş 8,7±7,2ay(0-29) ve total düzeltici cerrahiye kadar geçen süre 35,4±28,7ay(0-83)idi.Pre-operatif dönemde hastaların 79'una(%81) kalp kateterizasyonu uygulandı ve bunların 22'sinde periferik pulmoner stenoz, 21'inde minör-major koroner anomali ve 22'sinde APCA/MAPCA (iki MAPCA embolize edildi) gözlendi. McGoon indeksi 2±0,49(1-4) saptandı.Operatif ve postoperatif süreç değerlendirildiğinde; 83 hastaya transannüler yama ile total düzeltici cerrahi uygulanırken, 14'ünde kapak koruyucu cerrahi uygulanabildi. Postoperatif ortalama yoğun bakım, mekanik ventilasyon ve hastanede kalış süreleri, sırasıyla 6,7gün(1-49), 56saat(2-520 saat) ve 13,6±11,6gün(1-66) idi. Postoperatif erken dönemde hemodinamik yetersizlik nedeniyle 6 hasta(6/97,%6,2) ECMO'ya alındı. Bunların 3'ü sekelsiz iyileşirken, ikisi eksitus oldu ve bir hastada hipoksik-serebral hasar gelişti. Postoperatif erken dönem ritim sorunlarına bakıldığında; 11(11/97, %11,3) hastada JET, 7(7/97,%7,2) hastada AV tam blok (5'i geriledi, ikisinde kalıcı pacemaker takıldı) ve 4(4/97,%4,1) hastada VT (ikisi VF'e dejenere oldu ve biri ECMO desteği altında eksitus) gelişti. Posoperatif erken dönemde 8 hastada(7'si AV tam blok, bir tanesi hemodinamik destek amaçlı) geçici epikardiyal pacing uygulandı.Erken dönemde toplam 7 hasta(7/97,%7,2) kaybedildi. Hastaların preoperatif, operatif ve postoperatif süreçte mortalite ile ilgili olabilecek parametreleri ile veriler Tablo 1'de özetlenmiştir. Preoperatif dönemde düşük vücut ağırlığı, saturasyon düşüklüğü, pulmoner annulus hipoplazisi varlığı ve postoperatif eksternal geçici pacing uygulamasının artmış mortalite ile ilişkili olduğu gözlendi.

TARTIŞMA VE SONUÇ: Fallot tetralojili hastalarda iyi preoperatif değerlendirme ve doğru cerrahi strateji ile birlikte dikkatli yoğun bakım izlemi yapılarak mortalite ve morbiditeyi etkileyen faktörler ortaya konulabilir.

Tablo 1

Parametre	Yaşayan	Ex Olgu	P değeri
Yaş (ay)	32,03±34,14	18,14±14,89	0,185
Ağırlık (kg)	12,64±8,4	8,54±3,4	0,097
Preop O2 Satürasyonu	84,32±10,4	77,5±7,97	0,068
Pulmoner annulus (mm)	8,87±2,3	7±0,58	**0,007**
Pre-operatif RVOT Gradienti (mmHg)	81,01±14,28	89±6,52	0,162
LPA (mm)	9,25±3,15	6,57±2,54	0,111
RPA (mm)	9,42±3,32	9,47±0,59	0,528
Post-operatif RVOT Gradienti (mmHg)	25,26±10,39	19±6,35	0,154
Postoperatif sağ ventrikül basıncı	28,57±16,03	32,14±19,12	0,623
Operasyon Süresi (dk)	311,96±107,83	306,57±75,25	0,928
KPB zamanı (dk)	153,9±57,92	150±39,56	0,907
Kros Klemp Zamanı (dk)	100,71±42,52	82±26,79	0,273

Tablo1: Fallot tetralojisi nedeni ile opere edilen hastalarda erken dönem mortaliteye etki eden faktörler.

P-181

Yenidoğan Yoğun Bakım Ünitesinde İzlenen Girişim Gerektiren Konjenital Kalp Hastalığı Tanılı Olguların Demografik Özellikleri ve Sevk Edildikleri Merkezlerin Dağılımı

Melek Akar, Bedri Aldudak, Sertaç Hanedan Onat, Heybet Tüzün, Berat Kanar, Veysiye Hülya Özel

Diyarbakır Çocuk Hastalıkları Hastanesi, Diyarbakır

GİRİŞ-AMAÇ: Bu sunuda hastanemizin yenidoğan yoğun bakım ünitesinde (YYBÜ) girişim gerektiren konjenital kalp hastalığı (GGKKH) tanısı alan olguların demografik özelliklerinin, hastalık dağılımının, girişimsel merkeze sevk koşullarının ve kabul merkezlerinin dağılımının belirlenmesi amaçlandı.

GEREÇ VE YÖNTEM: Veriler Ocak 2012-Ocak 2013 tarihleri arasında hastanemizin YYBÜ izlenen GGKKH tanısı almış olguların hasta dosyalarının retrospektif olarak incelenmesi ile elde edildi. Yenidoğan döneminde girişim gerektirmeyen diğer konjenital kalp hastalığı tanısı alan olgular çalışmaya alınmadı.

BULGULAR: Belirtilen tarihler arasında YYBÜ'de toplam 984 hasta izlendi. Bu hastaların 31 tanesi (% 3,1) GGKKH tanısı aldı. Hastaların %55'i erkek olup tamamı term ve dış merkez doğumlu idi. Hastaların ünitemize kabul edildiklerinde ortalama yaşları 4,16 gündü. Çoğu (%67,7') il dışı devlet hastanelerinden kabul edilmişti. Hastaların %74'ü sevk edilebildi. Ünitemizde ortalama kalış süresi 2,8 gündü. %90,3'ünün prostaglandin; %67,7'sinin inotrop destek; %51,6'sının mekanik ventilasyon ihtiyacı oldu. Girişim için ünitemizden en çok hasta kabul eden merkez %22,5 ile Siyami Ersek Eğitim Araştırma Hastanesi idi. Olguların tamamı hava ambulansı ile nakledildi.

TARTIŞMA VE SONUÇ: Konjenital kalp hastalığı sıklığı (KKH) %0,4-0,8 olarak bildirilmektedir. Amerikan Kalp Derneği'nin verilerine göre canlı doğan her bin bebekten 2,4'ünün yaşamın ilk bir yılında konjenital kalp hastalığı nedeniyle invaziv tedavi gereksinimi olmaktadır. Ülkemizde ve dünyada yenidoğan döneminde GGKKH sıklığı tam olarak bilinmemekle birlikte; yılda yaklaşık 200 bin doğumun gerçekleştiği Güneydoğu Anadolu Bölgesi'nde yenidoğan döneminde GGKKH sıklığının oldukça yüksek olacağı tahmin edilmektedir. Güneydoğu Anadolu Bölgesi'nde doğan GGKKH tanısı alan hastaların çoğu tedavi amacıyla batı illerine sevk edilmektedir. Sadece ünitemizden bir yılda 31 hastanın hava ambulansı ile gönderilmiş olması ciddi bir ekonomik kaybı göstermektedir. Bu duruma ek olarak hasta aleyhine olabilecek bir zaman kaybı yaşanmaktadır. Mevcut veriler Güneydoğu Anadolu Bölgesi'nde bu ihtiyaca yanıt verebilecek bir pediatrik kardiyovasküler cerrahi merkezi ihtiyacını göstermektedir.

Hastaların tanılara göre dağılımı

TANI	HASTA SAYISI
Büyük arterlerin transpozisyonu	14
Pulmoner kapak atrezisi	6
Aort quarktasyonu	2
Kesintili arkus aorta	2
Hipoplastik sol kalp sendromu	2
Aortik ark anomalisi	1
Triküspit kapak atrezisi	1
Fallot tetralojisi	1
Trunkus arteriozus (tip 3)	1
Cris-cross heart	1

Hastaların sevk edildikleri hastanelere göre dağılımı

HASTANE	HASTA SAYISI
Dr. Siyami Ersek Göğüs Kalp ve Damar cerrahisi Eğitim Ve Araştırma Hastanesi	7 (%22,5)
Kartal Koşuyolu Yüksek İhtisas Eğitim ve Araştırma Hastanesi	3 (%9,6)
Başkent Üniversitesi Tıp Fakültesi	3 (%9,6)
Çukurova Üniveristesi Tıp Fakültesi	2 (%6,4)
Dicle Üniversitesi Tıp Fakültesi	2 (%6,4)
Adana Özel Metro Hastanesi	2 (%6,4)
İnönü Üniversitesi	1 (3,2)
Özel Acıbadem Hastanesi	1 (3,2)
Mehmet Akif Ersoy Hastanesi	1 (3,2)
Dr. Sami Ulus Çocuk Sağlığı ve Hastalıkları Hastanesi	1 (3,2)

P-182

Aortopulmoner pencere: 7 olgunun değerlendirilmesi

Önder Doksöz[1], Mehmet Küçük[1], Taliha Öner[1], Rahmi Özdemir[1], Barış Güven[1], Yılmaz Yozgat[1], Cem Karadeniz[1], Timur Meşe[1], Vedide Tavlı[2], Osman Nejat Sarıosmanoğlu[3], Emin Alp Alayunt[4]

[1]İzmir Dr. Behcet Uz Çocuk Hastalıkları ve Cerrahisi Eğt.-Arş. Hastanesi, Çocuk Kardiyoloki Kliniği, İzmir
[2]Şifa Üniversitesi Tıp Fakültesi Çocuk Kardiyoloji Bölümü, İzmir
[3]İzmir Dr. Behcet Uz Çocuk Hastalıkları ve Cerrahisi Eğt.-Arş. Hastanesi, Kalp-Damar Cerrahisi Kliniği, İzmir
[4]Şifa Üniversitesi Tıp Fakültesi Kalp Damar Cerrahisi Bölümü, İzmir

GİRİŞ-AMAÇ: Aortopulmoner pencere normal olarak gelişen iki semilüner kapağın hemen üzerinde, çıkan aort ile ana pulmoner arter arasındaki anormal ilişkidir ve aortikopulmoner septasyonda embriyolojik hayattaki defektler nedeniyle oluşur. Tüm doğuştan kalp hastalıkları arasındaki insidansı %1'den azdır. Semilüner kapakların varlığı aortopulmoner pencere (APP) defektini trunkus arteriosusdan ayırır. Çalışmamızda kliniğimizde APP tanısı alan 7 olgu geriye dönük olarak değerlendirilmiştir.

GEREÇ VE YÖNTEM: Kliniğimizde 2003-2012 yılları arasında Aortopulmoner pencere tanısı alan 7 olgu geriye dönük olarak incelendi. Olguların demografik özellikleri, yakınma ve klinik bulguları, elektrokardiyografi, ekokardiyografi, anijografi bulguları ile uygulanan tedavi ve klinik seyirleri kaydedildi.

BULGULAR: İncelenen 7 olgunun yaşları 8 gün ile 8 ay arasındaydı. Kiloları 1200 gr ile 5700 gr arasında değişmekteydi. Olguların 3'ü kız, 4'ü erkekti. Tüm olgulara ekokardiyografi ile tanı konulmuş ve 5 olguya katater anjiografi uygulanmıştır (Resim 1). Bir olgumuzda sekundum ASD ve müsküler VSD bulunmaktaydı. Tanı anında 1 olguda konjestif kalp yetmezliği (KKY), 2 olgumuzda pulmoner hipertansiyon (Pulmoner HT) mevcut idi. Tüm olgularımıza cerrahi tedavi uygulandı. Tüm olgularımızın yakınmaları düzeldi ve büyüme gelişmeleri yaşıtları ile uyumlu idi. Bir olgumuzda (6. olgu) operasyondan 6 yıl sonra rekanalizasyon ve subaortik diskret membran saptanması nedeniyle tekrar cerrahi uygulandı. Olguların demografik verileri, tanı, tedavi ve izlem bulguları Tablo 1'de özetlenmiştir.

TARTIŞMA VE SONUÇ: Aort pulmoner pencere tek başına erken dönemde cerrahi operasyon yada girişimsel kapatma için yeterli bir endikasyondur. Girişimsel kapatma, lezyonun ligasyonu, transaortik patch konulması, aort ve pulmoner arterin birbirinden ayrılıp ayrı ayrı perikardial patch konarak rekonstrüksiyonu gibi tedavi seçenekleri bulunmaktadır. Yenidoğan döneminde cerrahiye alınan ve eşlik eden anomalisi olmayan olgularda morbidite ve mortalite en azdır. Yüksek sol-sağ şant sebebiyle yenidoğan döneminde konjestif kalp yetersizliği, gelişme geriliği ve pulmoner hipertansiyon gelişebilir. Bu nedenle yenidoğan döneminde erken cerrahi girişim planlanmalı ve geriye dönüşümsüz pulmoner vasküler hastalık gelişmeden defekt kapatılmalıdır.

Resim 1

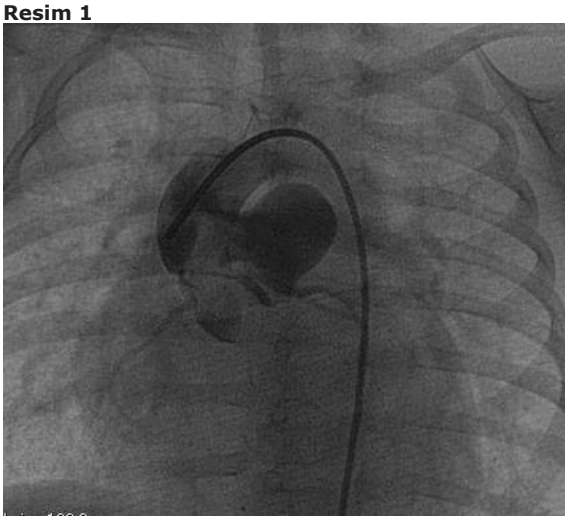

Resim 1: Sol ön oblik konumda aort köküne verilen kontrast maddenin aortopulmoner pencere yolu ile anapulmoner arteri doldurduğu izlenlenmektedir.

Tablo 1

Olgu	Yaş	Cinsiyet	Kilo (kg)	Yakınma	Tanı	Tedavi	İzlem
1	8 gün	Erkek	1.2	Hızlı nefes alıp verme	APW(tip1), KKY	Transaortik yama	Asemptomatik
2	20 gün	Kız	3.5	Hızlı nefes alıp verrne Üfürüm	APW (tip1), Pulmoner HT	Transaortik yama	Asemptomatik
3	33 gün	Erkek	2.4	Kilo alamama, Hızlı nefes alıp verme Üfürüm	APW tip 1	Ligasyon	Asemptomatik
4	2.5 ay	Kız	4.7	Üfürüm	APW tip1 ASD(sekundum) VSD (müsküler),	ASD kapatılması Transaortik yama	Asemptomatik VSD kapandı
5	3 ay	Erkek	5	Kilo alamama, Üfürüm	APW tip 1, Pulmoner HT	Ligasyon	Asemptomatik
6	3 ay	Erkek	4.5	Kilo alamama, Hızlı nefes alıp verme, Üfürüm	APW tip1	Ligasyon	Rekanalizasyon Subaortik diskret membran
7	8 ay	Kız	5.7	Kilo alamama Üfürüm	APW tip1	Ligasyon	Asemptomatik

Tablo 1: Olguların demografik verileri, yakınma, tanı, tedavi ve izlem bulguları

P-183

Bir yaş altındaki hastalarda izole ventriküler septal defektlerin cerrahi tedavi sonuçları

Numan Ali Aydemir[1], Buğra Harmandar[1], Ahmet Bolukçu[1], Ali Rıza Karaci[1], Ahmet Şaşmazel[1], Filiz İzgi Coşkun[2], İlker Kemal Yücel[3], Mehmet Salih Bilal[1], İbrahim Yekeler[1], Ahmet Çelebi[3]

[1]Dr.Siyami Ersek Göğüs Kalp Damar Cerrahisi Eğitim ve Araştırma Hastanesi, Pediatrik Kalp Cerrahisi Kliniği, İstanbul
[2]Dr.Siyami Ersek Göğüs Kalp Damar Cerrahisi Eğitim ve Araştırma Hastanesi, Anesteziyoloji ve Reanimasyon Kliniği, İstanbul
[3]Dr.Siyami Ersek Göğüs Kalp Damar Cerrahisi Eğitim ve Araştırma Hastanesi, Pediatrik Kardiyoloji Kliniği, İstanbul

GİRİŞ-AMAÇ: Bu çalışmada izole ventriküler septal defekt (VSD) nedeniyle cerrahi tedavi uygulanan bir yaş altındaki hastaların cerrahi sonuçları hastaların yaşları ve pulmoner hipertansiyon (PH) dereceleri göz önüne alınarak değerlendirilmiştir.

GEREÇ VE YÖNTEM: 1 Temmuz 2002 ve 31 Mayıs 2012 tarihleri arasında bir yaş altındaki 282 hastaya izole VSD nedeniyle cerrahi tedavi uygulandı. Hastaların medyan yaşı 5 ay (21 gün ile 1 yaş arası) ve ağırlığı 5,3 kg (2,9 ile 12,5 kg arası) olarak tespit edildi. Hastalar yaşlarına göre 3 gruba ayrıldı (0-3, 3-6 ve 6-12 ay) ve bu gruplar morbidite veya mortalite ile ilişkili olan PH dereceleri açısından karşılaştırıldı.

SONUÇ: Postoperatif erken dönemde 4 (%1,4) ve geç dönemde yine 4 (%1,4) hasta kaybedildi. Tüm mortaliteler yaşları 3 – 12 ay arasında değişen ciddi PH'lı hastalardan oluşmaktaydı. Yapılan hemodinamik çalışmalarda her ne kadar yaşı 3 ayın üzerinde olan hastalarda postoperatif persistan PH insidansı daha yüksek bulunsa da, gruplar arasında uzamış mekanik ventilasyon, uzun yoğun bakım ve hastane yatış süreleri ile ifade edilen morbidite açısından istatistiksel olarak anlamlı bir fark bulunamadı.

TARTIŞMA: Bu çalışmada izole VSD nedeniyle cerrahi tedavi uygulanan hastalarda mortalitenin 3 ay üzerindeki hastalarda daha yüksek olarak bulunması, ciddi pulmoner hipertansif hastaların daha erken yaşlarda opere edilmesiyle bu hasta grubunda mortalitenin azaltılabileceğini düşündürmektedir. Sonuç olarak ciddi PH'lı infantlarda cerrahi sonuçların daha yüz güldürücü olması için izole VSD'lerin erken cerrahi tedavi ile (3 ay altı) düzeltilmesini şiddetle önermekteyiz.

P-184

Noonan Sendromlu Bir Hastada Saptanan Kardiyak Anomalilerin Cerrahi Tedavisi

Şafak Alpat[1], Orçun Özkaragöz[1], İlker Ertuğrul[2], Tevfik Karagöz[2], Mustafa Yılmaz[1], Metin Demircin[1]

[1]Hacettepe Üniversitesi Tıp Fakültesi, Kalp ve Damar Cerrahisi Anabilim Dalı, Ankara
[2]Hacettepe Üniversitesi Tıp Fakültesi, Pediatrik Kardiyoloji Bölümü, Ankara

GİRİŞ-AMAÇ: Noonan sendromu (NS) seyrek olarak görülen otozomal dominant genetik hastalıktır. Karakteristik özellikleri tipik yüz görünümü, göğüs deformitesi, kısa boy ve çeşitli konjenital kardiyak defektlerdir. Bu olgu sunumunda atriyal septal defekt (ASD), atriyal fibrilasyon (AF) ve biventriküler miyokardiyal noncompaction olan NS'li bir vakanın cerrahi tedavisi anlatılacaktır.

OLGU: NS ile takip edilen 13 yaşında kız hasta ASD'nin cerrahi olarak kapatılması nedeni ile kliniğimize sevkedilmişti. Fizik muayenesinde NS ile uyumlu bulguların yanında 3/6 sistolik üfürüm duyuldu ve nabzı aritmik idi. EKG'de AF saptanan hastanın transtorasik ekokardiyografisinde multipl-geniş sekundum ASD ve miyokardiyal noncompaction görüntüsü saptandı (Şekil-1). Sol ventrikül ejeksiyon fraksiyonu %58 olan hastada septumun paradoksik hareketi belirlendi. PS saptanmadı. RVSP 50 mmHg idi. Noncompaction tanısını desteklemek için MRI incelemesi de yapıldı (Şekil-2). AF nedeni ile hastaya iki defa elektriksel kardiyoversiyon uygulandı ancak AF'si devam eden hastaya oral amiodaron tedavisi başlandı. Hastaya ASD ve kardiyoversiyona dirençli AF'si nedeni ile cerrahi planlandı. Midline sternotomi sonrasında standart aorto-bikaval kanülasyon yapıldı ve CPB'ye geçildi. Sağ atriyum insize edildi. Tek geniş kribriform ASD görüldü. Cox-Maze IV prosedürünün sol atriyal seti radyofrekans ablasyon ile uygulandı. ASD dakron yama ile kapatıldı. Noncompaction nedeni ile ASD kapatılması sonrasında sol ventrikül volüm yükünü azaltmak amacıyla yama 4 mm boyutlarında fenestre edildi. Takiben hasta CPB'den rahatlılka ayrıldı. Postoperatif kanaması olmayan hasta post-op 2. gününde servise alındı. Servis takibinde hasta sinus sendromu saptanan hastaya çift odacıklı pacemaker implantasyonu yapıldı. İşlemi takiben iki gün sonra hasta taburcu edildi.

TARTIŞMA VE SONUÇ: NS'de morbidite ve mortalitenin en önemli nedeni eşlik eden kardiyak defektlerdir. Bunlar içinde en sık pulmoner stenoz görülür. Bu vaka ASD, biventriküler noncompaction ve AF'nin birlikte görüldüğü literatürdeki ilk vakadır. Hasta cerrahi olarak başarı ile tedavi edilmiş ve taburcu edilmiştir. Sendromlu hastalarda görülen kardiyak defektlerin prognozunun nonsendromik vakalara göre daha kötü olduğu bilinmektedir. Bu nedenle sendromik vakaların anatomik ve fizyolojik olarak ayrıntılı incelenmesi gerekmetedir.

Şekil-1

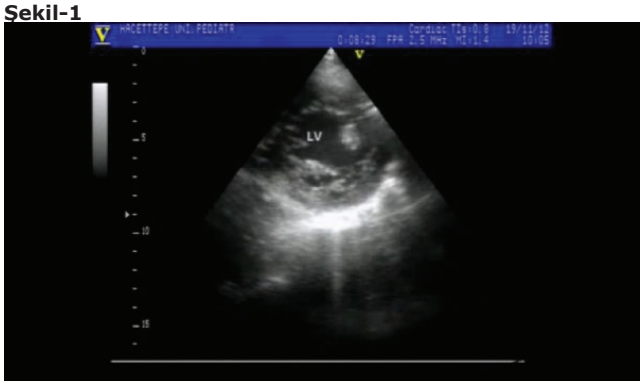

Sol ventrikül miyokadının diyastoldeki çift katlı preoperatif TTE görüntüsü. Epikardiyal yüzeyden intertrabeküler oyuğa olan mesafenin epikardiyal yüzeyden trabekülasyonun tepesine olan mesafeye oranı <= 0.5 olarak hesaplanmıştır.

Şekil-2

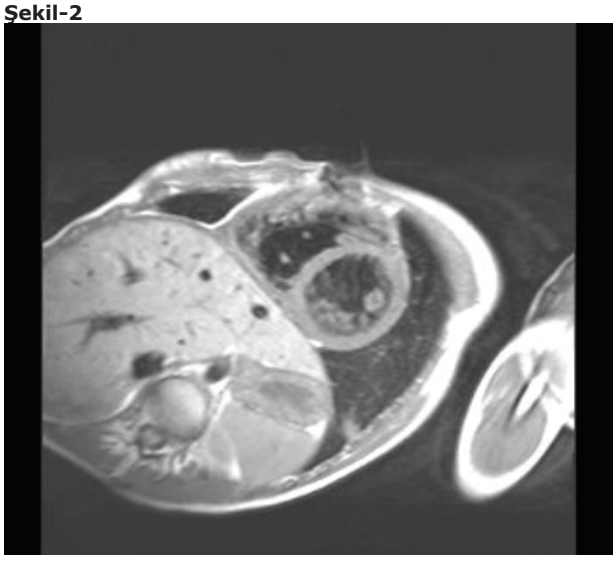

Sol ve sağ ventriküldeki trabekülasyonları gösteren preoperatif MRI görüntüsü. Noncompaction olan miyokardın kompakte miyokarda oranı 2.5 olarak hesaplanmıştır. Bununla beraber torasik skolyoz dikkati çekmektedir.

P-185

Bidireksiyonel kavapulmoner anastomoz sonrası ekstrakardiak Fontan'a tamamlama prosedürü

Yasemein Türkekul[1], Ahmet Arnaz[1], Emrah Şişli[1], Emine Bilge Narin[3], Ayşe Ulukol[3], Arda Saygılı[4], Özlem Saygılı[5], Yusuf Kenan Yalçınbaş[1], Cafer Tayyar Sarıoğlu[2], Ayşe Sarıoğlu[4]

[1]Acıbadem Bakırköy Hastanesi, Kalp ve Damar Cerrahisi Ana Bilim Dalı, İstanbul
[2]Acıbadem Üniversitesi, Kalp ve Damar Cerrahisi Ana Bilim Dalı, İstanbul
[3]Acıbadem Bakırköy Hastanesi, Anesteziyoloji ve Reanimasyon Ana Bilim Dalı, İstanbul
[4]Acıbadem Bakırköy Hastanesi, Pediatrik Kardiyoloji Ana Bilim Dalı, İstanbul
[5]Acıbadem Üniversitesi, Radyoloji Anabilim Dalı, İstanbul

GİRİŞ-AMAÇ: Fontan prosedürü, tek ventrikül fizyopatolojisine sahip olan ve biventriküler tamir imkanı olmayan hastalar için uygulanabilecek ortoterminal bir cerrahi çözümdür. Ekstrakardiyak Fontan prosedürü seçilmiş vakalarda tek aşamada yapılabileceği gibi, son yıllarda kademeli yaklaşım şeklinde tercih edilmektedir. Bu çalışmada tek ventrikül tanısı ile daha önceden kavopulmoner anastomoz uygulanmış olan hastalarda ekstrakardiyak Fontan'a tamamlama sonuçları gözden geçirilmiştir.

GEREÇ VE YÖNTEM: Çalışma grubumuz tarafından Aralık 1986 – Mart 2013 tarihleri arasında 100 hastaya ekstrakardiyak Fontan ameliyatı uygulandı. Bu gruptan 30 hastaya daha önce bidireksiyonel kavopulmoner anastomoz yapılmıştı. Hastaların tanıları; 8 hasta triküspid atrezisi, 22 hasta tek ventrikül (DILV gibi) idi. Hastalardan 16'sı erkek, 14 'ü kadın olup median yaş 8 idi.

SONUÇ: 9 hastada preoperatif dönemde kardiak kateterizasyon ile tespit edilen MAPCA'lar coil embolizasyon ile kapatıldı. Postoperatif erken dönemde hipoksi gelişen 1 hastada kardiyak kateterizasyon tekrarlanarak tespit edilen MAPCA'ya coil embolizasyon yapıldı. Bir hastaya konduit inferior anastomoz stenozu nedeniyle stent ile genişletme işlemi yapıldı. Ektrakardiyak Fontan prosedüründe konduit olarak 12 hastaya Goretex tüp greft, 15 hastaya bovine/equine perikard ve 3 hastaya da otojen perikard tüp greft kullandık. Konduit çapları 18-22 mm arasında değişmekteydi. Postoperatif dönemde 2 hasta kanama revizyonuna alındı, 3 hasta uzamış plevral effüzyonu ile tedavi edildi ve 1 hastaya da reoperasyon olarak subaortik rezeksiyon ve VSD genişletilmesi yapıldı. Mortalite olmadı.

TARTIŞMA: Ekstrakardiyak Fontan operasyonu, biventriküler tamir imkanı olmayan tek ventrikül fizyopatolojisine sahip olan hastalar için en uygun alternatiftir. Bu grup hastalarda bidireksiyonel kavopulmoner anastomoz sonrası ekstrakardiyak Fontana tamamlama prosedürü preoperatif değerlendirme, zor ve aşırı özen gerektiren cerrahi teknik ve postoperatif bakım ve yönetim açısından özellik arzeden bir yaklaşımdır. Otolog veya Bovine /Equine perikardiyal tüpün konduit materyeli olarak kullanılması kanama kontrolü ve postoperatif tromboembolik komplikasyonlar açısından avantaj teşkil edeceği kanısındayız.

P-186

İzole konjenital sağ atriyal appendiks anevrizması

Recep Oktay Peker, Mustafa Yılmaz, Hatice Hale Temel, Murat Güvener, Mustafa Yılmaz, Rıza Doğan, Metin Demircin, İlhan Paşaoğlu

Hacettepe Üniversitesi Tıp Fakültesi, Kalp ve Damar Cerrahisi Anabilim Dalı, Ankara

GİRİŞ-AMAÇ: Sağ atriyal anevrizma, semptomatik ya da asemptomatik her yaş gurubunda izlenebilen çok nadir kardiyak anomalidir. Ritm anormallikleri, tromboembolik hadiseler bu patolojinin en sık gözlenen morbidite sebepleridir. Sağ atriyal anevrizmalar gibi yüksek morbiditeye sahiptir ve tedavi edilmelidir. Dev sağ atriyumun sağ ventriküle bası yaptığı 16 aylık çocuk hastaya kliniğimizde sağ atrial anevrizma eksizyonu yapılmıştır.

OLGU: 16 aylık, 8 kg, kız çocuk hasta, gelişme geriliği şüphesi nedeniyle götürüldüğü klinikte yapılan fizik muayenede mitral odakta sistolik üfürüm tespit edilmiş. EKG si normal sinüs ritmi olan hastanın akciğer grafisinde kardiyotorasik indeksin arttığı, kardiyak silüetin genişlediği tespit edilmiş ve ileri tetkik için bir üst merkeze yönlendirilmiş. Hastanın yapılan ekokardiografisinde intrakardiyak patolojinin eşlik etmediği, sağ ventrikül komşuluğunda,sağ ventriküle bası yapan 32x21 mm lik kistik bir oluşumun varlığı tespit edilmiş.Çekilen toraks BT de sağ atriyum ile devamlılığı bulunan, sağ ventrikül bazal kesimine bası yapan, atriyum appendiksinin anevrizması ile uyumlu 44x26x35 mm lik patolojik yapı tespit edilmiş (Resim-1). Bunun üzerine hasta sağ atriyal appendiks anevrizması tanısı ile opere edildi ve kardiyopulmoner baypas eşliğinde anevrizmektomi uygulandı (Resim-2). Ameliyat sonrası normal sinüs ritminde olan ve takibinde sorun izlenmeyen hasta post op 4. günde taburcu edildi.

TARTIŞMA VE SONUÇ: Sağ atriyum anevrizması nadir gözlenen bir patolojidir. İntrauterin dönemden geç erişkin yaşa kadar geniş bir periyodda gözlenebilir. Konjenital veya edinsel olarak izlenebilen bu patoloji ritm bozukluklarına, tromboembolik hadiselere, kitle etkisine bağlı bası semptomlarına ve ani ölümlere sebep olabilmektedir. Sağ atriyum anevrizması gibi, konjenital izole sağ atriyal appendiks anevrizmaları da benzer morbiditelere sahiptir. Hastamıza sağ ventriküle bası ve anevrizmanın büyüklüğü nedeniyle cerrahi rezeksiyon uygulandı.

Resim-1

Preoperatif toraks BT görüntüsü. 44x26x35 mm'lik sağ atriyal appendiks anevrizması görülüyor.

Resim-2

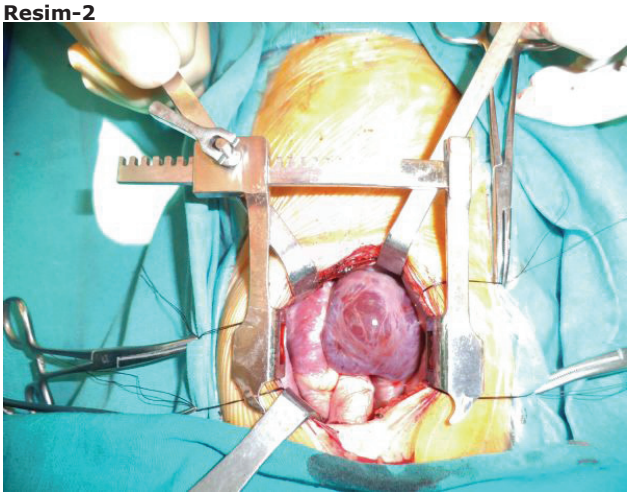

Sağ atriyal appendiks anevrizmasının intraoperatif görünümü.

P-187

Norwood operasyonu sonuçlarını nasıl düzeltebiliriz?

Ersin Erek[1], Mehmet Kaya[1], Bilge Yılmaz[1], Özgen Koçyiğit[3], Erkut Öztürk[2], Ender Ödemiş[2]

[1]Mehmet Akif Ersoy Göğüs Kalp ve Damar Cerrahisi Eğitim ve Araştırma Hastanesi, Kalp Damar Cerrahisi Kliniği
[2]Mehmet Akif Ersoy Göğüs Kalp Damar Cerrahisi Eğitim ve Araştırma Hastanesi, Pediyatrik Kardiyoloji Kliniği
[3]Mehmet Akif Ersoy Göğüs Kalp Damar Cerrahisi Eğitim ve Araştırma Hastanesi, Anestezi ve Reanimasyon Kliniği

GİRİŞ-AMAÇ: Tedavi edilmediğinde ilk ayda % 95 mortaliteye sahip olan Hipoplastik sol kalp sendromu (HLHS),cerrahi tedavisi en kompleks konjenital kalp anomalisidir. Cerrahi teknik, kardiyopulmoner bypass (KPB) yönetimindeki ilerlemeler ve yoğun bakım takibindeki gelişmeler sayesinde bu hastaların mortalite ve morbiditesinde önemli ilerlemeler sağlanmıştır. Bu çalışmada, en önemli mortalite nedenleri olan arkus obstruksiyonu ve myokardiyal iskemi riskini en aza indirdiğini düşündüğümüz modifikasyonlar kullanılarak uyguladığımız Norwood ameliyatı sonuçları sunulmaktadır. Materyal,

GEREÇ VE YÖNTEM: Şubat 2012-Mart 2013 tarihleri arasında aynı cerrahi ekip tarafından Norwood operasyonu uygulanan ardışık 8 hasta çalışmaya dahil edildi. Hastaların yaşları 2 ile 7 gün arasında (ortalama 4,3 gün) idi. Tüm hastalar erkekdi. Üç hasta preoperative mekanik ventilasyona bağlıydı. Bir hastada renal yetersizlik ve inotropik ihtiyacı vardı ve tümü PGE2 infüzyonu alıyordu. Vücut ağırlıkları 1900 ile 3800 gr (ortalama 3000 gr) arasındaydı. Triküspit atrezisi, ventriküloarteryel diskordans, restriktif VSD, asenadan aorta ve arkus hipoplazisi olan bir hasta dışındaki hastalar, klasik HLHS hastalarıydı. Üç hastada asendan aorta çapı 3 mm, iki hastada 4 mm, üç hastada 5 mm idi. Uyguladığımız modifikasyonlarla, ameliyatın büyük bölümünü KPB altında atan kalpte tamamladık. Arcus rekonstrüksiyonu için atnalı şeklinde oluşturulmuş perikard yama kullandık. Beş hastada 5 mm ringli PTFE greft ile Sano Wisconsin modifikasyonu, 2 hastada 3,5 mm, 1 hastada 4 mm Blalock Taussig (BT) şant uyguladık. Ortalama KPB ve aort klemp süreleri sırasıyla 203,3 ve 39,75 dk idi.

SONUÇ: Tüm hastalarda gecikmiş sternum kapatılması uygulandı. Üç olgu, postoperative 2, 14 ve 27 gün kaybedildi (mortalite % 37,5). Biri kaybedilen hasta olmak üzere 2 hastanın erken dönemde ECMO ihtiyacı oldu. 3,5 mm BT şant uygulanan bir hastada hipoksi gelişmesi üzerine 4. gün şantı 4 mm ile değiştirildi. Taburcu edilen hastaların yoğun bakım ve hastane kalış süreleri sırasıyla ortalama 13,2 ve 29,2 idi. Takipleri sırasında kaybedilen hasta olmadı.

TARTIŞMA: İyi bir yoğun bakım takibi ve uygulanacak teknik modifikasyonlarla, Norwood ameliyatlarında iyi sonuçlar alınabilir.

Tablo 1

Tablo 1. 8 hastanın klinik verileri

Hasta	Cinsiyet	Yaş, gün	Ağırlık, kg	Tanı	Asendan aorta çapı	Preoperatif entübasyon gerekliliği	Basic Aristotle	Comprehensive Aristotle
1	E	3	3600	HLHS	4	VAR	14,5	16,5
2	E	7	3000	HLHS,AA,MA	3	YOK	14,5	14,5
3	E	6	3800	HLHS, HLHS varyantı	5,2	VAR	14,5	16,5
4	E	2	2000	HLHS, AA, MA	5	VAR	14,5	24,5
5	E	3	3500	HLHS	5	YOK	14,5	14,5
6	E	2	3400	HLHS	4	YOK	14,5	14,5
7	E	6	3700	HLHS	3	YOK	14,5	14,5
8	E	4	3000	HLHS	3	YOK	14,5	14,5

Tablo 2

Tablo 2. 8 hastanın operatif ve post-operatif verileri

Hasta	CPB süresi	Kros klemp süresi	ARKUS-AORTA PERIKART TİPİ	Şant tipi	GÖĞÜS KAPATILMA ŞEKLİ	ECMO	Yoğun bakım kalış süresi	Komplikasyon	Postop. EKO kontrolü
1	154	25	BOVİN	SANO	YAMA	YOK	10	Postop. Met. asidoz	N
2	192	28	OTOJEN	SANO	YAMA	VAR	14	VAC, EXİTUS	
3	161	34	OTOJEN	IA-PA GREFT	CİLT	YOK	11	3,5 mm greft 4mm ile değiştirildi	N
4	143	32	OTOJEN	IA-PA GREFT	STERNAL STENT+YAMA	YOK	2	Periton diyalizi,EXİTUS	
5	186	23	OTOJEN	SANO	YAMA	YOK	22	YOK	N
6	200	60	BOVİN	SANO	YAMA	YOK	10	GEÇ TAKİP GİS KANAMASI	N
7	306	87	BOVİN	SANO	YAMA	VAR	10	YOK	N
8	285	29	BOVİN	SANO	YAMA	YOK	27	EXİTUS	

P-188

Pediarik Secundum ASD'li olgularda Cerrahi tedavi ve Transkateter Tedavisinin Erken Dönem Sonuçları ve Komplikasyonlar Açısından Karşılaştırılması

Ahmet Dolapoğlu, Özlem Balcıoğlu, M. Fatih Ayık, Sibel Bozabalı,Zülal Ülger, Ertürk Levent, Ruhi Özyürek, Yüksel Atay

Ege Üniversitesi Kalp Damar Cerrahisi AD, İzmir

GİRİŞ-AMAÇ: Pediatrik sekundum ASD'li olgularda cerrahi olarak ASD tamiri ve transkateter yolla ASD tamirinin erken dönem sonuçları ve komplikasyonlar açısından karşılaştırılması.

GEREÇ VE YÖNTEM: Ocak 2008 ile Temmuz 2012 tarihleri arasında kliniğimiz ve pediatrik kardiyoloji bölümlerinde toplam 85 pediatrik izole ASD vakasına ASD tamir işlemi uygulanmıştır. Bu vakalardan 51'i cerrahi olarak tamir edilirken (Grup I), 34'üne perkutanöz transkateter yolla tamir uygulanmıştır (Grup II). Bu iki gurup retrospektif olarak mortalite, morbidite, hastanede kalış süreleri ve etkinlik açısından karşılaştırılmıştır.

BULGULAR: Çalışmaya katılan 47'si kadın (%55.2) ve 38'i erkek (%44.7) toplam 85 hastanın yaş ortalaması 8.75±3.91 yıl (2 – 17) olarak bulundu. Cerrahi gruptaki (Grup I) 51 hastanın 31'i kadın (%60.7), 20'si erkek (%39.3) hasta olup yaş ortalaması 7.93±3.78 yıldır. Bu gruptaki 9 hastaya sağ torakotomi (%17) insizyonu uygulanırken, 42'sinde median sternotomi (%83) insizyonu yapılmıştır. Bu gruptaki hastaların kardiyopulmoner bypass (KPB) süresi ortalaması 35.43±7.56 dakika iken kross-klemp (KK) süresi ortalaması 27.37±7.12 dakikadır. ASD tamir sırasında 42 hastada perikardiyal yama (%83) kullanılırken, 9'unda defekt primer olarak (%17) tamir edilmiştir. Kateter ile tamir grubundaki (Grup II) 34 hastanın 16'sı kadın (%47.1), 18'i erkek (%52.9) olup yaş ortalaması 9.97±3.84 yıldır. Bu gruptaki işlem süresi ortalaması 35.68±14.34 dakika iken, skopi süresi 8.24±3.98 dakikadır. Her iki grupta postoperatif dönemde mortalite ve rezidüel şant gözlenmemiştir. Hastaların tamir sonrası hastanede kalış sürelerinde istatistiksel olarak anlamlı fark saptanmamıştır. Grup I'de en sık görülen komplikasyon transfüzyon gerektiren anemiyken (% 35.2) Grup II'de en sık görülen komplikasyon inguinal hematomdur (% 20.5).

TARTIŞMA VE SONUÇ: Çalışmamızın sonucunda her iki tamir yönteminin de mortalite ve etkinlik açısından oldukça etkili ve güvenli yöntemler olduğunu görmekteyiz. Özellikli ve tecrübeli bir merkezde, daha az komplikasyon içermesi nedeniyle kateter yöntemiyle ASD tamirinin erken dönem sonuçları daha iyi olduğu kanısına varmaktayız. Ancak katerle tamir yönteminin uzun dönem sonuçlarını yansıtan daha fazla çalışmaya ihtiyaç vardır.

P-189

AVSD ve Cor Triatriatum Sinistra Birlikteliği: Nadir görülen bir klinik durum

Nuh Yılmaz[1], Ulaş Karadaş[2], Özgür Kızılca[1], Tülay Demircan[1], Murat Şahin[1], Mustafa Kır[1], Kıvanç Metin[3], Baran Uğurlu[3], Nurettin Ünal[1], Gül Saylam[1]

[1]Dokuz Eylül Üniversitesi Tıp Fakültesi Çocuk Kardiyolojisi Bilim Dalı, İzmir
[2]Tepecik Eğitim ve Araştırma Hastanesi Çocuk Kardiyolojisi Bölümü, İzmir
[3]Dokuz Eylül Üniversitesi Tıp Fakültesi Kalp Damar Cerrahisi Anabilim Dalı, İzmir

GİRİŞ-AMAÇ: Cor triatriatum sinistra (CTS), pulmoner venlerin sol atriyumun arkasında lokalize aksesuar odacığa açıldığı nadir bir anomalidir. Atriyoventriküler septal defekt (AVSD) ile CTS birlikteliği oldukça nadir görülmekte olup literatürde özellikle komplet AVSD ile birlikteliğinin çok daha nadir olduğu belirtilmiştir. Bu yazıda komplet AVSD – CTS birlikteliği bulunan bir hastayı sunmayı amaçladık.

OLGU: Normal spontan yolla miadında 2900 gr olarak doğan sağlıklı erkek olgu, 5 aylıkken kilo alamama yakınması nedeniyle başvurduğu sağlık kurumunda üfürüm saptanması üzerine yapılan EKO'da komplet AVSD, CTS, sol persistan süperiyor vena kava (LPSVC) ön tanılarıyla hastanemize sevkedilmiş. Fizik muayenede ağırlık <3p', sternum solunda 2/6° sistolik üfürüm ve takipne saptandı. Kan basıncı, periferik nabızlar diğer sistemik muayene bulguları normaldi. EKO bulguları dış merkezle uyumluydu ve iki odacık arasında16 mmHg'lık gradient mevcuttu. Anjiyografide RVP: 80/0-5 mmHg, pulmoner arter: 65/20 (45) mmHg, wedge basıncı ort:15 mmHg olarak bulundu. Pulmoner arter enjeksiyonun geç fazında pulmoner venlerin sol atriyumun üstündeki keseye açıldığı ve buradan sol atriyuma geçiş olduğu gözlendi. Kateter ile pulmoner venöz keseye ulaşılamadı. Kardiyak MR'da tüm pulmoner venlerin sol atriumun posterosüperiorunda lokalize bir odacığa açıldığı gösterildi. Üç boyutlu EKO ile bulgular desteklendi. Hasta bu bulgularla tam düzeltme operasyonuna verildi ve başarılı bir operasyonun ardından taburcu edildi.

TARTIŞMA: CTS-AVSD ile birlikteliği ilk kez 1967 yılında parsiyel AVSD nedeniyle operasyon sonrasında ölen 4 yaşındaki bir çocukta otopsi sırasında ortaya konmuş ve 2007 yılına kadar 3 komplet, 10 parsiyel AVSD'li çocukta CTS birlikteliği bildirilmiştir. Özellikle komplet AVSD ile birlikteliğinin çok nadir olduğu görülmüş, eşlik eden patolojiler arasında en sık LPSVC ve patent duktus arteriosus bildirilmiştir. Hastamızda da mevcut patolojiye LPSVC eşlik etmekteydi.

SONUÇ: Hasta CST ve komplet AVSD birlikteliğinin çok nadir görülmesi nedeniyle sunuldu.

Resim 1

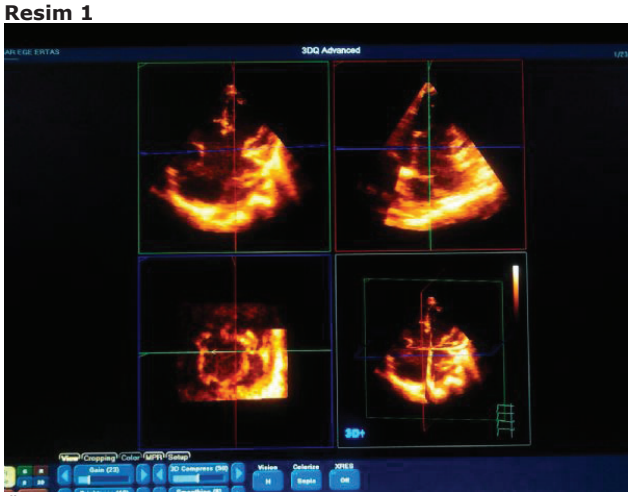

Üç Boyutlu Ekokardiyografide sol atriumun iki kısımdan oluştuğu, koroner sinüsün geniş olduğu izleniyor.

Resim 2

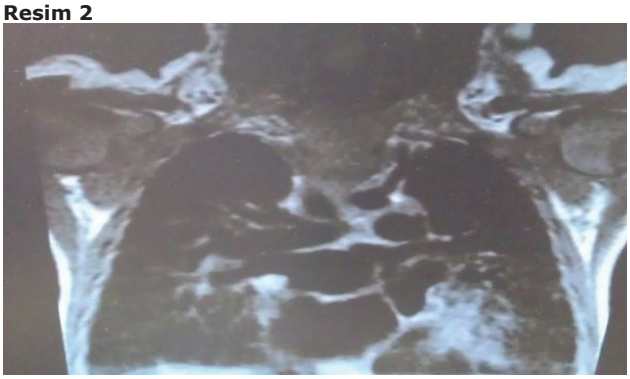

Kardiyak MR'da pulmoner venlerin sol atrium üst kısmındaki keseye açıldığı izleniyor

P-190

Ross – Konno operasyonu: 3 olgu bildirimi

Ersin Erek[1], Kürşat Öz[1], Ayşe Çiçek[1], Mehmet Kaya[1], Müzeyyen İyigün[3], Murat Saygı[2], Ender Ödemiş[2]
[1]Mehmet Akif Ersoy Göğüs Kalp Damar Cerrahisi Eğitim ve Araştırma Hastanesi, Kalp ve Damar Cerrahisi Kliniği
[2]Mehmet Akif Ersoy Göğüs Kalp Damar Cerrahisi Eğitim ve Araştırma Hastanesi, Pediyatrik Kardiyoloji Kliniği
[3]Mehmet Akif Ersoy Göğüs Kalp Damar Cerrahisi Eğitim ve Araştırma Hastanesi, Anestezi ve Reanimasyon Kliniği

GİRİŞ-AMAÇ: Ross-Konno operasyonu, kompleks sol ventrikül çıkış yolu patolojilerinde tercih edilebilir, ancak, komplike bir prosedür olması ve potansiyel riskleri nedeniyle uygulama alanı kısıtlıdır. Hastalar: İlk olgu, 2 aylık erkek bebek. Kritik aort stenozu (AS) ve anuler hipoplazi mevcuttu. Başarısız aortik balon anjiyoplasti hikayesi olan hasta, entübe ve inotropik destek altında idi. İkinci olgu 10 yaşında kız. 8 yıl önce VSD kapatılması, sol atriyal membran ve subaortik stenoz rezeksiyonu geçirmiş Shone sendromlu hasta idi. Valvüler ve subvalvüler ileri AS ve önemli aort yetersizliği mevcuttu. Sonuncu hasta, 14 yaşında kız, geçirilmiş aort koarktasyonu operasyonu vardı. Bu hastada da valvüler ve subvalvüler ileri AS ve önemli aort yetersizliği mevcuttu. Hastalara total kök replasmanı tekniği ile Ross/Konno operasyonu uygulandı. Pulmoner rekonstruksiyon için sırasıyla 16,20 ve 20 mm Contegra konduit kullanıldı. Erişkin boyutundaki sonuncu hastada, pulmoner otogreft ve asendan aorta, olası dilatasyonu engellemek için dacron greft ile sarıldı.

SONUÇ: Mortalite olmadı. Olgu 1 ve 2 operasyondan sternum açık, cilt kapalı şekilde çıktı ve 1 gün sonra sternum kapatıldı. İlk olgu pulmoner enfeksiyon nedeniyle antibiyotik tedavisi aldı ve uzun entübasyon süresi (>7 gün) gerekti. Olgu 3' ün geçici pacemaker ihtiyacı oldu. Postoperatif 1.haftada ventriküler taşikardi gelişti, cordarone ve brevibloc ile sinüse döndü.Yoğun bakım kalış süreleri sırasıyla 24,6 ve 3 gün, hastanede kalış süresi 29,12 ve 20 gün idi. Olgular 1 ay ile 15 ay arasında takip edildi. Son yapılan ekokardiyografi kontrollerinde, olgu 1' de hafif kondüit darlığı, olgu 3' de sol ventrikül çıkım yolunda, mitral kapak sistolik anterior hareketi nedeniyle 57 mmHg gradient ölçüldü. Tüm hastalar NYHA klas 1 durumda idi.

TARTIŞMA: Ross-Konno operasyonu düşük mortalite ve morbidite ile yapılabilir. Özellikle bebeklerde ve kız çocuklarında, aort kapak hastalığı ile birlikte anuler hipoplazi ve/veya subaortik tünel tip stenoz bulunması halinde tercih edilmesi gereken, hatta bazen tek alternatif durumunda olabilen bir operasyondur.

P-191

Çift Arkus Aorta Cerrahi Tedavisinin Sonuçları

Buğra Harmandar[1], Numan Ali Aydemir[1], Ahmet Bolukçu[1], Ali Rıza Karaci[1], Ahmet Şaşmazel[1], Türkan Kudsioğlu[2], Mehmet Salih Bilal[1], İbrahim Yekeler[1], Ahmet Çelebi[3]

[1]Dr.Siyami Ersek Göğüs Kalp Damar Cerrahisi Eğitim ve Araştırma Hastanesi, Pediatrik Kalp Cerrahisi Kliniği, İstanbul
[2]Dr.Siyami Ersek Göğüs Kalp Damar Cerrahisi Eğitim ve Araştırma Hastanesi, Anesteziyoloji ve Reanimasyon Kliniği, İstanbul
[3]Dr.Siyami Ersek Göğüs Kalp Damar Cerrahisi Eğitim ve Araştırma Hastanesi, Pediatrik Kardiyoloji Kliniği, İstanbul

GİRİŞ-AMAÇ: Çift arkus aorta (ÇAA), trakeal ve özefagial basıya yol açabilen arkus aortanın nadir bir varyasyonudur. Bu çalışmada ÇAA'lı hastalara yaklaşım ve cerrahi tamir sonrası sonuçlar sunulmaktadır.

GEREÇ VE YÖNTEM: 2006 ve 2012 yılları arasında kliniğimizde ÇAA tanısıyla opere edilen hastaların şikayetleri, uygulanan cerrahi tedavi ve sonuçlar retrospektif olarak elde edildi. Takip periyodu süresince semptomların düzelme süresi kaydedildi.

SONUÇ: ÇAA tanısıyla opere edilen 11 hasta (%73 kadın) tespit edildi. Bu hastaların ortalama yaşının 18.6 ay (3 ay ile 4 yaş arası), semptomların ilk ortaya çıkış zamanının da ortalama 3.5 ay olduğu görüldü (doğum ile 4 yaş arası). Tüm hastalarda gastrointestinal şikayetler mevcut iken respiratuar semptomlar hastaların % 45.5'inde bulunmaktaydı. Sırasıyla en sık görülen semptomlar disfaji ve rekürren solunum yolu enfeksiyonlarıydı. Hiçbir hastada ilave kardiyak veya nonkardiyak anomali bulunmuyordu. Tüm hastalara tam düzeltme operasyonu uygulandıktan sonra tüm hastalar sorunsuz bir postoperatif dönem geçirdiler. Erken veya geç ölüm görülmedi. Erken veya geç dönem takiplerinde hiçbir hastaya yeniden cerrahi girişim ihtiyacı olmadı. Yalnızca bir hastada erken dönemde horner sendromu gelişti ve bu komplikasyon metilprednizolon tedavisi ile tam düzeldi. Tüm hastalar ortalama 2.7±4.3 yıl takip edildi. Hastaların ortalama yaşı son kontrolde 5.1 yıl (2.2 ile 10.5 yıl arası) olarak tespit edildi. Gastrointestinal sistem ile ilişkili semptomlar ortalama 6.4±5.9 ayda (3.2 ile 34.1 ay arası), solunum sistemi ile ilişkili semptomlar ortalama 11.4±4.3 ayda (11.4 ile 15.7 ay arası) düzelirken son takip esnasında 1 hastanın (%9.1) halen rekürren bronşit şikayeti olduğu görüldü.

TARTIŞMA: Günümüzde ÇAA'nın cerrahi tedavisinin sonuçları tatminkardır. Cerrahi tedavi sonrasında vakaların çoğunda yaştan bağımsız olarak gastrointestinal semptomların kaybolduğu fakat respiratuar semptomların düzelmesi için hastalara erken yaşta müdahale etmenin gerekli olduğu düşünülmektedir. Hastalığa erken yapılacak bir müdahale ile trakea ve ana hava yollarının bası nedeniyle kusurlu gelişimi önlenebilecektir.

P-192

İnfant ventriküler septal defekt cerrahisi ve risk faktörleri

Nihat Çine[1], Murat Başaran[1], Eylem Tuncer[1], Füsun Güzelmeriç[2], Behzat Tüzün[1], Ayşe Yıldırım[3], Naci Öner[3], Metin Sungur[3], Ali Can Hatemi[1], Hakan Ceyran[1]

[1]Kalp ve Damar Cerrahisi Kliniği, Kartal Koşuyolu Yüksek İhtisas Eğitim ve Araştırma Hastanesi, İstanbul
[2]Anesteziyoloji ve Reanimasyon Kliniği, Kartal Koşuyolu Yüksek İhtisas Eğitim ve Araştırma Hastanesi, İstanbul
[3]Pediatrik Kardiyoloji Kliniği, Kartal Koşuyolu Yüksek İhtisas Eğitim ve Araştırma Hastanesi, İstanbul

GİRİŞ-AMAÇ: Kliniğimizde Ventriküler septal defekt cerrahisi yapılan 0-12 aylık gruptaki olguların değerlendirilmesi ve risk faktörlerinin analizi amaçlandı.

GEREÇ VE YÖNTEM: Kliniğimizde Ocak 2009-Mart 2013 tarihleri arasında gerçekleştirilen infant yaş grubundaki VSD ameliyatı yapılan 95 olgu retrospektif olarak incelendi. Yaş ortalaması 7.3 ± 3.0 (2-12) ay, ağırlık ortalaması 5.9 ± 1.6 (3.3-10) kg, 48'i erkek, 47'si kız idi. Yerleşim yerine göre 72 olgu (%75.8) perimembranöz, 8 olgu (%8.4) muskuler (2 inlet, 5 outlet, 1 trabeküler), 11 olgu (%11.6) subarteriyel, 4 olgu (%4.2) çoklu VSD bulundu. İnfant yaş grubunda VSD cerrahisi endikasyonlarımız medikal tedaviye yanıt alınamayan kalp yetmezliği, gelişme geriliği, sık akciğer enfeksiyonu, aort kapak problemi gelişmesi idi. Kapatma şeklinde tüm hastalarımızda sağ atriyotomi yoluyla yaklaşım tercih edildi. Aort kross klemp süresi ortalama 56.3 ± 17.1, toplam perfüzyon süresi 82.0 ± 24.8 idi. Olguların 93'nde (%97.9) yama kullanılarak tek tek sutur tekniği tercih edildi

BULGULAR: Dört olgu (%4.2) ameliyat sonrası erken dönemde kaybedildi. Ölüm sebepleri pulmoner hipertansif kriz ve konjestif kalp yetmezliği olarak değerlendirildi. Sekiz olguda (%8.4) pulmoner hipertansif kriz gözlendi. On olguda (%10.5) uzamış mekanik ventilasyon ihtiyacı oldu ve bunların 2'nde (%2.1) trakeostomi gerekti. Bir hastada (%1.0) ritm problemi gözlendi ve bu hastaya kalıcı pace maker takıldı

TARTIŞMA VE SONUÇ: İnfant yaş grubunda dahi VSD kapatılması günümüzde kabul edilebilir mortalite oranları ile gerçekleştirilmektedir. Risk faktörü olarak düşük kilo ağırlığı, artmış pulmoner vasküler rezistans düşünülmektedir. Geniş VSD, artmış PVR, tedaviye yanıtsız kalp yetmezliği gelişen semptomatik hastalar için erken cerrahi endikasyon bulunmaktadır. Subarteriyel VSD aort kapak prolapsusuna neden olarak geri dönüşümsüz hasara neden olabildiğinden erken girişim gerekmektedir.

P-193

Postoperatif mortaliteyle ilişkili olabilecek sol atriyal appendiks inversiyonu

İsmihan Selen Onan[1], Sertaç Haydin[1], Cansaran Tanıdır[2], Yakup Ergül[2], Mehmet Yeniterzi[1]

[1]İstanbul Mehmet Akif Ersoy Göğüs Kalp ve Damar Cerrahisi Eğitim Araştırma Hastanesi Kalp ve Damar Cerrahisi Kliniği
[2]İstanbul Mehmet Akif Ersoy Göğüs Kalp ve Damar Cerrahisi Eğitim Araştırma Hastanesi Pediatrik Kardiyoloji Kliniği

GİRİŞ-AMAÇ: Sol atrial apendiks inversiyonu(LAAI),açık kalp ameliyatları sırası ve sonrasında oldukça nadir olarak gözlenebilen, ancak hayatı tehdit edebilen bir komplikasyondur. Yazımızda, ventriküler septal defekt(VSD)ve atrial septal defektin(ASD) tamiri için operasyona alınmış hastamızda, kardiyopulmoner bypasstan (KPB) ayrıldıktan sonra intraoperative olarak yapılan transözafageal ekokardiyografide (TEE) tanı almış LAAI'yı bildirmekteyiz. LAAI perioperatif everte edilerek bırakılmasına rağmen cerrahi sonrası 2. günde, hasta ani gelişen kardiyak arrest ile kaybedilmiştir.

OLGU: Down sendromu tanılı, ASD, geniş VSD ve sistemik pulmoner hipertansiyonu olan 7 aylık kız hasta,VSD ve ASD kapatılması amacıyla operasyona alınmıştır. KPB sırasında sağ üst pulmoner venden sol atriyum vent edilmiştir. KPB çıkışı hemodinamik olarak stabil seyreden hastaya yapılan TEE'de sol atriyum içinde hareketli bir kitle gözlenmiştir(Figür-1). Her kontraksiyon sırasında kitlenin mitral anulusa oturduğu izlenmiştir.Cerrahi saha gözden geçirildiğinde,LAAI görülmüş, appendiks pensetle nazikçe dışarı çekilmiş ve TEE'de kitlenin kaybolduğu gözlenmiştir.Cerrahinin devamında olay tekrarlamayınca sol atriyal appendiks ligate edilmeden bırakılmıştır. Hasta postoperatif 14. saatte sorunsuz bir şekilde ekstübe edilmiştir. Ekstübasyon sonrası 30. saatte, o ana kadar herhangi bir problemi olmayan hastada ani kardiyak arrest gelişmiş,efektif resüsitasyona rağmen herhangi bir cevap alınamamış ve hasta kaybedilmiştir.Ölüm sebebi belirlenememiştir.

TARTIŞMA VE SONUÇ: Literatür incelendiğinde, cerrahi olarak komfirme edilmiş LAAI vakalarında sadece eversiyon yapıp bırakanlara da,ek olarak sol atrial apendiksi ligate edenlere de rastlanmaktadır.Hatta cerrahiyi takiben LAA'nın spontan eversiyonu da bildirilmiştir.LAAI ile ilişkilendirilmiş mortalite bulunmamaktadır.Bazı yayınlarda bildirildiği gibi mitral kapak obstrüksiyonu ihtimali bulunduğundan bizim önerimiz herhangi bir morbidite ve mortalitenin önüne geçebilmek açısından bu vakalarda sol atrial apendiksin eversiyon sonrası ligasyonu yönündedir.

Figür-1

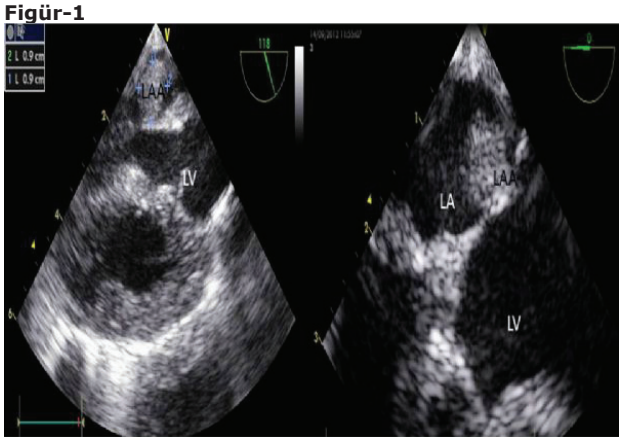

*Fig.1a:Transözafageal ekokardiyogramda açık kalp cerrahisi sonrası inverte olmuş sol atrial appendiksin sol atrium içinde 0, 9*0, 9 cm2.ölçülerinde kitle olarak görüntülenmesi. LA:sol atrium, LAA:sol atrial appendiks, LV:sol ventrikül 1b: kardiyak kontraksiyon sırasında mitral anulusa uzanan kitle.*

P-194

C-TGA lı Olguda Membranöz Septal Anevrizma: Sol Ventrikül Çıkış Yolu Obstrüksiyonu Nadir Bir Nedeni

Ali Kutsal[1], Murat Koç[1], Onur Işık[1], Senem Özgür[2], Hakan Aydın[1]

[1]Dr. Sami Ulus Çocuk Sağlığı ve Hastalıkları Eğitim ve Araştırma Hastanesi Kalp ve Damar Cerrahisi Kliniği
[2]Dr. Sami Ulus Çocuk Sağlığı ve Hastalıkları Eğitim ve Araştırma Hastanesi Çocuk Kardiyoloji Kliniği

GİRİŞ-AMAÇ: Interventriküler septumun membranöz anevrizması sağ ventrikül çıkış yolu obstrüksiyonuna yol açan nadir bir konjenital kalp anomalisidir. Bu hastalıkda patoloji septal defekt etrafındaki yapıların defektin küçülmesi yada kapanması esnasında anevrizmal transformasyonudur.

OLGU SUNUMU: 110/60 mmHg kan basıncı, kalp hızı 100 atım / dk, ve mezokardiyak odakta 3/6 sistolik üfürüm duyulan 14 yaşındaki kız hasta başka bir hastanede yapılan muayenesi sonrasında tedaviye dirençli nefes darlığı şikayeti ile hastanemize sevk edildi. Elektrokardiyografi sinüs ritminde ve sağ aks mevcuttu. Transtorasik iki boyutlu ekokardiyografide sağ kalp boşlukları genişlemiş olarak görüldü, renkli akım ve doppler incelemede ise pulmoner kapak üzerinde 80 mmHg gradiyent bulunduğu ve subpulmoner stenoz olduğu görülmesi üzerine yapılan sağ ve sol kalp kateterizasyonunda sağ ventrikül çıkış yolu üzerinde 85 mmHg gradiyent saptandı. Sol ventrikülografi de sağ ventrikül çıkış yolunu daraltan membranöz septum anevrizması saptanması üzerine cerrahi düzeltme planlandı. Olgumuzda aorta bikaval kanülasyon yapıldı ve kardiyopulmoner baypasa girildi, aorta klemplendikten sonra soğuk kristalod kardiyopleji solüsyonu ile kardiyak arrest sağlandı. Sağ atrium ve pulmoner arter açıldı, pulmoner kapak subanuler bölgesinde darlık oluşturan fibröz yapıda septal anevrizma kesesi olduğu gözlendi. (Şekil 1) Bu anevrizmal kese eksizyonu sonrasında interventriküler septumda yaklaşık 2.5x2.5 cm boyutlarında ventriküler septal defekt ortaya çıktı. (Şekil 2) Ventriküler septal defekt sürekli dikiş tekniği kullanılarak dakron yama ile kapatıldı. (Şekil 3) Postoperatif dönemde sorun gözlenmeyen hasta beşinci günde taburcu edildi.

TARTIŞMA VE SONUÇ: Düzeltilmiş transpozisyonu olan hastalarda subpulmoner bölgede obstrüksiyon oluşturan membranöz ventriküler septum anevrizması nadir görülen bir anomalidir ve bu yapı triküspit kapak yetmezliği, aort kapak prolapsusu, kardiyak aritmiler, sağ ventrikül çıkış yolu obstrüksiyonu ve bakteriyel endokardite neden olabilir (2 -). Sol ventrikül yüksek basıncı anevrizma kesesinin sağ ventrikül çıkım yoluna doğru protrüde olmasına neden olmakta ve sağ ventrikül çıkım yolunda obstrüksiyona neden olmaktadır. Bu hastalarda septal anevrizmanın rezeksiyonu ve ventriküler septal defektin kapatılması oldukça iyi sonuçlarla ve başarı ile uygulanacak tedavi yöntemidir.

P-195

Total Anormal Pulmoner Venöz Dönüş Anomalili Hastaların Yoğun Bakım Takibinde Gelişen Sorunlar ve Yönetimine Etki Eden Faktörlerin Araştırılması

Erkut Öztürk, İsa Özyılmaz, Neslihan Kıplapınar, İbrahim Cansaran Tanıdır, Murat Saygı, Yakup Ergül, Sertaç Haydin, İhsan Bakır, Ersin Erek, Mehmet Yeniterzi, Alper Güzeltaş, Ender Ödemiş

İstanbul Mehmet Akif Ersoy Göğüs Kalp Damar Cerrahisi Eğitim ve Araştırma Hastanesi

GİRİŞ-AMAÇ: Bu çalışmada; üç yıllık süre içerisinde operasyonu yapılan total anormal venöz dönüş anomalisi (TAPVD) tanılı hastalarda erken dönemde yoğun bakım ünitesinde gözlenen sorunlar ve bu sorunlara etki eden preoperatif ve operatif faktörler araştırıldı. Ayrıca bu sorunların ortadan kaldırılması için yapılan müdahaleler değerlendirildi.

GEREÇ VE YÖNTEM: 2010-2012 tarihleri arasında kliniğimizde opere edilen 28 TAPVD hastasının kayıtları geriye dönük olarak değerlendirilmiştir. Preoperatif (semptom, klinik bulgular, demografik, EKG, ekokardiyografik bulgular), operatif veriler (operasyon süresi, zamanı) ve operasyon sonrası yoğun bakım takip sürecindeki gözlenen değişiklikler (saturasyon, end-tidal CO2, tansiyon, beyin kızıl altı ışın (NIRS), laktat), saptanan sorunlar (pulmoner hipertansif kriz, aritmi, sepsis, düşük kardiyak debi) ayrıntılı olarak incelenmiştir.

BULGULAR: Olguların 16'sı erkek 12'si kızdı. Yaşları 3 gün ile 8 ay arasında değişmekteydi. TAPVD'lı hastaların %55'i suprakardiyak, % 25'i infrakardiyak, %15'i kardiyak ve %5'i mikst tipteydi. Altısında pulmoner venöz obstrüksiyon mevcuttu. Yoğun bakıma alınan hastaların 8'inde (%30) pulmoner hipertansif kriz gelişti. Altı olguda sinüs taşikardisi, 5 olguda JET, 2 olguda IART gözlendi. Ortalama izlem süresi 15 ay (3ay- 2 yıl) olarak gerçekleşti. İzlemde 3 olgu kaybedildi. Hiçbir olguda pulmoner venöz obstrüksiyon veya başka nedenlerle reoperasyon gereksinimi olmadı.

TARTIŞMA VE SONUÇ: Erken tanı, etkin, gelişmiş ve uygun yoğun bakım takibiyle TAPVD morbidite ve mortalitesinde belirgin azalma sağlanabilir.

P-196

VSD'nin eşlik ettiği Sinüs Valsalva Anevrizması Rüptürü olan Hastaya Cerrahi Yklaşım

M.fatih Ayık, Zehra Kurşunlu, Özlem Balcıoğlu, Ahmet Dolapoğlu, Nurzhan Narybetov, Engin Karakuş, Sanem Nalbantgil, Yüksel Atay

Ege Üniversitesi Kalp Damar Cerrahisi AD, İzmir

GİRİŞ-AMAÇ: Ventriküler Septal Defektin (VSD) eşlik ettiği sinüs valsalva anevrizması (SVA) rüptürlü olguya cerrahi tedaviyi sunmak

OLGU: VSD tanısıyla izlenen 36 yaşındaki olgu, eforla artan nefes darlığı, bulantı ve kusma şikayetleri ile kliniğimize yatırıldı. Fizik muayenesinde tüm odaklarda 4 /6 dereceden pansistolik üfürüm, sağ hemitoraksta solunum seslerinde azalma, 2(+) pretibial ödem saptandı. Tele kardiyografisinde; sağ toraksta plevral efüzyon, Transtorasik ekokardiografide; VSD, 3. derece triküspit yetmezliği ve sağ ventriküle açılan sağ SVA rüptürü tespit edildi. Kalp kateterizasyonunda; RA:20

mmHg, RV 60/20 mmHg, PA 60/32(45) mmHg, PCW 30 mmHg olarak ölçüldü. Kardiak BT angioda aort kökü düzeyinde aorta ventral kesimi ile sağ ventrikül çıkış yolu arasında defekt olduğu görülen hasta açık kalp cerrahisine hazırlandı. Olguya intratrakeal genel anestezi altında aorta bikaval kanulasyon uygulanarak total kardiyopulmoner baypas altında sağ atriotomi yapıldı. Sinüs valsalva rüptürü ve VSD tespit edildi. İlk önce VSD daha sonra SVA rüptürü gore-tex yama ile kapatıldı. Triküspit kapağa deVega anuloplasti uygulandı. Aortotomi pledgit desteğinde prolen sütürle, sağ atriotomi primer olarak kapatıldı. Postoperatif kontrol ekokardiografisinde patoloji saptanmayan hasta postoperatif 7.günde şifa ile taburcu edildi.

TARTIŞMA: SVA rüptürü nadir rastlanan kardiak lezyonlardandır. En sık VSD ile birliktelik gösterir. Daha çok konjenital olmasına rağmen; egzersiz, künt travma ve kardiak kateterizasyon sonrası oluşabilir. %35 hastada ani başlayan nefes darlığı ve pre kordial ağrı, %45 hastada zamanla gelişen efor dispnesi meydana gelir. %20 hastada herhangi bir yakınma olmayabilir. Bizim olgumuzda zamanla gelişen efor dispnesi ve sağ kalp yüklenmesi bulguları mevcuttu. Ekokardiografik inceleme ile SVA rüptürü tanısı koyulması tecrübe gerektirmektedir. Tanı konulduktan sonra, kalp yetmezliği gelişmeden opere edilmesi önemlidir. SVA rüptürünün aort tarafındaki defekti primer olarak kapatmak aort yetmezliğine neden olabileceğinden yama ile tamir yöntemi kullanılmalıdır

SONUÇ: SVA rüptürünün cerrahi olarak tamiri başarı ile gerçekleştirilmektedir. Bahsedilen olguda cerrahi bekletilmeden uygulanmıştır. Cerrahi uygulanmayan olgularda fistülde genişleme kalp yetmezliği ve endokardit riski vardır.

intraoperatif görüntü

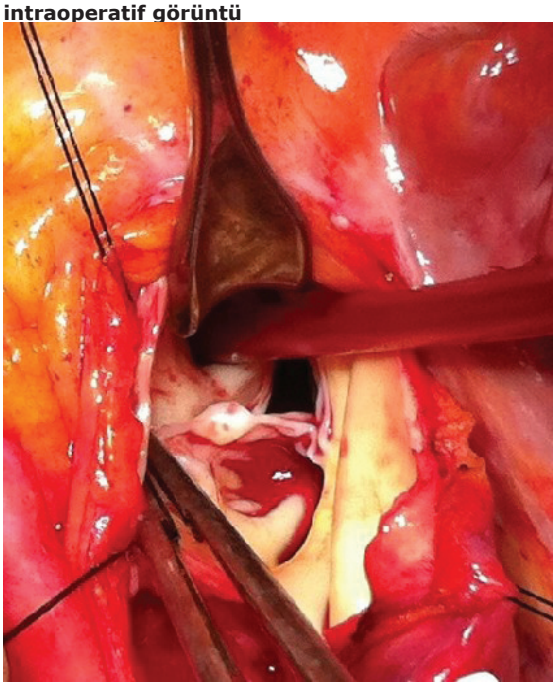

VSD'nin patch ile kapatılması

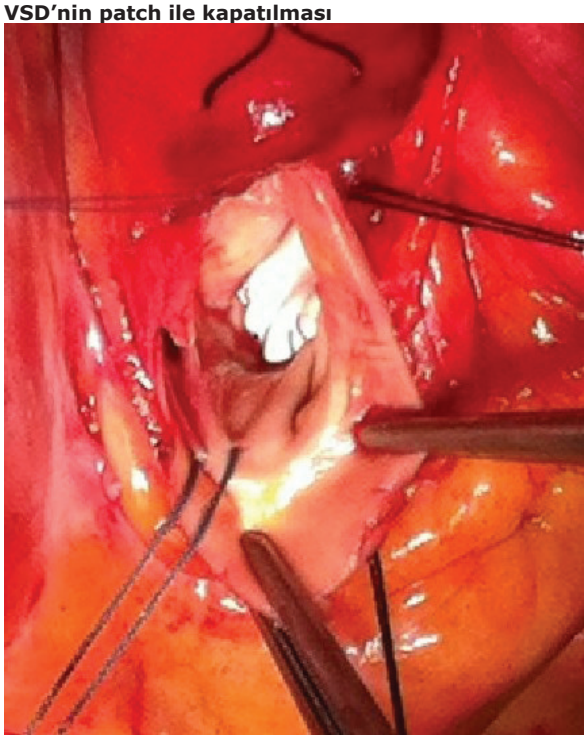

P-197

İnfant Döneminde İyatrojenik Brakiyal Arter Psödoanevrizmaları Ve Cerrahi Tedavisi

Murat Koç[1], Hakan Aydın[1], Tolga Baş[1], Onur Işık[1], Senem Özgür[2], Ali Kutsal[1]

[1]Dr. Sami Ulus Çocuk Sağlığı ve Hastalıkları Eğitim ve Araştırma Hastanesi Kalp ve Damar Cerrahisi Kliniği
[2]Dr. Sami Ulus Çocuk Sağlığı ve Hastalıkları Eğitim ve Araştırma Hastanesi Çocuk Kardiyoloji Kliniği

GİRİŞ-AMAÇ: Çocukluk çağında brakiyal arter anevrizmaları oldukça nadir görülür. Brakiyal arter anevrizma ve psödoanevrizmalarında temel risk distal iskemik komplikasyonların gelişmesidir. Kliniğimizde brakiyal arter psödoanevrizması nedeniyle ameliyat edilmiş olan 9 infant olgu sunularak tedavi sonuçları tartışılmıştır.

GEREÇ VE YÖNTEM: Kliniğimizde 2005-2010 yılları arasında psödoanevrizma tanısı ile cerrahi girişimde bulunulan ve yaşları 3 ay ile 13 ay arasında değişen 9 olgu hastane kayıtlarından geriye dönük olarak değerlendirildi. Radyolojik olarak psödoanevrizma tanısı konulan olgular, cerrahi girişim için endikasyon kabul edildi.

BULGULAR: Altı kız, 3 erkek toplam 9 hasta değerlendirmeye alındı. Hastaların tamamı kliniğimize dış merkezlerden fizik muayenede anevrizma kesesinin palpe edilmesi sonrası gönderilmişti. Hastaların yaşları 3 ay ile 13 ay arasında değişmekteydi. Dört hastada sol kol, beş hastada sağ kol brakial arter peudoanevrizması saptandı. Doppler ultrasonografi ile değerlendirilen hastalardaki psödoanevrizma kesesi görüntülendi.

SONUÇ: Infant döneminde gözlenen brakiyal arter psödoanevrizmaları çoklu venöz girişimler sonrası nadir görülen bir komplikasyondur. Bu olguların tedavilerinde erken tanı ve cerrahi rekonstrüksiyon, gelişebilecek iskemi komplikasyonunu önleme açısından oldukça önemlidir. Olgularımızda da bu nedenle antekubital yerleşimli brakiyal arter psödoanevrizmaları cerrahi olarak onarıldı, ameliyat sonrası izlemleri normal idi.

P-198

Konjenital kalp cerrahisi sonrası gelişen postoperatif atelektazi tedavisinde alfa-dornaz kullanımı

Erkut Öztürk, İbrahim Cansaran Tanıdır, Sertaç Haydin, İsmihan Selen Onan, Ender Ödemiş, İhsan Bakır

İstanbul Mehmet Akif Ersoy Göğüs Kalp Damar Cerrahisi Eğitim ve Araştırma Hastanesi

GİRİŞ-AMAÇ: Konjenital kalp cerrahisi sonrasında atelektazi gelişen hastalarda mukolitik bir ajan olan alfa dornaz'ın (AD) etkinliğinin değerlendirilmesi.

GEREÇ VE YÖNTEM: Çalışma temmuz 2011 ve ağustos 2012 tarihleri arasında hastanemizde konjenital kalp hastalığı nedeniyle ameliyat olmuş ve postoperatif dönemde yoğun bakım izleminde atelektazi gelişen ve klasik medikal tedaviye ve fizyoterapiye cevap vermeyen hastalarda, retrospektif olarak yapıldı. Kontrol grubu olarak, yaş ve tanı olarak benzer patolojiye sahip, konjenital kalp cerrahisi geçiren ve postoperatif atelektazi gelişen ve klasik medikal tedaviler ile tedavi edilen hastalar seçildi.

BULGULAR - SONUÇ: Hasta yaşları çalışma grubunda ve kontrol grubunda sırası ile 25,5 gün (3-480) ve 50,0 gün (3-480) idi. AD grubundaki 26 hastanın 15'i (% 57,6) erkek iken, kontrol grubundaki 15 hastanın 8'i (%53,3) erkek idi. Median ağırlık AD grubunda 4,2 kg (2,9-14,2), kontrol grubunda 4,0 kg (3,5-13,6) idi. AD grubunda postoperatif atelektazi cerrahi sonrası median 5 günde (2-18) gelişirken kontrol grubunda 6 gün (3-19) günde gelişmişti. AD grubunda tedavi sonrasında atelektazi skoru 3,4 (1-6) ten 0,8 (0-3) düştü. (p=0,001) Median pO2 düzeyleri 69 mmHg (17-142) den 89'a (30-168) yükseldi (p=0,04). Ayrıca kalp tepe atımı ve dakika solunum sayısı önemli bir biçimde azaldı. (p<0,05) Kontrol grubunda ise belirgin bir değişiklik saptanmadı.

SONUÇ: Alfa dornaz konjenital kalp cerrahisi sonrası yoğun bakım izleminde atelektazi gelişen olguların tedavisinde güvenle ve efektif olarak kullanılabilir.

P-199

TOF Açık Brock Operasyonu Sonrasında Gelişen Dev Sağ Ventrikül Psödoanevrizması

Orçun Özkaragöz, Mustafa Yılmaz, Rıza Doğan, Metin Demircin Hacettepe Üniversitesi Tıp Fakültesi, Kalp ve Damar Cerrahisi Anabilim Dalı, Ankara

GİRİŞ-AMAÇ: Fallot Tetralojisi (TOF) operasyonları sonrasında erken ve geç dönemde birçok komplikasyon görülmektedir. Bu vakada Alagille sendromu olan bir TOF hastasında açık brock operasyonu sonrasında gelişen dev sağ ventrikül psödoanevrizmasının tanı ve cerrahi tedavisini tartıştık.

OLGU: Alagille sendromu nedeni ile takip edilen 17 yaşında bayan hastanın öyküsünden TOF nedeni ile 1 yaşında iken klasik sol BT shunt ameliyatı, 12 yaşında iken de açık brock ameliyatı yapıldığı öğrenildi. Hastanın ameliyat notları incelendiğinde sağ ventrikül çıkım yolunu çarprazlayan iyi gelişmiş bir konal dalın olduğu ve pulmoner arter yatağının total koreksiyon için uygun olmadığı, bu nedenle palyatif operasyonların tercih edildiği anlaşıldı. Alagille sendromu nedeni ile pediatrik gastroenteroloji bölümü takibinde olan hastanın ameliyat sonrasında pediatrik kardiyoloji ve kalp-damar cerrahisi bölümleri takiplerine gelmediği öğrenildi. Ancak efor dispnesi artan hastanın ekokardiyografisinde sağ ventrikül çıkım yolunda dev psödoanevrizma olduğu belirtildi. Bunun üzerine yapılan BT-anjiyografisinde sağ ventrikül çıkımında 9x10.7 cm boyutlarında dev psödoanevrizma saptandı. Takiben hastaya pulmoner yatağı uygun olduğu için total koreksiyon planlandı. Femoral arter-ven kanülasyonunu takiben CPB'ye başlandı, sternotomi sonrasında superior vena kavaya selektif kanül koyularak psödoanevrizma kesesi açıldı. Önceki operasyonda koyulan dış yama görüldü. Sağ ventrikül kavitesine girilerek çıkım yolu ve pulmoner kapak eksplore edildi. Geniş VSD yama ile kapatıldı. Ana pulmoner artere 11 nolu bujinin ilerlediği görüldü (hastanın yaşına uygun bujisi 20 numara idi). Sağ ventrikül çıkım yolunu çarprazlayan koroner arter dalı gösterildi. Pulmoner kapağa sınırlı komissürotomi uygulandı ve mevcut koroner arter hasarlanmadan "tailored" ventrikülotomi dış yama ile kapatıldı. Sağ ventriküle konan yama üzerinden 14 nolu kollajen kaplı polyester vasküler greft pulmoner arter bifürkasyonuna anastomoz edildi. Böylece sağ ventrikülden pulmoner artere uzanan çift çıkım yolu ile total koreksiyon tamamlandı.

TARTIŞMA VE SONUÇ: TOF hastalarında yapılan palyatif operasyonlar sonrasında hastaların geç dönemde gerek kullanılan materyaller gerekse de anatomik özellikleri dolayısıyla reoperasyona gerek duyulduğu bilinmektedir. Bu vakada literatürde az rastlanan bir komplikasyonla ilgili cerrahi yaklaşımımızı paylaştık.

Resim-1

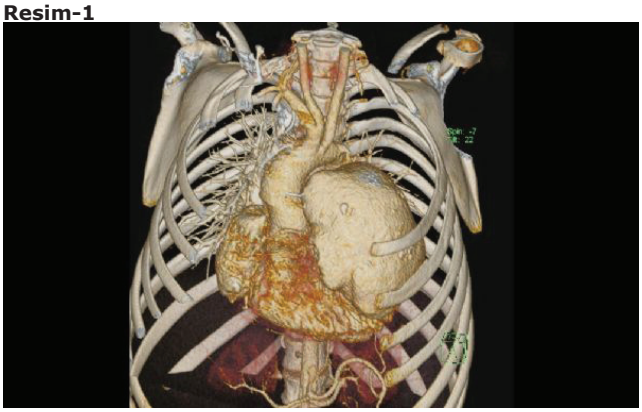

Preoperatif BT-anjiyografi görüntüsü. Sağ ventrikül çıkım yolunda psödoanevrizma görülüyor.

Resim-2

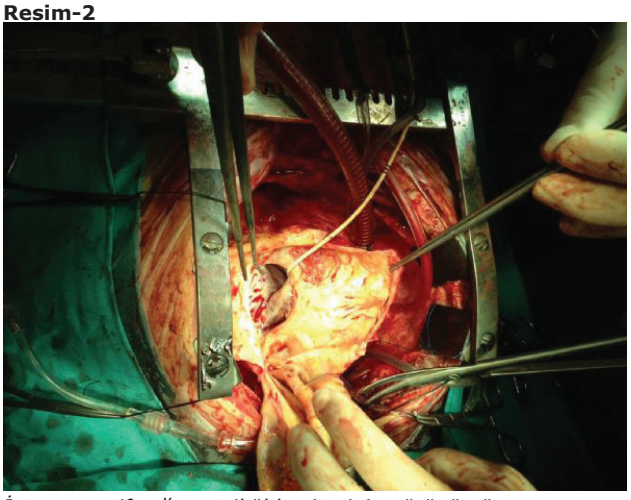

İntraoperatif sağ ventrikül kavitesinin görünümü.

P-200

PHACE Sendromu Olan Bir Vakada Saptanan Aortik Anomalilerin Nadir Kombinasyonu

Şafak Alpat, Mustafa Yılmaz, Metin Demircin

Hacettepe Üniversitesi Tıp Fakültesi, Kalp ve Damar Cerrahisi Anabilim Dalı, Ankara

GİRİŞ-AMAÇ: PHACE sendromu infantil hemanjiyomlar ve beyin, serebral damarlar, gözler ve/veya aortanın yapısal anormalliklerinin beraber görüldüğü seyrek görülen bir assosiyasyondur. Aort koarktasyonu/aortik arkus hipoplazisi ve sağ arkus aort birlikteliği ise nonsendromik vakalarda çok az bildirilmiştir.

OLGU: 1,5 yaşında kız hasta arkus hipoplazisi nedeni ile sevk edildi. Doğumu takiben PHACE sendromu tanısı olan hastanın yapılan ekokardiyografisinde desendan aorta 60 mmHg basınç gradyenti saptandı. Ek patoloji görülmedi. Bunun üzerine yapılan kateterizasyonda sağ arkus aort ve aberran sol subklavyen arter görüldü. Tüm arkus hipoplazik idi. İleri incelemeye yönelik yapılan BT-anjiyografide ise arkustan sonra inen aortun sola geçtiği ve aberran sol subklavyen arterin Kommerell divertikülünden orijin aldığı görüldü (Şekil-1). Cerrahi sırasında ise preoperatif saptanan tüm anomalilerin yanında innominate venin retroaortik seyirli olduğu tespit edildi (Şekil-2).

TARTIŞMA VE SONUÇ: Literatürde sağ arkus aort, aort koarktasyonu/arkus aort hipoplazisi olan vakalarda nadiren gözlenmiştir. Bu birlikteliği görüldüğü vakaların büyük bir kısmı ise sendromik vakalardır. Bununla beraber innominate venin retroaortik seyri de tek başına nadiren görülen bir anomalidir. Bu anomalinin görüldüğü vakaların %80'inden fazlasında TOF tanısı vardır. Ancak vakamızda saptanan hipoplazik sağ arkus aort, aberran sol subklavyen arter ve retroaortik innominate ven birlikteliği literatürde daha önce bildirilmemiştir. Sendromik hastalarda saptanan aort anomaliler özgün morfolojik ve alışılmadık şekilde kompleks özellikler taşıdığından bu hastaların preoperatif dönemde ayrıntılı incelenmesi ve komşu anatomik yapılarla olan ilişkilerinin detaylı olarak gösterilmesi çok önemlidir.

Şekil-1

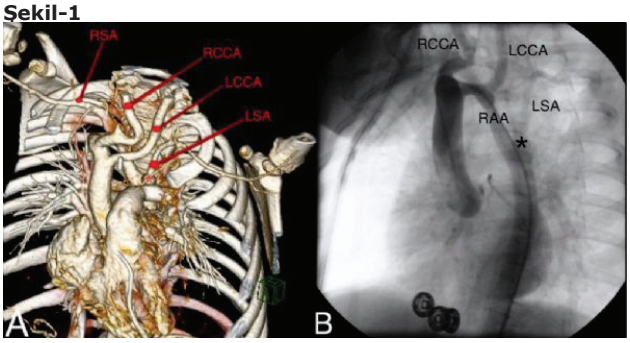

Preoperatif 3D BT-anjiyografi (A) ve kateterizasyon (B) görüntüleri. (A) Aberran çıkışlı sol subklavyen arter ve orijin aldığı Kommerell divertikülü. (B) Sağ arkus aort ve arkus aorta hipoplazisi. Aberran çıkışlı sol subklavyen arter ve orijin aldığı Kommerell divertikülü. RAA: sağ arkus aort, RSA: sağ subklavyen arter, RCCA: sağ ortak karotis arter, LCCA: sol ortak karotis arter, LSA: sol subkalvyen arter, asterisk: Kommerell divertikülü

Şekil-2

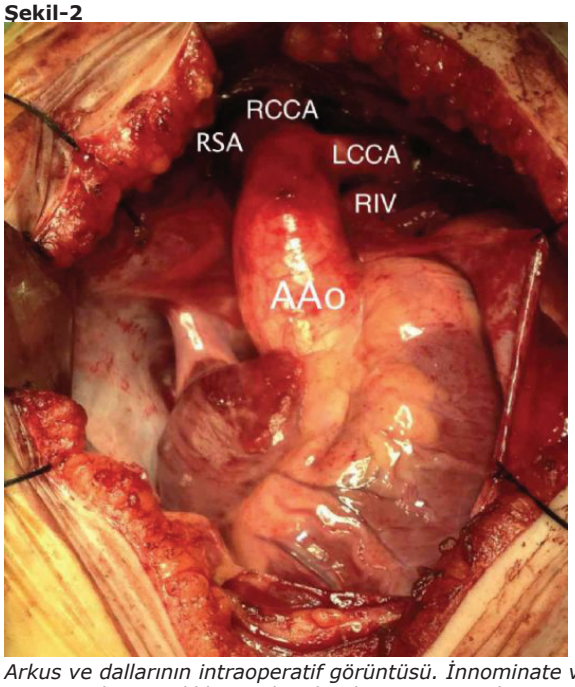

Arkus ve dallarının intraoperatif görüntüsü. İnnominate venin retroaortik seyri dikkati çekmektedir. AAo: asendan aort, RSA: sağ subklavyen arter, RCCA: sağ ortak karotis arter, LCCA: sol ortak karotis arter, RIV: retroaortik innominate ven

P-201

Konjenital Kalp Hastalığı Bulunan Hastalarda Uygulanan Ekstrakorporeal Membran Oksijenasyonu (ECMO)'nun Sonuçları

Numan Ali Aydemir[1], Buğra Harmandar[1], Ahmet Bolukçu[1], Ali Rıza Karacı[1], Ahmet Şaşmazel[1], Zeliha Tuncel[2], Mehmet Salih Bilal[1], İbrahim Yekeler[1], Ahmet Çelebi[3]

[1]Dr. Siyami Ersek Göğüs Kalp ve Damar Cerrahisi Eğitim ve Araştırma Hastanesi, Pediatrik Kalp Cerrahisi Kliniği, İstanbul
[2]Dr. Siyami Ersek Göğüs Kalp ve Damar Cerrahisi Eğitim ve Araştırma Hastanesi, Anesteziyoloji ve Reanimasyon Kliniği, İstanbul
[3]Dr. Siyami Ersek Göğüs Kalp ve Damar Cerrahisi Eğitim ve Araştırma Hastanesi, Pediatrik Kardiyoloji Kliniği, İstanbul

GİRİŞ VE AMAÇ: Konjenital kalp cerrahisinde ekstrakorporeal membran oksijenasyonu (ECMO) kullanımı, postoperatif gelişen sağ ventrikül yetersizliği ve/veya pulmoner yetersizlik nedeni ile son yıllarda gündeme gelmiş olup farklı endikasyonlarda da yaygın olarak kullanılmaktadır. Bu çalışmada tek bir merkezde uygulanan ECMO deneyimleri sunulmaktadır.

GEREÇ VE YÖNTEM: Ocak 2011 – Şubat 2013 tarihleri arasında kliniğimizde 15 hastaya ECMO uygulandı. Bu hastalarda ECMO uygulanma endikasyonları arasında postoperatif kardiyopulmoner bypasstan ayrılamama, postoperatif veya girişimsel işlem esnasında pulmoner hipertansif kriz nedeni ile kardiyovasküler kollaps gelişimi ve fontan dolaşımının iflası bulunmaktaydı. Cerrahi tedavi sonrası kardiyopulmoner bypasstan ayrılamayan hastaların tanıları şu şekildeydi: 2 hasta büyük arter transpozisyonu (TGA), 1 hasta çift çıkımlı sağ ventrikül (DORV)+mitral hipoplazi, 1 hasta komplet atrioventriküler septal defekt (CAVSD)+pulmoner hipertansiyon (PH), 1 hasta hipoplastik arkusun eşlik ettiği Taussing-Bing anomalisi, 1 hasta hemitrunkus arteriozus, 1 hasta pulmoner arterden kaynaklanan anormal sol ana koroner (ALCAPA), 1 hasta ileri triküspit yetersizliği, 3 hasta ventriküler septal defekt (VSD)+PH. 4 hastaya ise kateter anjiografi salonunda girişimsel müdahale esnasında kardiyak arrest gelişmesi üzerine ECMO uygulandı.

BULGULAR: Hastaların 11 tanesi erken dönemde (%73.4) ECMO'dan ayrılamayarak yaşamını yitirdi. ECMO'dan ayrılabilen 3 hasta (%20) ise erken dönemde çeşitli nedenlerle (kalp yetersizliği, sepsis ve PH krizi) kaybedildi ve toplam mortalite 14 hasta ile % 93.4 oldu. Yalnızca 1 hasta (%6.7) ECMO'dan ayrılarak postoperatif 39.günde taburcu edildi. Bu hastada VSD kapatılması sonrası postoperatif 1. gün pulmoner hipertansif kriz nedeniyle kardiyak arrest gelişmiş ve ECMO uygulaması sonrasında hasta 3. gün ECMO'dan ayrılmıştı. Kaybedilen hastaların çoğunluğunda ECMO uygulanımı sonrası yoğun kan transfüzyonu gerektiren masif kanama, dissemine intravasküler koagülasyon (DIC) ve çoklu organ yetersizliği gelişmişti. Tüm hastalarda uygulanan ECMO süresi ortalama 4.0 ± 3.5 gündü.

TARTIŞMA VE SONUÇ: ECMO'nun; çok iyi seçilmiş, kanama riski düşük (multipl anastomozların olduğu kompleks ameliyatlar harici) sağ ventrikül yetersizliği, pulmoner yetersizlik veya erken dönem resüsitasyon durumlarında kullanılabileceğini düşünmekteyiz.

P-202

Total anormal pulmoner venöz dönüş ve triküspid atrezisi kombinasyonunda başarılı Glenn operasyonu

Murat Başaran, Eylem Tunçer, Nihat Çine, Behzat Tüzün, Ali Can Hatemi, Hakan Ceyran
kartal koşuyolu yüksek ihtisas eğitim ve araştırma hastanesi kalp ve damar cerrahisi

GİRİŞ-AMAÇ Triküspid atrezisi ve total anormal pulmoner venöz dönüş anomalisi (TAPVDA) birlikteliği nadir rastlanan bir kombinasyondur. TAPVDA pulmoner venöz hipertansiyona sebep olabilmesi ile Glenn anostomozu başarısını olumsuz yönde etkileyebilmektedir.

OLGU: 8 aylık kız çocuğu triküspid atrezisi, büyük arter transpozisyonu, geniş VSD, ASD ve pulmoner darlık tanıları ile interne edildi. Hastanın oda havasında SPO2 %86 idi. Yapılan kateterizasyon ile hastada suprakardiyak TAPVDA olduğu ve ortalama pulmoner arter basıncının 4mmHg olduğu saptandı. Hasta operasyona alınarak suprakardiyak TAPVDA tamiri, Glenn şantı ve pulmoner banding yapıldı. Vertikal ven bağlanmadı. Hastanın sol persistan vena kava superior anomalisi vardı. Pulmoner venler vertikal ve aracılığı ile vena kava superiora dökülüyordu. İntraoperatif olarak ölçülen ortalama pulmoner arter basıncı 17mmHg idi. TAPVDA tamiri ve Glenn şantını takiben hastaya pulmoner banding yapıldı. Ortalama pulmoner arter basıncı 13mmHg'ye düştü. SpO2 %85 idi. Hastanın postoperatif sorunu olmadı.

TARTIŞMA: TAPVDA'ya genellikle başka bir anomali eşlik etmez. Çok nadiren Fallot Tetralojisi, cift çıkımlı sağ ventrikül, tek ventrikül patolojileri, trunkus arteriyozus, büyük arter transpozisyonu, pulmoner atrezi, aort koarktasyonu, ve sistemik venöz dönüş anomalileriyle beraber görüldüğü bildirilmiştir. TAPVDA tek ventrikül tamirine gidecek hastada pulmoner arter basıncını yükselterek cerrahi başarıyı etkileyebilir.

P-203

Fallot Tetralojisi Total Koreksiyon Operasyonu Sonrasında Pulmoner Kapak Replasmanı Yapılan Hastalardaki Tecrübemiz

Orçun Özkaragöz[1], Onur Saydam[1], Şafak Alpat[1], Süheyla Özkutlu[2], Mustafa Yılmaz[1], Rıza Doğan[1], Metin Demircin[1], İlhan Paşaoğlu[1]

[1]Hacettepe Üniversitesi Tıp Fakültesi, Kalp ve Damar Cerrahisi Anabilim Dalı, Ankara
[2]Hacettepe Üniversitesi Tıp Fakültesi, Pediatrik Kardiyoloji Bölümü, Ankara

GİRİŞ-AMAÇ: Fallot tetralojisi (TOF) tanısı ile geçmişte tüm düzeltme yapılan hastaların sayısı gün geçtikçe artmaktadır. Bu nedenle postoperatif komplikasyonların tedavisi önemli hale gelmektedir. Bu çalışmadaki amacımız TOF sonrasında pulmoner kapak replasmanı yapılan hastaların klinik özelliklerini incelemektir.

GEREÇ ve YÖNTEM: Çalışmamızda 2003-2012 seneleri arasında Hacettepe Üniversitesi Tıp Fakültesi Kalp ve Damar Cerrahisi Anabilim Dalı kliniğinde TOF tanısı ile tüm düzeltme ameliyatı yapıldıktan sonra PY nedeni ile PVR operasyonu yapılan 13 hastanın retrospektif özellikleri incelenmiştir.

BULGULAR: TOF tüm düzeltme operasyonu sonrasında hastaların PY dereceleri EKO ile değerlendirilmiş ve ventrikül çapı ve volüm kriterleri MRI ile değerlendirilmiştir. TOF tüm düzeltme sırasında tercih edilen RVOTO giderme yöntemleri ile PY ve triküspid kapak yetmezliği (TY) derecelerindeki artış ve postoperatif PY ve sonucu olan komplikasyonlar arasında anlamlı istatistiksel ilişki tespit edilmemiştir ($p>0.05$). Rezidüel pulmoner stenoz (PS) ile fonksiyonel kapasitelerindeki azalma arasında ($p<0.0001$), rezidüel PS ciddiyeti ve rezidüel ventriküler septal defekt (VSD) mevcudiyeti ile fonksiyonel kapasitelerindeki azalma arasında ($p<0.0001$, $r=0.281$), PY derecesinin artması ile aritmi sıklığındaki artışta ($p<0.05$) istatistiksel olarak anlamlı ilişki tespit edilmiştir. PY derecesine göre fonksiyonel kapasiteleri değerlendirildiğinde yetmezlik derecesi arttıkça fonksiyonel kapasite azalmaktadır ($p<0.05$). PVR yapılan tüm hastalarda mekanik kapak kullanılmıştır. PVR sonrası değerlendirilen fonksiyonel kapasitelerde istatistiksel olarak anlamlı düzelme saptanmıştır ($p<0.0001$).

TARTIŞMA ve SONUÇ: TOF total koreksiyon sonrasında ciddi morbidite ve mortalite nedeni olan PY erken tanı ve cerrahi ile ciddi bir sorun oluşturmamaktadır. Bu nedenle opere edilen hastaların yakın takibi ve PY derecesine göre hastaların uygun oldukları zaman erken opere edilmeleri hastalığın prognozu açısından önemlidir.

P-204

Sağ süperiyor vena kava yokluğu, çatısız koroner sinüse dökülen persistan sol süperiyor vena kava, atriyoventriküler septal defekt ve kor triatriatum sinister birlikteliği: Operasyon öncesi doğru tanı ve tek seansta başarılı cerrahi

Önder Doksöz[1], Yılmaz Yozgat[1], Barış Güven[1], Rahmi Özdemir[1], Cem Karadeniz[1], Timur Meşe[1], Vedide Tavlı[2], Emin Alp Alayunt[3]

[1]İzmir Dr. Behcet Uz Çocuk Hastalıkları ve Cerrahisi Eğt. ve Arş. Hastanesi Çocuk Kardiyoloji Kliniği
[2]Şifa Üniversitesi Tıp Fakültesi Çocuk Kardiyoloji Bölümü
[3]Şifa Üniversitesi Tıp Fakültesi Kalp-Damar Cerrahisi

GİRİŞ-AMAÇ Persistan sol süperiyor vena kava (P-LSVC) sistemik venöz sistemin en sık görülen varyasyonudur. Sağ SVC yokluğu ile P-LSVC birlektiliği oldukça nadirdir, genellikle kalbin duruş anomalileri ile ilişkilidir. Çatısız (unroofed) koroner sinüs ve P-LSVC kombinasyonu ilk olarak 1965 yılında tanımlanmıştır. Sağ atriyal izomerizm ve atriyoventriküler septal defekt (AVSD) özellikle geniş interatriyal defekt varlığında bu komplekse eşlik eder. Bilgilerimize göre bu anomalilerin tümünün birlikteliği literatürde daha önce tanımlanmamıştır.

OLGU: Muayenesinde sternum solunda 3/6 sistolik üfürüm saptanan 4 yaşındaki erkek olgunun oksijen saturasyonu %94, elektrokardiyografide sol süperior aks mevcut idi. Telekardiyografide pulmoner konus belirgin ve akciğerde konjesyon bulguları vardı. Ekokardiyografide AVSD, kor triatriatum sinister, mitral kleft, orta derede triküspit yetersizliği saptandı (Şekil 1A). Ekokardiyografide SVC izlenemediğinden serum fizyolojik ile kontrast ekokardiyografi yapıldı. Sol antekübital venden verilen serum fizyolojiğin öncelikle sol atriyumu daha sonra sağ atriyumu doldurduğu izlendi (Şekil 1B). Sağ SVC yokluğu, unroofed koroner sinüse dökülen P-LSVC, AVSD ve kor triatriatum sinister tanıları katater anjiografi ile doğrulandı. Olguya tam düzeltme ameliyatı uygulandı. Operasyon sırasında sağ SVC yokluğu nedeniyle kanülasyon için P-LSVC kullanıldı. İncelemede kor triatriatum gözlendi ve anormal membran rezeke edildi. Koroner sinüse 0.6 mm PTFE yama ile çatı oluşturuldu. Mitral kleft tek prolen sütür ile tamir edildi. Atriyoventriküler septal defekt otolog perikard yama ile tamir edildi. Triküspid kapağa annüloplasti uygulandı. Operasyon sonrası komplikasyon gelişmedi ve operasyon sonrası 8. gün şifa ile taburcu edildi.

TARTIŞMA VE SONUÇ: Çatısız koroner sinüs, çatısındaki parsiyel yada komplet defektler nedeniyle koroner sinüs ile sol atriyum arasında şanta neden olan nadir bir anomalidir. Kardiyak üfürüm duyulan bir hastada sağ kalp yapıları geniş ise, geçici siyanoz yada hipoksi varsa yada paradoksal emboli durumunda akla gelmelidir Böyle olgularda tanı için serum fizyolojik ile kontrast ekokardiyografi yardımcıdır. Çatısız koroner sinüste cerrahi tedavi sol atriyum yaklaşımı ile perikardiyal yama kullanılarak koroner sinüse çatı oluşturulmasıdır

Şekil 1

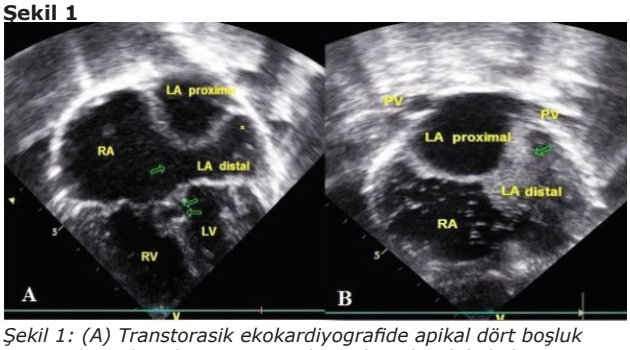

Şekil 1: (A) Transtorasik ekokardiyografide apikal dört boşluk görüntülemede sol atriyumu proksimal ve distal iki bölüme ayıran fibromüsküler membran, primum septal defekt (ok), inlet VSD (çift ok) ve çatısız (unroofed) koroner sinüs (*) izlenmektedir. (B) Subkostal ekokardiyografik görüntülemede, sol antekübital venden serum fizyolojik enjeksiyonunda sol atriyumun sağ atriyumdan önce dolduğu görülmektedir.

P-205

Sağ Ventrikül Kitle Eksizyonu

Mustafa Hakan Zor[1], Velit Halit[1], Semiha Terlemez[2], Sedef Tunaoglu[2]

[1]Gazi Üniversitesi Tıp Fakültesi,Kalp ve Damar Cerrahisi AD,Ankara
[2]Gazi Üniversitesi Tıp Fakültesi,Pediatrik Kardiyoloji AD,Ankara

Dış merkezde 38 haftalık gebelik sonunda doğan bebeğin topuk kanı alınması esnasında morarması olması üzerine yenidoğan ünitesine alınmış. Takiplerinde siyanozunun derinleşmesi ve genel durum bozukluğunun artması nedeniyle hastanemiz yenidoğan yoğun bakım ünitesine sevk edildi. Yapılan fizik muayenesinde patolojik bulgu saptanmayan hastanın ekokardiyografisinde sağ ventrikül kavitesini tama yakın dolduran hipoekojen kitle saptandı. Pulmoner kapak hareketleri normal, triküspit kapak hareketleri kısıtlanmış, interatrial septum sola deviye ve sekundum tipi ASD'den, daha çok soldan sağa olmak üzere iki yönlü akım saptanması üzerine kitlenin eksizyonuna karar verildi.

GAA median sternotomi sonrası aorto-bikaval kanülasyonla pompaya girildi. Kardiyoplejik arrest sonrası yapılan sağ ventrikülotomi yoluyla kitle eksize edildi. Sağ koroner artere olan yakın komşuluğu nedeniyle bu bölgede yapılan diseksiyona özellikle dikkat edildi.Kitlenin frozen incelemesi benign olarak rapor edildi. Pompadan inotrop destekle çıkıldı. Hasta yenidoğan yoğun bakım ünitesine devredildi.

Figür 1

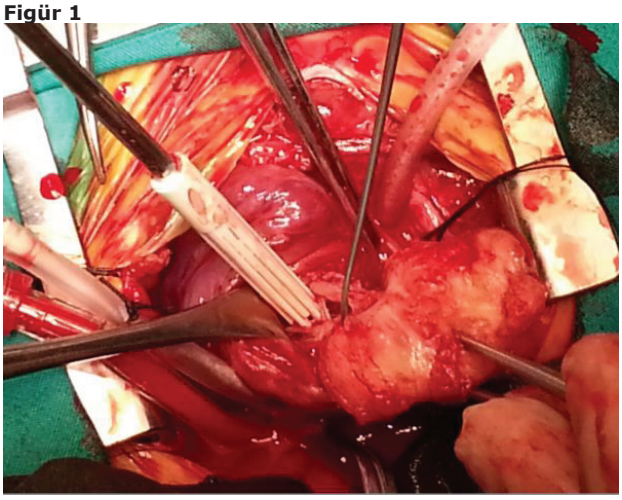

Figür 2

P-206

Fallot Tetrolojili hastalarda transatrial yaklaşımla tam düzeltme operasyonu: Sağ ventrikülotomi ve pulmoner arteriotomi yapılmaksızın mümkün mü?

Ahmet Arnaz[1], Yasemin Türkekul[1], Emrah Şişli[1], Emine Bilge Narin[3], Ayşe Ulukol[3], Arda Saygılı[4], Yusuf Kenan Yalçınbaş[1], Cafer Tayyar Sarıoğlu[2], Ayşe Sarıoğlu[4]

[1]Bakırköy Acıbadem Hastanesi, Kalp ve Damar Cerrahisi Ana Bilim Dalı, İstanbul
[2]Acıbadem Üniversitesi, Kalp ve Damar Cerrahisi Ana Bilim Dalı, İstanbul
[3]Bakırköy Acıbadem Hastanesi, Anestezi ve Reanimasyon Ana Bilim Dalı, İstanbul
[4]Bakırköy Acıbadem Hastanesi, Pediatrik Kardioloji Ana Bilim Dalı, İstanbul

GİRİŞ-AMAÇ: Fallot tetralojisinin sağ ventrikülotomi yolu ile klasik tamirinde tatmin edici hemodinamik sonuçlar alınabildiği bilinmekle beraber, postoperatif geç dönemde ventriküler aritmiye bağlı ani ölümler, pulmoner kapak yetersizliği ve sağ ventrikül disfonksiyonu, ventrikülotomi insizyonunun istenmeyen etkileri olarak ortaya çıkabilmektedir. İnfundibuler hipoplazi bulunmayan olgularda ventrikülotomi ve pulmoner arteriotomi yapmaksızın tam düzeltmenin sağ atrial yoldan yapılması ile bu geç dönem komplikasyonların ortadan kaldırılabileceği bildirilmektedir.

GEREÇ VE YÖNTEM: Ekim 2002 ile Mart 2013 tarihleri arasında kliniğimizde toplam 2114 konjenital kalp cerrahisi operasyonu yapılmıştır. TOF tanısı ile toplam 292 hastaya tam düzeltme ameliyatı yapılmış olup bunlardan 49 tanesine ventrikülotomi yada pulmoner arteriotomi yapılmadan sadece transatrial yolla tam düzeltme ameliyatı yapılmıştır. Bu grupta medyan yaş 1.5 yıl idi (6ay-26yıl).

SONUÇ: Transatrial grupta mortalite ve morbidite görülmedi. Tamir sonrası ameliyathanede yapilan RV/LV basınç oranı medyan olarak 0.5 idi(0.25-0.85). Yoğun bakım ve hastane kalış süreleri sırası ile medyan 2 gün(1-7) ve medyan 7 gün idi(6-21). Erken ve geç dönemde yapılan ekokardiografik kontrollerde sağ ventrikül ve pulmoner kapak fonksiyonlarının korunduğu görüldü. Ortalama sağ ventrikül çıkım yolu gradienti tüm hastalarda 25 mmHg nın altında ölçüldü.

TARTIŞMA: TOF tanısı alan ve pulmoner arter çapları uygun olan(McGoon oranı >1.7) ve pulmoner anulus hipoplazisi olmayan hastalarda(Z skor=0) sadece transatrial yaklaşımla tam düzeltme ameliyatı mümkündür. Sağ ventrikül ve pulmoner kapak fonksiyonlarının korunması nedeniyle takip edilen hastalarımızda geç dönem sağ ventrikül disfonksiyonu ve aritmi görülmemiştir. Seçilmiş hastalarda sağ ventrikülotomi yapmadan ve transpulmoner yaklaşım olmadan tam düzeltme operasyonları uygulanabilir bir cerrahi teknik olduğu akılda tutulmalıdır.

Sağ atriotomiden pulmoner kapağın görünümü

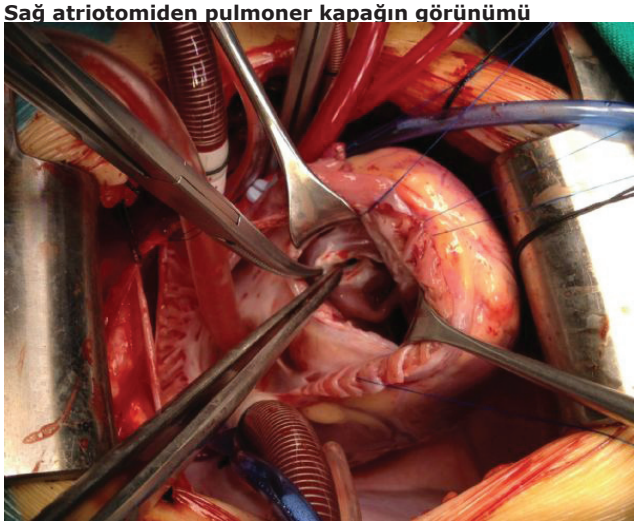

Sağ atriotomiden pulmoner kapak görünümü ve gereğinde kapağa müdahale.

Transatrial kas rezeksiyonu

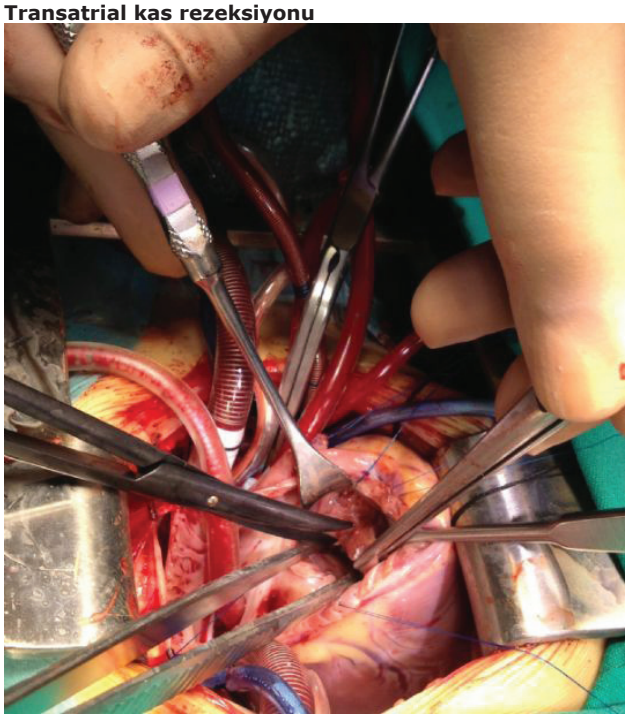

Sağ atriotomiden RVOT daki obstrüktif bandların rezeksiyonu.

P-207

Sol hemitrunkus-Fallot Tetralojisi birlikteliği: Cerrahi olarak başarıyla tedavi edilen pediatrik olgu sunumu

Abdullah Özyurt[1], Ali Baykan[1], Hakan Ceyran[2], Mustafa Argun[1], Özge Pamukçu[1], Kazım Üzüm[1], Nazmi Narin[1]

[1]Erciyes Üniversitesi Tıp Fakültesi, Pediatrik Kardiyoloji BD, Kayseri-Türkiye
[2]Kartal Koşuyolu Eğitim ve Araştırma Hastanesi, Kalp ve Damar Cerrahisi ABD, İstanbul-Türkiye

GİRİŞ-AMAÇ: Sol hemitrunkus (sol pulmoner arterin çıkan aortadan köken alması) sağ hemitrunkusa göre son derece nadirdir ve genelde Fallot ile birliktedir. Aortadan kanlanan sol akciğer erken dönemde gelişebilecek Eisenmenger sendromuna yatkın olduğundan, Fallot cerrahisi öncesi hastalığın erken teşhisi yaşamsal öneme sahiptir. Burada 3 yaşında sol hemitrunkus, Falot tetralojisi nedeniyle opere edilen ve bir yıldır asemptomatik takip edilen olgu sunuldu.

OLGU: Bir aylıkken siyanozunun fark edilmesi üzerine sevkedilen hastanın ekokardiyografisinde Fallot tetralojisi, sağ ventrikülden APA' in devamı şeklindeki hipoplastik sağ PA, çıkan aortadan köken alan sol PA (figüre1), sağ arkus aorta ve ASD saptandı. Anjiyokardiyografide sol PA 10 mm, sağ PA 5 mm, APA 5 mm ölçüldü (figür2). Hastaya total düzeltme planlandı. Ancak aile cerrahi randevusuna gelmedi. Bir yaşına kadar hastaya ulaşılamadığından bir yaşında ikinci bir kateterizasyon yapıldı ve sol PA' de adenozinle yapılan reaktivite testine istenen yanıt alınamaması nedeniyle sol selektif pulmoner banding (50 mmHg gradiyent), ardından 3 yaşında total düzeltme cerrahisi yapıldı. (İnfindibulum rezeksiyonu ve dakron yama ile VSD tamiri yapıldı, çıkan aortadan ayrılan sol PA ile genişletilmiş sağ PA, 15 numaralı kapaklı konduit aracılığıyla unifokalize edildi, greftin diğer açıklığı sağ ventriküle anastomoz edilerek pulmoner devamlılık sağlandı). Şu an 4 yaşında olan hasta asemptomatik olarak poliklinikte izlenmekte olup ekokardiyografide önemli anatomik-hemodinamik sorunu yoktur.

TARTIŞMA VE SONUÇ: Hemitrunkus ilk kez Fraentzel tarafından tanımlanan nadir bir anomalidir ve çoğunluğunu sağ hemitrunkus oluşturur. Literatürde günümüze kadar 30 sol hemitrunkus olgusu bildirilmiş olup, bunların 18' ine Fallot eşlik etmektedir. Erken süt çocukluğu döneminde tanı alıp tedavisi cerrahi olarak yapılmadığında prognozu çok kötüdür. Bildiğimiz kadarıyla cerrahi tedavi sonra yaşayan literatürdeki altıncı hasta olan bu olguyla, hastalığın erken tanı ve tedavisiyle daha iyi anatomik ve hemodinamik sonuçlarına dikkat çekmek istedik.

Figür 2

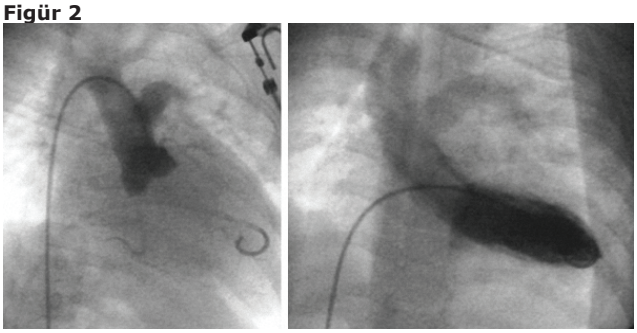

Hastanın 1 aylıkken yapılan kalp kateterizasyonunda, aort kökü ve sol ventrikül enjeksiyonunda sol akciğerin çıkan aortadan orjin alan sol pulmoner arterle kanlandığı görülmekte.

figure1

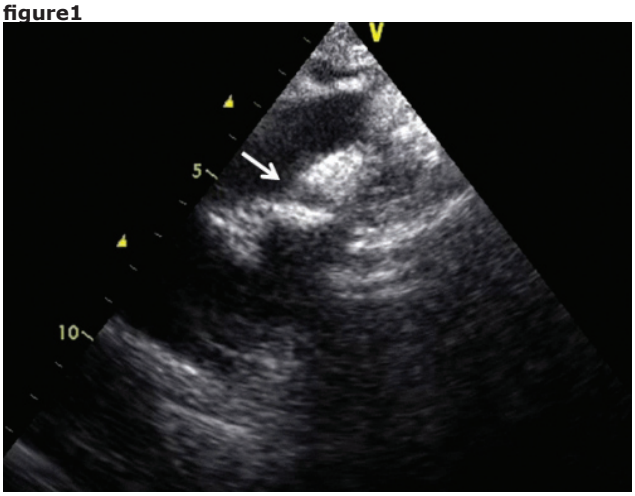

Transtorasik ekokardiyografide suprasternal incelemede çıkan aortadan köken alan sol pulmoner arter (beyaz ok) görülmekte.

P-208

Nadir Görülen Atipik Göğüs Ağrısı Nedeni: Konjenital Koroner Arter Fistülü

Murat Koç[1], Onur Işık[1], Hakan Aydın[1], Senem Özgür[2], Ali Kutsal[1]

[1]Dr. Sami Ulus Çocuk Sağlığı ve Hastalıkları Eğitim ve Araştırma Hastanesi Kalp ve Damar Cerrahisi Kliniği
[2]Dr. Sami Ulus Çocuk Sağlığı ve Hastalıkları Eğitim ve Araştırma Hastanesi Çocuk Kardiyoloji Kliniği

GİRİŞ-AMAÇ: Koroner arter fistülü koroner arter kanının kalp boşlukları ya da büyük damarlar içerisine miyokard kapiller yatağına uğramadan şant olması olarak tanımlanabilir. Tüm konjenital kalp defektleri içerisinide %0,27 ile 0,4 oranında görülen nadir bir anomalidir. Miyokard iskemisi, konjestif kalp yetmezliği, endokardit ya da anevrizmal dilatasyon gibi komplikasyonlar genelde hayatın ikinci dekatında ortaya çıktığı için tedavi çocukluk çağında planlanmalıdır. Tedavi seçenekleri transkateter yada cerrahi olarak fistülün kapatılmasıdır.

OLGU: Dört yaşındaki kız hasta kardiyoloji kliniğine solunum sıkıntısı ve tipik göğüs ağrısı şikayeti ile başvurdu, muayenesinde kalp hiperdinamikti ve tüm odaklarda duyulan devamlı üfürüm vardı. EKG ve telekardiyogram normal olarak değerlendirildi. Ekokardiyografide sağ atriyumda şant akımı gözlendi. Anjiyografide sağ koroner arter proksimalinde anevrizmatik dilatasyon ve sağ koroner arter ile sağ atriyum arasında fistülizasyon olduğu görüldü. Ameliyatta median sternotomi ile aorta ve bikaval kanülasyon yapıldı ve kardiyopulmoner baypasa geçildi, aorta kros klemp konulduktan sonra soğuk kristaloid kardiyopleji ile kardiyak arrest sağlandı ve sağ atriyotomi uygulandı, koroner arter fistülizasyon ucu gözlendi, fistül diseke edildi ve bağlandı. Kardiyopulmoner baypas sonlandırıldıktan sonra sağ koroner üzerinde thrill alınmadı ve koroner iskemi gözlenmedi.

TARTIŞMA VE SONUÇ: Koroner arter fistüllerinde, fistülizasyon komplikasyonları ortaya çıkmadan önce erken dönemde yapılan cerrahi tedavi etkili ve güvenli tedavi seçeneğidir.

P-209

Komplet Atriyoventriküler Septal Defekt Cerrahi Tedavisinin Sonuçları "Yaş, Cerrahi periyod ve Cerrahi tekniğin etkileri"

Buğra Harmandar[1], Numan Ali Aydemir[1], Ahmet Bolukçu[1], Ali Rıza Karaci[1], Ahmet Şaşmazel[1], Türkan Kudsioğlu[2], Mehmet Salih Bilal[1], İbrahim Yekeler[1], Ahmet Çelebi[3]

[1]Dr.Siyami Ersek Göğüs Kalp Damar Cerrahisi Eğitim ve Araştırma Hastanesi, Pediatrik Kalp Cerrahisi Kliniği, İstanbul
[2]Dr.Siyami Ersek Göğüs Kalp Damar Cerrahisi Eğitim ve Araştırma Hastanesi, Anesteziyoloji ve Reanimasyon Kliniği, İstanbul
[3]Dr.Siyami Ersek Göğüs Kalp Damar Cerrahisi Eğitim ve Araştırma Hastanesi, Pediatrik Kardiyoloji Kliniği, İstanbul

GİRİŞ-AMAÇ: Bu çalışma komplet atriyoventriküler septal defekt (KAVSD) nedeniyle cerrahi tedavi uygulanan hastalarda yaş, cerrahi periyod ve cerrahi tekniğin sonuçlar üzerine olan etkilerini incelemektedir.

GEREÇ VE YÖNTEM: Kasım 2002 ve Şubat 2012 tarihleri arasında KAVSD nedeniyle opere edilen 147 hasta ameliyat edildikleri cerrahi periyoda ve cerrahi tekniğe göre gruplandı. Grup I (Ortalama yaş: 9.4±5.0 ay, ortalama ağırlık: 6.8±1.7 kg) Ağustos 2006'dan önce ameliyat edilen 45 hastadan oluşmaktaydı ve alt-grup Ia (31 hasta;çift yama tekniği), alt-grup Ib (14 hasta;modifiye tek yama tekniği) olmak üzere 2 alt gruba ayrılmıştı. Ağustos 2006'dan sonra ameliyat edilen 102 hasta Grup II (Ortalama yaş: 5.2±3.1 ay, ortalama ağırlık: 4.9±2.6 kg)'yi oluşturuyordu. Grup II de alt-grup IIa (59 hasta;çift yama tekniği), alt-grup IIb (43 hasta;modifiye tek yama tekniği) olmak üzere 2 alt gruba ayrılmıştı. Gruplar peri-operatif ve postoperative veriler açısından karşılaştırıldı.

SONUÇ: Toplam 19 erken ve 5 geç ölüm meydana geldi. Toplam mortalite Grup I'de Grup II'ye göre belirgin olarak yüksekti ($p<0.01$). Grup Ia Grup Ib ile ve Grup IIa Grup IIb ile kıyaslandığında mortalite ve morbidite açısından anlamlı bir fark olmadığı görüldü. Yaşın 8 ayın üzerinde olmasının ve preoperatif ortak atrioventriküler kapak (OAVK) yetersizliğinin orta derece veya üzerinde olmasının mortalite ve morbidite için belirgin risk faktörü oluşturduğu görüldü. 40.8±24.4 aylık takip sonunda, hayatta kalan 123 (83.7%) hastanın 99 (80.4%)'unun asemptomatik olduğu ve 24 (19.5%) hastanın hafif semptomlarının olduğu görüldü.

TARTIŞMA: Sonuçlarımız hasta yaşının küçük olmasının ve OAVK fonksiyonlarının preoperatif dönemde iyi olmasının cerrahi tedavi sonrası sonuçları etkileyen en önemli faktörler olduğunu ve sonuçların cerrahi tekniğin tipiyle değişmediğini göstermektedir.

P-210

Atriyal septal defekt'in cerrahi onarımında sağ lateral mini torakotomi rutin yaklaşım olmalıdır

Mehmet Kaya[1], Kürşat Öz[1], Selen Onan[1], Burak Ersoy[1], Banu Binbaş[3], Alper Güzeltaş[2], Ender Ödemiş[2], Ersin Erek[1]

[1]Mehmet Akif Ersoy Göğüs Kalp Damar Cerrahisi Eğitim ve Araştırma Hastanesi, Kalp ve Damar Cerrahisi Kliniği
[2]Mehmet Akif Ersoy Göğüs Kalp Damar Cerrahisi Eğitim ve Araştırma Hastanesi, Pediyatrik Kardiyoloji Kliniği
[3]Mehmet Akif Ersoy Göğüs Kalp Damar Cerrahisi Eğitim ve Araştırma Hastanesi, Anestezi ve Reanimasyon Kliniği

GİRİŞ-AMAÇ: Atriyal septal defektin (ASD) cerrahi kapatılması çok düşük mortalite ve morbidite ile gerçekleştirilen ve tam şifa ile sonuçlanan bir prosedürdür. Median sternotomi insizyonunun, kozmetik görünümü, hastaları psiko-sosyal açıdan olumsuz etkileyebilir. Bu çalışmanın amacı sağ lateral mini torakotominin etkinliğini, kolay uygulanabilirliğini ve kozmetik sonucunu vurgulamaktır.

GEREÇ VE YÖNTEM: Ağustos 2011-Ocak 2013 tarihleri arasında kliniğimizde gerçekleştirilen ardışık17 olguyu sunuyoruz. Hastaların yaş ortalaması 8,81±3,76 (yaş aralığı;5-17) idi. Hastaların 13'ü kız, 4'ü erkekdi. 15 hasta sekundum tip ASD, 1 hasta high venozum tip ASD, 1 hasta ise parsiyel atriyoventriküler septal defekt olarak tanı aldı. Sonuncu hastaya primum ASD kapatılmasına ilave olarak sol AV kapak plastisi uygulandı. Temel Aristotle skor ortalaması 3,33±0,77 iken comprehensive Aristotle skor ortalaması 3,95±0,75 olarak hesaplandı. Tüm hastalar aynı cerrahi ekip tarafından opere edildi. Sağ lateral toraksa 6-8 cm uzunluğunda insizyon yapılarak aorto-bikaval venöz kanulasyonla prosedür gerçekleştirildi. Hastaların tamamında ASD otojen perikardiyal yama ile kapatıldı. İşlem sırasında intratorasik cerrahi sahaya CO2 insüflasyonu yapıldı. İnterkostal bölgeye Marcain injeksiyonu uygulandı. İntraoperatif tüm hastalar transözefajiyal ekokardiyografi (EKO) ile kontrol edildiler.

SONUÇ: Hiçbir hastada mortalite veya önemli morbidite görülmedi. Tüm hastalar yoğun bakım ünitesinde 1-2 saat içerisinde ekstübe edildiler. Postoperatif süreçte 1 hastada perikardiyal efüzyon gelişti ve perikardiyosentez ile boşaltıldı. 1 hastada 2 gün içinde gerileyen minimal şilotoraks meydana geldi. Postoperatif EKO kontrollerinde hiçbir hastada rezidüel kaçak gözlenmedi.

TARTIŞMA: Sağ lateral mini torakotomi yaklaşımı, ASD kapatılması planlanan tüm çocuklarda güvenli ve etkin olarak kullanılabilir. İnsizyonun lateralde kalması nedeniyle meme gelişimine olumsuz etki göstermez ve kozmetik sonuçları dolayısıyla hastaların yaşamları boyunca psiko-sosyal etkilenmeleri en aza indirgenmiş olur.

Minimal invaziv-RPL

P-211

Türkiye'de Hibrid Palyasyon ile İkinci Aşamaya Taşınan İlk Hipoplastik Sol Kalp Sendromu Vakası

Sertaç Haydin[1], Ender Ödemiş[2], Alper Güzeltaş[2], İsmihan Selen Onan[1], Fatma Sevinç Şengül[2], İsa Özyılmaz[2], İhsan Bakır[1]

[1]İstanbul Mehmet Akif Ersoy Göğüs Kalp ve Damar Cerrahisi Eğitim Araştırma Hastanesi Kalp ve Damar Cerrahisi Kliniği
[2]İstanbul Mehmet Akif Ersoy Göğüs Kalp ve Damar Cerrahisi Eğitim Araştırma Hastanesi Pediatrik Kardiyoloji Kliniği

GİRİŞ-AMAÇ: Hipoplastik Sol Kalp Sendromu'nda (HLHS) Hibrid yaklaşım bilateral pulmonar arteryel band (PAB) konulması ve patent duktus arteriosus (PDA) stenti yerleştirilmesinden oluşmaktadır. Bu yaklaşımın son yıllarda uygulaması artmış ve cerrahi Evre 1 palyasyon ile karşılaştırılabilir sonuçlar elde edilmiştir. Standart Evre 1 palyasyon olarak uygulanmasının yanında, özellikle genel durumu bozuk ve gecikmiş hastalarda da tercih edilebilmektedir.

GEREÇ VE YÖNTEM: Yedi günlük, 3000 gr ağırlığındaki hasta HLHS tanısı ile kabul edildi. Ekokardiyografik incelemesinde orta derecede triküspid kapak kaçağı saptanması, laktat düzeyinin >4,4 mg/dl olması ve 4. günden sonra yapılan cerrahi Evre 1 palyasyon başarısının daha az olması sebepleri ile Hibrid yaklaşım planlandı. Hasta 8 günlük iken median sternotomi ile her iki pulmoner artere 3 mm çapında gore-tex greft ile banding yapıldı. İşlem sonrası ekstübe edilen hastaya 10 günlük iken femoral ven yolu ile transkateter PDA stenti yerleştirildi. Sorunsuz seyreden hasta 16 günlük iken taburcu edildi. 6,5 aylık iken Norwood tipi arkus aorta rekonstrüksiyonu ve sağ iki yönlü kavapulmoner şantı (Glenn şantı) aynı seansta yapıldı. Hasta postoperatif ilk gün ekstübe edildi ve 16. günde taburcu edildi.

TARTIŞMA VE SONUÇ: HLHS'de Hibrid yaklaşım ile ilk aşamada Kardiyopulmoner By-pass'ın oluşturduğu risklerden uzak kalınabilir ve oldukça stabil bir yoğun bakım süreci geçirilebilir. İkinci aşamada da mediastinal yapışıklıklar dışında rahat bir süreç izlenmektedir. Kliniğin tercihine göre, gerek tüm HLHS vakalarında gerekse geç veya kötü durumda başvuran hastalarda Hibrid yaklaşımın seçilmesi ile ülkemizde halen bir sağlık sorunu olan bu hastalık grubunda ilerleme kaydedilebileceğini düşünüyoruz.

P-212

Otoimmun hemolitik anemi, cor triatriatum ve hipoplastik sol kalpli olguda Norwood operasyonu

Nihat Çine, Murat Başaran, Eylem Tunçer, Ali Can Hatemi, Behzat Tüzün, Hakan Ceyran
kartal koşuyolu yüksek ihtisas eğitim ve araştırma hastanesi kalp ve damar cerrahisi

GİRİŞ-AMAÇ: Hipoplastik sol kalp cerrahisi deneyimli merkezlerde bile halen belli mortalite ve morbidite oranları ile gerçekleştirilmektedir. Bu bildiride otoimmun hemolitik anemi, cor triatriatum ve hipoplastik sol kalpli olguda uyguladığımız Norwood operasyonu tecrübemizi aktarıyoruz.

OLGU: 28 yaşında annenin 2. canlı doğumundan miyadında ve 3000gr olarak doğan kız bebeğe, doğumu takip eden siyanoz ve solunum sıkıntısı sebebi ile yapılan ekokardiyografik değerlendirmede hipoplastik sol kalp tanısı konularak operasyon için merkezimize yönlendirildi. Hasta 5 günlükken entübe ve prostovazin infüzyonu aldığı halde interne edildi. Operasyon hazırlıkları dahilinde yapılan testlerde hastada cross uyuşmazlığı tesbit edildi. Pediyatri ile konsülte edilerek ilgili ileri tetkikler yapıldı. Buna göre direkt coombs testi (+) ve periferik yaymada sferositoz olması sebebi ile hastaya otoimmun hemolitik anemi tanısı kondu. IVIg tedavisi planlandı. Tedaviye cevap alınarak hasta operasyona hazır hale getirildi. 20 günlükken Norwood Stage I palyasyonu uygulandı. Operasyon sırasında cor triatriatuma ait membran rezeke edildi. Hasta başarı ile taburcu edildi.

TARTIŞMA VE SONUÇ: Hipoplastik sol kalp ve cor triatriatum beraberliği sık değildir. Cerrahi olarak ciddi teknik sıkıntı yaratmasada pulmoner konjesyona sebep olabilmesi peroperatif dönemde morbidite sebebi olabilmektedir. Otoimmun hemolitik anemi olması sebebi operasyonunu geciktirmek zorunda kaldığımız bu hastadaki başarımız ciddi ve dikkatli peroperatif takip stratejisi ile mümkün olmuştur.

P-213

Siyanotik konjenital kalp hastalıklarında akut sistemik-pulmoner şant tıkanıklığı: Kalıtsal trombofilik faktörlerin rolü var mı?

Yakup Ergül, Neslihan Kıplapınar, Alper Güzeltaş, Ender Ödemiş, İhsan Bakır

İstanbul Mehmet Akif Ersoy Göğüs Kalp Damar Cerrahisi Eğitim ve Araştırma Hastanesi

GİRİŞ-AMAÇ: Siyanotik konjenital kalp hastalığı olan ve özellikle pulmoner dolaşımı şanta bağımlı olan hastalarda sistemik-pulmoner şant tıkanması ölümcül olabilen bir komplikasyondur. Bu çalışmada sistemik-pulmoner şant ameliyatı yapılan hastaların erken dönem sonuçlarını değerlendirmeyi ve şant trombozu nedeniyle revizyon yapılan hastalarda kalıtsal trombofilik faktörlerinin varlığını ve sıklığını belirlemeyi amaçladık.

GEREÇ VE YÖNTEM: Ekim 2010-Ekim 2012 arasında, prospektif randomize klinik çalışma 3. düzey konjenital kardiyak merkezde yapıldı. Hipoplastik sol kalp sendromu olan hastalar çalışmaya dahil edilmedi. Şant trombozu komplikasyonu gelişen hastalar kalıtsal ve edinsel trombofilik faktörler açısından incelendi. Vitamin B12 ve folik asit düzeyleri, homosistein, antitrombin III, protein C (PC), protein S (PS), antikardiyolipin antiikorları (ACA), faktör 5 Leiden and prothrombin G20210A mutasyonları çalışıldı.

BULGULAR: Ekim 2010-Ekim 2012 arasında siyanotik konjenital kalp hastalığı olan 77 hastaya ilk sistemik-pulmoner şant operasyonu uygulandı. Hastaların ortanca yaşı 61 gün (4 gün-5,6 yıl) ve ortanca tartısı 8,8 kg (2,1-14 kg) idi. 33 hasta (%43) yenidoğan idi. Şant için kullanılan Gore-tex greft boyutu 3 ile 5 mm arasında değişiyordu. Akut şant tıkanması oranı %10 (8/77) idi ve hepsi ilk 24 saat içinde olmuştu. Şant trombozu nedeniyle revize edilen 8 hastanın 3'ünde kalıtsal trombofili saptandı (1 antifosfolipit antikor pozitifliği, 1 protein C eksikliği, 1 aktive protein C direnci). Kalıtsal trombofili saptanan hastalarda şant tıkanıklığı komplikasyonu tedaviye dirençli ve tekrarlayan tarzda gelişmişti. Hastaların 24'ü (31%) kaybedildi ve bu ölümlerin 3'ü şant tıkanıklığına bağlı olup 1'inde kalıtsal trombofili vardı.

TARTIŞMA VE SONUÇ: Sistemik pulmoner şant tıkanıklığı, pulmoner dolaşımı şanta bağımlı olan hastalar için hayatı tehdit edici bir komplikasyon olup erken müdahale hastanın kaderini değiştirebilir. Şant trombozu gelişen ve özellikle komplikasyonun tekrarlayıcı olması durumunda kalıtsal trombofilik faktörler araştırılmalıdır.

P-214

Yasi Alti Ayin Üzerindeki Hastalarda Trunkus Arteriosus Tamiri Sonuclari

Mehmet Salih Bilal[1], Can Yerebakan[1], Cenap Zeybek[2], Yalim Yalcin[2]
[1]Medicana International Hastanesi Istanbul, Kalp ve Damar Cerrahisi Bölümü, Istanbul

[2]Medicana International Hastanesi Istanbul, Pediyatrik Kardiyoloji Bölümü, Istanbul

GİRİŞ-AMAÇ: Trunkus Arteriosus (TA)'un günümüzde kabul edilmis tedavi sekli erken ve primer cerrahi düzeltmedir. Gelismemis ve gelismekte olan ülkelerde ise erken cerrahi girisim yapilamamis cocuklar tedavi acisindan riskli bir grup olusturmaktadir. Bu calismanin amaci tek merkezde yasi alti ayin üzerinde olan TA hastalarinin cerrahi tam düzeltme sonrasi erken ve orta dönem sonuclarini retrospektif olarak degerlendirmektir.

GEREÇ VE YÖNTEM: Temmuz 2009-Nisan 2013 tarihleri arasinda yasi alti ayin üzerinde olan ve TA patolojisine sahip 12 tam düzeltme ameliyati (VSD kapatilmasi ve sag ventrikül cikis yolu rekonstrüksiyonu) uygulanmistir. Hastalarin ortalama yaslari 3.04 [6 ay-7 yil] yas ve kilolari 8.7 ± 5.7 kg'dir. Bes hasta Tip I, dört hasta Tip II, iki hasta Tip III ve bir hasta Hemitruncus patolojisine sahipti. Hastalarimizin hepsinde tam düzeltme ameliyati uygulanmis ve biri haric hepsinde Contegra konduit (14 mm ile 20 mm arasi) ile sag ventrikül rekonstrüksiyonu tamamlanmistir. Bir hastamizda rezidüel atriyal septal aciklik birakilmis. Bir digerinde hem atriyal septal defekt birakilmis hem de rezidüel ventriküler septal defekt fenestrasyonu olusturulmustur. Ek cerrahi prosedürler bir hastada mitral kapak ve bir digerinde trunkal kapak rekonstrüksiyonu olarak uygulanmistir. Ortalama krosklemp süresi 74 ± 19 dakika ve toplam bypas süresi 109 ± 16 dakika olmustur.

BULGULAR: Hastalarimizda erken ve gec mortaliteye rastlanmamistir. Ameliyat sonrasi direk ölcümlerle elde edilen sag ventrikül sistolik basincinin sistemik sistolik basinca orani ortalama 0.47 [0.3-0.65] olarak saptanmistir. Hastalarimizin sadece ikisinde dopamin haricinde orta düzeyde inotrop ihtiyaci olmustur. Postoperatif dönemde ekokardiyografik tetkiklerinde persistan pulmoner hipertansiyon saptanan hastalar medikal tedavilerine pulmoner arter basincini düsüren ilaclar eklenerek taburcu edilmistir. Bildiri gönderim tarihine kadar hicbir hastamizda reoperasyon gerekli olmamistir.

SONUÇ: Trunkus Arteriosus yasi alti ayin üzerinde olan ve pulmoner hipertansiyon gösteren cocuklarda da tam düzeltme ameliyatiyla iyi sonuclarla tedavi edilebilir. Bu hasta grubunda ameliyat sonrasi yogun bakim ve servis süreci pulmoner vasküler rezistansinin kontrolü acisindan özel önem tasimaktadir.

P-215

Antegrad serebral perfüzyonun yenidoğan ve infant dönemindeki arkus aort onarımı ve intrakardiyak cerrahi ile birlikte prognoz ve sonuç üzerine etkileri

Ali Rıza Karaci[1], Ahmet Şaşmazel[1], Numan Ali Aydemir[1], Buğra Harmandar[1], Ahmet Çelebi[2], İbrahim Yekeler[1]

[1]Dr. Siyami Ersek Torasik ve Kardiovasküler cerrahi merkezi, Çocuk Kalp Cerrahisi
[2]Dr. Siyami Ersek Torasik ve Kardiovasküler cerrahi merkezi, Pedaitrik Kardioloji

GİRİŞ-AMAÇ; Neonatal ve infant döneminde intrakardiyak defektlerle birlikte arkus tamiri yapılan hastalarda cerrahi yüksek risk faktörleri içerir. Bu yazımızda amacımız, arkus aorta ile birlikte intrakardiak tamirini antegrade cerbral perfüzyon ile yaptığımız hastalardaki deneyimimizi paylaşmaktır Gereç ve Yöntem; Nisan 2012- Mart 2007 döneminde, aort arkus ve intrakardiyak tamiri uygulanan 27 hastanın dosyası retrospektif olarak incelendi. Cerrahi sonrası ilk 30 günlük dönmede operatif risk faktörleri ve mortalite incelendi Bulgular; Hataların, ortalama yaşı 9, 9 +1,7 gün; ortalama ağırlığı 3, 2 + 0, 88 kg idi. Major kardiyak defektler 12 hastada mevcuttu.Bunlar, trunkus arteriozus (Vaan Pragh tip 4) (2), büyük arterlerin transpozisyonu (5), ve çift çıkışlı sağ ventrikülde Taussing Bing anamolisi (2), aortopulmoner pencere defekti (3). Tüm hastalar sürekli ve sürekli olmayan değişkenler açısından incelenmiştir. Böbrek yetmezliği ve diyaliz ile mortalite arasındaki ilişki istatistiksel olarak anlamlıdır. (Ki kare testinde sırasıyla 27 (p = 0.000), 20,66 (p = 0.000) idi)

TARTIŞMA VE SONUÇ: Yeni doğanlarda ve infantlarda, arkus aorta ve intrakardiyak cerrahi prosedürü selektif antegrad perfüzyon ile tek bir aşamalı cerrahi bir teknik ile yapılabilir.

P-216

Klasik Blalock-Taussig Şant: Günümüzde İyi Bir Alternatif Mi?

Murat Koç[1], Hakan Aydın[1], Onur Işık[1], Tolga Baş[1], Senem Özgür[2], Nurullah Okumuş[3], Ayşegül Zenciroğlu[3], Ali Kutsal[1]

[1]Dr. Sami Ulus Çocuk Sağlığı ve Hastalıkları Eğitim ve Araştırma Hastanesi Kalp ve Damar Cerrahisi Kliniği
[2]Dr. Sami Ulus Çocuk Sağlığı ve Hastalıkları Eğitim ve Araştırma Hastanesi Çocuk Kardiyoloji Kliniği
[3]Dr. Sami Ulus Çocuk Sağlığı ve Hastalıkları Eğitim ve Araştırma Hastanesi Yenidoğan Kliniği

GİRİŞ-AMAÇ: Konjenital kalp cerrahisinde tam düzeltme ameliyatları çok düşük doğum ağırlıklı bebeklerde ve yenidoğan döneminde başarı ile yapılabilmektedir. Ancak bazı kompleks kalp anomalilerinde palyatif girişimler de halen kullanılmaktadır. Modifiye Blalock- Taussig şant ameliyatı sonuçları greft açıklık oranlarının düşüklüğü nedeniyle düşük doğum ağırlıklı siyanotik bebeklerde daha az kullanılmakta, bunun yerine santral veya klasik Blalock- Taussig şant ameliyatları yapılmaktadır. Kliniğimizde klasik Blalock- Taussig şant ameliyatı yapılan kompleks kardiyak anomalili yenidoğanların cerrahi sonuçları bu çalışmada değerlendirilmiştir.

GEREÇ VE YÖNTEM: Ocak 2006- Aralık 2011 tarihleri arasında pulmoner kan akımı azalmış,kompleks kalp hastalığı bulunan ve klinik durumları nedeni ile tam düzeltme ameliyatı mümkün olmadığı için klasik Blalock-Taussig şant ameliyatı uygulanan düşük doğum ağırlıklı yenidoğan hastalar retrospektif olarak değerlendirildi.

BULGULAR: Klasik Blalock-Taussig şant ameliyatı yapılan 4 kız, 5 erkek, toplam 9 yenidoğan hasta çalışmada değerlendirildi. Olguların yaşları ortalama 13.89±7.89 (3-25) gün, vücut ağırlıkları ortalama 1950±230 (1700-2350) gramdı. Olguların hepsinde ameliyat sol torakotomi ile yapıldı, sol subklavian arter serbestleştirildikten sonra sol pulmoner artere uç yan anastomoze edildi. Erken dönemde bir hastada anuri gelişmesi dışında majör sorun olmadı, anüri ve böbrek yetmezliği gelişen hasta postoperatif 19. günde sepsis ve multiorgan yetmezliği nedeni ile kaybedildi.

TARTIŞMA VE SONUÇ: Düşük doğum ağırlıklı ve palyatif girişim gereken siyanotik bebeklerde hangi tekniğin kullanılması gerektiği halen tartışmalıdır. Santral şantların iyi bir alternatif olduğu düşünülmekle beraber, ana pulmoner arterin çap olarak yetersiz olduğu bu tip hastalarda kardiyopulmoner bypass gereksinimi ameliyat riskini artırmaktadır. Bu tip hastalarda klasik Blalock-Taussig şant ameliyatının halen en iyi yöntemlerden biri olduğu ve düşük komplikasyon riskleriyle yapılabildiği bu çalışmamızda gösterilmiştir.

P-217

Tam Düzeltme Ameliyatı Yapılan Fallot Tetralojisi Tanılı Olguda Nadir Bir Sağ Kalp Yetersizliği Nedeni: Dekortikasyon Gerektiren Konstrüktif Plörit-Olgu Sunumu

Halil Türkoğlu[1], Türkay Sarıtaş[2], Tijen Alkan Bozkaya[1], Mehmet Zeki Günlüoğlu[3]

[1]Istanbul Medipol Üniversitesi Tıp Fakültesi, Kalp Damar Cerrahisi Bilim Dalı, Istanbul
[2]Istanbul Medipol Üniversitesi Tıp Fakültesi, Pediatrik Kardiyoloji Bilim Dalı, Istanbul
[3]Istanbul Medipol Üniversitesi Tıp Fakültesi, Göğüs Cerrahisi Bilim Dalı, Istanbul

Konstrüktif plörit değişik etiyolojilere bağlı gelişen plöritin nadir bir sonucudur ve dekortikasyon gerektirebilir. Fallot Tetralojisi nedeni ile tam düzeltme operasyonu yapılan 9 yaşındaki Down sendromlu olgu, hemodinamik yönden önemli rezidüel VSD'sinin, cerrahi sonrası gelişen AV tam bloğunun ve sol taraflı masif plörezisinin tedavisi amaçlı merkezimize yönlendirildi. Geçici kalp pili takılmasının ardından diyagnostik kalp kateterizasyonunda, sol akciğerin expanse olmadığı görüldü. Ortalama pulmoner arter basıncı 30 mmHg, ortalama sistemik basıncı 70 mmHg bulunan olguda rezidüel VSD kapatıldı. Çift odacıklı epikardiyal pacemaker implantasyonu yapıldı ve septalı masif plörezi septalar kesilerek drene edildi. Takipde takipnesi, ödemi ve ekokardiyografik incelemede belirgin sağ kalp yetersizliği bulguları devam eden olguda yapılan kalp kateterizasyonunda yine sol akciğerin expanse olmadığı, sol pulmoner arterin özellikle üst ve orta zonlara giden dallarının opak madde ile dolmadığı görüldü. Ortalama pulmoner arter basıncı 35 mmHg, ortalama sistemik basıncı 62 mmHg bulunan olguya dekortikasyon yapıldı. Dekortikasyon sonrası hastanın ödemi ve ekokardiyografik incelemede sağ kalp yetersizliği bulguları geriledi. Sonuç olarak konstrüktif plörit nadir bir pulmoner hipertansiyon ve sağ kalp yetersizliği nedeni olabilir. Efektif cerrahi akciğer dekortikasyonu sonrası klinik dramatik olarak düzelebilir.

P-218

Klasik atriyopulmoner Fontan operasyonu sonrası geç dönemde ortaya çıkan atriyal taşikardi (İART) 'nin Fontan konversiyonu ve sağ atriyal Maze prosedürü ile tedavisi

Ersin Erek[1], Mehmet Kaya[1], Kürşat Öz[1], Selen Onan[1], Celal Akdeniz[2]

[1]Mehmet Akif Ersoy Göğüs Kalp Damar Cerrahisi Eğitim ve Araştırma Hastanesi, Kalp ve Damar Cerrahisi Kliniği
[2]Mehmet Akif Ersoy Göğüs Kalp Damar Cerrahisi Eğitim ve Araştırma Hastanesi, Pediyatrik Kardiyoloji Kliniği

GİRİŞ-AMAÇ: Klasik atriyopulmoner Fontan modifikasyonu sonrasında geç dönemde ortaya çıkan komplikasyonların tedavisinde Fontan konversiyonları ile düzelme sağlanabilir. Fontan konversiyonu uygulanan hastalarda genellikle aritmi yanında hemodinamik problemlere (sağ atriyum dilatasyonu, rezidüel lezyonlar gibi) de rastlanır. Bu olgu sunumunda belirgin sağ atriyum dilatasyonu olmayan, hemodinamik ölçümleri iyi olan, fakat her türlü girişimsel ve medikal tedaviye dirençli aritmisi olan bir atriyopulmoner Fontan hastasının Fontan konversiyonu ve sağ atriyal Maze prosedürü ile tedavisi sunulmaktadır.

OLGU: 27 yaşında bayan hasta çarpıntı şikayeti ile başvurdu. Çift çıkımlı sağ ventrikül, ventriküler septal defekt ve triküspit atrezisi temel patolojileri nedeni ile Glenn operasyonu ve daha sonra 7 yaşında klasik Fontan ameliyatı olan hastaya IART tanısı konularak 2 yıl süre ile antiaritmik ilaçlar, bir çok defalar kardiyoversiyon uygulaması, elektrofizyolojik çalışma ve radyofrekans ablasyon tedavileri uygulanmasına rağmen başarılı olunamadı. Bu antiaritmik tedavi modalitelerine rezistans kabul edilen ve şikayet dönemlerinde 1:1 geçişle kalp hızı 250'ye çıkan hastaya cerrahi kararı alındı. Kalp kateterizasyonunda sağ atriyum basıncı 17 mmHg ölçüldü. Standart kardiyopulmoner bypass altında atriyal septektomi, sağ atriyal Maze prosedürü uygulandı. 22 mm goretex greft kullanılarak intraatriyal tüp greft ile Fontan konversiyonu gerçekleştirildi. Aynı seansta ICD implantasyonu yapıldı. Hasta postoperatif 15. gününde sinüs ritminde metoprolol ve coumadinle genel durumu iyi şekilde taburcu edildi. 6.ay takibinde hasta hala sinüs ritminde takip edilmektedir.

TARTIŞMA VE SONUÇ: Klasik Fontan operasyonu sonrası geç dönemde gelişen dirençli aritmilerin tedavisinde, yanında hemodinamik problemler olmasa dahi Fontan konversiyonu ve aritmi cerrahisi ile başarılı sonuçlar alınabilir.

P-219

Sağ ve sol atriyal izomerizmli hastalarımızın cerrahi yönetimi ve izlem verileri: Üç yıllık deneyimimiz

İsa Özyılmaz, Neslihan Kıplapınar, Yakup Ergül, Öykü Tosun, Hasan Tahsin Tola, Alper Güzeltaş, Ender Ödemiş, Ersin Erek, Sertaç Haydin, Mehmet Yeniterzi, İhsan Bakır

İstanbul Mehmet Akif Ersoy Göğüs Kalp Damar Cerrahisi Eğitim ve Araştırma Hastanesi

GİRİŞ-AMAÇ: Bu makalede, merkezimizdeki sol ve sağ atriyal izomerizmli hastaların 3 yıllık cerrahi sonuçları sunuldu.

GEREÇ VE YÖNTEM: Mehmet Akif Ersoy Göğüs Kalp Damar Cerrahisi Eğitim ve Araştırma Hastanesi Pediatrik Kardiyoloji Bölümünde, Ocak 2010-Ocak 2013 tarihleri arasında sol ve sağ atriyal izomerizmli hastaların geriye dönük verileri incelendi.

BULGULAR: Çalışma, %39'u kız olmak üzere 28 hastadan oluşmaktaydı. Hastaların özellikleri, ameliyat ve sonuçları Tablo I ve II'de sunuldu.Bir hasta inoperable olması nedeniyle 27 hastaya cerrahi işlem yapıldı. Biventriküler tamir 3 hastaya uygulandı. Bir ve bir buçuk ventrikül tamiri 6 şar hastada mümkün oldu. Diğer hastalar, bir ve bir buçuk ventrikül tamiri için hala beklemektedir. Genel sağ kalım oranı % 77 (6/28) idi. Kaybedilen hastaların tümü sağ atrial izomerikti ve 2'si sepsis, 1'i tedaviye dirençli kalp yetersizliği, 2'si Glenn şantı yetersizliği nedeniyle kaybedildi (% 37; 6/16). Sağ atriyal izomerizmli bir hasta evde kaybedildi. Toplam erken ve orta dönem mortalite oranı % 23, ortalama izlem süresi 12,6±10,6 (5-28) ay idi. İzlem sırasında, hasta sinüs sendromu nedeniyle bir hastaya pacemaker yerleştirildi. Birer hastada ventriküler taşikardi ve atriyal fibrilasyon görüldü.

TARTIŞMA VE SONUÇ: Atriyal izomerizm, konjenital kalp hastalıklarının en ağır biçimlerinden biridir. Sağ atriyal izomerizmli hastalarda sol atriyal izomerizmli hastalara göre mortalite hala yüksektir. Erken ve orta dönem sağ kalım oranları, ileri cerrahi teknikler ve iyi postoperatif yoğun bakım şartları ile artabilir gibi görünmektedir.

Tablo I ve II

I.Hastaların özellikleri	Sağ atriyal izomerizm (n=16, %58)	Sol atriyal izomerizm (n=12, %42)
Pulmoner çıkış yolu darlığı	81% (13)	83% (n=10)
Komplet atriyoventriküler septal defekt	75% (12)	58% (7)
MAPCA and PDA	62% (10)	16% (2)
Çift çıkışlı sağ ventrikül	37% (6)	50% (6)
Persistan vena kava superiyor	33% (4)	33% (4)
Dekstrokardi	31% (5)	1
Total anormal pulmoner venöz dönüş	18% (3)	0
Ventrikülоarteriyel diskordans	12% (2)	25% (3)
Tek atriyum	0	16% (2)
Parsiyel anormal pulmoner venöz dönüş	1	16% (2)
Sol ventrikül çıkış yolu darlığı	0	16% (2)

II. Ameliyat	Hasta sayısı
Sistemik-pulmoner şant	13
Kawashima	6
Glenn şant	6
Pulmoner banding	3
TAPVD tamiri	3
Fontan	1
VSD kapama	1
Arteriyel switch	1
TOF tam düzeltme	1
Çift odacıklı pacemaker yerleştirilmesi	1

Atriyal izomerik hastalardaki kardiyak patolojiler (I.) ve cerrahi sonuçları (II.)

P-220

Trunkus Arteriyozuslu Hastada "Crossing" Pulmoner Arterler

Fatma Sevinç Şengül, Sertaç Haydin, Fatma Banu Binbaş, Nafiye Emel Çakar, Alper Güzeltaş, Mehmet Yeniterzi

İstanbul Mehmet Akif Ersoy Göğüs Kalp Damar Cerrahisi Eğitim ve Araştırma Hastanesi

GİRİŞ VE OLGU: Sol pulmoner arterin sağ pulmoner arterin sağından ve genellikle yukarısından kaynaklanması ve sağ ve sol pulmoner arterlerin birbirini çaprazlaması nadir bir anomalidir. Bu anomaliye sıklıkla eşlik eden doğuştan kalp hastalıkları; trunkus arteriyozus, aortik kesinti, Fallot tetralojisi, atrial septal defekt ve sol persistan superior vena kava'dır. 22q11 delesyonunu da içeren kromozom anomalileri ile birlikte görülebilmektedir. Bu yazıda ekokardiyografi ile tanımlanamayan ancak bilgisayarlı tomografi ve kateter anjiyografi ile tanı konulan kompleks kardiyak anomalisi olan bir hasta sunuldu. Ekokardiyografik incelemesinde Trunkus arteriosus Tip 2, sağ ventrikül ve AV kapak hipoplazisi, atrial septal defekt, ventriküler septal defekt ve sağ arkus aorta saptanan hastaya 12 günlük iken bilateral pulmoner banding operasyonu uygulandı. Hastaya 6 aylıkken uygulanan kateter anjiyografide ve bilgisayarlı tomografide sol pulmoner arter ostiumunun sağ pulmoner arterin sağından çıktığı ve sonrasında birbirlerini çaprazladıkları görüldü. Hasta çift yönlü Glenn şantı operasyonu yapılmak üzere cerrahiye verildi. Operasyon sırasında sol pulmoner arterin sağ pulmoner arterin sağından çıktığı, her iki pulmoner arterin kısa bir süre arkaya doğru ilerlediği, sonrasında birbirlerini çaprazlayarak laterale gittikleri görülerek tanımız doğulandı.

TARTIŞMA VE SONUÇ: Çapraz pulmoner arterler nadir bir anomalidir ve tek başına herhangi bir havayolu obstruksiyonu veya hemodinamik bozukluğa neden olmamaktadır. Trakea basısına neden olan pulmoner arter slingi gibi diğer pulmoner arter malpozisyonlarından ayrımı yapılmalıdır.

P-221

Williams sendromu olan çocuk hastada hipoplastik aortik ark ve cerrahi tedavisi

Burak Onan, İsmihan Selen Onan, İhsan Bakır, Mehmet Yeniterzi

İstanbul Mehmet Akif Ersoy Göğüs Kalp ve Damar Cerrahisi Eğitim ve Araştırma Hastanesi, Kalp ve Damar Cerrahisi Kliniği, İstanbul, Türkiye

GİRİŞ-AMAÇ: Williams sendromu olan pediyatrik hastalar genellikle supravalvüler aort stenozu ya da aort koarktasyonu sebebiyle cerrahi tedavi adayı olmaktadırlar. Hipoplastik aortik ark ve Williams sendromu birlikteliği literatürde nadir olarak karşımıza çıkmaktadır.

OLGU: Williams sendromu tanısı olan asemptomatik 16 aylık, 7.5 kg, asiyanotik kız çocuğu kliniğimize ventrikuler septal defekt tanısıyla refere edildi. Kalp hızı ve saturasyonu normal olan hastanın kan basıncı 160/62 mmHg idi ve sol parasternal alanda 3/6 sistolik üfürüm vardı. Transtorasik ekokardiyografide inlet bölgede restriktif VSD, sağ pulmoner arterde darlık, PFO ve sol persistant vena kava tespit edildi.Aortik arkus solda ve hipoplastik görünümde idi. Arkus hipoplazisine distal transvers arktan itibaren yaklaşık 18 mm desendan aorta hipoplazisi eşlik etmekteydi. Asendan aorta çapı 7.5 mm, proksimal transvers ark 6 mm (z skor=-3.47), distal transvers ark 2.5 mm (z skor=-9.24) ve desendan aort 6.2 mm (z skor=- 0.7) olarak ölçüldü. Anjiyografide aortik ark hipoplazisi teşhisi doğrulandı (Şekil 1). Asendan aorta basıncı 146/56 mmHg iken desendan aorta basıncı 122/54 mmHg olarak ölçüldü. Operasyonda aortik arkusun hipoplastik olduğu görüldü. Sağ brakiyosefalık artere dikilen 5 mm goretex greft ile kardiyopulmoner bypassa (KPB) geçildi. Aortotomi sonrasında hilal şeklinde açılandırılan perikard yama kullanılarak arkus rekonstruksiyonu yapıldı (Şekil 2). Perıkard yama distal arkustan proksimale doğru prolen dikişle tespit edildi. Kardiyopleji verilerek yamanın proksimal kısmı asendan aortaya uzatıldı. Hipoplastik olan arkus aorta ve proksımal desendan aorta segmenti genişletildi. Bunun dışında, sağ pulmoner arter stenozu için perikard yama ile rekonstrüksiyon yapıldı. VSD transtriküspid olarak 2 adet plejitli dikiş ile kapatıldı. KPB'tan düşük doz inotropik ajan desteğinde çıkıldı.Postoperatif transtorasik ekokardiyografide 2D incelemede arkus aortanın acık olduğu görüldü. CW Doppler ile diyastole uzanımı olmayan 15 mmHg gradyent alındı. Yoğun bakımda 6 gün izlenen hasta postoperatif 12. gün taburcu edildi.

TARTIŞMA VE SONUÇ: Hipoplastik aortik ark Williams sendromu olan pediyatrik hasta grubunda nadir bir patolojidir. Bu hastalığın cerrahi tedavisinde uygun tekniklerle yüz güldürücü sonuçlar alınabilmektedir.

Şekil 1

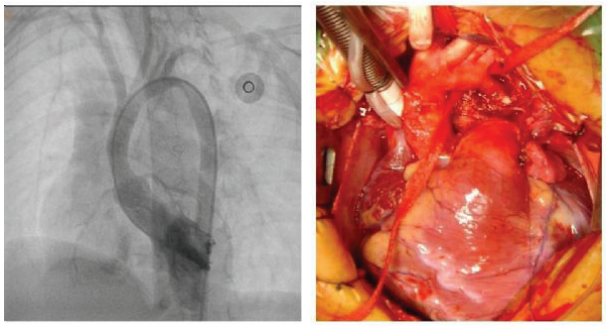

Williams sendromu olan hastada hipoplastik aortik arkusun anjiyografik (sol panel) ve intraoperatif makroskopik (sağ panel) görünümü

Şekil 2

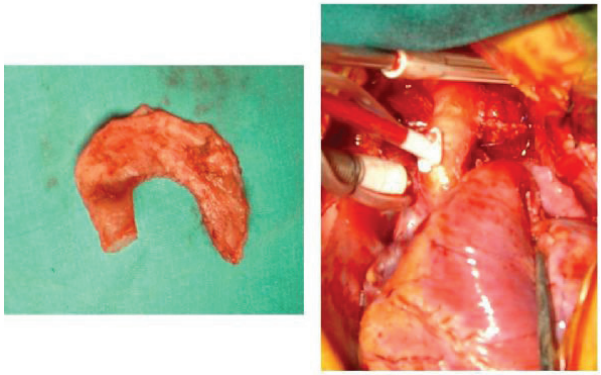

Aortik arkus rekonstrüksiyonu için çift kat perikard yama ile hilal şekli verilen patch (sol panel) ve rekonstrüksiyon sonrasındaki görünümü (sağ panel)

P-222

Kardiyak Nedenli Ciddi Pulmoner Hipertansiyonlu Hastalarda İnoperabilite Kriterleri Değişmeli mi?

Pelin Köşger, Gökmen Özdemir, Ali Yıldırım, Tevfik Demir, Birsen Uçar, Zübeyir Kılıç
Eskişehir Osmangazi Üniversitesi Tıp Fakültesi Hastanesi, Çocuk Kardiyoloji Bilim Dalı, Eskişehir

Son yıllarda pulmoner hipertansiyon (PH) tedavisinde sağlanan gelişmeler sonucunda, sistemik düzeyde pulmoner arter basıncı mevcut olan hastalarda da pulmoner dirençte düşme sağlanabildiği, Eisenmenger hastalarının yaklaşık 1/3'ünde vazoreaktivite yanıtının bir miktar korunduğu gösterilmiştir. Bu durum ciddi veya geri dönüşümsüz pulmoner vasküler hastalık sebebiyle inoperable kabul edilen hastalarda, etkin vazodilatör tedaviyi takiben palyatif veya küratif cerrahi uygulanabilirliğini gündeme getirmiştir. Biz de bu amaçla; perkütanöz veya cerrahi yolla düzeltilen veya düzeltilmesi planlanan, sistemik veya suprasistemik düzeyde pulmoner arter basıncına sahip konjenital kalp hastalığı olan olgularımızı paylaşmak istedik. Vazoreaktivitif kabul edilerek PH tedavisi başlanan 14 olgudan birine perkütanöz, diğerlerine cerrahi tedavi planlandı. PDA'sı peruktan yolla kapatılan olgu 13; işlem sonrası 9. ayında olup, devam eden PH bulguları sebebiyle bosentan +

sildenafil kullanıyor. Götürüldüğü merkez tarafından cerrahi riski yüksek kabul edilen olgu 8'in opere edilmediği öğrenildi. Olgu 12 operasyon sonrası yoğun bakım izleminde kaybedildi. Kateterizasyon sonrasında cerrahiye yönlendirilen 11 ve 15 numaralı olguların bilgilerine ulaşılamadı. PDA'sı perkütan yolla kapatılan, olgu 14'ün PH tedavisi devam ediyor. Pulmoner vasküler direnci 6 Wood ünite üzerinde tespit edilen 5 olgu ile beraber toplam 10 olguda cerrahi tedavi başarı ile gerçekleştirilmiştir. Sonuç olarak; pre-intra ve postoperatif dönemlerde uygulanan pulmoner antihipertansif tedavilerdeki gelişmeler sonucu, sistemik düzeyde pulmoner arter basıncına sahip hastaların cerrahi tedavilerinde sağlanan başarı inoperabilite kriterlerinin sorgulanmasına yol açmıştır.

Olgularımızın vazoteaktivite öncesi kateter verileri

Olgu No	Tanı Yaşı	Tanı	sPA	mPA	sPA/sBP	mPA/mBP	PVR	Rp/Rs	O2 satu-rasyonu
1	3.5	VSD	83	66	0.95	0.95	3.4	0.2	95
2	3.5	VSD	69	51	1	0.8	3.2	0.4	88
3	4	VSD	80	65	0.8	0.8	8.7	0.5	95
4	4	VSD	106	79	1	1	6.3	0.4	93
5	5	PDA	72	58	0.77	0.92	8.1	1	88
6	5	VSD	116	80	1.1	1.1	7.6	0.7	88
7	6	VSD+ PDA	102	79	0.88	0.97	5.6	0.4	96
8	6	AVSD	75	50	0.89	0.83	3.4	0.2	93
9	7	VSD	87	65	0.76	0.73	3	0.3	98
10	7	AVSD	74	64	0.77	0.75	7.1	0.7	88
11	9	PDA	107	89	0.88	0.96	16.1	0.9	85
12	9	ASD+ PDA	93	77	0.93	0.93	14.5	2.2	79
13	11	PDA	74	55	0.8	0.77	9.5	0.6	90
14	12	VSD+ PDA	97	79	0.9	1	6.2	0.9	97
15	16	VSD	108	95	1	1	17.9	1.2	88

P-223

Kawasaki Hastalığı Geçirmiş Bir Süt Çocuğunda Koroner Arter By-pass, Endarterektomi ve Anevrizmorafi

Sertaç Haydin, Erkut Öztürk, Alper Güzeltaş, Yakup Ergül, Mehmet Yeniterzi, Ender Ödemiş

İstanbul Mehmet Akif Ersoy Göğüs Kalp Damar Cerrahisi Eğitim ve Araştırma Hastanesi

GİRİŞ-AMAÇ: Kawasaki hastalığı (KH), çocukluk çağının koroner arter tutulumu ile seyreden akut ateşli bir vaskülitidir. Tedavi edilmeyen olguların % 25'inde koroner arter hastalığı görülmektedir. Yüksek doz İntravenöz immünglobülin ve aspirinle erken tedavi koroner arter hasarını azaltır. Ancak uygun tedaviye rağmen çocukların yaklaşık %3-5'inde anevrizma gelişir. Literatürde Bu posterde Koroner arter hastalığı olan KH'lerde cerrahi by-pass veya anevrizmektomi bildirilmiştir. Bu yazıda geç tanı konulmuş ve içinde trombus olan dev koroner arter anevrizmalı bir KH'de ilk kez aynı anda Koroner Arter By-pass ve Anevrizmorafi işlemi birlikte yapılmış bir kız olgu sunulmuştur.

OLGU: On bir aylık kız hasta kliniğimize KH ve sol koroner ön inen dalda (LAD'de) dev anevrizma nedeniyle gönderildi NT-proBNP 3730 pg/mL (üst limit 133 pg/mL) ve CKMB 3.76 µg/L (üst limit 3.61 µg/L) normalden yüksekti. CRP ve Troponin I düzeyi normaldi. EKG'de LAD'nin beslediği kalp bölgesinde iskemik değişiklikler mevcuttu.Ekokardiyografide 10x22 mm LAD anevrizması ve içinde 8x11 boyutunda trombüs mevcuttu. Segmentar kasılma kusuru yoktu. KF% 37 idi.Koroner anjiografide geniş LAD ve anevrizmanın distaline doğru azalmış akım mevcuttu.Bununla birlikte proksimal sağ coroner arterde küçük dilatasyon vardı. Cerrahi tedavi olarak sol internal torasik arter (LITA) ve LAD arasına by-pass ve anevrizmorafi uygulandı. Anevrizmorafi işleminde trombektomi, endarterectomi ve plikasyonu içermekteydi. Postoperatif period sorunsuz geçti. EKG'deki iskemik değişiklikler geriledi.

TARTIŞMA VE SONUÇ: Bu olgu Kawasaki Hastalığının erken teşhis ve tedavisi ile koroner komplikasyonların önlenmesini vurgulamaktadır. Koroner arter by-pass ve anevrizmorafi uzun dönem sonuçları bilinmemekle birlikte efektif bir tedavidir.

P-224

Erişkin Dönemde Total Anormal Pulmoner Venöz Dönüş Anomalisi Nedeniyle Opere Edilen 2 Hastanın Cerrahi Tedavi Sonuçları

Ahmet Bolukçu[1], Numan Ali Aydemir[1], Buğra Harmandar[1], Ali Rıza Karacı[1], Ahmet Şaşmazel[1], Zeliha Tuncel[2], Mehmet Salih Bilal[1], Reyhan Dedeoğlu[3], Ahmet Çelebi[3], İbrahim Yekeler[1]

[1]Dr. Siyami Ersek Göğüs Kalp ve Damar Cerrahisi Eğitim ve Araştırma Hastanesi, Pediatrik Kalp Cerrahisi Kliniği, İstanbul
[2]Dr. Siyami Ersek Göğüs Kalp ve Damar Cerrahisi Eğitim ve Araştırma Hastanesi, Anesteziyoloji ve Reanimasyon Kliniği, İstanbul
[3]Dr. Siyami Ersek Göğüs Kalp ve Damar Cerrahisi Eğitim ve Araştırma Hastanesi, Pediatrik Kardiyoloji Kliniği, İstanbul

GİRİŞ-AMAÇ: Total anormal pulmoner venöz dönüş anomalisi, konjenital kalp hastalığı ile doğan çocukların % 1,5'inde görülen ve genellikle yenidoğan döneminde tanı koyulan bir siyanotik kalp hastalığıdır. Bu yazıda erişkin dönemde total anormal pulmoner venöz dönüş anomalisi (TAPVD) nedeniyle cerrahi tedavi uygulanan 2 hasta sunulmaktadır.

OLGU: 1. OLGU: 21 yaşında erkek hastanın ekokardiyografi incelemesinde sol pulmoner venlerin vertikal ven ile innominate vene, sağ pulmoner venlerin ise koroner sinüs aracılığı ile sağ atriuma döküldüğü tesbit edildi (Şekil 1, Şekil 2). Cerrahi yaklaşımda sağ pulmoner venlerin sol atriuma yönlendirilmesi için koroner sinüse "cut-back" yapıldı ve oluşan geniş atrial septal defekt (ASD) perikard ile kapatıldı. Vertikal ven, innominate ven bileşkesinden transekte edilip bağlandıktan sonra, sol atriuma anastomoz edildi. Herhangi bir komplikasyon yaşanmayan hasta postoperatif 6. gününde taburcu edildi.

2. OLGU: 23 yaşında erkek hastanın yapılan ekokardiyografisinde bütün pulmoner venlerin sol atrium arkasındaki kesede toplanıp vertikal ven yoluyla innominate vene döküldüğü görüldü. Cerrahi yaklaşımda pulmoner venöz kese sol atriuma anastomoz edildi. Koroner sinüse "cut-back" sonrası ASD perikard yama ile kapatıldı. Yoğun bakım ve servis takibinde herhangi bir problem yaşanmadı ve hasta postoperatif 18. gününde taburcu edildi.

TARTIŞMA VE SONUÇ: TAPVD canlı doğumların % 0,008'inde görülmektedir. Tedavi edilmeyen hastaların % 50'si ilk 3 ayda, % 80'i ise 1 yaşında konjestif kalp yetersizliği nedeni ile yaşamını yitirir. Sunulan hastaların, konjestif kalp yetersizliği ve pulmoner hipertansiyon gelişmeden erişkin yaşa kadar gelmiş olması, pulmoner venöz dönüşte obstrüksiyon olmamasıyla açıklanabilir.

P-225

Erişkin Çağda Görülen Nadir bir Konjenital Kardiyak Anomali: Fallot Tetralojisi ve Pulmoner Kapak Yokluğu Sendromu

Murat Saygı, Hasan Tahsin Tola, Sertaç Haydin, Mehmet Yeniterzi, Alper Güzeltaş

İstanbul Mehmet Akif Ersoy Göğüs Kalp Damar Cerrahisi Eğitim ve Araştırma Hastanesi

GİRİŞ-AMAÇ: Pulmoner Kapak Yokluğu Sendromu (PKYS) ile ilişkili Fallot Tetralojisi (FT) nadir görülen bir varyant olup tüm FT'li olguların %2-6'sında görülmektedir. Pulmoner anulus hafif-orta derece hipoplastik yapıdadır ve kapak lifletleri miksomatöz yapısı nedeni ile yeterli fonksiyon göremezler. Ana pulmoner arter anomalinin ağırlığına bağlı olarak normal yapıdan anevrizmatik büyüklüğe kadar değişen bir çeşitlilik gösterebilir. PKYS'nun ağır formuna sahip bazı infantlar şiddetli solunum sıkıntısı, beslenme intoleransı ya da kardiyovasküler bozukluğa bağlı olarak yenidoğan döneminde iken ölürler. Erişkin çağda FT-PKYS kombinasyonu oldukça nadirdir. Biz bu yazıda, erişkin yaşta tanı almış ve başarılı cerrahi uygulanmış FT-PKYS tanılı bir olgu bildirdik.

OLGU: 31 yaşında bayan hasta egzersiz dispnesi, yorgunluk ve siyanoz nedeni ile başvurdu. Fizik muayenede ikinci kalp sesi tek duyuluyordu ve sol sternal kenarda duyulan 3/6 derece sistolodiyastolik üfürümü vardı. Saturasyonu %70 olan hastanın ekokardiyografik değerlendirmesinde; ana pulmoner arter ve dallarında anevrizmatik dilatasyon tespit edildi. Geniş perimembranöz outlet VSD ve sağ ventrikül çıkım yolu (RVOT) darlığı saptandı. Renkli Doppler ekokardiyogramda serbest pulmoner yetersizlik görüldü. Aortik ark sağ yerleşimli idi. Kardiak kateterizasyon bulguları da ekokardiyografi ile uyumlu olan hastanın koroner enjeksiyonunda koroner arter kompresyonu veya koroner anomali gözlenmedi. Hasta bu bulgularla cerrahiye verildi. VSD'si yama ile kapatıldı ve RVOT 23 mm Edwards Sapien homogreft kapak kullanılarak rekonstrükte edildi. Rezeksiyon ve pilikasyon uygulanarak dilate pulmoner arterler rekonstrükte edildi. Cerrahi tedavi sonrası izlemde kısa sürede hastanın klinik semptomları geriledi. Ekokardiyografide RVOT açıktı ve renkli Doppler ekokardiyografide eser pulmoner yetersizlik akımı gözlendi.

YORUM: Tipik semptomların ve fizik inceleme bulgularının bilinmesi ve görüntüleme yöntemleri TOF-PKYS tanısında bize yardımcı parametrelerdir. Genellikle yenidoğan döneminde tanı alınmasına rağmen literatürde bizim olgumuz gibi erişkin yaşa ulaşmış vakalarda bulunmaktadır.

P-226

Nativ Perikard Yama Kullanılarak Devamlı Dikiş Tekniği ile Ventriküler Septal Defekt Kapatılmasının Sonuçları

Onur Şen[1], Sertaç Haydin[1], Ersin Erek[1], Mehmet Yeniterzi[1], Yakup Ergül[2], Ahmet İrdem[2], Murat Saygı[2], İhsan Bakır[1]

[1]İstanbul Mehmet Akif Ersoy Göğüs Kalp ve Damar Cerrahisi Eğitim Araştırma Hastanesi Kalp ve Damar Cerrahisi Kliniği
[2]İstanbul Mehmet Akif Ersoy Göğüs Kalp ve Damar Cerrahisi Eğitim Araştırma Hastanesi Pediatrik Kardiyoloji Kliniği

GİRİŞ-AMAÇ: Ventriküler septal defektin (VSD) cerrahi olarak kapatıldığı olgularda perikard yama kullanılarak devamlı dikiş tekniği ile kapatılma ve dakron yama kullanılarak tek tek dikiş tekniği ile kapatılma yaklaşımlarının postoperatif sonuçlarını inceledik.

GEREÇ VE YÖNTEM: Kliniğimizde 02/2010-02/2013 tarihleri arasında ameliyat edilen izole VSD'li 181 ve Fallot Tetraloji'li (FT) 87 hasta incelendi. Yetmişbir hastada (%26,5) dakron yama kullanılarak tek tek teflon destekli polipropilen dikişlerle kapatılması (grup 1), 197 hastada (%73,5) gluteraldehit ile işlem görmüş nativ perikardiyal yama kullanılarak devamlı polipropilen dikişle kapatılması (grup 2) tekniği kullanıldı. İkinci grupta VSD'nin triküspid kapak septal leaflet altında kalan bölümünde de aynı dikiş ile git-gel yapılarak ilave bir dikiş kullanılmadı.

SONUÇ: Hastaların hepsinde defekt sağ atriyotomi sonrası transatriyal yolla kapatıldı. Perioperatif mortalite 1. grupta 4 olgu (%5,6), 2. grupta 4 olgu (%2,1) idi. Her iki grupta da geç mortaliteye rastlanmadı. Birinci gruptaki 2 FT olgusunda post-operatif 48. saatte ekstrakorporeal yaşam desteği (ECLS) ihtiyacı oldu ve bu vakalardan biri kaybedildi. Birinci gruptaki 2 hastada (%2,8) erken atriyoventriküler blok (AVB) tespit edildi ve her ikisine de (%2,8) kalıcı kalp pili takıldı. İkinci grupta ise 5 hastada (%2,5) erken AVB tespit edildi ve yalnız bir hastaya (%0,5) kalıcı kalp pili takıldı. Peri-operatif yapılan transözafajiyal ekokardiyografi kontrollerinde hiçbir olguda revizyon gerektiren rezidüel defekt (>3mm) saptanmadı. Perikard yama kullanılan vakalarda ortalama 18 aylık takip sonrası anevrizma gelişen hasta olmadı.

TARTIŞMA: Ventriküler septal defekt tamirinde gerek dakron yama kullanılarak tek tek teflon destekli polipropilen dikişlerle kapatmanın, gerekse gluteraldehit ile işlem görmüş nativ perikardiyal yama kullanılarak devamlı polipropilen dikişle kapatmanın erken dönem sonuçları başarılıdır. Devamlı dikiş tekniği ile tek bir dikiş ve nativ perikard dokusu kullanılarak maliyet azaltılabilir. Erken dönem sonuçları itibari ile iki teknik arasında bir fark görülmese de uzun dönem sonuçlarının bilinmesine ihtiyaç vardır. Cerrahın deneyimine göre teknik seçilmesi uygundur.

P-227

Medos Deltastream DP3 Pediatrik Ekstrakorporeal Yaşam Destek Sistemi ile İlk Uygulamalarımız

Sertaç Haydin[1], Ersin Erek[1], Halime Özkan[2], İsmihan Selen Onan[1], Perihan Yivli[2], Mehmet Yeniterzi[1], İhsan Bakır[1]

[1]İstanbul Mehmet Akif Ersoy Göğüs Kalp ve Damar Cerrahisi Eğitim Araştırma Hastanesi Kalp ve Damar Cerrahisi Kliniği
[2]İstanbul Mehmet Akif Ersoy Göğüs Kalp ve Damar Cerrahisi Eğitim ve Araştırma Hastanesi, Kardiyovasküler Perfüzyon Bölümü

GİRİŞ-AMAÇ: Yeni Medos Deltastream DP3 sistemi yeni bir diagonal pompa kafası ve mikroporlu hollow fiber membrane oksijenatöründen (Plasma tight, RHEOPARIN® kaplı) oluşan, pediyatrik ekstrakorporeal yaşam desteği (ECLS) ünitesidir. ECLS sistemimiz Kasım 2012 tarihinden itibaren Medos Deltastream DP2'den DP3'e değiştirilmiştir. Çalışmamızdaki amaç, bu yeni sistemin etkinliğini araştırmaktır.

GEREÇ VE YÖNTEM: Mart 2011 ve 2013 tarihleri arasında 35 hastaya Medos Deltastream ECLS sistemi kullanılmıştır. Kasım 2012 öncesi 25 hastada Medos Deltastream DP2, sonrası 10 hastada DP3 ile destek sağlanmıştır. DP3 kullanılan hastaların ortanca yaşı 4 ay, ortalama ECLS süreleri 2,8 gündür. Dokuz hastada kalp cerrahisini takiben, 1 hastada da geç dönem Fontan komplikasyonu sonucu destek gerekmiştir. Tüm hastalarda non-pulsatil akım kullanılmıştır.

SONUÇ: ECLS başlaması ile hemodinamik stabilite sağlanmıştır. Tedavinin 8. saatinde laktat seviyesi %50 azalma göstermiş ve tedavi süresince de <3,5 mg/dl olarak seyretmiştir. Saatlik idrar çıkışı 2 mg/kg'ın üzerinde olmuştur. Mikroskopik veya makroskopik hematüri gözlenmemiştir. On hastanın 9'unda (%90) ECLS başarı ile sonlandırılmıştır ve bu hastaların 4'ü (%40) yaşamını sürdürmüştür. DP2 kullanılan hastalarda bu oranlar sırası ile %36 (9/25) ve %20 (5/25)'dir. Sistem ile ilgili mekanik bir problem yaşanmamıştır.

TARTIŞMA: ECLS başarı ile sonlandırma oranı DP2 ile kıyaslandığında DP3 ile daha iyidir. DP3 ECLS sırasında daha iyi bir hemodinamik stabilite sağlamaktadır.

P-228

Sol ventrikül destek Cihazı (LVAD) implante edilen çocuk hastalarda enfeksiyon

Semra Şen[1], Zümrüt Şahbudak[1], Fadıl Vardar[1], Zülal Ülger[2], Çağatay Engin[3], Mustafa Özbaran[3]

[1]Ege Üniversitesi Tıp Fakültesi Pediatrik Enfeksiyon Bilim Dalı
[2]Ege Üniversitesi Tıp Fakültesi Pediatrik Kardiyoloji Bilim Dalı
[3]Ege Üniversitesi Tıp Fakültesi Kalp Damar Cerrahisi Ana Bilim Dalı

GİRİŞ-AMAÇ: Çocuklarda kalp yetmezliği tedavisindeki gelişmelere rağmen, ventrikül assist device (VAD) tedavide önemli bir yer almaktadır ve VAD enfeksiyonları halen belirgin morbidite ve mortalite ile ilişkilidir. Ventrikül assist device enfeksiyonları üçe ayrılmaktadır: sol VAD (LVAD) ilişkili, LVAD ilişkili olmayan ve sepsis. LVAD ilişkili enfeksiyonlar tünel (driveline), pompa (pump pocket) enfeksiyonlarıdır ve ağrı, ateş, akıntı ve/veya lökositoz gibi klinik bulguların olması durumunda, antibiyotik tedavisi gerektiren enfeksiyonlardır. Bu çalışmada merkezimizin çocuklarda LVAD enfeksiyonlarındaki 3 yıllık tecrübesini sunduk.

GEREÇ VE YÖNTEM: Bu çalışmada 2009-2012 yılları arasında LVAD'li 12 çocuk hastanın verileri retrospektif olarak toplanmıştır. Bu çalışmada implantasyon sonrası enfeksiyon, mikroorganizmalar ve mikrobiyolojik profil sunulmuştur.

TARTIŞMA VE SONUÇ: Dokuz hasta Berlin-Heart Excore LVAD'li, 3 hasta Heart Ware LVAD'li olup, tüm olguların tanısı dilate kardiyomiyopatiydi. Hastaların ortalama yaşı 8,33 (17 ay-15 yaş) bulundu. Berlin-Heart Excore LVAD'li 5 olguda en az bir kez enfeksiyon gelişmiştir, Heart Ware LVAD'li olgularda enfeksiyon gelişmedi. En sık semptom ateş ve çıkış yerinden akıntı idi. En sık enfeksiyon tipi LVAD ilişkili olup driveline enfeksiyonu idi. LVAD ilişkisiz enfeksiyonlar ise en sık idrar yolu enfeksiyonu ve üst solunum yolu enfeksiyonu olarak belirlendi. Driveline enfeksiyonlarını çoğu yüzeyeldi, lokal pansuman ve antibiyotik tedavisi ile yanıt alındı. Staphylococcus aureus, LVAD ilşkili enfeksiyonlarda en sık izole edilen mikroorganizma idi. LVAD ilişkili enfeksiyonları olan hastalarda LVAD ilişkisiz enfeksiyonlara göre hastane kalım süreleri uzun bulundu. On iki hastadan sadece 2 olgu transplantasyon öncesi exitus oldu; 1 olgu sepsis nedeniyle exitus oldu ve kan kültürlerinde Staphylococcus ve Candida pelliculosa üremesi saptandı. Diğer hasta intrakranyal hemoraji nedeniyle exitus oldu. Destek tedavisi olarak LVAD uzamış ve nitelikli yaşam süresini uzatmakla birlikte, enfeksiyonlar bu süreçte önemli bir sorundur. Enfeksiyon kontrolü uzun süre mekanik destek alacak ve hastane kalım süreleri uzun olan bu olgu grubunda halen önemini korumaktadır.

P-229

Konjenital Kalp Operasyonu Geçirmiş Bir Süt Çocuğunda Düşük Doz Fentanil Kullanımı Sonrası Gelişen Göğüs Duvarı Rijiditesi

Erkut Öztürk, Öykü Tosun, Pelin Ayyıldız, Ender Ödemiş

İstanbul Mehmet Akif Ersoy Göğüs Kalp Damar Cerrahisi Eğitim ve Araştırma Hastanesi

GİRİŞ-AMAÇ: Fentanil çocuklarda analjezik, sedasyon ve anestezi amacıyla kullanılan morfinden daha güçlü sentetik bir opioddur. En bilinen yan etkisi solunum depresyonudur. Hemodinamik etkisi minimaldir ve nadir olarak göğüs duvarında rijitide yapar. Bu yazıda konjenital kalp cerrahisi sonrası yoğun bakımda izlenen ve düşük doz fentanil infuzyonundan sonra göğüs duvarı rijitidesi gelişmiş bir olgu sunulmuştur.

OLGU: Dört aylık, 4,6 kg olan erkek hasta Fallot Tetralojisi+ Pulmoner kapak yokluğu sendromu tanısı nedeniyle Çocuk Kalp Damar Cerrahisi ekibi tarafından konduitli tamir yapıldıktan sonra postoperatif takip için yoğun bakım ünitemize kabul edildi. Mekanik ventilatör altında izlenen hasta postoperatif 3.günde ekstübe edilerek nasal CPAP'ta izlenmeye başlandı. Postoperatif 4. günde nasal CPAP'ta izlenen hastanın saturasyonu % 94 idi. Operasyon sonrası yerleştirilmiş toraks dreninin çekilmesi amacıyla hastaya (sedasyon ve analjezik amaçlı) 2 mikrogram/kg dozundan Fentanil yavaş puşe olarak yapıldı. Fentanil uygulamasından 1-2 dakika sonra kalp atım hızı ve tansiyon düşmeden hastanın saturasyonu %36'ya düştü. Hastaya ambu ile pozitif basınç verilmesine rağmen saturasyon yükselmedi ve göğüs duvar hareketleri yoktu. Göğüs duvarı palpe edildiğinde bu bölge taş gibi sertti.Hasta vekuronium (0,1 mg/kg dozunda) ve midazolam (0,1 mg/kg dozunda) yapıldıktan sonra entübe edilerek mekanik ventilatör desteğine alındı. Saturasyon yüksekliğini sağlamak için ventilatörde yüksek basınca pozitif inspiratuvar basınç (PIP):32 mmHg ve pozitif ekspiratuvar son basınç (PEEP): 7 mmHg'ya kadar çıkılmak zorunda kalındı. Vekuronium 0,1 mg/kg ve Naloksan 0,1 mg dozunda yapıldı.Tedavinin 30.dakikasında göğüs rijiditesinin gerilediği görüldü ve %90 saturasyon değeri için ventilatör parametreleri düşürülebildi (FiO2 %40 PIP 16 mmHg, PEEP 4mmHg). Hasta 1 gün sonra ekstübe edildi. Postoperatif 16. günde kontrole gelmek üzere taburcu edildi.

TARTIŞMA VE SONUÇ: Sonuç olarak düşük doz fentanil sonrası da göğüs duvarı rijiditesi gelişebileceği gözönünde bulundurulmalı ve gelişebilecek klinik belirtilerine karşılık hazırlıklı olunmalıdır.

P-230

Massif perikardiyal efüzyon ve hidrops fetalisle prezente olan iki farklı Hennekam Sendrom' lu olgu

Abdullah Özyurt[1], Eylem Sevinç[2], Ali Baykan[1], Duran Arslan[2], Mustafa Argun[1], Özge Pamukçu[1], Nazmi Narin[1]

[1]Erciyes Üniversitesi Tıp Fakültesi, Pediatrik Kardiyoloji BD, Kayseri-Türkiye
[2]Erciyes Üniversitesi Tıp Fakültesi, Pediatrik Gastroenteroloji BD, Kayseri-Türkiye

GİRİŞ-AMAÇ: Hennekam sendromu(HS), yüz, genital bölge ve ekstremiteleri içeren konjenital lenfödem, intestinal lenfanjiyektazi, orta derecede büyüme gelişme geriliği, değişken mental retardasyon ve kraniyofasyal dismorfik özelliklerle karakterize otozomal resesif geçişli oldukça nadir bir hastalıktır. Spesifik bir gen tanımlanmamıştır. Literatürde günümüze kadar biri Türkiye'den olma üzere 31 olgu bildirilmiştir. OLGU 1: Non-immun hidrops, solunum sıkıntısı nedeniyle postnatal yenidoğan yoğunbakım ünitesinde solunum desteği altında izlenen hastanın fizik muayanesinde yaygın ödem saptandı. Göğüs X-Ray'de plevral efüzyon, batın ultrasonografide yaygın asit belirlendi. İmmun ve non-immun hidropsa yönelik gönderilem laboratuar testleri normal saptandı. Tekrarlayan fekal alpha-1 antitripsin düzeyleri yüksek, plazma albumin ve trigliserit düzeyleri düşüktü. Gastroduedonoskopi yapıldı. Duodenum biyopsisi lenfanjiektaziyle uyumlu geldi. Haftalar içinde iv albümin replasmanı, orta zincirli yağ asitlerinden zengin diyet ve yağda eriyen vitaminlerin replasmanıyla yaygın ödemi kısmen düzeldi(figür 1). Böylece hastanın fasiyal özellikleri (düz yüz, belirgin alın, aşağı eğimli palpebral fissürler, epikantal kıvrım, hipertelorizm, geniş, basık burun kökü, şiş ve kalkık burun ucu, küçük ağız, düşük kulak, mikrognati ve yüksek damak) belirgin hale geldi. Hasta kliniğimizde semptomatik tedaviyle izlenmekte. OLGU 2: 13 yaşında kız hasta acile göğüs ağrısıyla başvurdu. Ekokardiyografiyle masif perikardiyal efüzyon belirlendi. Boy ve kilosu <3.P altında olan hastanın sol alt ve üst ekstremitede belirgin olan yumuşak ödemi vardı (figür 2a-b). Mental gelişimi normaldi. Extremite ödemlerinin doğduğundan beri var olduğu öğrenildi. Olgu 1'e benzer dismorfik yüz bulguları vardı (hasta izni alınamadığı için yüzü resmedilemedi).Tüm vücut sintigrafisinde alt ekstremitede daha belirgin anormal tutulum izlendi(figür 2c). Gastroduodenoskopide hastalık için tipik kar yağdı manzarası(figür 2d) ve mikroskopide intestinal lenfanjiektaziyle uyumlu histolojik bulgu belirlendi. Semptom ve bulguları diyet tedavisiyle kısmen düzeldi.

TARTIŞMA VE SONUÇ: Masif perikardiyal efüzyon ve non-immun hidrops HS'nun nadir klinik prezentasyonudur ve literatürde benzer klinikle prezente olan iki olgu bildirilmiştir. Akraba evliliğinin hala sık olduğu ülkemizde hastalığın ayırıcı tanıda düşünüldüğünde daha sık tanı alacağı kanaatindeyiz.

Figür 1

Olgu 1' in diyet tedavisi sonrası ödemleri kısmen düzeldikten sonra daha belirgin hale gelen dismorfik yüz bulguları ve asite bağlı batın distansiyonu izlenmekte.

Figür 2a,b,c,d

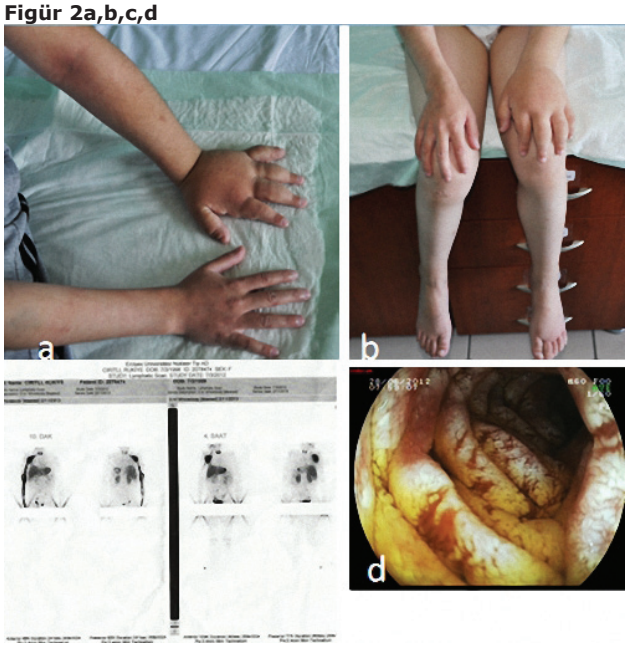

Olgu 2' nin diyet tedavisiyle kısmen düzelen ekstremite ödemleri (a,b) görülüyor. Hasta izni olmadığı için yüz bulgusu resmedilemedi. tüm vücut sintigrafisinde alt ekstremitede belirgin extremite lenfanjiyektazisiyle uyumlu tutulum bozukluğu (2c) ve gastroduodenoskopide duodenumda hastalık için tipik kar yağdı manzarası izlenmekte.

P-231

Deniz anası ile temas sonrası gelişen digital nekroz

Köksal Binnetoğlu[1], Naci Topaloğlu[2], Şule Yıldırım[2], Nazan Kaymaz[2], Mustafa Tekin[1], Gürkan Altun[3]

[1]Çanakkale Onsekiz Mart Üniversitesi Tıp Fakültesi Çocuk Kardiyoloji
[2]Çanakkale Onsekiz Mart Üniversitesi Tıp Fakültesi Çocuk Sağlığı ve Hastalıkları
[3]Kocaeli Üniversitesi Tıp Fakültesi Çocuk Kardiyoloji

GİRİŞ-AMAÇ: Raynaud fenomeni daha çok el ve ayak par¬maklarını, bazen de kulak ve burun ucunu tutabilen, soğuk ve fiziksel-emosyonel stresle tetiklenen bir reaksiyondur. Primer olabileceği gibi altta yatan yapısal bir vasküler hastalığa veya lupus ve sklero¬derma gibi kollajen doku hastalığına veya bazı enfeksiyonlara ve deniz anası sokmalarına sekonder olabilir. Parmak ucu gangreni ve nekrozu sekonder Raynaud fenomenli çocukların %3'üne eşlik edebilirken primer Raynaud fenomeninde bu durum henüz bildirilmemiştir. Bu yazıda hastanemize deniz anası teması sonrası her iki el parmak uçlarında ağrı, morarma şikayeti ile başvuran, izleminde parmak uçlarında nekroz gelişen, yapılan tetkiklerinde altta yatan herhangi bir kollajen vaskuler hastalığın olmadığı ve sonrasında bosantan, azatioprin, kortikosteroid ve hiperbarik oksijen ile başarılı bir şekilde tedavi edilen 4 yaşında bir olgu sunulmuştur.

OLGU: Dört yaşında erkek çocuğu çocuk kardiyoloji kliniğimize her iki eli parmak uçlarında morarma nedeniyle olası kardiyak nedenlerin araştırılması amacılya gönderildi (Resim1). Hikayesinde 10 gün once deniz anası ile teması olduğu öğrenildi. Fizik muayenesinde her iki el ve ayak parmaklarında belirgin siyanoz vardı. Dört ekstremite nabız iyi alınıyordu. Kardiyak ve diğer sistem muayelerinde özellik yoktu. Yapılan tetkiklerinde lökosit sayısı 16000/mm3 ve eritrosit sedimentasyon hızı 35 mm/saat idi. Karaciğer, böbrek fonksiyonları, ANA, RF, pANCA, cANCA, C3, C4, antikardiyolipin, antitrombin 3 normaldi. Viral markerlar negatifti. Ekokardiygrafide patoloji yoktu. Üst ekstremite Doppleri vazospazmla ile uyumlu idi. Aspirin,

nadroparin, nifedipin ve sildenafil başlandı. İzleminde parmak uçlarında nekrotik alanlar oluşmaya başlayınca i.v iloprost, kortikosteroid ve azatioprine geçildi. Hiperbarik oksijen uygulandı. Dört hafta sonra iloprost kesildi ve bosantana geçildi. Bosantan, azatioprin, steroid ve hiperbarik oksijen 12 haftaya tamamlandı. Tüm nekrotik alanlar tamamen düzeldi (Resim 2).

TARTIŞMA VE SONUÇ: Sekonder Raynaud fenomenin ve buna bağlı parmak ucu gangreni ve nekrozunun çok nadir bir sebebinin de bazı deniz anası türleri ile olan temasın olabileceği akılda tutulmalı, hızlı ve etkili bir şekilde tedavi edilmezse geri dönüşsüz komplikasyonlara yol açabileceği hatırlanmalıdır.

Resim 1

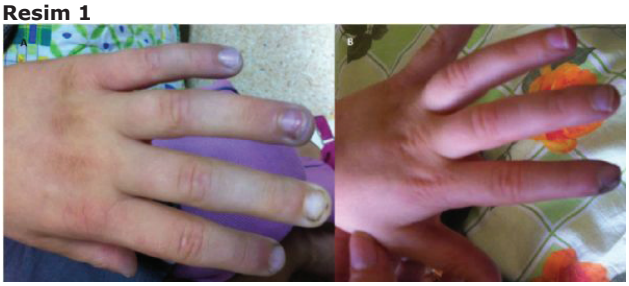

Tedavi öncesi

Resim 2

Tedavi Sonrası

P-232

Pulmoner Arteriyel Hipertansiyon Oluşturulan Sıçanlarda Tedaviye Yanıtın Yüzey Elektrokardiyografi İle Değerlendirilmesi

Derya Çıtırık[1], Olgu Hallıoğlu[1], Belgin Büyükakıllı[2], Serkan Gürgül[3], Bahar Taşdelen[4]

[1]Mersin Üniversitesi Tıp Fakültesi, Pediatrik Kardiyoloji Bilim Dalı, Mersin
[2]Mersin Üniversitesi Tıp Fakültesi, Biyofizik Anabilim Dalı, Mersin
[3]Gaziosmanpaşa Üniversitesi Tıp Fakültesi, Biyofizik Anabilim Dalı, Tokat
[4]Mersin Üniversitesi Tıp Fakültesi, Biyoistatistik ve Tıbbi Bilişim Anabilim Dalı, Mersin

GİRİŞ-AMAÇ: Pulmoner arteriyel hipertansiyon (PAH), sağ kalp yetersizliği ve aritmilere neden olur. Son yıllarda deneysel PAH ile aritmi mekanizması arasındaki ilişki gösterilmeye çalışılsa da bu konu tam olarak aydınlatılamamıştır. Bu çalışmada; monocrotaline (MCT) ile PAH oluşturulan sıçanlarda, bosentan, sildenafil ve kombine tedavinin yüzey EKG üzerindeki etkilerinin araştırılması amaçlanmıştır.

GEREÇ VE YÖNTEM: Çalışmaya üç aylık Wistar cinsi erkek sıçanlar (n:60) alındı ve rastlantısal olarak beş gruba ayrıldı. Kontrol (Serum fizyolojik) Grubu dışındaki tüm sıçanlara MCT verildi. Dört hafta sonunda; bir gruba bosentan; bir gruba sildenafil; başka bir gruba da bosentan ve sildenafil tedavisi birlikte başlandı. Bir gruba ise herhangi bir tedavi uygulanmadı. Tüm sıçanların başlangıç, PAH oluşumu ve tedavi sonrası yedinci haftada EKO ve EKG ölçümleri alındı.

SONUÇ: PAH gelişimi sonrası tüm gruplarda RVDD ve sağ ventrikül basıncında artma, sağ ventrikül duvarında kalınlaşma (RVWT) görüldü ($p<0.001$). Tedavi sonrası yapılan değerlendirmede, TY ölçülen sağ ventrikül basıncının sadece sildenafil grubunda ($p<0.001$), RVWT ve RVDD ölçümlerinin ise sildenafil ve bosentan tedavisi alan gruplarda azaldığı görüldü (sırasıyla; <0.01, $p<0.001$). P genlik değerinde, başlangıçta alınan ölçümlerde gruplar arasında anlamlı farklılık saptanmazken; PH gelişimi ve tedavi sonrası alınan ölçümlerde, SF grubu ile karşılaştırıldığında P genlik değerinin arttığı görüldü ($p=0.011$, $p= 0.014$). P süresi ve QRS parametrelerinde önemli bir değişim saptanmadı. T süresi ve QTc değerinde, ilk iki ölçümde anlamlı farklılık saptanmazken; tedavi sonrası tüm gruplarda SF grubuna göre bu ölçümlerin arttığı saptandı ($p<0.001$, $p<0.001$). Tedavi sonunda, SF grubu ile karşılaştırıldığında diğer tüm gruplarda T repolarizasyon zamanında uzama saptanırken ($p<0.001$), T depolarizasyon süresi sadece bosentan ve kombine tedavi alan grupta daha uzun bulundu ($p=0.002$).

TARTIŞMA: Bu çalışmada, PAH gelişen sıçanlarda özellikle T dalga parametrelerinin etkilendiğini, bu etkilenmenin en fazla MCT ve kombine tedavi alan gruplarda görülürken, en az sildenafil grubunda olduğunu bulduk. PAH takibinde gelişen aritmilerin önemi kabul edilip, bu hastalığın medikal tedavisinde yüzey EKG değişiklikleri göz önünde bulundurulmalıdır.

P-233

Fetal ekokardiyografik incelemede tespit edilen hiperekojenik odağın kardiyak fonksiyonlara etkisinin duktus venosus kan akımı incelemesiyle değerlendirilmesi

Yılmaz Yozgat[1], Cem Karadeniz[1], Önder Doksöz[1], Rahmi Özdemir[1], Mehmet Küçük[1], Barış Güven[1], Ayhan Kılıç[2], Timur Meşe[1], Nurettin Ünal[1]

[1]İzmir Dr. Behçet Uz Çocuk Hastalıkları ve Cerrahisi Eğitim ve Araştırma Hastanesi Çocuk Kardiyoloji Kliniği, İzmir
[2]Gülhane Askeri Tıp Fakültesi, Çocuk Kardiyoloji Bilim Dalı,Ankara

GİRİŞ-AMAÇ: Fetal ekokardiyografik incelemede görülebilen hiperekojenik odağın (HO) önemi hala tam anlaşılamamıştır. Patolojik bir durum olarak kabul edilmemekle beraber kardiyak disfonksiyona neden olabileceği bildirilmektedir. Fetal hayatta plesentadan umbilikal ven yolu ile gelen yüksek oksijen saturasyonlu kan duktus venosusun (DV) özel yapısı nedeniyle koroner ve serebral dolaşımı sağlayabilmektedir. Bu nedenle DV doppler indeksleri ve diyastolik zaman aralıkları son yıllarda fetusun iyilik halinin ve kardiyak fonksiyonunun değerlendirilmesinde kullanılmaktadır. Bu çalışmada fetal ekokardiyografik (FE) incelemede HO saptanan ve saptanmayan fetusların duktus venosus akım indekslerini ve diyastolik zaman aralıklarını karşılaştırarak HO varlığının duktus venosus kan akımına ve dolayısıyla kardiyak hemodinamiye etkisi araştırıldı.

GEREÇ VE YÖNTEM: Çalışmaya 20 ile 24 gebelik haftası arasında olan FE'de sol ventrikülünde HO saptanan ve saptanmayan sağlıklı 50'şer fetus dahil edildi. Fetusların DV kan akımı ve HO varlığı FE olarak iki boyutlu ve PW doppler yöntemiyle değerlendirildi. PW Doppler ile DV akımı (ventrikül sistolü (S), erken diyastolü (D), geç diyastol(A)) değerlendirildi. Diyastolik zaman aralıkları(diyastolün tüm dolum zamanı(TZ), erken dolum fazı (Ez),geç dolum fazı (gZ)) hesaplandı. Çalışmamızda DV akım indeksi olarak kolay ölçümü ve güvenilirliği nedeniyle DV-PVIV (S-A/D, peak velocity indeks of vein) kullanıldı. Gebelik haftasına göre normatif değerlerin %95 ve üzerinde saptanan DV-PVIV değerleri anormal kabul edildi.

BULGULAR: Gruplar arasında annelerinin BMI arasında istatistiksel olarak anlamlı fark saptanmadı. HO grubu ile kontrol grubu arasında DV-PVIV ortalama değerleri ve diyastolik zaman aralıkları arasında istatistiksel olarak anlamlı fark saptanmadı (p> 0.05). Hiperekojenik odak grubundaki hastaların %20'de anormal DV-PVIV saptanırken kontrol grubunda %16 anormal DV-PVIV değeri saptanmış olup aralarında istatistiksel olarak fark saptanmadı (p> 0.05).

TARTIŞMA VE SONUÇ: Yirmi ile 24 gebelik haftası içindeki fetuslarda FE inceleme esnasında sol ventrikül içinde saptanan hiperekojenik odak; duktus venosus kan akımının PVIV indeksini ve diyastolik zaman aralıklarını etkilememektedir. Bu çalışmayla hiperekojenik odağın kardiyak hemodinamiyi etkilemediği ve kardiyak disfonksiyona neden olmadığı duktus venosus kan akımı Doppler incelemesiyle gösterilmiştir.

P-234

Konjenital hiperinsülinemi nedeniyle diazoksid tedavisi alan yenidoğanda pda açılmasi pulmoner hipertansiyon ve hipertrofik kardiyomyopati birlikteliği

İlker Ertuğrul[1], Pınar Zengin Akkuş[2], Hakan Aykan[1], Ebru Aypar[1], Murat Yurdakök[3], Tevfik Karagöz[1], Dursun Alehan[1], Süheyla Özkutlu[1], Sema Özer[1]

[1]Hacettepe Üniversitesi Pediatrik Kardiyoloji Bölümü
[2]Hacettepe Üniversitesi Çocuk Sağlığı ve Hastalıkları
[3]Hacettepe Üniversitesi Noenatoloji Bölümü

GİRİŞ-AMAÇ: Konjenital hiperinsülinizm nadir görülür ancak yenidoğan döneminde ciddi ve rekürren hipogliseminin en sık nedenidir. Tedavide diazoksid, somatostatin, glukagon, steroidler ve pankreatektomi uygulanılır. Diazoksid sıvı retansiyonuna yol açarak kalp yetmezliğine ve PDA'nın açılmasına yol açabilir. Hastalığın izleminde hiperinsülinemiye bağlı hipertrofik kardiyomiyopati gelişebilir.

VAKA: Dokuz günlük hiperinsülinemik hipoglisemi tanısıyla yatırılarak izlenen yenidoğanda diazolsid, somatostatin tedavisi alırken gelişen kalp yetmezliği nedeniyle tekrarlanan ekokardiyografisinde daha önceki tetkikte olmayan PDA'da açılma ve pulmoner hipertansiyon saptanması nedeniyle PDA ligasyonu uygulandı ve diazoksid kesildi. Cerrahi sonrasında pulmoner hipertansiyonu gerileyen ve kalp yetmezliği düzelen hastaya pankreatektomi uygulandı. Parsiyel pankreatektomi sonrasında hastada hastanın 20 gün sonra tekrarlanan ekokardiyografisinde hipertrofik kardiyomiyopati gelişmiş olduğu ve intrakaviter 70 mmHg gradient geliştiği, mitral kapakta sistolik antrerior hareket bulgusu olduğu saptandı. Hastaya propranolol tedavisi başlanarak izleme alındı.

TARTIŞMA VE SONUÇ: Hipertrofik kardiyomiyopati diabetic anne bebeklerinde kompensatuar fetal insulin yüksekliğine bağlı gelişen sık karşılaşılan bir durumdur. Konjenital hiperinsülinizmli bebeklerde prenatal ve postnatal dönemde yüksek insulin düzeylerine maruz kalmaktadırlar. Tedavide kullanılan diazoksidin su tutucu etkisiyle kalp yetmezliği gelişebilir, ancak PDA'da açılma tek bir vakada bildirilmiştir. Hipertrofik kardiyomyopati konjenital hiperinsülinizmli bebeklerde bildirilen nadir görülen bir durumdur.

P-235

Koroner Arteriyovenöz Fistül ve Koroner Arter Çıkış Anomalisi Olan Olgularımızın Değerlendirilmesi

Ajda Mutlu Mıhçıoğlu, Feyza Ayşenur Paç, Serhat Koca, Ahmet Vedat Kavurt

Türkiye Yüksek İhtisas Eğitim ve Araştırma Hastanesi, Çocuk Kardiyoloji Kliniği, Ankara

GİRİŞ-AMAÇ: Koroner arter çıkış anomalileri ve koroner arteriyovenöz fistüller, koroner çalma sendromuna yol açan, nadir görülen anomalilerdir.

OLGU: Koroner arter çıkış anomalisi ve koroner arteriyovenöz fistül tanısı alan 10 olgu tanıları ve tedavi yaklaşımları ile sunulmuştur. Bunlardan 3'ü koroner arter çıkış anomalisi olup büyüme gelişme geriliği, eforla göğüs ağrısı ve yorulma şikayetiyle başvurdu. Koroner arter çıkış anomalisi olan 2 olgu ALCAPA (sol koroner arterin pulmoner arterden anormal çıkışı) sendromu, eforla göğüs ağrısı şikayetiyle başvuran 1 olgu da ARCAPA (sağ koroner arterin pulmoner arterden anormal çıkışı) sendromu tanısı aldı. Koroner arterteriyovenöz fistül tanısı alan 7 olgunun 5'i üfürüm duyulması, 2'si göğüs ağrısı şikayetiyle başvurdu. Koroner arter çıkış anomalisi tanısı alan 3 olgu cerrahi olarak tedavi edildi. Pulmoner/sistemik akımlar oranı (Qp/Qs) 1.5 ve üzerinde olan, semptomların arteriyovenöz fistülle ilişkili olduğu düşünülen olgular tedaviye alındı. 3 vaka transkateter yöntemle ADO (Amplatzer duktal okluder) ve coil ile kapatıldı. 1 vaka da koroner arter anatomisinin tortiyoz yapıda olması nedeniyle cerrahi olarak tedavi edildi. Semptomları olmayan ve Qp/Qs düşük saptanan 2 vaka izleme alındı. 1 vaka cerrahi tedaviyi kabul etmediği için izleme alındı.

TARTIŞMA VE SONUÇ: Koroner arteriyovenöz fiştüller ve koroner arter çıkış anomalileri nadir görülen anomaliler olup transtorasik ekokardiyografi ile ayrıntılı değerlendirme yapılmalı ve tedavi açısından değerlendirilmelidirler. Koroner arteriyovenöz fistül ve koroner arter çıkış anomalilerinin tedavilerinde izlem, transkateter oklüzyon veya cerrahi tedavi uygulanmaktadır.

P-236

Kromozomal 22q11.2 delesyonlu bir ailenin kardiyak defekt spektrumu

Erman Çilsal, Serdar Kula, Ayşe Deniz Oğuz, Fatma Sedef Tunaoğlu, Rana Olguntürk

Gazi Üniversitesi, Çocuk Kardiyoloji Bilim Dalı, Ankara

GİRİŞ-AMAÇ: DiGeorge sendromu, Velo-kardiyo-fasiyal sendromu ve konotrunkal anomali yüz sendromlu olguların çoğunda 22q11.2 delesyonu gösterilmesi nedeniyle, genel olarak 22q11.2 delesyon sendromu adı altında toplanmaktadır. Bu sendromun kalıtımı %80 oranında sporadik olarak de novo mutasyonlara, %20 oranında da sıklıkla maternal olmak üzere delesyonlara bağlanmaktadır. Konjenital kalp hastalıkları, 22q11.2 delesyon sendromlarında %74-80 sıklıkta görülmektedir. Sırasıyla Fallot Tetralojisi (FT), FT ve pulmoner atrezinin (PA), ventriküler septal defekt (VSD), kesintili aortik ark tip B, trunkus arteriozus, çift çıkımlı sağ ventrikül, büyük arter transpozisyonu ve atriyal septal defekt (ASD) gibi farklı fenotipte anomalilerin eşlik ettiği gösterilmiştir. Bu bildiride VSD nedeniyle opere olmuş 22q11.2 delesyonlu annenin üç cocuğundaki değişik kardiyak defektler sunulmaktadır.

OLGU 1: VSD nedeniyle opere edilmiş 26 yaşındaki annenin ilk gebeliğinin 37. haftasında fetal ekokardiyografide kesintili aortik ark ve malaligment VSD saptanmış, postnatal kardiyak MR görüntüleme yapılarak, ek olarak aberran sağ subklavyan arter tanısı almıştır. Hipokalsemisi saptanan olguda fenotipik görünümüyle Velo-kardiyofasiyal sendromu düşünülmüş ve floresan in situ hibridizasyon (FISH) tekniği ile 22q11.2 delesyonu anne ve olguda gösterilmiştir. Babada ise delesyon saptanmamıştır. 40 günlükken solunum ve dolaşım problemleri sonucu eksitus olmuştur.

OLGU 2: İki yıl sonra 28 haftalık gebelik dönemindeki fetal ekokardiyografi normal, postnatal transtorasik ekokardiyografi ise sekundum ASD olarak değerlendirilmiştir. Amniyosentezde delesyon saptanmamıştır. Doğumdan hemen sonra solunum sıkıntısı hastada dismorfik herhangi bir bulgu saptanmamış olup izleminde şifa ile taburcu edilmiştir.

OLGU 3: İkinci gebelikten üç yıl sonra annenin 24 haftalık gebelik döneminde fetal ekokardiyografisi FT, postnatal transtorasik ekokardiyografi FT, displastik pulmoner kapak, sekundum ASD olarak değerlendirilmiştir. 22q11.2 delesyonu FISH tekniği ile gösterilmiştir. Displastik pulmoner kapağa yönelik balon anjiyoplasti işlemi gerçekleştirilmiş, işlem sonrası prostoglandin infüzyonu başlanmış ancak hasta 2 günlükken eksitus olmuştur.

TARTIŞMA VE SONUÇ: 22q11.2 delesyonunun maternal geçişinin gösterildiği bir ailede fetal ekokardiyografi ile farklı kardiyak anomalilerin erken dönemde teşhis edilmesi ve değişik spektrumlarda karşımıza çıkabileceği ailesel varyasyonun nadir bir örneği bu bildiride vurgulanmaktadır.

P-237

Duchenne Musküler Distrofili Hastalarda Sol Ventrikül Fonksiyonlarının Strain-Strain Rate Ekokardiyografi İle Değerlendirilmesi

Mahmut Keskin, Senem Özgür, Utku Arman Örün, Özben Ceylan, Vehbi Doğan, Osman Yılmaz, Filiz Şenocak, Selmin Karadaemir

Dr. Sami Ulus Kadın Doğum Çocuk Sağlığı ve Hstalıkları Eğitim ve Araştırma Hastanesi, Ankara

GİRİŞ-AMAÇ: Duchenne muskuler distrofi (DMD), tüm ırkları ve etnik grupları etkileyen en yaygın herediter nöromusküler hastalıktır. Kardiyak tutulum subklinik seyredebileceği gibi kardiyomiyopati (KMP) ve kalp yetmezliği şeklinde de olabilmektedir. Duchenne muskuler distrofili hastalarda tedaviye yanıtın daha iyi olduğu erken evrelerde korunmuş EF değerlerine karşın, gizli sistolik disfonksiyon olabileceği bildirilmektedir. Çalışmamızda konvansiyonel ekokardiyografik yöntemler ile kardiyak fonksiyonları normal bulunan DMD'li hastaların miyokardiyal fonksiyonlarının PWDDG ve S/SR ekokardiyografi yöntemleri ile değerlendirilmesi amaçlandı.

GEREÇ VE YÖNTEM: Hasta ve kontrol grubunda bulunan olguların demografik özellikleri (cinsiyet, yaş, vücut kitle indeksi), standard ekokardiyografi verileri, PW-DDG ve 2D S/SR ekokardiyografi ile yapılan ölçümleri değerlendirilmiştir.

BULGULAR: Çalışmamızda; yaş ortalaması 85,2 ± 38,4 ay olan 32 DMD'li erkek hasta ve 89 ± 38,9 ay olan 31 sağlıklı erkek çocuk karşılaştırıldı. Hasta ve kontrol grubunun EF, KF değerleri normal sınırlar içinde idi. İki grup arasında kalp hızı yönünden istatistiksel olarak anlamlı fark saptandı ($p<0.001$) ve hasta grubunda kalp hızının daha yüksek olduğu görüldü. İnterventriküler septumun bazalinden yapılan ölçümlerde Em, S amplitüdü, İVRZ MPİ yönünden istatistiksel olarak anlamlı fark saptanırken ($p<0,05$), sol ventrikül serbest duvar bazalinden yapılan ölçümlerde de Em, S amplitüdü ve İVRZ yönünden istatistiksel olarak anlamlı fark saptandı ($p<0,05$). Sol ventrikül serbest duvar bazalinden yapılan strain ve strain rate ölçümlerinde hasta ve kontrol grubu arasında istatistiksel olarak belirgin anlamlı fark saptandı ($p<0.001$). Apikal dört boşluk pozisyonda yapılan global strain ölçümünde hasta ve kontrol grubu arasında istatistiksel olarak belirgin anlamlı fark saptandı ($p<0,001$).

TARTIŞMA VE SONUÇ: DMD tanısı alıp standart ekokardiyografi ile yapılan değerlendirmelerde normal sol ventrikül fonksiyonu saptanan çocuklarda PWDDG ve S/SR ekokardiyografi ölçümlerinde sağlıklı çocuklara göre farklılık olduğu izlenmiştir. Strain ve strain rate yönteminin PWDDG'e göre daha sensitif ve daha spesifik olduğu saptanmıştır.

P-238

Nadir bir birliktelik: Klippel-Feil Sendromu ve Dilate Kardiyomiyopati

Rahmi Özdemir[1], Cem Karadeniz[1], Filiz Hazan[2], Önder Doksöz[1], Yılmaz Yozgat[1], Barış Güven[1], Mehmet Küçük[1], Timur Meşe[1], Nurettin Ünal[1]

[1]İzmir Dr. Behçet Uz Çocuk Hastalıkları Eğitim ve Araştırma Hastanesi, Çocuk Kardiyolojisi Bölümü, İzmir
[2]İzmir Dr. Behçet Uz Çocuk Hastalıkları Eğitim ve Araştırma Hastanesi, Çocuk Genetik Bölümü, İzmir

Klippel-Feil Semdromu ilk kez 1912 yılında 46 yaşında kısa immobil boyunu ve üst torasik ve servikal vertebralarında füzyon olan bir bir bayan hastada tariflenmiştir. Kısa boyun, düşük saç çizgisi ve kısıtlı boyun hareketleri klasik triadını oluşturmakla birlikte hastaların % 50 sinden daha azında bu özellikler birlikte bulunmaktadır. Bu anomali kızlarda erkeklere göre biraz daha fazla görülmektedir. Hastaların %60'ına kifoskloyoz, %30'una Sprengel deformitesi, %35' ne üriner sistem anomalileri ve % 10 hastaya ise kardiyak anomaliler eşlik etmektedir. Daha önce yayınlanmış çalışmalarda eşlik eden kardiyak anomali olarak mitral ve aort kapak yetersizliği, mitral valv prolapsusu, atrial septal defekt, aort koarktasyonu bildirilmiştir. Bilgilerimize göre dilate kardiyomiyopati ve Klippel-Feil sendromu birlikteliği daha önce bildirilmemiştir. Bu yazıda, üriner inkontinans şikayetiyle hastanemize başvuran ve fizik muayenesinde genetik stigmatları olması nedeniyle tetkik edilirken çekilen PA akciğer grafisinde kardiyomegalisi saptanması üzerine yapılan ekokardiyografik incelenmesinde sol ventrikül (LV) boşluklarında genişleme ve sistolik fonksiyonlarda azalma (EF%40) saptanan hastaya dilate kardiyomiyopati tanısı konarak antikonjestif tedavi ve destek tedavisi başlandı. Bu tedavi altında bir yıllık izlemi sonucu LV sistolik fonksiyonlarında ve genişliğinde düzelme olduğu (EF % 54) görüldü. Hemodinamisi stabil olan hasta halen destek tedavisine devam etmektedir. Daha önce Klippel-Feil sendromu ve dilate kardiyomiyopati birlikteliği daha önce bildirilmediği için bu olgu sunulmuştur

P-239

Kardiyovasküler Girişim Uygulanan Yenidoğanların Düzeltilmiş 12-18. Ayda Nörogelişimsel Değerlendirilmesi

Nuran Üstün[1], Neşe Onat[2], Dilek Dilli[1], Murat Koç[3], Senem Özgür[4], Serdar Beken[1], Nurullah Okumuş[1], Şeyma Kayalı[4], Selmin Karademir[4]

[1]Dr.Sami Ulus Kadın Doğum ve Çocuk sağlığı ve Hastalıkları Hastanesi, Yenidoğan Kliniği, Ankara
[2]Dr.Sami Ulus Kadın Doğum ve Çocuk sağlığı ve Hastalıkları Hastanesi, Gelişimsel Pediatri, Ankara
[3]Dr.Sami Ulus Kadın Doğum ve Çocuk sağlığı ve Hastalıkları Hastanesi,Kardiyovaskuler Cerrahi Kliniği, Ankara
[4]Dr.Sami Ulus Kadın Doğum ve Çocuk sağlığı ve Hastalıkları Hastanesi,Kardiyoloji Kliniği,Ankara

Konjenital kalp hastalıklarının (KKH) yaklaşık üçte birine yenidoğan döneminde kardiyovasküler girişim (KVG) gerekir. Bu çalışmada, yenidoğan döneminde KVG uygulanan bebeklerin 12-18. ayda nörogelişimsel değerlendirilmesi amaçlandı.Çalışmamızda Mart 2011-Ocak 2012 tarihlerinde 75 yenidoğana KVG girişim uygulandı.Bu olgulardan 28 'i (%37.3) düzeltilmiş 12-18. ayda nörogelişimsel açıdan değerlendirildi. Olguların demografik ve klinik özellikleri kaydedildi. Tüm olgulara Bayley ölçeği (Bayley Scales of Infant Development –Second Edition (BSID-II) scale) uygulandı. Mental (MDI) ve psikomotor gelişimsel indeks (PDI) skorları hesaplandı. Çalışmaya alınan 28 hastanın ortanca gebelik haftası ve doğum ağırlığı sırasıyla 39 hafta (34-41) ve 3080 gram (1950-4350), erkek oranı %64.3 idi. En sık tanılar; aort koarktasyonu (n=10, %35.7), pulmoner atrezi (n=6, %21.4) ve büyük arter transpozisyonuydu (n=4, %14.2). Girişim öncesi ortanca SpO2 %84.5 (65-96) idi. Girişim öncesinde olguların 4'ünde (%14.2) ani kollaps, 3'ünde (%10.7) hipotoni, 2'sinde (%7.1) konvülziyon gözlendi, 7 olguda (%25) kraniyel ultrasonografide minimal patoloji saptandı. Ortanca girişim yaşı 12 (2-30) gündü. En sık uygulanan girişimler Blalock-Taussig şant (n=10, %35.7), koarktasyon tamiri (n=10, %35,7) ve arteriyel switch (n=4, %14.2) idi. Girişim sonrası izlemde hastaların 4'ünde (%14.2) >grade 2 intrakraniyel kanama, 3'ünde (%10.7) konvülziyon gözlendi. Olguların ortanca MDI ve PDI puanları sırasıyla 93 (65-119) ve 84 (41-131) belirlendi. Toplam 15 (%53.5) olguda nörogelişimsel gerilik (minimal; n=4, %14.2, orta; n=10, %35.7, ağır; n=1, %3.5) mevcuttu. Sonuç olarak,MDI ve PDI skorları ile mekanik ventilatörde kalış süresi arasında negatif yönde ilişki saptandı (r=-0.51, p=0.005 ve r=-0.39, p=0.03). Hastanede kalış süresi de PDI skoru ile negatif ilişkiliydi (r=-0.38, p=0.04). Girişim öncesi ve takip dönemindeki SpO2 düzeyleri ile MDI ve PDI skorları arasında korelasyon yoktu.

P-240

Ventriküler Septal Defekt (VSD) Onarımı Sonrası Sağ Dal Bloğu (RBBB)Gelişen Hastalarda Kardiyak Fonksiyonların Ekokardiyografi İle Değerlendirilmesi

Cem Karadeniz[1], Semra Atalay[1], Fikri Demir[1], Ömer Çiftçi[1], Tayfun Uçar[1], Adnan Uysalel[2], Zeynep Eyileten[2], Ercan Tutar[1]

[1]Ankara Üniversitesi Tıp Fakültesi, Çocuk Kardiyolojisi B.D, Ankara
[2]Ankara Üniversitesi Tıp Fakültesi Çocuk Kalp Damar Cerrahisi B.D, Ankara

GİRİŞ-AMAÇ: Bu çalışmada, ventriküler septal defekt (VSD) onarımı sonrası sağ dal bloğu gelişen hastalarda sağ (RV) ve sol (LV) ventrikül fonksiyonlarının konvansiyonel ve doku doppler (DTI) ekokardiyografi ile değerlendirilerek operasyon sonrası gelişen sağ dal bloğunun ventrikül fonksiyonları üzerine olan etkisinin araştırılması amaçlanmıştır.

GEREÇ VE YÖNTEM: Çocuk Kardiyolojisi Bilim Dalı polikliniğine Ekim 2011-Mayıs 2012 tarihleri arasında başvuran ve VSD onarımı sonrası en az bir yıldır tedavisiz izlenmekte olan 53 hasta alındı. Kontrol grubu olarak fizik muayenelerinde, elektrokardiyografik ve ekokardiyografik incelemelerinde patolojik bulgu olmayan 52 sağlıklı çocuk alındı. Hastalar EKG'lerinde sağ dal bloğu olup olmamasına göre iki gruba ayrıldı. Tüm hastalara, standart ve doku doppler ekokardiyografik inceleme yapıldı.

BULGULAR: 28'i erkek (%52.8), 25'i kız (%47.2) ve yaş ortalamaları:7.5±5.0 yıl idi. Hastaların 20'sinde (%37.7) EKG'de sağ dal bloğu (RBBB) saptandı. RBBB'li hastalarda cerrahi yaş ortalama: 25.2±24.7 ay, izlem süresi ortalama: 5.3±3.8 yıl iken, RBBB (-) grupta cerrahi yaş ortalama: 33.4±39.3 ay, izlem süresi ortalama: 4.7±3.5 yıl olarak bulundu. Gruplar arasında anlamlı fark saptanmadı. Konvansiyonle ekokardiyografik değerlendirmede LV end-sistolik (ESA) ve end-diyastolik (EDA) alan ölçümleri RBBB(+) grupta kontrol grubuna göre yüksek saptandı. RV, TAPSE opere hasta grubunda kontrol grubuna göre daha düşük bulundu. LV ve RV miyokardiyal performans indeksleri (MPI) opere hasta grubunda kontrol grubuna göre daha yüksek saptanırken RBBB(+) grupla RBBB(-) grup arasında anlamlı fark saptanmadı.

TARTIŞMA VE SONUÇ: Ventriküler septal defektlerin onarımı sonrası gelişen sağ dal bloğunun kardiyak fonksiyonlara tek başına etkisi kısıtlıdır. Operasyon sonrası dal bloğu olan ve olmayan hastalarda ventriküllerin sistolik ve diyastolik fonksiyonları zaman içinde azalmaktadır. Çalışmamız sonucunda, PWD ve DTI ile hesaplanan miyokard performans indeksinin, postoperatif hastalarda ventrikül fonksiyonlarındaki azalmanın erken dönemde saptanmasında kullanılabilecek kolay uygulanabilen yararlı bir yöntem olduğunu ve bu hastaların zamanla artan sistolik ve diyastolik fonksiyon bozukluğu nedeni ile belirli aralıklarla ekokardiyografik olarak izlenmesi gerektiğini düşünmekteyiz.

Tablo

para-metre	RBBB (+) [1] (n=20) (Ort±SD) (Min-max)	RBBB (-)[2] (n=33) (Ort±SD) (Min-max)	KONTROL [3] (n=52) (Ort±SD) (Min-max)	p 1-3	p 2-3	p 1-2
LV-EDA (cm2)	14,8±7,5 (8-36)	12,2±4,6 (6-24)	11,2±3,6 (6,2-19)	0,021	NS	NS
LV-ESA (cm2)	8,5±5,5 (4-24)	6,7±2,5 (3,8-14)	6,1±1,9 (3,2-11,6)	0,013	NS	NS
RV-FAC (%)	0,33±0,07 (0,16-0,45)	0,39±0,05 (0,28-0,50)	0,37±0,05 (0,25-0,52)	NS	NS	0,002
TAPSE (mm)	16,9±3,0 (12-22)	17,9±3,3 (12-27)	23,1±3,4 (14-30)	0,00	0,00	NS
M-MPI	0,57±0,06 (0,41-0,67)	0,55±0,07 (0,42-0,75)	0,40±0,04 (0,31-0,50)	0,00	0,00	NS
T-MPI	0,57±0,09 (0,43-0,83)	0,54±0,08 (0,37-0,75)	0,39±0,04 (0,32-0,50)	0,00	0,00	NS
MLA-MPI	0,45±0,07 (0,30-0,57)	0,47±0,06 (0,36-0,58)	0,39±0,05 (0,29-0,52)	0,00	0,00	NS
S-MPI	0,47±0,06 (0,35-0,62)	0,48±0,06 (0,33-0,62)	0,37±0,05 (0,26-0,50)	0,00	0,00	NS
TLA-MPI	0,50±0,07 (0,34-0,65)	0,47±0,05 (0,33-0,57)	0,37±0,03 (0,26-0,45)	0,00	0,00	NS
MLA-E/E'	8,11±2,11 (5,7-13)	8,69±2,02 (5,1-16)	6,88±1,31 (4,8-10)	0,02	0,00	NS
S- E/E'	9,17±2,29 (5,3-13,1)	9,37±2,12 (5,9-16)	7,44±1,08 (5,4-9,5)	0,00	0,00	NS
TLA- E/E'	6,09±1,60 (3,1-9,2)	7,14±2,45 (4-15)	4,16±0,82 (3-6,4)	0,00	0,00	NS

EDA: End-diyastolik alan, ESA: End-sistolik alan, TAPSE: Triküspit anüler plan sistolik hareket mesafesi, FAD: Fraksiyonel alan değişimi, E: Hızlı ventriküler doluş, E': Mitral lateral anulus erken diyastolik miyokardiyal hız MLA: mitral lateral anulus, TLA: Triküspit lateral anulus, S: interventriküler septum MPİ: miyokard performans indeksi

P-241

Akut Romatizmal ateşli çocukta tam atriyoventriküler blok: olgu sunumu

Sertaç Hanedan Onan[1], Bedri Aldudak[1], Meki Bilici[2], Murat Muhtar Yılmazer[2]
[1]Diyarbakır Çocuk Hastanesi, Çocuk Kardiyoloji Kliniği, Diyarbakır
[2]Dicle Üniversitesi Tıp Fakültesi, Çocuk Kardiyoloji Bilim Dalı, Diyarbakır

GİRİŞ-AMAÇ: Akut romatizmal ateş (ARA)' li hastalarda PR mesafesinde uzama sık olarak görülür. İkinci veya üçüncü derece atriyoventriküler (AV) blok ise oldukça nadirdir. Bu yazıda romatizmal kardit tanısı sırasında üçüncü dereceye kadar ilerleyen AV blok saptanan çocuk sunulmuştur.

OLGU: On bir yaşında kız hasta, göğüs ağrısı şikayeti ile başvurdu. Sık üst solunum yolu enfeksiyonu öyküsü alınan hastanın muayenesinde vücut ısısı 36,4 C°, nabız ritmik, 90/dk, sistemik tansiyonu 95/65 mmHg, dinlemekle kalp ritmik, mitral odakta 2/6 şiddetinde pansistolik üfürüm duyuluyordu. Diğer muayene bulguları normaldi. Eritrosit sedimantasyon hızı 63 mm/saat, CRP 156 mg/dl, ASO 846 U/ml idi. Transtorasik ekokardiyografide, mitral kapak prolapsusu, 2.derece mitral yetmezliği ve minimal aort yetmezliği izlendi. 12 derivasyonlu EKG'de ventrikül hızı ortalama 87/dk olan, zaman zaman 1.-2. -3. derece şeklinde değişen AV blok izlendi (Şekil 1). ARA ön tanısı ile yatırılan hastanın ilk saatlerde 38 C° ateşi gözlendi. Modifiye Jones kriterlerine göre (kardit+ateş+akut faz göstergeleri yüksekliği+streptokok enfeksiyonunu destekleyici bulgu ile) ARA tanısı konuldu. Tam AV bloğa kadar değişen AV blok 24 saatlik Holter izlemi de gösterildi. Kortikosteroid tedavisi ile ikinci gün AV blokta tam düzelme, normal sinüs ritmi izlendi (Şekil 2). Olgu yedinci haftasında uygun tedavi ile sorunsuz izlenmektedir.

TARTIŞMA VE SONUÇ: Romatizmal ateş olgularında nadir izlenen tam AV blok genellikle selim seyirli, nadir bir bulgudur. Ulaştığımız önceki tam AV bloklu bildirilerde major bulgusu kardit olan hastalara rastlanmıştır. Hastamız gibi, artriti olmayan romatizmal karditin seyrinde ileri AV bloğun klinik tabloda yer alabileceği düşünülmüştür.

Şekil 1

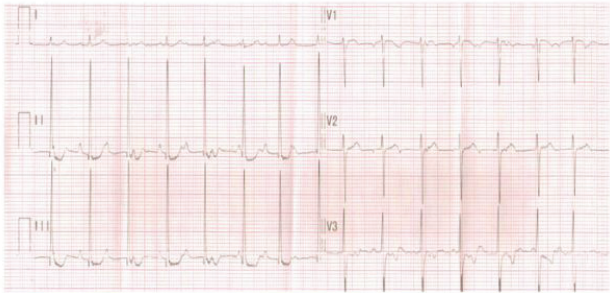

Olgunun başvuru EKG'sinde tam AV blok izlenmekte

Şekil 2

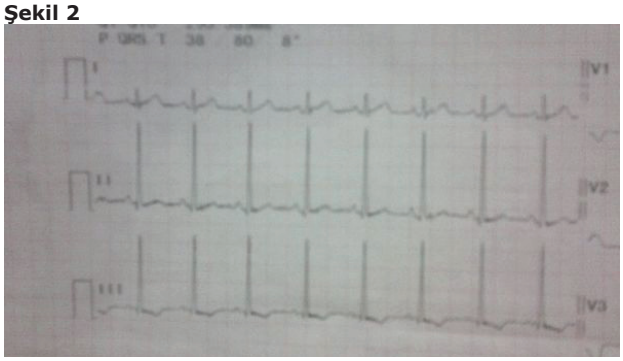

Olgunun iki gün sonraki EKG'sinde PR mesafesi normal ve normal sinüs ritmi izlenmekte

P-242

Sternal Kleft, Triküspit Atrezisi, Aort Koarktasyonu, Aberan Sağ Subklavian Arter Birlikteliği Olan Bir Yenidoğan Olgu

Haşim Olgun[1], Canan Yolcu[1], Naci Ceviz[1], İbrahim Caner[2], İrfan Oğuz Şahin[1], Mecit Kantarcı[3], Kadir Şerafettin Tekgündüz[2], Yaşar Demirelli[2]

[1]Atatürk Üniversitesi, Tıp Fakültesi, Çocuk Kardiyolojisi Bilim Dalı, Erzurum
[2]Atatürk Üniversitesi, Tıp Fakültesi, Yenidoğan Bilim Dalı, Erzurum
[3]Atatürk Üniversitesi, Tıp Fakültesi, Çocuk Radyolojisi Bilim Dalı, Erzurum

Sternal kleft, göğüs ön duvarının ender konjenital defekti olup sternal kemiğin füzyon bozukluğuna bağlı oluştuğu düşünülmektedir. Değişik doğuştan kalp hastalıkları ile birliktelikleri tanımlanmıştır. Bu çalışmada sternal kleft, triküspit atrezisi, aort koarktasyonu ve aberan sağ subklavian arter birlikteliği olan bir yenidoğan olgu sunuldu. Otuz dokuz yaşındaki annenin 5, gebeliğinden 5. yaşayan olarak miadında 3500 gr olarak normal spontan vajinal yolla doğmuş bir günlük kız bebek doğum sonrası solunum sıkıntısı olması ve fizik muayenede sternum üst kısmında defekt görülmesi üzerine ileri tetkik ve tedavi amacıyla hastanemize sevk edilmişti. Fizik muayenesinde sternum 2/3 üst kısmı palpe edilemedi, her iki yanakta ve sağ koltuk altında kapiller hemanjiom mevcuttu. Sternum sol alt kenarda 2-3/6 sistolik üfürüm mevcuttu. Subkostal çekilmeleri mevcuttu. Solunum sayısı 48/dk, kalp hızı 148/dk, kan basıncı 87/55 idi. Periferik nabızlar palpe edildi. Hastanın biyokimya, hemogram tetkikleri normaldi. Oksijensiz saturasyonunun %70, oksijen ile saturasyonunun %86 olduğu gözlendi. Göğüs radyografisinde akciğer parankimi normal idi. Ekokardiyografide triküspit atrezisi, hipoplastik sağ ventrikül, patent duktus arteriozus (PDA), atriyal septal defekt (ASD), ventriküler septal defekt (VSD), pulmoner stenoz (triküspit atrezisi tip IB) ve aort koarktasyonu (AK) saptandı. Göğüs deformitesi açısından hasta göğüs cerrahisine danışıldı ve toraks CT çekilmesi planlandı. Eşlik eden kardiak anomalilerinin olması nedeniyle hastaya çok kesitli tomografi çekildi. Tomografik incelemde ayrık kot ve klavikula uçları görülmekteydi. İnen aortada istmusdan sonra yaklaşık 2 cm'lik bir segmentte koarktasyon izlendi, ayrıca aberan sağ subklavian arter varlığı saptandı. Sonuç olarak; sunulan olgu daha önce rapor edilmemiş bir birlikteliğe sahiptir.

P-243

Kolşisin ile kontrol altına alınan tekrarlayan perikardit olgusu

Fatma Hilal Yılmaz[1], Derya Arslan[2], Osman Güvenç[2], Buket Uysal Aladağ[1], Hikmet Akbulut[1], İsa Yılmaz[1], Derya Çimen[2]

[1]Selçuk Üniversitesi Tıp Fakültesi, Çocuk Sağlığı ve Hastalıkları Ana Bilim Dalı, Konya
[2]Selçuk Üniversitesi Tıp Fakültesi, Çocuk Sağlığı ve Hastalıkları Ana Bilim Dalı, Çocuk Kardiyoloji Bilim Dalı, Konya

GİRİŞ-AMAÇ: Perikardit, perikardiyumun enflamasyonudur ve sıklıkla infeksiyöz bir süreç ile ilişkilidir. Birçok olgu, idiyopatik veya viral enfeksiyonlara bağlıyken, diğer etyolojiler arasında otoimmünite, tümör, üremi, travma, radyasyon, cerrahi girişim gibi nedenler vardır. İlk atakta nedeni saptamak genellikle güçtür. Akut perikarditin tekrarlama olasılığı erişkinlerde %15-30 iken çocuklarda oldukça azdır. Tekrarlayan perikarditin tedavisi non-spesifik olup non steroid antiinflamatuar ilaçlar (NSAİ), kortikosteroidler, çeşitli immünsüpresifler ve kolşisin kullanılmaktadır.

OLGU: Sekiz yaşında erkek hasta, iki gün önce başlayan göğüs ağrısı şikayetiyle başvurduğu dış merkezden perikardit düşünülerek çocuk kardiyoloji polikliniğine gönderildi. Fizik muayenesinde; nabız 128 /dk, tansiyon:100/60 mmHg, vücut ısısı: 36.7 C dereceydi. Kalp sesleri azalmıştı, frotman mevcuttu, üfürümü yoktu, karaciğeri kot altı iki cm ele geliyordu, diğer muayene bulguları normaldi. Laboratuar incelemelerinde; beyaz küre: 20.740 /mm3, Hemoglobin:12.8gr/dl, Trombosit: 386000/mm3 idi. C-reaktif protein: 193 mg/dl, Sedimentasyon: 54mm/saat olarak tespit edildi. Elektrokardiyografi: normal, ekokardiyografide diyastolde 14 mm, sistolde 6 mm perikardiyal sıvı ve sağ atriyuma bası bulguları mevcuttu. Perikardiyal tamponad bulguları olan hastaya kalp damar cerrahisi tarafından perikardiyosentez ve biyopsi yapıldı. Perikard sıvısından gönderilen kültürlerde üreme olmayan, biyopsi sonucu kronik aktif iltihapla uyumlu gelen hastada Ebstein Barr virüsü antikorları pozitif geldiğinden viral perikardit düşünüldü. Hastanın başlanan NSAİ (aspirin) ile yakınmaları kayboldu. Semptomlar iki ay sonra tekrar ettiğinde NSAİ'ler ile kontrol altına alındı. Beş ay sonra göğüs ağrısı kliniği ve perikardiyal sıvı bulguları ile gelen hastanın ekokardiyografi incelemesinde 9-10 mm perikardiyal sıvı vardı, sistolik fonksiyonları normaldi. Çalışılan otoimmün markırlar ve Brucella tetkikleri negatifti. Ailevi Akdeniz Ateşi (FMF) gen çalışmasında mutasyonu olmayan hastaya tekrarlayan perikardit kliniği üzerine NSAİ ile birlikte kolşisin başlandı. Hastamız kolşisine devam etmekte olup son altı aydır nüks görülmedi.

TARTIŞMA VE SONUÇ: Burada, çocuklarda nadir görülen, tekrarlayan perikardit atakları kolşisin ile kontrol altına alınan olguyu paylaşmak istedik

P-244

Kalp Hızı Değişkenliği ile Metilfenidat Kullanan Dikkat Eksikliği Hiperaktivite Bozukluğu Hastalarında Kardiyak Risklerinin Değerlendirilmesi

Yasemin Dilek Soysal[1], Sinem Altunyuva Usta[2], Nilüfer Çetiner[2], Berna Şaylan Çevik[2], Ayşe Arman[3], Figen Akalın[2]

[1]Marmara Üniversitesi, Çocuk Sağlığı ve Hastalıkları Ana Bilim Dalı, İstanbul
[2]Marmara Üniversitesi, Çocuk Kardiyolojisi Bilim Dalı, İstanbul
[3]Marmara Üniversitesi, Çocuk ve Ergen Ruh Sağlığı ve Hastalıkları, İstanbul

GİRİŞ-AMAÇ: Çocuklarda Dikkat Eksikliği Hiperaktivite Bozukluğu'nun (DEHB) tedavisinde bir merkezi sinir sistemi uyarıcısı olan metilfenidat (MPH) kullanılmaktadır. Metilfenidatın ciddi kardiyak aritmi ve ani ölüm riski yaratıp yaratmadığı tartışmalıdır. Kalp hızı değişkenliği (KHD) ile otonom fonksiyonlar, aritmi ve ani ölüm riski değerlendirilebilmektedir. DEHB ve MPH tedavisinin bu fonksiyonlara etkisi KHD ile değerlendirilmiştir.

GEREÇ VE YÖNTEM: Çalışmaya yaşları 7 ile 13 (9,4±2) arasında otonom sinir sistemini etkileyebilecek kardiyak ve nörolojik hastalığı olmayan DEHB tanılı 25 çocuk (19 erkek, 6 kız) alındı. Tüm hastalar tek bir çocuk psikiyatristi ve çocuk kardiyoloğu tarafından değerlendirildi. Hastalara tedavi öncesinde ayrıntılı öykü ve fizik bakıya ek olarak 12 derivasyonlu yüzey elektrokardiyografi (EKG), ekokardiyografi ve 24 saatlik Holter EKG monitorizasyonu uygulandı. Aynı değerlendirmeler 4 ile 6 hafta sonra, hastalar 0,25-1mg/kg dozunda (ortalam a±SD=0,62±0,20) MPH kullanırken tekrarlandı. İlaç öncesi ve sonrası yapılan Holter EKG kayıtlarından, zaman alanlı SDNN, SDANN, SDNNi, rMSSD ve pNN50 ve frekans alanlı LF, HF, LF/HF parametreleri karşılaştırıldı.

BULGULAR: Hastaların metilfenidat tedavisi öncesi ve sırasında elde edilen Holter EKG kayıtlarında ortalama, en düşük ve en yüksek kalp hızları arasında anlamlı fark saptanmadı. Tedavi sırasında fizik bakıda ölçülen kalp tepe atımı, tedavi öncesine göre yüksekti (96,6±12,9; 89,5±8,7; p=0,019). 24 saatlik KHD parametrelerinden SDANN değeri (öncesi 123,4±26,6; sonrası 141,2±41,4) ve uyku saatlerindeki SDNN değeri (öncesi 108,2±24,7; sonrası 123,9±40,6) artmış olarak saptandı. pNN50 değerinin ise özellikle uyanıklık saatlerinde (08:00-22:00) metilfenidat kullanımı ile öncesine göre azalmış olduğu gözlendi (öncesi 18,5±9,1; sonrası 14.9±8,1; p=0,006). Diğer kalp hızı değişkenliği ölçümlerinde fark bulunmadı. Bir hastada MPH kullanırken 4-5 atım kadar süren ventriküler taşikardi atağı görüldü.

TARTIŞMA VE SONUÇ: MPH'nın DEHB'li hastalarda otonom sinir sistemi fonksiyonlarını gün boyunca parasempatik sistem lehine etkilediği, nadir de olsa aritmi oluşturabildiği görülmüştür. Hastaların bu yönden izlemi yararlıdır.

P-245

Mikoplasma pneumonia enfeksiyonuna bağlı gelişen perikardit ve kardiyak tamponat tablosu

Zülal Ülger, Sibel Bozabalı, Müşerref Kasap, Zühal Ümit, Ertürk Levent, Ruhi Özyürek
Ege Üniversitesi Tıp Fakültesi Pediatrik Kardiyoloji Bilim Dalı

Akut perikardit nedenleri arasında enfeksiyon, kollajen doku hastalıkları, neoplazi, hipersensitivite reaksiyonları, metabolik nedenler ve travma bulunmaktadır. Enfeksiyöz nedenler arasında mikoplazma pnömonia oldukça nadirdir. 15 yaşında erkek hasta, göğüs ağrısı, solunum sıkıntısı, ateş yüksekliğ yakınmaları ile hastanemize başvurdu. Başvurudan 2 hafta önce başlayan boğaz ağrısı, ateş yüksekliği nedeniyle gittiği doktor tarafından üst solunum yolu enfeksiyon tanısı aldığı ve antibiyotik tedvasi başlandığı öğrenildi. Fizik bakıda, ateş yüksekliği, dispne, taşikardi, hipotansiyon, nabız basıncında daralma, boyun venöz dolgunluk saptanan hastanın kalp seslerininderinden geldiği tespit edildi. Hemogramında lökositoz(BKH=24600/mm³), akut faz reaktanlarında belirgin artış (CRP=20 mg/dl, Sedimentasyon=50) vardı. EKG de sinuzal taşikardi, ST elevasyonu saptanan hastanın ekokardiyografisinde fibrinli masif perikardiyal effüzyon, perikard ekojenitesinde artış, kardiyak tamponat bulguları saptandı ve hastaya perikardiyosentez yapıldı. Perikardiyosentezle serohemorajik görünümde, transuda vasfında perikardiyal sıvı aspire edildi. Perikardiyal sıvıdan gönderilen bakteriyolojik ve m. Tuberculosis kültürlerinde üreme olmadı. SLE, FMF, tuberküloz, malignite, metabolik nedenler, hipersensitivite reaksyonu gibi diğer nedenler açısından yapılan tetkiklerinde patoloji saptanmadı. Serolojik ve kültür sonuçları çıkana kadar hastaya bakteriyal perikardit nedenlerine yönelik olarak seftriakson, teikoplanin, antienflamatuar ve diüretik tedavi başlandı. Bu tedaviler tedavileri rağmen akut faz reaktanlarında belirgin bir düşme saptanmayan hastada, mikoplazma pneumonia serolojisinin pozitif bulunması nedeniyle seftriakson, teicoplanin tedavileri kesilerek, yerine intravenöz klaritromisin tedavisi başlandı. Bu tedavi ile hastanın akut faz reaktanlarında ve perikardiyal efüzyonununda belirgin gerileme oldu. Bakteriyal perikardit nedenleri arasında mikoplazma pnömonia düşünülmelidir. Uygun şekilde tedavi edilmeyen olgularda mortalite ve konstriktif perikardit gelişme olasılığı yüksektir.

P-246

Çocuk Kardiyoloji Polikliniğine Göğüs Deformitesi Nedeniyle Başvuran Çocukların Demografik Ve Ekokardiyografik Özellikleri

Eyüp Aslan[1], Ahmet Sert[1], Fatih Şap[1], Ebru Aypar[2], Dursun Odabaş[1]

[1]Konya Eğitim ve Araştırma Hastanesi, Çocuk Kardiyoloji Ünitesi, Konya
[2]Hacettepe Üniversitesi Çocuk Kardiyoloji Bilim Dalı, Ankara

GİRİŞ-AMAÇ: Göğüs deformitesi doğumsal olup göğüs ön duvarında şekil bozukluğu ile tanınır. Erkeklerde kızlara oranla 3-4 kat daha sık görülmektedir. Pektus ekskavatum karinatuma göre daha sıktır ve canlı doğumlarda sıklığı 1/400'dür. Ayrıca her iki formun miks formları da mevcuttur. Pektus deformiteleri genellikle asemptomatiktir. Ancak, ciddi deformite varlığında sağ ventriküle bası yaptığı ve sağ ventrikül işlevlerini etkilediği çalışmalarda gösterilmiştir. Çocuk Kardiyoloji Ünitemizde göğüs deformitesi nedeniyle başvuran çocukların demografik özellikleri ve eşlik eden konjenital kalp hastalıklarının değerlendirilmesi amaçlanmıştır.

GEREÇ VE YÖNTEM: Şubat 2010- Şubat 2013 tarihleri arasında Çocuk Kardiyoloji Ünitemize göğüs deformitesi nedeniyle başvuran 158 çocuğun demografik ve ekokardiyografik özellikleri değerlendirildi.

BULGULAR: Hastaların ortalama yaşları 7.3± 4.5 yıl (medyan 7.5 yıl, yaş aralığı 2 ay-16 yaş) idi. Göğüs deformitesi olan çocukların 107'si erkek (%67.7), 51'i (%32.3) kız idi. Göğüs deformitesi olan çocukların 117'sinde (%74.1) pektus ekskavatum, 37'sinde (%23.4) pektus karinatum ve 4'ünde (%2.5) pektus ekskavatum ve karinatum birlikteliği vardı. Tüm hastaların sol ventrikül sistolik işlevleri normal idi. Bu hastaların 8'inde (%5.1) ekokardiyografide sağ ventriküle bası bulgusu vardı. Yüz elli sekiz hastanın 7'sinde (%4.4) mitral kapak prolapsusu, 7'sinde (%4.4) sekundum ASD, 4'ünde (%2.5) VSD, 3'ünde (%1.8) biküspit aort kapağı, 3'ünde (%1.8) mitral kapakta regürjitasyon, 2'sinde (%1.2) aort koarktasyonu ve 1'inde (%0.6) PDA saptandı. Sağ ventriküle bası bulgusu olan hastalar göğüs cerrahisi tarafından takibe alındı. Göğüs deformitesi nedeniyle başvuran çocuklara düzenli aralıklarla ekokardiyografi yapıldı.

TARTIŞMA VE SONUÇ: Çalışma sonuçlarımız göğüs deformitelerinin literatürle uyumlu olarak erkeklerde yaklaşık 2 kat daha sık olduğunu göstermiştir. En sık eşlik eden konjenital kalp hastalıkları MVP ve ASD idi. Göğüs deformitesi olan çocukların ekokardiyografi ile değerlendirilmesi, ortaya çıkabilecek kalp basısının erken tespit edilmesini ve ciddi göğüs deformitesine sahip hastaların cerrahi düzeltme zamanının belirlenmesinde önemli olduğunu düşünmekteyiz.

P-247

Yenidoğan Döneminde Kardiyak Rabdomyomda Everolimus Tedavisi:Bir Olgu Sunumu

Şeyma Kayalı[1], Selmin Karademir[1], Utku Arman Örün[1], Senem Özgür[1], Dilek Dilli[2], Gürses Şahin[3], Mehmet Emre Arı[1], Mahmut Keskin[1], Özben Ceylan[1]

[1]Dr.Sami Ulus Kadın Doğum ve Çocuk sağlığı ve Hastalıkları Hastanesi, Kardiyoloji Kliniği, Ankara
[2]Dr.Sami Ulus Kadın Doğum ve Çocuk sağlığı ve Hastalıkları Hastanesi, Yenidoğan Kliniği, Ankara
[3]Dr.Sami Ulus Kadın Doğum ve Çocuk sağlığı ve Hastalıkları Hastanesi,Onkoloji Kliniği, Ankara

Kardiak tümörler çocukluk çağında oldukça nadir olup yenidoğan döneminde en sık görülen primer kardiyak tümör rabdomyomdur. Hastalar asemptomatik olabilir veya hayati tehlike bulunduran sol ventrikül çıkış yolu tıkanıklığı gibi kardiyak problemlerle gelebilirler. Burada klinik durumunun önemli olması nedeniyle everolimus tedavisi verdiğimiz ve başarılı olduğumuz olguyu sunmak istedik. Emme güçlüğü nedeniyle getirilen 3 günlük olgunun

fizik incelemesinde taşikardi ve hepatomegali gözlendi. Ekokardiyografide sol ve sağ ventrikül içinde birden fazla sayıda kitle lezyonu izlendi.Sol ventrikül giriş ve çıkış yolu tıkanıklığı yoktu.Ağır triküspit yetersizliği vardı.Kalp yetersizliği saptanan hastaya everolimus tedavisi uygulandı. İzlemde kitle boyutlarında belirgin gerileme gözlendi. Sonuç olarak, kardiyak rabdomyom olgularındaki muhtemel morbidite ve mortalite riski nedeniyle everolimus tedavisinin gerekli olduğunu düşünmekteyiz.

Tedavi öncesi

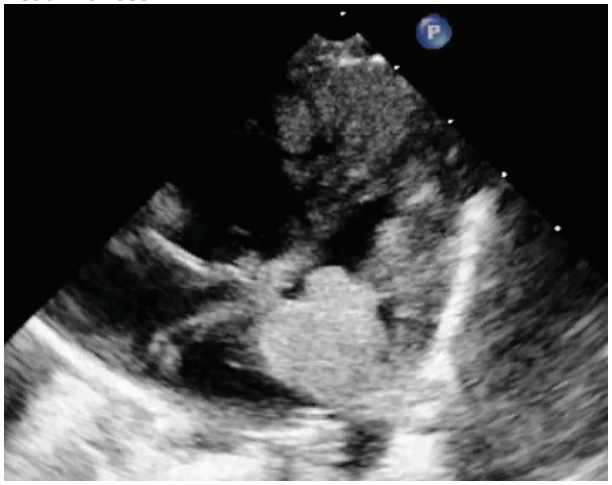

tedavi sonrası

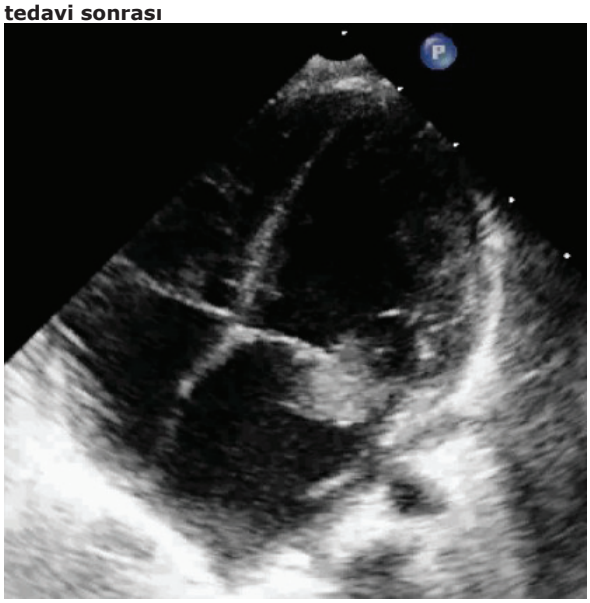

P-248

Olgu Sunumu: Malignensiyi Taklit Eden Bir İnfektif Endokardit Olgusu

Ufuk Utku Güllü[1], Sevcan Erdem[1], Uğur Göçen[2], Nazan Özbarlas[1], Şah Topçuoğlu[2]

[1]Çukurova Üniversitesi,Çocuk Kardiyoloji Bilim Dalı, Adana
[2]Çukurova Üniversitesi, Kalp-Damar Cerrahisi Ana Bilim Dalı, Adana

İnfektif endokardit (İE), altta yatan kalp hastalığı öyküsü olanlarda açıklanamayan yüksek ateşte ilk akla gelen ön tanı olup tanısı hızla konabilen, bilinen kalp hastalığı olmayanlarda ise sinsi başlangıçla halsizlik, güçsüzlük, kilo kaybı, kas ağrıları gibi yakınmalarla pek çok hastalıkla karışabilen bir hastalıktır. Burada bisitopeni (nötropeni ve anemi), plevral effüzyon ve sepsis kliniği ile malignensi ön tanısıyla Çocuk Onkoloji kliniğinde yatmaktayken kardiyomegalinin fark edilmesi üzerine yapılan fizik inceleme ve ekokardiyografik çalışma ile İE tanısı alan ve acil cerrahi uygulanan hastayı sunuyoruz.

OLGU: Daha önce kalp hastalığı öyküsü olmayan 11 yaşındaki erkek hasta genel durum bozukluğu, nötropeni, anemi, plevral effüzyon, sepsis, USG ile karaciğer ve dalakta multiple ekodens alanlar olması nedeniyle lenfoma ön tanısı ile Çocuk Onkoloji kliniğine yatırılmış ve antibiyoterapi başlanmıştı. Hastanın öyküsünden yatışından 15 gün önce ateş ve kusma şikayeti ile apandisit tanısı ile appandektomi ameliyatı olduğu, sonrasında genel durumunun bozulduğu öğrenildi. Nötropenik sepsis tedavisi ile kliniği düzelmeyen hasta kardiyomegali fark edilmesiyle departmanımıza konsülte edildi. Hasta akciğer ödemi kliniğinde idi. Ekokardiyografik incelemede mitral kapak arka leaflet üzerinde sol atriyuma doğru yerleşmiş, sistol ve diyastolde mitral kapağa girip çıkan, 3. derece mitral yetmezliğe neden olan, kenarları düzensiz vejetasyon görüldü. Kalp arkasında az miktarda perikard effüzyonu mevcuttu. Genel durumu bozuk olan hasta ağır kalp yetersizliği ve mobil vejetasyon nedeniyle acil operasyona alındı. Vejetasyon temizlendi, prostetik mitral kapak yerleştirildi. Antibiyoterapisi yeniden düzenlenen hastanın ameliyat sonrası kalp yetersizliği bulguları ve kliniği hızla düzeldi. Ancak vücuttaki multiple apse odakları nedeniyle yakın takibe alındı. Beyin, karaciğer ve dalaktaki apseler medikal tedavi ile izlendi. Sekiz haftalık tedavisi tamamlanan hasta taburcu edildi.

TARTIŞMA VE SONUÇ: İE kontrol altına alınamayan enfeksiyon kliniğinde bilinen kalp hastalığı öyküsü olmasa da ayırıcı tanıda mutlaka düşünülmelidir. Ayrıca sol taraf endokarditlerindeki sistemik embolilerin varlığı hastamızda olduğu gibi radyolojik görüntülemeyle tanıda yanlış yönlendirmelere yol açabilir. Hasta sadece görüntüleme ile değil, kliniği ile de bütün olarak değerlendirilmelidir.

P-249

Fetal ekokardiyografik inceleme esnasında ölçülen anormal duktus venosus pik hız indeksi postnatal dönemde fonksiyonel olarak kapanmayacak olan foramen ovalenin erken bir göstergesi mi ?

Yılmaz Yozgat[1], Cem Karadeniz[1], Rahmi Özdemir[1], Önder Doksöz[1], Mehmet Küçük[1], Ayhan Kılıc[2], Timur Meşe[1], Nurettin Ünal[1]

[1]İzmir Dr. Behçet Uz Çocuk Hastalıkları ve Cerrahisi Eğitim ve Araştırma Hastanesi Çocuk Kardiyoloji kliniği.
[2]Gülhane Tıp fakültesi,Çocuk Kardiyoloji BD. Ankara

GİRİŞ-AMAÇ: İntrauterin hayatta fetusun yaşayabilmesi için foramen ovalenin açık olması gerekmektedir. Bu açıklığın devamını duktus venosus (DV) akımı sağlamaktadır. Son yıllarda fetal ekokardiyografik (FE) inceleme esnasında duktus venosus akımının PW Doppler ile incelemesi önerilmektedir. Duktus venosus akımı fetusun iyilik halinin ve kardiyak fonksiyonunun değerlendirilmesinde kullanılmaktadır. Bu çalışmada FE esnasında ölçülen duktus venosus pik hız indeksinin (the peak velocity index for veins, PVIV) postnatal dönemde fonksiyonel olarak kapanmayacak olan foramen ovalenin erken bir göstergesi olarak kullanılabilirliğini araştırmak istedik.

GEREÇ VE YÖNTEM: Çalışmaya 20 ile 24 gebelik haftası içinde FE için merkezimize gelen kronik hastalığı olmayan ve obstetrik ultrasonda patoloji tespit edilmeyen sağlıklı fetusu olan 200 gebe alındı. Fetusların DV akımları PW Doppler ile değerlendirildi. Üç dalga trasesi (ventrikülün sistolü (S), erken diyastolü (D), geç diyastolü(A)) saptandı. Hesaplaması kolay ve güvenilirliği yüksek olan DV-PVIV (S-A/D) indeksi otomatik olarak hesaplandı. Olgular postnatal 30. günde kontrole çağrılıp postnatal ekokardiyografik incelemesi yapıldı. İnteratriyal septumda 5 milimetreden küçük açıklığı olan foraminal flebi görünen ve sol-sağ şant gösteren fetuslarda PFO var kabul edildi. Postnatal 30. günde PFO saptanan olgular (29/200) ile PFO saplanmayan olguların (171/200) DV akımları ve DV-PVIV indeksi birbirleriyle karşılaştırıldı. PFO saptanan olgulardan anormal DV-PVIV akımı olanlar ile olmayanların oranları birbiri ile karşılaştırıldı Anormal DV-PVIV indeksinin PFO'yu göstermedeki sensivitesi ve spesifisitesi değerlendirildi.

BULGULAR: Gebelerin BMI ve yenidoğanların doğum kiloları ve cinsiyet arasında istatistiksel fark saptanmadı. PFO saptanan ve saptanmayan gruplar arasında DV-PVIV ortalaması açısından anlamlı istatistiksel fark saptandı ($p<0.01$). PFO olanların %34.4(10/29)'ünde anormal DV-PVIV akımı varken PFO olmayanların sadece %12.3(21/171)'ünde anormal DV-PVIV akımı saptanmıştır. İki grup arasında istatistiksel anlamlı fark saptandı ($p<0.01$). Gebelik haftasına göre anormal olan DV-PVIV değerlerinin PFO'yu saptamada sensivitesi %34.48 (%95 CI:%17.94-%54.33),spesifisitesi %87.72(%95CI:%81.84-%92.23). Pozitif prediktif değeri %32.26, negatif prediktif değeri %88.76.

TARTIŞMA VE SONUÇ: Fetal ekokardiyografik inceleme esnasında ölçülen anormal DV pik hız indeksi postnatal dönemde fonksiyonel olarak kapanmayacak olan foramen ovalenin erken bir göstergesi olarak kullanılabilir.

TARTIŞMA VE SONUÇ: Umbilikal ven kateterinin pek çok yararının yanında trombüs, enfeksiyon, kanama, aritmi, portal hipertansiyon gibi komplikasyonlara neden olabilir. Bebeklerin bu yönden çok yakın takip edilmesi ve erken müdahale edilmesi önemlidir.

Figür 1

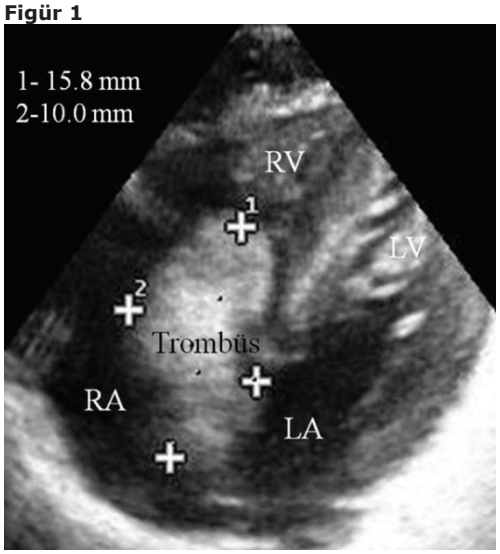

Sağ atriyum içinde ve kısmen sağ ventriküle geçmiş dev trombüs görülmekte

P-250

Prematüre Bebekte Sağ Atriyum İçinde Kateter İlişkili Dev Trombüs

Fatih Şap[1], Zeynel Gökmen[2], Ahmet Sert[1], Eyüp Aslan[1], Dursun Odabaş[1]

[1]Konya Eğitim ve Araştırma Hastanesi, Çocuk Kardiyoloji Ünitesi, Konya
[2]Konya Eğitim ve Araştırma Hastanesi, Yenidoğan Ünitesi, Konya

GİRİŞ-AMAÇ: Umbilikal ven kateterizasyonu kritik hasta yenidoğanlar ve prematüre bebeklerde sıkça kullanılan ve kolay uygulanabilen bir yöntemdir. Bebeğe sıvı, ilaç ve besin desteği yapabilme kolaylığı sağlamaktadır. Umbilikal ven kateteri sonrası erken dönemde sağ atriyum içinde dev trombüs gelişen çok düşük doğum ağırlıklı prematüre bir olgu sunulmuştur.

OLGU: Otuz-üç yaşında annenin ilk gebeliğinden ikiz eşi olarak 31 haftalık 1115 gram sezeryan ile dünyaya gelen kız bebek yenidoğan servisine yatırıldı. Nazal CPAP ile izlenen 1. ve 3. gün kontrolleri normal olan bebeğin 7. gün kontrolünde genel durumunun stabil olmasına rapmen CRP ve prokalsitonin değerinde belirgin yükselme ve trombositlerde düşme olmasından dolayı kültürleri alınıp antibiyoterapi başlandı. Bu arada yapılan ekokardiyografilerinde (3. ve 7. gün) sadece patent foramen ovale saptandı. Ancak bir gün sonra batın distansiyonu gelişen olguda nekrotizan enterekolit düşünüldü ve oral alımı kesilip antibiyoterapisi revize edildi. Tekrarlanan ekokardiyografide inferior vena kava (IVC) içindeki göbek kateterinden uzanan sağ atriyum içinde ve kısmende triküspit kapağa kadar gelen 1x1,5 cm boyutlarında dev trombüs görüldü (Figür 1). Sağ kalp dolumunu etkilese de kısmen kan girişine izin vermekteydi. Genel durumunun iyi olmamasından dolayı cerrahi olarak müdahale edilemedi. Kateter çekilmesi düşünüldü, ancak trombüsün boyutunun IVC'nin çapından daha büyük olması ve kateter çekildiğinde emboli veya IVC içini tıkama ihtimalinden dolayı konservatif yaklaşım tercih edildi. Öncelikle heparin infüzyonu başlanan olgunun izleminde trombüs boyutunun azalmamasından dolayı doku plazminojen aktivatörü tedavisi başlandı. Ancak bir gün sonra olguda bradikardi ve saturasyon düşüklüğü gelişmesi üzerine yapılan ekosunda trombüsün pulmoner artere emboli olduğu gözlendi. Pulmoner artere çok minimal kan geçişi mevcuttu, bunun üzerine prostoglandin infüzyonu ile duktus arteriyozusun açılması amaçlandı, ancak duktusun açılmadığı gözlendi ve olguda kardiyak arrest gelişmesi üzerine yapılan müdahaleye rağmen hayatını kaybetti.

P-251

akut romatizmal ateşli çocuklarda '' bnp ve nöron spesifik enolaz'' ilişkisi

Şeref Olgar[1], Aslı Mutlugün[2], Ergül Belge Kurutas[3], Ekrem Guler[2], Mehmet Davutoğlu[2], Cengiz Dilber[2]

[1]KSU Tıp Fakültesi Pediatrik Kardiyoloji Bilim Dalı
[2]KSU Tıp Fakültesi Çocuk Sağlığı ve Hastalıkları Anabilim Dalı
[3]KSU Tıp Fakültesi Biyokimya Anabililm Dalı

Akut romatizmal ateş (ARA) olgularında MSS kendisine karşı gelişen immünolojik enflamasyondan etkilendiği (özellikle bazal ganglionların etkilenmesi ile Sydenham Kore) gibi, perfüzyonunu sağlayan kalp etkilenmesi (miyokardit, aritmi, perikardial efüzyon vs) ve kalp yetersizliğinden etkilendiği bilinmektedir. Bilinen bir hastalığı olmayan sağlıklı ancak ilk defa merkezimizde tanı alan (G1) olgular (n=32) geçirilmiş hastalığı olan romatizmal kalp hastası (RKH) (G2) (n=32) ve göğüs ağrısı yakınması (G3) ile başvuran ancak tetkiklerle sağlıklı kabul edilen çocuklarla (n=30) kıyaslandı.Olgular nöron spesifik enolaz (NSE) ve S100β protein denilen MSS patolojilerinde arttığı bilinen faktörlerle incelendi.G1 olgularının % 68,75'ini kardit, % 21.88'ini kore ve % 9.38'ini artritli olgular oluşturmaktaydı. Pro-BNP'nin bu grupta G2 olgularındaki seviyenin 4 katı, G3 olgularından ise 8 kat daha yüksek olduğu görüldü ($p>0.05$). Bu grubun izole karditli grubunda Pro-BNP'nin korea'lı grubun yaklaşık 8 katı kadar yüksek olduğu saptandı ($p>0.05$). Konvansiyonel ekokardiyografik değerlendirmelerde kapak yetersizliklerinin dışında diğer gruplardan anlamlı farklılık saptanmazken, erken dönemde miyokard performans indeksinin (MPI) etkilenmediği buna karşın erken safhada TAPSE indeksinin G1 olgularında KKY varlığında ciddi düştüğü ($p<0.05$) tespit edildi. Bu grupta NSE düzeyinin G2 ($p<0.005$)

ve G3 (p<0.05) olgularından daha yüksek olduğu saptanırken geçirilmiş grup ile kontrol grubu arasında farklılık gözlenmedi (p>0.05). NSE'ın Pro-BNP değeri yüksek seyreden ve KKY'i olan olgularda yüksek olduğu tespit edildi (p<0.05). S100β'nın ise G1 olgularında RKH olan gruptan yüksek olmasına karşın farklılık göstermediği saptanırken (p>0.05), hem G1 (p<0.005) hem de G2'te (p<0.005) G3 olgularından daha yüksek olduğu bulundu. Ayrıca Pro-BNP değeri yüksek KKY'i olan olgularda S100β oranının yüksek olduğu gözlemlendi (p<0.05)..Sonuç olarak; MSS ARA olgularında etkilenmektedir ve bu etkilenme sadece Syndenham Kore'siyle sınırlı değildir. Bu çalışma ile akut enflamasyon bulgularının yüksek olduğu dönemde kompansatuar mekanizmaların yetersiz olduğu ve kalbin sistolik ile diyastolik fonksiyonların bozulduğu ARA'nın erken dönemlerinde NSE ve S100β artmaktadır. Hastalar bu dönemde diğer organlarla birlikte MSS hasarını önlemek yönünden incelenmeli ve desteklenmelidir.

Şekil 1: Hastanın epidermodisplazia verrusiformise ait cilt lezyonları görülmektedir.

Şekil 2: Toraks BT'de arkus aortanın ileri derecede ektazik ve içinde kalsifiye plaklar olduğu izlenmektedir.

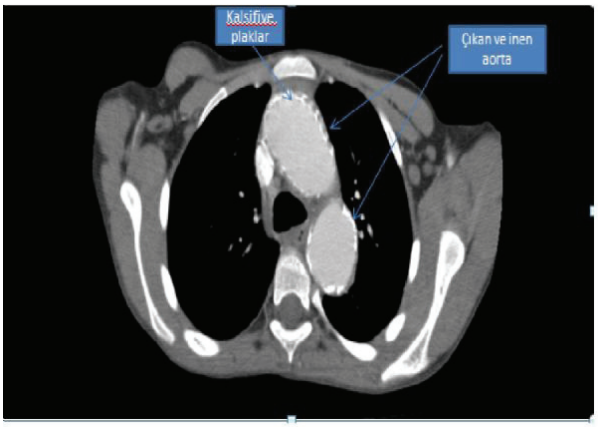

P-252

Epidermodisplazia Verrusiformis ile Ciddi Aort Dilatasyonu ve Yaygın Kalsifikasyon Birlikteliği

Hasan Demetgül[1], Olgu Hallıoğlu[1], Ümit Türsen[2], Meltem Nass Duce[3], Barış Akbaş[1]

[1]Mersin Üniversitesi, Pediatrik Kardiyoloji Bilim Dalı, Mersin
[2]Mersin Üniversitesi, Dermatoloji Anabilim Dalı, Mersin
[3]Mersin Üniversitesi, Radyoloji Anabilim Dalı, Mersin

GİRİŞ-AMAÇ: Epidermodisplazia Verrusiformis otosomal resesif geçişli, genodermatoz gurubundan, immün anormallikle seyreden, genellikle Human Papilloma Virüs ile yayılan ve ender görülen bir hastalıktır. Deri bulguları dışında, skuamöz hücreli karsinom geliştirme riski bildirilmiş ancak kardiyak tutulum bildirilmemiştir. Bu raporda, epidermodisplazia verrusiformis ile birlikte nedeni açıklanamayan ciddi aort dilatasyonu ve yaygın kalsifikasyon birlikteliği literatürde rastlanmadığı için sunulmaya değer bulunmuştur.

OLGU: 13 yaşında çabuk yorulma şikayeti ile bölümümüze başvuran erkek hastanın 2 sene önce primer hipertansiyon tanısı aldığı (TA:150/100mmHg) ve kaptopril tedavisi ile kontrol altında olduğu öğrenildi. Dört yaşında hiperpigmente papül plaklarla epidermodisplazia verrusiformis tanısı alan hastanın kardiyolojik muayenesinde mezokardiyak odakta 2/6 dereceden kısa sistolik üfürüm dışında özellik saptanmadı. Ayrıca, HBs Ag(+), Anti HCV (+) ve lipid profili normal idi. Ekokardiyografik değerlendirmede; Sol ventrikülde hipertrofi, sol ventrikül miyokard disfonksiyonu (EF%58) saptandı ve arkus aortanın net değerlendirilememesi üzerine hastaya Toraks BT yapıldı. BT sonucunda arkus aortanın geniş olduğu ve aortanın içinde yaygın kalsifikasyonlar saptandı. Yapılan MR anjioda''Aortik kapak ve sinüs valsalva düzeyinin normal olduğu ve çıkan aortadan abdominal aorta proksimal kesime kadar aortada genişleme ve duvar düzensizliği izlendi.

TARTIŞMA VE SONUÇ: Tuberoskleroz gibi genodermatozlarda veya lentigo gibi keratodermatozlarda veya psöriazis gibi yaygın emflamatuvar deri hastalığının son yıllarda özellikle kardiyovasküler tutulum ile beraber seyrettiği gösterilmiştir. Ancak epidermodisplazia verrusiformis ile birlikte kardiyak tutulum tanımlanmamıştır. Ciddi aort dilatasyonu ve yaygın kalsifikasyonlar olan hasta bu iki antitenin birlikteliğine dikkat çekmek için sunulmuştur.

P-253

Ailede Hipertansiyon Öyküsü Olan Çocukların Egzersiz Testi Yanıtları

Münevver Yılmaz[1], Ümit Pirim[2], Mecnun Çetin[1], Seniha Kiremitçi[3], Şenol Coşkun[1]

[1]Celal Bayar Üniversitesi Hafsa Sultan Hastanesi Çocuk Kardiyoloji Bilim Dalı
[2]Celal Bayar Üniversitesi Hafsa Sultan Hastanesi Çocuk Sağlığı ve Hastalıkları Anabilim Dalı
[3]Celal Bayar Üniversitesi Hafsa Sultan Hastanesi Çocuk Endokrinoloji Bilim Dalı

GİRİŞ-AMAÇ: Ailede hipertansiyon öyküsü olan çocuklarda istirahat halinde belirlenemeyen kan basıncı yüksekliklerinin erken saptanması, tedaviye başlanma ve komplikasyonların önlenmesi açısından önem taşır. Efor testi, egzersizin ortaya çıkardığı kan basıncı yüksekliklerini saptayabilen invazif olmayan, ucuz bir yöntemdir. Bu çalışmanın amacı, ailede hipertansiyon öyküsü olan çocuklarda efor testine verilen kan basıncı yanıtının risk faktörü olmayan çocuklardan farkının saptanması ve bu bulgular ışığında egzersiz stratejisinin belirlenmesidir.

GEREÇ VE YÖNTEM: Çalışmamıza 8-16 yaşları arasındaki normotansif 60 çocuk alındı. Ailesinde hipertansiyon öyküsü olan 30 çocuk hasta grubunu, olmayan 30 çocuk ise kontrol grubunu oluşturdu. Ekokardiyografi çekildi, istirahat halinde kan basıncı ölçümü ve Bruce protokolü uygulanarak efor testi yapıldı. Obez ve fazla kilolu çocuklar çalışmaya alınmadı. Çalışma için yerel etik kurul onayı alındı.

BULGULAR: Hasta ve kontrol grubundaki çocukların ortalama yaşları sırasıyla 12.0±2.8 yıl ve 11.7±1.8 yıldı. İstirahatte ölçülen sistolik kan basıncı hasta grubunda kontrol grubundan anlamlı yüksekti (sırasıyla 99.5±6.7 mmHg ve 95.3±8.0; p=0.03; CI=0.38-8.02). Diyastolik kan basıncı ortalamalarında gruplar arasında anlamlı fark saptanmadı (p=0.53; CI=-1.51-2.91). Efor testi sırasındaki maksimum kalp hızı ortalaması hasta grubunda kontrol grubundan anlamlı yüksekti (sırasıyla 181.5±20.3 vuru/dk ve 170.4±22.7 vuru/dk; p=0.05; CI=0.01-22.3). Hasta ve kontrol grubundaki çocukların efor sırasındaki ortalama maksimum sistolik ve diyastolik kan basınçları sırasıyla 147.8±18.5 mmHg, 80.7±12.2 mmHg ve 151.5±20.4 mmHg, 79.4 ± 16.1 mmHg idi. Efor sırasındaki kan basınçlarında iki grup arasında anlamlı fark bulunmadı (p= 0.47 ve p=0.72).

TARTIŞMA VE SONUÇ: Çalışmamızın sonuçları ailesinde hipertansiyon olan ve olmayan normotansif çocukların eforla sistolik ve diyastolik kan basıncı yanıtlarında farklılık olmadığını göstermektedir. Çalışmamızın küçük yaş grubunda çocukları da içermesi yaşla birlikte damar duvarında meydana gelen fiziksel değişikliklerin henüz oluşmaması nedeni ile farklılığın saptanmamış olabileceğini düşündürmüştür. Çalışmamızda aile öyküsü olan çocukların istirahat sistolik KB'nın anlamlı yüksek bulunması aile öyküsünün HT ile ilişkisini vurgulamaktadır. Ayrıca efor testi sırasında çocukların hiç birinde komplikasyon izlenmemiştir. Çalışmamızın sonucu ailesinde hipertansiyon öyküsü olan çocuklarda egzersiz kısıtlamasının gerekmediğini düşündürmektedir.

P-254

Hipoplastik Sol Kalp Sendromu'nda maternal oksijen tedavisinin asendan ve transvers aorta çapı gelişimi üzerine etkisi; geç gebelik dönemde matematiksel modelleme

Berk Yiğit[1], Ahmet Şaşmazel[2], Ali Rıza Karaci[2], Kerem Pekkan[1], Numan Ali Aydemir[2], Buğra Harmandar[2], Ahmet Çelebi[2], İbrahim Yekeler[2]

[1]Koç Üniversitesi Makine Mühendisliği Bölümü
[2]Dr. Siyami Ersek Göğüs Kalp Damar Cerrahisi Eğitim ve Araştırma Hastanesi

GİRİŞ-AMAÇ: Hipoplastik Sol Kalp Sendromu (HSKS), asendan ve transvers aort, aort kapağı, sol karıncık ve mitral kapağını içeren kalbin sol tarafında gelişim azlığından kaynaklanır. Ductus arteriosus'un (DA) patent kalmasının sağlanması fetal dönemde aortik arch'ın gelişmesi için önemli olabilir. HSKS hastaları ile yapılan bir çalışmada, üçüncü trimesterde uygulanan materno-fetal hiperoksijenasyon (HO) tedavisi fetal pulmoner vasodilatasyon ve buna bağlı olarak pulmoner venöz dönüşte artış sağlamıştır. Oksijen tedavisinin maternal hayatta DA üzerinde dilatasyon etkisi vardır ve bu nedenle de hipoplastik asendan ve transvers aorta daha fazla kan akımı sağlanarak gelişiminin incelememesi amaçlanmıştır.

GEREÇ VE YÖNTEM: Kongenital hastalıkların fetal zamandaki kompleks dolaşım sistemleri biyo-mühendislik araçlarından biri olan lumped parameter modeli (LPM) ile zamana bağlı akış ve basınç analizleri gerçekleştirilerek incelenebilir. LPM modeli fetal dolaşım konfigürasyonunu simüle edilecek şekilde hazırlandı. Fetal dönemde damarların oksijen seviyesine bağlı olarak dirençlerindeki adaptasyonlar özel fonksiyonlarla modellendi. Karşılaştırmalı çalışmada bir grup tavuğa embriyo döneminde oksijen verilmiş diğer gruba ise verilmemiştir.

BULGULAR: Değişik plasental oksijen seviyeleri için DA ve asendan ve transvers aortik damarların çaplarındaki gelişim tahmin edildi. Hipotezimizde önerilen oksijen uygulaması ile distal transvers aorttan geçen retrograde akış artırılabileceği ve bu sayede hipoplasik aort'un yeniden yapılanmasının sağlanabileceği gösterildi. Featl hayatta DA'nın damar içi çapının vücuttaki oksijen yoğunluğuyla beraber genişlediği bilinmektedir. Yaptığımız ön çalışmada DA'nın çapındaki %50'lik büyümeyle birlikte distal transvers aorttan geçen retrograde akışın %5-7 arttığını, %100'lük büyümeyle %6-8 arttığını; DA'nın çapındaki %50'lik bir küçülmeyle distal transvers aorttan geçen retrograde akışın %30 azaldığını gözlemledik. Bu sonuçlar doğrultusunda DA'nın akışa geçirgenliğinin distal transvers aorttan geçen retrograde akış üstünde olumlu etkisi olduğunu gördük. Hemodinamik performans ve detaylı akış ve damar içi basınç değişiklikleri, DA'daki oksijen konsantrasyonu karsılaştırmalı olarak hesaplandı.

TARTIŞMA VE SONUÇ: LPM matematik modeli kullanılarak, bu çalışmada, Hipoplastik Aorta'da doğumdan önce hızlı gelişme potansiyeli incelenmiştir. Oksijen uygulaması sonucunda oluşan akış profillerinin hipoplasik aort'un büyümesi üzerinde etkili olacaktır.

P-255

Vena Kava İnferiorda yaygın kalsifikasyon ile seyreden bir Shimke İmmunoosteodistrofi vakası

Şeref Olgar[1], Mehmet Davutoğlu[2], Ekrem Güler[3]

[1]KSU Tıp Fakültesi, Pediatrik Kardiyoloji Bilim Dalı
[2]KSU Tıp Fakültesi, Pediatrik Yoğun Bakım Bilim Dalı
[3]KSU Tıp Fakültesi, Çocuk Acil Bilim Dalı

Schimke-immuno-osseous dysplasia (SIOD) kromatin remodeling proteinlerdeki mutasyon sonucu gelişen bir multisistem hastalıktır. Klinik bulgular; spondyloepifizyel displazi ile disproporsiyonel büyüme geriliği, fokal ve segmental glomerulosklerozisle seyreden nefrotik sendrom ve hücresel immune yetersizliktir. Bildirilen en önemli komplikasyonları damar tıkanıklığı ve yaygın aterosklerozis ve kalsifikasyondur. Arterlerde erken yaşlardan itibaren kalsifikasyon gelişen SIOD vakalarda vena kava kalsifikasyonu bildirilmemiştir. Burada; ateş, vücudunda şişlik, büyüme-gelişme geriliği yakınmaları ile başvurmuş, nefrotik sendromla beraber sepsis tanısı ile izleme alınmış ve vena kava inferiorda yaygın kalsifikasyon saptanmış 12 yaşındaki bir vaka literatür eşliğinde tartışılmıştır

P-256

Vazovagal Senkoplu Hastaların Orta Dönem İzlemleri

Ömerhan Başpınar[1], Cem Karadeniz[2], Barış Güven[2], Rahmi Özdemir[2], Ünal Utku Karaarslan[1], Önder Doksöz[2], Yılmaz Yozgat[2], Mehmet Küçük[2], Timur Meşe[2], Nurettin Ünal[1]

[1]İzmir Dr. Behçet Uz Çocuk Hastalıkları Eğitim ve Araştırma Hastanesi,İzmir
[2]İzmir Dr.Behçet Uz Çocuk Hastalıkları Eğitim ve Araştırma Hastanesi, Çocuk Kardiyolojisi Bölümü,İzmir

GİRİŞ-AMAÇ: Vazovagal senkop en sık görülen senkop tipidir ve senkop nedeniyle araştırılan poliklinik hastalarının % 40 kadarını oluşturmaktadır. Bu çalışmada; vazovagal senkoplu hastaların en az 3 yıllık orta dönem izlemleri,izlemde tedavi yanıtları, senkop ve presenkop tekrarlama sıklığı,senkop nükslerine neden olan predispoze faktörler ve prognozunun değerlendirilmesi, bu hastaların izlemi ve tedavisine yönelik katkıda bulunacak bilgiler elde edilmesi amaçlandı.

GEREÇ VE YÖNTEM: Ocak 2008-Aralık 2009 tarihleri arasında Dr. Behçet Uz Çocuk Hastanesine senkop nedeniyle başvuran 285 hasta dosyası tarandı. Bunlardan ulaşılabilen ve vazovagal senkop tanısı kesinleşen 114 hasta çalışmaya alındı.

BULGULAR: Senkop nedeniyle araştırılan 285 hastada; vazovagal senkop %51.2, psikiyatrik psödosenkop %22.1, nörolojik kökenli senkop %14.4, kardiyak senkop %2.1, açıklanamayan senkop %10.2 sıklıkta saptandı. İzlem sonuçları değerlendirilen 114 hastanın kız (% 58.8), 47'si erkekti (%41.2), (kız/erkek oranı 1.4/1). Hastalarımızın başvuru yaş ortalaması 11.7±2.5 yıl olarak bulundu. İlk senkop yaşı ortalaması 11.3±2.5 bulundu. Cinsiyet faktörünün, prodromal semptomların varlığı ya da yokluğunun, tanı anında tilt yanıtının ve türünün senkop nüksüne ve izlemdeki senkop sayısına etkisi saptanmadı. Tilt testi sonrası senkop atak sayısında belirgin azalma görüldü. İlaç tedavisi başlanan 26 hastadan 15'inde takipleri boyunca senkop nüksü görülürken, ilaç başlanmayan 88 hastanın 16'sında senkop nüksü görüldü. İlaç tedavisi alan grupta senkop nüksü daha yüksek saptandı.

TARTIŞMA VE SONUÇ: Vazavagal senkop çoğunlukla benign seyirlidir ve tekrarlama eğilimi gösterebilir. Vazovagal senkopta başlangıç tedavisi, uyarıcı etkenlerden kaçınma eğitimi (sıcak ve kalabalık yerler, açlık, sıvı kaybı, ayakta durma vs),prodromal semptomları tanıma ve buna uygun pozisyon alma şeklindedir. Eğitim ve tavsiyeler, sıvı ve tuz alımının arttırılması çocukluk çağı vazovagal senkop için başarılı bir tedavi şeklidir. Sonuç olarak, bu çalışmada ilaç tedavisinin nüksleri önlemede etkili olduğunu ancak bunun istatistiksel olarak anlamlı olmadığını saptadık. Düşüncemiz vazavagal senkoplu hastalarda nüksleri önlemede non-medikal tedavinin öncelikli olduğu ancak sık tekrarlayan senkop atağı olan hastalarda ilave olarak kullanılacak β bloker tedavinin sürece olumlu katkı sağlayacağı yönündedir.

P-257

H1N1 İnfluenza A Enfeksiyonuna Bağlı Fulminan Miyokardit: Olgu Sunumu

Özlem Elkıran[1], Cemşit Karakurt[1], Serkan Fazlı Çelik[1], Cengiz Yakıncı[2], Halime Ermiştekin[2]

[1]İnönü Üniversitesi Tıp Fakültesi, Çocuk Sağlığı Ve Hastalıkları ABD, Çocuk Kardiyoloji BD, Malatya
[2]İnönü Üniversitesi Tıp Fakültesi, Çocuk Sağlığı Ve Hastalıkları ABD, Malatya

GİRİŞ-AMAÇ: Miyokardit, miyokardın inflamatuvar hastalığı olup koksaki virus B, adenovirus, sitomegalovirus ve parvovirus B-19 gibi virüsler, infeksiyöz nedenler arasında başlıca rolü rol oynamaktadır. Komplike olmayan mevsimsel influenza enfeksiyonu ise miyokarditin nadir bir nedenidir. Özellikle İnfluenza A enfeksiyonuna bağlı fulminan seyirli miyokardit oldukça nadirdir. Burada influenza A enfeksiyonuna bağlı fulminan miyokardit gelişen bir olgu sunulmuştur.

OLGU SUNUMU: 1 yaşında erkek hasta ateş, solunum sıkıntısı ve hipotansiyon nedeniyle hastanemiz çocuk yoğun bakım kliniğine kabul edildi. Öyküsünden yaklaşık 10 günden bu yana ateş, öksürük ve halsizlik yakınmalarının olduğu, 2 gündür genel durumunun bozulduğu ve solunum sıkıntısı geliştiği öğrenildi. Özgeçmişinden küçük ventriküler septal defekt nedeniyle kliniğimizde izlendiği öğrenilen hastanın soygeçmişinde özellik saptanmadı. Fizik muayenesinde genel durumu kötü, cilt rengi soluk, takipneik ve taşikardik idi. Vücut ısısı 38.8 °C, solunum sayısı 48/dk, kalp hızı: 188/dk, tansiyon arteriyel 52/32 mmHg saptandı. Laboratuvar incelemelerinde Hb:11g/dL Hct: %:33 Lökosit sayısı: 3.4x103, Platelet:247x103, CRP: 0.4 mg/L, troponin 0,9 ng/mL, myoglobin 951 ng/mL idi. AC grafisinde bilateral yaygın infiltrasyon vardı. EKG'sinde sinüzal taşikardi olan hastanın ekokardiyografisinde sol ventrikül dilate ve sistolik fonksiyonları azalmış (EF:% 42, KF:% 21), 1-2. mitral yetersizlik ve perimembranöz bölgede küçük ventriküler septal defekt saptandı. Nazoferenks sürüntü örneğinden bakılan H1N1 influenza A PCR pozitif olarak değerlendirildi. Kültürlerinde üreme olmayan hastanın diğer viral paneli ve metabolik taraması negatif idi. Bu bulgularla hastaya H1N1 influenza A enfeksiyonuna sekonder miyokardit ve pnömoni tanısı konuldu. Ampirik antibiyotik, oseltamivir, dopamin ve dobutamin tedavisi başlandı. Hastaya yüksek doz IVIG tedavisi verildi. Ancak bu tedaviler ile klinik bulgularında ve kardiyak fonksiyonlarında belirgin düzelme olmayan ve kardiyojenik şok tablosu devam eden hasta yatışının 4. gününde ex oldu

TARTIŞMA VE SONUÇ: H1N1 influenza A enfeksiyonu nadir görülen bir miyokardit nedeni olmakla birlikte küçük çocuklarda fulminan seyir gösterebilir. Bu nedenle miyokarditli hastalarda özellikle influenza epidemileri sırasında H1N1 influenza A enfeksiyonu da etyolojik ajanlar arasında düşünülmelidir.

P-258

Siyanotik doğuştan Kalp Hastalıklı Çocuklarda Demir Tedavisinin Viskozite Üzerine Etkileri

Semiha Terlemez[1], Fatma Sedef Tunaoğlu[1], Tayfun Göktaş[3], Ülker Koçak[2], Deniz Erbaş[3], Ayşe Deniz Oğuz[1], Serdar Kula[1], Rana Olguntürk[1]

[1]Gazi Üniversitesi Tıp Fakültesi Pediatrik Kardiyoloji Bilim Dalı
[2]Gazi Üniversitesi Tıp Fakültesi Pediatrik Hematoloji Bilim Dalı
[3]Gazi Üniversitesi Tıp Fakültesi Fizyoloji Anabilim Dalı

GİRİŞ-AMAÇ: Siyanotik doğuştan kalp hastalıklarında arteriyel oksijen saturasyonunun düşük olması kompanzatuar olarak hemoglobin ve hematokrit düzeylerinin artmasına neden olur, hematokrit değerlerinin çok yükselmesi, istenmeyen yan etki olarak kan viskoelastisitesinin artmasına neden olur. Artmış viskoelastisite ve diğer hematolojik problemler hem tromboz hem de kanamaya eğilimi arttırarak mortalite ve morbiditede önemli artışlara neden olur. Hastalarda demir eksikliği de sık görülen bir bulgudur. Demir eksikliğinin nedenleri, sekonder eritrositoz nedeniyle kemik iliğinden demirin aşırı tüketimi, sık görülen kanamalar ve tekrarlayan plazmaferezdir. Hastaların izleminde demir desteği genel bir yaklaşım olmakla birlikte demir desteği hematokrit düzeyinin artmasına yol açarak kısır döngü oluşturur. Hastaların izleminde demir tedavisinin gerekliliği ya da sınırları tartışma konusudur. Bu çalışmada, demir eksikliği olan siyanotik doğuştan kalp hastalığı olan çocuklarda demir tedavisinin viskoziteyi nasıl etkilendiğinin değerlendirilmesi amaçlanmıştır.

GEREÇ VE METOD: G.Ü.T.F Çocuk Kardiyoloji Bilim Dalı tarafından izlenmekte olan, siyanotik doğuştan kalp hastalığı tanısı olan 2-17 yaş arası çocuk hastalarımız çalışmaya dahil edildi. Çalışma kriterlerine uygun toplam 39 hasta değerlendirildi. Bu hastalarda tam kan sayımı ile birlikte, kan ferritin ve solubl transferin reseptör düzeyleri değerlendirildi. Ferritin ve solubl transferin reseptör düzeylerine göre demir eksikliği tanımı yapıldı. Demir eksikliği olan hastalara 4 mg/kg/gün oral, iki değerlikli demir tedavisi uygulandı. Hastaların demir tedavisi başlamadan önce ve tedaviden 3 ay sonra hematolojik değerlendirmeler ile birlikte viskoelastisite değerleri karşılaştırıldı. Viskoelastisitenin hangi hematolojik parametrelerden etkilendiği ve demir tedavisi ile ne yönde değişiklik gösterdiği değerlendirildi. Antikoagülan kullanan hastalar çalışmaya dahil edilmedi.

TARTIŞMA VE SONUÇ: Hastalarda demir tedavisinin, kan hematokrit düzeyini sınırlı miktarda arttırdığı ancak viskoelastisiteyi arttırmadığı aksine bir miktar azalttığı görülmüştür. Bunun yanı sıra demir tedavisi alan hastalarda, oksijen saturasyonunun arttığı, hiperviskozite bulgularının azaldığı görülmüştür. Hastalarda kan ferritin düzeyi solubl transferin reseptör düzeyi ile korele bulunmuştur. Bu durum hastaların demir eksikliği tanısında ferritin düzeyinin güvenilir bir parametre olduğunu göstermektedir.

P-259

Vazovagal senkop tanısında iki farklı tilt testi protokolünün karşılaştırılması

Özlem Kayabey, Ayşe Cantürk, Gürkan Altun, Köksal Binnetoğlu, Kadir Babaoğlu

Kocaeli Üniversitesi Tıp Fakültesi Pediatrik Kardiyolojisi Bilim Dalı

GİRİŞ-AMAÇ: Vazovagal senkop; özellikle adölesan dönemde sıklığı artan, çocukluk çağında sık görülen bir sorundur. Tilt testi ise tanı ve tedavi yaklaşımında yol gösterici ve oldukça etkin bir tekniktir. Senkoplu hastaların değerlendirilmesinde farklı tilt testi protokolleri kullanılmaktadır. Bu çalışmada Westminster ve İtalyan protokolleri ile yapılan tilt testi sonuçlarının karşılaştırılması amaçlanmıştır.

GEREÇ VE YÖNTEM: Kocaeli Üniversitesi Hastanesi Pediatrik Kardiyoloji Polikliniğimize bayılma yakınması ile başvuran, öykü, fizik muayene ve laboratuvar yöntemleri ile nedeni saptanmayan ya da vazovagal senkop ön tanısı ile tilt testi yapılan 6-18 yaş arası 293 hasta çalışmaya alındı. Hastaların 150'sinde Westminster (grup 1), 143'ünde ise İtalyan tilt testi protokolü (grup 2) uygulandı, sonuçlar karşılaştırmalı olarak değerlendirildi. Ayrıca sonuçlar yaş gruplarına göre ayrıntılı olarak incelendi. İstatistiksel değerlendirmede; student-t testi, ki-kare testi ve Mann-Whitney U testi kullanıldı.

BULGULAR: Tilt testi grupları arasında; yaş, cinsiyet, ilk senkop yaşı, senkop sayısı ve ilk senkoptan sonra tilt testi yapılana kadar geçen süre açısından anlamlı farklılık saptanmadı (p>0,05)(Tablo 1). Bu değişkenler yaş gruplarına göre karşılaştırıldığında; tilt testi yapılan yaş ve ilk senkop yaşı istatistiksel olarak anlamlı farklılık göstermekteydi (p<0,001). Tilt testi; Westminster protokolünde pasif fazda %67, aktif fazda %33, toplamda %64,7 oranında pozitif bulundu. Bu oranlar İtalyan protokolünde ise sırasıyla %46,3, %53,7 ve toplamda % 56,6 idi. Bu sonuçlar pozitiflik fazından bağımsız olarak iki grup arasında istatistiksel olarak farklı değilken (p=0,160), pozitiflik fazına göre incelendiğinde ise farklı bulundu (p=0,006) (Tablo 2).

TARTIŞMA VE SONUÇ: Vazovagal senkop tanısında ve tedavinin yönlendirilmesinde tilt testi önem taşımaktadır. İki farklı tilt testi protokolünün karşılaştırıldığı çalışmamızda; protokollerin sadece test pozitifliği açısından birbirine üstünlüğünün olmadığı gösterilmiştir. Test fazına göre olan farklılık ise Westminster protokolünde pasif fazın daha uzun olmasına bağlanmıştır. Farklılığın toplamda pozitiflik oranını anlamlı derecede değiştirmemesi nedeniyle gün geçtikçe uygulanması yaygınlaşan ve klinisyene zaman kazandıran İtalyan protokolünün kullanılabilirliğini destekler niteliktedir.

Tablo 1: Tilt testine göre grupların özellikleri

	Grup 1 (n:150)	Grup 2 (n:143)	p
TT yapılan yaş (ay)	148±34	155±38	0.115
Cinsiyet (kız)	n:100 (%66)	n:83(%58)	0.128
Senkop sayısı	3.8±4.7	3.2±3.7	0.288
Senkop süresi (ay)	8.5±10.6	12±15	0.055
İlk senkop yaşı (ay)	140±36	140±40	0.981

Tablo 2: Gruplara göre senkop mekanizmasının görülme oranları

	Negatif	Kardiyoinhibitör	Vazodepresör	Mikst
Grup 1 n (%)	53 (%35,3)	15 (%10)	34 (%22,7)	48 (%32)
Grup 2 n (%)	63 (%44,1)	17 (%11,9)	20 (%14)	43 (%30,1)

P-260

Konjenital Koroner Arteriyovenöz Fistül: 10 olgunun değerlendirilmesi

Önder Doksöz[1], Mehmet Küçük[1], Rahmi Özdemir[1], Barış Güven[1], Yılmaz Yozgat[1], Cem Karadeniz[1], Timur Meşe[1], Vedide Tavlı[2], Osman Nejat Sarıosmanoğlu[3], Emin Alp Alayunt[4]

[1]İzmir Dr. Behcet Uz Çocuk Hastalıkları ve Cerrahisi Eğt.-Arş. Hastanesi Çocuk Kardiyoloji Kliniği, İzmir
[2]Şifa Üniversitesi Tıp Fakültesi Çocuk Kardiyoloji Bölümü, İzmir
[3]İzmir Dr. Behcet Uz Çocuk Hastalıkları ve Cerrahisi Eğt.-Arş. Hastanesi Kalp Damar Cerrahisi Kliniği, İzmir
[4]Şifa Üniversitesi Tıp Fakültesi Kalp Damar Cerrahisi Bölümü, İzmir

GİRİŞ-AMAÇ: Koroner arteriyovenöz fistüller (KAVF), hemodinamik parametreleri etkileyen en sık konjenital koroner arter anomalileridir. Sıklığı %0.3-0.8'dir. Sağ koroner arter yada dallarından köken alan fistüller olguların %55'ini oluşturur. En sık sağ ventrikül olmak üzere %90'ı venöz dolaşıma açılır. Kalp yetmezliği, miyokardiyal iskemi, enfektif endokardit, aritmi ve rüptür gibi komplikasyonlar açısından yüksek risk taşıdığından özellikle erişkin dönemde klinik önemi fazladır.

GEREÇ VE YÖNTEM: Kliniğimizde 2008- 2012 yılları arasında KAVF tanısı alan 10 olgu geriye dönük olarak incelendi. Olguların demografik özellikleri, yakınma ve klinik bulguları, elektrokardiyografi, ekokardiyografi, anijografi bulguları ile uygulanan tedavi ve klinik seyirleri kaydedildi.

BULGULAR: İncelenen 10 olgunun yaşları 3 gün ile 14 yıl arasında idi. Olguların 4'ü kız 6'sı erkekti. Eforla göğüs ağrısı ve çabuk yorulma yakınması olan bir olgumuz dışındaki diğer 9 olgu asemptomatik idi. Asemptomatik olguların tümü üfürüm nedeniyle kliniğimize refere edilen hastalardı ve hepsinde devamlı üfürüm mevcut idi. İskemik bulguları olan semptomatik olgu haricindeki olgularımızın elektrokardiyografileri normaldi. Olgularımızın tümüne ekokardiyografi ile KAVF tanısı konuldu ve 9 olguya katater-anjiografi uygulandı. Fistül 5 olguda sol koroner arter (LCA), 4 olguda sağ koroner arter (RCA) ve 1 olguda sol sirkumfleks arter (Cx) kökenliydi, 6 olguda sağ ventriküle, 3 olguda ana pulmoner artere, 1 olguda sağ atriyuma açılmaktaydı. Ek konjenital anomali olarak 1 olguda tek koroner ostium (sol) 1 olguda aort koarktasyonu ve 1 olguda sekundum atriyal septal defekt vardı. Bir olgumuz (1. olgu) yenidoğan sepsisi nedeniyle kaybedildi. Dört olgumuza cerrahi kapatma uygulandı. Olguların demografik verileri ile tanı, tedavi ve izlem bulguları tablo 1'de özetlenmiştir.

TARTIŞMA VE SONUÇ: Tedavi stratejileri hakkında bir konsensus bulunmamaktadır. Cerrahi yada girişimsel kapatma tedavi seçenekleridir. Tedavi için belirlenmiş bir cut off Qp/Qs değeri yoktur. Asemptomatik ve küçük fistüllerin düşük risk faktörlerine sahip olması nedeniyle tedavinin olgu bazında değerlendirilerek izlem yada tedavi seçeneğinin buna göre belirlenmesi gerektiğini vurgulamak istiyoruz

Resim 1

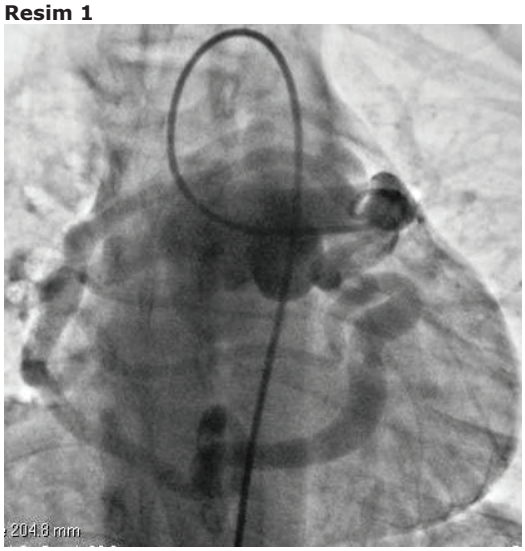

Resim 1: Anjiografide sol ve sağ koroner arterlerin dilate, sağ koroner arterden kaynaklanan fistülün sağ ventrikül çıkış yoluna açıldığı izlenmektedir.

Tablo 1

Olgu	Yaş	Cinsiyet	Yakınma	Ek bulgu	Qp/Qs	KAVF traktı	Tedavi	İzlem
1	3 gün	Kız	-	Aort koarktasyonu	1	LCA→RV	Yok	Kaybedildi
2	13 ay	Erkek	-	-	1.4	RCA→RV	Yok	Semptomsuz
3	18 ay	Kız	-	LCA dilatasyonu	1.5	LCA→RV	Cerrahi (ligasyon)	Semptomsuz
4	3.5 yaş	Kız	-	Tek koroner ostium (sol)	1.88	LCA→RV	Cerrahi (ligasyon)	Semptomsuz
5	4 yaş	Kız	-	-	1.0	Cx→PA	Yok	Semptomsuz
6	4 yaş	Erkek	-	RCA dilatasyonu	Anjio yapılmadı	RCA→RV	Yok	Takipsiz
7	6.5 yaş	Erkek	-	ASD, RCA dilatasyonu	2	RCA→RA	Cerrahi (sütür)	Takipsiz
8	7 yaş	Erkek	-	-	1.55	LCA→PA	Yok	Semptomsuz
9	7 yaş	Erkek	-	-	1	LCA→PA	Yok	Semptomsuz
10	14 yaş	Erkek	Göğüs ağrısı	LCA ve RCA dilatasyonu	1.47	RCA→RV	Cerrahi (sütür+ligasyon)	EKG değişikliği+

Tablo 1: KAVF olgularının demografik verileri ile tanı, tedavi ve izlem bulguları

P-261

Bikuspit aortik kapaklı çocuklarda eritrosit deformabilitesinin değerlendirilmesi

Dolunay Gürses[1], Cem Becerir[1], Emine Kılıç Toprak[2], Gülten Erken[2], Melek Bor Küçükatay[2]

[1]Pamukkale Üniversitesi, Tıp Fakültesi, Çocuk Kardiyoloji BD, Denizli
[2]Pamukkale Üniversitesi, Tıp Fakültesi, Fiyoloji ABD, Denizli

GİRİŞ-AMAÇ: Bikuspit aortik kapak en yaygın görülen konjenital kardiyak malformasyondur. Aort koarktasyonu, diseksiyonu ve anevrizması gibi aort duvarı ile ilgili anomaliler hastalığa eşlik edebilir. Bu olgularda aortik anulusun ve asendan aort çapının genişlediği, asendan aort ve abdominal aort katılığının arttığı gösterilmiştir. Eşlik eden aort duvar anomalilerinin patogenezinde kistik medial nekroz ve apopitosis nedeniyle media tabakasındaki elastik liflerin aşırı kaybının rol oynadığı bildirilse de patogenezi tam olarak aydınlatılamamıştır. Bu çalışmada bikuspit aortik kapaklı çocuklarda eritrosit deformabilitesindeki değişiklikler değerlendirildi.

GEREÇ VE YÖNTEM: Bikuspit aortik kapaklı 30 olgu ile kontrol grubunu oluşturan 27 sağlıklı çocukta kesitsel olarak çalışma yapıldı. Eritrosit deformabilitesi ve agregasyonu lazer ışınlı optik hücre analizörü ile ölçüldü ve deformabilite 0.3-30 Pa kayma kuvvetleri arasında değerlendirildi.

BULGULAR: Eritrosit deformabilitesi 0.3, 0.53, 0.95, 1.69, 3, 5.33, 9.49, 16.87 ve 30 kayma kuvvetlerinde değerlendirildi. Bikuspit aortik kapaklı hastalarda 0.3, 0.53 ve 30 Pa kayma kuvveti dışındaki tüm kayma kuvvetlerinde eritrosit deformabilitesinin azaldığı izlendi ($p<0.05$).

TARTIŞMA VE SONUÇ: Bu sonuçlar; bikuspit aortik kapak ile eritrosit deformabilitesindeki ilişkiye işaret etmektedir. BAK olgularında periferik damarları da içeren daha geniş kapsamlı patofizyolojik çalışmaların yapılmasının uygun olacağı düşünülmektedir.

P-262

Metabolik sendromu olan veya olmayan obez çocuklarda Tei indeksi ve Epikardiyal yağ dokusu kalınlığı

Bülent Koca[1], Erdal Eren[2], Abdullah Solmaz[3], Mehmet Türe[3], Bülent Güzel[3], Gürkan Altun[4]

[1]Harran Üniversitesi Tıp Fakültesi Çocuk Kardiyoloji Bilim Dalı
[2]Harran Üniversitesi Tıp Fakültesi Çocuk Endokrinoloji Bilim Dalı
[3]Harran Üniversitesi Tıp Fakültesi Çocuk Sağlığı ve Hastalıkları Ana Bilim Dalı
[4]Kocaeli Üniversitesi Tıp Fakültesi Çocuk Kardiyoloji Bilim Dalı

GİRİŞ-AMAÇ: Epikardiyal yağ dokusunun ekokardiyogrik ölçümü visseral yağlanma ve kardiyovasküler sisteme ait risk faktörlerinin belirlenmesinde önemlidir. Bu çalışmanın amacı metabolik sendromu olan ve olmayan obez çocuklarda epikardiyal yağ dokusu ile sol ventriküle ait diastolik fonksiyonların belirlenmesidir.

GEREÇ VE YÖNTEM: Çalışmaya 30 metabolik sendromu olan ve 33 olmayan olmak üzere toplamda 63 obez hasta ve 31 sağlıklı kontrol alındı. Tüm olguların standart M-mode ekokardiyografik ölçümleri ve doku-doppler ekokardiyografi ile sol ventrikül diastolik fonksiyonları araştırıldı. Epikardiyal yağ dokusu parasternal uzun eksende sağ ventrikül serbest duvarından ölçüldü.

BULGULAR: Gruplar arasında yaş ve cinsiyet açısından fark yoktu. Metabolik sendromu olan ve olmayan obez çocuklarda miyokardiyal performans indeksi açısından fark yok iken bu indeks sağlıklı kontrollerden anlamlı derecede yüksekti (sırasıyla, 0.61±0.47; 0.62±0.41; 0.51±0.11; $p< 0.05$). Yine epikardiyal yağ dokusu kalınlığı metabolik sendromu olan ve olmayan obez çocuklarda istatistiksel olarak önemli bir farklılık göstermezken obez grupta sağlıklı kontrollerden yüksekti (sırasıyla, 0.64±0.23; 0.6±0.2; 0.27±0.12; $p< 0.001$). Miyokardiyal performans indeksi ile bel çevresi ($p < 0.05$, $r=0.46$), sol ventrikül kitlesi ($p=0.05$, $r=0.49$) ve vücut kitle indeksi ($p= 0.02$, $r=0.51$) arasında anlamlı korelasyon saptandı.

TARTIŞMA VE SONUÇ: Miyokardiyal performans indeksi ve epikardiyal yağ dokusu kalınlığı metabolik sendrom için tek başlarına birer kriter olarak önem arzetmemekte ancak her ikiside obeziteden etkilenmektedir.

P-263

Pulmoner Hipertansiyonun Sıçanların Kardiyak Fonksiyonları Üzerindeki Etkilerinin Torasik Elektiriksel Biyoempedans Yöntemi İle İncelenmesi

Derya Çıtırık[1], Belgin Büyükakıllı[2], Olgu Hallıoğlu[1], Serkan Gürgül[3], Bahar Taşdelen[4]

[1]Mersin Üniversitesi Tıp Fakültesi, Pediatrik Kardiyoloji Bilim Dalı, Mersin
[2]Mersin Üniversitesi Tıp Fakültesi, Biyofizik Anabilim Dalı, Mersin
[3]Gaziosmanpaşa Üniversitesi Tıp Fakültesi, Biyofizik Anabilim Dalı, Tokat
[4]Mersin Üniversitesi Tıp Fakültesi, Biyoistatistik ve Tıbbi Bilişim Anabilim Dalı, Mersin

GİRİŞ-AMAÇ: Torasik elektriksel biyoempedans (TEB), laboratuvar ve yoğun bakım ortamlarında çeşitli kardiyak fonksiyonların ölçümünde kullanılan güvenilir ve geçerli bir noninvaziv tekniktir. TEB, hipertansiyon ve kalp yetmezliği gibi birçok hastalığın değerlendirilme ve tedavisi sırasında hemodinamik parametrelerin monütörizasyonu amacıyla kullanılmaktadır. Çalışmada monocrotaline (MCT) ile PAH oluşturulan sıçanlarda, bosentan, sildenafil ve kombine tedavinin kardiyak fonksiyonlar üzerindeki etkileri TEB yöntemi ile değerlendirilmiştir.

GEREÇ VE YÖNTEM: Çalışmaya üç aylık Wistar cinsi erkek sıçanlar (n=60) alındı ve rastlantısal olarak beş gruba ayrıldı. Kontrol (Serum fizyolojik, SF) grubu dışındaki bütün sıçanlara subkutan MCT verildi. Dört hafta sonunda PAH gelişimi ekokardiyografi (EKO) ile izlenerek; bir gruba bosentan; diğer bir gruba sildenafil; ve başka bir gruba da bosentan ve sildenafil tedavisine birlikte başlandı. PAH oluşturulan üçüncü gruba ise (MCT) herhangi bir tedavi uygulanmadı. Tüm sıçanların başlangıç, dördüncü hafta ve tedavi sonrası yedinci haftada triküspid yetersizliğinden hesaplanan sağ ventrikül basınç (RVP) ve TEB [toplam damar periferik direnç indeksi (TPRI), atım hacmi indeksi (SI), kardiyak output (CO) ve indeks (CI), kontraktilite indeksi (IC), torasik sıvı hacmi indeksi (TFCI), kalp hızı (HR)] ölçümleri alındı.

SONUÇ: Grupların RVP ve TY ölçümleri karşılaştırıldığında, SF grubuna göre MCT uygulanan tüm gruplara ait ortalamaların dördüncü haftadan itibaren önemli derecede arttığı ve bu artışın, sildenafil grubunun RVP ölçümü hariç olmak üzere, yedinci haftaya kadar korunduğu saptandı (P<0,05). Benzer ilişki anılan parametrelere ait grup içi değişimlerde de gözlendi (P<0,05). SF grubuna ait başlangıç TPRI ortalaması dördüncü haftaya göre yüksekti (P<0,05). Benzer bir ilişki SF ve kombine gruplarının başlangıç TPRI ortalamaları arasında da saptandı (P<0,05). Ayrıca SF grubuna ait yedinci hafta TPRI ortalamasının sildenafil grubuna göre yüksek olduğu saptandı (P<0,05). Gerek gruplar arası gerekse grup içi değişimler açısından SI, CO, CI, IC, TFCI ve HR parametrelerinde anlamlı bir fark saptanmadı.

TARTIŞMA: Sonuç olarak, sıçanların kardiyak fonksiyonları üzerine PAH'un herhangi bir fizyolojik defekt oluşturmadığı veya oluşan defektin fizyolojik süreçlerle kompanse edildiği söylenebilir.

P-264

Head-up tilt testinde ortastatik entolerans bozukluğu gösteren çocuk hastalarda oral rehidratasyon tuzu, propranalol tedavisinin kısa dönem etkinliği

Yılmaz Yozgat, Utku Karaarslan, Önder Doksöz, Rahmi Özdemir, Cem Karadeniz, Mehmet Küçük, Barış Güven, Timur Meşe, Nurettin Ünal

İzmir Dr. Behçet Uz Çocuk Hastalıkları ve Cerrahisi Eğitim ve Araştırma Hastanesi Çocuk Kardiyoloji Kliniği, İzmir

GİRİŞ-AMAÇ: Bu çalışmanın amacı head –up tilt table testinde ortastatik entolerans(OI) bozukluğu saptanan ve farklı hemodinamik patern gösteren çocuk hastalarda oral rehidratasyon tuzu, propranalolden oluşan tedavi rejiminin kısa dönemdeki etkinliğinin değerlendirilmesidir.

GEREÇ VE YÖNTEM: Hastalar farklı hemodinamik paternlerine göre gruplara ayrıldı. Grup 1 hastalar tilt masası upright pozisyona getirildikten sonraki ilk 5 dakika içinde 40 vuru/dk ve daha fazla nabız artışıyla beraber ortastatik entolerans semptomu(baş dönmesi,göz kararması) gösterten hastalardı(pediatrik OI grubu, 28 kişi), Grub 2 hastalar pediatrik OI kriterlerinin yanında tilt masası upright pozisyona getirildikten sonraki ilk 5 dakika içinde nabızın 13 yaş ve altında >120,14 yaş ve üstündeki hastalarda >130 vuru/dk üzerinde olduğu hasta grubu idi(Pediatrik Postural Ortastatik taşikardi sendromu (POTS) grubu,24 kişi). Grup 3 ise tilt testinde pediatrik POTS'un nabız artışı kriterlerini karşılayan fakat semptom göstermeyen hastalardan oluştu (kontrol grubu,26 kişi). Grup 1 ve Grup 2'ye rehidratasyon tuzu ve propranalol tedavisi beraber verildi. Kontrol grubu olan Grup 3'e ise sadece rehidratasyon tuzu tedavisi verildi. Hastaların rehidratasyon tuzu ve propranonol tedavisine yanıt oranları değerlendirildi.

SONUÇ: Gruplar arasında yaş, cinsiyet, BMI, tedavi öncesi bayılma sıklığı arasında istatistiksel olarak anlamlı fark saptanmadı. Tüm gruplarda tedavi sonrası bayılma sıklığı tedavi öncesine göre anlamlı olarak azalmış saptandı. Grupların tedavi öncesi ve sonrası bayılma sayısı ortancaları grup 1 için 3 vs 0 (P < 0.01), grup 2 için 3 vs 0 (P < 0.01), grup 3 için 3 vs 0 (P < 0.01) saptandı. Grupların tedaviye cevapları gün içinde OI semptomu oluşma sıklığını esas alan puanlama sistemine göre yapıldığında OI grubunda POST ve kontrol grubuna göre istatistiksel olarak anlamlı olarak düşük saptandı.(p <0,01, p= 0,03 respectively)

TARTIŞMA: Ortastatik entolerans bozukluğu gösteren çocuk hastalarda rehidratasyon tuzu, propranalol tedavinin senkop sıklığını azaltmakta etkili olduğu saptandı. pediatrik OI grubunun tedaviye daha az cevap vermesinin bu grubun farklı patofizyolojiye, hemodinamik paterne sahip olmasına bağlı olabileceği düşünüldü.

P-265

Heparin kullanımına bağlı trombositopeni ve ALT, AST yüksekliği:Olgu sunumu

Derya Arslan, Osman Güvenç, Derya Çimen, Bülent Oran

Selçuk Üniversitesi Tıp Fakültesi, Çocuk Kardiyoloji BD, Konya

GİRİŞ-AMAÇ: Heparine bağlı trombositopeni (HİT), heparin tedavisinin önemli ve ölümcül olabilen bir komplikasyonudur. Bununla birlikte, heparin ilişkili serum transaminaz yüksekliği ise genellikle asemptomatiktir. Literatürde, çocuk ve ergenlerde fraksiyone olmayan heparin ile ilişkili serum transaminaz yüksekliği ve trombositopeni birlikteliği olan vaka sunumuna çok azdır. Bu yazıda, çok nadir görülen fraksiyone olmayan heparin ile ilişkili serum transaminaz yüksekliği ve trombositopeni birlikteliğine değinmek istedik.

YÖNTEM-BULGULAR: KVC kliniğinde perimembranöz VSD, sekundum ASD ve pulmoner arteriyel hipertansiyon tanılarıyla pulmoner band operasyonu geçiren 7 aylık erkek hasta, postoperatif 3. günde solunum sıkıntısı olması nedeniyle servisimize devralındı. Fizik muayenede dispneik ve taşipneik görünümdeydi, kan basıncı: 85/60 mmHg, nabız:120/dakika ve solunum sayısı: 52/dakika idi. Alt ekstremite muayenesinde sol bacakta soğukluk vardı. Sol extremite nabızları sağa göre zayıftı. Bilateral alt ekstremite venöz doppler ultrasonografisi (USG) normalken, bilateral alt ekstremite arteriyel doppler ultrasonografisi (USG)'nde, sol bacak common femoral arter, popliteal arter, a. tibialis posteriyor ve a. dorsalis pediste renk dolumu izlenememekle beraber akım spektrumu alınamadı. Hemogram ve biyokimya tetkikinde özellik yoktu. Hastaya fraksiyone olmayan heparin yüklemesi yapılarak ardından idame infüzyon dozuna geçildi. Heparin tedavisinin 2. gününde trombositopeni ve ALT, AST yüksekliği gelişti. Ortaya çıkış zamanı ve trombositopeni yapabilecek diğer tüm nedenlerin dışlanması üzerine olgunun mevcut laboratuar bulguları heparine bağlandı. Unfraksiyone heparin tedavisi kesilerek yerine düşük molekül ağırlıklı heparin başlandı. Takiplerde hastanın trombositopenisi ve ALT, AST yüksekliği düzeldi. Tekrarlanan bilateral alt ekstremite arteriyel doppler USG incelemesinde akım spektrumlarının normal fazik karekterde olduğu görüldü.

TARTIŞMA VE SONUÇ: Fraksiyone olmayan heparin tromboembolik olayların önlenmesinde ve tedavisinde yaygın olarak kullanılan bir antikoagülandır. Bununla birlikte heparin kullanan hastalar ilaca bağlı gelişebilecek yan etkiler açısından yakından takip edilmelidir.

P-266

Antiepileptik İlaçların Kardiyovasküler Sisteme Etkilerinin İncelenmesi

Filiz Ekici[1], Begüm Avcı[3], Sancar Eminoğlu[1], Abdullah Kocabaş[1], İbrahim İlker Çetin[1], Ebru Arhan[2], Nilgün Çakar[3]

[1]Ankara Çocuk Sağlığı ve Hastalıkları Hematoloji Onkoloji Eğitim Araştırma Hastanesi, Çocuk Kardiyoloji Bilim Dalı, Ankara
[2]Ankara Çocuk Sağlığı ve Hastalıkları Hematoloji Onkoloji Eğitim Araştırma Hastanesi, Çocuk Nörolojisi Bilim Dalı, Ankara
[3]Ankara Çocuk Sağlığı ve Hastalıkları Hematoloji Onkoloji Eğitim Araştırma Hastanesi, Ankara

GİRİŞ-AMAÇ: Klinikte sık kullanılan antiepileptik ilaçların kardiyovasküler sistem üzerine etkilerini inceleyen yeterli araştırma bulunmamaktadır. Bu çalışmada kliniğimizde Valproik Asit (VPA), Karbamazepin (KBZ) ve Oksakarbazepin (OKSC) tedavisinin çocuk olgularda kardiyovasküler sistem üzerine etkilerinin araştırılması amaçlanmıştır. Materyal Metod; Çalışmamızda Ocak 2011-Eylül 2011 tarihleri arasında Çocuk Nöroloji Bölümü'nde epilepsi tanısı alarak yeni tedavi başlanan 53 hasta prospektif olarak incelendi. VPA 21 olguya, KBZ 16 olguya ve OKSC 12 hastaya verildi. Her üç gruptaki hastaların tanı anında ve tedavinin 12. ayında elektrokardiyografi, ekokardiyografi bulguları, 24 saat ritim ve tansiyon holter monitörizasyon bulguları karşılaştırıldı. Bulgular; Hastaların yaş dağılımı 4 ile 15 arasında olup yaş ortalaması 9,5±3,7 yaş idi. Elektrokardiyografik incelemede VPA ve OXZ grubunda kalp hızında tedavinin 12. ayında anlamlı azalma($p<0,001$, $p=0.0002$) ve tedavinin 12. ayındaki PR intervalinde artış belirlendi($p<0,001$ve$p=0,012$). Her üç gruptada QTc intervalinde tedavi öncesi ve sonrasında belirgin farklılık belirlenmedi. Ritm holter monitorizasyonuyla VPA, KBZ ve OKZ grubunda tedavinin 12. ayındaki minimum kalp hızı anlamlı derecede azaldığı belirlendi ($p=0,015$, $p=0,049$ ve $p= 0.007$). KBZ grubunda tedavinin 12. ayındaki ortalama kalp hızında anlamlı derecede azaldığı belirlendi($p=0,047$). Ekokardiyografik incelemede KBZ grubunda tedavinin 12. ayındaki IVSd ortalaması ve LVEDd'nin anlamlı derecede arttığı belirlendi($p=0,048$ ve $p=0,028$). Tansiyon holter monitorizasyonu ile VPA, KBZ ve OXC grubunda tedavinin 12. ayındaki sistolik kan basıncı ortalamasının anlamlı derecede azaldığı belirlendi ($p=0,025$, $p<0,001$, $p=0,009$). KBZ ve OXC gruplarında diastolik kan basıncının anlamlı derecede azaldığı belirlendi($p<0,001$ve $p=0,002$). KBZ ve OXC tedavi grubunda tedavinin 12. ayındaki diastolik kan basıncı ortalaması anlamlı derecede azaldığı belirlendi ($p=0,029$ karşı $p=0,020$). Sonuç. Bu çalışmada antiepileptik ilaçların klinik bulgu oluşturmasa da ayrıntılı incelemelerde kan basıncı ve EKG değişikliklerine yol açabileceği belirlenmiştir. VPA, KBZ ve OXC'nin standart dozlarda ve altta yatan kalp hastalığı olmayan çocuklarda epilepsi tedavisinde kullanımı öncesinde ve tedavi süresince hastaların kardiyovasküler sistem değişiklikleri yönünden rutin ileri tetkik ve izlemi gerekmemektedir.

P-267

Yeterli Antienflamatuvar Tedavi Süresine Rağmen İki kez Rebound Olan Bir Akut Romatizmal Ateş Olgusu

Fatih Şap[1], Ahmet Sert[1], Eyüp Aslan[1], Şükrü Arslan[2], Dursun Odabaş[1]

[1]Konya Eğitim ve Araştırma Hastanesi, Çocuk Kardiyoloji Ünitesi, Konya
[2]Konya Eğitim ve Araştırma Hastanesi, Çocuk Nefroloji Ünitesi, Konya

GİRİŞ-AMAÇ: Akut romatizmal karditte temel tedavi olarak yatak istirahati ve antienflamatuvar tedavi yer almaktadır. Antienflamatuvar tedavi süresinin 4-6 hafta olabileceği şeklinde görüşlerin olmasına rağmen bu süre 8-12 haftaya kadar uzatılabilir. Çocuk kardiyoloji polikliniğimizde yeterli tedavi verilmesine rağmen iki kez rebound olan toplam yirmi hafta antienflamatuvar tedavi verilen bir olgu sunulmuştur. **OLGU:** On üç yaşında kız olgu sol dizde ve her iki ayak bileğinde şişlik nedeni ile polikliniğe başvurdu. Ekokardiyografide 2-3. derece mitral yetmezlik (MY) ve 1-2. derece aort yetmezliği (AY) tespit edildi ve elektrokardiyografisi normaldi. Akut faz reaktanları ve ASO değeri yüksek tespit edildi. Modifiye Jones kriterlerine göre ARA kardit ve artrit tanısı konuldu. Olguya tam doz oral prednizolon başlandı. Tedavi üç hafta sonra azaltılmaya başlandı ve daha sonra asetilsalisilik asit (ASA) tedavisi eklendi. Steroid yaklaşık altıncı haftada kesildi ve iki gün sonra ASA devam ederken akut fazlarında yükselme olmasıyla rebound olduğu düşünüldü. ASA tedavisi kesilerek steroid tekrar başlandı. Altı hafta steroid tedavisi sonrası ve ASA alırken yine akut faz reaktanlarında artış görüldü, 2-3 gün ASA ile izlendi ve enfeksiyon ekarte edildi. Akut fazlarındaki artışın devam etmesi üzerine olguda ikinci kez rebound olduğu düşünüldü ve steroid tedavisi yeniden başlandı. On günlük tedavi sonrası steroid azaltılırken bu kez ASA yerine oral naproksen tablet verildi. Steroid kesildikten üç hafta daha naproksen tedavisine azaltılarak devam edildi. Uygun tedavi seçeneği ve süresine rağmen iki kez rebound olan olguya toplam 20 hafta tedavi verilerek enflamasyonu kontrol altına alınmış ve son kontrol ekosunda ise belirgin düzelme olduğu (1-2.derece MY, 1. Derece AY) görülmüştür. Antienflamatuvar tedavisiz bir aylık izleminde rebound görülmemiştir.

TARTIŞMA VE SONUÇ: ARA'da tedavi süresinin ve şeklinin hastaya göre karar verilmesi gerekmektedir. Olgumuzda olduğu gibi tedavi süresi 20 haftaya kadar uzayabilmekte ve sık rebound görülebilmektedir. Ancak zamanında müdahale yapılması ve tedavi seçeneklerinin ayarlanmasıyla yüz güldürücü sonuçların alınabileceği vurgulanmıştır.

P-268

Pompe hastalığı ile izlenen bir infantta enzim tedavisinin ekokardiyografi ile değerlendirilmesi

Mehmet Burhan Oflaz[1], Şevket Ballı[2], Ayşe Esin Kibar[3], İbrahim Ece[4], Ahmet Sami Güven[5], Ali Kaya[5], Asım Gültekin[5]

[1]Cumhuriyet Üniversitesi Tıp Fakültesi Çocuk Sağlığı ve Hastalıkları Anabilim Dalı, Çocuk Kardiyolojisi Bilim Dalı, Sivas
[2]Atatürk Hastanesi, Çocuk Kardiyolojisi Kliniği, Balıkesir
[3]Mersin Çocuk ve Kadın Doğum Hastanesi, Çocuk Kardiyolojisi Kliniği, Mersin
[4]Yüzüncü Yıl Üniversitesi Tıp Fakültesi Çocuk Sağlığı ve Hastalıkları Anabilim Dalı, Çocuk Kardiyolojisi Bilim Dalı, Van
[5]Cumhuriyet Üniversitesi Tıp Fakültesi Çocuk Sağlığı ve Hastalıkları Anabilim Dalı, Çocuk Metabolizma Bilim Dalı, Sivas

Hipotonisite ve tekrarlayan öksürük şikayetleri ile 5 aylık erkek hasta kliniğimize başvurdu. Özgeçmişinde, yaşamının ilk 5 ayında 3 kez akciğer enfeksiyonu nedeni ile hastanede yatırılarak tedavi edildiği öğrenildi. Anne-baba arasında 2.

dereceden akrabalık olan hastanın fizik muayenesinde, nabız 112/dk ve solunum sayısı: 44/dk ve bilaretal interkostal çekilmeler mevcuttu. Telekardiyogramda KTİ:0.6 olan hastanın ekokardiyografik incelemesinde kalp duvarlarının belirgin şekilde hipertrofik olduğu, IVSd: 1,2 LVDd:2,4 LVPWd:1,38, IVSs:1,38 LVDs:1,5 LVPWs:1,46 cm, EF:%70, KF:%37, LVMI:179.7 (g/m2.7), mitral kapakta 1. Derece yetersizlik olduğu, triküspit kapaktaki 1.derece yetersizlik yoluyla hesaplanan sistolik pulmoner arter basıncının 40 mmHg olduğu ve koarktasyon saptanmayan ve hipotonisi de mevcut olan hastada Pompe hastalığı düşünülerek gönderilen lizozomal asit alfa-glikozidaz enzim düzeyi (0.54 nmol/spot*21h, Normali:1.5-10) belirgin olarak düşük bulundu. Enzim tedavisi 2. ayda başlanan hastanın (rhGAA, 20 mg/kg/doz, 15 günde bir, iv) kontrol dönemlerinde yapılan ekokardiyografik bulguları Tablo 1' de gösterilmiştir. Son kontrolde LVMI: 110.7 (g/m2.7) olarak bulundu. İnfantil pompe hastalığı, hipotoni, kas güçsüzlüğü, kardiyomyopati ve gelişme geriliğiyle seyreden, asit alfa glikozidaz enziminin (glikojen dal kırıcı enzim) eksikliğine bağlı, otozomal resesif kalıtılan ve tedavisiz kaldığında erken dönemde sıklıkla ölümle sonuçlanan bir metabolik hastalıktır. Enzim tedavisinin etkisinden sonra intrakaviter boşlukların hızlı bir şekilde genişlemesi ve ejeksiyon fraksionunda ani bir düşüş bu hastaların izleminde sık görülen bir durum olup ilerleyen dönemlerde ventrikül boşluklarının normale dönmeye başlamasıyla ejeksyon fraksiyonu da artmaktadır. Bu çalışma; hipotonik ve tekrarlayan solunum yolu enfeksiyonu olan infantlarda pompe hastalığına dikkat çekmek ve enzim tedavisi altında ekokardiyografik bulguların değerlendirimesi amacıyla sunulmuştur.

Tablo 1

Tedavi dönemleri	IVSd (cm)	LVDd (cm)	LVPWd (cm)	IVSs (cm)	LVDs (cm)	LVPWs (cm)	EF (%)	KF (%)	Diğer
Başvuru	1.2	2.4	1.38	1.38	1.5	1.46	70	37	1.derece MY, SPAB:40 mmHg
1. ay	1.21	3,8	1.12	1.3	2.5	1.38	53,2	33,7	2. derece MY, SPAB:35 mmHg
3. ay	1.18	2.72	1.1	1.26	2.11	1.17	46,9	22,4	2. derece MY, SPAB:30 mmHg
6. ay	1.1	2.6	0.9	1.1	1.84	1.12	61,7	31,7	Eser-1. Derece MY, SPAB:25 mmHg

Kontrol dönemlerinde yapılan ekokardiyografik inceleme bulguları.

P-269

Kawasaki Hastalığının karakteristik özellikleri ve koroner arter tutulumu için risk faktörleri

Filiz Ekici[1], Abdullah Kocabaş[1], İlker Çetin[1], Sancar Eminoğlu[1], Nilgün Çakar[2], Hasan Tezer[3], Zeynep Gençtürk[4], Tuncay Hazırolan[5]

[1]Ankara Çocuk Sağlığı ve Hastalıkları Hematoloji Onkoloji EAH, Çocuk Kardiyoloji Kliniği, Ankara
[2]Ankara Çocuk Sağlığı ve Hastalıkları Hematoloji Onkoloji EAH, Çocuk Nefroloji Kliniği, Ankara
[3]Ankara Çocuk Sağlığı ve Hastalıkları Hematoloji Onkoloji EAH, Çocuk Enfeksiyon Hastalıkları Kliniği, Ankara
[4]Ankara Üniversitesi Tıp Fakültesi Biyoistatistik Anabilim Dalı, Ankara
[5]Hacettepe Üniversitesi Tıp Fakültesi Radyoloji Anabilim Dalı, Ankara

GİRİŞ-AMAÇ: Bu çalışmada, Kawasaki Hastalığının (KH) klinik ve epidemiyolojik özelliklerini araştırmayı ve koroner arter tutulumu için risk faktörlerini belirlemeyi amaçladık.

GEREÇ VE YÖNTEM: Ocak 2005-Aralık 2012 tarihleri arasında; kliniğimizde KH tanısı ile izlenen 48 hastanın demografik, klinik ve laboratuvar özellikleri geriye dönük olarak incelendi

BULGULAR: Hastaların median başvuru yaşı 27 ay olup, çoğunluğu 1-4 yaş arasında tanı almışlardı. Hastalık sıklığı açısından belirgin cinsiyet farkı yoktu (erkek/kız oranı=1.08). Tanısal klinik kriterler incelendiğinde 30 hasta komplet, 18 hasta (%37.5) ise inkomplet KH olarak sınıflandırıldı. Yüksek doz intravenöz immünglobulin (İVİG) tedavisi 42 hastaya (%88) verildi, 4 hasta (%8.3) ilk doz IVIG tedavisine cevapsızlık nedeniyle ikinci doz İVİG aldı. Tüm olguların %25'inde koroner arter tutulumu saptandı. Bu olgulardan altısında sadece hafif koroner ektazi belirlenirken, beş hastada orta büyüklükte ve bir hastada da dev anevrizma (> 8 mm) saptandı. Koroner arterlerdeki patolojik değişiklikler ateşli hastalığın median dokuzuncu gününde belirlendi ve olguların çoğunluğunda hastalığın ilk 10 gününde saptandı. Koroner patolojilerin inkomplet tipteki olgularda komplet KH'lilere oranla daha sık geliştiği görüldü (sırasıyla %33 ve %20, p=0.02). Median 29 aylık izlem süresi sonunda dev anevrizması olan bir olgunun dışında tüm hastalarda koroner arter lezyonları düzeldi. Hastalığın başlangıcı ile tedavi arasındaki sürenin uzunluğu inkomplet ve komplet tipte sırasıyla median 13 gün ve 6 gün bulundu (p=0.005). Subakut dönemde trombosit sayıları koroner tutulumu olan ve olmayan hastalarda sırasıyla 653.000/mm3 ve 498.000/mm3 idi (p=0.004). Koroner tutulumu olan hastaların %66.6'sı, olmayanların ise %47.2'si erkek cinsiyet idi. (p=0.02).

TARTIŞMA VE SONUÇ: İnkomplet tipte başvuru, hastalığın başlangıcı ile tedavi arasındaki sürenin uzunluğu, trombosit sayısı ve erkek cinsiyet koroner arter tutulumu için risk faktörleri olarak belirlendi. Bununla birlikte, cinsiyet üstünlüğünün olmaması ve daha ileri hasta yaşı, Türk çocuklarında görülen KH'nın karakteristik özellikleri olarak düşünülmüştür.

P-270

Çocuklarda Epikardial Yağlanma ve Obezite İlişkisi

Erdal Eren[1], Bülent Koca[2], Mehmet Türe[3], Bülent Güzel[3]

[1]Harran Üniversitesi Tıp Fakültesi Çocuk Endokrinoli Bilim Dalı
[2]Harran Üniversitesi Tıp Fakültesi Çocuk Kardiyoloji Bilim Dalı
[3]Harran Üniversitesi Tıp Fakültesi Çocuk Sağlığı ve Hastalıkları ABD

GİRİŞ-AMAÇ: Obezite son yıllarda tüm dünyada sağlığı tehdit eden önemli bir etken olmuştur. Obezitenin ateroskleroza yatkınlığı artırarak kalp hastalıklarını arttırdığı bilinmektedir ve erişkin dönemdeki kalp hastalıklarının temeli çocukluk çağlarında atılmaktadır. Viseral yağ depolanmasının göstergesi olan epikardiyal yağlanmanın aterosklerotik süreçte etkili olduğu erişkin çalışmalarda gösterilmiştir. Amacımız obez çocuklarda epikardiyal yağlanma ve ilişkili faktörleri belirlemektir.

GEREÇ VE YÖNTEM: Hastanemiz çocuk endokrin polikliniğine başvuran obez olgular metabolik sendrom (MS) olan ve olmayan olarak iki gruba ayrıldı ve kontrol grubu ile kıyaslandı. Olguların boy, ağırlık, vücut kitle indeksi, bel çevresi gibi oksolojik değerlerine bakıldı. Açlık glukoz, insülin, ALT, serum lipit düzeyleri, C-reaktif protein düzeyleri değerlendirildi. Ekokardiyografide standart değerlendirmenin yanı sıra epikardiyal yağlanma değerleri ölçüldü.

BULGULAR: Çalışmaya alınan 94 olguya ait demografik ve biokimya sonuçları Tablo 1' de sunulmuştur. Gruplar arasında yaş, cinsiyet ve boy açısından fark yoktu. Ağırlık, vücut kitle indeksi, bel çevresi, insülin, ALT, C-reaktif protein değerleri kontrol grubuna göre obez grupta belirgin yüksekti. MS olan ve olmayan grup arasında istatistiksel fark yoktu. İntraventriküler septum kalınlığı ve sol ventrikül kitlesi obez grupta belirgin yüksekti ve MS olan ile olmayan grup arasında fark yoktu. Epikardiyal yağlanma ile açlık glukoz, insülin düzeyi, bel çevresi, ALT, C- reaktif protein ve sol ventrikül kitle değerleri arasında anlamlı pozitif korelasyon saptandı.

TARTIŞMA VE SONUÇ: Epikardiyal yağlanma kalınlığının obez hastalarda belirgin arttığı, ancak metabolik sendrom için özgül bir bulgu olmadığı saptanmıştır. İnsülin düzeyi ile epikardiyal kalınlık ve sol ventrikül kitle artışı arasında anlamlı ilişki dikkat çekicidir. Çalışmamız obezitenin adölesan çağdan başlayarak kalp üzerine olumsuz etkilerinin olduğunu göstermiştir.

Tablo 1

	MS (+) (n=30)	MS (-) (n=33)	Kontrol (n=31)	p
Yaş (yıl)	12,97±1,80	12,93±1,79	13,08±1,78	0,940
Boy (cm)	156,60±9,72	156,52±9,47	151,06±9,20	0,034
Boy SDS	0,19±0,99	0,10±-1,10	-0,50±0,91a	0,014
Ağırlık (kg)	72,51±18,84	72,04±17,28	44,63±8,79a,b	<0,001
Ağırlık SDS	1,88±0,58	1,84±0,67	-0,07±0,91a,b	<0,001
VKİ (%)	29,08±4,83	28,97±4,03	18,67±4,17a,b	<0,001
VKİ SDS	1,97±0,31	1,96±0,33	0,12±0,81a,b	<0,001
Bel çevresi (cm)	91,06±12,04	90,1±10,43	66,5±8,99a,b	<0,001
Glukoz (mg/dl)	94,58±12,87	90,41±8,10	89,64±4,85	0,151
İnsülin (mU/ml)	25,36±22,22	10,76±5,21c	6,68±3,35a,b	<0,001
HOMA-IR	6,69±7,50	2,53±1,36c	1,53±0,75a,b	<0,001
ALT (IU/ml)	37,91±22,73	23,83±11,36	14,25±5,88a,b	<0,001
T.Kolesterol (mg/dl)	185,42±40,48	176,18±71,04	150,65±16,79a	0,048
LDL (mg/dl)	100,64±33,33	109,11±69,43	90,25±18,45	0,354
HDL (mg/dl)	37,10±5,52	45,37±9,74c	43,58±9,43a	0,010
Trigliserit (mg/dl)	204,68±71,46	104,80±41,29c	92,13±37,86a	<0,001
CRP (mg/l)	0,57±0,37	0,54±0,61	0,19±0,26a,b	<0,001
Epikard kalınlığı (mm)	0,64±0,23	0,60±0,20	0,27±0,12a,b	<0,001
IVSD (mm)	9,03±1,73	8,84±1,46	7,48±1,12a,b	<0,001
LVDmass (mm)	135,50±62,75	135,87±43,31	96,20±32,01a,b	0,002

Olguların gruplara göre oksolojik ve laboratuvar verileri MS: Metabolik sendrom, VKİ: Vücut kitle indeksi, SDS; Standard sapma skoru IVSd; İnterventriküler septum kalınlığı (Diastolik) LVDmass; Sol ventrikül kitlesi (Diastolik) p Kruskal Wallis test aMS'li obez ile kontrol arası fark, bMS'siz obez ile kontrol arası fark cMS'li obez ile MS'siz obez arası fark

P-271

Akut Romatizmal Ateş hastalığının tanısında ve tedavisinde yapılan yanlışlar: Kolşisin ve düşük doz steroid kullanan akut romatizmal ateş hastası

Osman Güvenç, Derya Arslan, Derya Çimen, Bülent Oran

Selçuk Üniversitesi Tıp Fakültesi, Çocuk Sağlığı ve Hastalıkları Ana Bilim Dalı, Çocuk Kardiyoloji Bilim Dalı, Konya

Akut romatizmal ateş (ARA) hastalığının tanısını koymada ve tedavisini doğru bir şekilde düzenlemede hala sıkıntılar olabilmektedir. Bu konuyla ilgili olan bir hastayı olgu sunumu yaptık.

12 yaşındaki kız hastanın üç ay önce, her iki ayak bileğinde şişlik, kızarıklık, ağrı ve yürüyememe şikayetleri olmuş. Hasta dış merkezde değerlendirilmiş, artriti olduğu kabül edilmiş, erişkin kardiyolog tarafından yapılan ekokardiyografisinde hafif mitral ve aort yetmezliği tespit edilmiş. Hastanın o dönemdeki akut faz reaktanları ve Antistreptolizin O (ASO) düzeyi belirgin yüksekmiş. Hastaya tek doz depo penisilin yapılmış ve prednizolon 5 mg tablet 2X1/gün olarak başlanmış. İlaca başladıktan bir ay sonra eklem şikayetleri tekrarlayan hastaya, steroid tedavisinin yanında kolşisin eklenmiş. Hasta, sık boğaz enfeksiyonu geçirdiği için hastanemizin Kulak Burun Boğaz bölümüne başvurmuş. Hastaya tonsillektomi yapılması planlanmış, ASO değeri yüksek olduğu için genel çocuk polikliniğinden görüş istenmiş. 3 ay boyunca düşük doz steroid ve iki aydır kolşisin kullanan hastanın genel durumu iyi, vital bulguları stabildi, sağ el bileğinde artriti ve en iyi sol prekordiyumda duyulan 3/6 sistolik üfürümü mevcuttu, boğaz enfeksiyonu veya ateşi yoktu, akut faz reaktanları ve ASO değeri yüksek olan hastanın ekokardiyografisinde üçüncü derece mitral kapak yetmezliği vardı, velositesi 5 m/sn, jet uzunluğu 35 mm idi, ayrıca birinci derece aort kapak yetmezliği tespit edildi, sistolik fonksiyonlar doğaldı. Hasta, iyi tedavi edilmemiş akut romatizmal ateş olarak kabul edildi, hasta servise yatırıldı ve kolşisin tedavisi kesildi, ACTH ve kortizol değerleri normal olan hastaya 2 mg/kg/gün dozunda prednizolon oral olarak başlandı, üç haftada bir benzatin penisilin profilaksisinin yapılması ve yatak istirahati planlandı. Hastanın akut faz reaktanları ve artrit bulguları geriledi. Hasta, üçüncü derece mitral yetmezlik ve hafif aort yetmezliği olarak poliklinikte takip edilmektedir.

ARA hastalığının tanısını koymakta ve uygun tedaviyi vermek için hastayı çocuk kardiyoloji bölümüne yönlendirme konusunda yaşanan sıkıntılar hala devam etmektedir.

P-272

Pulmoner Vazoreaktivite Testi Operasyon Kararı Verilmesinde Ne Kadar Güvenlidir?

Ender Ödemiş, Erkut Öztürk, Alper Güzeltaş, Nafiye Emel Çakar, Ahmet İrdem, Fatma Banu Binbaş, Mehmet Yeniterzi

İstanbul Mehmet Akif Ersoy Göğüs Kalp Damar Cerrahisi Eğitim ve Araştırma Hastanesi

GİRİŞ-AMAÇ: Çocuklarda pulmoner arteriyel hipertansiyon (PAH) çoğunlukla doğumsal kalp hastalıklarına ikincildir ve tanıda altın standart kalp kateterizasyonudur. Kalp kateterizasyonu sırasında elde edilen hemodinamik veriler PAH'ın derecesi ve tipi konusunda bilgiler verir. Pulmoner vasküler rezistans (PVR) hesaplanabilir ve vazoreaktivite testi yapılabilir. PVR 6 Wood ünite/m2' den büyük ya da Rp/Rs > 0.3 olan tüm soldan sağa şantlı hastalara yapılması önerilmektedir. Böylece gecikmiş ve riskli sol-sağ şantlı olgularda operasyon kararında önem arz eder. Bu yazıda geç tanı alarak vazoreaktivite testi yapılmış bir Patent Duktus Arteriyosus(PDA) olgusu sunulmuştur.Vazoreaktivite pozitif saptanıp operasyona verilen olguda postoperatif pulmoner hipertansif kriz gelişmiş atrial septostomi ile PAH krizi önlenebilmiştir.

OLGU: 12 yaş kız hasta solunum sıkıntısı nedeniyle tarafımıza başvurdu. Fizik muayenesinde saturasyonu %98, kalp hiperdinamik ve S2 sertti. Elektrokardiyogramda (EKG), sinüs taşikardisi ve sol aks deviasyonu mevcuttu. Göğüs grafisinde kardiyomegali mevcuttu. Ekokardiyografide 2 D çapı 12 mm ölçülen ve renkli Doppler ile iki yönlü şant izlenen PDA saptandı. Olguya kalp kateterizasyonu yapıldı. Aort basıncı (86/59 ortalama 70 mmHg) iken pulmoner arter ortalama basıncı 70 mmHg, PVR 10,5 Wood/Ü ve PVR/SVR 0,6, pulmoner arter satürasyonu %80 olarak saptandı. Daha sonra hastaya entübe halde %100 oksijen altında iken 10 dakika süreyle inhale nitrik oksit ile vazoreaktivite testi yapıldı. Test sonunda vazoreaktivite testi pozitif saptandı (Aort basıncı 91/68 ortalama 79 mmHg iken Pulmoner arter ortalama basıncı 46 mmHg, PVR 5,6 Wood/Ü ve PVR/SVR 0.3, pulmoner arter satürasyonu %90). Mevcut bulgularla PDA divizyonu operasyonu yapıldı. Ancak operasyon sonrası ekokardiyografik takiplerde pulmoner arter basıncı suprasistemik olarak devam etti. Bosentan, ilioprost ve sildenafile rağmen basınçta düşme gözlenmedi. Bunun üzerine transkateter yöntemle 6 mm'lik interatrial açıklık sağlandı. İşlem sonrası pulmoner arter basıncında hafif düşme ve şikayetlerde azalma gözlendi.

TARTIŞMA VE SONUÇ: Yüksek riskli hastalarda pulmoner vazoreaktivite her zaman güvenli olmayabilir. Değerlendirmede dikkatli olunmalıdır. Operasyon sonrası pulmoner vazodilatorlere dirençli olgularda atrial septostomi alternatif bir tedavi seçeneği olabilir.

P-273

Deksketoprofen ile tetiklenen sekonder methemoglobinemi olgusu: İlk kez tanımlanan bir yan etki

Mehmet Burhan Oflaz[1], Ahmet Sami Güven[2], Şevket Ballı[3], Ayşe Esin Kibar[4], İbrahim Ece[5], Füsun Dilara İçağasıoğlu[2]

[1]Cumhuriyet Üniversitesi Tıp Fakültesi Çocuk Sağlığı ve Hastalıkları Anabilim Dalı, Çocuk Kardiyolojisi Bilim Dalı, Sivas
[2]Cumhuriyet Üniversitesi Tıp Fakültesi Çocuk Sağlığı ve Hastalıkları Anabilim Dalı, Sivas
[3]Atatürk Hastanesi, Çocuk Kardiyolojisi Kliniği, Balıkesir
[4]Mersin Çocuk ve Kadın Doğum Hastanesi, Çocuk Kardiyolojisi Kliniği, Mersin
[5]Van Yüzüncü Yıl Üniversitesi Tıp Fakültesi, Çocuk Sağlığı ve Hastalıkları Anabilim Dalı, Çocuk Kardiyolojisi Bilim Dalı, Van

11 yaşında erkek olgu çocuk acil servisine baş ağrısı, halsizlik, ağız çevresinde, el ve ayaklarında morarma şikayeti ile getirildi. Daha önce herhangi bir şikayeti olmayan olgunun öyküsünde şikayetleri başlamadan yaklaşık 4 saat öncesinde, başağrısı nedeniyle annesinin kendi kullandığı bir ağrıkesici ilaçtan (Arveles:Deksketoprofen 25 mg) yarım tablet verdiği öğrenildi. Fizik muayenesinde dudak etrafında, ağız mukozasında, el ve ayak parmaklarında siyanoz olduğu görüldü ve kardiyak muayenesinde taşikardi dışında ek bulguya rastlanmadı. Pulse oksimetre değerlendirmesinde saturasyonu %85 ölçülen hastanın elektrokardiyografik değerlendirmesinde sinüs taşikardisi (143/dk) vardı ve telekardiyografik ve ekokardiyografik incelemesi normaldi. Kangazı incelemesinde Ph:7.47, PO2:89.6, PCO2:25.8, HCO3:18.6 ve methemoglobin düzeyi: %28.3 olarak bulundu. Kardiyak patoloji saptanmayan ve daha öncesinde sağlıklı olduğu öğrenilen hastada analjezik ilaca bağlı olarak methemoglobinemi geliştiği düşünüldü ve maske ile 3 Lt/dk %100 oksijen, uygun şekilde deksroz ve elektrolit içeren mayii ve oral yol ile 2x250 mg askorbik asit tedavisi başlandı. Bu tedaviler altında hastanın saturasyonunun izleyen dönemde giderek düzeldi ve methemoglobin düzeyi 72. saatte %1.2 ye geriledi (Figür 1). Genel durumu düzelen ve şikayetleri kaybolan hasta gerekli önerilerle taburcu edildi. Methemoglobinemi konjenital ya da edinsel olarak karşılaşılabilen ve okside hemoglobinin artışı ile karakterize bir durumdur. Literatürde birçok ilaca bağlı methemoglobinemi gelişebileceğini gösteren yayınlarla karşılaşılmasına rağmen daha önce deksketoprofene bağlı olarak gelişen methemoglobinemi bildirilmemiştir. Bu çalışmada literatürde daha önce bildirilmeyen bir ilaca bağlı gelişen methemoglobinemi olgusu sunularak, siyanoz etiyolojisi araştırırken ilaçlara bağlı gelişen methemoglobineminin de akılda tutulması gerektiğini vurgulamak istedik.

Figür 1

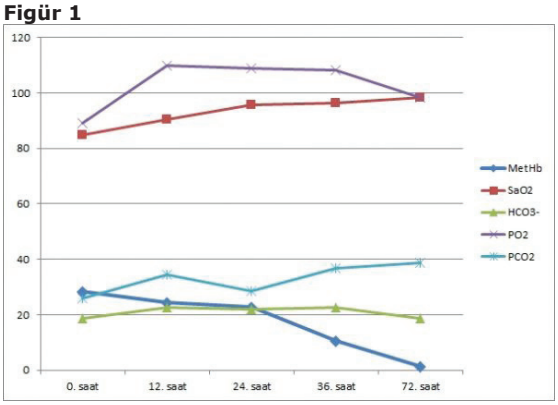

Figür 1. İzlem süresince kangazı ve methemoglobin değerleri

P-274

Kardiyak Semptomlar ile Birlikte Senkop Tarifleyen Okul Çağı Çocuklarında Yüksek Endişe ve Depresyon Skorları

Elif Soydan[1], İ. İlker Çetin[2], Önder Öztürk[3], Filiz Ekici[2], Abdullah Kocabaş[2], Sancar Eminoğlu[2], Mehmet Emre Arı[2], Tülin Revide Şaylı[1]

[1]Ankara Çocuk Sağlığı ve Hastalıkları, Hematoloji Onkoloji Eğitim ve Araştırma Hastanesi, Çocuk Sağlığı ve Hastalıkları
[2]Ankara Çocuk Sağlığı ve Hastalıkları, Hematoloji Onkoloji Eğitim ve Araştırma Hastanesi, Çocuk Kardiyoloji Kliniği
[3]Ankara Çocuk Sağlığı ve Hastalıkları, Hematoloji Onkoloji Eğitim ve Araştırma Hastanesi, Çocuk Psikiyatri Kliniği

GİRİŞ-AMAÇ: Bu çalışmada kardiyak semptomlar ile birlikte senkop tarifleyen okul çağı çocuklarında psikolojik faktörlerin sıklığının değerlendirilmesi amaçlandı.

GEREÇ VE YÖNTEM: Senkop, çarpıntı ve göğüs ağrısı tarifleyen 70 hasta değerlendirildi. Hastalara altta yatan muhtemel psikolojik faktörlerin belirlenmesi amacıyla "The Screen for Child Anxiety Related Emotional Disorders" (Birmaher B., J Am Acad Child Adolesc Psychiatry, 1997; 36: 545-53) ve "Beck Depression Invantory" (Kovacs M., Psychopharmacol Bull, 1985; 21: 995-8) ölçekleri uygulandı. Ayrıca öyküde yeralan özel durumlar (aile öyküsü, yakın zamanda üzücü olay varlığı, günlük hayata olumsuz etki, şikayetin süresi), fizik muayene bulguları (kalp hızı, kan basıncı), laboratuar bulguları (hemoglobin, serum glukoz ve elektrolitleri, tiroid fonksiyonları), elektrokardiyografi (EKG) (ritim, QTc süresi) ve ekokardiyografi (EKO) bulguları, 24-saat ritim Holter monitorizasyon sonuçları değerlendirildi

BULGULAR: Hastaların yaş ortalaması 13.7 ± 2.1 (9 – 17) yıl, kız/erkek oranı 3.7 (55/15) idi. Ortanca endişe skoru 30 (7 – 60) (cutt-off: 25), depresyon skoru 13 (2 - 33) (cutt-off: 19) idi. Endişe skoru 54 hastada (77%), depresyon skoru 17 hastada (24%) yüksek bulundu. Her iki skor 15 hastada (21%) yüksek iken, 14 hastada (20%) normal bulundu. Ortalaman hemoglobin 13.2 ± 1.3 (9.2 – 15.8) gr/dl, QTc süresi 383 ± 31 (320 – 491) ms idi. Endişe skoru ile kız cinsiyet (r: 0.3, $p<0.01$) ve günlük hayata olumsuz etki arasında (r= 0.3, $p<0.01$) belirgin korelasyon saptandı. Depresyon skoru ile kız cinsiyet (r: 0.3, $p<0.05$), aile öyküsü (r: 0.3, $p<0.05$), yakın zamanda üzücü olay varlığı (r: 0.2, $p<0.05$) ve günlük hayata olumsuz etki (r: 0.2, $p<0.05$) arasında da belirgin korelasyon saptandı. Endişe skoru ve depresyon skoru arasında da belirgin korelasyon (r: 0.5, $p<0.0001$) bulunduğu görüldü.

TARTIŞMA VE SONUÇ: Endişe ve depresyona neden olan psikolojik faktörler psikosomatik bozukluklara sebep olabilir. Bu hastaların ileri laboratuar çalışmalar ve tedaviler öncesi psikoterapiye yönlendirilmeleri faydalı olabilir.

P-275

Raynaud Fenomeni ile Prezente Olan Adolesan Bir Olguda Restriktif Kardiyomiyopati

Fatih Şap, Eyüp Aslan, Ahmet Sert, Dursun Odabaş

Konya Eğitim ve Araştırma Hastanesi, Çocuk Kardiyoloji Ünitesi, Konya

GİRİŞ-AMAÇ: Raynaud sendromu üst ve alt ekstremite distallerinde soğuk ve emosyonel stres ile tetiklenen arter ve arteriollerdeki vazospastik bir durumdur. Genellikle patofizyolojide vazokonstriksiyon, vizkozitede artma ve mikrodolaşım bozukluğundan söz edilir. Restriktif kardiyomiyopati (KMP) bozulmuş ventrikül dolumu ile karekterize primer kalp kası hastalığıdır. Raynaud fenomeni ile polikliniğimize başvuran ve ender görülen restriktif KMP saptanan bir olgu sunulmuştur.

OLGU: On-beş yaşında adolesan bir kız olgu, son birkaç ay içinde artan ellerinde morarma şikayeti ile polikliniğimize başvurdu. Fizik muayenede ellerinin derisinin kalınlaştığı gözlendi, oskültasyonda sternumun sol 4. interkostal aralığında 1-2/6 şiddetinde sistolik üfürüm duyuldu. Ekokardiyografide; her iki atriyumun büyüdüğü ve ventrikül büyüklüklerini de geçtiği gözlendi. Sistemik ve pulmoner venöz sistemlerde herhangi bir obstrüksiyon yoktu, ayrıca ventriküllerin giriş ve çıkış yollarında darlık saptanmadı. Perikard sıvısı izlenmedi ve perikard ekojenitesi normaldi. Sol ventrikülün sistolik fonksiyonları normaldi, ancak sistolik ve diyastolik genişliğinin azaldığı görüldü. Geleneksel Doppler'de her iki ventrikül için E>A saptandı. Ancak sol ventrikül doku Doppler Tei indeksi 0.82 olarak hesaplandı. Elektrokardiyografi (EKG); sinüs ritminde özellikle sol ventrikülü gören derivasyonlarda T dalga negatifliği izlendi. İnferioru gören derivasyonlarda (D2,3 ve aVF) ise QRS süresi minimal uzamış (100 ms) olduğu görüldü. Holter EKG'de ise nadir erken SVE atımlar görüldü. Olgu bu bulgularla restriktif kardiyomiyopati olabileceği düşünüldü. Hastaneye başvuru şikayeti olan Raynaud bulgusunun öncelikle sistemik bir hastalığa sekonder olma ihtimalinden dolayı özellikle romatolojik ve diğer sistemik hastalıklar yönünden taramasında belirgin bir hastalığa rastlanmadı. Asetilsalisilik asit ve kalsiyum kanal blokeri başlanan olgu yakın poliklinik takibine alındı.

TARTIŞMA VE SONUÇ: Zaman zaman ellerde morarma şikayeti (Raynaud bulgusu) ile polikliniğe gelen olgularda genelde önemli bir kalp hastalığı saptanamamaktadır. Ancak olgumuzda da olduğu gibi ciddi bir kalp hastalığı ile beraber bulunabileceğinden dikkatli bir kardiyak inceleme gerekmektedir. Bu olgulara erken tanı konulması ve yakın klinik takibi prognozları açısından olumlu olacağını düşünmekteyiz.

Figür 1

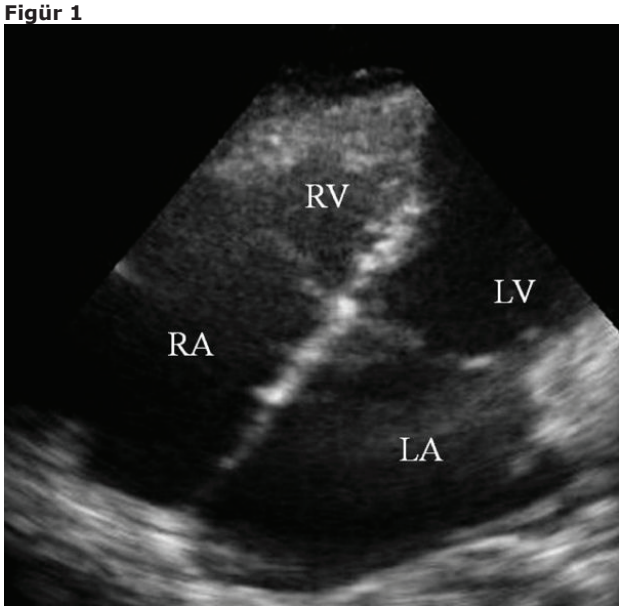

Apikal dört boşluk ekokardiyografik görüntüde atriyumların ventrikül boyutlarını geçtiği görülmektedir.

P-276

Soldan Sağa Şantlı Doğuştan Kalp Hastalığına İkincil Pulmoner Arteriyel Hipertansiyonlu Çocuklarda Trombosit Dağılım Genişliği ve Ortalama Trombosit Hacmi: Yeni Şiddet Endeksleri?

Derya Arslan[1], Derya Çimen[2], Osman Güvenç[3], Fatma Kaya[4], Ahmet Sert[5], Bülent Oran[6]

[1]Derya Arslan,Selçuk Üniversitesi Tıp Fakültesi Çocuk Hastalıkları Ana Bilim Dalı,Çocuk Kardiyoloji BD,Konya
[2]Derya Çimen,Selçuk Üniversitesi Tıp Fakültesi Çocuk Hastalıkları Ana Bilim Dalı,Çocuk Kardiyoloji BD,Konya
[3]Osman Güvenç, Selçuk Üniversitesi Tıp Fakültesi Çocuk Hastalıkları Ana Bilim Dalı,Çocuk Kardiyoloji BD,Konya
[4]Fatma Kaya,Selçuk Üniversitesi Tıp Fakültesi Çocuk Hastalıkları Ana Bilim Dalı,Konya
[5]Ahmet Sert,Konya Eğitim Araştırma Hastanesi, Çocuk Kardiyoloji BD,Konya
[6]Bülent Oran,Selçuk Üniversitesi Tıp Fakültesi Çocuk Hastalıkları Ana Bilim Dalı,Çocuk Kardiyoloji BD,Konya

GİRİŞ-AMAÇ: Özellikle sol-sağ şantlı doğuştan kalp hastalığı (KKH) olan hastalarda, eğer tedavi edilmezse, pulmoner arteriyel hipertansiyon (PAH) gelişmektedir. Önceki çalışmalarda PAH hastalarında trombosit aktivasyonu olduğuna dair veriler mevcuttur.Bu çalışmada, PAH hastalarında trombosit dağılım genişliği (PDW), trombosit hacmi (MPV) gibi trombosit endekslerini araştırmayı amaçladık.

GEREÇ VE YÖNTEM: Çalışma, Temmuz 2010 ve Ocak 2012 tarihleri arasında Selçuk Üniversitesi Tıp Fakültesi pediatri kardiyoloji biriminde gerçekleştirilmiştir.Hastaların klinik ve laboratuvar verileri hastane kayıtlarından retrospektif olarak elde edildi.Çalışmada doğuştan kalp hastalığı olan (sol-sağ şant ile tüm) 57 çocuk değerlendirildi. Tanısal kardiyak kateterizasyon yapılan hastalar PAH varlığı ya da yokluğuna göre analiz edildi. Hastalar grup 1 (PAH saptanan) ve grup 2 (PAH olmayan) olarak ayrıldı.

BULGULAR: Grup 2 hastalarla ile karşılaştırıldığında grup 1'deki hastalarda PDW değerinde anlamlı bir azalma ($p < 0.0001$) tespit edildi. Aynı şekilde, grup 1'de MPV değerinde de anlamlı bir fark ($p < 0.0001$) bulundu. İstatistiksel olarak, grup 1 ve grup 2 trombosit sayısı ($p = 0.3$) açısından fark yoktu.

TARTIŞMA VE SONUÇ: Sol-sağ şantlı doğuştan kalp hastalığına bağlı sekonder pulmoner hipertansiyon gelişen hastalar daha düşük PDW ve MPV değerleri sergiledi.

P-277

Holt Oram Sendromu ile Wolf Parkinson White Sendromu Birlikteliği

Ayhan Pektaş, Ali Aksoy, Hale Nur Can, Ahmet Afşin Kundak, Reşit Köken

Afyon Kocatepe Üniversitesi Ahmet Necdet Sezer Araştırma ve Uygulama Hastanesi

GİRİŞ-AMAÇ: Holt oram sendromu üst extremitede iskelet anomalileri ve kardiyak patolojilerin bir arada görüldüğü otozomal dominant geçişli bir hastalıktır. Bu sendromda hem iskelet anomalileri hem de kardiyak patolojiler değişik yelpazede karşımıza çıkabilmektedir. Sıklıkla birlikte görüldüğü ortopedik bozukluk radius kemiği yokluğu, radius anomalileri ve başparmak anomalileridir. Bir çok konjenital kalp hastalığı bildirilmekle beraber en sık ostium sekundum tipi ASD beraberliği görülmektedir. Değişik kalp disritmilerinin de eşlik edebildiği bilinmektedir. Literatürde daha önce sıklıkla sinus arresti, sinüs disfonksiyonu, Wandering pacemaker, bradikardi, atriyal fibrilasyon, atriyoventriküler blok ve sağ dal bloğu bildirilmiştir. Üst ekstremite anomalisi ile beraber sekundum ASD ve yarık damak nedeni ile opere olan hastamızda da ilk defa 1998 de bildirilen wolf-Parkinson-White saptanması ve daha önce literatürde bildirilmemiş hipospadias ve tek böbrek gibi genitoüriner anomalisi olması nedeni ile bu vakayı sunmayı uygun gördük.

OLGU SUNUMU: 36 gestasyonel haftada 2600 gram olarak doğan olgumuz sağ üst extremite anomalisi, konjenital kalp hastalığı, tek böbrek,hipospadias ve yarık damak nedeni ile takip edildi. Prenatal öyküsünde ve soygeçmişinde bir özellik yoktu. Sağ üst ekstremite anomalisinin ileri görüntülemesinde radius agenezisi, ulnanın normalden kalın ve kısa,el bilek seviyesinde subluksasyon olduğu görüldü. Ayrıca 1. Parmağa ait metakarpal ve falangial kemikler görülmedi. Hastaya yapılan Ekokardiyografide sekundum ASD tesbit edildi edildi. 3 yaşında iken hastanın çekilen EKG 'sinde kısa PR, delta dalgası ve geniş QRS ile karakterize wolf-Parkinson-White sendromu saptandı. Semptomu olmayan hasta izleme alındı. Ancak efor dispnesi gelişen hastaya 5 yaşında yama ile ASD kapatma prosedürü uygulandı.

TARTIŞMA VE SONUÇ: Holt Oram sendromu ilk kez 1960 yılında Holt ve Oram tarafından üst extremite anomalileri ve ASD sekundum görüldüğü bir ailede tanımlanmıştır. HOS' da altta yatan genetik defekt 12. Kromozomun uzun kolunda saptanmıştır. Üst ekstremite anomalisi olan olgularda ayırıcı tanıda düşünülmesi gereken bir sendrom olması nedeniyle önem arz ettiğini düşünmekteyiz.

Resim 1

Olgunun Üst ekstremite Grafisi

Resim 2

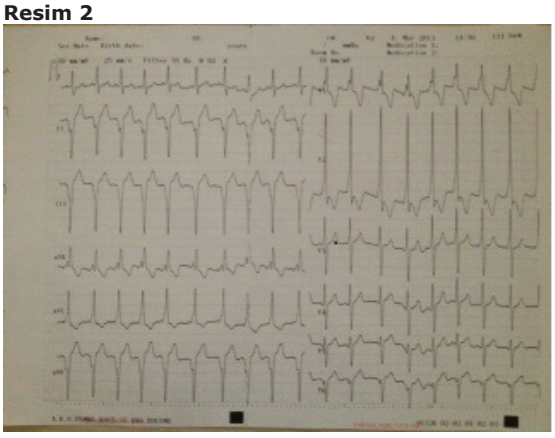

Olgunun Postoperatif Elektrogramı

P-278

Hipertrofik kardiyomyopatinin nadir görülen bir nedeni olan Leprechaunism'li (Donohue sendromu) bir olguda sol ventrikül hipertrofisinde dramatik artış

Mehmet Emre Arı[1], Selmin Karademir[1], Utku Arman Örün[1], Mahmut Keskin[1], Şeyma Kayalı[1], Özben Ceylan[1], Senem Özgür[1], Zehra Aycan[2], Serdar Beken[3]

[1]Dr Sami Ulus Kadın Doğum, Çocuk Sağlığı ve Hastalıkları Eğitim ve Araştırma Hastanesi, Çocuk Kardiyoloji Kliniği, Ankara
[2]Dr Sami Ulus Kadın Doğum, Çocuk Sağlığı ve Hastalıkları Eğitim ve Araştırma Hastanesi, Çocuk Endokrinoloji Kliniği, Ankara
[3]Dr Sami Ulus Kadın Doğum, Çocuk Sağlığı ve Hastalıkları Eğitim ve Araştırma Hastanesi, Yenidoğan Kliniği, Ankara

Leprechaunism sıklığı dört milyon canlı doğumda bir'den daha az olan otozomal resesif geçişli doğumsal bir hastalıktır. İntrauterin dönemde başlayan ve doğumdan sonra devam eden büyüme geriliği ile karakterizedir. Yüz görünümü dismorfik, deri altı yağ ve kas dokusu atrofiktir. İnsülin direncine bağlı olarak hiperinsülinemi vardır. Preprandiyal hipoglisemi ve postprandiyal hiperglisemi şeklinde glukoz regülasyon bozukluğu gözlenir. Bu sendroma eşlik eden tipik bir kalp hastalığı yoktur. Fakat literatürde insülin direncine bağlı olarak hipertrofik kardiyomyopati gelişen olgular bildirilmiştir. Burada hızlı ilerleyen obstrüktif hipertrofik kardiyomyopati gelişen leprechaunismli bir olgu sunularak literatür bilgileri gözden geçirilmiştir.

Şekil I: Olgunun dismorfik özellikleri

Şekil II: Ekokardiyografik bulgular (ikinci ay)

Tablo I: Ekokardiyografik bulgular

	Başlangıç	Beş gün sonra	Bir ay sonra	İki ay sonra
IVS (mm)	6,2	8,8	13	13
LVPW (mm)	4	4,5	4,5	4,5
LVOT gradient (mmHg)	20	45	73	73

IVS: İnterventriküler septum LVPW: sol ventrikül arka duvar
LVOT: sol ventrikül çıkış yolu

P-279

11 Yaşında siyanoz komplikasyonları gelişmiş bir olgu

Semiha Terlemez, Serdar Kula, Fatma Sedef Tunaoğlu, Ayşe Deniz Oğuz, Danyer Amatov, Erman Çilsal, Mehmet Gümüştaş, Rana Olguntürk

Gazi Üniversitesi Tıp Fakültesi Pediatrik Kardiyoloji Bilim Dalı

GİRİŞ-AMAÇ: Pulmoner arteriovenöz malformasyonlar pulmoner yatağın nadir görülen anomalileridir. Bu hastalarda en çok görülen başvuru semptomları nefes darlığı, efor dispnesi ve siyanozdur. Hastalarda semptomların şiddeti şantın miktarı ile ilişkilidir. Geçici iskemik atak, inme, serebral apse, hemoptizi gibi klinik tablolar ise hastalığın mortalite ve morbiditesinden sorumludur. Bu nedenle hastaların erken tanı ve tedavisi önemlidir.

OLGU: 11 yaşında erkek hasta; son 5-6 yıldır giderek artan eforla çabuk yorulma ve nefes darlığı şikayeti ile başvurdu. Fizik muayenesinde hastanın takipneik olduğu, dudaklarında ve mukozalarında siyanoz olduğu ve çomak parmağı olduğu görüldü. Kalp oskültasyonunda sol klavikula altında ve sırtta devamlı üfürüm duyuluyordu. Puls oksimetre ile bakılan O2sat %76 saptandı. EKG yaşı ile uyumlu bulgular gösteriyordu. Telegrafide ise sol akciğer üst lobun kardiyak komşuluğunda sınırları düzensiz, yumuşak doku imajı veren 3cm X 2cm büyüklüğünde opasite görülüyordu. Ekokardiyografi normal olarak değerlendirildi. Hastada bu bulgular ile pulmoner arterıovenöz malformasyon düşünülerek ileri görüntüleme yöntemleri ile değerlendirildi. Kateter anjografi ile hastada sol akciğer üst lobda arteriovenöz malformasyon saptandı. Arterıovenöz malformasyonun karmaşık yapısı nedeniyle hastaya cerrahi tedavi uygun görüldü.

TARTIŞMA VE SONUÇ: Pulmoner arteriovenöz malformasyon nadir görülen bir anomalidir. Dikkatli fizik muayene ve basit görüntüleme yöntemleri ile bu hastaların tanı almaları kolaylaşabilir.

P-280

Holt Oram Sendromu ile Wolf Parkinson White Birlikteliği

Ayhan Pektaş, Ali Aksoy, Hale Nur Can, Ahmet Afşin Kundak, Reşit Köken

Afyon Kocatepe Üniversitesi Ahmet Necdet Sezer Araştırma ve Uygulama Hastanesi

GİRİŞ-AMAÇ: Holt oram sendromu üst extremitede iskelet anomalileri ve kardiyak patolojilerin bir arada görüldüğü otozomal dominant geçişli bir hastalıktır. Bu sendromda hem iskelet anomalileri hem de kardiyak patolojiler değişik yelpazede karşımıza çıkabilmektedir. Sıklıkla birlikte görüldüğü ortopedik bozukluk radius kemiği yokluğu, radius anomalileri ve başparmak anomalileridir. Bir çok konjenital kalp hastalığı bildirilmekle beraber en sık ostium sekundum tipi ASD beraberliği görülmektedir. Değişik kalp disritmilerinin de eşlik edebildiği bilinmektedir. Literatürde daha önce sıklıkla sinus arresti, sinüs disfonksiyonu, Wandering pacemaker, bradikardi, atriyal fibrilasyon, atriyoventriküler blok ve sağ dal bloğu bildirilmiştir. Üst ekstremite anomalisi ile beraber sekundum ASD ve yarık damak nedeni ile opere olan hastamızda da ilk defa 1998 de bildirilen wolf-Parkinson-White ile sağ dal bloğu saptanması ve daha önce literatürde bildirilmemiş hipospadias ve tek böbrek gibi genitoüriner anomalisi olması nedeni ile bu vakayı sunmayı uygun gördük.

OLGU SUNUMU: 36 gestasyonel haftada 2600 gram olarak doğan olgumuz sağ üst extremite anomalisi, konjenital kalp hastalığı, tek böbrek,hipospadias ve yarık damak nedeni ile takip edildi. Prenatal öyküsünde ve soygeçmişinde bir özellik yoktu. Sağ üst ekstremite anomalisinin ileri görüntülemesinde radius agenezisi, ulnanın normalden kalın ve kısa,el bilek seviyesinde subluksasyon olduğu görüldü. Ayrıca 1. Parmağa ait metakarpal ve falangial kemikler görülmedi. Hastaya yapılan Ekokardiyografide sekundum ASD tesbit edildi edildi. 3 yaşında iken hastanın çekilen EKG 'sinde kısa PR, delta dalgası ve geniş QRS ile karakterize wolf-Parkinson-White sendromu saptandı. Semptomu olmayan hasta izleme alındı. Ancak efor dispnesi gelişen hastaya 5 yaşında yama ile ASD kapatma prosedürü uygulandı.

T**ARTIŞMA VE SONUÇ:** Holt Oram sendromu ilk kez 1960 yılında Holt ve Oram tarafından üst extremite anomalileri ve ASD sekundum görüldüğü bir ailede tanımlanmıştır. HOS' da altta yatan genetik defekt 12. Kromozomun uzun kolunda saptanmıştır. Üst ekstremite anomalisi olan olgularda ayırıcı tanıda düşünülmesi gereken bir sendrom olması nedeniyle önem arz ettiğini düşünmekteyiz.

Resim 1

Olgunun üst ekstremite grafisi

Resim 2

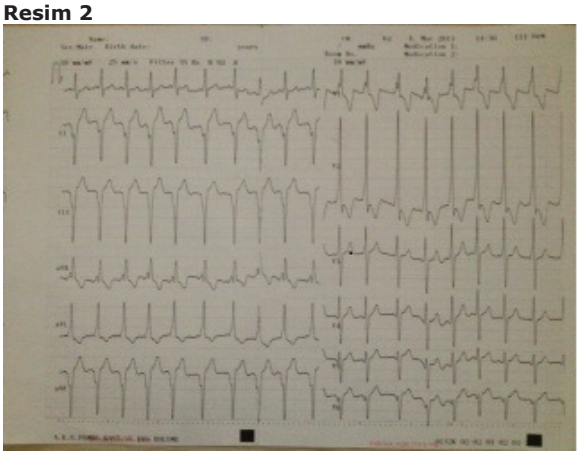

Olgunun Post-operatif Elektrografisi

P-281

Umbilikal venöz kateterle ilişkili dev sağ atriyal trombüs: Prematür bir olgu

Ali Baykan[1], Abdullah Özyurt[1], Levent Korkmaz[2], Adnan Öztürk[2], Özge Pamukçu[1], Mustafa Argun[1], Faruk Serhalıoğlu[3], Nazmi Narin[1], Selim Kurtoğlu[2]

[1]Erciyes Üniversitesi Tıp Fakültesi, Pediatrik Kardiyoloji BD, Kayseri-Türkiye
[2]Erciyes Üniversitesi Tıp Fakültesi, Neanotoloji BD, Kayseri-Türkiye
[3]Erciyes Üniversitesi Tıp Fakültesi, Kalp ve Damar Cerrahisi ABD, Kayseri-Türkiye

GİRİŞ-AMAÇ: Günümüzde umbilikal venöz kateterizasyon (UVK) giderek artan kullanım alanına rağmen, yenidoğanlarda, enfeksiyon, travma ve trombotik komplikasyonlar gibi istenmeyen durumları da beraberinde getirmektedir.

OLGU: 26 günlük yenidoğan (32 hf, 2000 gr) devam eden hipoglisemisi nedeniyle dış merkezden yenidoğan yoğunbakım ünitesine kabul edildi. Postnatal üçüncü gününde takıldığı öğrenilen UVK, olası komplikasyonları nedeniyle çıkarıldı. Yatışından bir hafta sonra üfürüm nedeniyle yapılan transtorasik ekokardiyografide, subkostal incelemede, sağ atriyum içinde, yaklaşık 30 mm'lik bir parçası VCI içinde kopmuş UVK ile ilişkili 14x8 mm, oval, hareketli trombüs ile uyumlu kitle görüntüsü izlendi(figür 1a). Kitle hemodinamik açıdan darlık ya da kapak yetersizliğine neden olmuyordu. Göğüs X-Ray, D-dimer, tam kan sayımı, koagülasyon testleri, enfeksiyon göstergeleri, kan kültürü, protrombotik testleri normaldi. Toraks CT' de pulmoner arterlerde tromboemboli bulgusu izlenmedi. Olası cerrahi tedavi seçeneği, kalan kateter parçasının endotelize olması, hastanın çok küçük olması ve kardiyopulmoner by-pass'ın olası riskleri nedeniyle düşünülmedi. Fibrinolitik tedavi trombüsün organize olması ve tedavinin tromboemboli gibi katastrofik komplikasyonu nedeniyle düşünülmedi. Böylece antikoagülan (ilk 1 ay düşük molekül ağırlıklı heparin, ardından 2 ay warfarin) başlandı. Hastanın 1. hafta(figür 1b), 1. ay (figür 1c), 2. ay (figür 1d) ekokardiyografik izlemlerinde trombüsün giderek küçüldüğü ve hemen hemen kaybolduğu gözlendi. İzlemi boyunca bakteriyemi, tromboemboli gibi komplikasyonlarla karşılaşılmadı.

TARTIŞMA VE SONUÇ: İntrakardiyak trombüs, çocuklarda, masif pulmoner ve sistemik embolilerle hayatı tehdit edebilen nadir bir durumdur. Yenidoğanlarda özellikle sağ atriyal trombüs için en büyük risk intravasküler kateterlerdir. Başlıca tedavi seçenekleri cerrahi rezeksiyon, kateter embolektomi ve trombolitik tedavidir. Bu 3 tedavi seçeneğinin yaşamsal komplikasyonlarından dolayı biz hastada sadece antikoagülan tedavi uyguladık. Olgu serilerinden oluşan kateter ilişkili yenidoğan sağ atriyal trombüslerinde, olgumuzda olduğu gibi sadece antikoagülan tedavi, hastaların %10.4' ünde uygulanmış ve bu hastaların da küçük trombüsler olduğu belirtilmiştir. Sadece antikagülan tedaviyle trombüsü neredeyse tamamen regrese olan olgu, özellikle yenidoğanlarda intrakardiyak trombüslerle ilgili risk sınıflaması yapılmasını ve tedavinin bu rehber ışığında yeniden gözden geçirilmesini göstermektedir.

Figür 1a,b,c,d

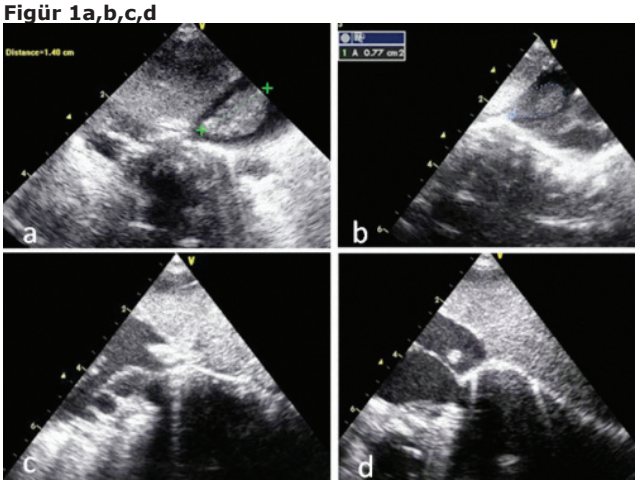

Olgunun kopan kateter parçasıyla ilişkili oval, 14x8 mm, hareketli dev trombüsü a:tanı anında, b:heeparin tedavisinin 1. haftasında, c:heparin tedavisin 1. ayında ve d:heparin tedavisinin 2. ayındaki transtoraik subkostal ekokardiyografi görüntüleri.

P-282

Cerrahi Dışı Nedenlere Bağlı Gelişen Kalp Tamponadı Olgularımızın Etiyolojik ve Klinik Değerlendirilmesi

Erkut Öztürk, İbrahim Cansaran Tanıdır, Murat Saygı, Yakup Ergül, Alper Güzeltaş, Ender Ödemiş

İstanbul Mehmet Akif Ersoy Göğüs Kalp Damar Cerrahisi Eğitim ve Araştırma Hastanesi

GİRİŞ-AMAÇ: Kalp tamponadı (KT); perikardda sıvı birikimine ikincil olarak gelişen intraperikardiyal basınç artışı sonucu ventriküllerin diyastolik doluşunun kısıtlanması, atım volümü ve kalp debisinin düşmesi ile ortaya çıkan klinik durumdur. Bu çalışmada acil servisimize başvuran veya çeşitli nedenlerden dolayı tarafımıza yönlendirilip yapılan inceleme sonucunda KT tanısı konulan ve ilk seçenek olarak perkütan perikardiyosentez işlemi yapılan olgular etyoloji ve klinik bulgular eşliğinde değerlendirilmiştir.

GEREÇ VE YÖNTEM: Ocak 2010-Ocak 2013 tarihleri arasında kliniğimize göğüs ağrısı, nefes darlığı, ateş vb yakınmalarla başvurup, klinik ve ekokardiyografik olarak KT tanısı konulan hastalar geriye dönük olarak incelendi. Kalp cerrahisi sonrası gelişen KT olguları çalışma dışı bırakıldı. Tüm hastaların EKG, Telekardiyografi ve Ekokardiyografi bulguları değerlendirildi. Perikardiyosentez işlemi, uygun hastalarda kateter laboratuarında ekokardiyografi ve floroskopi eşliğinde, sürekli kan basıncı ve ritim takibi ile perkütan yolla yapıldı. Perikard sıvısı analizi, kan ve biyokimyasal belirteçler değerlendirildi.

BULGULAR: On dört hastaya KT nedeniyle perikardiyosentez işlemi uygulandı. Olguların ortanca yaşı 7 yıl (0,1-18) idi ve 8'i kız, 6'sı erkekti. Başvuru anında %78'inde nefes darlığı, % 56'sında göğüs ağrısı, % 49'unda ateş gözlendi. Telekardiyografik olarak Kardiyotorasik İndexi 0,56-0,72 arasında değişmekteydi. Elektrokardiyografik değerlendirmede hastaların tamamında (% 100) sinus taşikardisi varken, % 78'inde düşük QRS voltajı, % 70'inde ST-T değişikliği ve % 50'sinde QRS alternansı mevcuttu. Çekilen ekokardiyografide kalp etrafında en geniş çapı 12 - 36 mm arasında değişen derinlikte perikardiyal efüzyon saptandı. Bir hastada önemli aort ve mitral kapak yetersizliği, bir hastada pulmoner arteriyel hipertansiyon saptandı. Perikardiyal sıvı özellikleri ve ilave tanısal testler sonucunda olguların 5'inde enfeksiyona, 2'sinde hipotiroidiye, 2'sinde FMF'e, 1'inde maligniteye, 1'inde ARA, 1'inde kollajen doku hastalığına (SLE), 1'inde kateter nedeniyle ve 1'inde idiyopatik primer pulmoner hipertansiyona sekonder olarak KT geliştiği saptandı.

TARTIŞMA VE SONUÇ: Kalp tamponadı düşünülen olgularda hızlı tanı ve tedavi için vakit kaybetmeksizin ekokardiyografik değerlendirme yapılmalı ve gereğinde perikardiyosentez uygulanmalıdır.

P-283

Noncompaksiyon ve WPW birlikteliği olan nadir bir olgu sunumu

Murat Şahin

Antalya Eğitim ve Araştırma Hastanesi, Pediatrik Kardiyoloji, Antalya

GİRİŞ-AMAÇ: Sol ventrikül nonkompaksiyonu, ventriküler miyokardın trabekülasyon artışı ve derin intratrabeküler girintilerle seyreden nadir bir hastalığıdır. Klinik bulgular; asemptomatik olgulardan, konjestif kalp yetmezliği, aritmi, sistemik tromboemboliye kadar değişkenlik gösterebilir.

OLGU: 9 aylık erkek çocuk 3-4 gündür süren öksürük, dispne, gelişme geriliği şikayeti ile hastanemize başvurdu. Anne baba arasında akrabalık mevcut, hastamız 6. gebelikten 2. yaşayan, diğer kardeşler kraniyal sorunlar nedeniyle kaybedilmiş. Muayenesinde solunum sisteminde ral ve ronkusleri olan hastanın hepatomegalisi (5 cm) mevcuttu. AC enfeksiyonu nedeniyle yatırılarak tedavisi planlanan hastanın AC filminde kardiyomegali saptanması üzerine konsültasyonu istendi.

EKO çalışmasında sol kalp boşluklarında genişleme ve apikal bölgede trabekülasyon artışı ve derin girintiler görülerek sol ventrikül nonkompaksiyon tanısı ve EKG'de kısa PR ve delta dalgaları görülerek WPW tanısı konuldu. Hastaya antikonjestif tedavi önerildi. Bir ay sonra yapılan poliklinik kontrolünde EKO'da kardiyak sistolik fonksiyonlar normaldi, sol ventrikül apikal bölgede nonkompaksiyon izlendi. Holter çalışmasında SVT izlenmedi ancak WPW risk değerlendirilmesi yapılıncaya kadar propronolol tedavisi başlandı.

TARTIŞMA VE SONUÇ: Nonkompaksiyonu olan hastalarda çeşitli derecelerde AV blok, T dalgası anormallikleri, VES, sol dal blok, WPW sendromu, atriyal fibrilasyon bildirilmiştir. Bu hastalarda WPW sendromu çocuklarda erişkinlere göre daha sık görülmektedir. Sol ventrikül nonkompaksiyonu ile WPW sendromunun bir arada bulunduğu nadir bir olguyu sunmak istedim.

EKG

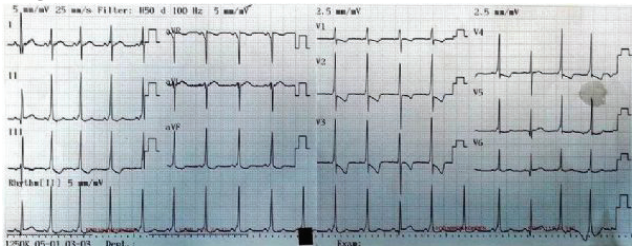

Olgunun EKG'sinde WPW sendromu görülmektedir

EKO

Sol ventrikül apikal bölgede nonkompaksiyon görüntüsü

P-284

Pulmoner Hipertansiyonun Eşlik Etmediği Siyanotik ASD Olgusunun Cerrahi Tedavisi

Özlem Balcıoğlu, M. Fatih Ayık, Ahmet Daylan, Sinan Erkul, Zehra Kurşunlu, Serkan Ertugay, Yüksel Atay

Ege Üniversitesi Kalp Damar Cerrahisi AD, İzmir

GİRİŞ-AMAÇ: Pulmoner Hipertansiyonun eşlik etmediği siyanotik atrial septal defektli (ASD) olguya uygulanan cerrahi tedaviyi sunmak

OLGU: Nefes darlığı şikayetiyle 2 yıl boyunca tetkik edilen ve solunumsal patoloji saptanmayan hastaya yapılan kardiyak inceleme sonrasında secundum tipte ASD tanısı koyuldu. Perkütan kapatma işlemi uygulanmasına rağmen başarı elde edilemeyen hasta cerrahi tedavi için kliniğimize kabul edildi. Yapılan fizik muayenesinde, peroral siyanoz ve solunum distresi saptandı. Oda havasında alınan arteryal kan gazında; pH: 7.42, pO2: 41.6 mmHg, pCO2: 29.4 mmHg, HCO3: 18.7 mmol/L, sO2: % 79 olarak bulundu (tablo -1). Kulak Burun Boğaz, Göğüs Hastalıkları ve nöroloji klinikleri tarafından yapılan değerlendirmelerde ek patoloji saptanmaması üzerine hastanın mevcut kliniğinin tamamen kardiyak probleme dayalı olduğu düşünülerek açık kalp cerrahisi için hazırlandı. Hastaya intratrakeal genel anestezi altında median sternotomi yapılarak bikaval kanülasyon uygulandı. Kalp akciğer pompasına bağlandıktan sonra sağ atriotomi yapıldı. ASD'nin atrium duvarlarıyla aynı düzlemde olmadığı görüldü. Vena cava Superiordan gelen kanın dirket olarak sol sisteme yönlendiği ve siyanoza sebep olduğu düşünüldü. ASD perikardiyal yama tekniğiyle kapatıldı. Hasta postoperatif yoğun bakım izlemine alındı. Arteryel kan gazında pH 7,492, pO2: 180,8 mmHg, pCO2: 22,4 mmHg, HCO3-: 17.3 mmol/L, sO2: %99,7 olduğu görüldü.Siyanozu tamamen gerileyen hasta postoperatif 8. Günde taburcu edildi.

TARTIŞMA VE SONUÇ: ASD konjenital kalp hastalıkları içinde % 10-15 oranında, yetişkinlerde ise en çok görülen konjenital kalp hastalığıdır. Çoğunlukla asemptomatiktir. Semptomlar genellikle eforla gelen çarpıntı, nefes darlığı ve yorgunluk hissinden ibarettir. ASD' de siyanoz ancak Pulmoner Hipertansiyon gelişmesi durumunda meydana gelmektedir. Bizim olgumuz pulmoner hipertansiyon olmaması, Qp/Qs oranının cerrahi sınırın içinde olması nedeniyle literatürdeki olgulardan farklılık göstermektedir. Mevcut klinik durumun ASD riminin atrium duvarıyla aynı düzlemde olmamasından kaynaklandığına inanmaktayız. Siyanotik hastalıklar içinde yer almasa da mevcut defektin morfolojik özellikleri nedeniyle nadir de olsa, ASD hastalarında siyanoz görülebilmektedir. Bu olguların kesin tanısı peroperatif olarak koyulmakta ve mevcut patoloji uygun cerrahi prosedürle başarılı bir şekilde giderilmektedir.

Secundum ASD

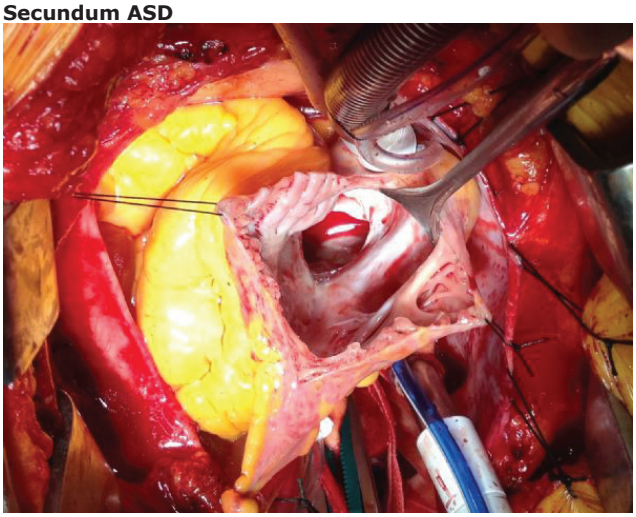

ASD'nin sağ atriotomiden görünüşü

Secundum ASD rimi

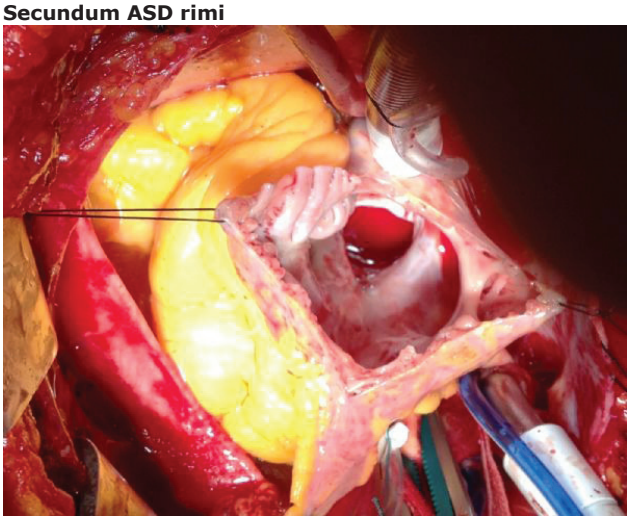

Preoperatif tetkikler

RA 7-8mmHg	Aort 167/94 mmHg	Kalp debisi*5,5 L/min
RV 42/7 mmHg	Ort PWP 14 mmHg	Kardiak İndeks 2,9 L/min/m2
LA 14 mmHg	PA 35/16 23 mmHg	PVR 1,45 woods (116 dynes. sec.cm-5)
LV 167/10 mmHg	Qp/Qs 1,3	SVR 15,5 woods (1249 dynes. sec.cm-5)

P-285

Çarpıntı Yakınması İle Çocuk Kardiyoloji Ünitesine Başvuran Hastaların Klinik, Ekokardiyografik ve 24 Saatlik EKG Bulguları

Ebru Aypar[1], Ahmet Sert[2], Eyüp Aslan[2], Fatih Şap[2], Dursun Odabaş[2]

[1]Hacettepe Üniversitesi Tıp Fakültesi Çocuk Kardiyoloji Bilim Dalı
[2]Konya Eğitim ve Araştırma Hastanesi Çocuk Kardiyoloji Ünitesi

GİRİŞ-AMAÇ: Çarpıntı yakınması, çocuk kardiyoloji polikliniklerine başvurunun en sık nedenlerinden birisidir. Çoğunlukla disritmi saptanmasa da çarpıntı yakınması önemli disritminin belirtisi olabilir.Bu çalışmada, Çocuk Kardiyoloji Ünitesine çarpıntı yakınmasıyla başvuran hastaların klinik, EKG, ekokardiyografi ve 24-saatlik EKG (Holter) bulgularının değerlendirilmesi amaçlanmıştır.

GEREÇ VE YÖNTEM: 1 Haziran-1 Eylül 2012 tarihleri arasında Çocuk Kardiyoloji Ünitesine çarpıntı yakınması ile başvuran 97 çocuk çalışmaya alındı.

BULGULAR: Hastaların ortalama yaşları 9.9±3.5 yıl (medyan 10 yıl, 1-17 yaş), %60'ı (59/97) kız, %40'ı erkek (38/97) idi. Çarpıntıyı, hastaların %71'inde(69/97) kendisi, %20'sinde(20/97) doktor, %9'unda(9/97) ailesi farketmişti. Çarpıntı, %78(76/97) istirahatte, %14(14/97) egzersizle, %8(8/97) üzülünce oluyordu. Çarpıntının sıklığı; %30'unda(30/97) sürekli, %30'unda (30/97) hergün/2-3 günde bir, %15'inde (15/97) haftada bir, %15'inde(15/97) ayda bir/2-3 ayda bir, %10'unda(10/97) yılda 1-2 kezdi. %28'i çarpıntıdan sonraki ilk 15 günde, %13'ü ilk ayda, %22'si 2-6 ayda, %37'si 6 aydan sonra başvurmuştu. Çarpıntı, hastaların %27'sinde(27/97) 1 dk.'dan kısa, %19'unda(19/97) 1-5dk., %14'ünde(14/97) 5-10dk., %4'ünde(4/97) 10-15dk., %8'sinde(8/97) 15-30dk.,%28'sinde(28/97) 30dk. dan uzundu. Çarpıntı yakınmasına, %40 göğüs ağrısı, %30 solukluk, %16 çabuk yorulma, %12 nefes darlığı, %6 senkop eşlik ediyordu. 21/97'sinde disritmi yapabilen ilaç kullanma öyküsü, 24/97'sinde ailede disritmi, 9/97'sinde önceden saptanmış disritmi vardı. Fizik muayenede 40/97 hastada üfürüm, 9/97 hastada aritmi saptandı. Tiroid fonksiyon testleri tüm hastalarda normaldi, 2/97 hastada anemi, 1/97 hastada hipokalemi saptandı. EKG'de 21/97 hastada sinüs taşikardisi, 6/97 hastada ventriküler prematür atımlar (VES), 2/97 hastada supraventriküler prematür atımlar (SVE), 1/97 hastada sinüs bradikardisi saptandı. Ekokardiyografide, 4/97 hastada MVP, 1/97 hastada küçük perimembranöz VSD saptandı. Holterde, EKG bulgularıyla aynı bulgular saptandı. VES saptanan hastaların egzersiz testinde VES sıklığı azaldı.

TARTIŞMA VE SONUÇ: Çarpıntı yakınmasıyla başvuran çocukların çoğunda(%70) kardiyolojik değerlendirmeyle normal bulgular saptanmıştır. EKG, Holter incelemeleri sonucu en sık saptanan bulgu sinüs taşikardisidir(%20). Öykü derinleştirildiğinde çarpıntıyla başvuran hastaların çoğunda psikolojik sorunlar olduğu saptanmıştır.

P-286

Ailesel dekstrokardi

Ahmet Hakan Dikener[1], Osman Güvenç[2], Derya Arslan[2], Derya Çimen[2], Bülent Oran[2]
[1]Selçuk Üniversitesi Tıp Fakültesi, Çocuk Sağlığı ve Hastalıkları Ana Bilim Dalı, Konya
[2]Selçuk Üniversitesi Tıp Fakültesi, Çocuk Sağlığı ve Hastalıkları Ana Bilim Dalı, Çocuk Kardiyoloji Bilim Dalı, Konya

GİRİŞ-AMAÇ: Kompleks kardiyak anomalileri ve dekstrokardisi olan bir hastanın kardeşinde de dekstrokardi tespit edilmesi üzerine hastalar olgu sunumu yapıldı.

OLGU: Morarma ve kilo alamama şikayetleriyle polikliniğimize başvuran üç aylık kız hastanın çekilen ekokardiyografisinde; çift çıkışlı sağ ventrikül, geniş ventriküler septal defekt, pulmoner stenoz ve dekstrokardi tespit edildi. Anjiyo ve cerrahi tedavi planlanan hasta kaybedildi. Hastanın ailesine kardiyak tarama yapıldı ve sekiz yaşındaki erkek kardeşinde de dekstrokardi olduğu, ek kalp anomalisi bulunmadığı görüldü.

TARTIŞMA VE SONUÇ: Dekstrokardi, kalbin sağ hemitoraks içerisinde olduğu kardiyak duruş bozukluğudur, kalbin bir bütün olarak pozisyonunu ifade eder. Kalp tabanı ve apeks, sağa ve kaudale yönelmiştir. Birlikte birçok konjenital kalp anomalisi bulunabilir, en sık görülenler; anomal pulmoner venöz dönüş, Fallot tetralojisi, septal defektler, pulmoner stenoz ve aort koaktasyonudur. Literatürde, ailesel dekstrokardi olgularına nadiren rastlanmaktadır. Olgu sunumumuzda da iki kardeşte dektrokardi olması, çok seyrek görülen bir durumdur.

P-287

Lipoprotein(a) yüksekliğine bağlı aortik kapakta trombus

Zülal Ülger[1], Erhan Kılıçoğlu[1], Sema Uçar[2], Ruhi Özyürek[1], Mahmut Çoker[2]

[1]Ege Üniversitesi Tıp Fakültesi Pediatrik Kardiyoloji Bilim Dalı
[2]Ege Üniversitesi Tıp Fakültesi Pediatrik Metabolizma Bilim Dalı

Lipoprotein(a), LDL'nin modifiye formudur ve lipoproteinin yapısında, plazminojenin fibrin bağlayan kısmına benzer bir bölge bulunmaktadır. Bu benzer yapı nedeniyle, lipoprotein(a) plazminojen ile yarışarak, fibrinolizisde hasarlanmaya neden olur. Yakınması olmayan 14 yaşında kız hasta, rutin kontrolleri sırasında aortik kapakta vejetasyon saptanması nedeniyle dış merkezden endokardit ön tanısı ile hastanemizde sevk edildi. Özgeçmişinde hastanın 3 yaşındayken VSD tanısı ile opere olduğu, ailede pek çok bireyde hiperkolesterolemi öyküsü olduğu öğrenildi. Fizik bakısı normal olarak değerlendirilen, ateş yüksekliği olmayan olgunun EKO'sunda aortik kapak üzerinde sol ventriküle uzanan 8X6 mm boyutlarında hiperekojen alan ve minimal aort yetersizliği saptandı; IVS de kaçak yoktu. Hastanın akut faz reaktanlarının negatif olması ve tekrarlanan kan kültürlerinde üreme olmaması nedeniyle bakteriyal endokardit düşünülmedi. Hastada ön planda tromboz düşünüldü ve düşük moleküler ağırlıklı heparin tedavisi başlandı. Tromboz etiyolojisine yönelik olarak yapılan tetkiklerinde herediter trombofili nedenleri dışlandı. Ailede hiperlipidemi öyküsü olan hastanın kan lipit profilinde Lipoprotein(a) düzeyi belirgin yüksek bulundu ve hastaya diyet ve niasin tedavileri başlandı. İzleminde tedaviye rağmen trombüsünde büyüme olan hastada cerrahi olarak trombus çıkarıldı. İzleminde komplikasyon olmayan hasta Lipoprotein(a) yüksekliği nedeniyle tedavi ile izleme alındı. Aile taramasında babada ve kardeşinde de Lipoprotein(a) yüksekliği saptandı. İntrakardiyak trombus saptanan hastalarda, Lipoprotein(a) yüksekliği ayırıca tanıda düşünülmelidir.

P-288

İntrauterin Sol ventrikül Çıkış Yolunda Rabdomyom Postnatal İzlemde Tüberoz Skleroz Tanısı Alan Olgu

Münevver Yılmaz, Mecnun Çetin, Şenol Coşkun

Celal Bayar Üniversitesi Hafsa Sultan Hastanesi Çocuk Kardiyoloji Bilim Dalı

Prenatal dönemde kardiyak tümör nadir görülmekle birlikte hidrops fetalise yol açması nedeni ile tanınması ve izlemi önemlidir. Rabdomyom en sık görülen kardiyak tümördür ve tüberoz skleroz ile birliktelikleri sıktır. İntrauterin dönemde tanı alan sol ventrikül çıkış yolu obsriksiyonuna yol açan ve izleminde tüberoz skleroz tanısı alan bir olguyu sunduk. Rutin gebelik ultrasonografisinde (USG) 24. gebelik haftasında kardiyak kitle saptanan 22 yaşındaki gebe kliniğimize başvurdu. Öz-soy geçmişte ilk gebeliği olduğu, eşi ile arasında akrabalık olmadığı öğrenildi. Fetal ekokardiyografide inter ventriküler septumda (İVS) apikalde, sağ ventrikül anteriyor duvarında, İVS'de bazalde yerleşimli homojen hiperekojen kitleler ve sol ventrikül çıkış yolunda stenotik akıma (pik gradiyent:35 mmhg) neden olan 6x7mm boyutlarında kitle saptandı. İzleminde kitle sayısında ve boyutlarında artış disritmi saptanmadı, ventrikül fonksiyonları normal seyretti, hidrops fetalis bulgusu gözlenmedi. Fetal manyetik rezonans görüntülemede (MRG) serebral kitle saptanmadı. 37. gebelik haftasında sectio doğan olgunun vital bulguları normal sınırlarda, aort odağında 2/6 üfürüm saptandı, elektrokardiyografide disritmi saptanmadı. Postnatal ekokardiyografide sol ventrikül çıkış yolunda 7x8 mm boyutlarında stenotik akıma (pik gradiyent:23 mmhg) neden olan kitle görüldü. Olgunun 1. ay ekokardiyografisinde tümör boyutlarında gerileme görüldü, sol ventrikül çıkış yolunda stenotik akım izlenmedi. 6. ayında sol ventrikül çıkış yolunda kitlenin belirgin küçüldüğü ancak sağ ventriküldeki kitlenin boyutunun gerilemediği saptandı. Kraniyal MRG tüberskleroz ile uyumlu olarak değerlendirildi. Rabdomyom ekokardiyografide kapsülsüz iyi sınırlı, homojen, hiperekojen olarak görüntülenir. Tuberoz sklerozun intrauterin serebral görüntülemede saptanan serebral tümörün gösterilmesi ile tanınabilir. Olgumuzda fetal MRG'de serebral kitle saptanmadı. 6. ayında tekrar edilen MRG tüberoz skleroz ile uyumlu saptanmıştır. Postnatal dönemde cerrahi tedavi nadiren uygulanmaktadır. Hastamızda cerrahi girişim için endikasyon oluşmamış obsriksiyon spontan gerilemiştir. İntrauterin saptanan rabdomyomların çıkış yolları obsriksiyonlarına yol açtığı gösterilmiştir. Çoğunluğunun ciddi hemodinamik bozulmaya yol açmadığı belirtilmekle birlikte hidrops fetalis ve intra uterin eksitus ile sonuçlanan olgular literatürde mevcuttur. İntrauterin tanı alan hastaların gelişebilecek komplikasyonlar ve tuberoz skleroz bulguları açısında izlemi önemlidir.

Fetal Ekokardiyografide Sol ventrikül Çıkış Yolunda Rabdomyom

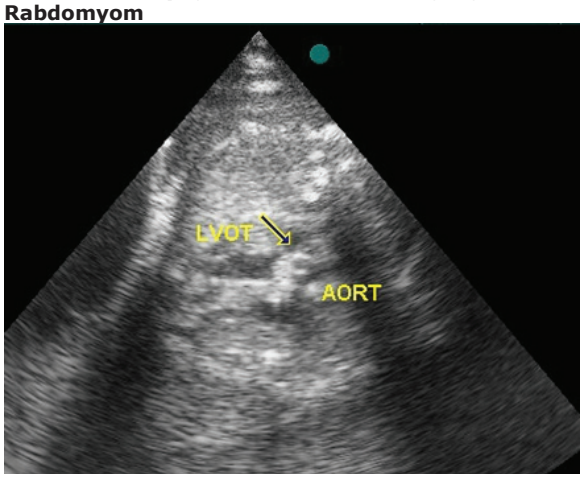

Postnatal Ekokardiyografide Sol ventrikül Çıkış Yolunda Rabdomyom

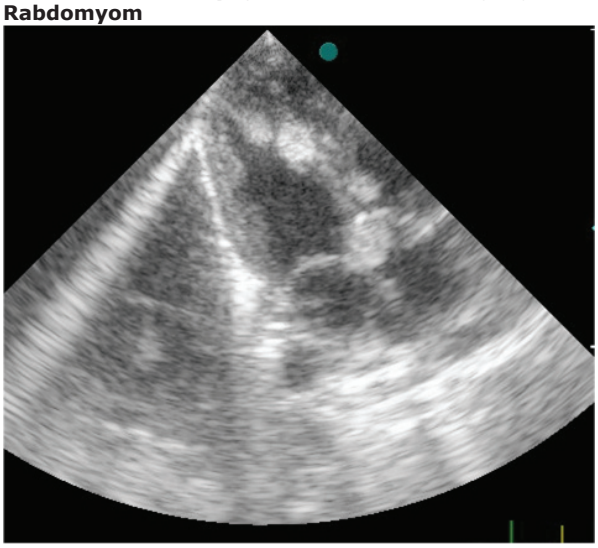

P-289

İdiyopatik Pulmoner Arteryel Hipertansiyon Tanılı Bir İnfantta Atipik Prezentasyon: Perikard Tamponadı

Murat Saygı, Öykü Tosun, Yakup Ergül, Alper Güzeltaş, Ender Ödemiş

İstanbul Mehmet Akif Ersoy Göğüs Kalp Damar Cerrahisi Eğitim ve Araştırma Hastanesi

GİRİŞ-AMAÇ: İdiyopatik Pulmoner Arteryel Hipertansiyon (İPAH), ilerleyici vasıfta, Eisenmenger sendromundaki gibi geri dönüşümsüz vasküler değişikliklerin olduğu, intrakardiak patolojinin bulunmadığı bir durumdur. Bu yazıda, infantil dönemde IPAH tanısı alan ve takibinde genel durum bozulması ve perikardiyal tamponat gelişen beş aylık bir hasta sunuldu. Olgumuz infantil dönemde İPAH ve perikard tamponadı birlikteliğinin sunulduğu ilk olgu olması nedeniyle önemlidir.

OLGU: İPAH tanısı ile takipli olan beş aylık kız hasta, genel durumunda ani başlayan kötüleşme nedeniyle merkezimize kabul edildi. Ekokardiyografik değerlendirmede sol ventrikül arka duvarda 17 mm'lik perikardiyal sıvı olduğu ve sıvının sağ atriyum ve sağ ventrikül çıkım yoluna bası yaptığı gözlendi. Kalp kontraksiyonu kötü idi ve interventriküler septum ve sağ ventrikül hipertrofik yapıda, triküspit yetersizliği yoluyla ölçülen sağ ventrikül basıncı sistemik düzeyde idi. Entübe halde mekanik ventilatör takibine alınan olguya dopamin, adrenalin, milrinon ile kardiak destek tedavisi, inhale nitrik oksit (NO) ve intravenöz iloprost ile pulmoner hipertansiyon tedavisi başlandı. Perikardiyosentez yapılarak toplam 155 cc sıvı drene edildi. Perikard sıvısı hemorajik görünümlü idi ve laboratuar tetkikleri de bunu destekliyordu. İnhale NO ile yapılan kalp kateterizasyonunda NO öncesi ve sonrası pulmoner vasküler rezistans (PVR) değerlerinde, pulmoner vasküler rezistans / sistemik vasküler rezistans oranlarında ve ortalama pulmoner arter basınç değerinde değişiklik gözlenmedi ve pulmoner hipertansiyonu açıklayacak kardiyak bir patoloji tespit edilmedi. Mekanik ventilatörde yoğun medikal destek tedavisine cevap vermeyen olgu yatışının 16. gününde eksitus oldu. Yorum; IPAH, prognozu oldukça kötü olan sinsi seyirli bir hastalıktır. Klinik başvuru semptomları oldukça değişken olup semptomlar genel olarak non-spesifiktir. Alışık olunan semptomlar dışında hasta perikardiyal efüzyon ve tamponat kliniğinde de karşımıza çıkabilir.

P-290

Nadir bir siyanoz nedeni: Abernethy Sendrom

Mehmet Köse[1], Ertuğrul Mavili[2], Özge Pamukçu[3], Abdullah Özyurt[3], Mustafa Argun[3], Ali Baykan[3], Nazmi Narin[3], Kazım Üzüm[3], Tuba Elmas[4], Duran Arslan[5]

[1]Erciyes Üniversitesi, Çocuk Göğüs Hastalıkları-Kayseri
[2]Erciyes Üniversitesi, Radyoloji-Kayseri
[3]Erciyes Üniversitesi, Çocuk Kardiyoloji-Kayseri
[4]Erciyes Üniversitesi, Çocuk Sağlığı ve Hastalıkları- Kayseri
[5]Erciyes Üniversitesi, Çocuk Gastroenteroloji-Kayseri

GİRİŞ-AMAÇ: Abernethy malformasyonu, portal ven ile inferior vena kava arasında doğumsal ekstrahepatik portosistemik şant olarak da bilinir. Bu vaka raporunda klıniğimize siyanozu araştırılmak üzere gönderilen yaygın pulmoner arteriovenöz fistül ve portosistemik şant saptanarak abernethy sendromu tanısı konulan bir olgu sunulmuştur.

OLGU: Çabuk yorulma yakınmasıyla başvuran 6 yaşındaki olgunun fizik muayenesinde: santral siyanozu ve parmaklarda çomaklaşması olduğu gözlendi. Oda havasında oksijen satürasyonu: %72 idi. %100 oksijen solutulduğunda satürasyonda artış gözlenmiyordu. Kardiyak patoloji düşünülerek dış merkezde ekokardiografik inceleme yapılmış,birinci derece trikuspit yetmezlik olarak rapor edilmiş. Siyanoz ve çomak parmak etyolojisine yönelik yapılan methemoglobin düzeyi ve ter testi normal olarak raporlandı. Toraks CT'de vaskuler yapılarda belirginleşme mevcuttu. Parankimde siyanozu açıklayacak lezyon olmaması nedeniyle ekokardiografik incelemesi tekrarlandı: anatomik bir defekte rastlanmadı. Pulmoner arteriovenöz fistul açısından kontrastlı ekokardiografi yapıldı. Kontrastlı; ekokardiyografik incelemede hava kabarcıklarının sağ atriyum opasifikasyonundan 3 kardiyak siklus sonrası sol atriyum ve ventriküle geçtiği izlendi. Pulmoner anjiyografide çok sayıda yaygın mikro (<2 cm) pulmoner arteriovenöz fistül varlığı izlendi. Diğer organlarda arteriovenöz fistül varlığı açısından yapılan batın BT anjiografisinde karaciğer normal boyut ve homojen dansitede izlendiği; arteriovenöz şant ile uyumlu splenoportal bileşke düzeyinden başlayarak iliak venlere uzanan 2 cm'e varan dilate tortüoz vasküler yapı raporlandı. Portal ven angiorafisinde portal venin hipoplazik olduğu, superior mezenterik venler ile iliak venler arasında kollateraller olduğu belirtildi. Hastaya Abernethy sendromu tanısı konuldu.

TARTIŞMA VE SONUÇ: Abernethy sendromu bir hepatopulmoner hastalık olup hepatik hastalığın yanısıra olan pulmoner vasküler dilatasyonlara bağlı arteryal oksijenizasyon bozuklukları görülmektedir. Pulmoner vasoaktif madde sentezinde hepatik düzeyde bozulmasına bağlı pulmoner damarlar dilate olmakta difüzyon-perfüzyon bozukluğuna yol açmakta bu da hastalarda siyanoza neden olmaktadır. Siyanozun ayırıcı tanısında pulmoner arteriovenöz fistüller akılda tutulmalı; varlığı gösterildiğinde eşlik edebilecek başka arterovenöz malformasyonlar yönünden araştırılmalıdır.

Figür 1

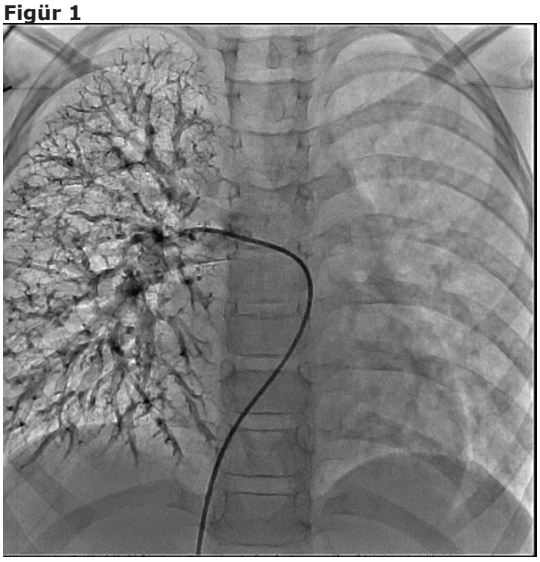

sağ pulmoner arterin selektif anjiyografisi

figür 2

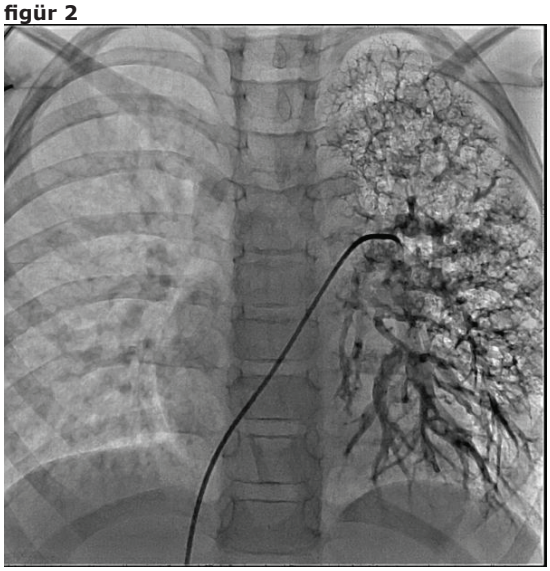

sol pulmoner arterin selektif anjiyografisi

P-291

Transvers aort ve sol karotis darlığı ile seyreden tuberosklerozis vakası

Şeref Olgar[1], Ahmet Köse[1], Umrah Aydoğan[2], Kemal Nişli[2], Cengiz Dilber[3]

[1]KSU Tıp Fakültesi, Pediatrik Kardiyoloji Bilim Dalı
[2]İstanbul Üniversitesi, Istanbul Tıp Fakültesi Çocuk Kardiyoloji Bilim Dalı
[3]KSU Tıp Fakültesi, Pediatrik Nöroloji Bilim Dalı

Konvulsizyon yakınması ile başvuran ve kalbinde üfürüm duyulması nedeniyle yönlendirilen 4.5 yaşındaki hastanın fizik muayenesinde deride yaygın cafe au lait ile beraber aortik odakta ve suprasternal bölgede trill saptandı. Ayrıca boyun bölgesinde sistolik üfürümü olan hastanın ekokardiyografik değerlendirilmesinde transvers aort bölgesinde ciddi stenoz ve sol karotis ile sol subklavian arterinin hipoplazisi saptanan hastanın anjiyograik değerlendirilmesinde ciddi transvers aorta hipoplazisi ile beraber sol karotisin atrezi düzeyinde stenozu aptandı. Hasta opere edildi. Tuberosklerozisli vakalarda birçok damarda stenoz saptanmıştır ancak transvers aorta ve karotis ile sol subklavian arterlerin birlikte stenozu olan vaka bildirilmemiştir. Bu vaka sunumunda tuberosklerozisli olgularda damar tıkanıklarıkları tartışılmıştır

resim1

Ciltte yaygın cafe au lait lekeleri

Resim2

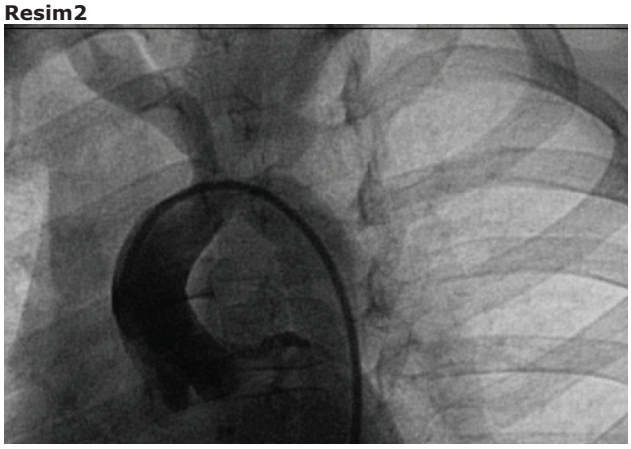

Transvers orta kontrast enjeksiyonunda transvers aorta, sol karotis ve sol subklavian arter proksimalinde obstriksiyon

P-292

İntrakardiyak Şantlara Eşlik Eden Pulmoner Arteryel Hipertansiyonlu Çocuklarda Pulmoner Vasküler Rezistans ve Vazoreaktivite Testinin İnhale İloprost ve Oksijen Kombinasyonu ile Değerlendirilmesi

Ayhan Çevik, Rana Olguntürk, Serdar Kula, Ayhan Pektaş, Erman Çilsal, Daniar Amatov, Deniz Oğuz, Sedef Tunaoğlu
Gazi Üniversitesi Tıp Fakültesi Hastanesi Çocuk Kardiyolojisi, Ankara, Türkiye

GİRİŞ-AMAÇ: Bu çalışmada amacımız, intrakardiyak şantlara eşlik eden pulmoner arteryel hipertansiyonlu çocuklarda, pulmoner vazoreaktivite testi (PVT) için kullanılan inhale İloprost ve Oksijen kombinasyonunun, teste yanıt veren ve vermeyenleri (responder-nonresponder) ayırtetmekte etkinliğini belirlemektir.

GEREÇ VE YÖNTEM: Çalışmaya prospektif, intrakardiyak şantlara eşlik eden pulmoner arteryel hipertansiyon tanısı ile sağ kalp kateterizasyonu yapılarak pulmoner vasküler rezistans ölçümü yapılan 30 hasta dahil edildi. Tüm hastalara kalp kateterizasyonu sırasında maske ile inhale İloprost (0.5 µcg/kg) ve %100 oksijen kullanılarak 10 dakika süreyle vazoreaktivite testi uygulandı ve hemodinamik ölçümler test sonrasında tekrarlandı. Bu hastalara hemodinamik ve klinik veriler sonucunda cerrahi ve/veya medikal tedavi uygulandı.

BULGULAR: Olguların 16'sı (%53.3) kız, 14'i (%46.7) erkek olup yaşları 67.97±75.24 ay idi. PVT sonrasında diastolik pulmoner arter basıncı, ortalama pulmoner arter basıncı, pulmoner vasküler rezistans indeksi ve pulmoner vasküler rezistans/sistemik vasküler rezistans oranı ortalamaları PVT öncesi değerlere göre PVT sonrasında anlamlı oranda düşüş gösterdi. Pulmoner vazoreaktivite testine pozitif yanıtlı olgu grubunda PVT öncesi ve sonrası yapılan hemodinamik değerlendirmelerde ortalama pulmoner arter basıncı, pulmoner vasküler rezistans, pulmoner vasküler rezistans/sistemik vasküler rezistans oranı için istatistiksel olarak anlamlı farklılık saptandı (p=0.002; p=0.005; p=0.037). Hastaların 17'sinde (%56.6) vazoreaktivite testine yanıtı pozitif bulunurken 13 (%43.3) hastada vazoreaktivite testine negatif yanıt alındı. Pulmoner vazoreaktivite testi yanıtı negatif olanlardan 2'si ve pulmoner vazoreaktivite testi pozitif olanlardan 1'i izlemde kaybedildi.

TARTIŞMA VE SONUÇ: Bulgularımıza göre intrakardiyak şantlı konjenital kalp hastalığına eşlik eden pulmoner arteryel hipertansiyonlu hastalarda pulmoner vazoreaktivite testi için inhale İloprost ve Oksijen kombinasyonu kardiak kateterizasyon labaratuvarnda komplikasyon olmadan kullanılabilmektedir. İntrakardiyak şantlara eşlik eden pulmoner arteryel hipertansiyon grubunda pulmoner vazoreaktivite testi için inhale İloprost ve Oksijen kombinasyonu etkin ve güvenli bir seçenek olarak görünmektedir.

P-293

Akut Romatizmal Ateşin Seyrek Bir Bulgusu: Eritema Marginatum

Eyüp Aslan[1], Ahmet Sert[1], Fatih Şap[1], Cengizhan Kılıçarslan[2], Şükrü Arslan[3], Dursun Odabaş[1]

[1]Konya Eğitim ve Araştırma Hastanesi,Çocuk Kardiyoloji Ünitesi, Konya
[2]Konya Eğitim ve Araştırma Hastanesi,Çocuk Sağlığı ve Hastalıkları,Konya
[3]Konya Eğitim ve Araştırma Hastanesi,Çocuk Nefroloji Ünitesi, Konya

GİRİŞ-AMAÇ: Akut romatizmal ateş (ARA) ülkemizde özellikle okul çağı çocuklarında görülen önemli bir halk sağlığı sorunudur. ARA, A grubu Streptokokların süpüratif olmayan geç komplikasyonlarından birisidir. En önemli komplikasyonu kardittir. Revize Jones kriterlerine göre iki major veya bir major iki minör kriter ve A grubu Streptokok enfeksiyonun geçirildiğini gösteren destekleyici bulgu ile tanı konulmaktadır. Eritema marginatumun ARA'lı hastalarda sıklığı %1.5 civarında bildirilmiştir. Eritema marginatum kısa sürede kaybolmaktadır, bu yüzden fizik muayenede eritema marginatum ile karşılaşmak oldukça seyrektir. Başvuruda eritema marginatum ile prezente olan ve ARA tanısı konulan bir olgu sunulmuştur.

OLGU: 13 yaşındaki erkek hasta son üç gündür ateş, her iki el bileğinde olan ağrı ve şişlik ve cildinde döküntü yakınmaları ile başvurdu. Özgeçmişinde iki hafta önce geçirilen boğaz enfeksiyonu dışında özellik yoktu. Cilt muayenesinde göğüs, karın ve uyluklarda ortası soluk, sınırları net, ağrısız, kaşıntısız, basmakla solan maküler tarzda döküntü vardı, yüzünde döküntü yoktu (Figür 1). KB:110/60 mmHg, nabız:132/dk, vücut sıcaklığı:36,7 ºC, solunum sayısı: 26/dk idi. Sternum sağında ikinci interkostal aralıkta ve apekste daha iyi işitilen 4/6 şiddetinde, sistol ve diyastolde üfürüm mevcuttu. Apekste trill mevcuttu. Her iki el bileğinde artrit bulguları vardı. Beyaz küre:18140/mm³, CRP:204 mg/ml, sedimentasyon: 102 mm/saat, ASO:802 IU/ml idi. Kan kültüründe üreme olmadı. EKG'de sinüs taşikardisi, 1. Derece AV blok, sol ventrikül hipertrofi bulguları mevcuttu. Telekardiyogramda kardiyomegali mevcuttu. Ekokardiyografide sol ventrikül dilatasyonu, posterolateral jetli 4. derece mitral kapak yetmezliği, ağır aort yetmezliği tespit edildi. Kalp kapak ve boşluklarında vejetasyon saptanmadı. Revize Jones kriterlerine göre ARA tanısı konuldu. Mutlak yatak istirahati önerildi, antiinflamatuar ve kalp yetmezliği tedavisi başlandı. Akut faz reaktanları normal sınırlara dönen hastanın tedavisi halen devam etmektedir.

TARTIŞMA VE SONUÇ: Eritema marginatum ARA'lı hastalarda seyrek görülmektedir. Eritema marginatumun klinik olarak tanımlanmasının ARA tanısının daha erken konulmasına yardımcı olabileceğini düşünmekteyiz.

Figür 1

Hastanın gövdesinde Eritma Marginatum'a ait maküler döküntü.

P-294

Çocuk Kardiyoloji Polikliniğine Down Sendromu Tanısı ile Başvuran Çocukların Demografik Ve Ekokardiyografik Özellikleri

Eyüp Aslan[1], Ahmet Sert[1], Fatih Şap[1], Ebru Aypar[2], Dursun Odabaş[1]

[1]Konya Eğitim ve Araştırma Hastanesi, Çocuk Kardiyoloji Ünitesi, Konya
[2]Hacettepe Üniversitesi Çocuk Kardiyoloji Bilim Dalı, Ankara

GİRİŞ-AMAÇ: Down Sendromu (trizomi 21) canlı doğumlarda (1/800 sıklıkta) en sık görülen trizomi hastalığıdır. Bu hastalarda birçok sistemi etkileyen yapısal ve işlevsel bozukluk meydana gelmektedir. Down sendromlu hastaların yaklaşık %40'ında konjenital kalp defekti vardır ve bunların yaklaşık %50'sinde komplet AVSD bulunmaktadır. Diğer sık görülen anomaliler primum ASD, sekundum ASD, VSD, PDA ve Fallot tetralojisi'dir. Çocuk Kardiyoloji Ünitemize Down Sendromu tanısı ile başvuran çocukların demografik özellikleri ve eşlik eden konjenital kalp hastalıklarının değerlendirilmesi amaçlanmıştır.

GEREÇ VE YÖNTEM: Şubat 2010- Şubat 2013 tarihleri arasında Çocuk Kardiyoloji Ünitemize Down Sendromu tanısı ile başvuran 83 çocuğun demografik ve ekokardiyografik özellikleri değerlendirildi.

BULGULAR: Hastaların ortalama yaşları 3.4± 4.5 yıl (medyan 1.5 yaş, yaş aralığı 2 gün-16 yaş) idi. Down sendromlu çocukların 41'i erkek (%49.4), 42'si (%50.6) kız idi. Hastaların 61'inde (%73.4) konjenital kalp hastalığı tespit edildi. Konjenital kalp hastalığı görülme sıklığına göre 61 hastanın 15'inde (%24.5) komplet AVSD (8'inde izole, 7'sinde aort koarktasyonu, PDA, VSD ve/veya Fallot tetralojisi ile birlikte), 19'unda (%31.1) perimembranöz outlet VSD, 17'sinde (%27,8) sekundum ASD, 10'unda (%16.3) PDA, 6'sında (%9,8) biküspit aort kapağı, 3'ünde (%4,9) parsiyel AVSD, 3'ünde (%4.9) Fallot Tetralojisi, 2'sinde (%3.2) mitral kapak prolapsusu ve 1'inde (%1.6) aort koarktasyonu saptandı. Down sendromu nedeniyle başvuran çocuklara düzenli aralıklarla ekokardiyografi yapıldı.

TARTIŞMA VE SONUÇ: Çalışmamızda Down Sendomlu hastalarda literatür ile uyumlu olarak konjenital kalp hastalığının sık görüldüğü tespit edilmişir. En sık eşlik eden konjenital kalp hastalıkları komplet AVSD, perimembranöz outlet VSD ve sekundum ASD idi. Down sendromlu çocuklarda özellikle AVSD eşlik ediyorsa normal çocuklara göre daha erken dönemde pulmoner vasküler obstrüktif hastalık geliştiği bilinmektedir. Down sendromlu çocukların klinik belirti ve bulgu olmasa da ekokardiyografi ile değerlendirilmesi, eşlik eden kalp hastalığının erken tespit edilmesini ve cerrahi düzeltme yapılıncaya kadar yakın takip edilmesine olanak sağlayacaktır.

Resim 1

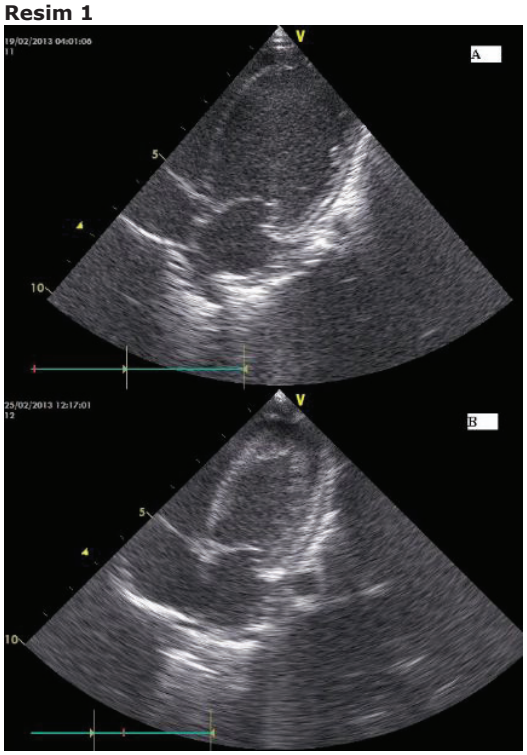

Transtorasik ekokardiyografide (4 boşluk) tedavi öncesinde sol ventrikül dilatasyonu (A). Bir hafta sonraki ekokardiyografi (4 boşluk) görüntüsü (B).

Resim 2

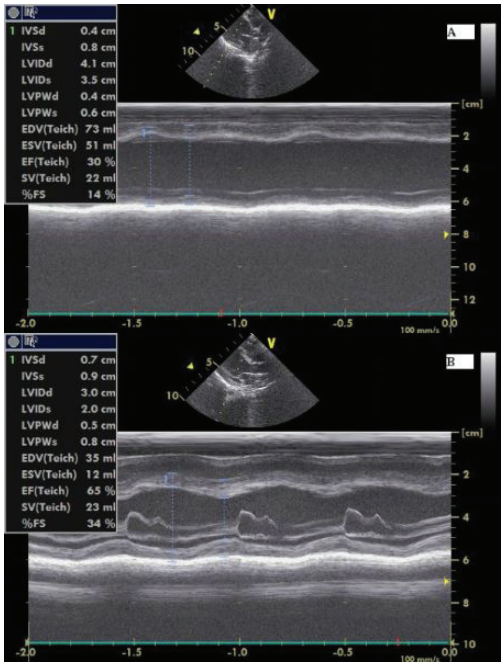

Tedavi öncesi M-mod ekokardiyografide azalmış sol ventrikül fonksiyonları (A). Bir hafta sonraki M-mod ekokardiyografide normal sol ventrikül fonksiyonları (B).

P-295

Hipokalsemik Kardiyomyopatiye Bağlı Kalp Yetersizliğinde Tedaviye Hızlı Yanıt

Osman Yılmaz[1], Nilay Hakan[2], Murat Çiftel[1], Ömer Kılıç[3]

[1]Erzurum Bölge Eğitim ve Araştırma Hastanesi, Çocuk Kardiyoloji, Erzurum
[2]Erzurum Bölge Eğitim ve Araştırma Hastanesi, Neonatoloji, Erzurum
[3]Erzurum Bölge Eğitim ve Araştırma Hastanesi, Çocuk Enfeksiyon Hastalıkları, Erzurum

Hipokalsemi, dilate kardiyomiyopatinin nadir bir nedeni olarak bilinir ve kalp yetersizliğine neden olabilir. Bildirilen literatürlerde benzer hastaların kalp yetersizliği tedavisine ek olarak kalsiyum ve D vitamini replasmanı ile 3-12 ayda düzeldiği gösterilmiştir. Solunum sıkıntısı şikayetiyle getirilen altı aylık erkek bebek, ağır kalp yetersizliği ve dilate kardiyomiyopati tanısı ile yoğun bakıma yatırıldı. Biyokimyasal incelemede hipokalsemi, hipomagnezemi ve D vitamini eksikliği saptandı. Anti konjestif, pozitif inotrop tedavi ile birlikte kalsiyum, magnezyum ve D vitamini replasmanı yapılan hastanın kalp fonksiyonları bir hafta içerisinde normale döndü. Bu hasta, bildirilen benzer olgulardan farklı olarak kısa bir süre içinde kalbin morfolojisinde ve fonksiyonlarında hızlı düzelme olması nedeniyle sunulmuştur.

P-296

Çocuklarda pulmoner hipertansiyonun eşlik ettiği doğumsal kalp hastalıklarında ameliyat sonrası dönemde pulmoner arter basıncının seyri

Mehmet Emre Arı[1], Utku Arman Örün[1], Selmin Karademir[1], Ali Kutsal[2], Senem Özgür[1], Şeyma Kayalı[1], Murat Koç[2], Özben Ceylan[1], Mahmut Keskin[1]

[1]Dr Sami Ulus, Kadın Doğum, Çocuk Sağlığı ve Hastalıkları Eğitim ve Araştırma Hastanesi, Çocuk Kardiyoloji Kliniği, Ankara
[2]Dr Sami Ulus, Kadın Doğum, Çocuk Sağlığı ve Hastalıkları Eğitim ve Araştırma Hastanesi, Kalp ve Damar Cerrahi Kliniği, Ankara

GİRİŞ-AMAÇ: Soldan sağa doğumsal kalp hastalığı nedeniyle pulmoner hipertansiyonu olan çocuk hastalarda, primer defektin cerrahi kapatılmasından sonra pulmoner hipertansiyon seyrinin değerlendirilmesi.

GEREÇ VE YÖNTEM: Çalışmamızda Ekim 2005 - Ekim 2012 tarihleri arasında soldan sağa şantlı doğumsal kalp hastalığına sekonder pulmoner hipertansiyon gelişen ve vazoreaktivite testinde ameliyatla düzeltme için uygun bulunan (PVR <6 Wood U m2 ve PVR/ SVR oranı <0.3) 30 hasta retrospektif olarak değerlendirildi. Hastaların dosya bilgileri ve kardiyak kateter sonuçları incelendi. Ameliyat sonrası ekokardiyografik değerlendirmede triküspit yetersizlik akımı üzerinden sistolik pulmoner arter basınçları tespit edildi. Sistolik pulmoner arter basıncı ekokardiyografide triküspit yetersizlik akım hızından Bernoulli denklemi kullanılarak hesaplanan değere sağ atrium basıncının (10mmHg) eklenmesiyle elde edildi. Ortalama pulmoner arter basıncı=0.61xpulmoner arter sistolik basıncı+2mmHg olarak hesaplandı. Pulmoner hipertansiyonu devam eden hastalara inhale iloprost ve/veya bosentan tedavileri verildi.

BULGULAR: Yaş ortalaması 10.1±2.7 yıl olan hastaların 14'ü (%46.7) kız, 16'sı (%53.3) erkek idi. Doğumsal kalp hastalıklarının %63.3'ünü ventriküler septal defekt oluşturuyordu (tablo I). Ameliyat öncesi ortalama pulmoner arter basıncı 45.6±16.3 mmHg, PVR (pulmoner vasküler direnç) 3.9±2.4 Wood U m2, PVR/SVR (pulmoner vasküler direnç/ sistemik vasküler direnç) 0.16±0.19 olarak bulundu. Ameliyat sonrası ekokardiyografi ile tespit edilen ortalama pulmoner arter basıncı 23.4±8.2 mmHg idi. Pulmoner hipertansiyonun ameliyat sonrası %26.6 (8 hasta) hastada devam ettiği görüldü. Ameliyat sonrası pulmoner hipertansiyonu olan hastaların ameliyat öncesi PVR ve PVR/SVR değerleri sırası ile 3.75±1.4 Wood U m2 ve 0.24±0.15 idi. Ameliyat öncesi PVR ve PVR/SVR oranları, ameliyat sonrası pulmoner hipertansiyonu devam edenlerle etmeyenler arasında karşılaştırıldı. PVR'de istatistiksel olarak anlamlı fark yokken, PVR/SVR oranının istatistiksel olarak anlamlı yüksek olduğu görüldü.

TARTIŞMA VE SONUÇ: Morbidite ve mortaliteyi olumsuz etkileyen pulmoner hipertansiyon gelişmeden önce soldan sağa şantlı hastaların bekletilmeden ameliyat olmaları gerektiğini vurgulamak istiyoruz.

Tablo I. Hastaların tanısal dağılımı

	n	%
VSD	19	63.3
PDA	5	16.7
VSD+PDA	3	10
AVSD	2	6.7
APW	1	3.3
Toplam	30	100

VSD: ventriküler septal defekt, PDA: patent duktus arteriyozus, AVSD: atriyoventriküler septal defekt, APW: aortapulmoner pencere

P-297

Akut miyokard infraktüsünü taklit eden akut miyoperikardit

Rahmi Özdemir, Cem Karadeniz, Hande Erdoğan, Önder Doksöz, Yılmaz Yozgat, Barış Güven, Mehmet Küçük, Timur Meşe, Nurettin Ünal

İzmir Dr. Behçet Uz Çocuk Hastalıkları Eğitim ve Araştırma Hastanesi, Çocuk Kardiyolojisi Bölümü, İzmir

Miyoperikardit, perikardiyal ve miyokardiyal dokuların inflamasyonudur. Semptom ve bulguların hastalığa özgül olmaması nedeniyle tanı konması her zaman kolay olmamaktadır. Tedavisi çoğunlukla palyatif olan ve genellikle de kendiliğinden düzelen bu hastalık; klinik, laboratuar ve elektrokardiyografik olarak miyokard infarktüsüne benzemesi nedeniyle acil servis başvuruları sırasında yanlış ve gereksiz tedavi uygulamalarına neden olabilmektedir. Bu nedenle miyoperikardit tanısının hızla konulması destek tedavisine daha erken dönemde başlamayı sağlayarak morbiditeyi büyük oranda azaltacaktır. Bu yazıda, acil servisimize göğüs ağrısı yakınması ile başvuran, elektrokardiyografik incelemesinde göğüs derivasyonlarında ST elevasyonu ve kardiyak enzim yüksekliği olan 13 yaşında bir kız olgu sunularak, çocukluk yaş grubunda miyoperikarditin daha nadir görülen koroner arter hastalıklarından ayırımının önemi vurgulanmıştır. 13 yaşında kız olgu; gece aniden başlayan batma şeklinde göğüs ağrısı ve nefes almada zorluk yakınması ile acil servisimize başvurdu.Hastanın öyküsünden başvurudan iki hafta önce viral üst solunum yolu enfeksiyonu nedeniyle tedavi aldığı öğrenildi.Acil serviste çekilen EKG' sinde sinus taşikardisi ile göğüs derivasyonlarından V2-V4'te ST yükselmesi vardı (Şekil 1a). bakılan CK,CKMB ve troponin I değerleri yüksek saptandı. yapılan ekokardiyografisinde LV hafif geniş, sistolik fonksiyon bozukluğu (EF % 48), inferior mid ve bazal segmentlerde hafif hipokinezi (sol ventrikül bölgesel duvar hareket bozukluğu) ve minimal perikardiyal sıvı izlendi (Şekil 2). Klinik bulgular, kardiyak enzim yüksekliği, EKG ve EKO bulguları ile miyoperikardit tanısı kondu.Olguya dopamin, dobutamin ve furasemid tedavisi ile anti-inflamatuar tedavi başlandı. Tedaviyle birlikte EKG'si (Şekil 1b) ve sistolik fonksiyonları normale dönen, laboratuar bulguları düzelen hasta kontrole gelmek üzere taburcu edildi. gerek pediatrik kardiyoloji polikliniklerine gerekse acil servislere çok sayıda göğüs ağrılı çocuk başvurmaktadır. Morbiditesi ve mortalitesi daha yüksek, ayrıca tedavisi tamamen farklı olan akut koroner olaylar açısından hastalar ve aileleri oldukça kaygı taşımaktadırlar. Ağrı karakterinin iyi sorgulanması, elektrokardiyografinin dikkatli incelenmesi ve laboratuar bulgularının iyi yorumlanması ile destek tedavi sonrası kolayca düzelebilen bu klinik durum farkedilerek hastalığın morbiditesi önlenecek, hasta ve ailelerinin kaygıları azaltılmış olacaktır.

Şekil 1.

Hastanın (a) başvuru sırasındaki, (b) tedavinin birinci haftasındaki elektrokardiyografisi

Şekil 2

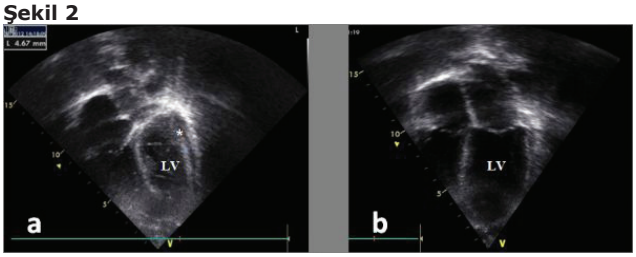

Hastanın iki boyutlu ekokardiyografik görüntüleri.(a) LV komşuluğunda minimal perikardiyal efüzyon (b) LV'de hafif dilatasyon

P-298

Duktusa Bağımlı Doğuştan Kalp Hastalıklarında Çok Düşük Doz Prostaglandin E1 Etkinliği

Ayhan Çevik, İlker Kemal Yücel, Mustafa Orhan Bulut, Reyhan Dedeoğlu, Abdullah Erdem, Ahmet Çelebi

Dr. Siyami Ersek Göğüs Kalp ve Damar Cerrahisi Eğitim ve Araştırma Hastanesi, Çocuk Kardiyolojisi, İstanbul

GİRİŞ-AMAÇ: Sistemik ve pulmoner dolaşımı duktusa bağımlı veya intrakardiyak karışım yetersizliği olan doğuştan kalp hastalıklarında (DKH) duktus açıklığının sürdürülmesi için kullanılan prostaglandin E1 (PGE1) infüzyonu hayati öneme sahiptir. Bu çalışmada yenidoğanlarda duktus açıklığının devam ettirilmesinde etkin en düşük PGE1 dozu belirlenmesi amaçlanmıştır.

GEREÇ VE YÖNTEM: Merkezimize doğumdan sonra ilk iki hafta içinde duktus bağımlı doğuştan kalp hastalığı tanısı ile sevk edilen hastalar dahil edilmiştir. Pulmoner akımı veya intrakardiyak karışımı yetersiz olan hastalar (Grup 1) ile sistemik akımı duktusa bağımlı olan diğer hastalar (Grup 2) olmak üzere iki gruba ayrıldı. Gruplarda sevk edildiği merkezde başlanan PGE1 dozu, merkezimizde aldığı en düşük ve en yüksek dozlar, uygulama süresi, yan etkiler açısından retrospektif olarak analiz edildi.

BULGULAR: Çalışmaya dahil edilen 95 hastanın 69'u (%72.6) Grup 1, 26'sı (%27.3) Grup 2' de değerlendirildi. Cinsiyet ve doğum kiloları açısından iki grup arasında fark saptanmadı (p=0.95, p=0.42). PGE1 kullanım süresi Grup 1'de 9.73±0.81 gün, Grup 2'de 11.6±1.05 gün olup istatistiksel olarak fark saptanmadı (p=0.064). Sevk edildiği merkezde başlanan PGE1 dozu Grup 1 ve 2'de 0.067±0.003 mcg/kg/dakika, izlemde titre edilerek düşürülen dozu Grup 1'de 0.039±0.002 mcg/kg/dakika, Grup 2'de 0.081±0.005 mcg/kg/dakika ve iki grup arasındaki fark istatistiksel olarak anlamlı bulundu (p<0.001). Merkezimizde duktus açıklığının devam etmesi için Grup 2 hastaların almakta olduğu yeterli en düşük PGE1 dozu(0.0042±0.005 mcg/kg/dk), Grup 1'den (0.0031±0.0001 mcg/kg/dk) anlamlı olarak yüksek bulundu (p<0.001).

TARTIŞMA VE SONUÇ: DKH'da ductus arteriosusu açık tutmak için kullanılan PGE1 önerilen standart dozlardan çok daha düşük dozlarda (0.003-0.005 mcg/kg/dakika) yeterli olmaktadır. Apne, bradikardi gibi bazen çok ciddi olabilen yan etkiler göz önüne alındığında düşük doz PGE1 tedavisinin daha uygun olduğunu düşünmekteyiz. Önerilen dozlara göre daha düşük yeterli olabilmesine karşın sistemik akımı duktusa bağımlı olan hastalarda diğer gruba göre göreceli daha yüksek doz PGE1 verilmesi gerekebilmektedir.

P-299

Kawasaki Sendromuna Bağlı Dev Koroner Anevrizma

Ömer Çiftçi[1], Cem Karadeniz[1], Bilge Aldemir Kocabaş[2], Adem Karbuz[2], Tayfun Uçar[1], Erdal İnce[2], Ercan Tutar[1], Ergin Çiftçi[2], Semra Atalay[1]

[1]Ankara Üniversitesi Tıp Fakültesi Çocuk Kardiyolojisi BD, Ankara
[2]Ankara Üniversitesi Tıp Fakültesi Çocuk Enfeksiyon BD, Ankara

Kawasaki sendromu, nedeni bilinmeyen, infant ve küçük çocuklarda görülen, koroner arterlerde anevrizmalara neden olabilen bir hastalıktır. Anevrizma gelişimini önlemek için erken tanı ve tedavi çok önemlidir. Burada geç tanı almış dev koroner anevrizmalı 2 vaka sunulmuştur.

OLGU 1: 7 yaşında erkek hasta; ateş, kusma ve karın ağrısı ile dış merkeze başvurmuş. Apendisit tanısı ile apendektomi yapılan ancak ateşi devam eden hasta kliniğimize gönderilmiş. Hastanemize kabulünde; 3 haftadır devam eden ateşinin yanı sıra konjunktiviti, lenfadenopatisi, ellerde deskuamasyonu ve anguler stomatiti vardı. Ekokardiografisinde; her iki koroner sistemi de tutan dev anevrizmalar izlendi. Tedaviye dirençli olguya 2 kez IVIG sonrasında da 3 doz Pulse metil prednizolon verildi. Hasta 4 aydır aspirin ve coumadin ile izlenmektedir.

OLGU 2: 11 yaşında erkek hasta, 3.5 yaşındayken ateşinin 12. gününde hastanemize başvurdu. Geldiğinde ateşinin yanında tek taraflı servikal LAP, döküntüsü, kırmızı çilek dili, bacaklarda 1 + ödem vardı. Ekokardiografisinde her iki koroner sistemi de tutan dev anevrizmalar izlendi. Akut tedavisi bittikten sonra halen almakta olduğu asetil salisilik asit (3 mg/kg/g) ve varfarin (0.8 mg/kg/g) tedavisi başlandı. 7 yıllık izleminde anevrizmaların devam ettiği görüldü ve müdahale gerektirmeyecek koroner darlık izlendi ancak tromboz veya iskemi gelişmedi

TARTIŞMA VE SONUÇ: Kawasaki sendromu çocuklarda koroner arter hastalıklarının önemli bir nedenidir. Kawasaki sendromunun farklı klinik bulgularla ortaya çıkabileceği akılda tutulması gerekirken; erken tanının da çok önemli olduğu bu vakalar nedeniyle vurgulanmaya çalışılmıştır.

P-300

Dirençli SVT sonrasında Dilate KMP tanısı alıp izleminde kardiyak rabdomiyom gelişen tüberoz skleroz olgusu

Erman Çilsal[1], Ayhan Pektaş[2], Daniiar Amatov[1], Serdar Kula[1], Ayşe Deniz Oğuz[1], Fatma Sedef Tunaoğlu[1], Rana Olguntürk[1]

[1]Gazi Üniversitesi, Çocuk Kardiyoloji Bilim Dalı, Ankara
[2]Afyon Kocatepe Üniversitesi, Çocuk Kardiyoloji Bilim Dalı, Afyon

GİRİŞ-AMAÇ: Çocukluk çağında nadir görülen primer kardiyak tümörlerin büyük kısmını rabdomiyomlar oluşturmakta, benign yapıda olmakla birlikte %80'e yakını da tüberoz skleroz kompleksi (TSK) ile ilişkilendirilmektedir. Kardiyak rabdomiyomların çoğunluğunun fetal hayatta geliştiği, spontan regresyona uğrama olasılığının yüksek olup, postnatal dönemde progresyon göstermediği bilinmektedir. Bu bildiride acil servise getirilen, supraventriküler taşikardisi saptanarak medikal tedavi uygulanan ancak bu tedavilere dirençli seyreden, ekokardiyografik incelemeyle sol ventrikülde non-kompakte miyokard ve dilate kardiyomiyopati tanısı konulan, izlemindeki ekokardiyografik incelemelerde ventriküler septumda yumuşak doku kitlesi saptanıp diğer ek bulgularıyla da tüberoz skleroz kompleksi tanısı alınca kardiyak kitlesinin rabdomiyom olduğu desteklenen ve literatürde çok sık bahsedilmeyen şekilde bu yumuşak doku tümörünün postnatal olarak geliştiğinin gösterildiği bir durumdan bahsedilmektedir.

OLGU: Huzursuzluk nedeniyle acil servise getirilen 5 aylık erkek hastanın fizik muayenesinde taşikardisi gözlenmiş, hastanın elektrokardiyografisinde supraventriküler taşikardisi (SVT) saptanmış, iki kez iv adenozin uygulanmış ve ardından da dijitalize edilmiştir. İzleminde taşikardisi kontrol altına alınamayan ve hemodinamik stabilitesi bozulan hastanın ritmi intravenöz amiodaron ve oral sotalol ile normal sinüs ritmine

dönmüştür. Başlangıçtaki ekokardiyografik incelemesinde sol ventrikül nonkompaksiyonu, dilate kardiyomyopati bulguları saptanan olgunun 15 aylık rutin ekokardiyografik incelemesinde interventriküler septumda, sol ventrikül apeks ve serbest duvarında düzgün sınırlı, ekojenik kitlesi olduğu fark edilmiş kardiyak MR görüntülemeyle de yumuşak doku kitlesi gösterilmiştir. İzlemlerinde medikal tedavi altında ritm sorunu olmayan, sistolik fonksiyonları düzelen hastanın bir yıl sonraki kontrol kardiyak MR görüntülemesinde kitle boyutlarında değişiklik olmadığı gösterilmiştir.

TARTIŞMA VE SONUÇ: Çocukluk çağındaki kardiyak tümörlerin en sık görülen tipi olan rabdomiyomların çoğunlukla prenatal dönemde geliştikleri, ortalama 2-4 yaş civarında spontan regresyonu beklenmekle birlikte fetal hayatın 30. haftasında da regresyona uğramaya başladıkları bildirilmiştir. Rabdomiyomların postnatal büyüme hızlarının da çok düşük olduğu bilinmektedir. Ender görülmesi nedeniyle sunulmuş olguda histo-patolojik tanı olmamakla birlikte, TSK ile birlikteliği ve görüntüleme bulgularıyla yumuşak doku kitlesinin rabdomiyom olma olasılığı desteklenmekte ve postnatal dönemde intrakardiyak rabdomiyomların geliştiği gösterilmektedir.

P-301

Gestasyonel Diyabetes Mellituslu Annelerin Term Bebeklerinde Kalp Fonksiyonlarını Belirlemek İçin Plazma Asimetrik Dimetilarjinin Düzeyleri ile Doku Doppler Ekokardiyografinin Kullanılırlığı

Derya Arslan[1], Bülent Oran[2], Hüsamettin Vatansev[3], Derya Çimen[4], Osman Güvenç[5]

[1]Derya Arslan,Selçuk Üniversitesi Tıp Fakültesi Çocuk Hastalıkları Ana Bilim Dalı,Çocuk Kardiyoloji BD,Konya
[2]Bülent Oran, Selçuk Üniversitesi Tıp Fakültesi Çocuk Hastalıkları Ana Bilim Dalı,Çocuk Kardiyoloji BD,Konya
[3]Hüsamettin Vatansev, Selçuk Üniversitesi Tıp Fakültesi Biyokimya Ana Bilim Dalı,Konya
[4]Derya Çimen,Selçuk Üniversitesi Tıp Fakültesi Çocuk Hastalıkları Ana Bilim Dalı,Çocuk Kardiyoloji BD,Konya
[5]Osman Güvenç, Selçuk Üniversitesi Tıp Fakültesi Çocuk Hastalıkları Ana Bilim Dalı,Çocuk Kardiyoloji BD,Konya

GİRİŞ-AMAÇ: Bu çalışmanın amacı diyabetik annelerin bebeklerinde kan asimetrikdimetil arjinin (ADMA) konsantrasyonları ile ventrikül fonksiyonları arasında ilişkili olup olmadığı ayrıca ADMA konsantrasyonları ile sol ventrikül arka duvarı ve interventriküler septum kalınlığı arasındaki ilişkiyi incelemek amacıyla yapılmıştır.

GEREÇ VE YÖNTEM: Bu çalışma kesitsel bir çalışmadır. Gestasyonel diyabetik anne bebeği olan 25 yenidoğan ile sağlıklı 25 term yenidoğan üzerinde yapılmıştır. Tüm hastalara doğumdan sonra ilk haftada ve 4. Ayda Doppler ekokardiyografi yapılmış ve tüm hastalardan kan ADMA düzeyleri çalışılmıştır.

BULGULAR: İlk analizde, 10 hastada (% 40) 6 mm veya daha fazla bir septum kalınlığı vardı. Septal hipertrofi saptanan grup ile septal hipertrofi saptanmayan grup arasında birinci ve ikinci analizde ölçülen Asimetrik dimetilarjinin (ADMA) düzeyleri farklı değildi. İlk analizde sol ventrikül (LV) E/A oranı, sağ ventrikül (RV) E-dalga, LV ve RV Tei indeksleri her iki grupta ($p = 0.017$, $p = 0.037$, $p = 0.039$, $p = 0.029$) anlamlı olarak farklı bulunmuştur.

TARTIŞMA VE SONUÇ: Yenidoğan kalp duvar kalınlığı diyabet ile komplike gebeliklerde artmış ve bu artış glisemik kontrolden bağımsız bulunmuştur. Diyastolik kalp fonksiyonu gestasyonel diyabetik anne bebeklerinde bozulmuştur.

P-302

Fetal ekokardiyografi ile intrakardiyak rabdomiyom tanısı alan tuberosklerozlu bir olgu sunumu

Cihat Şanlı[1], Özgül Tunç Akbaş[2], Didem Aliefendioğlu[2]

[1]Kırıkkale Üniversitesi Tıp Fakültesi, Pediatrik Kardiyoloji Ünitesi, Kırıkkale
[2]Kırıkkale Üniversitesi Tıp Fakültesi, Yenidoğan Yoğun Bakım Ünitesi, Kırıkkale

GİRİŞ-AMAÇ: Çocukluk çağının en sık karşılaşılan, selim karakterli ve genellikle spontan gerileyen primer kardiyak tümörleri rabdomiyomlardır (RM). Kalbin herhangi bir bölümünde yerleşebilmekle birlikte, genellikle ventriküllerde ve septuma yakın bölgelerde görülürler. Ekokardiyografi bu tümörlerin değerlendirilmesinde oldukça değerli bir yöntemdir. Tuberosklerozlu (TS) olguların %43-60'ında kalpte RM'ler bildirilmektedir. Sık birliktelikleri nedeniyle kalpte RM saptanan olgularda tuberoskleroz düşünülmelidir.

OLGU: İntrauterin hayatın 32. haftasında fetal ekokardiyografi ile her iki ventrikülün içinde kitle tespit edilmiş olan olgu postnatal 1. gününde hastanemize sevk edildi. Fizik muayenesinde genel durumu iyi vital bulguları stabil olan olguda organomeagali saptanmadı. Kalp sesleri normal ek ses üfürüm duyulmayan hastanın telekardiyografisi normaldi ve elektrokardiyografisinde sinüs ritmi izlendi. Ekokardiyografisinde sol ventrikül içinde en büyüğü 8x7 mm, sağ ventrikül içinde 9x7 mm olmak üzere, atriyoventriküler kapaklarda ve ventrikül çıkış yollarında darlığa yol açmayan çok sayıda kitle saptanan bebek kardiyak RM düşünülerek TS açışından araştırıldı. Yapılan manyetik rezonans görüntülemesinde tuberoskleroz tanısı kesinleştirilen hastamızda rabdomiyomlar hemodinamik bozukluğa yol açmadığından cerrahi yaklaşım düşünülmedi.

TARTIŞMA VE SONUÇ: Bu vaka nedeniyle fetal ekokardiyografide intrakardiyak kitle saptanan olgularda, tuberoskleroz tanısının düşünülmesi gerektiği vurgulanmak istenmiştir.

P-303

Akut romatizmal ateş ve kronik romatizmal kalp hastalıklı çocuklarda P, QT ve düzeltilmiş QT dispersiyonları: Prospektif uzun dönem izlem çalışması

Hayrullah Alp, Tamer Baysal, Hakan Altın, Sevim Karaarslan
Necmettin Erbakan Üniversitesi, Meram Tıp Fakültesi, Çocuk Kardiyoloji Bilim Dalı

GİRİŞ-AMAÇ: Prospektif uzun dönem izlem yapılan bu çalışmada, kliniğimizde 2005-2012 tarihleri arasında akut romatizmal ateş ve kronik romatizmal kalp hastalıklı çocuklarda P, QT ve düzeltilmiş QT dispersiyonları değerlendirilmiştir

GEREÇ VE YÖNTEM: Modifiye Jones kriterlerine göre akut romatizmal ateş tanısı konulan 64 ve kronik romatizmal kalp hastalığı bulunan 33 hasta ile yaş ve cinsiyet açısından benzer özelliklere sahip 41 kontrol çalışmaya dâhil edilmiştir. Akut romatizmal ateş grubu kardit (31 vaka) ve artrit (33 vaka) olarak iki gruba ayrılmıştır. Tüm vakaların ekokardiyografi ve elektrokardiyografi verilerinden tanı anındaki ve son kontrolde elde edilenler çalışmaya alınmıştır.

BULGULAR: Tanı anında ve son kontrolde bakılan P, QT ve düzeltilmiş QT dispersiyonlarının akut romatizmal kardit ve kronik romatizmal kalp hastalıklı çocuklarda artrit ve kontrol gruplarına göre istatistiksel olarak belirgin yüksek olduğu saptanmıştır ($p<0.001$) (Tablo 1). Ancak, bakılan bu parametrelerin her bir grup içinde zamanla farklılık göstermediği bulunmuştur. Tanı anındaki ve son kontroldeki mitral kapak yetmezliğinin derecesi P dalga dispersiyonu ile pozitif ilişkili olarak tespit edilmiştir ($r=0.438$, $p<0.001$ ve $r=0.412$, $p<0.001$). QT, düzeltilmiş QT ve P dalga dispersiyonlarının sırası ile 52, 60 ve 57 ms'den uzun ölçülmesinin, akut romatizmal kardit tanısının konulmasında yüksek sensitivite ve spesifiteye sahip olduğu gösterilmiştir.

TARTIŞMA VE SONUÇ: Bu basit elektrokardiyografik ölçümler, akut romatizmal ateşte kardiyak ileti sisteminin de etkilendiğini göstermekte olup akut romatizmal ateş hastalığının tanısında Jones kriterlerine ek olarak minör kriter olarak kullanılabilir. Ayrıca, bu elektrokardiyografik ölçümlerdeki uzamalar akut romatizmal kardit ve kronik romatizmal kalp hastalığında uzun dönemde değişmemektedir.

Tablo 1

Tablo 1: Tüm gruplarda tanı anındaki ve son kontroldeki elektrokardiyografik ölçüm verileri.

	Kontrol n: 41			Akut Romatizmal Kardit n: 30			Kronik Romatizmal Kalp Hastalığı n: 33			Akut Romatizmal Artrit n: 33			
	Tanı anında	Son kontrol	P değeri*	Tanı anında	Son kontrol	P değeri*	Tanı anında	Son kontrol	P değeri*	Tanı anında	Son kontrol	P değeri*	P değeri (ANOVA)
QT minimum (ms)	316.3±20.8	327.3±27.5	0.06	360.75±27.9	359.3±32.0	0.85	376.2±41.3	365.3±36.7	0.07	376.0±36.5	372.1±23.2	0.51	P1< 0.001 a,b,c P2< 0.001 a,b,c
QT maksimum (ms)	346.5±21.3	355.9±24.3	0.06	408.3±27.7	392.8±33.5	0.04	419.8±40.2	403.9±37.8	0.001	414.4±38.0	403.6±21.3	0.34	P1< 0.001 a,b,c P2< 0.001 a,b,c
QT dispersiyonu (ms)	29.6±7.1	31.0±7.3	0.91	57.6±11.0	54.1±10.1	0.92	54.0±15.3	58.6±18.9	0.22	58.4±13.6	48.5±15.5	0.58	P1< 0.001 a,b,c,f P2< 0.001 a,b,c,f
QTc minimum (ms)	403.1±33.0	407.6±49.8	0.83	408.2±24.9	41.3±27.5	0.23	436.3±87.9	417.6±67.0	0.031	423.0±53.7	434.3±52.3	0.38	P1< 0.05 a,b,c P2> 0.05 a,b,c
QTc maksimum (ms)	422.7±33.8	427.6±46.1	0.75	487.1±30.4	463.5±25.4	0.006	492.4±86.2	501.5±71.8	0.86	463.6±58.7	483.8±53.3	0.33	P1< 0.05 a,b,c P2< 0.05 a,b,c
QTc dispersiyonu (ms)	39.3±8.3	39.3±10.8	0.99	75.9±20.5	70.1±18.2	0.06 a	74.0±23.4	76.6±20.1	0.17	40.1±22.1	48.2±5.21	0.23	P1< 0.001 a,b,c,f P2< 0.001 a,b,c,f
P-wave minimum (ms)	47.4±4.71	45.2±2.67	0.63	69.6±17.8	61.6±12.8	0.053	68.3±17.9	60.3±17.7	0.96	51.3±3.7	53.6±4.4	0.10	P1< 0.05 a,b,c,f P2< 0.05 a,b,c,f
P-wave maksimum (ms)	79.6±5.4	77.0±3.5	0.39	104.2±26.8	103.1±26.2	0.06	104.4±21.5	104.8±23.9	0.86	81.2±4.3	84.2±6.2	0.32	P1< 0.001 a,b,c,f P2< 0.001 a,b,c,f
P-wave dispersiyonu (ms)	42.2±1.9	43.4±2.6	0.72	54.2±12.0	55.5±9.0	0.07	58.1±8.2	55.0±9.6	0.82	39.8±3.3	40.6±3.1	0.52	P1< 0.001 a,b,c,f P2< 0.001 a,b,c,f
Kalp hızı (atım/dk)	77.2±10.5	79.1±12.1	0.53	79.9±13.9	79.5±14.1	0.63	82.7±19.8	82.8±18.7	0.64	76.8±11.1	77.6±10.8	0.85	P1 > 0.05 P2 >0.05
Ejeksiyon fraksiyonu(%)	71.4±8.2	70.5±7.4	0.61	72.5±4.7	73.5±6.8	0.81	71.1±3.5	69.0±7.1	0.75	73.0±5.7	70.1±8.4	0.96	P1 > 0.05 P2 > 0.05
Fraksiyonel kısalma (%)	41.3±5.1	42.6±3.9	0.69	40.6±4.8	42.5±3.2	0.57	41.8±5.7	44.8±3.2	0.67	41.5±3.8	45.2±5.1	0.51	P1 > 0.05 P2 > 0.05

*Kontrol – Akut romatizmal kardit, *Kontrol – Kronik romatizmal kalp hastalığı, *Kontrol – Akut romatizmal artrit, *Akut romatizmal kardit - Kronik romatizmal kalp hastalığı, *Akut romatizmal kardit - Akut romatizmal artrit, *Kronik romatizmal kalp hastalığı - Akut romatizmal artrit.

Tüm gruplarda tanı anında ve son kontroldeki elektrokardiyografik ölçümlerin karşılaştırılması

Resim-1

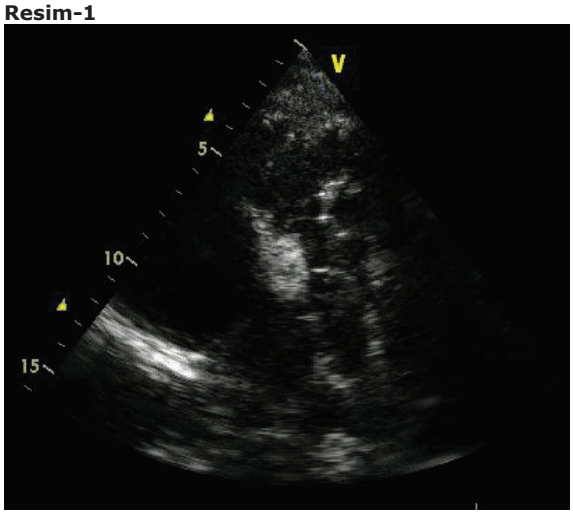

Kapatma cihazının pulmoner arter embolizasyonuna ait ekokardiyografik görünüm

Resim-2

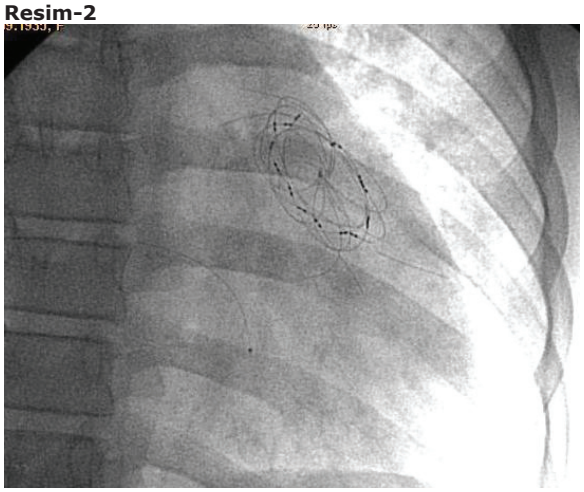

Kapatma cihazının ve metal parçaların radyolojik görünümü

P-304

ASD'li vakada solysafe device fraktürü ve embolizasyonu

Şeref Olgar[1], Ahmet Köse[1], Kemal Nişli[2], Ümrah Aydoğan[2], Atalay Mete[3]

[1]KSU Tıp Fakültesi, Pediatrik Kardiyoloji Bilim Dalı
[2]Istanbul Üniversitesi, İstanbul Tıp Fakültesi, Pediatrik Kardiyoloji Bilim Dalı
[3]KSU Tıp Fakültesi, Kalp Damar Cerrahi Bilim Dalı

Çocuk ve gençlerde geniş atriyal septal defektin transkatater kapatılması kullanılan kapatma araçlarının yerleştirilmesi, yer değiştirmesi, kanama ve vasküler problemler nedeniyle önemlidir. Geniş 28 mm'lik sekundum defekti olan 14 yaşındaki hastada 35 mm'lik merkez çapı olan solysafe kapatma cihazı kullanıldı. Fakat 2 ay sonra iki gündne beri devam eden öksürük, göğüs ağrısı yakınması ile kontrole getirilen hasta ekokardiyografik ve anjiyografik değerlendirmelerden sonra operasyona alınarak ASD yama ile kapatılması sağlandı. Cerrahi sırasında kapatma cihazının pulmoner artere kaçtığı ve pulmoner arter içinde darlığa yol açtığı, kapatma cihazının metal tellerinden birisinin miyokarda batarak granülasyon dokusu ile beraber hafif perikardiyal effüzyon oluşturduğu ve diğer kırık tellerin trabekülaların arasında kaldığı saptandı. Operasyon sonrası yakınması olmayan izleme alındı. ASD›nin perkütan transkakater yolla kapatılması oldukça yaygın olarak tercih edilmektedir. Ancak birçok modife edilmiş kapatma cihazı tercih edilmektedir. Çeşitli dayanıklık testlerinden geçmiş ve ekip deneyiminin olduğu kapatma cihazlarının kullanılması işlem komplikasyonlarını azaltacaktır

P-305

Nadir Görülen Kardiyak Yerleşimli Fetal Tip Rabdomyom: Olgu Sunumu

Nilüfer Arda[1], Şeyma Kayalı[2], Utku Arman Örün[2], Selmin Karademir[2], Nuri Hakan Aydın[3], Murat Koç[3], Dilek Dilli[4]

[1]Dr.Sami Ulus Kadın Doğum ve Çocuk sağlığı ve Hastalıkları Hastanesi,Patoloji Bilim Dalı, Ankara
[2]Dr.Sami Ulus Kadın Doğum ve Çocuk sağlığı ve Hastalıkları Hastanesi, Kardiyoloji Kliniği, Ankara
[3]Dr.Sami Ulus Kadın Doğum ve Çocuk sağlığı ve Hastalıkları Hastanesi, Kardiyovaskuler Cerrahi Kliniği, Ankara
[4]Dr.Sami Ulus Kadın Doğum ve Çocuk sağlığı ve Hastalıkları Hastanesi, Yenidoğan Kliniği, Ankara

Fetal tip rabdomyom oldukça nadir görülen çizgili kasda gelişen benign bir tümördür.Genellikle üç yaş altı çocuklarda baş ve boyun bölgesinde yerleşir.Literatürde şimdiye kadar kardiyak yerleşim gösteren fetal tip rabdomyom sadece 2 kardeş olguda bildirilmiştir. Bir günlük kız bebek fetal ekokardiyografide kardiyak tümör tespit edilmesi üzerine doğumdan sonra tekrar değerlendirildi. Olgunun ekokardiyografik incelemesinde sol ventrikül içini tamamen dolduran 40x32 mm boyutlarında kitle gözlendi. Rabdomyom ön tanısı ile olguya everolimus tedavisi başlandı. Ancak olgunun yaklaşık bir aylık izleminde tümör boyutlarında gerileme olmaması nedeniyle ameliyat edildi.Ancak ameliyat sırasında kaybedilen olgunun kitle patolojik incelemesinde fetal tip rabdomyom saptandı.Burada kardiak yerleşimli fetal tip rabdomyom olgusunu çok ender görülmesi nedeniyle sunmak istedik.

Tümörün ekokardiyografik görünümü

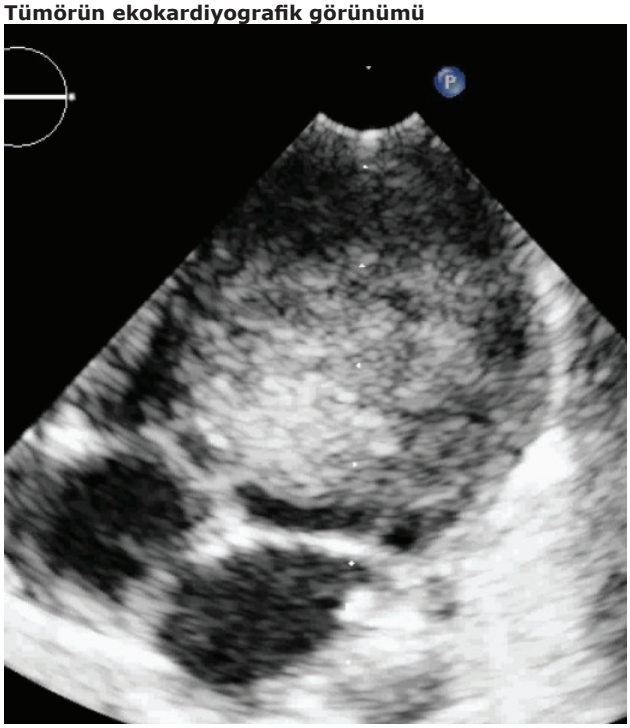

P-306

Ailevi Akdeniz Ateşi Tanısıyla İzlenen Hastalarda Klinik Bulguların ve Doku Doppler ile Kardiyak Fonksiyonların Değerlendirilmesi

Pelin Ayyıldız[1], Yonca Açıkgöz[2], İsmail İşlek[2]
[1]İstanbul Mehmet Akif Ersoy Göğüs, Kalp ve Damar Cerrahisi Eğitim Araştırma Hastanesi Pediatrik Kardiyoloji BD
[2]Samsun Kadın Doğum ve Çocuk Hastalıkları Hastanesi

Ailevi Akdeniz ateşi (FMF) otozomal resesif geçişli kronik multisistemik bir hastalıktır. Amiloidoz birikmesi sonucu böbreklerin yanı sıra birçok organı ve kardiyovasküler sistemde bozukluklara yol açabilmektedir. Kardiyak etkilenmenin klinik veya subklinik olduğu ve sistolik fonksiyonlar normalken diyastolik fonksiyon bozukluğu bazı çalışmalarda rapor edilmiştir.

Çalışmamızda Samsun Kadın Doğum ve Çocuk Hastalıkları Hastanesi Pediatrik Nefroloji bölümünde takip edilmekte olan 45 FMF li hasta incelendi, demografik ve klinik özellikleri, sistolik, sağ ve sol ventrikül diyastolik fonksiyonları kaydedildi. Yaş ve cinsiyeti hasta grubu ile uygun, spor yapmak için ya da rutin kontrol amaçlı kardiyoloji polikliniğine başvuran kardiyak fonksiyonları değerlendirilen 24 çocuk çalışmaya kontrol grubu olarak alındı.

FMF (Grup I) hastaları 21 erkek, 24 kız ortalama yaşı 9,4+/-4,4 yıl olan 45 hastadan, kontrol grubu (GrupII) 12 erkek, 12 kız ortalama yaşı 9,5+/-4,2 yıl olan 24 hastadan oluşmaktaydı. Gruplar arasında yaş ve cinsiyet, vücut kitle indeksleri açısından anlamlı fark yoktu. Kalp hızı, M mod ekokardiyografik bulgular (IVSd, IVSs, LVPWd, LVPWs, LVEDd, LVEDs, Aort çapı, sol atriyum çapı, Aort/sol atriyum çapı oranı), kısalma fraksiyonu hasta ve kontrol grubu arasında benzerdi, istatistiksel olarak anlamlı fark yoktu ($p>0,05$). Miyokard performans indeksi (MPI), mitral ve triküspit pik E, A velositeleri ve E/A oranları iki grup arasında benzerdi. Doku Doppler mitral Am', Em'/ Am'değerleri iki grup arasında istatistiksel olarak anlamlı farklıydı ($p<0.05$).

Bu çalışmada konvansiyonel ekokardiyografik parametreler ve MPI normal iken doku doppler tekniği ile çocukluk yaş grubu FMF hastalarında sol ventrikül diyastolik fonksiyonlarında bozulma olduğu gösterilmiştir. Bu hastaların klinik bulguları olmasa da kardiyak fonksiyonlar açısından yakın takip edilmeleri gerektiğini düşünmekteyiz.

P-307

Çocuk kardiyoloji polikliniğine başvuran Down sendromlu hastalar

Serpil Tekemen Arısoy[1], Osman Güvenç[2], Derya Arslan[2], Enes Ünver[1], Derya Çimen[2], Bülent Oran[2]
[1]Selçuk Üniversitesi Tıp Fakültesi Çocuk Sağlığı ve Hastalıkları Ana Bilim Dalı, Konya
[2]Selçuk Üniversitesi Tıp Fakültesi Çocuk Sağlığı ve Hastalıkları, Çocuk Kardiyoloji Bilim Dalı, Konya

GİRİŞ-AMAÇ: Bu yazıda, Selçuk Üniversitesi Tıp Fakültesi Çocuk Kardiyoloji polikliniğine başvuran Down sendromu tanılı hastaların ekokardiyografi (EKO) bulgularını paylaşmak istedik.

GEREÇ VE YÖNTEM: Eylül 2009 ile Mart 2013 tarihleri arasında çocuk kardiyoloji polikliniğine başvuran 59 Down Sendromlu hastaya yapılan EKO değerlendirmeleri retrospektif olarak incelendi.

BULGULAR: Hastaların 28'i (%47.5) kız, 31'i (%52.5) erkek, EKO yapıldığı dönemde yaş ortalaması 2.14 yıl (1 ay-18 yaş) idi. Hastaların 21'inde (%35.5) herhangi bir kardiyolojik patolojiye rastlanmadı. Down sendromlu 38 hastada (%64.4) doğumsal kalp hastalığı tespit edildi. Bunların 7'sinde (%18.4) atriyoventriküler septal defekt, 3'ünde (%7.89) atriyal septal defekt (ASD), 14'ünde (%36.8) ASD ve ventriküler septal defekt (VSD), 5'inde (%13) patent duktus arteriyozus (PDA), 4'ünde(%10.5) primer pulmoner hipertansiyon, 2'sinde(%5.26) ASD, VSD ve pulmoner stenoz, 3'ünde (%7.89)ise patent foramen ovale saptandı.

TARTIŞMA VE SONUÇ: Down sendromu 21. Kromozomun üç adet olması ile karakterizedir. Down sendromunda doğumsal kalp hastalıkları sık görülmekte olup morbidite ve mortaliteyi etkilediğinden erken tanının ve tedavinin planlanması hayati önem taşımaktadır. Down Sendromlu hastalarda en sık saptanan doğumsal kalp hastalıkları, atrioventriküler septal defektler ve konotrunkal defektlerdir. Down Sendromlu hastalarda konjenital kalp hastalıklarının sıklığının arttığı göz önünde bulundurularak ayrıntılı kardiyolojik değerlendirme yapılması, bütün hastalara ekokardiyografi çekilmesi gerekmektedir.

P-308

Aort ve pulmoner stenozu tanısı olan hastalarda edinsel von Willebrand hastalığının sıklığı ve klinik önemi

Şayegan Güven Filiz[1], Kadir Babaoğlu[1], Emine Zengin[2], Köksal Binnetoğlu[1], Gürkan Altun[1], Suar Çakı Kılıç[2], Nazan Sarper[2]

[1]Kocaeli Üniversitesi Tıp Fakültesi Pediatrik Kardiyolojisi Bilim Dalı
[2]Kocaeli Üniversitesi Tıp Fakültesi Hematoloji Bilim Dalı

GİRİŞ-AMAÇ: Aort kapak darlığı olan bazı hastalarda von Willebrand hastalığı (vWH) ile ilişkili kanamalarla komplike olabilmektedir. Bu çalışmada aort stenozu (AS) ve pulmoner stenozu (PS) olanlarda edinsel vWH'nın sıklığını ve konjenital kalp hastalığı tipi ile olan ilişkisinin irdelenmesi amaçlandı.

GEREÇ VE YÖNTEM: AS ve PS tanıları ile takipli olan hastalardan 28 AS ve 32 PS tanıları olan hastalar ile 24 sağlıklı çocuk çalışmaya alındı. Hasta ve kontrol grubunda tam kan sayımı (TKS), protrombin zamanı (PZ), aktive parsiyel tromboplastin zamanı, factor VIII, von Willebrand faktör antijeni (vWF Ag) ve von Willebrand ristosetin kofaktör (vWFRCo) çalışıldı. Trombosit fonksiyon analizörü-100 (PFA-100) kapanma zamanı hasta grubunda, trombosit agregasyon paneli ise vWFAg, vWFRCo düşüklüğü veya PFA-100 kapanma zamanı uzun olan hastalarda çalışıldı.

BULGULAR: Hastaların kanama hikayesi sorgulandığında AS'unda %18, PS'unda %9 ve sağlıklı çocuklarda %4 olarak bulundu. Gruplar arasında hematolojik parametrelerde farklılık saptanmadı. Gruplar kendi içinde kan grubu 0 olan ve olmayanlara göre bakıldığında AS ve kontrol grubunda 0 kan grubu olanlarda faktör VIII, vWFAg ve vWFRCo değerleri anlamlı bir şekilde daha düşük olduğu saptandı ($p<0,05$). PS olanlarda ise farklılık yoktu. AS'lilerin 3'ünde ve PS'lilerin 1'inde vWFRCo seviyesi normal sınırların altında idi. vWFAg seviyesi ise sadece PS olan bir hastada düşük bulundu. PS'li bir hastada hem vWFAg ve vWFRCo seviyeleri normalden düşük idi. vWFH sıklığı AS olanlarda %14, PS olanlarda %9 olarak saptandı. Bu hastaların sadece 2'sinde kanama diyatezi öyküsü vardı. AS olanların %39'u ve PS olanların %28'inde PFA-100 kollajen ADP kapanma zamanının uzamış olduğu, AS olanların %68'inde ve PS olanların %47'sinde PFA-100 kollajen epinefrin kapanma zamanının uzamış olduğu saptandı. AS gradiyenti ile vWFAg, vWFRCo seviyeleri arasında korelasyon saptanmazken, PFA-100 kapanma zamanı ile pozitif korelasyon vardı.

TARTIŞMA VE SONUÇ: AS ve PS olanlarda edinsel vWH sıklığı az değildir. Bu nedenle bu hastalarda kanamaya ait semptomlara ilişkin öykü rutin muayenenin bir parçası olmalıdır.

P-309

Fallot Tetralojili bir hastada sol pulmoner arterin aortadan çıkış anomalisi(Hemitrunkus)

Cem Karadeniz, Önder Doksöz, Rahmi Özdemir, Yılmaz Yozgat, Mehmet Küçük, Timur Meşe, Nurettin Ünal

İzmir Dr.Behçet Uz Çocuk Hastalıkları Eğitim ve Araştırma Hastanesi, Çocuk Kardiyolojisi Bölümü, İzmir

Pulmoner arter dallarından birinin aortadan çıkışı oldukça nadir görülen bir doğumsal anomalidir. Sağ pulmoner arterin anormal çıkışına daha sık rastlanmaktadır. Bu anomali sıklıkla izole olmasına rağmen, Fallot tetralojisi, aortopulmoner pencere ve aort koarktasyonu gibi anomalilere eşlik edebilmektedir. Etkilenen akciğerde kısa sürede ortaya çıkan ağır pulmoner hipertansiyon morbidite ve mortalitenin en önemli nedenini oluşturmaktadır. Bu yazıda, 7 yaşında fallot tetralojisi tanısı alan bir hastada anjiografik olarak tespit edilen sol hemitrunkus anomalisi sunulmuştur. 7 yaş kız hasta doğum sonrası yapılan tetkikler sonucunda Fallot tetralojisi alan hasta yaorgunluk ve takrarlayan akciğer enfeksiyonu yakınmasıyla başvurdu. Hastanın başvuru sırasında yapılan fizik muayenesinde hafif siyanoz (SO2: %85-88) ve sternum sol üst kenarda sistolik ejeksiyon üfürümü saptandı. Yapılan ekokardiyografisinde sol pulmoner arterin iyi görüntülememesi nedeniyle yapılan anjiografide sol pulmoner arterin aort kapağının üzerinde çıkan aortadan kaynaklandığı görüldü. Basınç ölçümlerinde sol PA›de sistemik düzeyde basınç saptandı(Resim). İşlem sonrası hastanın tedavisine bosentan eklenerek klinik takibe alındı. Sonuç olarak, Fallot tetralojisi gib pulmoner hipertansiyon beklenmeyen hastalar pulmoner arter dallarından birnin aortadan çıkış anomlisi açısında dikkatlice değerlendirilmelidir.

Resim 1

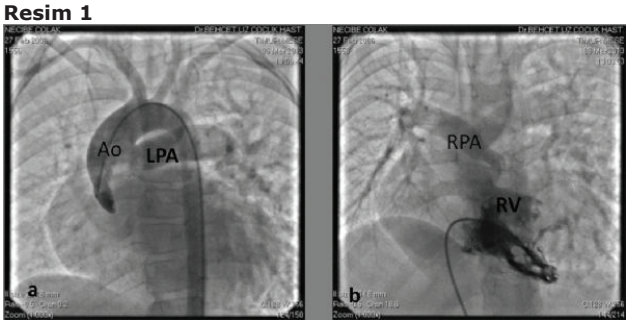

Hastanın aort kökü (a) ve RV (b) anjiografik görüntüleri. RPA: sağ pulmoner arter, LPA: sol pulmoner arter, Ao: aorta, RV: sağ ventrikül

P-310

Bayılma Yakınması İle Çocuk Kardiyoloji Polikliniğine Başvuran Hastaların Değerlendirilmesi

Ahmet Sert[1], Ebru Aypar[2], Eyüp Aslan[1], Fatih Şap[1], Dursun Odabaş[1]

[1]Konya Eğitim ve Araştırma Hastanesi Çocuk Kardiyoloji Ünitesi
[2]Hacettepe Üniversitesi Tıp Fakültesi Çocuk Kardiyoloji Bilim Dalı

GİRİŞ-AMAÇ: Bayılma çocuk kardiyoloji polikliniklerine başvuran çocukların en sık yakınmalarından birisidir. Bayılmanın çoğu sebebini vazovagal senkop oluştursa da, senkopla başvuran hastaların artmış ölüm riski taşıyıp taşımadığının değerlendirilmesi gerekir. Çocuk Kardiyoloji Ünitemizde bayılma yakınması ile getirilen çocukların demografik, klinik, laboratuar ve ekokardiyografik değerlendirilmesi amaçlanmıştır.

GEREÇ VE YÖNTEM: 1 Mart 2012-1 Haziran 2012 tarihleri arasında Çocuk Kardiyoloji Ünitemizde 76 çocuk bayılma yakınması ile getirildi. Senkop, geçici kas tonus ve bilinç kaybı olarak tanımlandı.

BULGULAR: Hastaların ortalama yaşları 12.2±2.8 yıl (medyan 12 yıl, yaş aralığı 5.5-17 yaş) idi. Çarpıntı yakınması ile getirilen çocukların 36'sı erkek (%47.4), 40'ı (%52.6) kız idi. Bayılma hastaların 67'sinde (%88.2) ayakta, 2'si (%2.6) otururken, 7'si (%9.2) yatarken ortaya çıkmıştı. Hastaların 7'si (%9.2) egzersinden sonra bayılmıştı. Bayılmaya hastaların 17'sinde (%22.4) çarpıntı, 15'inde (%19.7) göğüs ağrısı, 44'ünde (%57.9) bulantı, 51'inde (%67.1) görme değişikliği eşlik ediyordu. Hastaların 7'sinde ailede koroner arter hastalığı, 4'ünde (%5.3) ailede bayılma ve 2'sinde (%2.6) ailede çarpıntı öyküsü vardı. Yatar pozisyonda ortalama sistolik kan basıncı 104.6±10.7 mmHG, ortalama diyastolik kan basıncı 66.8±9.4 mmHG ve ortalama kalp hızı 85±13.3 atım/dakika (medyan 86) iken ayağa kaldırıldığında ortalama sistolik kan basıncı 89±14 mmHG, diyastolik kan basıncı 53.3±14.6 mmHG ve ortalama kalp hızı 98.8±18.2 atım/dakika (medyan 100) idi. Laboratuar incelemelerinde 3'inde anemi saptandı. Hastaların EKG incelemesinde herhangi bir anormallik ve QT uzaması saptanmadı. Ekokardiyografik incelemede 6 hastada 1.derece mitral yetmezlik, 1 hastada MVP, 1 hastada sekundum ASD ve 1 hastada biküspit aort kapağı saptandı. Hastaların 43'ünde (%56.6) vazovagal senkop, 26'sında (%34.2) ortostatik hipotansiyon ve 7'sinde (%9.2) postüral ortostatik taşikardi sendromu düşünüldü.

TARTIŞMA VE SONUÇ: Çalışma bulgularımız literatürle uyumlu olarak bayılma nedeniyle başvuran çocukların çoğunun adölesan olduğunu, en sık vazovagal senkop tanısı konulduğunu, kardiyak nedenli senkop olmadığını göstermiştir.

P-311

Kawasaki Hastalığı: Tanı koymak bazen çok kolay, bazen de çok zor !

Osman Güvenç, Derya Arslan, Derya Çimen, Bülent Oran

Selçuk Üniversitesi Tıp Fakültesi, Çocuk Sağlığı ve Hastalıkları Ana Bilim Dalı, Çocuk Kardiyoloji Bilim Dalı, Konya

Kawasaki Hastalığı, nedeni tam olarak bilinmeyen, enfeksiyona bağlı olduğu düşünülen, orta ve büyük çaplı arterleri tutan akut bir vaskülittir. Genellikle 6 ay-5 yaş arasında ortaya çıkar. Klinik bulguların görüldüğü dönemde sitokin kasırgası söz konusudur. Tedavi edilmeyenlerde % 20 oranında koroner arter anevrizması gelişir. Tedavi edilenlerde ise bu oran % 5'lere kadar düşer. Ölüm en sık, hastalığın 2-12. haftalarında, çoğunlukla koroner arter anevrizmasında tromboza bağlı miyokard infarktüsü sonucu olur.

Tıp Fakültesi Çocuk Kardiyoloji Polikliniği'ne başvuran, Kawasaki hastalığının bütün tanı kriterlerini karşılayan, tanı koymakta sıkıntı yaşanmayan bir hasta, olgu sunumu yapıldı.

4 yaşındaki kız hastanın altı gündür devam eden ve 39.5 C°'ye varan ateşi vardı, dış merkezde ÜSYE tanısıyla antibiyotik başlanan hastanın şikayetleri geçmeyince hastanemize baş vurmuştu. Hastanın genel durumu iyi idi, çok huzursuz olduğu dikkati çekiyordu. Hastanın vital bulguları normaldi. Fizik muayenesinde bilateral nonpürülan konjonktivit; tek taraflı, servikal, 2.5 cm çapında lenfadenopati; dudaklarda çatlama ve kanama, oral mukozada kızarıklık, çilek dili; yaygın, polimorfik, eritematöz, kasık bölgesinde belirgin olan döküntüler; ellerde ve ayaklarda ağrılı eritem ve ödem. Laboratuvar bulgularında akut faz reaktanları yüksekti, hastada hiponatremi, karaciğer fonksiyon testlerinde ve GGT düzeyinde yükseklik vardı. Hastanın EKG'sinde veya ekokardiyografik değerlendirilmesinde patolojik bir bulgu yoktu. Kawasaki hastalığı tanısı konuldu, 2 gr/kg dozunda IVIG, 10 saatte gidecek şekilde verildi ve antienflamatuar dozda Asetilsalisilik asit başlandı. Hastanın trombositozu veya ellerde ayaklarda soyulması olmadığından, tedavide geç kalınmadığı düşünüldü.

Kawasaki hastalığının tanısı kolaylıkla konulabildiği gibi bazen tanı koymak, özellikle tanı kriterlerini karşılamayan eksik (İnkomplet) Kawasaki hastalarında zor olabilmektedir. Böyle durumlarda bazı spesifik bulgulardan faydalanılabilir: Steril piyüri, safra kesesi hidropsu, anterior üveit, yakın dönemde tüberküloz aşısı yapılan hastalarda aşı bölgesinde eritem ve endürasyon gelişmesi, HDL düşüklüğü, hastalığın son dönemi olan konvelesan dönemde tüm klinik bulgular kaybolduğunda el ve ayak tırnaklarında oluşan derin transvers yivler (Beau çizgileri), ultrasonografide servikal lenfadenopatide adeta üzüm salkımını andıran birden fazla hipoekoik nodül kümesi olması.

Olgu 4: 14 günlük iken tanı alan erkek bebek. Hipertrofik kardiyomiyopati mevcuttu. GAA düzeyi 0,46 nmol/spot*21h idi. Bir kez ERT tedavisi aldı, 3 aydır bulguları stabil izlenmektedir. Olgu 5: 36 günlük iken tanı alan, 3. ayda 'kaybedilmiş kardeş öyküsü' bulunan erkek bebek. Hipertrofik kardiyomiyopati mevcuttu. GAA düzeyi 0,73 nmol/spot*21h idi. ERT tedavisi temini için girişimler sürerken evinde ani bebek ölümü ile kaybedildi.

TARTIŞMA VE SONUÇ: Beş olguyu içeren, kısa süreli deneyimimiz erken tanı- tedavi ve tanı anında sol ventrikül dilatasyonunun belirgin olmamasının iyi prognoz göstergesi olabileceğini desteklemektedir. Hastalığın mortalitesi halen yüksektir.

Şekil 1

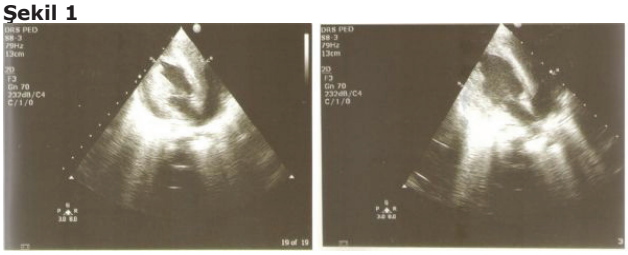

2. olgunun transtorasik ekokardiyografisinde sol ventrikül hipertrofisi izlenmekte

P-312

İnfantil başlangıçlı Pompe Hastalığı: Beş olgu ile bir yıllık deneyimimiz

Sertaç Hanedan Onan[1], Mehmet Nuri Özbek[2], Bedri Aldudak[1], Yavuz Tokgöz[3], Çiğdem Seher Kasapkara[4]

[1]Diyarbakır Çocuk Hastanesi, Çocuk Kardiyoloji Kliniği, Diyarbakır
[2]Diyarbakır Çocuk Hastanesi, Çocuk Endokrinoloji Kliniği, Diyarbakır
[3]Diyarbakır Çocuk Hastanesi, Çocuk Gastroenteroloji Kliniği, Diyarbakır
[4]Diyarbakır Çocuk Hastanesi, Çocuk Metabolizma Kliniği, Diyarbakır

GİRİŞ-AMAÇ: Pompe hastalığı, asit alfa-glukozidaz (GAA)'in eksikliği ile karakterize otozomal resesif bir hastalıktır. İnfantil başlangıçlı Pompe hastaları progresif kardiyomiyopati, solunum ve iskelet kaslarında güçsüzlük ile genellikle yaşamın ilk yılı içinde kaybedilir. Enzim replasman tedavisi (ERT) hastalığın klinik seyrini değiştirebilmektedir. Bu yazıda infantil Pompe tanısı ile izlediğimiz beş hastaya ait deneyim paylaşılmıştır.

OLGULAR Olgu 1: 3 aylık iken tanı alan, '7. ve 5. aylarda kaybedilmiş kardeş öyküsü' bulunan erkek bebek. Hipertrofik kardiyomiyopati, sol ventrikülde dilatasyon, II-III.derece mitral yetmezliği vardı. GAA düzeyi 0,48 nmol/spot*21h (Normali: 1,5-10 nmol/spot*21h) idi. On kez ERT aldı. Kardiyak bulgularında anlamlı gerileme olmayan bebek, izlemin 5,5. ayında, hastanede solunum yetmezliği ile kaybedildi. Olgu 2: 4 aylık iken tanı alan, '6. ayda kaybedilmiş kardeş öyküsü' bulunan erkek bebek. Kuzeni (3.olgu) de Pompe tanısı aldı. Hipertrofik kardiyomiyopati, sol ventrikülde hafif dilatasyon, minimal mitral yetmezliği vardı. GAA düzeyi 0,22 nmol/spot*21h idi. Onaltı kez ERT aldı, izlemin 11. ayında, hipotonisitede kısmi düzelme ve stabil kardiyak bulguları ile izlenmektedir. Olgu 3: 3 aylık iken tanı alan, kuzeni (2.olgu) Pompe tanılı kız bebek. Hipertrofik kardiyomiyopati, sol ventrikülde hafif dilatasyon, I-II.derece mitral yetmezliği vardı. GAA düzeyi 0,22 nmol/spot*21h idi. Sekiz kez ERT aldı, izlemin 5. ayında, tedavi sonrası LVMI'de, mitral yetmezliğinde, EKG'de hipertrofi bulgularında anlamlı gerileme ile izlenmektedir.

P-313

Konjenital Düzeltilmiş Büyük Damar Transpozisyon'lu 64 hastanın Ekokardiyografik ve Kardiyak Kateterizasyon Bulguları ile Cerrahi Sonuçları (Tek Merkez Deneyimi)

Ayhan Çevik[1], Reyhan Dedeoğlu[1], Mustafa Orhan Bulut[1], İlker Kemal Yücel[1], Buğra Harmandar[2], Numan Ali Aydemir[2], Abdullah Erdem[1], Ahmet Çelebi[1]

[1]Dr. Siyami Ersek Göğüs Kalp ve Damar Cerrahisi Eğitim ve Araştırma Hastanesi, Çocuk Kardiyolojisi, İstanbul
[2]Dr. Siyami Ersek Göğüs Kalp ve Damar Cerrahisi Eğitim ve Araştırma Hastanesi, Kalp ve Damar Cerrahisi, İstanbul

GİRİŞ-AMAÇ: Konjenital düzeltilmiş büyük damar transpozisyonu, eşlik eden çok sayıda anomali nedeniyle klinik olarak heterojen bir grup hastalıktır. Bu çalışmada merkezimizde tanı alan ve izlenmekte olan hastalara ait verilerin retrospektif olarak analiz edilmesi amaçlanmıştır.

GEREÇ VE YÖNTEM: Mart 2003- Şubat 2013 tarihleri arasında hastanemiz Çocuk Kardiyolojisi kliniğinde konjenital düzeltilmiş büyük damar transpozisyonu tanısı ile takip edilen 64 hasta retrospektif olarak ekokardiyografi bulguları, endikasyonu olan olguların kalp kateterizasyonu bulguları, kalıcı pacemaker gerekliliği ve uygulanan cerrahi yöntemler analiz edildi.

BULGULAR: Hastaların başvuru esnasında yaşları 3 gün-20 yıl arasında (ortalama 64.4 ay) ve cinsiyet dağılımı 26 (%39.6) kız, 38 (%59.4) erkek, ortalama takip süresi 48 ay (1 ay-120 ay) bulundu. 50 (%78.1) hastada atrial situs solitus, 11 (%17.2) hastada atrial situs inversus ve 25 (%39.1) hastada dekstrokardi saptandı. 50 (%78.1) hastada L-TGA, 11 (%18.8) hastada D-TGA, 1 (%1.6) hastada "ön-arka" ve 1 (%1.6) hastada "side by side" büyük damar ilişkisi vardı. İnletten outlete uzanımlı geniş VSD 21 (%32.8) hastada, subpulmonik VSD 18 (%28) hastada mevcuttu. 8 (%12.5) hastada pulmoner atrezi, 35 (%54.6) hastada valvüler-subvalvüler düzeyde pulmoner stenoz izlendi. En sık eşlik eden diğer anomalilerden 5 (%7.8) hastada Ebstein-like sistemik AV kapak varken 26 hastada eşlik eden anomali izlenmedi. 12 (%18.8) hastaya Glenn anastamozu, 7 (%10.9) hastaya konvansiyonel tamir,

6 (%9.9) hastaya Fontan operasyonu, 1 (%1.6) hastaya Rastelli+hemimustard operasyonu, 1 (%1.6) hastaya double switch operasyonu uygulandı. 7 (%10.9) hastaya izlemde komplet AV blok gelişmesi nedeniyle kalıcı pacemaker implantasyonu uygulandı. Uygulanan transkateter girişimsel işlemler; konduit balon anjioplasti (3; %4.8), duktal stent implantasyonu (2; %3.1), Fontan fenestrasyonu kapatılması (1; %1.6), MBT şantın transkateter dilatasyonu (1; %1.6) ve balon atrial septostomi (1; %1.6) idi.

TARTIŞMA VE SONUÇ: Konjenital düzeltimiş büyük damar transpozisyonu hastalarında lezyonun tipine göre farklı cerrahi prosedürler ve palyatif transkateter girişimler gerekebilmektedir. Eşlik eden patolojilerin doğru belirlenmesi bu hastaların yönetiminde ve hayat boyu izleminde büyük önem taşımaktadır.

P-314

Supraventriküler taşikardi ile prezente olan sol atriyum kaynaklı dev psödoanevrizma olgusu

Cemşit Karakurt[1], Rıza Türköz[2], Bülent Sarıtaş[2], Özlem Elkıran[1], Serkan F. Çelik[1]

[1]İnönü Üniversitesi Tıp Fakültesi, Pediyatrik Kardiyoloji Bilim Dalı, Malatya
[2]Başkent Üniversitesi İstanbul Hastanesi, Kalp damar Cerrahisi AD, İstanbul

Sol atriyum kökenli pseödoanevrizma konjenital veya travma, miyokard enfarktüsü, infektif endokardit gibi akkiz nedenlere bağlı oldukça nadir görülen bir durumdur. Kliniğimize huzursuzluk, dolaşım bozukluğu yakınması ile getirilen hastanın öyküsünden bebeğin 24. gebelik haftasında kliniğimizde fetal ekokardiyografi ile değerlendirildiği, fetal ekokardiyografisinin normal olduğu, 1 ay önce bebeğin 1 metre yükseklikteki masadan yere düşürüldüğü öğrenildi. Hastanın yapılan fizik incelemesinde huzursuz, kalp tepe atımı 280/dk, dolaşım bozukluğu olduğu, EKG sinde supraventriküler taşikardi ile uyumlu dar QRS kompleks taşikardi bulunduğu saptandı. Adenozin ile supraventriküler taşikardi sonlandırılamayınca hastaya kardiyoversiyon uygulanarak normal sinüs ritmine dönmesi sağlandı. İşlem sonrası yapılan ekokardiyografide sol atriyum kaynaklı sol ventrikül yanında 4,5 cm boyutunda sol atriyuma bir boyun kısmı ile bağlı olarak izlenenen muhtemelen perikardiyal defekt nedeniyle geliştiği düşünülen anevrizma ve 3.derece mitral yetersizliği saptandı. İzlemde hastaya amiadoron tedavisi başlanarak başvurudan 3 gün sonra kalp damar cerrahisi tarafından opere edildi. İntraoperatif olarak perikardın intakt olduğu, sol atriyum kaynaklı psödoanevrizma bulunduğu izlendi. Anevrizma çıkarılarak sol atriyum duvarı onarıldı. Ameliyat sonrası yapılan ekokardiyografik incelemede anevrizma görüntüsünün olmadığı, eser mitral yetersizliği bulunduğu izlendi. Sonuç olarak sol atriyum kaynaklı psödoanevrizma konjenital formlarında müsküler displaziye bağlı olduğu düşünülmekte, akkiz olarak daha çok travma, miyokard ebfarktüsü veya enfektif endokardite bağlı olarak gelişen hayatı tehdit eden nadir görülen bir durumdur.

P-315

Çocuk Kardiyoloji Polikliniği'ne üfürüm duyulması nedeniyle gönderilen olguların değerlendirilmesi

Nurdan Erol, Yusuf İzzet Ayhan, Tuba Altun, Merve Kişioğlu

SB İstanbul Medeniyet Üniversitesi Göztepe Eğitim ve Araştırma Hastanesi Çocuk Kliniği, İstanbul

GİRİŞ-AMAÇ: Çocuk olguların muayenesinde üfürüm çok sık olarak saptanmakta ve çocuk kardiyoloji polikliniklerine tetkik amacıyla gönderilmektedir. Bu çalışmada Kliniğimize üfürüm nedeniyle gönderilmiş, daha önce herhangi bir tanı almayan olguların oskultasyon ve ekokardiyografi ile değerlendirilmesi ve özelliklerinin saptanması amaçlandı.

GEREÇ VE YÖNTEM: Çocuk Kardiyoloji Polikliniğine üfürüm nedeniyle başvuran 1 gün-18 yaş arası olgular sırasıyla ve rastgele, iki ay süresince, görevli iki kardiyolog tarafından tüm olgular önce oskultasyonla, daha sonra ekokardiyografi ile değerlendirildi. Elde edilen bulguların değerlendirilmesinde SPSS for Win. Ver. 15.0 (SPSS Inc., Chicago, ILL, USA) programı kullanıldı.

BULGULAR: Çalışmada yer alan 207 olgunun 110' u (%53.1) erkek, 97'si (%46.9) kızdı. Olguların; 50'si (%24.2) 0-3 ay arasında 47'si (% 22.7) 4 – 24 ay arasında, 72'si (% 34.8) 25 – 72 ay arasında, 26'sında (% 12.6) 73 – 144 ay arasında, 12'sinda (% 5.7) 145 ay ve üzerinde idi. Olguların yaş ortancası 31 ay (ÇAG=59.0; min=1.0; mak=211.0)idi. Çocukların vücut kitle indeksi ortancası 16.0 (ÇAG=2.7; min=7.8; mak=27.8) kg/m2 olarak saptandı. Olguların; 169'ı (%81.6) çocuk doktoru, 23'ü (%11.2) aile hekimi ve 15'i (%7.2) diğer branşlardan gönderilmişti. Olguların üfürüm duyulduğu sıradaki muayene nedeni; 69'unda (%33.3) kontrol ve aşı, 50'sinde (%24.2) solunum yolu enfeksiyonu, 32'sinde (%15.4) genel semptomlardı. Oksultasyonda; üfürüm 18'unda (%8.7) üfürüm yok, 148'inde (%71.5) masum üfürüm, 17'sinde (%8.2) patolojik olarak değerlendirildi. Ekokardiyografide; olguların %66.2'sinde (n=137) normal, %29.0' unda (n=60) patolojik bulundu(Tablo 1). Oskultasyon ve ekokardiyografi bulguları karşılaştırıldığında üfürüm sonucu patolojik olan çocukların %88.2'sinin (n=15) eko sonuçları patolojik iken, oskultasyonla üfürüm sonucu şüpheli olan 11'inin (%45.8) patolojik bulundu. Oskultasyonla üfürüm sonucu masum olan çocukların %76.4'ünün eko sonuçları normal olarak bulundu (Tablo 2).

TARTIŞMA VE SONUÇ: Oskultasyonla patolojik olduğu düşünülen hiçbir ekokardiyografi normal bulunmazken, masum olduğu düşünülen olgularda ekokardiyografide patolojinin tespit edilmesi üfürüm duyulan olguların değerlendirilmesinde sadece oskultasyonun yeterli olmayacağını düşündürmektedir.

Tablo 1. Belirtilen değişkenlerin dağılımı

CİNS	n (%)	ÜFÜRÜM	n (%)	ÜFÜRÜM ŞİDDETİ	n (%)	EKO SONUCU	n (%)
Erkek	110 (53.1)	Üf yok	18 (8.7)	Yok	18 (8.7)	Normal	137 (66.2)
Kız	97 (46.9)	Masum	148 (71.5)	1-2/6	106 (51.3)	Patolojik	60 (29.0)
		Patolojik	17 (8.2)	2/6	69 (33.3)	Normal Varyantı	10 (4.8)
		Şüpheli	24 (11.6)	3/6	16 (7.7)		

Tablo 2. Oskultasyonla üfürümün değerlendirilmesi sonuçlarının eko sonuçlarında dağılımı

Oskultasyonla üfürümün değerlendirilmesi	EKO Normal n (%)	EKO Patolojik n (%)	EKO Normal varyantı n (%)	Toplam n (%)
Üf yok	13 (72.2)	5 (27.8)	0 (0.0)	18 (100.0)
Masum	113 (76.4)	29 (19.6)	6 (4.0)	148 (100.0)
Patolojik	0 (0.0)	15 (88.2)	2 (11.8)	17 (100.0)
Şüpheli	11 (45.8)	11 (45.8)	2 (8.4)	24 (100.0)

P-316

Prematüre bebeklerde patent duktus arteriozus tedavisinde intravenöz parasetamol

Naci Ceviz[1], Kadir Şerafettin Tekgündüz[2], Haşim Olgun[1], Yaşar Demirelli[2], İbrahim Caner[2], Canan Yolcu[1], İrfan Oğuz Şahin[1], Necip Becit[3]
[1]Atatürk Üniversitesi, Tıp Fakültesi, Çocuk Kardiyolojisi Bilim Dalı, Erzurum
[2]Atatürk Üniversitesi, Tıp Fakültesi, Yeni Doğan Bilim Dalı, Erzurum
[3]Atatürk Üniversitesi, Tıp Fakültesi, Kalp Damar Cerrahisi Anabilim Dalı, Erzurum

Prematüre bebeklerde hemodinamik açıdan önemli patent duktus arteriozusun (höPDA) tedavisinde oral ibuprofen (OİBU) yaygın olarak kullanılmaktadır. Ancak OİBU kullanımının kontrendike olduğu (trombositopeni, nekrotizan enterokolit (NEK), şüpheli NEK, renal yetmezlik) durumlarda höPDA tedavisi prematüre beklerde ciddi bir sorun olmaktadır. Bu hastalar için literatürde intravenöz parasetamol (İVPa) veya oral parasetamol kullanımına dair yayınlar mevcuttur. Bu yazıda biz OİBU kullanımı kontrendike olan höPDA tanılı yedi hastada İV paresetamol kullanımına dair deneyimlerimizi sunduk. Hastaların verileri retrospektif olarak incelendi. Gestasyonel yaş ortanca 29 (27-31) hafta, doğum kiloları ortanca 1045 (770-1390) gr idi. Beş hastada şüpheli NEK, iki hastada kesin NEK nedeniyle OİBU kullanılamadı. Hastalara postnatal ortanca 3. (1-3) günde ekokardiyografi ile PDA tanısı koyuldu. Başlangıçta yedi hastanın üçüne OİBU tedavisi verilebildi (tek kür:2 hasta, iki kür: 1 hasta), ancak yanıt alınamadı, sonrasında OİBU kontrendike olduğu için İVPa başlandı. İntravenöz parasetamol kullandığımız ilk hastada; ilaç 15 mg/kg/doz 6 saatte bir verildi, ancak 4 doz sonunda bakılan transaminaz seviyelerinde tedavi öncesine göre yükselme olması nedeniyle ilaç kesildi (AST 43 U/L - 260 U/L, ALT 11 U/L - 180 U/L). Diğer 6 hastaya İVPa 10 mg/kg/doz 8 saatte bir verildi. Günlük ekokardiyografik inceleme yapıldı, PDA kapanmadıysa tedaviye devam edildi, maksimum 4 gün tedavi verildi. Bu hastalarda herhangi bir hepatotoksisite görülmedi. Bu hastalardan 5'inde PDA 1-4 gün içinde kapandı. Yanıt alınamayan bir hastaya cerrahi ligasyon yapıldı. Sonuç olarak verilerimiz; ibuprofen kullanımının kontrendike olduğu hastalarda İVPa'ün PDA kapatma tedavisinde etkili olduğuna işaret etmektedir. Ancak kullanım dozunun gözden geçirilmesi gerektiğini düşünüyoruz.

P-317

Kawasaki hastalığı

Murat Çiftel

Akdeniz Üniversitesi Çocuk Kardiyoloji Antalya

Kawasaki hastalığı İlk kez 1967 yılında Tomisaku Kawasaki tarafından japonya'da tanımlanmıştır. Türkiye'de 20 yıl öncesinde çok ender görülen bir hastalık iken son zamanlarda çok sayıda vaka serisi yayınlanmıştır. Hastalığın tanısı, beş günden uzun süren ateşe eşlik eden dört tanı kriterinin varlığı ile konur. Tüm vakalarda bu kriterlerin hepsi ortaya çıkmadığından tanı ve tedavi gecikebilmektedir. Hastalığın en önemli komplikasyonu olan koroner arterlerde ektazi ve anevrizma oluşumu erken intravenöz immunglobülin (İVİG) verilmesi ile büyük oranda önlenebilir. Çocuk kliniğimizde bir haftada 5 hastaya kawasaki hastalığı tanısı konuldu. Bu hastaların birinde Parainflüenza tip 4 pozitifliği saptandı. Ferritin düzeyi aşırı yüksek olan bir hasta İVİG dirençli ve metilprednizolon tedavisine cevapsız olduğundan siklosporin A ile tedavi edildi. Başlangıçta menenjit tanısı alan bir hastaya ve tanı için gerekli kriterleri olmayan bir hastaya koroner arterlerde ektazi ve anevrizma oluşumu sonrasında inkomplet kawasaki hastalığı tanısı konuldu. Hastalığın artan sıklığını, erken tanı ve tedavisinin önemini vurgulamak amacı ile bu vakalar literatür eşliğinde sunulmuştur.

P-318

Sağ atriyal izomerizm: Aynı zamanda bir immün yetmezliktir !

Osman Güvenç, Derya Arslan, Derya Çimen, Bülent Oran

Selçuk Üniversitesi Tıp Fakültesi, Çocuk Sağlığı ve Hastalıkları Ana Bilim Dalı, Çocuk Kardiyoloji Bilim Dalı, Konya

Sağ atriyal izomerizm, multipl ve kompleks konjenital kardiyak anomalilerin olduğu bir hastalıktır. Kardiyak patolojilerin yanında aspleni de vardır ve hastalığın bir immün yetmezlik olduğu unutulmamalıdır.

4 aylık erkek hasta, ateş, halsizlik ve beslenememe şikayetleriyle hastanemiz acil servisine başvurdu. Hastaya dış merkezde sağ atriyal izomerizm tanısı konulmuş, anjiyografi yapılmış ve iki ay sonrası için pulmoner bant operasyonu randevusu verilmişti. Hasta, oral antibiyotik profilaksisi almıyordu. Hastanın genel durumu kötüydü, ateşi 38.8 C° olarak ölçüldü, taşikardik, takipneik, hipotansif, kapiller dolum zamanı uzamış olan, dinlemekle krepitan ralleri duyulan, akciğer grafisinde infiltrasyonu tespit edilen hasta septik şok ve pnömoni olarak kabul edildi, rutin kanları ve kültürleri gönderilip hastaya sıvı replasmanı, oksijen desteği, intravenöz pozitif inotrop infüzyonu ve geniş spektrumlu ampirik antibiyotik tedavisi başlandı. Akut faz reaktanlarının yükselmiş olduğu görüldü. Hastanın bir hafta içinde genel durumu ve vital bulguları düzeldi, ateşi düştü, hasta beslenmeye başladı. Ekokardiyografisinde sağ atriyal izomerizm, primum atriyal septal defekt ve inlet ventriküler septal defekt, tek atriyoventriküler (AV) kapak, AV kapakta 2-3. derece yetmezlik, çift çıkışlı sağ ventrikül, sağ arkus aorta görüldü. Hasta taburcu olurken oral amoksisilin profilaksisi başlandı ve hasta yakınlarına, hastanın aşılarının düzenli olarak yapılmasının önemi anlatıldı.

Aspleni sendromu (Sağ atriyal izomerizm), dalak yokluğundan dolayı bir immün yetmezliktir ve hastada fulminan sepsise yatkınlık vardır, ilk yılda sepsise bağlı mortalite oranı çok yüksektir. Organlarda bilateral sağ taraflılık vardır. Kompleks kardiyak malformasyonlar her zaman bulunur. Hastada, en az beş yaşına kadar oral antibiyotik profilaksisi kullanılır, ilk seçenekler penisilin V veya amoksisilindir. Erişkin döneme kadar profilaksiye devam edilmesi gerekebilir. Hastanın aşılarını düzenli olarak yaptırması, özellikle kapsüllü mikroorganizmalara karşı korunmasında hayati öneme sahiptir.

P-319

Üç yaşında, atipik eklem tutulumu ile prezente olan ağır karditli akut romatizmal ateş olgusu

Canan Yolcu[1], Haşim Olgun[1], Naci Ceviz[1], İrfan Oğuz Şahin[1], Ferhat Balkır[2], Erol Gülfidan[2]

[1]Atatürk Üniversitesi, Tıp Fakültesi, Çocuk Sağlığı ve Hastalıkları Anabilim Dalı, Çocuk Kardiyolojisi Bilim Dalı
[2]Atatürk Üniversitesi, Tıp Fakültesi, Çocuk Sağlığı ve Hastalıkları Anabilim Dalı

Akut Romatizmal Ateş (ARA) duyarlı kişilerde A grubu beta – hemolitik streptokok enfeksiyonunun non süpüratif bir sekelidir. Geri kalmış ve gelişmekte olan ülkeler için hala önemli bir halk sağlığı sorunu olmaya devam etmektedir. Hastalık 5-15 yaş grubu çocuklarda sık olarak görülmektedir. Kliniğimize atipik bulgular ile başvuran ve ARA tanısı alan 3 yaşında bir olgu sunuldu. Üç yaşında kız hasta ayak sırtında ağrı yakınması ile başvurdu. Hastanın iki hafta önce boğaz ağrısı ve ateş şikâyeti olmuş. Gittiği doktor tarafından amoksisilin-klavulunik asit (40 mg/kg/gün) ve ibuprofen 3x5 mg/kg/doz verilmiş ve hasta bu tedaviyi 10 gün düzenli olarak kullanmış. Boğaz kültürü alınmamış. Tedavi bitiminde hastanın gezici eklem ağrıları başlamış. Eklem ağrılarına eklemlerde şişlik ve kızarıklık eklenmesi üzerine hastanemize başvurdu. Fizik muayenede halsiz ve soluk görünümde idi. Her iki ayak bileği ve metatarsal-tarsal ve metatarso-falangeal eklemlerde şişlik, hassasiyet, ağrı ve hareket kısıtlılığı mevcuttu. Apekste 3/6 pansistolik mitral yetersizliği üfürümü mevcuttu. Laboratuar tetkiklerinde; hemoglobin: 10.9 g/dl, beyaz küre: 12400, trombosit: 331000, eritrosit sedimantasyon hızı: 104 mm/saat, ASO: 1235 IU/

ml, CRP: 236 mg/dl. Periferik yaymasında polimorfonükleer hücre hakimiyeti vardı, eritrositlerde rulo formasyonu izlendi (enflamasyona bağlı), malign hücre görülmedi. Olası infektif endokardit açısından hastanın kan kültürleri alındı. Brusella, salmonella testleri negatifti. Göğüs radyografisinde kardiyotorasik oran %52 bulundu. Elektrokardiyografide PR aralığı 0,12 sn (yaşa ve kalp tepe atımına göre normal) bulundu. Hastaya ekokardiyografi yapıldı ve ağır derecede mitral yetersizliği saptandı. Hasta ARA olarak değerlendirildi. Ağır karditi olan hastaya 2 mg/kg/gün prednizolon ve furosemid, enalapril tedavileri başlandı. Steroid tedavisinin 48. saatinde hastanın eklem bulgularında düzelme kaydedildi. Hastaya primer profilaksi verilmesine rağmen ARA geçirmesi, küçük eklemlerinde artrit olması ve hastalığın sık olarak görüldüğü yaş gurubunun dışında olması nedeniyle atipikti. Akut romatizmal ateş ülkemiz için hala önemli bir halk sağlığı problemidir. Uygun primer proflaksiye rağmen ARA görülebileceği ve atipik olarak seredebileceği akılda tutulmalıdır.

Sağ koroner arter enjeksiyonu

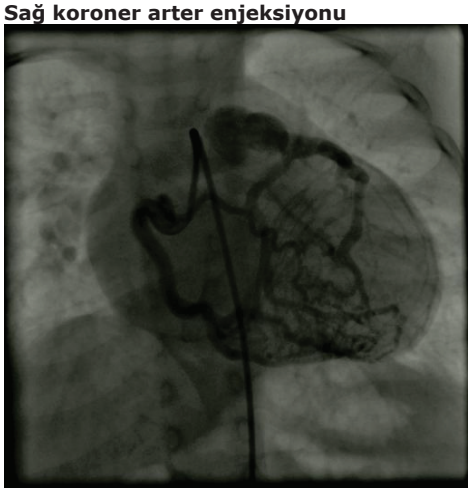

Sağ koroner arter enjeksiyonunda kontrast maddenin sol koroner arter ve kollateraller yolu ile ana pulmoner artere boşalması

P-320

Süt çocukluğu döneminde korono-kameral fistülü taklit eden sol koroner arterin pulmoner arterden çıkış anomalisi (ALCAPA)

Sevcan Erdem[1], Işıl Yıldırım[2], Ufuk Utku Güllü[1], Orhan Kemal Salih[3], Nazan Özbarlas[1]

[1]Çukurova Üniversitesi Tıp Fakültesi, Çocuk Sağlığı ve Hastalıklar A.B.D. Çocuk Kardiyoloji Ünitesi, Adana
[2]Adana Numune Eğitim ve Araştırma Hastanesi, Seyhan Uygulama Merkezi, Adana
[3]Çukurova Üniversitesi Tıp Fakültesi, Gögüs Kalp ve Damar Cerrahisi A.B.D., Adana

Sol koroner arterin pulmoner arterden çıkış anomalisi (ALCAPA), nadir görülen bir doğumsal kalp hastalığıdır. Tipik olarak hastalar süt çocukluğu döneminde azalmış ventriküler kontraksiyon, kalp yetersizliği, kapak yetersizlikleri ve infarktüs ile başvururlar. Tedavisi cerrahidir.

OLGU: Önceden herhangi bir şikâyeti olmayan 13 aylık kız hasta üfürümün değerlendirilmesi için başvurdu. Fizik muayenede sol prekordiyumda duyulan 2/6 şiddetinde devamlı üfürüm ve takipne dışında özellik saptanmadı. Telekardiyogramda hafif kardiyomegali saptanan hastanın EKG'si normaldi. Ekokardiyografik incelemede hafif mitral yetmezliği, sol ventrikülde dilatasyon saptanırken, ejeksiyon (%64) ve kısalma fraksiyonu (%34) normaldi. Ekokardiyografik kısa eksen incelemede sağ koroner arterin (RCA) geniş ve kıvrıntılı izlendiği, renkli Doppler incelemede RCA içerisinde türbülan akım bulunduğu, sağ ventrikül serbest duvarından sağ ventrikül kavitesine doğru iki ayrı jet akım olduğu görüldü. Hastaya korono-kameral fistül öntanısı ile kateterizasyon yapıldı. Aort kökü enjeksiyonunda sol koroner arter çıkışının olmadığı, sağ koroner arterin geniş ve kıvrıntılı olduğu, sol koroner arter sisteminin sağ koroner arterden kollateraller yolu ile retrograd dolarak pulmoner arter içerisine boşaldığı görüldü. Hasta ALCAPA tanısı ile cerrahiye yönlendirildi.

TARTIŞMA: ALCAPA tanısı olan hastalarda klinik bulguları koroner arterdeki kan akımının yönü ve miyokarda ulaşan oksijen miktarı belirler. İntrauterin dönemde pulmoner arter basıncının sistemik basınçla eşit olması sol koroner arterde (LCA) ileri akıma izin vererek miyokardiyal perfüzyonu sağlar. Erken neonatal dönemde de pulmoner vasküler direncin yüksek olması LCA perfüzyonuna izin verirken, ilk aydan sonra pulmoner vasküler rezistansın tedricen düşmesi miyokardın desatüre kan ile düşük perfüzyon basıncında beslenmesine neden olur. Klinik tabloyu iki koroner sistem arasında gelişen kollateraller belirler. Süt çocukluğu döneminde dilate kardiyomiyopati ve konjestif kalp yetmezliği ile başvuran hastalarda ALCAPA mutlaka ekarte edilmelidir. Ekokardiyografik incelemede aortadan sol koroner arter çıkışının görülememesi ve LCA'dan pulmoner artere doğru olan anormal retrograd akımın varlığı tanı koydurucudur; şüphede kalındığında anjiografi endikasyonu vardır. Fizik muayene ve ekokardiyografi bulguları ile nadiren de olsa ALCAPA, koronokameral fistül ile karışabileceğinden bu vakayı sunmak istedik.

P-321

Propranolol kullanımına bağlı nadir görülen bir yan etki: Hiperkalemi

Osman Güvenç, Derya Arslan, Derya Çimen, Bülent Oran

Selçuk Üniversitesi Tıp Fakültesi, Çocuk Sağlığı ve Hastalıkları Ana Bilim Dalı, Çocuk Kardiyoloji Bilim Dalı, Konya

Propranolol, nonselektif bir beta blokör olup çocuk kardiyoloji hekimleri tarafından en sık kullanılan ilaçlardan birisidir. Endikasyonları arasında hipertansiyon, Fallot tetralojisi, supraventriküler taşikardiler, tirotoksikoz ve hipertrofik kardiyomiyopati sayılabilir. İlaca bağlı yan etkiler seyrek görülür. Bu olgu sunumunda, propranolol kullanan bir hastada, ilaca bağlı gelişen potasyum yüksekliği sunulmuştur.

Fallot tetralojisi tanısıyla takip edilen yedi aylık kız hastanın siyanotik spelleri başlayınca hastaya anjiyo yapılması planlandı ve 2 mg/kg/gün dozunda propranolol, oral olarak üç dozda başlandı. Hastanın kardiyak anjiyosunda Mc Goon oranı 0.75 olarak ölçüldü ve hastaya pulmoner şant yapılmasına karar verildi. Hasta ameliyat için beklerken, rutin olarak alınan kan tetkiklerinde serum potasyum değerinin 6.1 mEq/Lt olduğu görüldü. Elektrokardiyografide hiperpotasemi bulgusu yoktu. (Dar sivri T dalgası, QT kısalması, PR uzaması, QRS genişlemesi veya P dalgasının basıklaşması) Kontrol için alınan kanda da potasyum değeri 6.7 mEq/Lt olarak geldi. Hastada, hiperpotasemi etyolojisine yönelik yapılan tetkiklerde; böbrek fonksiyonları normaldi, asidoz, hiperglisemi yoktu, potasyum yüksekliği yapacak propranolol dışında bir ilaç kullanım öyküsü veya başka bir sebep bulunamayınca, potasyum yüksekliği propranolol kullanımına bağlandı ve ilaç kesildi. Takipte hastanın serum potasyum değeri hızla geriledi.

Sık kullandığımız bir ilaç olan propranolole bağlı en sık görülen yan etkiler; hipoglisemi, hipotansiyon, bradikardi, bulantı ve kusma, bronkospazm, depresyon, ürtiker ve hiperpotasemidir. Seyrek görülen bu yan etkiye dikkat çekmek istedik.

P-322

Ebstein anomalisi ve kavapulmoner bağlantısı bulunan 2 yaşındaki kız hastada akut aortik oklüzyona yol açan "Saddle" trombüs

Kadir Babaoğlu[1], Gürkan Altun[1], Ersan Özbudak[2], Şadan Yavuz[2], Nazan Sarper[3], Muhammed Dönmez[4], Özlem Kayabey[1], Uğur Demirsoy[3]

[1]Kocaeli Üniversitesi Tıp Fakültesi Pediatrik Kardiyolojisi Bilim Dalı
[2]Kocaeli Üniversitesi Tıp Fakültesi Kalp Damar Cerrahisi Anabilim Dalı
[3]Kocaeli Üniversitesi Tıp Fakültesi Çocuk Hematoloji Bilim Dalı
[4]Kocaeli Üniversitesi Tıp Fakültesi Radyoloji Anabilim Dalı

GİRİŞ-AMAÇ: Akut aortik oklüzyonu çocukluk yaş grubunda oldukça azdır. Bu durum genellikle aortanın bifürkasyon bölgesinde görülmektedir. Özellikle Fontan prosedürü gerektiren siyanotik konjenital kalp hastalıkları önemli bir risk faktörüdür. Burada Ebstein anomalisi ve kavapulmoner bağlantısı bulunan 2 yaşındaki kız hastada akut aortik oklüzyona yol açan "Saddle" trombus olgusu bildirilmiştir.

OLGU: Hasta kliniğimize yürüyememe, her iki alt ekstremitelerinde şiddetli ağrı ve solukluk yakınması ile başvurdu. Fizik muayenesinde özellikle sağ alt ekstremitede daha belirgin olmak üzere her iki alt ekstremite soluk renkte, soğuk ve dokunmakla oldukça hassas idi. Bilateral femoral ve distal nabızlar palpe edilemedi. Ekokardiyografik incelemede sağ ventrikülde büyük bir trombüs olduğu izlendi. Çok kesitli bilgisyarlı tomografide sağ ventrikül apekste büyük bir trombus ve aortanın iliak bifurkasyonunda "saddle" trombüs olarak isimlendirilen tıkayıcı lezyon saptandı. Hastaya acil transfemoral trombektomi işlemi uygulandı. Ameliyattan sonra sol bacakta dolaşım tamamen düzeldi, nabızlar alınmaya başlandı. Sağ bacakta ise diz altından itibaren dolaşım düzelmedi, dorsalis pedis ve tibialis posterior arter nabızları alınamadı. İzleminde sağ bacakta diz altından itibaren gangren gelişmesi üzerine ampütasyon yapılmasına karar verildi. Hasta trombektomi işleminden 24 saat sonra, ampütasyon öncesinde septisemi ve pulmoner kanama nedeni ile kaybedildi.

TARTIŞMA VE SONUÇ: Kavapulmoner bağlantılı Ebstein anomalisi olan çocukta sağ ventriküldeki trombüs nedeni ile iliyak bifurkasyonda "saddle" trombozuna yol açan ve oldukça nadir görülen olgu bildirilmek istendi.

Şekil 1

Sağ ekstremite diz altında gelişen demarkasyon hattı görüntüsü

P-323

AİLEVİ AKDENİZ ATEŞİ ve ROMATİZMAL KAPAK HASTALIĞI BİRLİKTELİĞİ

Mehmet Gümüştaş, Serdar Kula, Sedef Tunaoğlu, Deniz Oğuz, Daniyar Amatov, Erman Çilsal, Semiha Terlemez

Gazi Üniversitesi Tıp Fakültesi Çocuk Sağlığı ve Hastalıkları Anabilim Dalı, Çocuk Kardiyoloji Bilim Dalı, Ankara

GİRİŞ-AMAÇ: Ailevi akdeniz ateşi (AAA); yineleyen ateş ve seröz zarların yangısal ataklarıyla süren ve ikincil amiloidoz ile komplike olabilen kalıtsal bir hastalıktır. Klinik bulgular genellikle çocukluk çağında ortaya çıkar. AAA hastalarında romatizmal kalp hastalığı sağlıklı bireylere göre daha sık görülmekte; klinik ve laboratuvar benzerlik nedeniyle de akut romatizmal ateş (ARA) ile karışabilmektedirler. Bu yazıda, 8 yıldır AAA tanısıyla izlenirken romatizmal kapak hastalığı (RKH) tanısı alan bir olgu sunulmuştur.

OLGU SUNUMU: Gazi Üniversitesi Tıp Fakültesi, Pediatrik Kardiyoloji Bilim Dalı polikliniğine ateş, öksürük ve kalp atışlarında hızlanma yakınmalarıyla başvuran 13 yaşındaki kız hastanın fizik incelemesinde; kalp tepe atımı 140/dk, boyun venöz dolgunluğu, MKO'da II/VI. dereceden erken diastolik üfürüm, apekste belirgin III/VI. dereceden pansistolik üfürüm ve telekardiyografide kardiyomegalisi saptanarak yatışı yapılmıştır. Öyküsünden 8 yıldır başka bir merkezde AAA tanısıyla izlemde olduğu ve kolşisin tedavisi aldığı öğrenilmiştir. Ekokardiyografide mitral kapağın kalın ve koaptasyonunun bozuk, sol atriyumun yarısını dolduran mitral yetmezlik akımı (5,36 m/sn) olduğu, aort yetmezliği ve perikardiyal efüzyon saptanmıştır. Laboratuvar testlerinde ASO: 655 IU/ml, CRP: 95 mg/l olan hastaya RKH ve aktif kardit tanısı konularak 60 mg/gün steroid ve 0,3 mg/kg/gün enalapril, 1 mg/kg/gün furosemid ve digital başlanmıştır.

YORUM: Akut romatizmal ateş (ARA), bir yüzyılı aşkın süredir bilinen bir hastalık olmasına karşın halen pediatristler için en zor tanı konan hastalıklardan biridir. Tek başına kesin tanı koydurucu laboratuvar bulgusu yoktur, tanı klinik bulgulara dayanır. Ailevi akdeniz ateşi (AAA) ve akut romatizmal ateş ülkemizde çocukluk çağında sık görülen iki hastalıktır. Her iki hastalık klinik ve ASO, akut faz reaktanlarında artış gibi laboratuvar bulgularıyla benzerlik gösterir. AAA tanısıyla izlemde olan hastamızda gelişen romatizmal kapak hastalığının tedavisiz kalan ARA ataklarına bağlı geliştiği düşünülmüştür. Bu nedenle ciddi sekel bırakan AAA ve ARA ayırıcı tanısında, özellikle ayrıntılı bir öykü ve fizik inceleme tanıda yol göstericidir; erken tanı ve tedavi uygulanması da olası sekellerin önlenmesi açısından büyük önem taşımaktadır.

P-325

Karbonmonoksit zehirlenmesine bağlı toksik miyokardit gelişen 5 olgunun değerlendirilmesi

Ayse Esin Kibar[1], Olcay Ünver[2], Burhan Oflaz[3], Şevket Ballı[4], İbrahim Ece[5], Pelin Çelik[6]

[1]Mersin Kadındoğum Çocuk Hastanesi, Çocuk Kardiyoloji
[2]Mersin Kadındoğum Çocuk Hastanesi, Çocuk Nöroloji
[3]Sivas Cumhuriyet Üniversitesi Tıp Fakültesi, Çocuk Kardiyoloji Bilimdalı
[4]Balıkesir Devlet Hastanesi, Çocuk Kardiyoloji
[5]Van Yüzüncüyıl Üniversitesi Tıp Fakültesi, Çocuk Kardiyoloji Bilimdalı
[6]Mersin Kadındoğum Çocuk Hastanesi, Çocuk Sağlığı ve Hastalıkları

GİRİŞ-AMAÇ: Karbonmonoksit (CO) zehirlenmesi akut ve geç dönemde gelişen etkileri nedeniyle ölümle sonuçlanan zehirlenmelerdendir. En önemli toksik etkisi doku hipoksisi yoluyla kardiyovasküler ve nörolojik sistemlerde olmaktadır. Erken kardiyak etkiler içinde hipotansiyon, miyokardiyal depresyon, aritmi, infaktüs, kardiyomegali ve nadiren kardiyak arreste yol açmaktadır. En sık ölüm nedeni ventriküler disritmiye bağlı kardiyak arrest olarak bilinmektedir. COHb düzeyi ile klinik bulgular ve prognoz arasında ilişki saptanmamıştır. Bu yazıda özellikle kış aylarında ülkemizde sık görülen CO intoksikasyonu nedeniyle hospitalize edilen ve toksik miyokardit saptanan 4 yaş-15 yaş arası 5 olgu değerlendirilmiştir.

OLGU: Hastalarda en sık saptanan semptomlar sırasıyla göğüs ağrısı, başağrısı, baş dönmesi, nefes darlığı, kusma, bitkinlik, bilinç bulanıklığı idi. Göğüs ağrısı nedeniyle istenilen elektrokardiyografi (EKG) ve telekardiyografi normaldi. Kan tetkiklerinden; CK-MB:1.5-138ng/mL ve Troponin-I: 0.1-5.7 ng/ml arasında değişen değerlerde yüksek bulundu. Diğer biyokimyasal analiz ve kan sayımında patoloji saptanmadı. Günlük kardiyak enzim ve EKG takibi yapılan hastalarda disritmi ve ekokardiyografide miyokard disfoksiyonu saptanmadı. Bölgesel doku Doppler analizinde her iki ventrikül lateral duvar ile septum basal, mid ve apikal bölgelerde pik sistolik miyokardiyal velosite değerlerinde düşme saptanmadı. Ortalama 7-8 gün arasında kardiyak enzimler normale düzeye geldi. Klinik tablosu stabil olan hastalar komplikasyon gelişmeden taburcu edildi.

TARTIŞMA VE SONUÇ: Olgularımızda kardiyak zedelenmenin bir bulgusu olan CK-MB ve Troponin I düzeylerinin yüksekliği; CO zehirlenmesinde altta yatan koroner arter hastalığının olmadan çocukluk döneminde de doku hipoksisine bağlı miyokard hasarını ve şiddetini göstermektedir. Sessiz iskemiyi gözden kaçırmamak için göğüs ağrısı, nefes darlığı ve/veya aritmi vb. kardiyak bulgular gelişen CO zehirlenmelerinde; EKG, kreatin kinaz- MB ve troponin düzeylerinin çalışılmasının faydalı olacağını düşünüyoruz.

P-326

Barth Sendromu;nadir infantil kardiomyopati:olgu sunumu

Nurdan Erol[1], Derya Büyükkayhan[2], Yusuf İzzet Aythan[1], İlke Mungan Akın[2], Hatice Sibel Sevük Özümüt[2], Işıl Özer[1], Asuman Kıral[1], Ayşegül Aslan[1]

[1]SB İstanbul Medeniyet Üniversitesi Göztepe Eğitim ve Araştırma Hastanesi Çocuk Kliniği, İstanbul
[2]SB İstanbul Medeniyet Üniversitesi Göztepe Eğitim ve Araştırma Hastanesi Neonatoloji Kliniği

GİRİŞ-AMAÇ: Barth Sendromu;dilate kardiomyopati, noncompaction, endokardial fibroelastosis ile karekterize kardiyak problemler, proksimal miyopati, beslenme bozuklukları, gelişme geriliği, siklik nötropeni, enfeksiyonlara ğilim ile karekterize infant döneminde bulgu veren, kötü gidişli X e bağlı resesif olarak geçen mitokondrial metabolik hastalıktır. Nadir görülen bu hastalıkta ekokardiyografi bulguları tanıya götürebilir. Klinik olarak Barth sendromu olduğu düşünülen bir olgunun sunulması amaçlanmıştır.

OLGU: Olgu; 36 haftalık,2550 gram ağırlıkta,46 cm boy,34 cm baş çevresi, üçüncü çocuk olarak normal spontan doğumla doğan erkek bebek. İki kız kardeşi sağ ve sağlıklı, anne baba arasında akrabalık yok.Yaşamının üçüncü günü kusma,ishal nedeniyle hastanemiz Çocuk Cerrahi Servisine yönlendirilmiş. 10.günde duedonal stenoz anuler pankreas nedeniyle opere edilen olgu şikayetlerinin düzelmemesi nedeniyle Çocuk Yoğun Bakım Servisine alındı.Olgu tetkikleri devam ederken istenen pediatrik kardiyoloji konsultasyonu ile hipertrofik, hafif dilate,non kompaction ile karekterize kardiyomiyopati tanısı aldı ve antikonjestif tedavi başlandı. Kardiomiyopati nedeniyle istenen metabolik taramasında karnitin alt sınırda geldi ancak tandem mass incelemesinde normal bulundu. Olgu dilate kardiyomiyopati tanısıyla takip ve tedavisine devam edildi ancak kardiyak fonksiyonlarındaki bozukluk devam etti. 6 aylıkken gelişme geriliği,sepsis ve sağ gluteal bölgede geniş trombotik lezyon ile servise yatırıldı.Yara kültüründe psödomonas üredi. Ancak 3 günde genel durumu kötüleşince yoğun bakım servisine gönderildi ve orada exitus oldu. Olgu son yatışı sırasında dilate kardiomyopati ve nonkompaktion görüntüsü nedeniyle Barth sendromu olabileceği düşünüldü. Hastanın eski hastane kayıtlarına bakıldığında Yenidoğan Servisinde uzun süre yatış,beslenme güçlüğü, Kandida sepsisi ve dirençli nötropeni ile takip edildiği, sık enfeksiyon geçirme nedeniyle değişik zamanlarda hastaneye yatışları olduğu ögrenildi.Erkek çocuk oluşu, beslenme bozukluğu hayatı tehdit eden enfeksiyonları, gelişme geriliği,non compactionla karekterize kardiomiyopatisi ile klinik olarak Barth Sendromu tanısı aldı. Ancak genetik tanı yapılamadan olgu kaybedildi.

TARTIŞMA VE SONUÇ: Bu olgu pediatrik kardiyoloji muayenesi ile düşünülüp geriye dönük hastane kayıtlarına dayanılarak tanı alması nedeniyle pediatrik kardiyoloji muayenesinin ve bölümler arasındaki işbirliğinin önemini göstermektedir. Değişik sistemik hastalıklardaki kardiyolojik bulgu,semptom ve ekokardiyografideki görünümleri de tanıya yardımcı olabilir.

P-327

Henoch Schönlein Purpurası ve eş zamanlı Akut Romatizmal Ateş Birlikteliği tanısı alan bir çocuk olgunun sunumu

Filiz Ekici[1], Selma Aydın[2], Abdullah Kocabaş[1], İlker Çetin[1], Sancar Eminoğlu[1]

[1]Ankara Çocuk Sağlığı ve Hastalıkları Hematoloji ve Onkoloji Eğitim ve Araştırma Hastanesi, Çocuk Kardiyoloji Kliniği
[2]Ankara Çocuk Sağlığı ve Hastalıkları Hematoloji ve Onkoloji Eğitim ve Araştırma Hastanesi, Pediatri Kliniği

GİRİŞ-AMAÇ: Henoch Schonlein Purpura (HSP) ve Akut Romatizmal Ateş (ARA) eklem tutulumu yapabilen multisistemik hastalıklardır ve bu hastalığın eşzamanlı birlikteliği az sayıda vaka sunumu ile bildirilmiştir. Her iki hastalık da Grup A Beta Hemolitik Streptokok (GABHS) enfeksiyonu ile ilişkilidir. Burada HSP ve eş zamanlı ARA tanısı alan bir çocuk olgu sunulmuştur. Olgu; 13 yaşında kız hasta HSP tanısı ile dış merkezde izlenirken yeni gelişen üfürüm nedeniyle hastanemize başvurdu. Hastanın 10 gün önce sol ayak bileğininde şişlik ve ağrı yakınması başladığı ve ertesi gün sağ ayak bileğinin şiştiği ve 5 gün sonra yürüyemeyecek şekilde gezici ve şiddetli özellikte eklem ağrılarının olduğu öğrenildi. Eklem şişlikleri başladıktan iki gün sonra vücutta döküntüsü başlamıştı. Önce kollarının extansör yüzünde ertesi gün her iki alt extremitede, bacaklar ve guluteal bölgede basmakla solmayan döküntüleri olmuştu. FM ile boy ve ağırlık yaşa göre normaldi. KTA: 100/dk, VA 36,7 °C idi. Mitral odakta 2/6 sistolik üfürümü mevcuttu. Her iki ayak bileğinde artrit bulguları ve her iki alt extremitede yaygın purpurik döküntüler vardı (Resim-1). Tam kam, tam idrar ve biyokimyası normaldi. ASO düzeyi 1670 U/ml, sedimentasyon hızı 110mm/h saptandı. Immunglobulin A düzeyi artmıştı. Boğaz kültürü, kan kültürü, idrar kültürü negatifti. Komplemanlar, anti DNA, ANA, c-ANCA, p-ANCA negatifti. EKG ve Tele normal idi. Ekokardiyografide, 2 derece mitral yetmezlik (vel: 4 m/ sn) ve eser aort yetmezliği saptandı (Resim-2). Hastamızda Jones kriterlerine göre iki major bulgusu olması (kardit ve artrit), akut fazlarının yüksekliği ve streptokokal enfeksiyon delili ile akut romatizmal ateş tanısı aldı. Hastada henoch schonlein purpurası ve akut romatizmal ateş birlikteliği düşünüldü. Depo Penisilin IM uygulandı ve 15 mg/kg/ gün dozunda naproksen başlandı. İzlemde döküntüleri ve artrit bulguları kayboldu. Sedimentasyon düştü ve ASO tiresinde ikinci haftada artış (2230 U7ml) görüldü. Buda ARA aktivasyonu lehine yorumlandı. Tartışma; HSP olgularında kardiyak tutulum nadirdir ve bu iki hastalığın nadiren eş zamanlı gelişebileceği akılda tutulmalıdır.

Resim-1

Guluteal bölgede HSP ile uyumlu purpurik döküntüler gösterilmiştir

Resim-2

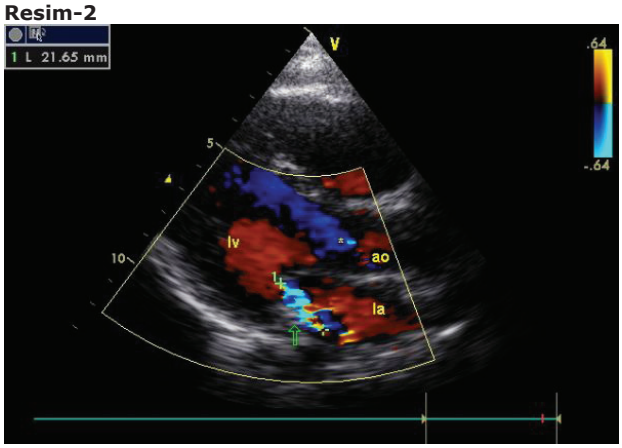

RDE ile posterolaterale yönelmiş 1-2. derece mitral yetmezlik ve eser aort yetmezliği gösterilmiştir.

P-328

Nöral Tüp Defektleri ve Doğuştan Kalp Hastalığı Birlikteliği: Ekokardiyografi yapılması mutlaka gerekli mi?

Derya Arslan[1], Fatma Kaya[2], Osman Güvenç[3], Derya Çimen[4], Bülent Oran[5]

[1]Derya Arslan,Selçuk Üniversitesi Tıp Fakültesi Çocuk Hastalıkları Ana Bilim Dalı,Çocuk Kardiyoloji BD,Konya
[2]Fatma Kaya, Selçuk Üniversitesi Tıp Fakültesi Çocuk Hastalıkları Ana Bilim Dalı,Konya
[3]Osman Güvenç,Selçuk Üniversitesi Tıp Fakültesi Çocuk Hastalıkları Ana Bilim Dalı,Çocuk Kardiyoloji BD,Konya
[4]Derya Çimen,Selçuk Üniversitesi Tıp Fakültesi Çocuk Hastalıkları Ana Bilim Dalı,Çocuk Kardiyoloji BD,Konya
[5]Bülent Oran,Selçuk Üniversitesi Tıp Fakültesi Çocuk Hastalıkları Ana Bilim Dalı,Çocuk Kardiyoloji BD,Konya

GİRİŞ-AMAÇ: Bu retrospektrif çalışma nöral tüp defekti olan çocuklardaki doğuştan kalp hastalığı sıklığını belirlemek için yapılmıştır.

GEREÇ VE YÖNTEM: Bu çalışmada, Selçuk Üniversitesi Tıp Fakültesi Etik Kurulu'ndan onay alındıktan sonra nöral tüp defekti tanısı olan vakaların ekokardiyografi verileri üç yıl için retrospektif olarak incelendi.

BULGULAR: Çalışma, yaşları ortalama 21.7±23.5 ay olan 82 hastayı içermektedir. Nöral tüp defekti olan çocuklardaki doğuştan kalp hastalığı sıklığı %17.1 idi. En sık görülen nöral tüp defekti meningomyelosel (%73) iken, en sık görülen doğuştan kalp hastalığı ise atriyal septal defekt idi (%6.3).

TARTIŞMA VE SONUÇ: Yazarlar nöral tüp defektinde doğuştan kalp kusurlarının rapor edildiğinden daha sık olduğunu bildirmektedirler ve tarama ekokardiyografi gerekmektedir. Bu nedenle, bu durum özellikle hastalardaki küçük veya büyük cerrahi prosedürlerde akılda tutulmalıdır. Anahtar Kelimeler: nöral tüp defekti - doğuştan kalp hastalığı - çocuk

P-329

Komplike Olmayan Ailevi Akdeniz Ateşi Olan Çocuklarda P dalga Süresi ve Dispersiyonu

Derya Arslan[1], Bülent Oran[2], Fatma Yazılıtaş[3], Harun Peru[4], Derya Çimen[5], Hüsamettin Vatansev[6]

[1]Derya Arslan,Selçuk Üniversitesi Tıp Fakültesi Çocuk Hastalıkları Ana Bilim Dalı,Çocuk Kardiyoloji BD,Konya
[2]Bülent Oran, Selçuk Üniversitesi Tıp Fakültesi Çocuk Hastalıkları Ana Bilim Dalı,Çocuk Kardiyoloji BD,Konya
[3]Fatma Yazılıtaş, Selçuk Üniversitesi Tıp Fakültesi Çocuk Hastalıkları Ana Bilim Dalı,Çocuk Nefroloji BD,Konya
[4]Harun Peru, Selçuk Üniversitesi Tıp Fakültesi Çocuk Hastalıkları Ana Bilim Dalı,Çocuk Nefroloji BD,Konya
[5]Derya Çimen,Selçuk Üniversitesi Tıp Fakültesi Çocuk Hastalıkları Ana Bilim Dalı,Çocuk Kardiyoloji BD,Konya
[6]Hüsamettin Vatansev, Selçuk Üniversitesi Tıp Fakültesi Biyokimya Ana Bilim Dalı,Konya

GİRİŞ-AMAÇ: Ailevi Akdeniz Ateşi (FMF) olan hastalarda P dalga dispersiyonunu (Pd) belirlemek için prospektif kontrollü çalışma yapıldı.

GEREÇ VE YÖNTEM: Çalışma grubuna komplike olmayan FMF hastalığı olan 26 çocuk ile yaş ve cinsiyet uyumlu 25 sağlıklı çocuk alındı. Tüm bireylere Doppler ekokardiyografi yapıldı. Tüm katılımcılara standart 12 kanallı elektrokardiyografi çekildi. P dalga süresi ve P dalga dispersiyonu rastgele seçilen bir traseden hesaplandı.

BULGULAR: Sol ventrikül (LV) boyutları, sol ventrikül ejeksiyon fraksiyonu (LVEF) ve LV fraksiyonel kısalma (LVFS) değerleri, sol atriyum boyutu ve aort boyutu her iki grupta da normal sınırlar içinde idi. LV-izovolümik kasılma zamanı (ICT), LV-izovolümik relaksasyon zamanı (IRT), sağ ventrikül (RV)-ICT, RV-IRT ve Pd arasında iki grup arasında anlamlı farklılık (tümü için p <0.0001) vardı. Ancak, LV-ICT, LV-IRT, RV-ICT, RV-IVT, C-reaktif protein (CRP) ve Pd arasında bir ilişki saptanamadı.

TARTIŞMA VE SONUÇ: Sürekli kolşisin ile tedavi edilip ve amiloidoz gelişimi olmayan komplikasyonsuz FMF'li çocuklar anormal atriyal dispersiyona sahipti ve bu nedenle bu hastaların atriyal fibrilasyon riski açısından elektokardiyografik olarak takibi önemli olabilmektedir.

P-330

Koroner Arter Anomalileri: 21 Çocuk Hastanın Değerlendirilmesi

Emre Aşut[1], Fahrettin Uysal[2], Evren Semizel[3], Özlem Mehtap Bostan[2], Işık Sığnak Şenkaya[4], Ergün Çil[2]

[1]Uludağ Üniversitesi, Çocuk Hastalıkları Ana Bilim Dalı, Bursa
[2]Uludağ Üniversitesi, Çocuk Kardiyoloji Bilim Dalı, Bursa
[3]S.B. Dörtçelik Çocuk Sağlığı ve Hastalıkları Hastahanesi, Bursa
[4]Uludağ Üniversitesi, Konjenital Kalp Cerrahisi Bilim Dalı, Bursa

GİRİŞ-AMAÇ: Bu çalışmada 1993–2013 yılları arasında koroner arter anomalisi saptanan 21 çocuk hastanın demografik ve klinik özellikleri araştırılmış olup bu hastaların anjiyografik bulguları ve cerrahi sonuçları incelendi.

GEREÇ VE YÖNTEM: Çalışmamızda kardiyak kateterizasyon laboratuarı veritabanı retrospektif olarak incelenmiş olup Eylül 1993- Ocak 2013 yılları arasında anjiyografi yapılıp koroner arter anomalisi tanısı almış hastalar araştırılmıştır. İlave konjenital kalp hastalığı olan hastalar çalışmaya dahil edilmemiştir.

SONUÇ: Hastaların yaş ortalaması 54,38±59,17 ay (min; 1 ay- maks; 16,5 yaş) olup 11'i erkek, 10'u kız idi. Tüm katater anjiografiler içinde izole koroner anomali sıklığı %0,8 bulundu. En sık saptanan koroner arter anomalisi tipleri incelendiğinde 10 vakada koroner AV fistül, 7 hastada ALCAPA (pulmoner arter orijinli anormal sol koroner arter) sendromu tespit edildi. 1 hastada tip-2 hiperlipidemiye bağlı ağır koroner arter darlığı saptandı. Koroner anomali tiplerinin dağılımı şekil 1'de gösterilmiştir. Tüm olgular içinde 11 hasta asemptomatik idi. Koroner AV fistülü olan 10 hastanın 7'si asemptomatik olup üfürüm nedeni ile tarafımıza yönlendirilmiş iken ALCAPA sendromu saptananların %71'i kalp yetmezliği semptomları ile başvurmuşlardı. Miyokardiyal bridge saptanan 1 hasta efor ile olan göğüs ağrısı ile başvurmuştu.

Hastaların 11'ine ekokardiyografi ile tanı konmuştu. ALCAPA sendromu tanısı alan 7 hastanın 4'üne ekokardiyografi ile tanı konamamıştı ve bu hastalarda ağır mitral yetersizlik veya dilate kardiyomiyopati nedeni ile katater anjiyografi yapılıp tanı konmuştu. Tüm koroner anomaliler içinde mortalite oranı %23 bulunmuştur. Koroner AV fistül saptanan 8 hasta klinik olarak takip edilmekte olup cerrahi müdahale yapılmamıştır. ALCAPA sendromu tanısı alanların 6'sı opere edilmiş olup bu hastaların 2'si postoperatif dönemde, 1'i ise operasyon hazırlığı yapılırken exitus olmuştur, 1 hastada ise postoperatif spastik diparezi gelişmiştir.

TARTIŞMA: Çocukluk çağında izole koroner anomaliler oldukça nadir görülmektedir. Koroner AV fistüller çoğu zaman asemptomatik olup ekokardiyografi ile tanı konabilmektedir. Tedavisinin acil olması nedeni ile özellikle nedeni belli olmayan dilate kardiyomiyopatili infantlarda ALCAPA sendromu mutlaka akla getirilmelidir.

Şekil 1

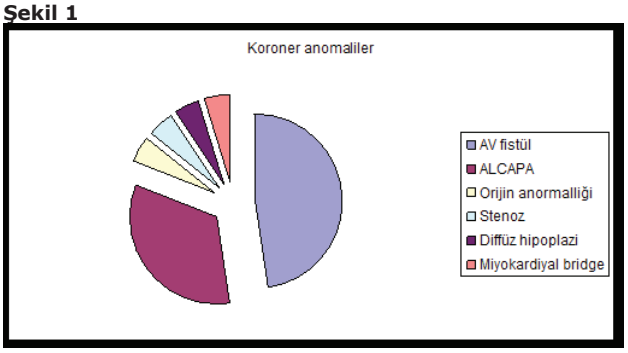

Koroner arter anormalliklerinin dağılımı

P-331

Down Sendromlu hastada hipotiroidi ve perikardiyal efüzyon

Osman Güvenç, Derya Arslan, Derya Çimen, Bülent Oran
Selçuk Üniversitesi Tıp Fakültesi, Çocuk Sağlığı ve Hastalıkları Ana Bilim Dalı, Çocuk Kardiyoloji Bilim Dalı, Konya

Perikardit, perikardın inflamasyonudur. En sık nedenleri arasında viral infeksiyonlar gelir; bakteriyel, fungal ve parazitik enfeksiyonlar, akut romatizmal ateş, kollojen doku hastalıkları, tüberküloz, Kawasaki hastalığı, hipotiroidi, üremi, travma ve maligniteler gibi pek çok duruma bağlı olarakta perikardit ve perikardiyal efüzyon görülebilir.

Konjenital kalp hastalığı tanısıyla takip edilen Down sendromlu hastada perikardiyal efüzyon gelişmesi üzerine hasta olgu sunumu yapıldı.

Down sendromu olan, ventriküler septal defekt nedeniyle takip edilen 1.5 yaşındaki erkek hasta solunum sıkıntısı, iştahsızlık ve kusma şikayetleriyle acil servise başvurdu, ateşi veya ek bir şikayeti yoktu. Fizik muayenede genel durumu iyi, ağırlığı % 3-10 persentil, boyu % 25-50 persentil, vital bulguları doğaldı, perikardiyum solunda 2/6 pansistolik üfürüm duyuldu, kalp sesleri derinden geliyordu. Elektrokardiyografide hafif voltaj baskılanması vardı, ekokardiyografide ise 6 mm çapında perimembranöz ventriküler septal defekt ile birlikte sistolde 22 mm, diyastolde 17 mm ölçülen perikardiyal efüzyonu tespit edildi. Bası bulgusu yoktu. Perikardit etyolojisi için yapılan tetkiklerde hemogram değerleri, karaciğer ve böbrek fonksiyon testleri, elektrolitleri, albümin ve amilaz düzeyleri normaldi. Batın ultrasonunda asit yoktu. Hastada daha önceden birkaç kere bakılan tiroid hormonları normal olduğu halde tiroid fonksiyon testleri tekrar edildi, FT4: 1.09 ng/dl (0.8-2 ng/dl), TSH: 20 mikro Ü/ml (0.3-5 mikro Ü/ml) idi. Hastaya, antienflematuar dozda asetilsalisilik asit ve diüretik tedavi başlandı. Hasta, çocuk endokrin bölümüyle konsülte edilip TRH uyarı testi yapıldıktan ve test primer hipotiroidi tiroidi ile uyumlu çıktıktan sonra tiroid hormonu başlandı. Hastanın efüzyonu tedrici olarak geriledi. Perikardit ve perikardiyal efüzyon nedenleri arasında hipotiroidi hastalığı da akla gelmeli, özellikle Down sendromlu hastalarda bu konuda tetikte olunmalıdır.

P-332

Yenidoğanlarda santral venöz kateter ilişkili yaşamı tehdit eden komplikasyonlar

Mehmet Gümüştaş[1], Serdar Kula[1], Semiha Terlemez[1], Selma Aktaş[2], Deniz Aslan[3], Esra Önal[2]

[1]Gazi Üniversitesi Tıp Fakültesi Çocuk Sağlığı ve Hastalıkları Anabilim Dalı, Çocuk Kardiyoloji Bilim Dalı, Ankara
[2]Yenidoğan Bilim Dalı
[3]Çocuk Hematoloji Bilim Dalı

GİRİŞ-AMAÇ: Günümüzde perkutan santral venöz kateterlerin yenidoğan yoğun bakım ünitelerinde kullanımı yaygındır. Kateterizasyon özellikle çok düşük doğum ağırlıklı prematüre bebeklerde tercih edilmekte olup; enfeksiyon, kanama, tromboz ve kateter oklüzyonu sıklıkla görülen komplikasyonları arasındadır. Perkutan santral venöz kateterizasyon sonucunda yaşamı tehdit eden kardiyak tamponad ve sağ ventrikül çıkım yolunda trombüs saptanan aşırı düşük doğum ağırlıklı bir yenidoğan sunulacaktır.

OLGU SUNUMU: 27 yaşındaki preeklamptik anneden 27 hafta 5 günlükken sezaryen ile 670 gram olarak doğan bebeğin APGAR skoru birinci dakikada yedi, beşinci dakikada dokuzdu. Prematürite, RDS, sepsis, evre II NEK tanılarıyla izlendi. Postnatal 47. günde perkutan santral venöz kateter takıldı. Kateter yeri, kullanılmadan önce direkt grafi ile doğrulandı. Kateterin 5. gününde hastanın genel durumu aniden bozuldu; oksijen saturasyonlarında düşme, oksijen ihtiyacında artış ve inotropik ajanlara yanıtsız derin hipotansiyon gelişti. Akciğer grafisinde belirgin kardiyomegali görülmesi üzerine yapılan ekokardiyografisinde sağ ventrikül yerleşimli kateter, masif perikardiyal efüzyon ve sağ boşluklarda diyastolik genişlemenin kısıtlandığı saptandı. Hasta başında acilen perkutan teknikle perikardiyosentez yapılarak, 57 cc berrak nitelikte sıvı boşaltıldı. İşlem sonunda bebeğin oksijen ihtiyacı azaldı, hipotansiyon ve periferal dolaşımı hızla düzeldi. Perikardiyal sıvının biyokimyasal incelemesinde kateterden verilen yüksek konsantrasyonlu glukozlu sıvı ile eşdeğer glukoz değeri saptandı. Aynı gün yinelenen ekokardiyografide sağ ventrikül çıkım yolunda 0.4x0.2 cm pedünküllü ve hareketli trombüs saptandı. Trombüsün kateter ilişkili olduğu düşünüldü ve düşük molekül ağırlıklı heparin tedavisi başlandı. Tedavinin 17. gününde trombüsün tamamen yok olduğu ekokardiyografi kontrolünde görüldü.

YORUM: Santral venöz kateteri olan her yenidoğanda ani ve açıklanamayan oksijen desaturasyonu, taşikardi ve hipotansiyon gelişmesi durumunda; kalp tamponadı açısından değerlendirilmesi ve erken girişim sağlanması yaşam kurtarıcı olacaktır.

P-333

Keutel sendromu: Uzun dönem takibi

Haşim Hüsrevşahi
Haşim Hüsrevşahi

1988 yılında multiple periferik pulmoner stenozisin iştirak ettiği Keutel sendromu vakaları olarak 4 kız kardeşi tanımladık ve 1989 yılında bildirdiğimiz rapor yayımlanarak [Eur J Pediatr. 1989 Dec;149(3):188-91.] literatür vakalarını 6'dan 10'a çıkardık. Bu özette bu vakaların 25 sene sonraki durumlarını bildiriyoruz. Ayrıca literatürde bildirilen Keutel vakarındaki "kalsifikasyon" durumunu tartışarak ossifikasyon dokusunun gelişimi gerçeğini bir kez daha ön plana çıkarmak istiyoruz.

P-334

Dilate kardiyomiyopati-mikrosefali birlikteliği: Nadir görülen bir vaka

Ahmet Hakan Dikener[1], Osman Güvenç[2], Derya Arslan[2], Derya Çimen[2], Bülent Oran

[1]Selçuk Üniversitesi Tıp Fakültesi, Çocuk Sağlığı ve Hastalıkları Ana Bilim Dalı, Konya
[2]Selçuk Üniversitesi Tıp Fakültesi, Çocuk Sağlığı ve Hastalıkları Ana Bilim Dalı, Çocuk Kardiyoloji Bilim Dalı, Konya

GİRİŞ-AMAÇ: Dilate kardiyomyopatisi (DKMP) olan ve büyüme gelişme geriliği nedeniyle takip edilen hastada primer mikrosefali olması üzerine hasta, vaka sunumu yapıldı.

OLGU: 8 aylık erkek hastanın dördüncü ayında beslenirken terleme, hızlı nefes alıp verme, iştahsızlık ve kilo alamama şikayetleri başlamış ve hastaya çocuk kardiyoloji polikliniğinde DKMP tanısı konulmuş. Hasta, kardiyomiyopati etyolojisine yönelik yapılan tetkikleri normal olduğundan idiyopatik DKMP olarak kabul edilmiş, hastaya antikonjestif tedavi, antiagregan dozunda asetilsalisilik asit ve karnitin başlanmış. Zamanında SGA olarak doğan hastanın takiplerinde baş çevresinin - 3.20 SDS'nin altında olduğu tespit edildi. Nöromotor gelişimi ve nörolojik muayenesi doğal olan hastada ek bir anomaliye rastlanmadı. Hastanın mikrosefalisi primer olarak kabul edildi.

TARTIŞMA VE SONUÇ: Mikrosefali genellikle genetik sendromlara eşlik eden bir anomali olmasına rağmen tek başına da görülebilmektedir. Literatürde çok ender rastlanan bir durum olan izole primer mikrosefali ve idiyopatik dilate kardiyomyopati birlikteliği, 1991 yılında Winship ve arkadaşları tarafından iki kardeşte gösterilmiştir. Winship Viljoen Leary sendromu, çok nadir görülen, dilate kardiyomyopati ve mikrosefali birlikteliği olarak literatüre geçmiştir.

Olgu 1

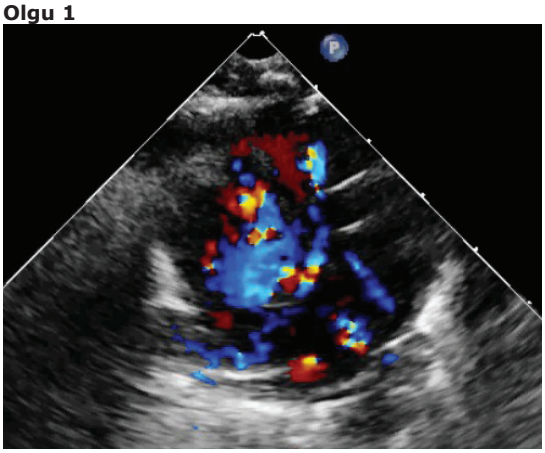

Olgu 2

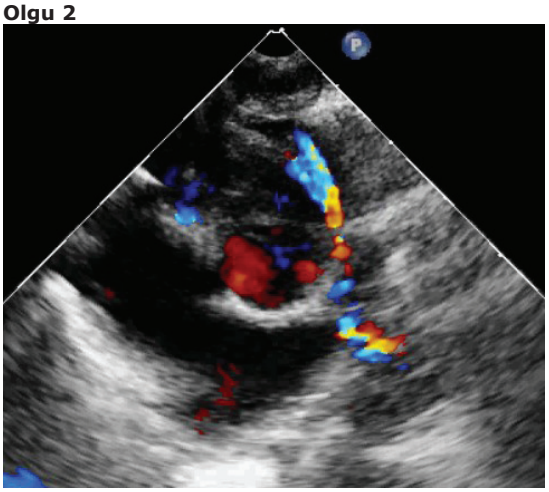

P-335

Ventriküler Septumu İntakt Pulmoner Atrezili Olgularda Sağ Ventrikül Bağımlı Koroner Sirkülasyon

Utku Arman Örün, Şeyma Kayalı, Selmin Karademir, Mehmet Emre Arı, Mahmut Keskin, Özben Ceylan
Dr.Sami Ulus Kadın Doğum ve Çocuk Sağlığı ve Hastalıkları Hastanesi, Kardiyoloji Kliniği, Ankara

İntakt ventriküler septumlu pulmoner atrezinin tüm konjenital kalp hastalıklarının % 1' den azını oluşturduğu bilinmektedir. Bu olgular içinde sağ ventrikül bağımlı koroner dolaşım görülme sıklığı ise %3 ila %34 arası değişmektedir. Yazımızda oldukça ender görülen bu durumun ekokardiyografik görüntülerini iki olgu ile birlikte sunmak istedik.

Olgu 1, term yenidoğan, postnatal solunum sıkıntısı gelişmesi üzerine yapılan ekokardiyografisinde, patent foramen ovale, vertikal duktus açıklığı, pulmoner atrezi, sağ ventrikül hipoplazisi, sağ ventrikül bağımlı koroner dolaşım izlendi. Anjiografik çalışmada ise ana pulmoner arterde hipoplazi, sağ ventrikül ile koroner arter arası fistüller tespit edildi. Koroner arterlerin esas olarak sağ ventrikül bağımlı koroner sinuzoidlerle beslendiği gözlendi. Prostoglandin tedavisi başlandı ancak olgu kaybedildi.

Olgu 2, term yenidoğan, pulmoner atrezi tanısı ile tarafımıza yönlendirildi. Uygulanan 2 boyutlu ekoda ventriküler septumun intakt olduğu, ana pulmoner arter hipoplazisi ve sağ ventrikül bağımlı koroner dolaşım izlendi. Prostaglandin i başlanan olgunun kranial görüntülemesinde sol serebral arter besleme alanında akut infakt ve subfalsin herniasyon vardı.Hasta halen izlemdedir.

P-336

Akut Romatizmal Ateş Tanısı Konulan Hastaların Klinik Ve Ekokardiyografik Özellikleri

Ahmet Sert[1], Eyüp Aslan[1], Fatih Şap[1], Ebru Aypar[2], Dursun Odabaş[1]

[1]Konya Eğitim ve Araştırma Hastanesi Çocuk Kardiyoloji Ünitesi
[2]Hacettepe Üniversitesi Tıp Fakültesi Çocuk Kardiyoloji Bilim Dalı

GİRİŞ-AMAÇ: Akut romatizmal ateş (ARA) gelişmekte olan ülkelerde özellikle okul çağı çocuklarında halen endemik bir hastalıktır. ARA, A grubu beta hemolitik streptokların boğaz enfeksiyonunu takiben ortaya çıkan geç immunolojik aracılı otoimmün bir sekelidir. En önemli komplikasyonu karditttir. Çocuk Kardiyoloji Ünitemizde ARA tanısı konulan çocukların klinik ve ekokardiyografik özelliklerinin değerlendirilmesi amaçlanmıştır.

GEREÇ VE YÖNTEM: Şubat 2010-Şubat 2013 tarihleri arasında Konya Eğitim ve Araştırma Hastanesi Çocuk Kardiyoloji Ünitesi'nde revize Jones kriterlerine göre akut evrede ARA tanısı konulan hastalar retrospektif olarak değerlendirildi. Kardit tanısı valvüler regürjitasyonu düşündüren üfürüm ve ekokardiyografi ile konuldu. Ekokardiyografide patolojik regürjitasyon WHO kriterlerine göre değerlendirildi:1. regürjitan jetin uzunluğu >1 cm, 2. en az iki planda görülmesi, 3. Pik velosite >2.5 m/s, mitral kapakta sistol boyunca, aort kapağında diyastol boyunca devam etmesi.

BULGULAR: Hastaların klinik ve laboratuar bulguları Tablo 1'de gösterildi. Hastaların ortalama yaşları 11.6± 2.3 yıl (medyan 12 yıl, yaş aralığı 6-16 yıl) idi. Elli üç hastanın 37'si erkek (%69.8), 16'sı kız (%30.2) idi. ARA tanısı konulan hastaların 9'unda (%16.9) izole artrit, 34'ünde (%64.1) hafif-orta kardit ve 10'unda (%18.8) ağır kardit mevcuttu. On hastada (%18.8) Sydenham koresi eşlik ediyordu.Ağır kardit tanısı konulan bir hastada (%1.8) eritema marginatum major bulgusu eşlik ediyordu. Orta kardit tanısı konulan bir hastada (%1.8) subkutan nodül vardı. Kardit ve artrit grupları karşılaştırıldığında yaş (p=0.162), cinsiyet (p=0.571), beyaz küre (p=0.072), eritrosit sedimantasyon hızı (p=0.644), C-reaktif protein (p=0.887) bakımından istatistiksel olarak anlamlı fark saptanmadı.Artrit ve hafif-orta kardit olan hastalar salisilat ile, ağır kardit olanlar oral prednizolon ile tedavi edildi. Salisilat tedavisine yanıt vermeyen 9 hasta oral prednizolon ile tedavi edildi. Toplam 53 hastanın 19'u oral prednizolon ile tedavi edildi. Başlangıçta prednizolon 2 hafta verildi ve kesilmeden 1 hafta önce reboundu önlemek için aspirin başlandı. Karditi olan hastalarımız düzenli olarak ekokardiyografi ile takip edilmektedir.

TARTIŞMA VE SONUÇ: Akut romatizmal ateş ülkemizde halen sık görülmektedir. ARA'lı hastalarımızda görülen major kriterler literatür ile uyumludur.

Tablo1

Cinsiyet (Erkek/Kız)	37/16
Yaş (yıl)	12±2.3 (6-16) 12
Beyaz küre (mm3)	11457± 3794 (5670-28100) 11250
Eritrosit sedimentasyon hızı (mm/saat	69± 30 (22-137) 67
C-Reaktif protein (mg/L)	84.4± 60.4 (30-218) 85
Antistreptolizin O titresi (IU/mL)	1086 ±470 (250-1900) 1220

Veriler ortalama±standart deviasyon skoru (minimum-maksimum), medyan olarak gösterilmiştir.

P-337

Dilate kardiyomyopatili hastalarda intrakardiyak trombüs

Mehmet Emre Arı, Selmin Karademir, Utku Arman Örün, Senem Özgür, Özben Ceylan, Şeyma Kayalı, Mahmut Keskin
Dr Sami Ulus Kadın Doğum, Çocuk Sağlığı ve Hastalıkları Eğitim ve Araştırma Hastanesi, Çocuk Kardiyoloji Kliniği, Ankara

GİRİŞ-AMAÇ: İntrakardiyak tromboz gelişiminde dilate kardiyomyopati belirgin bir risk faktörüdür. Bu hastalarda intrakardiyak tromboz morbidite ve mortaliteyi olumsuz yönde etkilemektedir. Burada dilate kardiyomyopati ve aritmojenik sağ ventrikül displazisi tanılarıyla izlenen ve intrakardiyak tromboz gelişen olgularımızı sunmak istedik.

GEREÇ VE YÖNTEM: Ekim 2005 - Mart 2013 tarihleri arasında intrakardiyak trombüs tanısı alan dilate kardiyomyopatili 3 hasta, aritmojenik sağ ventrikül displazisi olan 1 hasta retrospektif olarak değerlendirildi. Hastaların demografik özellikleri, klinik bilgileri, sol ventrikül fonksiyonları, tedavi ve izlemleri hastane kayıtlarından elde edildi.

BULGULAR: Hastaların 3'ü erkek, 1'i kız olup yaşları 2,4,11 ve 15 idi. Hastalarımızdan 1'inde mental ve motor retardasyon, 1'inde ise idiopatik çizgili kas hastalığı vardı. Ekokardiyografik incelemelerde ejeksiyon fraksiyonu sırasıyla % 20,24,24,34 ve kısalma fraksiyonu % 10,12,11,16 idi. Hastaların intrakardiyak trombozu 3 hastada ilk başvuru anında, birinde 2 ay sonra tespit edildi. Tromboz 3 hastada sol ventrikülde, bir hastada sağ atriyumda yerleşmişti. Aritmojenik sağ ventrikül displazisi olan olguda sık ventriküler ekstrasistol gözlendi. Hastaların 2'si enoxaparine,1'i heparin diğeri ise doku plazminojen aktivatörü ile tedavi edildi. Enoxaparine tedavisi başlanılan hastalarda tromboz sırasıyla 15 günde ve 1 ayda tamamiyle kayboldu. Heparin alan hastanın trombozunun 3 haftada rezorbe olduğu görüldü. T-PA alan hasta tedavisinin ikinci gününde eşlik eden pnömoni ve sepsis nedeniyle kaybedildi. Heparin verilen hastada tedavi sırasında akut gelişen hemiparezi ve fasiyal paralizi nedeniyle çekilen bilgisayarlı tomografide sağ orta serebral arter trasesine uyan parietal lobda embolizasyonu düşündüren akut evre infarkt gelişti.

TARTIŞMA VE SONUÇ: Dilate kardiyomyopatisi olan hastalarda intrakardiyak trombüs gelişimi morbidite ve mortaliteyi etkileyen en önemli komplikasyondur ve herhangi bir zamanda trombüs gelişebilir. Kardiyak disfonksiyon nedeniyle oluşan staz tromboza eğilimi artırdığından böyle hastalarda antitrombotik ilaçların kullanılmasının yararlı olduğunu düşünmekteyiz.

P-338

Enfektif endokardit tanısı alan 6 yaşındaki erkek hastada scrotal ödem

Gürkan Altun[1], Kadir Babaoğlu[1], Selim Öncel[2], Nazan Sarper[3], Ersan Özbudak[4], Özlem Kayabey[1]

[1]Kocaeli Üniveristesi Tıp Fakültesi Pediatrik Kardiyoloji Bilim dalı
[2]Kocaeli Üniversitesi Tıp Fakültesi Çocuk Enfeksiyon Bilim Dalı
[3]Kocaeli Üniveristesi Tıp Fakültesi Çocuk Hematoloji Bilim Dalı
[4]Kocaeli Üniversitesi Tıp Fakültesi Kalp Damar Cerrahisi Anabilim Dalı

GİRİŞ-AMAÇ: Enfektif endokardit ile ilişkili scrotal tutulum oldukça nadir olup scrotal ağrı ile bildirilmiş sadece bir olgu vardır. Burada enfektif endokardit tanısı olan 6 yaşındaki erkek hastada scrotal ödemin eşlik ettiği olgu sunuldu.

OLGU: Altı yaşında erkek hastada son 3 aydır anemisinin olduğu ve demir replasmanı tedavisine yanıt vermediği öğrenildi. Fizik muayenesinde üfürüm olması nedeni ile kardiyoloji konsültasyonu istendi. Hastanın hikayesinde düzensiz takipli ventriküler septal defekt tanısı olduğu öğrenildi. Anamnezi derin olarak sorgulandığında 3 ay önce diş apsesi geçirdiği ve aralıklı olarak yüksek ateşlerinin olduğu da öğrenildi. Fizik muayenesinde genel durumu kötü ve soluk görünümde, vücut ısısı 37,5 C, kalp hızı 126/dk, solunum sayısı 30/dk idi. Parmaklarda çomaklaşma, hepatosplenomegalisi ve scrotal ödemi mevcut idi. Ekokardiyografik incelemede perimembranöz bölgede küçük VSD'sinin olduğu, aort kökünde aort kapak darlığına ve yetersizliğine yol açan vagetasyon olduğu, orta derecede mitral yetersizliği ve perikardiyal effüzyonu olduğu görüldü. Enfektif endokardit açısından alınan kan kültürleri alındı. Antibiyotik ve antifungal tedavileri başlanmasına rağmen klinik izleminde hızlı bir şekilde ortopnesi gelişti ve perikardiyal effüzyonunun belirgin arttığı saptandı. Tamponad bulgusu nedeni ile perikardiyosentez işlemi uygulandı. Başarısız olunması üzerine perikardiyal sıvı cerrahi olarak boşaltıldı. Buna rağmen klinik durumu düzelmeyen hasta kardiyorespiratuar arrest sonucu kaybedildi.

TARTIŞMA VE SONUÇ: Literatür taramalarında enfektif endokardite eşlik eden scrotal ödem yoktur. Derin anemi ile prezente olan enfektif endokardit tanılı bir çocukta scrotal ödemin eşlik ettiği ilk olgu olması nedeni ile sunulması uygun görülmüştür.

P-339

Çarpıntı Şikayetiyle Başvuran Çocukta Kardiyak Kist Hidatik

Erkut Öztürk, İsa Özyılmaz, Neslihan Kıplapınar, Yakup Ergül, Ender Ödemiş

İstanbul Mehmet Akif Ersoy Göğüs Kalp Damar Cerrahisi Eğitim ve Araştırma Hastanesi

GİRİŞ-AMAÇ: Kist Hidatik kedi, köpek gibi hayvanların intestinal sisteminde yaşayan Echinococcus granulosus cinsi parazitlerin oluşturduğu zoonotik bir enfeksiyon hastalığıdır. Kist hidatiğin en sık yerleştiği organlar sırasıyla karaciğer (% 55-70) ve akciğerdir (%18-35). Kardiyak yerleşim oldukça nadirdir ve tüm kist hidatik olgularının ancak % 0.5–2'sini oluşturmaktadır. Kardiyak yerleşim bölgeleri içinde de sıklıkla sol ventrikül, nadiren sağ ventrikül ve interventriküler septum (IVS) yerleşimlidir. Kardiyak kist hidatikler, ölümcül olan komplikasyonlar ve aritmiler nedeniyle cerrahi olarak tedavi edilmelidir. Bu posterde çarpıntı şikayetiyle başvuran ve yapılan ekokardiyografi sonrasında kardiyak kist hidatik saptanan bir olgu sunulmuştur.

OLGU: On iki yaşında kız hasta, bir yıldır süregelen çarpıntı ve aralıklı nefes darlığı şikayetiyle hastanemiz Çocuk Kardiyoloji kliniğine başvurdu. Fizik muayenesinde apekste duyulan 1/6 sistolik üfürüm dışında patolojik bir özellik yoktu. On iki kanallı Elektrokardiyografide (EKG) ve Holter normal idi. Yapılan ekokardiyografide interventriküler septum üzerinde 35 x 30 mm boyutlarında içi septalı hidatik kist saptandı. Kardiak kitlenin ayırıcı tanısı için ileri tetkik amaçlı multidedektör kardiyak, toraks ve Abdomen BT çekildi. Çekim sonrasında karaciğer üzerinde çok sayıda hidatik kist gözlendi. Yapılan laboratuvar bulgularında sedimentasyon hızı 85 mm/saat bulundu. Kanda eozinofilik hücre artışı mevcuttu. Ekinokokusa karşı ELISA testi pozitif saptandı. Hastanın farklı bölgelerde multipl kistlerinin olması nedeniyle medikal tedavi başlandı (albendazol). Tedavinin 3.ayında kist boyutlarının yarı yarıya küçüldüğü gözlendi.

TARTIŞMA VE SONUÇ: Sonuç olarak, kardiyak kist ayırıcı tanısında ülkemizde olduğu gibi kist hidatik düşünülmeli ve gerekli olan incelemeler gerçekleştirilmelidir.

P-341

Dilated kardiomyopatili bir çocukta, inmenin rekombinant doku plazminojen aktivatorü ile acil kurtarma tedavisi

Hasan Tahsin Tola, Ender Ödemiş, İsa Özyılmaz, Yakup Ergül, İhsan Bakır

İstanbul Mehmet Akif Ersoy Göğüs Kalp Damar Cerrahisi Eğitim ve Araştırma Hastanesi

Dilate kardiyomiyopatili çocuklarda tromboz önemli bir morbidite ve bazen mortalite nedenidir. Bu yazıda dilate kardiyomiyopati tanısı alan, antikonjestif tedavinin 5 gününde ağır akut serebral tromboembolik olay gelişen 3 yaşında kız olgu sunulmaktadır. Bu katastrofik komplikasyon acil intravenöz rekombinant doku plazminojen aktivatörü uygulanması ile sekelsiz tedavi edildi.

Anahtar Kelimeler: Dilate kardiyomiyopati, inme, tedavi, doku plazminojen aktivatörü

P-342

Geçirilmiş Akut Romatizmal Ateşe Bağlı Fibrinli Perikardiyal Efüzyon ve Valvülit; Sıradışı Klinik Prezantasyon

Osman Yılmaz[1], Ömer Kılıç[2]

[1]Erzurum Bölge Eğitim ve Araştırma Hastanesi, Çocuk Kardiyoloji, Erzurum
[2]Erzurum Bölge Eğitim ve Araştırma Hastanesi, Çocuk Enfeksiyon Hastalıkları, Erzurum

Akut romatizmal ateşin sekeli olan romatizmal kalp hastalığı, gelişmekte olan ülkelerde çocuklar ve genç yetişkinlerde edinsel kalp hastalıklarının önemli bir nedenidir. Romatizmal kalp hastalığı olan hastalarda değişken derecede kapak hastalığı, kalp yetersizliği ve perikardit görülür. Oniki yaşında kız hasta üç gün süren ateş, üç aydan beri olan halsizlik, çabuk yorulma ve göğüs ağrısı şikayetleriyle başvurdu. Ekokardiyografide sol ventrikül komşuluğunda fibrin birikimlerinin olduğu 24 mm genişliğinde perikardiyal efüzyon görüldü. Yaklaşık 3 ay önce ayak bileklerinde ve dizlerinde gezici tarzda, 1 hafta süren şişlik, kızarıklık ve ağrısı olduğu öğrenildi. Öyküye göre yaklaşık 3 ay önce ARA atağı geçirdiği düşünülen ve fibrinli perikardiyal efüzyon ile başvuran hasta, ARA'nın sıradışı klinik prezantasyonu olması nedeniyle sunulmuştur.

Resim 1

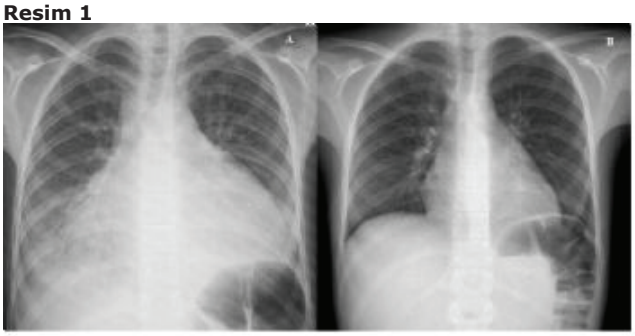

Tedavi öncesi telekardiyografide kalp gölgesinde genişleme (A). Tedavinin 3. haftasında telekardiyografide normal kalp gölgesi (B).

Resim 2

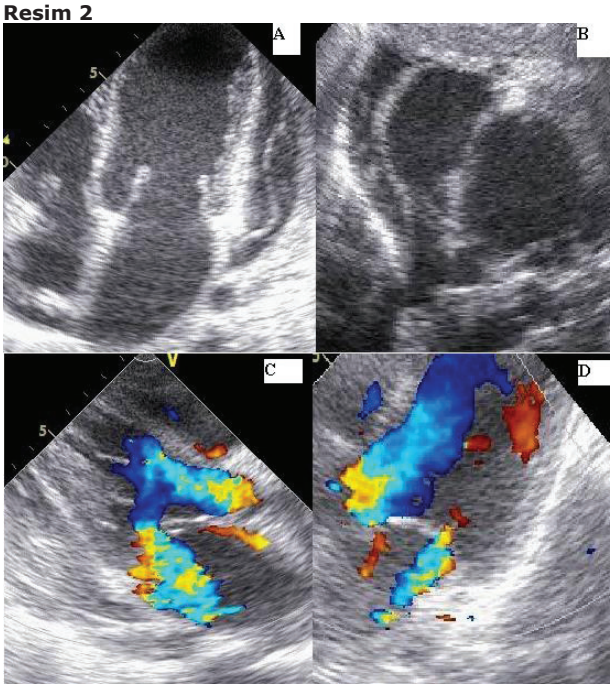

Tedavi önce ekokardiyografide sol ventrikül komşuluğunda fibrin birikimlerinin olduğu 24 mm genişliğinde perikardiyal efüzyon (A). Sağ atriyum komşuluğunda 12 mm septalı efüzyon (B). Renkli Doppler ekokardiyografide ağır mitral ve aort yetersizliği (C). Tedavi sonrası ekokardiyografide perikardiyal efüzyon yok, kapak yetersizliklerinde belirgin düzelme var (D).

P-343

Akut Romatizmal Ateş ve Henoch Schönlein Purpura Birlikteliği: Olgu Sunumu

Duygu Demirtaş[1], Hayrettin Hakan Aykan[2], Ebru Aypar[2], Fehime Kara Eroğlu[3], Ali Düzova[3], Sema Özer[2]

[1]Hacettepe Üniversitesi Tıp Fakültesi, Çocuk Sağlığı ve Hastalıkları Anabilim Dalı
[2]Hacettepe Üniversitesi Tıp Fakültesi, Çocuk Kardiyoloji Bilim Dalı
[3]Hacettepe Üniversitesi Tıp Fakültesi, Çocuk Nefroloji ve Romatoloji

GİRİŞ-AMAÇ: Henoch Schönlein purpura(HSP) deri, böbrekler, gastrointestinal sistem ve eklemleri tutabilen küçük damar vaskülitidir, etiyoloji bilinmemektedir. HSP, nadir olarak A grubu beta hemolitik streptokok(AGBHS) enfeksiyonları sonrası gelişebilmektedir. Literatürde, HSP ve akut romatizmal ateş(ARA) birlikteliği olan olgular oldukça nadirdir ve öncelikle HSP bulguları ile başvurmuştur. Bu olgu sunumunda ise, ARA kliniğiyle (ateş, üfürüm, kardit) başvurup izleminde HSP tanısı da alan bir hastayı bildiriyoruz.

OLGU: 11 yaşındaki kız hasta, eforla artan göğüs ağrısı yakınması ile acil servise başvurdu. Fizik incelemede ateş, taşikardi ve 2/6 derece pansistolik üfürüm saptandı. Laboratuvar incelemelerinde sedimentasyon, CRP ve antistreptolizin-O düzeyleri yüksek bulundu, elektrokardiyografide PR uzaması (resim 1) ve kardiyak enzim yüksekliği saptandı. ARA öntanısıyla yapılan ekokardiyografide birinci derece mitral yetmezlik (MY) saptandı. ARA ve kardit tanısı konulan hastaya benzatin penisilin-G ve asetilsalisilik tedavileri verildi. Yatışının 2. gününde gluteal bölgede palpabl purpurik döküntüler (resim 2) ve karın ağrısı gelişen hastada HSP düşünülerek bakılan dışkıda gizli pozitif saptandı. Serum anti-ds-DNA ve anti-nükleer antikorları negatif, kompleman değerleri normal sınırlarda, idrar tetkiki normal, serum Ig A değeri üst sınırın 1,5 katında bulundu. İzleminde MY'de artış saptanan hastada prednizolon tedavisine geçildi. Üç haftalık prednizolon tedavisiyle akut faz reaktanları normal sınırlara dönen ve minimal MY'si olan hastanın tedavisine asetilsalisilik asit tedavisi ile devam edildi.

TARTIŞMA VE SONUÇ: Bu olgu sunumunda daha önce bildirilen HSP ve ARA birlikteliği olan olgulardan farklı olarak öncelikle ARA bulguları görülmüş, daha sonra HSP bulguları ortaya çıkmıştır. AGBHS enfeksiyonları hem ARA ve hem de HSP patogenezinde rol oynamaktadır. AGBHS'ların etkin tedavisi ile bu iki hastalığın da önlenmesi mümkündür. HSP'de kardiyak tutulum çok nadir olmakla birlikte, valvulitten çok miyokardit ve koroner arter tutulumu şeklinde olup, miyokard enfarktüsü, mortalite ile sonuçlanmaktadır. Hastamızdaki görülen hafif kardiyak enzim yüksekliği belirgin bir miyokardit ve miyokardiyal iskemi kliniği ile seyretmemiştir. HSP tanısı alan hastalarda kardiyak tutulum riski açısından hastaların EKG ve ekokardiyografi ile izlenmesini öneriyoruz.

Resim 1

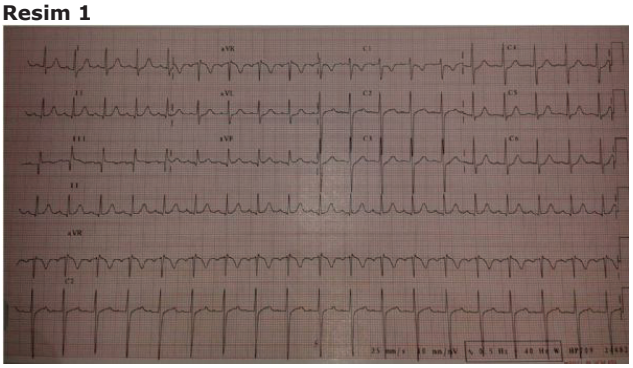

Hastanın acil serviste çekilen elektrokardiyogramı; PR intervalinde uzama izleniyor

Resim 2

Hastanın izleminin ikinci gününde gluteal bölgede belirgin palpabl, purpurik döküntüler

OLGU SUNUMLARI

GO-01

Bir yaşında çocukta mikrokatater ve 6 adet detachable platinyum Hilal koil ile kapatılan LCA-RV koroner-kameral fistülü

Osman Başpınar, Ahmet Köse

Gaziantep Ün Tıp Fak, Çocuk Kardiyoloji BD

Koroner-kameral fistüller, koroner arterlerin en sık hemodinamik öneme sahip olan anomalileridir. Bir yaşında hastada, genişlemiş LAD ve LCX'in birleşerek RV'e anevrizmatik bir şekilde döküldüğü, anevrizma genişliğinin apikal bölgede çapının 6.5 mm'ye ulaştığı koroner fistül kapatılmıştır. Sol ana koroner ağzına yerleştirilen guiding kataterden hidrofilik ve standart koroner teller aracılığı ile geniş anevrizmanın içine girilmiş, üzerinden 2F mikrokatater RV apeksine ilerletilmiştir. Farklı kapatma seçenekleri tartışılmış, anevrizma çıkış boynunun dar olması ve distalde koroner damarların olmaması nedeni ile Cook Hilal kıvrımlı koil kullanılabileceği kararı alınmıştır. Mikrokatateriın içinden toplamda 6 adet detachable mikrokoil gönderilmiştir. Kontrol anjiosunda fistül ağzının tıkandığı, koroner dolaşımda problem olmadığı, işlem sırasında iskemik EKG değişikliği olmadığı görülmüştür. Literatürde detachable mikrokoil kullanılanarak kapatılan 7 koroner arter- kameral fistül vakası bildirilmiştir, vakamız içlerinden yaşı en küçük olan olarak görülmektedir. Transkateter koroner fistüllerin mikrokatater ve birden çok mikrokoil ile kapatılması teknik olarak etkin ve güvenilir bir tedavidir. Tedavi seçeneklerinden birisi olarak düşünülmelidir.

Resim 1.

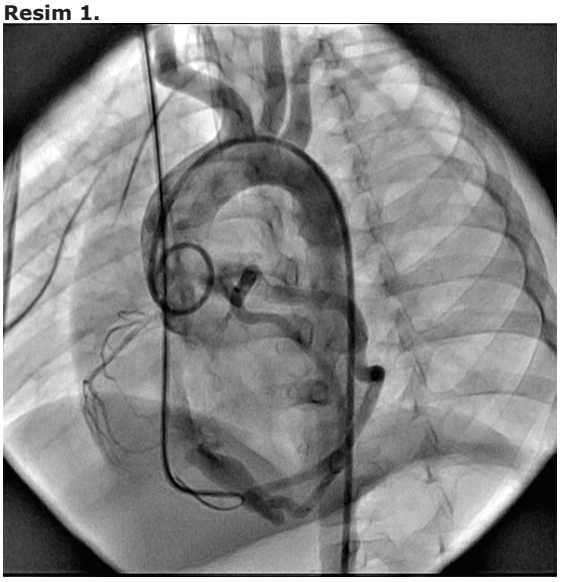

LAD-LCX anevrizma oluşturarak RV apeksine açılmakta

Resim 2.

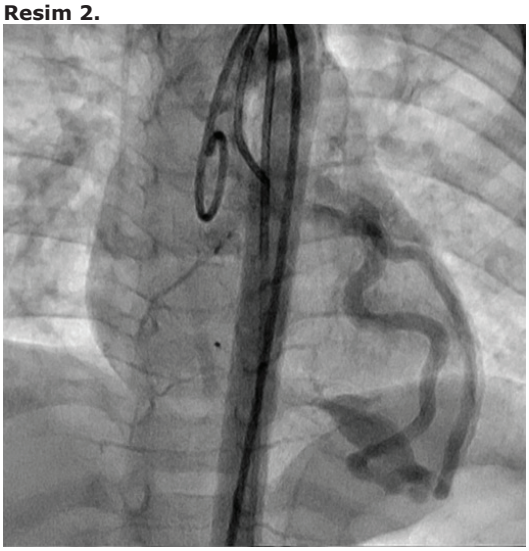

Fistül içinden geçen mikrokateter RV apeksinde görülmekte

GO-02

Manyetik rezonans görüntülemede "Abdominal aort interruption"u zannedilen uzun segment subatretik abdominal koarktasyonunun "cutting" balon ile aşamalı dilatasyonu

Ahmet Çelebi, Mustafa Orhan Bulut, Reyhan Dedeoğlu, İlker Kemal Yücel, Abdullah Erdem

Dr Siyami Ersek Göğüs Kalp ve Damar Cerrahisi Eğitim ve Araştırma Hastanesi Çocuk Kardiyoloji Kliniği, İstanbul

GİRİŞ: Abdominal aort koarktasyonunda genellikle renal ve splenik arterler de etkilenmekte ve darlık olmaktadır. Olguların çoğu primer olup idiopatiktir. Sekonder nedenler nörofibromatozis, Takayasu arteriti, fibromusküler displazi, Williams sendromudur. Günümüzde çoğu merkez tubuler darlıklarda aortoaortik bypass ya da patch aortoplasti ile cerrahi yaklaşımı tercih etmektedir. Girişimsel olarak balon anjioplasti ve stent implantasyonu daha az sıklıkta tercih edilmekte olup uzun segment darlıklarda stent sonrası renal ve splenik arterlerde dolaşım problemleriyle karşılaşılmasından korkulmaktadır. Burada Nörofibramatozlu bir olguda uzun segment subatretik abdominal koarktasyonunun koroner ve nonkopmliant düşük basınçlı balon ile predilatasyonu sonrası cutting balon ile aşamalı dilatasyonu sunulacaktır.

OLGU: 14 yaşında kız olgu nörofibromatozis tip 1 ve hipertansiyon tanılarıyla başka merkezden takip edilirken yapılan MRI anjiografide abdominal aort interruptionu olduğu düşünülmüş. Kliniğimizde yapılan ekokardiyografide abdominal aortada renkli akım ile türbülan akım ve CW Doppler ile diyastolik uzanımı olan 65 mmHg gradient alındı ve subatretik olaileceği düşünüldü. Yapılan kateter anjiyografisinde suprarenal bölgede abdominal aortada 12 mm uzunluğunda uzun segment subatretik darlık kateter ile tam oklude olduğu ve yaygın kollateral arterler izlendi (Şekil 1, Video 1). Koarkte segmentin proksimali ile distali arasında 60 mmHg basınç gradiyenti tespit edildi. Lezyonun subatretik olması nedeniyle çıplak stente, aortadan çıkan visseral damarlara yakın olması nedeniyle kaplı stente uygun olmadığı düşünüldü. Vasküler cerrahi konsültasyonu sonucunda operasyona uygun bulunmadı. Bunun üzerine ilk olarak 4 mm koroner balon ile predilatasyon, sonra 6 mm Tyshak balon ile anjioplasti yapıldı. İkinci balon sonrası kontrol anjiyografide suboptimal başarı sağlanması üzerine 7 mm'lik cutting balon (Boston Sciencetfic) kullanıldı ve oldukça etkili oldu (Video 2). Ardından 8 mm Tyshak balon ile anjioplasti tekrarlandı. Kontrol anjiyografisinde (Şekil 2, Video 3)) subatretik koarkte segmentin başarılı bir şekilde genişlediği görüldü. Girişimler sonrası koarkte segmentin proksimali ile distali arasındaki basınç gradiyentinin 20 mmHg'ya düştüğü saptandı. Komplikasyon olmadı.

TARTIŞMA: Cutting balon anjiyoplasti uzun segment subatretik abdominal koarktasyonda cerrahi tedaviye alternatif olarak aşamalı şekilde yapıldığı takdirde hem etkin hem de güvenli bir yöntem olabilir.

girişim öncesi anjiyografi

Marker'lı pigtail kateteri ile yapılan abdominal aortografide kateterin lezyonu tamamen oklude ettiği distalin kollateral arterler ile dolduğu görülmektedir.

Girişim sonrası anjiyografik görüntü

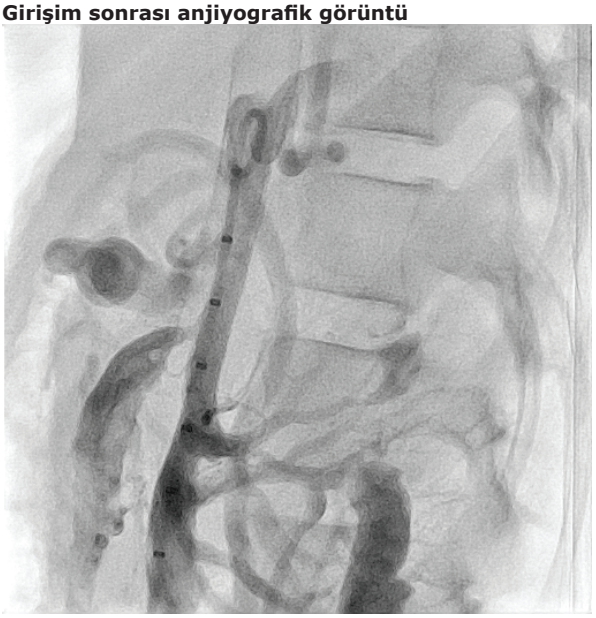

Girişim sonrası anjiyografik görüntüde subatretk bölgenin komşu normal doku çapına yakın genişlediği izlenmektedir.

GO-04

Opere VSD'li hastada Sinus valsalva rüptürünün retrograd yolla simetrik PERİMEMBRANÖZ VSD CİHAZI ile kapatılması

Kemal Nişli, Ümrah Aydoğan

İTF Pediatrik kardiyoloji

GİRİŞ: Sinus valsalva rüptürü nadir rastlanılan bir lezyondur. Konjenital SVA rüptürleri kalp boşluklarına doğru uzanan boru biçiminde, ince duvarlı lezyonlardır. En çok sağ koroner sinüsten kaynaklanırlar ve genellikle de kalbin sağ tarafına rüptüre olurlar. Çoğunlukla ek bir anomali de olaya eşlik eder.

OLGU: Sekiz yaşında kız hasta göğüs ağrısı nedeniyle gittikleri hastanede alınan öyküde 3 yaşında iken perimembranöz VSD nedeniyle opere olduğu ancak operasyon sonrası üfürümünün devam ettiği öğrenilmiş. Hasta kliniğimiz konseyinde sağ sinüs valsalva rüptürü düşünülerek diagnostik anjiyo planlandı. Anjiyoda sağ sinüs ile sağ ventrikül arasında 6 mm çapında defekt ve ciddi aort yetersizliği tespit edildi. 2. Seansta gerekli hazırlık yapılıp defekt retrograd yolla 10 mm lik simetrik perimembranöz VSD cihazı ile kapatıldı. Cihazın sağ koronere uzak olduğu görüldü. İşlem sonrası rezidü görülmedi ve aort kapağının prolapsusunun azalmasına bağlı olduğu düşünülen aort yetersizliğinde belirgin azalma oldu.

SONUÇ: Ülkemizdeki ilk tecrübe olduğunu düşündüğümüz sinus valsalva rüptürünün girişimsel yöntem ile tedavisinin uygun vakalarda cerrahiye alternatif olduğu unutulmamalıdır.

GO-03

Kesintili Vena Kava İnferiorlu Olguda Juguler Ven Yolu Kullanılarak Perkütan Atriyal Septal Defektin Kapatılması

Nazmi Narin, Özge Pamukçu, Mustafa Argun, Abdullah Özyurt, Kazım Üzüm, Ali Baykan

Erciyes Üniversitesi, Çocuk Kardiyoloji-Kayseri

GİRİŞ: Azigos ven devamlılığı ile birlikte olan kesintili vena kava inferior nadir bir konjenital anomalidir. Diğer konjenital kalp hastalıkları ve sol izomerizm bu duruma eşlik edebilmektedir. Kesintili vena kava inferiorlu bir olguda juguler ven yolu kullanılarak perkütan yolla ASD kapatılma işlemi tartışılmıştır.

OLGU: Üfürüm nedeniyle kliniğimize refere edilen 6 yaşında kız hastanın, fizik muayenesinde sol üst sternal kenarda 2/6 sistolik ejeksiyon üfürüm, elektrokardiyografisinde inkomplet sağ dal bloğu, telekardiyografide hafif kardiyomegali saptandı. Ekokardiyografik incelemede 16 mm genişliğinde sekundum ASD belirlendi. Perkütan yolla ASD'si kapatılması planlanan hastada; femoral vene kontrast madde verildiğinde geniş azigos ven devamlılığı gösterildi. Femoral ven yolu ile perkütan ASD kapama işleminde başarı sağlanamadı. ASD kapama işleminin juguler ven yolu ile yapılması planlanarak Sağ juguler venden vena kava süperior yolu ile sağ atriuma, ASD yolu ile sol atriuma girildi. Kılavuz telin pulmoner venlere sabitleştirilememesi üzerine taşıma sistemi sol ventriküle ilerletildi. TEE, TTE ve floroskopi rehberliğinde 18 mm Amplatzer Septal Oklüderin sol diski mitral kapaktan uzakta olacak şekilde sol atriyumda açıldı. Sağ disk açılmak istendiğinde cihazın kobra hareketi nedeniyle, işlem tekrarlandı. İkinci denemede cihazın septuma paralel konumlandırılması sağlandı. İşlem sonrasında serbest bırakılan cihaz üzerinde şant saptanmadı, cihazın kapaklar ve aorta ile olan konumu normaldi. Aynı gün sağ kolda güç kaybı saptandı. Bu durum boyun kaslarında hematom ile ilişkilendirdi. Bir hafta sonrasında tamamen düzelme belirlendi.

SONUÇ: Azigos ven devamlılığı ile birlikte olan Kesintili vena kava inferior olgularında, perkütan ASD kapama işleminin, juguler ven yolu kullanılarak yapılabileceği rapor edildi.

GO-05

Opere VSD'li Hastada Aort-Sağ Ventrikül Tünelinin Transkateter Tedavisi

Alper Güzeltaş, İbrahim Cansaran Tanıdır, Fatma Sevinç Şengül, Tunç Tunçer, Banu Binbaş, Ender Ödemiş
İstanbul Mehmet Akif Ersoy Göğüs Kalp Damar Cerrahisi Eğitim ve Araştırma Hastanesi

GİRİŞ: Aort-ventriküler tüneller sinotübüler junction düzeyinden daha yukarıda olan ve tübüler aorta ile sağ veya sol ventrikül arasında şanta neden olan çok nadir malformasyonlardır. Bugüne kadar 130 civarında aort-sol ventrikül tüneli olgusu bildirilmiş iken aort-sağ ventrikül tüneli olgu sayısı 17'dir. Genel kabul edilmiş tedavisi cerrahi olan bu hastalarda uygun vakalarda transkateter kapatılma yapılabilmektedir. Burada transkateter yol ile kapatılan aort-sağ ventrikül tüneli olgusu sunuldu.

OLGU: 7,5 yaşındaki erkek hasta 4 aylık ilen VSD nedeniyle opere edilmiş ve postoperatif dönemde kalıcı AV tam blok gelişmesi nedeniyle transvenöz pacemaker uygulanmıştı. Hastanın kontrol ekokardiyografilerinde 4 yaşında saptanan aort-sağ ventrikül tüneli nedeniyle takip edilmekte iken antikonjestif tedaviye rağmen kalp boşluklarında genişleme olması nedeniyle hastaya transkateter tünel kapatılması kararı alındı. Aort köküne yapılan enjeksiyon sonrasında aort-sağ ventrikül arasındaki tünel görüldü. Tünel 4,5mm çapında ve 6,5mm uzunluğunda ölçüldü. 0,035" hidrofilik guidewire ve 5F JR4 kateteri aort içinden retrograd yoldan ilerletilerek tünelin içinden sağ ventriküle ve buradan da pulmoner artere ilerletildi. Snare kateteri ile antegrad yoldan gelinerek pulmoner arter içinde olan hidrofilik guidewire yakalanarak arteriovenöz loop oluşturuldu. 5F delivery kılıf içerisinden 5x6mm boyutlarındaki ADO-II® cihazı tünel içine yerleştirildi. 10 dakika sonra kontrol enjeksiyonu yapılarak cihazın yeri ve rezidü varlığı kontrol edildi. Rezidü saptanılmaması üzerine işleme son verildi.

TARTIŞMA VE SONUÇ: Sunulan vaka literatürdeki ilk ventriküler septal defekt kapatılması sonrası gelişen aort-sağ ventrikülü tüneli olgusu olmakla birlikte transkateter kapatılma uygulanan ikinci vakadır. Seçilmiş olgularda aort-sağ ventrikül tüneli transkateter olarak kapatılabilir.

GO-06

Hemiazigos devamlılığı olan ve sol bidireksiyonel Glenn operasyonu geçirmiş hastanın kardiyak açılan ve zamanla genişlemiş olan sağ superior kaval veninin atriyal septal occluder ile kapatılarak Kawashima'ya tamamlanması

Ahmet Çelebi, Abdullah Erdem, Reyhan Dedeoğlu, İlker Kemal Yücel, Mustafa Orhan Bulut

Dr. Siyami Ersek Göğüs Kalp Damar Cerrahisi, Eğitim ve Araştırma Hastanesi, Pediyatrik Kardiyoloji Kliniği

GİRİŞ: Univentriküler tamir adayı olup vena kava inferiyorun kesintiye uğradığı, azygos veya hemiazygos devamlılığı şeklinde olan durumlarda Kawashima operasyonu gerçekleştirilir. Bu olgu sunumunda Kawashima operasyonu sonrası takiplerinde giderek artan siyanozu olan hastada siyanozun sebebinin ortaya konması ve transkateter yöntemle yapılan işlem sonrası saturasyonun artırıldığı 11 yaşındaki bir kız hastayı anlatmaktadır.

OLGU: 2002 yılında 12 aylık iken yapılan ekokardiyografik incelmesi sonucunda dekstrokardi, hemiazygos devamlılığı / Sol atrialisomerism, komplet AVSD (Unbalanse, sağ lehine, LV hipolazisi), DORV, ağır subvalvulerpulmonerstenoz, tanıları ilepulmoner arter (PA) indexi ve basınçları uygun bulunarak Kawashima operasyonu gerçekleştirilmiş. Operasyon sonrasında antegrad akım ve Glenn bağlantısı sonucunda SO2 %90 bulunmuş. Hastanın yıllar içinde antegrad akımın azalması ve siyanozununda giderek artması nedeniyle(SO2 %80) 2009 yılında kateter anjiyografi yapılarak sağ SVC kardiyak bağlantı ortaya konulmuş. İnnominate ven nedeniyle sol SVC ve hemiazygos devamlılığının buradan dekomprese olması nedeniyle desaturasyona yol açtığı düşünülerek sağ SVC kardiak bağlantısının kesilmesi kararı alınmış. Ancak aile operasyonu yaptırmamış. Temmuz 2012'de (11yaşında) başvurduğunda syanotik görünümlü, SO2 % 72, Hgb; 19.6 gr/dl, Htc % 59.8 olan hastaya kateter anjiyografi yapılarak eğer uygunsa cihaz ile bu bağlantının kapatılması önerildi. PA ortalama basıncı 14 mmHg, atriyum basıncı: 6 mmHg, LVEDp; 5 mmHg, Aorta: 125 / 72 (90) mmHg, saptandı. Balon sizing ile sağ SVC atriyum (veya Koroner sinüs) bağlantısı değerlendirilerek en dar yeri 12 mm en geniş yeri 23 mm ölçüldü. ASD cihazının daha uygun olacağı düşünülerek 22 mm çapındaki ASD cihazı innominat even bağlantısını engellemeyecek ve thrombüs oluşumuna zemin oluşturmaması açısındanda atriyum içine ulaşmayacak şekilde konumlandırıldı. Cihazın uygun konumda, PA basıncının ve oksijen saturasyon değerlerinin kabul edilebilir sınırlarda olduğu görülerek cihaz bırakıldı.

SONUÇ: Univentriküler tamir geçiren hastalarda başlangıçta olup kapatılmayan veya zamanla gelişen venöz-kardiyak bağlantılar zamanla artan siyanoza ve volüm yüküne yol açabilir. Bu bağlantılar kateter anjiyografi ile tanılandırılıp uygun cihazlar ile kapatılabilir.

Sağ SVC kardiyak bağlantının görünümü

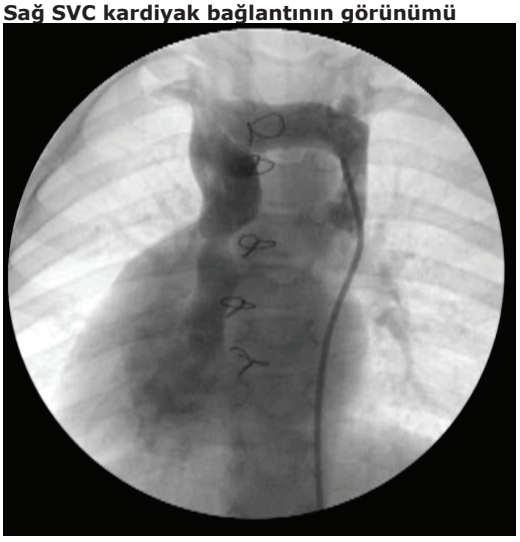

Sağ SVC kardiyak bağlantı nedeni ile pulmoner artere yapılan Glenn anastomozu dekomprese olmaktadır.

Cihaz bırakıldıktan sonraki görünüm

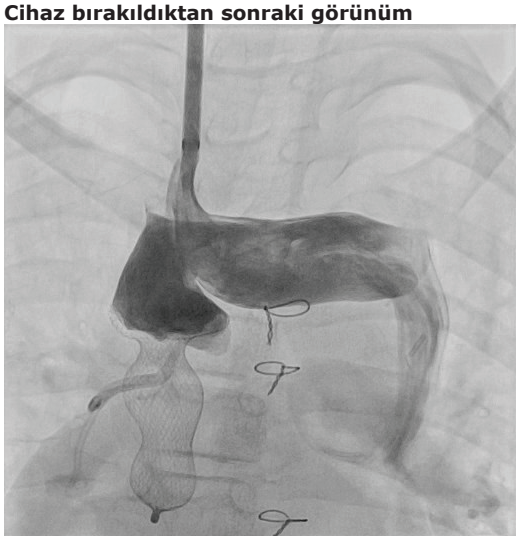

Kapatıldıktan sonra kanın pulmoner artere yönelişi

GO-07

Supravalvar aort darlığının stent implantasyonu ile giderilmesi

Kemal Nişli, Ümrah Aydoğan

İTF Pediatrik kardiyoloji

GİRİŞ: Supravalvar aort darlığı olguları sendromik, bir kısmı non-sendromik familyal ve sporadik olarak ayrılır. Darlık ciddiyetine göre ağır olgularda darlık koronerlere yakın olduğu için tedavi cerrahidir. Çok nadiren stent implantasyonu yapılan vakalar literatürde mevcuttur.

OLGU: On yedi yaşında erkek hasta 3 yaşında iken supravalvar aort darlığı teşhisi ile opere edilmiş. İzleminde ekokardiyografik olarak rezidü darlık gradienti pik 80 mm/Hg ye çıkması ve sol ventrikülde hipertrofi olması nedeniyle anjiyo kararı alındı. İşlem sırasında lezyonun korenerlerden uzak olması nedeniyle stent implantasyonuna karar verildi. İşlem öncesinde 75 mm/Hg gradient tespit edildi, 13F uzun kılıf içinden 20 mm* 4 cm lik balon üzerine 34 mm çıplak stent yerleştirildi. İşlem sonrası gradientin 10 mm/Hg ya indiği ve radyografik düzelme olduğu görülerek işlem sonlandırıldı.

SONUÇ: Supravalvar aort darlığının stennt implantasyonu ile giderildiği ilk olgu olduğunu sandığımız vakanın ışığında supravalvar darlıklarında girişimsel tedavisi olabileceği hatırlanmalıdır.

GO-08

El yapımı fenestre Amplatzer septal oklüder ile kapatılan çok geniş PDA ve ağır pulmoner hipertansiyonu olan vaka

Osman Başpınar, Derya Aydın Şahin

Gaziantep Ün Tıp Fak, Çocuk Kardiyoloji BD

Dokuz yaşında kaşeksisi olan kız hasta nefes almada zorluk, çabuk yorulma şikayeti ile başvurdu. Ekokardiyografisinde 15 mm çapında geniş PDA ve ağır pulmoner hipertansiyon ve konjestif kalp yetmezliği bulguları mevcut idi. Kalp kateterizasyonunda, sistemik basıncı 131/72/97 mmHg, pulmoner arter basıncı 104/62/79 mmHg, Rp 6.2, Rp/Rs %48 olarak ölçüldü. Endotelin reseptör antogonisti tedavisi başlanan hastaya 4 ay sonra tekrar kalp kateterizasyonu yapıldı, yapılan reaktivite testinde Rp'nin 4 olduğu, reaktivite testine çok iyi yanıt alınmadığı görüldü. Bunun üzerine 19 mm Amplatzer septal oklüder Seldinger tekniği ile santrale yakın 2 ayrı bölgeden 12 F kılıf ile 2 adet 4 mm'lik fenestrasyon açılarak delindi. Mevcut cihaz anteragrad yoldan PDA oklüzyonunda kullanıldı. Oklüzyon sonrası beklenerek hastanın klinik durumu izlendi. Semptom gelişmeyen hasta 1 gün yoğun bakım ünitesinde inhaler ilomedin tedavisi verilmek üzere yatırıldı. Ertesi gün eko kontrolünde cihazın stabil olduğu, cihazın 2 ayrı bölgesinden küçük sol-sağ şantlı defekt olduğu görüldü. Hasta oral Bosentan tedavisi ile taburcu edildi. Ağır pulmoner hipertansiyonlu hastalarda parsiyal oklüzyon ile kapatma tekniği erişkin yaş grubunda ASD kapatılmasında ve konjenital kalp cerrahisinde valvli VSD kapatılmasında halen kullanılmaktadır. Pulmoner hipertansif krize karşı önlem olmak üzere çok geniş olan bu PDA'nın el yapımı fenestrasyon ile kapatılması ilk defa uygulanmıştır. Mevcut fenestrasyonlar kendiliğinden kapanmaz ise daha sonra koil embolizasyonu planlanmaktadır.

Fenestre ASD cihazı

PDA kapatılmasında kullanılan fenestre ASD cihazı

İmplante ASD oklüder

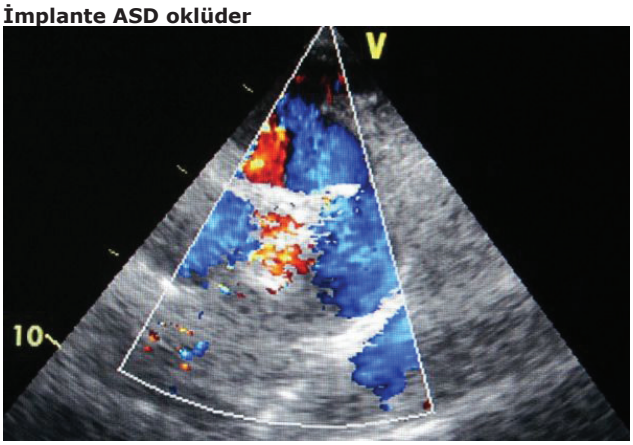

Cihazın içinde 2 noktadan sol-sağ rezidüel PDA akımı

İEKO-01

Konjenital çift orifisli mitral kapak anomalisinin 3 boyutlu ekokardiyografi ile görüntülenmesi

Filiz Ekici, Şule Büyük, İlker Çetin, Abdullah Kocabaş, Sancar Eminoğlu

Ankara Çocuk Sağlığı ve Hastalıkları Hematoloji ve Onkoloji Eğitim ve Araştırma Hastanesi, Çocuk Kardiyoloji Kliniği

Çift orifisli mitral kapak (ÇOMK) nadir görülen konjenital anomalilerden bir tanesidir ve günümüze kadar yaklaşık 200 kadar vaka bildirilmiştir. 16 yaşındaki erkek hastanın öyküsünden bir yaşındayken dış merkezde aort koarktasyonu nedeniyle opere edildiği öğrenildi. Yakınması olmayan hasta rutin kontrolüne gelmişti. FM de tansiyonu 120/55 mmHg idi, femoral nabızları zayıf palpe edilmekteydi ve sternum sol kenarında 2/ 6 sistolik üfürümü duyuluyordu. EKG'sinde sol ventrikül hakimiyeti saptandı. 2D EKO'sunda mitral kapak açılımının asimetrik ve egzentrik olduğu görüldü. Kısa eksen incelemede mitral kapakta boyutları eşit olan iki ayrı orifis oldugu görülmüştür(Şekil-1A). Mitral kapak fibröz bir yapı ile anterolateral ve posterolateral de simetrik olarak 2 ye ayrılmıştı. Renkli akım doppler ile minimal mitral kapak yetmezliği saptandı ve mitral darlık bulgusu yoktu. 3D EKO ile mitral kapağın eşit boyutlu iki ayrı orifisinin olduğu görüntülenmiştir(Şekil-1B). Biküspid aort kağağı ve çıkan aortada hafif genişlemenin (22 mm) eşlik ettiği görülmüştür. İnen aortada diastole uzanmayan 40 mmhg gradient ölçüldü. 24 saatlik holter monitorizasyonda hipertansiyonu saptanmayan olgu izleme alındı. Tartışma COMK atrioventriküler kapağın fibröz bir doku ile 2 ayrı orifise ayrılması sonucu gelişir.Ayrılma %85 vakada asimetrik olup, kalan %15lik kısımda ise orifislerin büyüklükleri eşittir. Bizim olgumuzda da orifislerin büyüklükleri eşitti. COMK nadiren izole olarak görülmekte olup çoğunlukla diğer konjenital anomalilerle birliktedir. Atrioventriküler septal defekt, sol taraflı darlık yapan lezyonlar, VSD ve siyanotik kalp hastalıkları ile birlikteliği sıktır. Bizim hastamızda COMK aort koarktasyonu ve biküspid aorta ile birlikteydi. Literatürde bu kombinasyon olan benzer üç vaka bildirilmiştir. Sonuç; Konjenital kalp anomalilerin varlığında kapak fonksiyonları normal olsa bile mitral kapağın EKO ile dikkatli ve ayrıntılı incelenmesinin önemli oldugunun düşünmekteyiz. Olası bir operasyon ihtiyacında mitral kapağın çift orifisli oldugunun bilinmesi önemli olacaktır Üç boyutlu EKO da mitral kapakların ve subvalvüler yapıların daha ayrıntılı incelenmesine katkı sağlamaktadır..

Şekil-1A

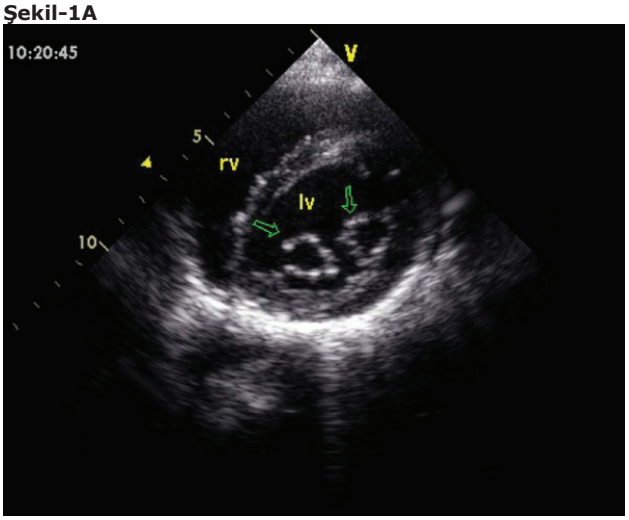

Parasternal kısa eksen incelemede mitral kapakta boyutları eşit olan iki ayrı orifis oldugu görüntülenmiştir

Şekil-1B

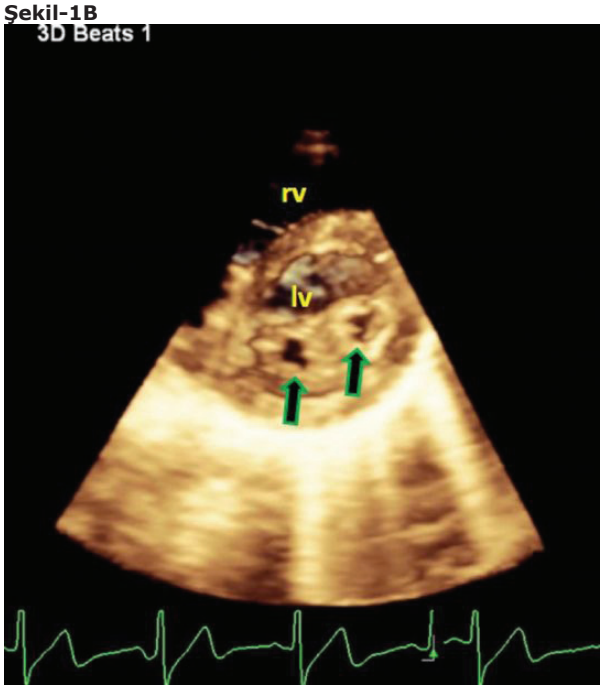

3D EKO ile mitral kapağın eşit boyutlu iki ayrı orifisinin olduğu görüntülenmiştir

İEKO-02

Sol ventrikülün nerdeyse tamamını kaplayan dev intrakardiyak tümör: Cerrahi endikasyon açısından başvuruda ve izlemde ekokardiyografi görüntüleri

Ayhan Çevik, Mustafa Orhan Bulut, İlker Kemal Yücel, Reyhan Dedeoğlu, Ahmet Çelebi

Dr. Siyami Ersek Göğüs Kalp ve Damar Cerrahisi Eğitim ve Araştırma Hastanesi, Çocuk Kardiyolojisi

GİRİŞ: Çoğu fetal ve neonatal intrakardiyak tümörler benign olup doğal seyirleri regresyonla sonuçlandığı iyi bilinmektedir. Bu yazıda doğumdan sonra 1 hafta içinde saptanmış olan ve cerrahi girişim amaçlı sevk edilen dev intrakardiyak tümörlü bir olgu sunulmuştur.

OLGU: 38 yaşındaki annenin 1. Gebeliğinden 1.yaşayan olarak 2650 gr. ağırlığında C/S ile doğan olgu; yapılan prenatal fetal USG takiplerinde intrakardiyak tümör saptanarak doğum sonrası bölümümüze cerrahi girişim amaçlı sevkedildi. Hastanın yapılan fizik muayenesinde genel durum iyi, vital bulguları stabil, KTA:146/dk, kalp sesleri ritmik, mezokardiyak odakta 2/6 pansistolik üfürüm saptandı. Solunum sayısı:46/dakika, solunum sıkıntısı yok, sistemik arteryel tansiyon: 96/64 mmHg idi. EKG'de sinüzal ritim, Hız:124/dk, Aks:110, disritmi saptanmadı. Ekokardiyografide; sol ventrikül kavitesini dolduran, sol ventrikül çıkım yoluna uzanan dev tümoral kitle ile sağ ventrikülde çok sayıda farklı büyüklüklerde tümoral kitle ve midmüsküler bölgede eşlik eden küçük ventriküler septal defekt saptandı. Sol ventrikül çıkım yolu darlığına yönelik renkli Doppler ile hafif türbülans ve devamlı akım Doppler ile en fazla 22-24 mmHg gradient saptanması üzerine hasta gözlem altında tutularak peryodik olarak transtorasik ekokardiyografi ile değerlendirildi. İzlemde 2. haftadan itibaren tümöral yapılarda regresyon saptanması üzerine kontrole gelmek üzere taburcu edildi.1 ay sonra yapılan değerlendirmede dev tümoral kitlede anlamlı oranda küçülme tespit edildi.

TARTIŞMA: Yenidoğan döneminde intrakardiyak tümörler büyük ve çok sayıda olduğunda miyokardial disfonksiyon, atriyoventriküler veya semilünar kapak akımında obstrüksiyona neden olabilirler. Kardiyak tümörlerin en önemli cerrahi girişim kriteri hemodinamik bozukluk oluşturması iyi bilinmesine rağmen bazı hastalarda ekokardiyografik görüntüleme hastanın yönetiminde tedirginlik oluşturacak kadar ürkütücü olabilir.

İEKO-03

Sinüs Valsalva Anevrizmasının Eşlik Ettiği Enfektif Endokardit İle Başvuran Biküspid Aort Kapağı

Sinem Altunyuva Usta, Nilüfer Çetiner, Berna Şaylan Çevik, Figen Akalın

Marmara Üniversitesi Tıp Fakültesi, Pediatrik Kardiyoloji Bilim Dalı, İstanbul

GİRİŞ: Sinüs Valsalva anevrizması nadir görülen biküspid aort kapağı ya da Marfan sendromundaki diffüz dilatasyondan farklı olarak aort duvarında ilokal incelme ve genişleme ile seyreden bir lezyondur. Hemen tüm kalp odacıklarına rüptüre olarak şantın büyüklüğü ile orantılı ciddi kalp yetersizliği bulgularına neden olabilir. Enfektif endokarditle birlikte görülebilmekle birlikte hangisinin neden hangisinin sonuç olduğu çoğu kez belirlenemez. Kliniğimize, senkop nedeni ile başvuran, biküspid aort kapağı zemininde gelişen enfektif endokardit araştırılırken sinüs valsalva anevrizması saptanan bir olgumuzu sunuyoruz

OLGU: On yedi yaşında kız hasta, bir yıldır çabuk yorulma ve son bir haftada dört kez kısa süreli bayılma yakınması ile başvurdu. Bir aydır sağ bacağında şişlik ve kızarıklığın eşlik etmediği, şiddetli ağrı, basamama ve ara sıra 38ºC'ye varan ateşi olduğu da öğrenilen hastanın, fizik incelemesinde, sağ elinin 3-4. parmak distal falanklarında 1 cm'lik 2 tane nodül vardı, aort ve mezokardiyak odakta, trilin eşlik ettiği, 4/6 sistolik ejeksiyon üfürümü duyuluyordu. Karaciğer 1,5 cm ele geliyordu. Laboratuar incelemesinde; Hb:10,6 g/dl düşük, sedimentasyon (120 mm/saat), CRP (32 mg/dl) ve RF değerleri yüksek bulundu. Ekokardiyografisinde (EKO), biküspid aort kapağı, orta derecede aort stenozu (gradient: 41 mmHg), hafif derecede aort yetmezliği ve Sinüs Valsalva anevrizması görüldü. Transtorasik görüntüleri yetersiz olan hastaya üç boyutlu transözofageal EKO yapıldı, sinüs valsalva anevrizmasının boyutları 5,5x5 cm ölçüldü ve aort kapağı üzerinde vegetasyonları görüldü. Enfektif endokardite yönelik antibiyotik tedavisi başlandı. Tedavinin 6. haftasında akut faz reaktanları normale döndü. Kalp Damar Cerrahisi ile yapılan konsey sonucunda, hastaya aort kapak replasmanı (bioprotez), otolog perikard yama ile sinüs valsalva anevrizma onarımı ve asendan aorta rekonstrüksiyonu uygulandı. Hastamız operasyon sonrası 6 ay süreyle kumadin tedavisi kullanması önerilerek taburcu edildi.

SONUÇ: Sinüs Valsalva anevrizmasının bu hastada endokardit zemininde gelişmiş olabileceğini düşünüyoruz. Ayrıca biküspid aort kapağı ile birlikte giden aort duvarı mediasının patolojik değişiklikleri de anevrizma gelişimini kolaylaştırmış olabilir. Rüptür ve komplikasyonların önlenmesi açısından cerrahi tedavi gereklidir.

Resim-1: Sinüs Valsalva Anevrizması

Üç boyutlu koroner BT anjio'da sinüs Valsalva anevrizması

İEKO-04

İnterventriküler septal hematom: ventriküler septal defekt onarımı sonrası görülen nadir bir komplikasyon

Zeynep Eyileten[1], Anar Aliyev[1], Ömer Çiftçi[2], Tayfun Uçar[2], Tanıl Kendirli[3], Ercan Tutar[2], Semra Atalay[2], Adnan Uysalel[1]

[1]Ankara Üniversitesi Tıp Fakültesi, Kalp Damar Cerrahisi Anabilimdalı
[2]Ankara Üniversitesi Tıp Fakültesi, Çocuk Sağlığı ve Hastalıkları Anabilimdalı, Çocuk Kardiyolojisi Kliniği
[3]Ankara Üniversitesi Tıp Fakültesi Çocuk Sağlığı ve Hastalıkları Anabilimdalı, Çocuk Yoğunbakım Bölümü

Ventriküler septal defekt (VSD) onarımı sonrasında çeşitli komplikasyonlar görülebilir. Bunlar en sık; konulan yamanın ayrılması, komplet atriyoventriküler blok ve trombüs oluşumu olarabilir. On aylık infantta perimembranöz septal defekt onarımı sonrasında nadir görülen bir komplikasyon olan septal hematom vakasını sunmak istiyoruz. Daha önce VSD ve pulmoner hipertansiyon tanısı almış 10 aylık bebek, Çocuk Kardiyolojisi Kliniği›mize getirildi. Yapılan ekokardiyografide; perimembranöz VSD (8 mm) saptandı. İnterventriküler basınç gradiyenti 52 mmHg› idi. Hasta AÜTF Kalp Damar Cerrahisi ABD'da opera edildi. Ameliyatta; aortobikaval kanülasyonla, hafif hipotermik koşullarda transatriyal yaklaşımla, 30 dakikalık X-klemp sırasında VSD; her zamanki gibi, defekt etrafına konan tek tek pledgede›li dikişlerle dakron yama oturtularak kapatıldı. Yoğun bakıma herhangi bir inotrop desteği olmadan alınan hastanın hemodinamisi stabil olmasına rağmen çekilen EKG›de miyokard iskemisiyle uyumlu bulgular dikkat çekti. Rutin uygulanan postoperatif transtorasik ekokardiyografide; VSD›ye konan yamanın hemen altında, interventriküler septumda hipoekojenik alan (24x32 mm) izlendi.(Figür 1) Ventrikül fonksiyonları normal olan hastada; kitlenin atriyoventriküler kapakları veya ventrikül çıkış yollarını olumsuz etkilemediği görüldü. Klinik olarak stabil olan hastanın izlenmesine karar verildi. Takip eden günlerde hematom giderek gerileyerek postoperatif 13. günde septal kalınlık 15x30 mm iken hasta, taburcu edildi. (Figür 2) Literatürde nadir görülmesi nedeniyle (şimdiye kadar 7 hastada bildirilmiştir) bu tip postoperatif komplikasyon için tedavi stratejisi - henüz belirlenmemiştir. Biz hastamızda konservatif yaklaşımı tercih ettik. Ventriküler septal defekt onarımı sırasında, septal dallardan birinin muhtemel perforasyonuna bağlı olduğu düşünülen intraseptal hematomda acil cerrahi endikasyon; klinik ve hemodinamik duruma göre belirlenir. Literatürde hematomun başka komplikasyonlara neden olduğu veya giderek büyüdüğü durumlarda; cerrahi veya iğneyle drenaj uygulanan vakalar vardır. Ventriküler septal defekt onarımının postop. takibinde böyle bir komplikasyonun da olabileceği unutulmamalıdır. Bu vakada olduğu gibi, hasta yoğunbakıma alındıktan sonra hematom tespit edilmişse ve hemodinami stabilse herhangi bir müdahaleye gerek kalmadan spontan regresyonun izlenmesi, tedavide bir opsiyon olarak düşünülebilir.

Figür 1

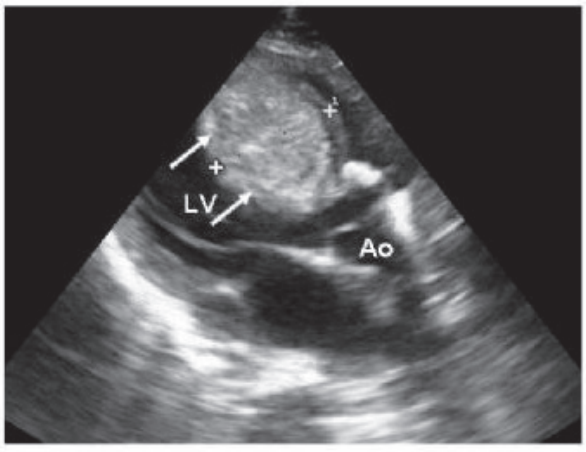

İki boyutlu ekokardiografide sol ventrikül çıkış yolunda darlığa neden olmayan interventriküler septal hematom görülmekte.

Figür 2

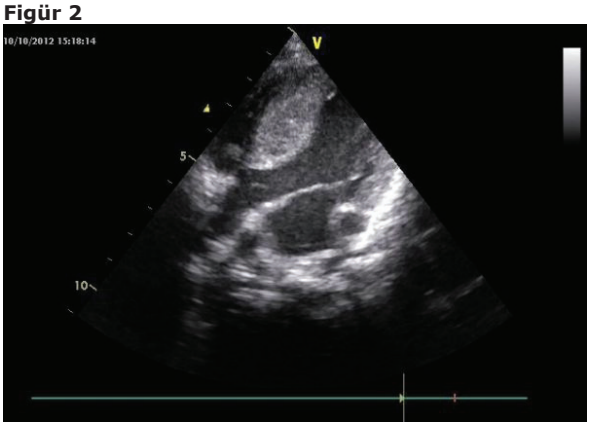

iki hafta sonra hematom boyutlarında azalma görülmekte

Resim 1.

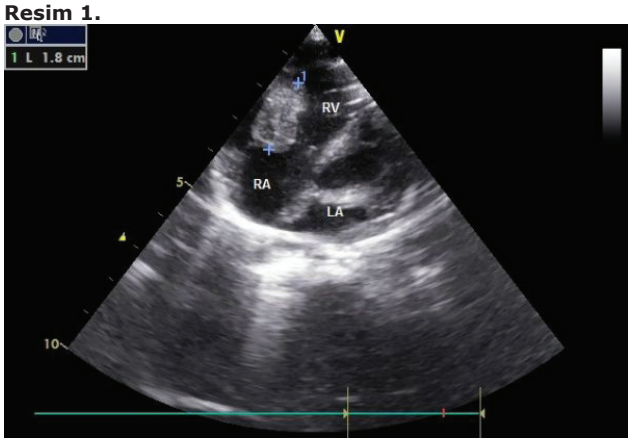

Triküspid kapak ile ilişkili mantar topu

Resim 2.

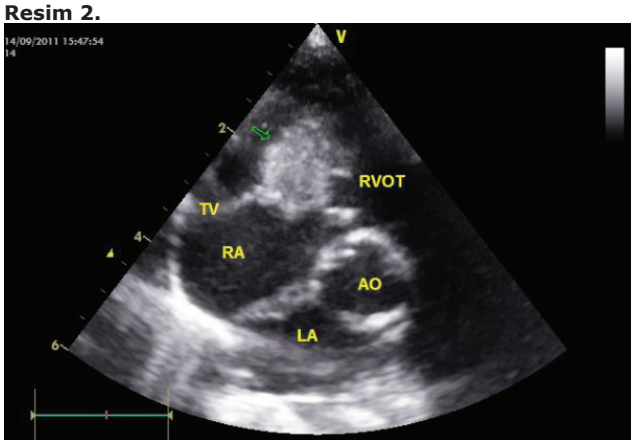

RVOT'ta darlık oluşturan mantar topu

İEKO-05

Uzun süreli yenidoğan yoğun bakım ünitesinde yatan bir prematürede intrakardiyak mantar endokarditi

Ahmet İrdem[1], Osman Başpınar[1], Gökhan Gökaslan[2], Onur Balcı[1], Metin Kılınç[1], Mehmet Kervancıoğlu[1]

[1]Gaziantep Üniversitesi, Çocuk Kardiyoloji Bilim Dalı, Gaziantep
[2]Gaziantep Üniversitesi, Kalp ve Damar Cerrahi Ana Bilim Dalı, Gazinatep

Yüksek morbidite ve mortaliteye neden olan fungal endokardit çok nadir görülür. Sıklığı %1.3-6 arasında değişmektedir. İmmün sistemi baskılanmış, uzun süreli yoğun bakımda yatan ve santral venöz kateteri olan olgularda mantar endokarditi daha sık görülür. Kandida'ların etken olduğu endokarditlerde mortalite oranı yaklaşık % 90 olarak bildirilmiştir. Medikal tedaviye ilaveten, cerrahi girişim uygulanarak infekte dokunun veya kapağın çıkarılması ile bu oran % 45'lere kadar düşmektedi. Mantar endokarditleri nazokomiyal enfeksiyonlarda, prostetik kapak endokarditlerinde, ilaç bağımlılarda ve intravenöz hiperalimente edilenlerde sıktır. Yenidoğan yoğun bakım ünitelerinde intravenöz beslenme ve kanulizasyonun neden olduğu önemli bir hastalık kandida enfeksiyonlarıdır. Yenidoğan yoğun bakım ünitesinde 2.5 ay yatan, taburcu olduktan 15 gün sonra başvurdukları klinikte kalpte üfürüm duyulması üzerine kliniğimize yönlendirildikten sonra, intrakardiyak candida enfeksiyonu (mantar topu) tanısı konulan ve cerrahi olarak opere edilen 3 aylık kız olguyu sunmayı amaçladık. Olgunun öyküsüne 1 haftadır olan iştahsızlık, ateş, huzursuzluk ve kusma şikayetinin olduğu öğrenildi. Fizik muayenesinde ise pozitif bulgu olarak DAS 174/dk, DSS 57/dk, ateş 38.6 C, dispneik, taşipneik, sağ 2. İCA de 4/6 sistolik üfürüm saptandı. Ekokardiyagrafik değerlendirmede ise foramen ovale, PDA ile birlikte sağ atriumda triküspit kapak septal laeflette bir sap ile bağlı hareketli, sistolde trikuspit kapağı geçerek sağ ventrikül çıkış yolunda darlığa neden olan12*19mm boyutunda hiperekojen kitle saptandı. Hastanın kan kültürleri negatif olmasına rağmen, kitlenin yapılan incelemesinde Candida Albicans saptandı. Yenidoğan bebeklerde ciddi morbidite ve mortaliteye neden olan enfektif endokardit nedenlerinden birisini de kandida enfeksiyonudur. Pretem doğum, karın cerrahisi, mekanik solunum desteği, intravenöz kateterizasyon, parenteral beslenme ve geniş spektrumlu antibiyotik kullanımı sistemik kandidiyazis için risk faktörleridir. Persistan kandidemi olgularında ve santral venöz kateteri olan hastalarda endokardit mutlaka düşünülmelidir. Sonuç olarak yenidoğan yoğun bakım ünitesinde takip edilen geniş spektrumlu antibiyotik alan, santral venöz kateterli olgularda endokardit yönünden hastalar takip edilmelidir.

İEKO-06

Nadir görülen bir hipertansiyon nedeni: Mid aortik sendromlu bir çocuk olgunun sunumu

Filiz Ekici[1], İlker Çetin[1], Abdullah Kocabaş[1], Sancar Eminoğlu[1], Nilgün Çakar[1], Jale Yıldız[1], Tuncay Hazırolan[2]

[1]Ankara Çocuk Sağlığı, Hematoloji ve Onkoloji Eğitim ve Araştırma Hastanesi Çocuk Kardiyoloji Kliniği
[2]Hacettepe Üniversitesi Tıp Fakültesi Radyodiagnostik Bölümü

Mid aortik sendrom distal torakal ve abdominal aortanın segmenter darlığı ve çoğu kez eşlik eden major organ dallarının darlığı ile karakterize nadir rastlanılan bir koarktasyon tipidir. Tüm koarktasyonların %0.5-2' sini oluşturur. Etyolojide konjenital nedenlerin yanısıra, edinsel nedenler ve bazı sendromlar rol oynamaktadır. Segmental aortik daralma suprarenal, interrenal veya infrarenal aortada oluşabilir. Burada idiyopatik tipte mid aortik sendromlu bir çocuk olgunun sunumu yapılmıştır. OLGU; 14 yaşında erkek hasta kan basıncı yüksek bulunduğu için başvurmuştu.FM ile sağ kol: TA: 200/120 mmHg, Sol kol:180/120 mmHg, alt extremitelerde tansiyon ölçülemedi. Genel durumu iyi olan hastada sternum sağ alt kenarında 3/6 şiddetinde devamlı üfürüm duyuldu. Femoral nabızlar palpe edilemedi. Dismorfik görünümü yoktu, EKG ve telekardiyografik incelemesi normaldi. Tam kan, idrar, biyokimya, CRP, sedim ve Troponin-I düzeyi normal bulundu. ANA, Anti-DNA, komplemanlar normal. Ekokardiyografi ile septal hipertrofi (IVSd: 13 mm) saptandı. Arkus aorta soldan seyrediyordu inen aortada proksimalde akımda bozulma izlenmedi (vel: 1,4 m/sn). Patolojik olarak sağ ventrikül ön yüzünde AV malformasyonu düşündüren, RDE ile 6-7 mm lik vasküler yapılar izlendi. Subkostal incelemede, distaltorakal aortanın 4,8 mm kadar daraldığı ve uzun segment (25 mm) darlığın devam ettiği görüldü.107 mmHg ulaşan devamlı akım

gradienti saptandı. Aortanın BT anjiografik incelmesinde. Aortik hiyatustan yaklaşık 2 cm proksimalde yaklaşık olarak 3 cm lik bölgede çap % 95 den daha fazla daralmaktaydı. Bilateral renal arterlerde çölyak turunkusta ve superior mezenterik arterlerde darlık saptanmadı. Tuberoskleroz, NFM ve diğer kranial AV malformasyonları saptamak için kranial MR çekildi ve normal bulundu. Hastaya Ca kanal blokeri ve Beta bloker başlandı ve Kalp damar cerrahisine sevk edildi. Literatürde yaklaşık 200 kadar mid aortik sendromlu çocuk olgu bildirilmiştir. Ekokardiyografik inceleme özellikle abdominal aortanında dikkatli incelemesinin yapılması halinde fark edilebilir. Tanı için Spiral BT anjiografi öncelikle tercih edilmelidir. Tedavisiz yaşam süresi <40 yıl öngörülmektedir. Etkili tedavi için medikal, cerrahi ve endovasküler yaklaşım gerekmektedir..

Resim-1

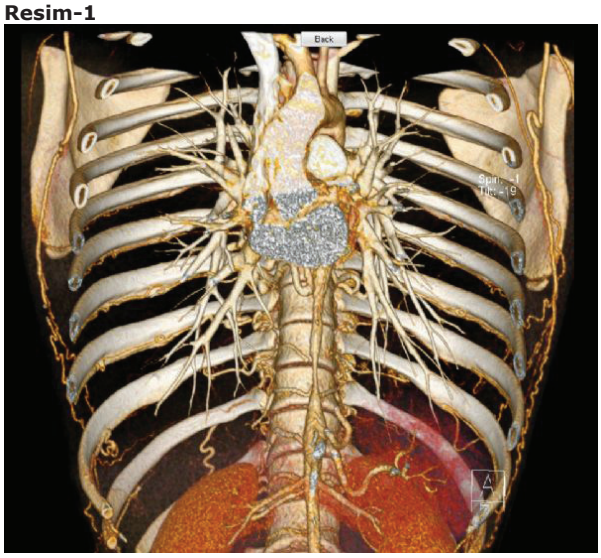

Spiral BT anjiografi ile distal aortada uzun segnent daralma izlenmektedir.

TARTIŞMA: Edwards, double ark hipotezini tanımlamıştır. Erken embriyolojik hayatta, her iki aortic ark trekea ve özefagusun herbir yanında yapılanmıştır. Aortaik arklar asenden ve desenden aorta ile birleşmektedir. Her iki aortik arka, her iki pulmoner arteri desenden aortaya birleştiren bilateral duktus arteriozuslar eşlik etmektedir. Sağ arkus aorta ve duktus arteriosus regrese olur iken, sol arkus aorta ve duktus arteriosus fetal hayatta persiste eder. Sağ arkus aorta ve duktus arteriozusun, regresyonunda oluşan hata, duktal ve aortic ark anormalliklerine neden olmaktadır.

SONUÇ: Aortik ark ve duktal ark anormalliklerini değerlendirirken, kompleks kardiyak ve kromozomal anormalliklerinin eşlik edebileciği akılda tutulmalıdır. Biz olgumuzda, nadir görülen persistan bilateral duktus arteriosus olgusunun prenatal sonografik özelliklerini sunmak istedik.

üç damar trekea görüntüsü

bilateral duktus arteriozus izlenmekte

İEKO-07

Sağ arkus aorta ve bilateral duktus arteriozusun prenatal tanısı

Funda Oztunc[1], Mehmet Aytaç Yüksel[2], Rıza Madazlı[2], Metehan Imamoglu[2]

[1]İ.Ü.Cerrahpaşa Tıp Fakültesi Çocuk Hastalıkları ABD,Pediatrik Kardiyoloji Bilim Dalı, İstanbul
[2]İ.Ü.Cerrahpaşa Tıp Fakültesi Kadın Hastalıkları ve Doğum ABD, Perinatoloji Bilim Dalı, İstanbul

GİRİŞ: Aortic ark anomalileri, pozisyonel veya dallanma anomalileri olmak üzere literatürde tanımlanmışlardır. Bu anormalliklere duktus arch anormallikleri zaman zaman eşlik edebilir. Aortic ark anomalileri 22 q 11 mikrodelesyonu ile ilişkili olabilir. Literatürde, birkaç tane prenatal tanı almış bilateral duktus arteriosus ve sağ aortic ark olgusu olmasına rağmen, trizomi 18 ile ilişkili vaka gösterilmemiştir. Biz bu olguyu bilateral duktus arteriosus olgusunu oldukca nadir olması ve Trizomi 18 ile ilişkili olması nedeni ile sunmak istedik.

OLGU: 25 yaşınada nullipar gebe 16. Haftasında perinatoloji kliniğimize posterior valv endikasyonu ile gönderildi. Yapılan ultrasonografisinde, korpus kollozum agenezisi, posterior üretral valv, Bilateral displastik böbrek tespit edildi. Fetal elektrokardiyografide; Komplet atriyoventriküler septal defekt, sağ arkus aorta ve bilateral duktus arteriosus izlendi (resim 1). Multipl anomalilerden dolayı Amniyosentez yapıldı. Amniyosentez sonucu Trizomi 18 olarak geldi. 18. gebelik haftasında gebelik terminasyonu yapıldı. Fetusun patolojik incelenmesi sonucu prenatal tanılarımız doğruladı.

İEKO-08

Ateş şikayeti ile başvuran sağ atrial Mixom olgusu

Bülent Koca[1], Levent Saltık[2]

[1]Harran Üniversitesi Tıp Fakültesi Çocuk Kardiyoloji Bilim Dalı
[2]İstanbul Üniversitesi Cerrahpaşa Tıp Fakültesi Çocuk Kardiyoloji Bilim Dalı

GİRİŞ: Miksomalar kalbin en sık görülen benign tümörleridir ve sıklıkla sol atriyum ve interatriyal septumda yerleşirler. Nadiren sağ atriyum ve ventriküllerde de görülebilirler. Genellikle çarpıntı, göğüs ağrısı semptomlarıyla; nadirende ateş, anemi ve sedimentasyon yüksekliği ile birlikte klinik olarak ortaya çıkarlar.

OLGU: Dört yaşında kız hasta polikliniğimize bir haftadır süren ateş ve göğüs ağrısı şikâyetleriyle başvurdu. Özgeçmişinde belirgin bir özellik saptanmayan hastanın fizik muayenesinde ateşi 38.7 0C, kan basıncı 105/75 mmHg, nabzı 130/dk bulundu. Kalp oskültasyonunda sternum sol alt bölgede 2-3/6 mid-diastolik rulman duyuldu. Elektrokardiyografi sinüs taşikardisi ritmindeydi. Biyokimyasal tetkiklerde eritrosit sedimantasyon hızı saatte 97 mm, beyaz küre sayısı 13100 idi; diğer parametreler normal sınırlardaydı. Arka –ön akciğer grafisinde, intrakardiyak yuvarlak düzgün kenarlı lezyon fark edildi (Resim 1). Hastanın üfürümü nedeniyle yapılan transtorasik ekokardiyografide, sağ atriyumda interatriyal septum üzerinde koroner sinüs ağzından saplı bir şekilde kaynaklandığı izlenen, 49x22 mm boyutlarında, kaviteyi tama yakın dolduran, diyastolde triküspit kapakdan çıkıp sağ ventriküle doğru uzanan, hareketli bir kitle izlendi (Video 1-2). Toraks bilgisayarlı tomografide sağ atriyumda hipodens

kitle tesbit edildi (Resim 2). Olgunun ameliyatında koroner sinüs ağzının 1 cm üzerinden, saplı bir şekilde kaynaklanan kitle çıkarıldı. Patolojik inceleme sonucu, şeffaf jelatinöz görünümde yüzeyinde papiller yapılar izlenen miksoma olarak bildirildi. Ameliyat sonrası kontrolde eritrosit sedimantasyon hızı normalleşen hastanın herhangi klinik yakınması olmadığı görüldü.

TARTIŞMA VE SONUÇ: Miksom tipi kalp tümörlerine ateş ve akut faz yüksekliği eşlik edebilir.

Resim 1

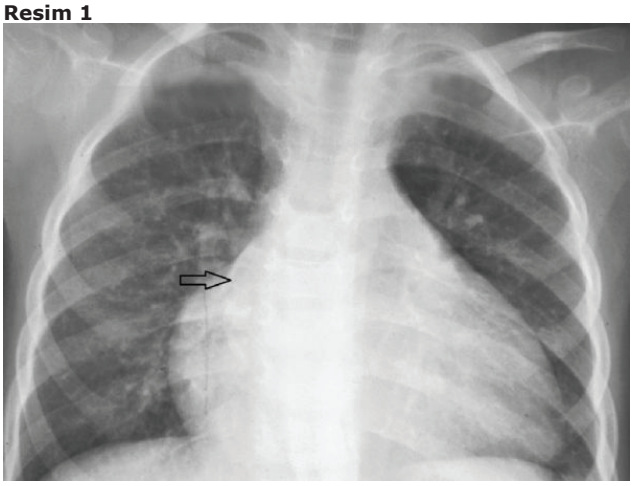

Sağ atrial mixoma ait (ok) arka-ön akciğer grafisi

Resim 2

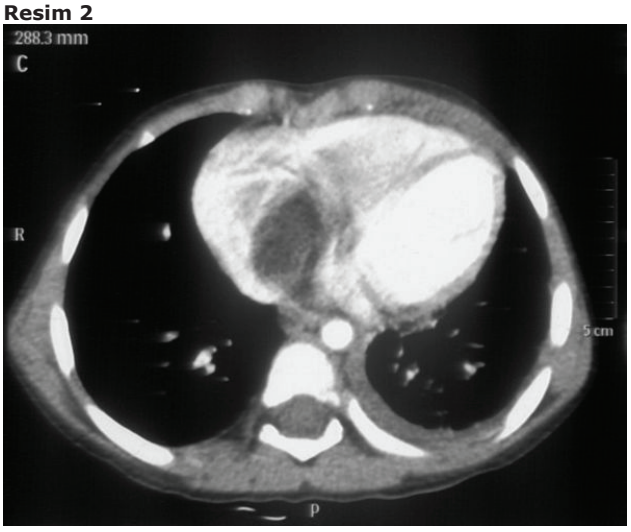

Sağ atriyumda hipodens lezyonu gösteren bilgisayarlı tomografi görüntüsü

İEKO-09

Kardiyomegali ayırıcı tanısında Kist Hidatik

Bülent Koca, Hasan Kapaklı, Mehmet Türe

Harran Üniversitesi Tıp Fakültesi Çocuk Kardiyoloji Bilim Dalı

AMAÇ: Hidatik kist, Echinococcus granulosis tarafından oluşturulan ve mediastinumda oldukça nadir yerleşen paraziter bir enfeksiyondur. Mediastinal yerleşim oldukça nadirdir ve tüm intratorasik kist hidatikli olguların % 0,1'inden azını oluşturmaktadır. Biz de nadir yerleşim yerlerinden biri olan intratorasik ve sol kalp komşuluğunda kist hidatik saptanan olgumuzu sunmayı amaçladık.

OLGU: Kliniğimize 1 aydan beri devam eden göğüs ağrısı şikâyeti ile başvuran 8 yaşındaki erkek hastanın fizik muayenesi normaldi. Posteroanterior akciğer grafisinde kardiyomegalik görünüme yol açan, solda linguler segment düzeyinde kalbin sol konturunu silen, büyük boyutlarda düzgün konturlu lezyon izlendi (Resim 1). Ekokardiyografide sol parakardiyak kistik lezyon saptandı (Video 1-2). Toraks MR `da solda perikardial alanda yaklaşık 85x64 mm boyutlarında, ince duvar kontrastlanması gösteren kistik lezyon izleniyordu (Resim 2). Hastaya sol posterolateral torakotomi ile girişim uygulandı ve kiste "kistotomi" yapıldı. Postoperatif patolojik inceleme sonucu "kist hidatik" olarak rapor edildi. Hasta postoperatif 6. gün komplikasyon olmadan taburcu edildi.

TARTIŞMA VE SONUÇ: Sonuç olarak hidatik kist nadir de olsa mediastinumda yerleşebilir ve özellikle endemik olduğu bölgelerde mediastinal kistik lezyonların kardiyomegali ayırıcı tanısında göz önünde bulundurulmalıdır.

Resim 1

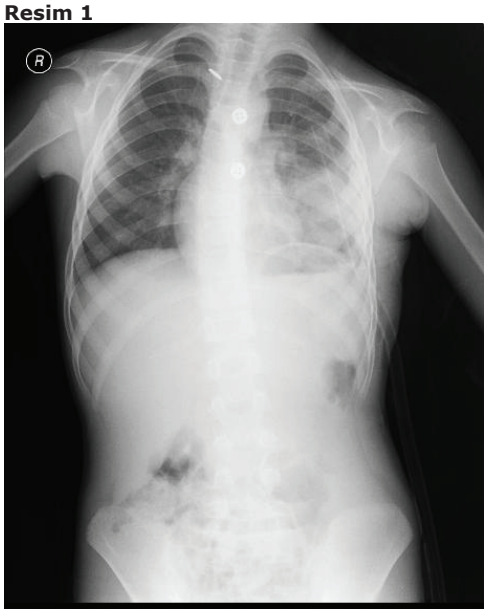

Posteroanterior akciğer grafide solda parakardiyak alanda, bir kısmı kalp ile superpoze görünümde, yaklaşık 8x6 cm boyutlarında homojen, düzgün konturlu lezyon

Resim 2

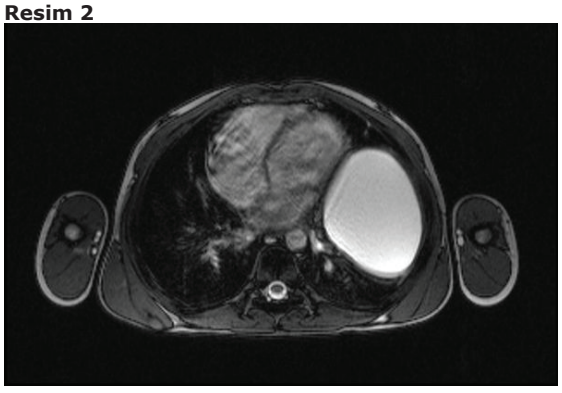

Toraks MR'da sol parakardiyak 8.5x6.4 cm'lik kistik lezyon izlenmekte.

İEKO-10

İnterventriküler Septuma Yerleşmiş Asemptomatik Hidatik Kist

Aydın Tunçay[1], Faruk Serhatlıoğlu[2], Mustafa Argun[3], Özge Pamukcu[3], Abdullah Özyurt[3], Ali Baykan[3], Kazım Üzüm[3], Nazmi Narin[3], Ömer Naci Emiroğulları[2]

[1]Aksaray Devlet Hastanesi, Kalp Damar Cerrahisi Bölümü
[2]Erciyes Üniversitesi Tıp Fakultesi, Kalp ve Damar Cerrahisi Ana Bilim Dalı
[3]Erciyes Üniversitesi Tıp Fakultesi, Pediyatrik Kardiyoloji Bilim Dalı

Kistik Ekinokokkoz gelişmekte olan ülkelerde önemli sağlık problemlerine yol açmaya devam eden Echinococcus granulosus'un neden olduğu parazitik infeksiyondur. Hidatik kistinin kalp tutulumu çok nadirdir. İnterventriküler septum, sol ventrikül ve sağ ventrikülden sonra kalbin en az etkilenen bölgesidir. 13 yaşında kız hastanın şuur bulanıklığı, konvülsiyon nedeniyle 2 ay önce başka bir merkezde yapılan ilk değerlendirmesinde, 1 yıldır baş ağrısı, kusma, kilo kaybı ve iştahsızlık yakınmalarının da olduğu öğrenilmiş. Beyin CT incelemesinde intrakraniyal hidatik kist saptanarak opere edilmiş. Kardiyak açıdan asemptomatik hastanın tarama nedeniyle yapılan ekokardiyografi ve toraks CT incelemesinde kardiyak hidatik kist saptanması üzerine tarafımıza opere edilmek üzere refere edildi. EKO incelemesi interventriküler septumdan sol ventrikül kavitesine uzanan 3 x 3 cm boyutlarında kistik yapıyı ortaya koydu. Sol ventrikül sistolik fonksiyonu normaldi (Resim 1a). EKG incelemesi normal sinüs ritmiydi. Göğüs grafisi normaldi. Operasyonda EKO ve CT incelemeleri ile uyumlu olarak interventriküler septumdan sol ventrikül kavitesine uzanan hidatik kist saptanarak, buna kistotomi ve kapitonaj işlemi yapıldı (Resim 1b). Postoperatif izleminde sorunsuz takip edilen hasta Albendazole tedavisi ile taburcu edildi.

Resim 1 a,b.

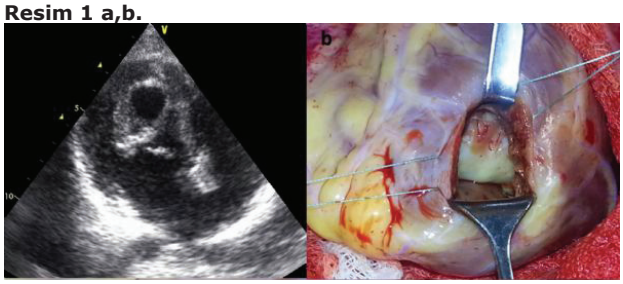

İEKO-11

Mitral kapak arka leafletinin sistolik öne hareketi (SAM)

Tayfun Uçar[1], Turhan Turhan[2]

[1]Ankara Üniversitesi Tıp Fakültesi, Çocuk Kardiyolojisi BD, Ankara
[2]Trabzon Ahi Evren Göğüs Kalp ve Damar Cerrahisi EAH, Trabzon

17 yaşında erkek hasta, çarpıntı ve erken yorulma şikayeti ile doktora başvurmuş ve yaklaşık 4-5 yıldır mitral kapak prolapsus tanısı ile izlenmiştir. Şikayetlerinin artması üzerine refere edilen hastanın fizik incelemesinde sternum solunda 2-3/6 sistolik ejeksiyon üfürümü vardı. EKG si normal olan hastanın ekokardiyografik incelemesinde mitral kapak posterior leafletin sistolik öne hareketi (SAM) görüldü ve LVOT de hafif darlık yaptığı saptandı. Ayrıca interventriküler septumda daha belirgin olmak üzere LV de hipertrofi saptandı. Hastaya Hipertrofik kardiyomyopati tanısı kondu. Hipertrofik KMP ye bağlı posterior mitral lifletin sistolik öne hareketi ve subaortik obstrüksiyon yapması nadir görüldüğünden ve tanıda zorluklara neden olduğundan sunulması planlanmıştır.

M mode ile SAM

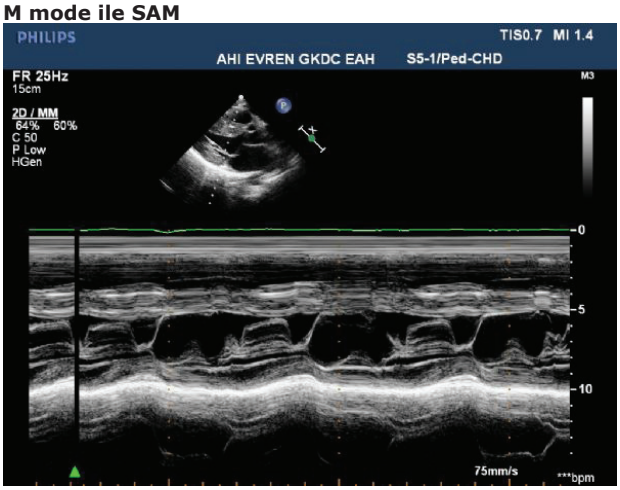

Posterior mitral leafletin M mode ile SAM ı izlenmektedir.

YAZAR İNDEKSİ

Abuhandan Mahmut
S-09

Acar Onur Çağlar
S-02
P-058
P-073

Açıkel Cengizhan
P-112

Açıkgöz Yonca
P-306

Adalet Kamil
P-100
P-104

Adaletli İbrahim
P-025

Akalın Figen
P-017
P-022
P-113
P-244
İEKO-03

Akar Melek
P-181

Akbaş Barış
P-252

Akbaş Özgül Tunç
P-111
P-302

Akbulut Hikmet
P-243

Akcay Arzu
P-006

Akçurin Gayaz
S-05
S-44
P-082

Akdeniz Celal
S-10
S-12
S-14
P-074
P-081
P-084
P-087
P-088
P-218

Akıcı Ferhan
P-006

Akın Alper
S-15
S-19
P-001
P-029
P-061
P-115

Akın İlke Mungan
P-326

Akkuş Pınar Zengin
P-234

Aksoy Ali
P-277
P-280

Aktaş Selma
P-332

Al Hadidy Khaleel
P-144

Al Suwayfee Khaleel
P-135

Aladağ Buket Uysal
P-019

Alayunt Emin Alp
P-078
P-176
P-182
P-204
P-260

Aldemir Kocabaş Bilge
P-299

Aldudak Bedri
P-091
P-099
P-181
P-241
P-312

Alehan Dursun
S-15
S-19
P-001
P-029
P-130
P-234

Aliefendioğlu Didem
P-111
P-302

Aliyev Anar
İEKO-04

Alkan Bozkaya Tijen
P-217

Alp Hayrullah
S-07
P-011
P-094
P-106
P-138
P-303

Alpat Şafak
S-38
P-080
P-184
P-200
P-203

Altın Hakan
S-07
P-303

Altun Gürkan
S-04
P-012
P-014
P-016
P-018
P-020
P-050
P-065
P-105
P-231
P-259
P-262
P-308
P-322
P-338

Altun Tuba
P-315

Altunyuva Usta Sinem
P-022
P-113
P-244
İEKO-03

Amatov Daniar
P-292

Amatov Daniiar
P-300

Amatov Daniyar
P-323

Amatov Danyer
P-279

Anık Yonca
P-065

Annagür Ali
P-019

Aras Dursun
P-092

Arda Nilüfer
P-305

Argun Mustafa
S-26
P-054
P-066
P-076
P-097
P-121
P-126
P-166
P-207
P-230
P-281
P-290
P-348
GO-03
İEKO-10

Arhan Ebru
P-266

Arı Mehmet Emre
S-03
S-39
P-047
P-064
P-079
P-098
P-108
P-150
P-247
P-274
P-278
P-296
P-335
P-337

Arıkan Elvan
P-026

Arısoy Emin Sami
P-065

Arman Ayşe
P-244

Arnaz Ahmet
S-31
P-185
P-206

Arslan Ahmet Hulisi
S-43

Arslan Alev
P-027
P-031
P-165

Arslan Derya
P-019
P-046
P-095
P-102
P-128
P-151
P-159
P-243
P-265
P-271
P-276
P-286
P-301
P-307
P-311
P-318
P-321
P-328
P-329
P-331
P-334

Arslan Duran
P-230
P-290

Arslan Şükrü
P-267
P-293

Aşlamacı Sait
S-06
S-33
S-49
P-032

Aslan Ayşegül
P-326

Aslan Deniz
P-332

Aslan Derya
P-153

Aslan Eyüp
S-01
P-008
P-023
P-034
P-041
P-060
P-075
P-107
P-159
P-246
P-250
P-267
P-275
P-285
P-293
P-294
P-310
P-336

Aşut Emre
P-015
P-330

Atabek Mehmet Emre
S-07

Atalar Mehmet
P-033

Atalay Atakan
P-036

Atalay Semra
P-240
P-299
P-346
İEKO-04

Atay Yüksel
S-29
P-005
P-077
P-133
P-152
P-157
P-188
P-196
P-284

Avcı Begüm
P-266

Avcu Gülhadiye Akbaş
P-089

Ay Sibel
S-43

Ayabakan Canan
P-140

Aycan Zehra
P-278

Aydemir Gökhan
P-103

Aydemir Numan
S-34

Aydemir Numan Ali
S-36
P-179
P-183
P-191
P-201
P-209
P-215
P-224

P-254
P-313

Aydın Hakan
P-194
P-197
P-208
P-216

Aydın Nuri Hakan
P-305

Aydın Selma
P-327

Aydın Şahin Derya
P-161

Aydoğan Gönül
P-006

Aydoğan Umrah
P-291

Aydoğan Ümrah
S-22
S-42
S-47
P-304
P-345
GO-04
GO-07

Ayhan Yusuf İzzet
P-315

Ayhanoğlu Çiğdem Yanar
P-090

Ayık Fatih
P-005
P-077
P-133
P-152
P-157

Ayık M. Fatih
S-29
P-188
P-284

Ayık M.fatih
P-196

Aykan Hakan
S-19
P-080
P-110
P-234

Aykan Hayrettin Hakan
S-11
S-13
S-15
P-001
P-029
P-061
P-115
P-130
P-343

Aypar Ebru
S-01
S-19
P-010
P-023
P-034
P-060
P-130
P-234
P-246
P-285
P-294
P-310
P-336
P-343

Aytaçoğlu Barlas Naim
P-178

Aythan Yusuf İzzet
P-326

Ayyıldız Pelin
P-229
P-306

Babaoğlu Kadir
S-04
P-012
P-014
P-016
P-018
P-020
P-065
P-259
P-308
P-322
P-338

Bakır İhsan
S-16
S-20
S-21
S-30
P-129
P-155
P-174
P-177
P-180
P-195
P-198
P-211
P-213
P-219
P-221
P-226
P-227
P-341

Balcı Onur
P-030
P-172
İEKO-05

Balcıoğlu Özlem
S-29
P-188
P-196
P-284

Balkır Ferhat
P-319

Balli Şevket
P-101

Ballı Şevket
P-013
P-033
P-042
P-070
P-109
P-268
P-273
P-325

Baltacıoğlu Feyyaz
P-017

Barnaun Helen
S-42

Baş Tolga
P-197
P-216

Başaran Murat
S-28
P-169
P-192
P-202
P-212

Başpınar Ömerhan
P-256

Başpınar Osman
S-18
S-23
S-37
P-030
P-131
P-135
P-142
P-144
P-146
P-158
P-161
P-162
P-164
P-171
P-172
GO-01
GO-08
İEKO-05

Baykan Ali
S-26
P-054
P-066
P-076
P-097
P-121
P-126
P-166
P-207
P-230
P-281
P-290
P-348
GO-03
İEKO-10

Bayram Cengiz
P-039

Baysal Kemal
S-46

Baysal Tamer
S-07
P-011
P-094
P-106
P-138
P-303

Becerir Cem
P-261

Becit Necip
P-316

Beken Serdar
P-239
P-278

Bilal Mehmet Salih
S-32
S-34
S-36
P-179
P-183
P-191
P-201
P-209
P-214
P-224

Bilge Ahmet Kaya
P-100
P-104

Bilici Meki
P-024
P-057
P-087
P-241

Binbaş Banu
P-116
P-210
GO-05

Binbaş Fatma Banu
P-220
P-272

Binnetoğlu Köksal
S-04
P-012
P-020
P-050
P-105
P-231
P-259
P-308

Bolat Fatih
P-070

Bolukçu Ahmet
S-34
S-36
P-179
P-183
P-191
P-201
P-209
P-224

Bor Küçükatay Melek
P-261

Bornaun Helen
P-006

Bostan Özlem Mehtap
P-015
P-330

Bozabalı Sibel
P-005
P-077
P-093
P-119
P-133
P-168
P-188
P-245

Bozdağ Şenol
P-090

Bozkurt Fatma
P-024
P-087

Bozobalı Sibel
P-152
P-157

Bulut Gonca
P-042

Bulut Muhammed
S-47

Bulut Mustafa Orhan
S-17
S-25
S-45
P-028
P-139
P-298
P-313
P-344
GO-02
GO-06
İEKO-02

Büyük Şule
İEKO-01

Büyükakıllı Belgin
P-232
P-263

Büyükkayhan Derya
P-326

Çakar Nafiye Emel
P-220
P-272

Çakar Nilgün
P-266
P-269
İEKO-06

Çakı Kılıç Suar
P-308

Çakıroğlu Yiğit
P-014
P-016
P-018

Çalışkan Ahmet
P-024

Can Hale Nur
P-277
P-280

Caner İbrahim
P-009
P-242
P-316

Cantürk Ayşe
P-259

Çelebi Ahmet
S-17
S-25
S-34
S-36
S-45
P-028
P-139
P-179
P-183
P-191
P-201
P-209
P-215
P-224
P-254
P-298
P-313
P-344
GO-02
GO-06
İEKO-02

Çelik Pelin
P-325

Çelik Serkan F.
P-314

Çelik Serkan Fazlı
P-257

Çelik Yalçın
P-040

Çeliker Alpay
S-19
P-113

Çetin İ. İlker
S-03
P-039
P-098
P-274

Çetin İbrahim İlker
P-266

Çetin İlker
P-108
P-269
P-327
İEKO-01
İEKO-06

Çetin Mecnun
P-253
P-288

Çetiner Nilüfer
P-017
P-113
P-244
İEKO-03

Çevik Ayhan
S-25
S-41
S-45
P-028
P-292
P-298
P-313
P-344
İEKO-02

Ceviz Naci
P-009
P-072
P-160
P-242
P-316
P-319

Cevizli Derya
P-003

Ceylan Özben
S-39
P-047
P-049
P-051
P-064
P-079
P-150
P-237
P-247
P-278
P-296
P-335
P-337

Ceyran Hakan
S-28
P-169
P-192
P-202
P-207
P-212
P-348

Çicek Sertaç
S-43

Çiçek Ayşe
P-190

Çiftçi Ergin
P-299

Çiftçi Ömer
P-240
P-299
P-346
İEKO-04

Çiftel Murat
S-05
S-44
P-082
P-295
P-317

Çil Ergün
P-015
P-330

Çilsal Erman
S-41
P-236
P-279
P-292
P-300
P-323

Çimen Derya
P-046
P-095
P-102
P-128
P-151
P-153
P-159
P-243
P-265
P-271
P-276
P-286
P-301
P-307
P-311
P-318
P-321
P-328
P-329
P-331
P-334

Çınar Bahar
P-034

Cındık Nimet
S-49

Çine Nihat
S-28
P-169
P-192
P-202
P-212

Çıtırık Derya
P-232
P-263

Çoker Mahmut
P-287

Coşkun Fatma Yımaz
P-035

Coşkun Filiz İzgi
P-183

Coşkun Mehmet Enes
P-035

Coşkun Şenol
P-253
P-288

Dalgıç Fuheda
S-12
S-14
P-088

Dallı Sibel
P-057

Davutoğlu Mehmet
P-003
P-251
P-255

Daylan Ahmet
P-284

Dedeoğlu Reyhan
S-17
S-25
S-45
P-028
P-139
P-224
P-298
P-313
P-344
GO-02
GO-06
İEKO-02

Demetgül Hasan
P-040
P-053
P-252

Demir Fadli
P-145

Demir Fikri
P-024
P-057
P-087
P-240

Demir Tevfik
S-09
P-086
P-123
P-149
P-163
P-222

Demirbilek Hüseyin
P-091

Demircan Tulay
P-167

Demircan Tülay
S-08
P-045
P-141
P-189

Demircin Metin
S-38
P-184
P-186
P-199
P-200
P-203

Demirel Fatma
S-03

Demirelli Yaşar
P-009
P-242
P-316

Demirkaya Erkan
P-112

Demirpençe Savaş
P-147
P-176

Demirsoy Uğur
P-065
P-322

Demirtaş Duygu
P-343

Dericioğlu Aslıhan
S-48

Deveci Murat
P-005
P-007
P-077
P-152
P-157

Dikener Ahmet Hakan
P-286
P-334

Dilber Cengiz
P-251
P-291

Dilli Dilek
P-239
P-247
P-305

Dindar Aygun
P-100
P-104

Dindar Aygün
S-42
S-47

Doğan Murat
S-02

Doğan Mustafa
S-50

Doğan Rıza
S-38
P-186
P-199
P-203

Doğan Vehbi
S-39
P-049
P-051
P-064
P-150
P-237

Doğer Emek
P-014
P-016
P-018

Doksoz Önder
P-043

Doksöz Önder
S-40
P-002
P-004
P-021
P-044
P-052
P-078
P-085
P-114
P-147
P-176
P-182
P-204
P-233
P-238
P-249
P-256
P-260
P-264
P-297
P-309

Dolapoğlu Ahmet
P-188
P-196

Dönmez Muhammed
P-322

Duce Meltem Nass
P-252

Düzova Ali
P-343

Ebiri Can
P-058

Ece İbrahim
S-02
P-013
P-033
P-042
P-058
P-070
P-073
P-101
P-109
P-268
P-273
P-325

Ekici Filiz
S-03
P-039
P-098
P-108
P-266
P-269
P-274
P-327
İEKO-01
İEKO-06

Elkıran Özlem
P-118
P-257
P-314

Elmas Tuba
P-290

Eminoğlu Sancar
S-03
P-098
P-108
P-266
P-269
P-274
P-327
İEKO-01
İEKO-06

Emiroğulları Ömer Naci
İEKO-10

Engin Çağatay
S-29
P-168
P-228

Engür Defne
P-007
P-077

Erbaş Deniz
P-258

Ercan Oya
P-025

Erçin Seçil
P-067

Erdem Abdullah
S-17
S-25
S-45
P-298
P-313
P-344
GO-02
GO-06

Erdem Sevcan
P-027
P-031
P-036
P-053
P-145
P-165
P-248
P-320

Erdoğan Hande
P-297

Erdoğan İlkay
S-06
S-33
S-49
P-032

Erek Ersin
S-27
P-170
P-175
P-177
P-180
P-187
P-190
P-195
P-210
P-218
P-219
P-226
P-227
P-347

Eren Erdal
P-262
P-270

Ergin Ali
P-121

Ergin Hacer
S-50

Ergul Yakup
S-10
P-081

Ergül Yakup
S-14
S-16
S-20
S-21
P-055
P-083
P-096
P-122
P-129
P-143
P-148
P-175
P-180
P-193
P-195
P-213
P-219
P-223
P-226
P-282
P-289
P-339
P-341
P-347

Erken Gülten
P-261

Erkul Sinan
S-29
P-284

Ermiştekin Halime
P-257

Eroğlu Ayşe Güler
P-025

Erol Nurdan
P-315
P-326

Ersoy Burak
P-175
P-210

Ertuğ Halil
S-05
S-44
P-082

Ertugay Serkan
S-29
P-284

Ertuğrul İlker
S-11
S-13
S-15
S-19
P-001
P-029
P-061
P-080
P-110
P-130
P-184
P-234

Ertuğrul Türkan
S-42
S-47

Esen İhsan
S-03

Evliyaoğlu Saadet Olcay
P-025

Eyileten Zeynep
P-240
P-346
İEKO-04

Fidancı M. Kürşat
P-112

Garipardıç Mesut
P-073

Gelen Sema Aylan
P-065

Genç Berhan
P-021

Gençtürk Zeynep
P-269

Göçen Uğur
P-248

Gök Faysal
P-112

Gökalp Selman
S-48

Gökaslan Gokhan
P-172

Gökaslan Gökhan
S-35
S-37
P-131
P-144
P-171
İEKO-05

Gökdemir Mahmut
S-13
S-49

Göker Zeynep
P-098
P-108

Gökmen Zeynel
P-008
P-034
P-041
P-250

Göktaş Tayfun
P-258

Göktay Aylin
P-002

Gül Enes
S-12
P-074
P-084
P-088

Guler Ekrem
P-251

Güler Ekrem
P-003
P-255

Gülfidan Erol
P-319

Gülgün Mustafa
S-11
S-13
S-15
S-19
P-061
P-112

Güllü Ufuk Utku
P-036
P-145
P-165
P-248
P-320

Gültekin Asım
P-268

Gümüş Ayten
S-49
P-125

Gümüştaş Mehmet
P-279
P-323
P-332

Güney Esra
P-098
P-108

Günlüoğlu Mehmet Zeki
P-217

Gürgül Serkan
P-232
P-263

Gürses Dolunay
P-261

Gürsoy Tuğba
P-067

Gürsu Alper
S-33
S-49
P-032

Gürsu Alper Hazım
S-06

Güven Ahmet Sami
P-013
P-033
P-268
P-273

Güven Barış
S-40
P-002
P-021
P-043
P-044
P-052
P-078
P-114
P-147
P-176
P-182
P-204
P-233
P-238
P-256
P-260
P-264
P-297

Güven Şirin
P-090

Güven Filiz Şayegan
P-308

Güvenç Osman
P-019
P-046
P-095

P-102
P-128
P-151
P-153
P-159
P-243
P-265
P-271
P-276
P-286
P-301
P-307
P-311
P-318
P-321
P-328
P-331
P-334

Güvener Murat
P-186

Güzel Abdülmenap
P-024

Güzel Bülent
P-262
P-270

Güzel Gökalp
S-35
S-37
P-171

Güzelmeriç Füsun
S-28
P-192

Güzeltaş Alper
S-20
S-21
S-27
P-038
P-055
P-068
P-071
P-083
P-096
P-116
P-117
P-120
P-122
P-127
P-129
P-132
P-134
P-137
P-143
P-148
P-155
P-173
P-174
P-177
P-180
P-195
P-210
P-211
P-213
P-219
P-220
P-223
P-225
P-272
P-282
P-289
P-347
GO-05

Hakan Nilay
P-048
P-295

Halit Velit
P-205

Hallıoglu Olgu
P-053

Hallıoğlu Olgu
P-040
P-232
P-252
P-263

Hanedan Onan Sertaç
P-099
P-241
P-312

Harmandar Buğra
S-34
S-36
P-179
P-183
P-191
P-201
P-209
P-215
P-224
P-254
P-313

Hatemi Ali Can
P-169
P-192
P-202
P-212

Haydin Sertaç
S-30
P-127
P-136
P-137
P-173
P-174
P-177
P-180
P-193
P-195
P-198
P-211
P-219
P-220
P-223
P-225
P-226
P-227

Hazan Filiz
P-238

Hazırolan Tuncay
P-269
İEKO-06

Hocaoğlu Gülenay Eroğlu
P-178

Hüsrevşahi Haşim
P-056
P-333

İçağasıoğlu Füsun Dilara
P-013
P-033
P-273

Imamoglu Metehan
İEKO-07

İnce Erdal
P-299

İnce Fatih
P-003

İrdem Ahmet
S-23
P-030
P-035
P-131
P-142
P-158
P-162
P-164
P-172
P-226
P-272
İEKO-05

Işık Onur
P-194
P-197
P-208
P-216

İşlek İsmail
P-090
P-306

İyigün Müzeyyen
P-175
P-190

İzgi Coşkun Filiz
S-34

Kafalı Candaş
S-46

Kalbisağde Eren Oral
S-35
S-37
P-171

Kamali Hacer
S-10
P-081

Kamalı Hacer
P-088

Kanar Berat
P-181

Kantarcı Mecit
P-009
P-072
P-242

Kapaklı Hasan
İEKO-09

Kara Acar Manolya
P-025

Kara Eroğlu Fehime
P-343

Karaarslan Sevim
S-07
P-011
P-094
P-106
P-138
P-303

Karaarslan Ünal Utku
P-256

Karaarslan Utku
S-40
P-078
P-264

Karabağ Kezban
P-037

Karaca Mehmet Kerem
P-178

Karaci Ali Rıza
P-183
P-191
P-209
P-215
P-254

Karacı Ali Rıza
S-34
S-36
S-45
P-179
P-201
P-224

Karadaemir Selmin
P-237

Karadaş Ulaş
P-189

Karademir Selmin
S-39
P-047
P-049
P-051
P-064
P-079
P-150
P-239
P-247
P-278
P-296
P-305
P-335
P-337

Karadeniz Cem
P-002
P-004
P-043
P-044
P-052
P-114
P-182
P-204
P-233
P-238
P-240
P-249
P-256
P-260
P-264
P-297
P-299
P-309
P-346

Karadeniz Mustafa
P-028

Karagedik Gonca
P-159

Karagöz Heves
P-080

Karagöz Tevfik
S-11
S-13
S-15
S-19
P-001
P-029
P-080
P-099
P-110
P-115
P-130
P-184
P-234

Karakurt Cemşit
S-18
P-118
P-257
P-314

Karakuş Engin
P-196

Karataş Zehra
S-07

Karataylı Rengin
P-011

Karatekin Güner
P-067

Karbuz Adem
P-299

Kardelen Fırat
S-05
S-44
P-082

Kasap Müşerref
P-245

Kasapçopur Özgür
S-09

Kasapkara Çiğdem Seher
P-312

Kavurt Ahmet Vedat
S-24
P-092
P-235

Kaya Ali
P-013
P-268

Kaya Fatma
P-046
P-128

P-276
P-328

Kaya Mehmet
S-27
P-170
P-175
P-187
P-190
P-210
P-218
P-347

Kaya Mehmet Güngör
P-121

Kayabey Özlem
S-04
P-012
P-016
P-259
P-322
P-338

Kayalı Şeyma
S-39
P-047
P-064
P-079
P-150
P-239
P-247
P-278
P-296
P-305
P-335
P-337

Kaymaz Nazan
P-050
P-105
P-231

Kaynak Türkmen Münevver
P-007
P-077

Kendirli Tanıl
İEKO-04

Kervancıoğlu Mehmet
S-35
P-030
P-035
P-131
P-135
P-142
P-144
P-158
P-161
P-162
P-164
P-172
İEKO-05

Keskin Mahmut
S-39
P-047
P-049
P-051
P-079
P-237
P-247
P-278
P-296
P-335
P-337

Keskin Mehmut
P-064
P-150

Kibar Ayse Esin
P-053
P-109
P-325

Kibar Ayşe Esin
P-013
P-033
P-042
P-070
P-268
P-273

Kılıc Ayhan
P-085
P-249

Kılıç Ayhan
P-112
P-233

Kılıç Ömer
P-037
P-048
P-295
P-342

Kılıç Zübeyir
P-086
P-123
P-149
P-163
P-222

Kılıç Toprak Emine
P-261

Kılıçarslan Cengizhan
P-293

Kılıçoğlu Erhan
P-287

Kılınç Metin
S-23
P-030
P-131
P-142
P-144
P-158
P-161
P-162
P-164
P-172
İEKO-05

Kiplapinar Neslihan
S-10
P-081

Kıplapınar Neslihan
S-16
P-083
P-122
P-137
P-155
P-177
P-195
P-213
P-219
P-339

Kır Mustafa
S-08
P-045
P-141
P-167
P-189

Kıral Asuman
P-326

Kiremitçi Seniha
P-253

Kişioğlu Merve
P-315

Kızılca Özgür
S-08
P-045
P-141
P-167
P-189

Koç Murat
P-064
P-150
P-194
P-197
P-208
P-216
P-239
P-296
P-305

Koca Bülent
S-09
P-262
P-270
İEKO-08
İEKO-09

Koca Serhat
S-24
P-092
P-235

Kocabaş Abdullah
S-03
P-098
P-108
P-266
P-269
P-274
P-327
İEKO-01
İEKO-06

Koçak Gülendam
P-118

Koçak Ülker
P-258

Koçyiğit Özgen
S-27
P-170
P-187

Köken Reşit
P-277
P-280

Konak Murat
P-094
P-106

Korkmaz Levent
P-281

Köse Ahmet
P-291
P-304
GO-01

Köse Mehmet
P-290

Köşger Pelin
P-086
P-123
P-149
P-163
P-222

Küçük Mehmet
P-002
P-004
P-043
P-044
P-052
P-114
P-176
P-182
P-233
P-238
P-249
P-256
P-260
P-264
P-297
P-309

Küçükosmanoğlu Osman
P-027
P-031
P-165

Küçüktaşçı Kazım
S-50

Kudsioğlu Türkan
S-36
P-179
P-191
P-209

Kula Serdar
S-41
P-236
P-258
P-279
P-292
P-300
P-323
P-332

Kundak Ahmet Afşin
P-277
P-280

Kurşunlu Zehra
P-196
P-284

Kurtoğlu Selim
P-281

Kurtulmuş Seçil
P-004
P-085

Kurutas Ergül Belge
P-251

Kutanis Emine
P-006

Kutsal Ali
P-194
P-197
P-208
P-216
P-296

Laçinel Sibel
P-025

Levent Ertürk
P-089
P-152
P-157
P-168
P-188
P-245

Levent Reşit Ertürk
P-005
P-093
P-119
P-133

Madazlı Rıza
S-48
İEKO-07

Mavili Ertuğrul
P-121
P-290

Meşe Timur
S-40
P-002
P-004
P-021
P-043
P-044
P-052
P-078
P-085
P-114
P-147
P-176
P-182
P-204
P-233
P-238
P-249
P-256
P-260
P-264
P-297
P-309

Mete Atalay
P-304

Metin Kıvanç
S-08
P-189

Mıhçıoğlu Ajda Mutlu
S-24
P-092

Mimaroğlu Esra
P-040

Molai Akber
P-056

Mutlu Mıhçıoğlu Ajda
P-235

Mutlugün Aslı
P-251

Nalbantgil Sanem
P-196

Namlı Ali Rıza
P-003

Narin Emine Bilge
S-31
P-185
P-206

Narin Nazmi
S-26
P-054
P-066
P-076
P-097
P-121
P-126
P-166
P-207
P-230
P-281
P-290
P-348
GO-03
İEKO-10

Narybetov Nurzhan
P-196

Nişli Kemal
S-22
S-42
S-47
P-100
P-104
P-154
P-291
P-304
P-345
GO-04
GO-07

Odabaş Dursun
S-01
P-008
P-010
P-023
P-034
P-041
P-060
P-075
P-107
P-246
P-250
P-267
P-275
P-285
P-293
P-294
P-310
P-336

Ödemiş Ender
S-16
S-20
S-21
S-27
S-30
P-038
P-055
P-068
P-071
P-083
P-096
P-116
P-117
P-120
P-122
P-127
P-129
P-132
P-134
P-136
P-137
P-143
P-148
P-155
P-173
P-177
P-180
P-187
P-190
P-195
P-198
P-210
P-211
P-213
P-219
P-223
P-229
P-272
P-282
P-289
P-339
P-341
P-347
GO-05

Öeroğlu Rukiye Eker
S-47

Oflaz Burhan
P-109
P-325

Oflaz Hüseyin
P-154

Oflaz Mehmet Burhan
P-013
P-033
P-042
P-070
P-268
P-273

Oğuz Ayşe Deniz
P-236
P-258
P-279
P-300

Oğuz Demet
P-014
P-018

Oğuz Deniz
S-41
P-292
P-323

Oktay Ayla
S-06
S-33
S-49
P-032

Okumuş Nurullah
P-216
P-239

Okur Faik
P-078

Olgar Şeref
P-003
P-076
P-251
P-255
P-291
P-304

Olgun Haşim
P-009
P-072
P-160
P-242
P-316
P-319

Olguntürk Rana
S-41
P-236
P-258
P-279
P-292
P-300

Olukman Özgür
P-114

Ömeroğlu Rukiye
P-104

Ömeroğlu Rukiye Eker
S-42

Ömür Burak
P-100

Önal Esra
P-332

Onan Burak
P-221

Onan İsmihan Selen
S-30
P-174
P-180
P-193
P-198
P-211
P-221
P-227

Onan Selen
S-27
P-210
P-218

Onan Sertaç Hanedan
P-024
P-091

Onat Neşe
P-239

Onat Sertaç Hanedan
P-181

Öncel Selim
P-338

Öner Naci
S-28
S-42
P-192

Öner Taliha
S-40
P-078
P-147
P-182

Oran Bülent
P-046
P-095
P-102
P-128
P-151
P-153
P-159
P-265
P-271
P-276
P-286
P-301
P-307
P-311
P-318
P-321
P-328
P-329
P-331
P-334

Örs Rahmi
P-094
P-106

Örün Utku Arman
S-39
P-047
P-049
P-051
P-064
P-079
P-150
P-237
P-247
P-278
P-296
P-305
P-335
P-337

Ovalı Hüsnü Fahri
P-067

Öz Kürşat
S-27
P-190
P-210
P-218

Özbaran Mustafa
S-29
P-168
P-228

Özbarlas Nazan
S-18
P-027
P-031
P-036
P-053
P-145
P-165
P-248
P-320

Özbek Mehmet Nuri
P-091
P-312

Özbudak Ersan
P-322
P-338

Özcabı Bahar
P-025

Özçalışkan Özerdem
S-35
S-37
P-171

Özdemir Gökmen
P-086
P-123
P-149
P-163
P-222

Özdemir Özmert Ma
S-50

Özdemir Rahmi
S-40
P-002
P-004
P-021
P-043
P-044
P-052
P-078
P-085
P-114
P-147
P-176
P-182
P-204
P-233
P-238
P-249
P-256
P-260
P-264
P-297
P-309

Özel Veysiye Hülya
P-181

Özen Metehan
P-026

Özen Seza
P-112

Özer Hasan Orhan
P-142

Özer Işıl
P-326

Özer Sema
S-11
S-13
S-15
S-19
P-001
P-029
P-080
P-110
P-130
P-234
P-343

Özeren Murat
P-178

Özgür Anıl
P-040

Özgür Senem
S-39
P-047
P-049
P-051
P-064
P-079
P-150
P-194
P-197
P-208
P-216
P-237
P-239
P-247
P-278
P-296
P-337

Özkan Halime
P-227

Özkan Murat
S-06
S-33
S-49
P-032

Özkaragöz Orçun
S-38
P-184
P-199
P-203

Özkök Kızılca Dilek
P-002

Özkutlu Süheyla
S-15
S-19
S-38
P-001
P-029
P-061
P-130
P-203
P-234

Öztarhan Kazim
P-006

Öztarhan Kazım
S-42

Oztunc Funda
İEKO-07

Öztunç Funda
S-48

Öztürk Adnan
P-281

Öztürk Erkut
S-16
P-055
P-068
P-096
P-120
P-129
P-137
P-177
P-187
P-195
P-198
P-223
P-229
P-272
P-282
P-339

Öztürk Önder
P-098
P-108
P-274

Öztuzcu Serdar
P-035

Özümüt Hatice Sibel Sevük
P-326

Özürek Arif Ruhi
P-133

Özyılmaz İsa
S-16
S-20
S-21
P-083
P-096
P-117
P-129
P-134
P-136
P-137
P-177
P-180
P-195
P-211
P-219
P-339
P-341

Özyılmaz Sinem
P-083
P-096

Özyürek Arif Ruhi
P-005
P-077
P-093
P-119
P-152
P-157

Özyürek Ruhi
P-168
P-188
P-245
P-287

Özyurt Abdullah
S-26
P-054
P-066
P-076
P-097
P-121
P-126
P-166
P-207
P-230
P-281
P-290
P-348
GO-03
İEKO-10

Paç Feyza Ayşenur
S-24
P-092
P-235

Pamukcu Özge
S-26
P-076
P-348
İEKO-10

Pamukçu Özge
P-054
P-066
P-097
P-121
P-126
P-166
P-207
P-230
P-281
P-290
GO-03

Paşaoğlu İlhan
S-38
P-186
P-203

Peker Recep Oktay
P-186

Pekkan Kerem
P-254

Pektaş Ayhan
S-41
P-026
P-277
P-280
P-292
P-300

Peru Harun
P-329

Pirgon Özgür
P-010

Pirim Ümit
P-253

Rastkar Bahmen
P-056

Sağın Saylam Gül
P-045

Şahbudak Zümrüt
P-228

Şahin Derya Aydın
S-23
P-131
P-142
P-144
P-146
P-158
P-162
GO-08

Şahin Gürses
P-247

Şahin İrfan Oğuz
P-009
P-072
P-160
P-242
P-316
P-319

Şahin Murat
S-08
S-19
P-026
P-045
P-141
P-167
P-189
P-283

Şahin Özlem
S-50

Sal Ertan
S-02
P-058
P-073
P-101

Salcıoglu Zafer
P-006

Salih Orhan Kemal
P-320

Saltık Levent
İEKO-08

Samur Anıl Aktaş
P-028

Şanlı Cihat
P-111
P-302

Şap Fatih
S-01
S-07
P-008
P-023
P-041
P-060
P-075
P-107
P-246
P-250
P-267
P-275
P-285
P-293
P-294
P-310
P-336

Sarıoğlu Ayşe
S-31
P-185
P-206

Sarıoğlu Cafer Tayyar
S-31
P-185
P-206

Sarıosmanoğlu Osman Nejat
P-182
P-260

Sarısoy Özlem
P-065
P-140

Sarıtaş Bülent
P-314

Sarıtaş Türkay
P-217

Sarper Nazan
P-065
P-308
P-322
P-338

Şaşmazel Ahmet
S-34
S-36
P-179
P-183
P-191
P-201
P-209
P-215
P-224
P-254

Saydam Onur
P-203

Saygı Murat
S-21
P-068
P-096
P-116
P-117
P-127
P-132
P-137
P-180
P-190
P-195
P-225
P-226
P-282
P-289

Saygı Semra
P-091

Saygılı Arda
S-31
P-185
P-206

Saygılı Özlem
P-185

Saylam Gül
P-189

Saylam Gül Sağın
S-08
P-141
P-167

Şaylan Berna
P-017
P-028

Şaylan Çevik Berna
P-113
P-244
İEKO-03

Şaylı Tülin Revide
P-274

Selver Eklioğlu Beray
S-07

Semizel Evren
P-015
P-330

Şen Onur
S-27
P-175
P-226

Şen Semra
P-228

Şengül Fatma Sevinç
P-038
P-071
P-127
P-143
P-211
P-220
GO-05

Şengüzel Esra
P-100

Şenkaya Işık Sığnak
P-015
P-330

Şenocak Filiz
P-049
P-051
P-064
P-079
P-150
P-237

Şenses Dinç Gülser
P-098
P-108

Serhalıoğlu Faruk
P-281

Serhatlıoğlu Faruk
P-066
P-348
İEKO-10

Sert Ahmet
S-01
P-008
P-010
P-023
P-034
P-041
P-060
P-075
P-107
P-159
P-246
P-250
P-267
P-275
P-276
P-285
P-293
P-294
P-310
P-336

Sevinç Eylem
P-230

Sezgin Atilla
S-49

Şimşek Ayşe
S-05
S-44
P-082

Şişli Emrah
S-31
P-185
P-206

Sivaslı Ercan
S-23

Solmaz Abdullah
P-262

Soydan Elif
P-274

Soysal Yasemin Dilek
P-244

Sucu Nehir
P-178

Süleymanoğlu Selami
P-103

Suna Fatih
S-46

Sungur Metin
S-18
S-28
S-46
P-192

Tanıdır Cansaran
P-193

Tanıdır İbrahim Cansaran
S-14
S-16
S-21
P-083
P-120
P-129
P-134
P-137
P-170
P-177
P-195
P-198
P-282
GO-05

Tanju İlhan Asya
P-103

Taşdelen Bahar
P-232
P-263

Taşkapan Çağatay
P-118

Tavil Betül
P-039

Taviloğlu Zatıgül Şafak
S-23

Tavlı Vedide
S-40
P-002
P-078
P-147
P-176
P-182
P-204
P-260

Tekemen Arısoy Serpil
P-307

Tekgündüz Kadir Şerafettin
P-009
P-242
P-316

Tekin Mustafa
P-050
P-105
P-231

Temel Hatice Hale
P-186

Tepe Elif
P-003

Terlemez Semiha
P-205
P-258
P-279
P-323
P-332

Tezer Hasan
P-269

Tokel Kürşad
S-33
P-140

Tokel Niyazi Kürşad
P-125

Tokgöz Yavuz
P-312

Tola Hasan Tahsin
P-083
P-116
P-132
P-136
P-155
P-174
P-177
P-180
P-219
P-225
P-341

Tolu İsmet
P-010

Tonbul Alparslan
P-003

Topaloğlu Naci
P-050
P-105
P-231

Topaloğlu Serkan
P-092

Topçuoğlu Şah
P-248

Toprak Yılmaz
P-164

Tosun Öykü
S-16
S-30
P-055
P-096
P-219
P-229
P-289
P-347

Tucu Volkan
P-088

Tugcu Deniz
P-006

Tunaoglu Sedef
P-205

Tunaoğlu Fatma Sedef
P-236
P-258
P-279
P-300

Tunaoğlu Sedef
S-41
P-292
P-323

Tunç Bahattin
P-039

Tunçay Aydın
İEKO-10

Tuncel Zeliha
P-201
P-224

Tuncer Eylem
P-192

Tuncer Tunç
S-20
P-096
P-148

Tunçer Eylem
S-28
P-169
P-202
P-212

Tunçer Tunç
P-173
GO-05

Turan Özlem
S-05
S-44
P-082

Türe Mehmet
P-262
P-270
İEKO-09

Turhan Turhan
İEKO-11

Türkekul Yasemein
P-185

Türkekul Yasemin
S-31
P-206

Turkkan Emine
P-006

Türkoğlu Halil
P-217

Türköz Rıza
P-314

Türsen Ümit
P-252

Tutar Ercan
P-240
P-299
P-346
İEKO-04

Tuzcu Volkan
S-10
S-12
S-14
P-074
P-081
P-084
P-087

Tüzün Behzat
S-28
P-169
P-192
P-202
P-212

Tüzün Heybet
P-181

Uçar Birsen
P-086
P-123
P-149
P-163
P-222

Uçar Sema
P-287

Uçar Tayfun
P-240
P-299
P-346
İEKO-04
İEKO-11

Uğurlu Baran
S-08
P-189

Uğurlucan Murat
S-43

Ülger Zülal
S-29
P-005
P-093
P-119
P-133
P-152
P-157
P-168
P-188
P-228
P-245
P-287

Ulukol Ayşe
S-31
P-185
P-206

Ümit Zühal
P-245

Ünal Nurettin
S-08
P-004
P-043
P-044
P-045
P-052
P-114
P-167
P-189
P-233
P-238
P-249
P-256
P-264
P-297
P-309

Üner Abdurrahman
S-02
P-058
P-073
P-101

Ünver Enes
P-307

Ünver Olcay
P-109
P-325

Usta Sinem Altunyuva
P-017

Üstün Nuran
P-239

Üstünsoy Haşim
S-35
S-37
P-171

Uyan Zeynep Seda
P-065

Uysal Fahrettin
P-015
P-330

Uysal Aladağ Buket
P-243

Uysalel Adnan
P-240
P-346
İEKO-04

Üzüm Kazım
S-26
P-054
P-066
P-076
P-097
P-121
P-126
P-166
P-207
P-290
P-348
GO-03
İEKO-10

Varan Birgül
S-06
S-33
S-49
P-011
P-032
P-125

Vardar Fadıl
P-228

Vatansev Hüsamettin
P-301
P-329

Yağdı Tahir
S-29

Yakıncı Cengiz
P-257

Yalaz Mehmet
P-077

Yalcin Yalim
S-32
P-214

Yalçınbaş Yusuf Kenan
S-31
P-185
P-206

Yalınız Hafize
P-036

Yaralı Neşe
P-039

Yavuz Şadan
P-322

Yavuz Taner
P-067
P-090

Yazılıtaş Fatma
P-329

Yekeler İbrahim
S-34
P-179
P-183
P-191
P-201
P-209
P-215
P-224
P-254

Yeniterzi Mehmet
S-30
P-173
P-174
P-177
P-180
P-193
P-195
P-219
P-220
P-221
P-223
P-225
P-226
P-227
P-272

Yerebakan Can
S-32
P-214

Yetimakman Ayse Filiz
P-006

Yiğit Berk
P-254

Yıldırım Ali
S-45
P-139
P-149
P-222

Yıldırım Ayşe
S-28
P-192

Yıldırım Gülden
P-090

Yıldırım Işıl
S-15
S-19
P-080
P-110
P-145
P-165
P-320

Yıldırım Şule
P-050
P-105
P-231

Yıldırm Ali
P-086
P-123
P-163

Yıldırmak Yıldız
P-006

Yıldız Jale
İEKO-06

Yıldız Yahya
S-43

Yılmaz Bilge
S-27
P-187

Yılmaz Fatma Hilal
P-019
P-243

Yılmaz Hakan
P-010

Yılmaz İsa
P-243

Yılmaz Münevver
P-253
P-288

Yılmaz Mustafa
S-38
P-080
P-184
P-186
P-186
P-199
P-200
P-203

Yılmaz Nuh
S-08
P-045
P-141
P-167
P-189

Yılmaz Osman
P-037
P-048
P-049
P-237
P-295
P-342

Yılmazer Murat Muhtar
P-024
P-057
P-087
P-147
P-241

Yivli Perihan
P-227

Yolbaş İlyas
P-057

Yolcu Canan
P-009
P-072
P-160
P-242
P-316
P-319

Yorbik Özgür
P-103

Yozgat Yılmaz
S-40
P-002
P-004
P-021
P-043
P-044
P-052
P-078
P-085
P-114
P-147
P-176
P-182
P-204
P-233
P-238
P-249
P-256
P-260
P-264
P-297
P-309

Yücel İlker Kemal
S-17
S-25
S-45
P-028
P-139
P-183
P-298
P-313
P-344
GO-02
GO-06
İEKO-02

Yüksel Mehmet Aytaç
S-48
İEKO-07

Yurdakök Murat
P-234

Zenciroğlu Ayşegül
P-216

Zengin Emine
P-308

Zeybek Cenap
S-32
P-139
P-214

Zor Mustafa Hakan
P-205

Tracleer®; KKH-PAH'ta Türkiye'de onaylı tek tedavi[1]

BREATHE-5 çalışması- KKH-PAH'da Tracleer® ile plasebo karşılaştırması: Azalmış PVR ve artmış 6DYM[2]

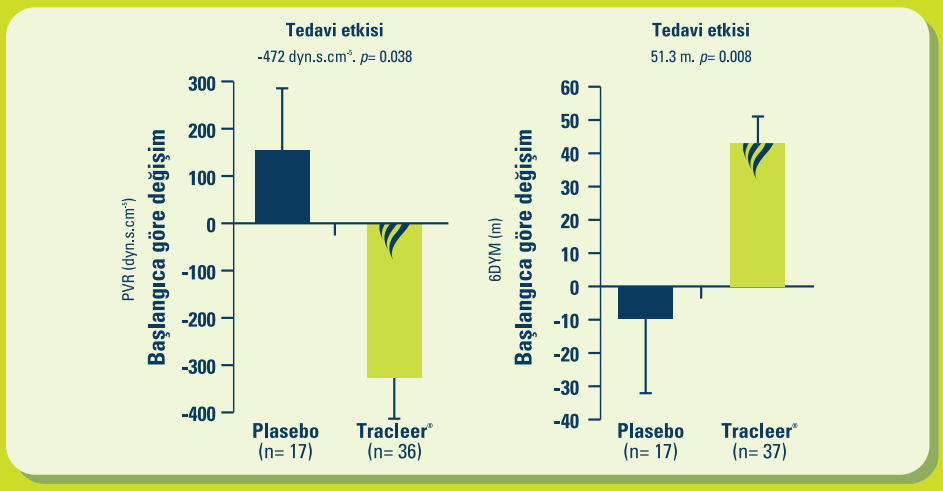

Referans 2'den uyarlanmıştır

- **Tracleer®, oksijen saturasyonunu kötüleştirmeden PVR'yi azaltır.[2]**
- **Tracleer®, egzersiz kapasitesini artırır.[2]**
- **Tracleer®, KKH-PAH hastalarının %65'ini FS II'ye geri döndürür.[3]**

Referanslar: 1. Tracleer® Kısa Ürün Bilgisi, **2.** Galiè N, Beghetti M, Gatzoulis MA, et al, Bosentan therapy in patients with Eisenmenger syndrome: a multicenter, double-blind,randomized, placebo-controlled study, BREATHE-5, Circulation 2006;114:48–54, **3.** Gatzoulis MA, et al, International Journal of Cardiology, 2008;127:27–32. **4.** Galiè N et al, Guidelines for the diagnosis and treatment of pulmonary hypertension: The Task Force for the Diagnosis and Treatment of Pulmonary Hypertension of the European Society of Cardiology (ESC) and the European Respiratory Society (ERS), endorsed by the International Society of Heart and Lung Transplantation (ISHLT). Eur Heart J 2009;30(20):2493-2537. **5.** Galiè N et al. Treatment of patients with mildly symptomatic pulmonary arterial hypertension with bosentan (EARLY study): a double-blind, randomised controlled trial. Lancet 2008;371(9630):2093-2100.

TRACLEER®
FORMÜLÜ: Her tablet 62,5 mg veya 125 mg bosentan içerir. **FARMAKOLOJİK ÖZELLİKLERİ:** Tracleer®, endotelin A ve B (ET_A ve ET_B) reseptörlerini bloke eden ikili endotelin reseptör antagonistidir. **ENDİKASYONLARI:** Egzersiz kapasitesi ve semptomlarının düzeltilmesi için fonksiyonel kapasitesi NYHA II, III veya IV olan; primer (idiyopatik ve kalıtsal) pulmoner arteriyel hipertansiyon, bağırgan interstisyel pulmoner hastalığın eşlik etmediği, sklerodermaya bağlı pulmoner arteriyel hipertansiyon, ameliyat edilemeyen konjenital sistemik-pulmoner şanta bağlı gelişen pulmoner arteriyel hipertansiyon ile Eisenmenger fizyolojisi. Tracleer® ayrıca dijital ülseri olan sistemik skleroz hastalarında yeni dijital ülser sayısının azalmasında endikedir. **KONTRENDİKASYONLARI:** Bosentana veya Tracleer® film tablet içeriğindeki maddelerden herhangi birisine karşı aşırı hassasiyeti olanlarda, orta düzeyden ileri düzeye kadar karaciğer yetmezliğinde (Child-Pugh Sınıf B veya C), karaciğer aminotransferaz değeri normalin üst limitinden 3 kat daha fazla olanlarda kullanılmamalıdır. Ayrıca Siklosporin A ile birlikte kullanımı, gebelikte, gebelikten korunmak için güvenilir bir korunma yöntemi kullanmayan ve gebe olma olasılığı bulunan kadınlarda kontrendikedir. **UYARILAR/ÖNLEMLER:** Tracleer® tedavisi sistolik kan basıncının sadece 85 mmHg'den yüksek olması halinde başlatılmalıdır. Tracleer®'e ilişkin karaciğer aminotransferaza (AST ve/veya ALT) değerlerindeki yükselmeler doza bağlıdır. Karaciğer aminotransferaz seviyeleri, tedavi öncesinde ve tedavi sırasında aylık aralıklarda ölçülmeli, herhangi bir doz artışından 2 hafta sonra yeniden ölçülmelidir. ALT/AST değerlerinin yükselmesi durumunda tavsiyeler; >3 ve ≤5 x Normalin üst limiti: Bu durum bir başka karaciğer testi ile doğrulanır, doğrulanması halinde,Tracleer® tedavisine azaltılmış dozda devam edilmesi veya Tracleer® uygulamasının durdurulmasına bireysel bazda karar verilmelidir. >5 ve ≤8 x Normalin üst limiti: Bu durum bir başka karaciğer testi ile doğrulanır, doğrulanması halinde, tedavi durdurulur. >8 x Normalin üst limiti: Tedavi durdurulmalı ve yeniden Tracleer® tedavisine başlanması düşünülmemelidir. Tracleer® tedavisine yeniden başlanması yalnızca tedavinin olası yararlarının olası risklerden çok daha fazla olması ve karaciğer aminotransferaz seviyelerinin tedavi öncesi değerler içerisinde olması halinde düşünülmelidir. İlacın yeniden verilmesinin ardından 3 gün içerisinde ve tekrar 2 hafta sonra karaciğer aminotransferaz seviyeleri kontrol edilmelidir. Karaciğer hasarı ile ilgili klinik semptomların oluşması halinde (örn. mide bulantısı, kusma, ateş, karın ağrısı, sarılık, sıra dışı letarji ya da yorgunluk, grip benzeri sendrom (artralji, myalji, ateşi gibi) tedavi durdurulmalı ve yeniden Tracleer® tedavisine başlanması düşünülmemelidir. Hemoglobin konsantrasyonu: Tracleer® ile tedavide doza bağlı olarak hemoglobin konsantrasyonunda azalma olabilir. Hemoglobin konsantrasyonunun, tedaviye başlamadan önce, tedaviye başladıktan sonra ilk 4 ay boyunca her ay ve bunun ardından üç ayda bir düzenli olarak kontrol edilmesi tavsiye edilir. Gebe kalma olasılığı bulunan kadınlarda kullanımı Güvenilir bir doğum kontrol yöntemi uygulamayan ve tedavi öncesi gebelik testi negatif çıkmayan kadınlarda Tracleer® tedavisi başlatılmamalıdır. Tracleer® gebeliği önleyici hormonal ilaçlar yanında alternatif ve güvenilir bir doğum kontrol yöntemi daha uygulanmalıdır. Tracleer® tedavisi sırasında gebelik testlerinin aylık olarak yapılması tavsiye edilir. Pulmoner ven tıkanıklığı: Pulmoner hipertansiyonu bulunan hastalarda Tracleer® kullanıldığında pulmoner ödem belirtilerinin ortaya çıkması halinde, pulmoner ven tıkanıklığı olasılığı göz önünde bulundurulmalıdır. Sol ventrikül yetmezliği olan pulmoner arteriyel hipertansiyon hastaları: Özellikle ciddi düzeyde sistolik yetmezlik bulunması durumunda kilo alma vb. şeklinde sıvı tutulması semptomlarına karşı hastaların kontrol altında tutulmaları tavsiye edilir. Sıvı tutulması görülmesi halinde, diüretik tedavisine başlanması ya da mevcut diüretik dozunun artırılması önerilir. Hamileler ve emziren anneler: Gebelik kategorisi X'dir. Tracleer® gebelikte kullanılmamalıdır. Tracleer®'in anne sütüne geçip geçmediği bilinmediği için Tracleer® ile tedavi sırasında emzirme tavsiye edilmez. Araç ve makine kullanımı: Tracleer® baş dönmesine neden olabileceğinden araç ve makine kullanımını etkileyebilir. **YAN ETKİLER/ADVERS ETKİLER:** En yaygın görülen advers reaksiyonlar baş ağrısı, karaciğer fonksiyon testi anormallikleri ve ödem, sıvı tutulumudur. Yaygın görülen yan etkiler yüzde kızarma, eritem, aşırı duyarlılık reaksiyonları (dermatit, kaşıntı, kızanlık gibi), hipotansiyon, anemi, senkop, kalp çarpıntısı, diyare, gastroözefajeal reflüdür. **İLAÇ ETKİLEŞMELERİ:** Tracleer® CYP2C9 ve CYP3A4 ile metabolize edilir. Bu enzimlerin inhibisyonu Tracleer® plazma konsantrasyonunu artırabilir. Tracleer® tablet ve siklosporin A'nın birlikte kullanımı kontrendikedir. Tracleer® tablet ile glibenklamid birlikte kullanılmamalıdır. Tracleer® tablet ile birlikte kullanım digoksinin AUC, Cmax ve Cmin değerlerini düşürmektedir. Tracleer® tablet ile birlikte kullanımı takrolimus ve sirolimusun plazma konsantrasyonunda azalmaya sebep olabilir. Bu nedenle birlikte kullanılması önerilmemektedir. Tracleer® ile beraber kullanıldığında, hormon bazlı kontrasepsifler tek başına, verildiği yol ne olursa olsun (ağızdan, enjeksiyon, transdermal ya da implant formlar) kontrasepsiyon için güvenilir metod olarak düşünülmez. Tracleer® tablet ile varfarin birlikte kullanımında başlama ve üst titrasyon dönemlerinde yoğunlaştırılmış INR kontrolü tavsiye edilmektedir. **KULLANIM ŞEKLİ ve DOZU:** Pulmoner arteriyel hipertansiyon: Tracleer® tedavisine 4 hafta boyunca günde 2 kez olmak üzere 62,5 mg'lik doz ile başlanmalı, 4 hafta sonra günde 2 kez olmak üzere 125 mg'lik doza geçilmelidir, Tabletler oral olarak sabahları ve akşamları yiyeceklerle birlikte ya da yalnız başına alınabilir, Çocuklar ve vücut ağırlığı düşük hastalarda Tracleer® ile tedavi genellikle günde iki defa (sabah ve akşam) 2 mg/kg vücut ağırlığı olarak başlar, Hafif derecede karaciğer yetmezliği olan hastalarda herhangi bir doz ayarlamasına gerek yoktur, Tracleer® tablet orta düzeyden ileri düzeye kadar karaciğer yetmezliği olan hastalarda kontrendikedir, Böbrek yetmezliği olan hastalarda, diyaliz hastalarında, 65 yaş üzeri hastalarda herhangi bir doz ayarlamasına gerek yoktur, 2 yaşın altındaki pediyatrik hastalarda sınırlı sayıda klinik deneyim bulunmaktadır, Süregelen dijital ülserli sistemik skleroz: Tracleer® tedavisi 4 hafta boyunca günde iki kez 62,5 mg dozdan başlatılmalı ve günde iki kez 125 mg'lik idame dozuna çıkarılmalıdır, **DOZ AŞIMI VE TEDAVİSİ:** Tracleer® tablet sağlıklı deneklerde 2400 mg'a kadar tek doz olarak ve pulmoner arteriyel hipertansiyon dışında bir başka rahatsızlığı olan hastalarda da 2 ay boyunca günde 2000 mg'a kadar uygulanmıştır, En yaygın görülen yan etki hafiften orta şiddete kadar olan baş ağrısı olmuştur, Aşırı doz aşırı kardiyovasküler destek gerektiren hipotansiyonla sonuçlanabilmektedir, **SAKLAMA KOŞULLARI:** 30°C'nin altında oda sıcaklığında saklayınız, Doktora danışmadan kullanılmamalıdır, Çocukların göremeyeceği, ensemeyeceği yerlerde ve ambalajında saklayınız. **TİCARİ TAKDİM ŞEKLİ, FİYATI, AMBALAJ İÇERİĞİ:** Tracleer® 62,5 mg 56 film tabletlik (5,085,47 TL, Temmuz 2012) ve Tracleer®125 mg 56 film tabletlik (5,085,47 TL, Temmuz 2012) blister ambalajlıdır. **RUHSAT TARİHİ VE NUMARASI:** Tracleer® 62,5 mg 56 film tablet; 03/05/2005, No: 117/58, Tracleer®125 mg 56 film tablet; 03/05/2005, No: 117/59. **KUB ONAY TARİHİ:** 14 Ekim 2011 **ÜRETİM YERİ:** Actelion Pharmaceuticals Ltd, Gewerbestrasse 16 4123 Allschwil İsviçre. **RUHSAT SAHİBİ VE ADRESİ:** Actelion İlaç Tic. Ltd. Şti, Kuruçeşme Caddesi, Kırbaç Sokak, No: 17/4, Kuruçeşme, Beşiktaş, 34345, İstanbul, Türkiye. **REÇETE İLE SATILIR.** Daha geniş bilgi için firmamıza başvurunuz.

ACTELION
Kuruçeşme Caddesi, Kırbaç Sokak, No:17/4
Kuruçeşme / 34345 Beşiktaş / İstanbul / Türkiye
Tel: 0 212 362 10 00 Faks: 0 212 257 02 67 www.actelion.com

Evre II'ye Dönüş,
Yaşama Dönüş...[4,5]

Tracleer®
BOSENTAN TABLET

74-TRA-02-Aralık 2012

www.pedkar2013.org

Bilimsel Sekreterya

Türk Pediatrik Kardiyoloji ve
Kalp Cerrahisi Derneği

Prof. Dr. A. Deniz OĞUZ
Gazi Üniversitesi Tıp Fakültesi,
Çocuk Kardiyoloji Bilim Dalı
Beşevler / Ankara
Tel : 0532 382 64 64
Faks : 0312 212 02 00
e-posta : doguz@gazi.edu.tr

Kongre Sekreteryası

Diasos Kongre ve
Seyahat Acentası

Tunalı Hilmi Cad. Buğday Sk.
No: 6 / 26 Çankaya - Ankara
Tel : 0312 219 40 44
Faks : 0312 219 40 38
e-posta : pedkar2013@diasos.com